Incluye eBook

MOORE

Anatomía con orientación clínica

8.ª edición

booksmedicos.org

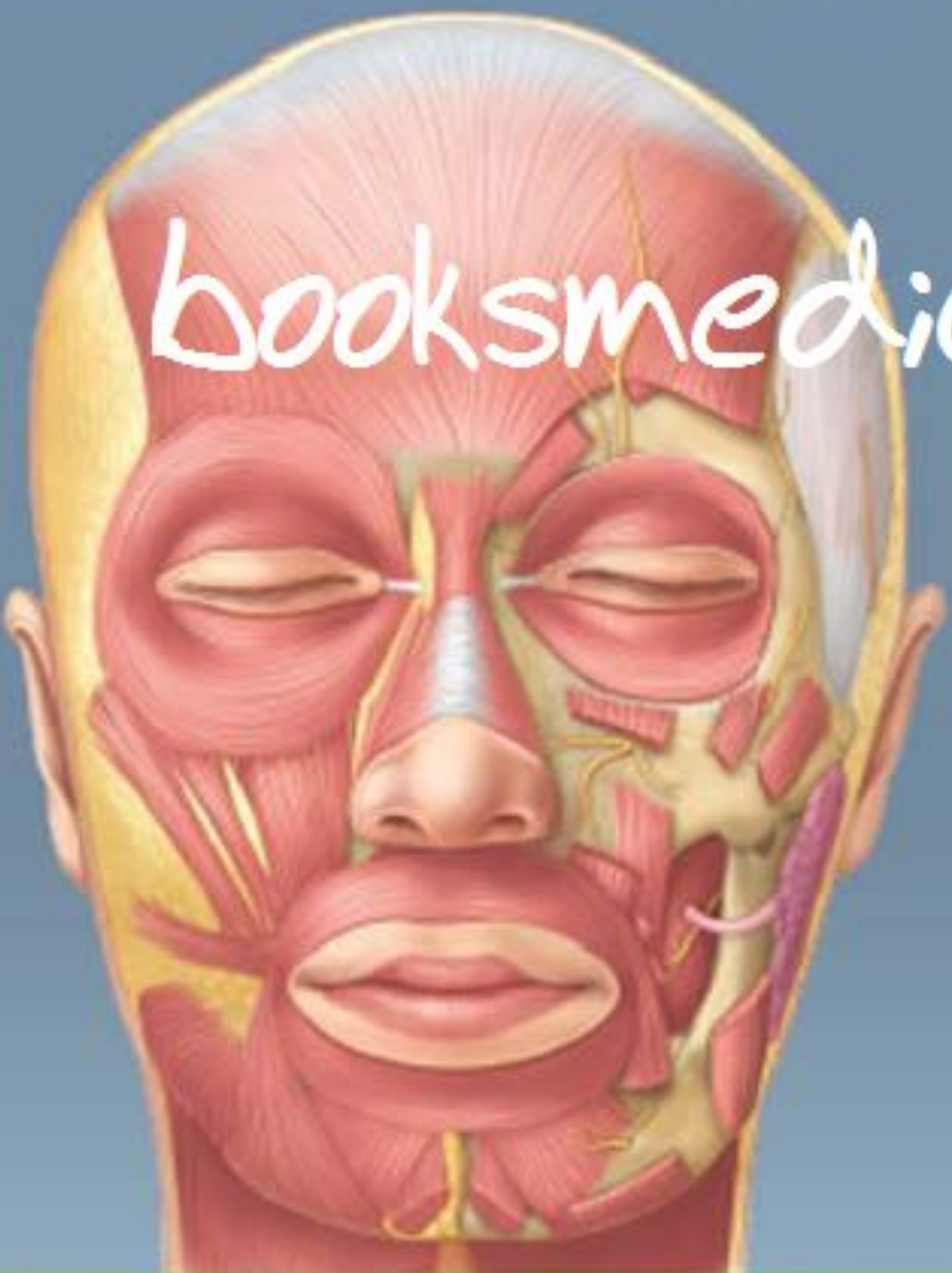

KEITH L. MOORE
ARTHUR F. DALLEY
ANNE M. R. AGUR

thePoint
Incluye contenido adicional en línea

Wolters Kluwer

MOORE

Anatomía con orientación clínica

8.ª edición

Keith L. Moore, M.Sc., Ph.D., D.Sc. (Hon), F.I.A.C., F.R.S.M., F.A.A.A.
Professor Emeritus in Division of Anatomy
Department of Surgery
Former Chair of Anatomy
Associate Dean for Basic Medical Sciences
Faculty of Medicine, University of Toronto
Toronto, Ontario, Canada

Arthur F. Dalley II, Ph.D., F.A.A.A.
Professor, Department of Cell and Developmental Biology
Adjunct Professor, Department of Orthopaedic Surgery
Co-Director, Brain, Behavior, and Movement
Vanderbilt University School of Medicine
Adjunct Professor of Anatomy
Belmont University School of Physical Therapy
Nashville, Tennessee

Anne M.R. Agur, B.Sc. (OT), M.Sc., Ph.D.
Professor, Division of Anatomy, Department of Surgery,
Faculty of Medicine
Division of Physical Medicine and Rehabilitation,
Department of Medicine
Department of Physical Therapy, Department of
Occupational Science & Occupational Therapy
Division of Biomedical Communications,
Institute of Medical Science
Rehabilitation Sciences Institute, Graduate Department
of Dentistry
University of Toronto
Toronto, Ontario, Canada

booksmedicos.org

Wolters Kluwer

Philadelphia · Baltimore · New York · London
Buenos Aires · Hong Kong · Sydney · Tokyo

Wolters Kluwer

Av. Carrilet n.º 3, 9.ª planta – Edificio D
Ciutat de la Justícia
08902 L'Hospitalet de Llobregat
Barcelona (España)
Tel.: 93 344 47 18
Fax: 93 344 47 16
e-mail: lwwespanol@wolterskluwer.com

Traducción
Dr. Antonio Gutiérrez
Dr. Luis Vasallo
Dr. Fernando Fontán
Dr. Javier Vizcaíno

Beatriz Magri Ruiz
Licenciada en Traducción, Intérprete de conferencia

Dra. Diana Jiménez González
Médico Especialista en Ginecología y Obstetricia, Subespecialista en Medicina Materno-Fetal, Hospital Médica Sur Lomas, México

Revisión científica
Agradecemos la inestimable y valiosa colaboración de los destacados anatomistas que participaron en la revisión científica de esta edición:

Dr. Alberto Manuel Ángeles Castellanos
Jefe del Departamento de Anatomía, Profesor Titular "B" de Tiempo Completo. Universidad Nacional Autónoma de México, México
Dr. José Armando Barrios de León
Profesor Titular de Anatomía Humana, Coordinador de la Unidad Didáctica de Anatomía Humana. Facultad de Ciencias Médicas. Tricentenaria Universidad de San Carlos, Guatemala
Mtra. Nely Isabel Cruz Serrano
Docente y Coordinadora del Módulo I de la Licenciatura en Médico Cirujano, Facultad de Medicina Humana, Universidad Autónoma de Chiapas, México
Dr. Rodrigo Enrique Elizondo Omaña
Profesor Titular del Departamento de Anatomía Humana, Facultad de Medicina. Universidad Autónoma de Nuevo León, México
Dra. Jéssica González Fernández
Docente e investigadora del Departamento de Anatomía. Escuela de Medicina. Universidad de Costa Rica, Costa Rica
Dr. Javier Fabricio Guillén Olaya. Md. MSc.
Profesor Asociado de Morfología, Coordinador de Morfología. Universidad Militar; Pontificia Universidad Javeriana; Profesor Titular de Posgrados Quirúrgicos. Hospital de San José, Colombia
Dr. Oscar Inzunza Hernández
Profesor Titular de Anatomía. Pontificia Universidad Católica de Chile, Chile
Dr. Sergio Jiménez Morgan
Docente e investigador del Departamento de Anatomía. Escuela de Medicina. Universidad de Costa Rica, Costa Rica
Dr. José Miguel Palacios Jaraquemada
Director del Departamento de Anatomía y Profesor Titular de la Unidad Docente 1, Anatomía Normal, Facultad de Medicina. Universidad de Buenos Aires, Argentina
Dr. Diego Pineda Martínez
Profesor Titular de Anatomía. Facultad de Medicina. Universidad Nacional Autónoma de México, México
Dr. José Dario Rojas Oviedo

Docente de Anatomía de la Facultad de Medicina. Universidad de Antioquia, Colombia
Dr. Antonio Soto Paulino
Presidente de la Sociedad Mexicana de Anatomía; Profesor de Anatomía. Facultad de Medicina. Universidad Nacional Autónoma de México; Profesor de Anatomía. Universidad Westhill; Profesor de Fisiopatología. Universidad Iberoamericana, México
Dra. M. Pía Spottorno Rubio
Doctora en Medicina, Especialista en Medicina Física y Rehabilitación; Profesora Asociada de Anatomía Humana. Universidad de Alcalá, España

Dirección editorial: Carlos Mendoza
Editora de desarrollo: Núria Llavina
Gerente de mercadotecnia: Juan Carlos García
Coordinador de la revisión científica: Dr. Antonio Soto Paulino
Cuidado de la edición: Isabel Vehil
Composición: Servei Gràfic NJR, S.L.U.
Diseño de portada: Jesús Esteban Mendoza
Impresión: C&C Offset Printing Co. Ltd/Impreso en China

Se han adoptado las medidas oportunas para confirmar la exactitud de la información presentada y describir la práctica más aceptada. No obstante, los autores, los redactores y el editor no son responsables de los errores u omisiones del texto ni de las consecuencias que se deriven de la aplicación de la información que incluye, y no dan ninguna garantía, explícita o implícita, sobre la actualidad, integridad o exactitud del contenido de la publicación. Esta publicación contiene información general relacionada con tratamientos y asistencia médica que no debería utilizarse en pacientes individuales sin antes contar con el consejo de un profesional médico, ya que los tratamientos clínicos que se describen no pueden considerarse recomendaciones absolutas y universales.

El editor ha hecho todo lo posible para confirmar y respetar la procedencia del material que se reproduce en este libro y su copyright. En caso de error u omisión, se enmendará en cuanto sea posible. Algunos fármacos y productos sanitarios que se presentan en esta publicación sólo tienen la aprobación de la Food and Drug Administration (FDA) para un uso limitado al ámbito experimental. Compete al profesional sanitario averiguar la situación de cada fármaco o producto sanitario que pretenda utilizar en su práctica clínica, por lo que aconsejamos la consulta con las autoridades sanitarias competentes.

Derecho a la propiedad intelectual (C. P. Art. 270)
Se considera delito reproducir, plagiar, distribuir o comunicar públicamente, en todo o en parte, con ánimo de lucro y en perjuicio de terceros, una obra literaria, artística o científica, o su transformación, interpretación o ejecución artística fijada en cualquier tipo de soporte o comunicada a través de cualquier medio, sin la autorización de los titulares de los correspondientes derechos de propiedad intelectual o de sus cesionarios.

Reservados todos los derechos. Copyright de la edición en español © 2017 Wolters Kluwer

ISBN edición en español: 978-84-17033-63-7
Depósito legal: M-35396-2017

Edición en español de la obra original en lengua inglesa C*linically Oriented Anatomy, 8th edition,* de Keith L. Moore, Arthur F. Dalley II y Anne M.R. Agur, publicada por Wolters Kluwer

Copyright © 2017 Wolters Kluwer
Two Commerce Square
2001 Market Street
Philadelphia, PA 19103
ISBN edición original: 978-1-4963-4721-3

En recuerdo de Marion

Para mi encantadora esposa y mejor amiga por su inagotable apoyo y paciencia. Su tolerancia me permitió pasar incontables horas aislado escribiendo las primeras tres ediciones de este libro. Marion recibió una licenciatura en letras en 1977 y leyó cuidadosamente cada línea de los manuscritos. Recuerdos maravillosos han hecho que ella permanezca en mi corazón y en mi mente. Agradezco a mi hija Pam (licenciada en educación), quien asumió las labores de oficina, y a mi yerno, Ron Crowe, por sus habilidades técnicas. Ambos me han ayudado a revisar este manuscrito. • **(KLM)**

A nuestros hijos y nietos

Estoy muy orgulloso de nuestros cinco hijos: Warren, Pam, Karen, Laurel y Kate, y de nuestros nueve nietos: Kristin, Lauren, Caitlin, Mitchel, Jayme, Courtney, Brooke, Melissa, Alicia, y nuestro primer bisnieto, James. • **(KLM)**

A Muriel y nuestra familia

A mi esposa, mejor amiga, consejera y madre de nuestros hijos, y a mi familia: Tristan, Lana, Elijah, Finley, Sawyer y Dashiell; Denver, y Skyler, Sara y Dawson, con mi amor y agradecimiento por su apoyo y comprensión, su buen humor y, sobre todo, su paciencia. • **(AFD)**

A Enno y nuestra familia

A mi marido, Enno, y a mi familia, Kristina, Erik y Amy, por su apoyo y estímulo. • **(AMRA)**

A nuestros estudiantes

Esperamos que disfrutéis leyendo este libro, aumente vuestra comprensión de la anatomía con orientación clínica, aprobéis los exámenes y estéis emocionados y bien preparados para vuestra carrera en la atención al paciente, la investigación y la enseñanza. Recordaréis algo de lo que oigáis, mucho de lo que leáis y más aún de lo que veáis, y prácticamente todo lo que viváis y entendáis completamente.

A los profesores

Que nuestro libro sea un recurso útil para ustedes. Apreciamos sus numerosos comentarios constructivos que hemos recibido a lo largo de los años. Sus observaciones han sido inestimables para mejorar esta edición.

A los donantes de cuerpo

Mi sincero agradecimiento a todos aquellos que donan sus cuerpos para el estudio y

la investigación anatómicos, sin los cuales los libros de texto y atlas de anatomía, y el estudio de la anatomía en general, no serían posibles.

Keith L. Moore, Ph.D., D.Sc. (Hon)., F.I.A.C., F.R.S.M., F.A.A.A.

El Dr. Moore ha recibido muchos premios prestigiosos y reconocimientos. Ha sido merecedor de los premios más importantes por su excepcional actividad educativa en anatomía humana con licenciados y estudiantes universitarios de medicina y odontología, así como por su récord de libros de texto publicados sobre anatomía con orientación clínica y embriología, concedidos por la American Association of Anatomists (AAA: Distinguished Educator Award, 2007) y la American Association of Clinical Anatomists (AACA: Honored Member Award, 1994). En 2008, el Dr. Moore fue reclutado como socio de la American Association of Anatomists, categoría que honra a los miembros más distinguidos que han demostrado su alto nivel científico y su contribución general a las ciencias médicas. En 2012, le fueron concedidos el título honorario de Doctor of Science de la Ohio State University, la Queen Elizabeth II Diamond Jubilee Medal, que honra las aportaciones y los éxitos significativos de los canadienses, y el R. Benton Adkins, Jr. Distinguished Service Award, por su destacada trayectoria de servicio a la American Association of Clinical Anatomists.

Arthur F. Dalley II

Arthur F. Dalley II, Ph.D., F.A.A.A.

Anne M.R. Agur, B.Sc. (OT), M.Sc., Ph.D.

Agradecimientos

Queremos expresar nuestro agradecimiento a los expertos que han revisado y sugerido las actualizaciones del contenido clínico de los cuadros clínicos:

- *Hassan Amarilli, MBBS, MS (Surgery)*, FUICC, Professor and Chair, Department of Anatomy, American University of Antigua College of Medicine, Coolidge, Antigua
- *Esteban Cheng-Ching, MD*, Neuro-interventional Specialist, Miami Valley Hospital, Premier Health Specialists; Assistant Professor, Department of Neurology, Boonshoft School of Medicine, Wright State University, Dayton, OH
- *Cheryl Iglesia, MD*, Director, Female Pelvic Medicine and Reconstructive Surgery (FPMRS), MedStar Washington Hospital Center; Professor, Obstetrics and Gynecology and Urology, Georgetown University School of Medicine, Washington, DC
- *Elaine Lonnemann PT, DPT, OCS, FAAOMPT*, Associate Professor, Bellarmine University, Louisville, KY
- *Lisa M. Murray, MS;* ACSM Certified Exercise Physiologist, Program Coordinator Kinesiology, Nutrition, Health/Wellness and Physical Education, Pierce College, Fort Steilacoom, WA
- *Carol Scott-Conner, EH, MD, PhD, MBA, FACS*, Professor Emeritus, Department of Surgery, University of Iowa Roy J. and Lucille A. Carver College of Medicine, Iowa City, IA

Queremos dar las gracias a los compañeros de profesión que, por invitación del editor, han analizado de forma crítica y revisado esta 8.ª edición.

- *Dawn M. Columb-Lippa, PA-C, MHS*, Senior Instructor of Biology, Quinnipiac University College of Arts & Sciences, Hamden, CT
- *Frank J. Daley, PhD*, Associate Professor of Biomedical Science, University of New England College of Osteopathic Medicine, Biddeford, ME
- *Robert Hage, MD, PhD, DLO, MBA*, Professor, Department of Anatomy, St. George's University, West Indies
- *David Hyland, PhD*, Professor, Mercyhurst University, PA
- *Randy Kulesza, PhD*, Associate Professor, Department of Anatomy, Assistant Dean—Post Baccalaureate and MS in Biomedical Sciences Programs, Lake Erie

College of Osteopathic Medicine, PA

- *Octavian Calin Lucaciu, MD, PhD,* Associate Professor, Department of Anatomy, Canadian Memorial Chiropractic College, Toronto, Ontario, Canada
- *Emad Nosair, MBBS, MSc, PhD,* Assistant Professor of Anatomy, Department of Basic Medical Sciences, University of Sharjah University College of Medicine, United Arab Emirates
- *Gregory Page, BMedSci, MBChB,* Lecturer, Durham University School of Medicine, Pharmacy, and Health, United Kingdom
- *David Rapaport, PhD,* Professor, Department of Surgery, University of California San Diego School of Medicine, CA
- *James Walker, PhD,* Associate Professor, Department of Basic Medicine Sciences, Purdue University; Associate Director, Department of Human Anatomy, Indiana University School of Medicine-Lafayette, IN
- *Luke Welsh, MSc,* Anatomy Teaching Fellow and Deputy Director of Anatomy, Keele University School of Medicine, United Kingdom

Algunos estudiantes fueron invitados asimismo por el editor a revisar el borrador inicial de la obra:

- *Shloka Ananthanarayana,* The Icahn School of Medicine at Mount Sinai, NY
- *Laeia Jackson,* Meharry Medical College School of Medicine, TN
- *Christopher Keup,* University of Missouri School of Medicine, MO
- *Isabella Morton,* The Icahn School of Medicine at Mount Sinai, NY

Además de los revisores, muchas otras personas, algunas de ellas sin ser conscientes de ello, nos han ayudado en esta edición y en las precedentes examinando con detenimiento el manuscrito, discutiéndolo o haciendo sus propias contribuciones y críticas constructivas, tanto al texto como a las ilustraciones de esta y anteriores ediciones. Aquellos que han fallecido siguen siendo honrados aquí, no solo por sus contribuciones a *Anatomía con Orientación Clínica,* sino por sus importantes aportaciones al conocimiento anatómico. Todos los anatomistas estamos en deuda: hemos llegado hasta aquí porque «nos apoyamos sobre hombros de gigantes».

- *Dr. Peter Abrahams,* Prof. of Clinical Anatomy, Medical Teaching Centre, Institute of Clinical Education, Warwick Medical School, University of Warwick, Coventry, UK
- *Dr. Robert D. Acland (Deceased),* Professor of Surgery/Microsurgery, Division of Plastic and Reconstructive Surgery, University of Louisville, Louisville, Kentucky
- *Dr. Edna Becker,* Associate Professor of Medical Imaging, University of Toronto Faculty of Medicine, Toronto, Ontario, Canada
- *Dr. Robert T. Binhammer,* Emeritus Professor of Genetics, Cell Biology and Anatomy, University of Nebraska Medical Center, who voluntarily read every page of the Seventh edition of Clinically Oriented Anatomy and provided an extensive review and critique that was very useful in preparing the Eighth edition.

- *Dr. Donald R. Cahill (Deceased)*, Professor of Anatomy (retired; former Chair), Mayo Medical School; former Editor-in-Chief of Clinical Anatomy, Rochester, Minnesota
- *Dr. Joan Campbell*, Assistant Professor of Medical Imaging, University of Toronto Faculty of Medicine, Toronto, Ontario, Canada
- *Dr. Stephen W. Carmichael*, Professor Emeritus, Mayo Medical School, Editor-in-Chief of Clinical Anatomy, Rochester, Minnesota
- *Dr. Carmine D. Clemente (Deceased)*, Professor Emeritus of Anatomy and Orthopedic Surgery, University of California, Los Angeles School of Medicine, Los Angeles, California
- *Dr. James D. Collins*, Professor Emeritus of Radiological Sciences, University of California, Los Angeles School of Medicine/Center for Health Sciences, Los Angeles, California
- *Dr. Raymond F. Gasser*, Emeritus Professor of Anatomy, Louisiana State University School of Medicine, New Orleans, Louisiana
- *Dr. Ralph Ger (Deceased)*, Professor of Anatomy and Structural Biology, Albert Einstein College of Medicine, Bronx, New York
- *Dr. Paul Gobee*, Assistant Professor, Developer Anatomical E-Learning, Department of Anatomy & Embryology, Leiden University Medical Center, Leiden, Netherlands
- *Dr. Douglas J. Gould*, Professor of Biomedical Sciences, Oakland University William Beaumont School of Medicine, Detroit, Michigan
- *Dr. Daniel O. Graney*, Professor of Biological Structure, University of Washington School of Medicine, Seattle, Washington
- *Dr. David G. Greathouse*, former Professor and Chair, Belmont University School of Physical Therapy, Nashville, Tennessee
- *Dr. Scott L. Hagan*, former Medical Student, Vanderbilt University School of Medicine, Nashville, Tennessee
- *Mitchell T. Hayes*, 4th year Medical Student, Vanderbilt University School of Medicine, Nashville, Tennessee
- *Dr. Masoom Haider*, Assistant Professor of Medical Imaging, University of Toronto Faculty of Medicine, Toronto, Ontario, Canada
- *Dr. John S. Halle*, Professor and former Chair, Belmont University School of Physical Therapy, Nashville, Tennessee
- *Dr. Jennifer L. Halpern*, Assistant Professor, Orthopedic Surgery—Oncology, Vanderbilt University School of Medicine, Nashville, Tennessee
- *Dr. Nicole Herring*, Assistant Professor, Anatomical Sciences and Neurobiology, University of Louisville School of Medicine, Louisville, Kentucky
- *Dr. Walter Kuchareczyk*, Professor and Neuroradiologist Senior Scientist, Department of Medical Resonance Imaging, University Health Network, Toronto, Ontario, Canada
- *Dr. Nirusha Lachman*, Professor of Anatomy, Mayo Medical School, Rochester, Minnesota
- Dr. H. Wayne Lambert, Professor, Neurobiology and Anatomy Department,

West Virginia University School of Medicine, Morgantown, West Virginia

- *Dr. Michael von Lüdinghausen*, University Professor, Anatomy Institute, University of Würzburg, Würzburg, Germany (retired)
- *Dr. Shirley McCarthy*, Director of MRI, Department of Diagnostic Radiology, Yale University School of Medicine, New Haven, Connecticut
- *Dr. Lillian Nanney*, Professor of Plastic Surgery and Cell and Developmental Biology, Vanderbilt University School of Medicine, Nashville, Tennessee
- *Dr. Todd R. Olson*, Professor Emeritus of Anatomy and Structural Biology, Albert Einstein College of Medicine, Bronx, New York
- *Dr. Wojciech Pawlina*, Professor and Chair of Anatomy, Mayo Medical School, Rochester, Minnesota
- *Dr. T. V. N. Persaud*, Professor Emeritus of Human Anatomy and Cell Science, Faculties of Medicine and Dentistry, University of Manitoba, Winnipeg, Manitoba, Canada. Professor of Anatomy and Embryology, St. George's University, Granada, West Indies
- *Dr. Cathleen C. Pettepher*, Professor of Cancer Biology and Assistant Dean for Assessment, Vanderbilt University School of Medicine, Nashville, Tennessee
- *Dr. Thomas H. Quinn*, Professor of Biomedical Sciences, Creighton University School of Medicine, Omaha, Nebraska
- *Dr. Christopher Ramnanan*, Assistant Professor, Department of Cellular and Functional Anatomy, Division of Clinical and Functional Anatomy, University of Ottawa Faculty of Medicine, Ottawa, Ontario, Canada
- *Dr. David Resuehr*, Assistant Professor, Department of Cellular, Developmental and Integrative Biology, University of Alabama at Birmingham School of Medicine, Birmingham, Alabama
- *Dr. George E. Salter*, Professor of Anatomy (retired), Department of Cell Biology, University of Alabama, Birmingham, Alabama
- *Dr. Ryan Splittgerber*, Assistant Professor, Department of Genetics, Cell Biology and Anatomy, University of Nebraska Medical Center, College of Medicine, Omaha, Nebraska, and Assistant Professor and Assistant Dean for Education, University of Nebraska College of Allied Health Professions, Kearney, Nebraska.
- *Dr. Tatsuo Sato*, Professor and Head (retired), Second Department of Anatomy, Tokyo Medical and Dental University Faculty of Medicine, Tokyo, Japan
- *Professor Colin P. Wendell-Smith*, Department of Anatomy and Physiology, University of Tasmania, Hobart, Tasmania, Australia (retired)
- *Dr. Andreas H. Weiglein*, Professor, Institut fur Anatomie, Medical University Graz, Graz, Austria
- *Dr. David G. Whitlock*, Professor of Anatomy, University of Colorado Medical School, Denver, Colorado

Las ilustraciones desempeñan un papel principal como instrumentos de aprendizaje. Hacemos extensivo nuestro agradecimiento sincero a los dibujantes e ilustradores médicos de esta edición; apreciamos enormemente sus habilidades, talento y la puntualidad en la realización de su trabajo. Wynne Auyeung y Natalie Intven de Imagineering gestionaron magníficamente un equipo de talentosos artistas

para revisar todas las ilustraciones con el fin de diseñar un programa de ilustraciones más coherente y vibrante. La labor de Jennifer Clements, directora de arte y contenido digital de Wolters Kluwer, ha sido fundamental para la actualización de los detalles de diseño y el etiquetado eficiente y preciso de esta y las dos ediciones anteriores. Rob Duckwall y el Grupo Drangonfly Media revisaron muchas de las ilustraciones de la 8.ª edición. Las imágenes obtenidas en el marco de un proyecto de fotografía anatómica para la 5.ª edición aportan todavía a la presente un valor increíble. Estamos en deuda con Joel A. Vilensky, Ph.D., y Edward C. Weber, M.D., quienes nos proporcionaron muchas de las nuevas imágenes médicas que aparecen en esta 8.ª edición. E. Anne Rayner, Senior Photographer, del Vanderbilt Medical Art Group, hizo un trabajo excelente fotografiando la anatomía de superficie a partir de modelos, y trabajando con los autores Arthur Dalley y Anne Agur. Apreciamos enormemente la contribución de los citados modelos a la calidad y realismo de la anterior edición y de la presente. Aunque el número de ilustraciones procedentes del *Grant's Atlas of Anatomy* sigue reduciéndose con cada edición, a medida que van siendo sustituidas por otras nuevas, seguimos reconociendo el excelente trabajo de disección del Professor J.C.B. Grant, y las magníficas ilustraciones realizadas por: Dorothy Foster Chubb, Elizabeth Blackstock, Nancy Joy, Nina Kilpatrick, David Mazierski, Stephen Mader, Bart Vallecoccia, Sari O'Sullivan, Kam Yu, Caitlin Duckwall y Valerie Oxorn.

Muchas gracias a las personas de Wolters Kluwer que han participado en el desarrollo y progreso de esta edición: Crystal Taylor, Senior Acquisitions Editor; Jennifer Clements, Director for Art and Digital Content, y Kathleen Scogna, Development Editor. Finalmente, no podemos dejar de agradecer el trabajo del equipo de ventas de LWW, que ha tenido un papel determinante en el éxito ininterrumpido de este libro.

Keith L. Moore

Arthur F. Dalley II

Anne M. R. Agur

Prefacio

Han pasado 30 años desde que apareció en las librerías la primera edición de *Anatomía con orientación clínica.* Aunque la base real de la anatomía es notable entre las ciencias básicas por su larga vida y coherencia, este libro ha evolucionado considerablemente desde su inicio, y esta evolución es un reflejo de los cambios que la aplicación clínica de la anatomía ha experimentado, así como de las nuevas tecnologías de diagnóstico por la imagen, que han permitido dar el salto a una anatomía más viva y con nuevas formas, y mejorar las técnicas gráficas y de publicación para presentar mejor esta información. Seguimos esforzándonos por conseguir que este libro sea aún más útil y esté mejor adaptado a las necesidades de los estudiantes. La 8.ª edición ha sido revisada exhaustivamente por estudiantes, especialistas en anatomía y médicos para perfeccionar el texto, actualizarlo e incorporar los cambios más importantes.

CARACTERÍSTICAS PRINCIPALES

Anatomía con orientación clínica ha sido ampliamente reconocida por la importancia de su información clínica incluida en los cuadros clínicos. Como en ediciones anteriores, la 8.ª edición pone especial énfasis en los aspectos de la anatomía que son de máxima importancia para el diagnóstico físico en atención primaria, así como en la interpretación de las imágenes diagnósticas y en la comprensión de la base anatómica de la medicina de urgencias y de la cirugía general. Se ha puesto especial atención en ayudar a los estudiantes a aprender la anatomía que necesitan conocer en el siglo xxi, y con esta finalidad se han añadido nuevos apartados y se han actualizado los existentes.

AMPLIO PROGRAMA DE ILUSTRACIONES

La extensa revisión del programa de ilustraciones que distinguía a la 7.ª edición continúa en esta 8.ª. La mayoría se revisaron para la 7.ª edición, para mejorar su exactitud y coherencia, y proporcionar a las ilustraciones clásicas procedentes del *Grant's Atlas of Anatomy* un aspecto fresco, vital y nuevo. Esta nueva edición incluye más actualizaciones en las figuras y leyendas para optimizar su claridad y eficiencia. Los esfuerzos iniciados en la 4.ª edición continúan con el objetivo de garantizar que toda la anatomía presentada e incluida en el texto también esté ilustrada. El texto y las ilustraciones se han diseñado para combinarse a partir de un efecto pedagógico

óptimo, con el objetivo de contribuir al proceso de aprendizaje y reducir notablemente las búsquedas necesarias para encontrar las estructuras. La gran mayoría de las afecciones clínicas están respaldadas por fotografías y/o ilustraciones a color; con frecuencia, las ilustraciones que se componen de varias partes combinan disecciones, esquemas e imágenes clínicas; las tablas van acompañadas de ilustraciones para ayudar a los estudiantes a comprender las estructuras descritas.

CUADROS CLÍNICOS

Ampliamente conocidos como «cuadros azules», las correlaciones clínicas destacadas ahora se titulan «cuadros clínicos ». Han evolucionado con los cambios en la práctica, y muchos de ellos van acompañados ahora de fotografías y/o ilustraciones dinámicas en color que pretenden mejorar la comprensión de la importancia práctica de la anatomía. En esta edición, los cuadros clínicos se han sometido a un análisis y revisión extensos y reflejan muchos avances médicos recientes. En estos cuadros, los temas se clasifican mediante los siguientes iconos para indicar el tipo de información clínica:

Variantes anatómicas. Son las variantes anatómicas que pueden encontrarse en el laboratorio de disección o en la práctica, y el correspondiente apartado destaca la importancia clínica del conocimiento de tales variantes.

Ciclo vital. Se indica el texto sobre los factores del desarrollo prenatal que afectan a la anatomía posnatal y a fenómenos anatómicos específicamente asociados a diferentes etapas de la vida: infancia, edad adulta y vejez.

Traumatismo. Se incluyen los efectos de episodios traumáticos, por ejemplo fracturas de huesos o luxaciones articulares, en la anatomía normal, así como sobre las manifestaciones clínicas y alteraciones secundarias a dichas lesiones.

Procedimientos diagnósticos. Se analizan las características anatómicas y las observaciones que tienen relevancia para el diagnóstico físico.

Procedimientos quirúrgicos. Se señala el texto sobre las bases anatómicas de las intervenciones quirúrgicas y de la anestesia regional, por ejemplo la planificación de incisiones.

Patología. Se indica que el tema tratado es el efecto de las enfermedades en la anatomía normal, por ejemplo un cáncer de mama, y las estructuras anatómicas implicadas en el aislamiento o difusión de enfermedad.

PUNTOS FUNDAMENTALES

En estos cuadros destacados en amarillo se resume la información anterior para garantizar que los conceptos principales no se pierden entre los muchos detalles que el texto describe y que son necesarios para una comprensión profunda. La relectura de estos resúmenes es una buena manera de revisar de forma continua la información y de obtener una visión general.

ANATOMÍA DESCRITA EN UN CONTEXTO PRÁCTICO Y FUNCIONAL

Para conseguir un enfoque más realista del sistema musculoesquelético, el texto pone especial énfasis en la acción y la función de los músculos y los grupos musculares en las actividades cotidianas, insistiendo en el modo de andar y de asir. La contracción excéntrica de los músculos, que explica la mayor parte de su actividad, se describe ahora conjuntamente con la contracción concéntrica, que suele ser la que centra la atención de los textos de anatomía. Esta perspectiva es importante para la mayoría de profesionales sanitarios, entre los cuales hay un número creciente de estudiantes de fisioterapia y terapia ocupacional que utilizan este libro.

ANATOMÍA DE SUPERFICIE Y TÉCNICAS DE DIAGNÓSTICO POR LA IMAGEN

La anatomía de superficie y las técnicas de diagnóstico por la imagen, que antes se presentaban por separado en cuadros específicos, se integran ahora en el texto del capítulo y se presentan cuando se describe cada región anatómica; esto permite establecer de manera clara la relación existente entre la anatomía y la exploración física y el diagnóstico. Cada capítulo está dedicado a una región anatómica concreta y consta tanto de vistas y proyecciones anatómicas superficiales despejadas como de ilustraciones en que las estructuras anatómicas se superponen a fotografías de anatomía superficial. Para familiarizar a los futuros profesionales con imágenes de diagnóstico, las imágenes clínicas centradas en la anatomía normal incluyen radiografías simples y de contraste, RM, TC y ecografías, a menudo con esquemas y texto explicativo.

VÍDEOS, ESTUDIO DE CASOS Y PREGUNTAS TIPO TEST REVISADOS POR EL CONSEJO

Nuestros lectores online disponen de información interactiva consistente en descripciones de casos y preguntas con respuestas de elección múltiple (http://thepoint.lww.com/espanol-Moore8e) que permiten realizar autoexámenes y repasar lo aprendido.

TERMINOLOGÍA

La terminología utilizada sigue totalmente la *Terminologia Anatomica* (1998), generada por el *Federative International Programme on Anatomical Terminologies* (FIPAT) y aprobada por la International Federation of Associations of Anatomists (IFAA). A lo largo de todo el libro se utilizan las equivalencias en castellano de los términos en latín, convenientemente adaptados a la nueva nomenclatura. Entre paréntesis se incluyen también los epónimos que no cuentan con la aprobación de la IFAA, con la intención de familiarizar a los estudiantes con términos que oirán sin duda durante sus estudios; por ejemplo, conducto ulnar (de Guyon). Esta terminología ya está disponible en http://www.unifr.ch/ifaa.

CARACTERÍSTICAS DE LAS ANTERIORES EDICIONES Y NOVEDADES

Los estudiantes y el cuerpo docente nos han trasladado sus inquietudes y sus expectativas en relación con *Anatomía con orientación clínica*, y nosotros les hemos prestado atención. El resultado es:

- Un texto completo que llene los vacíos de información necesaria para los estudiantes, ya que el tiempo asignado a las clases sigue disminuyendo, las prácticas de laboratorio son exclusivamente instructivas y en los apuntes de clase de los diversos profesores aparecen discrepancias, de hecho y de forma.
- Un recurso capaz de cubrir áreas de especial interés e importancia en cursos de anatomía específicos y que responde a las necesidades de conocimientos de anatomía de los estudiantes durante sus estudios básicos y en la etapa de especialización clínica.
- Organización actualizada de los capítulos en consonancia con los libros *Grant's Atlas of Anatomy* y *Grant's Dissector*.
- Una introducción exhaustiva que contiene información importante sobre sistemas y los conceptos básicos de anatomía que se presentan en cada uno de los siguientes capítulos, ya dedicados a regiones anatómicas concretas. Estudiantes de diversos países y entornos han escrito para expresar su opinión sobre este libro, y ha sido agradable descubrir que la mayoría son comentarios de felicitación. Los entornos y las experiencias de los estudiantes de las distintas profesiones sanitarias son ahora más diversos que nunca, de modo que a veces el resultado de las limitaciones curriculares son suposiciones injustificadas sobre qué información previa es necesaria para que los estudiantes comprendan el material presentado. El capítulo introductorio (capítulo 1) incluye resúmenes eficaces de anatomía sistémica funcional, y los comentarios de los estudiantes insisten de un modo específico en la necesidad de una descripción sistémica del sistema nervioso, y del sistema nervioso vegetativo en particular. Actualmente, la 8.ª edición es el primer libro de texto de anatomía en reconocer y describir la estructura y función del sistema nervioso entérico y su función única en la inervación del tracto digestivo.
- Presentación de estructuras corrientes (como inserciones musculares, inervaciones y acciones) en tablas organizadas para mostrar las características compartidas. *Anatomía con orientación clínica* contiene más tablas que ningún otro manual de anatomía.
- Cuadros de correlaciones clínicas ilustrados que no sólo describen la anatomía tal como se aplica clínicamente, sino que también la muestran.
- Ilustraciones que facilitan la orientación. Se han añadido muchas figuras con indicaciones de orientación, junto con flechas que indican la localización de las ampliaciones (áreas que se amplían hasta un primer plano) y la secuencia de las mismas. Las leyendas se han colocado de tal modo que se ha reducido la distancia entre el objeto y la misma, de modo que el recorrido de los filetes es más directo.

- La **negrita** indica las entradas principales de los términos anatómicos allí donde se introducen y se definen. También se utiliza para introducir términos clínicos en los cuadros (azules) de correlaciones clínicas.
- La *cursiva* sirve para destacar los términos anatómicos importantes en la región concreta de estudio y el tema tratado, o bien que aparecen como leyenda en una ilustración a la cual se hace referencia.
- Al principio de cada capítulo hay un índice de contenidos que incluye las tablas y los cuadros clínicos.

COMPROMISO CON LA FORMACIÓN DE ESTUDIANTES

Este libro se ha escrito para estudiantes de las distintas profesiones sanitarias, y teniendo en cuenta que algunos de ellos pueden carecer de conocimientos previos de anatomía. Hemos intentado presentar el contenido de un modo atractivo y asimilable para que pueda integrarse fácilmente con lo aprendido con mayor detalle en otras disciplinas, por ejemplo el diagnóstico, la rehabilitación clínica y la cirugía. Esperamos que este texto sirva a dos propósitos: formar y estimular. Si conseguimos que los estudiantes se entusiasmen por la anatomía clínica, los objetivos del libro se habrán cumplido.

Keith L. Moore

Arthur F. Dalley II

Anne M. R. Agur

Descripción general y conceptos básicos 1

Dorso 2

Miembro superior 3

Tórax 4

Abdomen 5

Pelvis y periné 6

Miembro inferior 7

Cabeza 8

Cuello 9

Resumen de los nervios craneales 10

Índice de capítulos

Agradecimientos
Prefacio
Lista de cuadros clínicos
Lista de tablas
Créditos de las figuras

1 DESCRIPCIÓN GENERAL Y CONCEPTOS BÁSICOS

Métodos para el estudio de la anatomía
- Anatomía regional
- Anatomía sistémica
- Anatomía clínica

Terminología anatómica y médica
- Posición anatómica
- Planos anatómicos
- Términos de relación y comparación
- Términos de lateralidad
- Términos de movimiento

Variantes anatómicas
Sistema tegumentario
Fascias, compartimentos fasciales, bolsas y espacios potenciales
Sistema esquelético
- Cartílagos y huesos
- Clasificación de los huesos
- Detalles y formaciones óseas
- Desarrollo óseo
- Vascularización e inervación de los huesos

Articulaciones

Tejido y sistema musculares

Tipos de músculos (tejido muscular)
Músculos esqueléticos
Músculo estriado cardíaco
Músculo liso

Sistema cardiovascular

Circuitos vasculares
Vasos sanguíneos

Sistema linfoide

Sistema nervioso

Sistema nervioso central
Sistema nervioso periférico
Sistema nervioso somático
Sistema nervioso autónomo

Técnicas de diagnóstico por la imagen

Radiografía convencional
Tomografía computarizada
Ecografía
Resonancia magnética
Técnicas de medicina nuclear

2 DORSO

Visión general del dorso y la columna vertebral

Vértebras

Estructura y función de las vértebras
Características regionales de las vértebras
Osificación de las vértebras
Variaciones en las vértebras

Columna vertebral

Articulaciones de la columna vertebral
Movimientos de la columna vertebral
Curvaturas de la columna vertebral
Vascularización de la columna vertebral
Nervios de la columna vertebral

Músculos del dorso

Músculos extrínsecos del dorso

Músculos intrínsecos del dorso
Anatomía de superficie de los músculos del dorso
Músculos suboccipitales y profundos del cuello
Contenido del conducto vertebral
Médula espinal
Raíces de los nervios espinales
Meninges espinales y líquido cerebroespinal
Vascularización de la médula espinal y de las raíces de los nervios espinales

3 MIEMBRO SUPERIOR

Visión general
Comparación entre los miembros superior e inferior
Huesos del miembro superior
Clavícula
Escápula
Húmero
Huesos del antebrazo
Huesos de la mano
Anatomía de superficie de los huesos del miembro superior
Fascias, vasos eferentes, inervación cutánea y miotomas del miembro superior
Fascia del miembro superior
Drenaje venoso del miembro superior
Drenaje linfático del miembro superior
Inervación cutánea del miembro superior
Inervación motora (miotomas) del miembro superior
Regiones pectoral y escapular
Músculos axioapendiculares anteriores
Músculos axioapendiculares posteriores y escapulohumerales
Anatomía de superficie de las regiones pectoral, escapular y deltoidea
Axila
Arteria axilar
Vena axilar
Nódulos linfáticos axilares
Plexo braquial
Brazo
Músculos del brazo
Arteria braquial

Venas del brazo
Nervios del brazo
Fosa del codo
Anatomía de superficie del brazo y de la fosa del codo

Antebrazo

Compartimentos del antebrazo
Músculos del antebrazo
Arterias del antebrazo
Venas del antebrazo
Nervios del antebrazo
Anatomía de superficie del antebrazo

Mano

Fascia y compartimentos de la palma
Músculos de la mano
Tendones de los flexores largos y vainas tendinosas de la mano
Arterias de la mano
Venas de la mano
Nervios de la mano
Anatomía de superficie de la mano

Articulaciones del miembro superior

Articulación esternoclavicular
Articulación acromioclavicular
Articulación del hombro
Articulación del codo
Articulación radioulnar proximal
Articulación radioulnar distal
Articulación radiocarpiana
Articulaciones intercarpianas
Articulaciones carpometacarpianas e intermetacarpianas
Articulaciones metacarpofalángicas e interfalángicas

4 TÓRAX

Visión general del tórax

Pared torácica

Esqueleto de la pared torácica
Aperturas torácicas
Articulaciones de la pared torácica
Movimientos de la pared torácica

Músculos de la pared torácica
Fascia de la pared torácica
Nervios de la cavidad torácica
Vascularización de la pared torácica
Mamas
Anatomía de superficie de la pared torácica
Vísceras de la cavidad torácica
Pleuras, pulmones, tráquea y árbol bronquial
Visión general del mediastino
Pericardio
Corazón
Mediastino superior y grandes vasos
Mediastino posterior
Mediastino anterior
Anatomía de superficie del corazón y las vísceras del mediastino
Focos de auscultación

5 ABDOMEN

Visión general: paredes, cavidades, regiones y planos
Pared anterolateral del abdomen
Fascia de la pared anterolateral del abdomen
Músculos de la pared anterolateral del abdomen
Vascularización e inervación de la pared anterolateral del abdomen
Superficie interna de la pared anterolateral del abdomen
Región inguinal
Funículo espermático, escroto y testículos
Anatomía de superficie de la pared anterolateral del abdomen
Peritoneo y cavidad peritoneal
Embriología de la cavidad peritoneal
Estructuras peritoneales
Subdivisiones de la cavidad peritoneal
Vísceras abdominales
Visión general de las vísceras abdominales y el tubo digestivo
Esófago
Estómago
Intestino delgado
Intestino grueso
Bazo

Páncreas
Hígado
Conductos biliares y vesícula biliar
Riñones, uréteres y glándulas suprarrenales
Resumen de la inervación de las vísceras abdominales
Diafragma
Vasos y nervios del diafragma
Hiatos del diafragma
Acciones del diafragma
Pared posterior del abdomen
Fascia de la pared posterior del abdomen
Músculos de la pared posterior del abdomen
Nervios de la pared posterior del abdomen
Vasos de la pared posterior del abdomen
Técnicas de diagnóstico por la imagen del abdomen

6 PELVIS Y PERINÉ

Introducción a la pelvis y el periné
Cintura pélvica
Huesos y características de la pelvis ósea
Orientación de la pelvis ósea
Diferencias sexuales en la cintura pélvica
Articulaciones y ligamentos de la cintura pélvica
Cavidad pélvica
Paredes y suelo de la cavidad pélvica
Peritoneo y cavidad peritoneal de la pelvis
Fascia de la pelvis
Estructuras vasculonerviosas de la pelvis
Arterias de la pelvis
Venas de la pelvis
Nódulos linfáticos de la pelvis
Nervios de la pelvis
Vísceras pélvicas
Órganos del sistema urinario
Recto
Órganos genitales internos masculinos
Órganos genitales internos femeninos

Drenaje linfático de las vísceras pélvicas

Periné

Fascias y espacios perineales del triángulo urogenital
Características del triángulo anal
Triángulo urogenital masculino
Triángulo urogenital femenino

Diagnóstico por la imagen de la pelvis y el periné

Resonancia magnética

7 MIEMBRO INFERIOR

Visión general

Desarrollo del miembro inferior

Huesos del miembro inferior

Disposición de los huesos del miembro inferior
Hueso coxal
Ilion
Fémur
Patela (rótula)
Tibia y fíbula (peroné)
Huesos del pie
Anatomía de superficie de los huesos del pie

Fascias, venas, linfáticos, vasos eferentes y nervios cutáneos del miembro inferior

Tejido subcutáneo y fascias
Drenaje venoso del miembro inferior
Drenaje linfático del miembro inferior
Inervación cutánea del miembro inferior
Inervación motora del miembro inferior

Postura y marcha

Bipedestación relajada
Locomoción: ciclo de la marcha

Regiones anterior y medial del muslo

Organización de la porción proximal del miembro inferior
Músculos anteriores del muslo
Músculos mediales del muslo
Estructuras vasculonerviosas y relaciones en la porción anteromedial del muslo
Anatomía de superficie de las regiones anterior y medial del muslo

Regiones glútea y posterior del muslo

Región glútea: nalga y región de la cadera
Músculos de la región glútea
Región posterior del muslo
Estructuras vasculonerviosas de las regiones glútea y posterior del muslo
Anatomía de superficie de las regiones glútea y posterior del muslo

Fosa poplítea y pierna

Región poplítea
Compartimento anterior de la pierna
Compartimento lateral de la pierna
Compartimento posterior de la pierna
Anatomía de superficie de la pierna

Pie

Piel y fascias del pie
Músculos del pie
Estructuras vasculonerviosas y relaciones en el pie
Anatomía de superficie de la región del tobillo y del pie

Articulaciones del miembro inferior

Articulación coxal
Articulación de la rodilla
Articulaciones tibiofibulares
Articulación talocrural
Articulaciones del pie
Anatomía de superficie de las articulaciones de la rodilla, talocrural y del pie

8 CABEZA

Visión general

Cráneo

Cara anterior del cráneo
Cara lateral del cráneo
Cara posterior del cráneo
Cara superior del cráneo
Cara externa de la base del cráneo
Cara interna de la base del cráneo
Paredes de la cavidad craneal
Regiones de la cabeza

Cara y piel cabelluda

Cara

Piel cabelluda
Músculos de la cara y la piel cabelluda
Nervios de la cara y la piel cabelluda
Vasos superficiales de la cara y la piel cabelluda
Anatomía de superficie de la cara

Meninges craneales

Duramadre
Aracnoides y piamadre
Espacios meníngeos

Encéfalo

Partes del encéfalo
Sistema ventricular del encéfalo
Irrigación arterial del encéfalo
Drenaje venoso del encéfalo

Ojo, órbita, región orbitaria y bulbo ocular

Órbitas
Párpados y aparato lagrimal
Bulbo ocular
Músculos extrínsecos del bulbo ocular
Inervación de la órbita
Vascularización de la órbita
Anatomía de superficie del ojo y el aparato lagrimal

Regiones parotídea y temporal, fosa infratemporal y articulación temporomandibular

Región parotídea
Región temporal
Fosa infratemporal

Región bucal

Cavidad bucal
Labios, mejillas y encías
Dientes
Paladar
Lengua
Glándulas salivares

Fosa pterigopalatina

Porción pterigopalatina de la arteria maxilar
Nervio maxilar

Nariz

Nariz propiamente dicha
Cavidades nasales

Vascularización e inervación de la nariz
Senos paranasales

Oído

Oído externo
Oído medio
Oído interno

9 CUELLO

Visión general

Huesos del cuello

Vértebras cervicales
Hueso hioides

Fascia del cuello

Tejido subcutáneo del cuello y platisma
Fascia cervical profunda

Estructuras superficiales del cuello: regiones cervicales

Región esternocleidomastoidea
Región cervical posterior
Región cervical lateral
Región cervical anterior
Anatomía de superficie de las regiones cervicales y los triángulos del cuello

Estructuras profundas del cuello

Músculos vertebrales anteriores y laterales (prevertebrales)
Raíz del cuello

Vísceras del cuello

Capa endocrina de las vísceras cervicales
Capa respiratoria de las vísceras cervicales
Capa alimentaria de las vísceras cervicales
Anatomía de superficie de las capas endocrina y respiratoria de las vísceras cervicales

Linfáticos del cuello

10 RESUMEN DE LOS NERVIOS CRANEALES

Visión general

Nervio olfatorio (NC I)

Nervio óptico (NC II)

Nervio oculomotor (NC III)

Nervio troclear (NC IV)

Nervio trigémino (NC V)

Nervio oftálmico (NC V_1)

Nervio maxilar (NC V_2)

Nervio mandibular (NC V_3)

Nervio abducens (NC VI)

Nervio facial (NC VII)

Motor somático (branquial)

Motor visceral (parasimpático)

Sensitivo somático (general)

Sensitivo especial (gusto)

Nervio vestibulococlear (NC VIII)

Nervio glosofaríngeo (NC IX)

Motor somático (branquial)

Motor visceral (parasimpático)

Sensitivo somático (general)

Sensitivo especial (gusto)

Sensitivo visceral

Nervio vago (NC X)

Nervio accesorio (NC XI)

Nervio hipogloso (NC XII)

APÉNDICE A

ÍNDICE ALFABÉTICO DE MATERIAS

Lista de cuadros clínicos

1 DESCRIPCIÓN GENERAL Y CONCEPTOS BÁSICOS

Sistema tegumentario. Signos del color de la piel en el diagnóstico físico. Incisiones y cicatrices en la piel. Estrías cutáneas. Traumatismos y heridas en la piel

Fascias. Planos fasciales y cirugía

Huesos. Huesos accesorios. Huesos heterotópicos. Traumatismos y cambios óseos. Osteoporosis. Punción esternal. Crecimiento del hueso y valoración de la edad ósea. Efectos de la enfermedad y la dieta sobre el crecimiento óseo. Desplazamiento y separación de las epífisis. Necrosis avascular

Articulaciones. Articulaciones del cráneo en el recién nacido. Artropatías degenerativas. Artroscopia

Músculos esqueléticos. Pruebas musculares. Disfunción muscular y parálisis. Ausencia de tono muscular. Dolor y distensiones musculares. Crecimiento y regeneración del músculo esquelético

Músculo cardíaco y músculo liso. Hipertrofia del miocardio e infarto de miocardio. Hipertrofia e hiperplasia del músculo liso

Sistema cardiovascular. Arterioesclerosis: isquemia e infarto. Varices o venas varicosas

Sistema linfoide. Propagación del cáncer. Linfangitis, linfadenitis y linfedema

Sistema nervioso central y periférico. Lesiones del SNC. Rizotomía. Degeneración e isquemia de los nervios

2 DORSO

Vértebras. Osteoporosis del cuerpo vertebral. Laminectomía. Luxación de las vértebras cervicales. Fractura y luxación del atlas. Fractura y luxación del axis. Estenosis espinal lumbar. Costillas cervicales. Anestesia epidural caudal. Lesiones del cóccix. Fusión anómala de las vértebras. Efecto del envejecimiento sobre las vértebras. Anomalías de las vértebras

Columna vertebral. Dorsalgia (dolor de espalda). Hernia del núcleo pulposo (hernia del disco intervertebral). Fusión espinal y reemplazo del disco intervertebral. Traumatismos y patología de las articulaciones cigapofisarias. Fracturas y luxaciones de las vértebras. Fractura del diente del axis. Rotura del ligamento transverso del atlas. Rotura de los ligamentos alares. Curvaturas anormales de la columna vertebral

Músculos del dorso. Distensiones, esguinces y espasmos. Disminución del riego sanguíneo del tronco del encéfalo

Contenido del conducto vertebral. Compresión de las raíces de los nervios espinales lumbares. Mielografía. Desarrollo de las meninges y del espacio subaracnoideo. Punción lumbar. Anestesia espinal. Anestesia (bloqueo) epidural. Isquemia de la médula espinal. Lesiones de la médula espinal

3 MIEMBRO SUPERIOR

Huesos del miembro superior. Fractura de la clavícula. Osificación de la clavícula. Fractura de la escápula. Fracturas del húmero. Fracturas de la ulna y el radio. Fractura del escafoides. Fractura del ganchoso. Fractura de los metacarpianos. Fractura de las falanges

Regiones pectoral, escapular y deltoidea. Ausencia congénita de una parte del cuerpo, órgano o tejidos (agenesia). Lesión del nervio torácico largo y parálisis del serrato anterior. Triángulo de auscultación. Lesión del nervio accesorio (NC XI). Lesión del nervio toracodorsal. Lesión del nervio dorsal de la escápula. Lesión del nervio axilar. Fractura-luxación de la epífisis proximal del húmero. Lesiones del manguito de los rotadores

Axila. Anastomosis arteriales alrededor de la escápula. Compresión de la arteria axilar. Aneurisma de la arteria axilar. Lesiones de la vena axilar. La vena axilar en la punción de la vena subclavia. Infección de los nódulos linfáticos axilares. Disección de los nódulos linfáticos axilares. Variaciones del plexo braquial. Lesiones del plexo braquial. Bloqueo del plexo braquial

Brazo y fosa del codo. Reflejo miotático bicipital. Tendinitis del bíceps braquial/tendinosis. Desplazamiento del tendón de la cabeza larga del bíceps braquial. Rotura del tendón de la cabeza larga del bíceps braquial. Interrupción del flujo sanguíneo en la arteria braquial. Lesión nerviosa en la fractura de la diáfisis (cuerpo) humeral. Lesión del nervio musculocutáneo. Lesión del nervio radial en el brazo. Punción venosa en la fosa del codo

Antebrazo. Tendinitis/tendinosis del codo o epicondilitis lateral. Dedo en martillo o dedo de béisbol. Fractura del olécranon. Quiste sinovial del carpo. División alta de la arteria braquial. Arteria ulnar superficial. Medición de la frecuencia del pulso. Variaciones en el origen de la arteria radial. Lesión del nervio mediano. Síndrome del pronador. Comunicaciones entre los nervios mediano y ulnar. Lesión del nervio ulnar en el codo y en el antebrazo. Síndrome del túnel ulnar. Lesión del nervio radial en el antebrazo (ramos superficial o profundo)

Mano. Contractura de Dupuytren de la fascia palmar. Infecciones de la mano. Tenosinovitis. Laceración de los arcos palmares. Isquemia de los dedos. Lesiones del nervio mediano. Síndrome del conducto ulnar. Neuropatía del manillar. Lesión del nervio radial en el brazo y pérdida de habilidad manual. Dermatoglifos. Heridas palmares e incisiones quirúrgicas

Articulaciones del miembro superior. Luxación de la articulación esternoclavicular. Anquilosis de la articulación esternoclavicular. Luxación de la articulación acromioclavicular. Tendinitis cálcica del supraespinoso. Lesiones del manguito de los rotadores. Luxación de la articulación del hombro. Desgarros del rodete glenoideo. Capsulitis adhesiva de la articulación del hombro. Bursitis del codo. Avulsión del epicóndilo medial. Reconstrucción del ligamento colateral ulnar. Luxación de la articulación del codo. Subluxación y luxación de la cabeza del radio. Fracturas y luxaciones del carpo. Pulgar de domador de toros. Pulgar de esquiador

4 TÓRAX

Pared torácica. Dolor torácico. Fracturas de costilla. Tórax batiente. Toracotomía, incisiones en el espacio intercostal y extirpación de una costilla. Costillas supernumerarias. Función de protección y envejecimiento de los cartílagos costales. Proceso xifoides osificado. Fracturas del esternón. Esternotomía media. Biopsia esternal. Anomalías del esternón. Síndrome de la salida del tórax. Luxación de las costillas. Separación de las costillas. Parálisis del diafragma

Músculos, vasos y nervios de la pared torácica. Disnea: respiración dificultosa. Abordaje quirúrgico intratorácico extrapleural. Infección por herpes zóster de los ganglios espinales. Bloqueo de un nervio intercostal

Mamas. Cambios en las mamas. Cuadrantes de las mamas. Cáncer de mama. Visualización de la estructura y patología mamaria. Incisiones quirúrgicas en la mama y escisión quirúrgica de patología mamaria. Polimastia, politelia y amastia. Cáncer de mama en el hombre. Ginecomastia

Pleura, pulmones, tráquea y árbol bronquial. Lesiones de la pleura cervical y el vértice del pulmón. Lesiones de otras partes de la pleura. Colapso pulmonar. Neumotórax, hidrotórax y hemotórax. Toracocentesis. Inserción de una sonda pleural. Pleurectomía y pleurodesis. Toracoscopia. Pleuritis. Variaciones en los lóbulos pulmonares. Aspecto de los pulmones e inhalación de partículas de carbón y de irritantes. Auscultación y percusión de los pulmones. Aspiración de cuerpos extraños. Broncoscopia. Resecciones pulmonares. Atelectasias segmentarias. Embolia pulmonar. Drenaje linfático y adherencias pleurales. Hemoptisis. Carcinoma broncógeno. Cáncer de pulmón y nervios mediastínicos. Dolor pleural. Radiografías del tórax

Visión general del mediastino y el pericardio. Posiciones de las vísceras respecto a las divisiones del mediastino. Mediastinoscopia y biopsias del mediastino. Ensanchamiento del mediastino. Significación quirúrgica del seno transverso del pericardio. Exposición de las venas cavas. Pericarditis, roce pericárdico y derrame pericárdico. Taponamiento cardíaco. Pericardiocentesis. Anomalías posicionales del corazón

Corazón. Cateterismo cardíaco. Embriología del atrio (aurícula) derecho. Defectos de tabicación. Percusión del corazón. Accidentes vasculares cerebrales o ictus. Bases para la denominación de las válvulas de las valvas aórtica y pulmonar. Enfermedad valvular cardíaca (valvulopatía). Ecocardiografía. Angiografía coronaria. Arteriopatía coronaria o cardiopatía isquémica. Angina de pecho. Derivación aortocoronaria *(bypass)*. Angioplastia coronaria. Circulación colateral a través de las venas cardíacas mínimas. Electrocardiografía. Oclusión coronaria y sistema de conducción del corazón. Marcapasos cardíaco artificial. Reiniciar el corazón. Fibrilación del corazón. Desfibrilación del corazón. Dolor cardíaco referido

Mediastino superior, posterior y anterior. Variaciones de las grandes arterias. Aneurisma de la aorta ascendente. Coartación de la aorta. Lesión de los nervios laríngeos recurrentes. Bloqueo del esófago. Desgarro del conducto torácico. Variaciones del conducto torácico. Rutas venosas colaterales hacia el corazón. Cambios en el timo relacionados con la edad. Angiografía aórtica. Radiografías del mediastino. TC y RM del mediastino

5 ABDOMEN

Fascias y músculos de la pared anterolateral del abdomen. Importancia clínica de las fascias y de los espacios fasciales de la pared abdominal. Protrusión del abdomen. Hernias abdominales

Vascularización e inervación de la pared anterolateral del abdomen. Palpación de la pared anterolateral. Reflejos abdominales superficiales. Lesiones de los nervios de la pared anterolateral. Incisiones quirúrgicas en el abdomen. Inversión del flujo venoso y vías colaterales de las venas abdominales superficiales

Cara interna de la pared anterolateral del abdomen y región inguinal. Falta de descenso testicular (criptorquidia). Permeabilidad posnatal de la vena umbilical. Metástasis del cáncer de útero en los labios pudendos mayores

Funículo espermático, escroto y testículos. Hernias inguinales. Reflejo cremastérico. Quistes y hernias del conducto peritoneo vaginal (Nuck). Hidrocele del funículo espermático, del testículo o de ambos. Hematocele testicular. Torsión del funículo espermático. Anestesia del escroto. Espermatocele y quiste epididimario. Vestigios de los conductos genitales embrionarios. Varicocele. Cáncer testicular y escrotal

Peritoneo y cavidad peritoneal. Permeabilidad y bloqueo de las tubas uterinas. Peritoneo y procedimientos quirúrgicos. Peritonitis y ascitis. Adherencias peritoneales y adhesiotomía. Paracentesis abdominal. Diálisis peritoneal. Funciones del omento mayor. Formación de abscesos. Diseminación de líquidos patológicos Flujo ascítico y pus. Líquido en la bolsa omental. Hernia interna a través del foramen omental. Control temporal de la hemorragia de la arteria cística

Esófago y estómago. Varices esofágicas. Pirosis. Cirugía bariátrica. Desplazamiento del estómago. Hernia de hiato. Espasmo pilórico. Estenosis hipertrófica congénita del píloro. Carcinoma gástrico. Gastrectomía y resección de nódulos linfáticos. Úlceras gástricas, úlceras pépticas, *Helicobacter pylori* y vagotomía. Dolor referido visceral

Intestinos delgado y grueso. Úlceras duodenales. Cambios evolutivos en el mesoduodeno. Hernias paraduodenales. Breve revisión de la rotación embrionaria del intestino medio. Desplazarse por el intestino delgado. Isquemia intestinal. Divertículo ileal. Situación del apéndice vermiforme. Apendicitis. Apendicectomía. Colon ascendente móvil. Colitis, colectomía, ileostomía y colostomía. Colonoscopia,

sigmoidoscopia y cáncer colorrectal. Diverticulosis. Vólvulo del colon sigmoideo

Bazo y páncreas. Rotura esplénica. Esplenectomía y esplenomegalia. Bazo(s) accesorio(s) y esplenosis. Biopsia esplénica con aguja y esplenoportografía. Bloqueo de la ampolla hepatopancreática y pancreatitis. Colangiopancreatografía retrógada endoscópica. Tejido pancreático accesorio. Rotura del páncreas. Pancreatectomía subtotal. Cáncer pancreático

Hígado, vías biliares y vesícula biliar. Palpación del hígado. Abscesos subfrénicos. Lobectomías y segmentectomías hepáticas. Rotura del hígado. Arterias hepáticas aberrantes. Variaciones en las relaciones de las arterias hepáticas. Hepatomegalia. Cirrosis hepática. Biopsia hepática. Vesícula biliar móvil. Variaciones de los conductos cístico y hepático. Conductos hepáticos accesorios. Cálculos biliares. Cálculos biliares en el duodeno. Colecistectomía. Hipertensión portal. Derivaciones portosistémicas

Riñones, uréteres y glándulas suprarrenales. Palpación de los riñones. Absceso perinéfrico. Nefroptosis. Trasplante renal. Quistes renales. Dolor en la región pararrenal. Vasos renales accesorios. Síndrome de atrapamiento de la vena renal. Anomalías congénitas de los riñones y los uréteres. Cálculos renales y ureterales

Diafragma. Hipo. Sección del nervio frénico. Dolor referido del diafragma. Rotura del diafragma y hernia de las vísceras. Hernia diafragmática congénita

Pared posterior del abdomen. Absceso del psoas. Dolor abdominal posterior. Simpatectomía lumbar parcial. Pulsaciones aórticas y aneurisma de la aorta abdominal. Vías colaterales de la sangre venosa abdominopélvica

6 PELVIS Y PERINÉ

Cintura pélvica. Variaciones de las pelvis masculina y femenina. Diámetros (conjugados) pélvicos. Fracturas de la pelvis. Relajación de los ligamentos pélvicos y aumento de la movilidad articular durante el embarazo. Espondilólisis y espondilolistesis

Cavidad pélvica. Lesión del suelo pélvico

Estructuras vasculonerviosas de la pelvis. Lesión yatrógena de los uréteres. Ligadura de la arteria ilíaca interna y circulación colateral de la pelvis. Lesión de los nervios de la pelvis

Órganos urinarios y recto. Afectación yatrógena de la vascularización ureteral. Cálculos ureterales. Cistocele, uretrocele e incontinencia urinaria. Cistotomía suprapúbica. Rotura vesical. Cistoscopia. Diferencias clínicamente relevantes entre las uretras masculina y femenina. Tacto rectal. Resección del recto (rectectomía)

Genitales internos masculinos. Esterilización masculina. Abscesos en las vesículas seminales. Hipertrofia prostática

Genitales internos femeninos. Infecciones del tracto genital femenino. Permeabilidad de las tubas uterinas. Esterilización femenina. Embarazo ectópico tubárico. Vestigios de los conductos embrionarios. Útero bicorne. Disposición del útero y prolapso uterino. Exploración manual del útero. Cambios en la anatomía normal del útero durante la vida. Cáncer de cuello del útero, exploración del cuello del útero y citología vaginal. Histerectomía. Distensión vaginal. Exploración manual de la vagina. Fístulas vaginales. Culdocentesis. Exploración laparoscópica de las vísceras pélvicas. Anestesia durante el parto

Periné. Prolapso de órganos pélvicos. Episiotomía. Rotura de la uretra en el varón y extravasación de orina. Emaciación y prolapso rectal. La línea pectínea, un punto de referencia clínicamente importante. Fisuras anales y abscesos isquioanales y perianales. Hemorroides. Incontinencia anorrectal

Triángulo urogenital masculino. Sondaje uretral. Distensión del escroto. Palpación de los testículos. Hipospadias. Fimosis, parafimosis y circuncisión. Impotencia y disfunción eréctil

Triángulo urogenital femenino. Circuncisión femenina. Traumatismo pudendo. Infección de las glándulas vestibulares mayores. Bloqueo de los nervios pudendo e ilioinguinal. Ejercicios para desarrollar los músculos perineales femeninos. Vaginismo

7 MIEMBRO INFERIOR

Huesos del miembro inferior. Lesiones del miembro inferior. Traumatismos del hueso coxal. Coxa vara y coxa valga. Deslizamiento epifisario de la cabeza del fémur. Fracturas del fémur. Fracturas de la tibia. Fracturas que afectan a las láminas epifisarias. Fracturas de la fíbula. Injertos óseos. Fracturas del calcáneo. Fracturas del cuello del talus. Fracturas de los metatarsianos. Hueso trígono. Fractura de los huesos sesamoideos

Fascias, venas, linfáticos y nervios cutáneos del miembro inferior. Síndromes compartimentales y fasciotomía. Varices, trombosis y tromboflebitis. Injertos de vena safena. Disección de la vena safena y lesión del nervio safeno. Adenopatías inguinales. Bloqueos nerviosos regionales. Alteraciones de la función sensitiva

Regiones anterior y medial del muslo. Contusiones en la cadera y el muslo. Absceso en el psoas. Parálisis del cuádriceps femoral. Condromalacia patelar. Fracturas de la patela. Alteraciones de la osificación de la patela. Reflejo patelar. Trasplante del músculo grácil. Distensión inguinal. Lesión del aductor largo. Palpación, compresión y canulación de la arteria femoral. Laceración de la arteria femoral. Denominación errónea potencialmente mortal. Variz en la vena safena. Localización de la vena femoral. Canulación de la vena femoral. Hernias femorales. Arteria obturatriz sustituida o accesoria

Regiones glútea y posterior del muslo. Bursitis trocantérea. Bursitis isquiática. Lesiones de los músculos isquiotibiales. Lesión del nervio glúteo superior. Bloqueo anestésico del nervio isquiático. Lesiones del nervio isquiático. Inyecciones intraglúteas

Fosa poplítea y pierna. Abscesos y tumores poplíteos. Pulso poplíteo. Hemorragias y aneurismas poplíteos. Lesiones del nervio tibial. Contención y diseminación de las infecciones compartimentales en la pierna. Distensión del tibial anterior (síndrome de estrés de la tibia). Músculos fibulares y evolución del pie humano. Lesión del nervio fibular común y pie caído. Atrapamiento del nervio fibular profundo. Atrapamiento del nervio fibular superficial. Sesamoideo en el gastrocnemio. Tendinitis calcánea. Rotura del tendón calcáneo. Reflejo aquíleo. Ausencia de flexión plantar. Distensión del gastrocnemio. Bursitis calcánea. Retorno venoso de la pierna. Sóleo accesorio. Pulso tibial posterior

Pie. Fascitis plantar. Infecciones del pie. Contusión del extensor corto de los dedos. Injertos de nervio sural. Bloqueo anestésico del nervio fibular superficial. Reflejo plantar. Atrapamiento del nervio plantar medial. Palpación del pulso de la arteria dorsal del pie. Heridas hemorrágicas de la planta del pie. Linfadenopatías

Articulaciones del miembro inferior. Bipedestación y congruencia de las superficies articulares de la articulación coxal. Fracturas del cuello del fémur. Artroplastia de cadera. Necrosis de la cabeza del fémur en niños. Luxación de la articulación coxal. Piernas arqueadas y en X. Luxación de la patela. Síndrome femoropatelar. Lesiones de la articulación de la rodilla. Artroscopia de la articulación de la rodilla. Aspiración de la articulación de la rodilla. Bursitis en la región de la rodilla. Quistes poplíteos. Artroplastia de rodilla. Lesiones del tobillo. Atrapamiento del nervio tibial. Deformidad en valgo del dedo gordo. Dedo en martillo. Dedos en garra. Pie plano. Pie zambo

8 CABEZA

Cráneo. Traumatismos craneales. Cefaleas y dolor facial. Traumatismos de los arcos superciliares. Enrojecimiento malar. Fracturas de los maxilares y de los huesos asociados. Fracturas de la mandíbula. Resorción del hueso alveolar. Fracturas de la calvaria. Acceso quirúrgico a la cavidad craneal: colgajos óseos. Desarrollo del cráneo. Cambios de la cara asociados con la edad. Obliteración de las suturas craneales. Cambios en el cráneo asociados con la edad. Craneosinostosis y malformaciones craneales

Cara y piel cabelluda. Heridas e incisiones faciales. Traumatismos de la piel cabelluda. Heridas de la piel cabelluda. Infecciones de la piel cabelluda. Quistes sebáceos. Cefalohematoma. Ensanchamiento de las narinas. Parálisis de los músculos de la cara. Bloqueo del nervio infraorbitario. Bloqueo de los nervios mentoniano e incisivos. Bloqueo del nervio bucal. Neuralgia del trigémino. Lesiones del nervio trigémino. Infección por herpes zóster del ganglio del trigémino. Pruebas de la función sensitiva del NC V. Lesiones del nervio facial. Compresión de la arteria facial. Pulsos de las arterias de la cara y la piel cabelluda. Estenosis de

la arteria carótida interna. Heridas de la piel cabelluda. Carcinoma escamoso del labio

Cavidad craneal y meninges. Fractura del pterión. Tromboflebitis de la vena facial. Traumatismos craneales cerrados. Hernia tentorial. Abombamiento del diafragma de la silla. Oclusión de las venas cerebrales y los senos venosos de la duramadre. Metástasis de células tumorales a los senos venosos de la duramadre. Fracturas de la base del cráneo. Origen dural de las cefaleas. Leptomeningitis. Traumatismos craneales y hemorragia intracraneal

Encéfalo. Traumatismos cerebrales. Punción cisternal. Hidrocefalia. Fuga de líquido cerebroespinal. Anastomosis de las arterias cerebrales y embolia cerebral. Variaciones del círculo arterial del cerebro. Ictus o accidente vascular cerebral. Infarto cerebral. Ataques de isquemia transitoria

Región orbitaria, órbita y bulbo ocular. Fracturas de la órbita. Tumores orbitarios. Traumatismos de los nervios que inervan los párpados. Inflamación de las glándulas palpebrales. Hiperemia de la conjuntiva. Hemorragias subconjuntivales. Desarrollo de la retina. Desprendimiento de retina. Reflejo fotomotor. Uveítis. Oftalmoscopia. Papiledema. Presbiopía y cataratas. Coloboma del iris. Glaucoma. Hemorragia en la cámara anterior. Ojo artificial. Reflejo corneal. Erosiones y desgarros corneales. Úlceras y trasplantes corneales. Síndrome de Horner. Parálisis de los músculos extrínsecos del bulbo ocular/parálisis de los nervios orbitarios. Bloqueo de la arteria central de la retina. Bloqueo de la vena central de la retina

Regiones parotídea y temporal, fosa infratemporal y articulación temporomandibular. Parotidectomía. Infección de la glándula parótida. Absceso parotídeo. Sialografía del conducto parotídeo. Bloqueo del conducto parotídeo. Glándula parótida accesoria. Bloqueo del nervio mandibular. Bloqueo del nervio alveolar inferior. Luxación de la articulación temporomandibular. Artritis de la articulación temporomandibular

Región labial. Fisura labial. Cianosis de los labios. Frenillo labial hipertrófico. Gingivitis. Caries dental, pulpitis y abscesos dentales. Dientes supernumerarios (hiperodoncia). Extracciones dentales. Implantes dentales. Bloqueo nasopalatino. Bloqueo palatino mayor. Fisura palatina. Reflejo nauseoso. Parálisis del músculo geniogloso. Traumatismos del nervio hipogloso. Absorción sublingual de los fármacos. Carcinoma lingual. Frenectomía lingual. Escisión de la glándula submandibular y extracción de un cálculo. Sialografía de los conductos submandibulares

Fosa pterigopalatina. Vía transantral a la fosa pterigopalatina

Nariz. Fracturas nasales. Desviación del tabique nasal. Rinitis. Epistaxis. Sinusitis. Infección de las celdillas etmoidales. Infección de los senos maxilares. Relación de los dientes con el seno maxilar. Transiluminación de los senos

Oído. Traumatismos de la oreja. Exploración otoscópica. Otitis externa aguda. Otitis media. Perforación de la membrana timpánica. Mastoiditis. Bloqueo de la tuba auditiva. Parálisis del estapedio. Cinetosis. Vértigo y sordera. Síndrome de Ménière. Sordera para los sonidos altos. Barotrauma ótico

9 CUELLO

Huesos del cuello. Dolor cervical. Lesiones de la columna vertebral cervical. Fractura del hueso hioides

Fascia cervical. Parálisis del platisma. Propagación de infecciones cervicales

Estructuras superficiales del cuello: regiones cervicales. Tortícolis congénito. Tortícolis espasmódico. Punción de la vena subclavia. Cateterización cardíaca derecha. Prominencia de la vena yugular externa. Sección de la vena yugular externa. Lesiones del nervio accesorio (NC XI). Sección, bloqueo y aplastamiento del nervio frénico. Bloqueos nerviosos en la región cervical lateral. Lesión del nervio supraescapular. Ligadura de la arteria carótida externa. Disección quirúrgica del triángulo carotídeo. Oclusión carotídea y endarterectomía. Pulso carotídeo. Hipersensibilidad del seno carotídeo. Papel de los glomus (cuerpos) carotídeos. Pulso yugular interno. Punción de la vena yugular interna

Estructuras profundas del cuello. Bloqueo del ganglio cervicotorácico. Lesión del tronco simpático en el cuello

Vísceras y linfáticos del cuello. Arteria tiroidea ima. Quistes del conducto tirogloso. Glándula tiroides aberrante. Tejido glandular tiroideo accesorio. Lóbulo piramidal de la glándula tiroides. Aumento de tamaño de la glándula tiroides. Tiroidectomía. Lesión de los nervios laríngeos recurrentes. Extirpación involuntaria de las glándulas paratiroides. Fracturas del esqueleto laríngeo. Laringoscopia. Maniobra de Valsalva. Aspiración

de cuerpos extraños y maniobra de Heimlich. Cricotirotomía. Traqueostomía. Lesiones de los nervios laríngeos. Bloqueo del nervio laríngeo superior. Cáncer de laringe. Cambios de la laringe con la edad. Cuerpos extraños en la laringofaringe. Trayecto fistuloso desde el receso piriforme. Amigdalectomía. Adenoiditis. Fístula branquial. Senos y quistes branquiales. Lesiones del esófago. Fístula traqueoesofágica. Cáncer de esófago. Zonas de traumatismos penetrantes del cuello. Disecciones radicales de cuello

10 RESUMEN DE LOS NERVIOS CRANEALES

Nervios craneales. Lesiones de los nervios craneales. Nervio olfatorio. Anosmia (pérdida del olfato). Alucinaciones olfatorias. Nervio óptico. Enfermedades desmielinizantes y nervio óptico. Neuritis óptica. Trastornos del campo visual. Nervio oculomotor. Lesión del nervio oculomotor. Compresión del nervio oculomotor. Aneurisma de la arteria cerebral posterior o de la arteria cerebelosa superior. Nervio troclear. Nervio trigémino. Lesión del nervio trigémino. Anestesia dental. Nervio abducens. Nervio facial. Nervio vestibulococlear. Lesiones del nervio vestibulococlear. Sordera. Neurinoma del acústico. Traumatismos y vértigo. Nervio glosofaríngeo. Lesiones del nervio glosofaríngeo. Neuralgia del glosofaríngeo. Nervio vago. Nervio accesorio. Nervio hipogloso

Lista de tablas

1 DESCRIPCIÓN GENERAL Y CONCEPTOS BÁSICOS

Tabla 1-1. Tipos de músculos (tejido muscular)

Tabla 1-2. Funciones del sistema nervioso autónomo

2 DORSO

Tabla 2-1. Vértebras cervicalesa

Tabla 2-2. Vértebras torácicas

Tabla 2-3. Vértebras lumbares

Tabla 2-4. Capa superficial de los músculos intrínsecos del dorso

Tabla 2-5. Capa intermedia de los músculos intrínsecos del dorso

Tabla 2-6. Capas profundas de los músculos intrínsecos del dorso

Tabla 2-7. Principales músculos que producen movimientos de las articulaciones intervertebrales cervicales

Tabla 2-8. Principales músculos que producen movimientos de las articulaciones intervertebrales torácicas y lumbares

Tabla 2-9. Músculos suboccipitales y triángulo suboccipital

Tabla 2-10. Principales músculos que producen movimientos de las articulaciones atlanto-occipitales

Tabla 2-11. Principales músculos que producen movimientos de las articulaciones atlanto-axiales

Tabla 2-12. Nervios de la región cervical posterior, incluidos los de la región/triángulos suboccipitales

Tabla 2-13. Numeración de los nervios espinales y las vértebras

Tabla 2-14. Espacios asociados con las meninges espinales

3 MIEMBRO SUPERIOR

Tabla 3-1. Dermatomas del miembro superior

Tabla 3-2. Nervios cutáneos del miembro superior

Tabla 3-3. Músculos axioapendiculares anteriores

Tabla 3-4. Músculos axioapendiculares posteriores

Tabla 3-5. Movimientos de la escápula

Tabla 3-6. Músculos escapulohumerales (intrínsecos del hombro)

Tabla 3-7. Arterias de la porción proximal del miembro superior (región del hombro y el brazo)

Tabla 3-8. Plexo braquial y nervios del miembro superior

Tabla 3-9. Músculos del brazo

Tabla 3-10. Músculos del compartimento anterior del antebrazo

Tabla 3-11. Músculos del compartimento posterior del antebrazo

Tabla 3-12. Arterias del antebrazo y el carpo

Tabla 3-13. Nervios del antebrazo

Tabla 3-14. Músculos intrínsecos de la mano

Tabla 3-15. Arterias de la mano

Tabla 3-16. Nervios de la mano

Tabla 3-17. Movimientos de la articulación del hombro

4 TÓRAX

Tabla 4-1. Articulaciones de la pared torácica

Tabla 4-2. Músculos de la pared torácica

Tabla 4-3. Riego arterial de la pared torácica

Tabla 4-4. Irrigación arterial del corazón

Tabla 4-5. La aorta y sus ramas en el tórax

Tabla 4-6. Nervios del tórax

5 ABDOMEN

Tabla 5-1. Regiones (A), planos de referencia (B) y cuadrantes (C) del abdomen

Tabla 5-2. Músculos de la pared anterolateral del abdomen

Tabla 5-3. Nervios de la pared anterolateral del abdomen

Tabla 5-4. Arterias de la pared anterolateral del abdomen

Tabla 5-5. Límites del conducto inguinal

Tabla 5-6. Capas de la pared anterior del abdomen, el escroto y el funículo espermático

Tabla C5-1. Características de las hernias inguinales

Tabla 5-7. Irrigación arterial de los derivados abdominales del intestino anterior: esófago, estómago, hígado, vesícula biliar, páncreas y bazo

Tabla 5-8. Características que diferencian el yeyuno y el íleon en el individuo vivo

Tabla 5-9. Irrigación arterial del intestino

Tabla 5-10. Nomenclatura de los segmentos del hígado

Tabla 5-11. Inervación autónoma de las vísceras abdominales (nervios esplácnicos)

Tabla 5-12. Vasos y nervios del diafragma

Tabla 5-13. Músculos de la pared posterior del abdomen

Tabla 5-14. Ramas de la aorta abdominal

6 PELVIS Y PERINÉ

Tabla 6-1. Comparación de la pelvis masculina y femenina

Tabla 6-2. Músculos de las paredes y el suelo de la pelvis

Tabla 6-3. Reflexiones del peritoneo en la pelvis

Tabla 6-4. Arterias de la pelvis

Tabla 6-5. Nervios somáticos de la pelvis

Tabla 6-6. Porciones de la uretra masculina

Tabla 6-7. Drenaje linfático de las estructuras de la pelvis y el periné

Tabla 6-8. Arterias del periné

Tabla 6-9. Músculos del periné

Tabla 6-10. Nervios del periné

7 MIEMBRO INFERIOR

Tabla 7-1. Nervios cutáneos del miembro inferior

Tabla 7-2. Acción muscular durante el ciclo de la marcha

Tabla 7-3.I. Músculos anteriores del muslo: flexores de la articulación coxal

Tabla 7-3.II. Músculos anteriores del muslo: extensores de la rodilla

Tabla 7-4. Músculos mediales del muslo: aductores del muslo

Tabla 7-5. Arterias de las regiones anterior y medial del muslo

Tabla 7-6. Músculos de la región glútea: abductores y rotadores del muslo

Tabla 7-7. Músculos de la región posterior del muslo: extensores de la cadera y flexores de la rodilla

Tabla 7-8. Nervios de las regiones glútea y posterior del muslo

Tabla 7-9. Arterias de las regiones glútea y posterior del muslo

Tabla 7-10. Músculos de los compartimentos anterior y lateral de la pierna

Tabla 7-11. Nervios de la pierna

Tabla 7-12. Arterias de la pierna

Tabla 7-13.I. Músculos superficiales del compartimento posterior de la pierna

Tabla 7-13.II. Músculos profundos del compartimento posterior de la pierna

Tabla 7-14.I. Músculos de la primera y la segunda capas de la planta del pie

Tabla 7-14.II. Músculos de la tercera y la cuarta capas de la planta del pie

Tabla 7-14.III. Músculos del dorso del pie

Tabla 7-15. Nervios del pie

Tabla 7-16. Movimientos de la articulación de la rodilla y músculos que los producen

Tabla 7-17. Bolsas que rodean la articulación de la rodilla

Tabla 7-18. Articulaciones del pie

Tabla 7-19. Movimientos de las articulaciones del antepié y músculos que los producen

8 CABEZA

Tabla 8-1. Puntos craneométricos

Tabla 8-2. Orificios, forámenes, fisuras y otras aperturas de las fosas craneales y contenido

Tabla 8-3. Músculos de la cara y la piel cabelluda

Tabla 8-4. Nervios cutáneos de la cara y la piel cabelluda

Tabla 8-5. Arterias superficiales de la cara y la piel cabelluda

Tabla 8-6. Venas de la cara y la piel cabelluda

Tabla 8-7. Irrigación arterial de los hemisferios cerebrales

Tabla 8-8. Músculos extrínsecos del bulbo ocular

Tabla 8-9. Arterias de la órbita

Tabla 8-10. Movimientos de la articulación temporomandibular

Tabla 8-11. Músculos que actúan sobre la mandíbula/articulación temporomandibular

Tabla 8-12. Porciones y ramas de la arteria maxilar

Tabla 8-13 A. Dientes deciduos

Tabla 8-13 B. Dientes permanentes

Tabla 8-14. Músculos del paladar blando

Tabla 8-15. Músculos de la lengua

9 CUELLO

Tabla 9-1. Regiones/triángulos cervicales y contenidos

Tabla 9-2. Músculos cutáneos y superficiales del cuello

Tabla 9-3. Músculos de la región cervical anterior (músculos extrínsecos de la laringe)

Tabla 9-4. Músculos prevertebrales

Tabla 9-5. Músculos de la laringe

Tabla 9-6. Músculos de la faringe

10 RESUMEN DE LOS NERVIOS CRANEALES

Tabla 10-1. Nervios craneales: inserción en el sistema nervioso central, funciones generales y distribución

Tabla 10-2. Resumen de los nervios craneales

Tabla 10-3. Ganglios parasimpáticos craneales: localización, raíces parasimpáticas y simpáticas, y distribución principal

Tabla 10-4. Resumen de las divisiones del nervio trigémino (NC V)

Tabla 10-5. Resumen del nervio vago (NC X)

Tabla 10-6. Resumen de las lesiones de los nervios craneales

Créditos de las figuras

Todas las fuentes son de Wolters Kluwer, a menos que se indique lo contrario.

1 DESCRIPCIÓN GENERAL Y CONCEPTOS BÁSICOS

Fig. 1-20 Basado en: Hamill JH, Knutzan K: *Biochemical Basis of Human Movement*, 2nd ed., 2003.

Fig. 1-22C Basado en: Silverthorn DU: *Human Physiology*, 4th ed. Tappan, NJ, Pearson Education, 2007:459.

Fig. 1-35C Cortesía de: Dr. Bradley R. Smith, Center for In Vivo Microscopy, Duke University Medical Center, Durham, NC. From Moore KL, Persaud TVN, Shiota K, et al.: *Color Atlas of Clinical Embryology*, 2nd ed. Philadelphia, Saunders, 2000.

Fig. 1-50 Daffner RH, Hartman M: *Clinical Radiology: The Essentials*, 2nd ed., 1998.

Fig. 1-52 Cortesía de: Dr. J. Heslin, University of Toronto, Ontario, Canada.

Fig. 1-54B&C Wicke L: *In* Taylor AN, trans (ed): *Atlas of Radiologic Anatomy*, 6th English ed., 1998 [Wicke L: *Roentgen-Anatomie Noralbefunde*, 5th ed. Munich, Urban and Schwarzenberg, 1995].

Fig. 1-55 Wicke L: *In* Taylor AN, trans (ed): *Atlas of Radiologic Anatomy*, 6th English ed., 1998 [Wicke L: *Roentgen-Anatomie Noralbefunde*, 5th ed. Munich, Urban and Schwarzenberg, 1995].

Fig. C1-1 Reimpreso con autorización de: van de Graaff K: *Human Anatomy*, 4th ed. Dubuque, IA, WC Brown, 1995.

Fig. C1-2 Rassner G: *In* Burgdorf WHC (trans): *Atlas of Dermatology*, 3rd ed. Philadelphia, Lea & Febiger, 1994 (photo); *Stedman's Medical Dictionary*, 27th ed., 2000 (artista: Neil O. Hardy, Westport, CT).

Fig. C1-4 Basado en: *Stedman's Medical Dictionary*, 27th ed., 2000 (artista: Neil O. Hardy, Westport, CT).

Fig. C1-5 Basado en: *Stedman's Medical Dictionary*, 27th ed., 2000 (artista: Neil O. Hardy, Westport, CT).

Fig. C1-6 Cortesía de: D. Armstrong, University of Toronto, Canada.

Fig. C1-9 Basado en: Willis MC: *Medical Terminology: The Language of Health Care*, 1995.

Fig. C1-10 Reimpreso con autorización de: *Roche Lexikon Medizin*, 4th ed. Munich, Urban & Schwarzenberg, 1998.

2 DORSO

Fig. 2-1C Basado en: Olson TR, Pawlina W: *A.D.A.M. Student Atlas of Anatomy*, 1996.

Fig. 2-4 Basado en: Dauber W, Spitzer G, Kramer S: *Pocket Atlas of Human Anatomy. Founded by Heinz Feneis. Rev.*, 5th ed. Stuttgart, Germany, Georg Thieme Verlag, 2007.

Fig. 2-6E Cortesía de: D. Salonen, University of Toronto, Ontario, Canada.

Fig. 2-7C Cortesía de: Dr. J. Heslin, University of Toronto, Ontario, Canada; **D** Becker RF, Wilson JW, Gehweiler JA: *Anatomical Basis of Medical Practice*, 1974.

Fig. 2-9C Cortesía de: Dr. J. Heslin, University of Toronto, Ontario, Canada.

Fig. 2-27 Basado en: Frick H, Kummer B, Putz R: *Wolf-Heidegger's Atlas of Human Anatomy*, 4th ed. Basel, Switzerland, Karger AG, 1990:476.

Fig. 2-30 Basado en: Olson TR, Pawlina W: *A.D.A.M. Student Atlas of Anatomy*, 1996.

Fig. 2-31 Basado en: Olson TR, Pawlina W: *A.D.A.M. Student Atlas of Anatomy*, 1996.

Fig. C2-3A–E Cervical Spine Research Society, Clark CR (ed): *The Cervical Spine*, 3rd ed., 1998.

Fig. C2-3F&G Lee JKT, Sagel SS, Stanley RJ, Heiken JP: *Computed Body Tomography with MRI Correlation*, 3rd ed., 2006.

Fig. C2-4D&G Cervical Spine Research Society, Clark CR (ed): *The Cervical Spine*, 3rd ed., 1998.

Fig. C2-5D Yochum TR, Rowe LJ: *Essentials of Skeletal Radiology, Vol. 2*, 2nd ed., Baltimore, MD, Lippincott Williams & Wilkins, 1996.

Fig. C2-10 Moore KL, Persaud TVN, Torchia MG: *The Developing Human: Clinically Oriented Embryology*, 10th ed. Philadelphia, Elsevier/Saunders, 2016.

Fig. C2-11 Median MRI: @LUHS2008. Loyola University Health System, Maywood, IL. Transverse MRI: Choi SJ, et al.: The use of MRI to predict the clinical outcome of non-surgical treatment for lumbar I-V disc herniation. *Korean J Radiol* 8:156–163, 2007; 5a.

Fig. C2-13 Fotografías proporcionadas por: Arthur F. Dalley II, PhD, FAAA.

Fig. C2-14C Basado en: Cervical Spine Research Society, Clark CR (ed): *The Cervical Spine*, 3rd revised ed., 1998.

Fig. C2-15A Cortesía de: Dr. E. Becker, Associate Professor of Medical Imaging, University of Toronto, Ontario, Canada; **B** From http://emedicine.medscape.com/article/310235-overview. Accessed October 31, 2016; **C** Basado en: Drake R, Vogl AW: *Gray's Anatomy for Students*, 2nd ed. New York, Churchill Livingstone, 2004.

Fig. 2-15D Cervical Spine Research Society, Clark CR (ed): *The Cervical Spine*, 3rd revised ed., 1998.

Fig. C2-16B GE Healthcare, www.medcyclo.com.

Fig. C2-16C Dean D, Herbener TE: *Cross-Sectional Human Anatomy*, 2001.

Fig. C2-16D&E LearningRadiology.com.

Fig. C2-17C Yochum TR, Rowe LJ: *Essentials of Skeletal Radiology, Vol. 2*, 2nd ed. Baltimore, MD, Lippincott Williams & Wilkins, 1996.

Fig. C2-18F Superior: Science Photo Library/Custom Medical Stock Photo, Inc.; **Inferior**: Princess

Margaret Rose Orthopaedic Hospital/Science Photo Library/Photo Researchers, Inc.

Fig. C2-18F&G Salter RB: *Textbook of Disorders and Injuries of the Musculoskeletal System*, 3rd ed., 1998.

3 MIEMBRO SUPERIOR

Fig. 3-9C&D Cortesía de: Dr. D. Armstrong, University of Toronto, Ontario, Canada.

Fig. 3-17 Tank PW, Gest TR: *Atlas of Anatomy*. Lippincott Williams & Wilkins, 2008.

Fig. 3-32 Clay JH, Pounds DM: *Basic Clinical Massage Therapy: Integrating Anatomy and Treatment*, 2nd ed., 2008.

Fig. 3-49B–D,F,G Clay JH, Pounds DM: *Basic Clinical Massage Therapy: Integrating Anatomy and Treatment*, 2nd ed., 2008.

Fig. 3-53 Basado en: Hoppenfeld S, de Boer P: *Surgical Exposures in Orthopaedics*, 3rd ed., 2003.

Fig. 3-60B&C Clay JH, Pounds DM: *Basic Clinical Massage Therapy: Integrating Anatomy and Treatment*, 2nd ed., 2008.

Fig. 3-92 Modificado de: Hamill J, Knutzen KM: *Biomechanical Basis of Human Movement*, 3rd ed., 2008.

Fig. 3-83 Cortesía de: D. Armstrong, University of Toronto, Canada.

Fig. 3-93A Platzer W: *Color Atlas of Human Anatomy. Vol. 1: Locomotor System*, 4th ed. New York, Thieme, 1992.

Fig. 3-95 Cortesía de: Dr. W. Kucharczyk, Professor of Medical Imaging, University of Toronto, and Clinical Director of Tri-Hospital Resonance Centre, Toronto, Ontario, Canada.

Fig. 3-97 Cortesía de: Dr. E. Becker, Associate Professor of Medical Imaging, University of Toronto, Ontario, Canada.

Fig. 3-102 Tank PW, Gest TR: *Atlas of Anatomy*. Lippincott Williams & Wilkins, 2008.

Fig. 3-103B&C Basado en: Hall-Crags ECB: *Anatomy as a Basis for Clinical Medicine*, 3rd ed., 1995.

Fig. 3-106A&B Cortesía de: Dr. J. Heslin, Toronto, Ontario, Canada.

Fig. 3-107A Cortesía de: Dr. E.L. Lansdown, Professor of Medical Imaging, University of Toronto, Toronto, Ontario, Canada; **B** Cortesía de: Dr. W. Kucharczyk, Professor of Medical Imaging, University of Toronto, and Clinical Director of Tri-Hospital Resonance Centre, Toronto, Ontario, Canada.

Fig. 3-109B Grant JC, Boileau B, Slonecker CE: *Grant's Method of Anatomy: A Clinical Problem-Solving Approach*, 11th ed., 1989.

Fig. C3-4B Thorne CH, Gurtner GC, Chung K, et al.: *Grabb and Smith's Plastic Surgery*, 7th ed., 2013.

Fig. C3-5 Moore KL, Persaud TVN, Torchia MG: *The Developing Human: Clinically Oriented Embryology*, 10th ed. Philadelphia, Elsevier/Saunders, 2016.

Fig. C3-6 Rowland LP: *Merritt's Textbook of Neurology*, 9th ed., 1995.

Fig. C3-10 Izquierda: Meschan I: *An Atlas of Anatomy Basic to Radiology*. Philadelphia, Saunders, 1975; **derecha:** Salter RB: *Textbook of Disorders and Injuries of the Musculoskeletal System*, 3rd ed., 1998.

Fig. C3-14 Bickley LS: *Bates' Guide to Physical Examination and History Taking*, 10th ed., 2008.

Fig. C3-15 Basado en: Anderson MK, Hall SJ, Martin M: *Foundations of Athletic Training*, 3rd ed., 1995.

Fig. C3-21B Greenspan A, Beltran J: *Orthopedic Imaging*, 6th ed., 2015.

Fig. C3-33 xray2000.co.uk

Fig. C3-39A John Sleezer/MCT/Landov; **B** Clay JH, Pounds DM: *Basic Clinical Massage Therapy: Integrating Anatomy and Treatment*, 2nd ed., 2008.

Fig. C3-40 Salter RB: *Textbook of Disorders and Injuries of the Musculoskeletal System*, 3rd ed., 1998.

4 TÓRAX

Fig. 4-24C Basado en: *Stedman's Medical Dictionary*, 27th ed., 2000 (artista: Michael Schenk, Jackson, MS).

Fig. 4-30A Dean D, Herbener TE: *Cross-Sectional Anatomy*, 2001.

Fig. 4-48 Adaptado con autorización de: Moore KL, Persaud TVN: *The Developing Human: Clinically Oriented Embryology*, 7th ed. Philadelphia, Saunders, 2003.

Fig. 4-51 Adaptado con autorización de: Torrent-Guasp F, Buckberg GD, Clemente C, et al.: The structure and function of the helical heart and its buttress wrapping. The normal macroscopic structure of the heart. *Semin Thorac Cardiovasc Surg* 13:30, 2001.

Fig. 4-60D Cortesía de: I. Vershuur, Joint Department of Medical Imaging, UHN/Mount Sinai Hospital, Toronto, Ontario, Canada.

Fig. C4-6B Left: Evans RJ, Brown YB, Evans MK: *Canadian Maternity, Newborn & Women's Health Nursing*, 2nd ed., 2014; right: Klossner NJ, Hatfield N: *Introductory Maternity and Pediatric Nursing*, 2005.

Fig. C4-7 Basado en: Hall-Craggs ECB: *Anatomy as the Basis of Clinical Medicine*, 3rd ed., 1995.

Fig. C4-8 With permission from Moore KL, Persaud TVN, Torchia MG: *The Developing Human: Clinically Oriented Embryology*, 10th ed. Philadelphia, Elsevier/Saunders, 2016.

Fig. C4-10 Basado en: *Stedman's Medical Dictionary*, 27th ed., 2000 (artista: Neil O. Hardy, Westport, CT).

Fig. C4-12A Basado en: *Stedman's Medical Dictionary*, 27th ed., 2000 (artista: Mikki Senkarik, San Antonio, TX); **B** Olympus America, Inc., Melville, NY.

Fig. C4-13A Basado en: *Stedman's Medical Dictionary*, 27th ed., 2000 (artista: Neil O. Hardy, Westport, CT); **B** Bickley LS: *Bates' Guide to Physical Examination and History Taking*, 10th ed., 2009.

Fig. C4-14 Smith WL: *Radiology 101*, 4th ed., 2013.

Fig. C4-15 *Stedman's Medical Dictionary*, 27th ed., 2000 (artista: Neil O. Hardy, Westport, CT); photographs of bronchus, carina, and trachea from Feinsilver SH, Fein A: *Textbook of Bronchoscopy*, 1995.

Fig. C4-21 Basado en: *Stedman's Medical Dictionary*, 27th ed., 2000 (artista: Neil O. Hardy, Westport, CT).

Fig. C4-22 Photo provided by Arthur F. Dalley II, PhD, FAAA.

Fig. C4-23 D&E With permission from Moore KL, Persaud TVN: *The Developing Human: Clinically Oriented Embryology*, 7th ed. Philadelphia, Saunders, 2003.

Fig. C4-28 Siemens Medical Solutions USA, Inc.

Fig. C4-31 Basado en: figure provided by the Anatomical Chart Company.

Fig. C4-34 Fotografía de: Lippincott's Nursing Procedures and Skills, 2007; drawing basado en: *Stedman's Medical Dictionary*, 27th ed., 2000 (artista: Neil O. Hardy, Westport, CT).

Fig. C4-38 Dean D, Herbener TE. Cross-Sectional Anatomy; 2001.

Fig. C4-39 Basado en: Daffner RH, Hartman M: *Clinical Radiology: The Essentials*, 2nd ed., 1998.

Fig. C4-42 Dean D, Herbener TE: *Cross-Sectional Anatomy*, 2001.

Fig. C4-43B–E Madden ME: *Introduction to Sectional Anatomy*, 2000.

Fig. C4-44A–C Cortesía de: Dr. M.A. Haider, University of Toronto, Ontario, Canada.

5 ABDOMEN

Fig. 5-5 Clay JH, Pounds DM: *Basic Clinical Massage Therapy: Integrating Anatomy and Treatment*, 2nd ed., 2008.

Fig. 5-6B Basado en: Bickley LS: *Bates' Guide to Physical Examination and History Taking*, 10th ed., 2008.

Fig. 5-10B Scott-Conner CE, Dawson DL: *Essential Operative Techniques and Anatomy*, 4th ed., 2013.

Fig. 5-12B Scott-Conner CE, Dawson DL: *Essential Operative Techniques and Anatomy*, 4th ed., 2013.

Fig. 5-18 Basado en: Sauerland EK: *Grant's Dissector*, 12th ed., 1999.

Fig. 5-33B Cormack DH: *Clinically Integrated Histology*, 1998.

Fig. 5-34 Cortesía de: Dr. E.L. Landsdown, Professor of Medical Imaging, University of Toronto, Ontario, Canada.

Fig. 5-36B Basado en: Grant JCB: *Grant's Method of Anatomy*, 9th ed., 1975.

Fig. 5-37C&E Cortesía de: Dr. E.L. Lansdown, Professor of Medical Imaging, University of Toronto, Toronto, Ontario, Canada.

Fig. 5-38B Cortesía de: Dr. J. Helsin, Toronto, Ontario, Canada.

Fig. 5-43C Basado en: *Stedman's Medical Dictionary*, 27th ed., 2000 (artista: Neil O. Hardy, Westport, CT).

Fig. 5-47 Basado en: McConnell TH, Hull K: *Human Form, Human Function: Essentials of Anatomy and Physiology*, 2011.

Fig. 5-48B Basado en: Sauerland EK: *Grant's Dissector*, 12th ed., 1999.

Fig. 5-49C Cortesía de: Dr. J. Helsin, Toronto, Ontario, Canada.

Fig. 5-52B Cortesía de: Dr. C.S. Ho, Professor of Medical Imaging, University of Toronto, Toronto, ON, Canada; **C** Cortesía de: Dr. E.L. Lansdown, Professor of Medical Imaging, University of Toronto, Toronto, Ontario, Canada.

Fig. 5-53 D–F Fotografías proporcionadas por: Anne M.R. Agur, BSc (OT), MSc, PhD.

Fig. 5-55A Cortesía de: Dr. E.L. Lansdown, Professor of Medical Imaging, University of Toronto, Toronto, Ontario, Canada; **B** Cortesía de: Dr. D.K. Sniderman, University of Toronto, Ontario, Canada.

Fig. 5-57A&B Basado en: Grant JCB: *Grant's Method of Anatomy*, 9th ed., 1975.

Fig. 5-58C Basado en: *Stedman's Medical Dictionary*, 27th ed., 2000 (artista: Neil O. Hardy, Westport, CT).

Fig. 5-60A Cortesía de: Dr. J. Heslin, University of Toronto, Ontario, Canada.

Fig. 5-62 Basado en: Bickley LS, Szilagyi PG: *Bates' Guide to Physical Examination and History Taking*, 8th

ed., 2004.

Fig. 5-63B Cortesía de: Dr. W. Kucharczyk, Professor of Medical Imaging, University of Toronto, and Clinical Director of Tri-Hospital Resonance Centre, Toronto, Ontario, Canada.

Fig. 5-64E Basado en: Sauerland EK: *Grant's Dissector*, 12th ed., 1999.

Fig. 5-66B Cortesía de: Dr. W. Kucharczyk, Professor of Medical Imaging, University of Toronto, Ontario, Canada.

Fig. 5-67B–E Reimpreso con autorización de: Karaliotas C, et al.: *Liver and Biliary Tract Surgery: Embryological Anatomy to 3D-Imaging and Transplant Innovations*. Vienna, Springer, 2007.

Fig. 5-75B Cortesía de: Dr. M.A. Haider, University of Toronto, Ontario, Canada.

Fig. 5-81 Cortesía de: Dr. John Campbell, Department of Medical Imaging, Sunnybrook Medical Centre, University of Toronto, Ontario, Canada.

Fig. 5-82A Cortesía de: Dr. J. Heslin, University of Toronto, Ontario, Canada.

Fig. 5-85B Cortesía de: Dr. E.L. Lansdown, Professor of Medical Imaging, University of Toronto, Ontario, Canada.

Fig. 5-91 Basado en: Rosse C, Gaddum-Rosse P: *Hollinshead's Textbook of Anatomy*, 5th ed., 1997.

Fig. 5-92A Clay JH, Pounds DM: *Basic Clinical Massage Therapy: Integrating Anatomy and Treatment*, 2nd ed., 2008.

Fig. 5-102 Cortesía de: Dr. A.M. Arenson, Assistant Professor of Medical Imaging, University of Toronto, Ontario, Canada.

Fig. 5-103 Cortesía de: Dr. M.A. Haider, University of Toronto, Ontario, Canada.

Fig. 5-104 Cortesía de: Dr. W. Kucharczyk, Professor of Medical Imaging, University of Toronto, and Clinical Director of Tri-Hospital Resonance Centre, Toronto, Ontario, Canada.

Fig. 5-105A&B Cortesía de: Dr. W. Kucharczyk, Professor of Medical Imaging, University of Toronto, and Clinical Director of Tri-Hospital Resonance Centre, Toronto, Ontario, Canada.

Fig. C5-2 Lockhart RD, Hamilton GF, Fyfe FW: *Anatomy of the Human Body*, 1959.

Fig. C5-3A,C,D Basado en: Tank PW, Gest TR: *Atlas of Anatomy*. Lippincott Williams & Wilkins, 2008; Scott-Conner CE, Dawson DL: *Essential Operative Techniques and Anatomy*, 4th ed., 2013.

Fig. C5-7 Radiografía cortesía de: G.B. Haber, University of Toronto, Ontario, Canada; fotografía cortesía de: Mission Hospital, Mission Viejo, CA.

Fig. C5-8 Brant W, Helms C: *Fundamentals of Diagnostic Radiology*, 2nd ed., 1999.

Fig. C5-9 Basado en: *Stedman's Medical Dictionary*, 27th ed., 2000 (artista: Neil O. Hardy, Westport, CT).

Fig. C5-11 Basado en: *Stedman's Medical Dictionary*, 27th ed., 2000 (artista: Neil O. Hardy, Westport, CT).

Fig. C5-12 Basado en: Bickley LS: *Bates' Guide to Physical Examination and History Taking*, 10th ed., 2008.

Fig. C5-15B Basado en: *Stedman's Medical Dictionary*, 27th ed., 2000 (artista: Neil O. Hardy).

Fig. C5-15C Scott-Conner CE, Dawson DL: *Essential Operative Techniques and Anatomy*, 4th ed., 2013.

Fig. C5-16 Basado en: *Stedman's Medical Dictionary*, 27th ed., 2000 (artista: Neil O. Hardy, Westport, CT).

Fig. C5-17 A Labus D, Cohen A. Lippincott Advisor; 2017; **B** photograph of diverticulosis courtesy of Schiller KFR, et al.: *Colour Atlas of Endoscopy*. London, Chapman and Hall/Springer Science and Business Media, 1986; **C** Cortesía de: Olympus America, Inc; **D** *Stedman's Medical Dictionary*, 27th ed., 2000 (artista:

Neil O. Hardy, Westport, CT).

Fig. C5-18 Basado en: Cohen BS: *Medical Terminology: An Illustrated Guide*, 4th ed. Baltimore, Lippincott Williams & Wilkins, 2003.

Fig. C5-19 A Based Bickley LS: *Bates' Guide to Physical Examination and History Taking*, 10th ed., 2008; **B** *Roche Lexikon Medizin*, 3rd ed. Munich: Urban & Schwarzenberg, 1990.

Fig. C5-21 Cortesía de: G.B. Haber, University of Toronto, Ontario, Canada.

Fig. C5-22 Basado en: *Bates' Guide to Physical Examination and History Taking*, 8th ed., 2003.

Fig. C5-23B Cortesía de: Dr. A.M. Arenson, Assistant Professor of Medical Imaging, University of Toronto, Ontario, Canada.

Fig. C5-27B Rubin, et al.: *Rubin's Pathology: Clinicopathologic Foundations of Medicine*, 4th ed., 2004.

Fig. C5-30 Basado en: *Stedman's Medical Dictionary*, 27th ed., 2000 (artista: Neil O. Hardy, Westport, CT).

Fig. C5-31 (recuadro) *Stedman's Medical Dictionary*, 28th ed., 2005.

Fig. C5-32 Bickley LS: *Bates' Guide to Physical Examination and History Taking*, 12th ed., 2017.

Fig. C5-35 Radiografía cortesía de: M. Asch, University of Toronto, Ontario, Canada.

Fig. C5-36 *Stedman's Dictionary for Health Professionals and Nursing*, 5th ed. Baltimore, Lippincott Williams & Wilkins, 2005.

Fig. C5-37A Reimpreso con autorización de: Moore KL, Persaud TVN: *Before We Are Born*, 7th ed. Philadelphia, Saunders (Elsevier), 2008 y cortesía de: Dr. Nathan E. Wiseman, Professor of Surgery, Children's Hospital, University of Manitoba, Winnipeg, Manitoba, Canada; **B** Reimpreso con autorización de: Moore KL, Persaud TVN: *The Developing Human*, 8th ed. Philadelphia, Saunders (Elsevier), 2008 y cortesía de: Dr. Prem S. Sahni, formerly of Department of Radiology, Children's Hospital, Winnipeg, Manitoba, Canada.

Fig. C5-38 Reimpreso con autorización de: Medscape *Gastroenterology* 6(1), 2004. http://www.medscape.com/viewarticle/474658 ©2004, Medscape.

Fig. C5-39 Basado en: Hardin DM Jr: Acute appendicitis: Review and update. *Am Fam Physician* 60(7):2027–2034, 1999; Fig. 1B © Floyd E. Hosmer.

Fig. C5-40B Basado en: Eckert P, et al.: *Fibrinklebung, Indikation und Anwendung*. München, Urban & Schwarzenberg, 1986; **D** Bickley LS: *Bates' Guide to Physical Examination and History Taking*, 11th ed., 2012.

Fig. TB 5.1 Basado en: Tank PW, Gest TR: *Atlas of Anatomy*. Lippincott Williams & Wilkins, 2008; Plates 5.10B, 5.11B, and 5.11C.

6 PELVIS Y PERINÉ

Fig. 6-2B Cortesía de: Dr. E.L. Lansdown, Professor of Medical Imaging, University of Toronto, Ontario, Canada.

Fig. 6-14B Basado en: DeLancey JO: Structure support of the urethra as it relates to stress urinary incontinence: The hammock hypothesis. *Am J Obstet Gynecol* 170:1713–1720, 1994.

Fig. 6-38A Izquierda Basado en: Dauber W, Spitzer G, Kramer S: *Pocket Atlas of Human Anatomy. Founded by Heinz Feneis. Rev.*, 5th ed. Stuttgart, Germany: Georg Thieme Verlag, 2007; 195.

Fig. 6-40A Cortesía de: Dr. A.M. Arenson, Assistant Professor of Medical Imaging, University of Toronto, Ontario, Canada.

Fig. 6-44A Cortesía de: Dr. Donald R. Cahill, Department of Anatomy, Mayo Medical School, Rochester, MN; **B** Cortesía de: Dr. A.M. Arenson, Assistant Professor of Medical Imaging, University of Toronto, Ontario, Canada.

Fig. 6-51B Basado en: Clemente CD: *Anatomy: A Regional Atlas of the Human Body*, 5th ed., 2006; Fig. 272.1.

Fig. 6-61E Basado en: *Das Lexicon der Gesundheit*. Munich, Urban & Schwarzenberg Verlag, 1996 (artista: Jonathan Dimes); 3.

Fig. 6-62C Cortesía de: Dr. Donald R. Cahill, Department of Anatomy, Mayo Medical School, Rochester, MN.

Fig. 6-72B Cortesía de: Dr. M.A. Haider, University of Toronto, Ontario, Canada; **D** Lee JKT, Sagel SS, Stanley RJ, et al.: *Computed Body Tomography with MRI Correlation*, 3rd ed., 1998; **F,G,H,I** Cortesía de: Dr. M.A. Haider, University of Toronto, Ontario, Canada.

Fig. 6-73B&D Cortesía de: Dr. Shirley McCarthy, Department of Diagnostic Radiology, Yale University and Yale-New Haven Hospital, New Haven, CT; **F&H** Cortesía de: Dr. M.A. Haider, University of Toronto, Ontario, Canada.

Fig. C6-2B Basado en: Hall-Craggs ECB: *Anatomy as the Basis of Clinical Medicine*, 3rd ed., 1995.

Fig. C6-6 Cortesía de: Dr. D. Sniderman, Associate Professor of Medical Imaging, University of Toronto, Ontario, Canada.

Fig. C6-7A&B Reimpreso con autorización de: LearningRadiology.com.

Fig. C6-9 Basado en: *Stedman's Medical Dictionary*, 27th ed., 2000.

Fig. C6-10 Basado en: Hartwig W: *Fundamental Anatomy*, 2007:176.

Fig. C6-11 Basado en: *Stedman's Medical Dictionary*, 27th ed., 2000 (artista: Larry Ward, Salt Lake City, UT).

Fig. C6-13 *Stedman's Medical Dictionary*, 27th ed., 2000.

Fig. C6-16A Brant WE, Helms CA: *Fundamentals of Diagnostic Radiology*, 3rd ed., 2006; **B** Baggish MS, Valled RF, Guedj H: *Hysteroscopy: Visual Perspectives of Uterine Anatomy, Physiology, and Pathology*. 2007.

Fig. C6-17A–D Basado en: *Stedman's Medical Dictionary*, 27th ed., 2000.

Fig. C6-18A&B Basado en: Fuller J, Schaller-Ayers J: *A Nursing Approach*, 2nd ed., 1994.

Fig. C6-20A&C Basado en: *Stedman's Medical Dictionary*, 27th ed., 2000.

Fig. C6-22 Basado en: Beckmann CRB, Ling FW, Laube DW, et al.: *Obstetrics and Gynecology*, 4th ed., 2002.

Fig. C6-23 Basado en: Fuller J, Schaller-Ayers J: *A Nursing Approach*, 2nd ed., 1994.

Fig. C6-24 Basado en: *Stedman's Medical Dictionary*, 27th ed., 2000.

Fig. C6-27A–C Basado en: Tank PW, Gest TR: *Atlas of Anatomy*. Lippincott Williams & Wilkins, 2008; Plate 6.19A, p. 276.

Fig. C6-28 Basado en: Beckmann CRB, Ling FW, Laube DW, et al.: *Obstetrics and Gynecology*, 4th ed., 2002.

Fig. C6-29A&B Basado en: *Stedman's Medical Dictionary*, 27th ed., 2000.

Fig. C6-32 Basado en: *Stedman's Medical Dictionary*, 27th ed., 2000.

Fig. C6-33A Basado en: *Stedman's Medical Dictionary*, 27th ed., 2000 (artista: Neil O. Hardy, Westport, CT); **B** Edwards L (ed): *Atlas of Genital Dermatology*, 2004.

7 MIEMBRO INFERIOR

Fig. 7-5A Wicke L: *Atlas of Radiologic Anatomy*, 6th English ed., 1998.

Fig. 7-21 Basado en: Rose J, Gamble JG: *Human Walking*, 2nd ed., 1994.

Fig. 7-22G Basado en: Clay JH, Pounds DM: *Basic Clinical Massage Therapy: Integrating Anatomy and Treatment*, 2nd ed., 2008.

Fig. 7-23C Basado en: Melloni JL: *Melloni's Illustrated Review of Human Anatomy: By Structures—Arteries, Bones, Muscles, Nerves, Veins*, 1988.

Fig. 7-35D&E Basado en: Clay JH, Pounds DM: *Basic Clinical Massage Therapy: Integrating Anatomy and Treatment*, 2nd ed., 2008.

Fig. 7-41A,F,H Basado en: Clay JH, Pounds DM: *Basic Clinical Massage Therapy: Integrating Anatomy and Treatment*, 2nd ed., 2008.

Fig. 7-44A Basado en: Clay JH, Pounds DM: *Basic Clinical Massage Therapy: Integrating Anatomy and Treatment*, 2nd ed., 2008; **B&C** Basado en: Melloni JL: *Melloni's Illustrated Review of Human Anatomy: By Structures—Arteries, Bones, Muscles, Nerves, Veins*, 1998:173.

Fig. 7-54C The Visible Human Project. National Library of Medicine; Visible Man 2551.

Fig. 7-56C–F Basado en: Clay JH, Pounds DM: *Basic Clinical Massage Therapy: Integrating Anatomy and Treatment*, 2nd ed., 2008.

Fig. 7-62F–K Basado en: Clay JH, Pounds DM: *Basic Clinical Massage Therapy: Integrating Anatomy and Treatment*, 2nd ed., 2008.

Fig. 7-60 Cortesía de: Dr. D.K. Sniderman, University of Toronto, Canada.

Fig. 7-70B,C,I Basado en: Clay JH, Pounds DM: *Basic Clinical Massage Therapy: Integrating Anatomy and Treatment*, 2nd ed., 2008.

Fig. 7-75 Basado en: Basmajian JV, Slonecker CE: *Grant's Method of Anatomy: A Clinical Problem-Solving Approach*, 11th ed., 1989.

Fig. 7-81A&B Basado en: Kapandji IA: *The Physiology of the Joints. Vol. 2: Lower Limb*, 5th ed. Edinburgh, UK, Churchill Livingstone, 1987.

Fig. 7-81C Basado en: Clay JH, Pounds DM: *Basic Clinical Massage Therapy: Integrating Anatomy and Treatment*, 2nd ed., 2008.

Fig. 7-82B Wicke L: *Atlas of Radiologic Anatomy*, 6th English ed., 1998.

Fig. 7-90D Wicke L: *Atlas of Radiologic Anatomy*, 6th English ed., 1998.

Fig. 7-92C Cortesía de: Dr. W. Kucharczyk, Professor and Neuroradiologist Senior Scientist, Department of Medical Resonance Imaging, University Health Network, Toronto, Ontario, Canada.

Fig. 7-94B Basado en: Olson TR, Pawlina W: *A.D.A.M. Student Atlas of Anatomy*, 1996.

Fig. 7-97A Cortesía de: Dr. P. Bobechko and Dr. E. Becker, Department of Medical Imaging, University of Toronto, Ontario, Canada; **B** Wicke L: *Atlas of Radiologic Anatomy*, 6th English ed., 1998.

Fig. 7-98A Cortesía de: Dr. W. Kucharczyk, Professor and Neuroradiologist Senior Scientist, Department of Medical Resonance Imaging, University Health Network, Toronto, Ontario, Canada.

Fig. C7-1A Yochum TR, Rowe LJ: *Essentials of Skeletal Radiology, Vol. 1*, 2nd ed., 1996; Fig. 9.85, p. 707; **B** Brunner, LC, Kuo TY: Hip fractures in adults. *Am Fam Physician* 67(3), 2003: Fig. 2; D'Rossi F, Dragoni S: Acute avulsion fractures of the pelvis in adolescent competitive athletes. *Skel Radiol* 30(3), 2001: Fig. 7.

Fig. C7-3B Pope TL, Harris JH: *Harris & Harris' The Radiology of Emergency Medicine*, 5th ed., 2012; **D** Sherman SC, Ross C, Nordquist E, et al.: *Atlas of Clinical Emergency Medicine*, 2015; **F** Yochum TR, Rowe LJ: *Essentials of Skeletal Radiology*, 3rd ed., 2005.

Fig. C7-4 Yochum TR, Rowe LJ: *Essentials of Skeletal Radiology*, 3rd ed., 2005.

Fig. C7-5 ©eMedicine.com, 2008.

Fig. C7-9D Hatch RL, et al.: Diagnosis and management of metatarsal fractures. *Am Fam Physician* 76(6):217, 2007; **E** Yochum TR, Rowe LJ: *Essentials of Skeletal Radiology, Vol. 1*, 2nd ed., 1996; Fig. 9.104A.

Fig. C7-10 Davies M: The os trigonum syndrome. *Foot* 14(3), 2004: Fig. 2.

Fig. C7-11 Doda P, Peh W: Woman with possible right toe fracture. *Asia Pacific J Fam Med* 5(3):50, 2006.

Fig. C7-12A Reimpreso con autorización de: *Roche Lexikon Medizin*, 4th ed. Munich: Urban & Schwarzenberg, 1998; **B-D** *Stedman's Medical Dictionary*, 28th ed., 2005 (artista: Neil O. Hardy, Westport, CT).

Fig. C7-13 LearningRadiology.com.

Fig. C7-14B Kavanagh EC, et al.: MRI findings in bipartite patella. *Skel Radiol* 36(3), 2007: Fig. 1a.

Fig. C7-15 Bickley LS: *Bates' Guide to Physical Examination and History Taking*, 10th ed., 2008.

Fig. C7-23 Bickley LS: *Bates' Guide to Physical Examination and History Taking*, 10th ed., 2008.

Fig. C7-26 Bickley LS: *Bates' Guide to Physical Examination and History Taking*, 10th ed., 2008.

Fig. C7-27 (top) www.xray2000.co.uk

Fig. C7-28 Bickley LS: *Bates' Guide to Physical Examination and History Taking*, 10th ed., 2008.

Fig. C7-29 Yochum TR, Rowe LJ: *Essentials of Skeletal Radiology*, 2nd ed., 1996.

Fig. C7-31 Dibujos basados en: Willis MC: *Medical Terminology: A Programmed Learning Approach to the Language of Health Care*, 2002; radiograph from Daffner RH, Hartman M: *Clinical Radiology: The Essentials*, 2nd ed., 1998.

Fig. C7-33A-C Modificado de: Palastanga NP, Field DG, Soames R: *Anatomy and Human Movement*, 4th ed. Oxford, UK, Butterworth-Heinemann, 2002; **D** Daffner RH, Hartman M: *Clinical Radiology: The Essentials*, 2nd ed., 1998.

Fig. C7-35 Basado en: *Roche Lexikon Medizin*, 4th ed.

Fig. C7-36A&B *Stedman's Medical Dictionary*, 28th ed., 2005.

8 CABEZA

Fig. 8-5A Cortesía de: Dr. E. Becker, Associate Professor of Medical Imaging, University of Toronto, Ontario, Canada.

Fig. 8-16 Tank PW, Gest TR: *Atlas of Anatomy*. Lippincott Williams & Wilkins, 2008; Plate 7.29.

Fig. 8-25 Tank PW, Gest TR: *Atlas of Anatomy*. Lippincott Williams & Wilkins, 2008; Plate 7.73.

Fig. 8-26 Basado en: Tank PW, Gest TR: *Atlas of Anatomy*. Lippincott Williams & Wilkins, 2008; Plate 7.74.

Fig. 8-28A Basado en: Tank PW, Gest TR: *Atlas of Anatomy*. Lippincott Williams & Wilkins, 2008; Plate 7.50B.

Fig. 8-31C Basado en: Tank PW, Gest TR: *Atlas of Anatomy*. Lippincott Williams & Wilkins, 2008; Plate 7.60B.

Fig. 8-41 Cortesía de: Dr. D. Armstrong, Associate Professor of Medical Imaging, University of Toronto, Ontario, Canada.

Fig. 8-44A Basado en: Hall-Craggs ECB: *Anatomy as the Basis of Clinical Medicine*, 3rd ed., 1995.

Fig. 8-45B Cortesía de: Dr. W. Kucharczyk, Professor and Neuroradiologist Senior Scientist, Department of Medical Imaging, University Health Network, Toronto, Ontario, Canada.

Fig. 8-46A Basado en: Tank PW, Gest TR: *Atlas of Anatomy*. Lippincott Williams & Wilkins, 2008; Plate 7.58B.

Fig. 8-51A Basado en: Melloni JL: *Melloni's Illustrated Review of Human Anatomy: By Structures—Arteries, Bones, Muscles, Nerves, Veins*, 1988; 149; **B** Basado en: van de Graaff K: *Human Anatomy*, 4th ed. Dubuque, IA: WC Brown, 1995; Fig. 15.18.

Fig. 8-52 Welch Allyn, Inc., Skaneateles Falls, NY.

Fig. 8-53 Basado en: van de Graaff K: *Human Anatomy*, 4th ed. Dubuque, IA: WC Brown, 1995; Fig. 15.17.

Fig. 8-54B&C Basado en: Melloni JL: *Melloni's Illustrated Review of Human Anatomy: By Structures—Arteries, Bones, Muscles, Nerves, Veins*, 1988; 141&143.

Fig. 8-56A–D Basado en: Girard, Louis. Anatomy of the Human Eye. II. The Extra-ocular Muscles. Teaching Films, Inc. Houston, TX.

Fig. 8-57 Basado en: Melloni JL: *Melloni's Illustrated Review of Human Anatomy: By Structures—Arteries, Bones, Muscles, Nerves, Veins*, 1988; 189.

Fig. 8-65 Basado en parte en: Clemente C: *Atlas of Anatomy*, 6th ed., 2011; Figs. 529–531.

Fig. 8-69C&D Langland OE, Langlais RP, Preece JW: *Principles of Dental Imaging*, 2002:278.

Fig. 8-71 Basado en: Paff GH: *Anatomy of the Head & Neck*. Philadelphia: WB Saunders Co., 1973; Fig. 122.3.

Fig. 8-72 Basado en: Clay JH, Pounds DM: *Basic Clinical Massage Therapy: Integrating Anatomy and Treatment*, 2nd ed., 2008; Figs. 3.15, 3.16, and 3.19.

Fig. 8-80 Cortesía de: M.J. Pharaoh, Associate Professor of Dental Radiology, Faculty of Dentistry, University of Toronto, Ontario, Canada.

Fig. 8-88 Basado en: Tank PW, Gest TR: *Atlas of Anatomy*. Lippincott Williams & Wilkins, 2008; Plate 7.39A.

Fig. 8-90A&C Basado en: Tank PW, Gest TR: *Atlas of Anatomy*. Lippincott Williams & Wilkins, 2008; Plates 7-40A & 7-38C.

Fig. 8-98 Basado en: Paff GH: *Anatomy of the Head & Neck*. Philadelphia: WB Saunders Co., 1973; Figs.

238–240 and Agur A: *Grant's Atlas of Anatomy*, 13th ed., 2013; Fig. 7.78B.

Fig. 8-100B&C Basado en: Hall-Craggs ECB: *Anatomy as the Basis of Clinical Medicine*, 2nd ed., 1990; Fig. 9.100.

Fig. 8-104B Cortesía de: Dr. E. Becker, Department of Medical Imaging, University of Toronto, Ontario, Canada.

Fig. 8-108B Cortesía de: Dr. D. Armstrong, Associate Professor of Medical Imaging, University of Toronto, Ontario, Canada.

Fig. 8-112 Basado en: Tank PW, Gest TR: *Atlas of Anatomy*. Lippincott Williams & Wilkins, 2008; Plate 7-66B&C.

Fig. 8-120 Seeley RR, Stephens TR, Tate P: *Anatomy & Physiology*, 6th ed. New York: McGraw-Hill, 2003; Fig. 15.28.

Fig. C8-12 Ger R, Abrahams P, Olson T: *Essentials of Clinical Anatomy*, 3rd ed. New York: Parthenon, 1996; Fig. C7-12.

Fig. C8-14 ©LUHS2008. Loyola University Health System, Maywood, IL.

Fig. C8-15 Skin Cancer Foundation.

Fig. C8-20A Visuals Unlimited; **B** Cortesía de: Dr. Gerald S. Smyser, Altru Health System, Grand Forks, ND.

Fig. C8-24 *Stedman's Medical Dictionary*, 28th ed., 2005 (artista: Neil O. Hardy, Westport, CT).

Fig. C8-25 Mann IC: *The Development of the Human Eye*. New York: Grune & Stratton, 1974.

Fig. C8-26 Welch Allyn, Inc., Skaneateles Falls, NY.

Fig. C8-27 Willis MC: *Medical Terminology: The Language of Health Care*, 1995.

Fig. C8-28 Digital Reference of Ophthalmology, Edward S. Harkness Eye Institute, Department of Ophthalmology of Columbia University.

Fig. C8-29 *Stedman's Medical Dictionary*, 28th ed., 2005 (artista: Neil O. Hardy, Westport, CT).

Fig. C8-30 Mehrle G: *Augenheikunde fur Krankenpfegeberufe S aufl*. München, Urban & Fischer, 1991.

Fig. C8-33 Moore KL, Persaud TVN: *The Developing Human: Clinically Oriented Embryology*, 7th ed., 2003.

Fig. C8-34A–D *Stedman's Medical Dictionary*, 28th ed., 2005 (artista: Neil O. Hardy, Westport, CT); **E** Cortesía de: Dr. Paul Kin, Family and Cosmetic Dentistry, Barrie, Ontario, Canada.

Fig. C8-35B Cortesía de: Dr. Paul Kin, Family and Cosmetic Dentistry, Barrie, Ontario, Canada.

Fig. C8-38 Cortesía de: Dr. John Mulliken, Children's Hospital, Boston, Harvard Medical School, Boston, MA.

Fig. C8-40 Cortesía de: Eugene Kowaluk Photography.

Fig. C8-41 Cortesía de: Dr. Joseph B. Jacobs, NYU Medical Center, New York.

Fig. C8-42 Basado en: Turner JS: An overview of head and neck. *In* Walker HK, Hall WD, Hurst JW (eds): *Clinical Methods: The History, Physical and Laboratory Examinations*, 3rd ed. London, Butterworth-Heinemann, 1990; Figs. 119.1 and 119.2.

Fig. C8-43 Hall-Craggs ECB: *Anatomy as the Basis of Clinical Medicine*, 3rd ed., 1995.

Fig. C8-44 Bechara Y. Ghorayeb, MD, Houston, TX.

Fig. C8-45 Welch Allyn, Inc., Skaneateles Falls, NY.

Fig. C8-46 *Stedman's Medical Dictionary*, 28th ed., 2005 (artista: Neil O. Hardy, Westport, CT).

9 CUELLO

Fig. 9-1 Basado en: Tank PW, Gest TR: *Atlas of Anatomy*. Lippincott Williams & Wilkins, 2008; Plate 7.13 and Tank PW: *Grant's Dissector*, 15th ed., 2012; Figs. 7.6 and 7.10.

Fig. 9-4A Basado en: Tank PW, Gest TR: *Atlas of Anatomy*. Lippincott Williams & Wilkins, 2008; Plate 7.10A&B.

Fig. 9-8A–E Basado en: Clay JH, Pounds DM: *Basic Clinical Massage Therapy: Integrating Anatomy and Treatment*, 2nd ed., 2008; Figs. 3.28, 6.24.

Fig. 9-13 Basado en: Tank PW: *Grant's Dissector*, 15th ed., 2012; Fig. 7-5.

Fig. 9-21 Basado en: Tank PW, Gest TR: *Atlas of Anatomy*. Lippincott Williams & Wilkins, 2008; Plate 7.73.

Fig. 9-25A Basado en: Tank PW: *Grant's Dissector*, 15th ed., 2012; Fig. 7.11.

Fig. 9-27D Cortesía de: Dr. M. Keller, Medical Imaging, University of Toronto, Toronto, Ontario, Canada; **E** Cortesía de: Dr. W. Kucharczyk, Professor and Neuroradiologist Senior Scientist, Department of Medical Resonance Imaging, University Health Network, Toronto, Ontario, Canada.

Fig. 9-33C Basado en: Dauber W, Spitzer G, Kramer S: *Pocket Atlas of Human Anatomy. Founded by Heinz Feneis. Rev.*, 5th ed. Stuttgart, Germany: Georg Thieme Verlag, 2007; Fig. C, p. 169.

Fig. 9-36 MRIs cortesía de: Dr. W. Kucharczyk, Professor and Neuroradiologist Senior Scientist, Department of Medical Resonance Imaging, University Health Network, Toronto, Ontario, Canada.

Fig. 9-42B Dr. W. Kucharczyk, Professor and Neuroradiologist Senior Scientist, Department of Medical Resonance Imaging, University Health Network, Toronto, Ontario, Canada.

Fig. 9-44 Basado en: Tank PW, Gest TR: *Atlas of Anatomy*. Lippincott Williams & Wilkins, 2008; Plate 7.10.

Fig. 9-45A Abrahams P: *The Atlas of the Human Body*. San Diego, CA: Thunder Bay Press, 2002; 66.

Fig. 9-47B Basado en: Tank PW, Gest TR: *Atlas of Anatomy*. Lippincott Williams & Wilkins, 2008; Plate 7-21.

Fig. C9-1 Akron Children's Hospital.

Fig. C9-3 Basado en: Siemens Medical Solutions USA, Inc.

Fig. C9-6 Basado en: Sadler TW: *Langman's Medical Embryology*, 7th ed. Baltimore: Williams & Wilkins, 1995.

Fig. C9-7 Leung AKC, Wong AL, Robson WLLM: Ectopic thyroid gland simulating a thyroglossal duct cyst. *Can J Surg* 38:87, 1995. ©1995 Canadian Medical Association.

Fig. C9-9 Klima G: *Schilddrüsen-Sonographie*. München, Urban & Schwarzenberg Verlag, 1989.

Fig. C9-11 Basado en: Rohen JW, et al.: *Color Atlas of Anatomy: A Photographic Study of the Human Body*, 5th ed., 2002.

Fig. C9-12 Basado en: *Stedman's Medical Dictionary*, 27th ed., 2000.

10 RESUMEN DE LOS NERVIOS CRANEALES

No hay créditos.

Nota: **créditos de las figuras basados en** *Grant's Atlas of Anatomy* **y las ilustraciones de** *Anatomía con orientación clínica* **están disponibles en: thePoint.**lww.com.

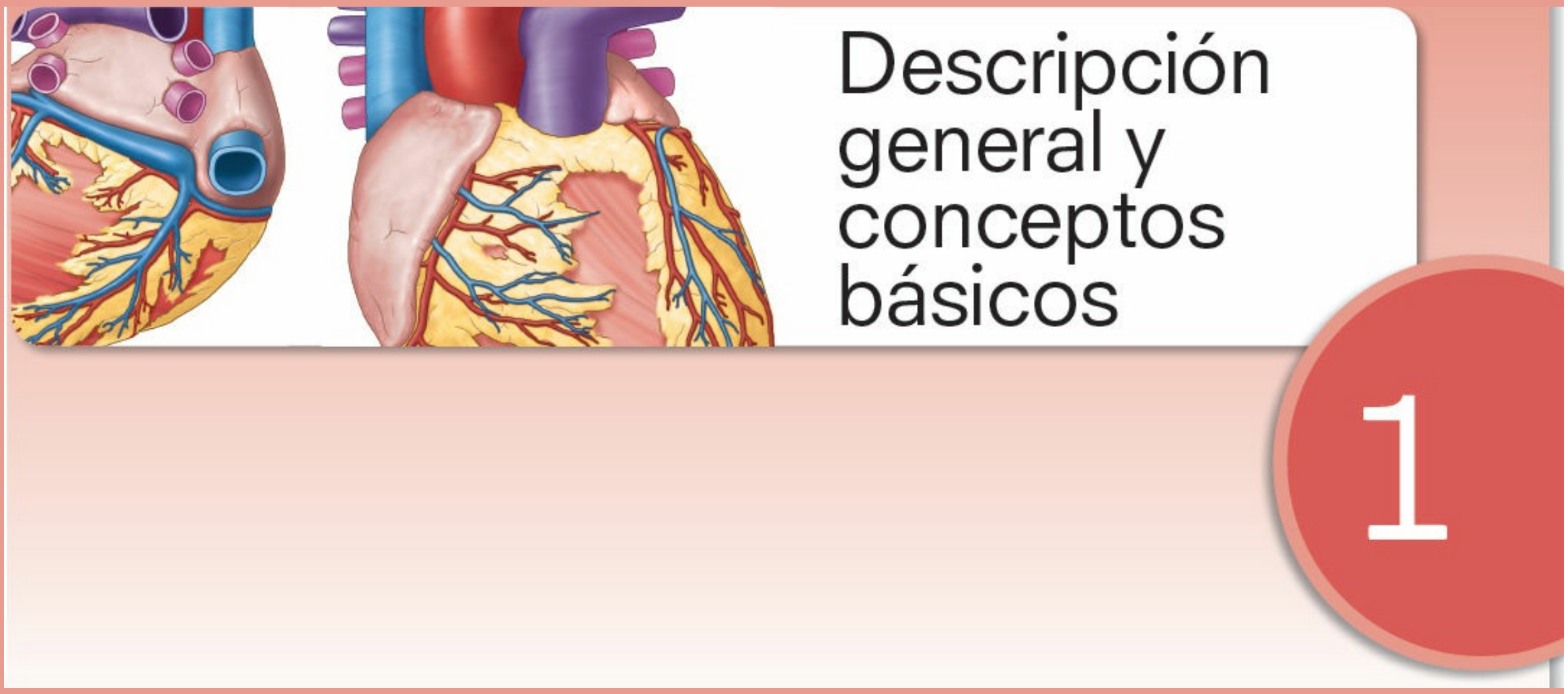

MÉTODOS PARA EL ESTUDIO DE LA ANATOMÍA

Anatomía regional

Anatomía sistémica

Anatomía clínica

TERMINOLOGÍA ANATÓMICA Y MÉDICA

Posición anatómica

Planos anatómicos

Términos de relación y comparación

Términos de lateralidad

Términos de movimiento

VARIANTES ANATÓMICAS

SISTEMA TEGUMENTARIO

CUADRO CLÍNICO: **Sistema tegumentario**

FASCIAS, COMPARTIMENTOS FASCIALES, BOLSAS Y ESPACIOS POTENCIALES

CUADRO CLÍNICO: **Fascias**

SISTEMA ESQUELÉTICO

Cartílagos y huesos

Clasificación de los huesos

Detalles y formaciones óseas

Desarrollo óseo

Vascularización e inervación de los huesos

CUADRO CLÍNICO: **Huesos**

Articulaciones

CUADRO CLÍNICO: **Articulaciones**

TEJIDO Y SISTEMA MUSCULARES

Tipos de músculos (tejido muscular)
TABLA 1-1. Tipos de músculos (tejido muscular)
Músculos esqueléticos
CUADRO CLÍNICO: Músculos esqueléticos
Músculo estriado cardíaco
Músculo liso
CUADRO CLÍNICO: Músculo cardíaco y músculo liso
SISTEMA CARDIOVASCULAR
Circuitos vasculares
Vasos sanguíneos
CUADRO CLÍNICO: Sistema cardiovascular
SISTEMA LINFOIDE
CUADRO CLÍNICO: Sistema linfoide
SISTEMA NERVIOSO
Sistema nervioso central
Sistema nervioso periférico
CUADRO CLÍNICO: Sistema nervioso central y periférico
Sistema nervioso somático
Sistema nervioso autónomo
TABLA 1-2. Funciones del sistema nervioso autónomo
TÉCNICAS DE DIAGNÓSTICO POR LA IMAGEN
Radiografía convencional
Tomografía computarizada
Ecografía
Resonancia magnética
Técnicas de medicina nuclear

CLAVES DEL CUADRO CLÍNICO

Variaciones anatómicas

Procedimientos diagnósticos

Ciclo vital

Procedimientos quirúrgicos

Traumatismo

Patología

MÉTODOS PARA EL ESTUDIO DE LA ANATOMÍA

La anatomía es el contexto (estructura) en que ocurren los fenómenos (funciones) vitales. La presente obra se ocupa principalmente de la anatomía macroscópica humana: el examen de las estructuras humanas que pueden observarse sin la ayuda de un microscopio. Los tres métodos principales para su estudio son la anatomía regional, la anatomía por sistemas y la anatomía clínica (o aplicada), como reflejo de la organización corporal y de las prioridades del estudio y sus objetivos.

Anatomía regional

La **anatomía regional** (anatomía topográfica) considera la organización del cuerpo humano en función de sus partes o segmentos principales (fig. 1-1): un cuerpo principal, que se compone de la cabeza, el cuello y el tronco (subdividido en tórax, abdomen, dorso y pelvis/periné), y las parejas de miembros superiores e inferiores. Todas las partes principales pueden subdividirse en áreas y regiones. La anatomía regional es el método para estudiar la estructura del organismo centrando la atención en una determinada parte (p. ej., la cabeza), área (la cara) o región (orbitaria u ocular), examinando la disposición y las relaciones de las diversas estructuras sistémicas (músculos, nervios, arterias, etc.) que contienen, y luego habitualmente con el estudio de las regiones adyacentes en una secuencia ordenada.

En esta obra se sigue el método regional; en cada capítulo se estudia la anatomía de una parte principal del organismo. Este es el método que suele adoptarse en los cursos de anatomía que disponen de un laboratorio de disección. Al estudiarla por este método, es importante situar la anatomía regional en el contexto anatómico de las regiones y partes adyacentes, así como en el organismo en su conjunto.

La anatomía regional reconoce también la organización corporal por capas: piel, tejido subcutáneo y fascia profunda que cubren las estructuras más profundas de músculos, huesos y cavidades que contienen vísceras (órganos internos). Muchas de estas estructuras profundas son parcialmente evidentes bajo las cubiertas exteriores del organismo, y pueden estudiarse y examinarse en el sujeto vivo mediante la anatomía de superficie.

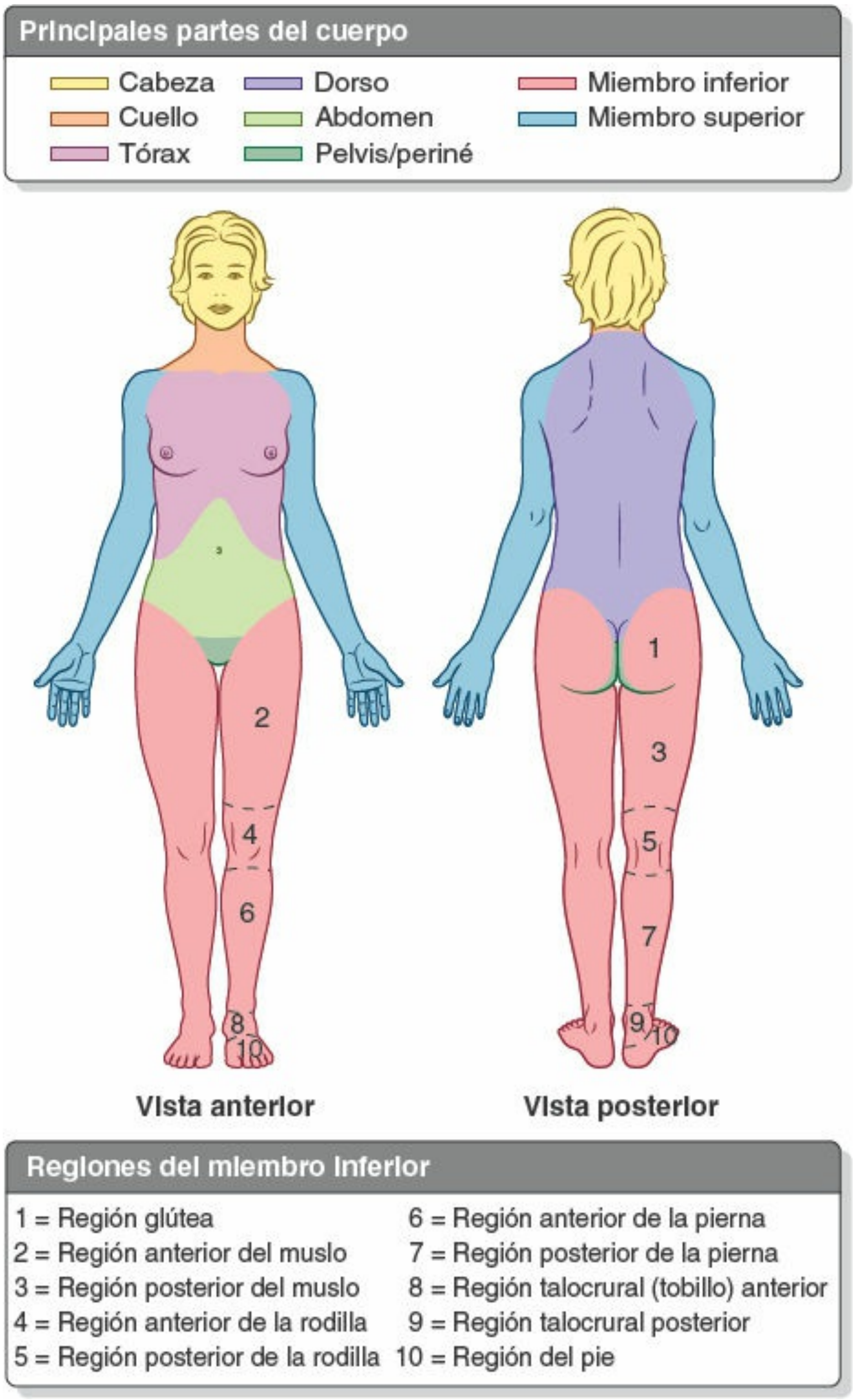

FIGURA 1-1. **Principales regiones del cuerpo y del miembro inferior.** Descripción de la anatomía en relación con la posición anatómica de referencia.

La **anatomía de superficie** es una parte esencial del estudio de la anatomía regional. En cada capítulo de esta obra se considera específicamente en «apartados de anatomía de superficie», que aportan conocimientos acerca de lo que se halla bajo la piel y de cuáles son las estructuras perceptibles al tacto (palpables) en reposo y en acción en el sujeto vivo. Se puede aprender mucho al observar la forma y la estructura externa del organismo y mediante la inspección y palpación de los aspectos superficiales de las estructuras situadas bajo su superficie. El objetivo de este método

consiste en *visualizar* (recordar las imágenes mentales definidas de) las estructuras que confieren contorno a la superficie o que son palpables bajo ella, y en la práctica clínica distinguir cualquier hallazgo inusual o anormal. En suma, la anatomía de superficie requiere un conocimiento completo de la anatomía de las estructuras situadas por debajo de la superficie. En las personas con heridas por arma blanca, por ejemplo, el médico debe ser capaz de visualizar las estructuras profundas que pueden haber resultado lesionadas. Además, el conocimiento de la anatomía de superficie puede disminuir la necesidad de memorizar hechos, pues el cuerpo se halla siempre disponible para observar y palpar.

La exploración física es la aplicación clínica de la anatomía de superficie. La *palpación* es una técnica clínica que se utiliza junto con la *inspección* y la *auscultación* para explorar el organismo. La palpación de los pulsos arteriales, por ejemplo, forma parte de la exploración física. Los estudiantes de muchas ciencias de la salud aprenden a utilizar instrumentos que facilitan la exploración del organismo (como un oftalmoscopio para observar las características oculares) y la auscultación de las partes funcionantes del cuerpo (un fonendoscopio para auscultar el corazón y los pulmones).

Actualmente es posible el estudio regional de las estructuras profundas y de las anomalías existentes en el sujeto vivo con los métodos de diagnóstico por la imagen y con la endoscopia. La *radiografía* y *otras técnicas de diagnóstico por la imagen (anatomía radiográfica)* proporcionan información útil sobre las estructuras normales en el sujeto vivo, poniendo de manifiesto los efectos del tono muscular, de los líquidos corporales, las presiones y la gravedad, lo que no puede lograrse en el estudio del cadáver.

La *radiología diagnóstica* revela los efectos de los traumatismos, las enfermedades y el envejecimiento sobre las estructuras normales. En esta obra, la mayoría de las imágenes radiográficas y de otras técnicas radiológicas están integradas en los capítulos correspondientes. Al final de cada capítulo, los apartados de técnicas de diagnóstico por la imagen aportan una introducción a las técnicas que se emplean en relación con ese capítulo. Las *técnicas endoscópicas* (con un instrumento flexible de fibra óptica en uno de los agujeros corporales o mediante una pequeña incisión quirúrgica [«puerto»] para examinar las estructuras internas como el interior del estómago) también muestran la anatomía en tiempo real. El método inicial idóneo para el aprendizaje detallado y completo de la anatomía tridimensional de las estructuras profundas y sus relaciones es la disección. En la práctica clínica, la anatomía de superficie, las imágenes radiográficas y de otras técnicas de diagnóstico por la imagen, la endoscopia y la propia experiencia obtenida al estudiar anatomía, se combinan para proporcionar conocimientos sobre la anatomía del paciente.

El ordenador es un elemento auxiliar útil para la enseñanza de la anatomía regional, ya que facilita el aprendizaje al permitir la interactividad y la manipulación de modelos gráficos bidimensionales y tridimensionales. Las **prosecciones,** o disecciones cuidadosamente preparadas para demostrar las estructuras anatómicas, son asimismo útiles. Sin embargo, el aprendizaje alcanza su máxima eficiencia y la retención es también máxima cuando el estudio didáctico se combina con la experiencia de primera mano de la **disección** real; es decir, el aprendizaje por la

práctica. Durante la disección, el estudiante observa, palpa, desplaza y revela secuencialmente distintas partes del organismo. En 1770, el Dr. William Hunter, un distinguido anatomista y obstetra escocés, afirmó: «La disección por sí sola nos enseña dónde podemos cortar o inspeccionar en el sujeto vivo con libertad y prontitud».

Anatomía sistémica

La **anatomía sistémica** es el estudio de los distintos sistemas orgánicos que funcionan conjuntamente para llevar a cabo funciones complejas. Los sistemas básicos y el campo de estudio o tratamiento de cada uno (entre paréntesis) son:

- El **sistema tegumentario** *(dermatología)* se compone de la piel y sus apéndices, por ejemplo el pelo, las uñas y las glándulas sudoríparas, y el tejido subcutáneo subyacente. La piel, un órgano sensitivo extenso, constituye la cobertura protectora externa y contenedora del organismo.
- El **sistema esquelético** *(osteología)* se compone de huesos y cartílago; proporciona la forma y el soporte básicos del organismo y es el elemento sobre el que actúa el sistema muscular para producir los movimientos. También protege órganos vitales, como el corazón, los pulmones y los órganos pélvicos.
- El **sistema articular** *(artrología)* se compone de las articulaciones y sus ligamentos asociados, que conectan las partes óseas del sistema esquelético y son los puntos donde ocurren los movimientos.
- El **sistema muscular** *(miología)* se compone de los músculos esqueléticos, que actúan (se contraen) para movilizar o posicionar las partes del organismo (p. ej., los huesos que se articulan entre sí), y los músculos lisos y cardíaco, que impulsan, expelen o controlan el flujo de líquidos y sustancias contenidas.
- El **sistema nervioso** *(neurología)* se compone del sistema nervioso central (encéfalo y médula espinal) y el sistema nervioso periférico (nervios y ganglios, con sus terminaciones motoras y sensitivas). El sistema nervioso controla y coordina las funciones de los sistemas orgánicos, y capacita las respuestas del organismo frente al ambiente y sus actividades en este. Los órganos de los sentidos, incluidos el órgano olfatorio (sentido del olfato), el ojo o sistema visual *(oftalmología)*, el oído (sentido del oído y equilibrio —*otología*) y el órgano gustativo (sentido del gusto) se estudian a menudo junto con el sistema nervioso en la anatomía sistémica.
- El **sistema circulatorio** *(angiología)* se compone de los sistemas cardiovascular y linfático, que funcionan paralelamente para transportar los líquidos del organismo:
  - El **sistema cardiovascular** *(cardiología)* consta del corazón y los vasos sanguíneos que impulsan y conducen la sangre por el organismo, aportando oxígeno, nutrientes y hormonas a las células y eliminando sustancias de desecho.
  - El **sistema linfático** es una red de vasos linfáticos que retiran el exceso de líquido hístico (linfa) del compartimento líquido intersticial (intercelular) del organismo, lo filtran en los nódulos linfáticos y lo devuelven al torrente

sanguíneo.

- El **sistema alimentario** o **digestivo** *(gastroenterología)* se compone del tracto digestivo desde la boca hasta el ano, con todos sus órganos y glándulas asociados que actúan en la ingestión, masticación, deglución, digestión y absorción de los alimentos y la eliminación de los desechos sólidos (heces) que quedan tras la absorción de los nutrientes.
- El **sistema respiratorio** *(neumología)* se compone de las vías aéreas y los pulmones, que aportan oxígeno a la sangre para la respiración celular y eliminan de ella el dióxido de carbono. El diafragma y la laringe controlan el flujo de aire a través del sistema; en la laringe también se producen sonidos, modificados después por la lengua, los dientes y los labios para formar el habla.
- El **sistema urinario** *(urología)* se compone de los riñones, los uréteres, la vejiga urinaria y la uretra, que filtran la sangre y luego producen, transportan, almacenan y excretan intermitentemente la orina (desecho de líquidos).
- El **sistema genital (reproductor)** (*ginecología* en la mujer; *andrología* en el hombre) se compone de las gónadas (ovarios y testículos) que producen ovocitos y espermatozoides, los conductos que los transportan y los genitales que posibilitan su unión. Después de la concepción, el tracto reproductor femenino nutre al feto y realiza el trabajo del parto.
- El **sistema endocrino** *(endocrinología)* se compone de estructuras especializadas que secretan hormonas, como las distintas glándulas endocrinas sin conductos (p. ej., la glándula tiroides), las células situadas en grupos aislados en el intestino y en las paredes de los vasos sanguíneos, y las terminaciones nerviosas especializadas. Las hormonas son moléculas orgánicas que transporta el sistema circulatorio a células efectoras distantes en todas las partes del organismo. Por lo tanto, la influencia del sistema endocrino es tan amplia como la del sistema nervioso. Las hormonas influyen en el metabolismo y en otros procesos, como el ciclo menstrual, el embarazo y el parto.

Ningún sistema funciona aisladamente. Los sistemas pasivos esquelético y articular y el sistema activo muscular constituyen en conjunto un supersistema, el **sistema** o **aparato locomotor** *(ortopedia)*, ya que deben actuar juntos para producir la locomoción del cuerpo. Aunque las estructuras directamente encargadas de la locomoción son los músculos, los huesos, las articulaciones y los ligamentos de los miembros, también intervienen indirectamente otros sistemas. El encéfalo y los nervios del sistema nervioso los estimulan a actuar; las arterias y venas del sistema circulatorio aportan oxígeno y nutrientes a estas estructuras y eliminan de ellas los desechos, y los órganos sensoriales (especialmente la visión y el equilibrio) desempeñan papeles importantes para dirigir las actividades en un ambiente gravitatorio.

En este capítulo se ofrece una visión global de varios sistemas importantes para todas las partes y regiones del organismo, antes de exponer detalladamente la anatomía regional en los capítulos 2 a 9. Además, en el capítulo 10 se presenta la anatomía sistémica al revisar los nervios craneales.

Anatomía clínica

La **anatomía clínica** (aplicada) subraya aspectos de la estructura y la función corporales que son importantes para la práctica de la medicina, la odontología y las ciencias de la salud auxiliares. Incorpora los métodos regional y sistémico para estudiar la anatomía y hace hincapié en su aplicación clínica.

En la anatomía clínica a menudo se invierte el curso del pensamiento que se sigue al estudiar la anatomía regional o sistémica. Por ejemplo, en vez de pensar «La acción de este músculo es...», la anatomía clínica pregunta «¿Cómo se manifestaría la ausencia de actividad de este músculo?». En vez de señalar «El nervio... inerva esta área de la piel», la anatomía clínica pregunta «¿Cuál es el nervio cuya lesión provocaría el entumecimiento de esta zona?».

El aprendizaje de la anatomía clínica es apasionante, debido a su papel para resolver problemas clínicos. Los «cuadros clínicos» (en azul) en toda la obra describen aplicaciones prácticas de la anatomía. Los «estudios de casos», como los presentados en la página web de *Anatomía con orientación clínica* (http://thepoint.lww.com/espanol-Moore8e), son parte integrante del método clínico para el estudio de la anatomía.

TERMINOLOGÍA ANATÓMICA Y MÉDICA

La terminología anatómica introduce y compone una gran parte de la terminología médica. Para comprenderla, es necesario expresarse con claridad, mediante los términos adecuados y de un modo correcto. Aunque los términos coloquiales para las partes y regiones del organismo sean comunes y conocidos, hay que aprender la terminología anatómica internacional, que permite una comunicación precisa entre los profesionales de la salud y los científicos de todo el mundo. Los profesionales de la salud deben conocer también los términos coloquiales que probablemente utilizarán los pacientes al describir sus molestias. Además, cuando el profesional explique los problemas médicos al paciente, ha de ser capaz de emplear los términos coloquiales que este comprenda.

La terminología empleada en esta obra es la de la nueva *International Anatomical Terminology*. La *Terminologia Anatomica* y la *Terminologia Embryologica* nombra los términos anatómicos en latín y sus equivalentes en inglés (p. ej., el músculo del hombro es *musculus deltoideus* en latín y *deltoid muscle* en inglés). La mayoría de los términos empleados en esta obra corresponden a los equivalentes en español de los términos latinos. Los términos oficiales están disponibles en www.unifr.ch/ifaa. Lamentablemente, la terminología que se emplea en la práctica médica corriente difiere de la oficial. Como esta discrepancia puede ser motivo de confusión, en el texto se aclaran los términos que pueden ocasionar malas interpretaciones. Para ello se ponen entre paréntesis los términos no oficiales la primera vez que se mencionan; por ejemplo, *tuba auditiva* (trompa auditiva o de Eustaquio) y *arteria torácica interna* (arteria mamaria interna). Los *epónimos*, o términos que incorporan nombres propios, no se utilizan en la nueva terminología, pues no aportan claves sobre el tipo ni la localización de las estructuras aludidas. Además, son históricamente imprecisos para identificar a la persona original, al describir una estructura o asignar su función,

y no se ajustan a un estándar internacional. Sin embargo, los epónimos que se utilizan habitualmente aparecen entre paréntesis en toda la obra al utilizar estos términos por primera vez, por ejemplo ángulo del esternón (ángulo de Louis), dado que es probable encontrarlos así. Nótese que los términos epónimos no ayudan a localizar la estructura en el organismo. En la página web de *Anatomía con orientación clínica* (http://thepoint.lww.com/espanol-Moore8e) puede consultarse una lista de epónimos.

Estructura de los términos. La anatomía es una ciencia descriptiva y requiere nombres para las diversas estructuras y los detalles del organismo. Debido a que la mayoría de los términos derivan del latín y el griego, al principio el lenguaje médico puede parecer difícil; sin embargo, al aprender su origen, los términos adquieren sentido. Por ejemplo, el término *gaster* en latín para aludir al estómago o vientre. Por lo tanto, la unión esofagogástrica es el lugar donde el esófago se une con el estómago; el ácido gástrico es el jugo digestivo excretado por el estómago, y el músculo digástrico es un músculo dividido en dos vientres.

Muchos términos aportan información sobre la forma, el tamaño, la localización o la función de una estructura, o sobre la semejanza de una estructura con otra. Por ejemplo, algunos músculos tienen nombres descriptivos para indicar sus características principales. El *músculo deltoides*, que cubre el vértice del hombro, es triangular como el símbolo de la *delta*, la cuarta letra del alfabeto griego. El sufijo –*oid* significa «como, o semejante a»; por lo tanto, *deltoides* significa como delta. *Bíceps* significa con dos cabezas, y *tríceps*, con tres cabezas. Algunos músculos reciben su nombre por su forma; por ejemplo, el *músculo piriforme* tiene forma de pera (del latín *pirum*, pera + *forma*, morfología o forma). Otros músculos reciben su nombre por su localización. El *músculo temporal* se halla en la región temporal (sienes) del cráneo. En algunos casos se emplean sus acciones para describir los músculos; por ejemplo, el *elevador de la escápula* eleva la escápula. La terminología anatómica aplica razones lógicas para nombrar los músculos de otras partes del cuerpo; si se aprende su significado y se piensa en estos nombres como si se leyeran y «diseccionaran», serán más fáciles de recordar.

Abreviaturas. Los términos abreviados se emplean en las historias clínicas y en esta y otras obras, así como en las tablas de músculos, arterias y nervios. Las abreviaturas clínicas se utilizan en las discusiones y descripciones de signos y síntomas. El aprendizaje de estas abreviaturas también acelera el proceso de tomar notas. En este texto se proporcionan las abreviaturas anatómicas y clínicas habituales al introducir el término correspondiente; por ejemplo, articulación temporomandibular (ATM). En la página web de *Anatomía con orientación clínica* (http://thepoint.lww.com/espanol-Moore8e) se halla una lista de abreviaturas anatómicas habitualmente utilizadas. Se pueden encontrar listas más extensas de abreviaturas médicas comunes en los apéndices de diccionarios médicos completos (p. ej., *Stedman's Medical Dictionary*, 28.ª ed.).

Posición anatómica

Todas las descripciones anatómicas se expresan en relación con una posición constante, para garantizar que no haya ambigüedad (figs. 1-1 y 1-2). Hay que tener en la mente esa posición en la descripción del paciente (o cadáver), si está tendido de

lado, en **supino** (tendido boca arriba) o en **prono** (tendido boca abajo). La **posición anatómica** se refiere a la posición del cuerpo con el individuo de pie, con:

- La cabeza, la mirada (ojos) y los dedos de los pies dirigidos hacia delante.
- Los brazos adosados a los lados del cuerpo con las palmas hacia delante.
- Los miembros inferiores juntos, con los pies paralelos.

Esta posición se adopta globalmente en las descripciones anatómicas y médicas. Al utilizar esta posición y la terminología médica apropiada, puede relacionarse con exactitud una parte del cuerpo con cualquier otra. Debe recordarse, sin embargo, que la fuerza de la gravedad causa un desplazamiento hacia abajo de los órganos internos (vísceras) al asumir la posición de bipedestación. Dado que los pacientes se exploran habitualmente en decúbito supino, a menudo es necesario describir la posición de los órganos afectados cuando el sujeto está en supino, haciendo mención de esta diferencia con la posición anatómica.

Planos anatómicos

Las descripciones anatómicas se basan en cuatro planos imaginarios (medio, sagital, frontal y transverso) que cruzan el organismo en la posición anatómica (fig. 1-2):

- El **plano medio sagital** es un *plano vertical* que atraviesa longitudinalmente por la *línea media de la cabeza, el cuello y el tronco*, dividiendo al cuerpo en una mitad derecha e izquierda (fig. 1-2 A). A menudo se utiliza erróneamente línea media como sinónimo de plano mediano.
- Los **planos sagitales** son *planos verticales* que atraviesan el cuerpo *paralelamente al plano medio*. El término *parasagital* es innecesario, ya que cualquier plano que sea paralelo a uno u otro lado del plano medio es sagital por definición. Sin embargo, un plano paralelo y cercano al plano medio puede denominarse *plano paramediano*.
- Los **planos frontales (coronales)** son *planos verticales* que atraviesan el cuerpo *en ángulo recto con el plano medio* y lo dividen en dos partes: anterior (frontal) y posterior (dorsal) (fig. 1-2 B y C).
- Los **planos transversos** son *planos horizontales* que atraviesan el cuerpo *en ángulo recto con los planos medio y frontal*, y lo dividen en dos partes: superior e inferior (fig. 1-2 C). Los radiólogos se refieren a los planos transversos como *transaxiales*, término que suele abreviarse como *planos axiales*.

Dado que el número de planos sagitales, frontales y transversos es ilimitado, es necesario emplear un punto de referencia (habitualmente uno visible o palpable, o un nivel vertebral) para identificar la localización o el nivel del plano, como «plano transverso a través del ombligo». Los planos de la cabeza, el cuello y el tronco en determinados planos frontales y transversos son simétricos y atraviesan los miembros derecho e izquierdo de estructuras pares, lo que permite una cierta comparación.

El uso principal de los planos anatómicos es para describir *secciones* (fig. 1-3):

- Las **secciones longitudinales** discurren a lo largo o paralelamente al eje largo

del cuerpo o cualquiera de sus partes, y el término se aplica con independencia de la posición del cuerpo (fig. 1-3 A). Aunque los planos medio, sagital y frontal son las secciones longitudinales estándar (utilizadas más habitualmente), existe una gama de 180º de posibles secciones longitudinales.

- Las **secciones transversas** son cortes del cuerpo o sus partes en ángulo recto con el eje longitudinal del cuerpo o de cualquiera de sus partes (fig. 1-3 B). Debido a que el eje largo de los pies cursa horizontalmente, una sección transversa del pie está situada en el plano frontal (fig. 1-2 C).
- Las **secciones oblicuas** son cortes del cuerpo o sus partes que no siguen los planos anatómicos antes mencionados (fig. 1-3 C). En la práctica, muchas imágenes radiográficas y secciones anatómicas no están situadas con precisión en los planos sagital, frontal o transverso, sino que a menudo son ligeramente oblicuas.

Los anatomistas crean secciones del cuerpo y sus partes anatómicamente, y los clínicos lo hacen mediante técnicas de obtención de imágenes planas, como la tomografía computarizada (TC), para describir y presentar las estructuras internas.

Términos de relación y comparación

Varios adjetivos, dispuestos como parejas de vocablos opuestos, describen las relaciones entre las partes del cuerpo o comparan la posición de dos estructuras, una con respecto a la otra (fig. 1-4). Algunos de estos términos son específicos para las comparaciones efectuadas en la posición anatómica, o con referencia a los planos anatómicos.

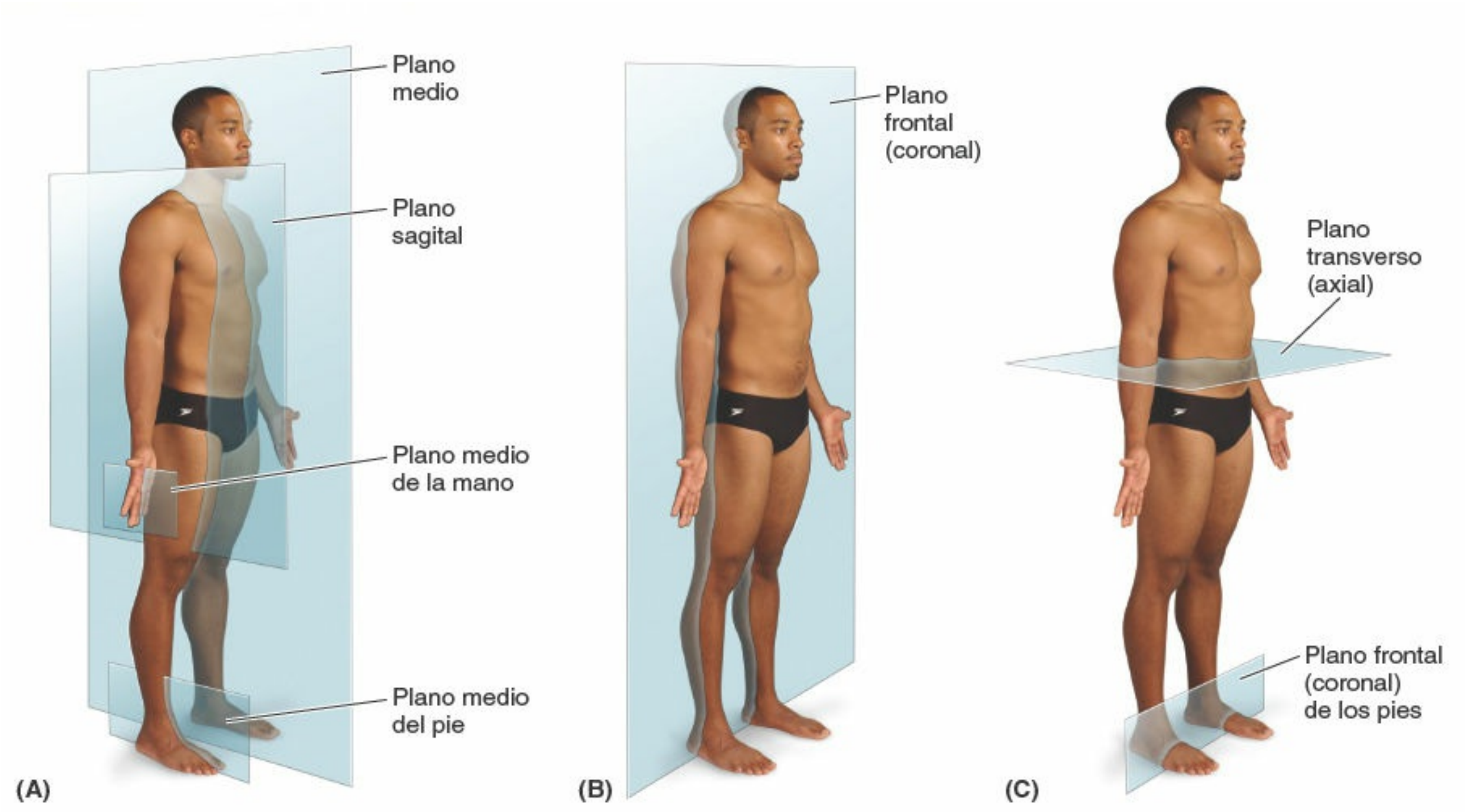

FIGURA 1-2. Planos anatómicos. Principales planos del cuerpo: mediano y sagital **(A),** frontal o coronal (**B** y **C**), y transversal (axial) **(C).**

Superior se refiere a una estructura que está más próxima al **vértice (vértex),** la

parte más elevada del cráneo. **Craneal** se refiere al cráneo y es un término útil para indicar la dirección, es decir, hacia la cabeza o el cráneo. **Inferior** se refiere a una estructura situada más cerca de la planta de los pies. **Caudal** (del latín *cauda*, cola) es un término direccional útil que indica hacia los pies o la región de la cola, representada en el ser humano por el cóccix (hueso de la cola), el pequeño hueso situado en el extremo inferior (caudal) de la columna vertebral.

Posterior (dorsal) indica la superficie dorsal del cuerpo o más próximo a ella. **Anterior** (ventral) indica la superficie frontal del cuerpo. **Rostral** se utiliza a menudo, en vez de anterior, al describir partes del cerebro; significa hacia el rostrum; sin embargo, en el ser humano indica más cercano a la parte anterior de la cabeza (p. ej., el lóbulo frontal del cerebro es rostral con respecto al cerebelo).

Medial se emplea para indicar que una estructura está más próxima al plano medio del cuerpo. Por ejemplo, el 5.º dedo de la mano (dedo meñique) es medial a los otros dedos. Por el contrario, **lateral** indica que una estructura está más alejada del plano medio. El 1.er dedo de la mano (pulgar) es lateral con respecto a los otros dedos.

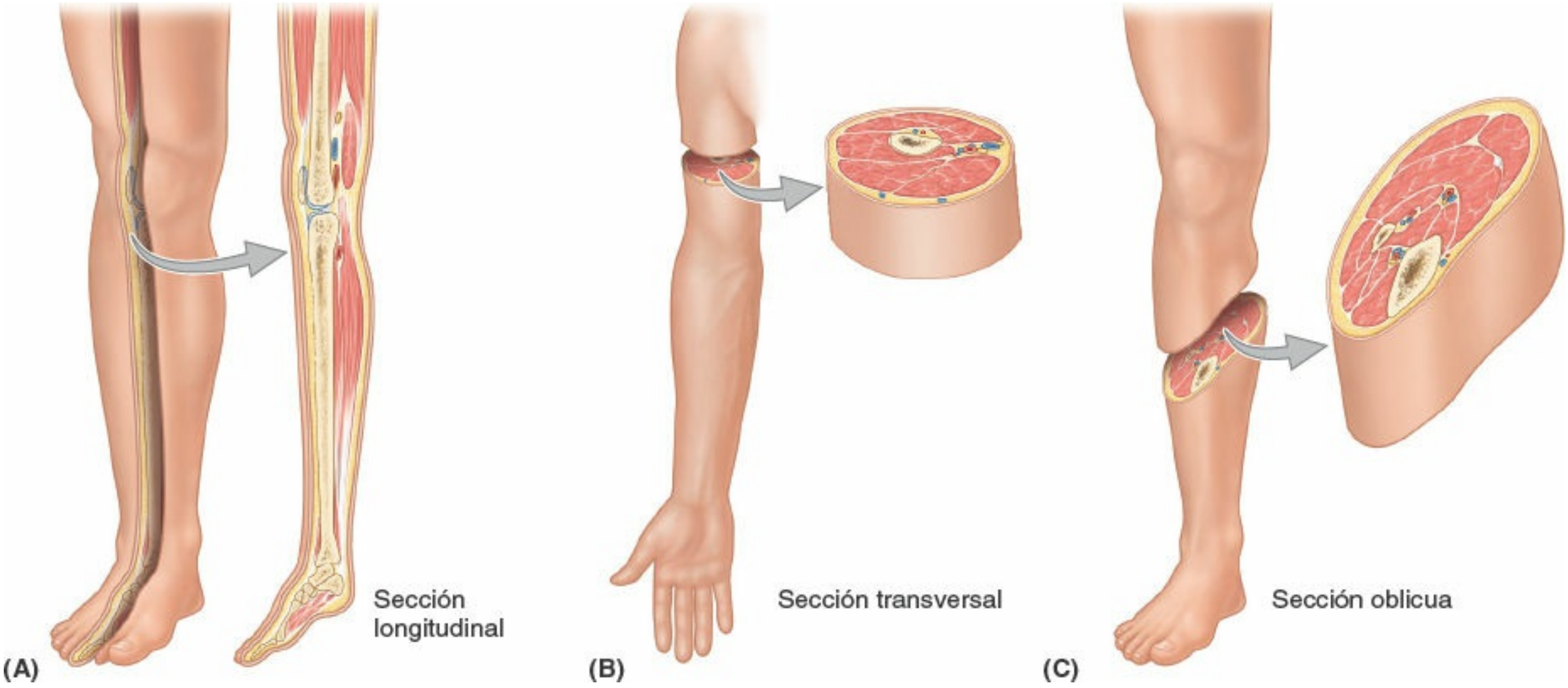

FIGURA 1-3. Secciones de los miembros. Pueden obtenerse secciones mediante cortes anatómicos o mediante técnicas de diagnóstico por la imagen.

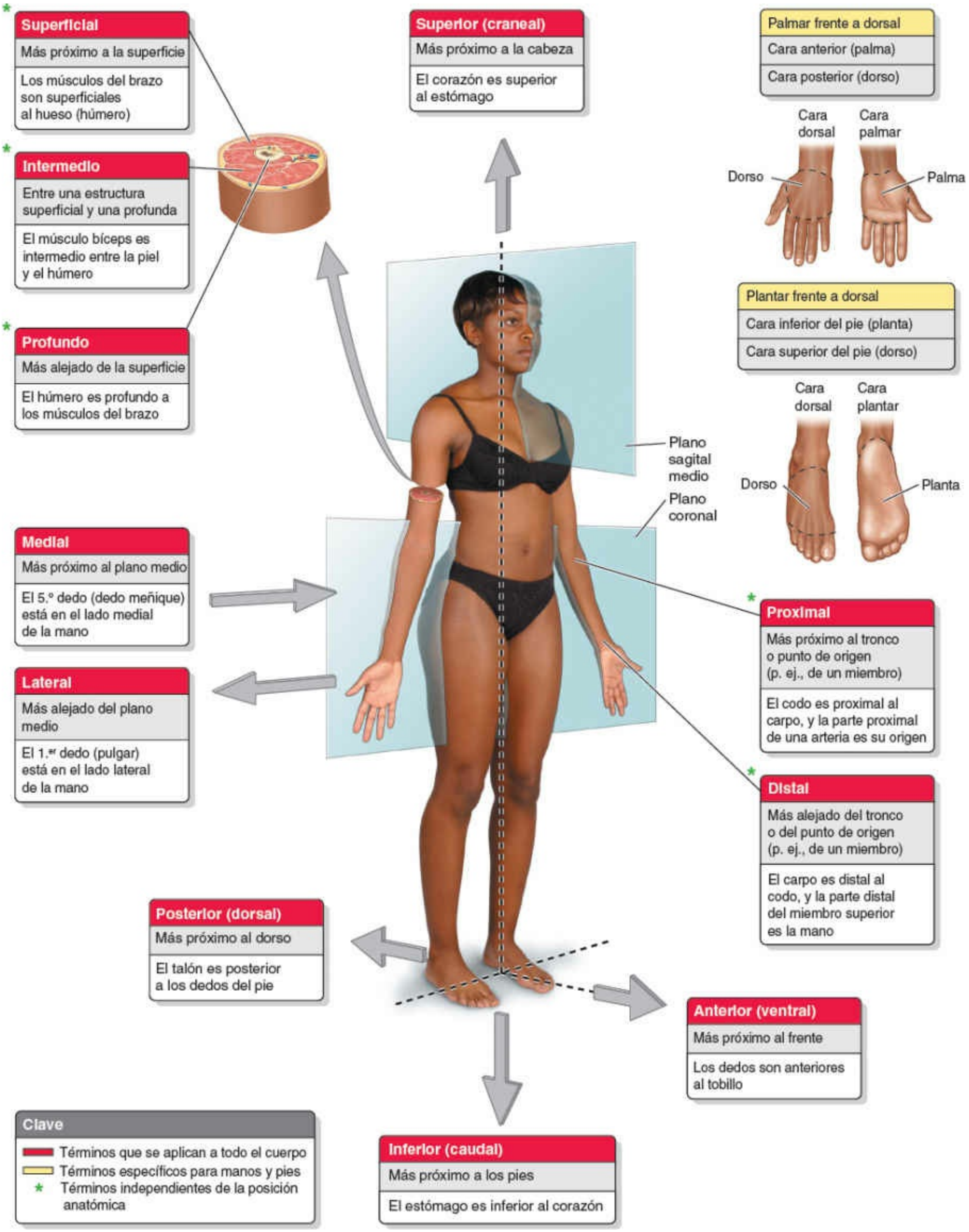

FIGURA 1-4. Términos de relación y comparación. Estos términos describen la posición de una estructura respecto a otra.

El **dorso** se refiere habitualmente a la vista (norma) superior de cualquier parte que protruye anteriormente desde el cuerpo, como el dorso de la lengua, la nariz, el pene o el pie. También se utiliza para indicar la superficie posterior de la mano, opuesta a la *palma*. Debido a que el término dorso puede referirse en el ser humano a las superficies superior y posterior, resulta más fácil comprenderlo si se aplica a un

animal cuadrúpedo plantígrado que camina sobre sus palmas y plantas, como el oso. La *planta* es la vista inferior del pie, opuesta al dorso, y su mayor parte está en contacto con el suelo al estar de pie descalzo. La superficie de las manos y los pies, y de los dedos de ambos, correspondiente al dorso es la **superficie dorsal;** la correspondiente a la palma es la **superficie palmar,** y la superficie de los pies y de sus dedos correspondiente a la planta es la **superficie plantar.**

Los términos combinados describen posiciones intermedias: **inferomedial** significa más próximo a los pies y al plano medio; por ejemplo, las porciones anteriores de las costillas discurren inferomedialmente; **superolateral** indica más próximo a la cabeza y más lejos del plano medio.

Otros términos de relación y comparación son independientes de la posición o de los planos anatómicos, y están relacionados principalmente con la superficie corporal o su núcleo central:

- **Superficial, intermedio** y **profundo** se refieren a la posición de estructuras con respecto a la superficie del cuerpo, o a la relación de una estructura con otra subyacente o suprayacente.
- **Externo** significa fuera, o más lejos, del centro de un órgano o cavidad, mientras que **interno** significa dentro, o más próximo, del centro, independientemente de la dirección.
- **Proximal** y **distal** se usan al comparar posiciones más próximas o más lejanas, respectivamente, de la raíz de un miembro o de la vista central de una estructura lineal.

Términos de lateralidad

Las estructuras pares con componentes derecho e izquierdo (p. ej., los riñones) son **bilaterales,** y las que se encuentran en un solo lado (p. ej., el bazo) son **unilaterales.** Especificar si se hace referencia al componente derecho o izquierdo de una estructura bilateral puede tener una gran importancia y es un buen hábito que debe adquirirse al comienzo del adiestramiento en ciencias de la salud. Algo que ocurre en el mismo lado que otra estructura del cuerpo es **ipsolateral** u **homolateral;** por ejemplo, el pulgar y el dedo gordo del pie derechos son homolaterales. **Contralateral** significa que ocurre en el lado opuesto del cuerpo en relación con otra estructura: la mano derecha es contralateral a la mano izquierda.

Términos de movimiento

Diversos términos describen movimientos de los miembros y de otras partes del cuerpo (fig. 1-5). La mayoría de los movimientos se definen con respecto a la posición anatómica; ocurren dentro de y en torno a los ejes alineados con planos anatómicos específicos. Aunque la mayoría de los movimientos se producen en los lugares donde dos o más huesos o cartílagos se articulan entre sí, diversas estructuras no esqueléticas presentan movimientos (p. ej., la lengua, los labios, los párpados). A menudo los términos de movimientos pueden considerarse en pares de movimientos opuestos:

Los movimientos de flexión y extensión ocurren generalmente en los planos

sagitales en torno a un eje transverso (fig. 1-5 A y B). La **flexión** indica doblamiento o disminución del ángulo entre los huesos o partes del cuerpo. Para las articulaciones por encima de la rodilla (p. ej., el codo), la flexión indica movimiento en una dirección anterior. La **extensión** indica enderezamiento o aumento del ángulo entre los huesos o partes del cuerpo. La extensión suele producirse en una dirección posterior. La articulación de la rodilla, rotada 180º en relación con otras articulaciones, constituye la excepción puesto que la flexión se realiza con un movimiento posterior, y la extensión con uno anterior. La flexión dorsal **(dorsiflexión)** describe la flexión en la articulación talocrural, que se produce al subir una cuesta o al levantar del suelo la parte anterior del pie y los dedos (fig. 1-5 I). La **flexión plantar** dobla el pie y los dedos hacia el suelo, como al ponerse de puntillas. La extensión de un miembro, o de parte de él, más allá de los límites normales **—hiperextensión—** puede producir lesiones, como ocurre en el «latigazo cervical» (hiperextensión del cuello en una colisión de automóvil por alcance posterior).

Los movimientos de abducción y aducción ocurren generalmente en un plano frontal en torno a un eje anteroposterior (fig. 1-5 E y G). Excepto en los dedos, **abducción** significa alejamiento del plano medio (p. ej., al separar el brazo lateralmente del cuerpo), y **aducción** indica el movimiento opuesto, de acercamiento hacia el cuerpo. En la *abducción de los dedos* (manos o pies), el término indica la separación entre ellos al alejarse del 3.er dedo (medio) de la mano situado en la posición neutra, o del 2.º dedo del pie en posición neutra. El 3.er dedo de la mano y el 2.º dedo del pie se abducen medial o lateralmente al alejarse de la posición neutra. La *aducción de los dedos* es el movimiento opuesto: los dedos, previamente separados, se acercan al 3.er dedo de la mano, o al 2.º dedo del pie, situados en posición neutra. La **flexión lateral** (inclinación lateral) a derecha o izquierda es una forma especial de abducción que ocurre sólo en el cuello y el tronco (fig. 1-5 J). La cara y la parte superior del tronco se dirigen anteriormente, mientras la cabeza y/o los hombros se inclinan hacia la derecha o la izquierda, con lo cual la línea media del cuerpo se dobla lateralmente. Es un movimiento compuesto que ocurre entre muchas vértebras adyacentes.

El dedo pulgar se halla rotado 90º en relación con los otros dedos de la mano, como puede apreciarse por la situación lateral de la uña, en vez de posterior, en la posición anatómica (fig. 1-5 F). Por lo tanto, *la flexión y la extensión del pulgar se realizan en el plano frontal, y la abducción y la aducción en el plano sagital.*

La **circunducción** es un movimiento circular en una secuencia de flexión, abducción, extensión y aducción (o en el sentido opuesto), de tal modo que el extremo distal de la parte se desplaza en círculo (fig. 1-5 H). La circunducción puede ocurrir en cualquier articulación en que sean posibles todos estos movimientos (p. ej., en el hombro y la cadera).

La **rotación** indica el giro de una parte del cuerpo en torno a su eje longitudinal, como al girar la cabeza hacia un lado (fig. 1-5 G). La **rotación medial** (rotación interna) acerca la superficie anterior de un miembro al plano medio, mientras que la **rotación lateral** (rotación externa) aleja la superficie anterior del plano medio.

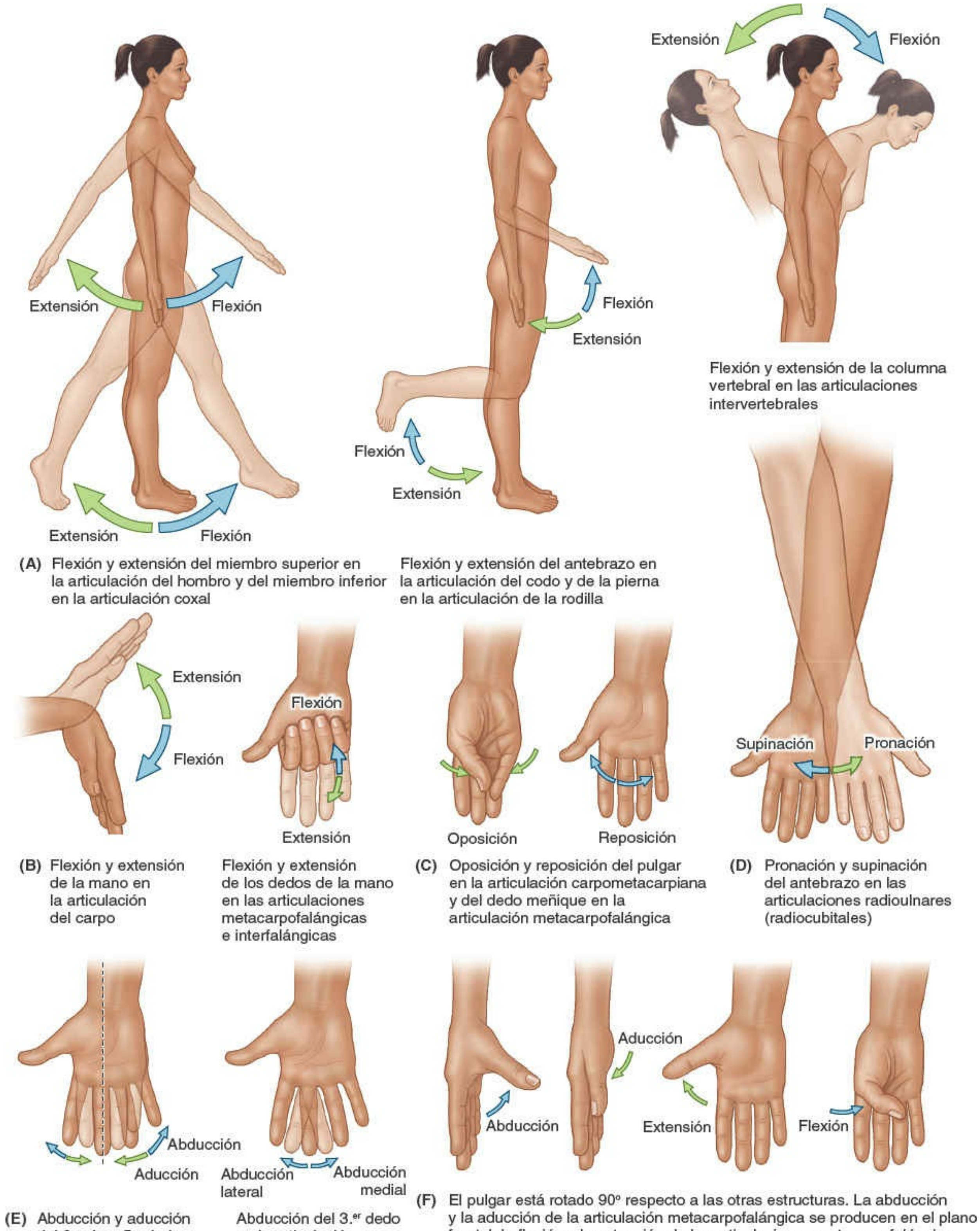

(A) Flexión y extensión del miembro superior en la articulación del hombro y del miembro inferior en la articulación coxal

Flexión y extensión del antebrazo en la articulación del codo y de la pierna en la articulación de la rodilla

Flexión y extensión de la columna vertebral en las articulaciones intervertebrales

(B) Flexión y extensión de la mano en la articulación del carpo

Flexión y extensión de los dedos de la mano en las articulaciones metacarpofalángicas e interfalángicas

(C) Oposición y reposición del pulgar en la articulación carpometacarpiana y del dedo meñique en la articulación metacarpofalángica

(D) Pronación y supinación del antebrazo en las articulaciones radioulnares (radiocubitales)

(E) Abducción y aducción del 2.º, 4.º y 5.º dedos en las articulaciones metacarpofalángicas

Abducción del 3.er dedo en la articulación metacarpofalángica

(F) El pulgar está rotado 90º respecto a las otras estructuras. La abducción y la aducción de la articulación metacarpofalángica se producen en el plano frontal; la flexión y la extensión de las articulaciones metacarpofalángica e interfalángica se producen en planos sagitales, en oposición a estos movimientos en otras articulaciones

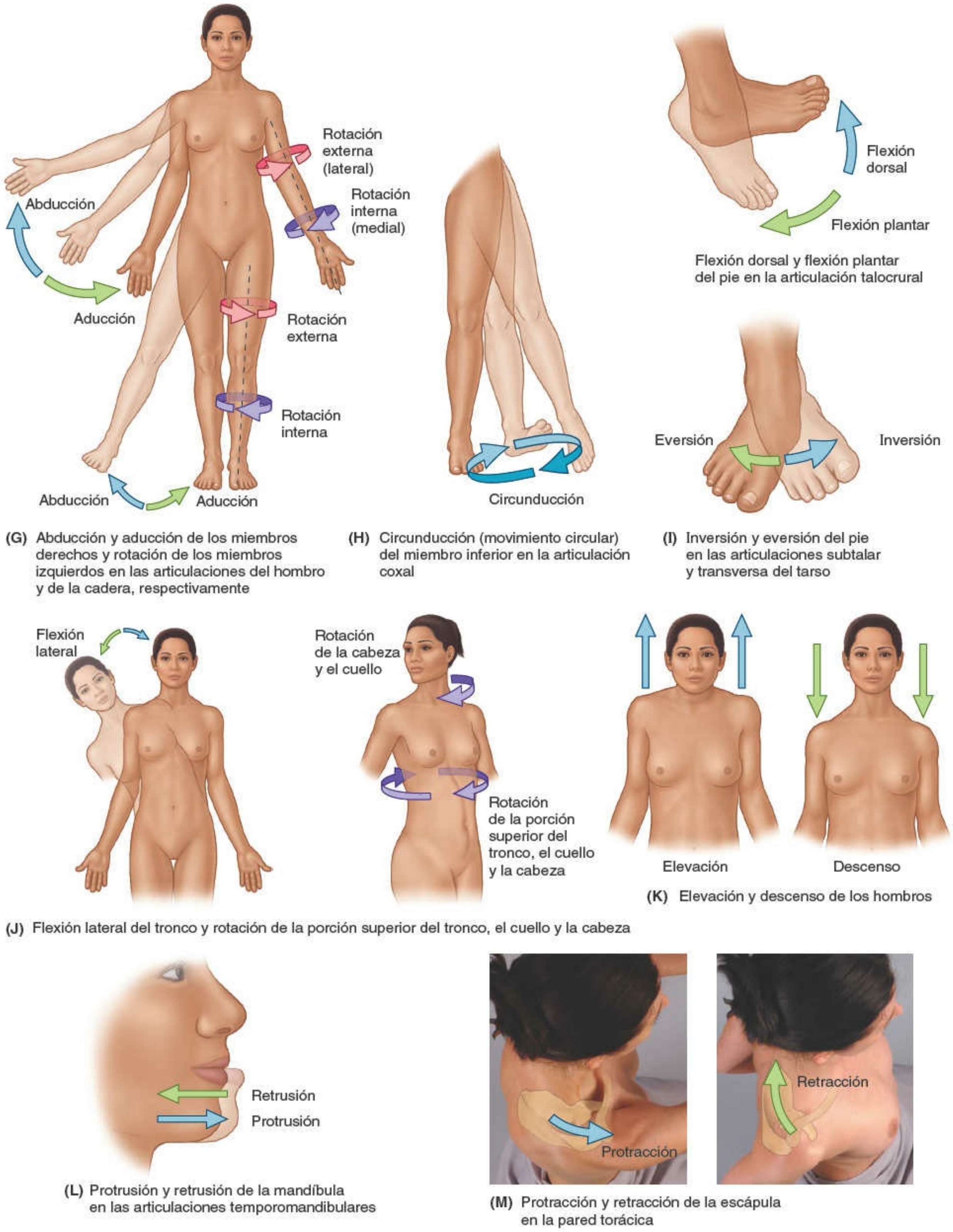

FIGURA 1-5. Términos de movimiento. A-M. Estos términos describen movimientos de los miembros y de otras partes del cuerpo; la mayoría de los movimientos tiene lugar en las articulaciones, donde dos o más huesos o cartílagos se articulan unos con otros.

La pronación y la supinación son los movimientos de rotación del antebrazo y la mano que desplazan el extremo distal del radio (el hueso largo lateral del antebrazo) medial y lateralmente en torno y a través de la vista anterior de la ulna (cúbito, el otro hueso largo del antebrazo), mientras el extremo proximal del radio gira sin

desplazarse (fig. 1-5 D). La **pronación** gira el radio medialmente, de modo que la palma de la mano mira posteriormente y el dorso anteriormente. Cuando la articulación del codo está flexionada, la pronación mueve la mano de modo que la palma mira hacia abajo (p. ej., al poner las manos planas sobre la mesa). La **supinación** es el movimiento rotatorio opuesto: el radio rota lateralmente y se descruza de la ulna, y el antebrazo pronado vuelve a la posición anatómica. Cuando el codo está flexionado, la supinación mueve la mano de modo que la palma mira hacia arriba. (*Mnemotecnia:* se puede coger *sopa* en la palma de la mano con el antebrazo en *supinación*, pero habrá *propensión* [probablemente] a que se derrame si luego se sitúa el antebrazo en *pronación*.)

La **eversión** aleja la planta del pie del plano medio y la gira lateralmente (fig. 1-5 I). Cuando el pie está en eversión total, también se halla en dorsiflexión. La **inversión** acerca la planta del pie hacia el plano medio (la planta mira medialmente). Cuando el pie está en inversión total, también se halla en flexión plantar. La *pronación del pie* en realidad se refiere a una combinación de eversión y abducción, cuyo resultado es un descenso del borde medial del pie (los pies de un individuo con pies planos se hallan en pronación), y la *supinación del pie* implica generalmente unos movimientos que elevan el borde medial del pie, es decir, una combinación de inversión y aducción.

La **oposición** es el movimiento que pone en contacto el pulpejo del 1.er dedo (pulgar) con el de otro dedo (fig. 1-5 C). Este movimiento se utiliza para pellizcar, abotonar una camisa o coger una taza por su asa. La **reposición** describe el movimiento del pulgar desde la oposición hasta su posición anatómica.

La **protrusión** es un movimiento hacia delante, como al protruir la mandíbula (mentón), los labios o la lengua (fig. 1-5 L). La **retrusión** es un movimiento hacia atrás, como al retruir la mandíbula, los labios o la lengua. Los términos similares **protracción** y **retracción** se utilizan más habitualmente para los movimientos anterolaterales y posteromediales de la escápula sobre la pared torácica, cuya consecuencia es el desplazamiento de la región del hombro anteriormente y posteriormente (fig. 1-5 M).

La **elevación** asciende o mueve una parte hacia arriba, como ocurre en los hombros al encogerlos, en el párpado superior al abrir el ojo, o en la lengua al impulsarla contra el paladar (cielo de la boca) (fig. 1-5 K). La **depresión** desciende o mueve una parte hacia abajo, como los hombros al deprimirlos buscando una postura más cómoda al estar de pie, el párpado superior al cerrar el ojo o la lengua al alejarla del paladar.

VARIANTES ANATÓMICAS

Las variantes estructurales se producen con diferentes grados de severidad y varían de las normales a las incompatibles con la vida. Un **cambio anatómico** generalmente no tiene efecto sobre la función normal. A menudo se descubren durante los estudios de imagen o procedimientos quirúrgicos, la necropsia o durante el estudio anatómico de individuos sin el conocimiento o efectos adversos de la variante. Una **anomalía congénita** o **defecto de nacimiento** suele ser una variante evidente al nacer o poco

después debido a la forma o función aberrante. Los defectos de nacimiento también pueden variar de leves a graves. Aunque muchos pueden tratarse, otros son letales. Es importante saber cómo dichas variantes y anomalías pueden influir en la exploración física, el diagnóstico y el tratamiento.

En los libros de anatomía se describe (al menos inicialmente) la estructura del cuerpo tal como suele observarse en los individuos, es decir, con el patrón más común. Sin embargo, a veces una determinada estructura varía tanto dentro de los límites normales, que el patrón más común se halla en menos de la mitad de sujetos. Al principio, a menudo los estudiantes quedan frustrados al ver que el cuerpo que examinan o disecan no se ajusta al atlas o al texto que utilizan (Bergman et al., 1988). Con frecuencia los estudiantes ignoran las variantes o las alteran inadvertidamente al tratar de ajustarse a la norma. Por lo tanto, hay que *esperar variantes anatómicas* al disecar o inspeccionar muestras.

En un grupo aleatorio de personas, los individuos difieren entre sí por su aspecto físico. Los huesos que forman el esqueleto varían no sólo en su tamaño, sino también en su forma básica y en detalles menores de su estructura superficial. Se hallan amplias variantes en el tamaño, la forma y la configuración de las inserciones musculares. De igual modo, existen variantes considerables en los patrones de ramificación de estructuras neurovasculares (venas, arterias y nervios). *Las venas son las que varían más, y los nervios los que menos.* Deben considerarse las variantes individuales en la exploración física, el diagnóstico y el tratamiento.

En la mayor parte de las descripciones de este texto se asume una gama normal de variante. Sin embargo, la frecuencia de las variantes a menudo difiere entre los grupos humanos, y es posible que las variantes observadas en una población no sean aplicables a otra. Algunas variantes, como las que ocurren en el origen y el curso de la arteria cística de la vesícula biliar, son clínicamente importantes (v. cap. 5). Es esencial conocer estas variantes en la práctica médica, sobre todo en cirugía. Las variantes clínicamente significativas se describen en los cuadros clínicos de correlación clínica, identificadas con un icono de variante anatómica (a la izquierda).

Además de las diferencias raciales y sexuales, el ser humano presenta una considerable variante genética, como la polidactilia (dedos supernumerarios). Un 3 % de los recién nacidos presenta una o más anomalías congénitas significativas (Moore et al., 2016). Otras malformaciones (p. ej., atresia o bloqueo del intestino) no se detectan hasta que aparecen síntomas. El descubrimiento de variantes anatómicas en cadáveres es realmente uno de los múltiples beneficios de la disección efectuada personalmente, ya que permite al estudiante conocer la existencia de variantes y tener una idea acerca de su frecuencia.

SISTEMA TEGUMENTARIO

Debido a que la **piel** es fácilmente accesible y constituye uno de los mejores indicadores del estado general de salud, su observación cuidadosa es importante en la exploración física. La piel se toma en consideración en el diagnóstico diferencial de casi todas las enfermedades. La piel proporciona:

- *Protección* del cuerpo frente a los efectos ambientales, como erosiones, pérdida de líquidos, sustancias nocivas, radiación ultravioleta y microorganismos invasores.
- *Contención* de las estructuras corporales (p. ej., tejidos y órganos) y de las sustancias vitales (especialmente los líquidos extracelulares), lo que previene la deshidratación, que puede ser grave en las lesiones cutáneas extensas (p. ej., quemaduras).
- *Regulación térmica,* mediante la evaporación del sudor y/o la dilatación o constricción de los vasos sanguíneos superficiales.
- *Sensibilidad* (p. ej., al dolor) mediante los nervios superficiales y sus terminaciones sensitivas.
- *Síntesis y almacenamiento* de vitamina D.

La piel, el mayor órgano del cuerpo, se compone de la epidermis, o capa superficial, y la dermis, una capa de tejido conectivo más profunda (fig. 1-6).

La **epidermis** es un *epitelio queratinizado,* es decir, con una *capa superficial* córnea y fuerte que cubre y protege la *capa basal* profunda, regenerativa y pigmentada. La epidermis carece de vasos sanguíneos y linfáticos. La *epidermis avascular* se nutre a través de la *dermis vascularizada* subyacente. La dermis recibe irrigación de arterias que penetran en su cara profunda y forman un plexo cutáneo de anastomosis arteriales. La piel también recibe terminaciones nerviosas aferentes, sensibles al tacto, la irritación (dolor) y la temperatura. La mayoría de las terminaciones nerviosas se hallan en la dermis, pero algunas penetran en la epidermis.

La **dermis** es una densa capa de *colágeno* entrelazado y *fibras elásticas.* Estas fibras proporcionan tono a la piel y le confieren su fortaleza y resistencia. La dermis de los animales se separa y curte para elaborar el cuero. Aunque los haces de fibras de colágeno de la dermis discurren en todas direcciones para producir un tejido fuerte semejante al fieltro, en algunas localizaciones se encuentran en la misma dirección. El patrón predominante de fibras de colágeno determina la tensión característica y los surcos de arrugas de la piel.

Las **líneas de tensión** (también denominadas líneas de Langer) tienden a discurrir en espirales longitudinales en los miembros, y transversalmente en el cuello y el tronco (fig. 1-7). Las líneas de tensión en los codos, las rodillas, los tobillos y las muñecas son paralelas a los pliegues transversales que aparecen al flexionar los miembros. Las fibras elásticas de la dermis se deterioran con la edad y no son reemplazadas; por lo tanto, en los individuos de edad avanzada la piel se arruga y cuelga al perder su elasticidad.

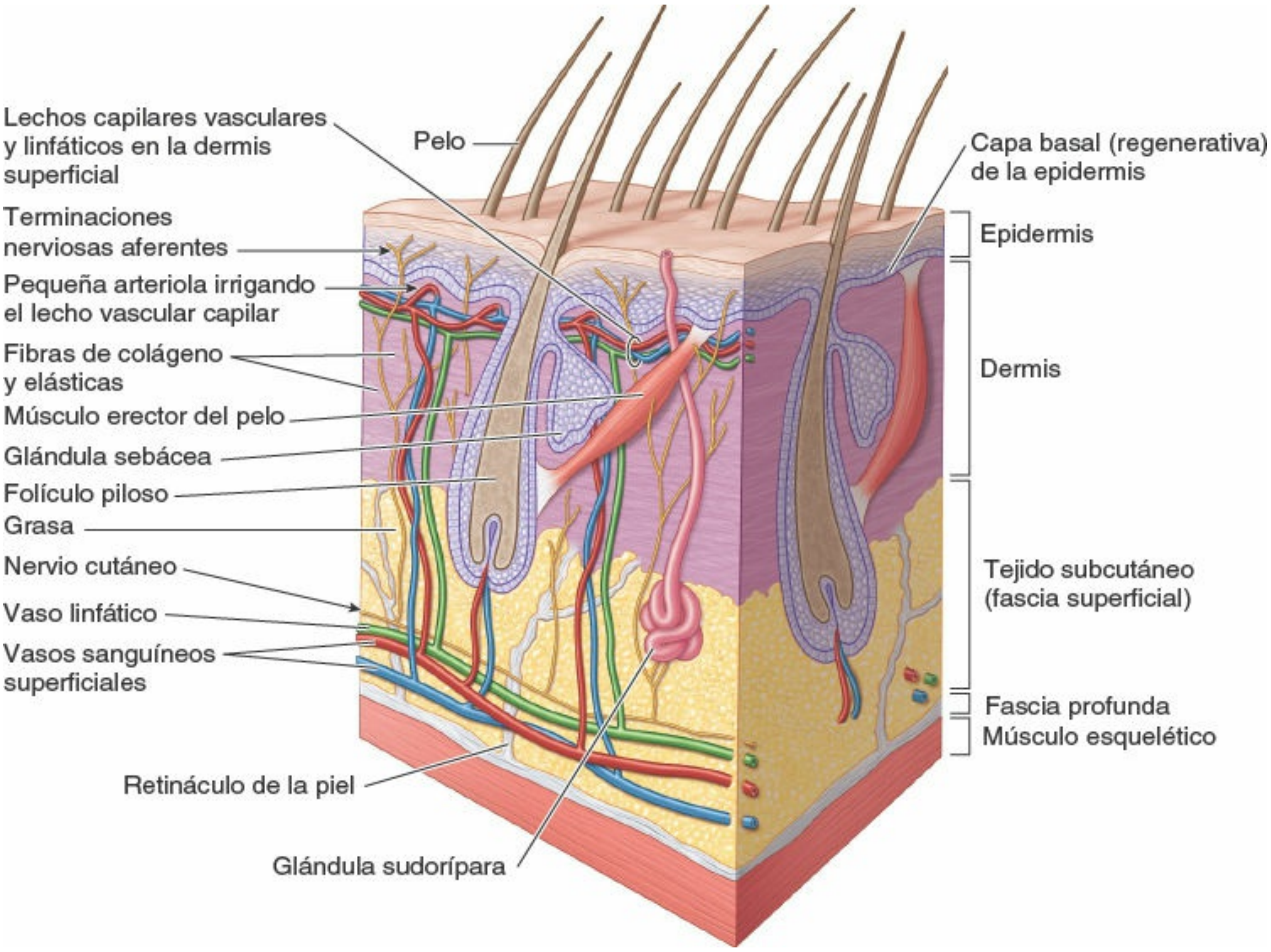

FIGURA 1-6. **La piel y algunas de sus estructuras especializadas.**

La piel también contiene muchas estructuras especializadas (fig. 1-6). La capa profunda de la dermis contiene *folículos pilosos,* asociados a músculos lisos erectores y glándulas sebáceas. La contracción de los **músculos erectores del pelo** provoca la erección de este, causando la «piel de gallina». Los folículos pilosos suelen estar inclinados hacia un lado, y varias *glándulas sebáceas* se disponen en el lado hacia donde se dirige el pelo cuando emerge de la piel. Así pues, la contracción del músculo erector da lugar a que el pelo se enderece, lo que comprime las glándulas sebáceas y les ayuda a emitir su secreción oleosa sobre la superficie de la piel. La evaporación de la secreción acuosa *(sudor)* de las *glándulas sudoríparas* de la piel constituye un *mecanismo termorregulador* para la pérdida de calor (enfriamiento). En la pérdida o conservación del calor corporal intervienen asimismo las pequeñas arterias (arteriolas) en el interior de la dermis, que se dilatan para llenar los *lechos capilares superficiales* con el fin de irradiar calor (la piel tiene un aspecto rojo), o se contraen para minimizar la pérdida de calor en la superficie (la piel, especialmente en los labios y las puntas de los dedos, aparece azul). Otras estructuras o derivados de la piel son las uñas (de manos y pies), las glándulas mamarias y el esmalte dentario.

Localizado entre la piel suprayacente (dermis) y la fascia profunda subyacente, el **tejido subcutáneo** (fascia superficial) consta principalmente de *tejido conectivo laxo* y *grasa almacenada*. Contiene glándulas sudoríparas, vasos sanguíneos superficiales, vasos linfáticos y nervios cutáneos (fig. 1-6). Las estructuras vasculonerviosas del tegumento *(nervios cutáneos, vasos superficiales)* discurren por el tejido subcutáneo y sólo distribuyen sus ramas terminales en la piel.

El tejido subcutáneo constituye la mayor parte del depósito de grasa corporal y su espesor varía considerablemente, según el estado nutricional del individuo. Además, la distribución del tejido subcutáneo varía notablemente en los diferentes lugares del mismo sujeto. Compárese, por ejemplo, la abundancia relativa de tejido subcutáneo, objetivada por el grosor del pliegue de piel que puede pellizcarse en la cintura o el muslo, con el de la parte anteromedial de la pierna (la espinilla, o borde anterior de la tibia) o el dorso de la mano; estos dos últimos lugares se hallan casi desprovistos de tejido subcutáneo. Considérese también la distribución de tejido subcutáneo y de grasa entre ambos sexos. En la mujer tiende a acumularse en las mamas y los muslos; en cambio, en el hombre la grasa subcutánea se acumula en la parte baja de la pared abdominal.

El tejido subcutáneo participa como aislante en la termorregulación, al conservar el calor en el núcleo central del organismo. También sirve de almohadilla protectora de la piel frente a la compresión de las prominencias óseas, como en las nalgas.

Los **retináculos de la piel** (ligamentos cutáneos) son pequeñas bandas fibrosas que, en gran número, se extienden a través del tejido subcutáneo y unen la cara profunda de la dermis con la fascia profunda subyacente (fig. 1-6). La longitud y la densidad de estos retináculos determinan el grado de movilidad de la piel sobre las estructuras profundas. Allí donde los retináculos cutáneos son más largos y escasos, la piel es más móvil, como ocurre en el dorso de la mano (fig. 1-8 A y B). En cambio, donde los retináculos son cortos y abundantes, la piel se halla firmemente unida a la fascia profunda subyacente, como ocurre en las palmas de las manos y las plantas de los pies (fig. 1-8 C). En la disección, para extirpar la piel de los lugares donde los retináculos son cortos y abundantes, es necesario utilizar un escalpelo muy afilado. Los retináculos de la piel son largos, pero particularmente bien desarrollados, en las mamas, donde constituyen los *ligamentos suspensorios* de la mama para la sujeción del peso (v. cap. 4).

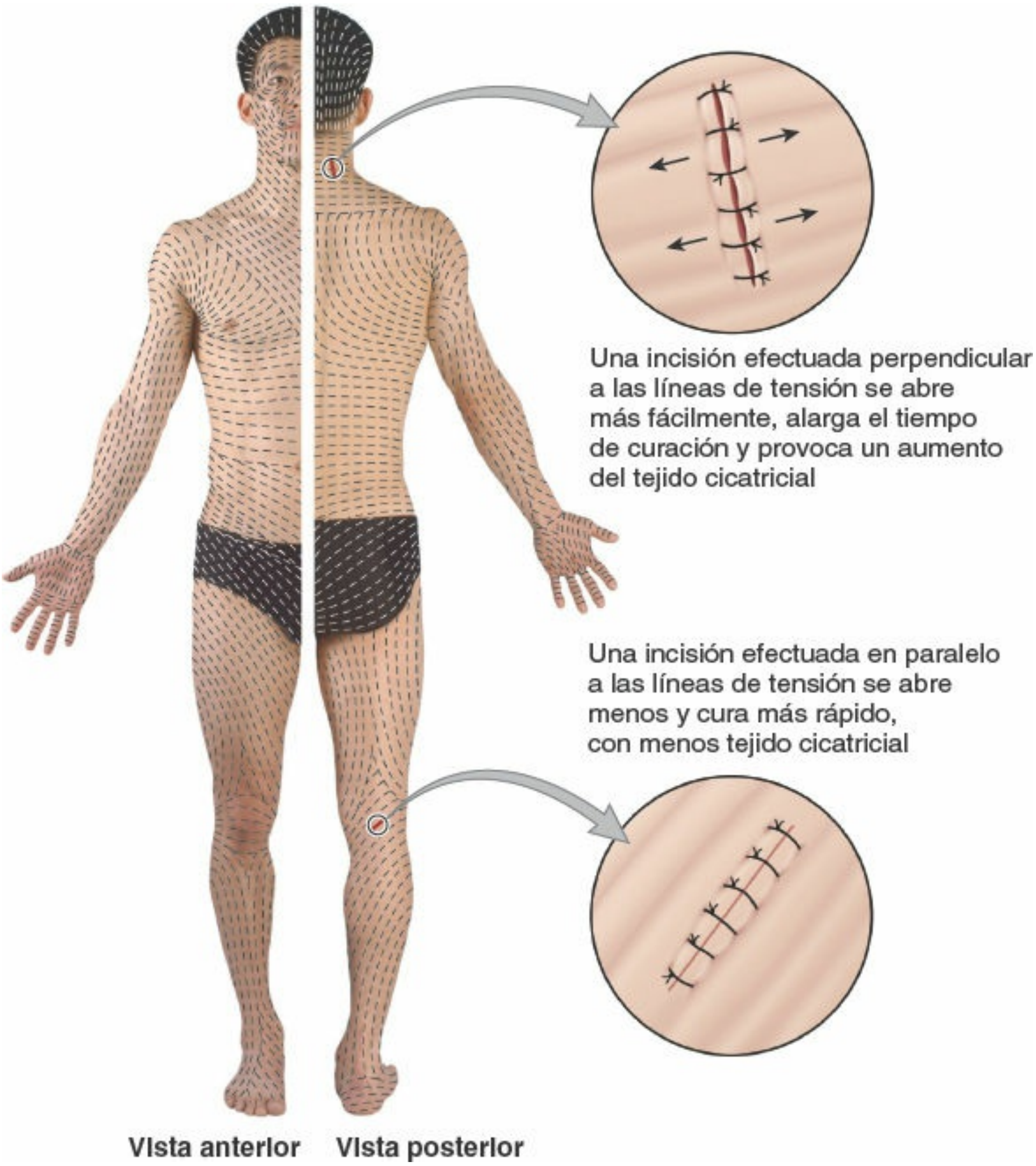

FIGURA 1-7. Líneas de tensión en la piel. Las *líneas discontinuas* indican la dirección predominante de las fibras de colágeno en la dermis.

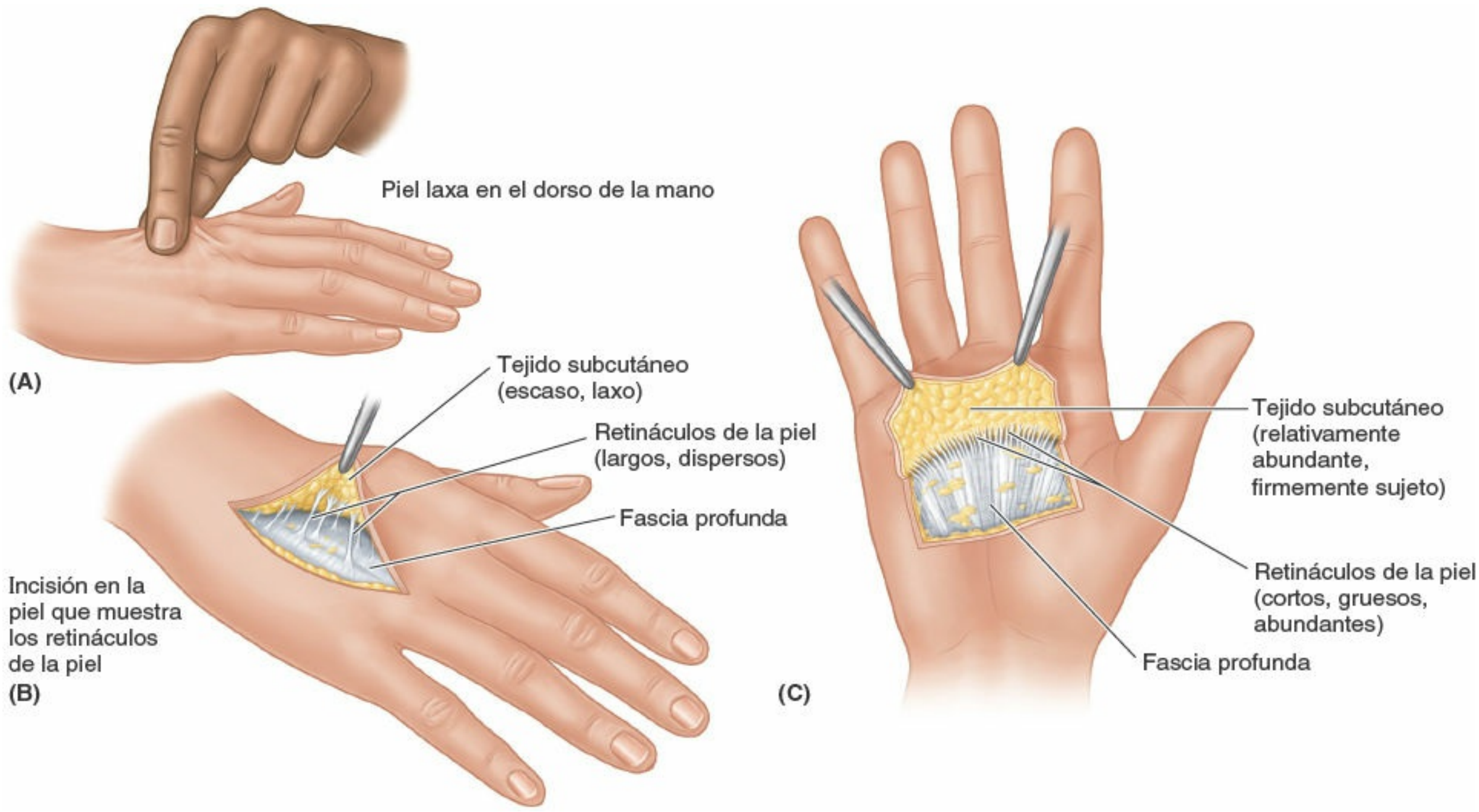

FIGURA 1-8. Retináculos de la piel en el tejido subcutáneo. A) El espesor del tejido subcutáneo puede calcularse aproximadamente como la mitad del espesor de un pliegue de piel pellizcada (un pliegue cutáneo incluye dos capas de tejido subcutáneo). El dorso de la mano tiene relativamente poco tejido subcutáneo. **B)** Los retináculos de la piel largos y relativamente dispersos permiten la movilidad de la piel que se muestra en la ilustración **A. C)** La piel de la palma (como la de la planta del pie) está firmemente unida a la fascia profunda subyacente.

CUADRO CLÍNICO

SISTEMA TEGUMENTARIO

Signos del color de la piel en el diagnóstico físico

El flujo sanguíneo a través de los lechos capilares superficiales de la dermis influye en el color de la piel y puede aportar claves importantes para el diagnóstico de ciertas afecciones clínicas. Cuando la sangre no acarrea suficiente oxígeno procedente de los pulmones, como ocurre si el paciente deja de respirar o cuya circulación es incapaz de enviar una cantidad adecuada de sangre a los pulmones, la piel aparece azulada *(cianótica)*. Ello ocurre porque la hemoglobina de la sangre, portadora de oxígeno, tiene un color rojo brillante cuando lleva oxígeno (como en las arterias y habitualmente en los capilares), y adquiere un color azul púrpura intenso cuando está desprovista de oxígeno, como ocurre en las venas. La cianosis es especialmente evidente en los lugares donde la piel es delgada, como los labios, los párpados y el lecho de las uñas transparentes. Las agresiones a la piel, como un exceso de calor, una infección, la inflamación o las reacciones alérgicas, pueden congestionar los lechos capilares superficiales, por lo cual la piel adquiere una coloración anormalmente roja, un signo que se denomina eritema. En ciertos trastornos hepáticos se acumula en la sangre un pigmento amarillo denominado bilirrubina, que confiere dicho color al blanco de los ojos y a la piel, lo cual se conoce como ictericia. Los cambios de color de la piel se aprecian más fácilmente en las personas de piel clara, y puede ser difícil

discernirlos en las de piel oscura.

Incisiones y cicatrices en la piel

La piel se halla siempre sometida a tensión. En general, las heridas o incisiones paralelas a las líneas de tensión suelen curar bien con escasa cicatriz, ya que la rotura de fibras es mínima y las fibras no seccionadas tienden a mantener en su lugar los bordes de la sección. En cambio, en las heridas o incisiones a través de las líneas de tensión se rompe un mayor número de fibras de colágeno (fig. 1-7, recuadro inferior). La interrupción de dichas líneas hace que la herida quede abierta (fig. 1-7, recuadro superior), con la posibilidad de que se forme una cicatriz excesiva (queloide). Si no hay riesgo de que la exposición y el acceso quirúrgicos sean insuficientes, ni de seccionar estructuras nerviosas, el cirujano puede minimizar la cicatriz con fines estéticos, para lo cual realizará la incisión paralelamente a las líneas de tensión.

Estrías cutáneas

Las fibras de colágeno y elásticas de la dermis forman una red de tejido firme y flexible. Como la piel puede distenderse de forma considerable, el cirujano tiene la opción de realizar una incisión relativamente pequeña, en comparación con el tamaño de la incisión para realizar la misma intervención en el cadáver, cuya piel ha perdido la elasticidad. La piel puede distenderse y crecer para acomodarse a un aumento gradual de tamaño. Sin embargo, si este aumento es importante y relativamente rápido, como ocurre en el abdomen de la embarazada, la distensión puede ser excesiva y lesionar las fibras de colágeno de la dermis (fig. C1-1). Así que, durante el embarazo pueden aparecer bandas de piel delgada y arrugada, inicialmente de color rojo y luego púrpura, con estrías blancas (estrías gravídicas) en el abdomen, las nalgas, los muslos y las mamas. También se forman estrías en los individuos obesos y en ciertas enfermedades (p. ej., hipercortisolismo o síndrome de Cushing), con distensión y laxitud de la fascia profunda por disgregación de las proteínas y menor cohesión de las fibras de colágeno. Las estrías desaparecen generalmente después del embarazo y al adelgazar, aunque la desaparición nunca es completa.

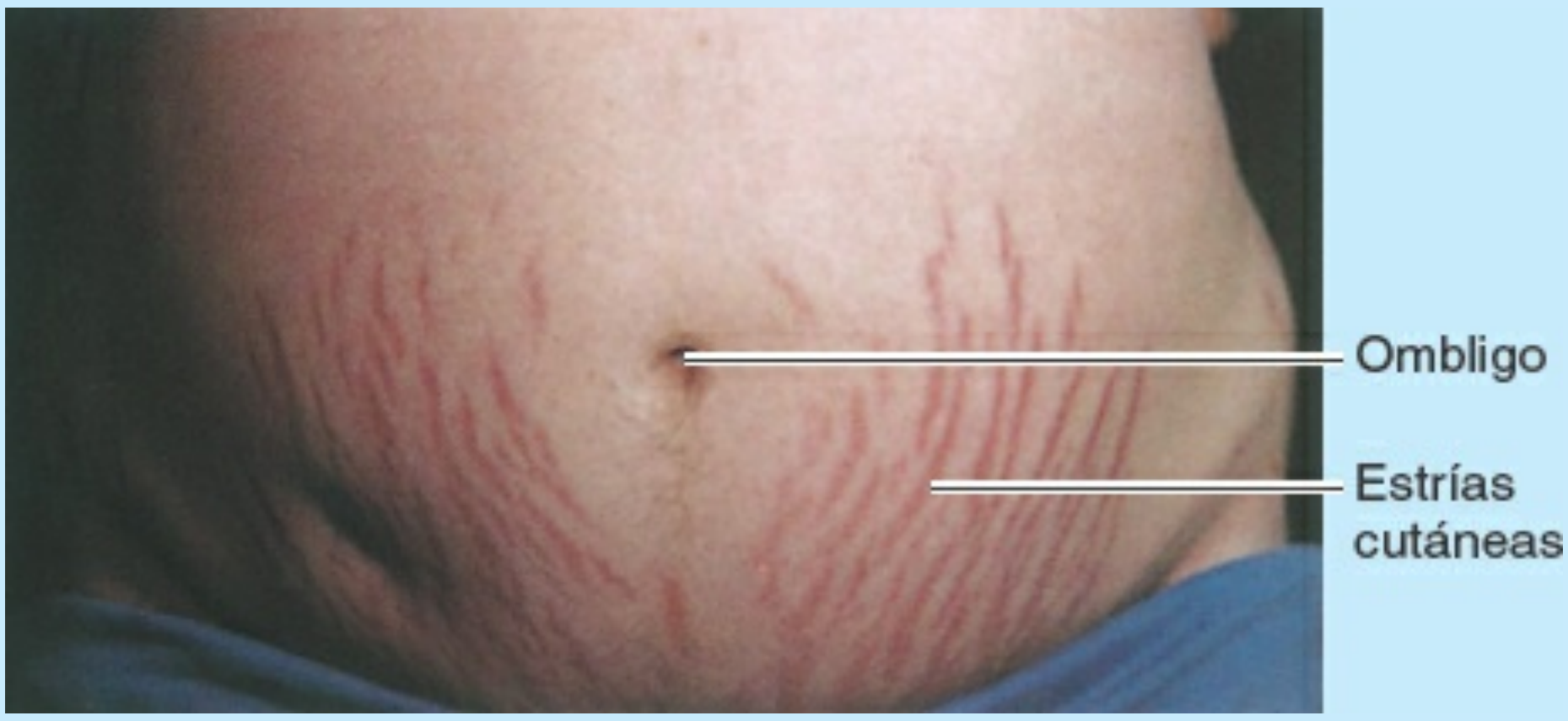

FIGURA C1-1.

Traumatismos y heridas en la piel

Heridas. Los cortes y desgarros accidentales de la piel pueden ser superficiales o profundos. Las heridas superficiales rompen la epidermis y quizás la capa superficial de la dermis; aunque sangran, no interrumpen la continuidad de la dermis. Las heridas profundas penetran en la capa profunda de la dermis y llegan al tejido subcutáneo, o más allá, quedan abiertas y se hace necesario aproximar sus bordes (mediante sutura o grapas) para minimizar la cicatriz.

Quemaduras. Las quemaduras se producen por traumatismo térmico, radiación ultravioleta o ionizante, o agentes químicos. Las quemaduras se clasifican por su grado creciente de intensidad, según la profundidad de la lesión cutánea y la necesidad de intervención quirúrgica. El sistema de clasificación actual no utiliza numeración excepto para las quemaduras de cuarto grado (las más graves) (fig. C1-2):

- Quemaduras superficiales (p. ej., las quemaduras solares): la lesión se limita a la epidermis. Los síntomas consisten en eritema (piel roja y caliente), dolor y edema (tumefacción); generalmente se produce una descamación de la capa superficial varios días después, si bien esta capa se reemplaza rápidamente a partir de la capa basal de la epidermis, sin que se produzca una cicatriz significativa.
- Quemaduras de grosor parcial: se lesionan la epidermis y la dermis superficial, con formación de ampollas (grosor parcial superficial) o pérdida de tejido (grosor parcial profundo); las terminaciones nerviosas se lesionan, por lo cual esta variedad es la más dolorosa; a excepción de sus partes más superficiales, las glándulas sudoríparas y los folículos pilosos no se lesionan y pueden proporcionar células de reemplazamiento para la capa basal de la epidermis, junto con otras células procedentes de los bordes de la herida. La curación se produce lentamente (3 semanas a varios meses), con formación de cicatriz y un cierto grado de contracción, pero habitualmente es completa.

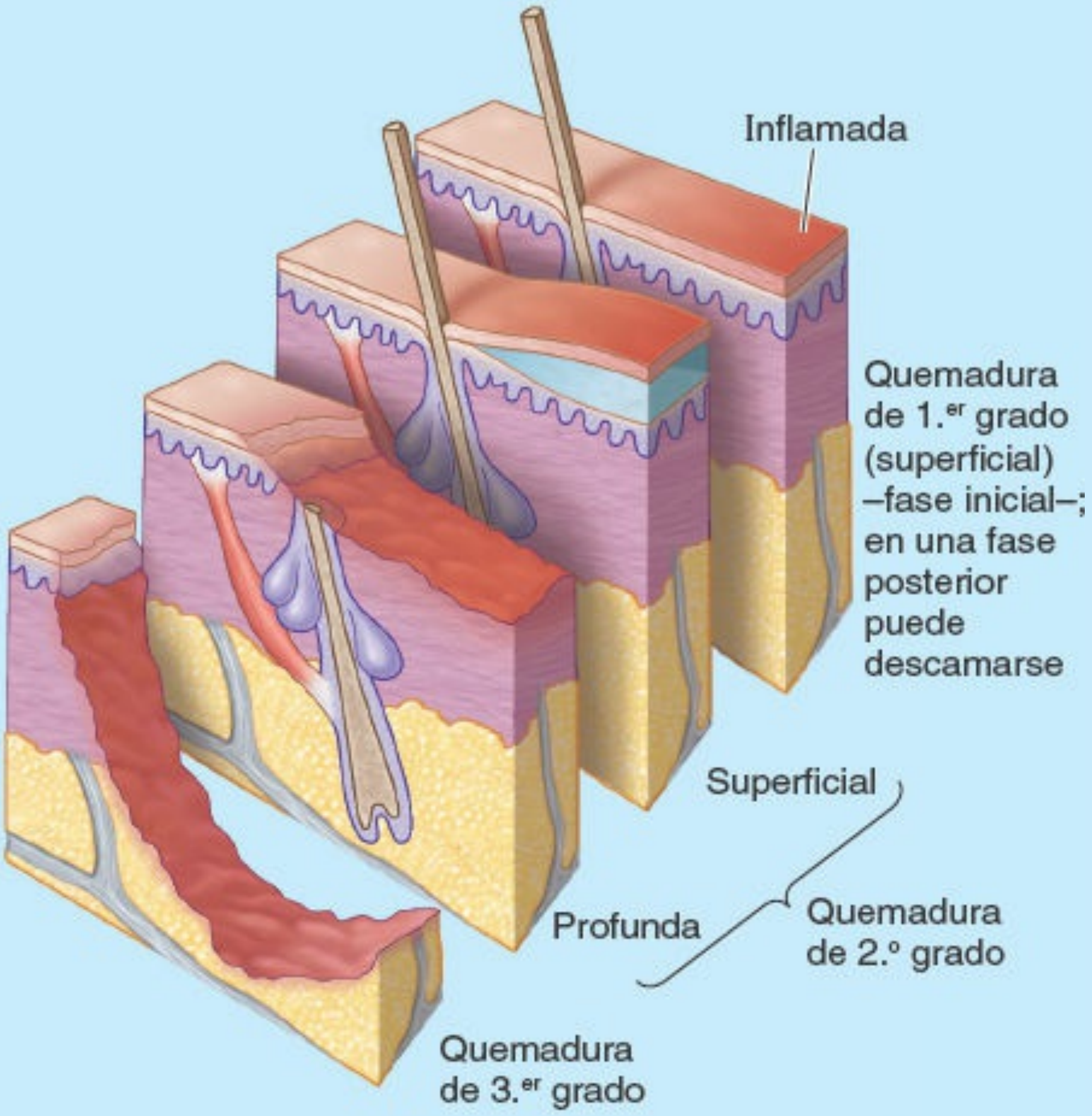

Quemadura de 2.º grado

FIGURA C1-2.

- Quemaduras de grosor total: se lesiona todo el espesor de la piel, y quizás el músculo subyacente. Hay un importante edema y el área quemada se halla insensible, al quedar destruidas las terminaciones nerviosas sensitivas. En los bordes de la herida puede producirse cierto grado de curación, pero en las partes ulceradas y abiertas es necesario realizar un injerto cutáneo. Para ello se elimina el material muerto (escara) y se reemplaza (injerta) con piel obtenida de una zona indemne (autoinjerto) o de cadáver humano o de cerdo, o bien piel cultivada o artificial.
- Quemadura de cuarto grado: el daño se extiende a través del espesor total de la piel hacia la fascia, el músculo o el hueso subyacente; estas lesiones ponen en peligro la vida.

Las quemaduras se clasifican como graves si cubren el 20 % o más del área total de la superficie corporal (excluyendo quemaduras superficiales como las solares) si están complicadas por traumatismos o lesiones por inhalación o si son causadas por químicos o electricidad de alto voltaje. Una forma de estimar el área de superficie afectada por una quemadura en un adulto es mediante la «regla de los nueves», que consiste en dividir el cuerpo en áreas que corresponden a un 9 % de la superficie corporal total o a sus múltiplos (fig. C1-3). Tres factores que aumentan el riesgo de muerte por quemaduras son: *1)* edad mayor a 60 años, *2)* quemaduras de espesor parcial y espesor total mayores al 40 % del área de superficie corporal y *3)* una lesión por inhalación.

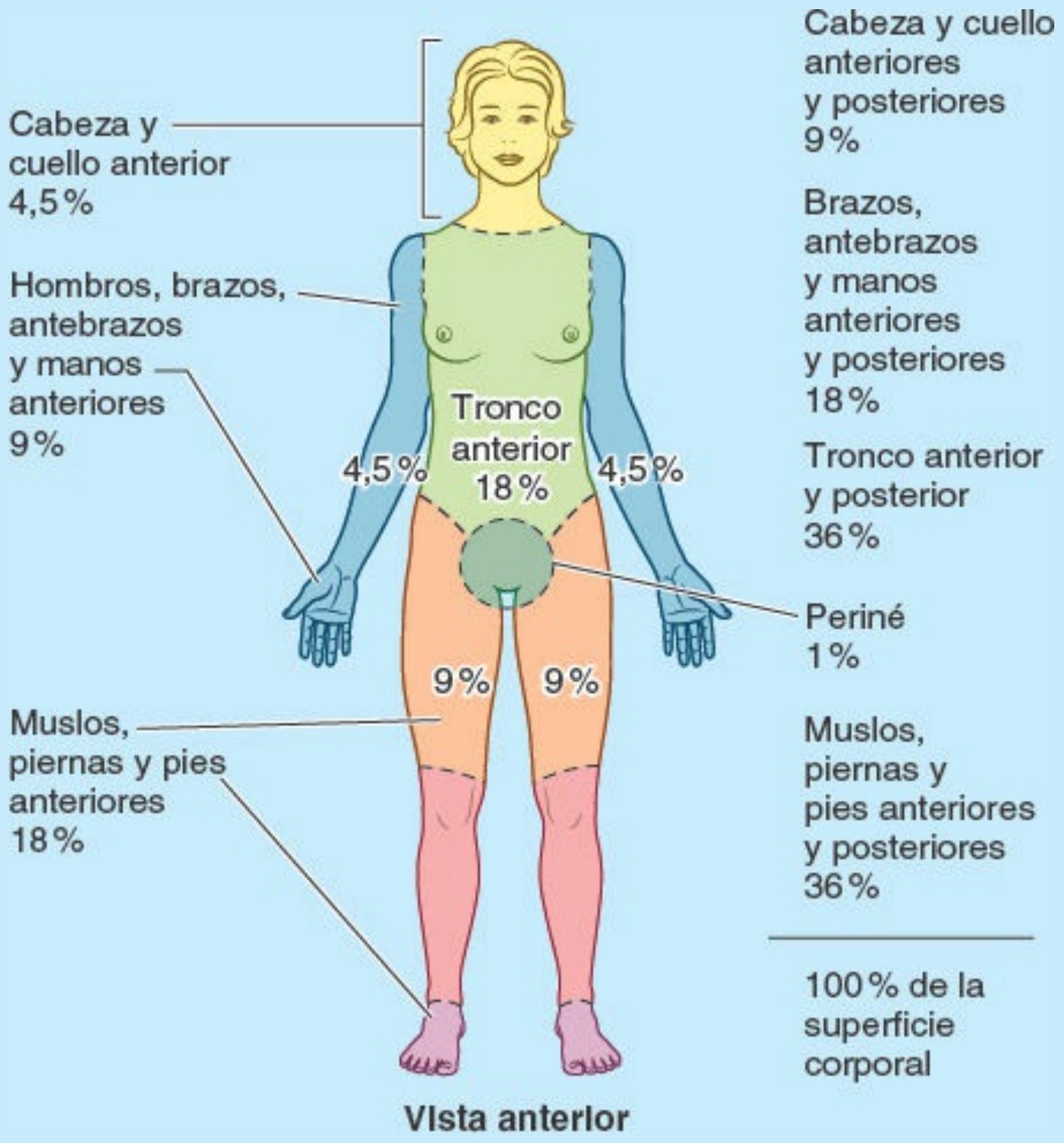

FIGURA C1-3.

FASCIAS, COMPARTIMENTOS FASCIALES, BOLSAS Y ESPACIOS POTENCIALES

Las **fascias** son los elementos que envuelven, compactan y aíslan las estructuras profundas del cuerpo. Bajo el *tejido subcutáneo* (fascia superficial), en casi todos los lugares se halla la fascia profunda (fig. 1-9). La **fascia profunda** es una capa de tejido conectivo denso y organizado, desprovisto de grasa, que cubre la mayor parte del cuerpo paralelamente a (y en la profundidad de) la piel y el tejido subcutáneo. Las

extensiones que se originan en su superficie interna recubren las estructuras profundas, como los distintos músculos (también denominado *epimisio;* v. fig. 1-21) y paquetes neurovasculares, en forma de **fascia de revestimiento.** Su grosor varía considerablemente. Por ejemplo, en la cara no hay capas de fascia profunda.

En los miembros, los grupos de músculos con funciones similares que suelen compartir la misma inervación, se agrupan en **compartimentos fasciales,** separados por espesas láminas de fascia profunda, denominadas **tabiques intermusculares,** que se extienden centralmente desde el manguito fascial circundante y se insertan en los huesos. Estos compartimentos pueden contener o dirigir la propagación de una infección o un tumor.

En algunos lugares, la fascia profunda presta inserción (origen) a los músculos subyacentes (aunque no suele incluirse en las listas o tablas que indican los orígenes e inserciones); sin embargo, la mayoría de los músculos pueden contraerse y deslizarse en la profundidad de dicha fascia. No obstante, la propia fascia profunda nunca discurre libremente sobre el hueso; allí donde establece contacto óseo, se une firmemente al periostio (cobertura del hueso). La fascia profunda, casi exenta de flexibilidad, que rodea los músculos, especialmente en los compartimentos fasciales de los miembros, limita la expansión excéntrica de los vientres de los músculos esqueléticos al contraerse. La sangre se expulsa al comprimirse las venas de los músculos y compartimentos. Las válvulas en el interior de las venas sólo permiten el paso de la sangre en una dirección (hacia el corazón), lo cual impide que retroceda cuando los músculos se relajan. Así pues, la fascia profunda, los músculos al contraerse y las válvulas venosas actúan conjuntamente como una bomba musculovenosa para devolver la sangre al corazón, sobre todo en los miembros inferiores, donde la sangre ha de desplazarse contra la fuerza de la gravedad (v. fig. 1-26).

Cerca de determinadas articulaciones (p. ej., el carpo y la articulación talocrural) la fascia profunda es notablemente gruesa y forma un **retináculo** que mantiene los tendones en su debida posición al cruzar la articulación, para impedir que en la flexión y la extensión «tomen un atajo» en *cuerda de arco* a través del ángulo creado (v. fig. 1-19).

La **fascia subserosa,** que posee tejido adiposo en diversa cuantía, está situada entre las superficies internas de las paredes musculoesqueléticas y las membranas serosas que tapizan las cavidades corporales. Son las *fascias endotorácica, endoabdominal* y *endopélvica;* estas dos últimas se denominan conjuntamente *fascia extraperitoneal*.

Las **bolsas** son sacos cerrados o envoltorios de **membrana serosa** (una fina membrana de tejido conectivo que secreta líquido para lubrificar una superficie interna lisa). Suelen estar colapsadas. A diferencia de los espacios tridimensionales reales, estos espacios potenciales carecen de profundidad, sus paredes están en aposición y sólo contienen una fina capa de líquido que las lubrifica, secretado por las membranas circundantes. Cuando la pared presenta alguna solución de continuidad, o cuando el líquido se secreta o forma en exceso en su interior, se convierten en espacios reales; sin embargo, este proceso es anormal o patológico.

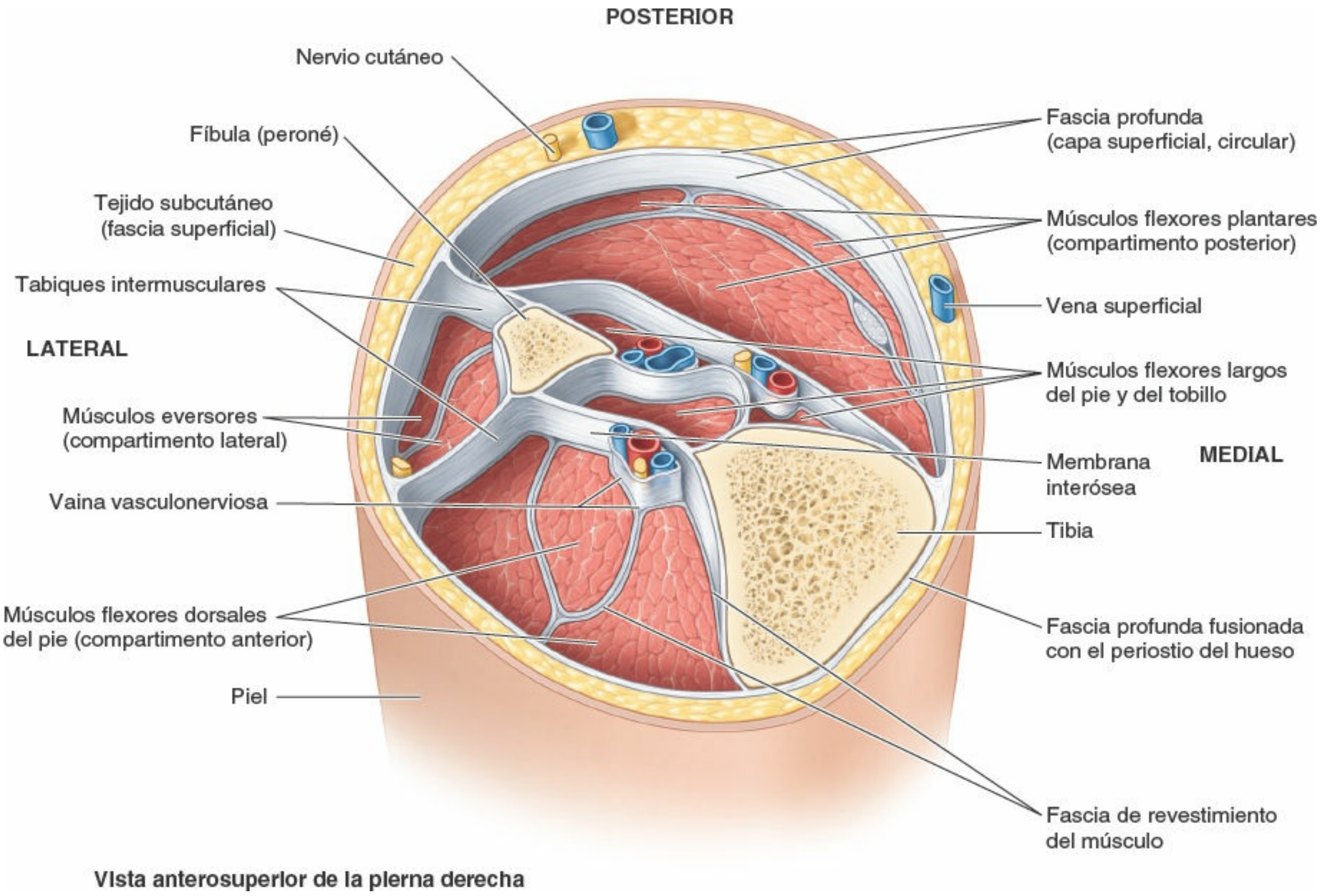

FIGURA 1-9. Sección tridimensional de la pierna que muestra la fascia profunda y las formaciones fasciales.

Habitualmente situadas en zonas sometidas a fricción, las bolsas permiten que una estructura se mueva más libremente contra otra. Las **bolsas subcutáneas** se encuentran en el tejido subcutáneo entre la piel y las prominencias óseas, como el codo y la rodilla; las **bolsas subfasciales** se hallan por debajo de la fascia profunda; las **bolsas subtendinosas** facilitan el movimiento de los tendones sobre el hueso. Las **vainas sinoviales tendinosas** son un tipo especializado de bolsas alargadas que envuelven los tendones y habitualmente los engloban cuando atraviesan los túneles transversos osteofibrosos que fijan los tendones en su lugar (fig. 1-10 A).

Las bolsas a veces comunican con las cavidades sinoviales de las articulaciones. Como están formadas por membranas serosas finas y transparentes y se hallan colapsadas, no es fácil visualizarlas o disecarlas en el laboratorio, aunque pueden ponerse de manifiesto al inyectar en su interior un líquido coloreado que las distienda.

Hay bolsas colapsadas en torno a muchos órganos importantes (p. ej., el corazón, los pulmones y las vísceras abdominales) y estructuras (p. ej., porciones de tendones). Esta configuración es muy semejante a la de un gran balón vacío que rodee una estructura, como un puño (fig. 1-10 B). El puño queda así rodeado por dos capas del balón vacío, pero no se halla dentro de este, que sigue vacío. Para una comparación más exacta hay que llenar previamente el balón de agua y luego vaciarlo, lo que deja su interior mojado. Exactamente de este modo, el corazón está rodeado por el saco pericárdico (pero no en su interior). Cada pulmón está rodeado por un *saco pleural* (pero no su interior), y lo mismo cabe decir de las vísceras abdominales con respecto al *saco peritoneal*. En estos casos, la capa interna del balón o saco seroso (la adyacente al puño o la víscera) se denomina **lámina visceral;** la capa externa del

balón (o la que se halla en contacto con la pared corporal) recibe el nombre de **lámina parietal.** Esta doble capa de membranas circundantes, humedecidas en sus superficies opuestas, confiere libertad de movimientos a la estructura rodeada cuando esta se halla en un espacio confinado, como el corazón dentro de su saco fibroso *(pericardio)* o los tendones flexores dentro de los túneles fibrosos que los mantienen contra los huesos de los dedos.

SISTEMA ESQUELÉTICO

El sistema esquelético puede dividirse en dos partes funcionales (fig. 1-11):

- El **esqueleto axial** está compuesto por los huesos de la cabeza *(cráneo),* el cuello (*hueso hioides* y *vértebras cervicales*) y el tronco (*costillas, esternón, vértebras* y *sacro*).
- El **esqueleto apendicular** se compone de los huesos de los miembros, incluidos los que constituyen las cinturas escapular (pectoral) y pélvica.

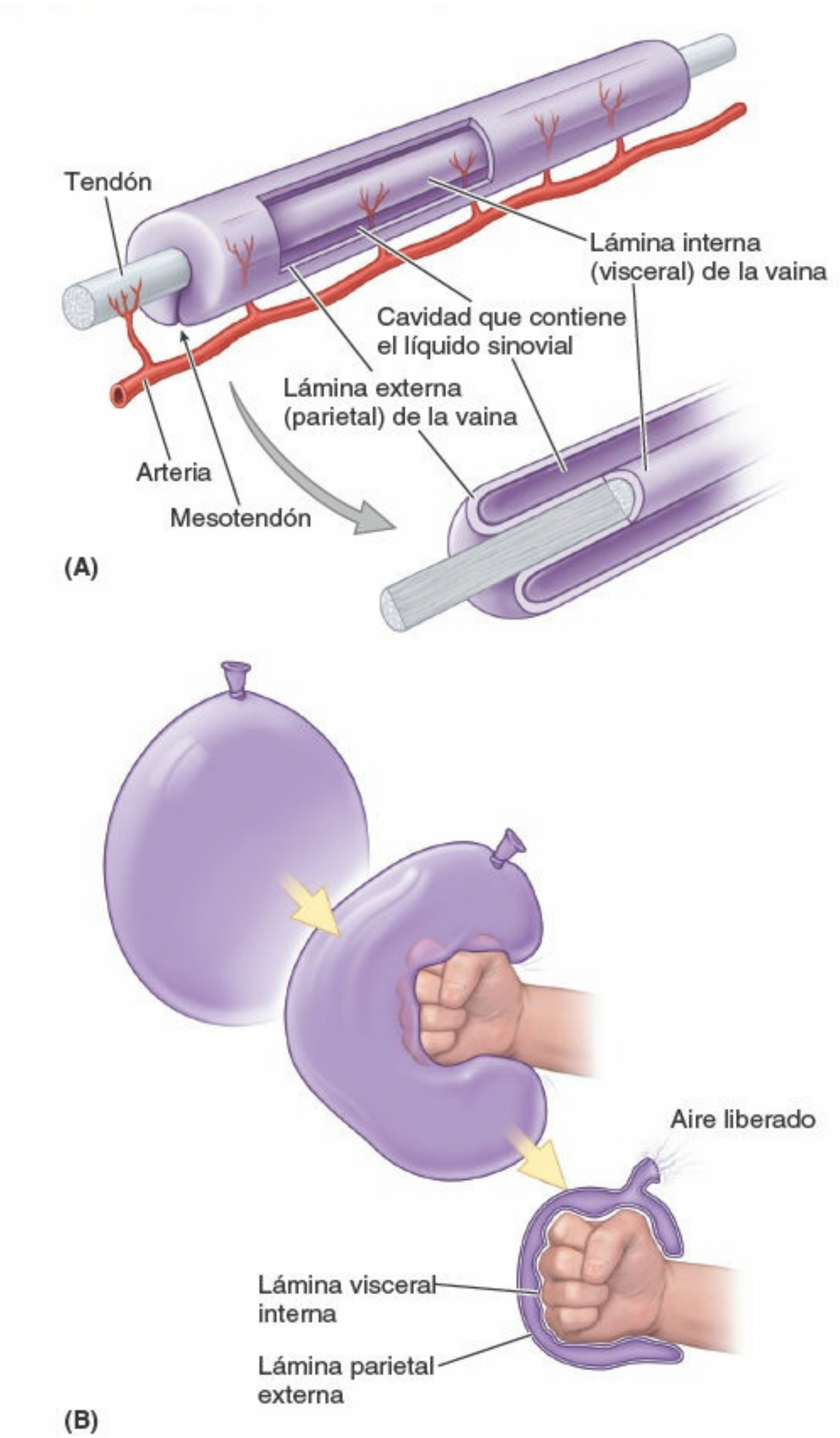

FIGURA 1-10. Vainas sinoviales de los tendones y bolsas serosas. A) Las vainas sinoviales de los tendones son bolsas longitudinales que rodean los tendones cuando éstos pasan profundamente al retináculo o a través de vainas fibrosas de los dedos. **B)** Las bolsas serosas envuelven estructuras diversas, como el corazón, los pulmones, las vísceras abdominales y los tendones, de manera similar a como este globo desinflado envuelve al puño. Una fina película de líquido lubricante entre las láminas parietal y visceral confiere movilidad a la estructura rodeada por la bolsa dentro de un compartimento cerrado. Los pliegues transicionales de membrana

sinovial entre las láminas parietal y visceral continuas de la bolsa, que rodean el tallo conector (el carpo en el ejemplo) y/o las estructuras vasculonerviosas para el tejido circundante, se denominan mesenterios. En el caso de la vaina sinovial de un tendón, el mesenterio se denomina mesotendón.

CUADRO CLÍNICO

FASCIAS

Planos fasciales y cirugía

En el sujeto vivo, los *planos fasciales* (*interfascial* e *intrafascial*) son espacios potenciales entre fascias adyacentes o estructuras tapizadas por fascias, o dentro de fascias areolares laxas, como las *fascias subserosas*. Los cirujanos aprovechan estos planos interfasciales para separar estructuras y crear espacios que permitan acceder a otras estructuras más profundas. En ciertos procedimientos, los cirujanos utilizan los planos fasciales extrapleurales o extraperitoneales, lo que les permite operar por fuera de las membranas que tapizan las cavidades corporales, minimizando la posible contaminación, la diseminación de la infección y la consiguiente formación de adherencias dentro de las cavidades. Lamentablemente, estos planos a menudo se hallan fusionados y resulta difícil establecerlos o apreciarlos en cadáveres embalsamados.

Puntos fundamentales

Sistema tegumentario: el sistema tegumentario (la piel) está formado por la epidermis, dermis y estructuras especializadas (folículos pilosos, glándulas sebáceas y glándulas sudoríparas). La piel: ● cumple funciones importantes de protección, contención, regulación del calor y sensación; ● sintetiza y almacena vitamina D; ● presenta líneas de tensión relacionadas con la dirección principal de las fibras de colágeno en la piel, lo cual tiene consecuencias para la cirugía y la cicatrización de las heridas. ● El tejido subcutáneo, localizado debajo de la dermis, contiene la mayoría de las reservas de grasa de la piel.

Fascias y bolsas. La fascia profunda es una capa organizada de tejido conectivo que envuelve completamente el cuerpo por debajo del tejido subcutáneo que subyace a la piel. Extensiones y modificaciones de la fascia profunda: ● divide los músculos en grupos (tabiques intermusculares), ● reviste los distintos músculos y paquetes neurovasculares (fascia de revestimiento), ● está situada entre las paredes musculoesqueléticas y las membranas serosas que tapizan las cavidades corporales (fascia subserosa), y ● mantiene los tendones en su lugar durante los movimientos de la articulación (retináculos). ● Las bolsas son sacos cerrados compuestos por membranas serosas y se hallan en los lugares sometidos a fricción; permiten que una superficie se mueva libremente sobre otra.

Cartílagos y huesos

El esqueleto se compone de cartílagos y huesos. El **cartílago** es un tipo de tejido conectivo semirrígido que forma las partes del esqueleto donde se requiere más flexibilidad; por ejemplo, donde los *cartílagos costales* unen las costillas al esternón. Asimismo, las **superficies articulares** de los huesos que intervienen en una articulación sinovial están recubiertas por un **cartílago articular** que les proporciona superficies lisas, de baja fricción y deslizantes para efectuar libremente los movimientos (v. fig. 1-16 A). Los vasos sanguíneos no penetran en el cartílago (es decir, es *avascular*); por lo tanto, sus células obtienen el oxígeno y los nutrientes por

difusión. La proporción de cartílago y hueso en el esqueleto cambia a medida que la persona crece; cuanto más joven, más cantidad de cartílago posee. Los huesos del recién nacido son blandos y flexibles porque están compuestos principalmente por cartílago.

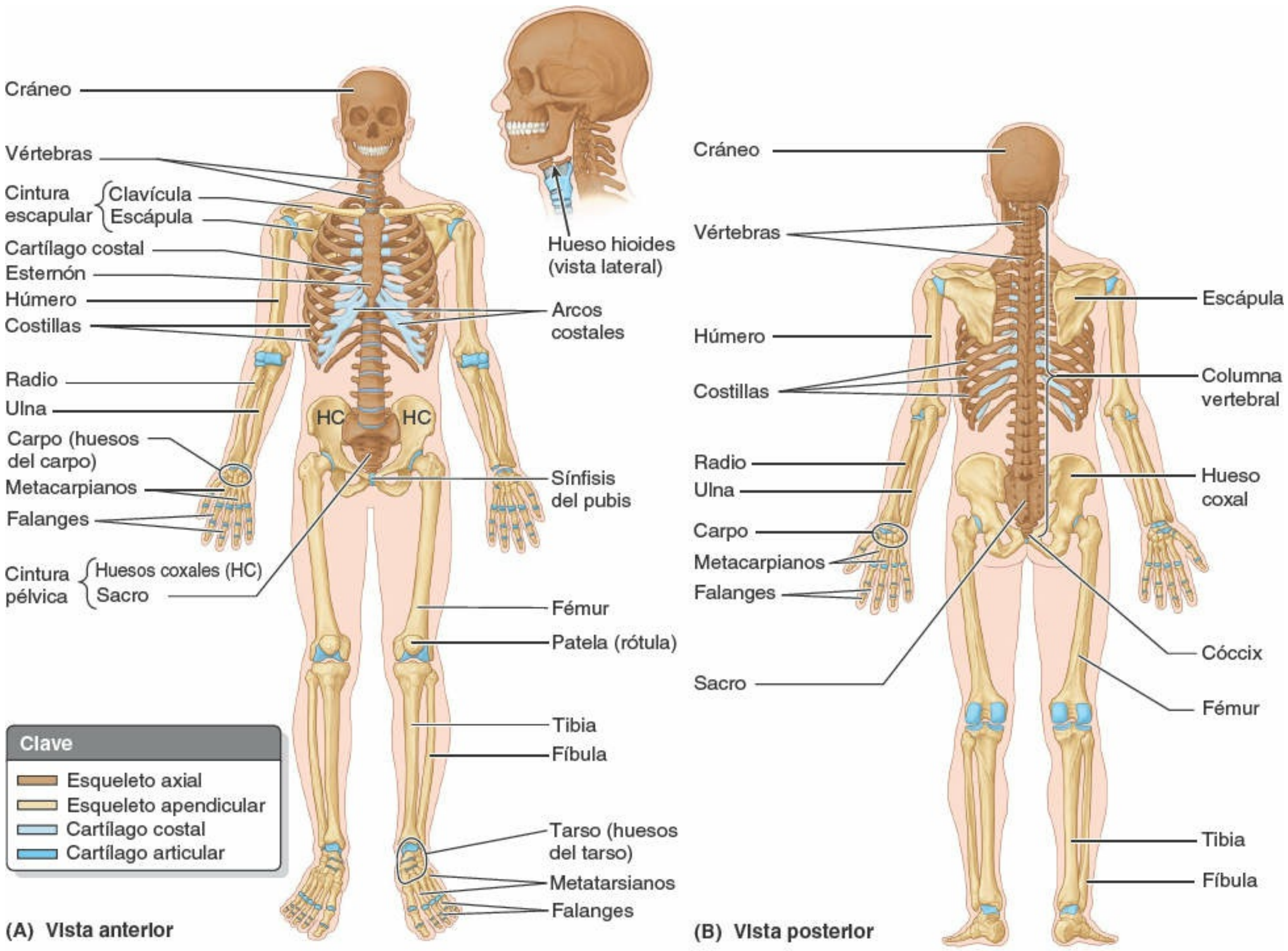

FIGURA 1-11. Sistema esquelético.

El **hueso,** un tejido vivo, es un tipo de tejido conectivo duro, altamente especializado, que compone la mayor parte del esqueleto. Los huesos del adulto proporcionan:

- Soporte para el cuerpo y sus cavidades vitales; es el principal tejido de sostén del organismo.
- Protección para las estructuras vitales (p. ej., el corazón).
- Base mecánica para el movimiento (acción de palanca).
- Almacenamiento de sales (p. ej., calcio).
- Aporte continuo de nuevas células sanguíneas (producidas por la médula ósea en la cavidad medular de muchos huesos).

Un tejido conectivo fibroso cubre como una funda todos los elementos del esqueleto, excepto donde hay cartílago articular; el que rodea los huesos es el **periostio** (v. fig. 1-15), mientras que el que existe en torno al cartílago es el **pericondrio.** El periostio y el pericondrio nutren las caras externas del tejido esquelético. Pueden depositar más cartílago sobre el hueso (particularmente durante

la consolidación de las fracturas) y proporcionan la interfase para la inserción de los *ligamentos* y *tendones*.

Los dos tipos de hueso son el **hueso compacto** y el **hueso esponjoso** (trabecular). Se diferencian por la cantidad relativa de materia sólida y por el número y el tamaño de los espacios que contienen (fig. 1-12). Todos los huesos poseen una delgada capa superficial de hueso compacto en torno a una masa central de hueso esponjoso, excepto donde este último queda reemplazado por la *cavidad medular*. Dentro de la cavidad medular de los huesos del adulto, y entre las **espículas** (trabéculas) del hueso esponjoso, hay *médula ósea amarilla* (grasa) o *roja* (que forma las células sanguíneas y las plaquetas), o una combinación de ambas.

La arquitectura y la proporción de hueso compacto y esponjoso varían según la función. El hueso compacto aporta fuerza para soportar el peso. En los *huesos largos*, diseñados para ser rígidos y proporcionar inserción a los músculos y ligamentos, la cantidad de hueso compacto es mayor cerca de la mitad de la *diáfisis* o cuerpo, donde los huesos son más propensos a arquearse. Además, los huesos largos presentan elevaciones (*protuberancias, crestas* y *tubérculos*) que sirven de apoyo en el lugar de inserción de los músculos grandes. El hueso en el sujeto vivo posee cierta *elasticidad* (flexibilidad) y gran *rigidez* (dureza).

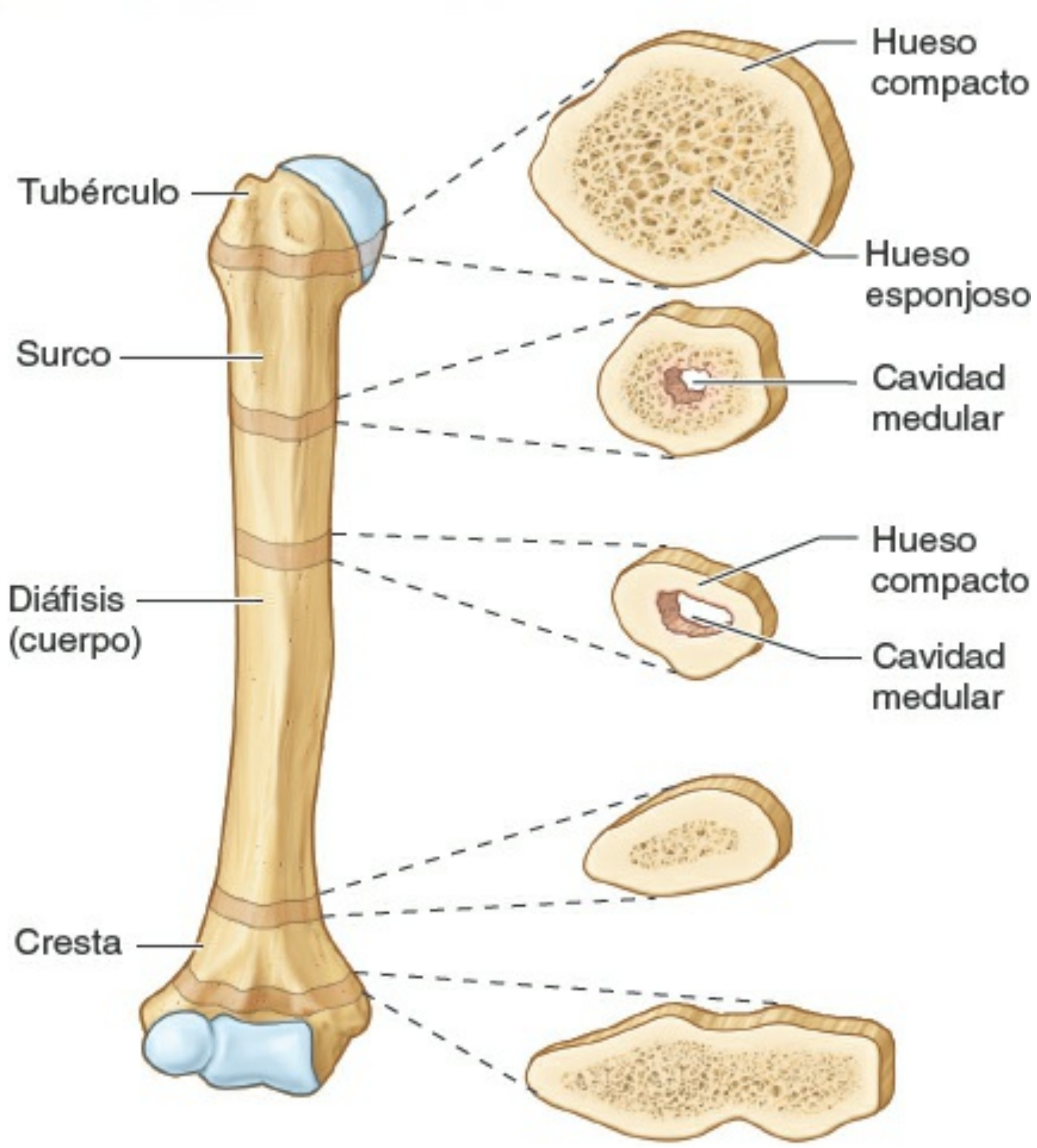

FIGURA 1-12. Secciones transversales del húmero. La diáfisis de un hueso vivo está formada por un tubo de hueso compacto que rodea la cavidad medular.

Clasificación de los huesos

Los huesos se clasifican según su forma:

- Los **huesos largos** son tubulares (p. ej., el húmero en el brazo).
- Los **huesos cortos** son cuboideos y se hallan sólo en el tarso (tobillo) y el carpo (muñeca).
- Los **huesos planos** cumplen habitualmente una función protectora (p. ej., los huesos planos del cráneo protegen el encéfalo).
- Los **huesos irregulares** tienen formas diferentes a las de los huesos largos, cortos y planos (p. ej., los huesos de la cara).
- Los **huesos sesamoideos** (p. ej., la patela [rótula] de la rodilla) se desarrollan en ciertos tendones y se hallan donde estos cruzan los extremos de los huesos largos de los miembros; protegen los tendones frente a un excesivo desgaste, y a menudo modifican el ángulo de inserción tendinosa.

Detalles y formaciones óseas

Los **detalles óseos** aparecen donde se insertan los tendones, ligamentos y fascias, o donde las arterias se hallan adyacentes a los huesos o penetran en ellos. Otras formaciones están en relación con el paso de un tendón (a menudo para dirigirlo o mejorar su acción de palanca) o para controlar el tipo de movimiento que ocurre en una articulación. Algunos de los detalles y características de los huesos son los siguientes (fig. 1-13):

- *Cuerpo:* es la masa principal de un hueso; en los huesos largos, la diáfisis del hueso; en las vértebras, las porciones anteriores que soportan peso entre los discos interventriculares.
- *Capítulo:* pequeña cabeza articular redondeada (p. ej., el capítulo del húmero).
- *Cóndilo:* área articular redondeada, semejante a un nudillo; con frecuencia es una estructura par (p. ej., los cóndilos lateral y medial del fémur).
- *Cresta:* reborde óseo (p. ej., la cresta ilíaca).
- *Epicóndilo:* eminencia superior a un cóndilo (p. ej., el epicóndilo lateral del húmero).
- *Cara, carilla o fosita:* área plana y lisa, habitualmente cubierta de cartílago, donde un hueso se articula con otro (p. ej., la fosita costal superior sobre el cuerpo de una vértebra para articularse con una costilla).
- *Foramen (agujero):* paso a través de un hueso (p. ej., el foramen obturado).
- *Fosa:* hueco o área deprimida (p. ej., la fosa infraespinosa de la escápula).
- *Surco:* depresión alargada (p. ej., el surco del nervio radial del húmero).

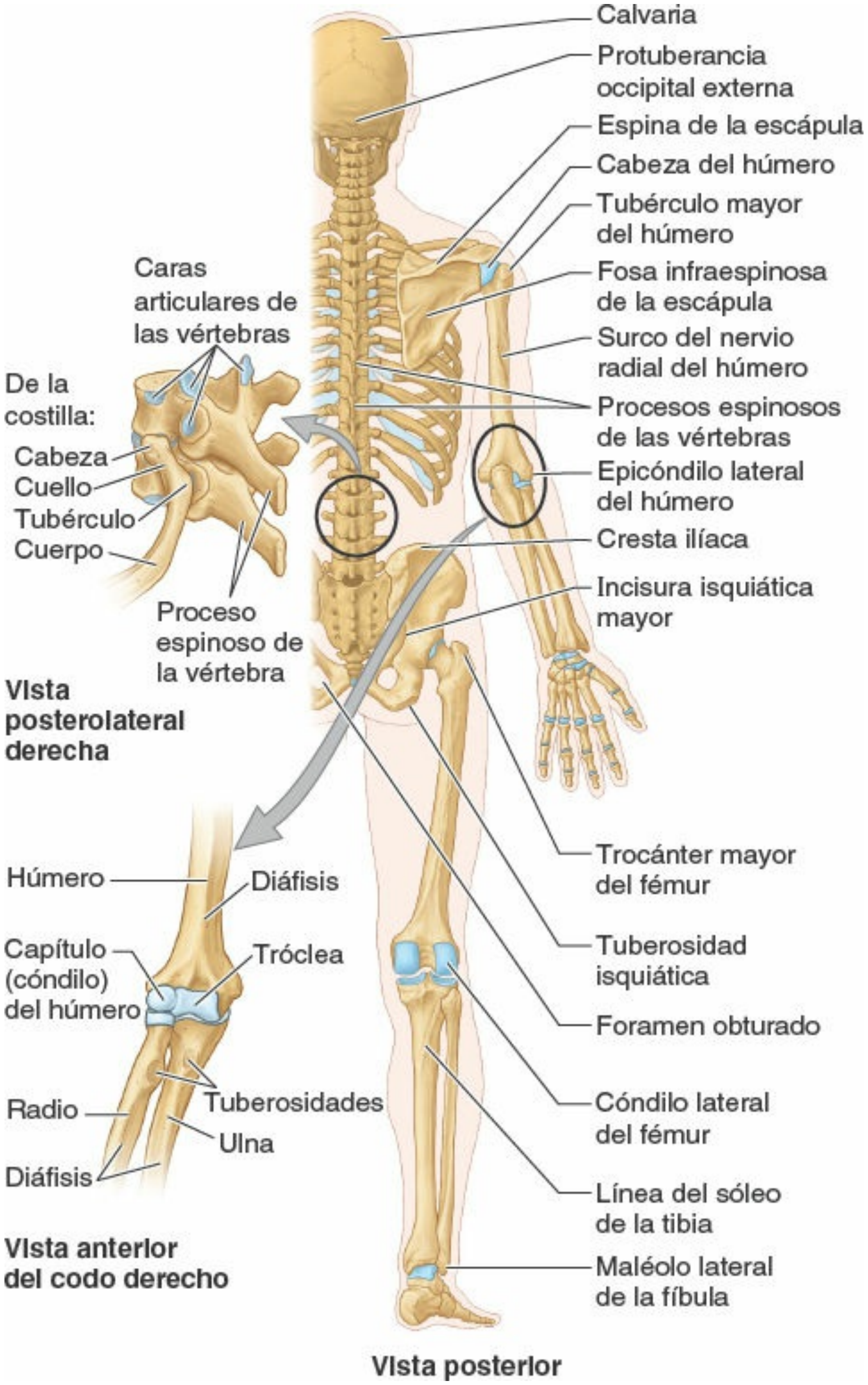

FIGURA 1-13. Detalles y formaciones óseas. En los huesos se encuentran detalles en los lugares de inserción de tendones, ligamentos y fascias. Otras formaciones se relacionan con las articulaciones, el paso de tendones y para mejorar la palanca.

- *Cabeza:* extremo articular grande y redondeado (p. ej., la cabeza del húmero).
- *Línea:* elevación lineal (p. ej., la línea del músculo sóleo de la tibia).
- *Maléolo:* proceso (apófisis) redondeado (p. ej., el maléolo lateral de la fíbula [peroné]).
- *Cuello:* porción relativamente estrecha proximal a la cabeza.

- *Incisura:* muesca en el borde de un hueso (p. ej., la incisura isquiática mayor).
- *Proceso:* extensión o proyección con un propósito principal, forma característica o que se extiende hacia una dirección particular (p. ej., proceso articular, proceso espinoso o proceso transverso de la vértebra).
- *Protuberancia:* abultamiento o proyección ósea (p. ej., la protuberancia occipital externa).
- *Espina:* proceso semejante a una espina (p. ej., la espina de la escápula).
- *Trocánter:* gran elevación roma (p. ej., el trocánter mayor del fémur).
- *Tróclea:* proceso articular semejante a un carrete que actúa como una polea (p. ej., la tróclea del húmero).
- *Tubérculo:* pequeña eminencia elevada (p. ej., el tubérculo mayor del húmero).
- *Tuberosidad:* gran elevación redondeada (p. ej., la tuberosidad isquiática).

Desarrollo óseo

La mayoría de los huesos tarda muchos años en crecer y madurar. El húmero (hueso del brazo), por ejemplo, comienza a osificarse al final del período embrionario (8 semanas); sin embargo, la osificación no se completa hasta los 20 años de edad. Todos los huesos derivan del *mesénquima* (tejido conectivo embrionario) por dos procesos diferentes: osificación intramembranosa (directamente desde el mesénquima) y osificación endocondral (a partir del cartílago derivado del mesénquima). La histología (estructura microscópica) de un hueso es la misma en uno y otro proceso (Pawlina, 2016). Los dos procesos del desarrollo óseo se producen como sigue:

- En la **osificación intramembranosa** (formación de hueso membranoso), los moldes de los huesos mesenquimatosos se forman durante el período embrionario, y la osificación directa del mesénquima se inicia en el período fetal.
- En la **osificación endocondral** (formación de hueso cartilaginoso), los moldes de los huesos cartilaginosos se forman a partir del mesénquima durante el período fetal, y el hueso reemplaza posteriormente a la mayor parte del cartílago.

Una breve descripción de la osificación endocondral ayuda a explicar el modo de crecimiento de los huesos largos (fig. 1-14). Las células mesenquimatosas se condensan y diferencian en *condroblastos;* estas células se dividen en el tejido cartilaginoso en crecimiento y forman un *molde de hueso cartilaginoso*. En la zona media de este molde, el cartílago se *calcifica* (se impregna progresivamente de sales de calcio) y los *capilares periósticos* (que proceden de la vaina fibrosa que rodea al molde) crecen hacia el interior del cartílago calcificado del molde óseo e irrigan su interior. Estos vasos sanguíneos, junto con *células osteógenas (formadoras de hueso)* asociadas, constituyen una *yema perióstica* (fig. 1-14 A). Los capilares inician un **centro de osificación primario,** así llamado porque el tejido óseo que forma reemplaza a la mayor parte del cartílago en el cuerpo principal del molde óseo. El cuerpo de un hueso osificado a partir del centro de osificación primario es la **diáfisis,**

que crece a medida que el hueso se desarrolla.

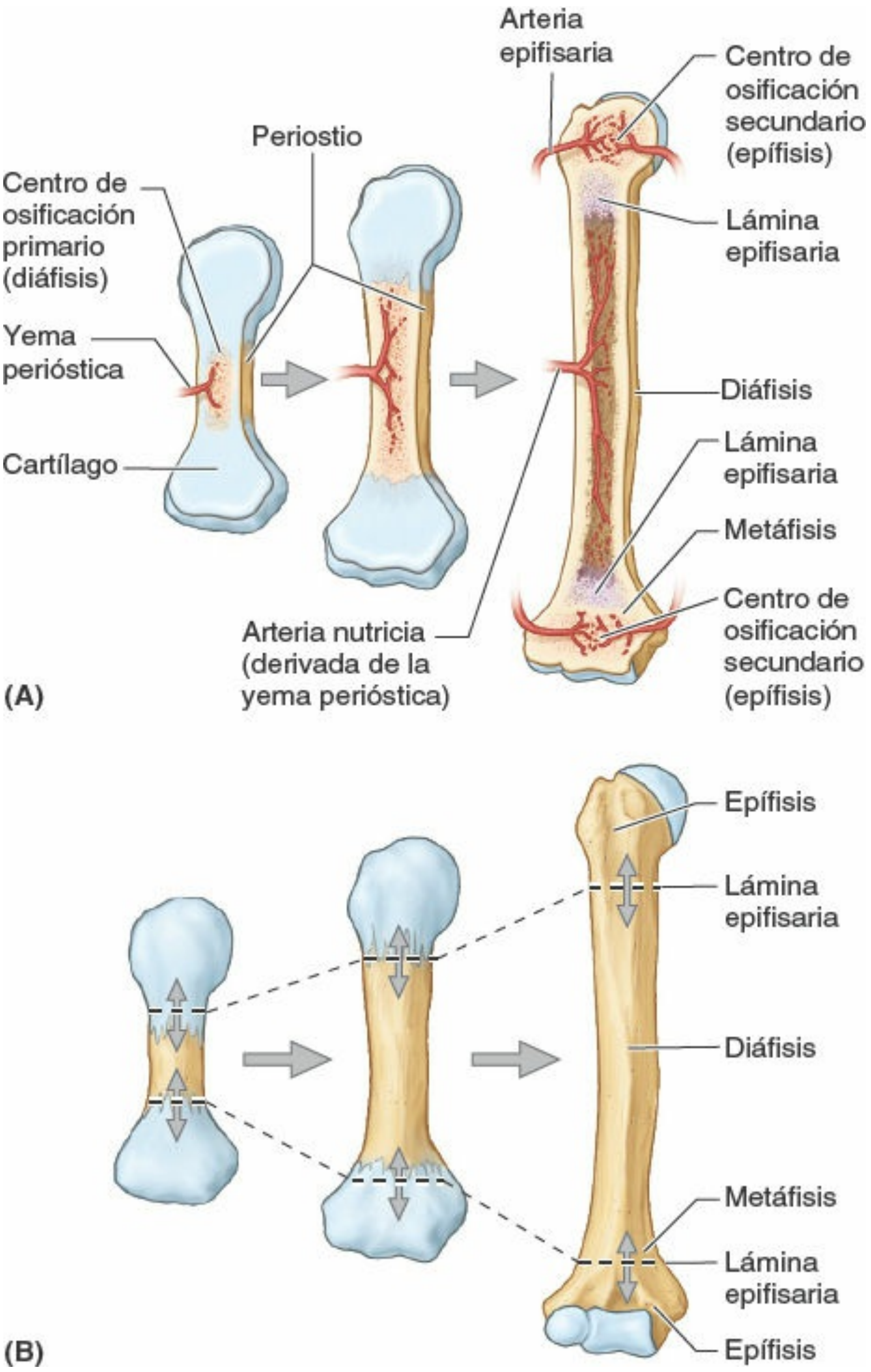

FIGURA 1-14. Desarrollo y crecimiento de un hueso largo. A) Formación de los centros de osificación primario y secundarios. **B)** El crecimiento longitudinal se produce a ambos lados de las láminas (placas) epifisarias cartilaginosas *(flechas dobles).* El hueso formado en el centro primario de la diáfisis no se fusiona con el formado en los centros secundarios epifisarios hasta que el hueso ha alcanzado su talla adulta. Cuando el crecimiento cesa, la lámina epifisaria agotada es reemplazada por una sinostosis (fusión de hueso con hueso) que podemos observar, en las radiografías y en las secciones de hueso, como una línea en la epífisis.

La mayoría de los **centros de osificación secundarios** aparecen después del nacimiento en otras partes del hueso en desarrollo; las partes de un hueso osificado desde estos centros son las **epífisis.** Los condrocitos situados en medio de las epífisis

se hipertrofian, y la *matriz ósea* (sustancia extracelular) interpuesta se calcifica. Las *arterias epifisarias* crecen hacia el interior de las cavidades en desarrollo, asociadas a células osteógenas. La parte ensanchada de la diáfisis que se halla junto a la epífisis es la **metáfisis.** Para que continúe el crecimiento, el hueso formado a partir del centro primario en la diáfisis no se fusiona con el formado en los centros secundarios en las epífisis, hasta que el hueso alcanza su tamaño adulto. Por lo tanto, durante el crecimiento de un hueso largo hay **láminas (placas) epifisarias** cartilaginosas que separan la diáfisis y las epífisis (fig. 1-14 B). Estas láminas de crecimiento quedan reemplazadas luego por hueso en ambos lados, diafisario y epifisario. Cuando esto ocurre, cesa el crecimiento óseo y la diáfisis se fusiona con las epífisis. La línea de fusión formada durante este proceso *(sinostosis)* es particularmente densa y puede reconocerse en los cortes del hueso o en las radiografías como una **línea epifisaria** (fig. 1-15). La fusión epifisaria de los huesos ocurre progresivamente desde la pubertad hasta la madurez. La *osificación de los huesos cortos* es similar a la del centro de osificación primario de los huesos largos. Sólo hay un hueso corto, el calcáneo (hueso del talón), que desarrolla un centro de osificación secundario.

Vascularización e inervación de los huesos

Los huesos poseen una rica irrigación sanguínea. Los vasos sanguíneos más aparentes son las **arterias nutricias** (una o más para cada hueso), que surgen como ramas independientes de arterias adyacentes extraperiósticas y pasan oblicuamente a través del hueso compacto de la diáfisis de un hueso largo a través de los **forámenes** (agujeros) **nutricios.** La arteria nutricia se divide en la cavidad medular en ramas longitudinales que se dirigen hacia ambos extremos e irrigan la médula ósea, el hueso esponjoso y las porciones más profundas del hueso compacto (fig. 1-15), aunque la mayor parte de este se nutre a partir de muchas ramas pequeñas de las arterias periósticas. Por lo tanto, la extirpación del periostio produce la muerte del hueso.

La sangre llega a los osteocitos (células óseas) en el hueso compacto por medio de los **sistemas haversianos** u osteonas (sistemas de conductos microscópicos), que albergan pequeños vasos sanguíneos. Los extremos óseos reciben su irrigación de arterias metafisarias y epifisarias, que se originan principalmente en las arterias que nutren las articulaciones. En los miembros, estas arterias típicamente forman parte de un *plexo arterial periarticular* que rodea la articulación, lo que garantiza el flujo sanguíneo distal a la articulación, con independencia de la posición asumida por esta.

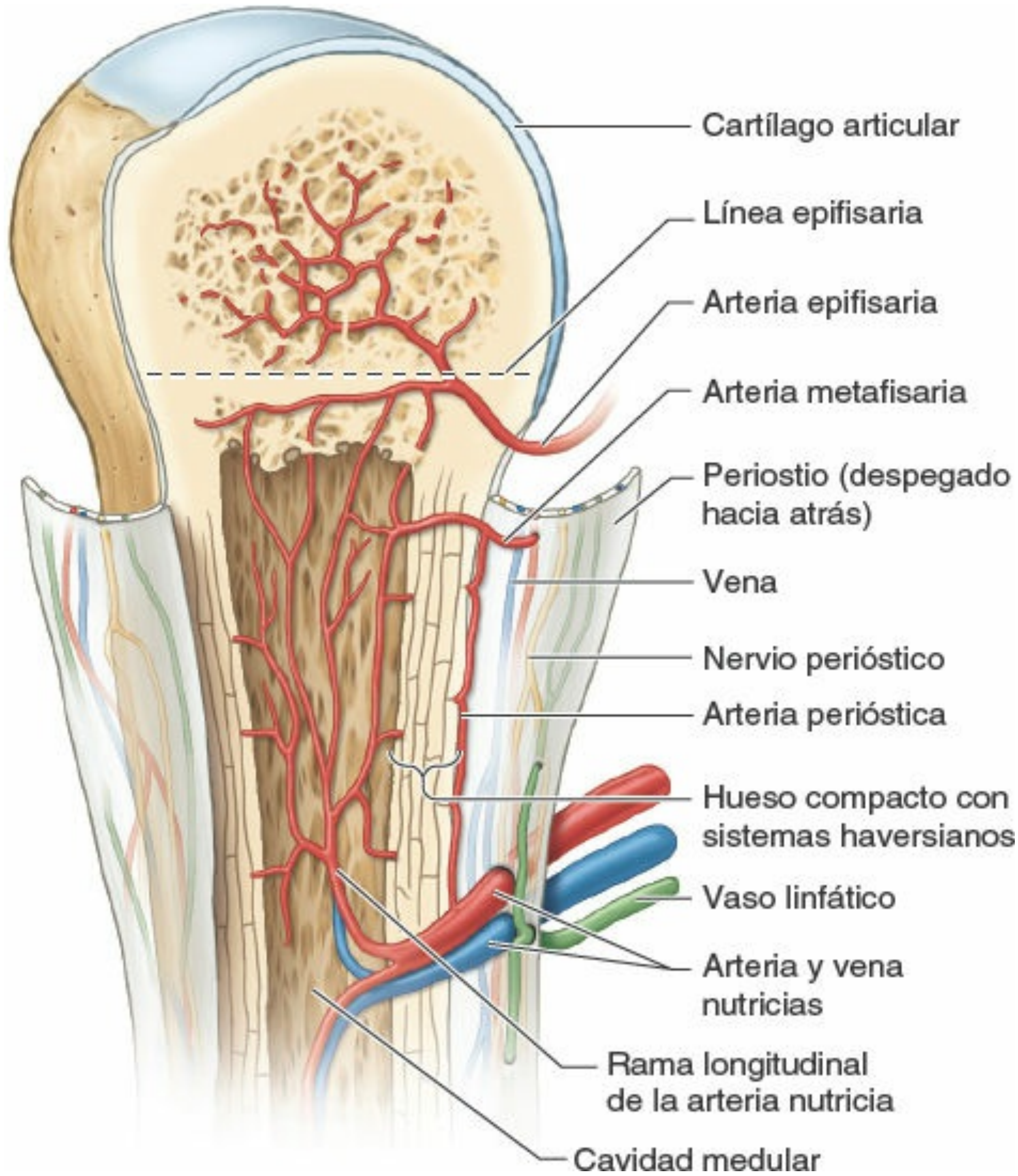

FIGURA 1-15. Vascularización e inervación de un hueso largo.

Las venas acompañan a las arterias a su paso por los forámenes nutricios. Muchas venas gruesas salen también a través de forámenes cercanos a los extremos articulares de los huesos. Los huesos con médula ósea roja contienen numerosas venas gruesas. Los *vasos linfáticos* son también abundantes en el periostio.

Los nervios acompañan a los vasos sanguíneos óseos. El periostio está ricamente inervado por nervios sensitivos **—nervios periósticos—** portadores de fibras de la sensibilidad dolorosa. El periostio es especialmente sensible al desgarro y a la tensión, lo que explica el dolor agudo que producen las fracturas óseas. El hueso recibe un número escaso de terminaciones sensitivas. Dentro del hueso, los **nervios vasomotores** causan constricción o dilatación de los vasos sanguíneos, lo que regula el flujo sanguíneo a través de la médula.

CUADRO CLÍNICO

HUESOS

Huesos accesorios

Los *huesos accesorios (supernumerarios)* se desarrollan cuando aparecen centr de osificación adicionales y forman huesos extra. Muchos huesos se desarrollan a partir de varios centros de osificación, y las distintas partes normalmente se fusionan. Algunas veces, uno de estos centros deja de fusionarse con el hueso principal, lo que da la apariencia de un hueso extra. Un análisis cuidadoso muestra que el aparente hueso extra es, en realidad, una parte ausente del hueso principal. Es frecuente observar áreas circunscritas de hueso a lo largo de las suturas craneales, donde se unen los huesos planos, especialmente en el hueso parietal (v. cap. 8). Estos pequeños huesos, irregulares y vermiformes, son los *huesos suturales* (huesos wormianos). Es importante saber que los huesos accesorios son frecuentes en los pies, para no confundirlos con fragmentos óseos en las radiografías o en otros métodos de diagnóstico por la imagen.

Huesos heterotópicos

A veces hay formación de hueso en el interior de los tejidos blandos, donde no suele existir (p. ej., en las cicatrices). Los jinetes a menudo desarrollan *huesos heterotópicos* en los muslos (huesos del jinete), probablemente por la tensión muscular crónica que produce pequeñas áreas hemorrágicas, con calcificación y posterior osificación.

Traumatismos y cambios óseos

Los huesos son órganos vivos que causan dolor cuando se lesionan, sangran al fracturarse, se remodelan en relación con las tensiones que soportan y cambian con la edad. Al igual que otros órganos, los huesos poseen vasos sanguíneos, vasos linfáticos y nervios, y pueden enfermar. Los huesos que no se utilizan, como ocurre en un miembro paralizado, se *atrofian* (disminuyen de tamaño). También pueden absorberse, como ocurre en la mandíbula al extraer los dientes. Los huesos se *hipertrofian* (aumentan de tamaño) cuando soportan un mayor peso durante un largo período.

Un traumatismo en un hueso puede romperlo. Para que la fractura se consolide adecuadamente hay que poner en contacto los extremos óseos en una posición que se aproxime a la normal, lo que se denomina *reducción de una fractura*. Durante la consolidación, los *fibroblastos* (células del tejido conectivo) circundantes proliferan y secretan colágeno, que forma un *callo* externo para mantener unidos ambos extremos (fig. C1-4). En el área de la fractura se produce una remodelación ósea y el callo se calcifica; finalmente el callo se reabsorbe y queda reemplazado por hueso. Tras varios meses, apenas quedan indicios de la fractura, especialmente en los individuos jóvenes. Las fracturas son más comunes en el niño que en el adulto, por la combinación de unos huesos delgados en crecimiento y realizar actividades sin tomar precauciones. Afortunadamente, muchas de estas fracturas son *en tallo verde* (incompletas, causadas por doblamiento del hueso). Las fracturas en los huesos en crecimiento consolidan con más rapidez que las producidas en el hueso adulto.

FIGURA C1-4.

Osteoporosis

Durante el proceso de envejecimiento disminuyen los componentes orgánico e inorgánico del hueso, lo que a menudo produce *osteoporosis*, una reducción de la cantidad de hueso o atrofia del tejido esquelético (fig. C1-5). A consecuencia de ello, los huesos se vuelven quebradizos, pierden su elasticidad y se fracturan fácilmente. La *gammagrafía ósea* es un método de diagnóstico que se utiliza para valorar la masa ósea normal o disminuida (v. «Técnicas de diagnóstico por la imagen» en este capítulo).

FIGURA C1-5.

Punción esternal

El examen de la médula ósea proporciona una valiosa información para evaluar las enfermedades hemáticas (de la sangre). Debido a su situación inmediatamente debajo de la piel (subcutáneo) y a la facilidad de su acceso, el esternón es un lugar que se suele utilizar para obtener muestras de médula ósea. En la *punción esternal* se utiliza una aguja gruesa que se inserta a través del delgado hueso cortical hasta el hueso esponjoso. Con una jeringa se aspira una muestra de médula ósea roja para su examen en el laboratorio. El trasplante de médula ósea se utiliza a veces en el tratamiento de la leucemia.

Crecimiento del hueso y valoración de la edad ósea

El conocimiento de las localizaciones donde se encuentran los centros de osificación, su cronología de aparición, su ritmo de crecimiento y las edades en que se produce la fusión de las localizaciones (sinostosis), son importantes en medicina clínica y forense, y en antropología. Un índice general del crecimiento del lactante, el niño y el adolescente se obtiene mediante la determinación de la *edad ósea* con radiografías, normalmente de las manos (fig. C1-6). La edad de un individuo joven puede averiguarse por el estudio de los centros de osificación de los huesos. Los principales criterios son: *1)* la aparición de material calcificado en la diáfisis y/o la epífisis, y *2)* la desaparición de la línea radiotransparente (oscura) que representa la *lámina epifisaria* (su ausencia indica que se ha producido la fusión epifisaria; la fusión ocurre a edades determinadas en cada epífisis). La fusión de las epífisis con la diáfisis se produce 1 o 2 años antes en las niñas que en los niños. La determinación de la edad ósea puede ser útil para predecir la talla adulta en los adolescentes con maduración precoz o tardía. La valoración de la edad ósea también ayuda a establecer la edad aproximada de los restos esqueléticos humanos en procesos médico-legales.

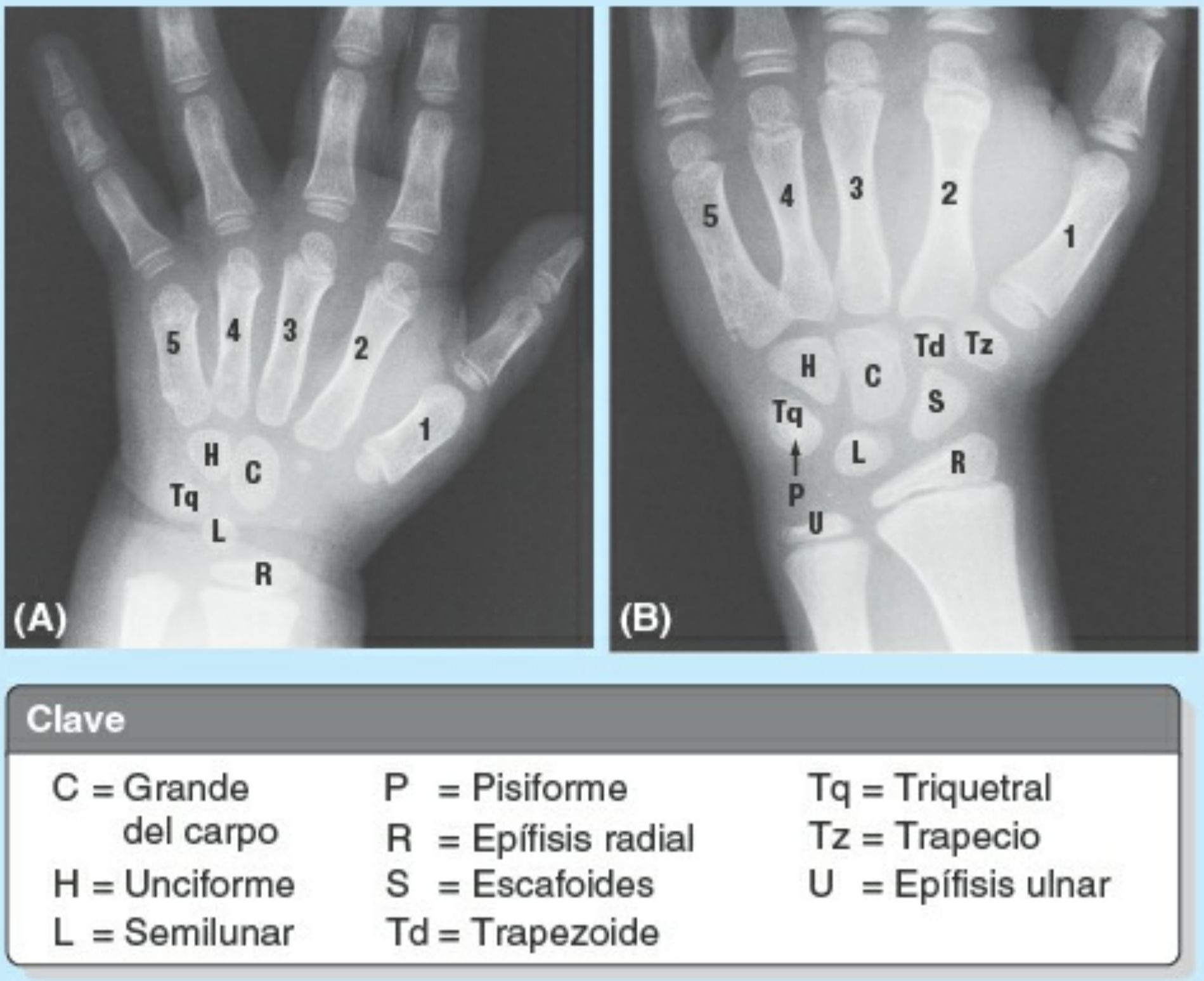

FIGURA C1-6. Vista anteroposterior, mano derecha de (A) un niño de 2,5 años y (B) 11 años de edad.

Efectos de la enfermedad y la dieta sobre el crecimiento óseo

En algunas enfermedades se produce una *fusión epifisaria* (tiempo de osificación) precoz, en comparación con los individuos normales de la misma edad cronológica; en otras enfermedades hay un retraso de dicha fusión. El esqueleto en crecimiento es sensible a afecciones relativamente leves y transitorias, y también a períodos de mala nutrición. La proliferación de cartílago en las metáfisis se enlentece durante la inanición y la enfermedad, aunque continúa la proliferación de células en las columnas cartilaginosas, lo que da lugar a una línea densa de calcificación provisional. Estas líneas se convierten luego en hueso con trabéculas engrosadas, o *líneas de detención del crecimiento*.

Desplazamiento y separación de las epífisis

Sin un conocimiento del crecimiento de los huesos y de su aspecto a las distintas edades, es posible que en las radiografías y en otros métodos de diagnóstico por la imagen se confunda una *lámina epifisaria desplazada* con una fractura, y la *separación de una epífisis* con un fragmento desplazado de un hueso fracturado. El conocimiento de la edad del paciente y de la localización de las epífisis puede prevenir estos errores anatómicos. Los bordes de la diáfisis y de la epífisis tienen forma lisa y curvada en la región de la lámina epifisaria. En las fracturas óseas siempre hay un borde agudo, a menudo irregular, en el hueso fracturado. Un traumatismo que causa una fractura en el adulto, suele producir un desplazamiento de la epífisis en el niño.

Necrosis avascular

La pérdida de la irrigación arterial en una epífisis u otras partes del hueso produce la muerte del tejido óseo, o *necrosis avascular*. En toda fractura hay pequeñas áreas de necrosis en el hueso adyacente, y en algunos casos se produce la necrosis avascular de un gran fragmento óseo. En el niño, diversos trastornos clínicos epifisarios proceden de una necrosis avascular de causa desconocida. Estos trastornos reciben colectivamente la denominación de *osteocondrosis*.

Articulaciones

Las **articulaciones** son las uniones entre dos o más huesos o partes rígidas del esqueleto. Las articulaciones presentan distintas formas y funciones. Algunas carecen de movilidad, como las láminas epifisarias, situadas entre las epífisis y la diáfisis de un hueso largo en crecimiento; otras permiten sólo ligeros movimientos, como las de los dientes dentro de sus alvéolos, y algunas se mueven libremente, como la articulación del hombro.

CLASIFICACIÓN DE LAS ARTICULACIONES

Se describen tres tipos de articulaciones, según el modo en que se articulan los huesos o el tipo de material que los une (fig. 1-16):

1. Los huesos que se articulan con **articulaciones sinoviales** se unen mediante una **cápsula articular** (compuesta por una **membrana fibrosa** externa tapizada por una **membrana sinovial** serosa) que abarca y engloba una articulación o cavidad articular. La **cavidad articular** de una articulación sinovial, como la rodilla, es un espacio potencial que contiene una pequeña cantidad de **líquido sinovial** lubrificante, secretado por la membrana sinovial. Dentro de la cápsula, el cartílago articular cubre las superficies articulares de los huesos; todas las demás superficies internas están revestidas por la membrana sinovial. Los huesos de la figura 1-16 A, normalmente en estrecha aposición, se han separado para ponerlos de manifiesto, y además se ha hinchado la cápsula articular; con ello se ha exagerado la cavidad articular, normalmente potencial. El *periostio* que reviste la parte extraarticular de los huesos participantes se une con la membrana fibrosa de la cápsula articular.
2. Los huesos que se articulan con **articulaciones fibrosas** se unen mediante tejido fibroso. La amplitud de los movimientos que se producen en una articulación fibrosa depende, en la mayoría de los casos, de la longitud de las fibras que unen los huesos articulados. Las *suturas del cráneo* son ejemplos de articulaciones fibrosas (fig. 1-16 B). Estos huesos se unen entre sí, ya sea entrelazados a lo largo de una línea sinuosa o bien por solapamiento. En una articulación fibrosa de **tipo sindesmosis** se unen los huesos mediante una lámina de tejido fibroso, ya sea un ligamento o una membrana fibrosa. Por lo tanto, las articulaciones de este tipo son parcialmente móviles. La membrana interósea del antebrazo es una lámina de tejido fibroso que une el radio y la ulna mediante una sindesmosis. La **dentoalveolar** (*gonfosis* o alvéolo) es una

articulación fibrosa en la cual un proceso semejante a una clavija queda encajado formando una articulación alveolar entre la raíz del diente y el proceso alveolar del maxilar o la mandíbula. La movilidad de esta articulación (un diente flojo) indica un estado patológico que afecta a los tejidos de soporte del diente. Sin embargo, los movimientos microscópicos nos aportan información (a través del sentido propioceptivo) sobre la fuerza que ejercemos al morder o al apretar los dientes, o si tenemos una partícula introducida entre los dientes.

3. Las estructuras articulares de las **articulaciones cartilaginosas** se unen mediante cartílago hialino o fibrocartílago. En las **articulaciones cartilaginosas primarias,** o *sincondrosis*, los huesos están unidos por cartílago hialino, el cual permite que se doblen ligeramente en las primeras etapas de la vida. Las articulaciones cartilaginosas primarias suelen ser uniones temporales, como las que están presentes durante el desarrollo de un hueso largo (figs. 1-14 y 1-16 C), en las cuales las epífisis y la diáfisis óseas están unidas por una lámina epifisaria. Las articulaciones cartilaginosas primarias permiten el crecimiento longitudinal del hueso. Cuando finaliza el crecimiento, la lámina epifisaria se convierte en hueso y las epífisis se fusionan con la diáfisis. Las **articulaciones cartilaginosas secundarias**, o *sínfisis*, son articulaciones fuertes, ligeramente móviles, unidas por fibrocartílago. Los *discos intervertebrales* fibrocartilaginosos (fig. 1-16 C), situados entre las vértebras, están formados por tejido conectivo que une las vértebras entre sí. Colectivamente, estas articulaciones aportan potencia y absorben los choques; además, confieren una notable flexibilidad a la columna vertebral.

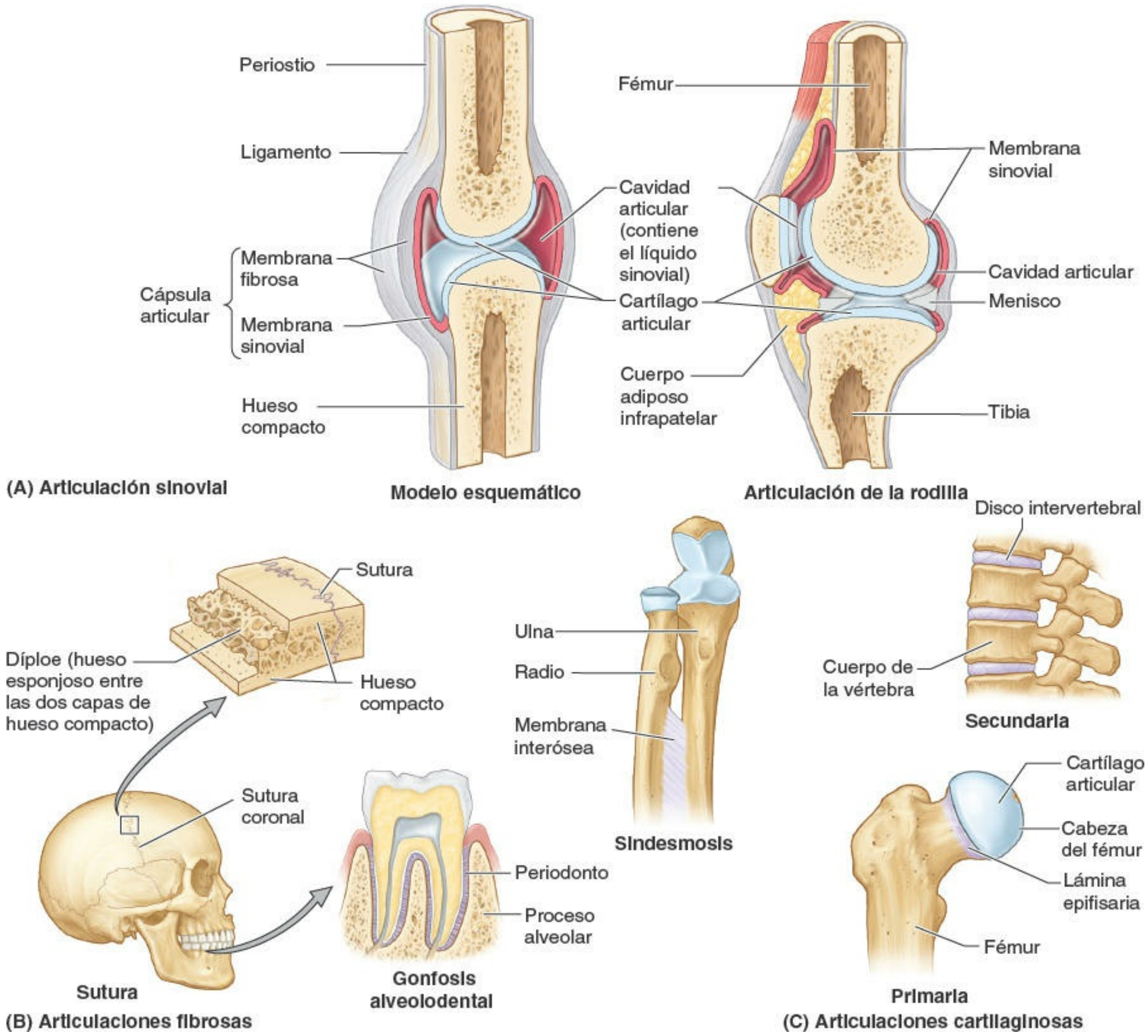

FIGURA 1-16. A-C. Tres tipos de articulaciones. Ejemplos de cada uno de ellos. **A)** Dos modelos de características básicas de una articulación sinovial.

Las *articulaciones sinoviales* son las más habituales y permiten movimientos libres entre los huesos que unen. Son articulaciones de locomoción, típicas en casi todas las articulaciones de los miembros. Las articulaciones sinoviales suelen estar reforzadas por **ligamentos accesorios,** que son externos a la articulación *(extrínsecos)* o constituyen un engrosamiento de una parte de la cápsula articular *(intrínsecos).* Algunas de estas articulaciones presentan otras características distintivas, como un *disco articular* o menisco fibrocartilaginoso, que está presente cuando las superficies articulares de los huesos no son congruentes (fig. 1-16 A).

Los seis tipos principales de articulaciones sinoviales se clasifican según la morfología de las superficies articulares y/o el tipo de movimientos que permiten (fig. 1-17):

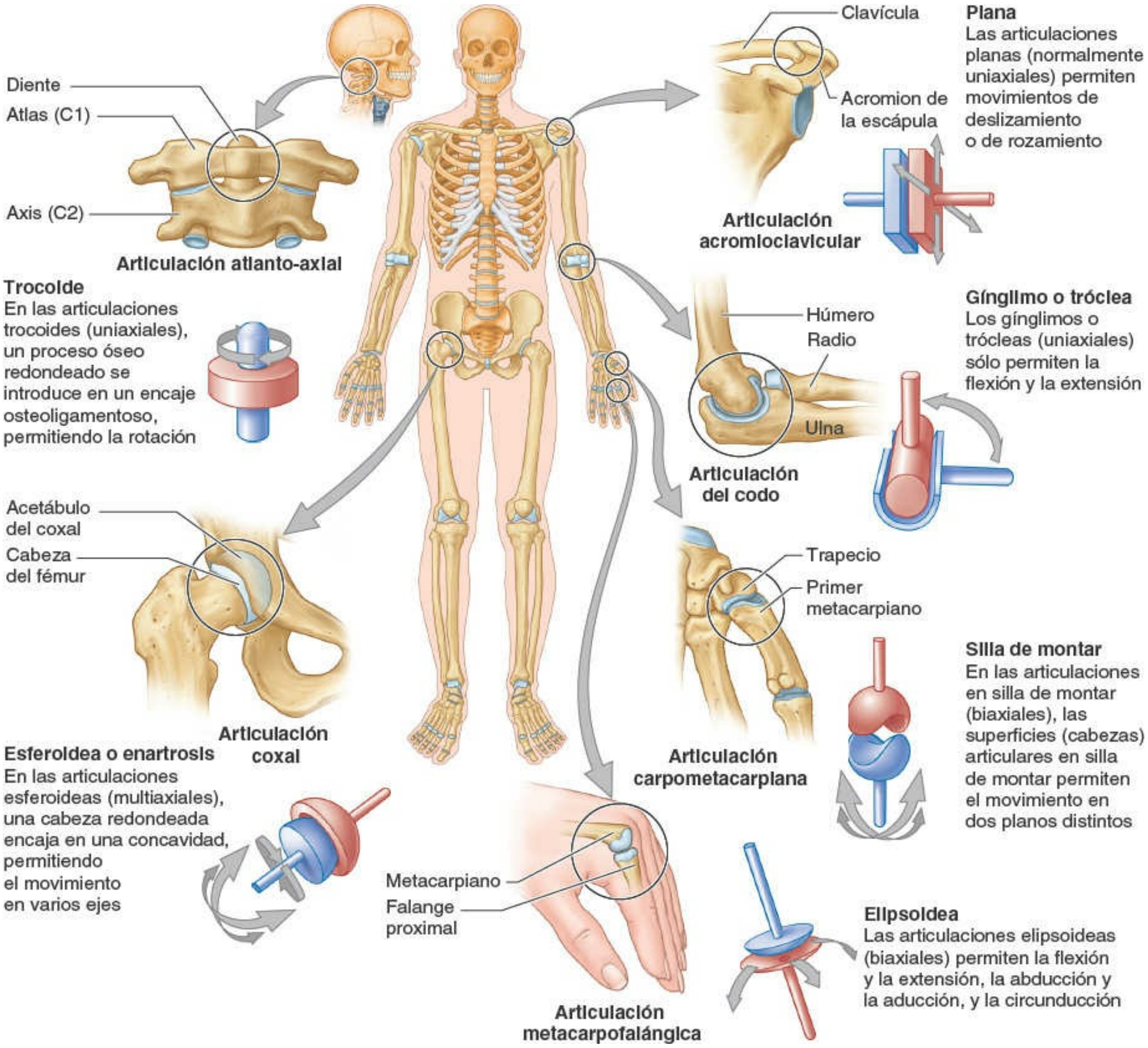

FIGURA 1-17. Los seis tipos de articulaciones sinoviales. Las articulaciones sinoviales se clasifican según la forma de sus superficies articulares y/o el tipo de movimiento que éstas permiten.

1. Las **articulaciones planas** permiten movimientos de deslizamiento en el plano de las superficies articulares. Las superficies opuestas de los huesos son planas o casi planas, y los movimientos están limitados por unas cápsulas articulares firmes. Las articulaciones planas son numerosas y casi siempre de pequeño tamaño. Un ejemplo es la articulación acromioclavicular entre el acromion de la escápula y la clavícula.
2. Los **gínglimos (articulaciones trocleares)** sólo permiten la flexión y la extensión, movimientos que se producen en un plano (sagital) alrededor de un único eje que cursa transversalmente; por lo tanto, los gínglimos son *uniaxiales*. La cápsula articular es delgada y laxa anterior y posteriormente, donde se producen los movimientos; sin embargo, los huesos están unidos por potentes ligamentos colaterales. La articulación del codo es un gínglimo.
3. Las **articulaciones en silla de montar** permiten la abducción y la aducción, así como la flexión y la extensión, movimientos que se producen en torno a dos ejes situados en ángulo recto entre sí; por lo tanto, las articulaciones en silla de montar son *articulaciones biaxiales* que permiten movimientos en dos planos,

sagital y frontal. También es posible realizar estos movimientos en una secuencia circular *(circunducción)*. Las superficies articulares opuestas tienen una forma parecida a la de una silla de montar (es decir, son recíprocamente cóncavas y convexas). La articulación carpometacarpiana en la base del 1.er dedo (pulgar) es una articulación en silla de montar (fig. 1-17).

4. Las **articulaciones elipsoideas** permiten la flexión y la extensión, además de la abducción y la aducción; por lo tanto, son también biaxiales. Sin embargo, el movimiento en un plano (sagital) suele ser mayor (más libre) que en el otro. También es posible la circunducción, aunque más restringida que en las articulaciones en silla de montar. Las articulaciones metacarpofalángicas (de los nudillos) son articulaciones elipsoideas.
5. Las **articulaciones esferoideas** permiten los movimientos en múltiples ejes y planos: flexión y extensión, abducción y aducción, rotación medial y lateral, y circunducción; por lo tanto, se trata de *articulaciones multiaxiales*. En estas articulaciones, muy móviles, la superficie esferoidal de un hueso se mueve dentro de una concavidad de otro. La articulación coxal es una articulación esferoidea: la cabeza del fémur, esférica, rota dentro de la concavidad formada por el acetábulo del coxal.
6. Las **articulaciones trocoides** permiten la rotación en torno a un eje central; por lo tanto, son uniaxiales. En estas articulaciones, un proceso óseo redondeado gira dentro de un anillo. La articulación atlanto-axial media es una articulación trocoide: el atlas (vértebra C1) gira alrededor de un proceso digitiforme, el diente del axis (vértebra C2), durante la rotación de la cabeza.

VASCULARIZACIÓN E INERVACIÓN DE LAS ARTICULACIONES

Las articulaciones reciben su irrigación sanguínea de las **arterias articulares** que se originan en los vasos que rodean la articulación. Las arterias a menudo se *anastomosan* (comunican) para formar redes *(anastomosis arteriales periarticulares)* que garantizan la vascularización de la articulación en las diversas posiciones que esta asuma. Las **venas articulares** son venas comunicantes que acompañan a las arterias y, al igual que estas, están localizadas en la cápsula articular, sobre todo en la membrana sinovial.

Las articulaciones poseen una rica inervación proporcionada por los **nervios articulares,** con terminaciones sensitivas en la cápsula articular. En las partes distales de los miembros (manos y pies), los nervios articulares son ramos de los nervios cutáneos que inervan la piel suprayacente. Sin embargo, la mayoría de los nervios articulares son ramos de los nervios que inervan los músculos que cruzan la articulación y la mueven. La **ley de Hilton** señala que los nervios que inervan una articulación también inervan los músculos que la mueven y la piel que cubre sus fijaciones distales.

Los nervios articulares transmiten impulsos sensitivos de la articulación, que contribuyen al sentido de la **propiocepción,** la cual permite conocer los movimientos y la posición de las partes del cuerpo. La membrana sinovial es relativamente insensible. Las fibras de la sensibilidad dolorosa son numerosas en la membrana fibrosa de la cápsula articular y en los ligamentos accesorios, transmitiendo un

intenso dolor cuando se lesiona la articulación. Las terminaciones nerviosas sensitivas responden a la torsión y al estiramiento que ocurren durante las actividades deportivas.

CUADRO CLÍNICO

ARTICULACIONES

Articulaciones del cráneo en el recién nacido

Los huesos de la calvaria (bóveda craneal) del recién nacido no establecen un pleno contacto entre sí (fig. C1-7). En tres lugares, las suturas forman unas amplias áreas de tejido fibroso denominadas *fontanelas*. La *fontanela anterior* es la más importante. En el período neonatal inmediato, a menudo las fontanelas se palpan en forma de crestas, a causa del solapamiento de los huesos craneales a su paso por el canal del parto. Normalmente, la fontanela anterior es plana. Su abombamiento puede indicar un aumento de la presión intracraneal, aunque también suele abombarse durante el llanto. La pulsación de la fontanela refleja el pulso de las arterias cerebrales. La fontanela puede estar deprimida si el lactante está deshidratado (Swartz, 2014).

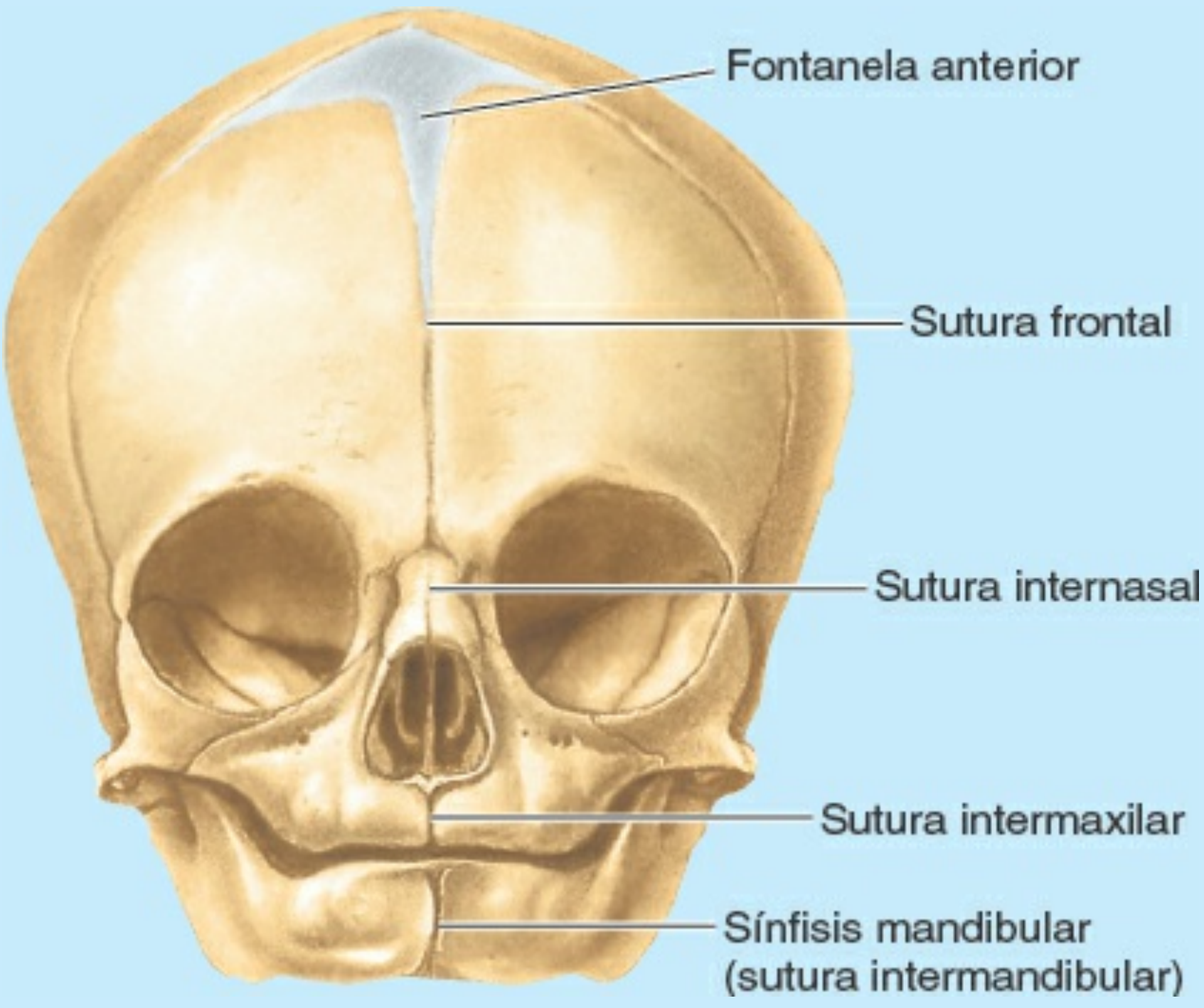

FIGURA C1-7.

Artropatías degenerativas

Las articulaciones sinoviales están diseñadas para resistir el desgaste, pero su uso intenso a lo largo de los años puede producir cambios degenerativos. Es inevitable cierto grado de destrucción en las actividades como el *jogging*, con desgaste de los cartílagos articulares y, a veces, erosión de las superficies articulares de los huesos. El envejecimiento normal del cartílago articular se

inicia tempranamente en la vida adulta, y luego progresa con lentitud. Se produce en los extremos de los huesos que se articulan, en especial en la cadera, la rodilla, la columna vertebral y las manos (Salter, 1998). Estos cambios degenerativos articulares irreversibles dan lugar a que el cartílago articular se convierta en un elemento menos eficaz para absorber los choques y como superficie lubricada. Como resultado, la articulación es cada vez más vulnerable a las fricciones repetidas que ocurren durante los movimientos. En algunos individuos, estos cambios no producen síntomas significativos, mientras que en otros pueden producir un considerable dolor.

La enfermedad articular degenerativa, o *artrosis*, se acompaña a menudo de rigidez, malestar y dolor. La artrosis es frecuente en el anciano y habitualmente afecta a las articulaciones que soportan el peso del cuerpo (p. ej., las caderas y las rodillas). La mayoría de las sustancias presentes en el torrente sanguíneo, normales o patológicas, penetran fácilmente en la cavidad articular. De modo similar, la infección traumática de una articulación puede ir seguida de una *artritis*, o inflamación articular, y de una *septicemia*, o infección de la sangre.

Artroscopia

La cavidad de una articulación sinovial puede examinarse insertando en ella una cánula y un *artroscopio* (un pequeño telescopio). Este procedimiento quirúrgico —*artroscopia*— permite al cirujano ortopédico examinar las articulaciones en busca de anomalías, como desgarros de los meniscos (discos articulares parciales de la articulación de la rodilla). Durante la artroscopia también pueden realizarse algunas intervenciones quirúrgicas (p. ej., introduciendo instrumentos a través de pequeñas incisiones). Debido a que la abertura realizada en la cápsula articular para insertar el artroscopio es pequeña, la curación es más rápida después de este procedimiento que tras la cirugía articular tradicional.

Puntos fundamentales

Cartílago y huesos. El sistema esquelético puede dividirse en esqueleto axial (huesos de la cabeza, el cuello y el tronco) y apendicular (huesos de los miembros). El esqueleto propiamente dicho se compone de diversos tipos de tejidos: • cartílago, un tejido conectivo semirrígido; • hueso, un tipo de tejido conectivo duro que proporciona soporte, protección, movilidad, almacenamiento (de ciertos electrólitos) y síntesis de células sanguíneas; • el periostio, que rodea los huesos, y el pericondrio, que rodea el cartílago, aportan nutrición a estos tejidos y son los lugares de formación de hueso y cartílago. • Dos tipos de hueso, esponjoso y compacto, se diferencian por la cantidad de materia sólida que poseen y por el tamaño y el número de los espacios que contienen. • Los huesos pueden dividirse en largos, cortos, planos, irregulares o sesamoideos. • Al describir la estructura de los diferentes huesos se utilizan términos estándar para los distintos detalles y características óseas. • El crecimiento de la mayoría de los huesos requiere muchos años. Los huesos crecen por: osificación intramembranosa, en la cual se forman moldes de hueso mesenquimatoso durante los períodos embrionario y prenatal, y osificación endocondral, en la cual se forman moldes cartilaginosos durante el período fetal y el hueso reemplaza al cartílago después del nacimiento.

Articulaciones. Una articulación es la unión entre dos o más huesos o partes rígidas del esqueleto. Se distinguen tres grandes clases de articulaciones: fibrosas, cartilaginosas y sinoviales. Las articulaciones

sinoviales, con movimientos libres, ● son el tipo más frecuente; ● pueden dividirse en planas, gínglimos, en silla de montar, elipsoideas, esferoideas y trocoides; ● reciben su irrigación sanguínea de las arterias articulares, que a menudo constituyen una red; ● drenan mediante las venas articulares que se originan en la membrana sinovial; ● se hallan ricamente inervadas por los nervios articulares que transmiten la sensación propioceptiva, el conocimiento del movimiento y la posición de las partes del cuerpo.

TEJIDO Y SISTEMA MUSCULARES

El sistema muscular está compuesto por todos los músculos del cuerpo. Los músculos esqueléticos voluntarios constituyen su gran mayoría. Todos los músculos esqueléticos están compuestos por un tipo específico de tejido muscular. Sin embargo, otros tipos de tejido muscular forman algunos músculos (p. ej., los músculos ciliar y detrusor, y los músculos erectores del pelo) y son componentes importantes de los órganos de otros sistemas: cardiovascular, digestivo, genitourinario, tegumentario y visual.

Tipos de músculos (tejido muscular)

Las células musculares, a menudo denominadas *fibras musculares* debido a su forma alargada y estrecha en estado de relajación, son células contráctiles especializadas. Están organizadas en tejidos que mueven partes del cuerpo, o modifican temporalmente la forma (reducen total o parcialmente el perímetro) de los órganos internos. El tejido conectivo asociado conduce fibras nerviosas y capilares a las células musculares, uniéndolos en haces o fascículos. Se distinguen tres tipos de músculos según sus características en relación a:

- Si normalmente están controlados por la voluntad (*voluntarios* frente a *involuntarios*).
- Si se observan o no estrías en el examen microscópico (*estriados* frente a *lisos* o *no estriados*).
- Si están localizados en la pared corporal *(soma)* y en los miembros, o componen los órganos huecos (vísceras, p. ej., el corazón) de las cavidades corporales, o los vasos sanguíneos (*somáticos* frente a *viscerales*).

Existen tres tipos de músculos (tabla 1-1):

1. Los **músculos estriados esqueléticos** son músculos somáticos voluntarios que componen los músculos esqueléticos del sistema muscular que mueve o estabiliza los huesos y otras estructuras (p. ej., el bulbo ocular).
2. El **músculo estriado cardíaco** es un músculo visceral involuntario que constituye la mayor parte de las paredes cardíacas y de las partes adyacentes de los grandes vasos, como la aorta, y bombea la sangre.
3. Los **músculos lisos** (no estriados) son músculos viscerales involuntarios que forman parte de las paredes de la mayoría de los vasos sanguíneos y órganos huecos (vísceras), y mueven sustancias a través de ellos mediante contracciones secuenciales coordinadas (pulsaciones o contracciones peristálticas).

TABLA 1-1. TIPOS DE MÚSCULOS (TEJIDO MUSCULAR)

Tipo de músculo	Localización	Apariencia de las células	Tipo de actividad	Estimulación
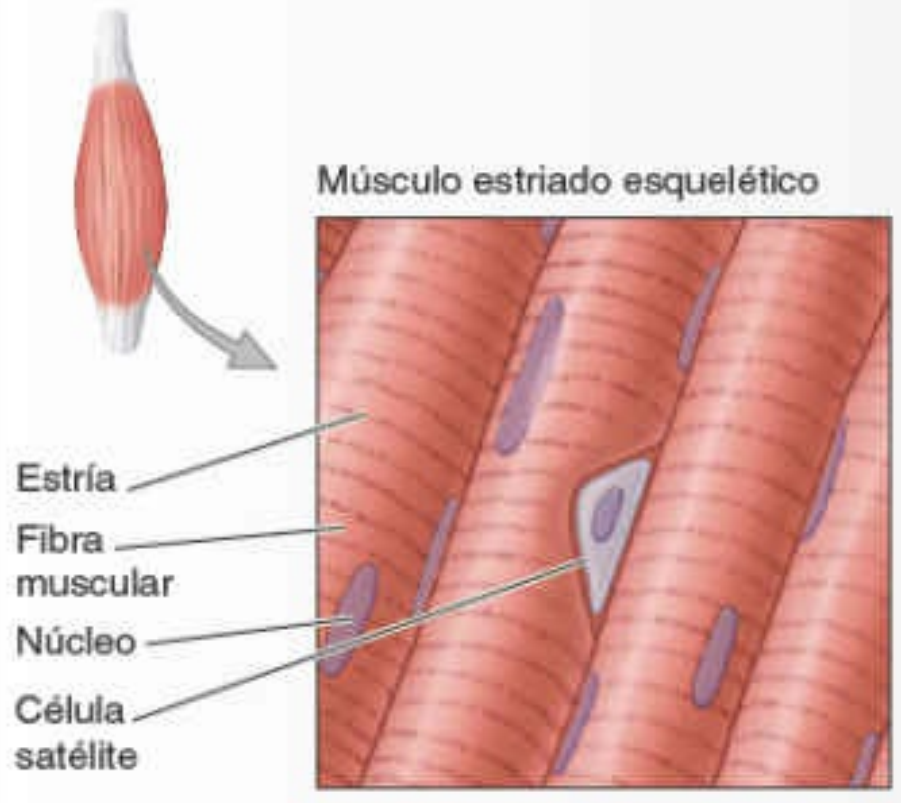	Forma la mayor parte de los denominados músculos (p. ej., el bíceps braquial) unidos al esqueleto y/o a las fascias de los miembros, la pared corporal y la cabeza/cuello	Fibras grandes, largas, no ramificadas, cilíndricas con estrías transversas (bandas), dispuestas en haces paralelos; múltiples núcleos localizados periféricamente	Contracción intermitente (fásica) por encima de un tono basal; actúa principalmente para producir movimiento (contracción isotónica) mediante un acortamiento (contracción concéntrica) o una relajación controlada (contracción excéntrica), o para mantener la posición contra la gravedad u otra fuerza sin producir movimiento (contracción isométrica)	Voluntaria (o refleja) a través del sistema nervioso somático
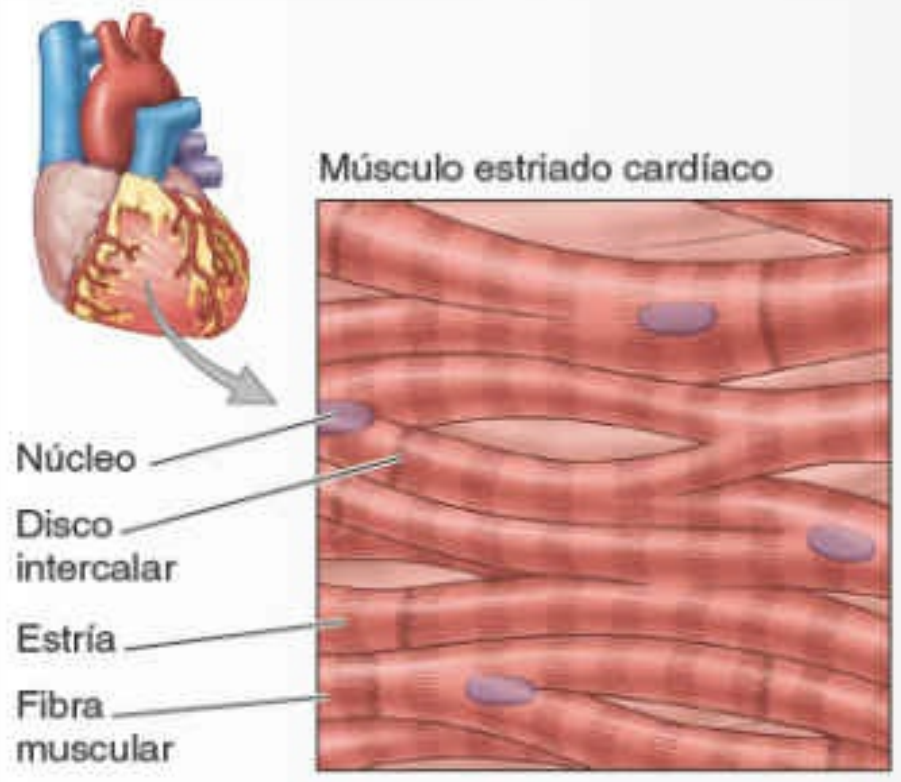	Músculo del corazón (miocardio) y porciones adyacentes de los grandes vasos (aorta, vena cava)	Fibras cortas que se ramifican y anastomosan con estrías transversas (bandas) que corren paralelas y se conectan por sus extremos mediante complejos de unión (discos intercalares); núcleo único, central	Contracción rítmica potente, rápida y continua; actúa bombeando la sangre desde el corazón	Involuntaria; estimulada y propagada intrínsecamente (miogénicamente); frecuencia y fuerza de contracción modificadas por el sistema nervioso autónomo
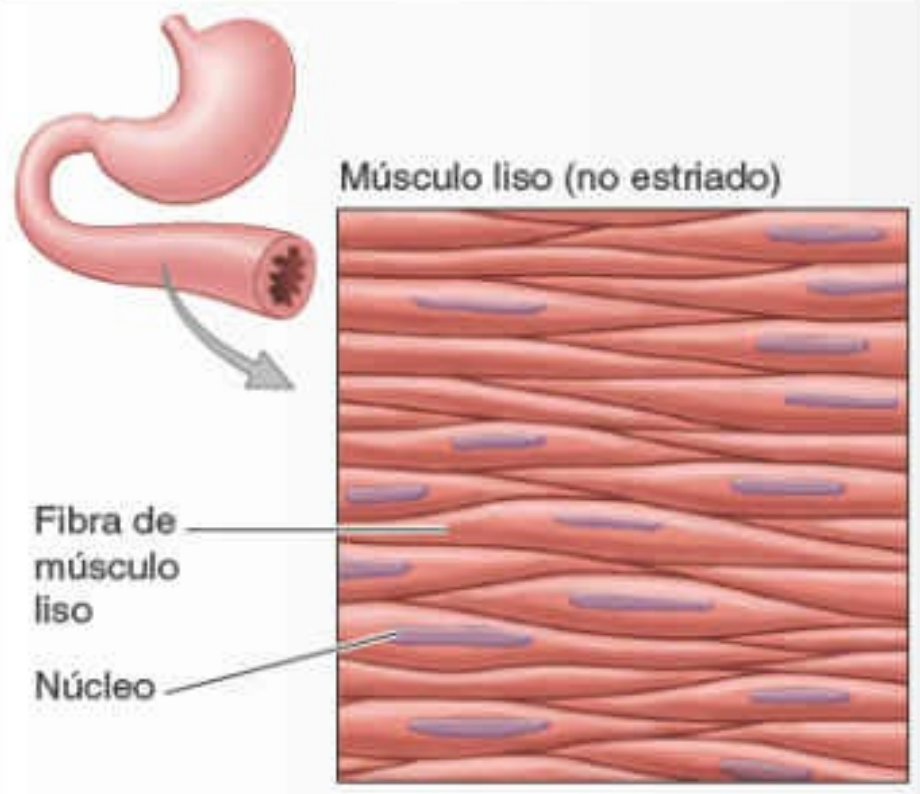	Paredes de las vísceras huecas y vasos sanguíneos, iris y cuerpo ciliar del ojo; se une a los folículos pilosos de la piel (músculo erector del pelo)	Fibras fusiformes pequeñas, independientes o aglomeradas, sin estrías; núcleo único, central	Contracción débil, lenta, rítmica o de tono sostenido; actúa fundamentalmente para impulsar sustancias (peristalsis) y restringir la corriente (vasoconstricción y actividad esfinteriana)	Involuntaria a través del sistema nervioso autónomo

Músculos esqueléticos

MORFOLOGÍA, CARACTERÍSTICAS Y TERMINOLOGÍA DE LOS MÚSCULOS

Todos los músculos esqueléticos, que suelen denominarse simplemente «músculos», poseen porciones contráctiles (una o más cabezas o vientres) carnosas y rojizas, compuestas por músculo estriado esquelético. Algunos músculos son carnosos en su totalidad, pero la mayoría presenta además otras porciones blancas no contráctiles (tendones), formadas principalmente por haces de colágeno organizados, que proporcionan un medio de fijación (fig. 1-18).

Al considerar la longitud de un músculo se incluyen el vientre muscular y los tendones. Es decir, la longitud de un músculo es la distancia entre sus inserciones. La mayoría de los músculos esqueléticos se insertan de manera directa o indirecta en los

huesos, los cartílagos, los ligamentos o las fascias, o en alguna combinación de estas estructuras. Algunos músculos se fijan en órganos (p. ej., el bulbo ocular), en la piel (músculos faciales) o en las mucosas (músculos intrínsecos de la lengua). Los músculos son órganos de locomoción (movimiento), pero también proporcionan soporte estático, dan forma al cuerpo y aportan calor. En la figura 1-19 se identifican los músculos esqueléticos situados más superficialmente. Los músculos profundos se describen al estudiar cada región.

La estructura y la forma de los músculos son variables (fig. 1-18). Los tendones de algunos músculos forman láminas planas, o **aponeurosis,** que fijan los músculos al esqueleto (habitualmente en una cresta o serie de procesos espinosos) y/o la fascia profunda (como el músculo dorsal ancho del dorso), o a la aponeurosis de otro músculo (como los músculos oblicuos de la pared anterolateral del abdomen). La denominación de la mayoría de los músculos se basa en su función o en los huesos donde se insertan. Por ejemplo, el músculo abductor del dedo meñique realiza la función de abducción de este dedo. El músculo esternocleidomastoideo se inserta inferiormente en el esternón y en la clavícula, y superiormente en el proceso mastoides del hueso temporal del cráneo. La denominación de otros músculos se basa en su posición (medial, lateral, anterior, posterior) o en su longitud (corto, largo). Los músculos pueden dividirse o clasificarse según su forma, y conforme a ella denominarlos:

- Los **músculos planos** tienen fibras paralelas, a menudo con una aponeurosis; por ejemplo, el músculo oblicuo externo del abdomen (plano y ancho). El sartorio es un músculo plano y estrecho con fibras paralelas.
- Los **músculos penniformes** son semejantes a plumas en cuanto a la disposición de sus fascículos. Pueden ser *unipenniformes, bipenniformes* o *multipenniformes;* por ejemplo, el músculo extensor largo de los dedos (unipenniforme), el recto femoral (bipenniforme) y el deltoides (multipenniforme).

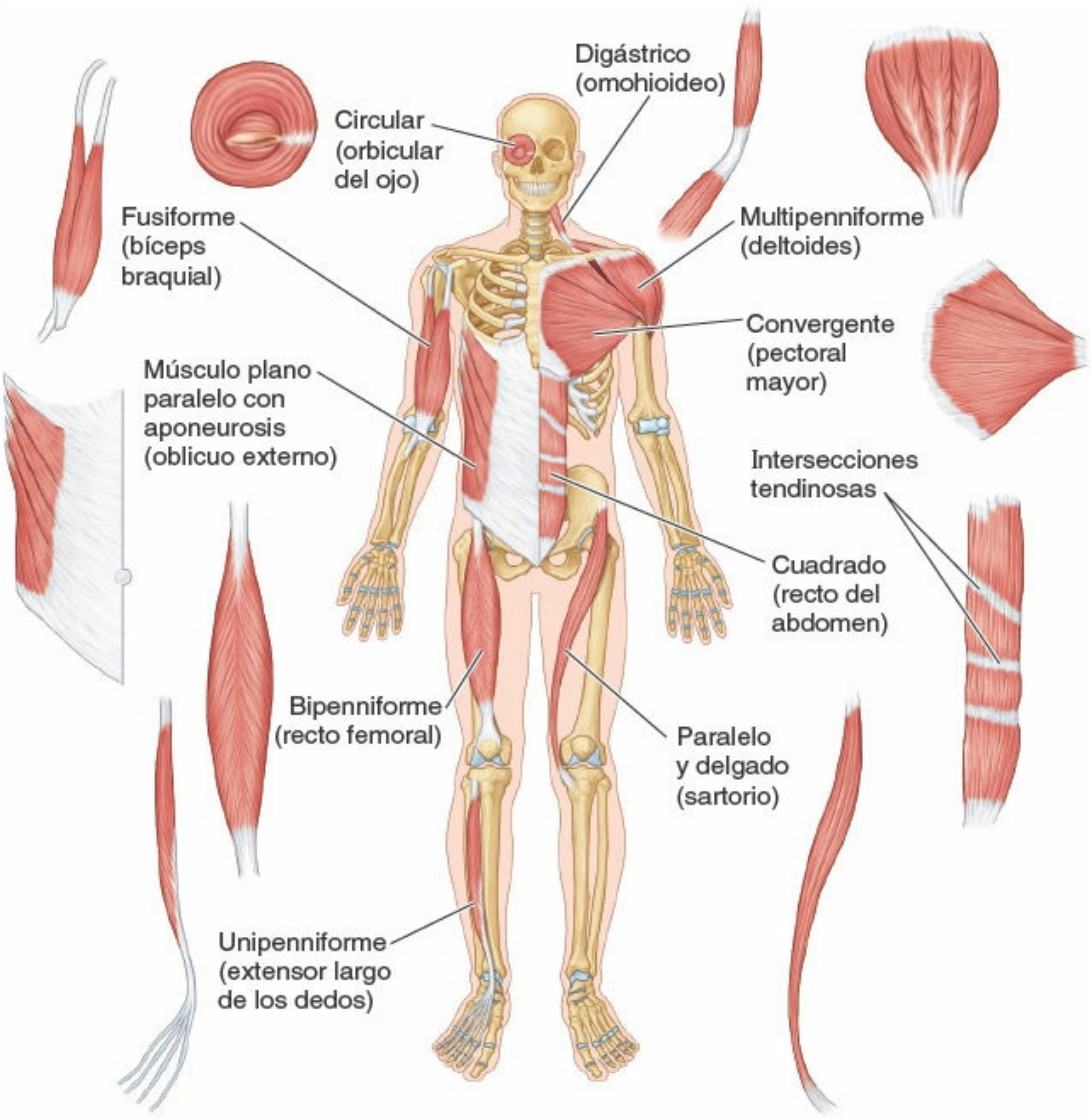

FIGURA 1-18. Estructura y forma de los músculos esqueléticos. La estructura y la forma de los músculos esqueléticos dependen de la disposición de sus fibras.

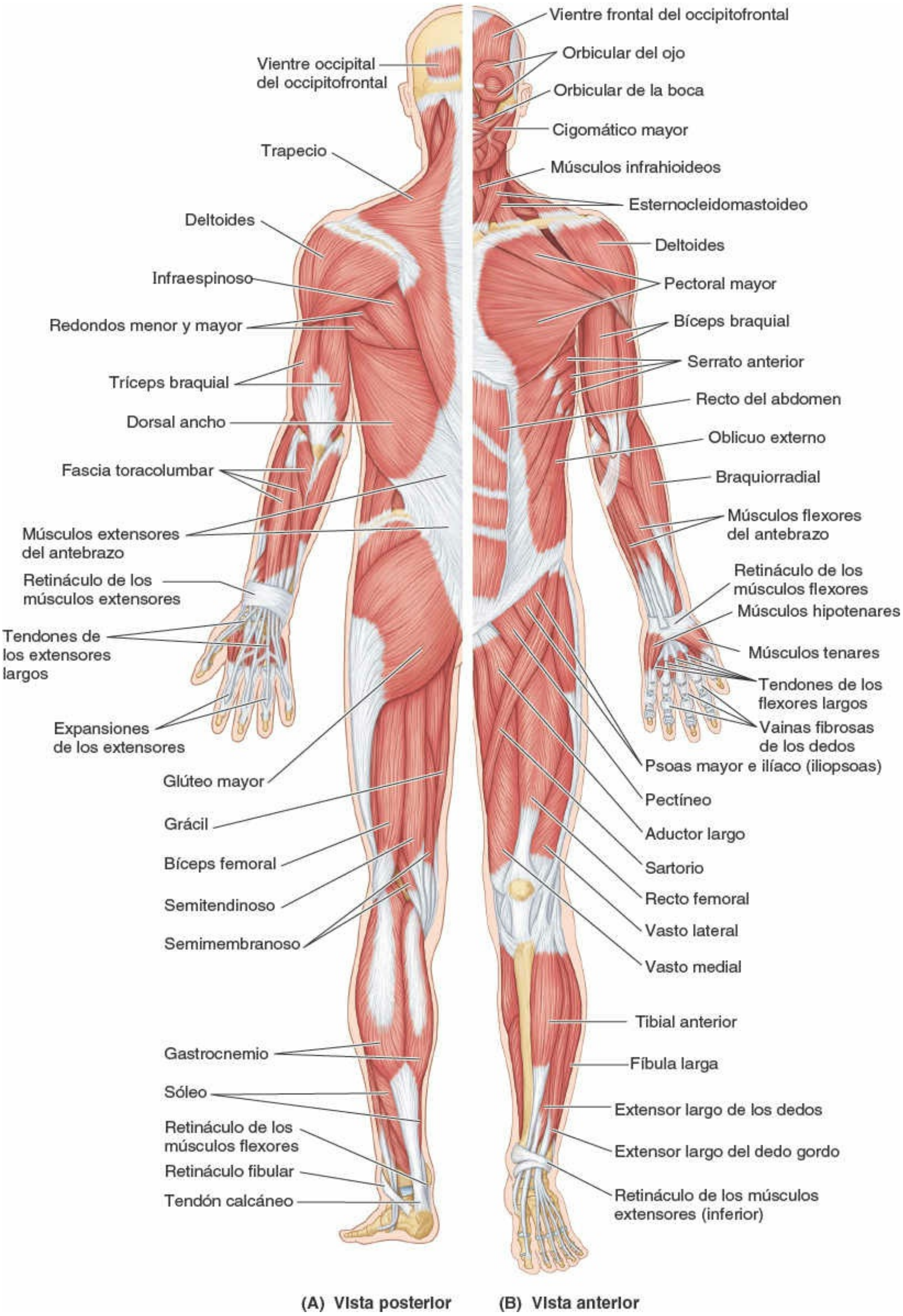

FIGURA 1-19. Músculos esqueléticos superficiales. La mayoría de los músculos que se muestran mueven el esqueleto para la locomoción, pero algunos —especialmente los de la cabeza— mueven otras estructuras (p. ej., los bulbos oculares, la piel cabelluda, los párpados, la piel de la cara y la lengua). La vaina del recto del

abdomen izquierdo, formada por las aponeurosis de los músculos planos abdominales, ha sido retirada para mostrar el músculo.

- Los **músculos fusiformes** tienen forma de huso, con un vientre grueso y redondeado y extremos adelgazados; por ejemplo, el bíceps braquial.
- Los **músculos convergentes** se originan en un área ancha y convergen para formar un solo tendón; por ejemplo, el pectoral mayor.
- Los **músculos cuadrados** tienen cuatro lados iguales; por ejemplo, el recto del abdomen entre sus intersecciones tendinosas.
- Los **músculos circulares o esfinterianos** rodean las aberturas u agujeros corporales y los comprimen cuando se contraen; por ejemplo, el orbicular del ojo (que cierra los párpados).
- Los **músculos con múltiples cabezas o vientres** tienen más de una cabeza de inserción o más de un vientre contráctil, respectivamente. Los *músculos bíceps* tienen dos cabezas de inserción (p. ej., bíceps braquial), los *músculos tríceps* tienen tres cabezas (p. ej., tríceps braquial), y los músculos digástrico y gastrocnemio tienen dos vientres. (Los del primero se disponen en tándem; los del segundo, en paralelo.)

CONTRACCIÓN MUSCULAR

Los músculos esqueléticos funcionan por contracción: traccionan, nunca empujan. Sin embargo, ciertos fenómenos, como el «destaponamiento de los oídos» para igualar la presión del aire, y la *bomba musculovenosa* (v. fig. 1-26), aprovechan la expansión de los vientres musculares durante la contracción. Cuando un músculo se contrae y se acorta, una de sus fijaciones suele permanecer estable y la otra (más móvil) queda atraída hacia él, lo que a menudo produce un movimiento. Las inserciones de los músculos se denominan habitualmente origen e inserción: el **origen** suele ser el extremo proximal del músculo, que permanece fijo durante la contracción muscular, mientras que la **inserción** suele ser el extremo distal, móvil. Sin embargo, no siempre ocurre así, pues algunos músculos pueden actuar en ambas direcciones en diferentes circunstancias. Por ejemplo, al realizar levantamientos del tronco, los extremos distales de los miembros superiores (las manos) permanecen fijos (sobre el suelo), y los extremos proximales de los miembros y el tronco (del cuerpo) se desplazan. Así pues, en el texto se suelen utilizar los términos *proximal* y *distal,* o *medial* y *lateral,* al describir la mayoría de las fijaciones musculares. Nótese que si se conocen las fijaciones de un músculo, habitualmente puede deducirse su acción (en vez de memorizarla). Al estudiar las inserciones musculares es útil realizar la acción, pues es más probable que se aprendan las cosas que se experimentan personalmente.

Contracción refleja. Aunque los músculos esqueléticos se denominan también músculos voluntarios, ciertos aspectos de su actividad son automáticos **(reflejos)** y, por lo tanto, fuera del control de la voluntad. Por ejemplo, los movimientos respiratorios del diafragma, controlados la mayor parte del tiempo por reflejos estimulados por las concentraciones de oxígeno y dióxido de carbono en la sangre (aunque podemos controlarlos voluntariamente dentro de ciertos límites), y el *reflejo miotático,* que produce un movimiento al distenderse el músculo cuando se golpea su

tendón con un martillo de reflejos.

Contracción tónica. Incluso cuando están «relajados», los músculos de un individuo que conserva la consciencia casi siempre se hallan ligeramente contraídos. Esta ligera contracción, denominada **tono muscular,** no produce movimiento ni resistencia activa (a diferencia de la contracción fásica), pero confiere al músculo una cierta firmeza que ayuda a estabilizar las articulaciones y a mantener la postura, mientras el músculo se mantiene dispuesto a responder a los estímulos apropiados. El tono muscular suele faltar sólo cuando el sujeto se halla inconsciente (como durante el sueño profundo o bajo anestesia general) o después de una lesión nerviosa que ha producido una parálisis.

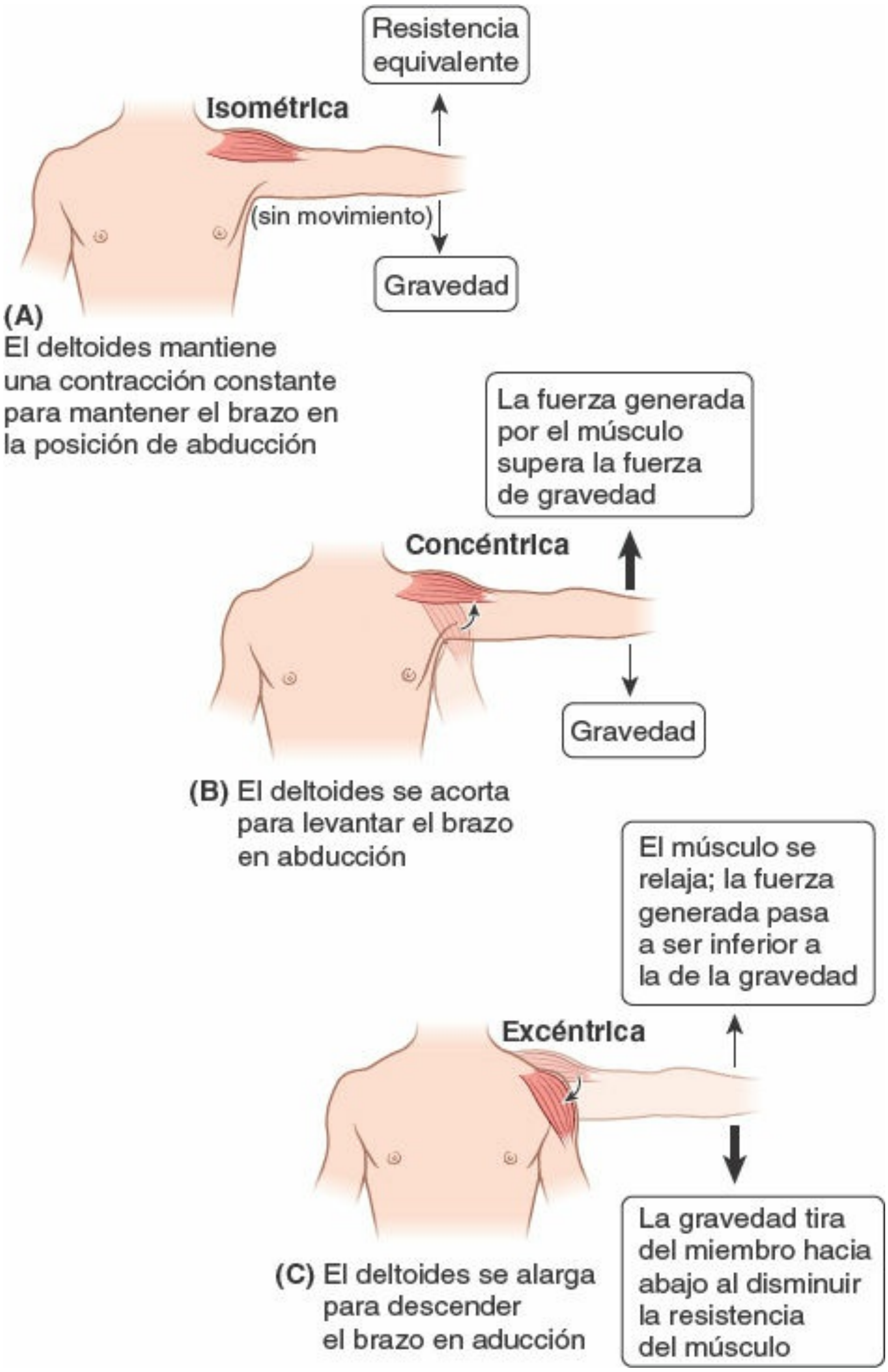

FIGURA 1-20. **Contracciones isométricas e isotónicas.** Las contracciones isométricas **(A)** mantienen la posición de la articulación sin producir movimiento. Las contracciones concéntricas **(B)** y excéntricas **(C)** son contracciones isotónicas en las cuales el músculo cambia de longitud: la contracción concéntrica por acortamiento y la contracción excéntrica por alargamiento controlado activamente del músculo (relajación).

Contracción fásica. Existen dos clases principales de **contracción muscular fásica** (activa): *1)* **contracción isotónica,** en la cual el músculo modifica su longitud en relación con la producción de movimiento, y *2)* **contracción isométrica,** en la cual no varía la longitud del músculo —no hay movimiento, pero la fuerza (tensión muscular) está aumentada por encima de los niveles tónicos, para resistir frente a la gravedad u otra fuerza antagónica (fig. 1-20). Este último tipo de contracción es importante para mantener la postura erguida y cuando los músculos actúan como

fijadores, o músculos coaptadores, como se describe más adelante.

Existen dos clases de contracciones isotónicas. La más evidente es la **contracción concéntrica,** en la cual se produce un movimiento como resultado del acortamiento muscular; por ejemplo, al levantar una copa, empujar una puerta o dar un golpe. La capacidad para aplicar una fuerza excepcional por medio de la contracción concéntrica es a menudo lo que distingue a un atleta de un aficionado. El otro tipo de contracción isotónica es la **contracción excéntrica,** en la cual un músculo se alarga mientras se contrae, es decir, experimenta una relajación controlada y gradual sin dejar de ejercer una fuerza continua (en disminución). Aunque generalmente no se piensa en ello, las contracciones excéntricas son tan importantes como las concéntricas para los movimientos funcionales coordinados, como andar, correr y bajar objetos (o descender uno mismo).

A menudo, cuando el músculo principal para un determinado movimiento está llevando a cabo una contracción concéntrica, el músculo antagonista está realizando una contracción excéntrica coordinada. Al andar, se realizan contracciones concéntricas para desplazar el centro de gravedad hacia delante, y luego, cuando este sobrepasa el miembro, se efectúan contracciones excéntricas para evitar tambalearse al trasladar el peso al otro miembro. Las contracciones excéntricas requieren menos energía metabólica con la misma carga, pero en una contracción máxima son capaces de generar una tensión mucho más alta que en la contracción concéntrica, hasta un 50 % más (Marieb, 2016).

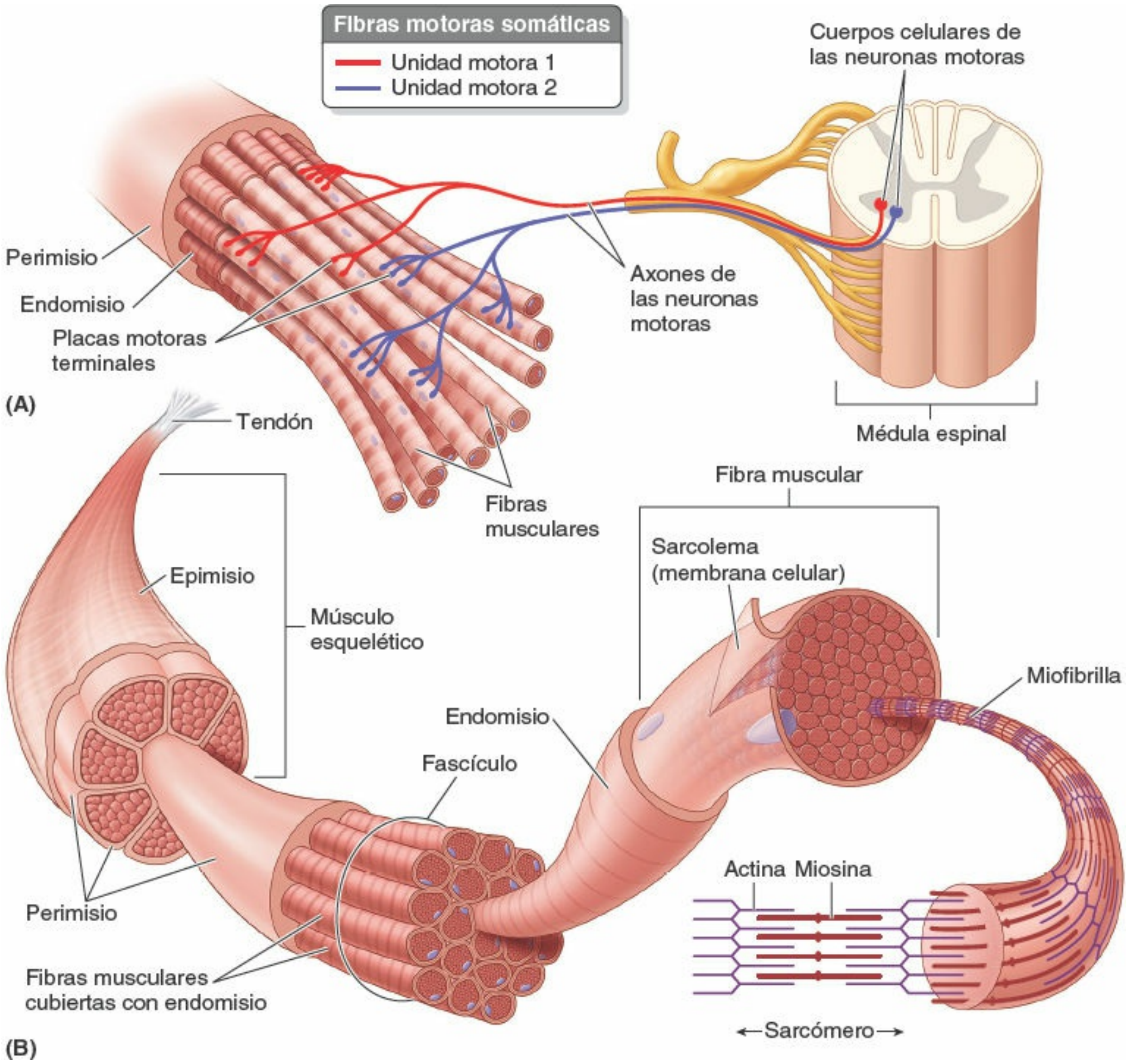

FIGURA 1-21. **Estructura del músculo esquelético y las unidades motoras. A)** Una unidad motora consta de una sola neurona motora y las fibras musculares que inerva. **B)** El epimisio es lo mismo que la fascia superficial. Los filamentos de actina (delgados) y miosina (gruesos) son los elementos contráctiles en las fibras musculares.

Mientras que la *unidad estructural* de un músculo esquelético es una fibra muscular estriada, la *unidad funcional* es una **unidad motora,** formada por una neurona motora y las fibras musculares que esta controla (fig. 1-21). Cuando una *neurona motora* de la médula espinal recibe un estímulo, inicia un impulso que contrae simultáneamente todas las fibras musculares inervadas por esa unidad motora. El número de fibras musculares de una unidad motora oscila entre uno y varios cientos. El número de fibras varía según el tamaño y la función del músculo. Las grandes unidades motoras, en las cuales una neurona inerva centenares de fibras musculares, se hallan en los grandes músculos del tronco y del muslo. En los pequeños músculos del ojo y de la mano, donde se requiere precisión en los movimientos, las unidades motoras incluyen tan sólo unas pocas fibras musculares. El movimiento (contracción fásica) se produce por activación de un número creciente de unidades motoras, por encima del nivel requerido para mantener el tono muscular.

FUNCIONES DE LOS MÚSCULOS

Los músculos desempeñan funciones específicas para movilizar y posicionar el cuerpo:

- Un **motor principal** *(agonista)* es el músculo principal encargado de producir un determinado movimiento del cuerpo. Se contrae concéntricamente para producir el movimiento deseado, realiza la mayor parte del trabajo requerido y gasta la mayor parte de la energía necesaria para ello. Para la mayoría de los movimientos existe un solo motor principal, pero en algunos intervienen dos, que se reparten el trabajo por igual.
- Un **fijador** es el músculo que estabiliza las partes proximales de un miembro mediante una contracción isométrica, mientras ocurren movimientos en las partes distales.
- Un **sinergista** es el que complementa la acción del motor principal. Puede ayudarlo directamente al proporcionar un componente más débil o con más desventaja mecánica para el mismo movimiento, o bien de forma indirecta, por ejemplo al servir de fijador de una articulación participante cuando el motor principal actúa sobre más de una articulación. No es raro que intervengan varios sinergistas para ayudar a un motor principal en un determinado movimiento.
- Un **antagonista** es un músculo que se opone a la acción de otro. Un antagonista primario se opone directamente al motor principal, pero los sinergistas también pueden oponerse como antagonistas secundarios. Mientras los movilizadores activos se contraen concéntricamente para producir el movimiento, los antagonistas se contraen excéntricamente, con relajación progresiva para producir un movimiento suave.

El mismo músculo puede actuar como motor principal, antagonista, sinergista o fijador, según las circunstancias. Nótese asimismo que el motor principal real en una determinada posición puede ser la gravedad. En tales casos puede producirse una situación paradójica, en la cual el motor principal que interviene habitualmente en ese movimiento esté inactivo (pasivo), mientras que la relajación controlada (contracción excéntrica) de los antagonistas antigravitatorios es el componente activo (que requiere energía) para el movimiento. Un ejemplo es el descenso (aducción) de los miembros superiores desde la posición de abducción (elevados 90º con respecto al tronco) estando de pie (fig. 1-20 C). El motor principal (aducción) es la gravedad; los músculos descritos como motor principal para este movimiento (pectoral mayor y dorsal ancho) se hallan inactivos o pasivos, y el músculo inervado activamente (que se contrae excéntricamente) es el deltoides (un abductor, descrito típicamente como antagonista de este movimiento).

Cuando la tracción de un músculo se ejerce a lo largo de una línea paralela al eje de los huesos a los que está unido, constituye una desventaja para producir el movimiento. En vez de ello, dicho músculo actúa para que se mantenga el contacto entre las superficies articulares de las articulaciones que cruza (es decir, se opone a las fuerzas de luxación); este tipo de músculo es un **músculo coaptador.** Por ejemplo, cuando los brazos están a los lados del cuerpo, el músculo deltoides

funciona como un músculo coaptador. Cuanto más oblicuamente está orientada la línea de tracción de un músculo con respecto al hueso que moviliza (es decir, cuanto *menos* paralela es la línea de tracción con respecto al eje largo del hueso; p. ej., el bíceps braquial cuando el codo está flexionado), tanto más capaz es ese músculo de un movimiento rápido y efectivo; este tipo de músculo es un **músculo activador.** El deltoides se hace cada vez más efectivo como músculo activador después de que otros músculos hayan iniciado la abducción del brazo.

NERVIOS Y ARTERIAS DE LOS MÚSCULOS

Son raras las variantes en la inervación de los músculos, pues existe una relación casi constante. En los miembros, los músculos de acciones similares están generalmente contenidos en un *compartimento fascial común* y comparten la misma inervación (v. fig. 1-9); por lo tanto, la inervación de los músculos de los miembros debe aprenderse por grupos funcionales, lo que sólo obliga a memorizar las excepciones. Los nervios que inervan los músculos esqueléticos **(nervios motores)** casi siempre penetran en la parte carnosa del músculo (en vez de en el tendón) desde la cara profunda (para que el nervio quede protegido por el músculo al cual inerva). Las escasas excepciones a esta norma se señalan más adelante en el texto. Cuando un nervio penetra en un músculo, al pasar a través de su porción carnosa o entre sus dos cabezas de fijación, habitualmente lo inerva. Las excepciones son los ramos sensitivos que inervan la piel del dorso después de atravesar sus músculos superficiales.

CUADRO CLÍNICO

MÚSCULOS ESQUELÉTICOS

Pruebas musculares

Las pruebas musculares ayudan en el diagnóstico de las lesiones nerviosas. Estas pruebas se realizan comúnmente por dos métodos:

- El paciente efectúa movimientos contra la resistencia opuesta por el examinador. Por ejemplo, el paciente mantiene el antebrazo doblado mientras el examinador trata de estirarlo. Esta técnica permite calibrar la potencia de los movimientos.
- El examinador realiza movimientos para resistir a los del paciente. Al investigar la flexión del antebrazo, el paciente trata de flexionarlo mientras el examinador se opone. A menudo las pruebas se realizan por pares bilateralmente, a efectos comparativos.

La *electromiografía* (EMG), o estimulación eléctrica de los músculos, es otro método para investigar la acción muscular. Se colocan electrodos sobre un músculo y se pide al paciente que realice ciertos movimientos. A continuación se amplifican y registran las diferencias en los potenciales de acción eléctricos musculares. Un músculo normal en reposo sólo muestra una actividad basal (tono muscular) que únicamente desaparece con el sueño profundo, o bien en la

parálisis o bajo anestesia. Los músculos, al contraerse, presentan unos valores máximos variables de actividad fásica. La EMG permite analizar la actividad de un determinado músculo al efectuar diferentes movimientos. Además, la EMG puede formar parte de un programa de tratamiento para restaurar la acción de los músculos.

Disfunción muscular y parálisis

La disminución del tamaño *(atrofia)* muscular puede estar causada por un trastorno muscular primario o por una lesión de su nervio correspondiente. La atrofia muscular también puede estar causada por la inmovilización de una extremidad, como con un yeso.

Desde el punto de vista clínico es importante no sólo considerar la acción que normalmente produce un determinado músculo, sino también tener en cuenta las consecuencias derivadas de su pérdida de función *(parálisis)*. ¿Cómo se manifiesta la disfunción de un músculo o grupo de músculos? (es decir, ¿cuáles son los signos visibles?).

Ausencia de tono muscular

Aunque el tono muscular es una fuerza suave, puede tener efectos importantes. Por ejemplo, el tono de los músculos de los labios ayuda a mantener los dientes alineados. Cuando falta esta presión leve pero constante (por parálisis o cortedad de los labios que deja los dientes expuestos), los dientes se desplazan y quedan en eversión («dientes de conejo»).

La ausencia de tono muscular en un paciente inconsciente (p. ej., bajo anestesia general) puede hacer que se produzcan luxaciones cuando se procede a levantarlo o posicionarlo. Cuando un músculo está desnervado (pierde su inervación), queda paralizado (fláccido, con pérdida del tono y de la capacidad para contraerse fásicamente a demanda o de modo reflejo). Cuando falta el tono normal de un músculo, el tono del músculo oponente (antagonista) puede conducir a que un miembro asuma una posición anormal en reposo. Además, el músculo desnervado se fibrosa y pierde su elasticidad, lo que contribuye a dicha posición anormal.

Dolor y distensiones musculares

Las contracciones excéntricas que resultan excesivas o desacostumbradas causan a menudo dolor muscular de comienzo tardío. Debido a ello, bajar muchos peldaños de escalera causa más dolor muscular, por las contracciones excéntricas, que subir el mismo número de escalones. El estiramiento muscular que ocurre en el tipo de alargamiento de la contracción excéntrica es más probable que produzca microdesgarros musculares y/o irritación perióstica, en comparación con la contracción concéntrica (acortamiento del vientre muscular).

Los músculos esqueléticos tienen una capacidad de alargamiento limitada. Habitualmente, los músculos no pueden estirarse más allá de un tercio de su longitud en reposo sin sufrir daños. Esto se refleja en sus fijaciones al esqueleto,

que no suelen permitir un alargamiento excesivo. Una excepción es la de los músculos isquiotibiales. Cuando se extiende la rodilla, dichos músculos alcanzan típicamente su máxima longitud antes de que se flexione por completo la cadera (es decir, la flexión de la cadera queda limitada por la capacidad de los isquiotibiales para estirarse). Ello explica, además de las fuerzas relacionadas con su contracción excéntrica, el hecho de que los músculos de la parte posterior del muslo sufren distensiones (desgarros) con más frecuencia que otros músculos (fig. C1-8).

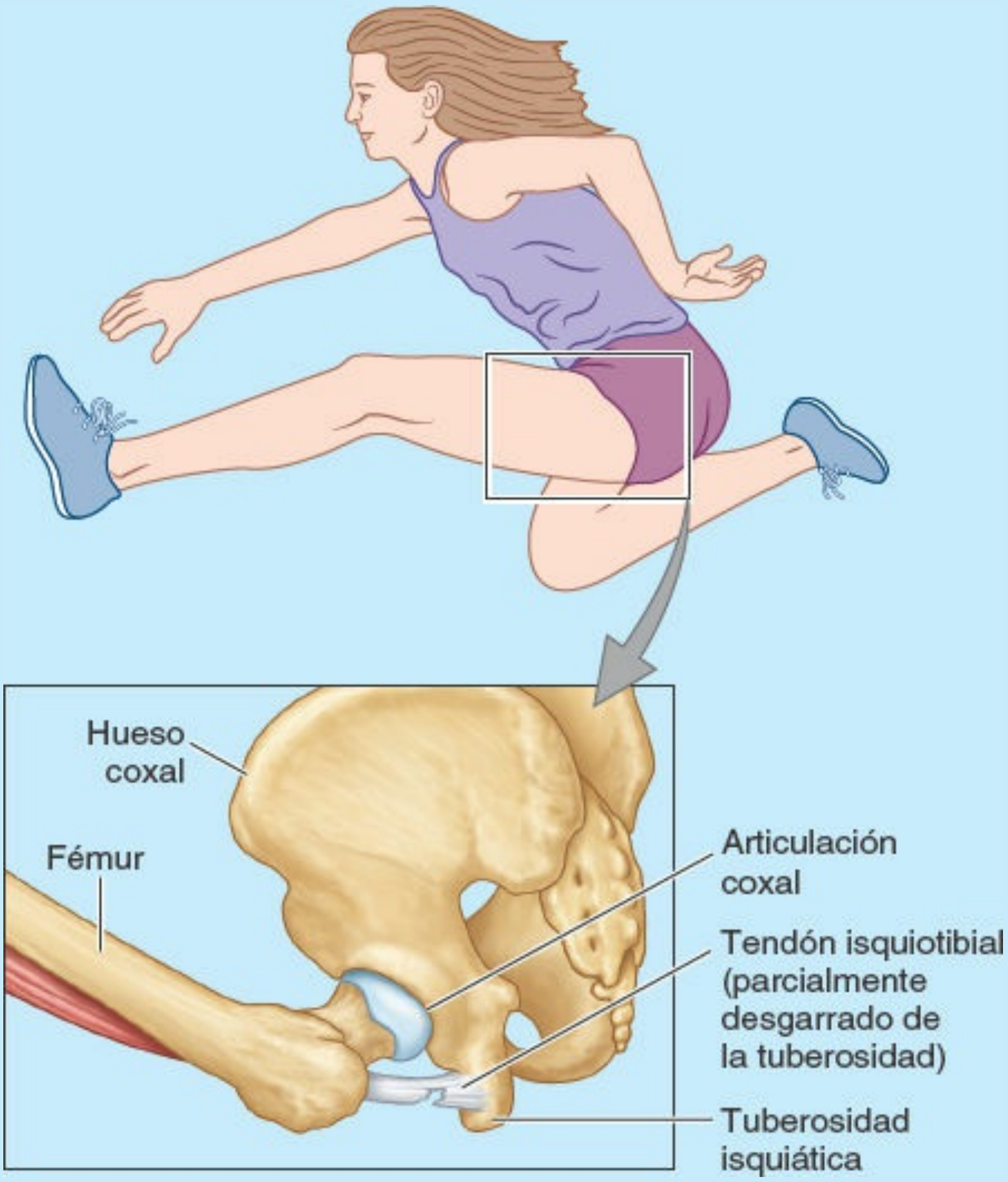

FIGURA C1-8.

Crecimiento y regeneración del músculo esquelético

Las fibras musculares estriadas no pueden dividirse, pero sí reemplazarse individualmente por nuevas fibras musculares derivadas de células satélite del músculo esquelético (v. fig. del músculo esquelético, tabla 1-1). Las células satélite representan una fuente potencial de mioblastos, precursores de las células musculares, que son capaces de fusionarse entre sí para formar nuevas fibras de músculo esquelético en caso necesario (Pawlina, 2016). El número de nuevas fibras que pueden producirse es insuficiente para compensar la pérdida por degeneración o traumatismos musculares. En vez de regenerarse de un modo

efectivo, el nuevo músculo esquelético está formado por una mezcla desorganizada de fibras musculares y tejido fibroso cicatricial. Los músculos esqueléticos pueden crecer en respuesta a un ejercicio intenso y constante, como ocurre en el culturismo. El crecimiento se produce por hipertrofia de las fibras existentes, no por adición de nuevas fibras musculares. La hipertrofia alarga y aumenta las miofibrillas dentro de las fibras musculares (v. fig. 1-21), lo que incrementa la cuantía del trabajo que puede realizar el músculo.

La irrigación sanguínea de los músculos no es tan constante como su inervación, y suele ser múltiple. Las arterias nutren en general las estructuras con las que establecen contacto. Así pues, hay que aprender el curso de las arterias y deducir que un músculo recibe irrigación de todas las arterias vecinas.

Músculo estriado cardíaco

El **músculo estriado cardíaco** forma la pared muscular del corazón, o *miocardio.* Una cierta cantidad de músculo cardíaco se halla también en las paredes de la aorta, las venas pulmonares y la vena cava superior. Las contracciones del músculo estriado cardíaco no se hallan bajo el control voluntario. La frecuencia cardíaca se regula intrínsecamente por un *marcapasos,* un sistema de conducción de los impulsos compuesto por fibras musculares cardíacas especializadas que, a su vez, están influidas por el sistema nervioso autónomo (SNA) (comentado más adelante en este capítulo). El músculo estriado cardíaco tiene una apariencia microscópica netamente en bandas (v. tabla 1-1). Ambos tipos de músculo estriado (esquelético y cardíaco) se caracterizan además por el carácter inmediato, rápido y potente de sus contracciones. *Nota:* aunque el rasgo se aplica al músculo estriado esquelético y cardíaco, habitualmente se emplean los términos *estriado* y *en bandas* para designar el músculo estriado esquelético voluntario.

Como se aprecia en la tabla 1-1, el músculo estriado cardíaco se distingue del músculo estriado esquelético por su localización, aspecto, tipo de actividad y medio de estimulación. Para apoyar su continua y elevada actividad, la irrigación sanguínea del músculo estriado cardíaco es el doble que la del músculo estriado esquelético.

Músculo liso

El **músculo liso,** así denominado por la ausencia de estriaciones en las fibras musculares al examen microscópico, forma una gran parte de la capa media *(túnica media)* de las paredes vasculares (por encima del nivel capilar) (v. fig. 1-23 y tabla 1-1). Por lo tanto, aparece en todo el tejido vascularizado. También compone las partes musculares de las paredes del tubo digestivo y sus conductos. El músculo liso se encuentra en la piel, donde forma los *músculos erectores del pelo* asociados con los folículos pilosos (v. fig. 1-6), y en el bulbo ocular, donde controla el grosor del cristalino y el tamaño de la pupila.

Al igual que el músculo estriado cardíaco, el músculo liso es un *músculo involuntario;* sin embargo, está inervado directamente por el SNA. Su contracción también puede iniciarse por acción hormonal o por estímulos locales, como el

estiramiento. El músculo liso responde más lentamente que el músculo estriado, y su contracción es tardía y más lenta. Puede experimentar una contracción parcial durante largos períodos y tiene una capacidad mucho mayor que el músculo estriado para alargarse sin sufrir una lesión paralizante. Ambos factores son importantes para regular el tamaño de los esfínteres y el calibre de la *luz* (espacio interior) de las estructuras tubulares (p. ej., vasos sanguíneos o intestinos). En las paredes del tubo digestivo, de las trompas uterinas y de los uréteres, las células musculares son las encargadas de las contracciones peristálticas rítmicas que impulsan el contenido a lo largo de estas estructuras tubulares.

CUADRO CLÍNICO

MÚSCULO CARDÍACO Y MÚSCULO LISO

Hipertrofia del miocardio e infarto de miocardio

En la hipertrofia compensadora, el miocardio responde al aumento de las demandas con un incremento en el tamaño de sus fibras. Cuando las fibras musculares estriadas cardíacas se lesionan por pérdida de su irrigación sanguínea durante un ataque cardíaco, el tejido se necrosa (muere) y el tejido fibroso cicatricial que se desarrolla constituye un infarto de miocardio (IM), un área de necrosis miocárdica (muerte patológica del tejido cardíaco). Las células musculares que degeneran no son reemplazadas, pues las células musculares cardíacas no se dividen. Además, no hay equivalentes de las células satélite del músculo esquelético que puedan producir nuevas fibras musculares cardíacas.

Hipertrofia e hiperplasia del músculo liso

Las células musculares lisas experimentan una hipertrofia compensadora en respuesta al aumento de demandas. Las células musculares lisas de la pared uterina aumentan durante el embarazo, no sólo en tamaño sino también en número (hiperplasia), dado que conservan su capacidad de dividirse. Además, pueden desarrollarse nuevas células musculares lisas a partir de células incompletamente diferenciadas (pericitos) localizadas a lo largo de los vasos sanguíneos de pequeño calibre (Pawlina, 2016).

Puntos fundamentales

Músculos esqueléticos. Los músculos se dividen en estriado esquelético, estriado cardíaco y liso. • Los músculos esqueléticos se subdividen a su vez, según su forma, en planos, penniformes, fusiformes, cuadrados, circulares o esfinterianos y con cabezas o vientres múltiples. • Las funciones del músculo esquelético son las de contraerse, permitir los movimientos automáticos (reflejos), mantener el tono muscular (contracción tónica) y realizar contracciones fásicas (activas), con cambio en la longitud del músculo (isotónicas) o sin cambio (isométricas). • Los movimientos isotónicos pueden ser concéntricos (que producen movimiento por acortamiento) o excéntricos (que permiten el movimiento por relajación controlada). • Los motores principales son los músculos responsables de un determinado movimiento. • Los fijadores estabilizan una parte del miembro mientras otra parte de ella se mueve. • Los sinergistas aumentan la acción de los motores principales. • Los antagonistas se oponen a la acción de otro músculo.

Músculo cardíaco y músculo liso. El músculo cardíaco es un tipo de músculo estriado que se halla en las paredes del corazón, o miocardio, así como en algunos de los principales vasos sanguíneos. ● La contracción del músculo cardíaco no se halla bajo el control voluntario, sino que se activa por fibras musculares cardíacas especializadas que constituyen el marcapasos, cuya actividad está regulada por el SNA. ● El músculo liso carece de estrías. Se encuentra en todos los tejidos vasculares y en las paredes del tubo digestivo y de otros órganos. ● El músculo liso está inervado directamente por el SNA; por lo tanto, no se halla bajo control voluntario.

SISTEMA CARDIOVASCULAR

El **sistema circulatorio,** que transporta líquidos por todo el organismo, se compone de los sistemas cardiovascular y linfático. El corazón y los vasos sanguíneos componen la red de transporte de la sangre, o *sistema cardiovascular*, a través del cual el corazón bombea la sangre por todo el vasto sistema de vasos sanguíneos del cuerpo. La sangre lleva nutrientes, oxígeno y productos de desecho hacia y desde las células.

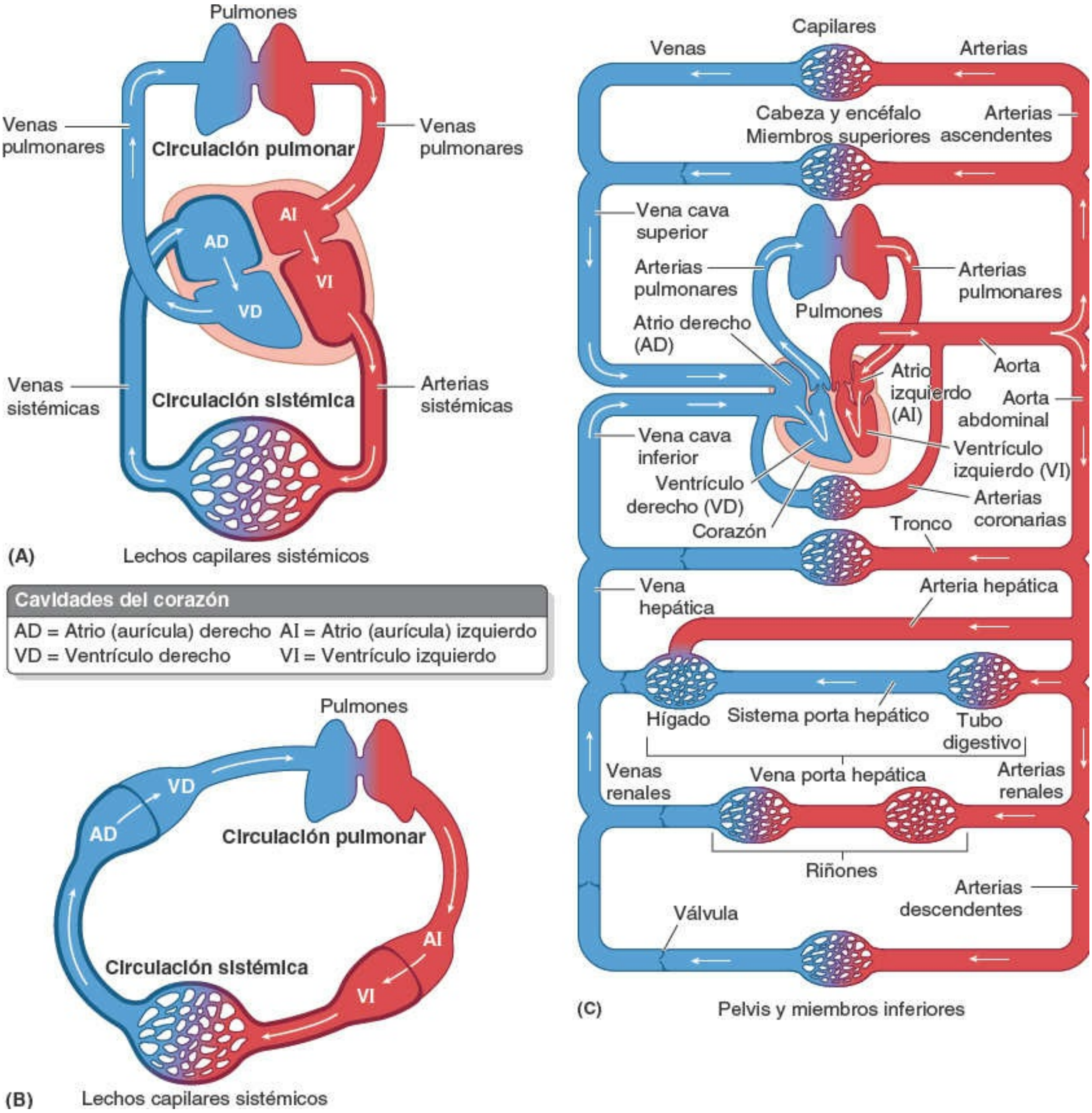

FIGURA 1-22. La circulación. A) Ilustración esquemática de la disposición anatómica de las dos bombas musculares (corazón derecho e izquierdo) que impulsan la circulación pulmonar y sistémica. **B)** Ilustración esquemática de la circulación del cuerpo, con el corazón derecho e izquierdo representados como dos bombas en serie. La circulación pulmonar y la sistémica son en realidad componentes en serie en un circuito continuo. **C)** Esquema más detallado que muestra que la circulación sistémica consiste en varios circuitos paralelos que sirven a los distintos órganos y regiones del cuerpo.

Circuitos vasculares

El *corazón* se compone de dos bombas musculares que, aunque adyacentes, actúan en serie y dividen la circulación en dos partes: las circulaciones o *circuitos pulmonar* y *sistémico* (fig. 1-22 A y B). El *ventrículo derecho* del corazón impulsa la sangre pobre en oxígeno que procede de la circulación sistémica y la lleva a los pulmones a través de las *arterias pulmonares.* El dióxido de carbono se intercambia por oxígeno en los capilares pulmonares, y luego la sangre rica en oxígeno vuelve por las *venas pulmonares* al *atrio (aurícula) izquierdo* del corazón. Este circuito, desde el ventrículo derecho a través de los pulmones hasta el atrio izquierdo, es la **circulación pulmonar.** El ventrículo izquierdo impulsa la sangre rica en oxígeno, que vuelve al corazón desde la circulación pulmonar, a través del **sistema arterial** (la aorta y sus ramas), con intercambio de oxígeno y nutrientes por dióxido de carbono en los capilares del resto del cuerpo. La sangre pobre en oxígeno vuelve al atrio derecho del corazón por las **venas sistémicas** (tributarias de las venas cavas superior e inferior). Este circuito desde el ventrículo izquierdo al atrio derecho es la **circulación sistémica.**

La circulación sistémica consiste en realidad en muchos circuitos en paralelo que sirven a las distintas regiones y/o sistemas orgánicos del cuerpo (fig. 1-22 C).

Vasos sanguíneos

Hay tres clases de vasos sanguíneos: *arterias, venas* y *capilares* (fig. 1-23). La sangre, a alta presión, sale del corazón y se distribuye por todo el cuerpo mediante un sistema ramificado de arterias de paredes gruesas. Los vasos de distribución finales, o *arteriolas,* aportan la sangre rica en oxígeno a los capilares. Estos forman un *lecho capilar,* en el cual se produce el intercambio de oxígeno, nutrientes, productos de desecho y otras sustancias con el líquido extracelular. La sangre del lecho capilar pasa a *vénulas* de paredes delgadas, semejantes a capilares amplios. Las vénulas drenan en pequeñas venas que desembocan en otras mayores. Las venas de mayor calibre, las venas cavas superior e inferior, llevan la sangre pobre en oxígeno al corazón.

La mayoría de los vasos del sistema circulatorio tiene tres capas o túnicas:

- **Túnica íntima,** un revestimiento interno compuesto por una sola capa de células epiteliales extremadamente aplanadas, o **endotelio,** que reciben soporte de un delicado tejido conectivo. Los capilares se componen sólo de esta túnica, además de una membrana basal de soporte en los capilares sanguíneos.
- **Túnica media,** una capa media compuesta principalmente por músculo liso.
- **Túnica adventicia,** una capa o lámina más externa de tejido conectivo.

La túnica media es la más variable. Las arterias, las venas y los conductos linfáticos se distinguen por el grosor de esta capa en relación con el diámetro de la luz, así como por su organización y, en el caso de las arterias, por la presencia de cantidades variables de fibras elásticas.

ARTERIAS

Las **arterias** son vasos sanguíneos que transportan la sangre a una presión relativamente elevada (en comparación con las venas correspondientes), desde el corazón, y la distribuyen por todo el organismo (fig. 1-24 A). La sangre pasa a través de arterias de calibre decreciente. Los diferentes tipos de arterias se distinguen entre sí por su tamaño global, por las cantidades relativas de tejido elástico o muscular en la túnica media (fig. 1-23), por el grosor de sus paredes con respecto a la luz, y por su función. El tamaño y el tipo de las arterias son un continuo; es decir, se observa un cambio gradual de las características morfológicas de un tipo a otro. Hay tres tipos de arterias:

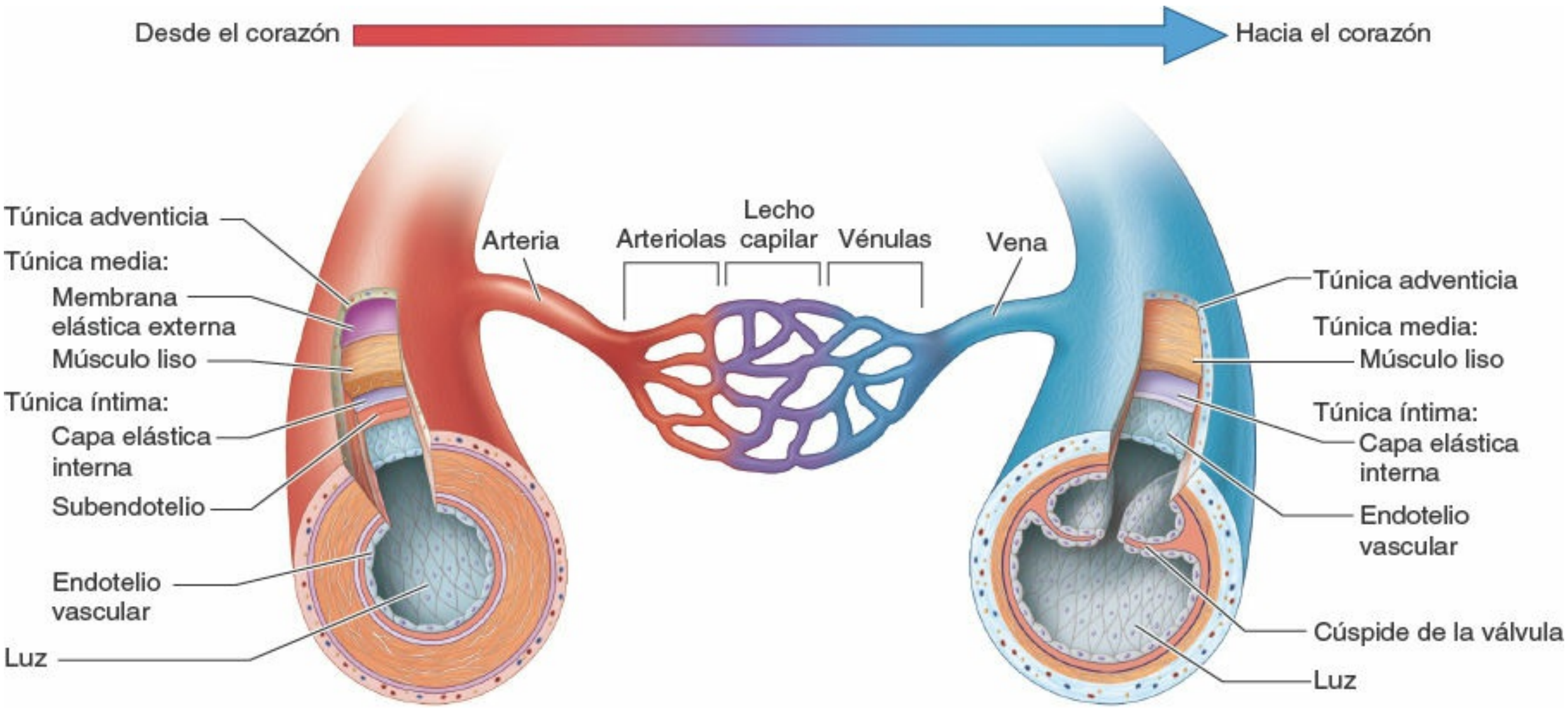

FIGURA 1-23. Estructura de los vasos sanguíneos. Las paredes de la mayoría de los vasos sanguíneos tienen tres capas concéntricas de tejido, llamadas túnicas. Con menos músculo, las paredes de las venas son más delgadas en comparación con las arterias, y tienen una amplia luz que normalmente aparece aplanada en las secciones de tejidos.

- Las **grandes arterias elásticas** (arterias de conducción) poseen numerosas láminas de fibras elásticas en sus paredes. Estas grandes arterias reciben inicialmente el gasto cardíaco. Su elasticidad les permite expandirse cuando reciben la sangre de los ventrículos, minimizar el cambio de presión y volver a su tamaño inicial entre las contracciones ventriculares, mientras continúan impulsando la sangre hacia las arterias de mediano calibre. Con ello se mantiene la presión en el sistema arterial entre las contracciones cardíacas (en un momento en que la presión intraventricular cae a cero). Globalmente, de este modo se minimiza el reflujo de la presión arterial mientras el corazón se contrae y se relaja. Ejemplos de grandes arterias elásticas son la aorta, las arterias que nacen del arco de la aorta (tronco braquiocefálico, subclavias, carótidas) y el tronco de la arteria pulmonar y sus ramas principales (fig. 1-24 A).

- Las **arterias musculares de calibre mediano** (arterias de distribución) tienen paredes que principalmente constan de fibras musculares lisas dispuestas de forma circular. Su capacidad para disminuir de diámetro (vasoconstricción) les permite regular el flujo de sangre a las diferentes partes del organismo, según las circunstancias (p. ej., actividad, termorregulación). Las contracciones pulsátiles de sus paredes musculares (con independencia del calibre de la luz) disminuyen su calibre transitoria y rítmicamente en una secuencia progresiva, lo que impulsa y distribuye la sangre a las diversas partes del cuerpo. La mayoría de las arterias con denominación, incluidas las que se observan en las paredes corporales y en los miembros durante la disección, como la braquial o la femoral, son arterias musculares de calibre mediano.

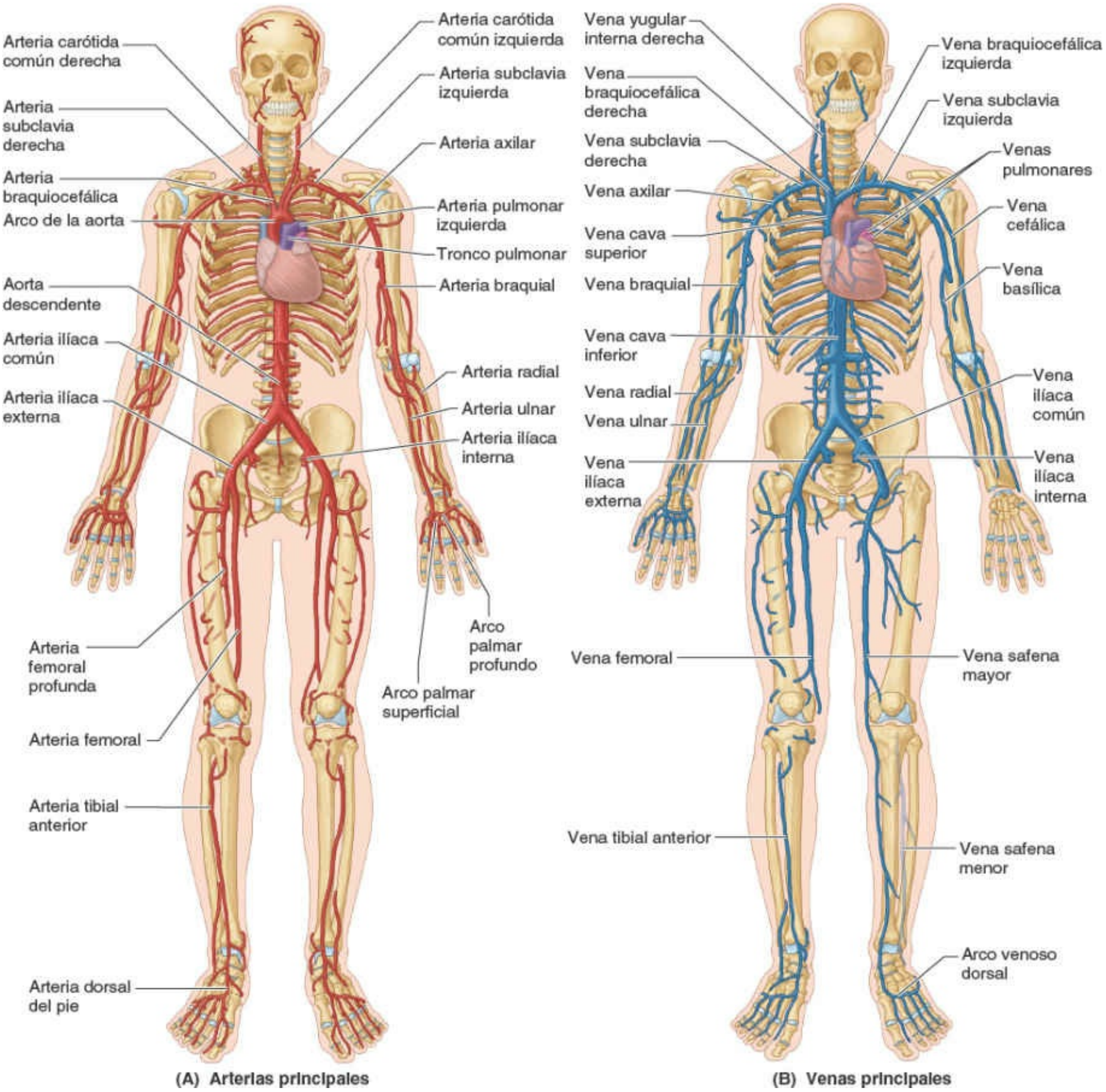

FIGURA 1-24. Porción sistémica del sistema cardiovascular. Las arterias y las venas que se muestran en la ilustración transportan sangre oxigenada desde el corazón hacia los lechos capilares sistémicos y devuelven sangre pobre en oxígeno desde los lechos capilares hasta el corazón, respectivamente, constituyendo la circulación sistémica. Aunque normalmente se representan y consideran como vasos únicos, como aquí, las venas profundas de los miembros normalmente se presentan como pares de venas satélites.

- Las **arterias de calibre pequeño** y las **arteriolas** son relativamente estrechas y tienen unas gruesas paredes musculares. El grado de repleción de los lechos capilares y el nivel de tensión arterial dentro del sistema vascular se regulan principalmente por el *tono* (firmeza) del músculo liso de las paredes arteriolares. Si el tono se halla por encima de lo normal, hay *hipertensión* (presión arterial alta). Las arterias pequeñas no suelen tener una denominación especial ni se identifican específicamente en la disección; las arteriolas sólo pueden observarse con medios de aumento.

Las **anastomosis** (comunicaciones) entre diversas ramas de una arteria proporcionan numerosas posibles desviaciones del flujo sanguíneo si la vía habitual está obstruida por una compresión debida a la posición de una articulación, por un proceso patológico o por una ligadura quirúrgica. Si un conducto principal está ocluido, generalmente los conductos alternativos de menor calibre pueden aumentar de tamaño tras un cierto período, lo que permite una **circulación colateral** o una vía alternativa que irriga las estructuras distales al bloqueo. Sin embargo, las vías colaterales requieren tiempo para abrirse adecuadamente, y no suelen ser suficientes para compensar una oclusión súbita o una ligadura.

Sin embargo, hay áreas donde la circulación colateral no existe, o es insuficiente para reemplazar al conducto principal. Las arterias que no se anastomosan con las adyacentes son **arterias terminales verdaderas** (anatómicamente). La oclusión de una arteria terminal interrumpe el flujo sanguíneo a la estructura o segmento de un órgano que irriga esa arteria. Por ejemplo, la retina está irrigada por arterias terminales verdaderas, cuya obstrucción causa ceguera. Las *arterias terminales funcionales* (con anastomosis ineficaces) no son arterias terminales verdaderas, e irrigan segmentos del cerebro, el hígado, el riñón, el bazo y los intestinos; también pueden existir en el corazón.

VENAS

Las venas generalmente devuelven la sangre pobre en oxígeno desde los lechos capilares al corazón, lo que les confiere su aspecto de color azul oscuro (fig. 1-24 B). Las grandes venas pulmonares son atípicas al llevar sangre rica en oxígeno desde los pulmones al corazón. Debido a que la presión sanguínea es menor en el sistema venoso, sus paredes (específicamente la túnica media) son más delgadas en comparación con las de las arterias acompañantes (v. fig. 1-23). Normalmente las venas no pulsan, ni tampoco emiten un chorro de sangre cuando se seccionan. Hay tres tipos de venas:

- Las **vénulas** son las venas de menor tamaño. Las vénulas drenan los lechos capilares y se unen con otras similares para constituir las venas pequeñas. Para observarlas es necesario emplear medios de aumento. Las venas pequeñas son tributarias de venas mayores, que se unen para formar **plexos venosos (red venosa),** como el arco venoso dorsal del pie (fig. 1-24 B). Las venas pequeñas no reciben denominaciones específicas.
- Las **venas medias** drenan los plexos venosos y acompañan a las arterias de

mediano calibre. En los miembros, y en algunos otros lugares donde el flujo de sangre resulta dificultado por la acción de la gravedad, las venas medias poseen válvulas. Las **válvulas venosas** son cúspides (colgajos pasivos) de endotelio con **senos valvulares** similares a copas que se llenan desde arriba. Cuando están llenas, las cúspides valvulares ocluyen la luz del vaso, impidiendo el reflujo de sangre en sentido distal, haciendo el flujo unidireccional (hacia el corazón, pero no en sentido inverso; v. fig. 1-26). El mecanismo valvular también divide las columnas de sangre venosa en segmentos más cortos, reduciendo la presión retrógrada. Ambos efectos hacen que sea más fácil para la *bomba muscular venosa* superar la fuerza de gravedad para regresar la sangre al corazón. Como ejemplos de venas medias se incluyen las venas superficiales que tienen denominación (venas cefálica y basílica del miembro superior y venas safenas mayor y menor del miembro inferior), y las *venas* que reciben el mismo nombre que las arterias *a las que acompañan* (fig. 1-24 B).

- Las **venas grandes** poseen anchos fascículos longitudinales de músculo liso y una túnica adventicia bien desarrollada. Un ejemplo es la vena cava superior.

Las venas son más abundantes que las arterias. Aunque sus paredes son más delgadas, su diámetro suele ser mayor que el de las arterias acompañantes. Las paredes delgadas de las venas les permiten tener una gran capacidad de expansión, lo que utilizan cuando el retorno de sangre al corazón queda dificultado por compresión o presiones internas (p. ej., tras inspirar profundamente y luego contener la respiración; es decir, en la *maniobra de Valsalva*).

Dado que las arterias y las venas forman un circuito, cabría esperar que la mitad del volumen sanguíneo se hallara en las arterias y la otra mitad en las venas. Sin embargo, debido al mayor diámetro de las venas y a su capacidad para expandirse, típicamente sólo el 20 % de la sangre se encuentra en las arterias y el 80 % en las venas.

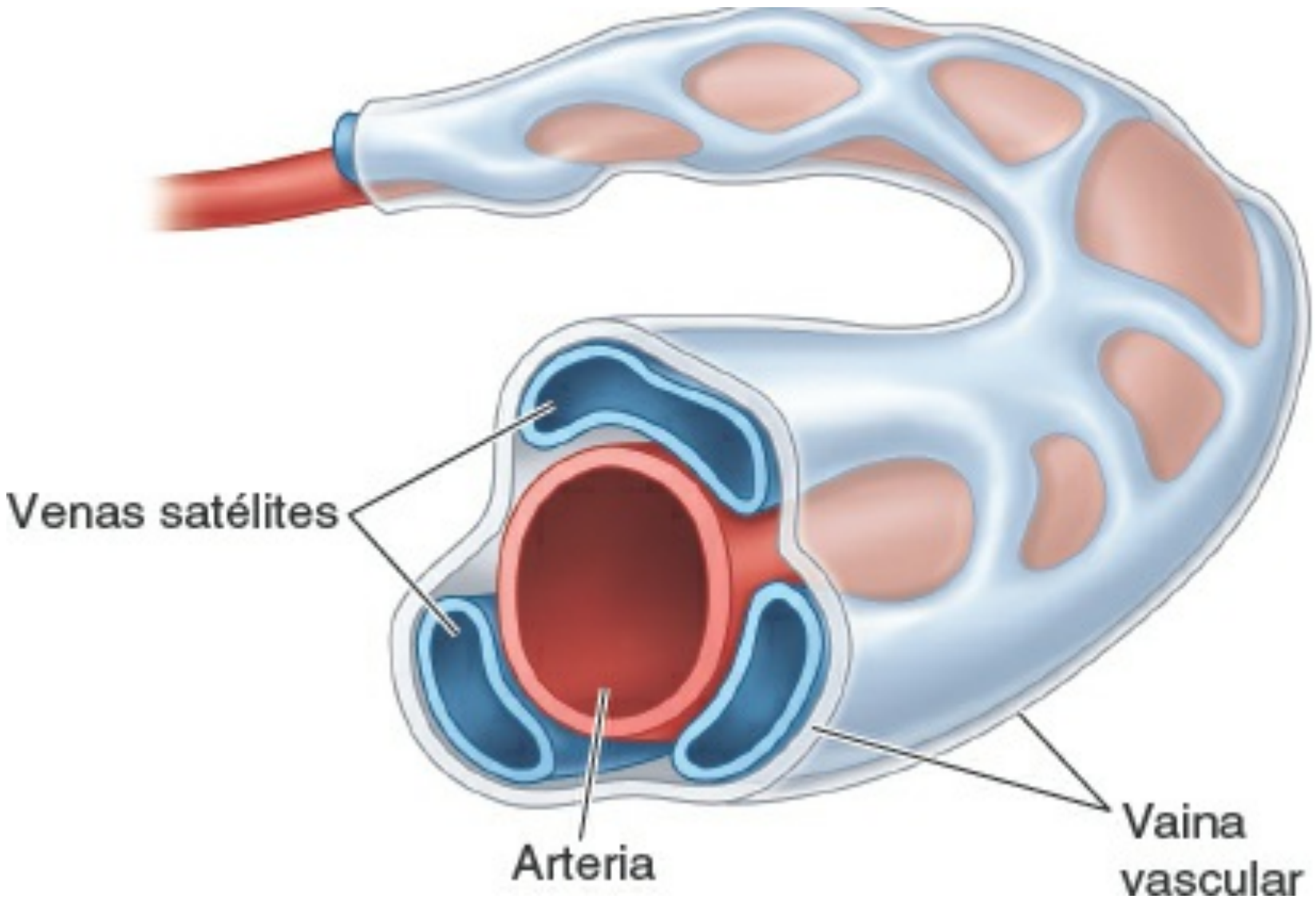

FIGURA 1-25. Venas satélites. A pesar de que la mayoría de las venas del tronco discurren como largos vasos únicos, las venas de los miembros transcurren en forma de dos o más vasos más pequeños que acompañan a una arteria en una vaina vascular común.

Aunque en las ilustraciones para simplificar suelen dibujarse las venas como vasos únicos, en realidad generalmente son dobles o múltiples. Las que acompañan a las arterias profundas, o **venas satélites,** las rodean en una red irregular de ramificaciones (fig. 1-25). Esta disposición sirve como *intercambio de calor a contracorriente:* la sangre arterial caliente cede calor a la sangre venosa más fría cuando esta vuelve al corazón desde un miembro frío. Las venas satélites ocupan una fascia relativamente poco flexible, o **vaina vascular,** junto con la arteria que acompañan. A consecuencia de ello, quedan estiradas y aplanadas cuando la arteria se expande durante la contracción cardíaca, lo que ayuda a conducir la sangre hacia el corazón y constituye una *bomba arteriovenosa*.

Las venas sistémicas son más variables que las arterias, y las *anastomosis venosas*, o comunicaciones naturales directas o indirectas entre dos venas, son más frecuentes. La expansión centrífuga de los vientres musculares que se contraen en los miembros, limitados por la fascia profunda, comprime las venas y «ordeña» la sangre hacia el corazón, lo que constituye otro tipo de bomba venosa (musculovenosa) (fig. 1-26). Las válvulas venosas fragmentan la columna de sangre, lo que evita una presión excesiva en las partes más declives y permite que la sangre venosa fluya hacia el corazón. La congestión venosa que sufren los pies calientes y cansados después de un día fatigoso se alivia al descansarlos más altos que el tronco (del cuerpo), lo que ayuda al retorno de la sangre venosa al corazón.

CAPILARES SANGUÍNEOS

Para que el oxígeno y los nutrientes que llegan por las arterias ejerzan su acción beneficiosa en las células que componen los tejidos del cuerpo, deben salir de los vasos que los transportan y penetrar en el espacio extravascular entre las células, es decir, el espacio extracelular (intercelular) donde viven las células. Los **capilares** son simples tubos endoteliales que conectan los lados arterial y venoso de la circulación y permiten el intercambio de materiales con el **líquido extracelular** (LEC) o intersticial. Los capilares se disponen generalmente en forma de **lechos capilares,** o redes que conectan las arteriolas y las vénulas (v. fig. 1-23). La sangre entra en los lechos capilares procedente de las arteriolas, que controlan el flujo, y drena en las vénulas.

La presión hidrostática en las arteriolas impulsa la sangre al lecho capilar y a través de este, y también impulsa la salida de oxígeno, nutrientes y otros materiales celulares en el lado arterial de los capilares (corriente arriba) hacia los espacios extracelulares, lo que permite el intercambio con las células del tejido circundante. En cambio, las paredes capilares son relativamente impermeables a las proteínas del plasma. Corriente abajo, en el lado venoso del lecho capilar, la mayor parte de este LEC, que ahora contiene productos de desecho y dióxido de carbono, se reabsorbe hacia la sangre a consecuencia de la presión osmótica por las concentraciones más altas de proteínas dentro del capilar. (Aunque está firmemente establecido, este principio se denomina *hipótesis de Starling*.)

FIGURA 1-26. Bomba musculovenosa. Las contracciones musculares en los miembros actúan conjuntamente con las válvulas venosas para movilizar la sangre hacia el corazón. La expansión hacia fuera de los vientres contraídos de los músculos está limitada por la fascia profunda y se convierte en una fuerza compresiva, impulsando la sangre en sentido contrario a la gravedad.

CUADRO CLÍNICO

SISTEMA CARDIOVASCULAR

Arterioesclerosis: isquemia e infarto

La afección arterial adquirida más común, y además un hallazgo frecuente en la disección del cadáver, es la *arterioesclerosis* (endurecimiento de las arterias), por engrosamiento y pérdida de elasticidad de las paredes arteriales. Una forma común, la *ateroesclerosis*, se acompaña de la acumulación de grasa (principalmente colesterol) en las paredes arteriales. El depósito de calcio forma una *placa ateromatosa (ateroma)*, o área amarillenta bien demarcada y dura, que hace prominencia en la superficie íntima de las arterias (fig. C1-9 A). El consiguiente estrechamiento arterial y la irregularidad de la superficie pueden provocar una trombosis (formación de un coágulo intravascular local, o trombo), que puede ocluir la arteria o discurrir por la corriente sanguínea y bloquear vasos

sanguíneos más distales, lo que constituye un émbolo (tapón que ocluye un vaso) (fig. C1-9 B). Las consecuencias de la ateroesclerosis incluyen la *isquemia* (disminución del aporte sanguíneo a un órgano o región) y el *infarto* (muerte o necrosis locales de un área de tejido o un órgano, por descenso de la irrigación sanguínea). Estas consecuencias son particularmente importantes en el corazón (*cardiopatía isquémica* e *infarto de miocardio* o ataque al corazón), el cerebro (accidente cerebrovascular o *ictus*) y las partes distales de los miembros *(gangrena)*.

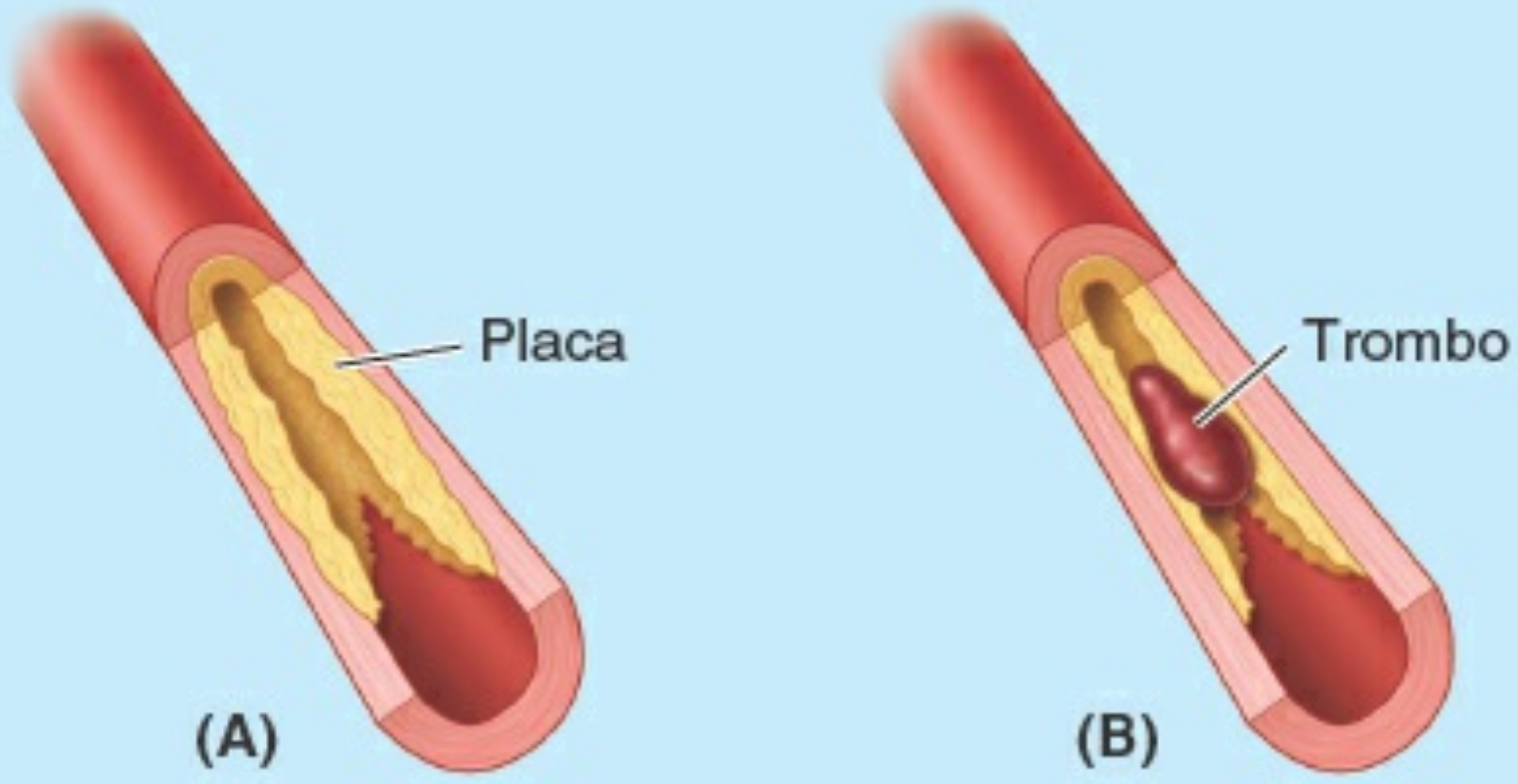

FIGURA C1-9.

Varices o venas varicosas

Cuando las paredes de las venas pierden su elasticidad, se debilitan. Una vena débil se dilata bajo la presión de soportar la columna de sangre frente a la gravedad. Ello da lugar a las *varices* o *venas varicosas*, anormalmente tumefactas y torsionadas, la mayoría de las cuales se localizan en las piernas (fig. C1-10). Las varices tienen un calibre mayor de lo normal y las cúspides de sus válvulas no se ponen en contacto, o han quedado destruidas por la inflamación. Las venas varicosas tienen *válvulas incompetentes;* por lo tanto, la columna de sangre que asciende hacia el corazón no queda fragmentada, lo que impone una presión excesiva sobre las paredes debilitadas y exacerba el problema varicoso. Las varices también se producen en caso de degeneración de la fascia profunda. La *fascia incompetente* no es capaz de contener la expansión de los músculos al contraerse, lo que hace ineficaz la bomba musculovenosa (musculofascial).

FIGURA C1-10.

En algunas regiones, como en los dedos de las manos, existen conexiones directas entre las pequeñas arteriolas y las vénulas proximales al lecho capilar que irrigan y drenan. Estas comunicaciones, o **anastomosis arteriovenosas,** permiten que la sangre pase directamente desde el lado arterial de la circulación al venoso, sin transcurrir por los capilares. Los cortocircuitos arteriovenosos son numerosos en la piel, donde desempeñan un papel importante en la conservación del calor corporal.

En algunas situaciones, la sangre pasa a través de dos lechos capilares antes de llegar al corazón; un sistema venoso que une dos lechos capilares constituye un **sistema venoso porta.** El principal ejemplo es el del sistema venoso en el cual la sangre rica en nutrientes pasa desde los lechos capilares del tubo digestivo a los lechos capilares o sinusoides hepáticos, o *sistema porta hepático* (v. fig. 1-22 C).

SISTEMA LINFOIDE

Aunque se halla ampliamente distribuido por todo el cuerpo, la mayor parte del sistema linfoide (linfático) no es aparente en el cadáver, aunque es esencial para la supervivencia. El conocimiento de la anatomía del sistema linfático es importante para el clínico. La *hipótesis de Starling* (v. «Capilares sanguíneos» en este capítulo) explica que la mayor parte de los líquidos y electrólitos que penetran en el espacio extracelular procedentes de los capilares sanguíneos se reabsorben también en estos. Sin embargo, hasta 3 l diarios no se reabsorben en los capilares. Además, una cierta cantidad de proteínas plasmáticas se filtran hacia el espacio extracelular, y algunos materiales que se originan en las células de los tejidos que no pueden atravesar las paredes capilares, como el citoplasma de las células desintegradas, penetran continuamente en el espacio donde viven las células. Si estos materiales se acumularan en el espacio extracelular se produciría una ósmosis inversa, acudiría aún más líquido y se originaría un **edema** (exceso de líquido intersticial que se manifiesta por tumefacción). Sin embargo, la cantidad de líquido intersticial permanece bastante constante en condiciones normales, y las proteínas y los desechos celulares

normalmente no se acumulan en el espacio extracelular, debido a la acción del sistema linfoide.

Por lo tanto, el **sistema linfoide** constituye una especie de «desagüe» que permite drenar el exceso de líquido hístico y de proteínas plasmáticas al torrente sanguíneo, así como eliminar los desechos procedentes de la descomposición celular y la infección. Los principales componentes del sistema linfoide son (fig. 1-27):

- **Plexos linfáticos,** o redes de **capilares linfáticos** que se originan en un fondo ciego en los espacios extracelulares (intercelulares) de la mayoría de los tejidos. Al estar formados por un endotelio muy fino y carecer de membrana basal, pueden penetrar fácilmente en ellos el líquido hístico sobrante, las proteínas plasmáticas, las bacterias, los desechos celulares e incluso células enteras (específicamente los linfocitos).

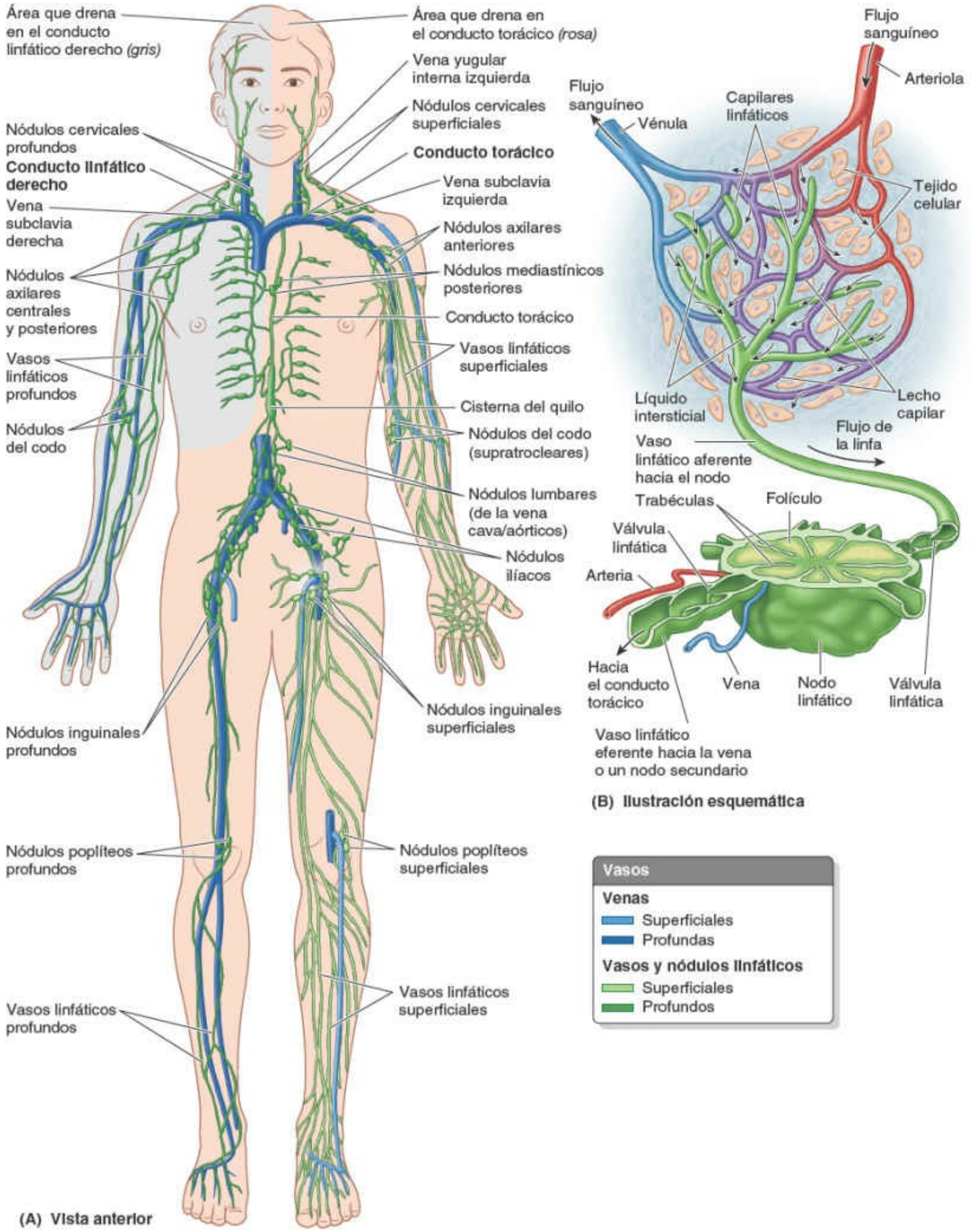

FIGURA 1-27. Sistema linfoide. A) Patrón de distribución del drenaje linfático. Excepto para el cuadrante superior derecho del cuerpo *(rosa)*, la linfa drena en última instancia al ángulo venoso izquierdo por el conducto torácico. El cuadrante superior derecho drena en el ángulo venoso derecho, normalmente a través del conducto linfático derecho. La linfa suele atravesar grupos de nódulos linfáticos, generalmente en un orden predecible, antes de entrar en el sistema venoso. **B)** Ilustración esquemática del flujo linfático desde el espacio extracelular a través de un nodo linfático. Las *flechas pequeñas negras* indican el flujo del líquido intersticial hacia fuera de los capilares sanguíneos (filtración) y hacia dentro de los capilares linfáticos (absorción).

- Los **vasos linfáticos** constituyen una amplia red distribuida por casi todo el cuerpo, compuesta por vasos de paredes delgadas con abundantes válvulas

linfáticas. En el sujeto vivo, los vasos presentan un abultamiento en los puntos donde se hallan las válvulas linfáticas muy próximas entre sí, lo que les otorga un aspecto de collar de cuentas. Los **troncos linfáticos** son grandes vasos colectores que reciben la linfa de múltiples vasos linfáticos. Hay capilares y vasos linfáticos en casi todos los lugares donde hay capilares sanguíneos, a excepción, por ejemplo, de los dientes, el hueso, la médula ósea y todo el sistema nervioso central. (El exceso de líquido hístico drena aquí en el líquido cerebroespinal.)

- La **linfa** (del latín *lympha,* agua transparente) es el líquido hístico que penetra en los capilares linfáticos y circula por los vasos linfáticos. Suele ser transparente, acuosa y ligeramente amarillenta, y tiene una composición similar a la del plasma sanguíneo.
- Los **nódulos** (ganglios) **linfáticos** son pequeñas masas de tejido linfático que se localizan a lo largo de los vasos linfáticos; a través de ellos se filtra la linfa a su paso hacia el sistema venoso (fig. 1-27 B).
- Los **linfocitos** son células circulantes del sistema inmunitario que reaccionan frente a los materiales extraños.
- Los **órganos linfoides** son las partes del cuerpo que producen linfocitos: el timo, la médula ósea roja, el bazo, las tonsilas y los nodulillos linfáticos solitarios y agregados en las paredes del tubo digestivo y del apéndice.

Los **vasos linfáticos superficiales** son más numerosos que las venas en el tejido subcutáneo, se anastomosan libremente, convergen hacia el drenaje venoso y lo siguen. Estos vasos finalizan luego en los **vasos linfáticos profundos,** que acompañan a las arterias y reciben además el drenaje de los órganos internos. Es probable que los vasos linfáticos profundos sean también exprimidos por las arterias que los acompañan, «ordeñando» la linfa a lo largo de estos vasos provistos de válvulas, del mismo modo que antes hemos descrito para las venas satélites. Tanto los vasos linfáticos superficiales como los profundos atraviesan los nódulos linfáticos (habitualmente varios grupos) a medida que se dirigen proximalmente, y van aumentando de calibre al ir uniéndose con los vasos que drenan otras regiones adyacentes. Los vasos linfáticos grandes desembocan en los grandes vasos colectores, denominados troncos linfáticos, que se unen para formar el conducto linfático derecho o el conducto torácico (fig. 1-27 A):

- El *conducto linfático derecho* drena la linfa que procede del cuadrante superior derecho del cuerpo (lado derecho de la cabeza, del cuello y del tórax, además del miembro superior derecho). En la base del cuello penetra la unión de las venas yugular interna y subclavia derechas, o **ángulo venoso derecho.**
- El *conducto torácico* drena la linfa del resto del cuerpo. Los troncos linfáticos que drenan la mitad inferior del cuerpo se unen en el abdomen, donde a veces forman un saco colector dilatado, o *cisterna del quilo.* Desde este saco (si está presente) o desde la unión de los troncos, el conducto torácico asciende hasta el tórax, lo atraviesa y penetra en el **ángulo venoso izquierdo** (la unión de las venas yugular interna y subclavia izquierdas).

Aunque este drenaje es el típico para la mayor parte de la linfa, los vasos linfáticos comunican libremente con las venas en muchas partes del cuerpo. Por lo tanto, la ligadura de un tronco linfático, o incluso del propio conducto torácico, puede tener sólo un efecto transitorio, ya que se establece un nuevo patrón de drenaje a través de *anastomosis linfaticovenosas* más periféricas, y posteriormente *interlinfáticas*.

CUADRO CLÍNICO

SISTEMA LINFOIDE

Propagación del cáncer

El cáncer invade el organismo por *contigüidad* (crecimiento hacia los tejidos adyacentes) o por *metástasis* (diseminación de células tumorales a lugares distantes del tumor primario original). Las metástasis pueden producirse por uno de tres mecanismos:

1. *Siembra directa* en las serosas de las cavidades corporales.
2. *Diseminación linfógena* (por los vasos linfáticos).
3. *Diseminación hematógena* (por los vasos sanguíneos).

Es sorprendente que a menudo una lámina fascial o una serosa, incluso delgadas, pueden desviar la invasión tumoral. Sin embargo, cuando un proceso maligno penetra en un espacio potencial, es probable que se produzca una siembra directa en las cavidades, es decir, en sus serosas.

La *diseminación linfógena del cáncer* es la vía más habitual para la propagación inicial de los *carcinomas* (tumores epiteliales), el tipo más frecuente de cáncer. Las células desprendidas del lugar del cáncer primario penetran en los linfáticos y se desplazan por ellos. Las células transportadas por los vasos linfáticos se filtran y quedan atrapadas en los nódulos linfáticos, que se convierten en localizaciones secundarias (metastásicas) del cáncer.

El patrón de afectación de los nódulos linfáticos cancerosos sigue las vías naturales del drenaje linfático. Así, al extirpar un tumor potencialmente metastásico, el cirujano procede a determinar el *estadio de las metástasis* (establecer el grado de diseminación del cáncer); para ello extirpa y examina los nódulos linfáticos que reciben la linfa del órgano o región, en el orden en que normalmente esta pasa a través de ellos. Por lo tanto, es importante que el médico conozca literalmente el drenaje linfático «retrógrado y anterógrado», es decir: *1)* que sepa cuáles son los nódulos probablemente afectados cuando se identifica un tumor en un determinado lugar u órgano, y el orden en que reciben la linfa, y *2)* que sea capaz de determinar los probables lugares del cáncer primario (fuentes de las metástasis) cuando se detecta un nodo aumentado de tamaño. Los *nódulos cancerosos* se tumefactan cuando crecen en ellos células tumorales; sin embargo, a diferencia de los nódulos que aumentan de tamaño por una infección, los nódulos cancerosos no suelen ser dolorosos al comprimirlos.

La *diseminación hematógena del cáncer* es la vía más frecuente para las metástasis de los *sarcomas* (cánceres del tejido conectivo), tumores menos frecuentes pero más malignos. Como las venas son más abundantes y sus paredes más delgadas ofrecen menos resistencia, las metástasis se producen más a menudo por vía venosa que por vía arterial. Puesto que las células transportadas por la sangre siguen el flujo venoso, los lugares más habituales de afectación metastásica son el hígado y los pulmones. Típicamente, el tratamiento o la extirpación de un tumor primario no son difíciles, pero puede ser imposible tratar o extirpar todos los nódulos linfáticos afectados u otros tumores secundarios (metastásicos) (Kumar et al., 2014).

Linfangitis, linfadenitis y linfedema

La *linfangitis* y la *linfadenitis* son inflamaciones secundarias de los vasos y los nódulos linfáticos, respectivamente. Estos procesos pueden ocurrir cuando el sistema linfoide interviene en el transporte químico o bacteriano, después de lesiones o infecciones graves. Los vasos linfáticos, que normalmente no se aprecian, pueden ponerse de manifiesto como líneas rojas en la piel, y los nódulos se hallan tumefactos y dolorosos. Este proceso es potencialmente peligroso, pues la infección no contenida puede conducir a una *septicemia* (envenenamiento de la sangre). El *linfedema*, un tipo localizado de edema, ocurre cuando no drena la linfa de una parte del cuerpo. Por ejemplo, si se extirpan quirúrgicamente los nódulos linfáticos cancerosos de la axila, puede producirse un linfedema del miembro. Los crecimientos celulares sólidos pueden penetrar en los vasos linfáticos y formar diminutos *émbolos celulares* (tapones), que pueden disgregarse y pasar a los nódulos linfáticos regionales. De este modo, puede ocurrir una nueva diseminación linfógena a otros tejidos y órganos.

Puntos fundamentales

Sistema cardiovascular. El sistema cardiovascular se compone del corazón y los vasos sanguíneos: arterias, venas y capilares. ● Las arterias y las venas (y los linfáticos) tienen tres capas o túnicas: íntima, media y adventicia. ● Las arterias tienen fibras elásticas y musculares en sus paredes, que les permiten impulsar la sangre a través del sistema cardiovascular. ● Las venas tienen paredes más delgadas que las arterias y se distinguen por la presencia de válvulas, que impiden el reflujo de sangre. ● Como simples tubos endoteliales, los capilares son los vasos sanguíneos más pequeños y constituyen la unión entre las arterias de calibre más reducido (arteriolas) y las venas (vénulas).

Sistema linfoide. El sistema linfoide drena el exceso de líquido de los espacios extracelulares al torrente sanguíneo. ● El sistema linfoide constituye además una parte importante del sistema de defensa del organismo. ● Componentes importantes del sistema linfoide son las redes de capilares linfáticos o plexos linfáticos, los vasos linfáticos, la linfa, los nódulos linfáticos, los linfocitos y los órganos linfoides. ● El sistema linfoide aporta una vía predecible (relativamente) para la diseminación de ciertos tipos de células cancerosas por todo el organismo. ● La inflamación de los vasos linfáticos y/o el aumento de tamaño de los nódulos linfáticos constituyen un indicador importante de una posible lesión, infección o enfermedad (p. ej., cáncer).

El sistema linfático ejerce además otras funciones:

- *Absorción y transporte de las grasas alimentarias.* Ciertos capilares linfáticos denominados *vasos quilíferos* reciben todos los lípidos y las vitaminas liposolubles que se absorben en el intestino. Los linfáticos viscerales conducen luego el líquido lechoso, o *quilo* (del griego *chylos*, jugo), al conducto tóracico y al sistema venoso.
- *Formación de un mecanismo de defensa para el organismo.* Cuando un área infectada drena proteínas extrañas, las células inmunocompetentes y/o los linfocitos producen anticuerpos específicos frente a dichas proteínas, los cuales llegan a la zona de infección.

SISTEMA NERVIOSO

El sistema nervioso permite al organismo reaccionar frente a los continuos cambios que se producen en el medio ambiente y en el medio interno. Además, controla e integra las diversas actividades del organismo, como la circulación y la respiración. Con fines descriptivos, el sistema nervioso se divide:

- Estructuralmente, en *sistema nervioso central* (SNC), compuesto por el encéfalo y la médula espinal, y *sistema nervioso periférico* (SNP), es decir, el resto del sistema nervioso que no pertenece al SNC.
- Funcionalmente, en *sistema nervioso somático* (SNS) y *sistema nervioso autónomo* (SNA).

El tejido nervioso se compone de dos tipos principales de células: *neuronas* (células nerviosas) y *neuroglia* (células de la glia), que sirven de soporte a las neuronas.

- Las **neuronas** son las unidades estructurales y funcionales del sistema nervioso, especializadas para una rápida comunicación (figs. 1-28 y 1-29). Una neurona se compone del **cuerpo celular,** con prolongaciones (extensiones) denominadas **dendritas** y un **axón,** que llevan los impulsos hacia y desde el cuerpo celular, respectivamente. La *mielina,* capas de sustancias lipídicas y proteicas, forma una **vaina de mielina** en torno a algunos axones, lo que aumenta considerablemente la velocidad de conducción de los impulsos. Dos tipos de neuronas constituyen la mayoría de las existentes en el SNC (y en particular en el SNP) (fig. 1-28):
    1. Las **neuronas motoras multipolares** poseen dos o más dendritas y un solo axón, que puede tener uno o más ramos colaterales. Son el tipo más habitual de neurona en el sistema nervioso (SNC y SNP). Todas las neuronas motoras que controlan los músculos esqueléticos y las que componen el SNA son neuronas multipolares.
    2. Las **neuronas sensitivas seudomonopolares** poseen una corta prolongación, aparentemente única (pero en realidad doble), que se extiende desde el cuerpo celular. Esta prolongación común se separa en una prolongación periférica, que conduce los impulsos desde el órgano receptor (p. ej., sensores del tacto, el dolor o la temperatura en la piel)

hacia el cuerpo celular, y una prolongación central, que continúa desde el cuerpo celular hasta el SNC. Los cuerpos celulares de las neuronas seudomonopolares están localizados fuera del SNC, en los ganglios sensitivos; por lo tanto, forman parte del SNP. Las neuronas comunican unas con otras en las **sinapsis,** o puntos de contacto interneuronales (fig. 1-29). La comunicación se produce por medio de *neurotransmisores,* sustancias químicas liberadas o secretadas por una neurona que pueden excitar o inhibir a otra, lo que continúa o interrumpe la conexión de los impulsos o la respuesta a ellos.

- Las células de la **neuroglia** (células gliales o glia) son aproximadamente cinco veces más abundantes que las neuronas. Son células no neuronales ni excitables que constituyen un componente principal del tejido nervioso, con las funciones de apoyar, aislar o nutrir a las neuronas. En el SNC, la neuroglia incluye la *oligodendroglia*, los *astrocitos*, las *células ependimarias* y la *microglia* (pequeñas células gliales). En el SNP, la neuroglia comprende las *células satélites* en torno a las neuronas de los ganglios sensitivos de los vervios espinales (raíz posterior) y los ganglios del SNA, y las *células de Schwann (neurilema)* (figs. 1-28 y 1-29).

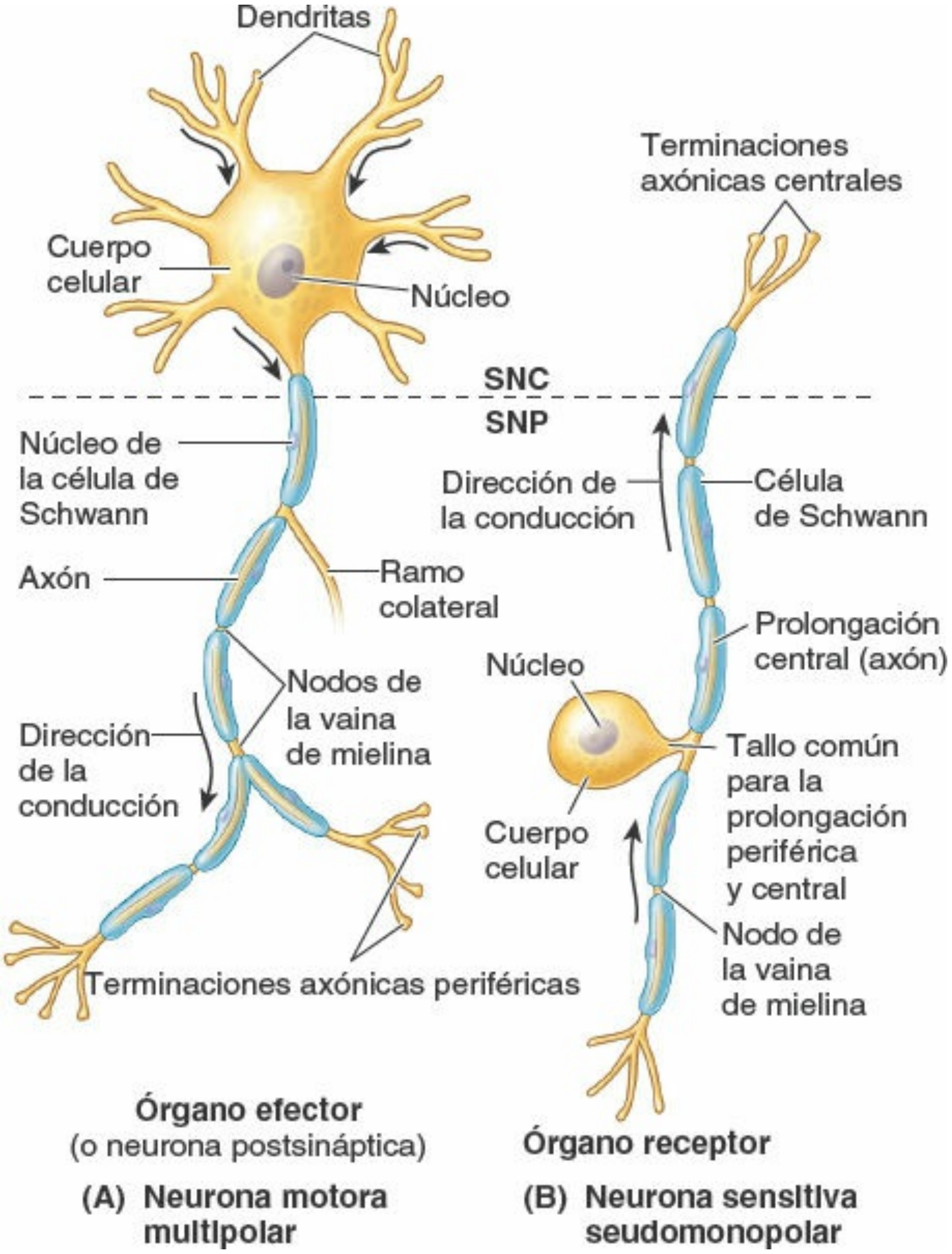

FIGURA 1-28. Neuronas. Se muestran los principales tipos de neuronas. **A)** Neuronas motoras multipolares. Todas las motoneuronas que controlan la musculatura esquelética y las que constituyen el SNA son neuronas multipolares. **B)** Excepto para algunos sentidos especiales (p. ej., el olfato y la vista), todas las neuronas sensitivas del SNP son seudomonopolares con cuerpos celulares localizados en los ganglios sensitivos.

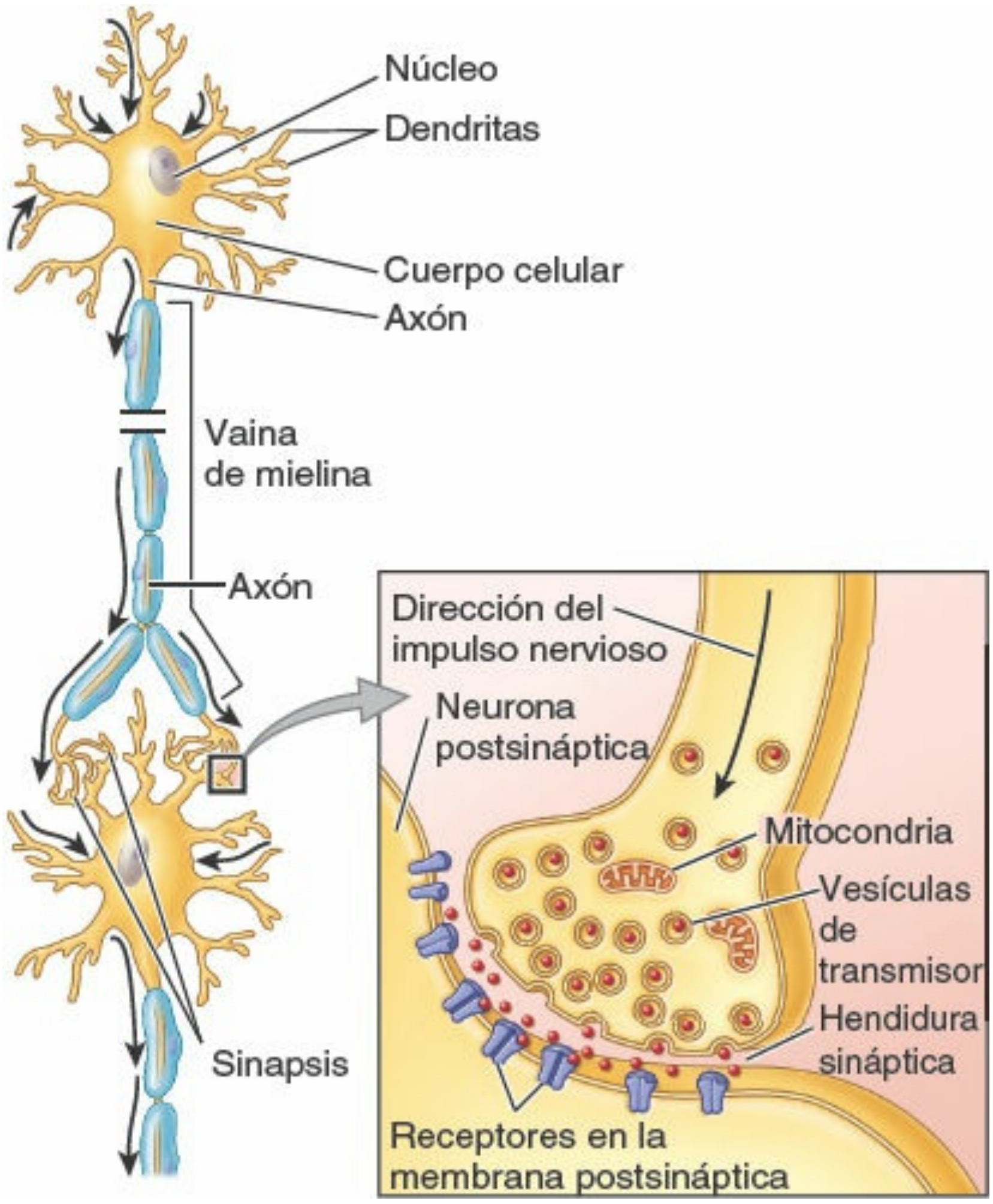

FIGURA 1-29. Sinapsis entre neuronas motoras multipolares. Una neurona influye en otras neuronas en las sinapsis. *Recuadro:* estructura detallada de una sinapsis axodendrítica. Los neurotransmisores difunden a través de la hendidura sináptica entre las dos células y se unen a los receptores.

Sistema nervioso central

El **sistema nervioso central** (SNC) se compone del encéfalo y la médula espinal (fig. 1-30). Sus funciones principales consisten en integrar y coordinar las señales nerviosas de entrada y salida, y llevar a cabo las funciones mentales superiores, como el pensamiento y el aprendizaje.

Un **núcleo** es un acúmulo de cuerpos de neuronas en el SNC. Un haz de fibras nerviosas (axones) dentro del SNC que conecta núcleos de la corteza cerebral, cercanos o distantes, es un **tracto.** El encéfalo y la médula espinal se componen de sustancia gris y sustancia blanca. Los cuerpos de las neuronas constituyen la **sustancia gris;** los sistemas de tractos de fibras de interconexión forman la **sustancia blanca** (fig. 1-31). En los cortes transversales de la médula espinal, la sustancia gris presenta una forma parecida a una H, envuelta por una matriz de sustancia blanca. Los puntales (soportes) de la H son los **cuernos** (astas); por lo tanto, hay cuernos grises posteriores (dorsales) y anteriores (ventrales), derechos e izquierdos.

Tres capas membranosas (piamadre, aracnoides y duramadre) constituyen conjuntamente las *meninges.* Las meninges y el *líquido cerebroespinal* (LCE) rodean al SNC y lo protegen. El encéfalo y la médula espinal se hallan íntimamente recubiertos en su superficie externa por la capa meníngea más interna, una fina

cubierta transparente, la *piamadre.* El LCE se halla entre la piamadre y la *aracnoides.* Por fuera de la piamadre y la aracnoides se encuentra la *duramadre,* firme y gruesa. La *duramadre del encéfalo* está íntimamente relacionada con la cara interna de los huesos del neurocráneo circundante; la duramadre de la médula espinal está separada de los huesos de la columna vertebral por el *espacio epidural,* lleno de tejido adiposo.

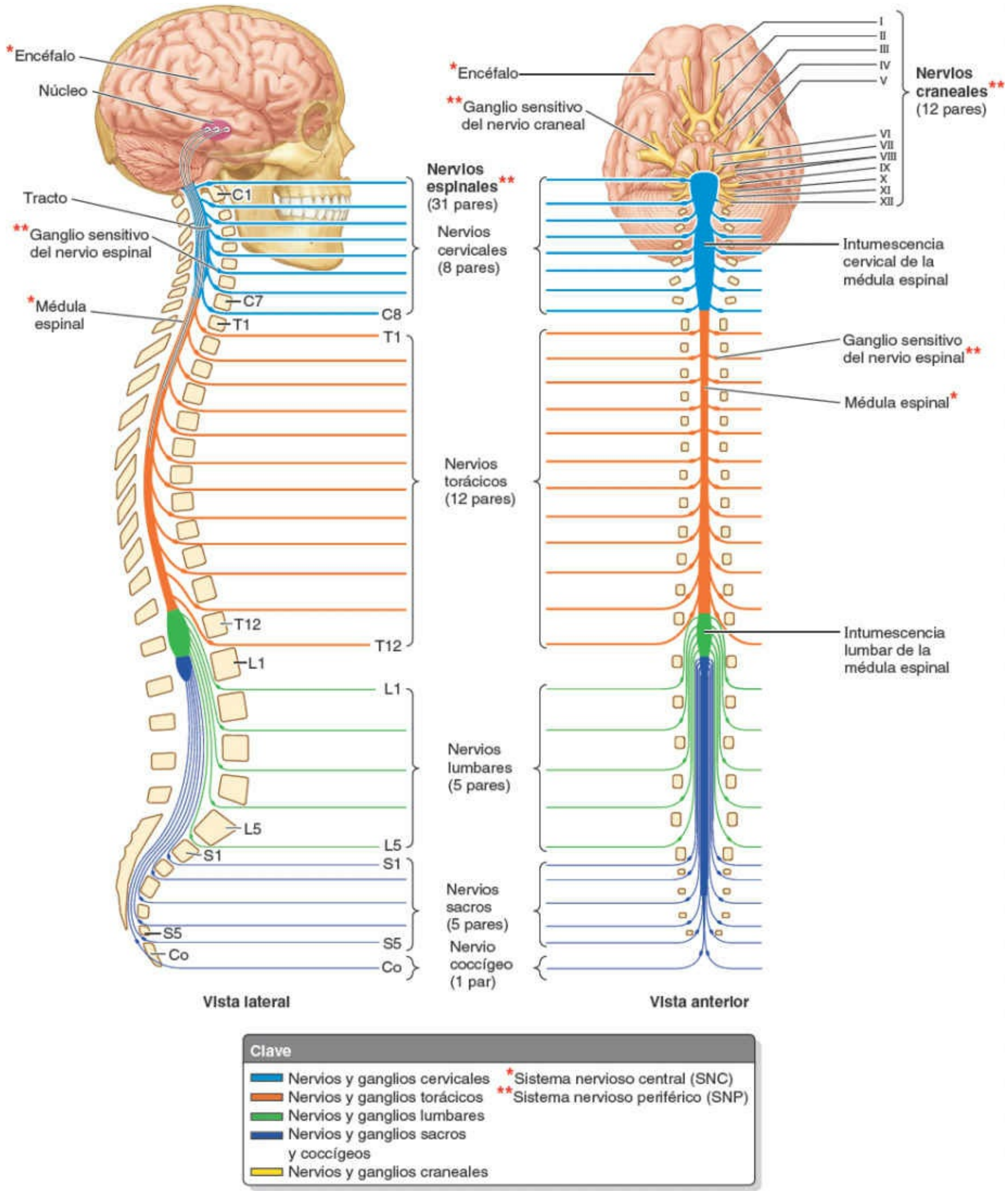

FIGURA 1-30. Organización básica del sistema nervioso. El SNC está formado por el encéfalo y la médula espinal. El SNP está formado por nervios y ganglios. Los nervios pueden ser craneales o espinales, o derivados de ellos. Excepto en la región cervical, cada nervio espinal se designa con la misma letra y numeración que la vértebra en cuyo borde superior se ha formado. En la región cervical, cada nervio espinal recibe la misma letra y numeración que la vértebra en cuyo borde inferior se ha formado. El nervio espinal C8 sale entre las vértebras C7 y T1. Las intumescencias cervical y lumbar de la médula espinal se producen en relación con la inervación de los miembros.

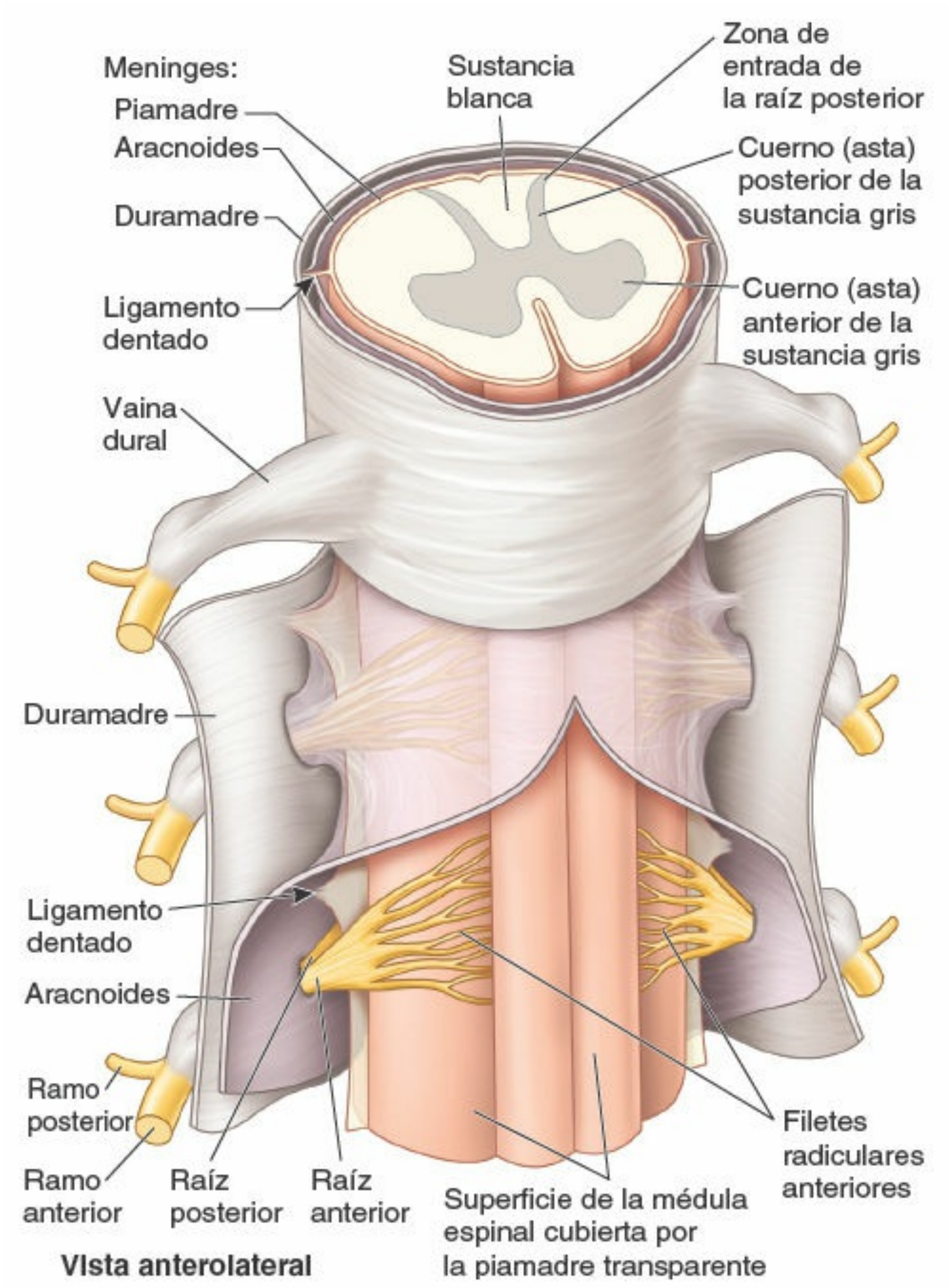

FIGURA 1-31. Médula espinal y meninges. La duramadre y la aracnoides han sido seccionadas para mostrar las raíces anteriores y posteriores y el ligamento dentado (un engrosamiento bilateral, longitudinal y dentado de la piamadre que fija la médula en el centro del conducto vertebral). La médula espinal está seccionada para mostrar los cuernos (astas) de sustancia gris. Las meninges se extienden a lo largo de las raíces nerviosas y después se fusionan con el epineuro en el punto donde la raíz anterior y la posterior se juntan, formando la vaina dural que encierra los ganglios sensitivos de las raíces posteriores de los nervios espinales.

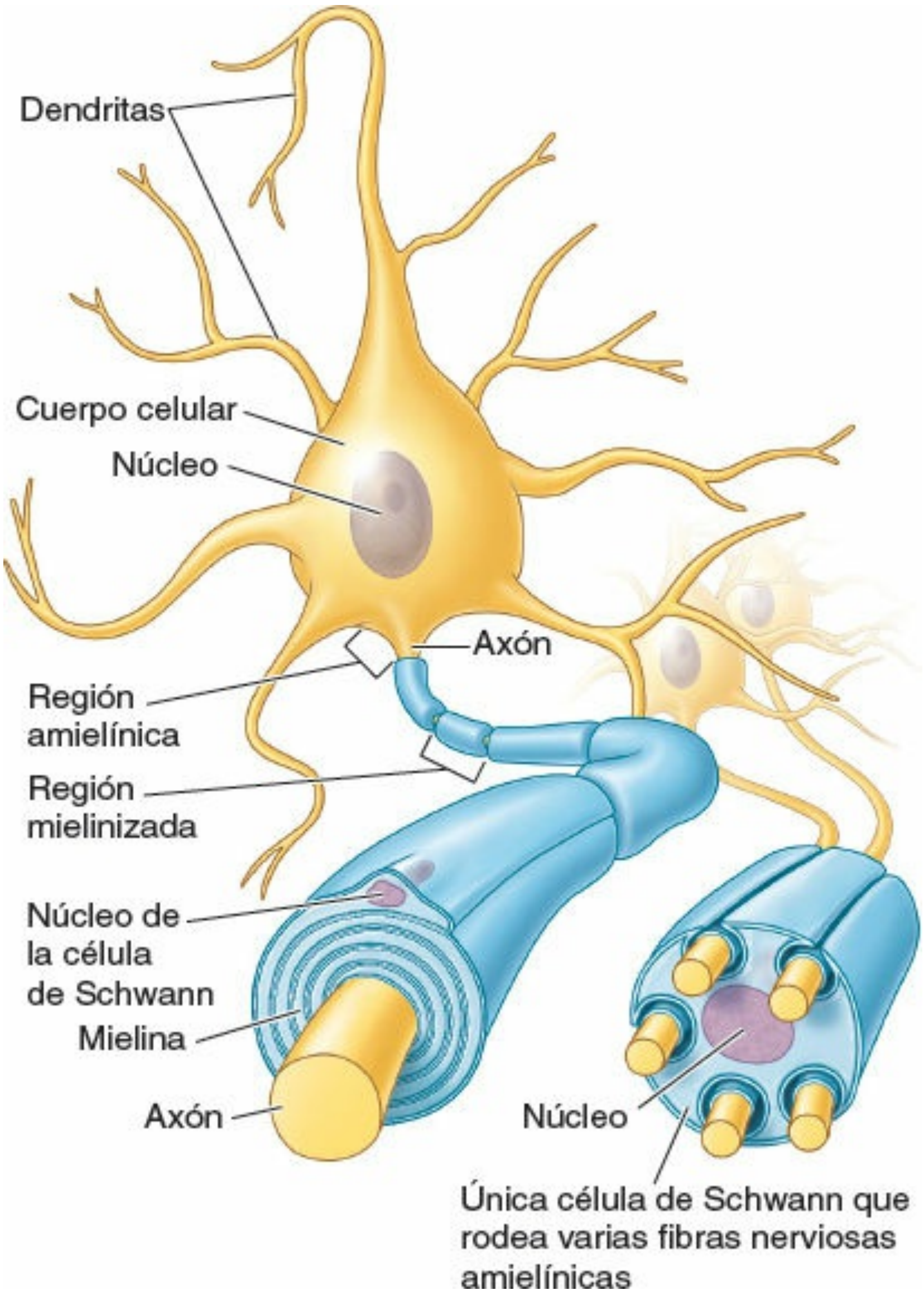

FIGURA 1-32. Fibras nerviosas mielinizadas y amielínicas. Las fibras nerviosas mielinizadas tienen una vaina compuesta por una serie continua de células del neurilema (de Schwann) que rodean el axón y forman una serie de segmentos de mielina. Las múltiples fibras amielínicas están individualmente incluidas dentro de una única célula del neurilema que no produce mielina.

Sistema nervioso periférico

El **sistema nervioso periférico** (SNP) se compone de fibras nerviosas y cuerpos celulares, situados fuera del SNC, que conducen los impulsos hacia o desde este (fig. 1-30). El SNP está organizado en nervios que conectan el SNC con las estructuras periféricas.

Una **fibra nerviosa** consta de un axón, su neurilema (del griego *neuron*, nervio + *lemma*, cáscara) y el tejido conectivo endoneural circundante (fig. 1-32). El **neurilema** está formado por la membrana de las células de Schwann, que rodea inmediatamente el axón y lo separa de otros axones. En el SNP, el neurilema puede adoptar dos formas, lo que crea dos clases de fibras nerviosas:

1. El neurilema de las fibras nerviosas mielinizadas consiste en células de Schwann específicas para un determinado axón, organizadas en una serie

continua de células envolventes formadoras de mielina.

2. El neurilema de las fibras nerviosas amielínicas está formado por células de Schwann que no componen una serie aparente; hay múltiples axones incluidos por separado en el citoplasma de cada célula. Estas células de Schwann no producen mielina. La mayoría de las fibras de los nervios cutáneos (los nervios que confieren sensibilidad a la piel) son amielínicas.

Un **nervio** consta de:

- Un haz de fibras nerviosas situadas fuera del SNC (o un «acúmulo de fibras amontonadas», o *fascículo,* en los nervios de mayor tamaño).
- Las coberturas de tejido conectivo que rodean y unen las fibras nerviosas y los fascículos.
- Los vasos sanguíneos *(vasa nervorum)* que nutren las fibras nerviosas y sus cubiertas (fig. 1-33).

Los nervios son bastante fuertes y resistentes, porque sus fibras reciben soporte y protección de tres coberturas de tejido conectivo:

1. **Endoneuro,** tejido conectivo fino que rodea íntimamente las células del neurilema y los axones.
2. **Perineuro,** una capa de tejido conectivo denso que engloba un fascículo de fibras nerviosas y constituye una eficaz barrera contra las sustancias extrañas que pudieran penetrar en dichas fibras.
3. **Epineuro,** una lámina gruesa de tejido conectivo que rodea y engloba un haz de fascículos, y forma la cobertura más externa del nervio; incluye tejido adiposo, vasos sanguíneos y linfáticos.

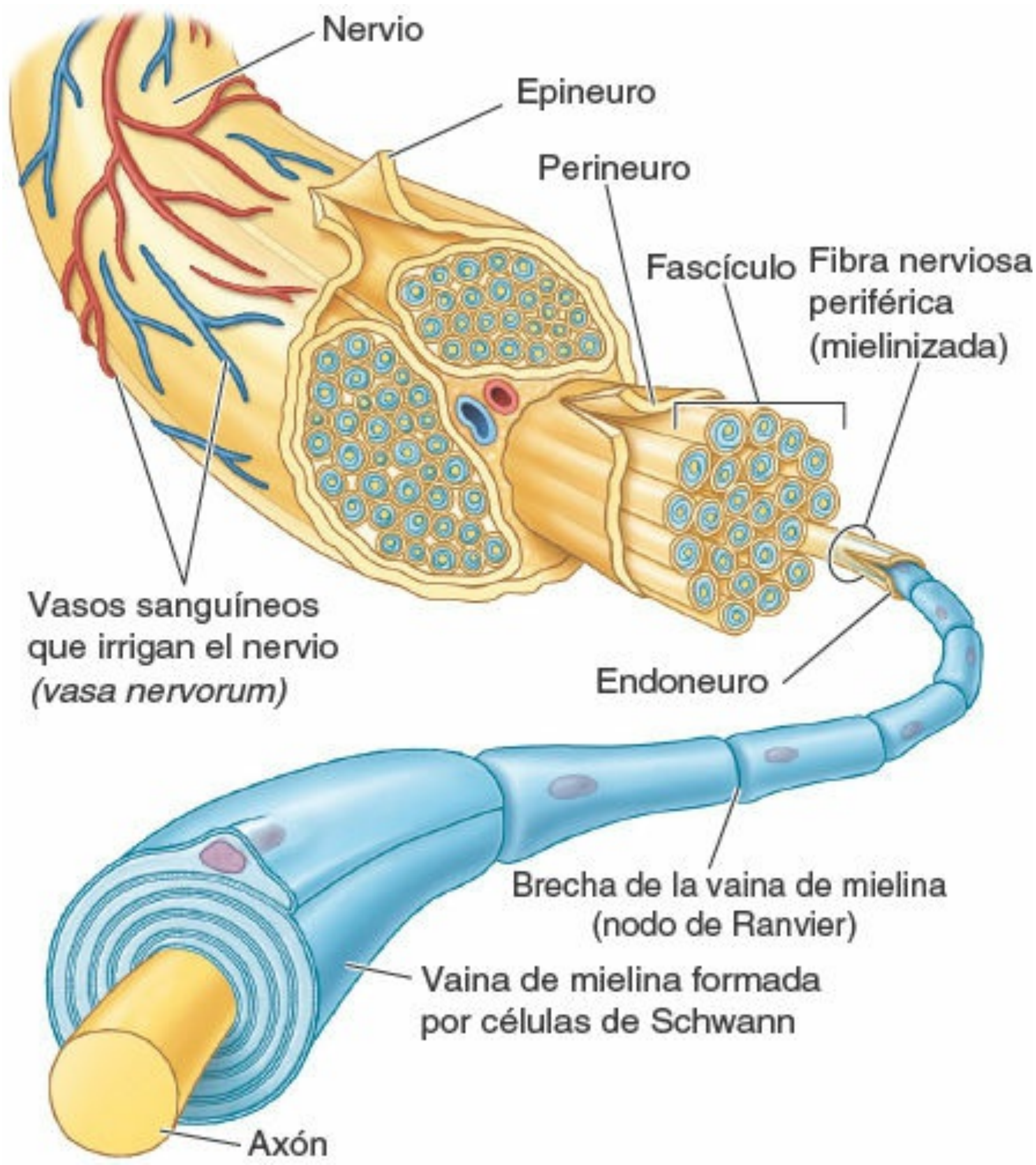

FIGURA 1-33. Disposición y cubiertas de las fibras nerviosas mielinizadas. Los nervios constan de haces de fibras nerviosas, las capas de tejido conectivo que las mantienen juntas, y los vasos sanguíneos *(vasa nervorum)* que las irrigan. Todos los nervios, excepto los más pequeños, están dispuestos en haces denominados fascículos.

Los nervios están organizados de un modo muy semejante a un cable telefónico. Los axones son como los hilos individuales aislados por el neurilema y el endoneuro; los hilos aislados son agrupados por el perineuro, y los grupos están rodeados por el epineuro, que forma la envoltura más externa del cable (fig. 1-33). Es importante distinguir entre *fibras nerviosas* y *nervios,* que a veces se representan igual en las figuras.

Un conjunto de cuerpos neuronales fuera del SNC constituye un **ganglio.** Existen ganglios motores (autónomos) y ganglios sensitivos.

TIPOS DE NERVIOS

El SNP se continúa anatómica y operativamente con el SNC (fig. 1-30). Sus **fibras aferentes (sensitivas)** llevan los impulsos nerviosos al SNC, procedentes de los órganos de los sentidos (p. ej., el ojo) y de los receptores sensitivos de diversas partes del cuerpo (p. ej., en la piel). Sus **fibras eferentes (motoras)** conducen los impulsos nerviosos desde el SNC a los *órganos efectores* (músculos y glándulas).

Los nervios se dividen en craneales o espinales, o derivados de ellos (fig. 1-30):

- Los **nervios craneales** salen de la cavidad craneal a través de los forámenes del cráneo, y se identifican por su nombre descriptivo (p. ej., «nervio troclear») o por un número romano (p. ej., «NC IV»). Sólo 11 de los 12 pares de nervios craneales se originan en el encéfalo; el par restante (NC XI) surge de la parte superior de la médula espinal.
- Los **nervios espinales (segmentarios)** salen de la columna vertebral a través de los forámenes intervertebrales. Los nervios espinales surgen en pares bilaterales desde un segmento específico de la médula espinal. Los 31 segmentos medulares y los 31 pares de nervios que surgen de ellos se identifican por una letra y un número (p. ej., «T4») para designar la región de la médula espinal y su orden de superior a inferior (C, cervical; T, torácica; L, lumbar; S, sacra, y Co, coccígea).

Nervios espinales. Los nervios espinales se inician en la médula espinal en forma de **raicillas** o **filetes radiculares** (un detalle que suele omitirse en los diagramas, en aras de la simplicidad), que convergen para formar dos raíces (fig. 1-34):

1. Una **raíz nerviosa anterior (ventral)** compuesta por fibras motoras (eferentes) que viajan desde los cuerpos de las neuronas del cuerno (asta) anterior de la sustancia gris medular hasta los órganos efectores periféricos.
2. Una **raíz nerviosa posterior (dorsal)** formada por fibras sensitivas (aferentes) desde los cuerpos celulares en los ganglios sensitivos de los nervios espinales o de la raíz posterior (dorsal) que se extienden periféricamente a las terminaciones sensitivas y centralmente al cuerno (asta) posterior de la sustancia gris medular.

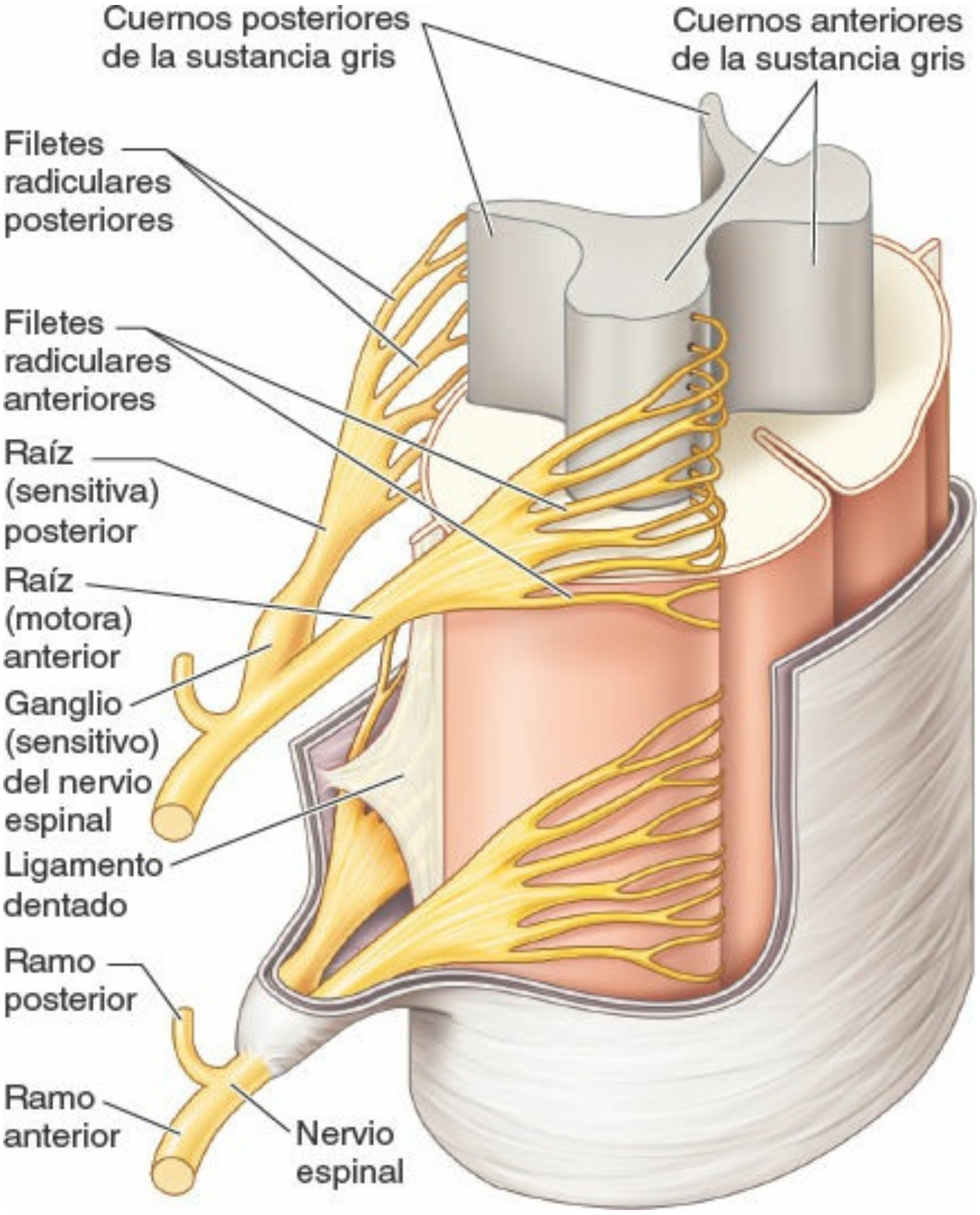

FIGURA 1-34. Sustancia gris de la médula espinal, raíces y nervios espinales. Las meninges han sido seccionadas y reflejadas para mostrar la sustancia gris en forma de H de la médula espinal, así como los filetes radiculares y las raíces posteriores y anteriores de dos nervios espinales. Los filetes radiculares posteriores y anteriores entran y salen de los cuernos posterior y anterior de la sustancia gris, respectivamente. Las raíces nerviosas posterior y anterior se unen lejos del ganglio sensitivo del nervio espinal formando un nervio espinal mixto, el cual inmediatamente se divide en un ramo posterior y uno anterior.

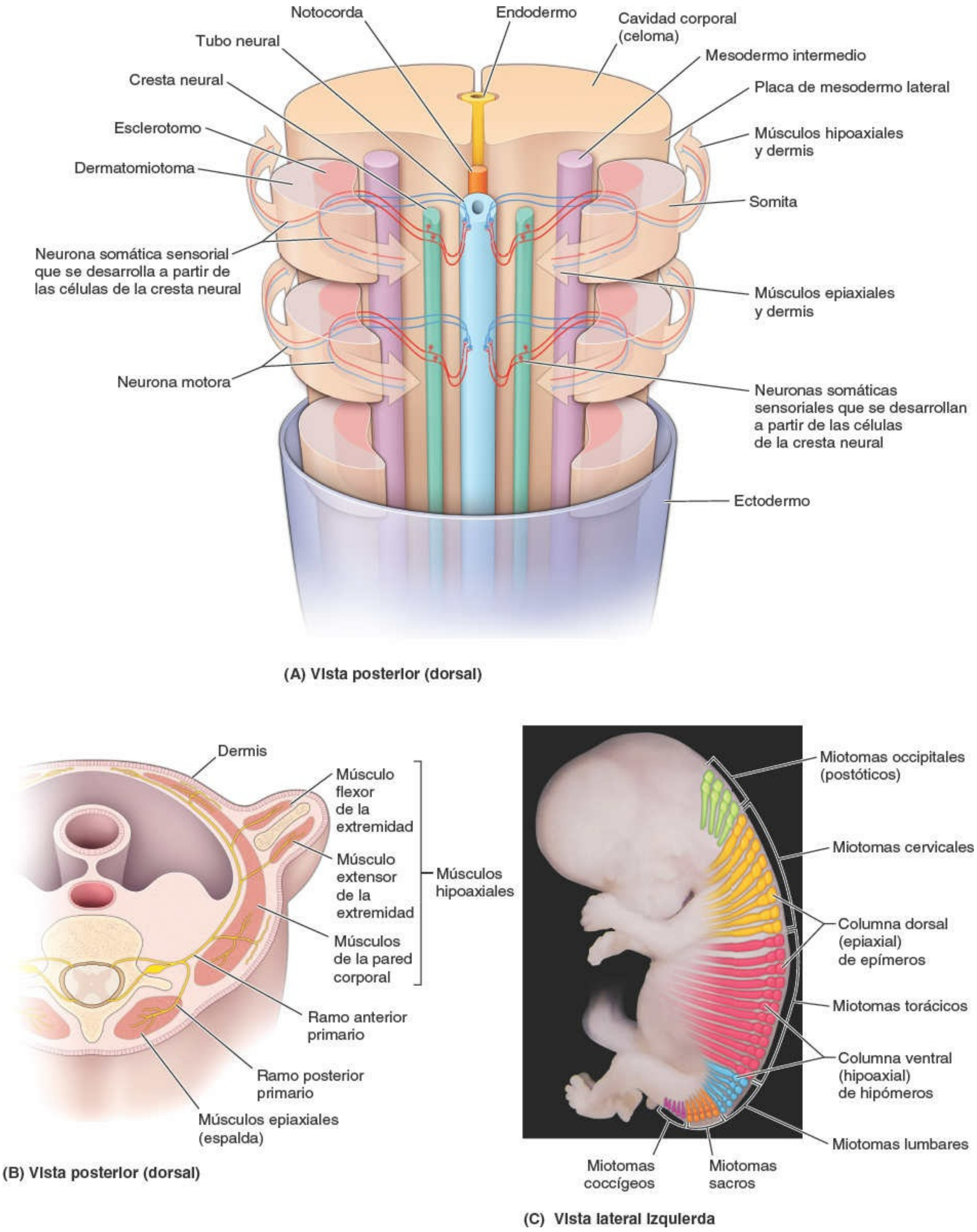

FIGURA 1-35. Dermatomas y miotomas. Representación esquemática del desarrollo de los dermatomas (el área unilateral de la piel) y miotomas (porción unilateral del músculo esquelético) que reciben la inervación de los nervios espinales únicos. **A)** Período somítico intermedio (25-28 días). Distribución segmentaria de los miotomas **(B)** en el período temprano de las yemas de las extremidades (unas 5 semanas) y **(C)** a las 6 semanas.

Las raíces nerviosas anterior y posterior se unen, dentro del foramen intervertebral o en sus inmediaciones cercanas, para formar un *nervio espinal mixto* (motor y sensitivo) que se divide enseguida en dos *ramos*: un *ramo posterior (dorsal)* y un *ramo anterior (ventral)*. Al ser ramos del nervio espinal mixto, los ramos

posterior y anterior llevan fibras motoras y sensitivas, al igual que todas sus ramificaciones subsiguientes. Los términos *nervio motor* y *nervio sensitivo* son casi siempre relativos y hacen referencia a la *mayoría* de los tipos de fibras que componen ese nervio. Los nervios que inervan los músculos del tronco o de los miembros (nervios motores) contienen también un 40 % de fibras sensitivas, que conducen la sensibilidad dolorosa y la información propioceptiva. A la inversa, los nervios cutáneos (sensitivos) contienen fibras motoras que inervan las glándulas sudoríparas y los músculos lisos de los vasos sanguíneos y de los folículos pilosos.

La relación entre los nervios, la piel y el músculo se establece durante el desarrollo inicial. Ciertamente, la estructura segmentaria y la organización de los humanos no es tan evidente como en los anélidos, pero puede constatarse durante un período del desarrollo conocido como *período somítico*. Después de este período embrionario temprano, nuestra estructura segmentaria es más evidente en el esqueleto (vértebras y costillas), los nervios y los músculos de la región torácica.

Durante el período somítico (fig. 1-35), el tejido que dará origen a los músculos, huesos y otros tejidos conectivos (incluyendo la dermis de la piel), tiene la apariencia de una fila bilateral de formaciones parecidas a galletas que rodean la médula espinal primitiva (tubo neural). Estas formaciones se denominan **somitas:**

- Las caras mediales de las somitas se convierten en **esclerotomos,** células que salen de las somitas y migran medialmente (fig. 1-35 A).
  - Las células del esclerotomo que migran anteriormente rodean a la notocorda, formando los primordios de los *cuerpos vertebrales*.
  - Las células del esclerotomo que migran dorsalmente rodean al tubo neural y forman los primordios del *arco neural de las vértebras*.
- La vista lateral de las somitas **(dermatomiotomas)** da origen a los músculos esqueléticos y la dermis de la piel.
  - Las células del dermatomiotoma que migran en sentido posterior dan origen a los músculos intrínsecos o epiaxiales (profundos) de la espalda y la dermis que los cubre (fig. 1-35 B y C).
  - Las células que migran en sentido anterior dan origen a los músculos hipoaxiales del tronco anterolateral y las extremidades, así como la dermis asociada.
  - Los nervios se desarrollan en pares bilaterales que inervan al tejido que forma la dermis y el músculo de las somitas adyacentes (fig. 1-35 A).
  - Las neuronas motoras que se desarrollan en el tubo neural anterior envían procesos periféricos hacia las regiones posterior y anterior del dermatomiotoma.
  - Las neuronas sensoriales que se desarrollan en las crestas neurales envían procesos periféricos hacia estas regiones del dermatomiotoma y procesos centrales hacia la parte posterior del tubo neural.
  - Las fibras nerviosas somáticas sensoriales y motoras que se organizan segmentariamente a lo largo del tubo neural forman parte de todos los nervios espinales y algunos nervios craneales.

- Los acúmulos de cuerpos celulares sensoriales derivados de la cresta neural, localizados fuera del SNC, forman los ganglios sensoriales.

- La relación entre los nervios y el tejido derivado del dermatomiotoma continúa durante toda la vida:
  - El área unilateral de la piel inervada por un solo (parte derecha o izquierda de un par de) nervio espinal se llama **dermatoma.**
  - La masa muscular unilateral inervada por un solo nervio espinal se denomina **miotoma.**

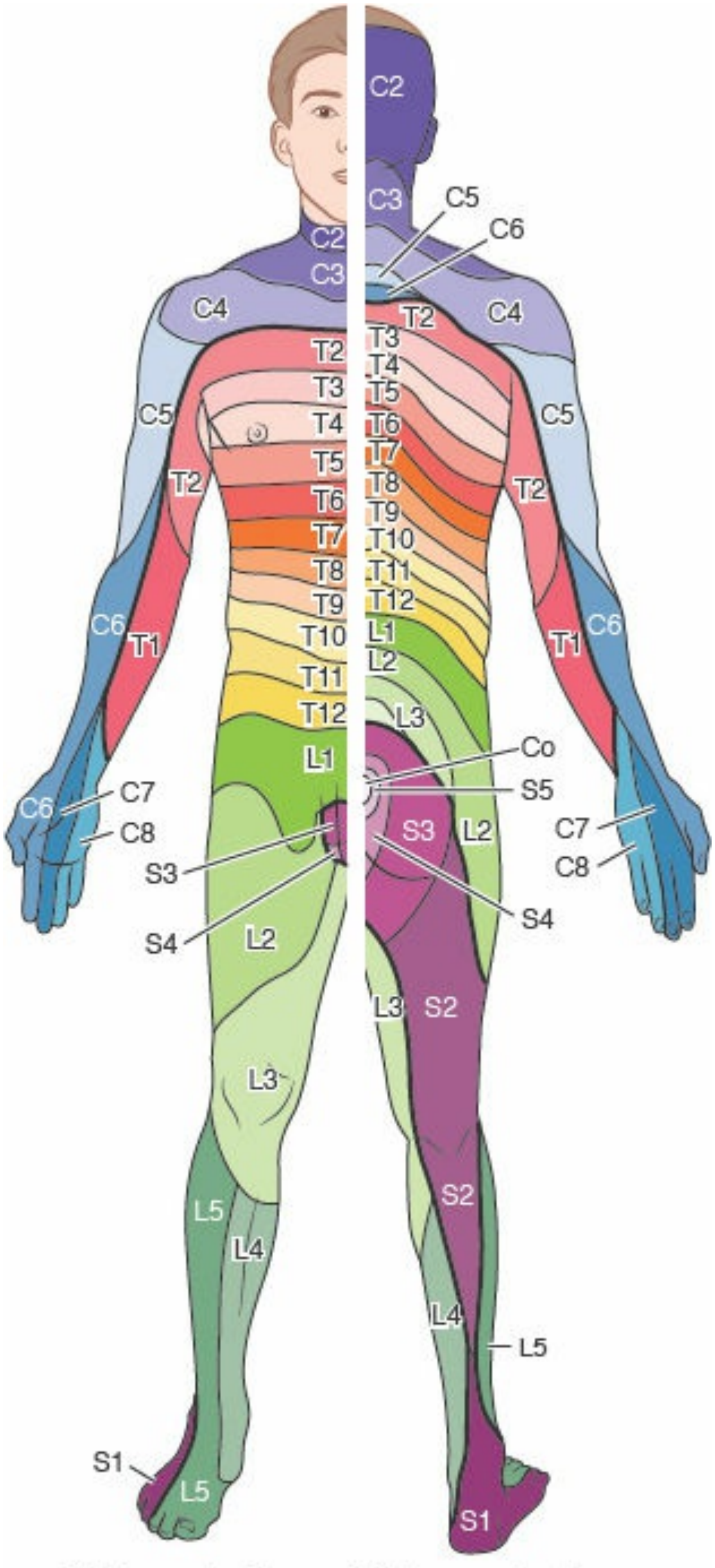

FIGURA 1-36. Dermatomas (inervación cutánea segmentaria). Los mapas de dermatomas en el cuerpo están basados en la recopilación de datos clínicos hallados en lesiones de los nervios espinales. Este mapa se

basa en los estudios de Foerster (1933) y refleja tanto la distribución anatómica (real) o la inervación segmentaria como la experiencia clínica. Otro mapa, más esquemático, es el de Keegan y Garrett (1948), que resulta atractivo por su patrón uniforme y más fácilmente extrapolable. El nervio espinal C1 carece de componente aferente significativo y no inerva la piel; por lo tanto, no se representa ningún dermatoma C1. Obsérvese que en el mapa de Foerster, C5-T1 y L3-S1 están distribuidos casi exclusivamente en los miembros (es decir, tienen poca o nula representación en el tronco).

Durante toda la vida, la sección de un nervio espinal denervará el área de la piel y la masa muscular que nutría originalmente.

A partir de estudios clínicos de lesiones de las raíces posteriores o de los nervios espinales se han desarrollado mapas de los dermatomas para indicar el patrón típico de inervación de la piel por cada nervio espinal (fig. 1-36). Sin embargo, la lesión de una raíz posterior o de un nervio espinal raras veces daría lugar a entumecimiento en el área de la piel demarcada para ese nervio en dichos mapas, pues las fibras que transportan los nervios espinales adyacentes se solapan casi por completo al distribuirse por la piel, lo que proporciona una especie de doble cobertura. Por lo tanto, sería preferible que las líneas que delimitan los dermatomas en los mapas se difuminaran o se emplearan gradaciones de color. En general, han de interrumpirse al menos dos nervios espinales (o raíces posteriores; v. fig. 1-44 B) adyacentes para producir un área discernible de entumecimiento.

Al salir de los forámenes intervertebrales, los nervios espinales se dividen en dos ramos (figs. 1-37 y 1-44 B):

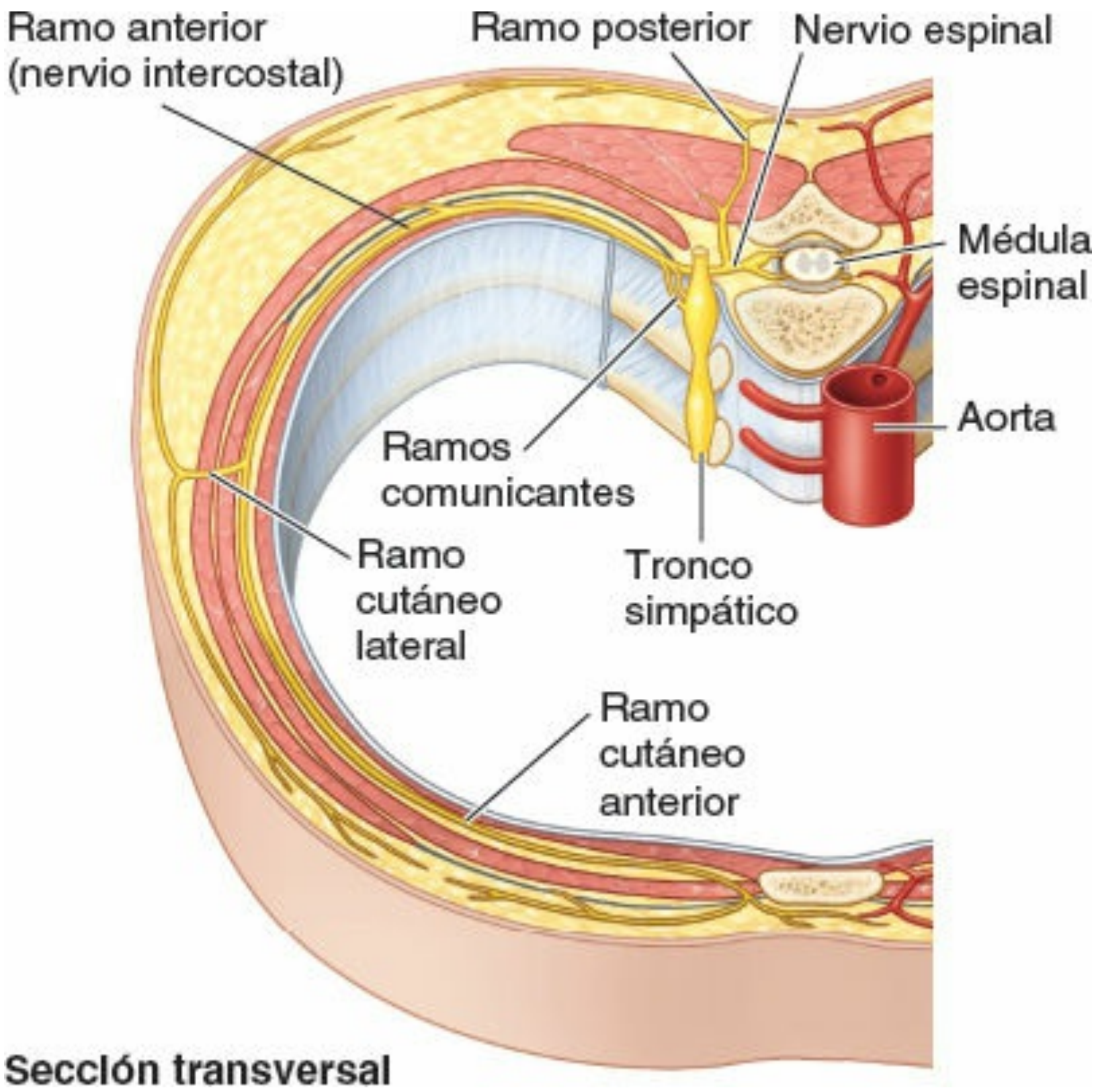

FIGURA 1-37. Distribución de los nervios espinales. Casi tan pronto como se forman por la unión de las raíces posterior y anterior, los nervios espinales se dividen en un ramo anterior y otro posterior (primarios). Los ramos posteriores se distribuyen en las articulaciones sinoviales de la columna vertebral, los músculos profundos del dorso y la piel suprayacente. El área restante anterolateral del cuerpo, incluidos los miembros, está inervada por los ramos anteriores. Los ramos posteriores y anteriores de los nervios espinales T2-T12 generalmente no se unen con los ramos de los nervios espinales adyacentes para formar plexos.

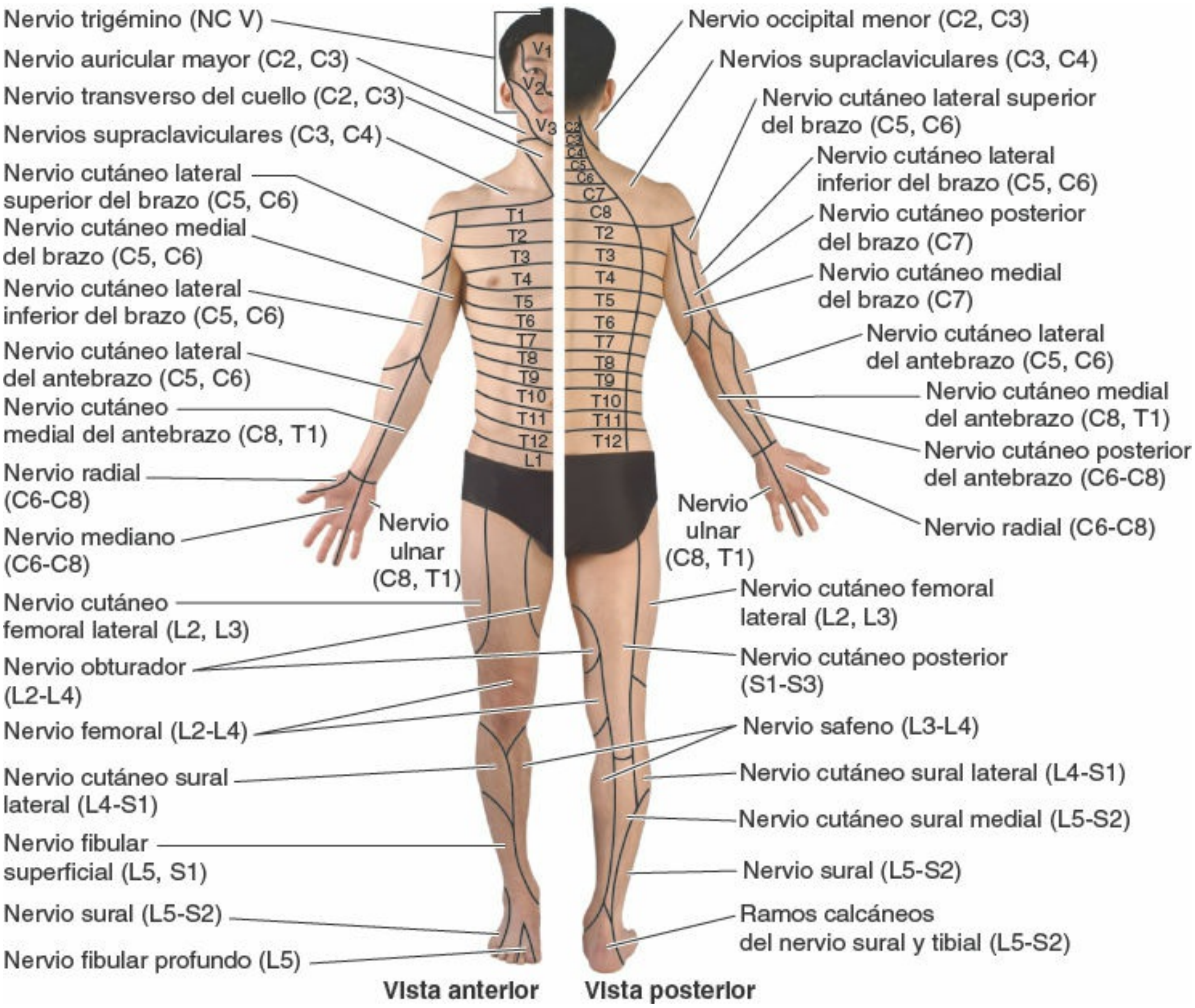

FIGURA 1-38. Distribución de los nervios cutáneos periféricos. Los mapas de la distribución cutánea de los nervios periféricos se basan en disecciones y están respaldados por hallazgos clínicos.

1. Los **ramos posteriores (primarios) de los nervios espinales** aportan fibras nerviosas a las articulaciones sinoviales de la columna vertebral, a los músculos profundos del dorso y a la piel suprayacente, en un patrón segmentario. Como regla general, los ramos posteriores permanecen separados entre sí (no se unen para formar plexos nerviosos somáticos importantes).
2. Los **ramos anteriores (primarios) de los nervios espinales** aportan fibras nerviosas al área restante, mucho más amplia, que consisten en la piel y los músculos hipoaxiales de las regiones anterior y lateral formada por las regiones anterior y lateral del tronco y los miembros superiores e inferiores. Los ramos anteriores que se distribuyen exclusivamente por el tronco permanecen en general separados entre sí e inervan también los músculos y la piel en un patrón segmentario (figs. 1-38, 1-39 y 1-44 B). En cambio, sobre todo en cuanto a la inervación de los miembros, la mayoría de los ramos anteriores emergen con uno o más ramos anteriores adyacentes y forman los *plexos* (redes) *nerviosos somáticos* principales, en los cuales se entremezclan sus fibras y de los que emerge una nueva serie de *nervios periféricos multisegmentarios* (figs. 1-39 y 1-40 A y B). Los ramos anteriores de los nervios espinales que participan en la formación de los plexos aportan fibras a múltiples nervios periféricos que se

originan en el plexo (fig. 1-40 A); de manera recíproca, la mayoría de los nervios periféricos que surgen de los plexos contienen fibras de múltiples nervios espinales (fig. 1-40 B).

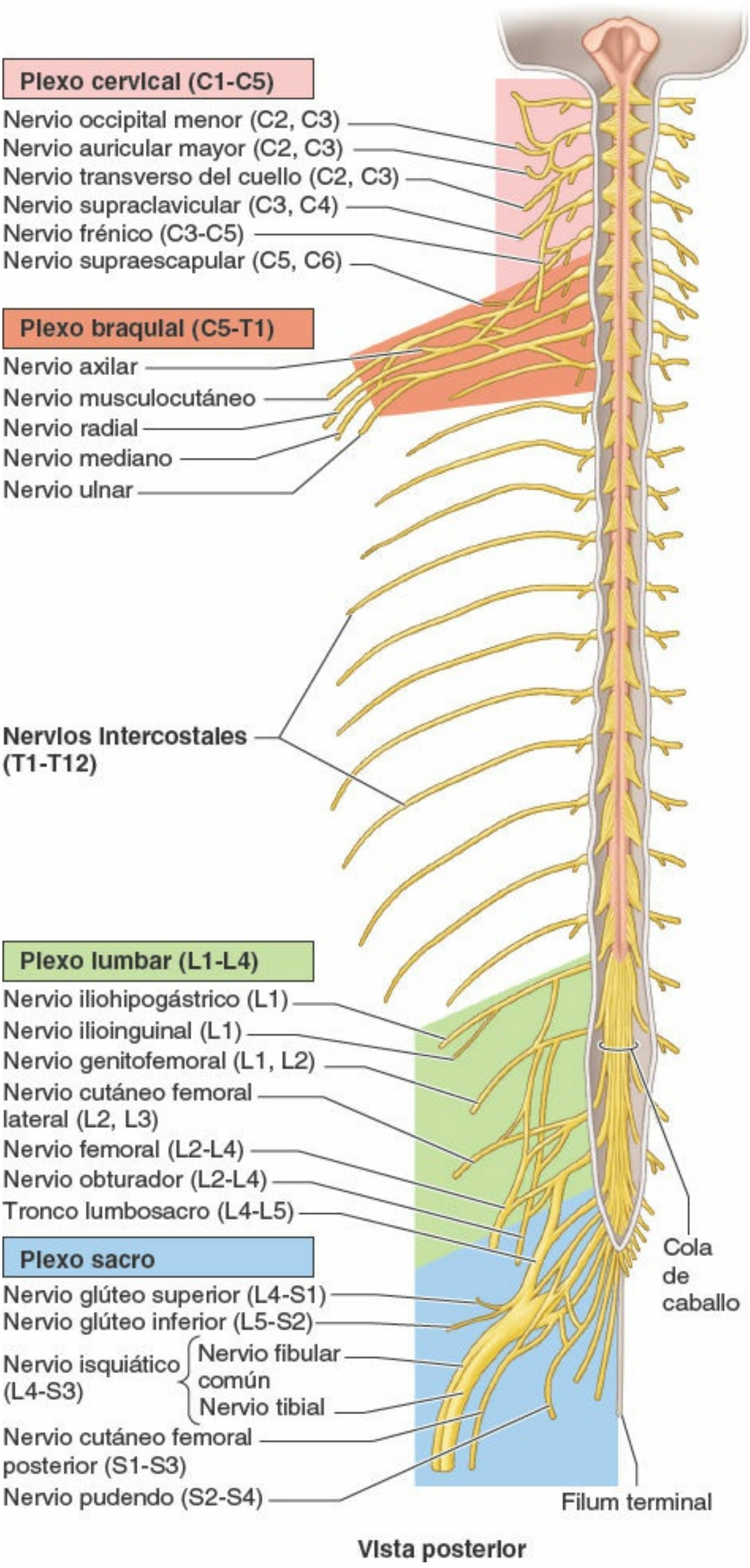

Plexo cervical (C1-C5)
Nervio occipital menor (C2, C3)
Nervio auricular mayor (C2, C3)
Nervio transverso del cuello (C2, C3)
Nervio supraclavicular (C3, C4)
Nervio frénico (C3-C5)
Nervio supraescapular (C5, C6)
Plexo braquial (C5-T1)
Nervio axilar
Nervio musculocutáneo
Nervio radial
Nervio mediano
Nervio ulnar
Nervios intercostales (T1-T12)
Plexo lumbar (L1-L4)
Nervio iliohipogástrico (L1)
Nervio ilioinguinal (L1)
Nervio genitofemoral (L1, L2)
Nervio cutáneo femoral lateral (L2, L3)
Nervio femoral (L2-L4)
Nervio obturador (L2-L4)
Tronco lumbosacro (L4-L5)
Plexo sacro
Nervio glúteo superior (L4-S1)
Nervio glúteo inferior (L5-S2)
Nervio isquiático (L4-S3)
Nervio fibular común
Nervio tibial
Nervio cutáneo femoral posterior (S1-S3)
Nervio pudendo (S2-S4)
Cola de caballo
Filum terminal
Vista posterior

FIGURA 1-39. Ramos anteriores de los nervios espinales y su participación en la formación de plexos. Aunque los ramos posteriores (que no se muestran) normalmente permanecen separados de los demás y siguen un patrón de distribución segmentaria diferenciado, la mayoría de los ramos anteriores (20 de los 31 pares) participan en la formación de plexos, los cuales están implicados principalmente en la inervación de los miembros. Sin embargo, los ramos anteriores que únicamente se distribuyen por el tronco, en general permanecen separados y siguen una distribución segmentaria similar a la de los ramos posteriores.

Aunque los nervios espinales pierden su identidad al dividirse y mezclarse en el plexo, las fibras que surgen de un determinado segmento medular y transcurren por un solo nervio espinal se distribuyen finalmente por un dermatoma segmentario, aunque pueden alcanzarlo mediante un nervio periférico multisegmentario que surge del plexo, que también lleva fibras a todos los dermatomas adyacentes o parte de ellos (fig. 1-40 C).

Por lo tanto, es importante distinguir entre la distribución de las fibras transportadas por los nervios espinales (*inervación* o *distribución segmentaria*, es decir, los dermatomas y miotomas etiquetados con una letra y un número, como «T4») y la de las fibras transportadas por los ramos de un plexo (*inervación* o *distribución de los nervios periféricos*, que se etiquetan con los nombres de los nervios periféricos, como el «nervio mediano») (figs. 1-36 y 1-38). Los mapas correspondientes a la inervación segmentaria (dermatomas, determinados por la experiencia clínica) o a la distribución de los nervios periféricos (determinada al disecar distalmente los ramos de un nervio) son completamente diferentes excepto en la mayor parte del tronco, donde al no haber plexos las distribuciones segmentaria y periférica son iguales. El solapamiento en la distribución cutánea de las fibras nerviosas conducidas por los nervios espinales adyacentes también tiene lugar en la distribución cutánea de las fibras nerviosas conducidas por los nervios periféricos adyacentes.

Nervios craneales. Al surgir del SNC, algunos nervios craneales llevan solamente fibras sensitivas, otros sólo llevan fibras motoras y otros son portadores de una mezcla de ambos tipos de fibras (fig. 1-41). Puesto que existen comunicaciones entre los nervios craneales, y entre estos y los nervios cervicales (espinales) superiores, un nervio que inicialmente sólo lleva fibras motoras puede recibir fibras sensitivas durante su curso distal, y viceversa. Excepto en los dos primeros nervios (que intervienen en los sentidos del olfato y la vista), los nervios craneales que llevan fibras sensitivas al encéfalo poseen ganglios sensitivos (similares a los ganglios sensitivos de los nervios espinales o de las raíces posteriores), donde se localizan los cuerpos celulares de las fibras seudomonopolares. Aunque, por definición, el término *dermatoma* se aplica solamente a los nervios espinales, pueden identificarse áreas similares de piel inervada por un determinado nervio craneal y elaborar mapas de esta distribución. Sin embargo, a diferencia de los dermatomas, hay poco solapamiento en la inervación de las zonas cutáneas inervadas por los nervios craneales.

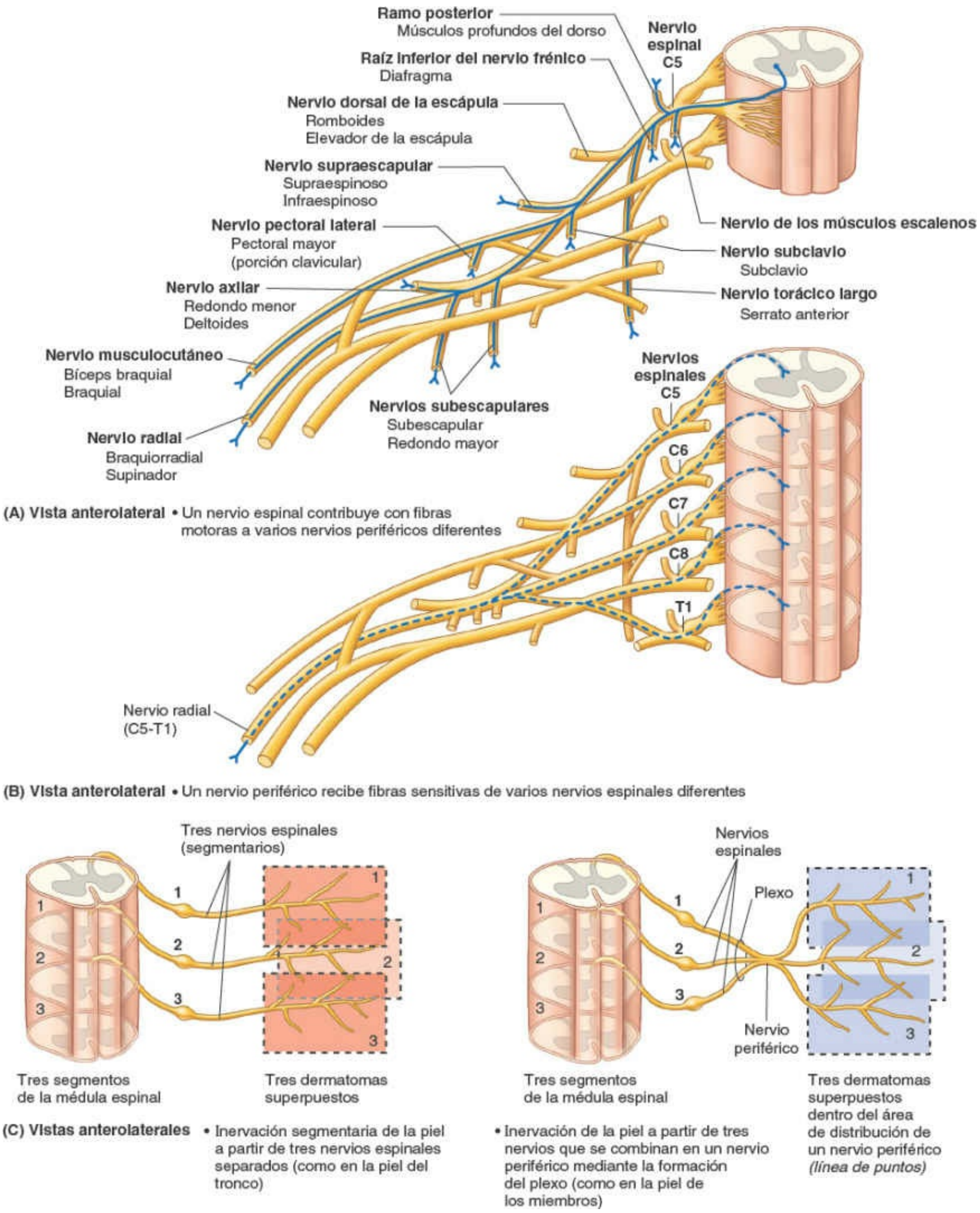

(A) Vista anterolateral • Un nervio espinal contribuye con fibras motoras a varios nervios periféricos diferentes

(B) Vista anterolateral • Un nervio periférico recibe fibras sensitivas de varios nervios espinales diferentes

(C) Vistas anterolaterales • Inervación segmentaria de la piel a partir de tres nervios espinales separados (como en la piel del tronco) • Inervación de la piel a partir de tres nervios que se combinan en un nervio periférico mediante la formación del plexo (como en la piel de los miembros)

FIGURA 1-40. Formación de los plexos. Los ramos anteriores adyacentes se unen para formar plexos en los cuales sus fibras se intercambian y se redistribuyen, formando nuevos grupos de nervios multisegmentarios periféricos. **A)** Las fibras de un único nervio espinal que entran en el plexo se distribuyen en múltiples ramos de éste. **B)** Los nervios periféricos derivados del plexo contienen fibras de múltiples nervios espinales. **C)** Aunque los nervios segmentarios se unen y pierden su identidad cuando la formación del plexo da como resultado nervios periféricos multisegmentarios, se mantiene el patrón segmentario (dermatoma) de la distribución de las fibras nerviosas.

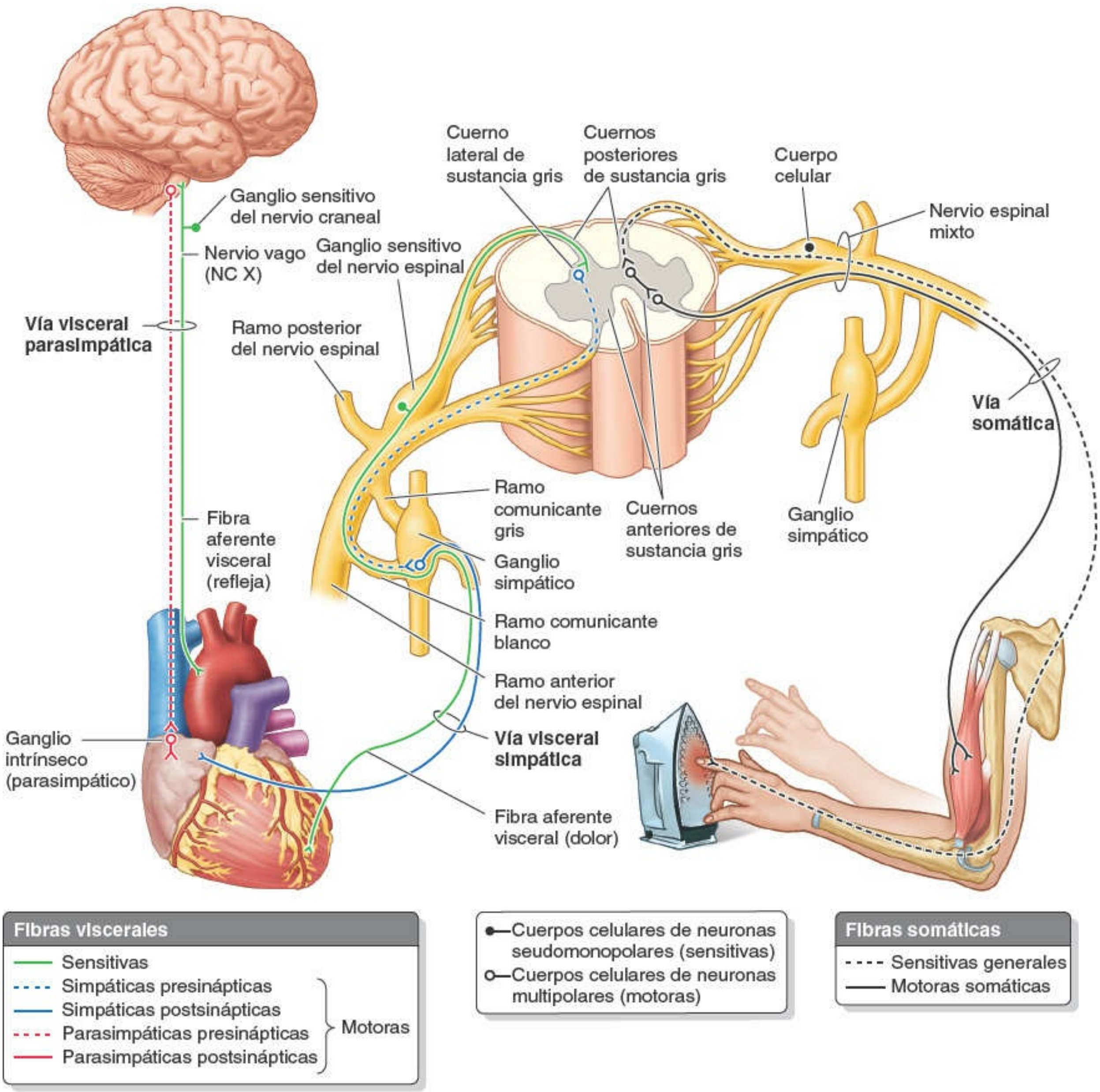

FIGURA 1-41. Inervación somática y visceral a través de los nervios espinales, esplácnicos y craneales. El sistema motor somático permite movimientos voluntarios y reflejos causados por la contracción de los músculos esqueléticos, tal como sucede cuando tocamos una plancha caliente.

FIBRAS SOMÁTICAS Y VISCERALES

Los tipos de fibras transportadas por los nervios craneales o espinales son los siguientes (fig. 1-41):

- Fibras somáticas:
  - **Fibras sensitivas generales** *(fibras aferentes somáticas generales),* que transmiten las sensaciones corporales al SNC; pueden ser *sensaciones exteroceptivas* de la piel (dolor, temperatura, tacto y presión) o dolorosas, y **sensaciones propioceptivas** de los músculos, tendones y articulaciones. Las sensaciones propioceptivas suelen ser subconscientes y proporcionan información sobre la posición de las articulaciones y la tensión de los tendones y músculos. Esta información se combina con la procedente del

aparato vestibular del oído interno para conocer la orientación espacial del cuerpo y los miembros, independientemente de la información visual.

  - **Fibras motoras somáticas** *(fibras eferentes somáticas generales),* que transmiten impulsos a los músculos esqueléticos (voluntarios).

- Fibras viscerales:
  - **Fibras sensitivas viscerales** *(fibras aferentes viscerales generales),* que transmiten las **sensaciones reflejas** viscerales dolorosas o subconscientes (p. ej., información sobre distensión, gases en sangre y presión arterial) de los órganos huecos y los vasos sanguíneos, que llegan al SNC.
  - **Fibras motoras viscerales** *(fibras eferentes viscerales generales),* que transmiten impulsos a los músculos lisos (involuntarios) y a los tejidos glandulares. Dos tipos de fibras, *presinápticas* y *postsinápticas,* actúan conjuntamente para conducir los impulsos del SNC a los músculos lisos o a las glándulas.

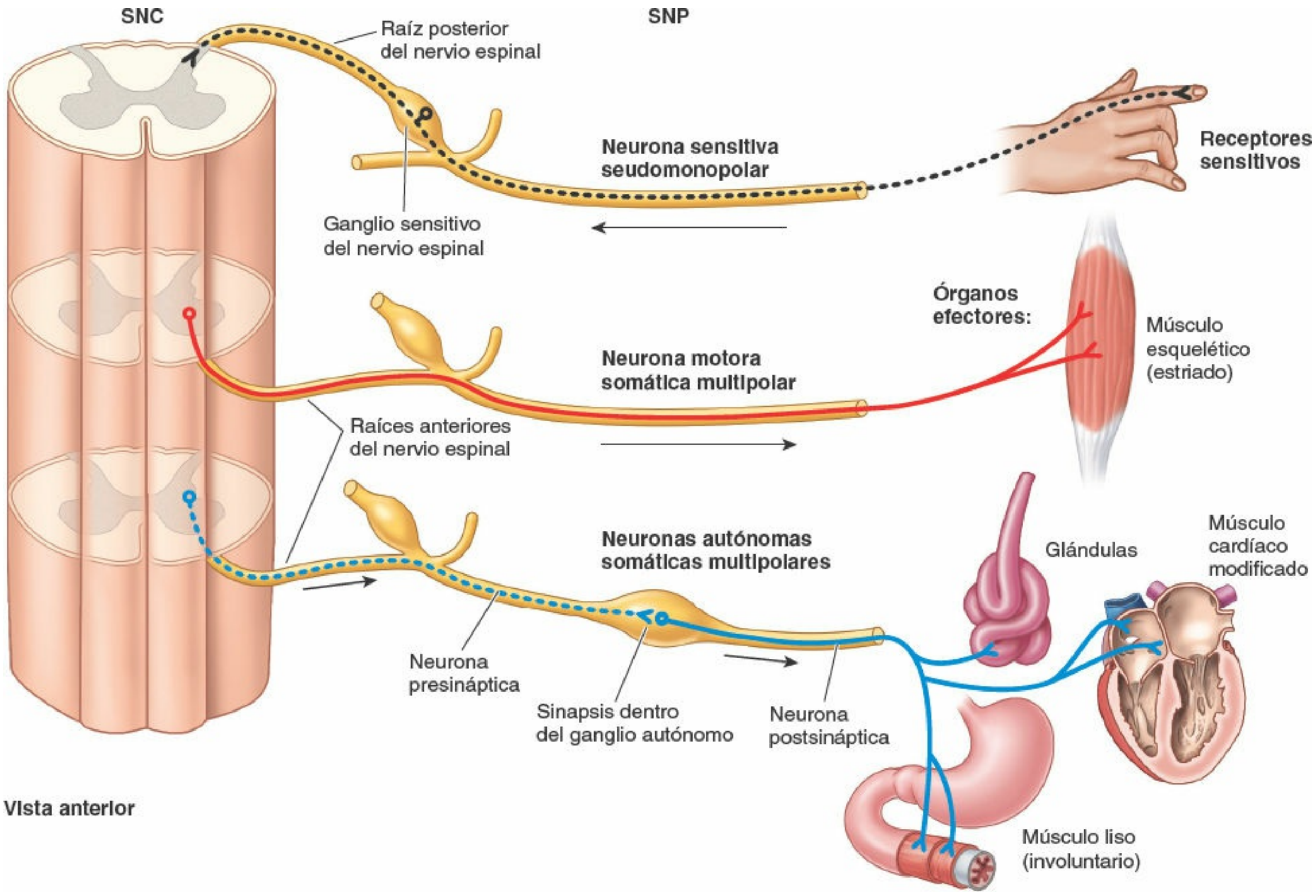

FIGURA 1-42. Neuronas del sistema nervioso periférico. Obsérvense los tipos de neuronas implicadas en los sistemas somático y visceral, las localizaciones generales de sus cuerpos celulares en relación con el SNC, y sus efectores y órganos receptores.

Ambos tipos de fibras sensitivas (viscerales y generales) son prolongaciones de las neuronas seudomonopolares, cuyos cuerpos celulares se hallan fuera del SNC, en los ganglios sensitivos de los nervios espinales o craneales (figs. 1-41 y 1-42). Las fibras motoras de los nervios son axones de las neuronas multipolares. Los cuerpos de las neuronas motoras somáticas y presinápticas viscerales se localizan en la sustancia gris de la médula espinal. Los cuerpos de las neuronas motoras postsinápticas se hallan fuera del SNC, en los ganglios autónomos.

CUADRO CLÍNICO

SISTEMA NERVIOSO CENTRAL Y PERIFÉRICO

Lesiones del SNC

Cuando se producen lesiones en el encéfalo o en la médula espinal, en la mayoría de los casos no se recuperan los axones lesionados. Sus muñones cercanos comienzan a regenerarse y a enviar brotes al área lesionada; sin embargo, este crecimiento queda bloqueado por la proliferación de astrocitos en dicho lugar, y los brotes axonales no tardan en retraerse. A consecuencia de ello, se produce una discapacidad permanente tras la destrucción de un tracto en el SNC.

Rizotomía

Las raíces anteriores y posteriores son los únicos lugares donde las fibras motoras y sensitivas están separadas. Por lo tanto, sólo ahí puede el cirujano seccionar selectivamente uno u otro elemento funcional para aliviar el dolor intratable o la parálisis espástica *(rizotomía)*.

Degeneración e isquemia de los nervios

Las neuronas no proliferan en el sistema nervioso del adulto, a excepción de las relacionadas con el sentido del olfato, en el epitelio olfatorio. Por lo tanto, las neuronas que se destruyen por enfermedad o traumatismo no se reemplazan (Hutchins et al., 2002). Al distender, aplastar o seccionar un nervio, sus axones degeneran sobre todo alejado de la lesión, pues dependen del cuerpo celular para su supervivencia. Si los axones se lesionan pero los cuerpos celulares permanecen intactos, puede haber regeneración y recuperación funcional. Las probabilidades de supervivencia son mayores en la compresión del nervio. La presión sobre un nervio causa comúnmente *parestesias*, la sensación de pinchazos que se produce, por ejemplo, al sentarse mucho rato con las piernas cruzadas.

La *lesión de un nervio por aplastamiento* altera o destruye los axones distalmente al lugar de la lesión. Sin embargo, los cuerpos celulares suelen sobrevivir, y las coberturas de tejido conectivo del nervio permanecen indemnes. En este tipo de lesión no es necesaria ninguna corrección quirúrgica, pues la integridad de dichas coberturas sirve de guía para el crecimiento de los axones hasta su destino. La regeneración es menos probable en la sección del nervio, pues aunque aparecen brotes en los extremos cercanos de los axones, posiblemente no lleguen hasta sus objetivos distales. La *lesión nerviosa por sección* requiere la intervención quirúrgica, pues para que se produzca la regeneración de los axones es necesaria la aposición de los extremos seccionados, mediante suturas a través del epineuro, con realineación de los haces nerviosos con la mayor exactitud posible. La *degeneración anterógrada (walleriana)* es la que se produce en los axones desprendidos de los cuerpos celulares. El proceso degenerativo incluye al axón y su vaina de mielina, aunque esta no forme parte de

la neurona lesionada.

La afectación de la irrigación sanguínea de un nervio por un largo período de *compresión de los vasa nervorum* (v. fig. 1-33) puede producir también una degeneración nerviosa. La *isquemia* (insuficiente aporte sanguíneo) prolongada de un nervio puede originar una lesión no menos grave que la producida por el aplastamiento, o incluso por la sección. El síndrome del sábado por la noche, así denominado cuando un individuo con intoxicación etílica queda sin conocimiento con un miembro colgando del brazo de un sillón o del borde de la cama, es un ejemplo de parestesia más grave, a menudo permanente. Este proceso también puede ocurrir por el uso prolongado de un torniquete durante una intervención quirúrgica. Si la isquemia no es demasiado prolongada se produce un entumecimiento duradero o parestesia. Las *parestesias transitorias* son familiares para quien haya recibido la inyección de un anestésico antes de una intervención odontológica.

Además de las clases de fibras citadas, algunos nervios craneales llevan también **fibras sensitivas especiales** para determinados sentidos (olfato, vista, oído, equilibrio y gusto). Basándose en el origen embrionario/filogenético de ciertos músculos de la cabeza y del cuello, algunas fibras motoras conducidas por los nervios craneales a los músculos estriados se han calificado tradicionalmente como «viscerales especiales»; pero, como la designación es confusa y no se aplica en clínica, aquí se omitirá. Estas fibras se designan a veces como *motoras branquiales,* como referencia al tejido muscular derivado de los arcos faríngeos embrionarios.

Sistema nervioso somático

El sistema nervioso somático está compuesto por las porciones somáticas del SNC y el SNP. Proporciona inervación sensitiva y motora a todas las partes del cuerpo (del griego *soma*), excepto a las vísceras de las cavidades corporales, el músculo liso y las glándulas (figs. 1-41 y 1-42). El sistema somático sensitivo transmite las sensaciones de dolor, temperatura y posición desde los receptores sensitivos. La mayoría de estas sensaciones alcanzan niveles conscientes (las notamos). El sistema somático motor inerva sólo los músculos esqueléticos, con estimulación de los movimientos voluntarios y reflejos, mediante una contracción muscular como ocurre en respuesta, por ejemplo, al tocar una plancha caliente.

Sistema nervioso autónomo

El **sistema nervioso autónomo** (SNA), denominado clásicamente *sistema nervioso visceral* o *sistema motor visceral* (figs. 1-41 y 1-42), se compone de fibras motoras que estimulan el músculo liso (involuntario), el músculo cardíaco modificado (estimulación intrínseca y tejido de conducción cardíaco) y las células glandulares (secretoras). Sin embargo, las fibras eferentes viscerales del SNA van acompañadas de fibras aferentes viscerales. Como componente aferente de los reflejos autónomos y por conducir los impulsos del dolor visceral, estas fibras aferentes también tienen un papel regulador de la función visceral.

Las fibras nerviosas eferentes y los ganglios del SNA están organizados en dos sistemas o divisiones: la *división simpática (toracolumbar)* y la *división parasimpática (craneosacra)*. A diferencia de las inervaciones sensitiva y motora somática, en las cuales interviene una sola neurona en el paso de los impulsos entre el SNC y las terminaciones sensitivas o el órgano efector, en ambas divisiones del SNA interviene una serie de dos neuronas multipolares para conducir los impulsos desde el SNC al órgano efector (fig. 1-42). El cuerpo celular de la primera **neurona presináptica (preganglionar)** está localizado en la sustancia gris del SNC. Su fibra (axón) establece sinapsis sólo en el cuerpo celular de una **neurona postsináptica (posganglionar),** la segunda neurona de la serie. Los cuerpos celulares de estas segundas neuronas se hallan fuera del SNC, en los ganglios autónomos, con fibras que finalizan en el órgano efector (músculo liso, músculo cardíaco modificado o glándulas).

La distinción anatómica entre las divisiones simpática y parasimpática del SNA se basa principalmente en:

1. La localización de los cuerpos celulares presinápticos.
2. La identidad de los nervios que conducen las fibras presinápticas desde el SNC.

Una distinción funcional de importancia farmacológica para la práctica médica consiste en que las neuronas postsinápticas de las dos divisiones liberan generalmente diferentes sustancias neurotransmisoras: *noradrenalina* en la división simpática (excepto en las glándulas sudoríparas) y *acetilcolina* en la división parasimpática.

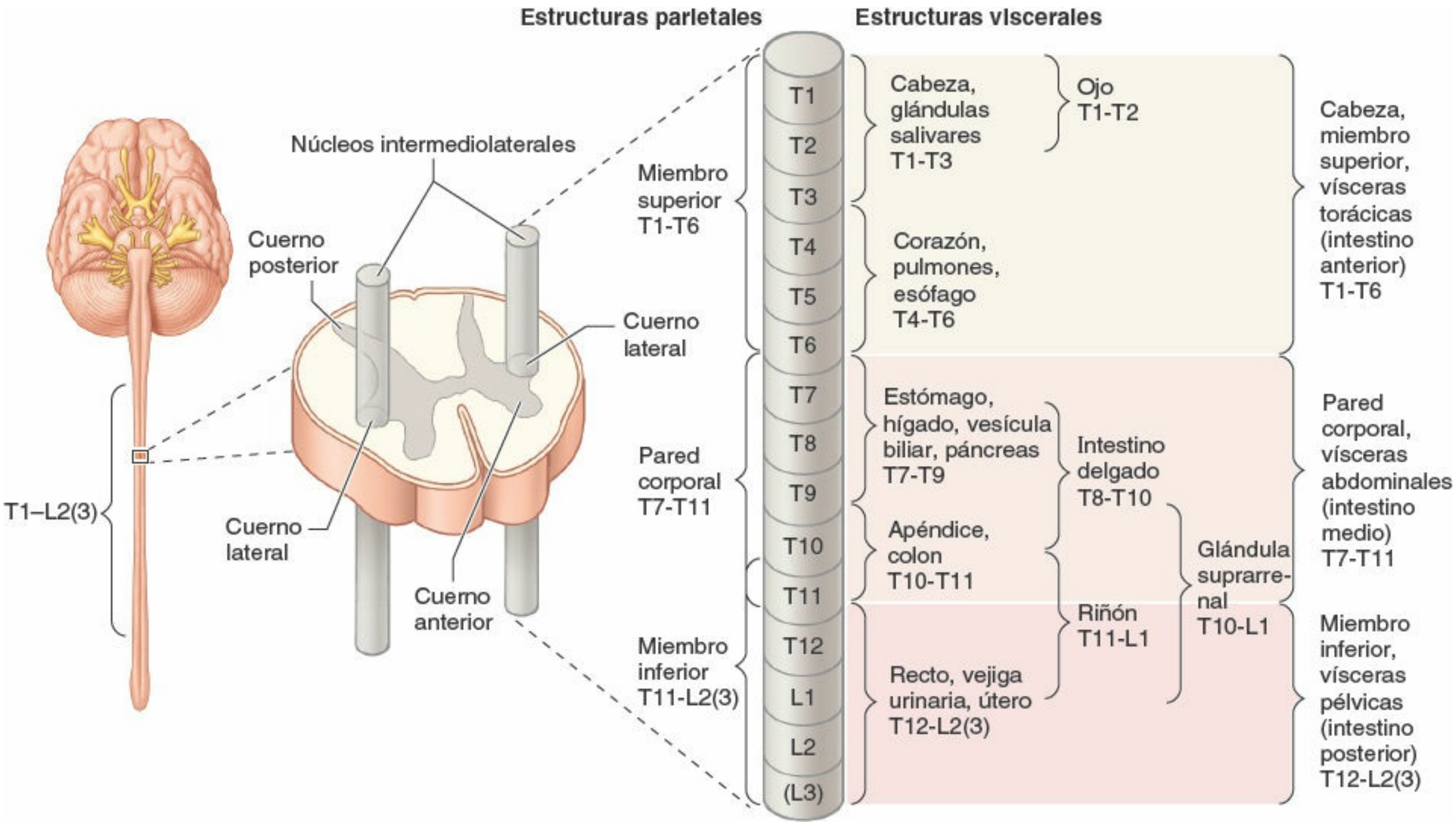

FIGURA 1-43. Núcleos intermediolaterales. Cada núcleo IML constituye el cuerno lateral de sustancia gris de los segmentos medulares T1-L2 o L3, y está formado por los cuerpos celulares de las neuronas presinápticas del sistema nervioso simpático, que se disponen somatotópicamente.

DIVISIÓN SIMPÁTICA (TORACOLUMBAR) DEL SNA

Los cuerpos celulares de las neuronas presinápticas de la división simpática del SNA se hallan en un solo lugar: las **columnas celulares** o **núcleos intermediolaterales** (IML) de la médula espinal (fig. 1-43). Los núcleos IML pares (derecho e izquierdo) forman parte de la sustancia gris de los segmentos torácicos (T1-T12) y lumbares altos (L1-L2 o L3) de la médula espinal (de aquí la denominación alternativa «toracolumbar» para esta división). En los cortes transversales de esta parte de la médula espinal, los núcleos IML aparecen como pequeños cuernos laterales en la H que forma la sustancia gris, como una prolongación de la barra transversal de la H entre los cuernos posterior y anterior. Los núcleos IML se hallan organizados *somatotópicamente* (es decir, dispuestos de tal modo que los cuerpos celulares que intervienen en la inervación de la cabeza están situados en la parte superior, y los que se ocupan de inervar las vísceras pelvianas y los miembros inferiores se localizan en la parte inferior). De este modo, es posible deducir la localización de los cuerpos celulares simpáticos presinápticos que inervan una determinada parte del cuerpo.

Los cuerpos celulares de las neuronas postsinápticas del sistema nervioso simpático se encuentran en dos localizaciones, los ganglios paravertebrales y prevertebrales (fig. 1-44):

- Los **ganglios paravertebrales** están unidos para formar los *troncos (cadenas) simpáticos* derecho e izquierdo a cada lado de la columna vertebral y se extienden a lo largo de esta. El *ganglio paravertebral superior* (el ganglio cervical superior de cada tronco simpático) está situado en la base del cráneo. El *ganglio impar* se forma en la parte inferior, donde se unen los dos troncos a nivel del cóccix.
- Los **ganglios prevertebrales** se hallan en los plexos que rodean los orígenes de las ramas principales de la aorta abdominal (de las que toman su nombre), como los dos grandes *ganglios celíacos* que rodean el origen del *tronco celíaco* (una arteria principal que nace de la aorta).

Debido a que son fibras motoras, los axones de las neuronas presinápticas abandonan la médula espinal a través de las raíces anteriores y penetran en los ramos anteriores de los nervios espinales T1-L2 o L3 (v. figs. 1-45 y 1-46). Casi inmediatamente después de penetrar, todas las fibras simpáticas presinápticas abandonan los ramos anteriores de estos nervios espinales y pasan a los troncos simpáticos a través de los **ramos comunicantes blancos.** Dentro de los troncos simpáticos, las fibras presinápticas siguen uno de cuatro recorridos posibles:

1. Ascienden en el tronco simpático para establecer sinapsis con una neurona postsináptica de un ganglio paravertebral más superior.
2. Descienden en el tronco simpático para establecer sinapsis con una neurona postsináptica de un ganglio paravertebral más inferior.
3. Entran y establecen sinapsis inmediatamente con una neurona postsináptica del ganglio paravertebral situado a ese nivel.
4. Pasan a través del tronco simpático sin establecer sinapsis y siguen por un nervio esplácnico abdominopélvico (un ramo del tronco que interviene en la inervación de las vísceras abdominopélvicas) para alcanzar los ganglios

prevertebrales.

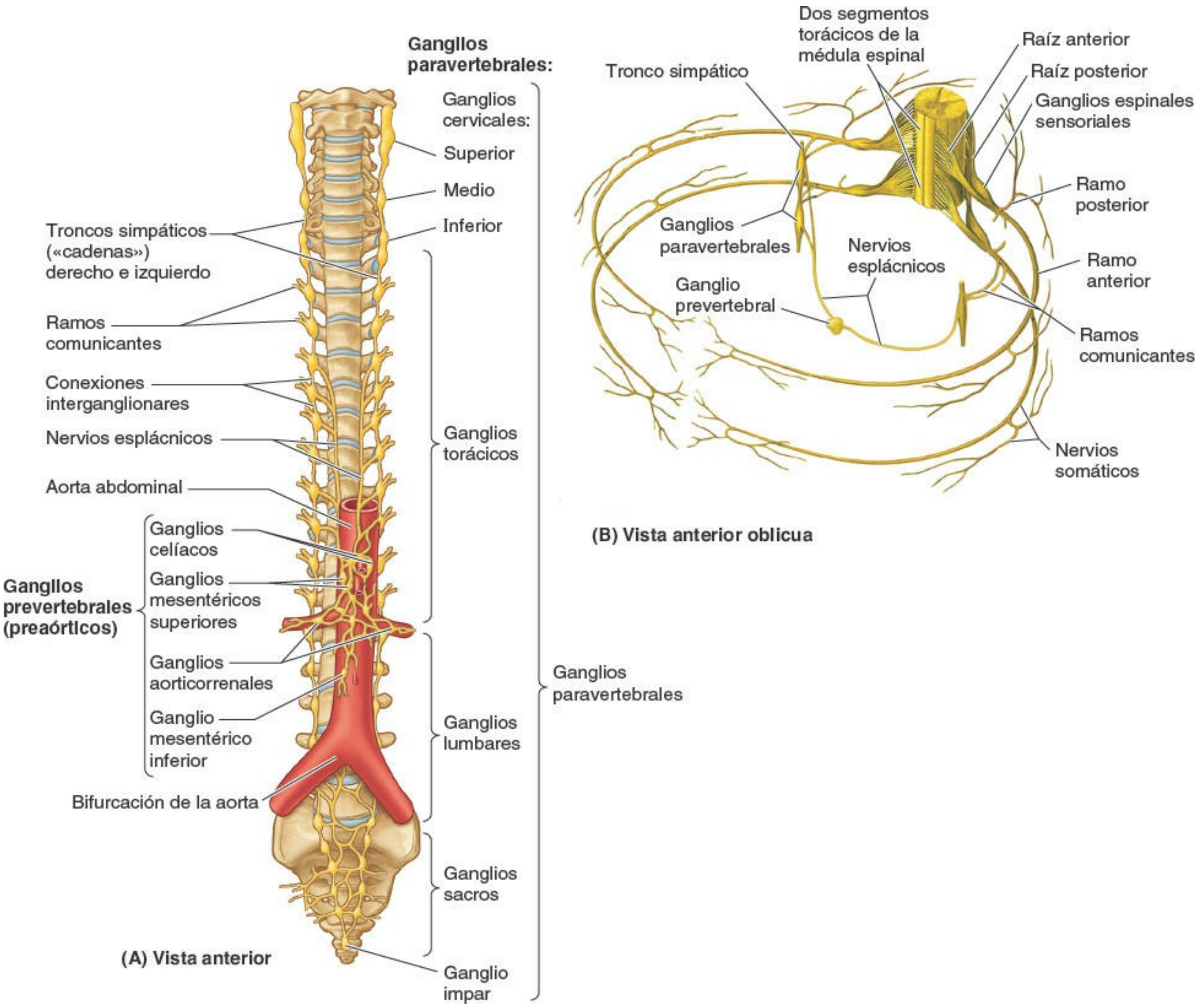

FIGURA 1-44. Ganglios del sistema nervioso simpático. En el sistema nervioso simpático, los cuerpos celulares de las neuronas postsinápticas se encuentran en los ganglios paravertebrales de los troncos simpáticos o en los ganglios prevertebrales que se sitúan fundamentalmente rodeando los orígenes de las ramas principales de la aorta abdominal. Los ganglios prevertebrales están específicamente implicados en la inervación de las vísceras abdominopélvicas. Los cuerpos celulares de las neuronas postsinápticas distribuidas por el resto del cuerpo se encuentran en los ganglios paravertebrales. **A)** Ganglios simpáticos en relación con la columna vertebral. **B)** Ganglios simpáticos de dos niveles adyacentes de la médula espinal y del nervio espinal.

Las **fibras simpáticas presinápticas** que proporcionan inervación autónoma a la cabeza, el cuello, la pared corporal, los miembros y la cavidad torácica, siguen una de las tres primeras vías y establecen sinapsis con los ganglios paravertebrales. Las fibras simpáticas presinápticas que inervan las vísceras de la cavidad abdominopélvica siguen la cuarta vía.

Las **fibras simpáticas postsinápticas** superan en gran número a las presinápticas: cada fibra simpática presináptica establece sinapsis con 30 o más fibras postsinápticas. Las fibras simpáticas postsinápticas que se distribuyen por el cuello, la pared corporal y los miembros, pasan desde los ganglios paravertebrales de los troncos simpáticos a los ramos anteriores adyacentes de los nervios espinales, a través de los **ramos comunicantes grises** (v. fig. 1-46). Por este medio penetran en todos

los ramos de los 31 pares de nervios espinales, incluidos los ramos posteriores.

Las fibras simpáticas postsinápticas estimulan la contracción de los vasos sanguíneos *(vasomotricidad)* y los músculos erectores del pelo (*pilomotricidad*, «piel de gallina»); además, provocan la sudación. Todas las fibras simpáticas postsinápticas que realizan estas funciones en la cabeza (más la inervación del músculo dilatador del iris) tienen sus cuerpos celulares en el *ganglio cervical superior*, situado en el extremo superior del tronco simpático. Desde dicho ganglio, pasan a través de una **rama arterial cefálica** para formar *plexos nerviosos periarteriales* que siguen las ramas de las arterias carótidas, o pasan directamente a los nervios craneales próximos, para alcanzar su punto de destino en la cabeza (Maklad et al., 2001).

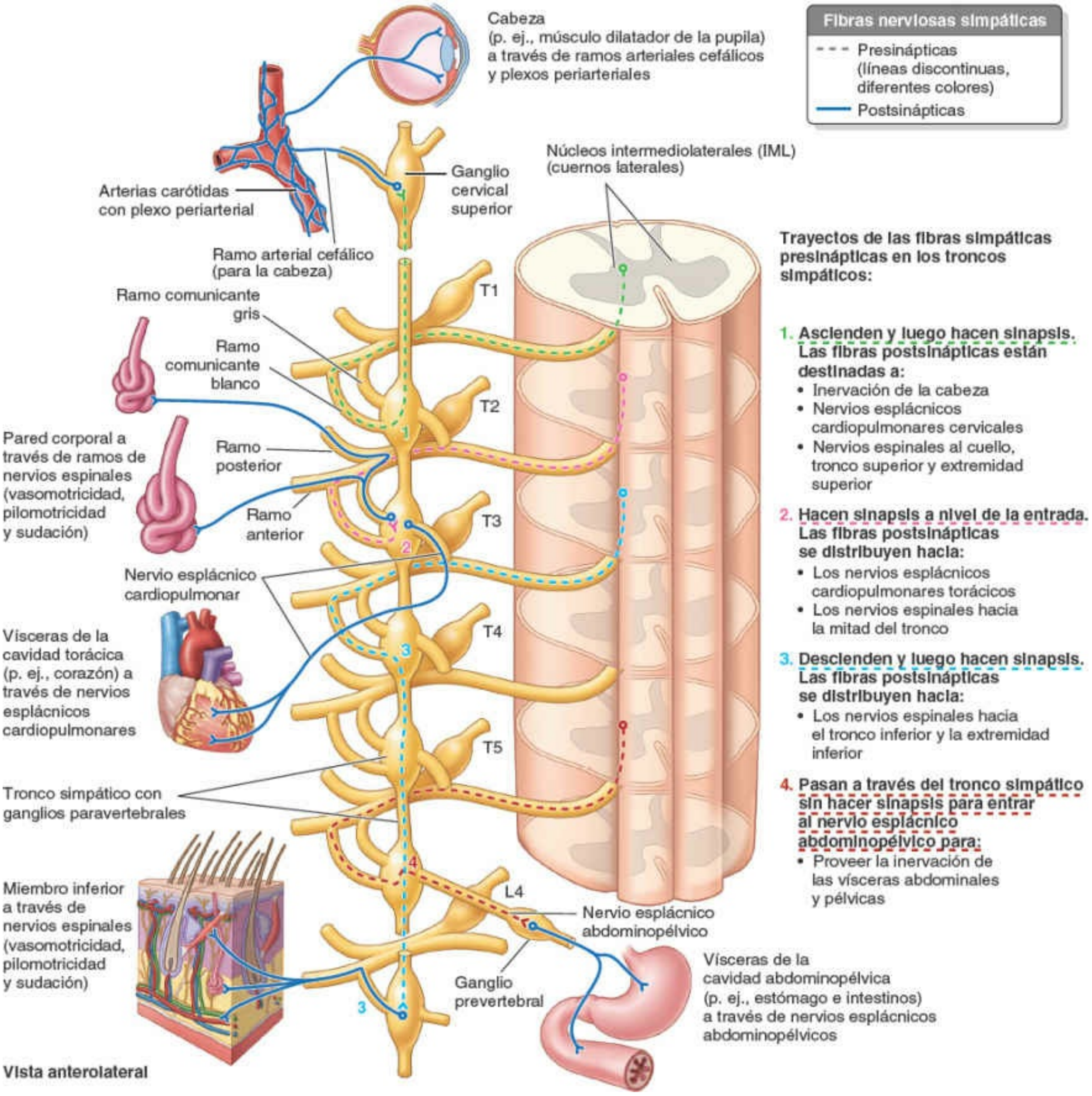

FIGURA 1-45. Recorridos de las fibras motoras simpáticas. Todas las fibras presinápticas siguen el mismo recorrido hasta alcanzar los troncos simpáticos. En los troncos, siguen una de cuatro posibles vías. Las fibras implicadas en la inervación simpática de la pared del cuerpo, de los miembros y de las vísceras situados por encima del diafragma siguen los pasos 1-3 hasta hacer sinapsis en los ganglios paravertebrales de los troncos simpáticos. Las fibras implicadas en la inervación de las vísceras abdominopélvicas siguen el paso 4 hasta el ganglio prevertebral a través de los nervios esplácnicos abdominopélvicos.

Los **nervios esplácnicos** llevan fibras eferentes (autónomas) y aferentes viscerales hacia y desde las vísceras de las cavidades corporales. Las fibras simpáticas postsinápticas destinadas a las vísceras de la cavidad torácica (p. ej., corazón, pulmones y esófago) pasan a través de los **nervios esplácnicos cardiopulmonares** y penetran en los plexos cardíaco, pulmonar y esofágico (figs. 1-45 y 1-46). Las fibras simpáticas presinápticas que inervan las vísceras de la cavidad abdominopélvica (p. ej., estómago e intestinos) pasan a los ganglios prevertebrales a través de los nervios esplácnicos abdominopélvicos (que componen los nervios esplácnicos torácicos mayor, menor, imo y esplácnicos lumbares) (figs. 1-45 a 1-47). Todas las fibras simpáticas presinápticas de los nervios esplácnicos abdominopélvicos, excepto los que inervan las glándulas suprarrenales, establecen sinapsis en ganglios prevertebrales. Las fibras postsinápticas de los ganglios prevertebrales forman plexos periarteriales que siguen las ramas de la aorta abdominal para alcanzar sus puntos de destino.

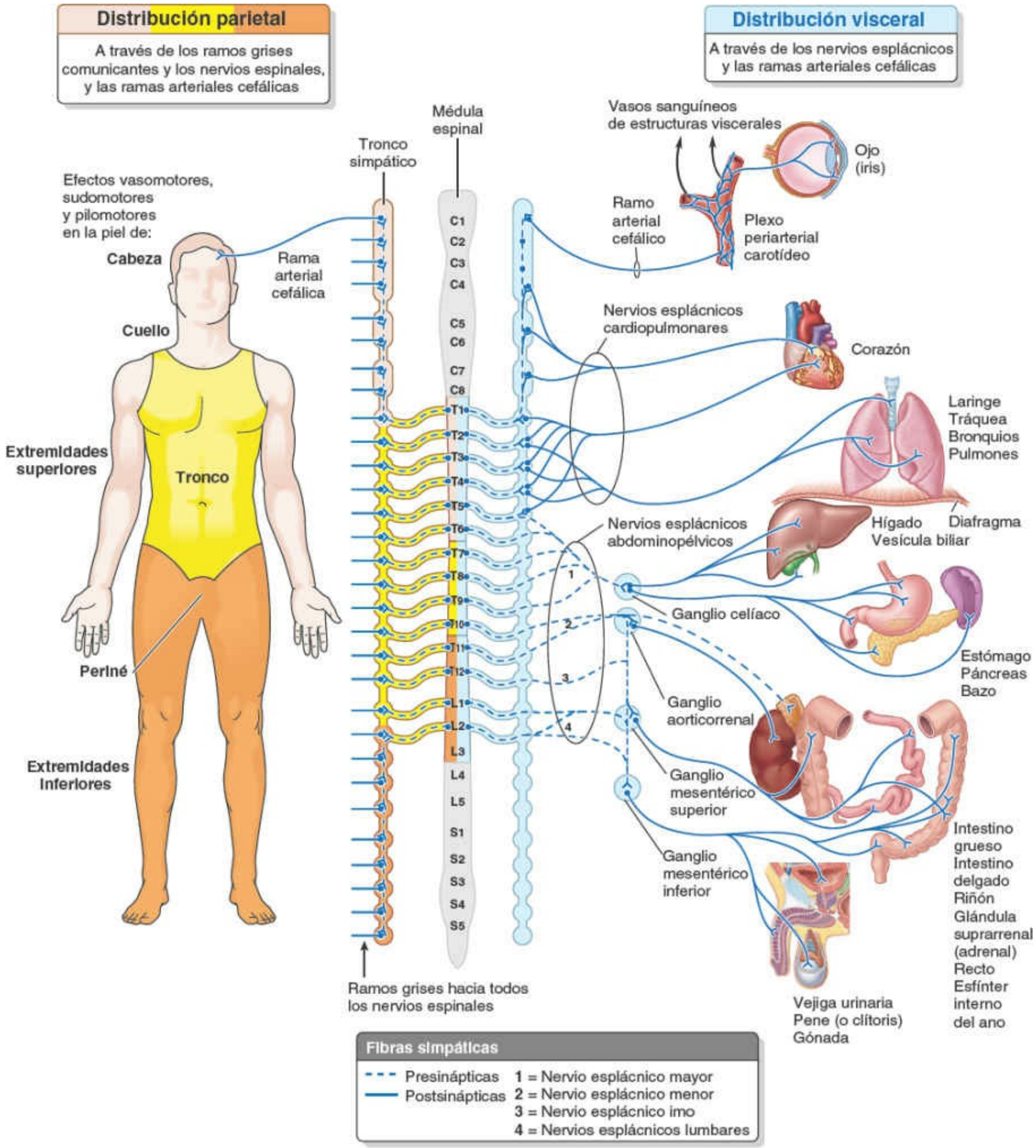

FIGURA 1-46. División simpática (toracolumbar) del sistema nervioso autónomo. La inervación simpática periférica comienza en la médula espinal central (lámina médula interna T1-L2-L3) y se extiende a través del tronco simpático, los nervios espinales y las ramas arteriales cefálicas para llegar a todas las partes vascularizadas del cuerpo. Las fibras simpáticas postsinápticas salen de los troncos simpáticos de diferentes maneras, dependiendo de su destino: las destinadas a la distribución parietal dentro del cuello, la pared corporal y los miembros pasan desde los troncos simpáticos hacia los ramos anteriores adyacentes de todos los nervios espinales a través de ramos comunicantes grises; las destinadas a la cabeza pasan desde los ganglios cervicales a través de ramos arteriales cefálicos para formar un plexo periarterial carotídeo, y las destinadas a las vísceras de la cavidad torácica (p. ej., el corazón) pasan a través de los nervios esplácnicos cardiopulmonares. Las fibras simpáticas presinápticas implicadas en la inervación de las vísceras de la cavidad abdominopélvica (p. ej., el estómago) pasan a través de los troncos simpáticos hacia los ganglios prevertebrales por los nervios esplácnicos abdominopélvicos. Las fibras postsinápticas procedentes de los ganglios prevertebrales forman plexos periarteriales, los cuales siguen las ramas de la aorta abdominal hasta alcanzar su destino.

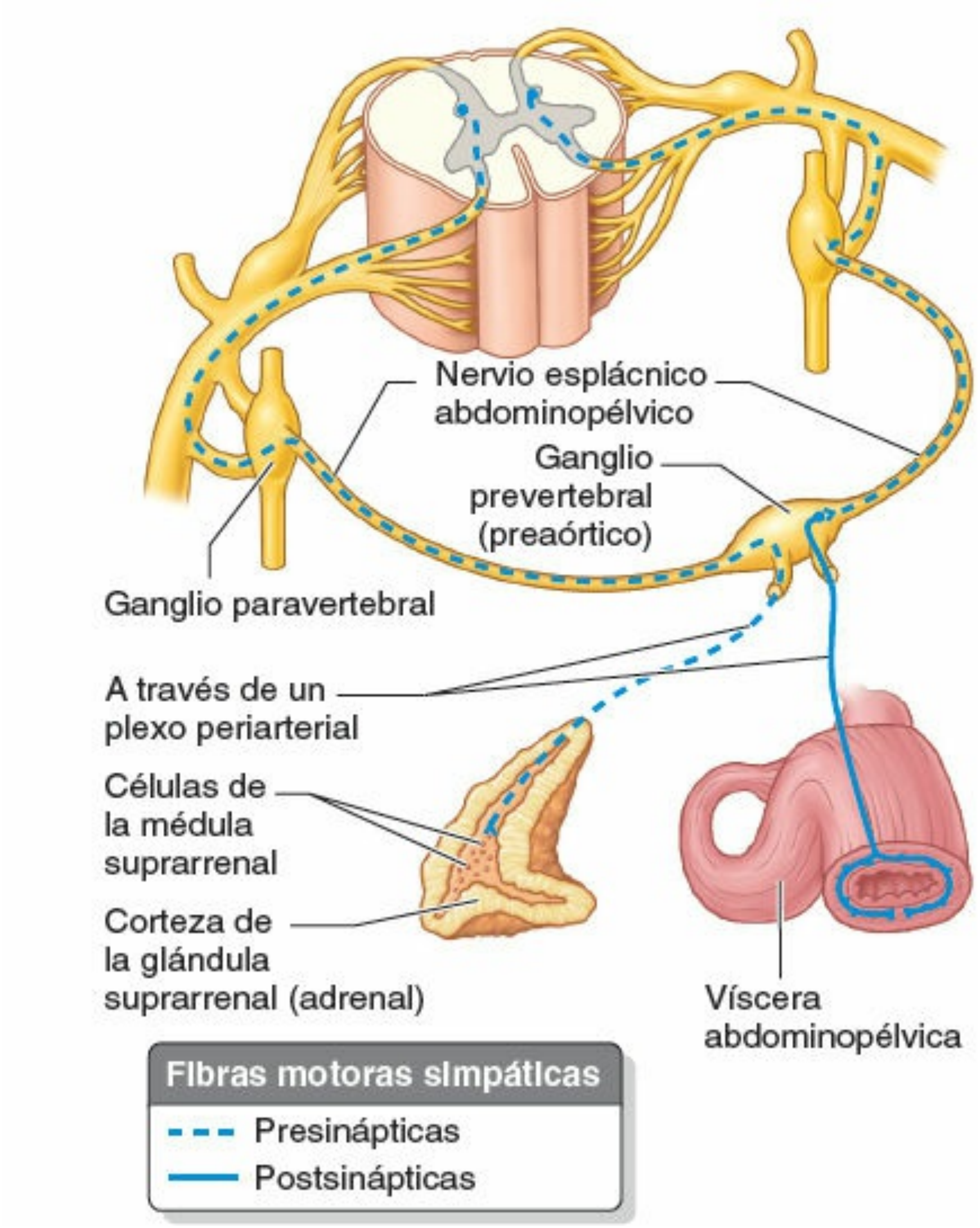

FIGURA 1-47. Inervación simpática de la médula de la glándula suprarrenal. La inervación simpática de la glándula suprarrenal es excepcional. Las células secretoras de la médula son neuronas simpáticas postsinápticas que carecen de axones y dendritas. Por lo tanto, la médula suprarrenal está inervada directamente por neuronas simpáticas presinápticas. Los neuro transmisores producidos por las células medulares se liberan en el torrente sanguíneo para producir una respuesta simpática generalizada.

Algunas fibras simpáticas presinápticas pasan a través de los ganglios prevertebrales celíacos sin establecer sinapsis y siguen para terminar directamente en las células de la médula suprarrenal (fig. 1-47). Estas células actúan como un tipo especial de neurona postsináptica que, en vez de liberar su sustancia neurotransmisora sobre las células de un determinado órgano efector, la liberan al torrente sanguíneo para que circule por todo el cuerpo y produzca una respuesta simpática generalizada. Por lo tanto, la inervación simpática de esta glándula es excepcional.

Como hemos descrito anteriormente, las fibras simpáticas postsinápticas son componentes de prácticamente todos los ramos de los nervios espinales. Por este medio, y por vía de los plexos periarteriales, se extienden e inervan todos los vasos sanguíneos del organismo (la función primaria del sistema nervioso simpático), así como las glándulas sudoríparas, los músculos erectores del pelo y las estructuras viscerales. De este modo, el sistema nervioso simpático llega prácticamente a todas las partes del cuerpo, con la rara excepción de ciertos tejidos avasculares como el cartílago y las uñas. Debido a que las dos series de ganglios simpáticos

(paravertebrales y prevertebrales) están situadas centralmente en el organismo y próximas a la línea media (y por lo tanto bastante cercanas a la médula espinal), las fibras presinápticas de esta división son relativamente cortas, mientras que las fibras postsinápticas son relativamente largas, al llegar a todas las partes del cuerpo.

DIVISIÓN PARASIMPÁTICA (CRANEOSACRA) DEL SNA

Los cuerpos de las neuronas parasimpáticas presinápticas están situados en dos partes del SNC, y sus fibras salen por dos vías. Esta disposición es la causa de la denominación alternativa «craneosacra» para referirse a la división parasimpática del SNA (fig. 1-48):

- En la sustancia gris del tronco del encéfalo, las fibras salen del SNC dentro de los nervios craneales III, VII, IX y X; estas fibras constituyen la **eferencia parasimpática craneal.**
- En la sustancia gris de los segmentos sacros de la médula espinal (S2-S4), las fibras salen del SNC a través de las raíces anteriores de los nervios espinales sacros S2-S4 y los nervios esplácnicos pélvicos que se originan de sus ramos anteriores; estas fibras constituyen la **eferencia parasimpática sacra.**

Como es de esperar, la eferencia craneal proporciona inervación parasimpática a la cabeza, y la eferencia sacra a las vísceras pélvicas. Sin embargo, en términos de inervación de las vísceras torácicas y abdominales domina la eferencia craneal a través del nervio vago (NC X). Este proporciona inervación para todas las vísceras torácicas y la mayoría del tracto gastrointestinal desde el esófago hasta la mayor parte del intestino grueso (hasta su flexura cólica izquierda).

La eferencia sacra para el tracto gastrointestinal inerva sólo el colon descendente y sigmoideo y el recto.

Sin tener en cuenta la extensa influencia de su eferencia craneal, el sistema parasimpático está mucho más restringido en su distribución que el sistema simpático. El sistema parasimpático sólo se distribuye hacia la cabeza, las cavidades viscerales del tronco y los tejidos eréctiles de los genitales externos. Con excepción de estos últimos, no alcanza las paredes corporales ni los miembros, y excepto las partes iniciales de los ramos anteriores de los nervios espinales S2-S4, sus fibras no forman parte de los nervios espinales ni de sus ramos.

En la cabeza se encuentran cuatro pares de ganglios parasimpáticos. En otros lugares, las fibras parasimpáticas presinápticas hacen sinapsis con cuerpos celulares postsinápticos, que se encuentran aislados en la pared del órgano inervado o sobre ella **(ganglios intrínsecos o entéricos).** En consecuencia, en esta división, muchas fibras parasimpáticas presinápticas son largas y se extienden desde el SNC hasta el órgano efector, mientras que las fibras postsinápticas son cortas y discurren desde un ganglio localizado cerca del órgano efector o en él mismo.

SISTEMA NERVIOSO ENTÉRICO

Actualmente se sabe que las neuronas motoras que han sido identificadas como las neuronas parasimpáticas postsinápticas del tracto gastrointestinal desempeñan un

papel mucho más sofisticado que simplemente recibir y transmitir la señal de las fibras parasimpáticas presinápticas hacia el músculo liso y las glándulas. Estas neuronas motoras son componentes importantes del *sistema nervioso entérico* (SNE) y cada vez más se han identificado como un tercer componente del sistema motor visceral o incluso un «segundo cerebro» debido a su complejidad, función integrativa y capacidad de funcionar de forma autónoma, sin conexión con el SNC a través de otras divisiones del SNA o las aferentes viscerales extrínsecas.

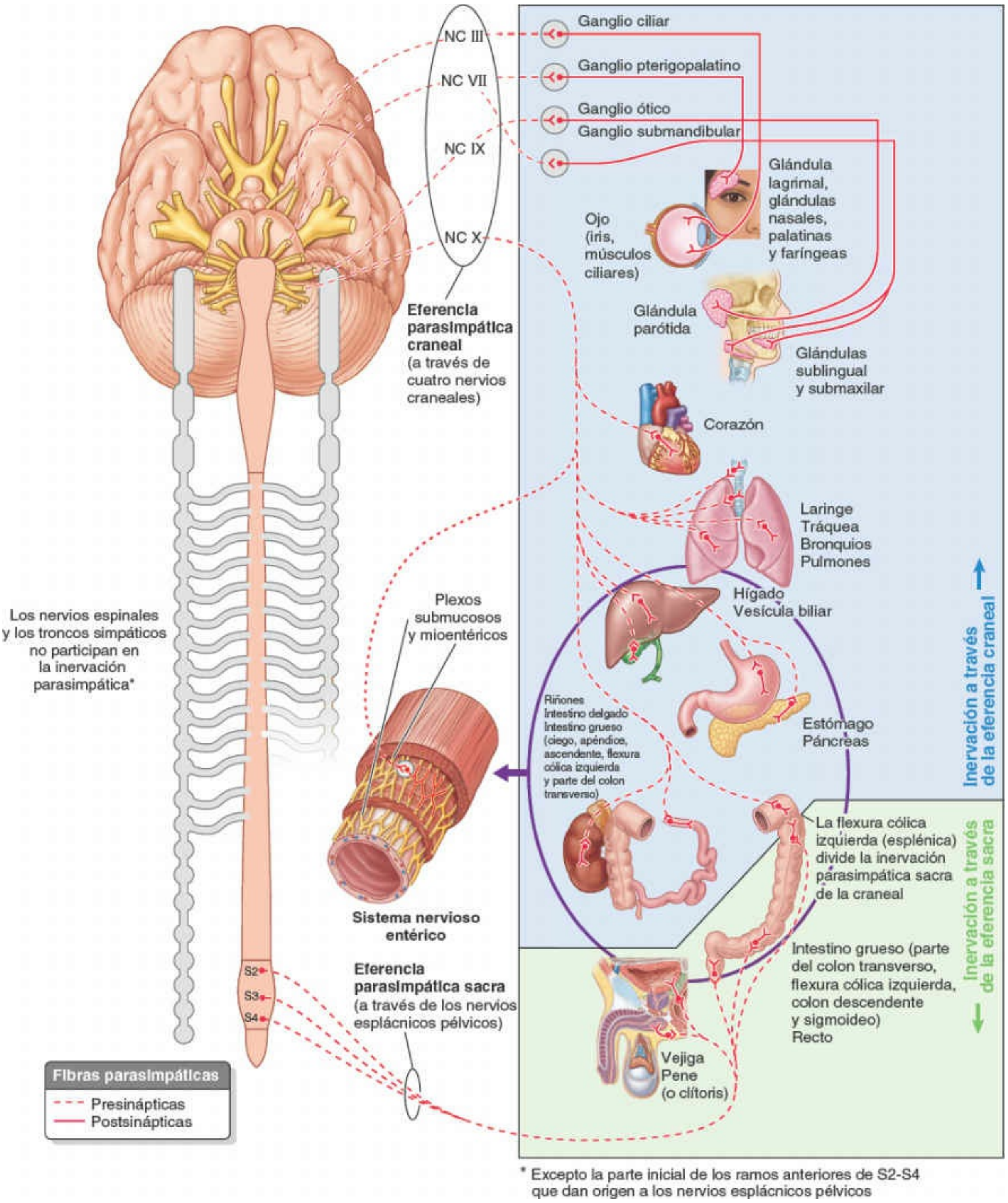

FIGURA 1-48. División parasimpática (craneosacra) del sistema nervioso autónomo. Los cuerpos celulares de las neuronas parasimpáticas presinápticas están localizados en los extremos opuestos del SNC y sus fibras salen por dos rutas diferentes: *1)* en la sustancia gris del tronco del encéfalo, con fibras que salen del SNC dentro de los nervios craneales III, VII, IX y X (estas fibras constituyen la eferencia parasimpática craneal), y *2)* en la sustancia gris de los segmentos sacros (S2-S4) de la médula espinal, con fibras que salen del SNC a través de las raíces anteriores de los nervios espinales S2-S4 y de los nervios esplácnicos que surgen de sus ramos anteriores. La eferencia craneal proporciona inervación parasimpática a la cabeza, el cuello y la mayor parte del tronco; la eferencia sacra proporciona inervación parasimpática a las vísceras pélvicas. Las neuronas parasimpáticas postsinápticas del tracto gastrointestinal son componentes del SNE.

El SNE consta de dos plexos interconectados en las paredes del tracto gastrointestinal: el *plexo mientérico* de la pared muscular y el *plexo submucoso*, que

se localiza por debajo del revestimiento intestinal o mucosa y la inerva (fig. 1-48, recuadro). Además de las neuronas motoras, que están extensamente interconectadas tanto directamente como entre las neuronas, el plexo incluye neuronas aferentes primarias intrínsecas que reciben un impulso local y estimulan a las neuronas motoras, formando circuitos reflejos locales que integran intrínsecamente la secreción exocrina y endocrina, el efecto vasomotor, la micromotilidad y la actividad inmunitaria del intestino. Esta actividad local sólo está modulada por el impulso proveniente de las fibras parasimpáticas extrínsecas y simpáticas. En el capítulo 5 se proporciona información más detallada sobre el SNE.

TABLA 1-2. FUNCIONES DEL SISTEMA NERVIOSO AUTÓNOMO

Órgano, tracto o sistema		Efecto de la estimulación simpática[a]	Efecto de la estimulación parasimpática[b]
Ojos	Pupila Cuerpo ciliar	Dilata la pupila (admite más luz para aumentar la agudeza visual a una determinada distancia)	Constriñe la pupila (la protege de la luz excesivamente brillante) Contrae el músculo ciliar, permitiendo el engrosamiento de la lente para la visión cercana (acomodación)
Piel	Músculos erectores del pelo Vasos sanguíneos periféricos Glándulas sudoríparas	Produce la erección de los pelos («piel de gallina») Vasoconstrictor (palidez de piel y labios; las puntas de los dedos se ponen azules) Promueve la sudación[d]	Sin efecto (no alcanza este nivel)[c] Sin efecto (no alcanza este nivel)[c] Sin efecto (no alcanza este nivel)[c]
Otras glándulas	Glándulas lagrimales Glándulas salivales	Disminuye ligeramente la secreción[e] Disminuye la secreción, haciéndola más densa, más viscosa[e]	Promueve la secreción Promueve la secreción abundante, acuosa
Corazón		Aumenta la frecuencia y la fuerza de contracción; dilata los vasos coronarios[e]	Disminuye la frecuencia y la fuerza de contracción (conservando la energía); constriñe los vasos coronarios ante una demanda reducida
Pulmones		Inhibe el efecto del sistema parasimpático, provocando broncodilatación y secreción reducida, y permitiendo el máximo intercambio gaseoso	Constriñe los bronquios (conservando la energía) y promueve la secreción bronquial
Tubo digestivo		Inhibe la peristalsis y constriñe los vasos sanguíneos del tubo digestivo, de modo que la sangre queda disponible para el músculo esquelético; contrae el esfínter interno del ano para ayudar a la continencia fecal	Promueve la peristalsis y la secreción de los jugos digestivos Contrae el recto e inhibe el esfínter interno del ano para provocar la defecación
Hígado y vesícula biliar		Promueve la degradación del glucógeno en glucosa (para aumentar la energía)	Promueve la elaboración/conservación de glucógeno; aumenta la secreción de bilis
Tracto urinario		Vasoconstricción de los vasos renales disminuyendo la formación de orina; el esfínter interno de la uretra se contrae para mantener la continencia urinaria	Inhibe la contracción del esfínter interno de la uretra y contrae el músculo detrusor de la pared de la vejiga urinaria, provocando la micción
Sistema genital		Provoca eyaculación y vasoconstricción que causa la remisión de la erección	Produce ingurgitación (erección) de los tejidos eréctiles de los genitales externos
Médula suprarrenal		Liberación de adrenalina en la sangre	Sin efecto (no la inerva)

[a] En general, los efectos de la estimulación simpática son catabólicos, preparando al organismo para las respuestas de «lucha o huida».
[b] En general, los efectos de la estimulación parasimpática son anabólicos, promoviendo la función normal y la conservación de la energía.
[c] El sistema parasimpático está restringido en su distribución a la cabeza, el cuello y las cavidades corporales (excepto los tejidos eréctiles de los genitales); por lo demás, nunca se encuentran fibras parasimpáticas en las paredes corporales ni en los miembros. En cambio, las fibras simpáticas se distribuyen por todas las partes vascularizadas del cuerpo.
[d] Con excepción de las glándulas sudoríparas, la secreción glandular es estimulada parasimpáticamente.
[e] Con excepción de las arterias coronarias, la vasoconstricción es estimulada simpáticamente; los efectos de la estimulación simpática sobre las glándulas (con excepción de las glándulas sudoríparas) son los efectos indirectos de la vasoconstricción.

FUNCIONES DE LAS DIVISIONES DEL SNA

Aunque los sistemas simpático y parasimpático inervan estructuras involuntarias (y a menudo influyen en ellas), sus efectos son diferentes, usualmente opuestos pero bien coordinados (figs. 1-46 y 1-48). En general, el sistema simpático es un *sistema catabólico* (con gasto energético) que permite al organismo afrontar el estrés, como al prepararse para la respuesta de lucha o fuga. El sistema parasimpático es

principalmente un *sistema homeostático* o *anabólico* (con conservación de energía), que promueve los procesos tranquilos y ordenados del organismo, como los que permiten la alimentación y la asimilación. En la tabla 1-2 se resumen las funciones específicas del SNA y sus divisiones.

La función primaria del sistema simpático es regular los vasos sanguíneos, lo que se logra por varios medios, con diferentes consecuencias. Los vasos sanguíneos de todo el cuerpo reciben inervación tónica de los nervios simpáticos, con una moderada vasoconstricción basal. En la mayoría de los lechos vasculares, al aumentar las señales simpáticas se incrementa dicha vasoconstricción, y al descender se permite la vasodilatación. Sin embargo, en algunas partes del cuerpo las señales simpáticas son vasodilatadoras (es decir, las sustancias transmisoras simpáticas inhiben la vasoconstricción activa, lo cual permite que los vasos sanguíneos se dilaten pasivamente por la presión arterial). En los vasos coronarios, en los vasos de los músculos esqueléticos y en los genitales externos, la estimulación simpática produce vasodilatación (Wilson-Pauwels et al., 1997).

SENSIBILIDAD VISCERAL

Las *fibras aferentes viscerales* poseen importantes relaciones en el SNA, tanto anatómicas como funcionales. Habitualmente no percibimos los impulsos sensitivos de estas fibras, que aportan información sobre el estado del medio interno del organismo. Esta información se integra en el SNC y a menudo desencadena reflejos viscerales o somáticos, o ambos. Los reflejos viscerales regulan la presión arterial y la bioquímica sanguínea, al modificar ciertas funciones como las frecuencias cardíaca y respiratoria y la resistencia vascular.

La sensibilidad visceral que alcanza el nivel de la consciencia se percibe generalmente en forma de dolor, mal localizado o como calambres, o con sensaciones de hambre, repleción o náusea. En las intervenciones practicadas con anestesia local, el cirujano puede manejar, seccionar, pinzar o incluso quemar (cauterizar) los órganos viscerales sin provocar sensaciones conscientes. En cambio, ciertas estimulaciones pueden provocar dolor:

- Distensión súbita.
- Espasmos o contracciones intensas.
- Irritantes químicos.
- Estimulación mecánica, sobre todo cuando el órgano se halla activo.
- Procesos patológicos (especialmente la isquemia) que disminuyen el umbral normal de estimulación.

Puntos fundamentales

Sistema nervioso central y periférico. El sistema nervioso puede dividirse estructuralmente en sistema nervioso central (SNC), compuesto por el encéfalo y la médula espinal, y sistema nervioso periférico (SNP), que consta de las fibras nerviosas y sus cuerpos celulares, situados fuera del SNC. ● Las neuronas son las unidades funcionales del sistema nervioso. Están compuestas por el cuerpo celular, las dendritas y el axón. ● Los axones neuronales (fibras nerviosas) transmiten los impulsos a otras neuronas, o a un órgano o músculo dianas; en el caso de los nervios sensitivos, transmiten los impulsos al SNC

procedentes de los órganos sensitivos periféricos. ● La neuroglia está constituida por células de sostén del sistema nervioso, no neuronales. ● Dentro del SNC, un acúmulo de cuerpos de neuronas se denomina un núcleo; en el SNP, este acúmulo (o incluso cuerpos celulares solitarios) constituye un ganglio. ● En el SNC, un haz de fibras nerviosas que conecta los núcleos se denomina un tracto; en el SNP, un haz de fibras nerviosas, el tejido conectivo que las engloba y mantiene unidas, y los vasos sanguíneos que las irrigan *(vasa nervorum)* constituyen un nervio. ● Los nervios que salen del cráneo son los nervios craneales; los que salen de la columna vertebral (antiguamente, la espina) son los nervios espinales. ● Aunque algunos nervios craneales conducen un solo tipo de fibras, la mayoría transporta una diversidad de fibras viscerales o somáticas, y sensitivas o motoras.

Sistema nervioso autónomo. El sistema nervioso autónomo es una subdivisión del sistema nervioso motor que controla las funciones del organismo sin control consciente. ● Dos neuronas, una fibra presináptica y otra postsináptica, conectan el SNC con un órgano efector: músculo liso, glándulas o músculo cardíaco modificado. ● Según la localización del cuerpo celular de las fibras presinápticas, en el SNA pueden distinguirse dos divisiones: simpática y parasimpática. ● Los cuerpos celulares presinápticos de la división simpática se hallan solamente en los núcleos celulares IML de la sustancia gris de la médula espinal toracolumbar, que se encuentran organizados somatotópicamente. ● Las fibras nerviosas simpáticas presinápticas finalizan en los ganglios simpáticos formados por los cuerpos celulares de las neuronas simpáticas postsinápticas. ● Los ganglios simpáticos se hallan en los troncos simpáticos (ganglios paravertebrales) o en torno a las raíces de las ramas principales de la aorta abdominal (ganglios prevertebrales). ● Los cuerpos celulares de las neuronas presinápticas de la división parasimpática se hallan en la sustancia gris del tronco del encéfalo y en los segmentos sacros de la médula espinal. ● Los cuerpos celulares de las neuronas parasimpáticas postsinápticas del tronco se localizan en la estructura inervada o sobre ella, mientras que los de la cabeza están organizados en ganglios separados. ● Las divisiones simpática y parasimpática ejercen en general efectos opuestos, aunque coordinados. ● El sistema simpático facilita las respuestas de urgencia (lucha o fuga). ● El sistema parasimpático, que se distribuye únicamente en las vísceras de la cabeza, el cuello, las cavidades del tronco y los tejidos eréctiles de los genitales, interviene sobre todo en la conservación del cuerpo, y a menudo contrarresta los efectos de la estimulación simpática. ● Debido a su estructura única y su capacidad de funcionamiento autónomo, el sistema nervioso entérico, que incluye neuronas parasimpáticas, postsinápticas y otras neuronas que sirven al tracto gastrointestinal, se considera cada vez más como un componente separado del sistema nervioso visceral. ● Algunos nervios que distribuyen fibras nerviosas autónomas a las cavidades corporales llevan también fibras nerviosas de la sensibilidad visceral desde las vísceras, que conducen los impulsos dolorosos o reflejos.

thePoint **http://thepoint.lww.com/espanol-Moore8e**

La actividad normal no suele producir ninguna sensación, pero puede haberla cuando el aporte sanguíneo es insuficiente (isquemia). La mayoría de las sensaciones reflejas viscerales (inconscientes) y algunas sensaciones dolorosas viajan por las fibras aferentes viscerales que acompañan de forma retrógrada a las fibras parasimpáticas. Casi todos los impulsos de dolor visceral (desde el corazón y la mayoría de los órganos de la cavidad peritoneal) discurren centralmente a lo largo de las fibras aferentes viscerales que acompañan a las fibras simpáticas.

TÉCNICAS DE DIAGNÓSTICO POR LA IMAGEN

La anatomía radiológica es el estudio de las estructuras y funciones del organismo mediante técnicas de diagnóstico por la imagen. Es una parte importante de la anatomía y constituye la base anatómica de la radiología, o rama de la ciencia médica que emplea la energía radiante para el diagnóstico y el tratamiento de la enfermedad. Al poder identificar las estructuras normales en las radiografías (rayos X), es más fácil reconocer los cambios producidos por la enfermedad y las lesiones. Estar familiarizado con las técnicas de imagen que se utilizan habitualmente en clínica

permite reconocer anomalías congénitas, tumores y fracturas. Las que se utilizan con más frecuencia son:

- Radiografía convencional (imágenes de rayos X).
- Tomografía computarizada (TC).
- Ecografía.
- Resonancia magnética (RM).
- Técnicas de medicina nuclear.

Aunque las técnicas difieren entre sí, todas se basan en la recepción de emisiones atenuadas de energía que han atravesado los tejidos corporales o se han reflejado o generado en ellos. Las técnicas de diagnóstico por la imagen permiten observar las estructuras anatómicas en el sujeto vivo y estudiar sus movimientos en las actividades normales y anormales (p. ej., el corazón y el estómago).

Radiografía convencional

Los estudios radiográficos convencionales que no emplean técnicas especiales, tales como medios de contraste, se denominan clínicamente *radiografías simples* (fig. 1-49), aunque en la actualidad la mayoría de las imágenes se producen y visualizan digitalmente en monitores en vez de en placas radiográficas. En la exploración radiológica, un haz muy penetrante de rayos X transilumina al paciente y muestra los tejidos con masas de diferentes densidades como imágenes de distinta intensidad (áreas con luces y sombras relativas) en la placa radiográfica o en el monitor (fig. 1-50). Un tejido u órgano cuya masa sea relativamente densa (p. ej., el hueso compacto) absorbe o refleja los rayos X más que otro tejido menos denso (p. ej., el hueso esponjoso). Por lo tanto, un tejido u órgano denso produce un área algo transparente en la radiografía, o un área brillante en el monitor, porque hay menos cantidad de rayos X que alcanzan la placa o el detector. Una sustancia densa es *radiopaca*, mientras que otra de menos densidad es *radiotransparente*.

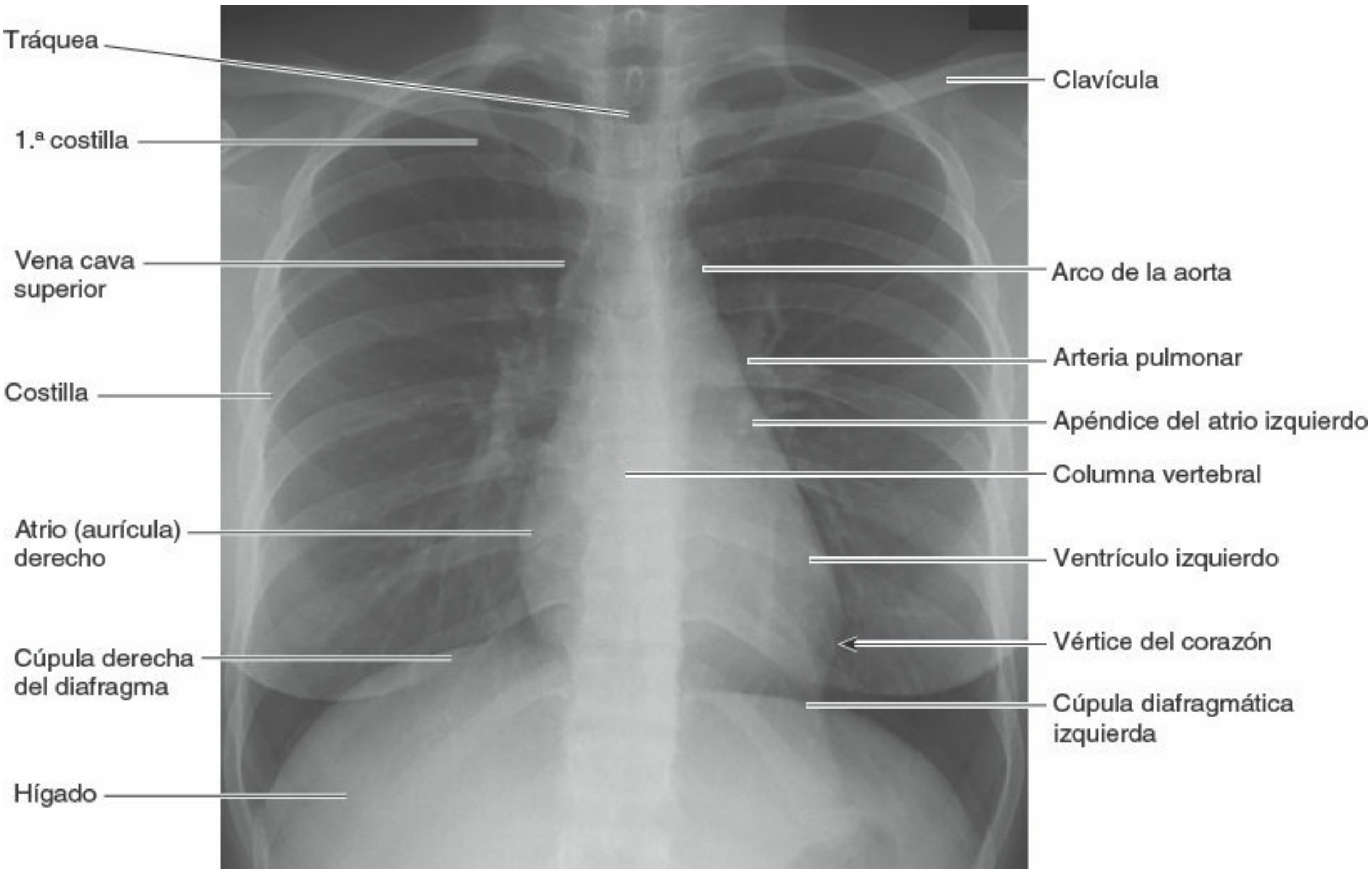

FIGURA 1-49. Radiografía PA del tórax (vista AP de una proyección PA). Esta imagen muestra densidades óseas (claras) en las estructuras esqueléticas, densidades aéreas (oscuras) en pulmones y tráquea, y densidades de tejido blando (intermedio) de los grandes vasos, el corazón y las cúpulas diafragmáticas. Obsérvese que la cúpula derecha del diafragma está elevada por encima del hígado, mientras que la cúpula izquierda es más baja, inferior al vértice del corazón.

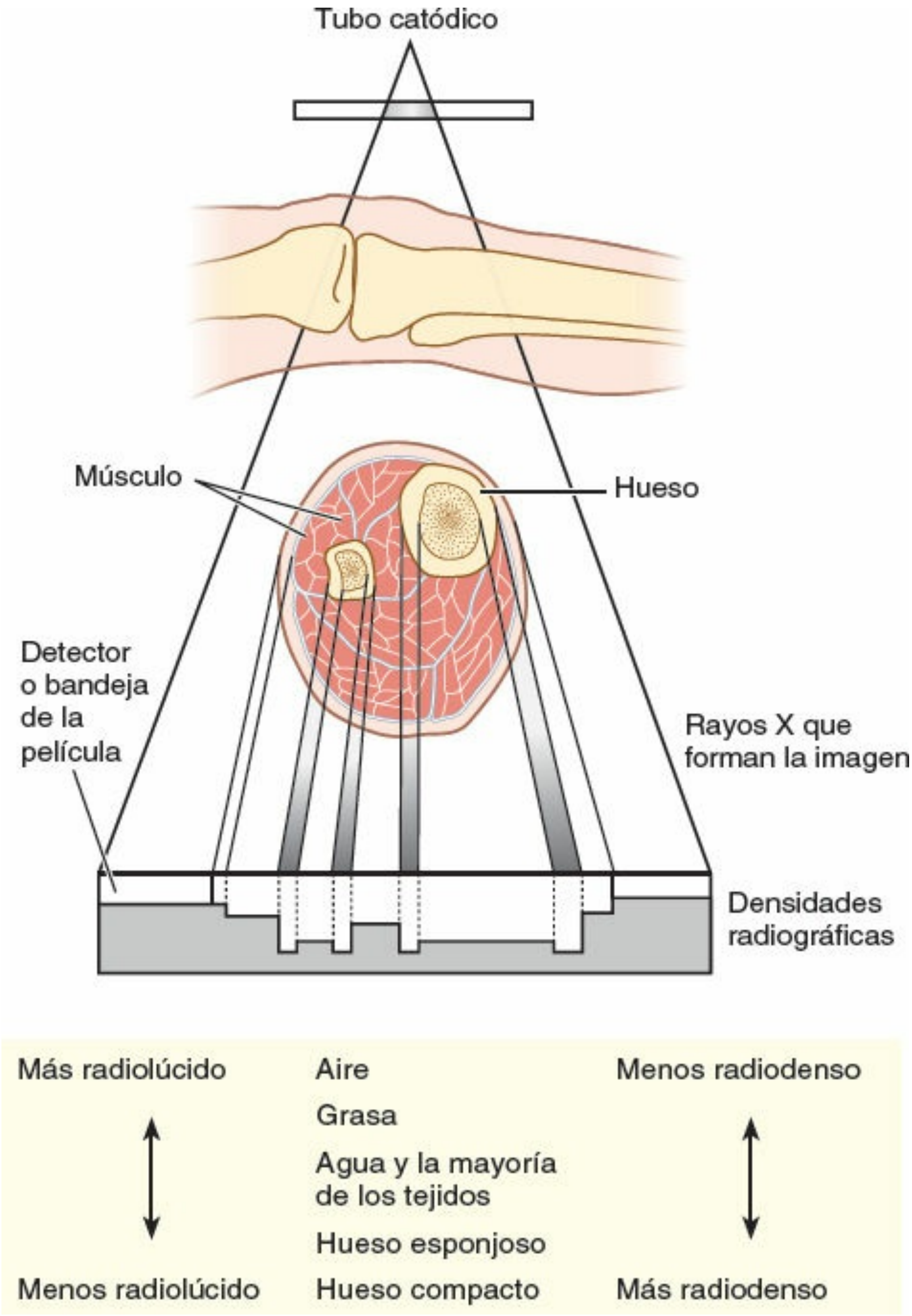

FIGURA 1-50. Principios de la formación de la imagen de rayos X. Partes del haz de rayos X que atraviesa el cuerpo se atenúan en distinto grado dependiendo del espesor y de la densidad de los tejidos. Los rayos disminuyen en las estructuras que los absorben o reflejan, causando menos reacción en la película radiográfica o en el detector en comparación con las áreas que permiten el paso de los rayos de forma relativamente ininterrumpida.

Muchos principios que son aplicables a la formación de una sombra lo son también a la radiografía convencional. Así, al proyectar la sombra de la mano sobre una pared, cuanto más cerca de esta se halle la mano tanto más nítida será la forma de la sombra; al apartar la mano de la pared y acercarla a la fuente de luz, la sombra se ampliará. Las radiografías se realizan con la parte del paciente a estudiar próxima a la placa radiográfica o al detector, para maximizar la claridad de la imagen y minimizar los artefactos por aumento. En la nomenclatura radiológica básica, la *proyección posteroanterior* (PA) se refiere a una radiografía en la cual los rayos X atraviesan al

paciente desde la parte posterior (P) hacia la anterior (A); el tubo de rayos X se halla detrás del paciente, y la placa radiográfica o el detector delante (fig. 1-51 A). En una radiografía en *proyección anteroposterior* (AP) ocurre lo contrario.

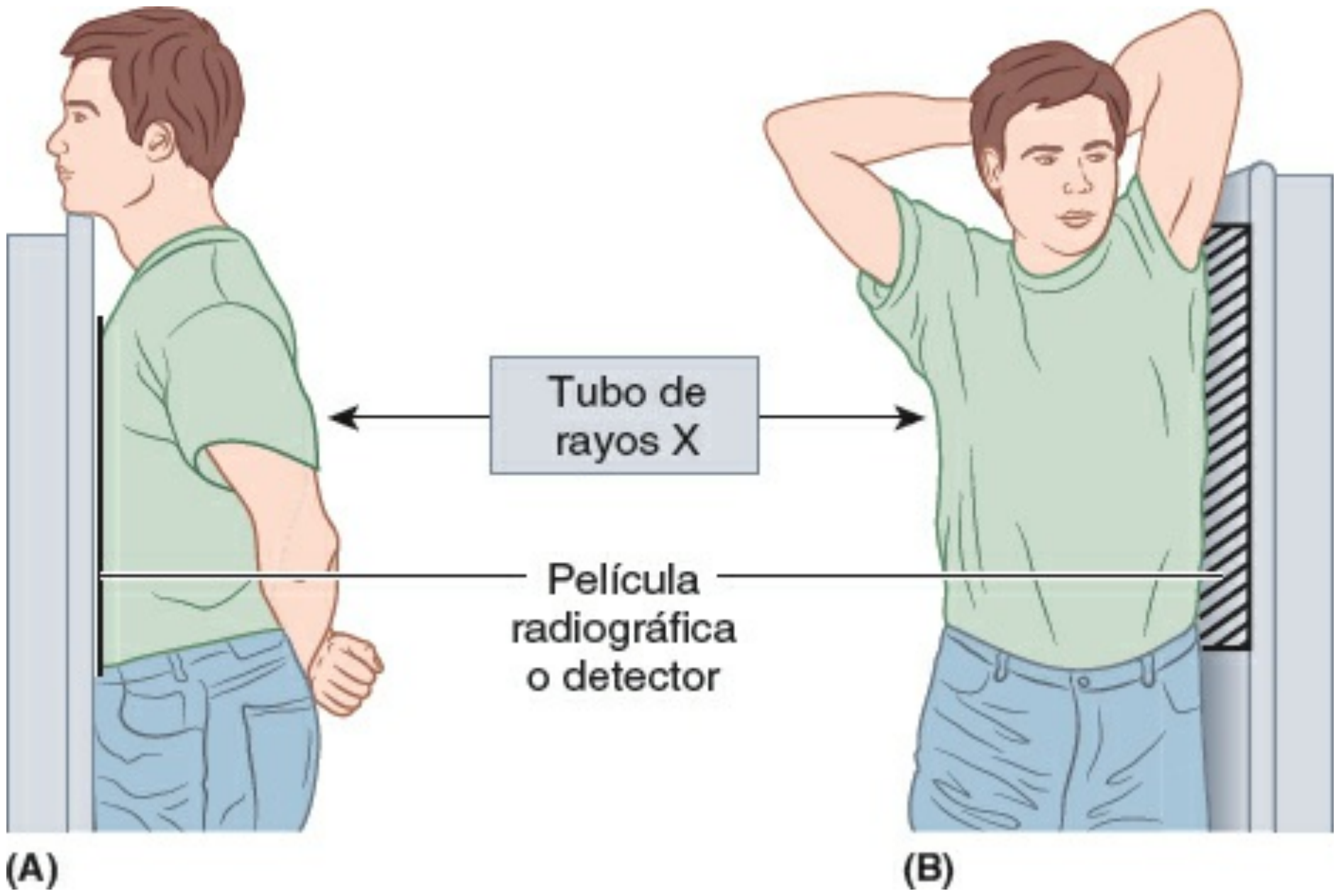

FIGURA 1-51. Orientación del tórax del paciente durante la radiografía. A) Cuando se realizan proyecciones PA, los rayos X pasan desde el tubo de rayos X a través del tórax desde el dorso hasta alcanzar la película o el detector situado anteriormente al sujeto. **B)** Cuando se realizan proyecciones laterales, los rayos X pasan a través del tórax desde un lado alcanzando la película radiográfica adyacente al otro costado del sujeto.

Las radiografías se visualizan con una orientación estándar independiente de la proyección radiográfica. Para la mayor parte del cuerpo, incluyendo la cabeza y el tronco, la cintura escapular y los brazos debajo de los codos, y hasta las piernas, incluyendo los tobillos, todas las radiografías PA, AP y oblicuas se contemplan como si el observador y el paciente se hallaran uno frente al otro (el lado derecho del paciente se halla frente al lado izquierdo del observador); esto se denomina *vista anteroposterior* (AP). Como se muestra en la figura 1-49, una radiografía de tórax PA se presenta con la derecha del paciente hacia la izquierda del observador y la orientación sería la misma al ver una radiografía de tórax AP. Para las muñecas, manos y pies, las radiografías se ven como si estuviera viendo sus propias muñecas, manos o pies. En las radiografías laterales se colocan letras radiopacas (D, derecho; I, izquierdo) para indicar el lado más próximo a la placa radiográfica o al detector, y la imagen se visualiza en la misma dirección en que se proyectó el haz de rayos (fig. 1-51 B).

La introducción de medios de contraste (líquidos radiopacos, como compuestos de yodo o bario) permite estudiar diversos órganos luminales o vasculares y espacios potenciales o reales (como el tubo digestivo, los vasos sanguíneos, los riñones, las cavidades sinoviales y el espacio subaracnoideo) que no son visibles en las radiografías simples (fig. 1-52). En la mayoría de las exploraciones radiológicas se emplean al menos dos proyecciones, en ángulo recto entre ellas. Como cada radiografía es una representación bidimensional de una estructura tridimensional, las estructuras que atraviesa secuencialmente el haz de rayos X se superponen. Por lo

tanto, suele ser necesaria más de una proyección para detectar y localizar con precisión las anomalías.

Tomografía computarizada

En la tomografía computarizada (TC) se recogen imágenes radiográficas del organismo que semejan secciones anatómicas transversales (fig. 1-53). En esta técnica, un haz de rayos X pasa a través del cuerpo a medida que el tubo emisor y el detector rotan alrededor del eje del cuerpo. Las múltiples absorciones de energía radial superpuestas se miden, registran y comparan mediante un ordenador, con el fin de determinar la radiodensidad de cada píxel volumétrico *(vóxel)* del plano corporal elegido. La radiodensidad de cada vóxel, o cantidad de radiación absorbida por él, depende de factores como la cantidad de aire, agua, grasa o hueso de cada elemento. El ordenador elabora mapas de los vóxels en una imagen plana (corte) que se visualiza en un monitor o se imprime. Las imágenes de TC guardan una buena relación con las de una radiografía convencional, donde las áreas de mayor absorción (p. ej., el hueso) son relativamente transparentes (blancas) y las de menor absorción negras (fig. 1-53). Las imágenes de TC axial (y la RM; v. siguiente sección) siempre se ven como si uno estuviera parado frente a los pies de un paciente en posición supina, es decir, de una visión inferior. Las imágenes de TC coronal (y RM) se ven como si el paciente estuviera de frente. La TC sagital (y la RM) suele verse como si estuviera parado del lado izquierdo del paciente.

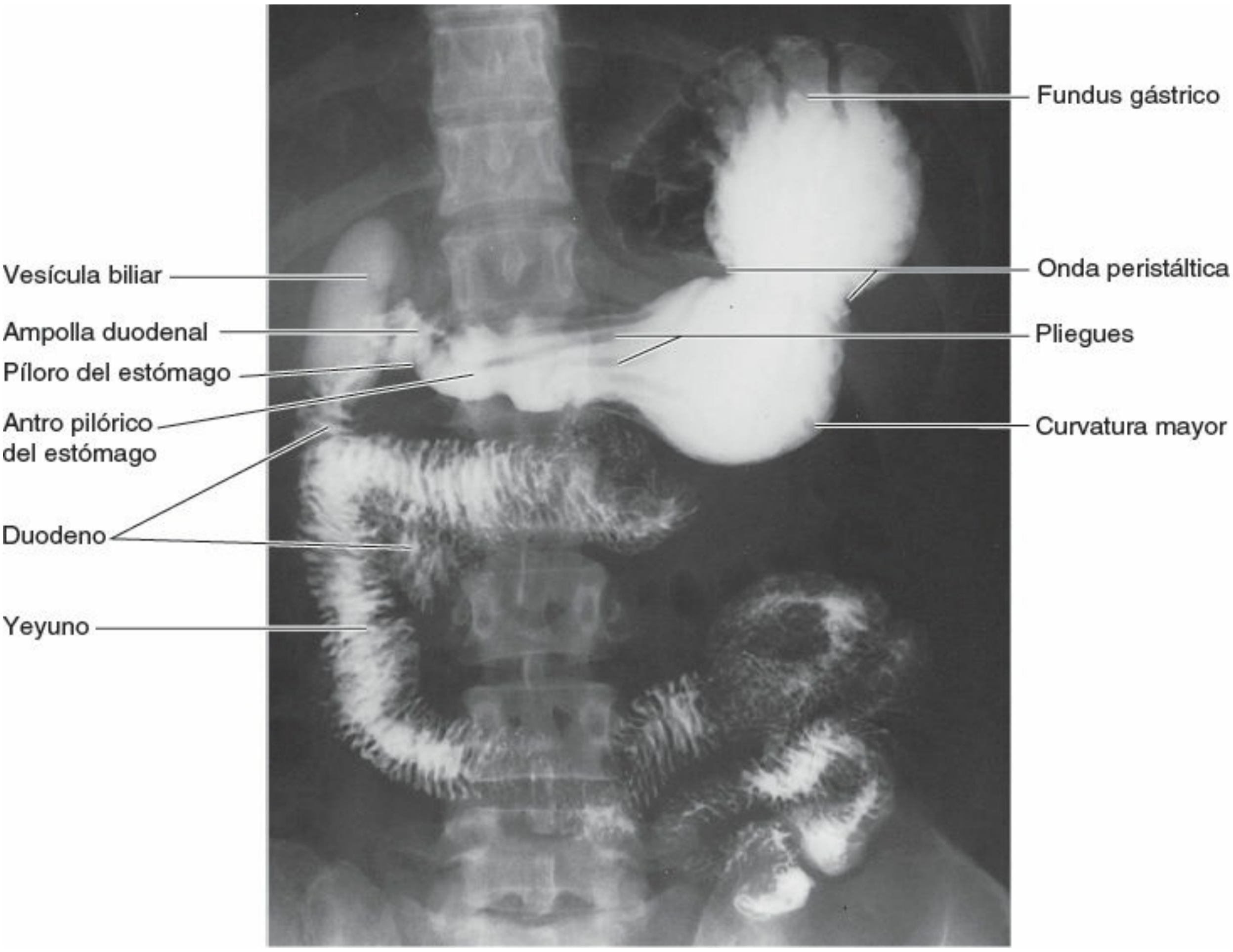

FIGURA 1-52. Radiografía del estómago, el intestino delgado y la vesícula biliar. Obsérvense los pliegues gástricos (pliegues longitudinales de la mucosa). También puede verse la onda peristáltica que desplaza el contenido gástrico hacia el duodeno, el cual se encuentra muy próximo a la vesícula biliar.

Ecografía

La ecografía (ultrasonografía) es una técnica que permite visualizar las estructuras superficiales o profundas del cuerpo mediante el registro de pulsos de ondas ultrasónicas reflejadas por los tejidos (fig. 1-54). La ecografía tiene la ventaja de un menor coste que la TC y la RM; además, el aparato es portátil. La técnica puede realizarse casi en cualquier lugar, como en la sala de exploraciones, a la cabecera del enfermo o en la mesa de operaciones. Un transductor, en contacto con la piel, genera ondas de sonidos de alta frecuencia que pasan a través del cuerpo y reflejan las interfases de los tejidos de diferentes características, como los tejidos blandos y el hueso. Los ecos procedentes del cuerpo se reflejan en el transductor y se convierten en energía eléctrica. Las señales eléctricas se registran y exponen en un monitor como imágenes en corte transversal, que pueden visualizarse en tiempo real y registrarse como imágenes únicas o en videograbación.

Una ventaja importante de la ecografía es su capacidad para producir imágenes en tiempo real y poner de manifiesto los movimientos de las estructuras y el flujo sanguíneo. En la *ecografía Doppler*, los cambios de frecuencia entre las ondas ultrasónicas emitidas y sus ecos se utilizan para medir la velocidad de los objetos que se mueven. Esta técnica se basa en el principio del *efecto Doppler*. La sangre que fluye por los vasos se representa en color, superpuesta a la imagen bidimensional en corte transversal.

Para la exploración de las vísceras pelvianas desde la superficie del abdomen es necesario que la vejiga urinaria se halle completamente distendida. La orina actúa como «ventana acústica», que transmite las ondas ultrasónicas hacia y desde las vísceras pelvianas posteriores con una mínima atenuación. Además, la vejiga distendida aparta de la pelvis las asas intestinales llenas de gas. La ecografía transvaginal permite colocar el transductor más cerca del órgano de interés (p. ej., el ovario), y evita la grasa y el gas, que absorben o reflejan las ondas ultrasónicas. El hueso refleja casi todas las ondas ultrasónicas, mientras que el aire las conduce mal. Por lo tanto, la ecografía no se utiliza habitualmente para examinar el SNC ni el pulmón aireado del adulto.

El atractivo de la ecografía en obstetricia se debe a que es un procedimiento no invasivo y que no utiliza radiación; puede aportar información útil sobre el embarazo, por ejemplo determinar si es intrauterino o extrauterino (ectópico), y si el embrión o feto está vivo. También se ha convertido en un método estándar para valorar el crecimiento y el desarrollo del embrión y del feto.

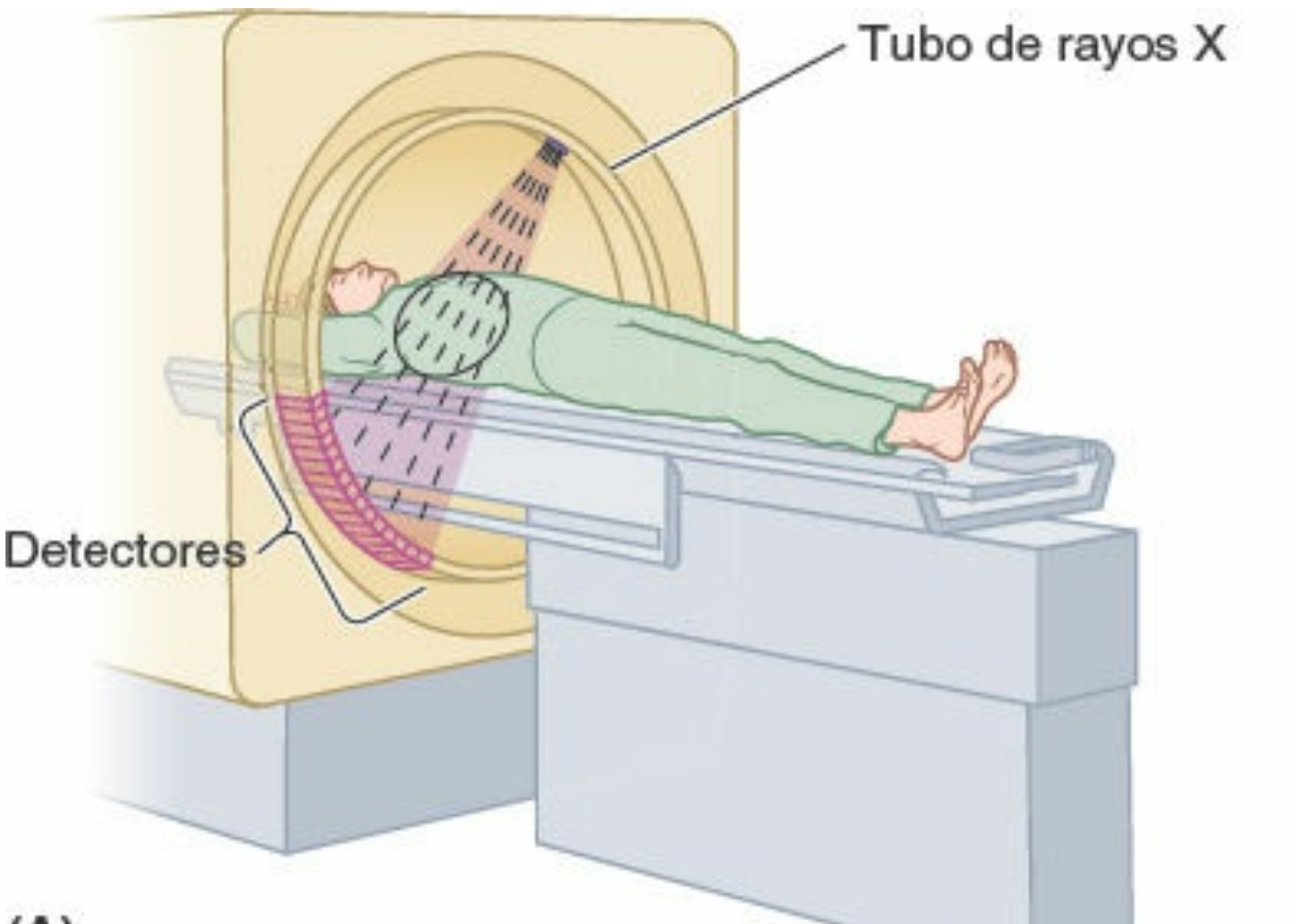

(A)

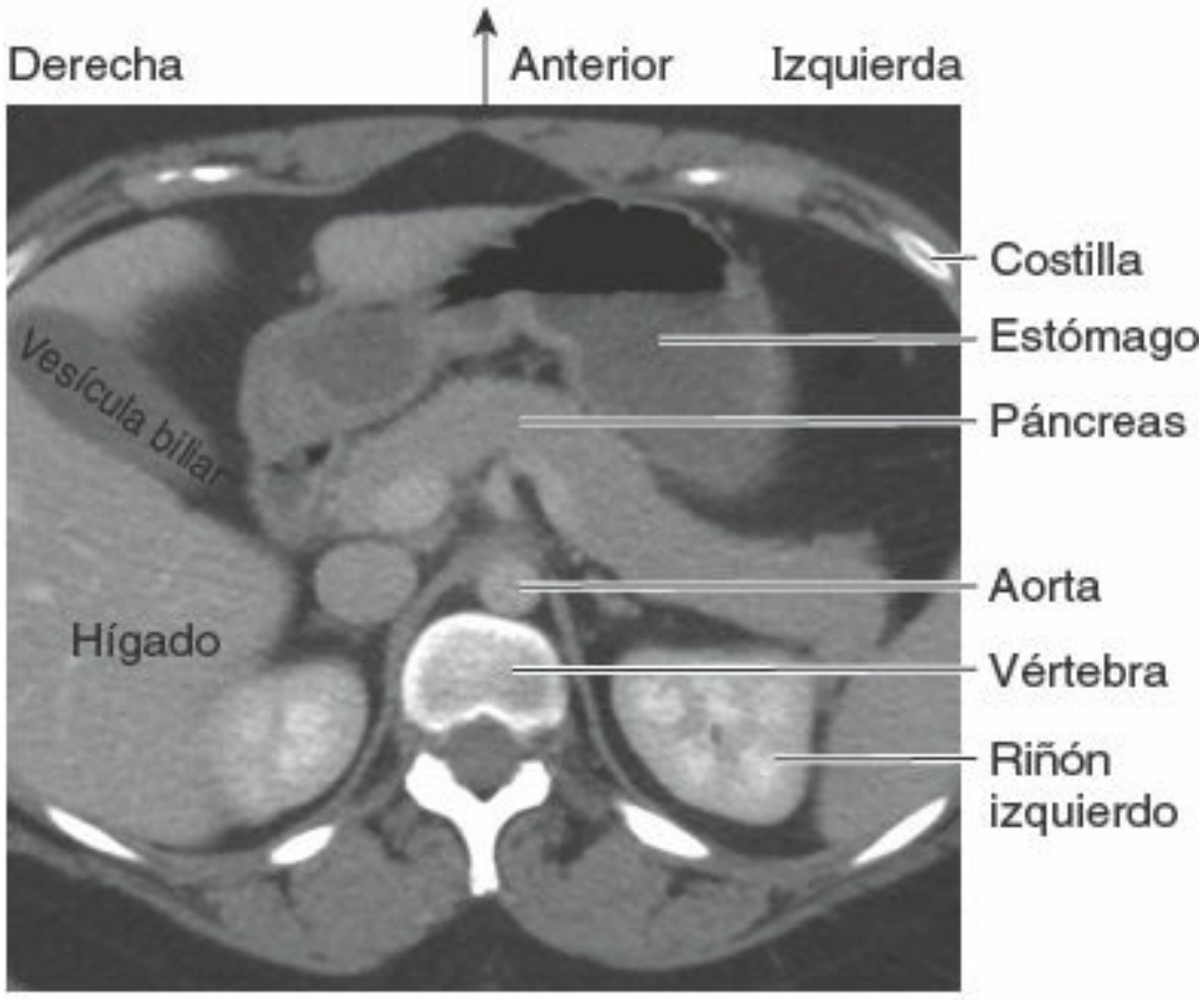

(B) Proyección transversal de una TC (tomografía computarizada) del abdomen superior

(C) Reconstrucción tridimensional de una TC de cráneo de un niño de 3 años (vista lateral derecha)

FIGURA 1-53. Técnica de realización de una TC. A) El tubo de rayos X gira alrededor de la persona situada en el tomógrafo y envía un haz de rayos X en forma de abanico a través de la porción superior del abdomen, desde una gran variedad de ángulos. Los detectores de rayos X en el lado opuesto del cuerpo de la persona miden la cantidad de radiación que pasa a través de una sección transversal de ella. **B)** Un ordenador reconstruye las imágenes obtenidas mediante varios barridos y se produce la TC. El tomógrafo se orienta de manera que reproduzca el punto de vista que el examinador tendría si se situase a los pies de la cama y mirara hacia la cabeza de la persona en decúbito supino. **C)** Al igual que con las «secciones» en 2D, las exploraciones se pueden completar en el ordenador para generar una imagen reconstruida en 3D.

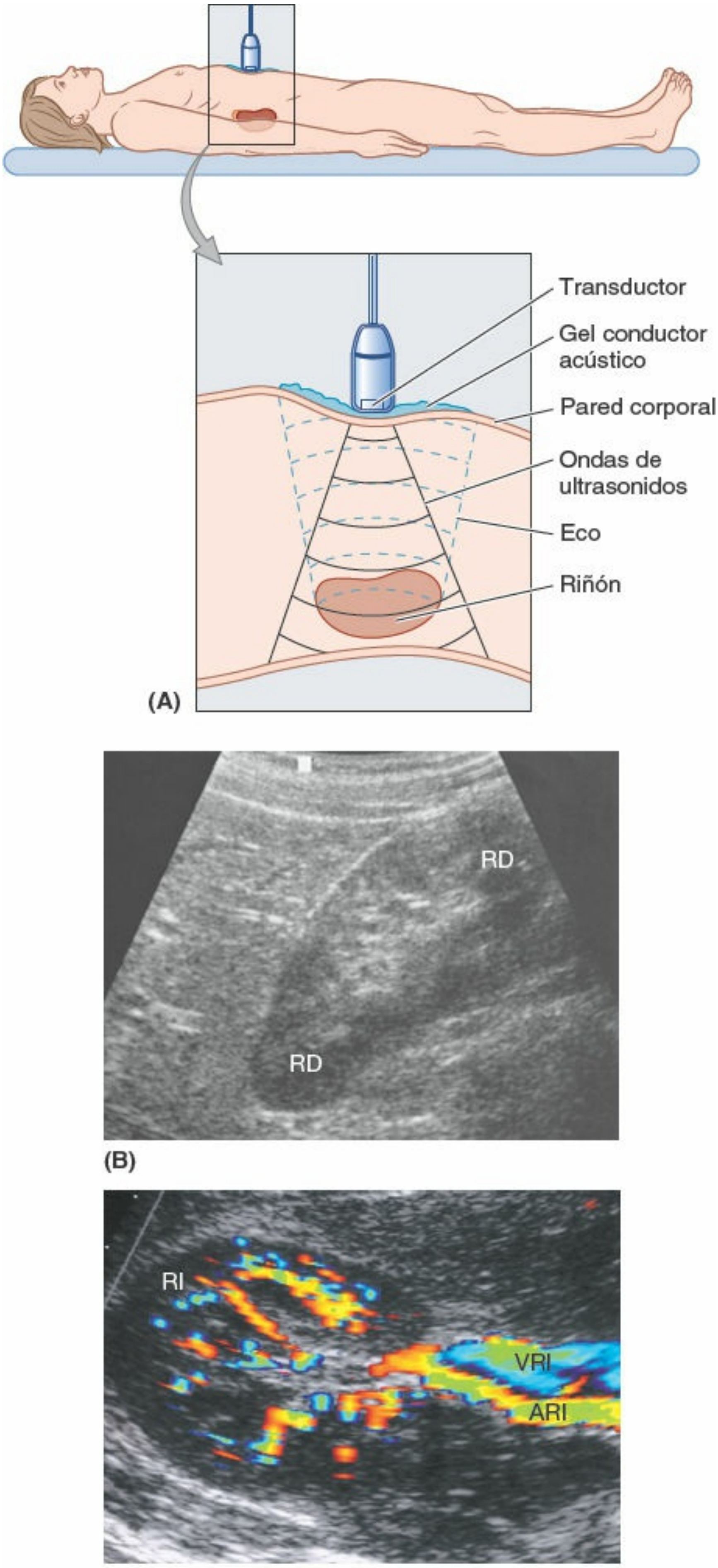

(C) Ecografía Doppler con vista transversal

FIGURA 1-54. Técnica de obtención por ultrasonidos de una imagen de la porción superior del abdomen. A) La imagen es el resultado del eco de las ondas de ultrasonidos desde estructuras de densidades diferentes. **B)** El monitor muestra la imagen del riñón derecho. **C)** El ultrasonido Doppler muestra el flujo sanguíneo que se dirige hacia y se aleja del riñón. ARI, arteria renal izquierda; RD, riñón derecho; RI, riñón izquierdo; VRI, vena renal izquierda.

Resonancia magnética

La **resonancia magnética** (RM) proporciona imágenes corporales similares a las que se obtienen con la TC, pero la RM es mejor que esta última en la diferenciación de los tejidos. Las imágenes de RM son muy semejantes a los cortes anatómicos, especialmente en el encéfalo (fig. 1-55). El paciente se coloca en un aparato de exploración con un fuerte campo magnético, y el cuerpo recibe pulsaciones de radioondas. Las señales subsiguientes emitidas desde los tejidos del paciente se almacenan en un ordenador y pueden reconstruirse para formar diversas imágenes corporales. La apariencia de los tejidos en las imágenes generadas puede variarse controlando la forma en que se envían y reciben los pulsos de radiofrecuencia.

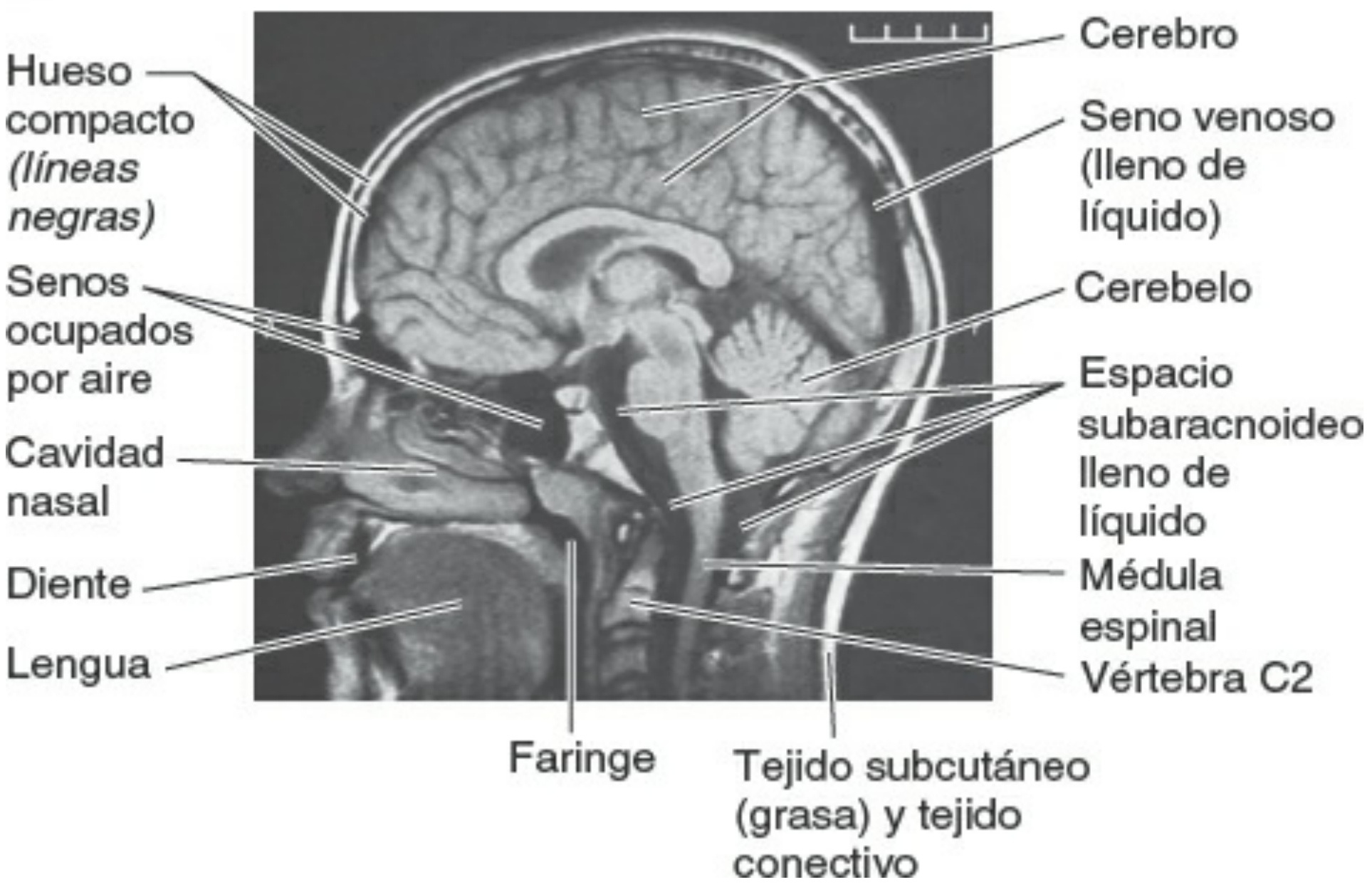

FIGURA 1-55. RM sagital media de la cabeza. Pueden verse numerosos detalles del SNC, así como estructuras de las cavidades oral y nasal, y de la porción superior del cuello. Las áreas negras hipointensas superiores a las caras anterior y posterior de la cavidad nasal son los senos frontal y esfenoidal llenos de aire.

Los protones libres en los tejidos, que quedan alineados por la acción del campo magnético circundante, se excitan mediante un pulso de radioondas. Cuando desaparece dicha excitación, los protones emiten unas señales de energía de escasa intensidad, pero mensurables. Los tejidos con alta densidad de protones, como la grasa y el agua, emiten más señales que los tejidos cuya densidad de protones es baja. La señal emitida por los tejidos se basa principalmente en tres propiedades de los protones en una determinada región del cuerpo: relajación T1 y T2 (que producen imágenes potenciadas en T1 y T2), y densidad de los protones. Aunque los líquidos tienen una elevada densidad de protones libres, los protones libres en los líquidos en movimiento, como la sangre, tienden a moverse fuera del campo antes de excitarse y emitir su señal, y son reemplazados por protones no excitados. Por consiguiente, los

líquidos en movimiento aparecen en negro en las imágenes potenciadas en T1.

A partir de los datos adquiridos, los ordenadores empleados en la RM pueden reconstruir los tejidos en cualquier plano: transversal, medio, sagital, frontal o incluso en planos oblicuos arbitrarios. Los datos también pueden utilizarse para generar reconstrucciones tridimensionales. Los aparatos de RM producen unas imágenes satisfactorias de los tejidos blandos, sin emplear radiaciones ionizantes. Con los primeros aparatos, los movimientos del paciente durante las prolongadas sesiones creaban problemas, pero actualmente se utilizan equipos rápidos que pueden filtrar o ajustar las señales para visualizar en tiempo real las estructuras en movimiento, como el corazón y el flujo sanguíneo.

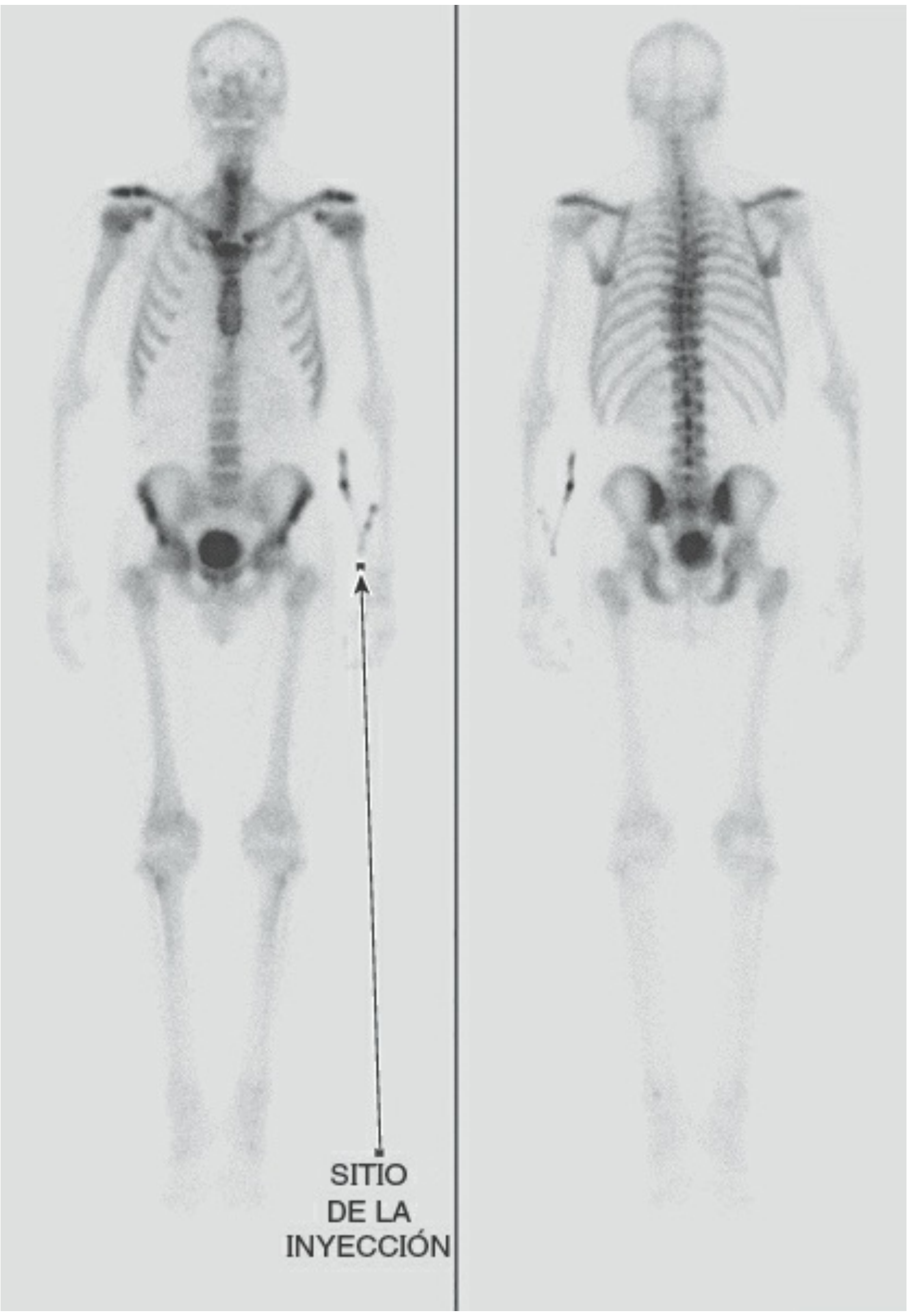

FIGURA 1-56. Vista anterior (izquierda) y posterior (derecha) de todo el cuerpo de una gammagrafía ósea con radionúclidos (gammagrafía planar). Se ha inyectado un radiofármaco por vía intravenosa en el antebrazo izquierdo, donde parte del agente se ha adherido a las paredes venosas.

Técnicas de medicina nuclear

Las técnicas de gammagrafía proporcionan información sobre la distribución o la

concentración de cantidades mínimas de sustancias radiactivas introducidas en el organismo. Las imágenes gammagráficas muestran los órganos después de la inyección intravenosa de una pequeña dosis de un isótopo radiactivo. La sustancia se utiliza para marcar un compuesto que es captado selectivamente por el órgano a estudiar, como el difosfonato de metileno con tecnecio 99m (^{99m}Tc-MDP) para la gammagrafía ósea (fig. 1-56).

En la **tomografía por emisión de positrones** (PET, *positron emission tomography*) se utilizan isótopos producidos por un ciclotrón, con una semivida extremadamente corta, que emiten positrones. La PET se usa para valorar las funciones fisiológicas de órganos como el cerebro, sobre una base dinámica. Las áreas de actividad cerebral aumentada mostrarán una actividad selectiva del isótopo inyectado. Pueden visualizarse las imágenes de todo el órgano o de cortes transversales. Las imágenes obtenidas mediante tomografía computarizada con emisión de fotón único (SPECT, *single photon emission computed tomography*) son similares, pero el marcador empleado tiene una mayor duración. La técnica es menos costosa, pero requiere más tiempo y su resolución es menor.

VISIÓN GENERAL DEL DORSO Y LA COLUMNA VERTEBRAL

VÉRTEBRAS

Estructura y función de las vértebras

Características regionales de las vértebras

TABLA 2-1. Vértebras cervicales

TABLA 2-2. Vértebras torácicas

TABLA 2-3. Vértebras lumbares

Osificación de las vértebras

Variaciones en las vértebras

CUADRO CLÍNICO: Vértebras

COLUMNA VERTEBRAL

Articulaciones de la columna vertebral

Movimientos de la columna vertebral

Curvaturas de la columna vertebral

Vascularización de la columna vertebral

Nervios de la columna vertebral

CUADRO CLÍNICO: Columna vertebral

MÚSCULOS DEL DORSO

Músculos extrínsecos del dorso

Músculos intrínsecos del dorso

TABLA 2-4. Capa superficial de los músculos intrínsecos del dorso

TABLA 2-5. Capa intermedia de los músculos intrínsecos del dorso

TABLA 2-6. Capas profundas de los músculos intrínsecos del dorso

TABLA 2-7. Principales músculos que producen movimientos de las articulaciones intervertebrales cervicales

TABLA 2-8. Principales músculos que producen movimientos de las articulaciones intervertebrales torácicas y lumbares

Anatomía de superficie de los músculos del dorso

Músculos suboccipitales y profundos del cuello

TABLA 2-9. Músculos suboccipitales y triángulo suboccipital

TABLA 2-10. Principales músculos que producen movimientos de las articulaciones atlanto-occipitales

TABLA 2-11. Principales músculos que producen movimientos de las articulaciones atlanto-axiales

TABLA 2-12. Nervios de la región cervical posterior, incluidos los de la región/triángulos suboccipitales

CUADRO CLÍNICO: Músculos del dorso

CONTENIDO DEL CONDUCTO VERTEBRAL

Médula espinal

Raíces de los nervios espinales

TABLA 2-13. Numeración de los nervios espinales y las vértebras

Meninges espinales y líquido cerebroespinal

TABLA 2-14. Espacios asociados con las meninges espinales

Vascularización de la médula espinal y de las raíces de los nervios espinales

CUADRO CLÍNICO: Contenido del conducto vertebral

CLAVES DEL CUADRO CLÍNICO

Variantes anatómicas

Procedimientos diagnósticos

Ciclo vital

Procedimientos quirúrgicos

Traumatismo

Patología

VISIÓN GENERAL DEL DORS O Y LA COLUMNA VERTEBRAL

El **dorso** (espalda) está formado por la parte posterior del tronco, por debajo del

cuello y por encima de las nalgas (región glútea). Comprende la columna vertebral y la médula espinal. La columna se extiende desde la base del cráneo hasta la punta del cóccix. Además de proteger la médula espinal, la columna soporta el peso y lo transmite a la pelvis y a los miembros inferiores. Es la zona donde están adosados la cabeza, el cuello y los miembros. El dorso incluye:

- Piel y tejido celular subcutáneo.
- Músculos: una capa superficial que está encargada principal-mente de posicionar y movilizar los miembros superiores, y las capas profundas («verdaderos músculos del dorso»), que intervienen específicamente en la movilidad o el mantenimiento de la posición del esqueleto axial (postura).
- Columna vertebral: vértebras, discos intervertebrales y ligamentos relacionados (fig. 2-1).
- Costillas (en la región torácica): particularmente sus porciones posteriores, medialmente en relación con los ángulos costales.
- Médula espinal y meninges (las membranas que recubren la médula espinal).
- Diversos nervios y vasos segmentarios.

Debido a su estrecha relación con el tronco, en este capítulo se describen además la parte posterior del cuello, los músculos cervicales posteriores y profundos, y las vértebras cervicales. Las escápulas, situadas también en el dorso, forman parte del esqueleto apendicular y se incluyen en el capítulo 3. Es preferible que el estudio de los tejidos blandos del dorso vaya precedido por el examen de las *vértebras* y los *discos intervertebrales* fibrocartilaginosos situados entre los cuerpos de las vértebras adyacentes.

Las vértebras y los discos intervertebrales forman en conjunto la **columna vertebral.** Los componentes óseos del cuello y del dorso constituyen la parte principal del *esqueleto axial* (es decir, los huesos articulados del cráneo, la columna vertebral, las costillas y el esternón) (fig. 2-1 D). La columna vertebral se extiende desde el cráneo hasta el vértice del cóccix. En el adulto tiene una longitud de 72-75 cm; aproximadamente una cuarta parte de dicha longitud está formada por los discos intervertebrales, que separan y conectan las vértebras entre sí. Debido a que la mayor parte del peso está frente a la columna, en la parte posterior tiene el soporte de numerosos y potentes músculos unidos a fuertes palancas (procesos espinosos y transversos) (fig. 2-2 A). La columna vertebral:

- Protege la médula espinal y los nervios espinales.
- Soporta el peso del cuerpo sobre el nivel de la pelvis (fig. 2-1 D).
- Proporciona un eje, parcialmente rígido y flexible, para el cuerpo, y una base sobre la cual se sitúa y gira la cabeza.
- Desempeña un importante papel en la postura y la *locomoción* (el desplazamiento de un lugar a otro).

VÉRTEBRAS

La columna vertebral del adulto consta de 33 vértebras, distribuidas en 5 regiones: 7

cervicales, 12 torácicas, 5 lumbares, 5 sacras y 4 coccígeas (fig. 2-1 A a D). Sólo se producen movimientos significativos entre las 25 vértebras superiores. De las 9 vértebras inferiores, las 5 sacras están fusionadas en el adulto para formar el *sacro*, y después de los 30 años de edad aproximadamente, las 4 vértebras coccígeas se fusionan para constituir el *cóccix*. El *ángulo lumbosacro* se forma en la unión de los ejes largos de la región lumbar de la columna vertebral y el sacro (fig. 2-1 D). Las vértebras aumentan de tamaño de forma gradual a medida que la columna vertebral desciende hacia el sacro, y luego dicho tamaño disminuye progresivamente hacia la punta del cóccix (fig. 2-1 A a D). Estos cambios de tamaño están relacionados con que las vértebras soportan cuantías crecientes del peso corporal a medida que se desciende en la columna vertebral. Las vértebras alcanzan su máximo tamaño justo por encima del sacro, que transmite el peso a la cintura pélvica a nivel de las articulaciones sacroilíacas.

La columna vertebral es flexible porque está formada por muchos huesos relativamente pequeños, las **vértebras**, que están separadas entre sí por discos intervertebrales resistentes (fig. 2-1 D). Las vértebras cervicales, torácicas, lumbares y primera sacra también se unen mediante las *articulaciones cigapofisarias* sinoviales (fig. 2-2 D), que facilitan y controlan la flexibilidad de la columna. Aunque la movilidad entre dos vértebras adyacentes es escasa, al sumarse la debida a las vértebras y a los discos intervertebrales que las unen se forma una columna vertebral flexible, aunque rígida, que protege la médula espinal a la que circunda.

Estructura y función de las vértebras

Las vértebras varían en su tamaño y otras características de una región de la columna vertebral a otra, y en menor grado dentro de cada región, aunque su estructura básica es la misma. Una **vértebra típica** (fig. 2-2) se compone de un cuerpo vertebral, un arco vertebral y siete procesos (apófisis)[1].

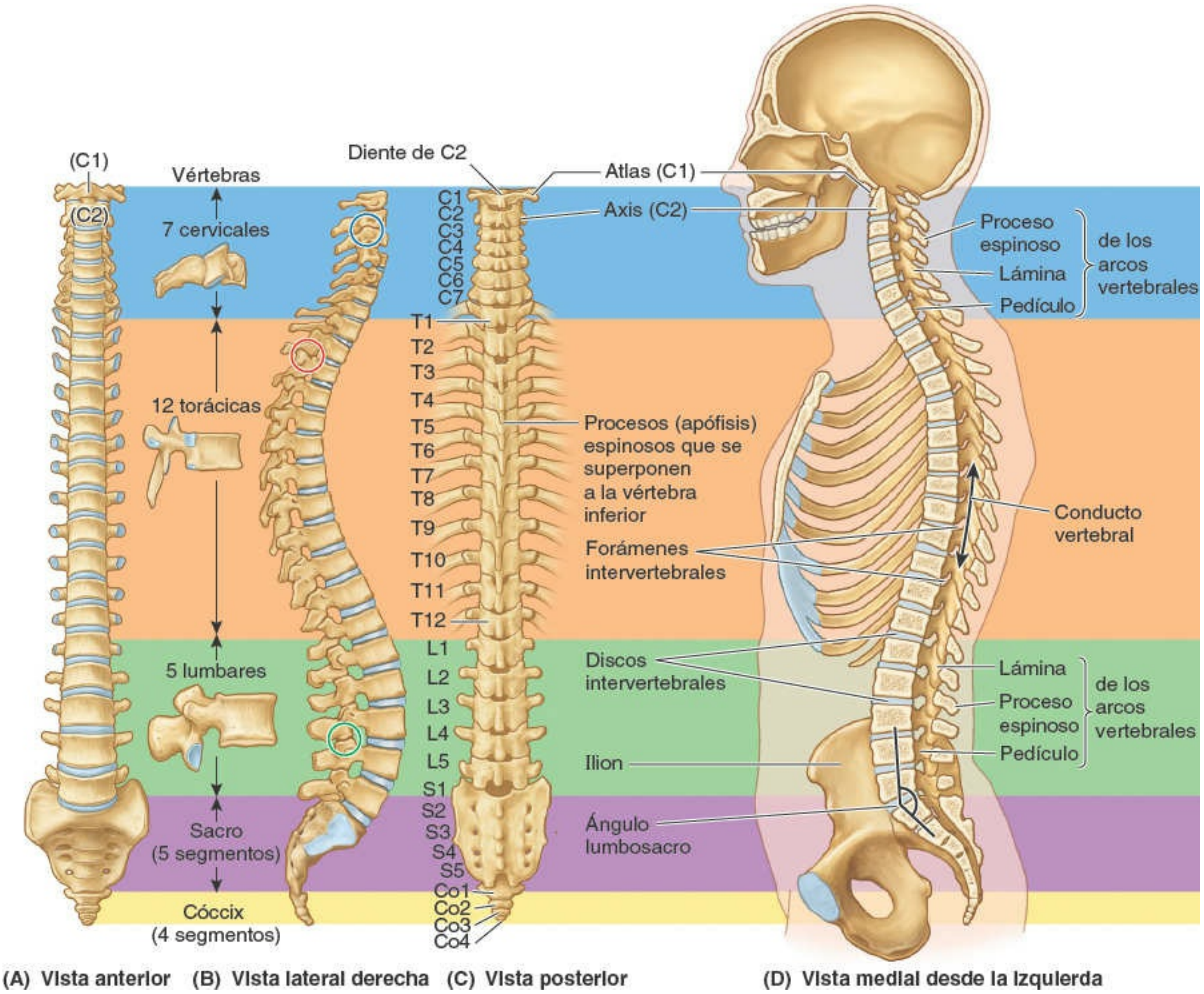

FIGURA 2-1. Columna vertebral y sus cinco regiones. Las vértebras de (**A** y **B**) son típicas de cada una de las tres regiones móviles. La columna continua formada por los cuerpos vertebrales y los discos intervertebrales, que soporta el peso, aumenta de tamaño a medida que se desciende. En la visión posterior **(C)** se incluyen los extremos vertebrales de las costillas, que representan el componente óseo del dorso. En **(D)**, la sección de la columna vertebral, con las costillas, el cráneo y la pelvis, pone de manifiesto el conducto vertebral. Los forámenes (orificios) intervertebrales, que también se muestran en **(B)**, son forámenes en la pared lateral del conducto vertebral, a través de los cuales salen los nervios espinales.

El **cuerpo vertebral** es la parte anterior, más grande y aproximadamente cilíndrica, del hueso, que aporta fortaleza a la columna vertebral y soporta el peso del cuerpo. El tamaño de los cuerpos vertebrales va aumentando a medida que se desciende por la columna, sobre todo desde T4 hacia abajo, ya que cada uno soporta una cantidad progresivamente mayor del peso corporal.

El cuerpo vertebral se compone de hueso vascular trabecular (esponjoso, reticulado), rodeado por una delgada capa externa de hueso compacto (fig. 2-3). El *hueso trabecular* es una trama de trabéculas principalmente altas y verticales, entremezcladas con otras cortas y horizontales. Los espacios intertrabeculares están ocupados por médula ósea roja, que es uno de los tejidos hematopoyéticos (formadores de sangre) más activos del individuo maduro. Uno o más orificios grandes situados en la superficie posterior del cuerpo vertebral están ocupados por las venas basivertebrales, que drenan la médula ósea (v. fig. 2-26).

En el sujeto vivo, la mayor parte de las caras superior e inferior del cuerpo vertebral están revestidas por discos de cartílago hialino *(«cartílagos de crecimiento»*

vertebrales), que son restos del molde cartilaginoso a partir del cual se desarrolla el hueso. En las muestras óseas desecadas de laboratorio y de los museos, este cartílago se halla ausente y el hueso expuesto aparece esponjoso, excepto en la periferia, donde un **reborde epifisario**, o anillo de hueso compacto, derivado de una *epífisis anular*, se fusiona con el cuerpo vertebral (fig. 2-2 B).

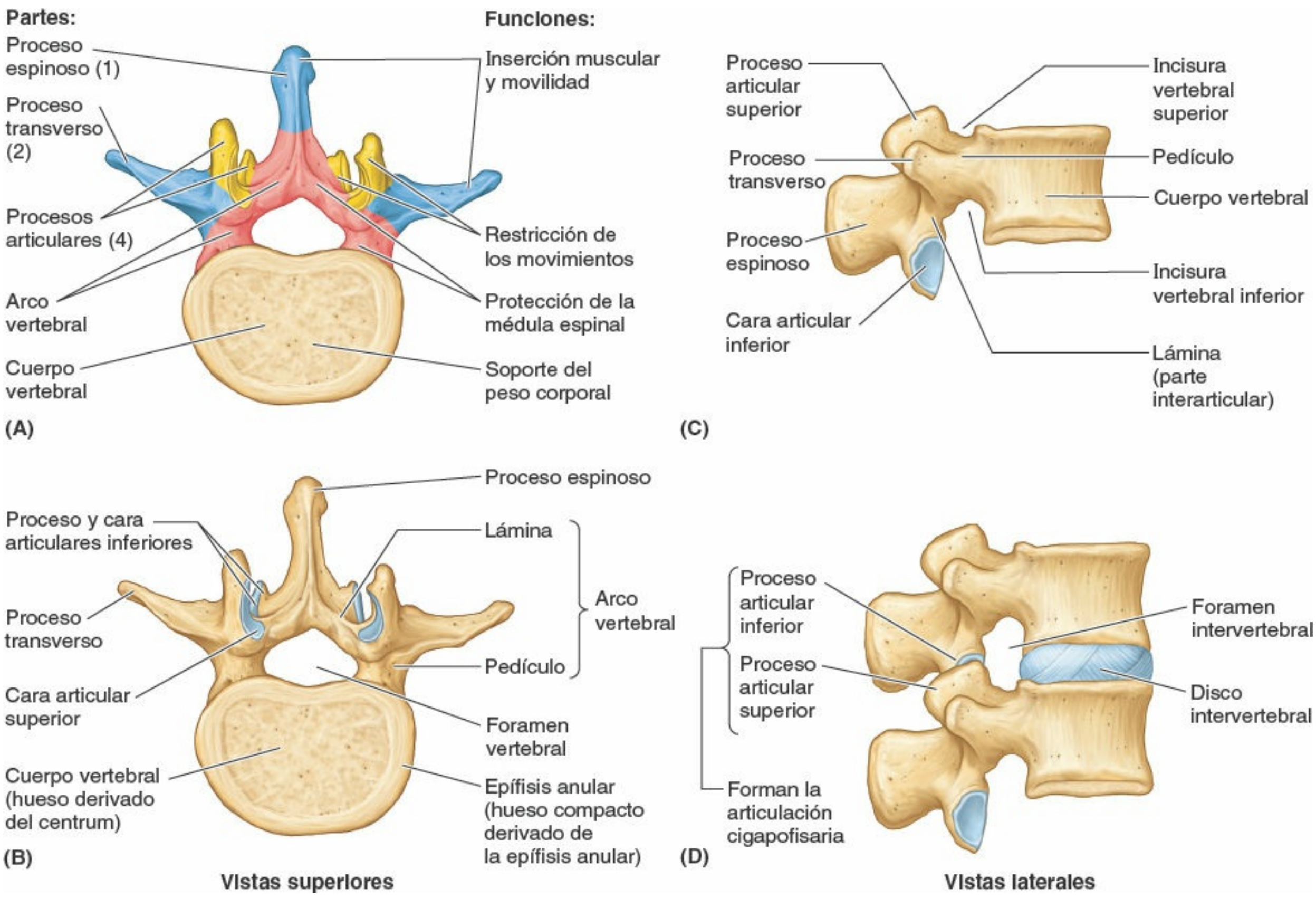

FIGURA 2-2. Vértebra típica, representada por la 2.ª vértebra lumbar. A) Los componentes funcionales son el cuerpo vertebral *(color hueso)*, un arco vertebral *(rojo)* y siete procesos: tres para inserciones musculares y apalancamiento *(azul)* y cuatro que participan en las articulaciones sinoviales con las vértebras adyacentes *(amarillo)*. **B** y **C)** Se exponen las formaciones óseas de las vértebras. El foramen vertebral está limitado por el arco y el cuerpo vertebral. Una pequeña incisura vertebral superior y otra inferior de mayor tamaño flanquean el pedículo. **D)** Las incisuras superior e inferior de las vértebras adyacentes, más el disco intervertebral que las une, constituyen el foramen intervertebral para el paso del nervio espinal y sus vasos acompañantes. Cada proceso articular posee una cara articular, que está en contacto con las caras articulares de las vértebras adyacentes (**B** a **D**).

Además de servir como zonas de crecimiento, las epífisis anulares y sus restos cartilaginosos aportan alguna protección a los cuerpos vertebrales y permiten una cierta difusión de líquido entre el disco intervertebral y los vasos sanguíneos (capilares) en el cuerpo vertebral (v. fig. 2-26). Las epífisis superior e inferior suelen unirse con el **centrum**, el centro de osificación primario de la masa central del cuerpo vertebral (fig. 2-2 B), en el adulto joven (a los 25 años aproximadamente) (v. fig. 2-12).

El **arco vertebral** se halla por detrás del cuerpo vertebral y está formado por dos (derecho e izquierdo) pedículos y láminas (fig. 2-2 A y C). Los **pedículos** son procesos cilíndricos, cortos y robustos, que se proyectan de forma posterior al cuerpo vertebral y se reúnen a través de dos láminas óseas planas y delgadas denominadas

láminas, que confluyen en la línea media. El arco vertebral y la cara posterior del cuerpo vertebral forman las paredes del **foramen (orificio) vertebral** (fig. 2-2 A y B). La sucesión de forámenes vertebrales en la columna vertebral articulada constituye el **conducto vertebral** (conducto espinal o raquídeo), que contiene la médula espinal y las raíces de los nervios espinales que surgen a partir de ella, junto con las membranas (meninges), tejido adiposo y vasos que la rodean y la sirven (figs. 2-1 D y 2-3) (v. cuadro clínico «Laminectomía»).

Las **incisuras vertebrales** son muescas que se aprecian en las vistas laterales de las vértebras, en las partes superior e inferior de cada pedículo, entre los procesos articulares superior e inferior posteriormente, y las correspondientes proyecciones del cuerpo vertebral anteriormente (fig. 2-2 C). Las **incisuras vertebrales superior** e **inferior** de las vértebras adyacentes y los discos intervertebrales que las conectan forman los **forámenes intervertebrales** (fig. 2-2 D), y a través de estos surgen los nervios espinales de la columna vertebral (v. fig. 2-27). También, los ganglios espinales se localizan en estos forámenes (raíz posterior).

Siete procesos surgen del arco vertebral en una vértebra típica (fig. 2-2 A a C):

- Un **proceso espinoso** medio se proyecta hacia atrás (y habitualmente hacia abajo, con solapamiento de la vértebra inferior) desde el arco vertebral, en la unión de las láminas.
- Dos **procesos transversos** se proyectan posterolateralmente desde las uniones de los pedículos y las láminas.
- Cuatro **procesos articulares** *(cigapófisis)*, dos **superiores** y dos **inferiores**, se originan también en las uniones de los pedículos y las láminas; cada uno de ellos posee una **super-ficie (cara) articular.**

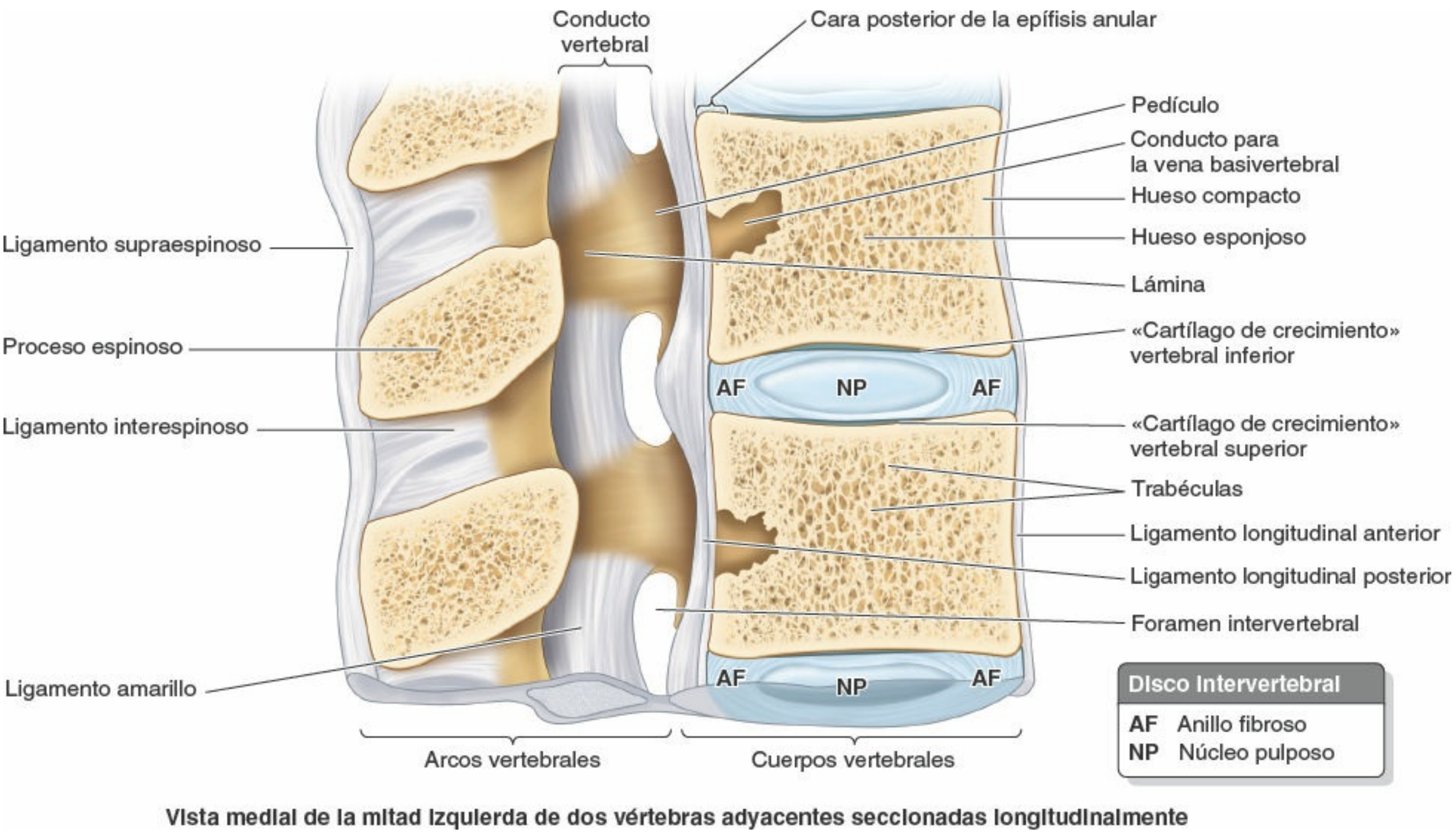

FIGURA 2-3. Aspectos internos de los cuerpos y el conducto vertebrales. Los cuerpos vertebrales constan principalmente de hueso esponjoso —con trabéculas de sostén verticales altas unidas por otras horizontales cortas— recubierto por una capa relativamente delgada de hueso compacto. Los «cartílagos de crecimiento»

hialinos cubren las caras superior e inferior de los cuerpos vertebrales, rodeados por anillos epifisarios óseos lisos. El ligamento longitudinal posterior, que cubre la cara posterior de los cuerpos vertebrales y une los discos intervertebrales, forma la parte anterior del conducto vertebral. Las caras lateral y posterior del conducto vertebral están formadas por los arcos vertebrales (pedículos y láminas) que se alternan con los forámenes intervertebrales y los ligamentos amarillos.

Los procesos espinosos y transversos proporcionan inserción a los músculos profundos del dorso, ejercen la función de palancas y facilitan la acción de los músculos que fijan o modifican la posición de las vértebras.

Los procesos articulares se hallan en aposición con los procesos correspondientes de las vértebras adyacentes (superior e inferior), lo que constituye las *articulaciones cigapofisarias* (figuras 2-1 B y 2-2 D). Mediante su participación en estas articulaciones, dichos procesos determinan los tipos de movimientos permitidos y restringidos entre las vértebras adyacentes de cada región.

Los procesos articulares también ayudan a mantener alineadas las vértebras adyacentes; particularmente, impiden que una vértebra se deslice hacia delante sobre la vértebra inferior. En general, los procesos articulares soportan el peso sólo temporalmente, como cuando uno se endereza desde una posición flexionada, y unilateralmente cuando las vértebras cervicales se flexionan lateralmente hasta su límite. En cambio, los procesos articulares inferiores de la vértebra L5 soportan el peso incluso en posición erecta.

Características regionales de las vértebras

Cada una de las 33 vértebras es única; sin embargo, la mayoría posee rasgos característicos que las identifica como pertenecientes a una de las cinco regiones de la columna vertebral (p. ej., las vértebras que poseen forámenes en sus procesos transversos son de la región cervical (fig. 2-4). Además, ciertas vértebras tienen características distintivas; por ejemplo, C7 posee el proceso espinoso más largo, que forma una prominencia bajo la piel de la parte posterior del cuello, especialmente cuando se flexiona (fig. 2-8 A).

En cada región, las **caras articulares** están orientadas sobre los procesos articulares en una dirección característica, que determina el tipo de movimientos permitidos entre las vértebras adyacentes y en el conjunto de la región. Por ejemplo, las caras articulares de las vértebras torácicas son casi verticales, y conjuntamente definen un arco centrado en el disco intervertebral; esta disposición permite la rotación y la flexión lateral de la columna vertebral en esta región (fig. 2-7). Las variaciones regionales en el tamaño y la forma del conducto vertebral acomodan los diversos grosores de la médula espinal (v. fig. 2-1 D).

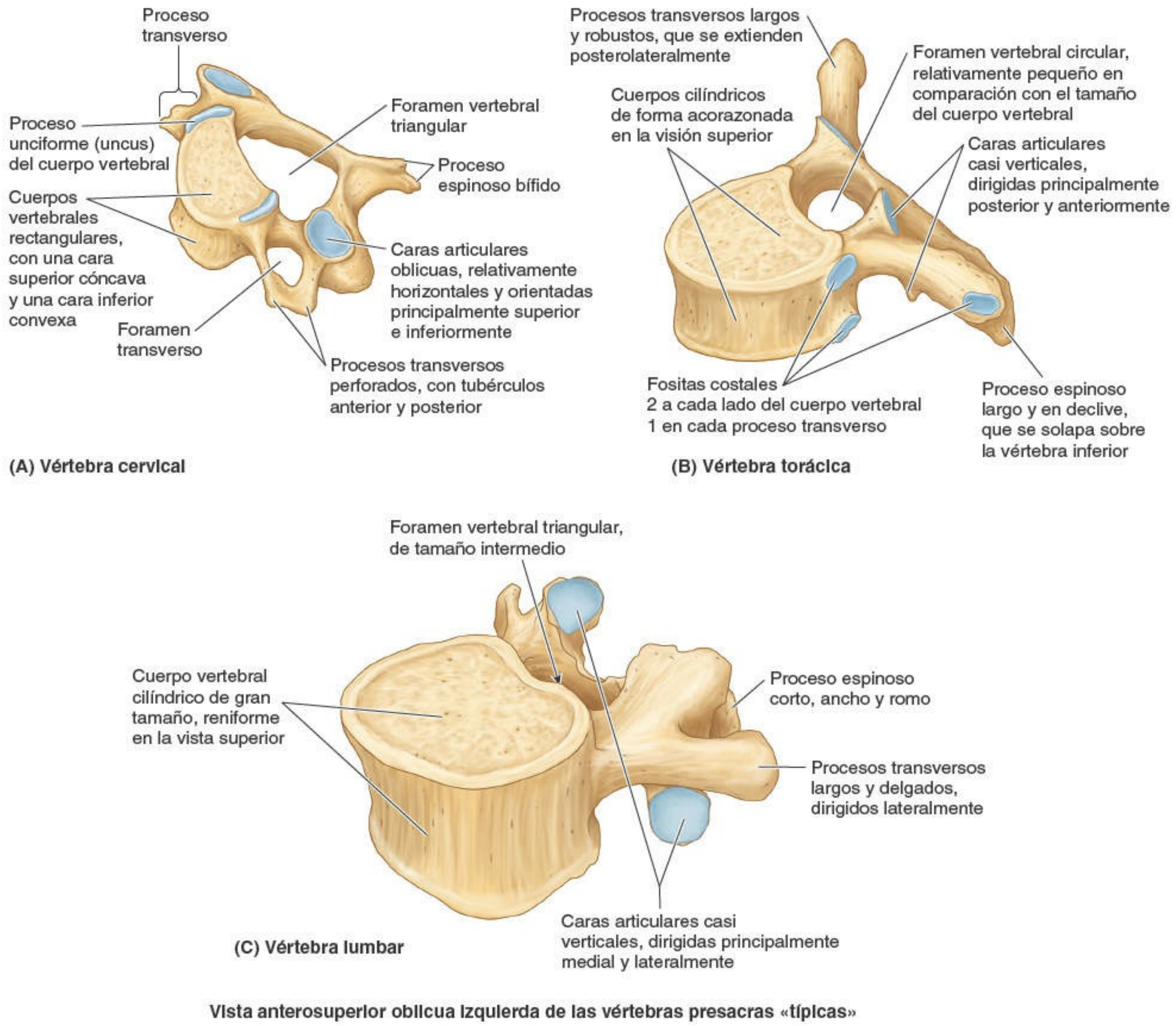

FIGURA 2-4. Comparación de las vértebras presacras. A medida que se desciende por la columna vertebral, los cuerpos vertebrales aumentan de tamaño, en relación con la carga del peso corporal que han de soportar. El tamaño del conducto vertebral varía en función del diámetro de la médula espinal.

VÉRTEBRAS CERVICALES

Las **vértebras cervicales** forman el esqueleto del cuello (v. fig. 2-1). Son las más pequeñas de las 24 vértebras móviles y están localizadas entre el cráneo y las vértebras torácicas. Su menor tamaño refleja el hecho de que soportan menos peso que las vértebras inferiores, cuyo tamaño es mayor. Aunque los discos intervertebrales cervicales son más delgados que los de las regiones inferiores, son relativamente gruesos en comparación con el tamaño de los cuerpos vertebrales que unen. El grosor relativo de los discos, la orientación casi horizontal de las caras articulares y la escasa cantidad de la masa corporal circundante permiten que la región cervical posea la gama más extensa y variada de movimientos de todas las regiones vertebrales.

Las características distintivas de las vértebras cervicales se ilustran en las figuras 2-4 A y 2-5, y se describen en la tabla 2-1. Su rasgo más peculiar es el **foramen transverso** oval en los *procesos transversos*. Las arterias vertebrales y sus venas acompañantes atraviesan dichos forámenes excepto en C7, que transmite sólo pequeñas venas accesorias. Por lo tanto, en dicha vértebra los forámenes son más

pequeños que en las otras vértebras cervicales, y a veces ni existen.

Los *procesos transversos de las vértebras cervicales* finalizan lateralmente en dos proyecciones: un **tubérculo anterior** y un **tubérculo posterior.** Estos tubérculos proporcionan inserción a un grupo lateral de músculos cervicales (elevador de la escápula y escalenos). Los ramos anteriores de los nervios espinales cervicales cursan inicialmente sobre los procesos transversos en los **surcos para los nervios espinales**, situados entre los tubérculos (fig. 2-5 A y B). Los tubérculos anteriores de C6 se denominan **tubérculos carotídeos** (fig. 2-5 A). Las arterias carótidas comunes pueden comprimirse a este nivel, en el surco entre el tubérculo y el cuerpo vertebral, para controlar la hemorragia procedente de estos vasos. Sin embargo, la hemorragia puede continuar, aunque a un ritmo menor, debido a la existencia de múltiples anastomosis de las ramas carotídeas inferiores con las ramas adyacentes y contralaterales.

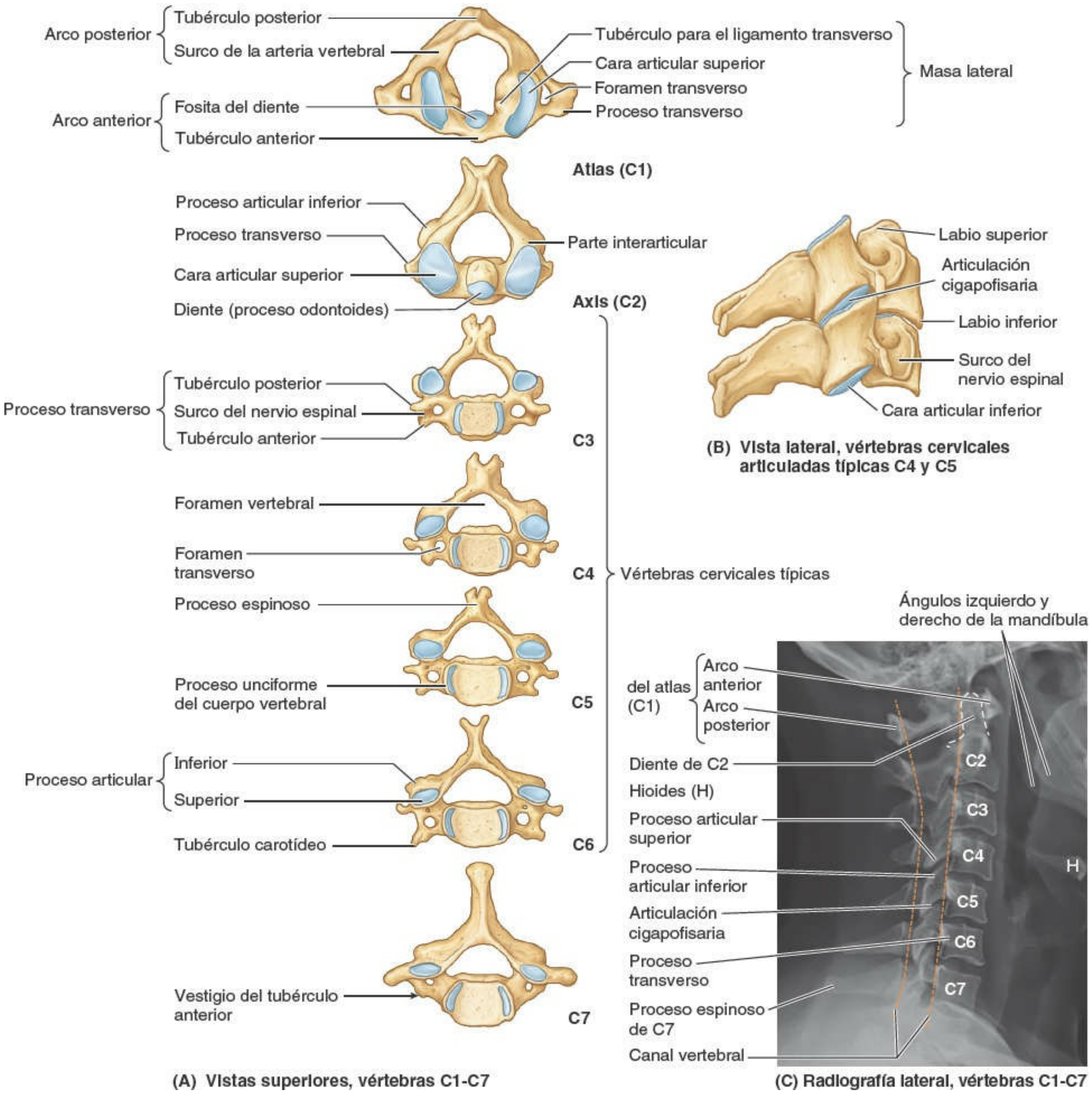

FIGURA 2-5. Vértebras cervicales. A) Las vértebras C1, C2 y C3 son atípicas. **B)** Las caras superior e inferior de los cuerpos vertebrales cervicales son respectivamente cóncavas y convexas. En combinación con la orientación oblicua de las caras articulares, ello facilita la flexión y la extensión, así como la flexión lateral. **C)** El arco anterior del atlas está situado por delante de la línea curva continua formada por las caras anteriores de los cuerpos vertebrales C2-C7.

Las vértebras C3-C7 son las vértebras cervicales típicas (figs. 2-4 A y 2-5 A; tabla 2-1). Sus forámenes vertebrales son grandes para acomodar el *abultamiento (intumescencia) cervical de la médula espinal*, por el papel que desempeña esta región en la inervación de los miembros superiores. Los bordes superiores de los cuerpos vertebrales cervicales, alargados transversalmente, están elevados de forma posterior y sobre todo lateral, pero se hallan deprimidos anteriormente, lo que les asemeja a un asiento esculpido.

TABLA 2-1. VÉRTEBRAS CERVICALES[a]

Parte	Características
Cuerpo vertebral	Pequeño y más ancho lateralmente que en sentido anteroposterior; cara superior cóncava, con proceso unciforme del cuerpo; cara inferior convexa
Foramen vertebral	Grande y triangular
Procesos transversos	Forámenes transversos y tubérculos anterior y posterior; las arterias vertebrales, así como los plexos venoso y simpático acompañantes, pasan a través de los forámenes transversos de todas las vértebras cervicales, a excepción de C7, que transmite sólo pequeñas venas vertebrales accesorias
Procesos articulares	Caras superiores dirigidas posterosuperiormente; caras inferiores dirigidas anteroinferiormente; las caras dispuestas oblicuamente son en su mayoría casi horizontales en esta región
Procesos espinosos	Cortos (C3-C5) y bífidos (C3-C6); el proceso de C6 es largo; el de C7 es el más largo (C7 recibe la denominación de «vértebra prominente»)

[a]Las vértebras C1, C2 y C7 son atípicas.

El borde inferior del cuerpo vertebral inmediato superior tiene la forma recíproca. Las vértebras cervicales adyacentes se articulan de tal modo que permiten libremente la flexión y la extensión, y un cierto grado de flexión lateral, pero restringen la rotación. Las caras articulares planas y casi horizontales de los procesos articulares favorecen también estos movimientos. El margen superolateral elevado es el **proceso unciforme** (**uncus**) **del cuerpo vertebral** (fig. 2-4 A).

Los procesos espinosos de las vértebras C3-C6 son cortos y usualmente bífidos en las personas caucásicas, especialmente en el hombre, pero esta morfología no es tan frecuente en los individuos de origen africano y en la mujer (Duray et al., 1999). C7 es una vértebra que se caracteriza por un largo proceso espinoso, que hace prominencia; por este motivo, C7 se denomina **vértebra prominente.** Al deslizar el dedo por la línea media posterior del cuello se percibe el abultamiento del proceso espinoso de C7; es el proceso espinoso más abultado en el 70% de las personas (fig. 2-8 A).

Las dos vértebras cervicales más superiores son atípicas. La **vértebra C1**, también denominada **atlas**, es peculiar porque carece de cuerpo vertebral y de proceso espinoso (figs. 2-5 A y 2-6 B). Este hueso anular tiene dos **masas laterales** que cumplen la función del cuerpo vertebral y soportan el peso de un cráneo en forma de globo, de modo similar a Atlas de la mitología griega, que sostenía el peso del mundo sobre sus hombros (fig. 2-6 E). Los procesos transversos del atlas surgen de las **masas laterales**, por lo cual están situados más lateralmente que los procesos transversos de las vértebras más inferiores. Esta característica convierte al atlas en la más ancha de las vértebras cervicales, lo que aumenta la acción de palanca de los músculos allí insertados.

Las **caras articulares superiores de las masas laterales** tienen morfología cóncava reniforme y se articulan con dos grandes protuberancias craneales denominadas **cóndilos occipitales**, situadas a ambos lados del foramen magno (fig. 2-6 A). Los **arcos anterior y posterior del atlas**, cada uno de ellos con un tubérculo en el centro de su cara externa, se extienden entre las masas laterales para formar un anillo completo (fig. 2-6 B). El arco posterior, que corresponde a las láminas de una vértebra típica, contiene en su cara superior el amplio **surco de la arteria vertebral.** El nervio C1 también ocupa este surco.

La **vértebra C2**, también denominada **axis**, es la más robusta de las vértebras cervicales (figs. 2-5 A y 2-6 C). C1, que soporta el cráneo, rota sobre C2 (p. ej.,

cuando una persona gira la cabeza para decir «no»). El axis posee dos grandes superficies planas, las caras articulares superiores, sobre las cuales gira el atlas. La característica distintiva de C2 es un proceso en forma de **diente** (proceso odontoides), que se proyecta en dirección superior a partir del cuerpo vertebral. Tanto el diente del axis como la médula espinal dentro de sus coberturas (meninges) están rodeados por el atlas. El diente del axis se sitúa inmediatamente anterior a la médula espinal y sirve como pivote en torno al cual se produce la rotación de la cabeza.

Se mantiene en su posición, adosado a la cara posterior del arco anterior del atlas, mediante el **ligamento transverso del atlas** (fig. 2-6 B). Este ligamento se extiende entre ambas masas laterales del atlas y pasa entre el diente del axis y la médula espinal. De este modo, forma la pared posterior del «túnel» que aloja dicho proceso, e impide su desplazamiento posterior (horizontal) y el desplazamiento anterior del atlas, que afectarían a la porción del foramen vertebral de C1 que da paso a la médula espinal. C2 posee un proceso espinoso grande y bífido (fig. 2-6 C y D), que puede palparse en la profundidad del *surco nucal*, el surco vertebral superficial en la parte posterior del cuello.

VÉRTEBRAS TORÁCICAS

Las **vértebras torácicas** se hallan en la parte superior del dorso y proporcionan articulación a las costillas (v. fig. 2-1). Así, la característica principal de las vértebras torácicas es la presencia de las **fositas costales** para su articulación con las costillas. Las fositas costales y otros rasgos característicos de las vértebras torácicas se ilustran en las figuras 2-4 B y 2-7, y se detallan en la tabla 2-2.

Las cuatro vértebras torácicas medias (T5-T8) presentan todas las características típicas de las vértebras torácicas. Sus procesos articulares se extienden de forma vertical, con caras articulares pares orientadas casi coronalmente que definen un arco centrado en el disco intervertebral. Este arco permite la rotación y una cierta flexión lateral de la columna vertebral en esta región. De hecho, el mayor grado de rotación se permite aquí (fig. 2-7 A). La unión de la caja torácica, combinada con la orientación vertical de las caras articulares y el solapamiento de los procesos espinosos, limitan la flexión y la extensión, así como la flexión lateral.

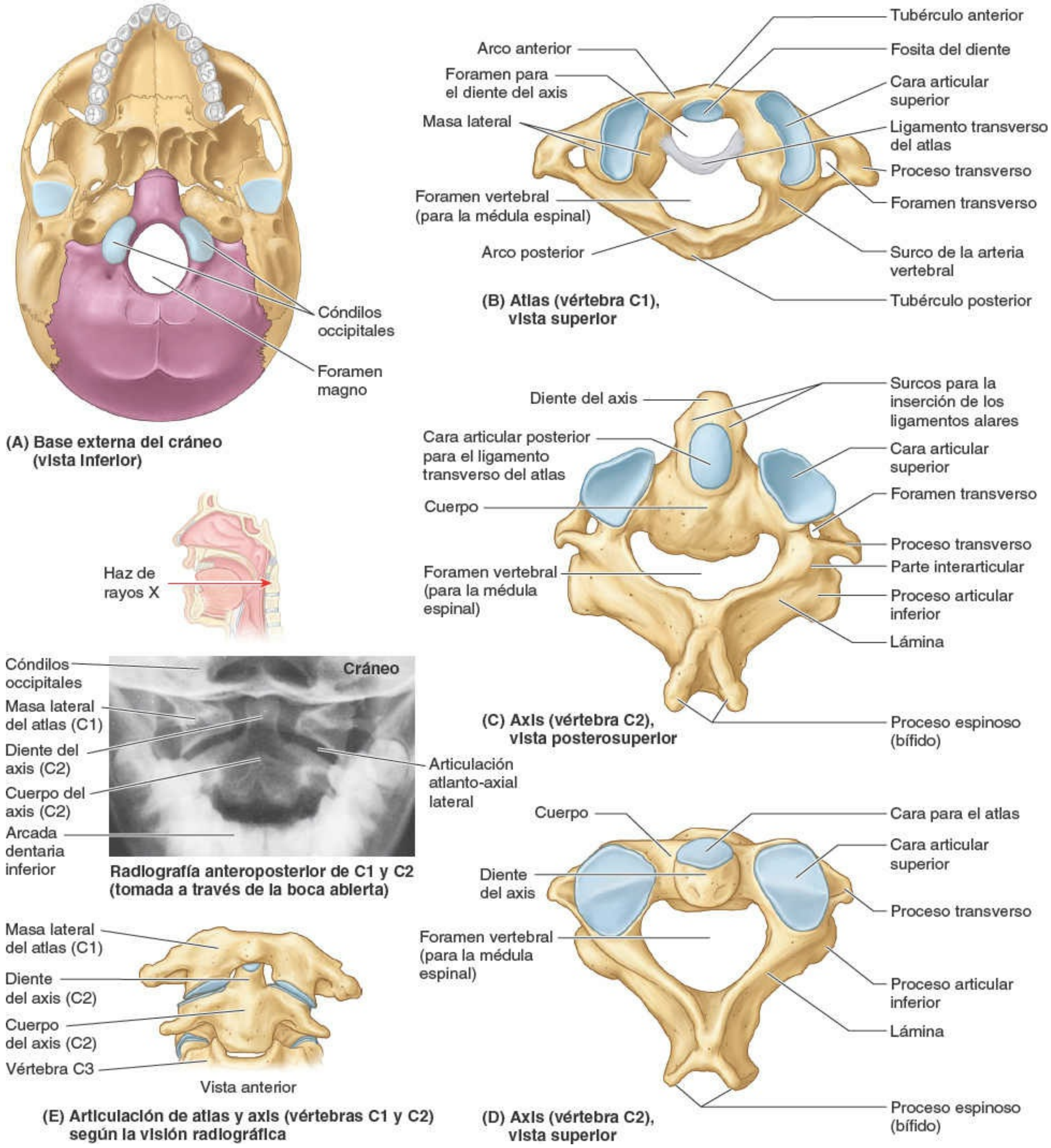

FIGURA 2-6. **Base del cráneo y vértebras C1 y C2. A)** Los cóndilos occipitales se articulan con las caras articulares superiores del atlas (vértebra C1). **B)** El atlas, sobre el cual descansa el cráneo, carece de proceso espinoso y de cuerpo vertebral. Se compone de dos masas laterales conectadas por los arcos anterior y posterior. **C** y **D)** El proceso con aspecto de diente caracteriza al axis (vértebra C2) y proporciona un pivote en torno al cual se sitúa el atlas, que soporta el cráneo. Se articula anteriormente con el arco anterior del atlas («fosita del diente» en **B**) y posteriormente con el ligamento transverso del atlas (v. **B**). **E)** Radiografía y esquema de la articulación de atlas y axis. Se observa el diente que se proyecta superiormente a partir del cuerpo del axis, entre las masas laterales del atlas. Como el atlas y el axis están situados por detrás de la mandíbula (fig. 4-5 C), el paciente debe abrir la boca al practicar una radiografía en proyección anteroposterior, como se indica en la figura orientativa.

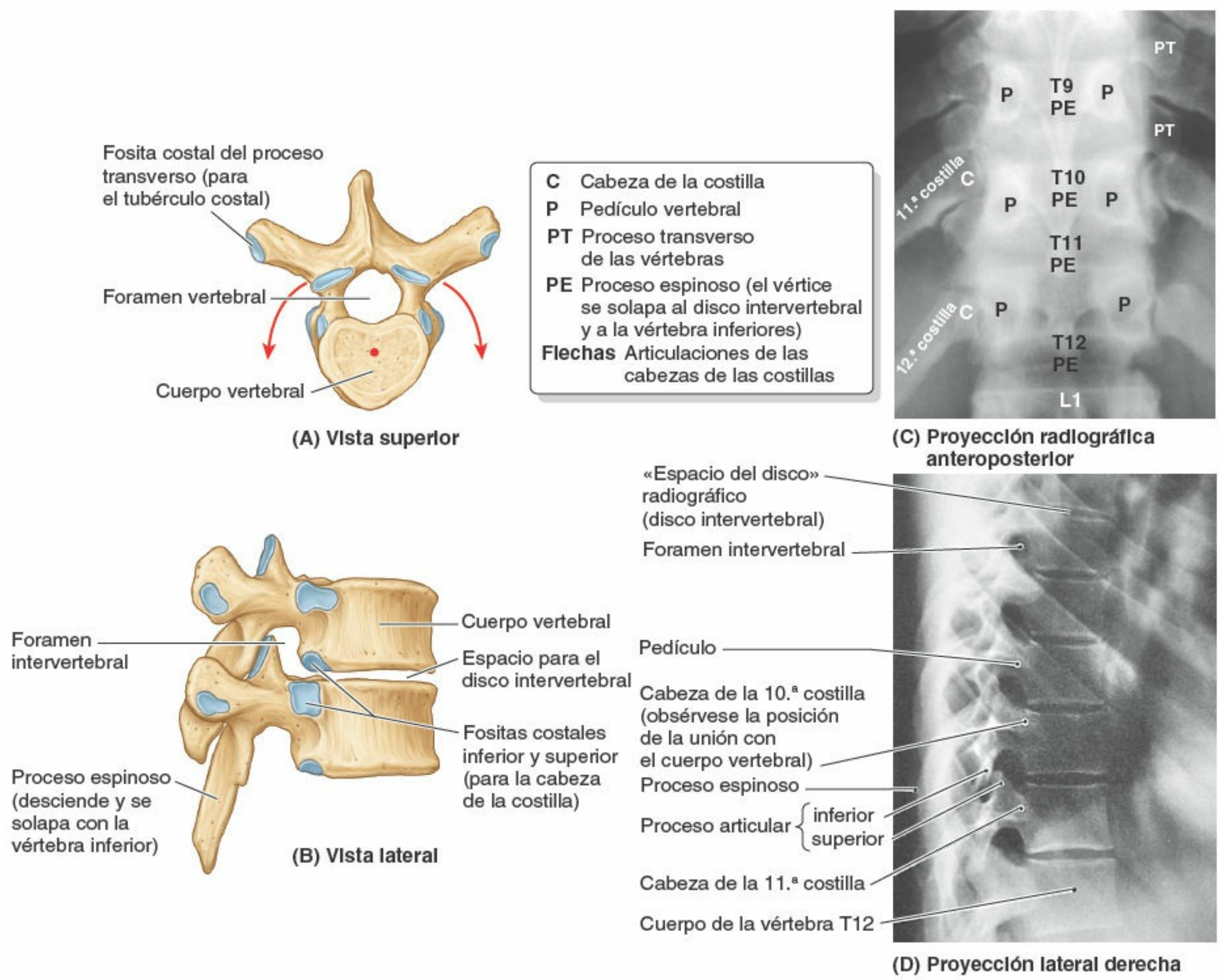

FIGURA 2-7. Vértebras torácicas. Vértebras torácicas típicas aisladas **(A)** y articuladas **(B)** (v. también fig. 2-4 B). En las radiografías de las vértebras torácicas, las costillas que se articulan con ellas oscurecen las características laterales en la proyección anteroposterior **(C)**, y los componentes del arco vertebral hacen lo propio en la proyección lateral **(D).** Se observa la uniformidad de los cuerpos vertebrales y los «espacios del disco» radiográficos (causados por la radiotransparencia de los discos intervertebrales).

TABLA 2-2. VÉRTEBRAS TORÁCICAS

Parte	Características
Cuerpo vertebral	En forma de corazón; una o dos fositas costales para articularse con la cabeza de la costilla
Foramen vertebral	Circular y de menor tamaño que los de las vértebras cervicales y lumbares (admite la parte distal de un dedo índice de tamaño medio)
Procesos transversos	Largos y potentes; se extienden posterolateralmente; su longitud va disminuyendo desde T1 a T12 (T1-T10 poseen fositas para articularse con el tubérculo costal)
Procesos articulares	Caras superiores dirigidas posteriormente y ligeramente en sentido lateral; caras inferiores orientadas anteriormente y ligeramente en sentido medial; el plano de las caras articulares se sitúa sobre el arco, centrado en torno al cuerpo vertebral
Procesos espinosos	Largos; pendiente posteroinferior; el vértice se extiende hasta el nivel del cuerpo vertebral inferior

Las vértebras T1-T4 comparten algunas características con las vértebras cervicales. T1 es una vértebra torácica atípica en el sentido de que posee un proceso espinoso largo y casi horizontal, que puede ser tan prominente como el de C7 (fig. 2-8 A). T1 posee también una fosita costal completa sobre el borde superior de su cuerpo vertebral, destinada a la 1.ª costilla, y una hemifosita en su borde inferior que contribuye a la superficie articular para la 2.ª costilla.

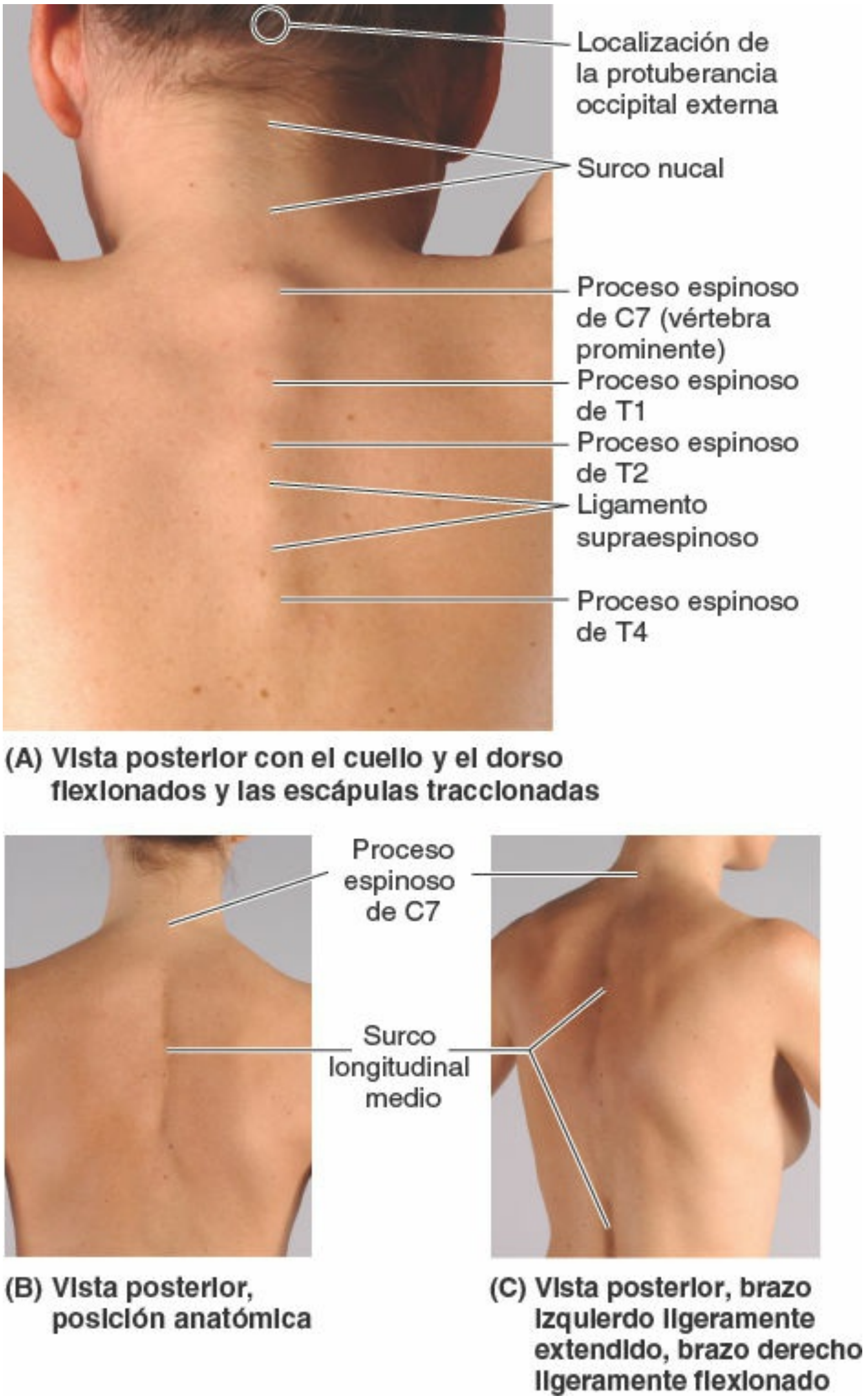

FIGURA 2-8. **Anatomía de superficie de las vértebras cervicales y torácicas.** Excepto el proceso espinoso de la vértebra C7 (vértebra prominente), la visibilidad de los procesos espinosos depende de la abundancia de tejido subcutáneo y de la posición del dorso, el cuello y los miembros superiores (especialmente la tracción/retracción de las escápulas). Sin embargo, los procesos espinosos, así como los transversos torácicos, pueden palparse habitualmente en las líneas media y paravertebral.

Las vértebras T9-T12 presentan algunas características de las vértebras lumbares (p. ej., tubérculos similares a los procesos accesorios). Los *procesos mamilares* (tubérculo pequeño) también existen en la vértebra T12. Sin embargo, la mayor parte de la transición en las características de las vértebras desde la región torácica a la

lumbar ocurre a lo largo de una sola vértebra: T12. En general, su mitad superior tiene carácter torácico, con fositas costales y procesos articulares que permiten principalmente un movimiento rotatorio, mientras que la mitad inferior es de tipo lumbar, desprovista de fositas costales y con procesos articulares que sólo permiten la flexión y la extensión. Por consiguiente, la vértebra T12 está sometida a fuerzas de transición que dan lugar a que sea la vértebra que se fractura con más frecuencia.

ANATOMÍA DE SUPERFICIE DE LAS VÉRTEBRAS CERVICALES Y TORÁCICAS

Habitualmente pueden verse varios de los *procesos espinosos*, sobre todo cuando el dorso está flexionado y las escápulas traccionadas (fig. 2-8 A); la mayoría de ellos pueden palparse, incluso en los pacientes obesos, debido a que en general la grasa no se acumula en la línea media.

El vértice del *proceso espinoso de C7* es el más evidente en la superficie. Con el paciente erguido en bipedestación, a menudo es el único proceso espinoso visible (fig. 2-8 B); de ahí la denominación de *vértebra prominente*. El *proceso espinoso de C2* puede palparse en la profundidad de la línea media, inferior a la *protuberancia occipital externa*, una proyección media localizada en la unión de la cabeza y el cuello. C1 carece de proceso espinoso, y su pequeño tubérculo posterior no es visible ni palpable.

Los cortos procesos espinosos de las vértebras C3-C5 pueden palparse en el **surco nucal**, entre los músculos del cuello. Sin embargo, la palpación no es fácil debido a que la lordosis cervical, cóncava hacia atrás, las coloca profundamente en relación con la superficie, de la cual están separadas además por el li gamento nucal. No obstante, debido a la longitud considerablemente mayor del *proceso espinoso de la vértebra C6*, se palpa con facilidad por encima del vértice visible del proceso espinoso de C7 (vértebra prominente) con el cuello flexionado (fig. 2-8 A).

Al flexionar el cuello y el dorso también pueden verse los *procesos espinosos de las vértebras torácicas superiores*. En los individuos muy delgados es posible ver una cresta continua que une sus vértices: el *ligamento supraespinoso* (fig. 2-8 C).

Aunque C7 es el proceso más superior visible y fácilmente palpable, el proceso espinoso de T1 puede ser realmente más prominente. Los procesos espinosos de las otras vértebras torácicas pueden ser visibles en los sujetos delgados, y en otros pueden identificarse por palpación de arriba abajo, a partir del proceso espinoso de C7. Los vértices de los *procesos espinosos torácicos* no indican el nivel de la vértebra correspondiente, pues se solapan a la vértebra inferior y se localizan al nivel de esta (figs. 2-1 D y 2-7 B y C).

Si no se flexiona el dorso o no se traccionan las escápulas, los vértices de los procesos espinosos torácicos se sitúan bajo el **surco longitudinal medio** (fig. 2-8 B y C). Los vértices de los procesos espinosos suelen estar alineados entre sí, incluso aunque la línea colectiva se desvíe ligeramente de la línea media. Un cambio súbito en la alineación de dos procesos espinosos adyacentes puede indicar la luxación unilateral de una articulación cigapofisaria; pero, una ligera mala alineación irregular puede deberse a una fractura del proceso espinoso. La corta 12.ª costilla, cuyo extremo lateral es posible palpar en la línea axilar posterior, puede servir de

orientación para identificar el proceso espinoso de T12.

Los *procesos transversos de C1* pueden palparse en profundidad lateralmente entre el *proceso mastoides* (prominencia del hueso temporal por detrás de la oreja) y el ángulo de la mandíbula. El *tubérculo carotídeo*, tubérculo anterior del proceso transverso de C6, puede tener un tamaño suficiente para palparse; la *arteria carótida* está situada por delante. En la mayoría de las personas, los procesos transversos de las vértebras torácicas pueden palparse a ambos lados de los procesos espinosos en la región torácica. En los individuos delgados, las costillas pueden palparse desde el tubérculo hasta el ángulo, al menos en la parte inferior del dorso (por debajo de la escápula; v. figs. 4-1 y 4-2 A).

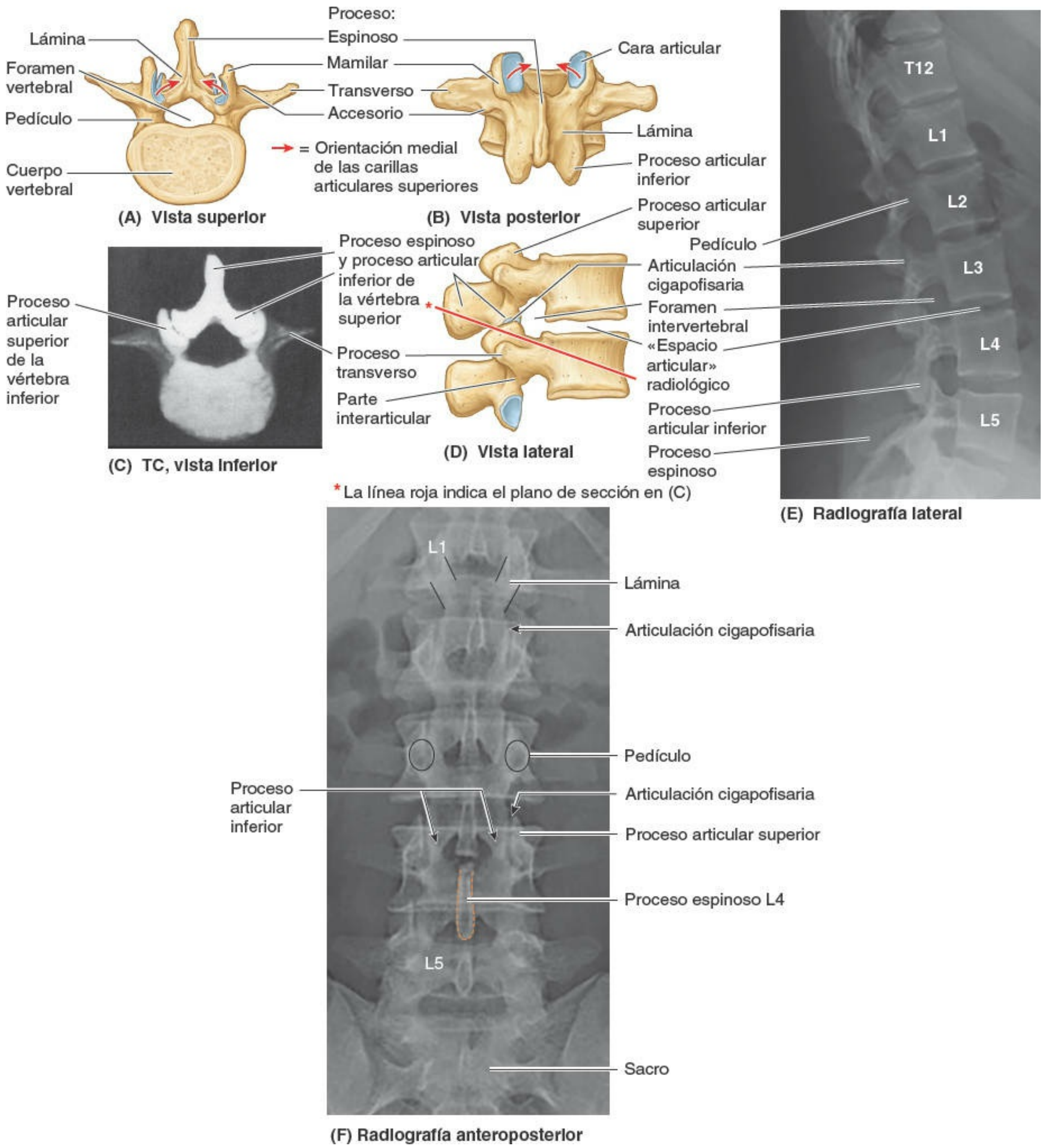

FIGURA 2-9. Vértebras lumbares. Vértebras lumbares típicas aisladas (**A** a **C**) y articuladas (**D** a **F**). En las radiografías laterales **(E)** se pone de manifiesto la forma de cuña de las vértebras lumbares, y especialmente de los discos intervertebrales lumbares. En las radiografías anteroposteriores **(F)** es visible el conducto vertebral en forma de una columna de sombra (entre las *puntas de flechas*); en las radiografías laterales, el conducto vertebral se evidencia como una radiotransparencia a nivel de los forámenes intervertebrales.

TABLA 2-3. VÉRTEBRAS LUMBARES

Parte	Características
Cuerpo vertebral	Muy grande, reniforme en la vista superior
Foramen vertebral	Triangular, mayor que en las vértebras torácicas y menor que en las vértebras cervicales
Procesos transversos	Largos y delgados; proceso accesorio en la cara posterior de la base de cada proceso
Procesos articulares	Caras articulares casi verticales; caras superiores dirigidas posteromedialmente (o medialmente); caras inferiores dirigidas anterolateralmente (o lateralmente); proceso mamilar en la cara posterior de cada proceso articular superior
Procesos espinosos	Cortos y robustos; gruesos, anchos y en forma de hacha

VÉRTEBRAS LUMBARES

Las vértebras lumbares se hallan en la parte inferior del dorso, entre el tórax y el sacro (v. fig. 2-1). Los rasgos característicos de estas vértebras se ilustran en las figuras 2-4 C y 2-9, y se describen en la tabla 2-3. Debido a que el peso que soportan va aumentando hacia el extremo inferior de la columna vertebral, las vértebras lumbares tienen un cuerpo muy voluminoso, causa de gran parte del grosor de la zona inferior del tronco en el plano medio. Sus procesos articulares se extienden verticalmente, con caras articulares orientadas inicialmente en sentido sagital (comenzando de forma brusca en las articulaciones T12-L1), pero se van orientando más coronalmente a medida que se desciende en la columna.

Las caras de L5-S1 tienen una orientación claramente coronal. En las articulaciones superiores, orientadas desde el punto de vista más sagital, las caras de los procesos articulares inferiores de la vértebra superior, orientadas lateralmente, son «sujetadas» por las caras de los procesos superiores de la vértebra inferior, orientadas medialmente, de tal modo que se facilitan la flexión y la extensión, y se permite la flexión lateral, pero se impide la rotación (fig. 2-9 A, B, D y E).

Los *procesos transversos* (costiformes) se proyectan postero-superior y lateralmente. En la superficie posterior de la base de cada proceso transverso existe un pequeño **proceso accesorio**, que proporciona inserción a los músculos intertransversos. En la superficie posterior de los procesos articulares superiores se encuentran **procesos mamilares**, donde se insertan los músculos multífido e intertransversos de la espalda.

La vértebra L5, que se distingue por el gran tamaño de su cuerpo y de los procesos transversos, es la mayor de todas las vértebras móviles. Soporta el peso de la parte superior del cuerpo. El cuerpo de L5 es notablemente más profundo en la parte anterior; por lo tanto, en gran medida es la causa del ángulo lumbosacro que forman el eje largo de la región lumbar y el del sacro (v. fig. 2-1 D). El peso del cuerpo se transmite desde la vértebra L5 a la *base del sacro*, formada por la cara superior de la S1 (fig. 2-10 A).

SACRO

El **sacro**, en forma de cuña, suele estar formado por cinco vértebras sacras fusionadas en el adulto (fig. 2-10). Está localizado entre los huesos ilíacos y forma el techo y la pared posterosuperior de la mitad posterior de la pelvis. La forma triangular del sacro obedece a la rápida disminución de tamaño que experimentan las masas laterales de las vértebras sacras durante el desarrollo. La mitad inferior del sacro no soporta peso, por lo cual su masa disminuye considerablemente. El sacro proporciona fuerza y estabilidad a la pelvis, y transmite el peso del cuerpo a la *cintura pélvica*, el anillo óseo constituido por los huesos de la cadera y el sacro, al cual están unidos los miembros inferiores (v. fig. 7-3).

El **conducto sacro** es la continuación del conducto vertebral en el sacro (fig. 2-10 B y C). Contiene el haz de raíces de los nervios espinales que surgen por debajo de la vértebra L1. Recibe la denominación de *cola de caballo* y desciende más allá de la finalización de la médula espinal. En las superficies pélvica y posterior del sacro, entre sus componentes vertebrales, se hallan típicamente cuatro pares de **forámenes**

sacros por donde surgen los ramos posterior y anterior de los nervios espinales (fig. 2-10 A a D). Los forámenes sacros anteriores (pélvicos) son mayores que los posteriores (dorsales).

La **base del sacro** está formada por la cara superior de la vértebra S1 (fig. 2-10 A). Sus procesos articulares superiores se articulan con los procesos articulares inferiores de la vértebra L5. El borde anterior sobresaliente del cuerpo vertebral de la vértebra S1 se denomina **promontorio sacro**, un importante punto de referencia obstétrico (v. cap. 6). El vértice del sacro, su extremo inferior que se va estrechando, presenta una cara oval para articularse con el cóccix.

El sacro soporta la columna vertebral y constituye la parte posterior de la pelvis ósea. El sacro está inclinado de tal modo que su articulación con la vértebra L5 en el **ángulo lumbosacro** (fig. 2-1 D) varía de 130º a 160º. En la mujer es más frecuente que la anchura del sacro sea mayor que su longitud, en comparación con el hombre, pero el cuerpo de la vértebra S1 suele ser mayor en el hombre (fig. 6-3 y tabla 6-1).

La **superficie pélvica del sacro** es lisa y cóncava (fig. 2-10 A). En el adulto, cuatro líneas transversales en dicha superficie indican el momento en que se produjo la fusión de las vértebras sacras. En el niño, las distintas vértebras sacras están conectadas por cartílago hialino y separadas por discos intervertebrales. La fusión de las vértebras sacras comienza después de los 20 años; sin embargo, la mayor parte de los discos intervertebrales permanece sin osificar hasta la mitad de la vida adulta, o más tarde.

La cara dorsal del sacro es rugosa, convexa y presenta cinco crestas longitudinales prominentes (fig. 2-10 B). La central, o **cresta media sacra**, representa los procesos espinosos rudimentarios fusionados de las tres o cuatro vértebras sacras superiores. S5 carece de proceso espinoso. Las **crestas sacras intermedias** corresponden a los procesos articulares fusionados, y las **crestas sacras laterales** son las puntas de los procesos transversos de las vértebras sacras fusionadas.

Las *características de la cara dorsal del sacro que tienen importancia clínica* son el hiato del sacro, en forma de U invertida, y los cuernos (astas) del sacro. El **hiato del sacro** se produce por la ausencia de las láminas y procesos espinosos de S5 y, a veces, de S4. El hiato del sacro lleva al conducto del sacro. Su profundidad es variable y depende de la mayor o menor presencia del proceso espinoso y las láminas de S4. Los **cuernos del sacro**, que representan los procesos articulares inferiores de la vértebra S5, se proyectan inferiormente a cada lado del hiato del sacro y constituyen una guía útil para localizarlo.

La parte superior de la **superficie lateral del sacro** tiene una forma parecida a la oreja, por lo cual recibe el nombre de **cara auricular** (fig. 2-10 B y C). Corresponde a la parte sinovial de la articulación sacroilíaca, entre el sacro y el ilion. En el sujeto vivo, la cara auricular está cubierta por cartílago hialino.

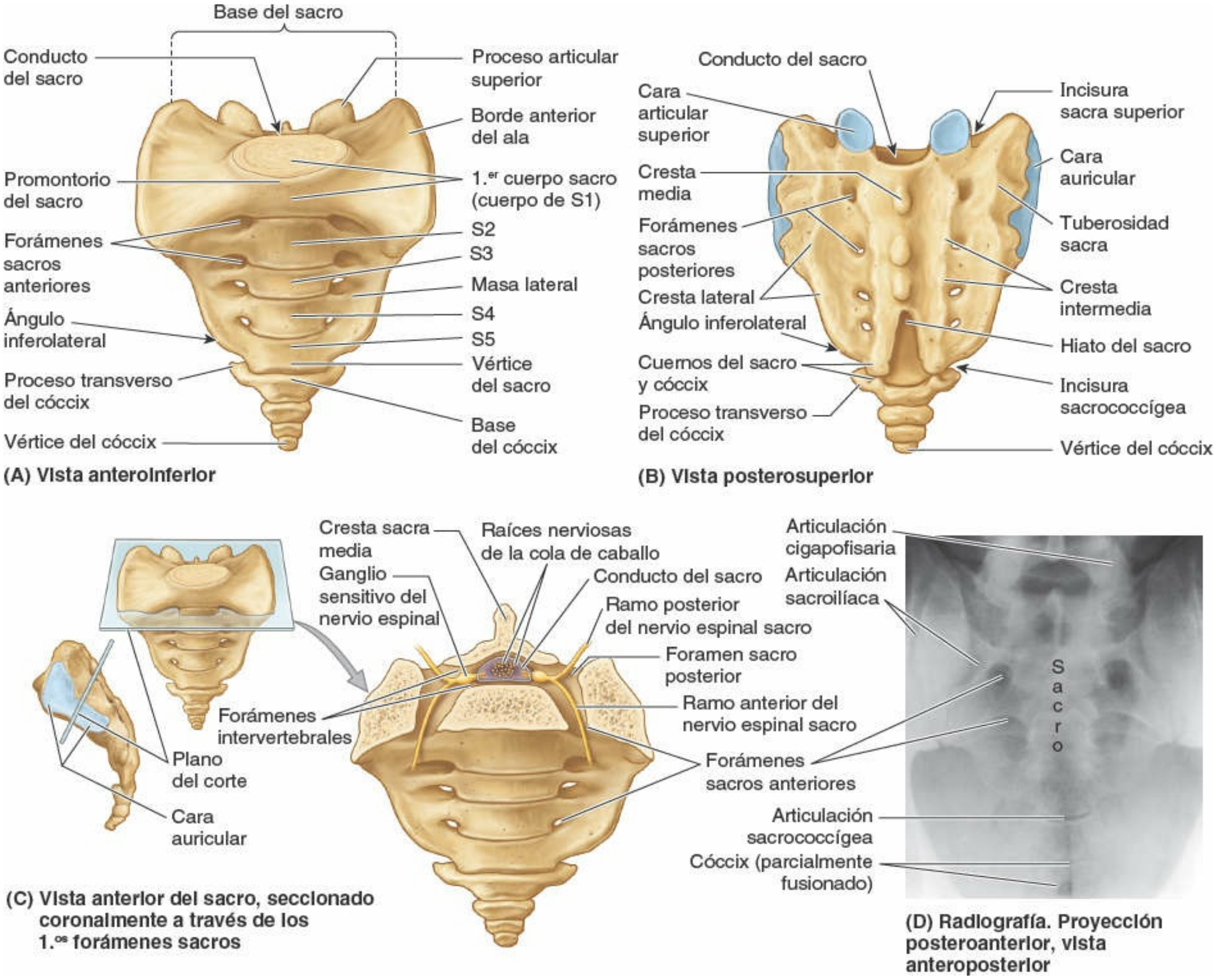

FIGURA 2-10. Sacro y cóccix. A) Base y cara pélvica del sacro y el cóccix. **B)** Cara dorsal del sacro y el cóccix. **C)** Los dibujos lateral y anterior del sacro en su posición anatómica muestran el plano esencialmente frontal y el nivel donde se ha seccionado el sacro para observar el conducto del sacro que contiene la cola de caballo. Los ganglios sensitivos de los nervios espinales están situados en los forámenes intervertebrales, al igual que en los niveles vertebrales superiores. En cambio, los ramos posterior y anterior de los nervios espinales sacros emergen a través de los forámenes sacros posteriores y anteriores (pélvicos), respectivamente. El dibujo lateral muestra la cara auricular que se une al ilion para formar la parte sinovial de la articulación sacroilíaca. En la posición anatómica, las vértebras S1-S3 están situadas en un plano esencialmente transversal y forman un techo para la parte posterior de la cavidad pelviana. **D)** En la radiografía anteroposterior, el plano oblicuo de las caras auriculares crea dos líneas que señalan las articulaciones sacroilíacas. La línea lateral es la cara anterior de la articulación; la línea medial es la cara posterior.

CÓCCIX

El **cóccix** es un pequeño hueso triangular que suele estar formado por la fusión de cuatro vértebras coccígeas rudimentarias, aunque en algunas personas puede haber una vértebra más, o una menos (fig. 2-10 A a D). La **vértebra coccígea 1 (Co1)** puede permanecer separada del grupo fusionado. El cóccix es el residuo del esqueleto de la eminencia caudal embrionaria, en forma de cola, que está presente en el embrión humano desde finales de la 4.ª semana hasta comienzos de la 8.ª (Moore et al., 2016). La superficie pélvica del cóccix es cóncava y relativamente lisa, y la superficie posterior presenta unos procesos articulares rudimentarios. Co1 es la vértebra coccígea más voluminosa y ancha. Sus cortos procesos transversos están conectados con el sacro, y sus rudimentarios procesos articulares forman los **cuernos coccígeos**, que se articulan con los cuernos del sacro. Las tres últimas vértebras

coccígeas a menudo se fusionan durante la época media de la vida y forman una estructura arrosariada. Al aumentar la edad, Co1 se fusiona a menudo con el sacro, y las restantes vértebras coccígeas suelen fusionarse entre sí para formar un solo hueso.

El cóccix no participa con las otras vértebras en soportar el peso del cuerpo en bipedestación; sin embargo, en sedestación puede flexionarse algo hacia delante, lo cual indica que está recibiendo algo de peso. El cóccix proporciona inserciones a parte de los músculos glúteo mayor y coccígeo, así como al *ligamento anococcígeo*, o banda fibrosa media de los músculos pubococcígeos (v. cap. 6).

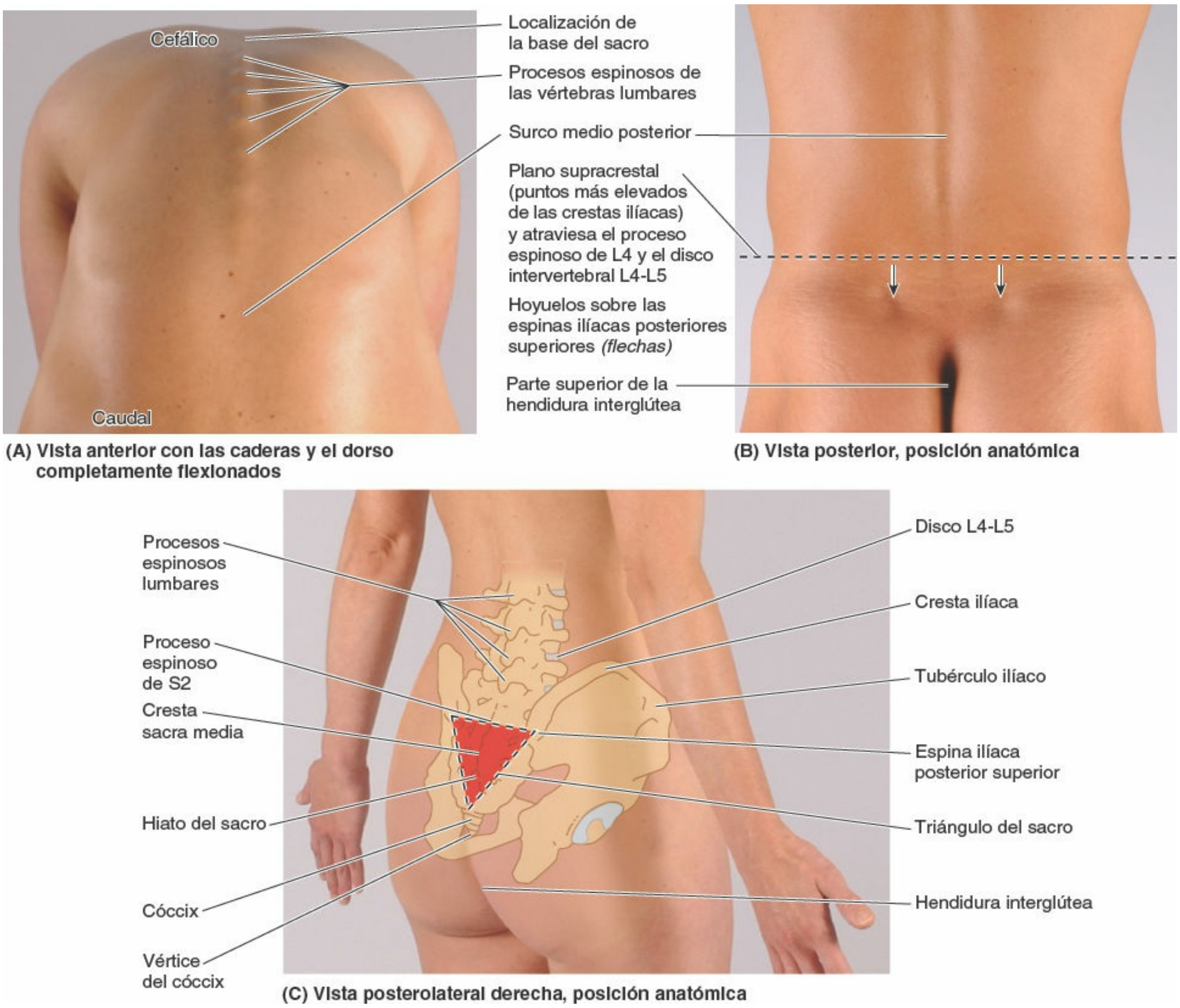

FIGURA 2-11. Anatomía de superficie de las vértebras lumbares, el sacro y el cóccix.

ANATOMÍA DE SUPERFICIE DE LAS VÉRTEBRAS LUMBARES, EL SACRO Y EL CÓCCIX

Los procesos espinosos de las vértebras lumbares son grandes y se visualizan fácilmente al flexionar el tronco (fig. 2-11 A). También pueden palparse en el *surco medio posterior* (fig. 2-11 B y C). El *proceso espinoso de L2* sirve para estimar la posición del extremo inferior de la médula espinal. Una línea horizontal a través de los puntos más elevados de las crestas ilíacas pasa por la punta del proceso espinoso de L4 y el disco intervertebral L4-L5. Este es un punto de referencia útil al realizar una punción lumbar para obtener una muestra de líquido cerebroespinal (LCE) (v.

cuadro clínico «Punción lumbar»).

El *proceso espinoso de S2* está situado en la mitad de la línea que une ambas *espinas ilíacas posteriores superiores*, indicadas por los *hoyuelos cutáneos* (fig. 2-11 B), que están formados por la fijación de la piel y de la fascia profunda a dichas espinas ilíacas. Este nivel indica el límite inferior del espacio subaracnoideo (cisterna lumbar). La *cresta sacra media* puede palparse inferior al proceso espinoso de L5. El **triángulo sacro** que perfila el sacro está formado por las líneas que unen las dos espinas ilíacas posteriores superiores y la parte superior de la **hendidura interglútea** entre ambas nalgas. El triángulo sacro es una zona frecuente de dolor por esguince en la parte baja del dorso. El *hiato del sacro* puede palparse en el extremo inferior del sacro, en la parte superior de la hendidura interglútea.

Los procesos transversos de las vértebras torácicas y lumbares están cubiertos por músculos gruesos y pueden palparse o no. El *cóccix* puede palparse en la hendidura interglútea, por debajo del vértice del triángulo sacro. El **vértice del cóccix** puede palparse a unos 2,5 cm posterosuperiormente al ano. El examen clínico del cóccix se realiza con un dedo enguantado en el conducto anal.

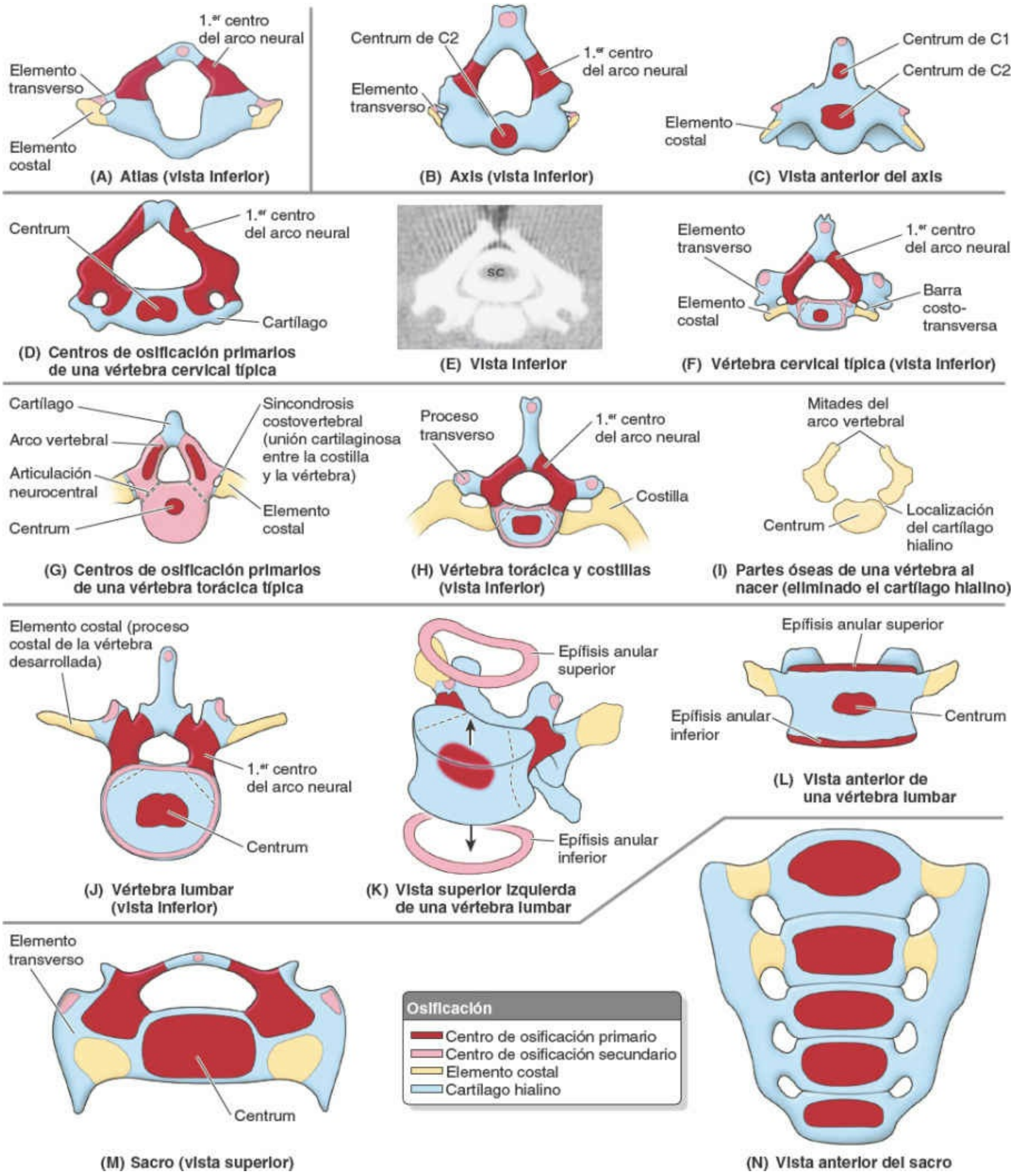

FIGURA 2-12. **Osificación de las vértebras. A)** La vértebra C1 (atlas) carece de centrum. **B** y **C)** La vértebra C2 tiene dos centros, uno de los cuales forma la mayor parte del diente. **D** a **F)** Se muestra el desarrollo de las vértebras cervicales típicas, incluidos **(D)** los centros de osificación primarios en el cartílago hialino, **(E)** una TC de las vértebras mostradas en **D** (ME, médula espinal) y **(F)** los centros de osificación primarios y secundarios. **G** a **I)** Se muestra el desarrollo de las vértebras torácicas, incluidos **(G)** los tres centros de osificación primarios en una vértebra cartilaginosa de un embrión de 7 semanas (obsérvense las articulaciones presentes en este estadio), **(H)** los centros de osificación primarios y secundarios (con las costillas desarrolladas a partir de los elementos costales) e **(I)** las partes óseas de una vértebra torácica después de la esqueletización (con eliminación del cartílago). **J** a **L)** Se muestra el desarrollo de las vértebras lumbares, incluidos **(J)** los centros de osificación primarios y secundarios, **(K)** las epífisis anulares separadas del cuerpo vertebral y **(L)** las epífisis anulares en su lugar. **M** y **N)** Se muestra el desarrollo del sacro. Nótese que la osificación y la fusión de las vértebras sacras puede no completarse hasta los 35 años de edad.

Osificación de las vértebras

Las vértebras comienzan a desarrollarse durante el período embrionario en forma de condensaciones mesenquimatosas en torno a la notocorda. Posteriormente, estos moldes óseos mesenquimatosos se condrifican y se forman las vértebras cartilaginosas. Típicamente, las vértebras comienzan a osificarse hacia el final del período embrionario (8.ª semana), con el desarrollo de tres **centros de osificación primarios** en cada vértebra cartilaginosa: un *centrum* endocondral, que luego constituye la mayor parte del cuerpo vertebral, y dos centros pericondrales, uno en cada mitad del **arco neural** (fig. 2-12 B, D, G, J y M).

La osificación continúa durante todo el período fetal. Al nacer, las vértebras típicas y las sacras más superiores constan de tres partes óseas unidas por cartílago hialino. Las vértebras sacras inferiores y todas las coccígeas son todavía completamente cartilaginosas y se osifican durante la infancia. Ambas mitades de los arcos neurales se articulan en las **articulaciones neurocentrales**, que son primariamente cartilaginosas (fig. 2-12 G). Las mitades del arco neural/vertebral comienzan a fusionarse entre sí por detrás del conducto vertebral durante el primer año, al comienzo en la región lumbar y luego en las regiones torácica y cervical. Los arcos neurales empiezan a fusionarse con los centros en la región cervical superior hacia el final del 3.er año, pero habitualmente el proceso no se completa en la región lumbar inferior hasta después del 6.º año (Moore et al., 2016).

Durante la pubertad se desarrollan cinco **centros de osificación secundarios** en las vértebras típicas: uno en el vértice del proceso espinoso; uno en el vértice de cada proceso transverso, y dos epífisis anulares (epífisis en anillo), una en el borde superior y otra en el borde inferior de cada cuerpo vertebral (es decir, en torno a los márgenes de las superficies superior e inferior del cuerpo vertebral) (fig. 2-12 F e I a L).

Las **epífisis anulares** hialinas, a las cuales se unen los discos intervertebrales, se denominan a veces *placas de crecimiento epifisario* y forman la zona a partir de la cual crece el cuerpo vertebral en altura. Cuando cesa el crecimiento, a comienzos de la vida adulta, las epífisis suelen fusionarse con el cuerpo vertebral. Esta unión da lugar a un característico margen liso elevado, la **epífisis anular**, en torno a los bordes de las superficies superior e inferior del cuerpo de la vértebra adulta (v. figs. 2-2 B y 2-3). Habitualmente, todos los centros de osificación secundarios se han fusionado con las vértebras a los 25 años, aunque puede haber amplias variaciones.

Las excepciones al patrón típico de osificación tienen lugar en las vértebras C1, C2 y C7 (fig. 2-12 A a C), en el sacro (fig. 2-12 M y N) y en el cóccix. Además, a todos los niveles aparecen «costillas» primordiales **(elementos costales)** en asociación con los centros de osificación secundarios de los procesos transversos **(elementos transversos).** Los elementos costales normalmente se desarrollan sólo en las costillas en la región torácica; a otros niveles forman parte de los procesos transversos o sus equivalentes.

En la región cervical, el elemento costal permanece normalmente diminuto, formando parte de los procesos transversos. Los *forámenes transversos* se desarrollan como hiatos entre los dos centros de osificación laterales, medialmente a una **barra costotransversa** de unión, que constituye el límite lateral de los forámenes (fig. 2-12 A a F). Además, a consecuencia de que los procesos transversos cervicales se forman

a partir de los dos elementos en desarrollo, dichos procesos finalizan lateralmente en un *tubérculo anterior* (a partir del elemento costal) y un *tubérculo posterior* (a partir del elemento transverso). La morfología atípica de las vértebras C1 y C2 se establece también en el curso del desarrollo. El centro de C1 se fusiona con el de C2 y pierde su conexión periférica con el resto de la vértebra C1, lo que da lugar al *diente del axis* (fig. 2-12 C). Dado que estos dos primeros centros se fusionan y forman ahora parte de C2, no se forma ningún disco intervertebral entre C1 y C2 para conectarlas. La parte del cuerpo vertebral que permanece con C1 queda representada por el *arco anterior* y el *tubérculo de C1*.

En la región torácica, los elementos costales se separan de las vértebras en desarrollo y se alargan para formar las costillas; los elementos transversos por sí solos forman los procesos transversos (fig. 2-12 I).

Todas las bases de los procesos transversos, excepto las lumbares, se desarrollan a partir del elemento costal (fig. 2-12 J); por lo tanto, esta barra de hueso maduro que se proyecta recibe la denominación de **proceso costiforme.** Los elementos transversos de las vértebras lumbares forman los *procesos mamilares*.

Las alas y las superficies auriculares del sacro se forman por la fusión de los elementos transversos y costales.

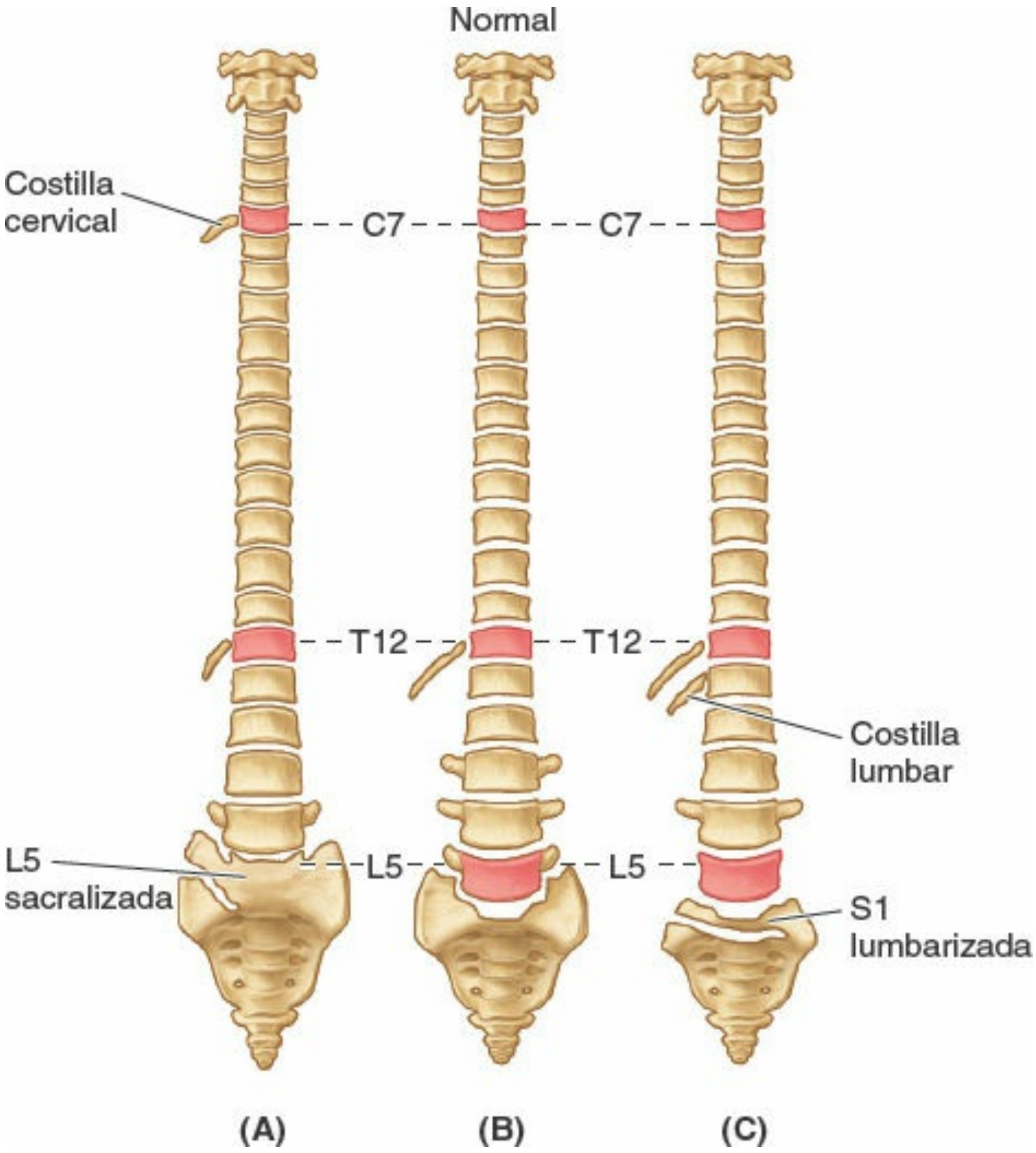

FIGURA 2-13. **Variaciones en las vértebras y su relación con las costillas. A)** Se observa un

«desplazamiento craneal», con 13 costillas; hay una costilla cervical que se articula con C7, y una disminución de l^{a} 12.ª costilla que se articula con T12. La vértebra L5 está parcialmente incorporada al sacro, pero esta «sacralización» también puede ser completa. El segmento sacro más inferior (S5) se halla parcialmente segmentado. **B)** Se observa la disposición habitual de las vértebras y la posición de la 1.ª y la 12.ª costillas. **C)** Se muestra un «desplazamiento caudal», en el cual la 12.ª costilla tiene un mayor tamaño y hay una pequeña costilla lumbar. Los procesos transversos de la vértebra L4 están aumentados de tamaño, mientras que los de L5 se hallan muy reducidos. El primer segmento sacro se halla parcialmente separado del resto del sacro, pero esta «lumbarización» también puede ser completa. El 1.er segmento coccígeo está incorporado al sacro («sacralizado»).

Variaciones en las vértebras

La mayoría de las personas tiene 33 vértebras, pero errores del desarrollo pueden dar lugar a 32 o 34 vértebras (fig. 2-13). Las estimaciones sobre la frecuencia de los números anormales de vértebras por encima del sacro (el número normal es de 24) oscilan entre el 5% y el 12%. Las variaciones en las vértebras dependen de la raza, el sexo y los factores del desarrollo (genéticos y ambientales). En el hombre se observa un mayor número de vértebras con más frecuencia, y en la mujer un menor número. En algunas razas se observa una mayor variación en el número de vértebras. Estas variaciones pueden tener importancia clínica. Por ejemplo, una mayor longitud de la región presacra de la columna vertebral aumenta la tensión sobre la parte inferior de la región lumbar, por el aumento del brazo de palanca. Sin embargo, la mayor parte de las variaciones en el número de vértebras se detectan incidentalmente durante estudios de diagnóstico por la imagen realizados por otros motivos, o en las intervenciones o necropsias realizadas en personas sin antecedentes de problemas en el dorso.

No obstante, es necesario ser cautos al describir una lesión (p. ej., al informar sobre la localización de una fractura vertebral). Al contar las vértebras hay que comenzar por la base del cuello. El número de vértebras cervicales (siete) es notablemente constante (y no sólo en el ser humano, sino también en los distintos vertebrados; incluso las jirafas y las serpientes tienen siete vértebras cervicales). Al estudiar una variación numérica, las regiones torácica y lumbar deben considerarse conjuntamente, pues las personas con más de cinco vértebras lumbares presentan a menudo una disminución compensadora en el número de vértebras torácicas (O'Rahilly, 1986).

Las variaciones en las vértebras incluyen también la relación con las costillas, así como el número de vértebras que se fusionan para formar el sacro (fig. 2-13). La relación de las vértebras presacras con las costillas y/o el sacro puede ser más alta *(desviación craneal)* o más baja *(desviación caudal)* de lo normal. Nótese, sin embargo, que una vértebra C7 que se articula con una costilla cervical rudimentaria sigue considerándose como vértebra cervical. Lo mismo ocurre con respecto a las vértebras lumbares y las costillas lumbares. De igual modo, una vértebra L5 fusionada con el sacro se considera como una «5.ª vértebra lumbar sacralizada» (v. cuadro clínico «Fusión anómala de las vértebras»).

CUADRO CLÍNICO

VÉRTEBRAS

Osteoporosis del cuerpo vertebral

La *osteoporosis del cuerpo vertebral* es un trastorno metabólico común que se detecta a menudo en el curso de un estudio radiológico sistemático. La osteoporosis es consecuencia de una desmineralización neta de los huesos por alteración del equilibrio normal entre el depósito y la resorción de calcio. A consecuencia de ello disminuye la calidad del hueso y se atrofia el tejido óseo. Aunque la osteoporosis afecta a todo el sistema óseo, las áreas más afectadas son el cuello del fémur, el cuerpo de las vértebras, los metacarpianos (huesos de la mano) y el radio, que se vuelven débiles, quebradizos y propensos a las fracturas.

En las radiografías tomadas durante la osteoporosis precoz o moderada se observa una desmineralización, que se pone de manifiesto por la menor radiodensidad del hueso trabecular (esponjoso) de los cuerpos vertebrales, lo que da lugar a que el hueso cortical aparezca relativamente destacado (fig. C2-1 B). La osteoporosis afecta de forma especial a las trabéculas horizontales del hueso esponjoso del cuerpo vertebral (v. fig. 2-3). Por lo tanto, pueden observarse líneas verticales que reflejan la pérdida de las trabéculas horizontales de sostén y el engrosamiento de los puntales verticales (fig. C2-1 A). En las radiografías practicadas en fases tardías pueden apreciarse colapsos vertebrales (fracturas por compresión) y aumento de la cifosis torácica (figs. 2-1 C y C2-17 B). La osteoporosis del cuerpo vertebral se produce en todas las vértebras, pero es más frecuente en las torácicas y es un hallazgo especialmente habitual en la mujer posmenopáusica.

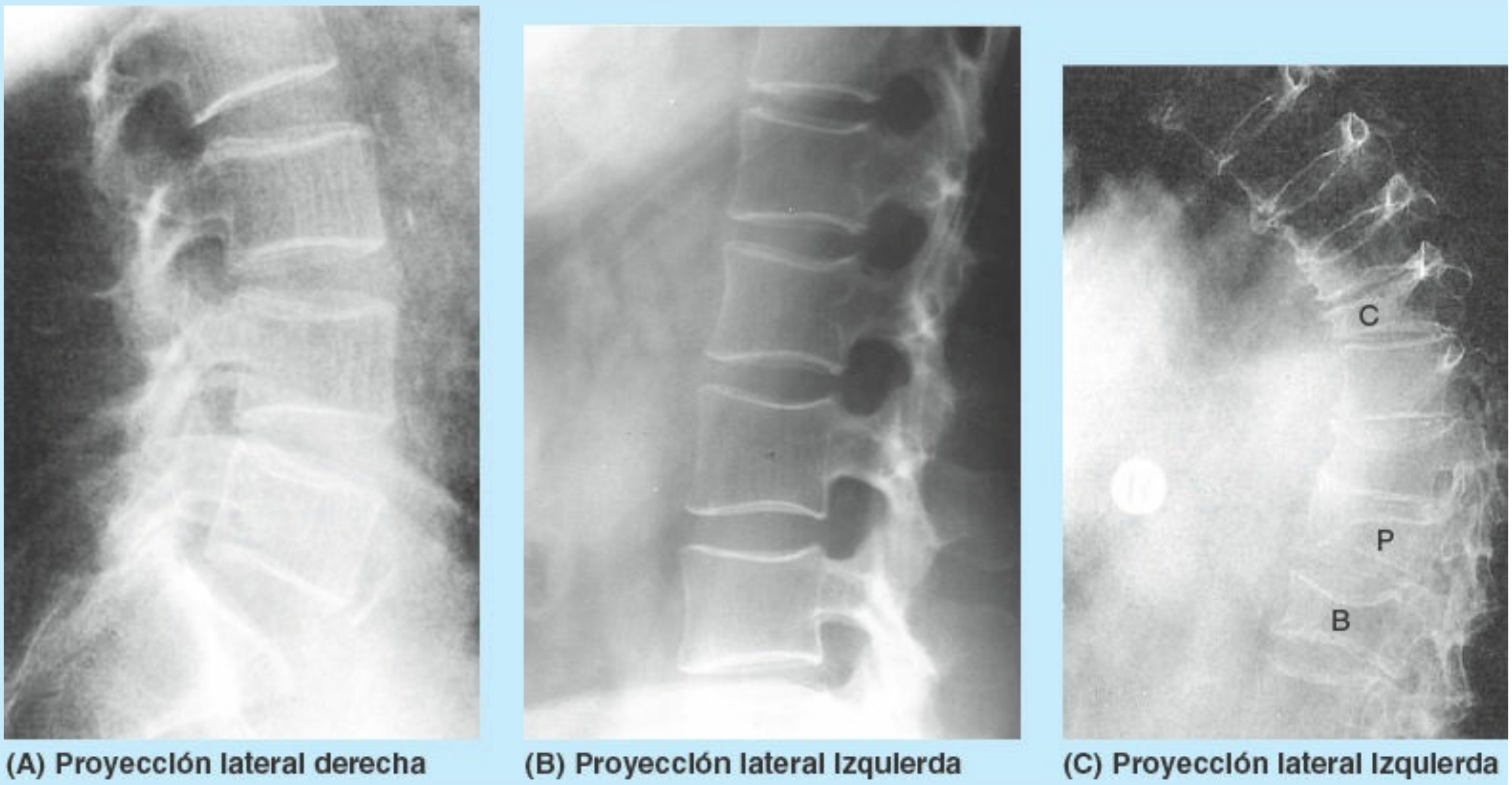

FIGURA C2-1 **Efectos de la osteoporosis sobre la columna vertebral. A)** Osteoporosis precoz o moderada caracterizada por la presencia de estrías verticales en los cuerpos vertebrales. **B)** Más tarde desaparece el patrón estriado, pues la pérdida continuada de hueso esponjoso produce una radiotransparencia uniforme (imagen menos blanca, más «transparente»). En cambio, el hueso cortical, aunque adelgazado, aparece relativamente destacado. **C)** En la osteoporosis tardía en la región torácica

de la columna vertebral se observa una excesiva cifosis torácica por colapso de los cuerpos vertebrales, que han adquirido forma de cuña (C), plana (P) o bicóncava (B).

Laminectomía

La escisión quirúrgica de uno o más procesos espinosos y de las láminas vertebrales de sostén adyacentes en una determinada región de la columna vertebral recibe el nombre de *laminectomía* (1 en la fig. C2-2 A). El término se aplica también habitualmente para designar la extirpación de la mayor parte del arco vertebral por sección de los pedículos (2 en la fig. C2-2 A).

Las laminectomías se practican quirúrgicamente (o anatómicamente en el laboratorio de disección) para tener acceso al conducto vertebral y exponer la médula espinal (si se realiza por encima del nivel L2) y/o las raíces de determinados nervios espinales. La laminectomía quirúrgica se realiza a menudo para aliviar la presión sobre la médula espinal o las raíces nerviosas, producida por un tumor, un disco intervertebral herniado o una hipertrofia (crecimiento excesivo) del hueso.

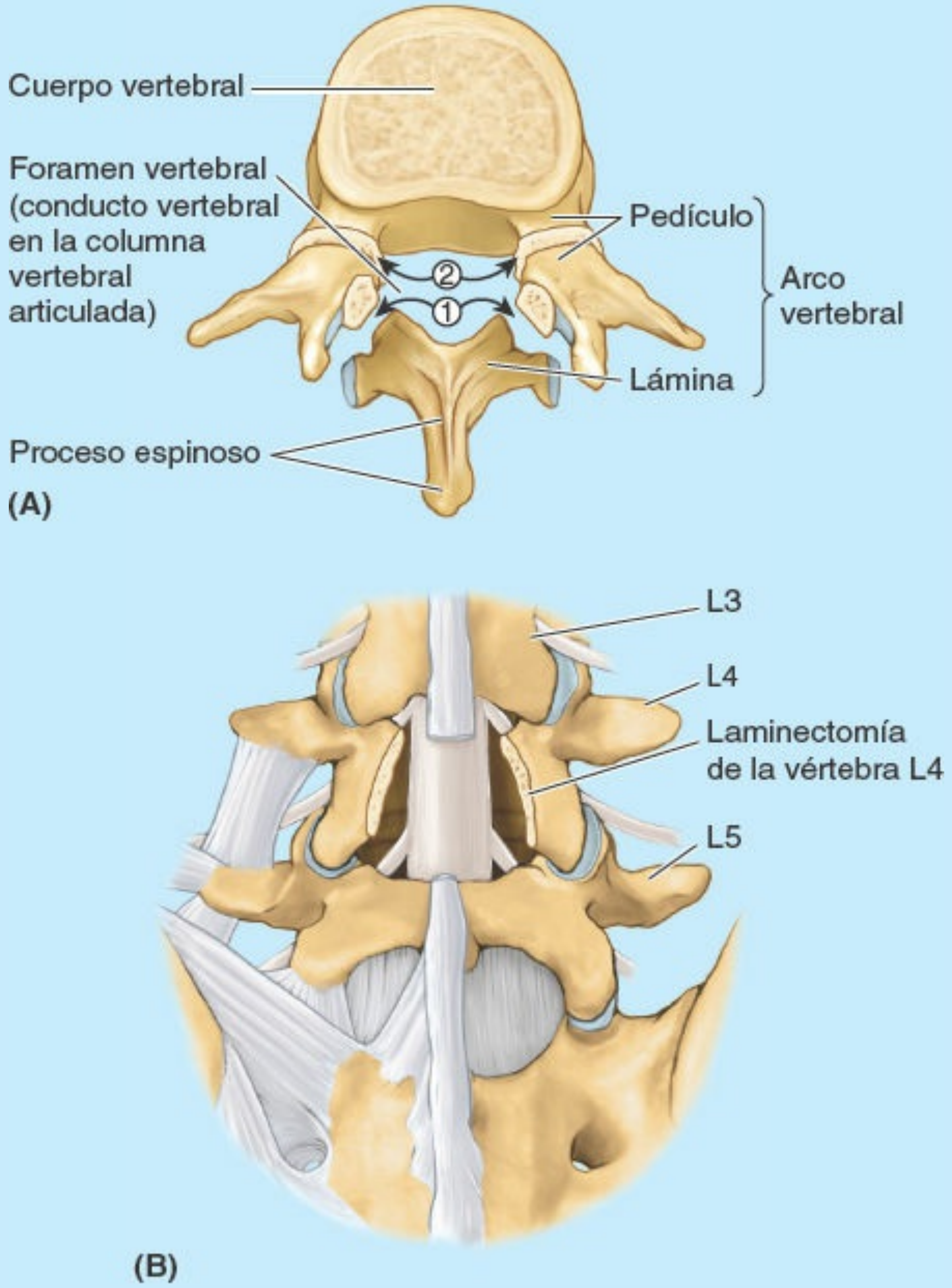

FIGURA C2-2 **A)** Localización de las laminectomías. **B)** Vista posterior, tras la laminectomía.

Luxación de las vértebras cervicales

Debido a la orientación más horizontal de sus caras articulares, las vértebras cervicales se hallan menos adosadas entre sí en comparación con las otras vértebras. Las vértebras cervicales, apiladas como monedas, pueden luxarse en los traumatismos cervicales con una fuerza menos potente que la necesaria para fracturarlas (fig. C2-3 A a F). Debido al diámetro considerable del conducto vertebral en la región cervical, puede ocurrir una luxación ligera sin que se afecte a la médula espinal (fig. C2-3 B). Las luxaciones graves, o las que se combinan con fracturas (fractura-luxación), lesionan la médula espinal. Si la luxación no da lugar a un «salto de la cara articular», con bloqueo de los procesos articulares desplazados (fig. C2-3 F y G), las vértebras cervicales pueden autorreducirse (deslizándose hacia su lugar correcto); así pues, es posible que las radiografías no indiquen que se ha lesionado la médula espinal. En cambio, la resonancia

magnética (RM) puede poner de manifiesto las lesiones resultantes en los tejidos blandos (fig. C2-3 F).

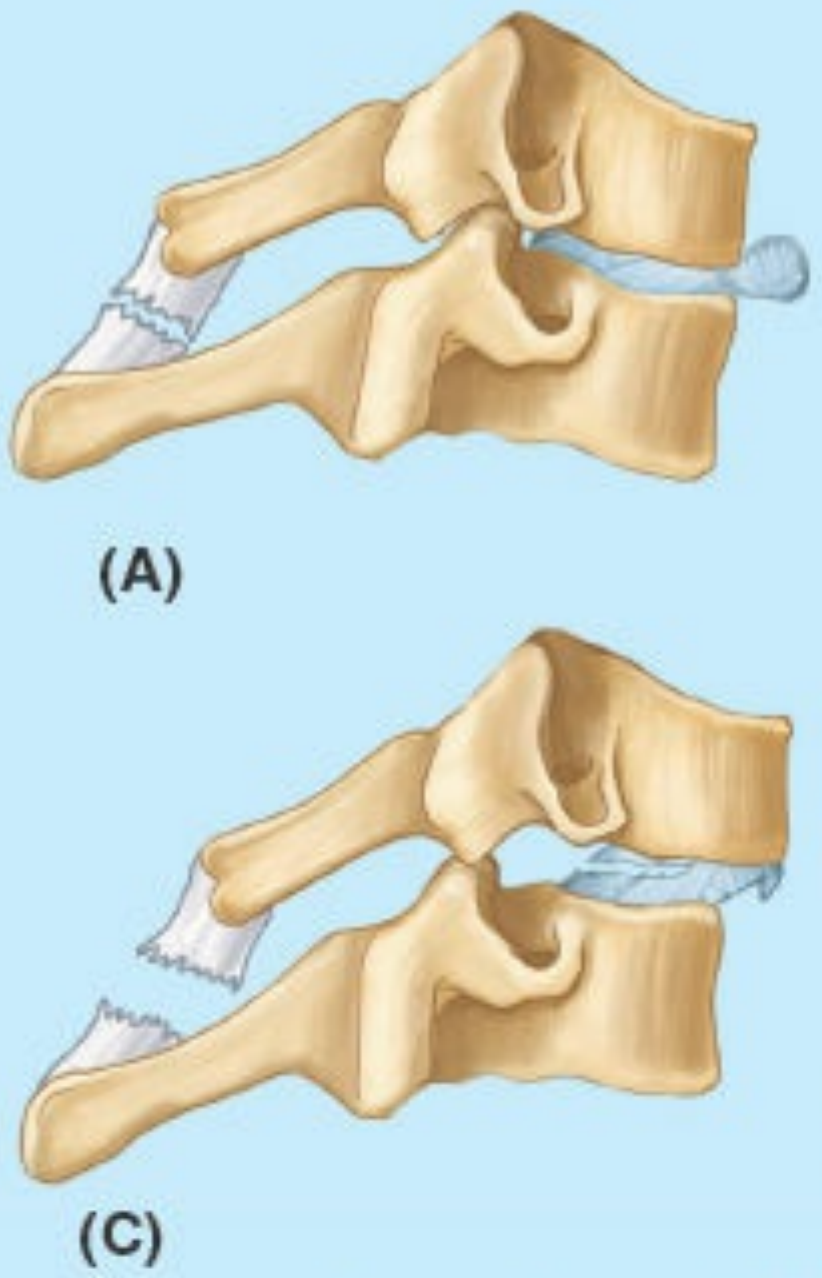

Luxaciones de las vértebras cervicales

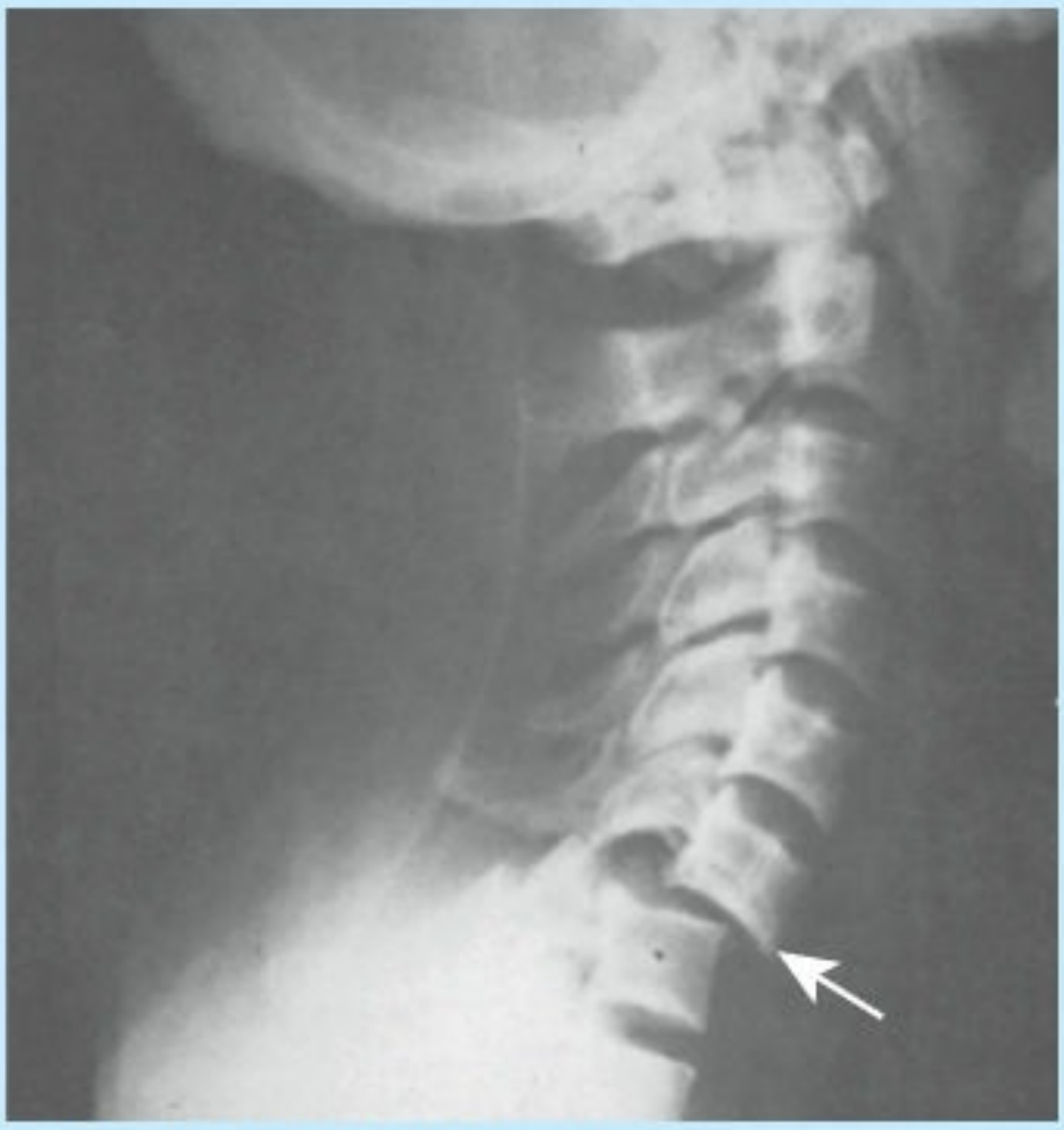

(E) Proyección lateral derecha

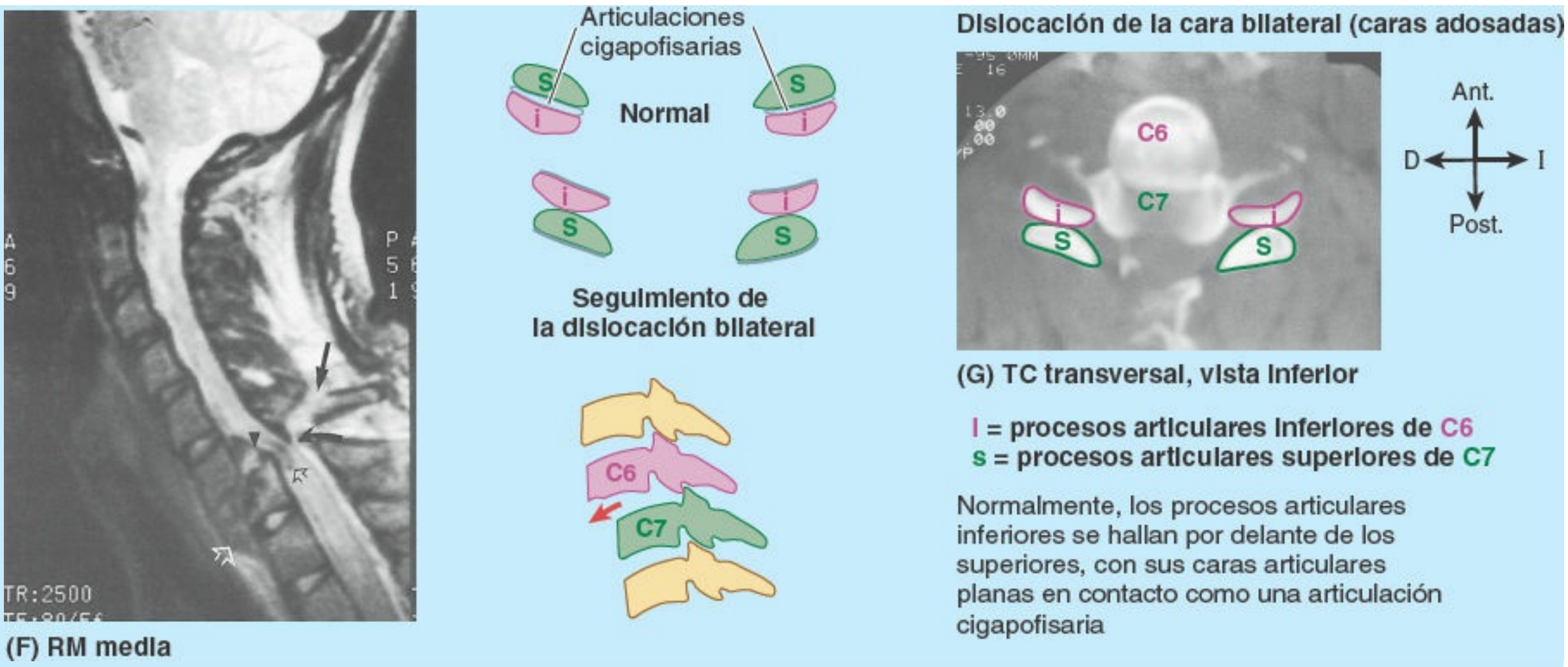

FIGURA C2-3 **Luxaciones de las vértebras cervicales.** Se muestran cuatro estadios traumáticos: **(A)** estadio I, esguince por flexión; **(B)** estadio II, subluxación anterior con desplazamiento anterior del 25%; **(C)** estadio III, desplazamiento del 50%, y **(D)** estadio IV, luxación completa. **E)** Radiografía lateral en la que se observa una luxación en estadio III, con desplazamiento del 50%. **F)** En esta exploración con RM en una luxación en estadio IV con lesión medular se observa la fractura del cuerpo de C7 *(punta de flecha blanca abierta)*. El ligamento amarillo está roto *(flecha negra curva)* y el proceso espinoso está arrancado *(flecha negra recta)*. **G)** Esta TC transversal (en el mismo paciente que en **F**) muestra la posición invertida de los procesos articulares de las vértebras C6 y C7, debido al «salto de las caras articulares».

Fractura y luxación del atlas

La vértebra C1 es un anillo óseo con dos masas laterales cuneiformes, conectadas entre sí por los arcos anterior y posterior, relativamente delgados, y el ligamento transverso (v. fig. 2-4 A). Debido a que la parte más gruesa de las masas laterales está orientada hacia fuera, las fuerzas verticales (como ocurre al chocar contra el fondo de la piscina en los accidentes de salto de trampolín) comprimen las masas laterales entre los cóndilos occipitales y el axis, y las separan, fracturando el arco anterior o posterior, o ambos (fig. C2-4 B).

Si la fuerza es suficiente, se *rompe el ligamento transverso* que une ambas masas laterales (fig. C2-4 C). La resultante *fractura de Jefferson* o *por estallido* (fig. C2-4 C a E) por sí misma no da lugar necesariamente a una lesión de la médula espinal, pues las dimensiones del anillo óseo aumentan realmente en estas circunstancias. En cambio, es más probable una lesión medular si se ha roto también el ligamento transverso (v. cuadro clínico «Rotura del ligamento transverso del atlas»), lo que se evidencia radiográficamente por una amplia separación de las masas laterales.

Fractura y luxación del axis

Las *fracturas del arco vertebral* del axis (vértebra C2) son una de las lesiones más frecuentes de las vértebras cervicales (hasta un 40%) (Yochum y Rowe, 2004).

Por lo regular, la fractura se produce en la columna ósea formada por los procesos articulares superior e inferior del axis, la parte *interarticular* (v. fig. 2-5 A). Una fractura en este lugar, denominada *espondilólisis traumática de C2* (fig.

C2-5 A, B y D), ocurre habitualmente por hiperextensión de la cabeza sobre el cuello, más que por la hiperextensión conjunta de cabeza y cuello, como en las *lesiones por contusión de la columna*.

Esta hiperextensión de la cabeza se utilizaba para ejecutar por ahorcamiento a los condenados. El nudo se colocaba bajo el mentón, tras lo cual el cuerpo caía bruscamente por la trampilla (fig. C2-5 C). Por ello, esta fractura ha recibido la denominación de *fractura del ahorcado*.

En las lesiones más graves, el cuerpo de la vértebra C2 se desplaza hacia delante con respecto al cuerpo de C3. Con o sin subluxación (luxación incompleta) del axis, es probable que se lesionen la médula espinal y/o el tronco del encéfalo, lo que puede originar una *tetraplejía* (parálisis de los cuatro miembros) o la muerte.

Las *fracturas del diente* son también lesiones frecuentes del axis (40-50%). Pueden producirse por un golpe horizontal en la cabeza o por complicación de una *osteopenia* (pérdida patológica de masa ósea) (v. cuadro clínico «Fractura del diente del axis»).

Estenosis espinal lumbar

Con este nombre se designa la *estenosis* (estrechamiento) del foramen vertebral en una o más vértebras lumbares (fig. C2-6 B). Este proceso puede ser una anomalía hereditaria que predisponga al sujeto a cambios degenerativos relacionados con el envejecimiento, como la protrusión del disco intervertebral. El tamaño de los nervios espinales lumbares va aumentando a medida que se desciende en la columna vertebral, pero paradójicamente el tamaño de los forámenes intervertebrales va disminuyendo. El estrechamiento suele ser máximo a nivel de los discos intervertebrales. Sin embargo, la estenosis de un solo foramen vertebral lumbar puede comprimir una o más raíces de los nervios espinales que ocupan el conducto vertebral inferior (v. fig. 2-1). El tratamiento quirúrgico de la estenosis lumbar puede consistir en una laminectomía descompresiva (v. cuadro clínico «Laminectomía»). Cuando la protrusión del disco intervertebral se produce en un paciente con estenosis espinal (fig. C2-6 B), afecta aún más al conducto vertebral que ya se hallaba limitado, como ocurre en la proliferación artrósica y en la degeneración ligamentosa.

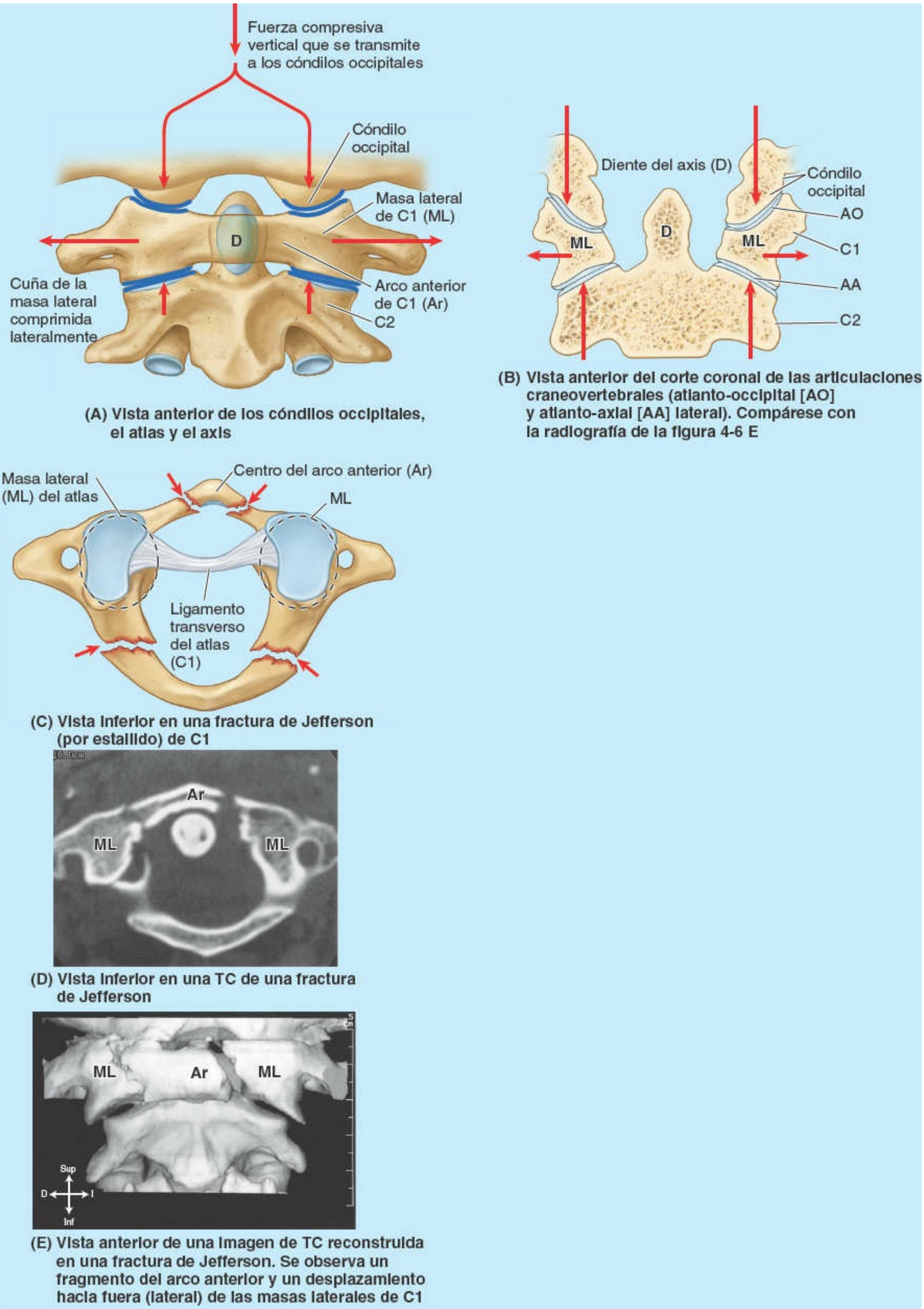

FIGURA C2-4 A y **B)** Fractura de Jefferson del atlas. **C** a **E)** Fractura de Jefferson.

Costillas cervicales

La presencia de una *costilla cervical* constituye una anomalía relativamente

común. En el 1% a 2% de las personas, el elemento costal en desarrollo de C7, que suele convertirse en una pequeña parte del proceso transverso por delante del foramen transverso (v. fig. 2-5 A), crece anormalmente. Esta estructura puede variar de tamaño desde una pequeña protuberancia hasta una costilla completa, bilateral en cerca del 60% de las ocasiones.

La *costilla supernumeraria (extra),* o una conexión fibrosa desde su vértice hasta la primera costilla torácica, pueden elevar y presionar las estructuras que emergen de la abertura torácica superior, sobre todo la arteria subclavia o el tronco inferior del plexo braquial, y producir el *síndrome de la abertura superior del tórax.*

Anestesia epidural caudal

En el sujeto vivo, el hiato del sacro queda cerrado por el ligamento sacrococcígeo membranoso, que está atravesado por el *filum terminal* (una tira de tejido conectivo que se extiende desde el vértice de la médula espinal hasta el cóccix). Profundamente (superior) al ligamento, el espacio epidural del conducto del sacro está ocupado por un tejido conectivo adiposo (fig. C2-7 A). En la *anestesia epidural caudal*, o *analgesia caudal*, se inyecta un anestésico local en el tejido adiposo del conducto del sacro que rodea las porciones superiores de los nervios sacros. Para ello pueden emplearse varias vías, incluido el hiato del sacro (fig. C2-7 B y C). Debido a que el hiato del sacro se halla entre los cuernos del sacro e inferior al proceso espinoso de S4 o de la cresta sacra media, estos puntos de referencia palpables son importantes para localizar el hiato (fig. C2-7 A). La solución anestésica difunde hacia arriba y extraduralmente, donde actúa sobre los nervios espinales S2-Co1 de la cola de caballo. La altura hasta donde asciende el anestésico se controla por la cantidad inyectada y la posición del paciente. Se produce una anestesia por debajo del bloqueo epidural. Los agentes anestésicos y analgésicos pueden inyectarse también a través de los forámenes sacros posteriores hasta el conducto sacro en torno a las raíces de los nervios espinales *(anestesia epidural transacra)* (fig. C2-7 B). La anestesia epidural durante el parto se expone en el capítulo 6.

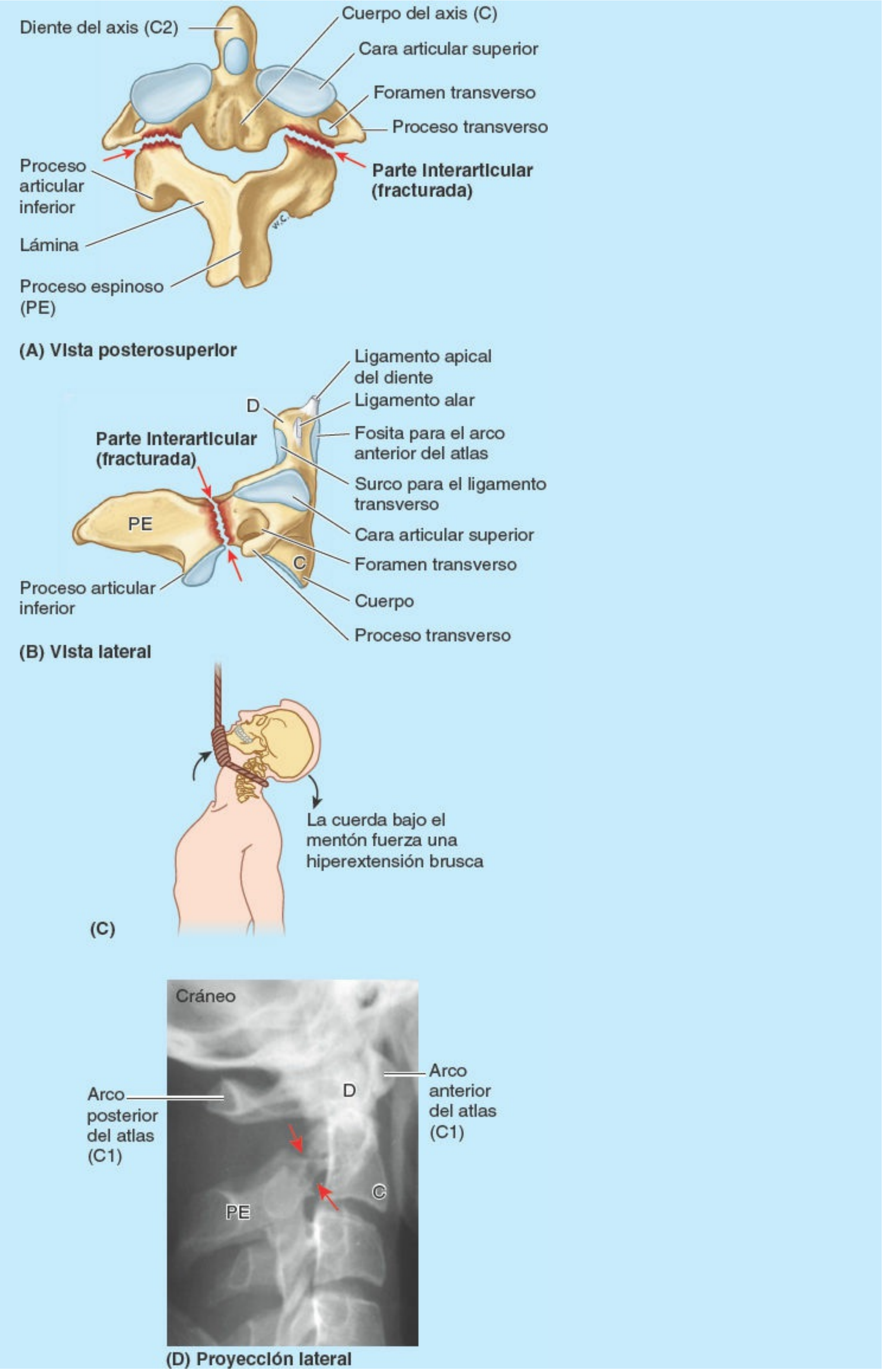
Diente del axis (C2)
Cuerpo del axis (C)
Cara articular superior
Foramen transverso
Proceso transverso
Proceso articular inferior
Parte interarticular (fracturada)
Lámina
Proceso espinoso (PE)
(A) Vista posterosuperior
Ligamento apical del diente
D
Ligamento alar
Parte interarticular (fracturada)
Fosita para el arco anterior del atlas
Surco para el ligamento transverso
PE
Cara articular superior
C
Foramen transverso
Proceso articular inferior
Cuerpo
Proceso transverso
(B) Vista lateral
La cuerda bajo el mentón fuerza una hiperextensión brusca
(C)
Cráneo
Arco anterior del atlas (C1)
D
Arco posterior del atlas (C1)
C
PE
(D) Proyección lateral

FIGURA C2-5 A a **C)** Fractura y luxación del axis. Vistas posterosuperior **(A)** y lateral **(B)** de una fractura de C2 en el ahorcamiento *(flechas)*. **C)** La posición del nudo produce una hiperextensión durante el ahorcamiento *(flechas)*. **D)** Radiografía en proyección lateral derecha en la cual se observa una fractura de C2 *(flechas)* por ahorcamiento.

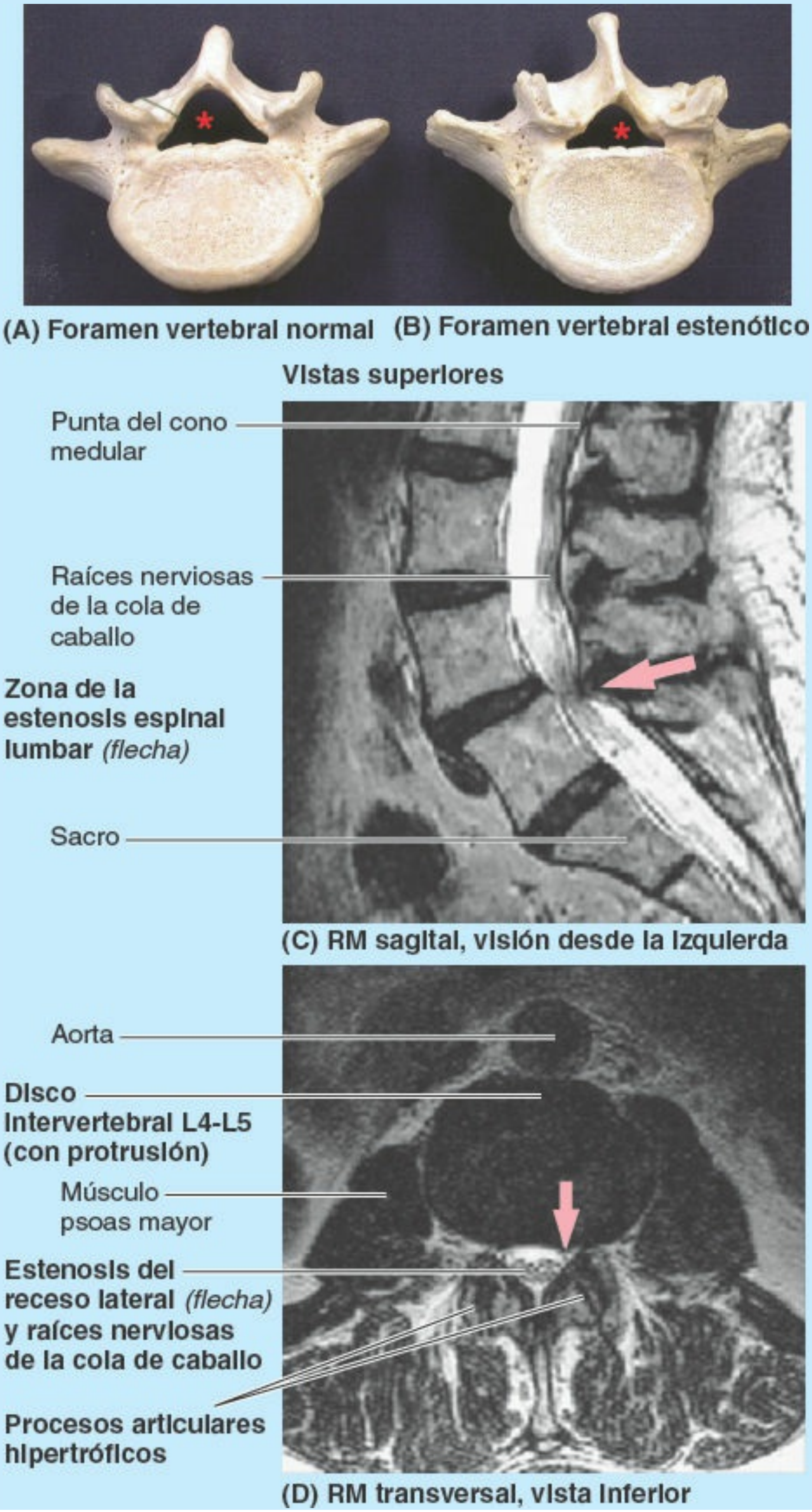

FIGURA C2-6 Estenosis espinal lumbar. Comparación de los forámenes vertebrales normal **(A)** y estenosado **(B).** En la RM sagital **(C)** y transversal **(D)** se demuestra una estenosis de alto grado causada por hipertrofia de los procesos articulares y los ligamentos amarillos, con moderada protrusión periférica del disco intervertebral L4-L5.

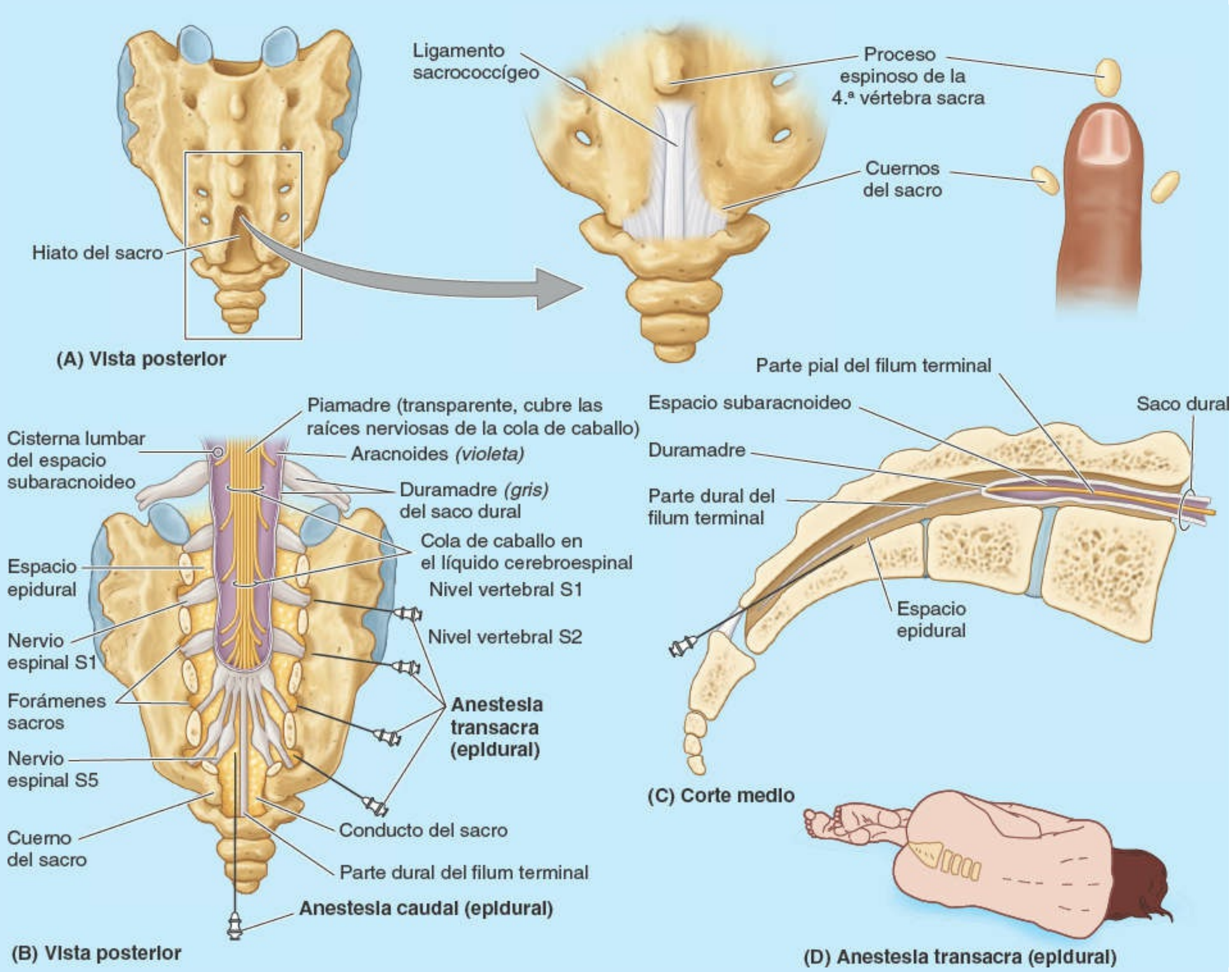

FIGURA C2-7 Anestesia epidural. A) Palpación del ligamento sacrococcígeo. **B** y **C)** El sacro aparece cortado para mostrar la posición de la aguja. **D)** Posición del paciente.

Lesiones del cóccix

Una caída brusca sobre las nalgas puede causar una sufusión hemorrágica subperióstica dolorosa, o bien una fractura del cóccix o una fractura-luxación de la articulación sacrococcígea. Es frecuente que haya desplazamiento y puede ser necesaria la extirpación quirúrgica del hueso afectado, para aliviar el dolor. En un parto especialmente difícil puede lesionarse el cóccix materno. Un molesto síndrome, la *coccigodinia*, se produce a menudo después de un traumatismo sobre el cóccix; en estos casos, generalmente resulta difícil aliviar el dolor.

Fusión anómala de las vértebras

En un 5% de las personas, L5 está parcial o completamente incorporada al sacro —situaciones que se conocen como *hemisacralización* y *sacralización de la vértebra L5* (fig. C2-8 A), respectivamente. En otras personas, S1 está más o menos separada del sacro y parcial o completamente fusionada con la vértebra

L5, lo que se denomina *lumbarización de la vértebra S1* (fig. C2-8 B). Cuando L5 está sacralizada, es frecuente que el nivel L5-S1 sea fuerte y que el nivel L4-L5 degenere, lo cual a menudo provoca síntomas dolorosos.

Efecto del envejecimiento sobre las vértebras

Entre el nacimiento y los 5 años de edad, el cuerpo de una vértebra lumbar típica aumenta tres veces de altura (desde 5-6 mm hasta 15-18 mm), y entre los 5 y 13 años aumenta otro 45% a 50%. El crecimiento longitudinal prosigue durante toda la adolescencia, pero el ritmo disminuye y cesa entre los 18 y 25 años.

Durante la época media de la vida y la vejez disminuyen globalmente la densidad y la fortaleza óseas, especialmente en la parte central del cuerpo vertebral. A consecuencia de ello, las superficies articulares se arquean gradualmente hacia dentro, de tal modo que las caras superior e inferior de las vértebras se vuelven cada vez más cóncavas (fig. C2-9 A), y los discos intervertebrales se hacen convexos de forma progresiva. La pérdida ósea y el consiguiente cambio morfológico de los cuerpos vertebrales pueden ser parcialmente causantes de la disminución de talla que se produce con el envejecimiento. El desarrollo de estas concavidades puede producir un aparente estrechamiento del «espacio» intervertebral radiológico, basado en la distancia entre los bordes de los cuerpos vertebrales; sin embargo, ello no debe interpretarse como una pérdida de grosor del disco intervertebral.

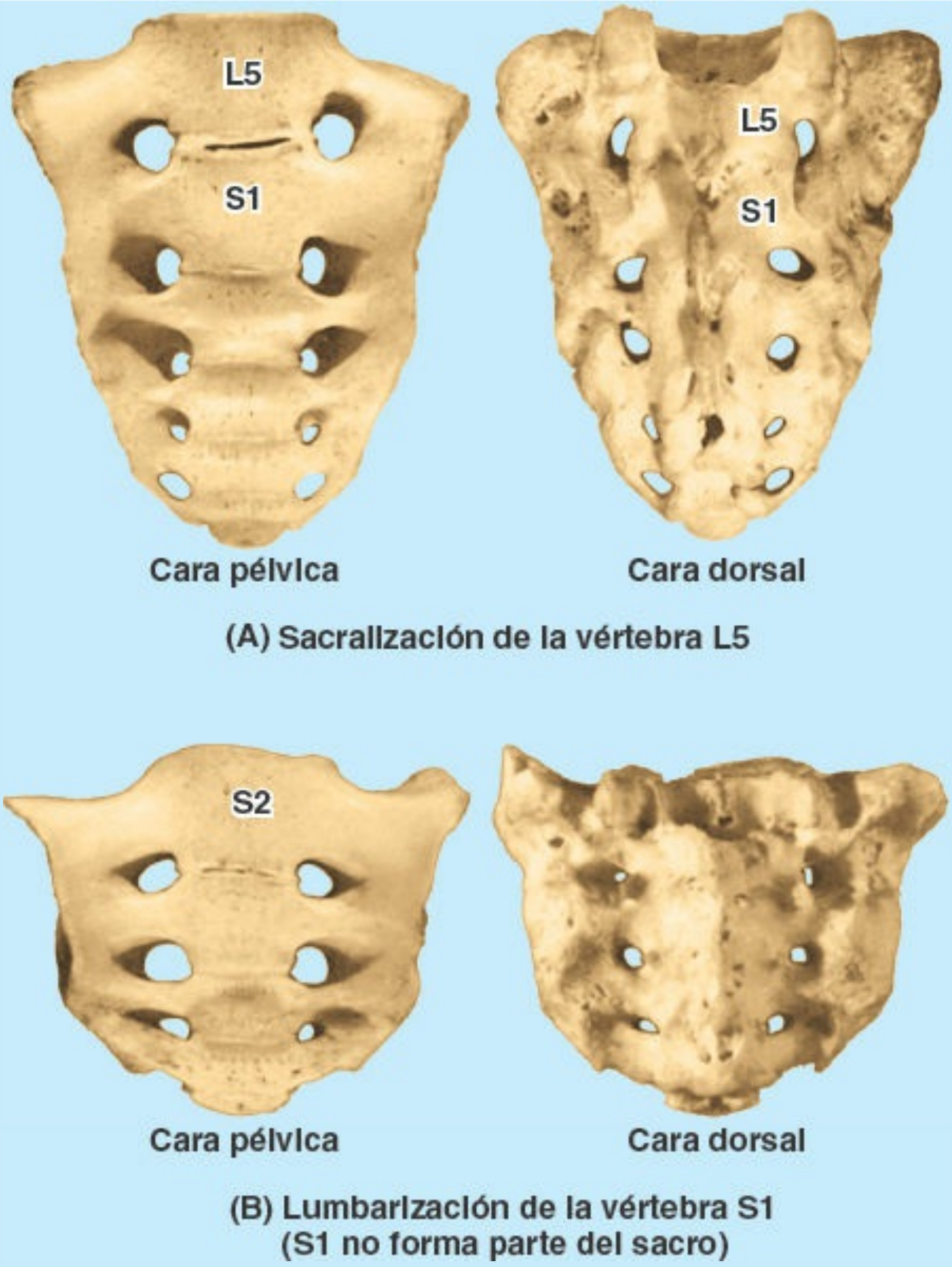

FIGURA C2-8.

El envejecimiento de los discos intervertebrales combinado con el cambio morfológico de las vértebras da lugar a que aumenten las fuerzas compresivas en la periferia de los cuerpos vertebrales, donde se unen los discos. En respuesta, suelen desarrollarse *osteófitos* (espolones óseos) en torno a los bordes del cuerpo vertebral (a lo largo de las fijaciones de las fibras de la parte externa del disco), especialmente en sus partes anterior y posterior (fig. C2-9 B). De modo similar, como la alteración de la mecánica aumenta las fuerzas que inciden sobre las articulaciones cigapofisarias, aparecen osteófitos en las fijaciones de las cápsulas articulares y de los ligamentos accesorios, en particular en los de los procesos articulares superiores, mientras que se desarrollan extensiones del cartílago articular en torno a las caras articulares de los procesos inferiores.

Este crecimiento óseo o cartilaginoso que ocurre en las edades avanzadas se ha considerado tradicionalmente como un proceso patológico (*espondilosis* en el caso de los cuerpos vertebrales, *artrosis* en las articulaciones cigapofisarias), pero puede ser más realista interpretarlo como un previsible cambio morfológico con

la edad, que representaría la anatomía normal a cierta edad.

A menudo resulta difícil establecer una correlación entre estos cambios y la aparición de dolor. Algunos individuos con estas manifestaciones presentan dolor; otros con los mismos cambios relacionados con la edad no sufren dolor, y otros presentan escasos cambios morfológicos, pero experimentan los mismos tipos de dolor que los individuos con cambios evidentes. Teniendo en cuenta estos hechos y la aparición típica de los mencionados cambios, algunos clínicos han sugerido que dichos cambios relacionados con la edad no deben considerarse patológicos sino como la anatomía normal del envejecimiento (Bogduk, 2012).

Anomalías de las vértebras

Algunas veces, la epífisis de un proceso transverso no se fusiona. Por lo tanto, hay que tener cautela para no interpretar la persistencia de una epífisis como una fractura vertebral en una radiografía o una TC.

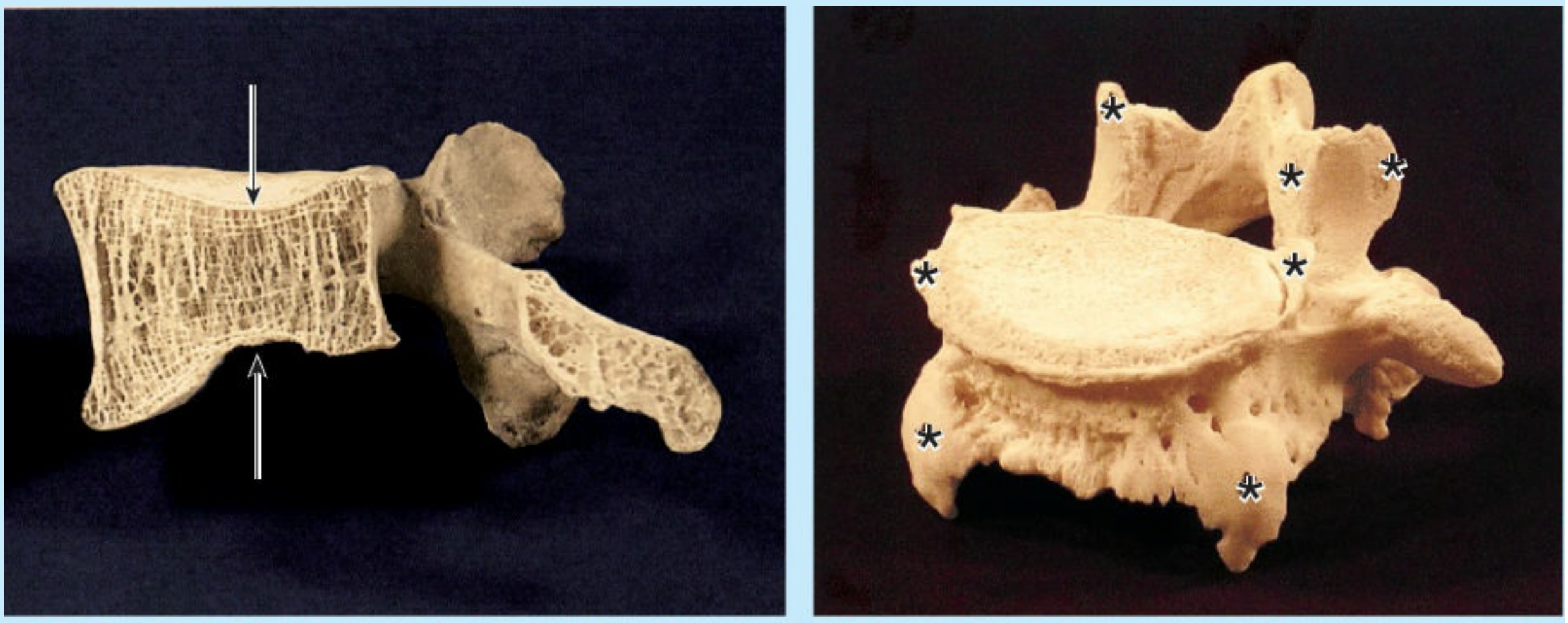

(A) Vista medial de la mitad derecha de una vértebra lumbar (B) Vista oblicua anterosuperior izquierda * Osteófitos

FIGURA C2-9 Efectos del envejecimiento sobre las vértebras.

Una anomalía congénita frecuente en la columna vertebral es la *espina bífida oculta*, en la cual los arcos neurales de L5 y/o S1 no se desarrollan normalmente y no se fusionan por detrás del conducto vertebral. Este defecto óseo ocurre hasta en el 24% de la población (Greer, 2009), habitualmente en el arco vertebral de L5 y/o S1. En una forma menor de espina bífida, la única evidencia de su presencia puede ser un pequeño hoyuelo con un mechón de pelo que surge en el dorso bajo. El defecto queda oculto por la piel suprayacente. La mayoría de los niños con este tipo menor de espina bífida sufren problemas en el dorso (Moore et al., 2016). En la exploración neonatal hay que palpar sucesivamente las vértebras adyacentes para comprobar que los arcos vertebrales se hallan intactos y continuos desde la región cervical hasta la sacra.

En los tipos graves de espina bífida, o *espina bífida quística*, uno o más arcos vertebrales no se desarrollan por completo. La espina bífida quística se asocia con hernia de las meninges (*meningocele*, una espina bífida asociada con un quiste meníngeo) y/o de la médula espinal *(mielomeningocele)* (fig. C2-10). En los casos graves de mielomeningocele suele haber síntomas neurológicos (p. ej.,

parálisis de los miembros y trastornos en el control de los esfínteres). Las formas graves de espina bífida ocurren por *defectos del tubo neural*, como su cierre defectuoso durante la 4.ª semana del desarrollo embrionario (Moore et al., 2016).

FIGURA C2-10 **Lactante con espina bífida quística con mielomeningocele en la región lumbar.**

Puntos fundamentales

VÉRTEBRAS

Vértebras típicas. Las vértebras constan de cuerpos vertebrales, que soportan el peso y cuyo tamaño aumenta proporcionalmente a ello; y arcos vertebrales, que albergan y protegen conjuntamente a la médula espinal y las raíces de los nervios espinales. ● Los procesos, que se extienden a partir del arco, proporcionan inserción y apalancamiento a los músculos o dirigen los movimientos entre las vértebras.

Características regionales de las vértebras. Las principales características regionales de las vértebras son: ● forámenes transversos en las vértebras cervicales, ● fositas costales en las vértebras torácicas, ● ausencia de forámenes transversos y de fositas costales en las vértebras lumbares, ● fusión de las vértebras sacras adyacentes, y ● naturaleza rudimentaria de las vértebras coccígeas.

Osificación de las vértebras. Las vértebras se osifican típicamente a partir de tres centros de osificación primarios dentro de un molde cartilaginoso: un centrum, que formará la mayor parte del cuerpo vertebral, y un centro en cada mitad del arco neural. ● Así pues, al nacer, la mayoría de las vértebras constan de tres partes óseas unidas por cartílago hialino. ● La fusión se produce durante los primeros 6 años según un patrón centrífugo a partir de la región lumbar. ● Durante la pubertad aparecen cinco centros de osificación secundarios: tres relacionados con el proceso espinoso y los procesos transversos, y dos epífisis anulares en torno a los bordes superior e inferior del cuerpo vertebral. ● Los elementos costales formados en asociación con el centro de osificación de los procesos transversos suelen formar costillas sólo en la región torácica. En otras regiones forman componentes de los procesos transversos o sus equivalentes. ● El conocimiento del patrón de osificación de las vértebras permite comprender la estructura normal de las vértebras típicas y atípicas, así como sus variaciones y malformaciones.

COLUMNA VERTEBRAL

La **columna vertebral** es una estructura conjunta que consta normalmente de 33 vértebras y sus componentes que las unen en una organización funcional y estructural

única —el «eje» del esqueleto axial (v. fig. 2-1). Debido a que proporciona el «núcleo» central semirrígido en relación al cual se producen los movimientos del tronco, las estructuras «blandas» o huecas que siguen un curso longitudinal pueden sufrir lesiones o torsión (p. ej., la médula espinal, la aorta descendente, las venas cavas, el conducto torácico y el esófago). Por lo tanto, se hallan en estrecha proximidad con el eje vertebral, donde reciben su apoyo semirrígido y se minimizan las fuerzas de torsión sobre dichas estructuras.

Articulaciones de la columna vertebral

Las articulaciones de la columna vertebral incluyen:

- Articulaciones de los cuerpos vertebrales.
- Articulaciones de los arcos vertebrales.
- Articulaciones craneovertebrales (atlanto-axial y atlanto-occipital).
- Articulaciones costovertebrales (v. cap. 4).
- Articulaciones sacroilíacas (v. cap. 6).

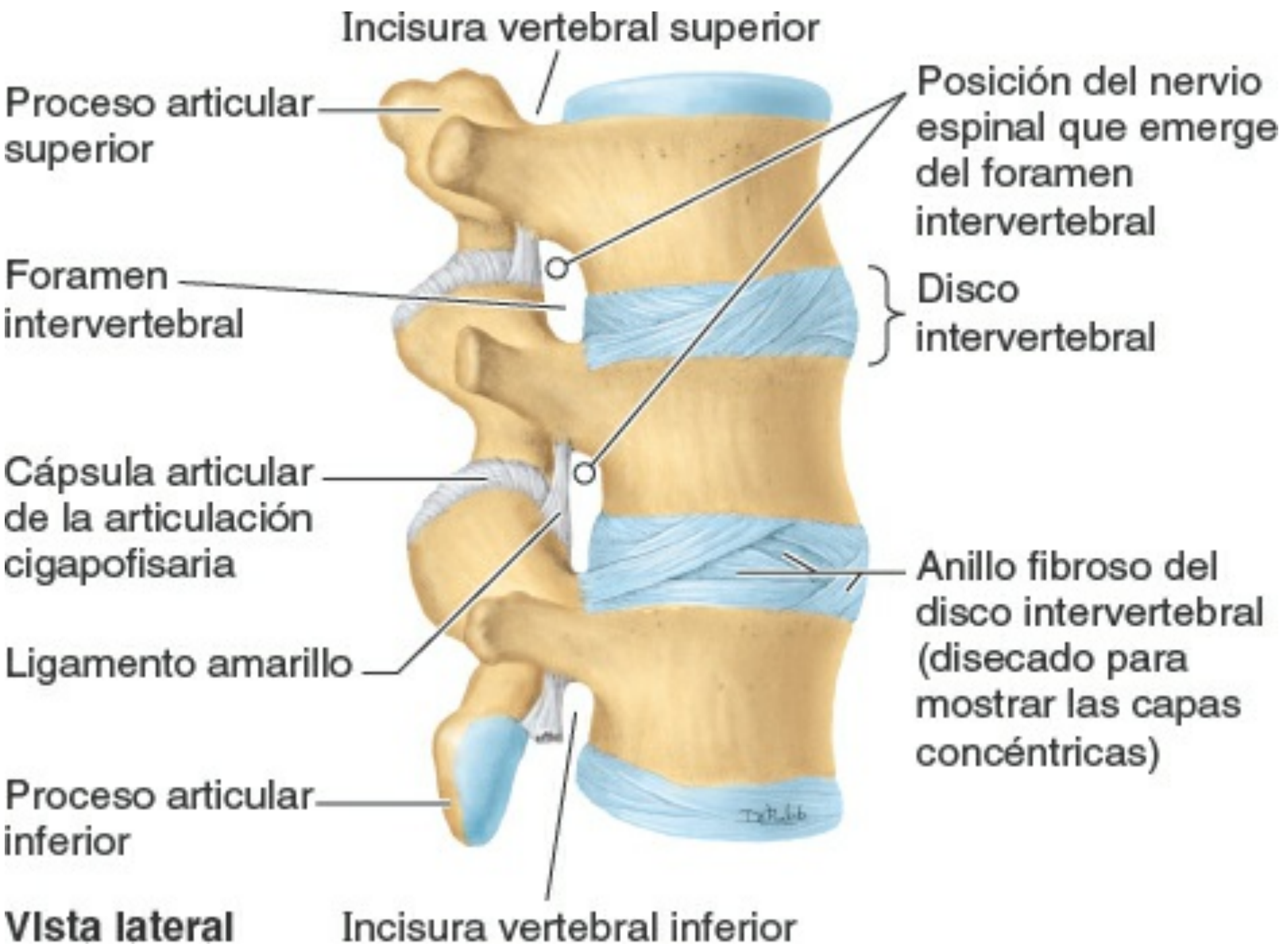

FIGURA 2-14 **Vértebras y discos intervertebrales lumbares.** En esta vista de la región lumbar superior se observa la estructura de los anillos fibrosos de los discos y las estructuras que intervienen en la formación de los forámenes intervertebrales. El disco forma la mitad inferior del borde anterior de un foramen intervertebral (excepto en la región cervical). Por lo tanto, la hernia del disco no afecta al nervio espinal que sale de la parte superior del foramen, rodeado por el hueso.

ARTICULACIONES DE LOS CUERPOS VERTEBRALES

Las articulaciones de los cuerpos vertebrales son *sínfisis (articulaciones cartilaginosas secundarias)* destinadas a soportar el peso y tener fortaleza. Las superficies articulares de las vértebras adyacentes están conectadas por discos intervertebrales y ligamentos (fig. 2-14).

Los **discos intervertebrales** proporcionan una unión potente entre los cuerpos

vertebrales, los unen para formar una columna continua semirrígida y forman la mitad inferior del borde anterior del foramen intervertebral. En conjunto, los discos componen el 20-25% de la longitud total (altura) de la columna vertebral (v. fig. 2-1). Además de permitir movimientos entre las vértebras adyacentes, su deformabilidad elástica les capacita para absorber los choques. Cada disco se compone de un *anillo fibroso*, que es una parte fibrosa externa formada por laminillas concéntricas de fibrocartílago, y una masa central gelatinosa denominada *núcleo pulposo*.

El **anillo fibroso** es un anillo abultado que consta de laminillas concéntricas (capas) de fibrocartílago que constituyen la circunferencia externa del disco intervertebral (figs. 2-14 y 2-15 A). Los anillos se insertan en los *rebordes epifisarios*, lisos y redondeados, en las caras articulares de los cuerpos vertebrales, formados por la fusión de las *epífisis anulares* (figs. 2-2 B y 2-15 B y C). Las fibras que forman cada laminilla cursan oblicuamente de una vértebra a otra, alrededor de 30º o más desde la vertical. Las fibras de las laminillas adyacentes se entrecruzan de forma oblicua en direcciones opuestas y ángulos mayores de 60º (fig. 2-14). Esta disposición permite una rotación limitada entre las vértebras adyacentes, al tiempo que proporciona una fuerte unión entre ellas. El anillo es más delgado en la parte posterior, donde en el adulto puede estar incompleto en la región cervical (Mercer y Bogduk, 1999). La vascularización del anillo va disminuyendo hacia su parte central, y sólo hay inervación sensitiva en su tercio externo.

El **núcleo pulposo** es el centro del disco intervertebral (fig. 2-15 A). Al nacer contiene cerca de un 88% de agua y es más cartilaginoso que fibroso. En gran medida, su naturaleza semilíquida es la causa de la flexibilidad y elasticidad del disco intervertebral, y de la columna vertebral en conjunto.

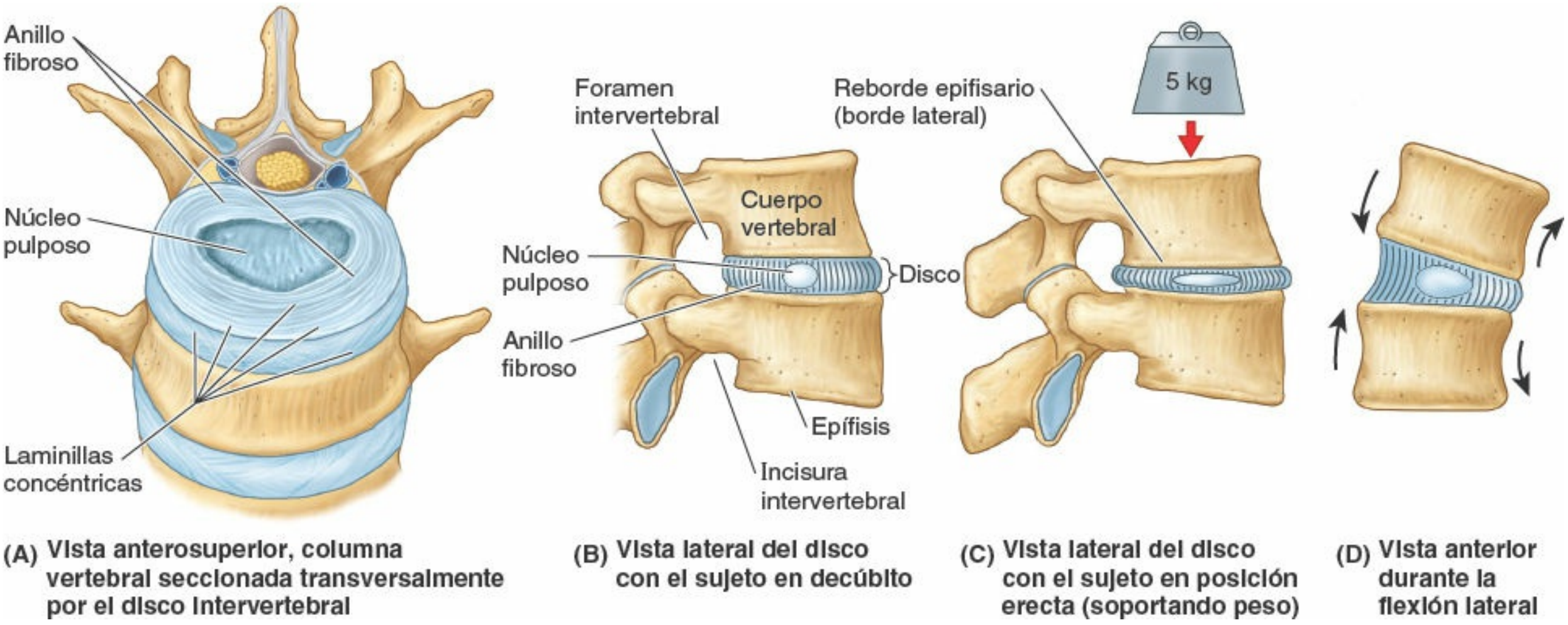

FIGURA 2-15 Estructura y función de los discos intervertebrales. A) El disco se compone de un núcleo pulposo y un anillo fibroso. Las capas superficiales del anillo se han cortado y separado para mostrar la dirección de las fibras. Nótese que el grosor combinado de las laminillas que forman el anillo disminuye en la parte posterior; es decir, el anillo es más delgado en la parte de atrás. **B)** El núcleo pulposo fibrocartilaginoso ocupa el centro del disco y actúa como un mecanismo de almohadillado para absorber los choques. **C)** El núcleo pulposo se aplana y el anillo fibroso protruye al aplicar peso, como ocurre al estar de pie y sobre todo al cargar pesos. **D)** Durante los movimientos de flexión y extensión, el núcleo pulposo sirve de punto de apoyo. El anillo queda sometido simultáneamente a compresión en un lado y tensión en el otro.

Las fuerzas verticales deforman los discos intervertebrales, que actúan como

amortiguadores de los choques. El núcleo pulposo se vuelve más ancho al comprimirse, y más delgado cuando se tensa o distiende (como cuando se está colgado o suspendido) (fig. 2-15 C). La compresión y la tensión ocurren simultáneamente en el mismo disco durante la flexión, anterior y lateral, y la extensión de la columna vertebral (fig. 2-15 D). Durante estos movimientos, y en la rotación, el núcleo turgente actúa como un punto de apoyo semilíquido. Debido a que las laminillas del anillo fibroso son más delgadas y menos numerosas posteriormente que en las partes anterior y lateral, el núcleo pulposo no queda centrado en el disco, sino que se sitúa entre el centro y su parte posterior (fig. 2-15 A). Este núcleo es avascular y recibe sus nutrientes por difusión desde los vasos sanguíneos situados en la periferia del anillo fibroso y el cuerpo vertebral.

No hay disco intervertebral entre las vértebras C1 y C2; el disco funcional más inferior es el situado entre L5 y S1. Los discos varían de grosor según las diferentes regiones, y aumenta a medida que se desciende en la columna vertebral. Sin embargo, su grosor en relación con el tamaño de los cuerpos vertebrales que conectan está más en función de la gama de movimientos, y el grosor relativo es mayor en las regiones cervical y lumbar. El grosor es más uniforme en la región torácica. Los discos son más gruesos anteriormente en las regiones cervical y lumbar; su diversa morfología ocasiona las curvaturas secundarias de la columna vertebral (v. fig. 2-1 B).

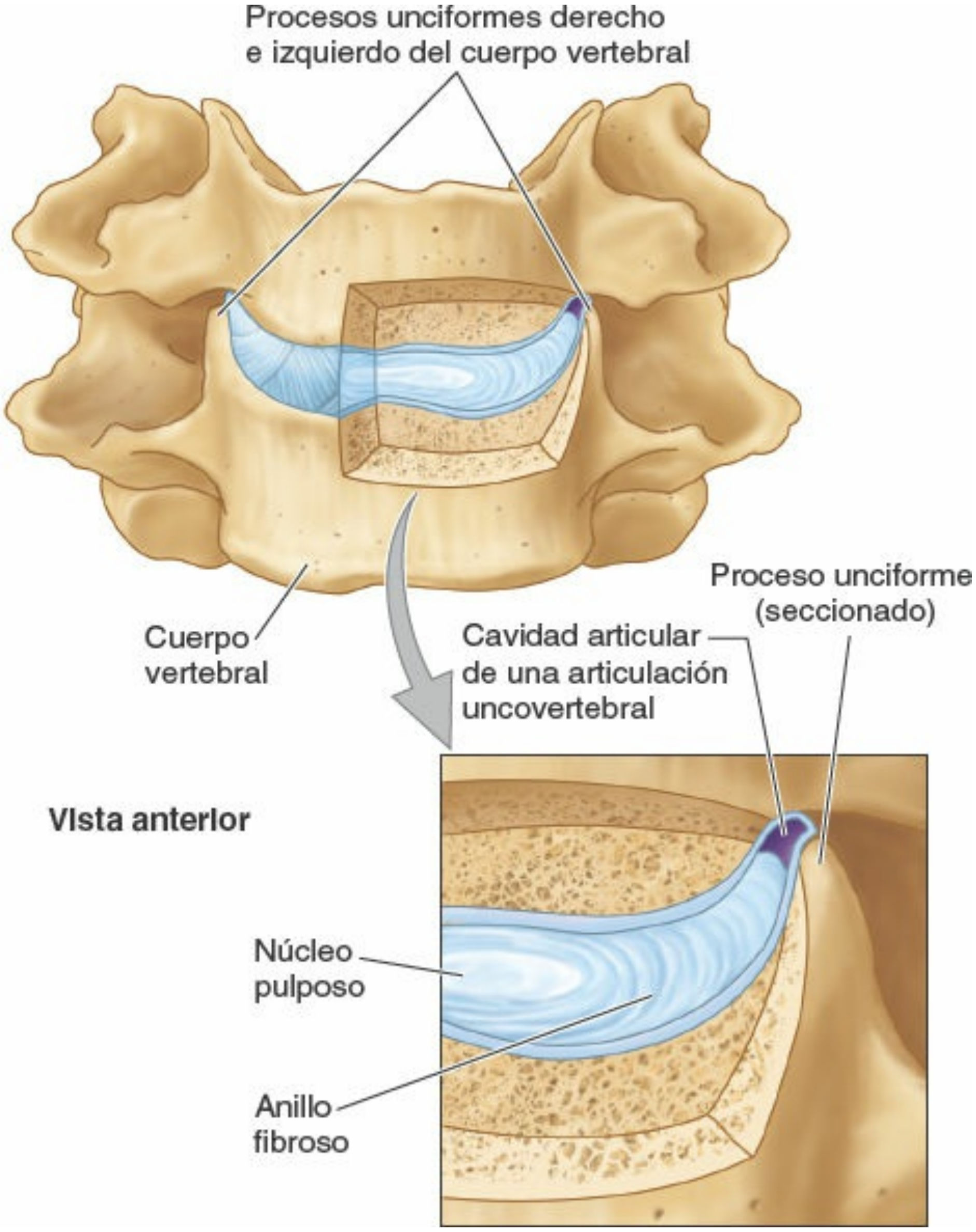

FIGURA 2-16 Articulaciones uncovertebrales. Estas pequeñas estructuras, semejantes a articulaciones sinoviales, se hallan entre los procesos unciformes de los cuerpos de las vértebras inferiores y las superficies en bisel de los cuerpos vertebrales inmediatamente superiores. Estas articulaciones se encuentran en los bordes posterolaterales de los discos intervertebrales.

Las **«articulaciones»** o **hendiduras uncovertebrales** (de Luschka) se suelen desarrollan después de los 10 años de edad entre los procesos unciformes de los cuerpos vertebrales de C3 o C4 a C6 o C7 y las superficies inferolaterales biseladas de los cuerpos vertebrales inmediatamente superiores (fig. 2-16). Las articulaciones se hallan en los bordes lateral y posterolateral de los discos intervertebrales. Las superficies articulares de estas estructuras semejantes a articulaciones están cubiertas por un cartílago humedecido por el líquido contenido en un espacio potencial interpuesto, o «cápsula». Algunos las consideran como articulaciones sinoviales; otros creen que se trata de espacios (hendiduras) degenerativos en los discos, ocupados por líquido extracelular. Las articulaciones uncovertebrales son lugares donde con frecuencia se forman espolones óseos en los últimos años, que pueden ocasionar dolor cervical.

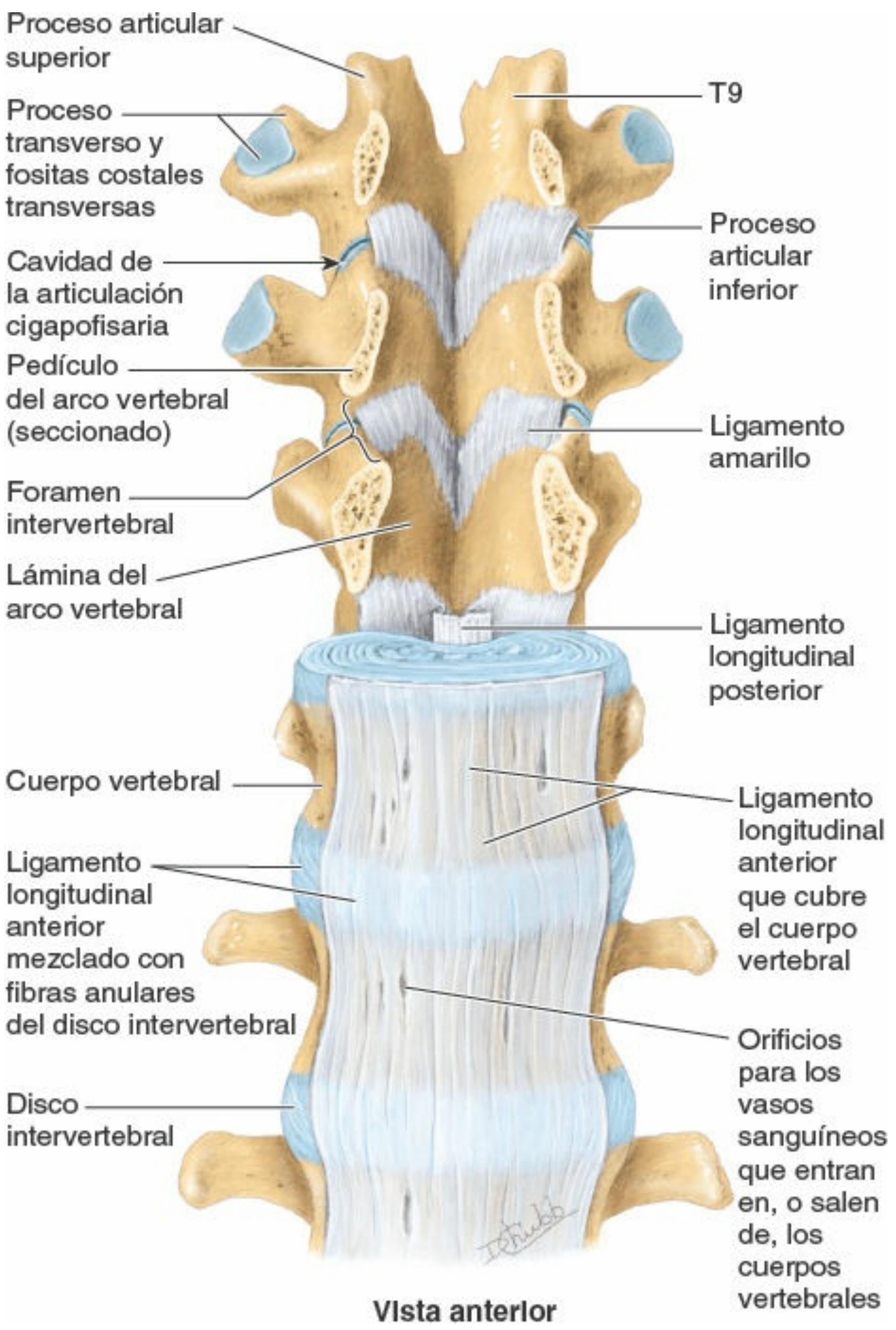

FIGURA 2-17 Relación de los ligamentos con las vértebras y los discos intervertebrales. Se muestran las vértebras torácicas inferiores (T9-T12) y las lumbares superiores (L1-L2), con sus discos y ligamentos asociados. Los pedículos de las vértebras T9-T11 se han seccionado y se han eliminado sus cuerpos vertebrales y discos intermedios para obtener una vista anatómica de la pared posterior del conducto vertebral. Entre los pedículos adyacentes derechos o izquierdos, los procesos articulares inferior y superior y las articulaciones cigapofisarias entre ellas (cuyas cápsulas articulares se han eliminado) y la extensión más lateral de los ligamentos amarillos, se forman los límites posteriores de los forámenes intervertebrales. El ligamento longitudinal anterior es ancho, mientras que el ligamento longitudinal posterior es estrecho.

El **ligamento longitudinal anterior** es una potente banda fibrosa ancha que cubre y conecta las caras anterolaterales de los cuerpos y discos intervertebrales (fig. 2-17). El ligamento se extiende longitudinalmente desde la cara pélvica del sacro hasta el tubérculo anterior de la vértebra C1 y el hueso occipital por delante del foramen magno; las partes más superiores reciben los nombres específicos de ligamentos

atlanto-axial anterior y atlanto-occipital. Aunque es más grueso sobre la cara anterior de los cuerpos vertebrales (en las ilustraciones a menudo sólo se representa esta porción), el ligamento longitudinal anterior cubre también las caras laterales de los cuerpos vertebrales hasta el foramen intervertebral. Este ligamento impide la hiperextensión de la columna vertebral y mantiene la estabilidad de las articulaciones entre los cuerpos vertebrales. *El ligamento longitudinal anterior es el único ligamento que limita la extensión*; todos los demás ligamentos intervertebrales limitan tipos de flexión.

El **ligamento longitudinal posterior** es una banda mucho más estrecha y algo más débil que el anterior (figs. 2-17 y 2-18 B). Cursa por dentro del conducto vertebral, por la cara posterior de los cuerpos vertebrales. Se fija principalmente a los discos intervertebrales y menos a la cara posterior de los cuerpos vertebrales, desde C2 hasta el sacro; a menudo hay tejido adiposo y vasos sanguíneos entre el ligamento y la superficie ósea. El ligamento se opone débilmente a la hiperflexión de la columna vertebral y ayuda a evitar o redirigir la hernia posterior del núcleo pulposo. Posee abundantes terminaciones nerviosas nociceptivas (dolor).

ARTICULACIONES DE LOS ARCOS VERTEBRALES

Las articulaciones de los arcos vertebrales son las **articulaciones cigapofisarias**. Se trata de articulaciones sinoviales planas formadas entre los procesos articulares superior e inferior *(cigapófisis)* de las vértebras adyacentes (figs. 2-15 y 2-17). Cada articulación está rodeada por una *cápsula articular*. Las cápsulas de la región cervical son especialmente delgadas y laxas, lo que refleja su amplia gama de movimientos (fig. 2-18). La cápsula está unida a los bordes de las superficies articulares de los procesos articulares de vértebras adyacentes. Ligamentos accesorios unen las láminas, los procesos transversos y los procesos espinosos, y ayudan a estabilizar las articulaciones.

Las articulaciones cigapofisarias permiten movimientos de deslizamiento entre los procesos articulares; la forma y la disposición de las superficies articulares determinan los tipos de movimientos posibles. El margen (amplitud) de movimiento viene determinado por el tamaño del disco intervertebral en relación con el tamaño del cuerpo vertebral. En las regiones cervical y lumbar, estas articulaciones soportan un cierto peso y comparten esta función con los discos intervertebrales, especialmente durante la flexión lateral.

Las articulaciones cigapofisarias están inervadas por ramas articulares procedentes de los ramos mediales de los ramos posteriores de los nervios espinales (fig. 2-19). Cuando estos nervios pasan posteroinferiormente, se sitúan en unos surcos sobre las superficies posteriores de la parte medial de los procesos transversos. Cada rama articular inerva dos articulaciones adyacentes; por lo tanto, cada articulación está inervada por dos nervios.

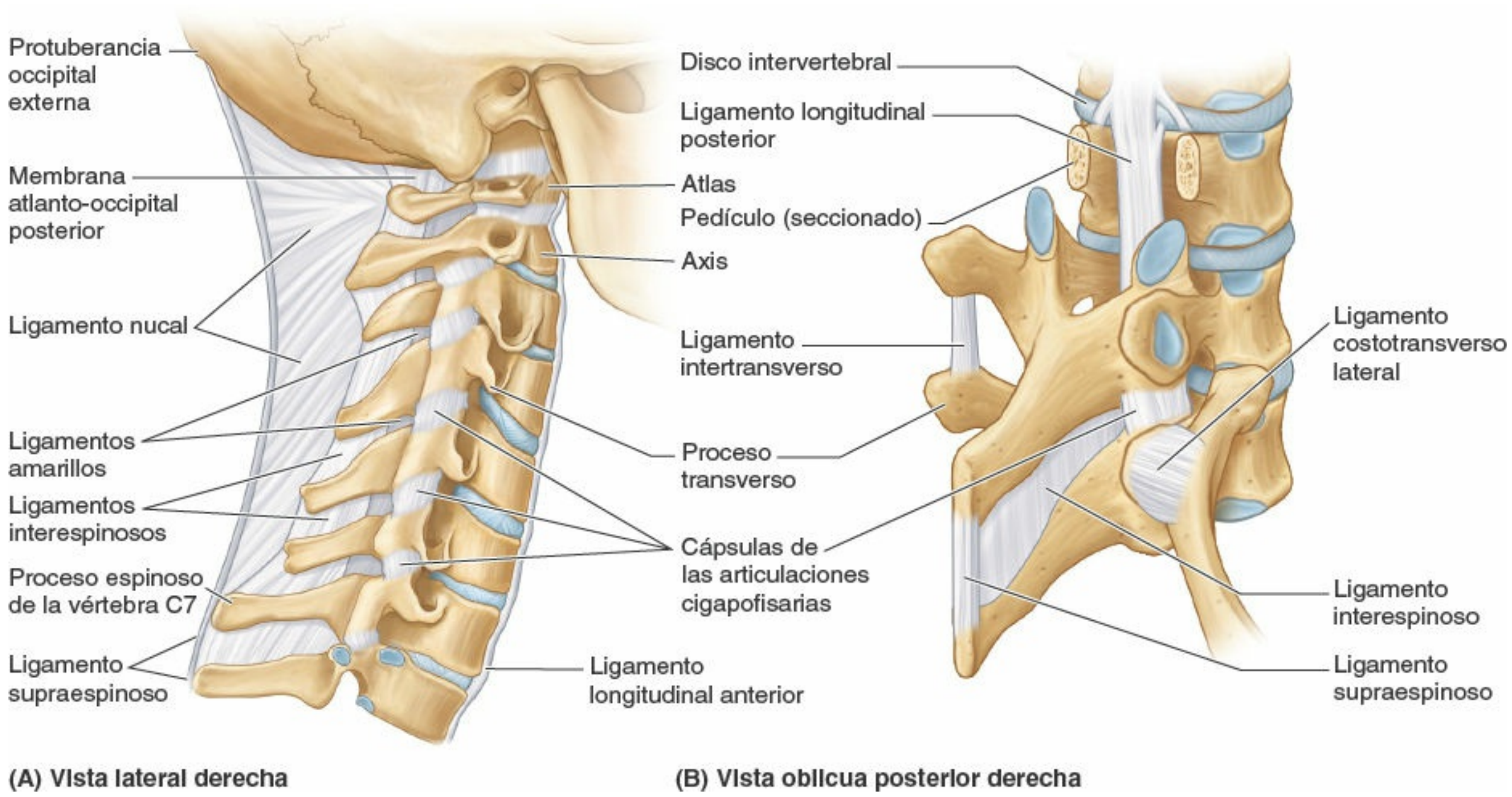

FIGURA 2-18 Articulaciones y ligamentos de la columna vertebral. A) Se muestran los ligamentos de la región cervical. Por encima del proceso espinoso prominente de C7 (vértebra prominente), los procesos espinosos están situados profundamente y unidos al ligamento nucal suprayacente. **B)** Se muestran los ligamentos de la región torácica. Los pedículos de las dos vértebras superiores se han seccionado y se han eliminado los arcos vertebrales para poner de manifiesto el ligamento longitudinal posterior. Se exponen los ligamentos intertransverso, supraespinoso e interespinoso en asociación con las vértebras cuyos arcos vertebrales están intactos.

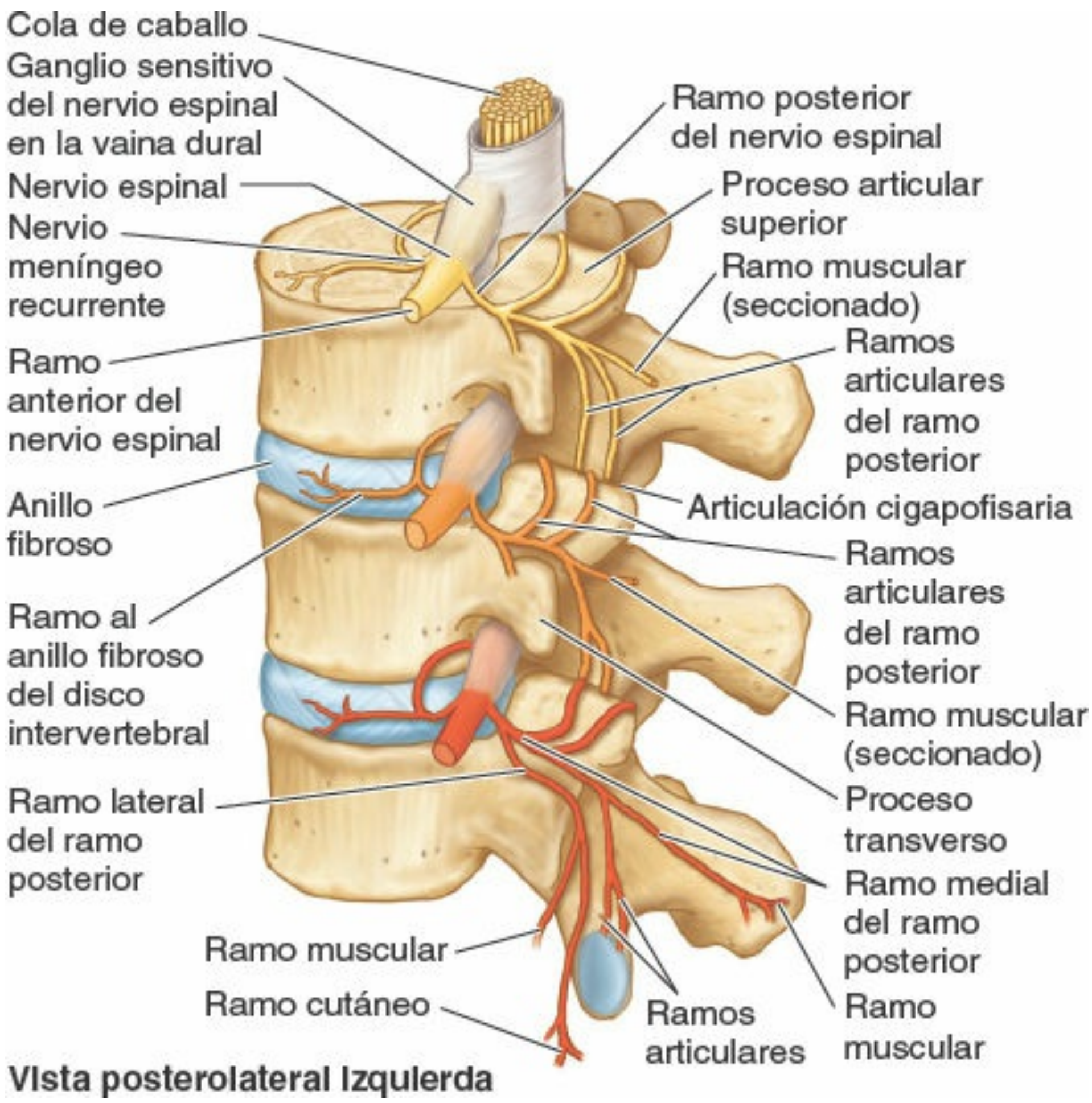

FIGURA 2-19 Inervación de las articulaciones cigapofisarias. Los ramos posteriores proceden de los nervios espinales por fuera del foramen intervertebral y se dividen en ramos medial y lateral. El ramo medial da lugar a ramos articulares, que se distribuyen en la articulación cigapofisaria a ese nivel, y en la articulación situada a un nivel por debajo de su salida. Por lo tanto, cada articulación cigapofisaria recibe ramos articulares a partir del ramo medial de los ramos posteriores de dos nervios espinales adyacentes. Los ramos mediales de ambos ramos posteriores se han de seccionar para desnervar una articulación cigapofisaria.

LIGAMENTOS ACCESORIOS DE LAS ARTICULACIONES INTERVERTEBRALES

Las láminas de los arcos vertebrales adyacentes están unidas por bandas anchas de tejido elástico amarillo claro, denominadas **ligamentos amarillos.** Estos ligamentos se extienden casi verticalmente desde la lámina superior a la inferior; las de ambos lados se unen y mezclan en la línea media (figs. 2-14 y 2-17). Los ligamentos amarillos unen las láminas de las vértebras adyacentes y forman secciones alternas de la pared posterior del conducto vertebral. Los ligamentos amarillos son largos, delgados y anchos en la región cervical, más gruesos en la región torácica y aún más gruesos en la lumbar. Estos ligamentos se oponen a la separación de las láminas vertebrales, al limitar la flexión brusca de la columna vertebral; por lo tanto, evitan las lesiones de los discos intervertebrales. Los ligamentos amarillos, fuertes y elásticos, ayudan a preservar las curvaturas normales de la columna vertebral y a enderezarla después de una flexión.

Los procesos espinosos adyacentes están unidos por ligamentos interespinosos débiles, a menudo membranosos, y por supraespinosos, potentes y fibrosos (fig. 2-18 A y B). Los delgados **ligamentos interespinosos** conectan los procesos espinosos adyacentes y se insertan desde la raíz hasta el vértice de cada proceso. Los **ligamentos supraespinosos**, semejantes a un cordón, que conectan los vértices de los procesos espinosos desde C7 hasta el sacro, se fusionan en la zona superior con el ligamento nucal en el dorso del cuello (fig. 2-18 A). A diferencia de los ligamentos interespinosos y supraespinosos, el **ligamento nucal**, fuerte y ancho, está compuesto por un grueso tejido fibroelástico que se extiende en forma de banda media desde la protuberancia occipital externa y el borde posterior del foramen magno hasta los procesos espinosos de las vértebras cervicales. Debido a la cortedad y profundidad de los procesos espinosos de C3-C5, el ligamento nucal proporciona inserción a los músculos que se unen a los procesos espinosos de las vértebras a otros niveles. Los **ligamentos intertransversos**, que conectan los procesos transversos adyacentes, están formados por fibras dispersas en la región cervical y por cordones fibrosos en la torácica (fig. 2-18 B). En la región lumbar, estos ligamentos son delgados y membranosos.

ARTICULACIONES CRANEOVERTEBRALES

Existen dos clases de articulaciones craneovertebrales: las *atlanto-occipitales*, formadas entre el atlas (vértebra C1) y el hueso occipital, y las *atlanto-axiales*, entre el atlas y el axis (vértebra C2) (fig. 2-20). La palabra griega *atlanto* se refiere al atlas (vértebra C1). Las articulaciones craneovertebrales son de tipo sinovial, sin discos intervertebrales. Su disposición permite una gama de movimientos más amplia que en el resto de la columna vertebral. Las articulaciones comprenden los cóndilos occipitales, el atlas y el axis.

Articulaciones atlanto-occipitales. Las articulaciones se hallan entre las caras articulares superiores de las masas laterales del atlas y los cóndilos occipitales (figs. 2-6 A y B, y 2-20 A). Estas articulaciones permiten los movimientos de flexión y extensión de la cabeza, como en la afirmación gestual. También permiten la inclinación lateral de la cabeza. El principal movimiento es la flexión, con escasa flexión lateral y rotación. Son articulaciones sinoviales de tipo condíleo, con cápsulas delgadas y laxas.

El cráneo y C1 están conectados también por las **membranas atlanto-occipitales anterior y posterior**, que se extienden desde los arcos anterior y posterior de C1 hasta los bordes anterior y posterior del foramen magno (figs. 2-20 B y 2-21). Las membranas anteriores están compuestas por fibras anchas, densamente entrelazadas (especialmente en la zona central, donde continúan con el ligamento longitudinal anterior). Las membranas posteriores son anchas, pero relativamente débiles. Las membranas atlanto-occipitales ayudan a evitar los movimientos excesivos de las articulaciones atlanto-occipitales.

Articulaciones atlanto-axiales. Hay tres articulaciones atlanto-axiales (fig. 2-20 B a D): dos (derecha e izquierda) **articulaciones atlanto-axiales laterales** (entre las caras inferiores de las masas laterales de C1 y las caras superiores de C2) y una **articulación atlanto-axial media** (entre el diente de C2 y el arco anterior del atlas). Las articulaciones atlanto-axiales laterales son articulaciones sinoviales planas de tipo deslizante, mientras que la articulación atlanto-axial media es de tipo trocoidea.

El movimiento en las tres articulaciones atlanto-axiales permite que la cabeza gire de lado a lado (fig. 2-20 D), como en la negación gestual. Durante este movimiento, el cráneo y C1 rotan sobre C2 como una unidad. En la rotación de la cabeza, el diente de C2 es el eje o pivote que se mantiene en una cavidad o collarín formado en la parte anterior por el arco anterior del atlas y en la parte posterior por el *ligamento transverso del atlas* (fig. 2-20 A a D), una potente banda que se extiende entre los tubérculos existentes en las caras mediales de las masas laterales de la vértebra C1.

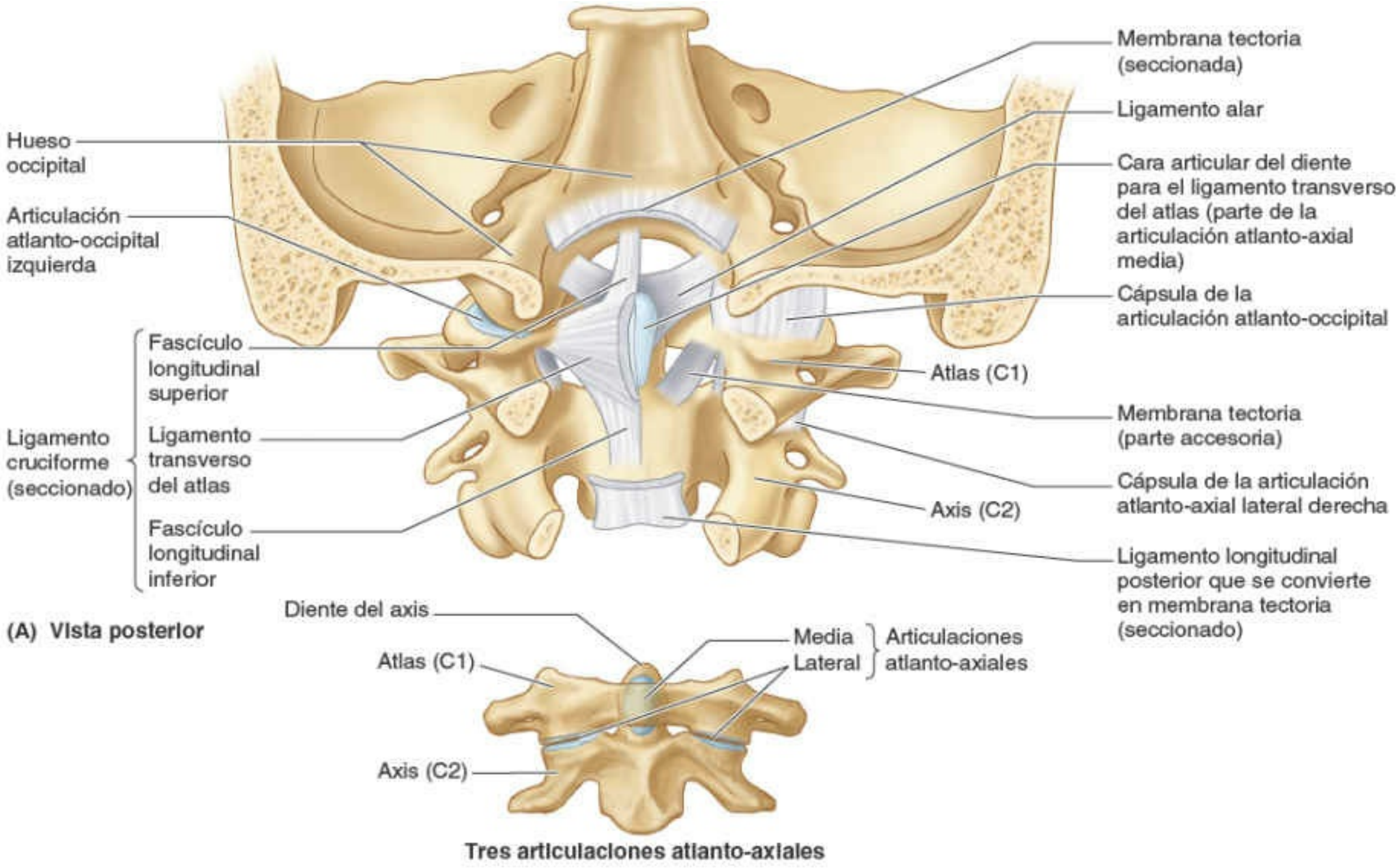

(A) Vista posterior

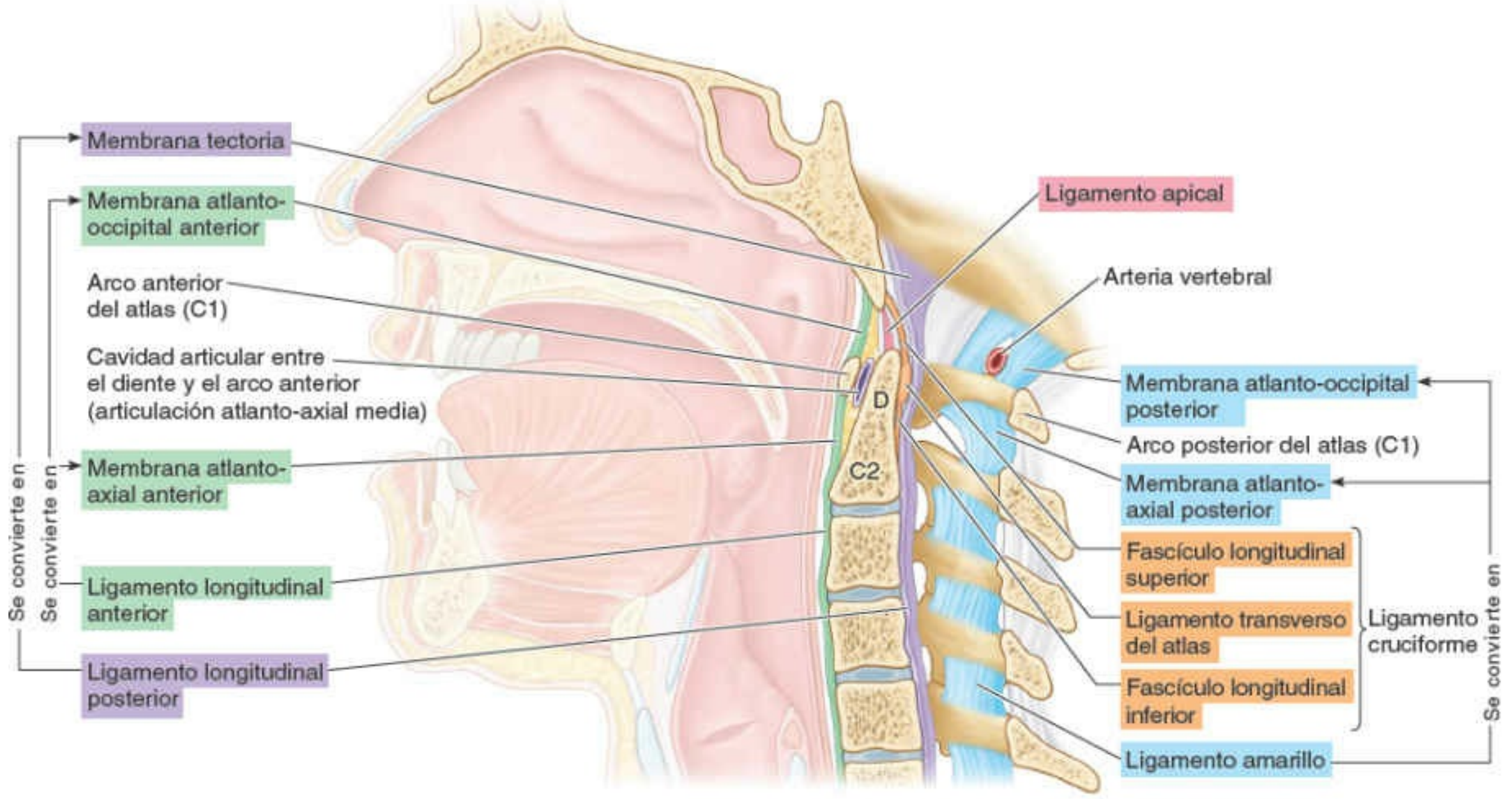

(B) Vista medial de la mitad derecha de la cabeza y la parte superior del cuello seccionados

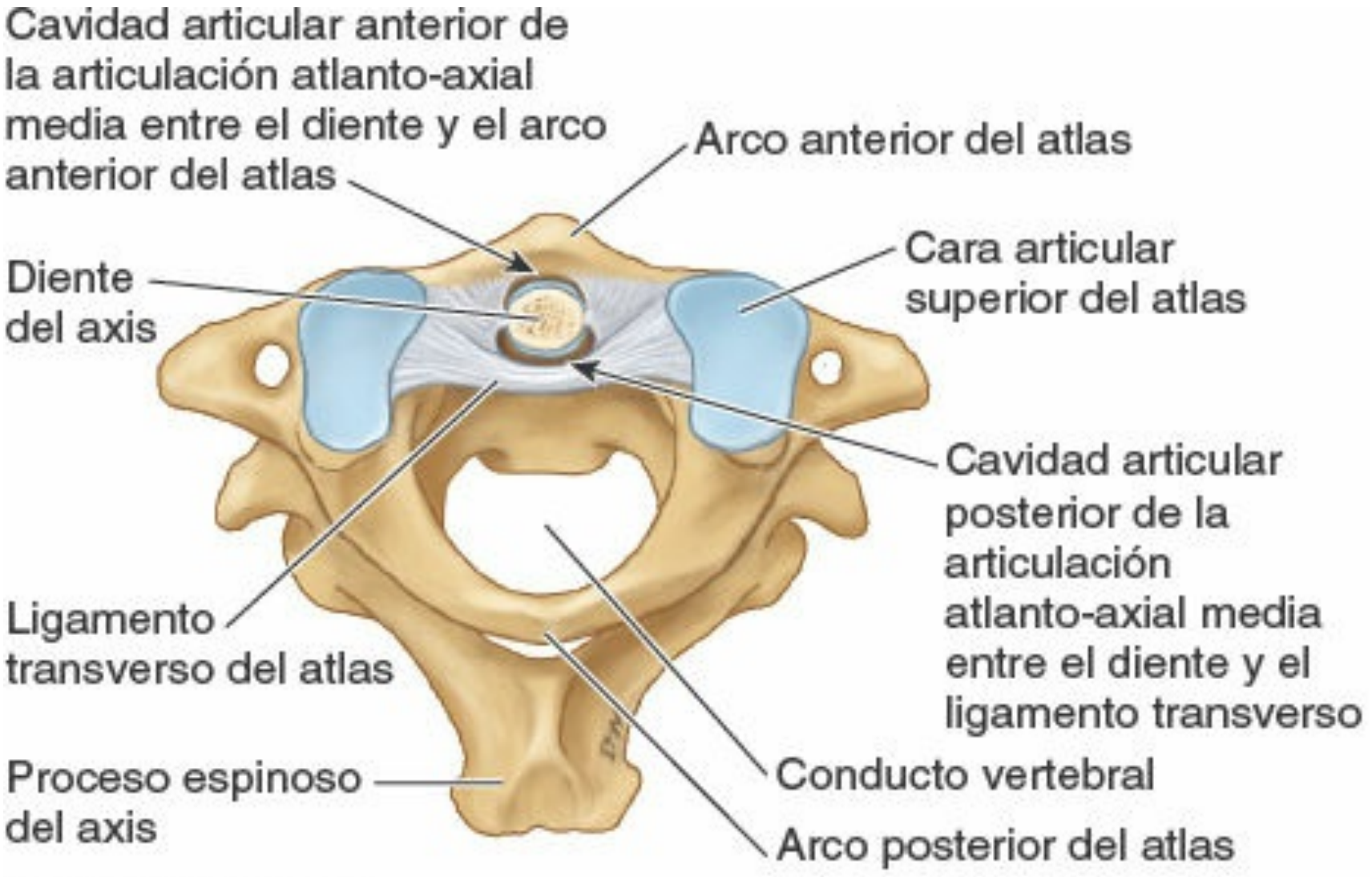

(C) Vista superior

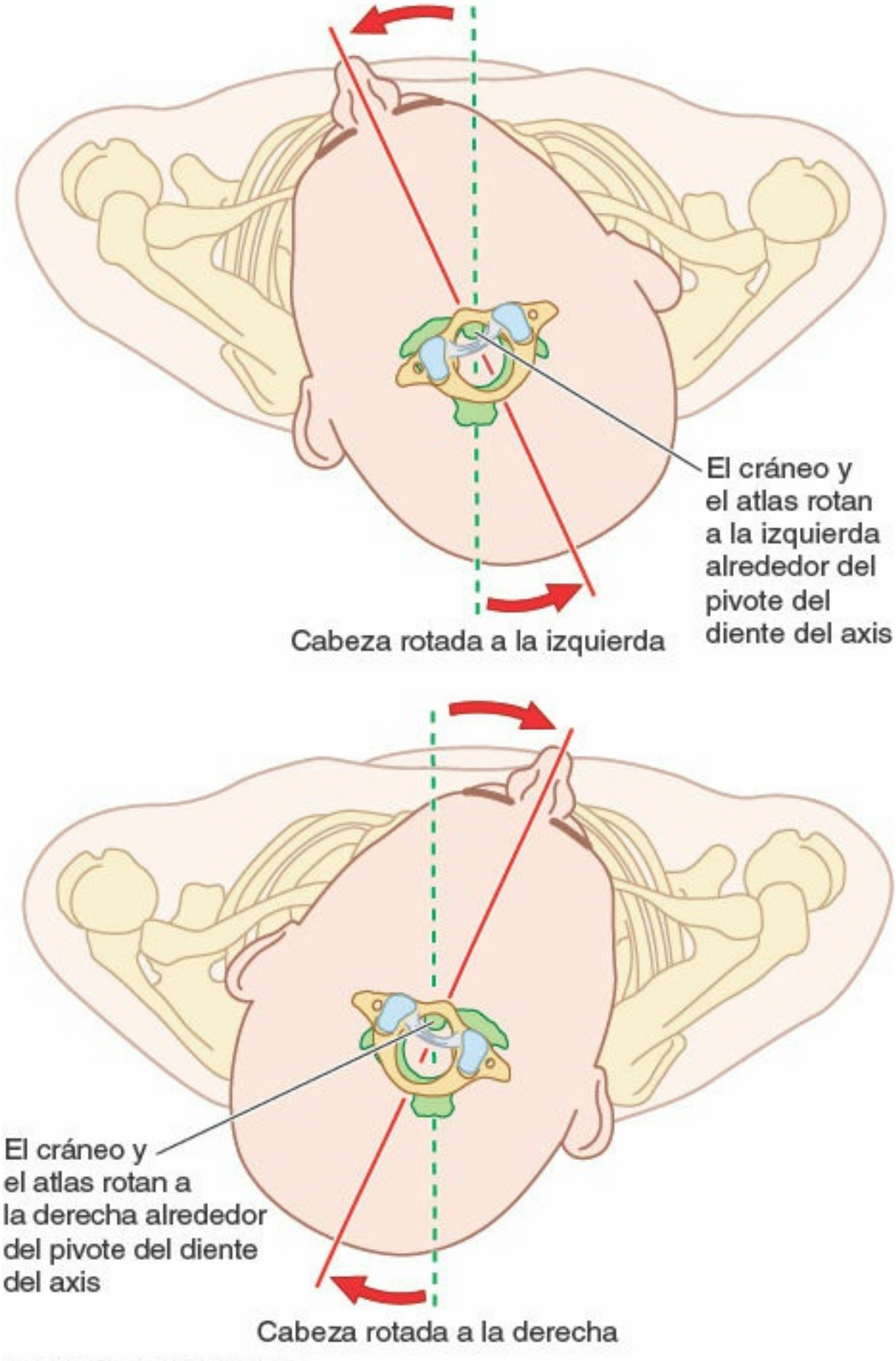

(D) Vistas superiores

FIGURA 2-20 Articulaciones y ligamentos craneovertebrales. A) Ligamentos de las articulaciones atlanto-occipitales y atlanto-axiales. La membrana tectoria y el lado derecho del ligamento cruciforme del atlas se han eliminado para mostrar la unión del ligamento alar derecho al diente de C2 (axis). **B)** En la hemisección de la región craneovertebral se observan las articulaciones medias y las continuidades membranosas de los ligamentos amarillos y los ligamentos longitudinales en dicha región **C)** El atlas y el axis articulados muestran que la articulación atlanto-axial media está constituida por el arco anterior, y que el ligamento transverso del atlas forma un encaje que alberga el diente del axis. **D)** Durante la rotación de la cabeza, el cráneo y el atlas giran conjuntamente en torno al pivote del axis, como ocurre en los movimientos de negación gestual.

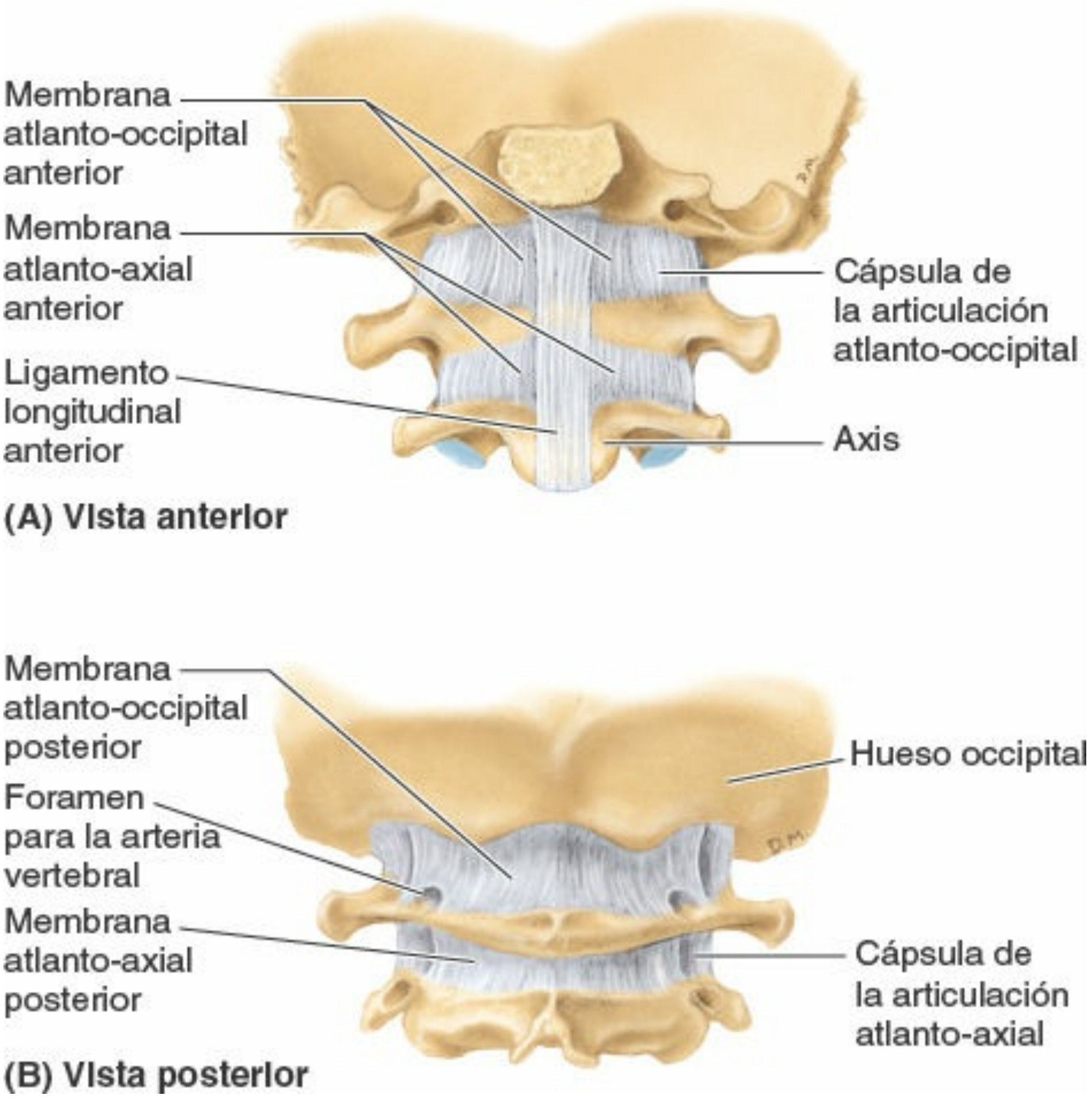

FIGURA 2-21 Membranas de las articulaciones craneovertebrales. A) Solamente se incluye aquí la parte más anterior y gruesa del ligamento longitudinal anterior para mostrar su continuación superior en forma de membrana atlanto-axial anterior y membrana atlanto-occipital anterior. Lateralmente, las membranas se mezclan con las cápsulas articulares de las articulaciones atlanto-axial y atlanto-occipital laterales. **B)** Las membranas atlanto-occipital y atlanto-axial posteriores cruzan los hiatos entre el arco posterior del atlas (C1) y el hueso occipital (borde posterior del foramen magno) superiormente, y las láminas del axis (C2) inferiormente. Las arterias vertebrales penetran en la membrana atlanto-occipital antes de atravesar el foramen magno.

Los *fascículos longitudinales* superior e inferior, orientados verticalmente pero mucho más débiles, se extienden desde el ligamento transverso al hueso occipital en la parte superior y hasta el cuerpo de C2 en la parte inferior. El **ligamento cruciforme del atlas**, así denominado por su forma de cruz, se compone del ligamento transverso del atlas y los fascículos superior e inferior (fig. 2-20 A).

Los **ligamentos alares** se extienden desde los lados del diente del axis hasta los bordes laterales del foramen magno. Estos cordones, cortos, redondeados y de unos 0,5 cm de diá-metro, unen el cráneo con la vértebra C1 y actúan como ligamentos

restrictivos para impedir la rotación excesiva de las articulaciones.

La **membrana tectoria** (fig. 2-20 A y B) es la potente continuación superior del ligamento longitudinal posterior, que se ensancha y pasa posteriormente sobre la articulación atlanto-axial media y sus ligamentos. Hacia arriba cursa desde el cuerpo de C2, atraviesa el foramen magno y se une a la parte central del suelo de la cavidad craneal, en la superficie interna del hueso occipital.

Movimientos de la columna vertebral

El rango de movimientos de la columna vertebral varía según la región y los distintos individuos. Los contorsionistas, que comienzan su aprendizaje en las primeras épocas de la infancia, son capaces de realizar movimientos extraordinarios. La gama normal de movimientos posibles en un adulto joven y sano disminuye típicamente un 50% o más con el envejecimiento.

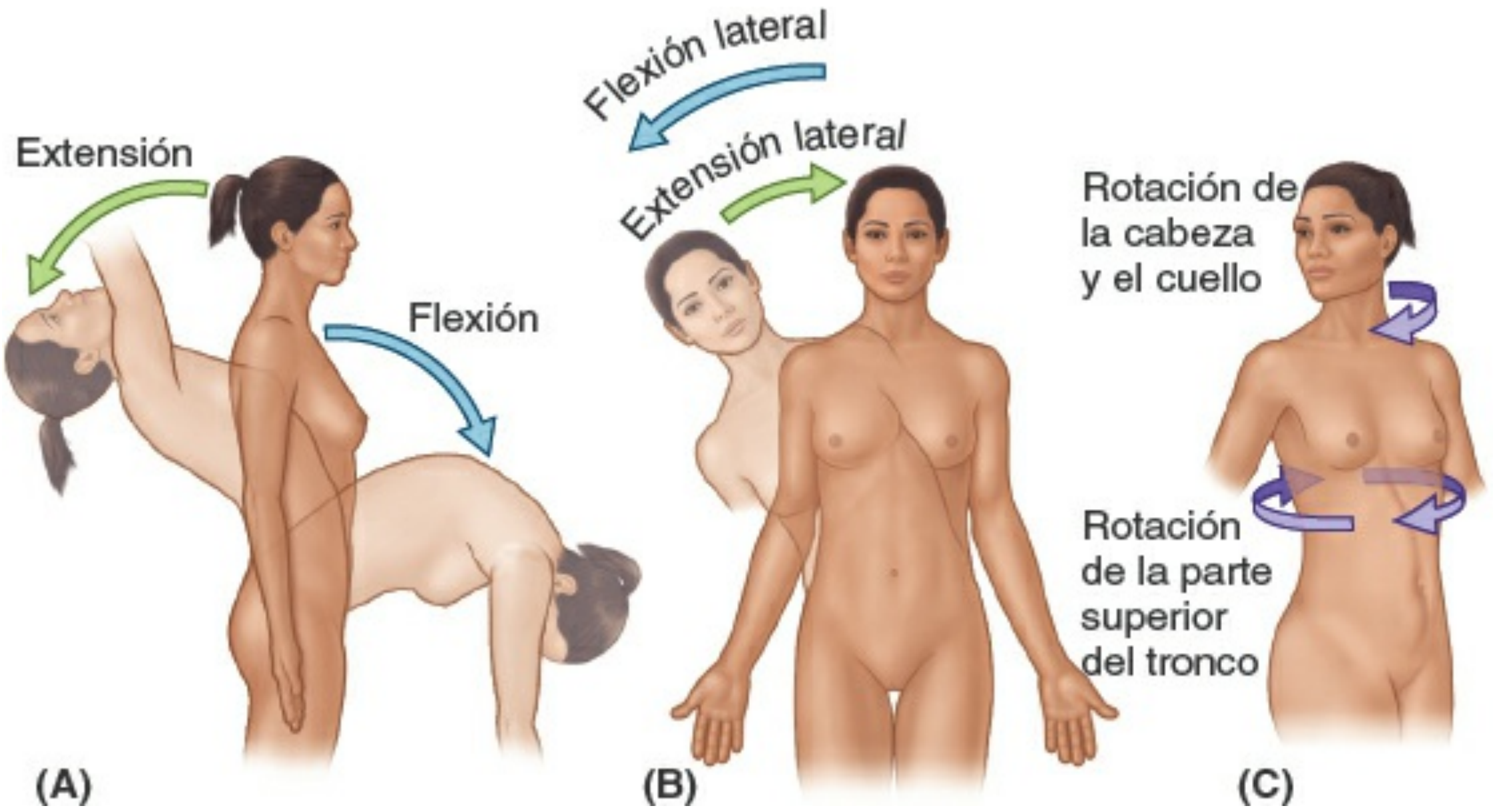

FIGURA 2-22 Movimientos de la columna vertebral. A) Se muestran la flexión y la extensión, ambas en el plano medio. Estos dos movimientos se producen sobre todo en las regiones cervical y lumbar. **B)** Flexión lateral (a derecha o izquierda en el plano frontal). También ocurre principalmente en las regiones cervical y lumbar. **C)** Rotación en torno al eje longitudinal. Se produce sobre todo en las articulaciones craneovertebrales (con un aumento en la región cervical) y en la región torácica.

La movilidad de la columna vertebral es consecuencia principalmente de la compresibilidad y elasticidad de los discos intervertebrales. La columna vertebral puede realizar movimientos de flexión y extensión, frontales o laterales, y de rotación (torsión) (fig. 2-22). La inclinación de la columna vertebral a derecha o izquierda de la posición neutra (erecta) es la *flexión lateral;* el retorno a la postura erecta desde la flexión lateral es la *extensión lateral*.

El movimiento de la columna vertebral viene limitado por:

- El grosor, la elasticidad y la compresibilidad de los discos intervertebrales.
- La forma y la orientación de las articulaciones cigapofisarias.
- La tensión de las cápsulas articulares de las articulaciones cigapofisarias.
- La resistencia de los músculos y ligamentos del dorso (p. ej., los ligamentos

amarillos y el ligamento longitudinal posterior).

- La fijación a la caja torácica (costillas).
- El volumen del tejido circundante.

Los movimientos no se producen exclusivamente por los músculos del dorso. Estos reciben ayuda de la acción de la gravedad y de los músculos anterolaterales del abdomen. Los movimientos entre vértebras adyacentes se producen en los elásticos núcleos pulposos de los discos intervertebrales (que sirven de eje al movimiento) y en las articulaciones cigapofisarias (v. figs. 2-14 y 2-15).

La orientación de las articulaciones cigapofisarias permite algunos movimientos y limita otros. Con la excepción quizás de C1-C2, el movimiento no se produce nunca en un solo segmento de la columna. Aunque los movimientos entre vértebras adyacentes son relativamente pequeños, sobre todo en la región torácica, la suma de todos ellos permite una movilidad considerable de la columna vertebral en conjunto (p. ej., en la flexión para tocar el suelo; fig. 2-22 A). Los movimientos de la columna vertebral son más libres en las regiones cervical y lumbar que en otras. La flexión, la extensión, la flexión lateral y la rotación del cuello son especialmente libres porque:

- Los discos intervertebrales, aunque delgados en comparación con la mayoría de los otros discos, son gruesos en relación con el tamaño de los cuerpos vertebrales a este nivel.
- Las superficies articulares de las articulaciones cigapofisarias son relativamente grandes y se hallan en planos casi horizontales.
- Las cápsulas de las articulaciones cigapofisarias son laxas.
- El cuello es relativamente delgado (con menos tejidos blandos circundantes en comparación con el tronco).

La flexión de la columna vertebral es máxima en la región cervical. Los planos articulares de la región lumbar, orientados sagitalmente, favorecen la flexión y la extensión. La extensión de la columna vertebral es más notable en la región lumbar y suele ser más amplia que la flexión; sin embargo, el encaje entre los procesos articulares impide aquí la rotación (v. fig. 2-9). La región lumbar, al igual que la cervical, posee unos discos intervertebrales grandes en relación con el tamaño de los cuerpos vertebrales. La flexión lateral de la columna vertebral es máxima en las regiones cervical y lumbar (fig. 2-22 B).

La región torácica, en cambio, posee unos discos intervertebrales delgados en relación con el tamaño de los cuerpos vertebrales. En esta región, la estabilidad relativa viene dada también por su conexión al esternón mediante las costillas y los cartílagos costales. Los planos articulares están situados aquí en un arco centrado en el cuerpo vertebral, lo que permite la rotación en la región torácica (fig. 2-22 C). Esta rotación de la parte superior del tronco, combinada con la rotación de la región cervical y en las articulaciones atlanto-axiales, permite la torsión del esqueleto axial que se produce, por ejemplo, al mirar por encima del hombro. Sin embargo, la flexión, incluida la lateral, está limitada en la región torácica.

Curvaturas de la columna vertebral

La columna vertebral del adulto presenta cuatro *curvaturas:* cervical, torácica, lumbar y sacra (fig. 2-23). Las **cifosis torácica** y **sacra** son cóncavas anteriormente, mientras que las **lordosis cervical** y **lumbar** son cóncavas posteriormente. Al observar la superficie posterior del tronco, especialmente en una vista lateral, se ponen sobre todo de manifiesto las curvaturas normales de la columna vertebral (fig. 2-24).

Las cifosis torácica y sacra son **curvaturas primarias** que se desarrollan durante el período fetal en relación con la posición del feto (en flexión) (Moore et al., 2016). Al comparar las curvaturas en la figura 2-23, se observa que las curvaturas primarias se hallan en la misma dirección que las curvaturas principales de la columna vertebral fetal. Las primarias se conservan toda la vida por las diferencias de altura que hay entre las porciones anterior y posterior de las vértebras.

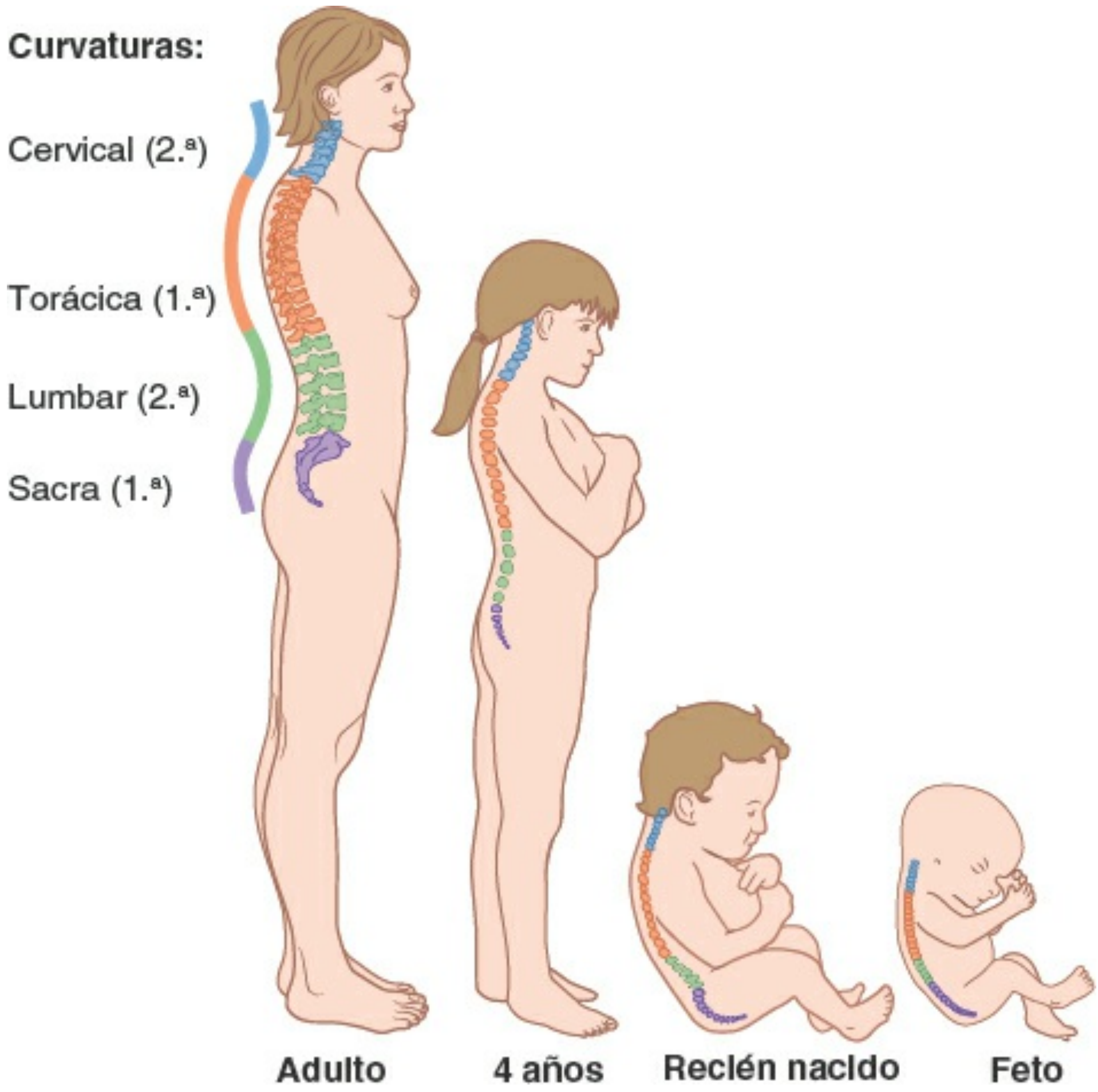

FIGURA 2-23 Curvaturas de la columna vertebral. Las cuatro curvaturas de la columna vertebral del adulto (cervical, torácica, lumbar y sacra) se comparan con la curvatura en C de la columna durante la vida fetal, en la cual sólo se observan las curvaturas primarias (1.ª). Las curvaturas secundarias (2.ª) se desarrollan durante la lactancia y la niñez.

Las lordosis cervical y lumbar son **curvaturas secundarias** que se producen a consecuencia de la extensión desde la posición de flexión fetal. Comienzan a aparecer al final del período fetal, pero no se hacen obvias hasta la época de lactante (aproximadamente en el primer año). Las curvaturas secundarias se mantienen principalmente por las diferencias de grosor entre las partes anterior y posterior de los discos intervertebrales.

La *lordosis cervical* se hace plenamente evidente cuando el lactante empieza a levantar (extender) la cabeza estando en decúbito prono y la mantiene erguida al estar sentado. La *lordosis lumbar* se hace aparente cuando el lactante comienza a adoptar la postura erguida, mantenerse en pie y caminar. Esta curvatura, generalmente más acentuada en la mujer, finaliza en el *ángulo lumbosacro*, formado por la unión de la vértebra L5 y el sacro (v. fig. 2-1 D). La *cifosis sacra* difiere también en ambos sexos; en la mujer es más reducida, de tal modo que el cóccix protruye menos en el estrecho inferior de la pelvis (v. cap. 6).

Las curvaturas de la columna le aportan una flexibilidad adicional (elasticidad para absorber los choques) a la proporcionada por los discos intervertebrales. Cuando la carga que soporta la columna vertebral es muy grande (como al llevar una mochila voluminosa), se comprimen los discos intervertebrales y las curvaturas flexibles (es decir, las curvaturas tienden a incrementarse).

Mientras que la flexibilidad aportada por los discos intervertebrales es pasiva y limitada sobre todo por las articulaciones cigapofisarias y los ligamentos longitudinales, la que proporcionan las curvaturas es resistida activamente (dinámicamente) por la contracción de los grupos musculares antagonistas al movimiento (p. ej., los extensores largos del dorso se oponen a una excesiva cifosis torácica, y los músculos flexores abdominales resisten frente a una excesiva lordosis lumbar).

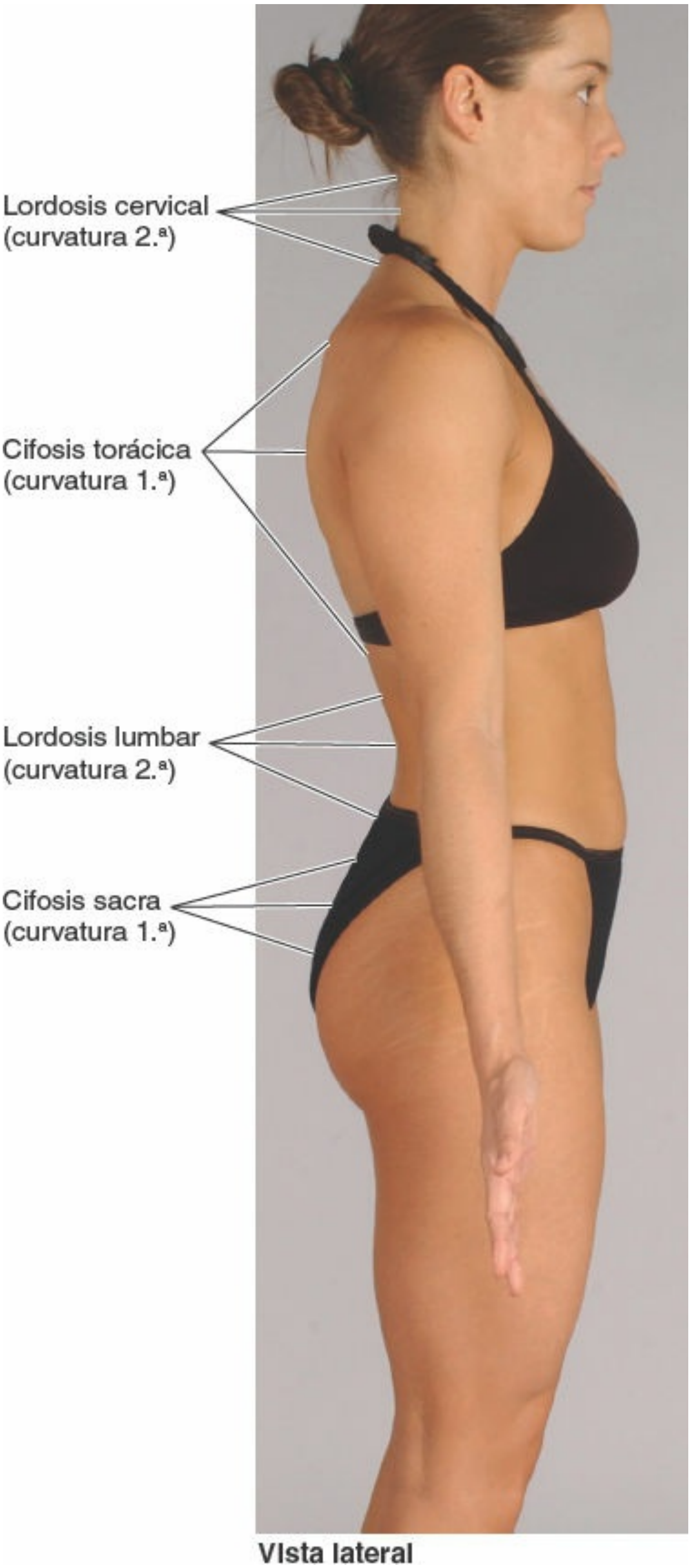

FIGURA 2-24 Anatomía de superficie de las curvaturas de la columna vertebral.

Al llevar peso adicional por delante del eje gravitacional normal del cuerpo (p. ej., mamas demasiado grandes, abdomen pendular en la obesidad o fases finales del embarazo, o al llevar en brazos a un niño) también tienden a aumentar estas

curvaturas. Los músculos que se oponen al aumento de la curvatura a menudo duelen cuando el peso se lleva durante un tiempo prolongado.

En la posición sentada, especialmente durante largos períodos, el individuo suele «ciclar» entre la flexión del dorso (dejarse caer) y la extensión (sentarse erguido), para minimizar la rigidez y la fatiga. Con ello se alterna entre el apoyo activo proporcionado por los músculos del dorso y la resistencia pasiva a la flexión, aportada por los ligamentos.

Vascularización de la columna vertebral

Las vértebras están irrigadas por *ramas periósticas* y *centrales* de las principales *arterias* cervicales y *segmentarias* y sus ramas espinales (fig. 2-25). Las arterias procedentes de las ramas periósticas, centrales y espinales se encuentran a todos los niveles de la columna vertebral, en estrecha asociación con ella, e incluyen las siguientes arterias (descritas con detalle en otros capítulos):

- *Arterias vertebrales* y *cervicales ascendentes* en el cuello (v. cap. 9).
- Principales *arterias segmentarias* del tronco:
  - *Arterias intercostales posteriores* en la región torácica (v. cap. 2).
  - *Arterias subcostales* y *lumbares* en el abdomen (v. cap. 5).
  - *Arterias iliolumbares* y *arterias sacras laterales y media* en la pelvis (v. cap. 6).

Las **ramas periósticas** y **centrales** se originan a partir de dichas arterias al cruzar las superficies externas (anterolaterales) de las vértebras. Las ramas espinales penetran en los forámenes intervertebrales y se dividen. Las **ramas anterior** y **posterior del conducto vertebral**, más pequeñas, pasan al cuerpo vertebral y al arco vertebral, respectivamente, y dan lugar a ramas ascendentes y descendentes que se anastomosan con las ramas del conducto vertebral de los niveles adyacentes (fig. 2-25). Las ramas anteriores del conducto vertebral emiten **arterias nutricias** hacia delante, al interior de los cuerpos vertebrales, que irrigan la mayor parte de la médula ósea roja del cuerpo vertebral central (Bogduk, 2012). Las ramificaciones de las ramas espinales, de mayor tamaño, continúan como *arterias radiculares* o *medulares segmentarias*, distribuidas a las raíces anterior y posterior de los nervios espinales y sus cubiertas, y a la médula espinal, respectivamente (v. «Vascularización de la médula espinal y de las raíces de los nervios espinales»).

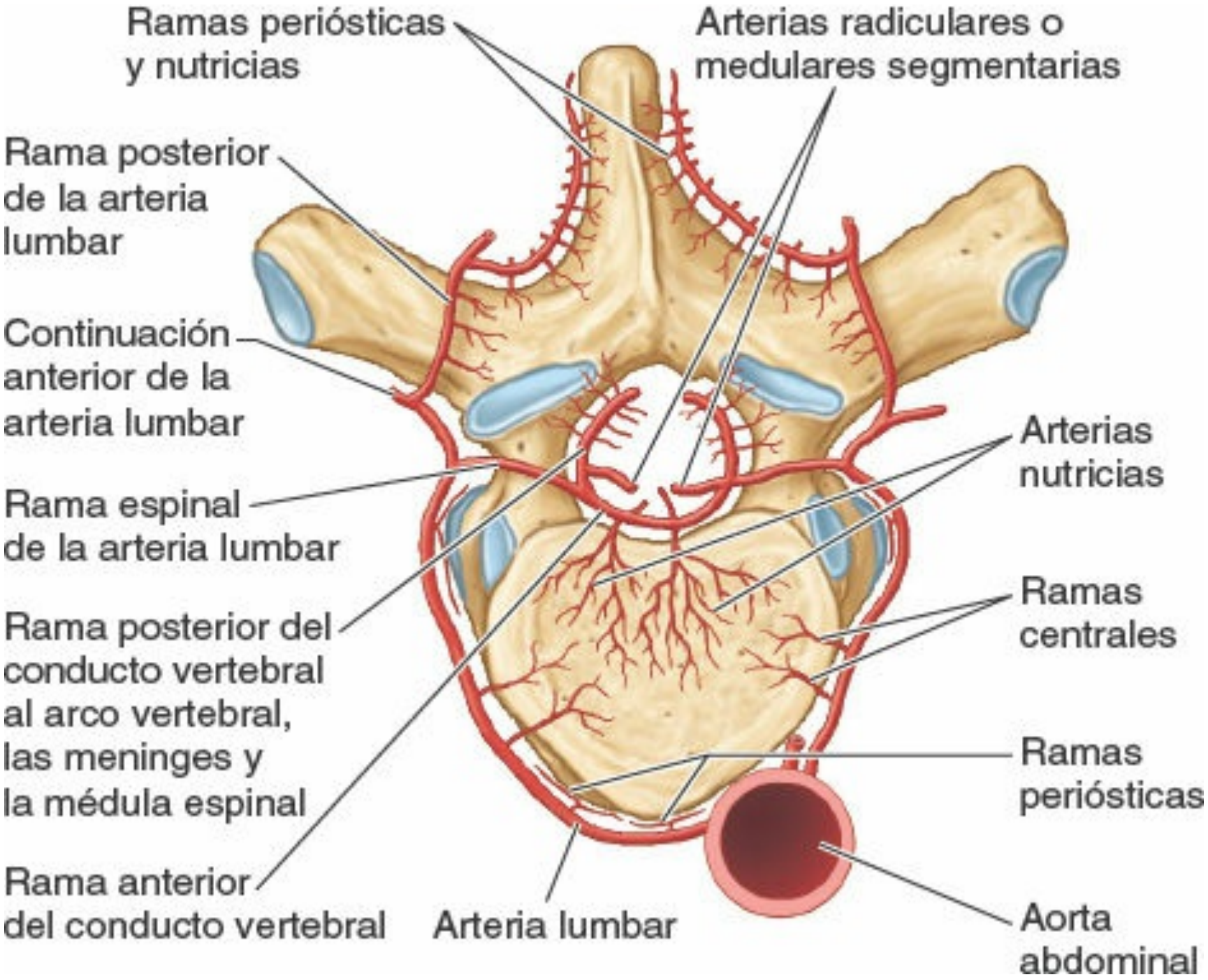

FIGURA 2-25 Irrigación sanguínea de las vértebras. Las vértebras típicas están irrigadas por arterias segmentarias; aquí, las arterias lumbares. En las regiones torácica y lumbar, cada vértebra está rodeada en tres lugares por arterias pares intercostales o lumbares, que surgen de la aorta. Las arterias segmentarias suministran ramas centrales al cuerpo vertebral, y ramas posteriores a las estructuras del arco vertebral y los músculos del dorso. Las ramas espinales penetran en el conducto vertebral a través de los forámenes intervertebrales e irrigan los huesos, el periostio, los ligamentos y las meninges que rodean el espacio epidural, y las arterias radiculares medulares segmentarias que irrigan el tejido nervioso (raíces del nervio espinal y médula espinal).

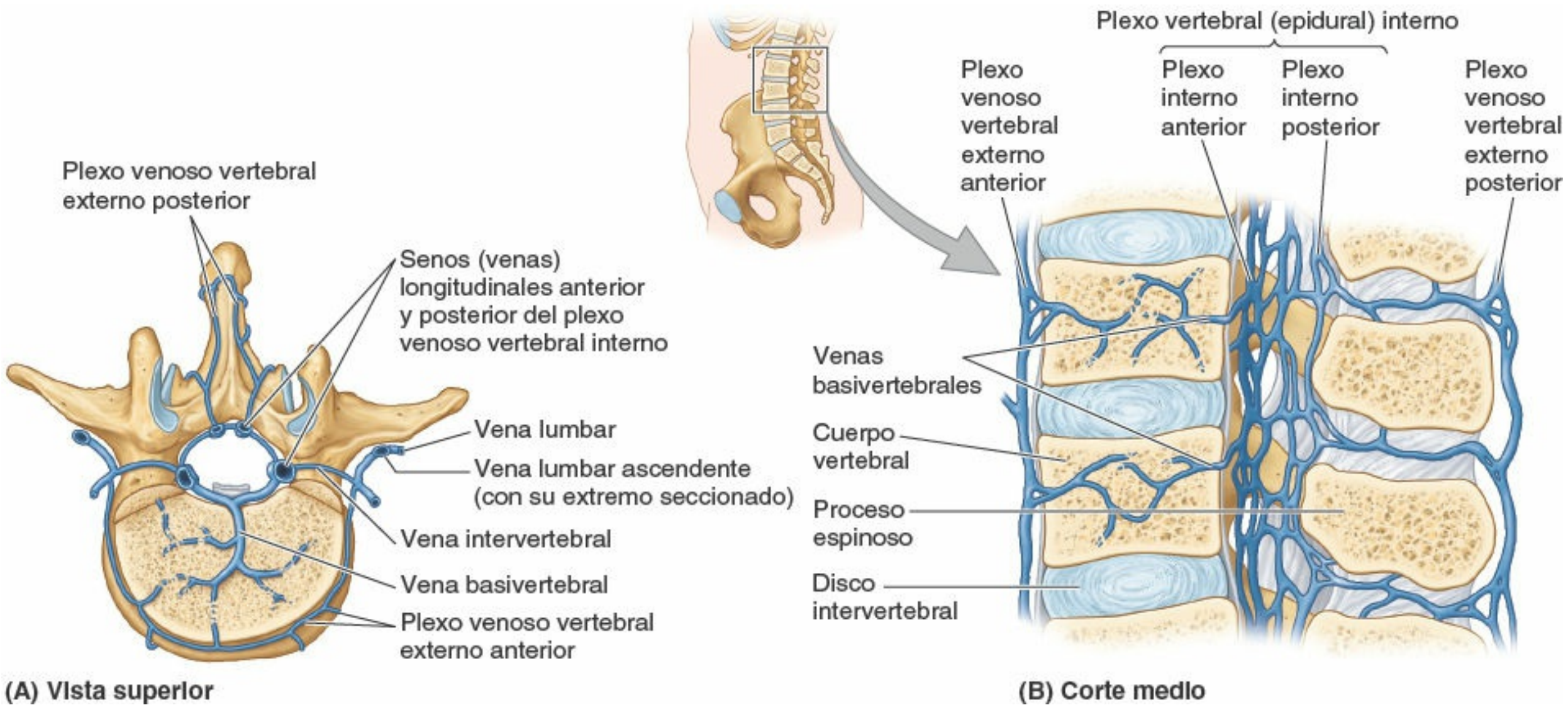

FIGURA 2-26 Drenaje venoso de la columna vertebral. A) El drenaje venoso cursa paralelamente al aporte arterial y penetra en los plexos venosos vertebrales externo e interno. Existe también un drenaje anterolateral desde las superficies externas de las vértebras hacia las venas segmentarias. **B)** El denso plexo constituido por vasos de paredes delgadas dentro del conducto vertebral, los plexos venosos vertebrales internos, están formados por anastomosis sin válvulas entre los senos venosos longitudinales anterior y posterior.

Las **venas espinales** forman plexos venosos a lo largo de la columna vertebral, dentro y fuera del conducto vertebral: los **plexos venosos vertebrales internos**

(plexos venosos epidurales) y los **plexos venosos vertebrales externos**, respectivamente (fig. 2-26). Estos plexos se comunican a través de los forámenes intervertebrales. Ambos plexos son más densos anterior y posteriormente, y relativamente escasos en la parte lateral. Las **venas basivertebrales**, grandes y tortuosas, se forman dentro de los cuerpos vertebrales. Emergen de los orificios en las super-ficies de los cuerpos vertebrales (principalmente en su cara posterior) y drenan en los plexos venosos vertebrales anteroexternos, en especial en los anterointernos, donde pueden formar grandes senos longitudinales. Las **venas intervertebrales** reciben venas de la médula espinal y de los plexos venosos vertebrales; acompañan a los nervios espinales a través de los forámenes intervertebrales y drenan en las venas vertebrales del cuello y en las venas segmentarias (intercostales, lumbares y sacras) del tronco (figs. 2-26 A y 2-27).

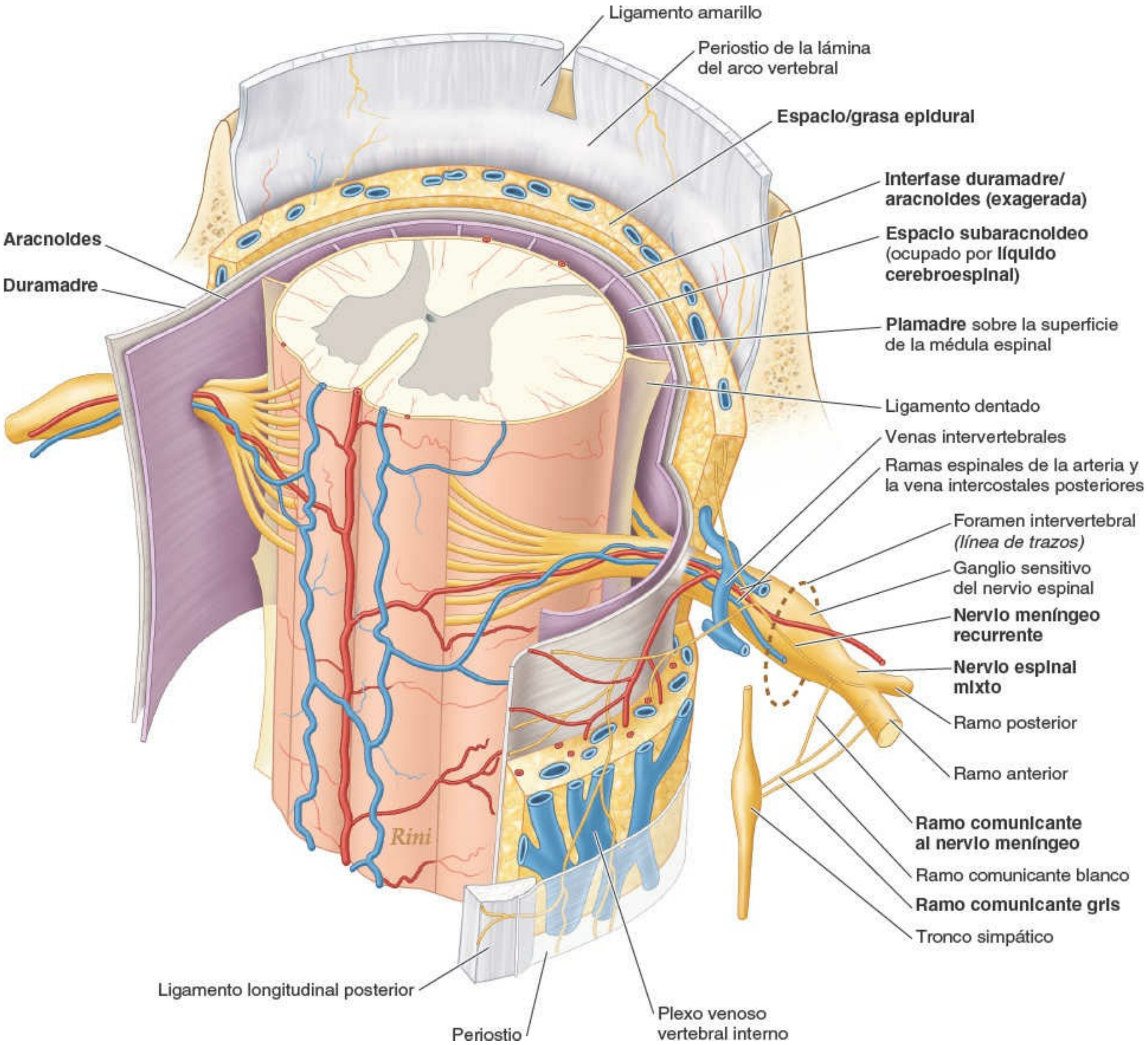

FIGURA 2-27 Inervación del periostio, de los ligamentos de la columna vertebral y de las meninges. A excepción de las articulaciones cigapofisarias y de los elementos externos del arco vertebral, las estructuras fibroesqueléticas de la columna vertebral (y las meninges) reciben su inervación de los nervios meníngeos (recurrentes). Aunque habitualmente se omiten en los diagramas e ilustraciones de los nervios espinales, estos delgados nervios son los primeros ramos que surgen de los 31 pares de nervios espinales, y son los nervios que conducen inicialmente las sensaciones dolorosas desde el dorso, ya sean producidas por la hernia aguda de un disco intervertebral o por esguinces, contusiones, fracturas o tumores de la propia columna vertebral.

(Según Frick H, Kummer B, Putz R. *Wolf-Heidegger's atlas of human anatomy*, 4th ed. Basel: Karger AG, 1990:476.)

Nervios de la columna vertebral

A excepción de las articulaciones cigapofisarias (inervadas por ramos articulares de los ramos mediales de los ramos posteriores, como se ha descrito al exponer estas articulaciones), la columna vertebral recibe su inervación de los **ramos meníngeos (recurrentes) de los nervios espinales** (fig. 2-27). Estos ramos, pocas veces descritos o representados, son los únicos que surgen de los nervios espinales mixtos; se emiten justo después de su formación y antes de su división en los ramos anterior y posterior, o desde el ramo anterior, inmediatamente después de su formación.

Dos a cuatro de estos finos ramos meníngeos emergen a cada lado de todos los niveles vertebrales. En las cercanías de su origen, los ramos meníngeos reciben ramos comunicantes procedentes de los ramos comunicantes grises cercanos. Cuando los nervios espinales salen de los forámenes intervertebrales, la mayoría de los ramos meníngeos retrocede a través de los forámenes hacia el conducto vertebral (de aquí el término alternativo de *nervios meníngeos recurrentes*). Sin embargo, algunos ramos permanecen fuera del conducto vertebral y se distribuyen por la cara anterolateral de los cuerpos vertebrales y los discos intervertebrales. También inervan el periostio y especialmente los anillos fibrosos y el ligamento longitudinal anterior. En el interior del conducto vertebral, los ramos transversos, ascendentes y descendentes distribuyen fibras nerviosas a:

- El periostio (que cubre la superficie posterior de los cuerpos vertebrales, así como los pedículos y las láminas).
- Los ligamentos amarillos.
- Los anillos fibrosos de la cara posterior y posterolateral de los discos intervertebrales.
- El ligamento longitudinal posterior.
- La duramadre espinal.
- Los vasos sanguíneos en el interior del conducto vertebral.

Las fibras nerviosas al periostio, los anillos fibrosos y los ligamentos inervan los receptores del dolor. Las fibras que llegan a los anillos fibrosos y los ligamentos inervan también los receptores propioceptivos (que captan la sensación de la propia posición corporal). Las fibras simpáticas a los vasos sanguíneos estimulan la vasoconstricción.

CUADRO CLÍNICO

COLUMNA VERTEBRAL

Envejecimiento de los discos intervertebrales

Al avanzar la edad, los núcleos pulposos se deshidratan, pierden elastina y proteoglucanos, e incrementan su colágeno. A consecuencia de ello, los

discos intervertebrales pierden su turgencia y se hacen más duros y resistentes a la deformación. A medida que el núcleo se deshidrata, las dos partes del disco parecen fusionarse, pues va disminuyendo la distinción entre ellas. Con los años, el núcleo se deseca, se hace granuloso y puede desaparecer totalmente como formación diferenciada. A medida que ocurren estos cambios, el anillo fibroso asume un papel creciente en el reparto de la carga vertical y de las tensiones y fuerzas concomitantes. Las laminillas del anillo se engruesan y a menudo aparecen fisuras y cavidades.

Aunque los bordes de los cuerpos vertebrales adyacentes pueden acercarse entre sí a medida que las caras superior e inferior se convierten en concavidades (el motivo más probable de la ligera disminución de estatura con la edad), se ha observado que los discos intervertebrales *aumentan* de tamaño con los años. No sólo se hacen más convexos, sino que entre los 20 y 70 años de edad, su diámetro anteroposterior aumenta un 10% en la mujer y un 2% en el hombre, mientras que su grosor (altura) se incrementa centralmente cerca de un 10% en ambos sexos. El estrechamiento manifiesto o importante del disco, especialmente cuando es mayor que el observado en los discos más superiores, sugiere una situación patológica *(enfermedad degenerativa del disco)*, y no el resultado normal del envejecimiento (Bogduk, 2012).

Dorsalgia (dolor de espalda)

La *dorsalgia* en general, y la lumbalgia en particular, es un gran problema sanitario, en segundo lugar tras el resfriado común como motivo principal de consulta médica. En términos de los factores de salud que causan pérdidas de días de trabajo, la dorsalgia ocupa el segundo lugar después de la cefalea. Raras veces se describen las bases anatómicas del dolor, sobre todo de los nervios que intervienen inicialmente en la sensibilidad y la transmisión del dolor desde la columna vertebral.

Cinco clases de estructuras reciben inervación en el dorso y pueden ser origen de dolor:

1. Estructuras fibroesqueléticas: periostio, ligamentos y anillos fibrosos de los discos intervertebrales.
2. Meninges: cubiertas de la médula espinal.
3. Articulaciones sinoviales: cápsulas de las articulaciones cigapofisarias.
4. Músculos: intrínsecos del dorso.
5. Tejido nervioso: nervios espinales o sus raíces que salen por los forámenes intervertebrales.

De estas estructuras, las dos primeras están inervadas por los ramos meníngeos (recurrentes) de los nervios espinales, y las dos siguientes lo están por los ramos posteriores (ramos articu-lares y musculares). El dolor procedente del tejido nervioso, es decir, causado por compresión o irritación de los nervios espinales o de sus raíces, es típicamente un *dolor referido*, que se percibe como procedente del área cutánea o subcutánea (dermatoma) inervada por ese nervio

(v. cuadro clínico «Hernia del núcleo pulposo (hernia del disco intervertebral)»), aunque puede acompañarse de un dolor localizado.

El dolor relacionado con las meninges es relativamente raro y se expone más adelante en este capítulo; en general no se considera entre las causas de dolor de espalda.

La *lumbalgia* (que se percibe como procedente del dorso) suele ser un dolor muscular, articular o fibroesquelético. El *dolor muscular* está relacionado normalmente con espasmos reflejos que producen *isquemia*, a menudo por *defensa muscular* (contracción en previsión del dolor). El *dolor procedente de las articulaciones cigapofisarias* suele asociarse con el envejecimiento (artrosis) o con enfermedad (artritis reumatoide) de las articulaciones. El dolor causado por fracturas y luxaciones vertebrales no se diferencia del que ocurre en otros huesos y articulaciones. El dolor agudo después de una fractura es principalmente perióstico (membrana que cubre el hueso), mientras que el dolor de las luxaciones es ligamentoso (relacionado con la estructura del ligamento). El dolor agudo localizado por una hernia de disco intervertebral procede sin duda del anillo fibroso posterolateral afectado y de la presión sobre el ligamento longitudinal posterior. En estos últimos casos, el dolor es vehiculado inicialmente por los ramos meníngeos de los nervios espinales.

Hernia del núcleo pulposo (hernia del disco intervertebral)

La hernia o protrusión del núcleo pulposo gelatinoso en el interior del anillo fibroso o a través de él es una causa bien conocida de lumbociática (fig. C2-11 A y C). Sin embargo, hay otras muchas causas de lumbalgia y ciatalgia; además, las hernias a menudo son un hallazgo casual en individuos asintomáticos.

Los discos intervertebrales en las personas jóvenes son resistentes; habitualmente lo son tanto, que en las caídas a menudo se fracturan antes las vértebras que los discos. Además, el contenido acuoso de sus núcleos pulposos es alto (un 90%), lo que les otorga más turgencia. Sin embargo, la hiperflexión violenta de la columna vertebral puede romper un disco intervertebral y fracturar los cuerpos vertebrales adyacentes.

La flexión de la columna vertebral provoca una compresión anteriormente y una tensión posteriormente, con compresión del núcleo pulposo más posteriormente hacia la parte más delgada del anillo fibroso. Si este último ha degenerado, el núcleo pulposo puede herniarse en el conducto vertebral y comprimir la médula espinal (fig. C2-11 A y B) o las raíces nerviosas de la cola de caballo (fig. C2-11 A y C). Algunos denominan de forma inapropiada al *disco herniado* como «deslizamiento de disco».

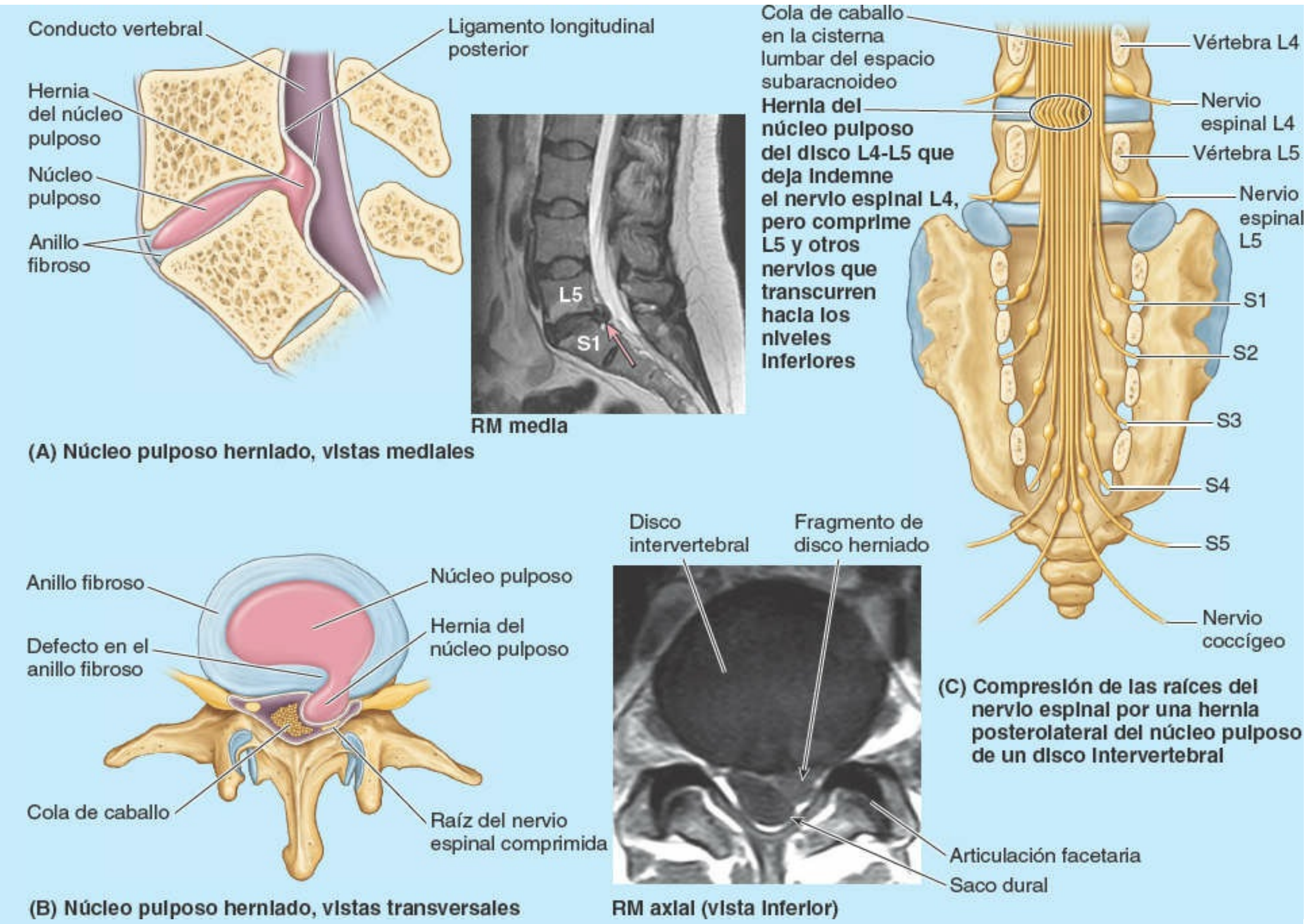

FIGURA C2-11 Hernia del núcleo pulposo. A) Mitad derecha de la articulación lumbosacra hemiseccionada y RM media de la región lumbosacra. **B)** Vistas inferiores, corte transversal y RM transversal del disco intervertebral herniado. **C)** Vista posterior, cola de caballo. Las *flechas* de las RM indican hernias.

Las hernias del núcleo pulposo suelen extenderse posterolateralmente, donde el anillo fibroso es relativamente delgado y no recibe refuerzo de los ligamentos longitudinales anterior o posterior. Un disco intervertebral herniado posterolateralmente tiene más probabilidades de ser sintomático por la proximidad de las raíces de los nervios espinales. La *dorsalgia localizada* procedente de un disco herniado, que habitualmente es un *dolor agudo*, se produce por presión sobre los ligamentos longitudinales y la periferia del anillo fibroso, así como por una inflamación local a causa de la irritación química producida por sustancias procedentes del núcleo pulposo roto. El *dolor crónico* por compresión de las raíces del nervio espinal por el disco herniado es habitualmente un *dolor referido*, que se percibe como procedente del área (dermatoma) inervada por ese nervio. Dado que los discos intervertebrales tienen mayor tamaño en las regiones lumbar y lumbosacra, donde los movimientos son mayores, las hernias posterolaterales del núcleo pulposo suelen producirse aquí (fig. C2-11 B).

Aproximadamente el 95% de las *protrusiones de los discos lumbares* ocurren a nivel de L4-L5 o L5-S1. La notable disminución del *espacio intervertebral* radiológico (es decir, de la altura del disco) que puede ocurrir por la hernia aguda de un núcleo también puede estrechar los forámenes intervertebrales, lo cual quizás exacerba la compresión de las raíces del nervio espinal, especialmente si se ha producido además una hipertrofia del hueso circundante. Debido a que el

núcleo se vuelve progresivamente deshidratado y fibroso, o incluso granuloso o sólido, con el envejecimiento, el diagnóstico de hernia aguda se contempla con sospecha en el anciano. Es más probable que las raíces nerviosas queden comprimidas por el aumento de osificación de los forámenes intervertebrales, a la salida de dichas raíces.

El dolor en la parte media y baja del dorso puede producirse por una ligera protrusión posterolateral de un disco intervertebral lumbar a nivel L5-S1 que afecte a las terminaciones nociceptivas (dolorosas) de la región, como las asociadas con el ligamento longitudinal posterior. El cuadro clínico varía considerablemente, pero el dolor de comienzo agudo en la parte baja del dorso es un síntoma de presentación común. Debido a que la lumbalgia se asocia con espasmo muscular, la región lumbar de la columna vertebral se vuelve crecientemente tensa por *isquemia* relativa, con dolor a la movilización.

La *ciática*, o dolor en la parte baja del dorso y la cadera, que irradia por la parte posterior del muslo hacia la pierna, se produce a menudo por la hernia de un disco intervertebral lumbar que comprime y afecta al componente L5 o S1 del nervio isquiático (fig. 2-11 C). Además, los forámenes intervertebrales de la región lumbar se hacen más pequeños y aumenta el tamaño de los nervios lumbares, lo cual puede explicar por qué la ciática es tan común. *Los espolones óseos (osteófitos)* que se desarrollan en torno a las articulaciones cigapofisarias o los bordes posterolaterales durante el envejecimiento pueden estrechar aún más los forámenes, con dolores súbitos hacia los miembros inferiores. Cualquier maniobra que distienda el nervio isquiático, como la flexión del muslo con la rodilla en extensión (prueba de elevación de la pierna estirada) puede producir o exacerbar el dolor ciático, aunque en algunos individuos lo alivia.

Los discos intervertebrales también pueden lesionarse por una violenta rotación (p. ej., en el *swing* del golf) o flexión de la columna vertebral. La regla general es que, cuando protruye un disco, habitualmente comprime la raíz nerviosa inferior al disco herniado; por ejemplo, el nervio L5 queda comprimido por una hernia del disco intervertebral L4-L5. Recuérdese que en las regiones torácica y lumbar, el disco intervertebral forma la mitad inferior del borde anterior del foramen intervertebral, y la mitad superior está compuesta por el cuerpo de la vértebra superior (v. fig. 2-14).

Las raíces de los nervios espinales descienden a los forámenes intervertebrales, a partir de donde se constituye el nervio espinal. El nervio que sale por un determinado foramen intervertebral pasa a través de la mitad superior del foramen, y debido a ello no se afecta por un disco herniado a ese nivel. En cambio, las raíces nerviosas que pasan al foramen intervertebral justo inferior y más allá, atraviesan directamente el área herniada. Las protrusiones de los discos intervertebrales que originan síntomas ocurren en la región cervical casi con tanta frecuencia como en la región lumbar.

La hiperflexión forzada de la columna cervical, crónica o súbita, como puede ocurrir en una colisión con la cabeza o en un placaje ilegal de la cabeza en el rugby (fig. C2-12), por ejemplo, puede romper un disco intervertebral posteriormente sin fracturar el cuerpo vertebral. En esta región, los discos

intervertebrales se hallan colocados centralmente en el borde anterior de los forámenes intervertebrales, y un disco herniado comprime el nervio que sale realmente a ese nivel (en vez de comprimir el nervio de un nivel inferior, como en la región lumbar).

Sin embargo, recuérdese que los nervios espinales cervicales emergen por encima de la vértebra de su mismo número, de modo que la relación numérica del disco herniado con el nervio afectado es la misma (p. ej., los discos intervertebrales cervicales que se rompen con más frecuencia son los de C5-C6 y C6-C7, que comprimen las raíces de los nervios espinales C6 y C7, respectivamente. La protrusión de un disco intervertebral cervical causa dolor en el cuello, el hombro, el brazo y la mano. Cualquier deporte o actividad en que el movimiento produzca presión hacia abajo o torsión sobre el cuello o la parte baja de la espalda puede producir una hernia del núcleo pulposo.

FIGURA C2-12 Lesión por flexión de las vértebras cervicales.

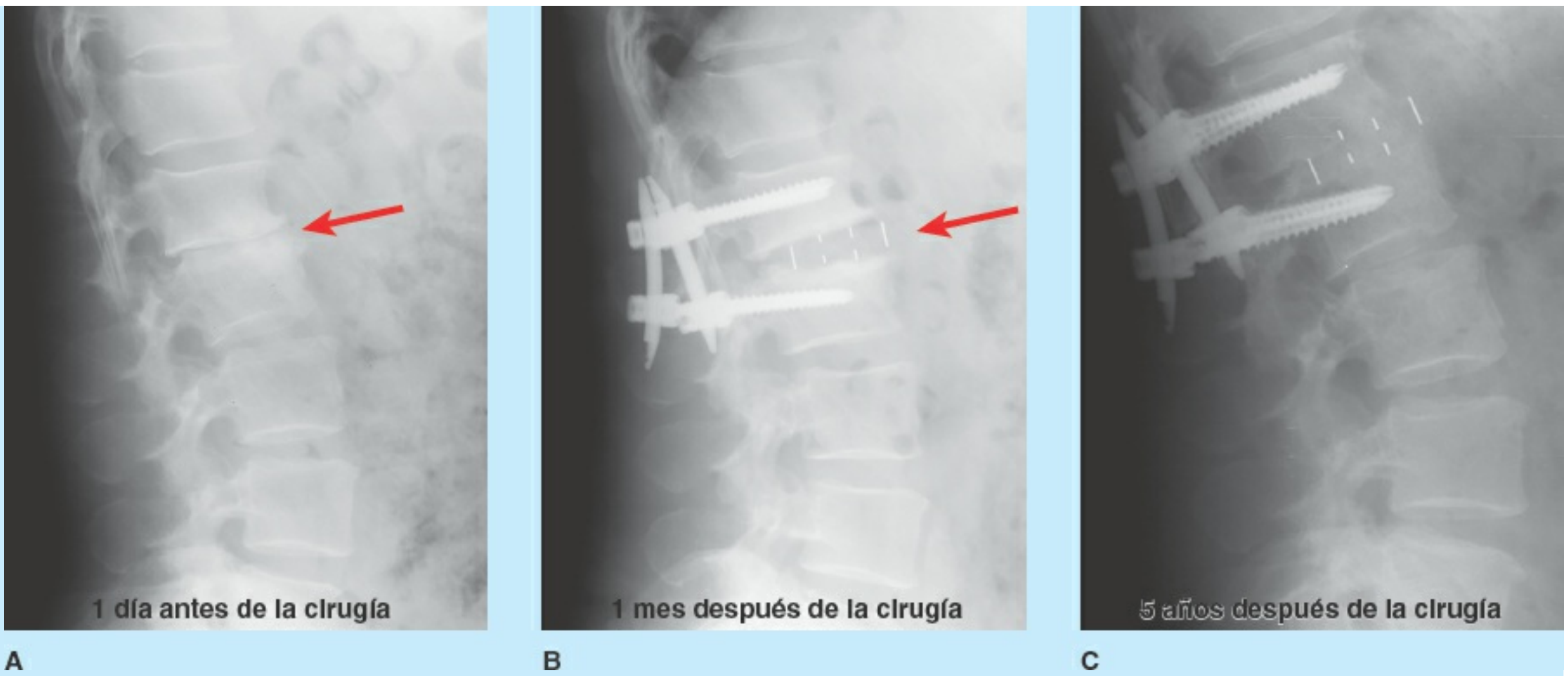

FIGURA C2-13 Degeneración del disco tratada con el reemplazo de este y fusión espinal. Vistas laterales. A) Degeneración del disco intervertebral L1-L2 que compromete el foramen intervertebral, nervio L1; dolor irradiado a la región inguinal. **B)** Espacio intervertebral restaurado con un puente indicado por marcadores radiopacos verticales. **C)** Fusión de las vértebras L1 y L2 mediante el reemplazo con un puente de hueso nuevo.

Fusión espinal y reemplazo del disco intervertebral

La *enfermedad degenerativa del disco* que causa una disminución importante del espacio del disco intervertebral (fig. C2-13 A) a menudo produce *estenosis espinal* (estrechamiento del canal vertebral o del foramen intervertebral que produce neuropatía), que puede tratarse quirúrgicamente mediante la *laminectomía* con o sin fusión espinal. La laminectomía descomprime los nervios afectados (v. cuadro clínico «Laminectomía»), mientras que la *fusión espinal (artrodesis)* elimina el movimiento entre uno o más segmentos móviles (articulaciones intervertebrales) del dorso que pueden producir compresión adicional. Utilizando hueso de la pelvis o de un banco de hueso se construye un puente (injerto) entre las vértebras adyacentes (fig. C2-13 B). El injerto eventualmente será reemplazado con hueso nuevo que une los cuerpos vertebrales adyacentes (fig. C2-13 C). Generalmente se colocan implantes metálicos («varillas») para mantener las vértebras en su sitio mientras que crece hueso nuevo. Esta cirugía es más efectiva para aliviar el entumecimiento, el dolor o la debilidad que para aliviar el dolor de espalda *per se*. El rango de movilidad comprometido puede aumentar la tensión en los segmentos adyacentes, sobre todo cuando varios segmentos están fusionados, empeorando eventualmente la patología.

El reemplazo con discos artificiales se ha desarrollado como una alternativa a la fusión cuando uno o dos segmentos se encuentran afectados. Un disco protésico restaura el espacio discal perdido por la degeneración del disco marcada, aliviando la estenosis, permitiendo aún la movilidad. Otro posible beneficio es prevenir la rotura prematura de los segmentos adyacentes.

Traumatismos y patología de las articulaciones cigapofisarias

Las articulaciones cigapofisarias tienen interés clínico por su proximidad a

los forámenes intervertebrales, por los cuales surgen los nervios espinales del conducto vertebral. Cuando estas articulaciones se lesionan o desarrollan osteófitos *(artrosis)*, a menudo se afectan dichos nervios (v. fig. C2-9 B). Ello ocasiona dolor a lo largo de los patrones de distribución de los *dermatomas*, y espasmo de los músculos derivados de los *miotomas* asociados. Un miotoma comprende todos los músculos o partes de músculos que reciben inervación de un nervio espinal.

La *desnervación de las articulaciones cigapofisarias lumbares* es un procedimiento que se utiliza para el tratamiento de la dorsalgia originada en dichas articulaciones. En esta técnica se seccionan los nervios cerca de las articulaciones o se destruyen mediante *rizólisis* (del griego *rhizo*, raíz + *lysis*, disolución) *percutánea* por radiofrecuencia. La desnervación va dirigida a las ramas articulares de dos ramos posteriores adyacentes de los nervios espinales, pues cada articulación recibe inervación del nervio que sale a ese nivel y del nervio suprayacente (v. fig. 2-19).

Fracturas y luxaciones de las vértebras

Aunque la estructura de la columna vertebral permite una amplia gama de movimientos, además de ofrecer soporte y protección, los movimientos violentos excesivos o súbitos, o los de un tipo no permitido en una determinada región, probablemente produzcan fracturas, luxaciones y fracturas-luxaciones de la columna vertebral.

La flexión forzada súbita, como ocurre en los accidentes de automóvil o por un golpe violento en la nuca, suele producir una fractura por aplastamiento o compresión del cuerpo de una o más vértebras. Si el movimiento violento de la vértebra hacia delante se combina con compresión, la vértebra puede desplazarse anteriormente sobre la vértebra inferior (p. ej., luxación de C6 o C7) (v. cuadro clínico «Luxación de las vértebras cervicales»). En este desplazamiento suele haber luxación y fractura de las caras articulares entre las dos vértebras y rotura de los ligamentos interespinosos. Las lesiones por flexión de la columna vertebral más graves se acompañan de lesiones irreparables de la médula espinal.

La extensión brusca y forzada del cuello puede lesionar también la columna vertebral y la médula espinal. Los cabezazos o el bloqueo de la cara en el rugby pueden dar lugar a una *lesión por hiperextensión del cuello* (fig. C2-14 A). Esta violenta hiperextensión es más probable que lesione las partes posteriores de las vértebras, con fractura por aplastamiento o compresión de los arcos vertebrales y sus procesos. En las fracturas de las vértebras cervicales puede producirse un dolor irradiado a la nuca y la región escapular, debido a que los mismos ganglios sensitivos de los nervios espinales y segmentos medulares reciben impulsos dolorosos desde las vértebras y también desde los músculos del cuello.

La *hiperextensión grave del cuello* (lesión por «latigazo») ocurre también en las colisiones por alcance por detrás en vehículos a motor (fig. C2-14 B), especialmente cuando el *reposacabezas* está demasiado bajo. En este tipo de lesiones por hiperextensión, el ligamento longitudinal anterior queda intensamente distendido y puede desgarrarse.

También puede ocurrir una lesión por hiperflexión de la columna vertebral cuando la cabeza «rebota» después de la hiperextensión, golpeando contra el tórax. En estos casos puede producirse un «salto de las caras articulares» o un bloqueo de las vértebras cervicales (v. cuadro clínico «Luxación de las vértebras cervicales»). En la hiperextensión grave de la cabeza sobre la parte superior del cuello, además de una posible espondilólisis cervical o fractura del ahorcado (v. cuadro clínico «Fractura y luxación del axis»), puede producirse una rotura del ligamento longitudinal anterior y del anillo fibroso del disco C2-C3 adyacente. En esta lesión, el cráneo, C1 y la porción anterior de C2 (diente y cuerpo vertebral) se separan del resto del esqueleto axial (fig. C2-14 C), habitualmente con sección medular, y es raro que el individuo sobreviva. Los accidentes durante la práctica del rugby, zambullidas, caídas de caballo y choques de vehículos a motor causan la mayor parte de las fracturas de la región cervical de la columna vertebral. Los síntomas varían desde un vago dolorimiento hasta una pérdida progresiva de las funciones motoras y sensitivas.

La transición desde la región torácica, relativamente rígida, a la región lumbar, mucho más móvil, ocurre bruscamente. Debido a ello, las vértebras T11 y especialmente T12 (que participa superiormente en los movimientos rotatorios, pero inferiormente sólo en los de flexión y extensión) son las vértebras no cervicales que se fracturan con más frecuencia.

La luxación de las vértebras es rara en las regiones torácica y lumbar, a causa del encaje de los procesos articulares. Sin embargo, cuando se produce una *espondilólisis*, es decir, una fractura de la columna ósea que conecta los procesos articulares superior e inferior (la *parte interarticular*), deja de actuar el mecanismo de encaje (fig. C2-15 A a C) y puede producirse una luxación entre las vértebras adyacentes, conocida como *espondilolistesis*. En especial, el fallo o fractura de la parte interarticular de las láminas vertebrales de L5 *(espondilólisis de L5)* puede ocasionar una espondilolistesis del cuerpo vertebral L5 con respecto al sacro (vértebra S1), por la inclinación descendente de la articulación L5-S1 (fig. C2-17 D). La opinión mayoritaria es que la espondilólisis de L5, o la propensión a ella, probablemente es consecuencia de un fallo en la unión adecuada del centrum de L5 con los arcos neurales en la articulación neurocentral durante el curso del desarrollo (v. «Osificación de las vértebras»). La espondilolistesis de la articulación intervertebral L5-S1 puede presionar (aunque no necesariamente) los nervios espinales de la cola de caballo a su paso hacia la parte superior del sacro, y producir lumbalgia y ciatalgia.

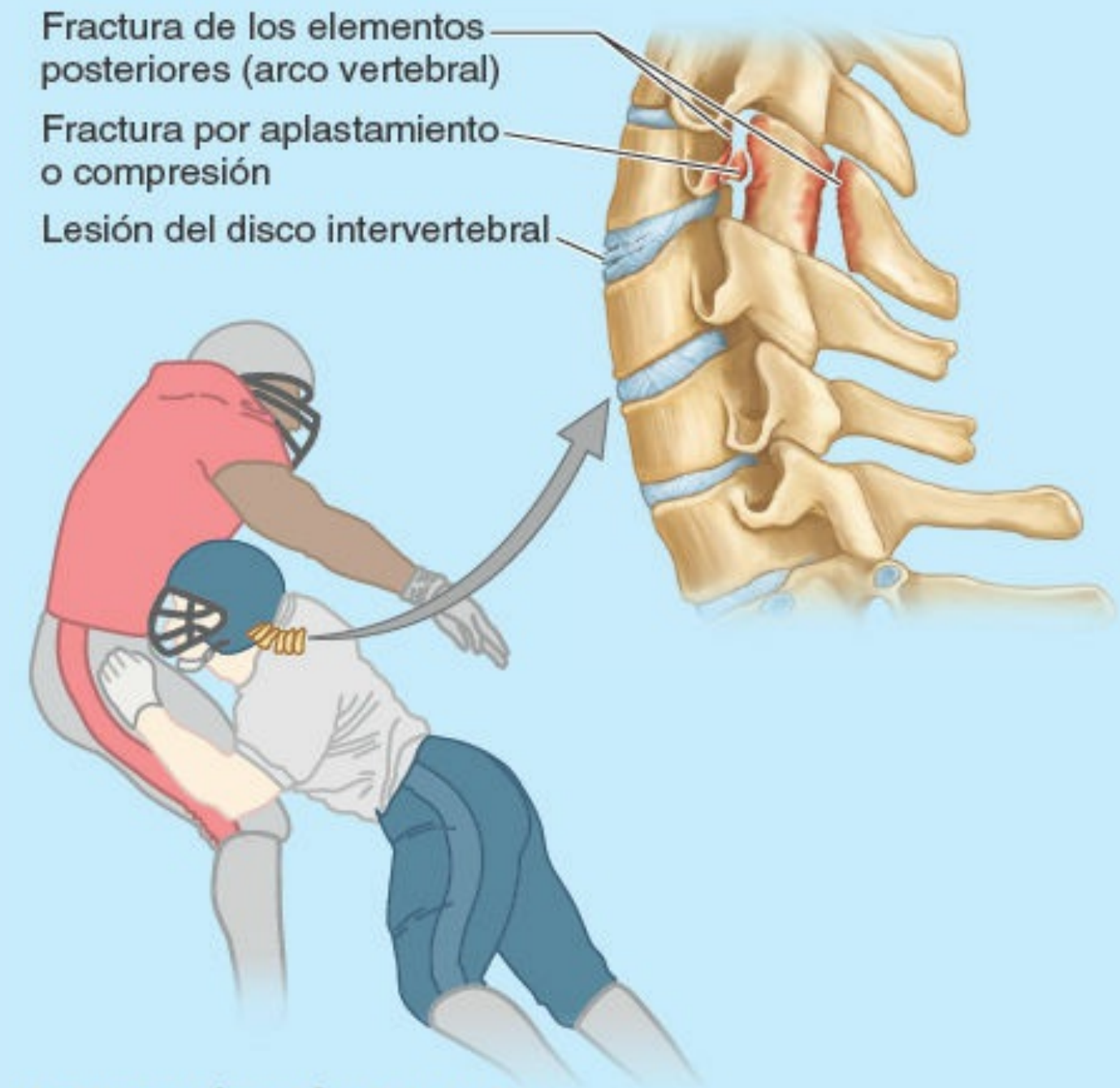

(A) Hiperextensión del cuello

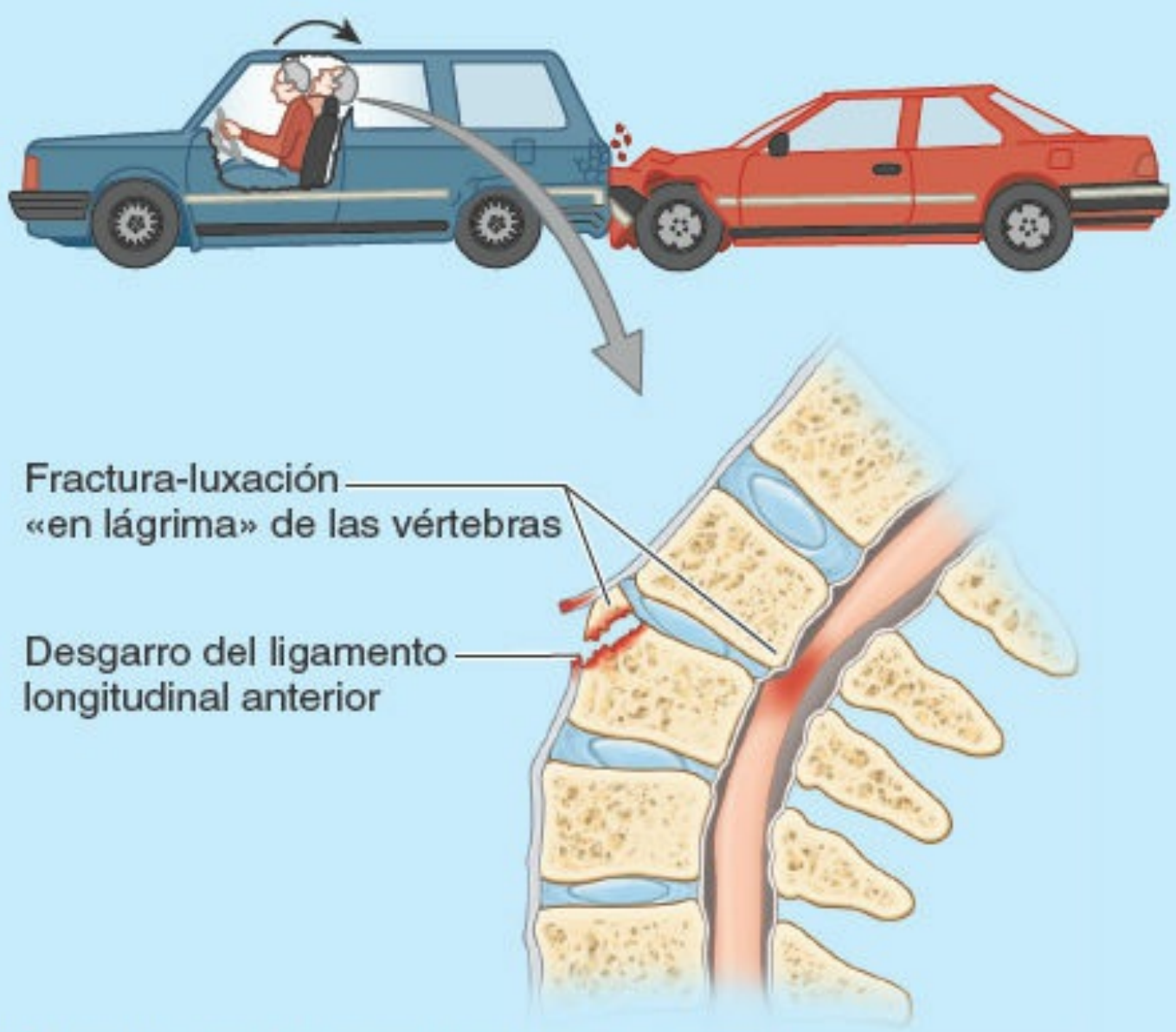

(B) Lesión por hiperextensión («latigazo»)

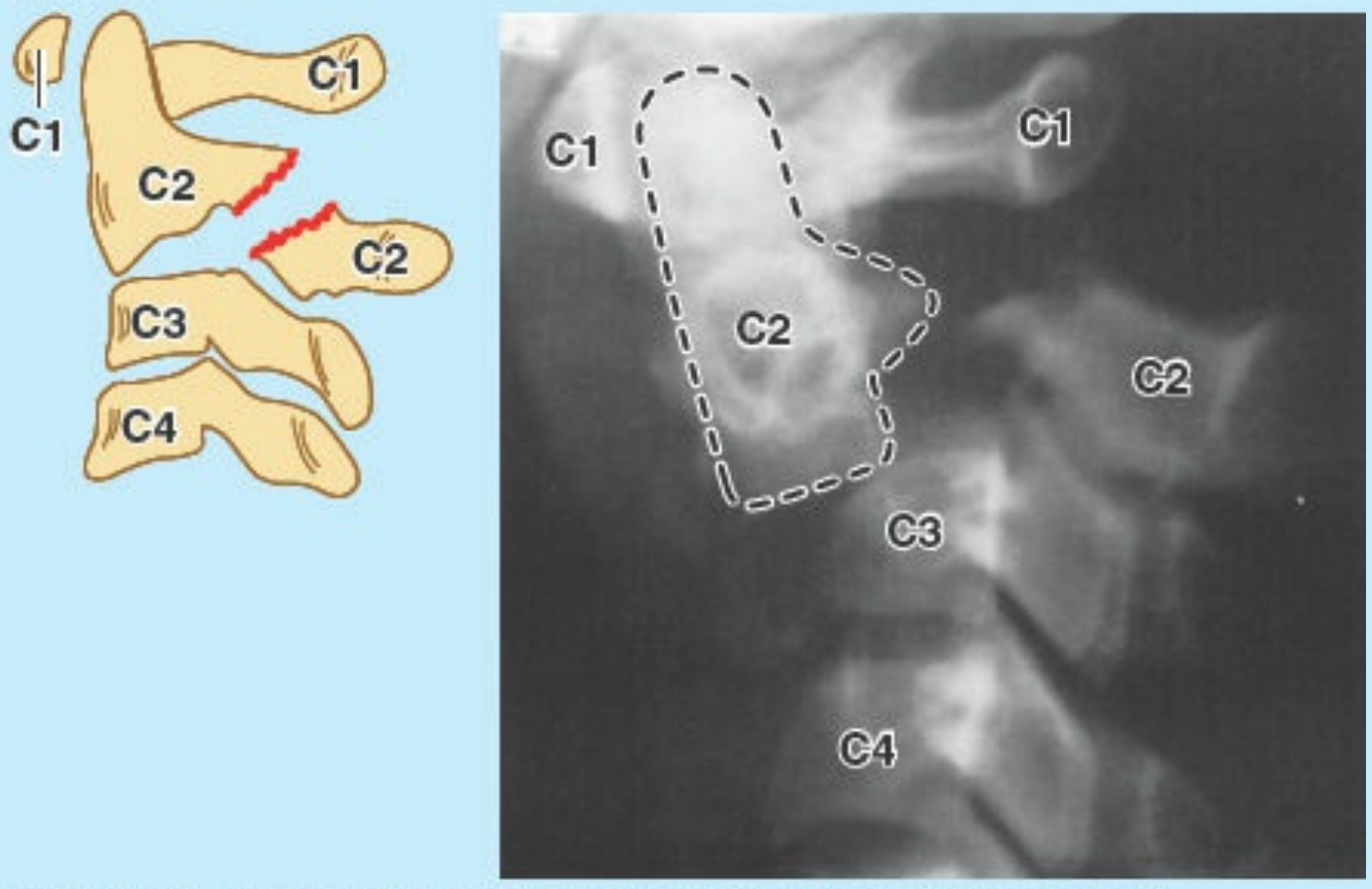

(C) Fractura del ahorcado con rotura del disco C2-C3 y del ligamento longitudinal anterior

FIGURA C2-14 **Lesiones por extensión de las vértebras cervicales.**

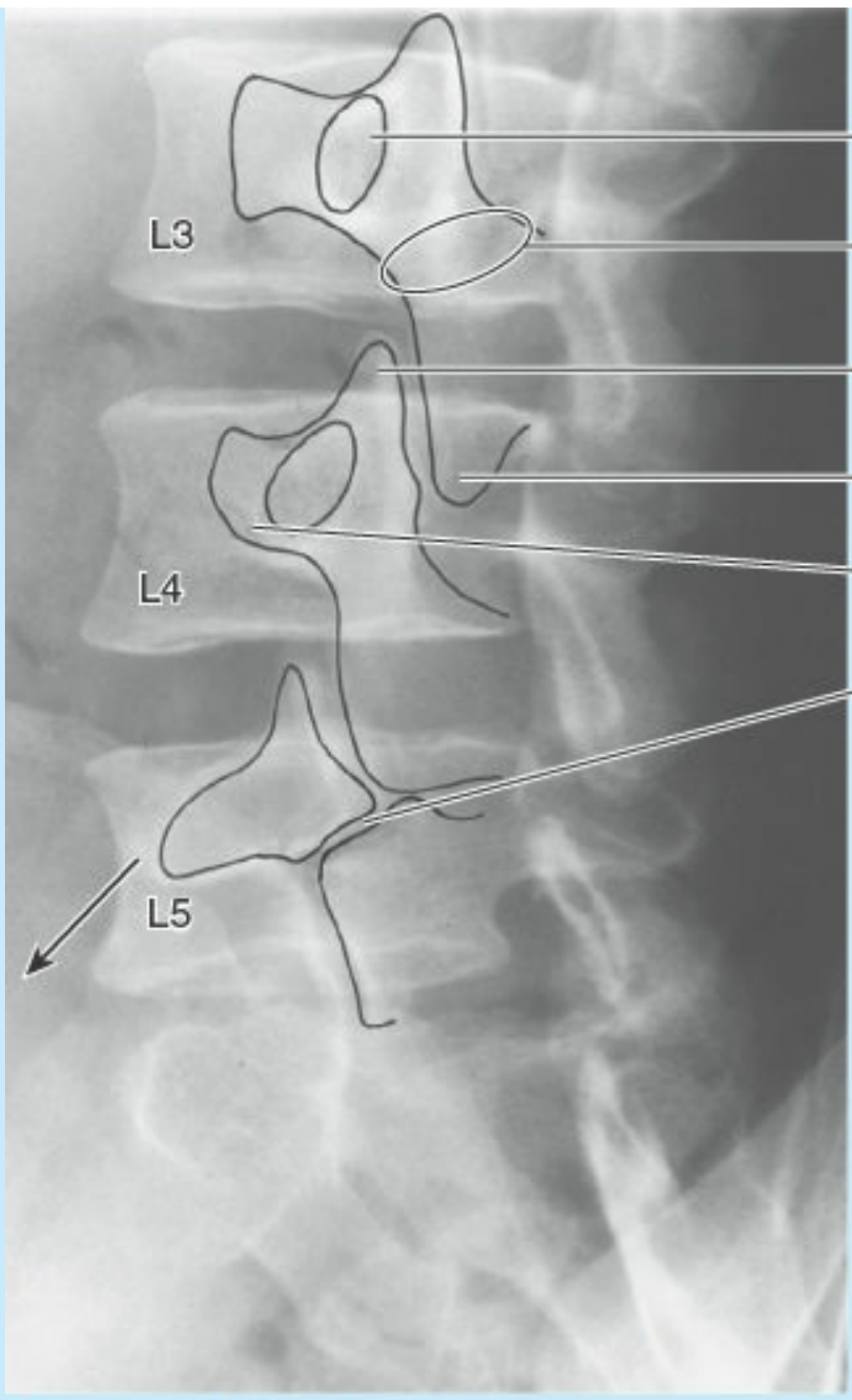

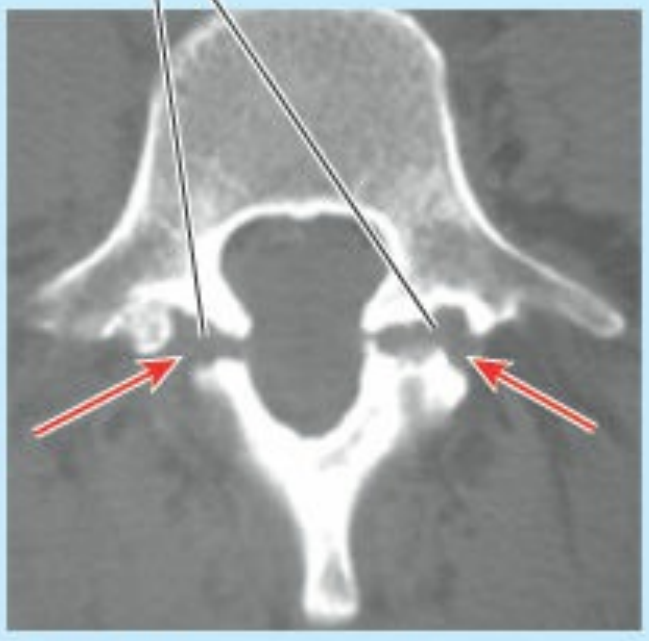

(A) Proyección posterolateral oblicua izquierda

(B) TC transversal

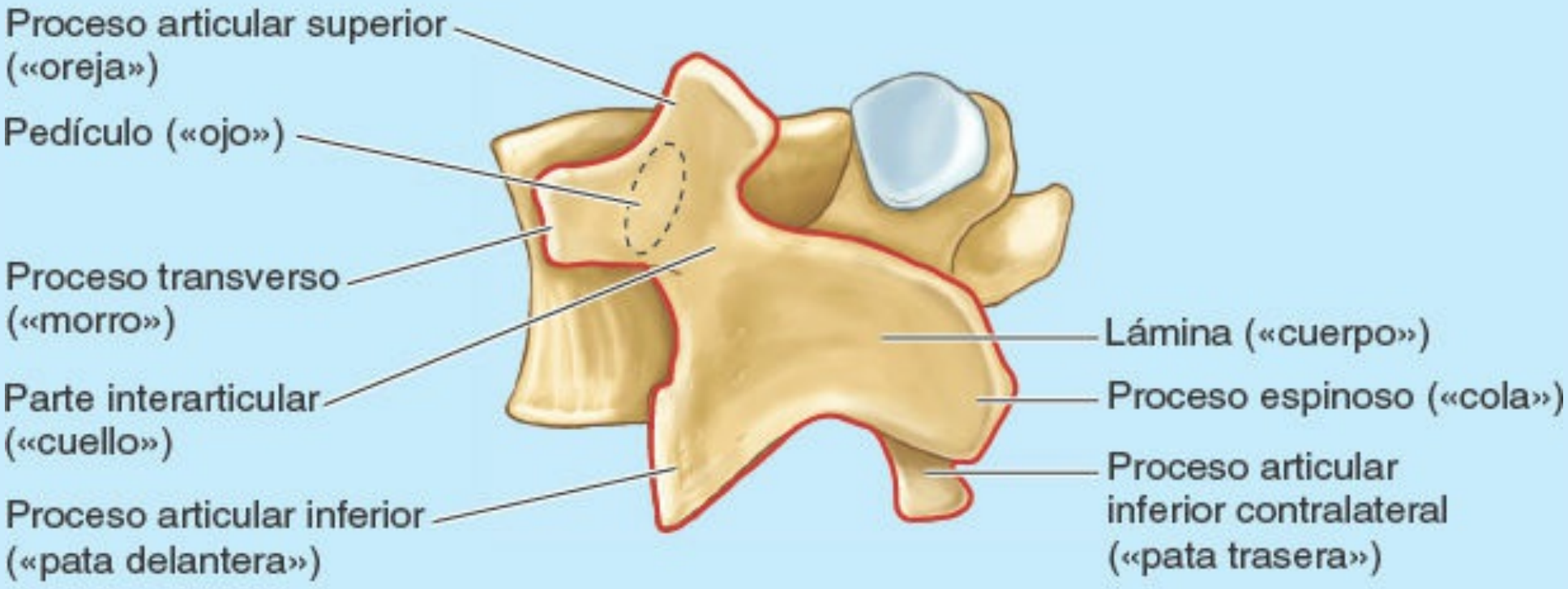

(C) «Signo del terrier escocés» en la vista posterolateral oblicua de la vértebra lumbar

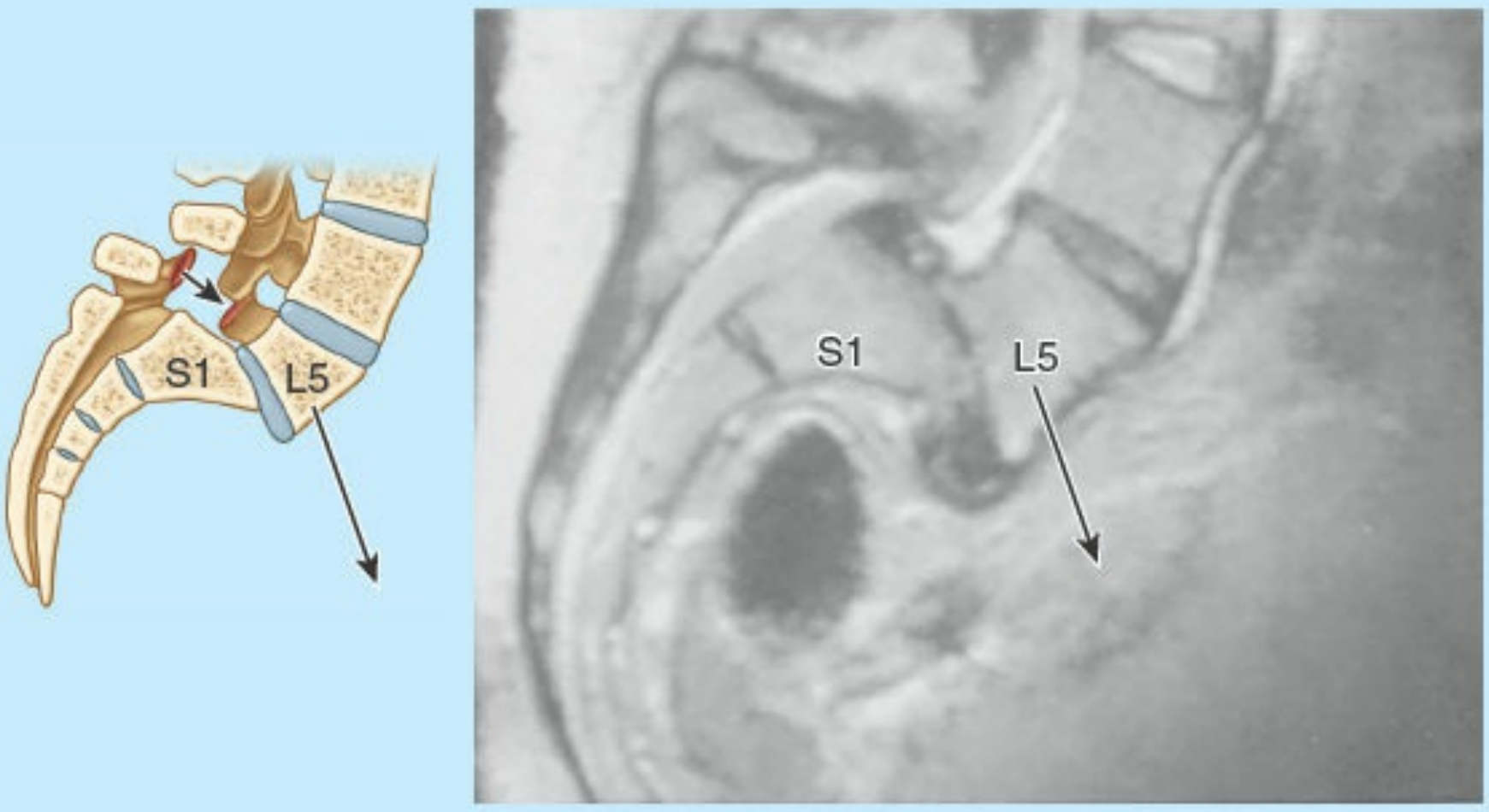

(D) RM media, espondilolistesis secundaria a espondilólisis de L5

FIGURA C2-15 **Espondilólisis y espondilolistesis.**

Fractura del diente del axis

El ligamento transverso del atlas es más potente que el diente de la vértebra C2. Las *fracturas del diente* constituyen cerca del 40% de las ocurridas en el axis. La fractura más frecuente se produce en la base, es decir, en su unión con el cuerpo del axis (fig. C2-16 A). A menudo estas fracturas son inestables (no consolidan), debido a que el ligamento transverso del atlas se sitúa entre los fragmentos (Crockard et al., 1993), y a que el fragmento separado (el diente) deja de recibir aporte vascular, lo que da lugar a una *necrosis avascular*. Casi tan frecuentes son las fracturas del cuerpo vertebral inferiores a la base del diente (fig. C2-16 B a E). Este tipo de fractura cura con más facilidad, pues los fragmentos conservan su irrigación sanguínea. Otras fracturas del diente del axis se producen por patrones de osificación anormales.

Rotura del ligamento transverso del atlas

Cuando se rompe el ligamento transverso del atlas queda libre el diente del axis, lo que origina una *subluxación atlanto-axial*, es decir, una luxación incompleta de la articulación atlanto-axial media (fig. C2-17 A). El reblandecimiento patológico de los ligamentos transverso y adyacentes, habitualmente por trastornos del tejido conectivo, también puede producir una subluxación atlanto-axial (Bogduk y Macintosh, 1984); el 20% de los individuos con síndrome de Down presenta laxitud o agenesia de este ligamento. Es más probable que ocurra una compresión de la médula espinal por rotura o agenesia del ligamento transverso que por fractura del diente (fig. C2-17 B); en esta fractura, el ligamento transverso mantiene en su lugar el fragmento del diente contra el arco anterior del atlas, y el proceso y el atlas se mueven como una sola unidad.

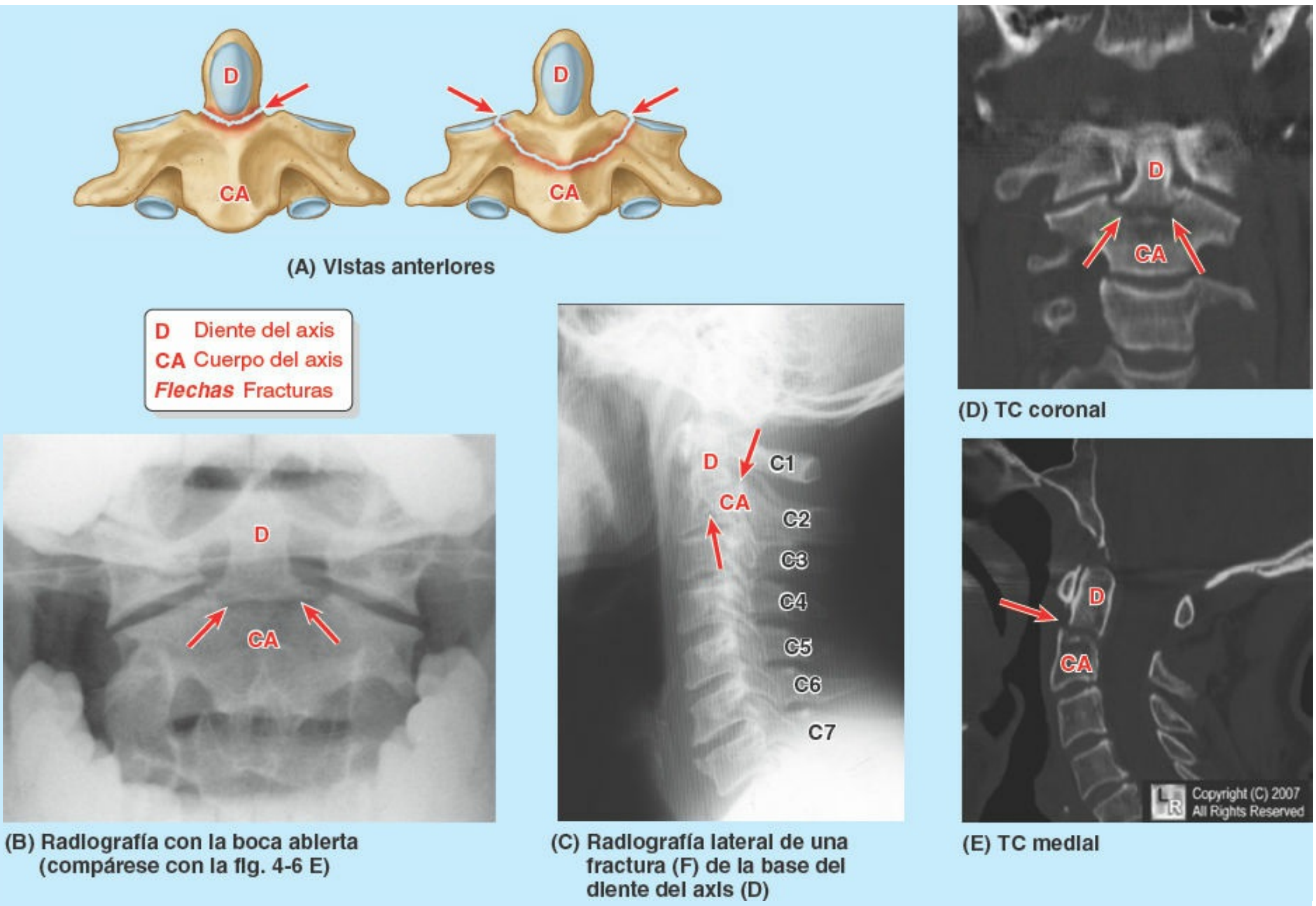

FIGURA C2-16 Fracturas del diente del axis (C2).

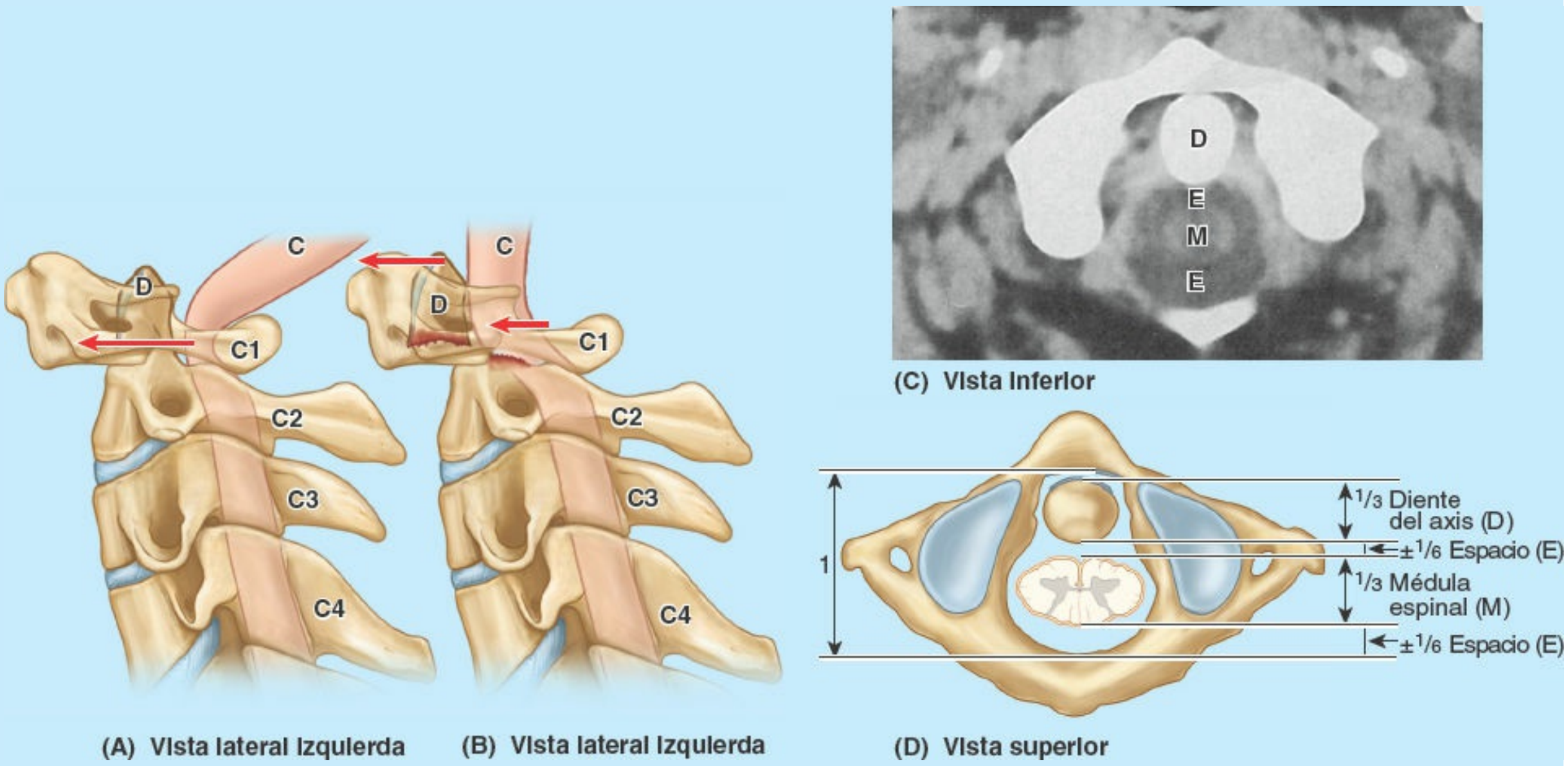

FIGURA C2-17 Rotura del ligamento transverso del atlas. A) En esta vista lateral izquierda se observa que la subluxación de la articulación atlanto-axial media da lugar a una rotura del ligamento transverso. El atlas se desplaza, pero el diente del axis se halla fijo. **B)** Esta vista de una fractura del diente del axis muestra que este último y el atlas se desplazan conjuntamente como una sola unidad, debido a que el ligamento transverso mantiene el proceso adosado al arco anterior del atlas. **C** y **D)** Vista inferior con TC y esquema interpretativo; se muestra una articulación atlanto-axial media normal con la regla de los tercios de Steele.

En ausencia de un ligamento competente, la médula cervical alta puede quedar comprimida entre el arco posterior aproximado del atlas y el diente del axis (fig. C2-17 A), con parálisis de los cuatro miembros (tetraplejía), o puede

comprimirse la médula oblongada y producirse la muerte. Regla de los tercios de Steele: aproximadamente un tercio del anillo del atlas está ocupado por el diente del axis, un tercio por la médula espinal y el tercio restante por el espacio lleno de líquido (v. fig. 2-42, LCE en el espacio subaracnoideo) y los tejidos que rodean a la médula (fig. C2-17 C y D). Ello explica por qué algunos individuos con desplazamiento anterior del atlas pueden hallarse relativamente asintomáticos, hasta que se produce una mayor amplitud de movimiento (más de un tercio del diámetro del anillo del atlas). A veces, la inflamación del área craneovertebral puede ablandar los ligamentos de las articulaciones craneovertebrales y ocasionar una luxación de las articulaciones atlanto-axiales. La movilización súbita de un paciente desde la cama a una silla, por ejemplo, puede producir un desplazamiento posterior del diente del axis y lesionar la médula espinal.

Rotura de los ligamentos alares

Los ligamentos alares son más débiles que el ligamento transverso del atlas. Por consiguiente, la flexión y la rotación combinadas de la cabeza pueden desgarrar uno o ambos ligamentos alares. La rotura de un ligamento alar aumenta en cerca de un 30% la amplitud de movimientos del lado opuesto (Dvorak et al., 1988).

Curvaturas anormales de la columna vertebral

Para detectar una *curvatura anormal de la columna vertebral*, el sujeto debe permanecer de pie en posición anatómica. Se inspeccionará lateralmente el perfil de la columna vertebral (fig. C2-18 A a C), y luego desde atrás (fig. C2-17 D). Con el sujeto doblado hacia delante por la cintura, se observará su capacidad para flexionarse directamente hacia delante, y si la espalda está nivelada después de asumir esta postura (fig. C2-18 E).

Las curvaturas anormales en algunos individuos son el resultado de alteraciones del desarrollo; en otros, las curvaturas se deben a procesos patológicos. La osteopatía metabólica que ocurre con más frecuencia en los ancianos, especialmente en las mujeres, es la osteoporosis (atrofia del tejido óseo).

La *cifosis torácica excesiva* (clínicamente abreviada como *cifosis*, aunque el término se aplica en realidad a la curvatura normal, y coloquialmente conocida como *joroba*), se caracteriza por un aumento anormal de la curvatura torácica; la columna vertebral se curva hacia atrás (fig. C2-18 B y F). Esta anomalía puede producirse a causa de erosión (por osteoporosis) de la parte anterior de una o más vértebras. La *joroba de Dowager* es un nombre coloquial para la cifosis torácica exce-siva por osteoporosis en las mujeres ancianas, aunque este tipo de cifosis también ocurre en los hombres de edad avanzada (Swartz, 2009).

La osteoporosis afecta especialmente a las trabéculas horizontales del hueso esponjoso de los cuerpos vertebrales (v. fig. 2-3). Las trabéculas verticales restantes, privadas de soporte, son menos capaces de resistir la compresión y sufren fracturas, a consecuencia de lo cual las vértebras torácicas se acortan y

adoptan una forma de cuña (v. fig. C2-9 A). La erosión y el colapso progresivos de las vértebras originan también una disminución de la talla del sujeto. La cifosis excesiva incrementa el diámetro anteroposterior del tórax y reduce de forma significativa la capacidad dinámica pulmonar.

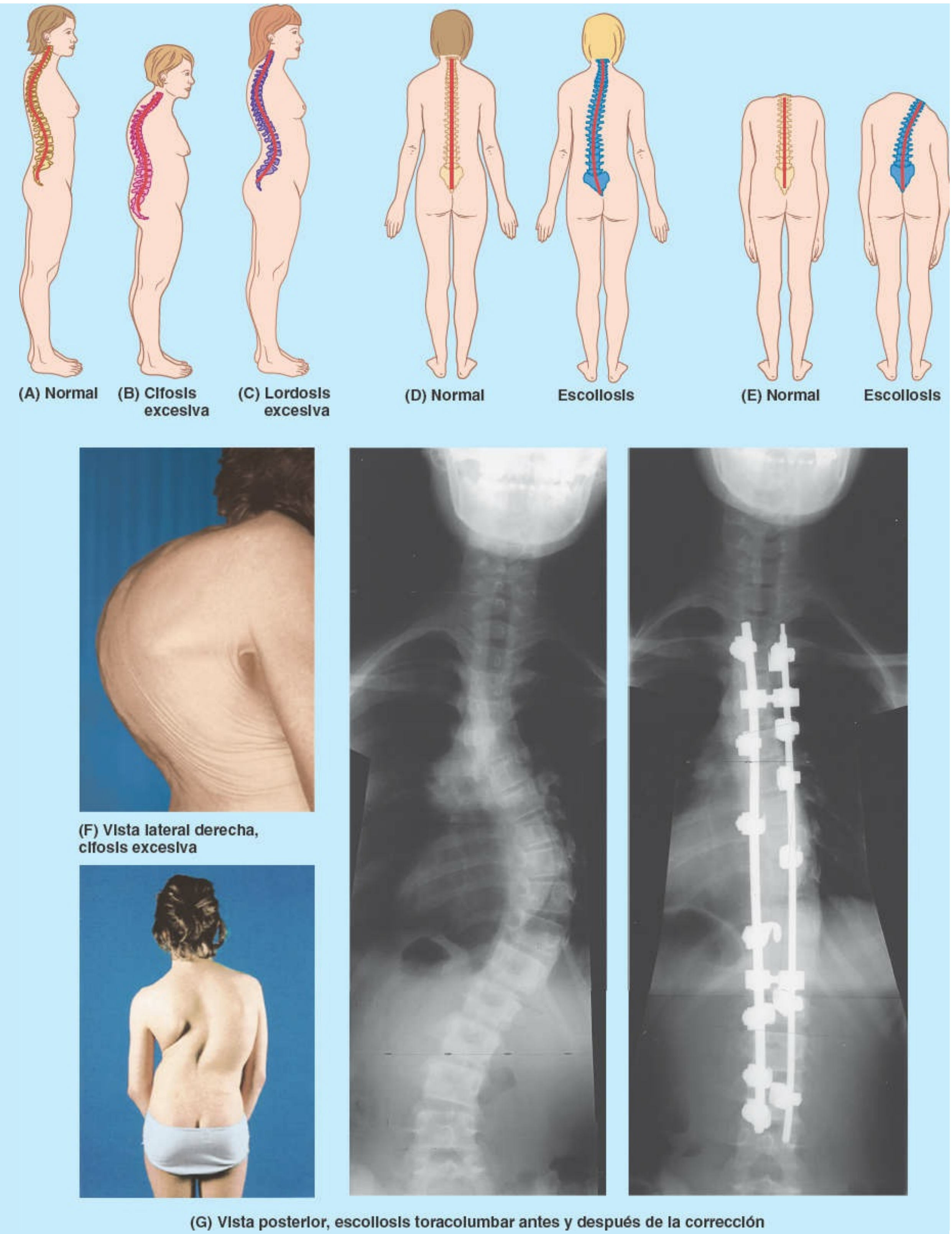

FIGURA C2-18 Curvaturas anormales de la columna vertebral.

La *lordosis lumbar excesiva* (clínicamente abreviada como *lordosis*, aunque asimismo este término designa en realidad la curvatura normal) se caracteriza por una inclinación anterior de la pelvis (la parte alta del sacro está flexionada o rotada anteroinferiormente), con una mayor extensión de las vértebras lum-bares, lo que produce un aumento anormal de la lordosis lumbar (fig. C2-18 C).

Esta deformidad anormal en extensión se asocia a menudo con una debilidad

de la musculatura del tronco, en especial de los músculos anterolaterales del abdomen. Para compensar el desplazamiento del centro de gravedad normal, las mujeres desarrollan una lordosis lumbar durante las últimas fases del embarazo. Esta curvatura lordótica puede originar dolores de espalda, que desaparecen habitualmente poco después del parto.

La obesidad en ambos sexos también puede producir una lordosis lumbar excesiva y lumbalgia por el mayor peso del contenido del abdomen por delante del centro de gravedad normal. La pérdida de peso y el ejercicio de los músculos anterolaterales del abdomen facilita la corrección de este tipo de lordosis excesiva.

La *escoliosis* se caracteriza por una *curvatura lateral anormal* que se acompaña de rotación de las vértebras (fig. C2-18 D, E y G). Los procesos espinosos se orientan hacia la cavidad de la curvatura anormal, y cuando el individuo se dobla hacia delante, las costillas giran hacia atrás (protruyen) en el lado de la convexidad aumentada.

Las deformidades de la columna vertebral, como la ausencia de desarrollo de la mitad de una vértebra *(hemivértebra)*, son causa de *escoliosis estructural*. A veces, la escoliosis estructural se combina con una cifosis torácica excesiva *(cifoescoliosis);* en estos casos, el diámetro anteroposterior anormal restringe intensamente la expansión torácica y pulmonar (Swartz, 2009). Un 80% de todas las escoliosis estructurales son idiopáticas, sin otros procesos asociados ni causas identificables. La escoliosis idiopática se desarrolla primero en las niñas entre los 10 y 14 años, y en los niños entre los 12 y 15 años. Es más frecuente y grave en las niñas.

Los problemas extrínsecos a una columna vertebral estructuralmente normal, como la debilidad asimétrica de los músculos intrínsecos del dorso *(escoliosis miopática)*, o una diferencia en la longitud de los miembros inferiores con ladeo compensador de la pelvis, pueden producir una *escoliosis funcional*. En bipedestación, una inclinación obvia hacia un lado puede ser un signo de escoliosis por hernia de un disco intervertebral. Se supone que la *escoliosis por hábito* se produciría por permanecer de pie o sentarse en una postura inadecuada. Cuando la escoliosis es totalmente postural, desaparece con la flexión máxima de la columna vertebral. Las escoliosis funcionales no persisten después de haber solucionado el problema que las originaba.

Puntos fundamentales

COLUMNA VERTEBRAL

Articulaciones de la columna vertebral. Las vértebras se unen mediante los discos intervertebrales y las articulaciones cigapofisarias para formar una columna semirrígida. ● El grosor relativo de los discos determina el grado de movilidad. ● La disposición de las articulaciones cigapofisarias controla el tipo de movimientos entre las vértebras adyacentes. ● El ligamento longitudinal anterior resiste frente a la hiperextensión; todos los demás lo hacen frente a los tipos de flexión. ● Las articulaciones atlanto-occipitales permiten el movimiento gestual afirmativo de la cabeza (cabeceo). ● Las articulaciones atlanto-axiales permiten el movimiento gestual negativo de la cabeza (rotatorio). Los ligamentos alares limitan la rotación.

Movimientos de la columna vertebral. Las regiones cervical y lumbar son las más móviles (y por consiguiente las más vulnerables a las lesiones). ● La flexión y la extensión ocurren principalmente en las regiones cervical y lumbar. ● La rotación ocurre en las regiones cervical y torácica.

Curvaturas de la columna vertebral. Las curvaturas primarias (cifosis torácica y sacra) son propias del desarrollo; las curvaturas secundarias (lordosis cervical y lumbar) son adquiridas en relación con la postura erecta del ser humano. ● Las curvaturas proporcionan resistencia y flexibilidad al esqueleto axial para absorber los choques.

● Los músculos extensores del dorso y flexores abdominales proporcionan soporte dinámico para mantener las curvaturas.

Vascularización de la columna vertebral. Las ramas espinales de las principales arterias cervicales y segmentarias irrigan la columna vertebral. ● Los plexos venosos vertebrales interno y externo recogen la sangre de las vértebras y drenan, a su vez, en las venas vertebrales del cuello y en las venas segmentarias del tronco.

Nervios de la columna vertebral. Las articulaciones cigapofisarias están inervadas por ramos mediales de los ramos posteriores adyacentes; los ramos meníngeos (recurrentes) de los nervios espinales inervan la mayor parte del hueso (periostio), los discos intervertebrales y los ligamentos, así como las meninges (cubiertas) de la médula espinal. ● Estos dos (grupos de) nervios conducen todo el dolor localizado desde la columna vertebral.

MÚSCULOS DEL DORSO

La mayor parte del peso corporal está situada por delante de la columna vertebral, especialmente en las personas obesas; por lo tanto, los numerosos y potentes músculos unidos a los procesos espinosos y transversos de las vértebras son necesarios para soportar y mover la columna.

Existen dos grupos principales de músculos en el dorso. Los **músculos extrínsecos del dorso** son los *músculos superficiales e intermedios* que producen y controlan los movimientos de los miembros superiores y de la respiración, respectivamente. Los *músculos intrínsecos (profundos) del dorso* incluyen los que actúan específicamente sobre la columna vertebral, producen los movimientos de esta y mantienen la postura.

Músculos extrínsecos del dorso

Los **músculos extrínsecos superficiales del dorso** (trapecio, dorsal ancho, elevador de la escápula y romboides) son músculos axio-apendiculares posteriores que conectan el esqueleto axial (columna vertebral) con el esqueleto apendicular superior (cintura escapular y húmero), y producen y controlan los movimientos de los miembros superiores (fig. 2-28 A; v. también tabla 2-4). Aunque están localizados en la región del dorso, la mayor parte de estos músculos recibe su inervación de ramos anteriores de los nervios cervicales y actúan sobre el miembro superior. El trapecio recibe sus fibras motoras de un nervio craneal (NC XI).

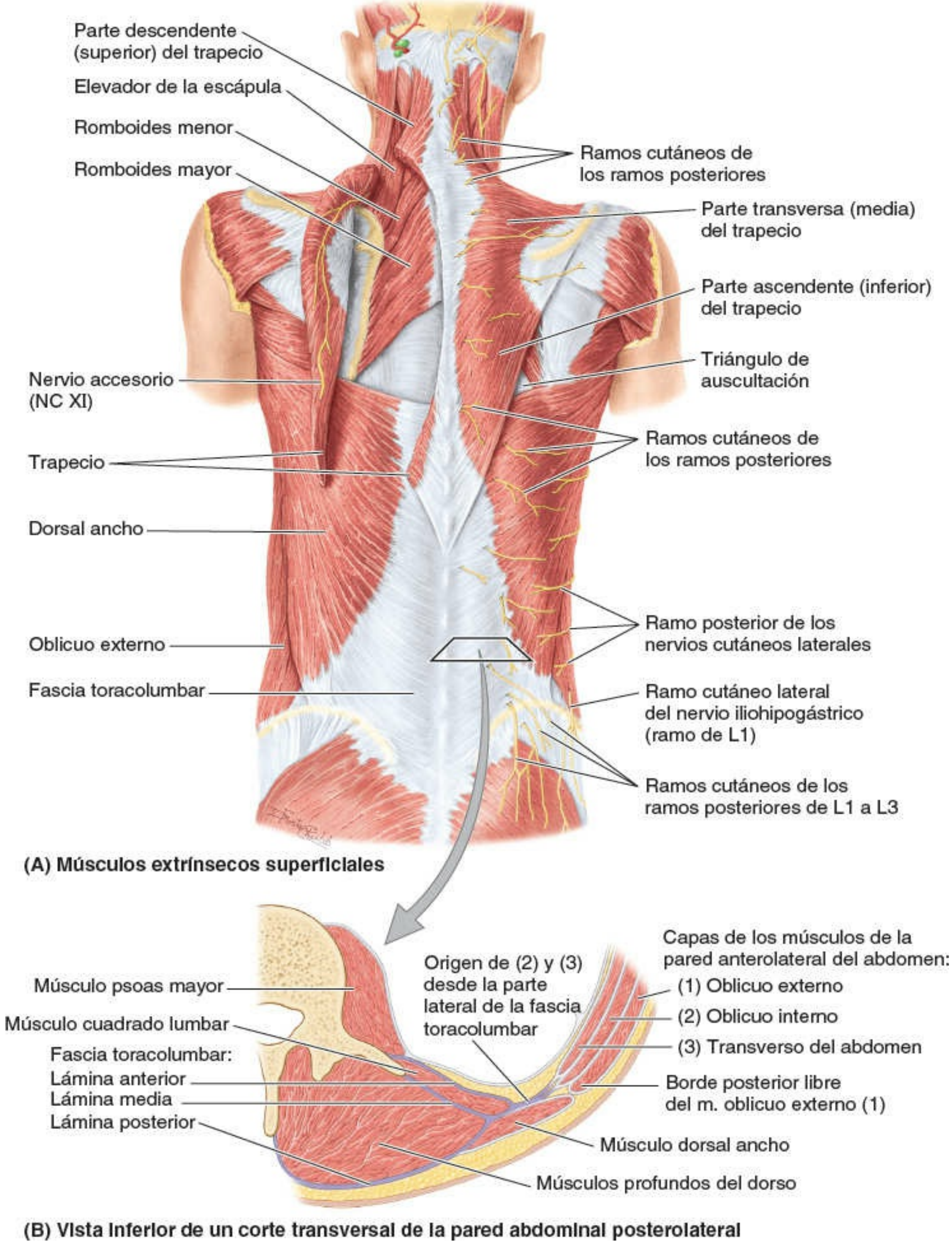

FIGURA 2-28 Músculos del dorso. A) Músculos extrínsecos superficiales. El trapecio se ha apartado a la izquierda para mostrar el nervio accesorio (NC XI), que cursa en la cara profunda del músculo, y los músculos elevador de la escápula y romboides. **B)** En este corte transversal de parte del dorso se muestra la localización de los músculos intrínsecos y las capas de fascia asociadas con ellos.

Los **músculos extrínsecos intermedios del dorso** (serrato posterior) son músculos delgados, designados habitualmente como músculos respiratorios

superficiales, pero su función es más propioceptiva que motora (Vilensky et al., 2001). Se describen conjuntamente con los músculos de la pared torácica (v. cap. 4). El **serrato posterior superior** está situado al romboides, y el **serrato posterior inferior** lo está profundamente al dorsal ancho. Ambos serratos están inervados por los nervios intercostales: el superior, por los cuatro primeros, y el inferior por los cuatro últimos.

Músculos intrínsecos del dorso

Los **músculos intrínsecos del dorso** *(músculos del dorso propiamente dichos, músculos profundos del dorso)* están inervados por ramos posteriores de los nervios espinales y actúan para mantener la postura y controlar los movimientos de la columna vertebral (figs. 2-28 B y 2-29). Estos músculos, que se extienden desde la pelvis al cráneo, están encerrados por la *fascia profunda* que se une medialmente al *ligamento nucal* (fig. 2-30), a los vértices de los procesos espinosos de las vértebras, al ligamento supraespinoso y a la cresta media del sacro. La fascia se une lateralmente a los procesos transversos cervicales y lumbares, y a los ángulos de las costillas. Las porciones torácica y lumbar de la fascia profunda constituyen la *fascia toracolumbar* (fig. 4-28), que se extiende lateralmente desde los procesos espinosos y forma una delgada cubierta sobre los músculos intrínsecos del dorso en la región torácica, y una gruesa cubierta sobre los músculos en la región lumbar. Los músculos intrínsecos del dorso se distribuyen en capas superficial, intermedia y profunda, según su relación con la superficie.

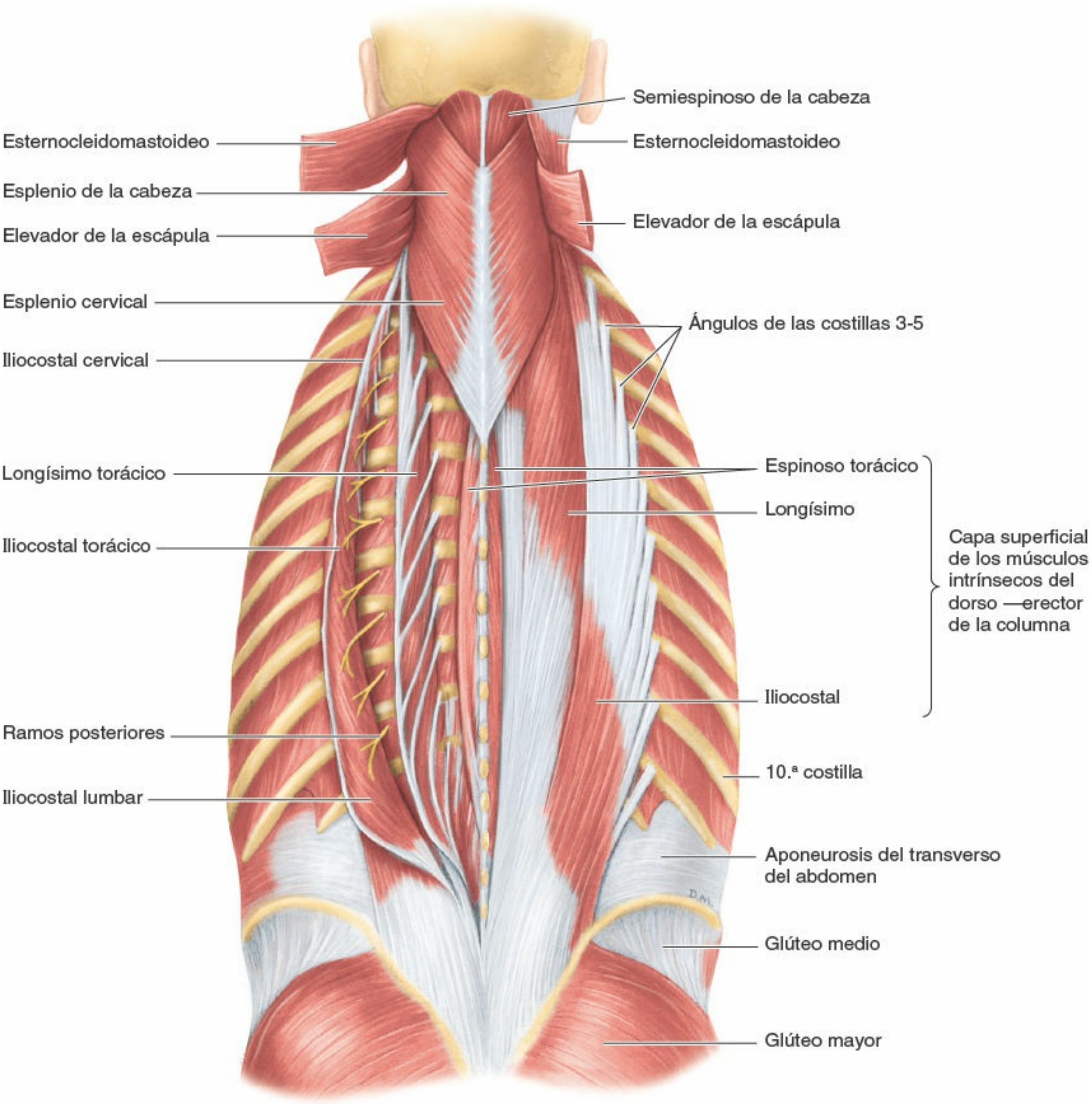

FIGURA 2-29 Capas superficial e intermedia de los músculos intrínsecos del dorso: esplenio y erector de la columna. Los músculos esternocleidomastoideo y elevador de la escápula se han apartado para mostrar los músculos esplenio de la cabeza y esplenio cervical. A la derecha, se ha dejado *in situ* el músculo erector de la columna y se observan las tres columnas de este músculo de gran tamaño. A la izquierda, el músculo espinoso, el más delgado y medial de los componentes del erector de la columna, se presenta como músculo individual al separar los componentes longísimo e iliocostal del erector de la columna. A medida que ascienden las fibras, su dirección varía en los tres grupos principales de músculos: los músculos superficiales (esplenio) cursan en sentido medial a lateral; los músculos intermedios (erector de la columna) se dirigen en su mayoría verticalmente, y los músculos profundos (transversoespinosos) cursan principalmente en sentido lateral a medial (v. fig. 4-32).

CAPA SUPERFICIAL

Los **músculos esplenios** son gruesos y planos, están situados en las caras lateral y posterior del cuello, y cubren los músculos verticales de modo parecido a una venda, lo que explica su nombre (del latín, *splenion*, vendaje) (figs. 2-29 y 2-30). Los músculos esplenios se originan en la línea media y se extienden superolateralmente hasta las vértebras cervicales **(esplenio cervical)** y el cráneo **(esplenio de la cabeza).** Los músculos esplenios cubren y mantienen en su posición a los músculos profundos

del cuello. En la figura 2-30 se ilustra la capa superficial de los múscu los intrínsecos, y en la tabla 2-4 se aporta información sobre sus inserciones, inervación y acciones.

CAPA INTERMEDIA

Los **músculos erectores de la columna**, de gran tamaño, están situados en un «surco» a cada lado de la columna vertebral, entre los procesos espinosos centralmente y los ángulos de las costillas lateralmente (fig. 2-29). Los erectores de la columna son los *principales extensores de la columna vertebral* y se dividen en tres columnas: **iliocostal** (columna lateral), **longísimo** (columna intermedia) y **espinoso** (columna medial). Cada columna está dividida regionalmente en tres partes, según sus inserciones superiores (p. ej., iliocostal lumbar, iliocostal torácico e iliocostal cervical). El origen común de las tres columnas del erector se produce a través de un amplio tendón que se inserta inferiormente en la parte posterior de la cresta ilíaca, en la cara posterior del sacro, en los ligamentos sacroilíacos y en los procesos espinosos lumbares inferiores.

Los erectores de la columna se designan a menudo como «músculos largos» del dorso. En general, son músculos dinámicos (que producen movimientos) y actúan en ambos lados para extender y flexionar el tronco. En la figura 2-31 se ilustra aisladamente la capa intermedia de los músculos intrínsecos, y en la tabla 2-5 se aporta información sobre sus inserciones, inervación y acciones.

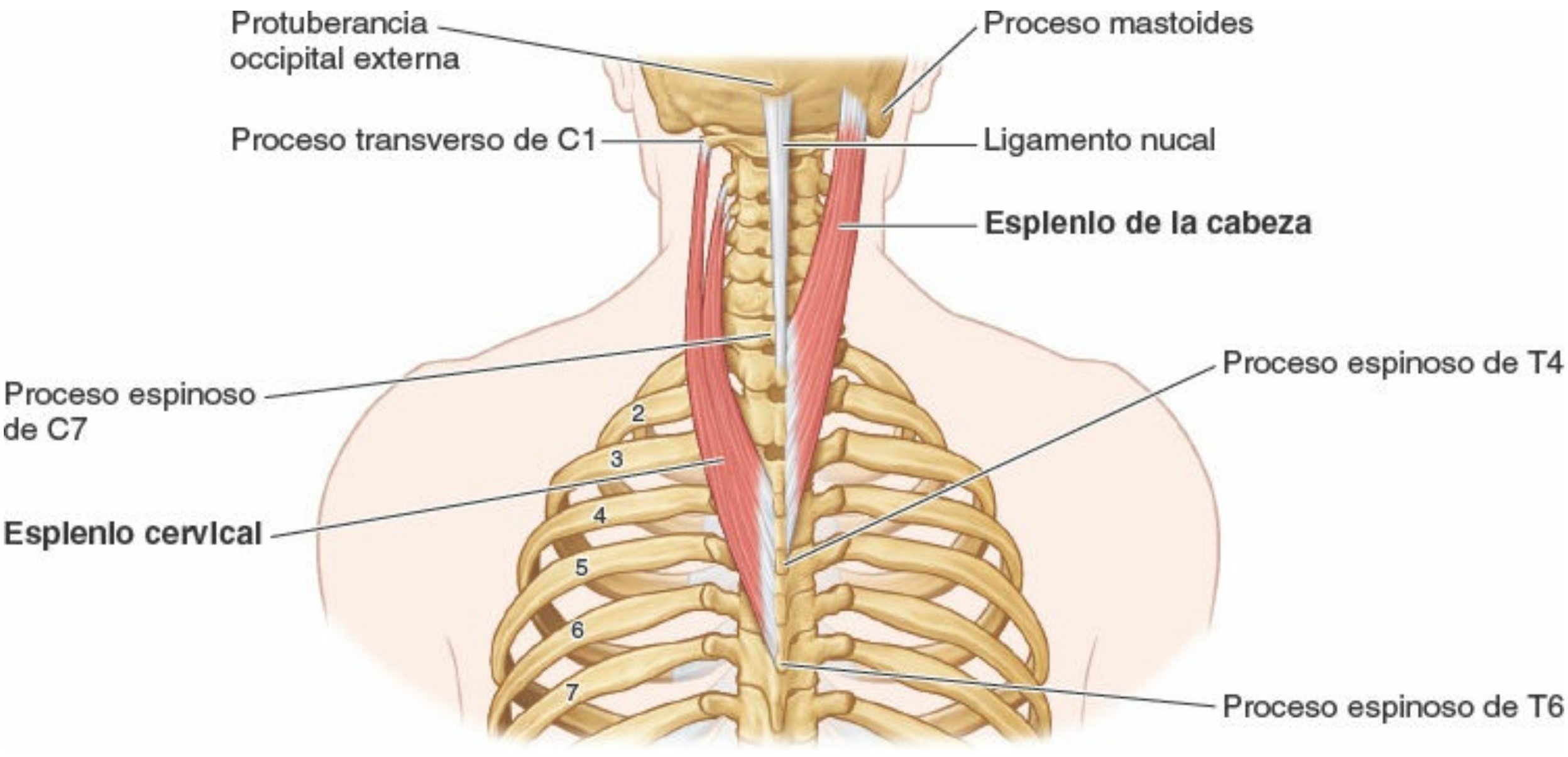

FIGURA 2-30 Capa superficial de los músculos intrínsecos del dorso (músculos esplenios).

TABLA 2-4. CAPA SUPERFICIAL DE LOS MÚSCULOS INTRÍNSECOS DEL DORSO

Músculo	Inserción superior	Inserción inferior	Inervación	Acciones principales
Esplenio	Ligamento nucal y procesos espinosos de las vértebras C7-T6	*Esplenio de la cabeza:* las fibras cursan supero-lateralmente hacia el proceso mastoides del hueso temporal y al tercio lateral de la línea nucal superior del hueso occipital *Esplenio cervical:* tubérculos de los procesos transversos de las vértebras C1-C3 o C4	Ramos posteriores de nervios espinales	*Acción aislada:* flexión lateral del cuello y rotación de la cabeza hacia el lado de los músculos activos *Acción conjunta:* extensión de la cabeza y el cuello

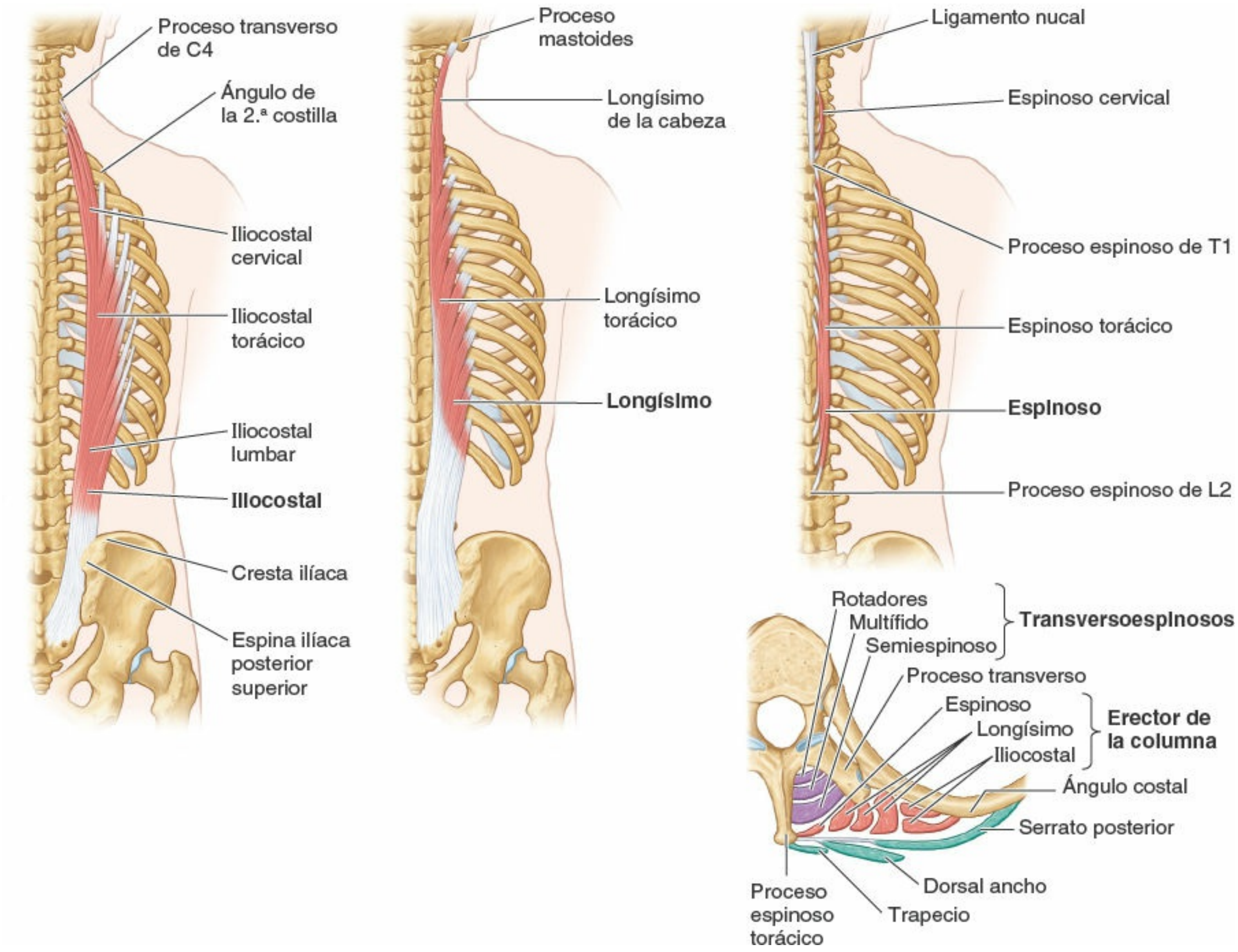

FIGURA 2-31 Capa intermedia de los músculos intrínsecos del dorso (músculos erectores de la columna).

TABLA 2-5. CAPA INTERMEDIA DE LOS MÚSCULOS INTRÍNSECOS DEL DORSO

Músculo	Inserción superior	Inserción inferior	Inervación	Acciones principales
Erector de la columna Iliocostal	Mediante un amplio tendón en la parte posterior de la cresta ilíaca, la cara posterior del sacro, los ligamentos sacroilíacos, los procesos espinosos sacros y lumbares inferiores, y el ligamento supraespinoso	*Iliocostal* (lumbar, torácico y cervical): las fibras discurren superiormente hacia los ángulos de las costillas inferiores y los procesos transversos cervicales	Ramos posteriores de nervios espinales	*Al actuar bilateralmente:* extienden la columna vertebral y la cabeza; cuando se flexiona el dorso, controlan el movimiento mediante la contracción excéntrica *Al actuar unilateralmente*: flexionan lateralmente la columna vertebral
Longísimo		*Longísimo* (torácico, cervical y de la cabeza): las fibras discurren superiormente hacia las costillas entre los tubérculos y ángulos, hacia los procesos transversos en las regiones torácica y cervical, y hacia el proceso mastoides del hueso temporal		
Espinoso		*Espinoso* (torácico, cervical y de la cabeza): las fibras discurren superiormente hacia los procesos espinosos de la región torácica superior y hacia el cráneo		

CAPA PROFUNDA

Profundamente al erector de la columna se dispone de forma oblicua un grupo de músculos mucho más cortos, el **grupo de músculos transversoespinosos:** semiespinosos, multífidos y rotadores. Estos músculos se originan a partir de los procesos transversos de las vértebras y pasan a los procesos espinosos de las vértebras más superiores. Ocupan el «canal» entre los procesos transversos y espinosos, y se insertan en ellos, en las láminas entre ambas y en los ligamentos que las unen (fig. 2-32).

El **semiespinoso** es el miembro superficial del grupo. Como su nombre indica, se

origina aproximadamente a partir de la mitad de la columna vertebral. El semiespinoso se divide en tres partes, de acuerdo con sus inserciones superiores (tabla 2-6): **semiespinoso de la cabeza, semiespinoso torácico** y **semiespinoso cervical.** El semiespinoso de la cabeza produce el abultamiento longitudinal de la nuca, cerca del plano medio (fig. 2-33 A).

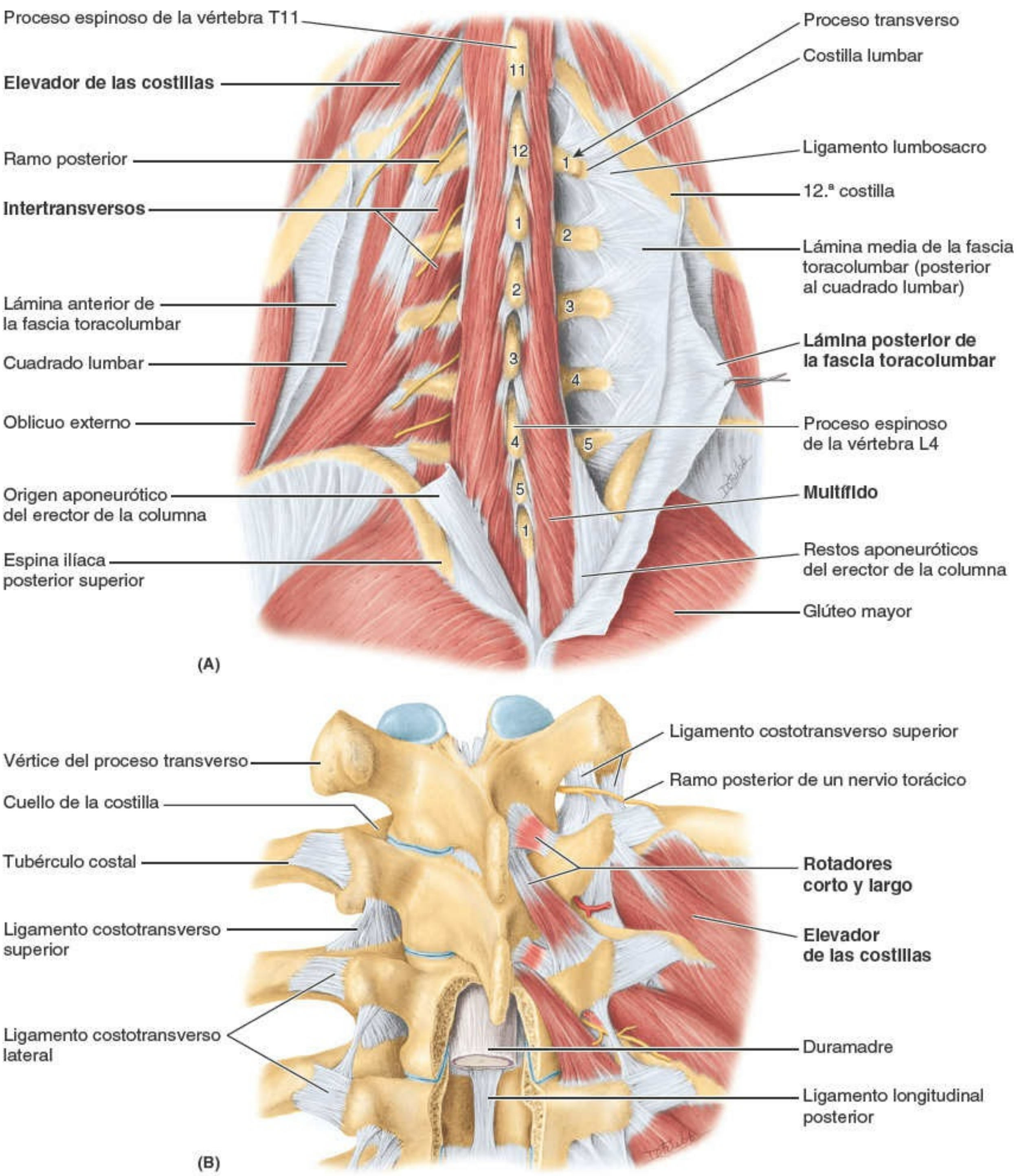

FIGURA 2-32 Capa profunda de los músculos intrínsecos del dorso (músculos transversoespinosos). A) Fascia de los músculos multífido, elevador de las costillas, intertransverso y toracolumbar.**B)** Rotadores y elevadores de las costillas.

El músculo **multífido** es la capa media del grupo; está compuesto por cortos haces musculares triangulares, más gruesos en la región lumbar (fig. 2-33 B).

Los músculos **rotadores** constituyen la más profunda de las tres capas de los músculos transversoespinosos y están más desarrollados en la región torácica. El grupo transversoespinoso de la capa profunda de los músculos intrínsecos del dorso se ilustra por separado en la figura 2-33, y los detalles sobre sus inserciones, inervación y acciones se exponen en la tabla 2-6.

Los **interespinosos, intertransversos** y **elevadores de las costillas** son músculos

profundos dorsales menores, relativamente escasos en la región torácica. Los músculos interespinosos e intertransversos conectan los procesos espinosos y transversos, respectivamente. Los elevadores de las costillas representan los músculos intertransversos posteriores del cuello. En la tabla 2-6 se detallan las inserciones, la inervación y las acciones de los músculos menores de la capa profunda de músculos intrínsecos.

TABLA 2-6. CAPAS PROFUNDAS DE LOS MÚSCULOS INTRÍNSECOS DEL DORSO

Músculo	Inserción superior	Inserción inferior	Inervación	Acciones principales
Capa profunda				
Transversoespinosos	Procesos transversos	Procesos espinosos de las vértebras más superiores	Ramos posteriores de los nervios espinales[a]	Extensión
Semiespinoso	*Semiespinoso:* se origina en los procesos transversos de las vértebras C4-T12	*Semiespinoso:* torácico, cervical, de la cabeza; las fibras discurren superomedialmente hacia el hueso occipital y los procesos espinosos de las regiones torácica y cervical; abarcan 4-6 segmentos		*Semiespinoso:* extiende la cabeza y las regiones torácica y cervical de la columna vertebral, y las rota hacia el lado opuesto
Multífido	*Multífido*: se origina en la cara posterior del sacro, espina ilíaca posterosuperior, aponeurosis del erector de la columna, ligamentos sacroilíacos, procesos mamilares de las vértebras lumbares, procesos transversos de T1-T3, procesos articulares de C4-C7	*Multífido:* más grueso en la región lumbar; las fibras pasan oblicuamente superomedialmente a lo largo de los procesos espinosos de las vértebras localizadas 2-4 segmentos por encima de su inserción superior		*Multífido:* estabiliza las vértebras durante los movimientos locales de la columna vertebral
Rotadores (corto y largo)	*Rotadores:* se originan en los procesos transversos de las vértebras; más desarrollados en la región torácica	*Rotadores:* las fibras pasan superomedialmente para insertarse en la unión de la lámina y el proceso transverso o el proceso espinoso de la vértebra inmediatamente superior (cortos) o 2 segmentos por encima de la vértebra de origen (largos)		*Rotadores:* estabilizan las vértebras y ayudan en la extensión local y en los movimientos de rotación de la columna vertebral; pueden funcionar como órganos de propiocepción
Capa profunda menor				
Interespinosos	Superficies superiores de los procesos espinosos de las vértebras cervicales y lumbares	Superficies inferiores de los procesos espinosos de la vértebra inmediatamente por encima de la vértebra de origen	Ramos posteriores de los nervios espinales	Ayudan en la extensión y rotación de la columna vertebral
Intertransversos	Procesos transversos de las vértebras cervicales y lumbares	Procesos transversos de las vértebras adyacentes	Ramos posterior y anterior de los nervios espinales[a]	Ayudan en la flexión lateral de la columna vertebral; actuando bilateralmente, estabilizan la columna vertebral
Elevadores de las costillas	Vértices de los procesos transversos de las vértebras C7 y T1-T11	Pasan inferolateralmente y se insertan en la costilla entre el tubérculo y el ángulo	Ramos posteriores de los nervios espinales C8-T11	Elevan las costillas, ayudan a la respiración; ayudan a la flexión lateral de la columna vertebral

[a] La mayoría de los músculos del dorso reciben su inervación de los ramos posteriores de los nervios espinales, pero algunos la reciben de los ramos anteriores. Los músculos intertransversos de la región cervical son inervados por los ramos anteriores.

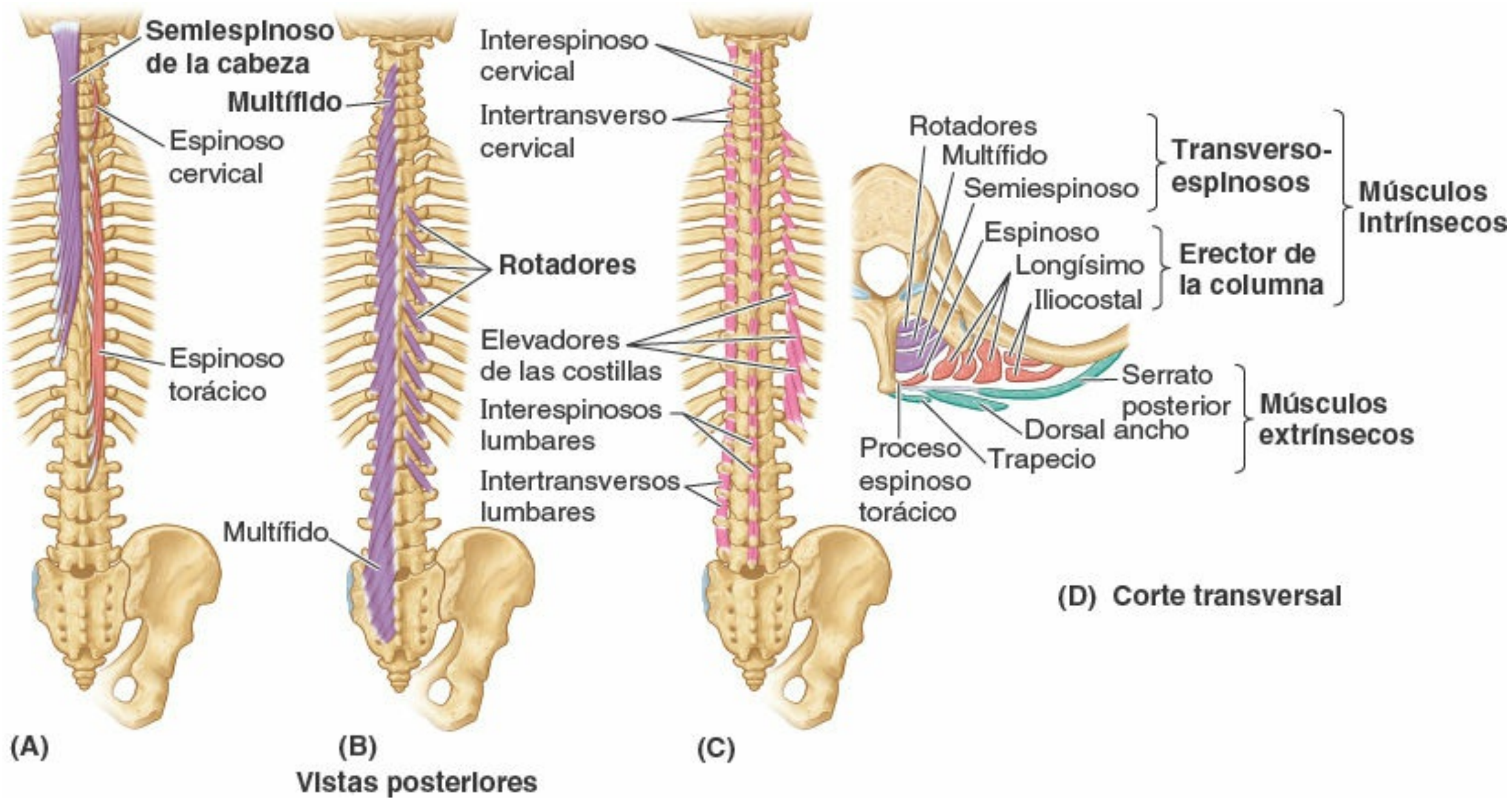

FIGURA 2-33 Capa profunda de los músculos intrínsecos del dorso. A) El grupo muscular transversoespinoso (capa profunda principal, *granate*) se halla profundamente con respecto al erector de la columna (*rosa*, v. **D**). La corta costilla lumbar se articula con el proceso transverso de la vértebra L1. Esta variante común no suele ocasionar problemas; no obstante, si se desconoce esta posibilidad, puede efectuarse un diagnóstico erróneo de fractura del proceso transverso. **B)** En la disección más profunda se muestran los rotadores. Los músculos elevadores de las costillas representan los músculos intertransversos posteriores en la región torácica. **C)** Capa profunda menor: interespinosos, intertransversos y elevadores de las costillas.

PRINCIPALES MÚSCULOS QUE MOVILIZAN LAS ARTICULACIONES INTERVERTEBRALES

Los principales músculos que producen movimientos de las articulaciones intervertebrales cervicales, torácicas y lumbares se ilustran en las figuras 2-34 y 2-35, y los detalles se resumen en las tablas 2-7 y 2-8. Muchos de los músculos que actúan sobre las vértebras cervicales se exponen con más detalle en el capítulo 9. Los músculos del dorso son relativamente inactivos en la bipedestación cómoda, pero (especialmente la capa profunda más corta de los músculos intrínsecos) actúan como músculos posturales estáticos (fijadores o estabilizadores) de la columna vertebral, manteniendo la tensión y la estabilidad necesarias para la postura erecta.

En la tabla 2-8 nótese que en todos los movimientos de las articulaciones intervertebrales (es decir, todos los de la columna vertebral), excepto la extensión pura, interviene total o parcialmente la *contracción concéntrica* de los músculos abdominales. Sin embargo, recuérdese que en estos, como en todos los movimientos, la *contracción excéntrica* (relajación con trolada) de los músculos antagonistas tiene una importancia crucial para que el movimiento sea suave y controlado (v. «Tejido y sistema musculares» en el cap. 1). Por lo tanto, es la interacción de los músculos anteriores (abdominales) y posteriores (dorsales), así como los pares contralaterales de cada uno, lo que proporciona estabilidad y produce los movimientos del esqueleto axial, de un modo muy semejante a como sus tirantes soportan un mástil. A menudo la sobrecarga crónica del dorso (como la producida por una excesiva lordosis lumbar; v. C2-18 C) es consecuencia de un desequilibrio de este soporte (falta de tono de los músculos abdominales en el caso de la lordosis). Para recuperar el equilibrio puede

ser necesario realizar ejercicios o eliminar el peso excesivo y distribuido de modo desigual.

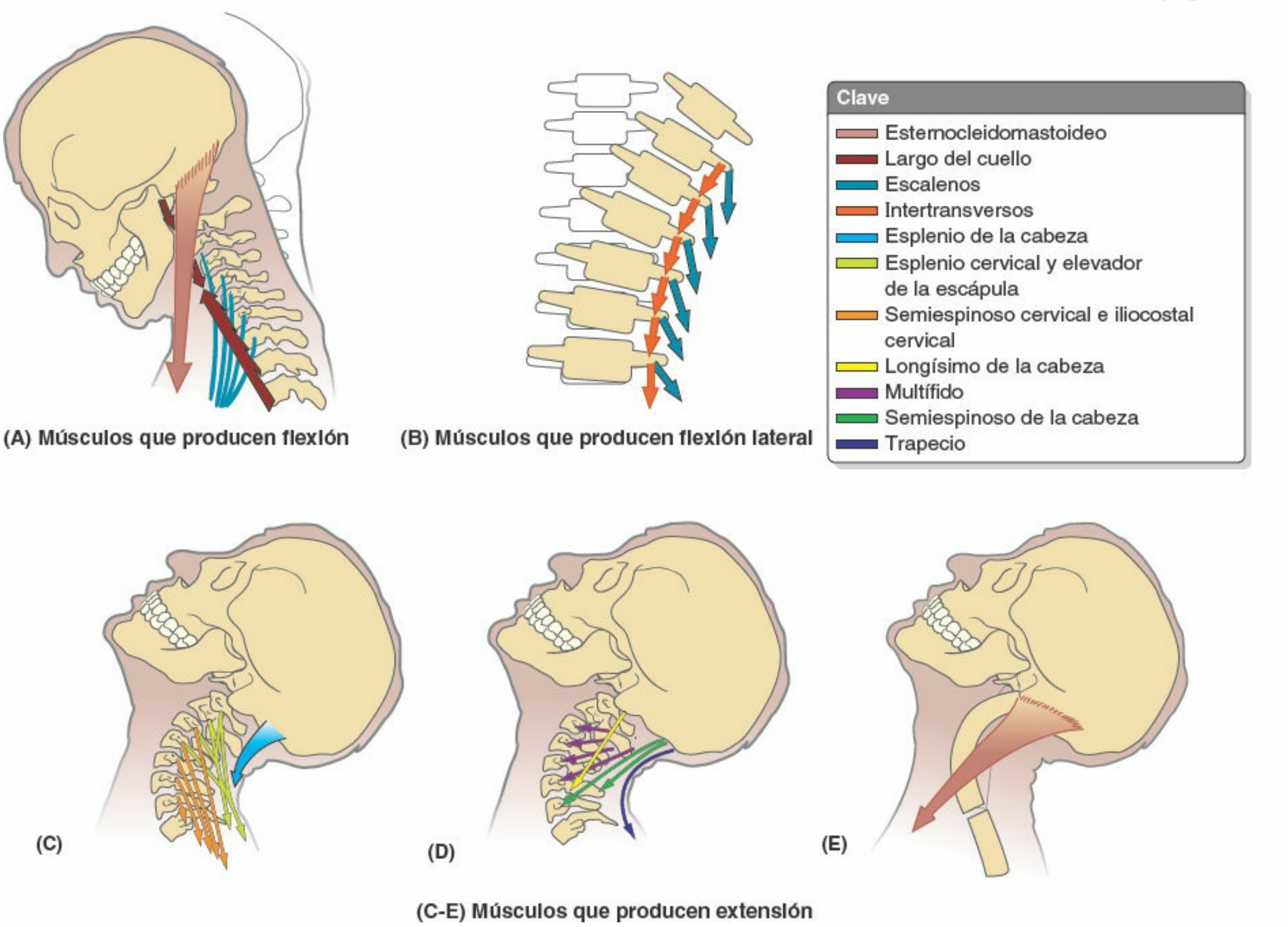

FIGURA 2-34 Principales músculos que movilizan las articulaciones intervertebrales cervicales.

TABLA 2-7. PRINCIPALES MÚSCULOS QUE PRODUCEN MOVIMIENTOS DE LAS ARTICULACIONES INTERVERTEBRALES CERVICALES

Flexión	Extensión	Flexión lateral	Rotación (no mostrados)
Acción bilateral de: Largo del cuello Escaleno Esternocleidomastoideo	Músculos profundos del cuello: 1, semiespinoso cervical e iliocostal cervical 2, esplenio cervical y elevador de la escápula 3, esplenio de la cabeza 4, multífido 5, longísimo de la cabeza 6, semiespinoso de la cabeza *T*, trapecio	Acción unilateral de: Iliocostal cervical Longísimo de la cabeza y cervical Esplenio de la cabeza y cervical Intertransversos y escalenos	Acción unilateral de: Rotadores Semiespinoso de la cabeza y cervical Multífido Esplenio cervical

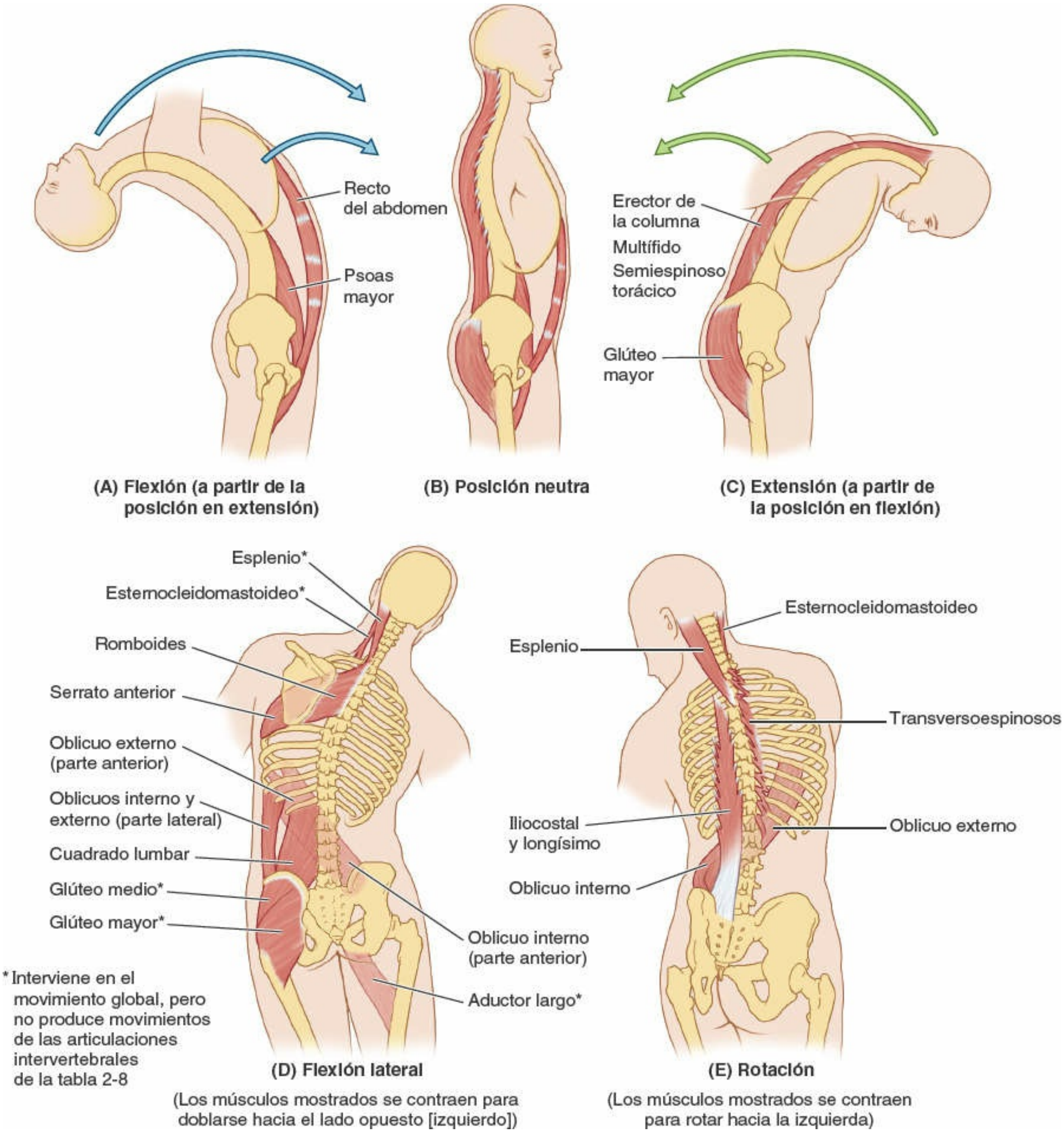

FIGURA 2-35 Principales músculos que producen movimientos de las articulaciones intervertebrales torácicas y lumbares.

TABLA 2-8. PRINCIPALES MÚSCULOS QUE PRODUCEN MOVIMIENTOS DE LAS ARTICULACIONES INTERVERTEBRALES TORÁCICAS Y LUMBARES

Flexión	Extensión	Flexión lateral	Rotación
Acción bilateral de: Recto del abdomen Psoas mayor Gravedad	Acción bilateral de: Erector de la columna Multífido Semiespinoso torácico	Acción unilateral de: Iliocostal torácico y lumbar Longísimo torácico Multífido Oblicuo externo e interno Cuadrado lumbar Romboides Serrato anterior	Acción unilateral de: Rotadores Multífido Iliocostal Longísimo Oblicuo externo en acción sincrónica con el oblicuo interno opuesto Esplenio torácico

Los músculos pequeños generalmente tienen una densidad más alta de **husos musculares** (sensores de la propiocepción interdigitados con las fibras musculares)

que los músculos grandes. Se asumió que las mayores concentraciones de husos ocurren porque los músculos pequeños producen los movimientos más precisos, como los finos movimientos posturales o la manipulación, y por lo tanto requieren más retroestimulación propioceptiva.

Los movimientos descritos por los músculos pequeños se deducen de la localización de sus inserciones y de la dirección de las fibras musculares, así como de la determinación electromiográfica de su actividad al realizar movimientos. Sin embargo, músculos como los rotadores son tan pequeños y están colocados en una posición cuyas ventajas mecánicas son tan relativamente escasas, que su capacidad para producir los movimientos descritos es algo cuestionable. Además, los músculos pequeños a menudo son superfluos para otros músculos grandes que son mecánicamente superiores. Por lo tanto, se ha propuesto (Buxton y Peck, 1989) que en las pare-jas de músculos grande-pequeño, estos últimos funcionan más bien como «monitores cinesiológicos» (órganos de propiocepción), y que los músculos grandes son los que producen el movimiento.

Anatomía de superficie de los músculos del dorso

El *surco medio posterior* cubre los vértices de los procesos espinosos de las vértebras (fig. 2-36). Este surco continúa superiormente con el *surco nucal* en el cuello y es más profundo en las regiones torácica baja y lumbar alta.

Los músculos *erectores de la columna* producen abultamientos verticales a cada lado del surco medio posterior. En la región lumbar son fácilmente palpables; su borde lateral coincide con los ángulos costales y viene indicado por unos surcos superficiales en la piel. Con el individuo en bipedestación, los procesos espinosos lumbares pueden quedar señalados por depresiones en la piel. Estos procesos suelen hacerse visibles al flexionar la columna vertebral (v. figs. 2-8 A y 2-11 A y C). El surco medio finaliza en el área triangular aplanada que cubre el sacro y queda reemplazado inferiormente por la *hendidura interglútea*.

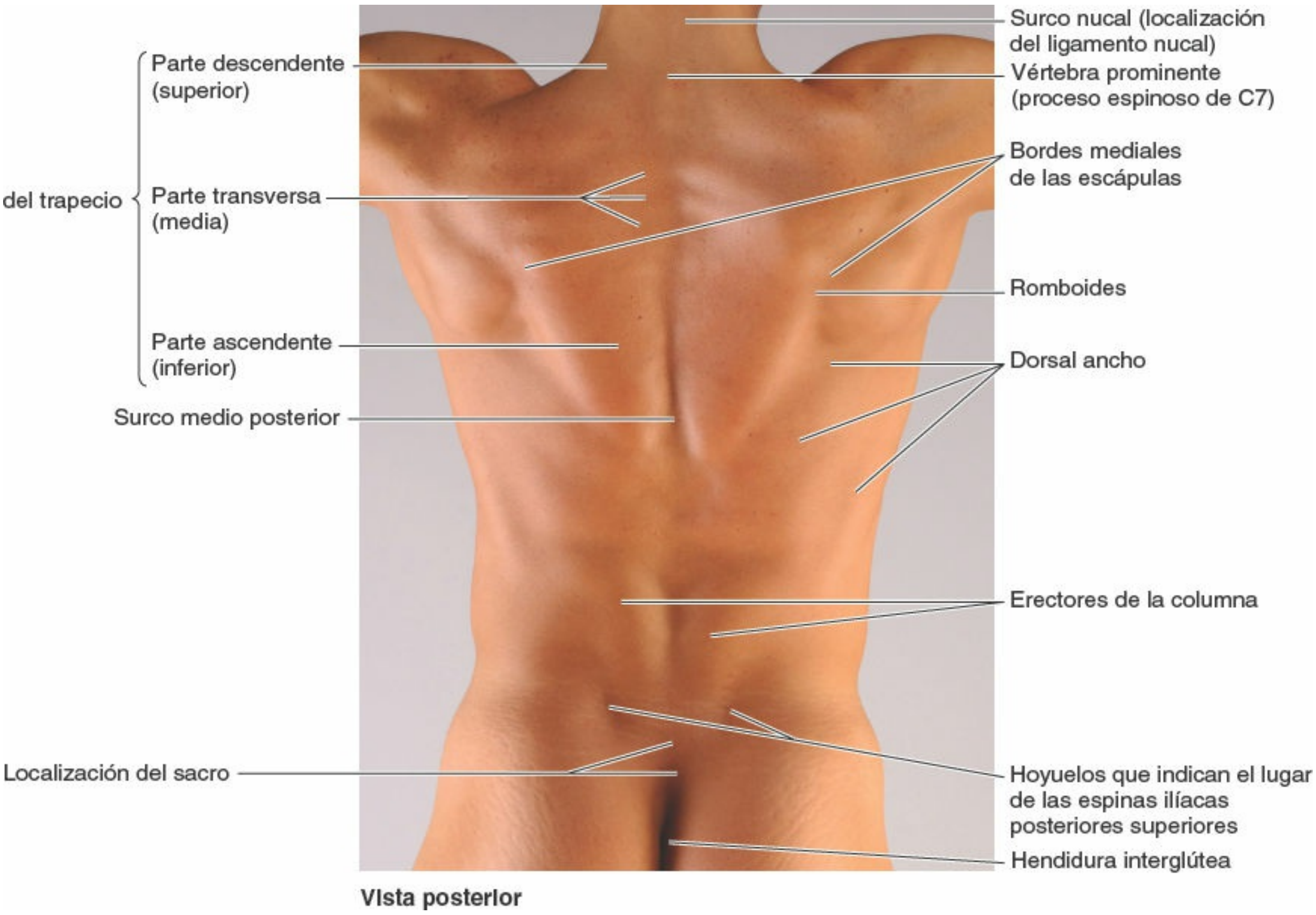

FIGURA 2-36 Anatomía de superficie de los músculos del dorso.

Al elevar los miembros superiores, las escápulas se desplazan lateralmente sobre la pared torácica y se visualizan los *músculos romboides* y *redondo mayor*. Los músculos superficiales *trapecio* y *dorsal ancho* conectan los miembros superiores con la columna vertebral y son claramente visibles (fig. 2-36).

Músculos suboccipitales y profundos del cuello

A menudo representada erróneamente como una zona superficial, la **región suboccipital** es un «compartimento» muscular situado profundamente en la zona posterosuperior cervical, por debajo de los músculos trapecio, esternocleidomastoideo, esplenio y semiespinoso. Es un espacio piramidal situado inferior a la protuberancia occipital externa e incluye las caras posteriores de las vértebras C1 y C2 (fig. 2-37).

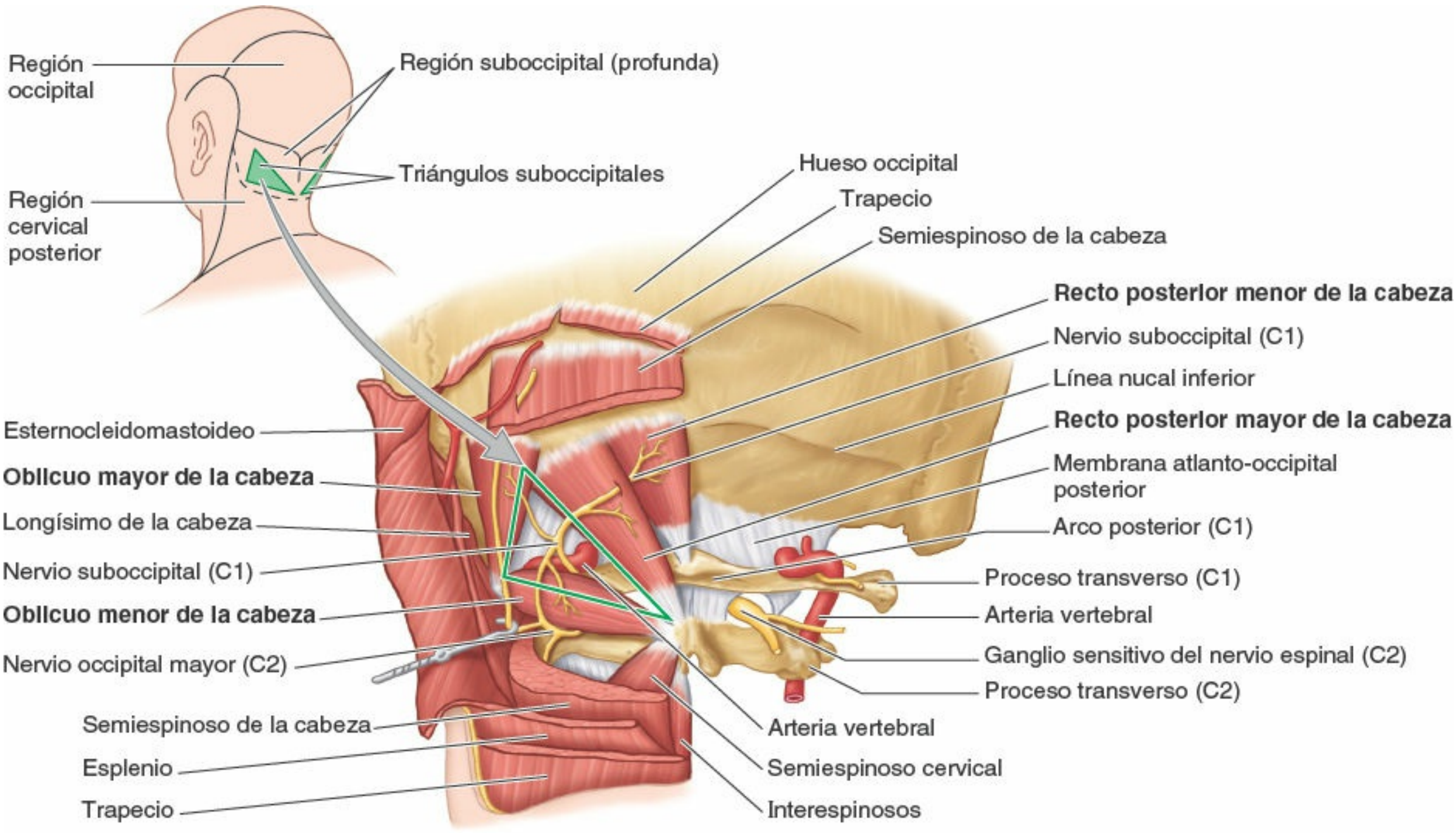

FIGURA 2-37 Músculos suboccipitales y triángulo suboccipital.

TABLA 2-9. MÚSCULOS SUBOCCIPITALES Y TRIÁNGULO SUBOCCIPITAL

Músculos suboccipitales		
Músculo	**Origen**	**Inserción**
Recto posterior mayor de la cabeza	Proceso espinoso de la vértebra C2	Parte lateral de la línea nucal inferior del hueso occipital
Recto posterior menor de la cabeza	Tubérculo posterior del arco posterior de la vértebra C1 (atlas)	Parte medial de la línea nucal inferior del hueso occipital
Oblicuo menor de la cabeza	Tubérculo posterior del arco posterior de la vértebra C2 (axis)	Procesos transversos de la vértebra C1 (atlas)
Oblicuo mayor de la cabeza	Proceso transverso de la vértebra C1	Hueso occipital entre las líneas nucales superior e inferior
Triángulo suboccipital		
Detalle del triángulo	**Estructuras**	
Límite superomedial	Recto posterior mayor de la cabeza	
Límite superolateral	Oblicuo mayor de la cabeza	
Límite inferolateral	Oblicuo menor de la cabeza	
Suelo	Membrana atlanto-occipital posterior y arco posterior de la vértebra C1 (atlas)	
Techo	Semiespinoso de la cabeza	
Contenido	Arteria vertebral y nervio suboccipital	

TABLA 2-10. PRINCIPALES MÚSCULOS QUE PRODUCEN MOVIMIENTOS DE LAS ARTICULACIONES ATLANTO-OCCIPITALES

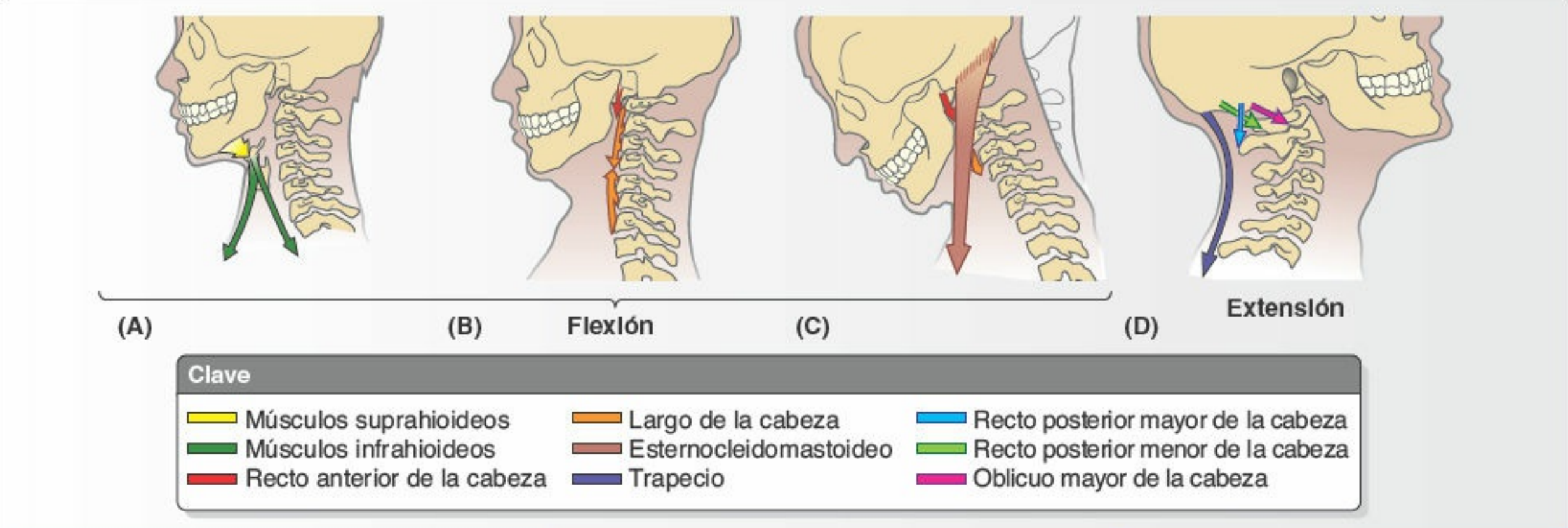

Flexión	Extensión	Flexión lateral (no mostrados)
Largo de la cabeza Recto anterior de la cabeza Fibras anteriores del esternocleidomastoideo Músculos suprahioideos e infrahioideos	Recto posterior de la cabeza, mayor y menor Oblicuo mayor de la cabeza Esplenio de la cabeza Longísimo de la cabeza Trapecio	Esternocleidomastoideo Oblicuo mayor de la cabeza Recto lateral de la cabeza Longísimo de la cabeza Esplenio de la cabeza

Los cuatro pequeños músculos de la región suboccipital están situados profundamente (anteriores) con respecto a los músculos semiespinosos de la cabeza. Se componen de dos rectos posteriores de la cabeza (mayor y menor) y dos oblicuos. Los cuatro músculos están inervados por el *ramo posterior de C1*, el **nervio suboccipital.** El nervio surge en el punto donde la arteria vertebral cursa profundamente entre el hueso occipital y el atlas (vértebra C1), en el **triángulo suboccipital.** Los detalles sobre los límites y el contenido de este triángulo y las inserciones de los *músculos suboccipitales* se ilustran en la figura 2-37 y se describen en la tabla 2-9.

Nótese que el músculo **oblicuo menor de la cabeza** es el único músculo «de la cabeza» que carece de inserciones en el cráneo. Estos músculos son sobre todo posturales, pero típicamente se describen acciones para cada uno de ellos en cuanto a los movimientos que producen en la cabeza.

Los músculos suboccipitales actúan directa o indirectamente sobre la cabeza (lo que explica la inclusión de «de la cabeza» en sus nombres) al extenderla sobre la vértebra C1 y rotarla sobre las vértebras C1 y C2. Sin embargo, recuérdese la discusión sobre el miembro pequeño de la pareja de músculos pequeñogrande, en la cual funciona como monitor cinesiológico para la sensibilidad propioceptiva.

Los principales músculos que producen movimientos de las articulaciones craneovertebrales se resumen en las tablas 2-10 y 2-11, y los nervios de la región cervical posterior, incluidos los de la región/triángulos suboccipitales, se ilustran en la figura 2-38 y se resumen en la tabla 2-12.

TABLA 2-11. PRINCIPALES MÚSCULOS QUE PRODUCEN MOVIMIENTOS DE LAS ARTICULACIONES ATLANTO-AXIALES[a]

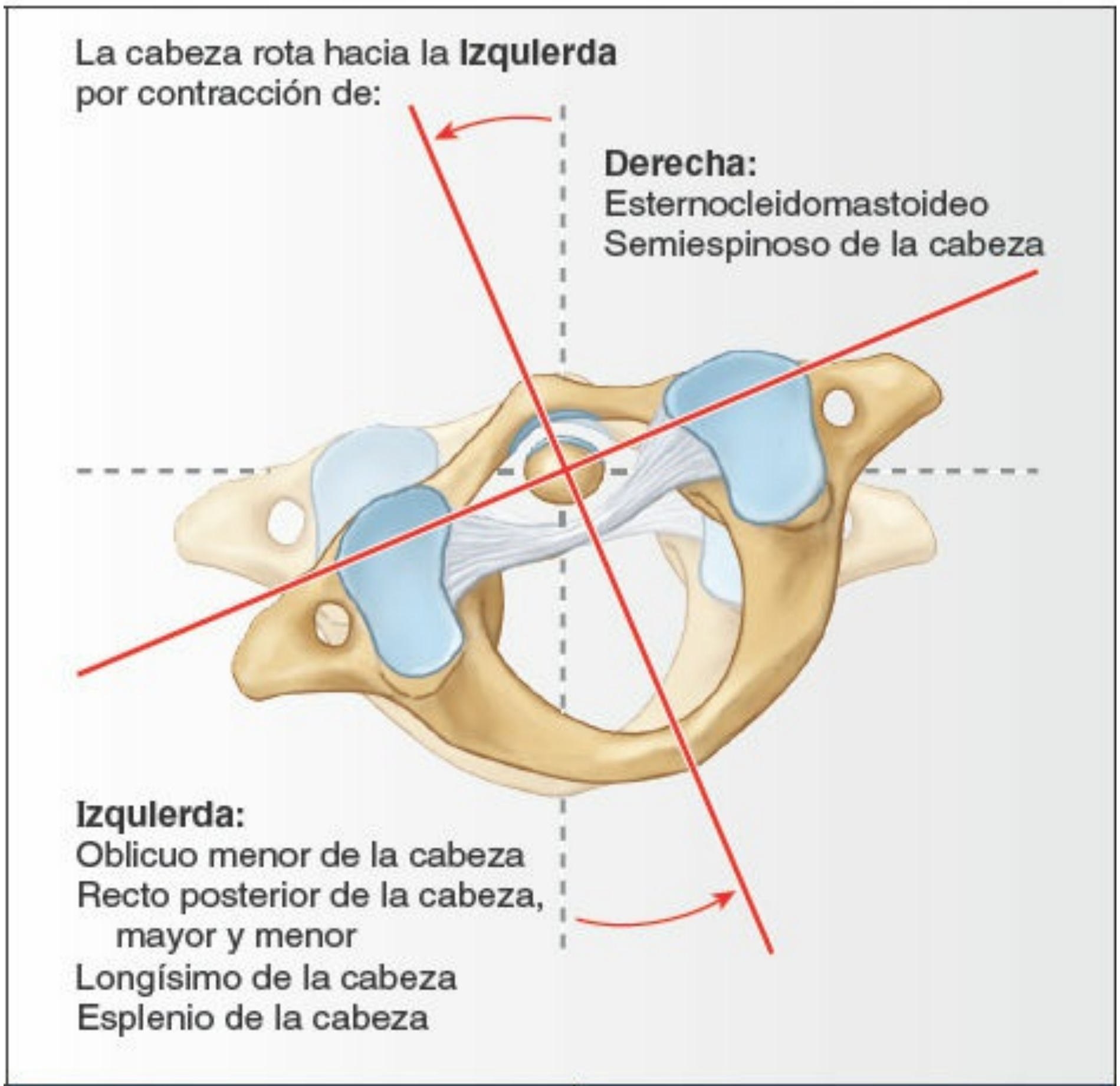

Homolateral[b]	Contralateral
Oblicuo menor de la cabeza Recto posterior de la cabeza, mayor y menor Longísimo de la cabeza Esplenio de la cabeza	Esternocleidomastoideo Semiespinoso de la cabeza

[a] La rotación es el movimiento especializado en estas articulaciones. El movimiento de una articulación afecta a la otra.

[b] El mismo lado hacia el que rota la cabeza.

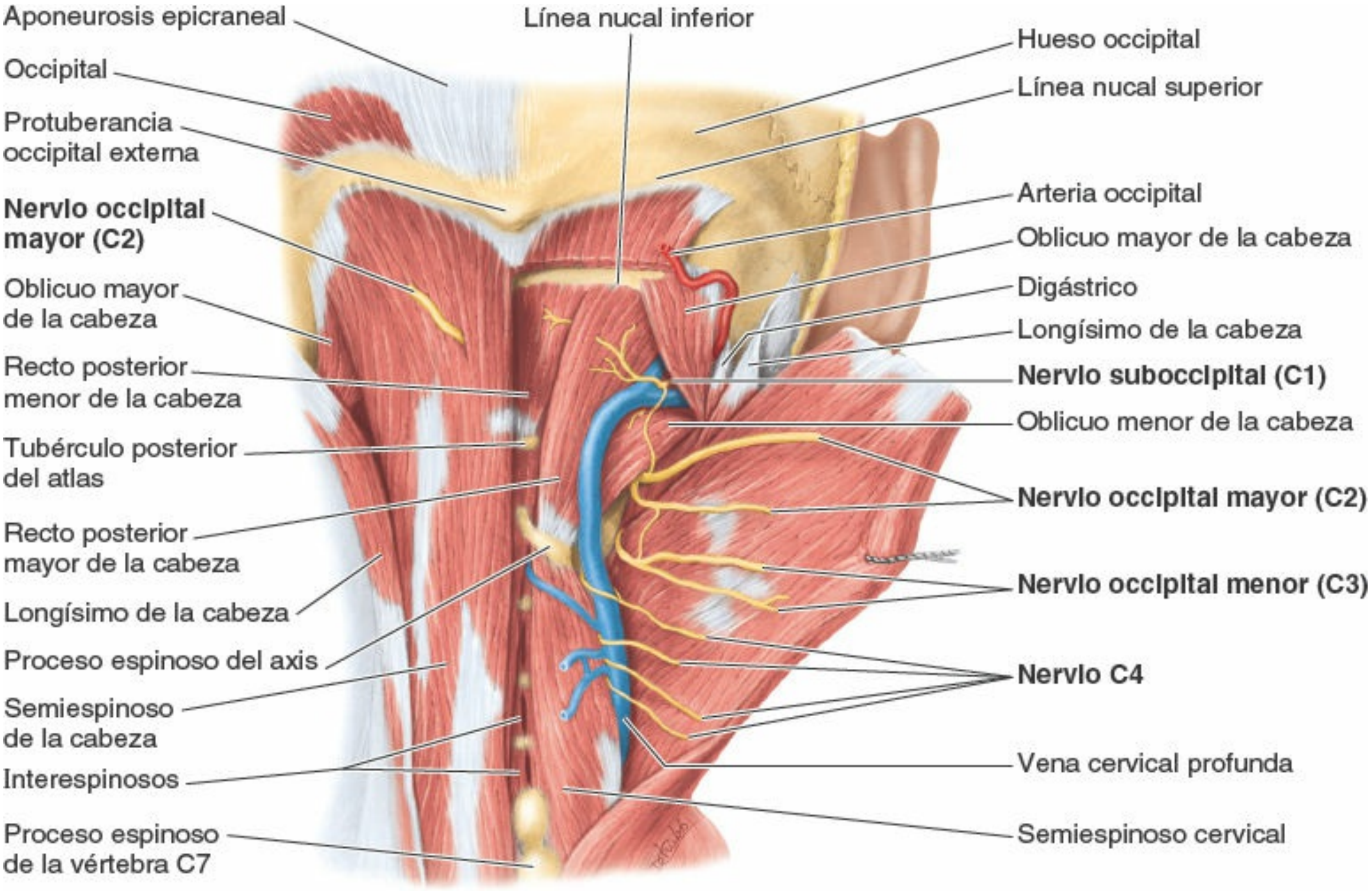

FIGURA 2-38 Nervios de la región cervical posterior, incluidos los de la región/triángulos suboccipitales.

TABLA 2-12. NERVIOS DE LA REGIÓN CERVICAL POSTERIOR, INCLUIDOS LOS DE LA REGIÓN/TRIÁNGULOS SUBOCCIPITALES

Nervio	Origen	Recorrido	Distribución
Suboccipital	Ramo posterior del nervio espinal C1	Discurre entre el cráneo y la vértebra C1 y llega al triángulo suboccipital	Músculos del triángulo suboccipital
Occipital mayor	Ramo posterior del nervio espinal C2	Surge inferior al oblicuo menor de la cabeza y asciende a la parte posterior de la piel cabelluda	Piel sobre el cuello y el hueso occipital
Occipital menor	Ramos anteriores de los nervios espinales C2-C3	Pasa directamente a la piel	Piel de la parte posterolateral superior del cuello y piel cabelluda por detrás de la oreja
Ramos posteriores, nervios C3-C7	Ramos posteriores de los nervios espinales C3-C7	Pasan segmentariamente a los músculos y la piel	Músculos intrínsecos del dorso y piel suprayacente (junto a la columna vertebral)

C U A D R O   C L Í N I C O

MÚSCULOS DEL DORSO

Distensiones, esguinces y espasmos

El calentamiento y el estiramiento adecuados y los ejercicios para aumentar el tono de los «músculos centrales» (músculos de la pared anterolateral del abdomen, especialmente el transverso del abdomen, que desempeñan un papel en la estabilización lumbar) ayudan a evitar muchos casos de distensiones y esguinces, causas comunes de lumbalgia.

El *esguince dorsal (de la espalda)* es una lesión que afecta sólo al tejido ligamentoso o a su inserción ósea, sin luxación ni fractura. Se produce por

contracciones excesivamente potentes en relación con movimientos de la columna vertebral, como la extensión o la rotación intensas.

La *distensión dorsal (de la espalda)* es una lesión común en los deportistas; se produce por una contracción muscular muy fuerte. En la distensión se produce un cierto grado de estiramiento o desgarro microscópico de las fibras musculares. Los múscu los habitualmente afectados son los que producen movimientos de las articulaciones intervertebrales lumbares, en especial el erector de la columna. Si el peso no se equilibra de forma adecuada sobre la columna vertebral, se ejerce distensión en los músculos.

Al utilizar el dorso como palanca cuando se levantan pesos, se impone una enorme tensión sobre la columna vertebral y sus músculos y ligamentos. Estas tensiones pueden minimizarse si el levantador se pone en cuclillas, mantiene el dorso lo más recto posible y utiliza los músculos de las nalgas y de los miembros inferiores para ayudar al levantamiento.

Como mecanismo de protección, los músculos del dorso presentan un *espasmo* tras una lesión o en respuesta a la inflamación (p. ej., de los ligamentos). Un espasmo es una contracción súbita e involuntaria de uno o más grupos musculares. Los espasmos se acompañan de calambres, dolor e interferencia en la función, con movimientos involuntarios y distorsión.

Disminución del riego sanguíneo del tronco del encéfalo

El curso serpenteante de las arterias vertebrales a través de los forámenes transversos de los procesos transversos cervicales y de los triángulos suboccipitales adquiere importancia clínica cuando disminuye el flujo sanguíneo por ellas, como ocurre en la *arterioesclerosis* (endurecimiento de las arterias). En estas circunstancias, el giro prolongado de la cabeza puede producir aturdimiento, mareo y otros síntomas por interferencia en el flujo sanguíneo del tronco del encéfalo.

Puntos fundamentales

MÚSCULOS DEL DORSO

Músculos extrínsecos. Los músculos extrínsecos superficiales del dorso son músculos axio-apendiculares que ejercen función sobre los miembros superiores. ● Excepto el trapecio, inervado por el NC XI, los músculos extrínsecos del dorso están inervados por los ramos anteriores de los nervios espinales.

Músculos intrínsecos. Los músculos intrínsecos profundos del dorso conectan elementos del esqueleto axial, están inervados principalmente por ramos posteriores de los nervios espinales y se hallan dispuestos en tres capas: superficial (músculos esplenios), intermedia (erector de la columna) y profunda (músculos transversoespinosos). ● Los músculos intrínsecos posibilitan sobre todo la extensión, aportan la sensibilidad propioceptiva para la postura y actúan sinérgicamente con los músculos de la pared anterolateral del abdomen para estabilizar y movilizar el tronco.

Músculos suboccipitales. Estos músculos se extienden entre las vértebras C1 (atlas) y C2 (axis) y el hueso occipital, y producen movimientos en las articulaciones craneovertebrales y/o aportan información propioceptiva.

CONTENIDO DEL CONDUCTO VERTEBRAL

La médula espinal, las raíces de los nervios espinales y las meninges espinales y las estructuras vasculonerviosas que las sirven se hallan dentro del conducto vertebral (v. fig. 2-27).

Médula espinal

La **médula espinal** es el principal centro reflejo y vía de conducción entre el cuerpo y el encéfalo. Esta estructura cilíndrica, ligeramente aplanada anteroposteriormente, está protegida por las vértebras, sus ligamentos y músculos asociados, las meninges espinales y el LCE.

La médula espinal comienza como prolongación de la **médula oblongada**, o parte caudal del tronco del encéfalo (v. fig. 8-36). En el adulto, la médula espinal tiene una longitud de 42-45 cm y se extiende desde el foramen magno del hueso occipital hasta las vértebras L1 o L2 (fig. 2-39). Sin embargo, su extremo inferior, que se adelgaza progresivamente, el **cono medular**, puede finalizar a un nivel alto, incluso en T12, o bajo, en L3. Así pues, la médula espinal ocupa sólo los dos tercios superiores del conducto vertebral.

La médula espinal presenta dos abultamientos (intumescencias) relacionados con la inervación de los miembros. La **intumescencia cervical** se extiende desde el segmento medular C4 hasta T1, y la mayor parte de los ramos anteriores de los nervios espinales que emergen a estos niveles constituyen el *plexo nervioso braquial* que inerva el miembro superior. La **intumescencia lumbosacra** (lumbar) se extiende desde el segmento medular T11 hasta S1; por debajo de este nivel, la médula se va adelgazando y constituye el cono medular. Los ramos anteriores de los nervios espinales que surgen a partir de este abultamiento componen los *plexos nerviosos lumbar* y *sacro*, que inervan el miembro inferior.

Raíces de los nervios espinales

La formación y la composición de los *nervios espinales* y de las *raíces nerviosas* se exponen en el capítulo 1. Se recomienda al lector que consulte esta información si no lo ha hecho anteriormente. La porción de médula espinal de donde emergen los filetes radiculares y las raíces que forman un par bilateral de nervios espinales constituye un **segmento de la médula espinal** que se corresponde con los nervios espinales que surgen de él.

Para designar los nervios espinales cervicales (excepto C8) se emplea la misma numeración que para las vértebras que forman el borde inferior de los forámenes intervertebrales a través de los cuales salen los nervios del conducto vertebral. Los nervios espinales más inferiores (T1 a Co1) llevan la misma designación numérica que las vértebras que forman el borde superior del foramen de salida (tabla 2-13). Los primeros nervios cervicales carecen de raíces posteriores en el 50% de las personas, y el nervio coccígeo puede estar ausente.

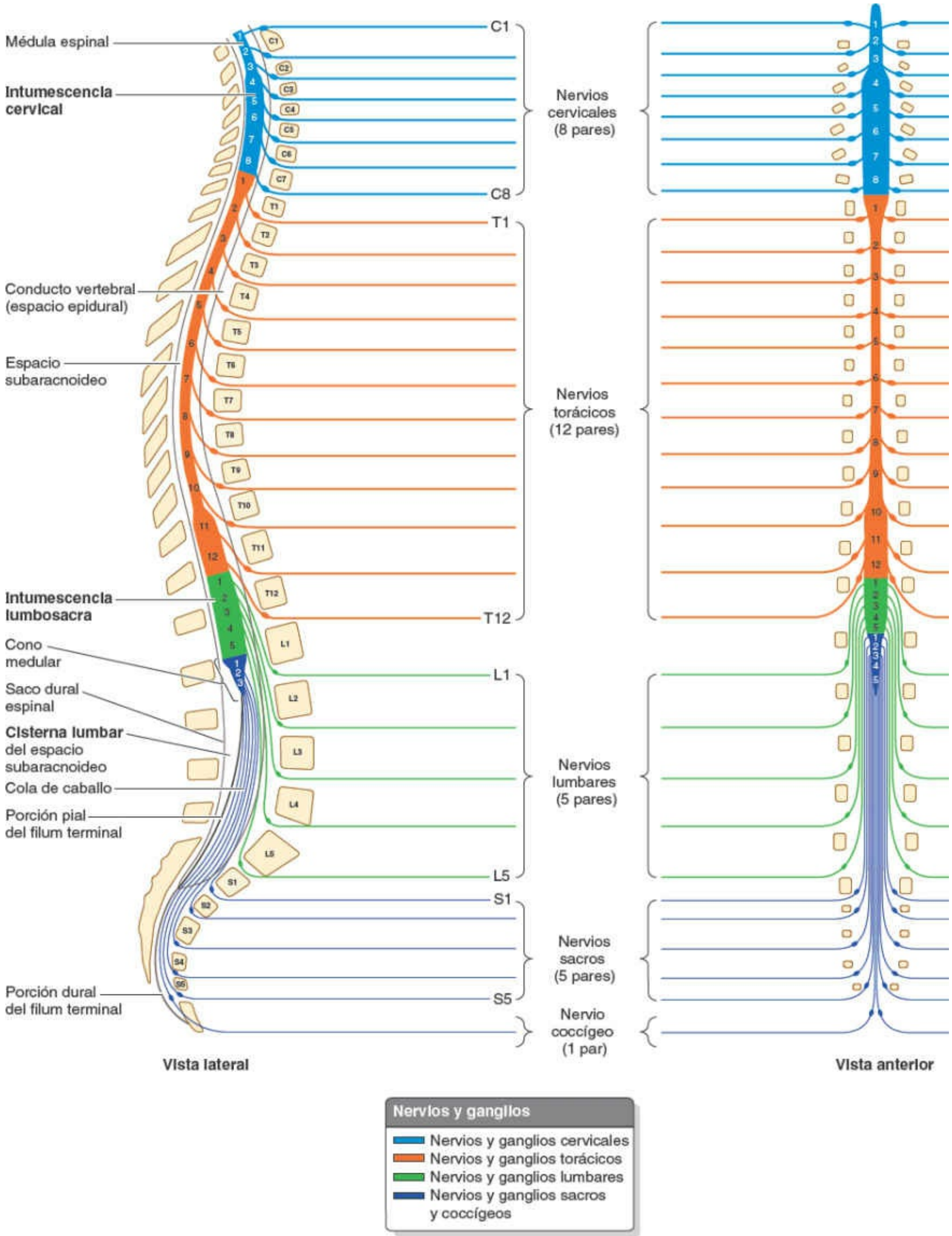

FIGURA 2-39 Columna vertebral, médula espinal, ganglios sensitivos de los nervios espinales y nervios espinales. Vistas lateral y anterior que muestran la relación de los segmentos de la médula espinal (numerados) con los nervios espinales en la columna vertebral del adulto.

TABLA 2-13. NUMERACIÓN DE LOS NERVIOS ESPINALES Y LAS VÉRTEBRAS

Nivel del segmento	N.° de nervios	Nivel de salida de la columna vertebral
Cervical	8 (C1-C8)	El nervio C1[a] (nervio suboccipital) pasa superior al del arco de la vértebra C1 Los nervios C2-C7 pasan a través de los forámenes intervertebrales superiores a las vértebras correspondientes El nervio C8 atraviesa el foramen intervertebral entre las vértebras C7 y T1
Torácico	12 (T1-T12)	Los nervios T1-L5 pasan a través de los forámenes intervertebrales inferiores a las vértebras correspondientes
Lumbar	5 (L1-L5)	
Sacro	5 (S1-S5)	Los nervios S1-S4 se dividen en ramos anterior y posterior dentro del sacro; los ramos respectivos atraviesan los forámenes sacros anteriores y posteriores
Coccígeo[a]	1 (Co1)	Los nervios 5.° sacro y coccígeo atraviesan el hiato del sacro

[a]Los primeros nervios cervicales carecen de raíces posteriores en el 50% de los sujetos, y el nervio coccígeo puede estar ausente.
Modificada de *Barr's The Human Nervous System*.

En el embrión, la médula espinal ocupa toda la longitud del conducto vertebral (v. fig. 2-23); por lo tanto, los segmentos de la médula espinal están situados aproximadamente en el nivel vertebral del mismo número, y los nervios espinales se dirigen lateralmente para salir por el foramen intervertebral correspondiente. Hacia el final del período embrionario (8.ª semana) ha desaparecido la prominencia caudal en forma de cola, y el número de vértebras coccígeas se reduce desde seis a cuatro segmentos. La médula espinal se atrofia en el conducto vertebral del cóccix.

Durante el período fetal, la columna vertebral crece más rápidamente que la médula espinal; a consecuencia de ello, la médula «asciende» con respecto al conducto vertebral. Al nacer, la punta del cono medular se halla a nivel de L4-L5. Por lo tanto, en la vida posnatal, la médula espinal es más corta que la columna vertebral y se produce una oblicuidad progresiva de las raíces de los nervios espinales (figs. 2-39 y 2-40). Debido a que la distancia entre el origen de las raíces de un nervio desde que emergen de la médula espinal hasta que el nervio sale de la columna vertebral va aumentando al acercarse al extremo inferior de la columna vertebral, la longitud de las raíces nerviosas también aumenta progresivamente.

Por lo tanto, las raíces de los nervios lumbares y sacros son las más largas, pues se extienden mucho más allá del final de la médula espinal en el adulto, aproximadamente a nivel de L2, para alcanzar los forámenes intervertebrales lumbares, sacros y coccígeo (figs. 2-39 a 2-41). El amplio haz de raíces nerviosas espinales que surgen de la intumescencia lumbosacra y el cono medular, y que discurren dentro de la *cisterna lumbar* del LCE por debajo del final de la médula espinal, se asemejan a una **cola de caballo** y reciben esta denominación.

A partir de la punta del cono medular, el filum terminal desciende entre las raíces de los nervios espinales en la cola de caballo. El **filum terminal** es el vestigio remanente de la parte caudal de la médula espinal que estaba en la prominencia caudal a modo de cola del embrión. Su extremo superior (**porción pial del filum terminal**, o *filum terminal interno*) consta de vestigios de tejido neural, tejido conectivo y neuroglia, revestidos por la piamadre. El filum terminal perfora el extremo inferior del saco dural, incorpora una capa de duramadre y continúa a través del hiato del sacro como **porción dural del filum terminal** (o *filum terminal externo*, conocido también como *ligamento coccígeo*), para insertarse en el dorso del cóccix. El filum terminal es un elemento de fijación del extremo inferior de la médula espinal y las meninges espinales (figs. 2-39 y 2-45).

Meninges espinales y líquido cerebroespinal

Colectivamente, la duramadre espinal, la aracnoides y la piamadre que rodean la médula espinal constituyen las **meninges espinales** (figs. 2-42 y 2-43; tabla 2-14). Estas membranas rodean, sostienen y protegen la médula espinal y las raíces nerviosas espinales, incluidas las de la cola de caballo, y contienen el LCE, donde están suspendidas estas estructuras.

DURAMADRE ESPINAL

La **duramadre espinal**, compuesta principalmente por tejido fibroso resistente y algo de tejido elástico, es la cubierta más externa de la médula espinal (figs. 2-42 y 2-43). La duramadre espinal está separada del periostio óseo y de los ligamentos que forman las paredes del conducto vertebral por el **espacio epidural.** Este espacio se halla ocupado por el plexo venoso vertebral interno, incluido en una matriz adiposa **(grasa epidural).** El espacio epidural discurre a lo largo del conducto vertebral; termina superiormente en el foramen magno; late-ralmente, en los forámenes intervertebrales, donde la duramadre espinal se adhiere al periostio que rodea cada abertura; e inferiormente, donde el hiato del sacro queda sellado por el ligamento sacrococcígeo.

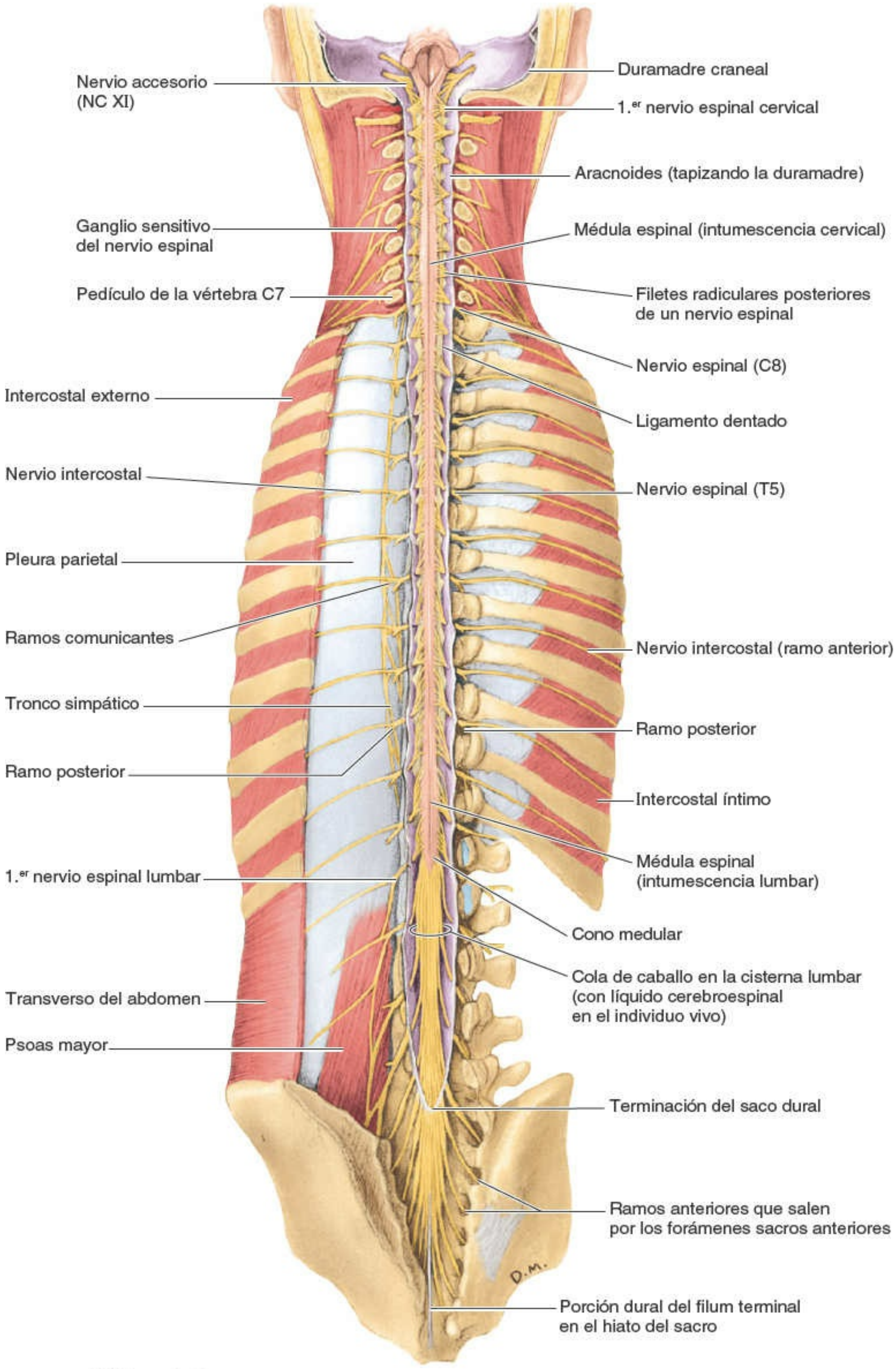

Vista posterior

FIGURA 2-40 **Médula espinal** *in situ*. Se han retirado los arcos vertebrales y la cara posterior del sacro para exponer la médula espinal en el conducto vertebral. También se ha abierto el saco dural espinal para poner de manifiesto la médula espinal y las raíces nerviosas posteriores, así como la terminación de la médula espinal entre las vértebras L1 y L2, y la terminación del saco dural espinal en el segmento S2.

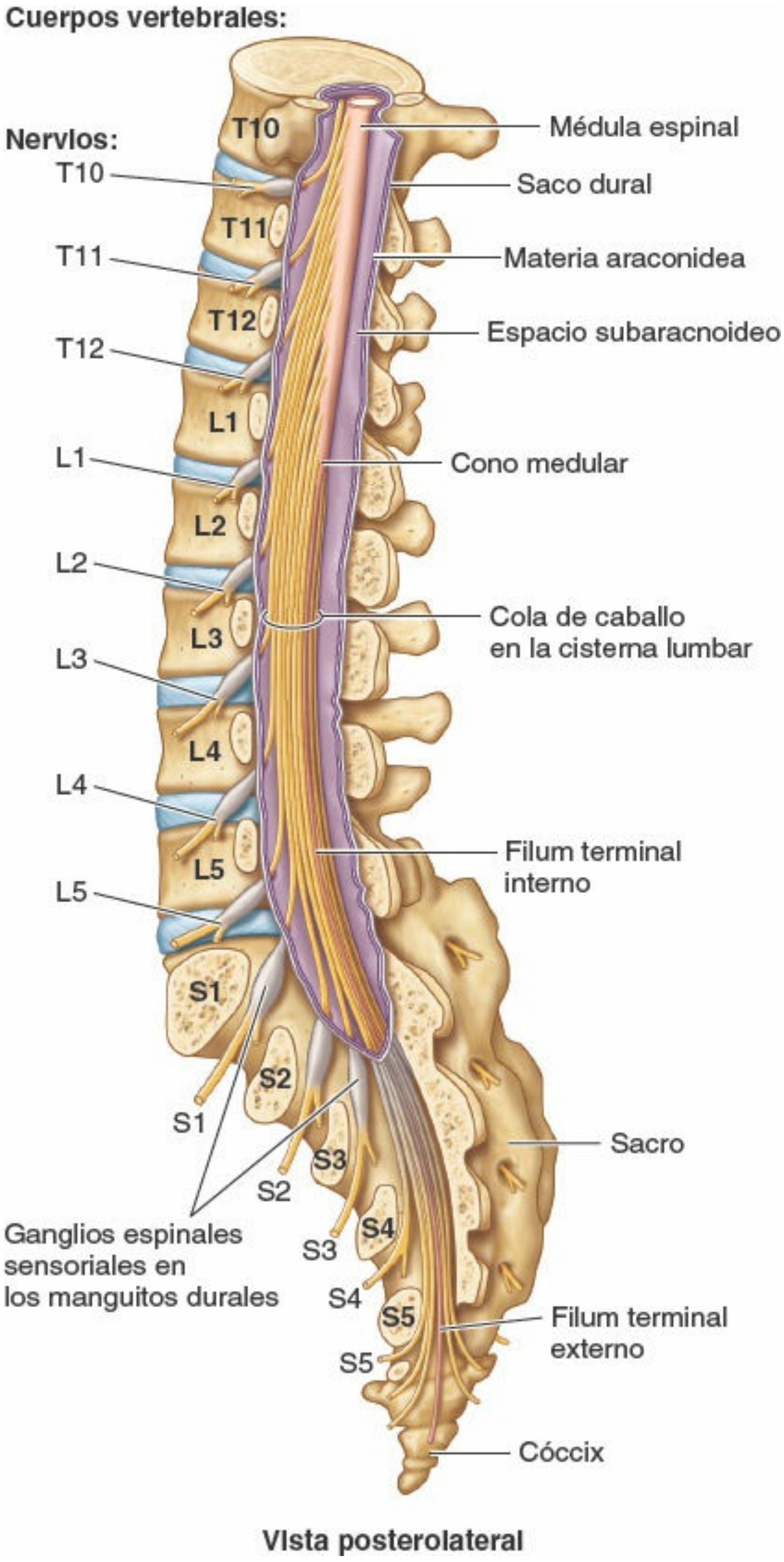

FIGURA 2-41 **Cola de caballo y filum terminal en la cisterna lumbar.** Obsérvese que los manguitos

durales se extienden desde el saco lumbar, rodeando a los ganglios sensoriales espinales.

La duramadre espinal forma el **saco dural espinal**, una larga vaina tubular dentro del conducto vertebral (figs. 2-39 y 2-40). Este saco se adhiere al borde del foramen magno del cráneo, donde continúa con la duramadre craneal. El saco está fijado inferiormente al cóccix por el *filum terminal externo (ligamento coccígeo)*. El saco dural es evaginado por cada par de raíces posterior y anterior a medida que se extienden lateral-mente hacia su salida del conducto vertebral (fig. 2-44). Así pues, extensiones laterales de la duramadre espinal, que se adelgazan progresivamente, rodean cada par de raíces nerviosas posterior y anterior a modo de **vainas radiculares durales**, o manguitos (figs. 2-41, 2-42 y 2-44). Inferiormente a los ganglios sensitivos de los nervios espinales, estas vainas se mezclan con el **epineuro** (capa externa de tejido conectivo que cubre los nervios espinales) que se adhiere al periostio de revestimiento de los forámenes intervertebrales.

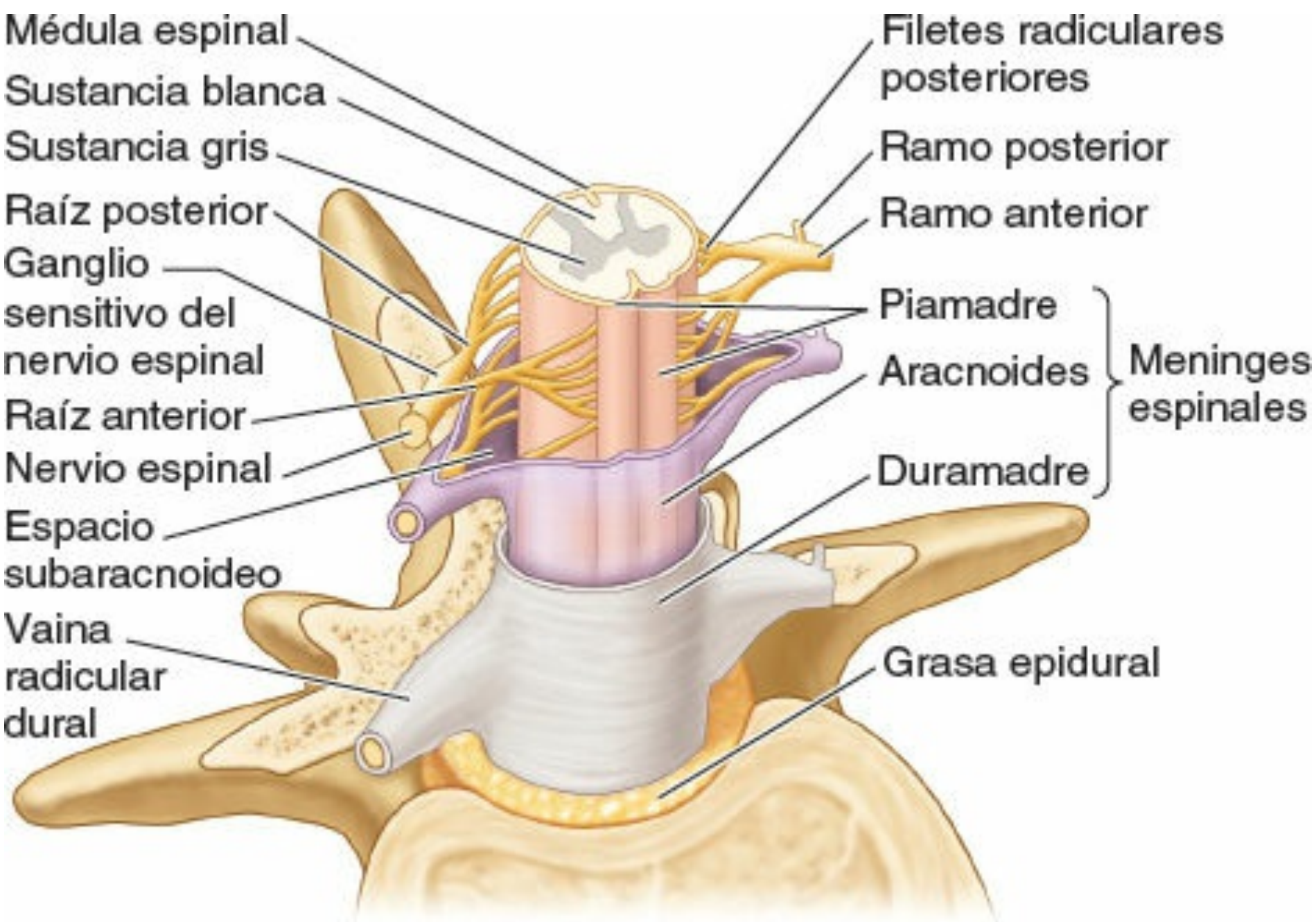

FIGURA 2-42 Médula espinal, nervios espinales y meninges espinales. Tres membranas (las meninges espinales) recubren la médula espinal: duramadre, aracnoides y piamadre. Cuando las raíces de los nervios espinales se extienden hacia los forámenes intervertebrales, quedan rodeadas por una vaina (manguito) radicular dural, que continúa inferiormente con el epineuro del nervio espinal.

Inervación de la duramadre. La duramadre recibe fibras nerviosas de los *nervios meníngeos (recurrentes)* (v. fig. 2-27). No se conoce bien la función de estas fibras aferentes y simpáticas, aunque se cree que intervienen en el dolor referido característico de los trastornos espinales y se irritan cuando hay inflamación meníngea *(meningitis)*.

ARACNOIDES ESPINAL

La **aracnoides espinal** es una delicada membrana avascular compuesta por tejido fibroso y elástico que tapiza el saco dural espinal y sus vainas radiculares durales. Engloba el espacio subaracnoideo, lleno de LCE, que contiene la médula espinal, las raíces de los nervios espinales y los ganglios sensitivos de los nervios espinales (figs.

2-41 a 2-44).

La aracnoides espinal no está unida a la duramadre espinal, pero se mantiene contra su superficie interna por la presión del LCE. En una punción lumbar, la aguja atraviesa la duramadre y la aracnoides espinales simultáneamente. Su aposición constituye la **interfase duramadre-aracnoides** (fig. 2-43), a menudo denominada erróneamente «espacio subdural». No existe ningún espacio real natural en este lugar, sino que se trata más bien de una débil capa celular (Haines, 2013). La hemorragia en esta capa crea un espacio patológico en la unión duramadre-aracnoides, donde se forma un *hematoma subdural*. En el cadáver, por la ausencia de LCE, la aracnoides espinal se despega de la super-ficie interna de la duramadre y yace laxamente sobre la médula espinal.

La aracnoides espinal está separada de la piamadre, sobre la superficie de la médula espinal, por el *espacio subaracnoideo* que contiene LCE. Delicadas hebras de tejido conectivo, o **trabéculas aracnoideas**, cruzan el espacio subaracnoideo y conectan la aracnoides y la piamadre espinales.

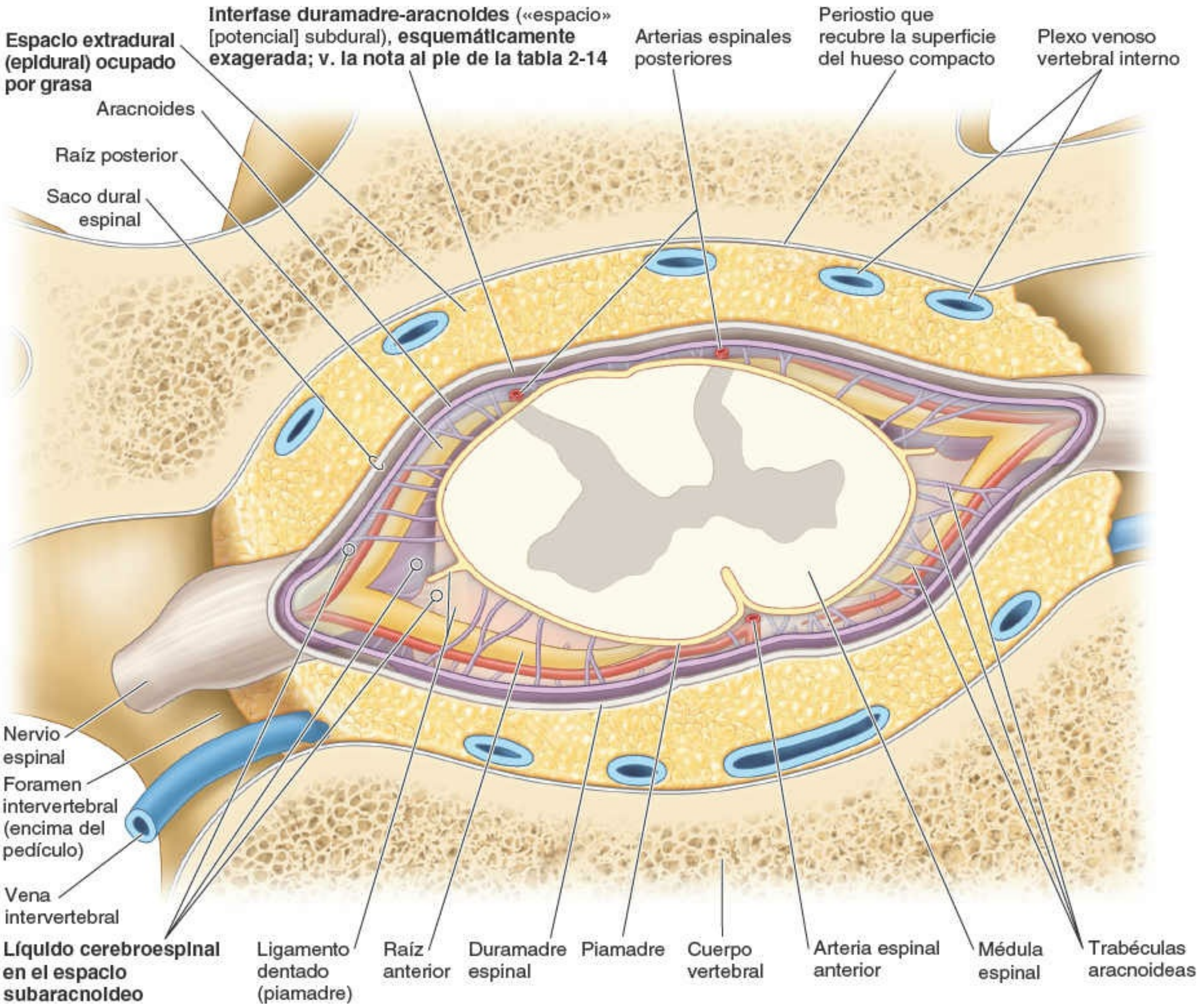

FIGURA 2-43 Sección transversal de la médula espinal *in situ* para exponer las meninges y los espacios asociados.

TABLA 2-14. ESPACIOS ASOCIADOS CON LAS MENINGES ESPINALES[a]

Espacio	Localización	Contenido
Epidural	Espacio entre el periostio que tapiza la pared ósea del conducto vertebral y la duramadre	Grasa (tejido conectivo laxo); plexos venosos vertebrales internos; por debajo de la vértebra L2 engloba las raíces de los nervios espinales
Subaracnoideo (leptomeníngeo)	Espacio natural entre la aracnoides y la piamadre	LCE; arterias radiculares, segmentarias, medulares y espinales; venas; trabéculas aracnoideas

[a] Aunque es común hablar de un «espacio subdural», no existe ningún espacio natural en la unión aracnoides-duramadre (Haines, 2013).

PIAMADRE ESPINAL

La **piamadre espinal**, o membrana más interna que cubre la médula espinal, es delgada y transparente, y sigue estrechamente todos los elementos superficiales de la médula espinal (Haines, 2013). La pía espinal cubre también directamente las raíces de los nervios espinales y los vasos sanguíneos espinales. Por debajo del cono medular, la piamadre espinal continúa en forma de filum terminal (v. fig. 2-39).

La médula espinal está suspendida en el saco dural por el *filum terminal* y los **ligamentos dentados** derecho e izquierdo, que discurren longitudinalmente a cada lado de la médula espinal (figs. 2-44 a 2-46). Los ligamentos dentados constan de una lámina fibrosa de piamadre que se extiende a mitad de camino entre las raíces nerviosas anterior y posterior, desde las superficies laterales de la médula espinal. Sus 20 a 22 procesos, a modo de dientes de sierra, se unen a la superficie interna del saco dural tapizado por la aracnoides. El proceso más superior de los ligamentos dentados derecho e izquierdo se fija en la duramadre craneal justo por encima del foramen magno; el inferior se extiende a partir del cono medular y pasa entre las raíces nerviosas de T12 y L1.

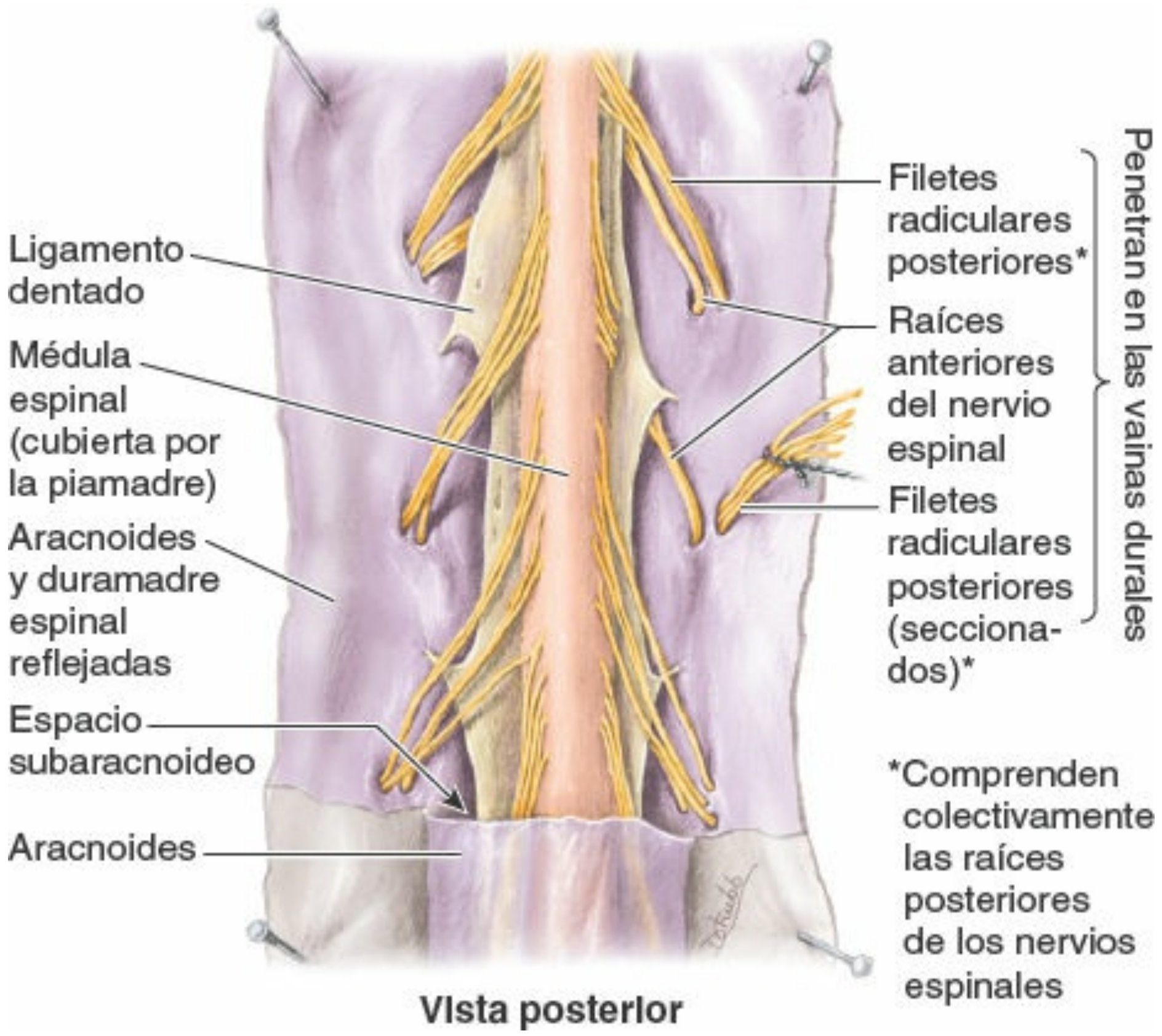

FIGURA 2-44 Médula espinal dentro de sus meninges. La duramadre y la aracnoides se han separado y fijado en posición plana para exponer la médula espinal y los ligamentos dentados entre las raíces de los nervios espinales posteriores y anteriores.

ESPACIO SUBARACNOIDEO

El **espacio subaracnoideo**, localizado entre la aracnoides y la piamadre, está lleno de LCE (figs. 2-41, 2-43 y 2-45). El agrandamiento del espacio subaracnoideo en el saco dural por debajo del cono medular, que contiene LCE y la cola de caballo, es la **cisterna lumbar** (v. figs. 2-39 a 2-41). Se extiende desde la vértebra L2 hasta el segundo segmento del sacro. Las vainas radiculares durales, que engloban las raíces de los nervios espinales en extensiones del espacio subaracnoideo, protruyen desde los lados de la cisterna lumbar (fig. 2-44 A y B).

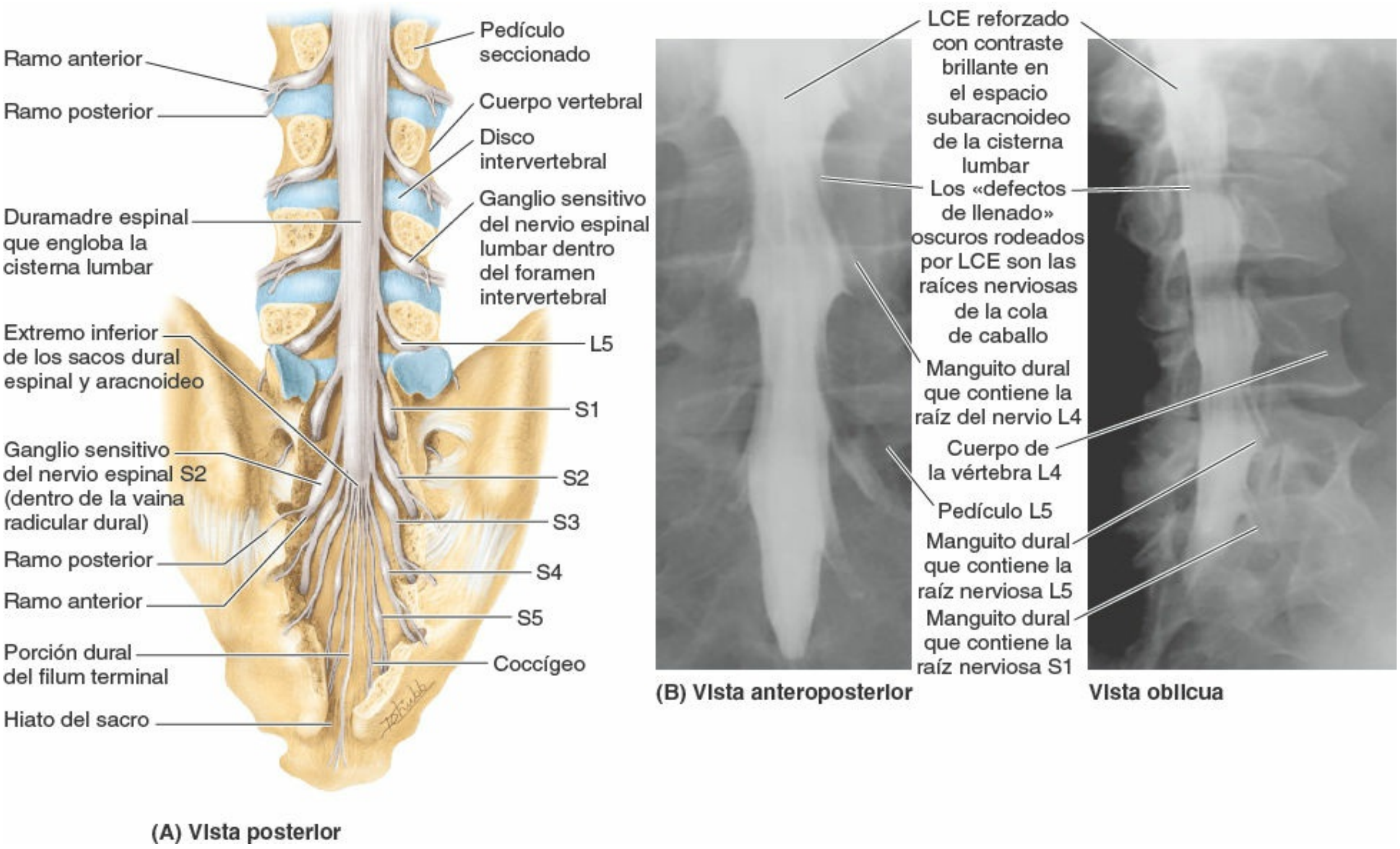

FIGURA 2-45 Extremo inferior del saco dural espinal. A) Se ha realizado una laminectomía (es decir, se han extirpado los arcos vertebrales de las vértebras lumbares y sacras) para mostrar el extremo inferior del saco dural, el cual engloba la cisterna lumbar que contiene LCE y la cola de caballo. Los ganglios sensitivos de los nervios espinales lumbares están situados dentro de los forámenes intervertebrales, pero los ganglios sensitivos de los nervios espinales sacros (S1-S5) se hallan en el conducto sacro. En la región lumbar, los nervios que salen de los forámenes intervertebrales discurren por encima de los discos intervertebrales a ese nivel; por lo tanto, la hernia del núcleo pulposo tiende a presionar sobre los nervios que se dirigen a niveles inferiores. **B)** Mielografía de la región lumbar. Se inyectó el medio de contraste en la cisterna lumbar. Las proyecciones laterales indican las extensiones del espacio subaracnoideo al interior de las vainas radiculares durales, en torno a las raíces de los nervios espinales.

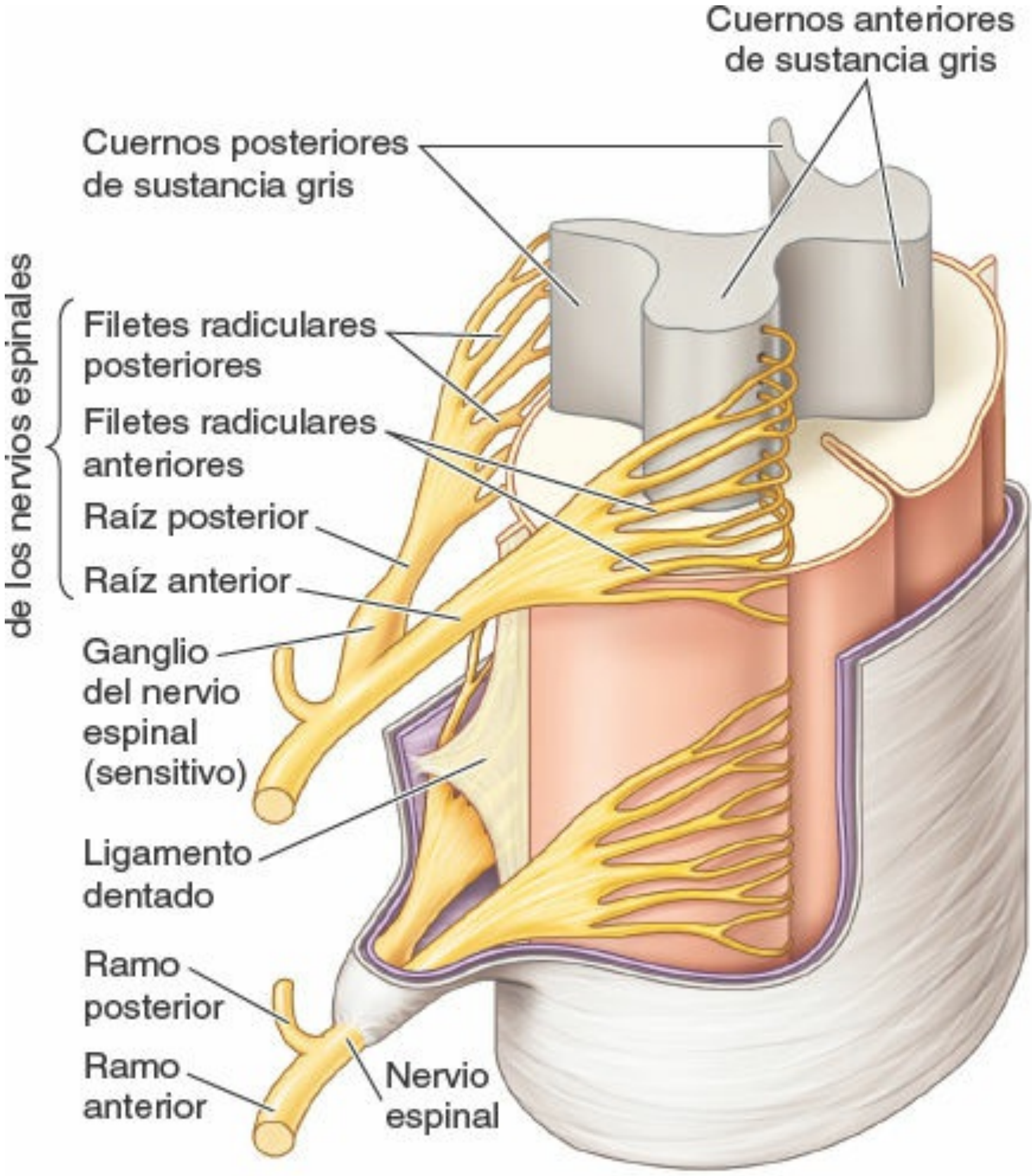

FIGURA 2-46 **Médula espinal, filetes radiculares y raíces nerviosas anteriores y posteriores, ganglios sensitivos de nervios espinales, nervios espinales y meninges.**

Vascularización de la médula espinal y de las raíces de los nervios espinales

ARTERIAS DE LA MÉDULA ESPINAL Y DE LAS RAÍCES NERVIOSAS

Las arterias que irrigan la médula espinal son ramas de las arterias vertebrales, cervicales ascendentes, cervicales profundas, intercostales, lumbares y sacras laterales (figs. 2-47 y 2-48). Tres arterias longitudinales irrigan la médula espinal: una *arteria espinal anterior* y dos *arterias espinales posteriores*. Estas arterias discurren longitudinalmente desde la médula oblongada del tronco del encéfalo hasta el cono medular de la médula espinal.

La **arteria espinal anterior**, formada por la unión de ramas de las arterias vertebrales, discurre inferiormente en la fisura media anterior. Las **arterias surcales** se originan de la arteria espinal anterior y penetran en la médula espinal a través de esta fisura (fig. 2-48 B). Las arterias surcales irrigan aproximadamente dos tercios del área transversal de la médula espinal (Standring, 2016).

Cada **arteria espinal posterior** es una rama de la *arteria vertebral* o de la *arteria cerebelosa inferior posterior* (figs. 2-47 B y 2-48). Las arterias espinales posteriores forman habitualmente conductos anastomóticos en la piamadre.

Por sí solas, las arterias espinales anterior y posterior pueden irrigar sólo la corta

parte superior de la médula espinal. La circulación a gran parte de la médula espinal depende de las arterias medulares segmentarias y radiculares que discurren a lo largo de las raíces de los nervios espinales. Las **arterias medulares segmentarias anterior** y **posterior** derivan de las ramas espinales de las arterias cervicales ascendentes, cervicales profundas, vertebrales, intercostales posteriores y lumbares. Las arterias medulares segmentarias se observan principalmente en asociación con las intumescencias cervical y lumbosacra, donde es mayor la necesidad de un buen aporte sanguíneo. Penetran en el conducto vertebral a través de los forámenes intervertebrales.

La **gran arteria medular segmentaria** (de Adamkiewicz), situada en el lado izquierdo en cerca del 65% de los individuos, refuerza la circulación en dos tercios de la médula espinal, incluida la intumescencia lumbosacra (v. figs. 2-39 y 2-47 A). La gran arteria, mucho mayor que el resto de las arterias medulares segmentarias, se origina habitualmente a partir de la rama espinal de una arteria intercostal inferior o lumbar superior, y penetra en el conducto vertebral a través del foramen intervertebral a nivel torácico inferior o lumbar superior.

Las raíces anterior y posterior de los nervios espinales y sus cubiertas reciben irrigación de las **arterias radiculares posterior** y **anterior**, que discurren a lo largo de dichas raíces (figs. 2-47 y 2-48). Las arterias radiculares no llegan a las arterias espinales, anterior o posteriores. Las arterias medulares segmentarias reemplazan a las arterias radiculares en los niveles irregulares en que están presentes. La mayoría de las arterias radiculares son pequeñas y sólo irrigan las raíces nerviosas; sin embargo, algunas pueden contribuir a la irrigación de partes superficiales de la sustancia gris en los cuernos posterior y anterior de la médula espinal.

VENAS DE LA MÉDULA ESPINAL

En general, las venas de la médula espinal presentan una distribución similar a la de las arterias espinales. Suele haber *tres* **venas espinales anteriores** y *tres* **posteriores** (fig. 2-48 A). Las venas espinales están dispuestas longitudinalmente, comunican libremente entre sí y drenan en hasta 12 **venas medulares anteriores y posteriores** y **venas radiculares.** Las venas de la médula espinal se unen a los plexos venosos vertebrales internos (epidurales) en el espacio epidural (v. fig. 2-27). Los *plexos venosos vertebrales internos* pasan superiormente a través del foramen magno para comunicarse con los senos durales y las venas vertebrales en el cráneo. Los plexos vertebrales internos comunican asimismo con los plexos venosos vertebrales externos sobre la superficie externa de las vértebras.

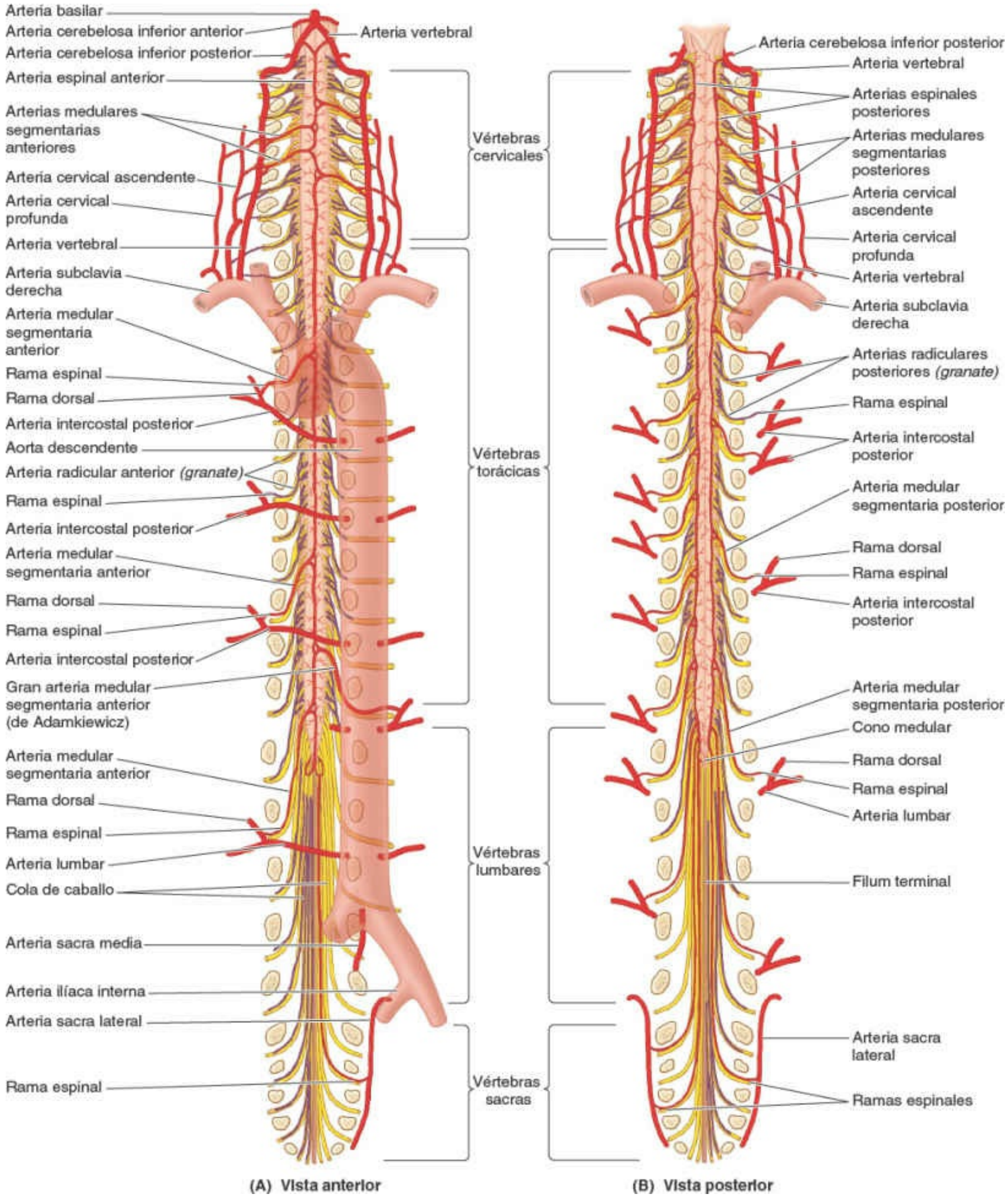

FIGURA 2-47 Irrigación arterial de la médula espinal. A y **B)** Tres arterias longitudinales irrigan la médula espinal: una arteria espinal anterior y dos arterias espinales posteriores. Las arterias radiculares se muestran sólo en los niveles cervical y torácico, pero también están presentes en los niveles lumbar y sacro.

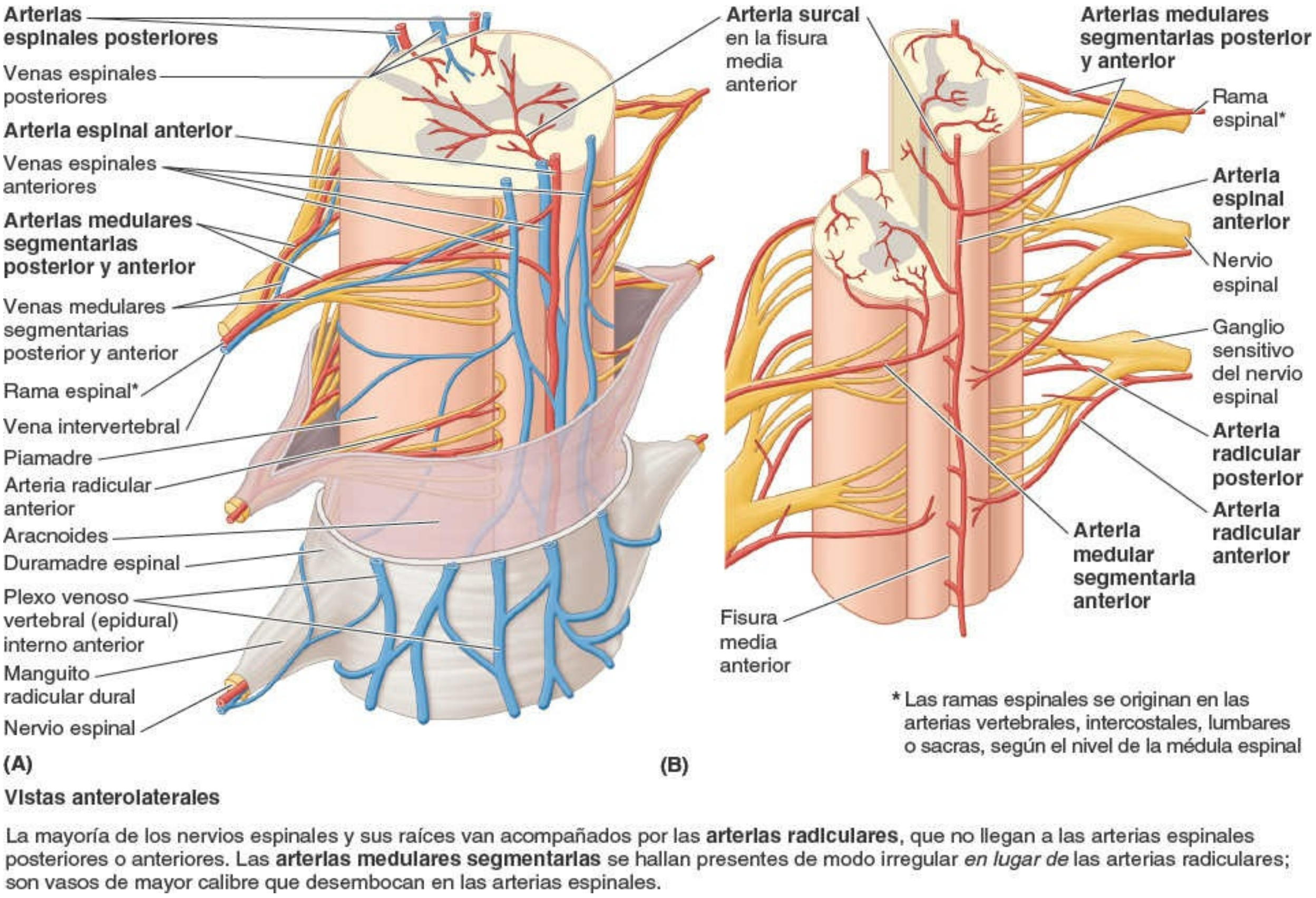

FIGURA 2-48 Irrigación arterial y drenaje venoso de la médula espinal y de las raíces de los nervios espinales. A) Las venas que drenan la médula espinal, así como los plexos venosos vertebrales internos, desembocan en las venas intervertebrales, que a su vez drenan en las venas segmentarias. **B)** La irrigación arterial de la médula espinal se realiza mediante tres arterias longitudinales: una anterior, situada en posición anteromedial y dos posterolaterales. Estos vasos quedan reforzados por ramas medulares procedentes de las arterias segmentarias. Las arterias surcales son pequeñas ramas de la arteria espinal anterior que discurren por la fisura media anterior.

C U A D R O C L Í N I C O

CONTENIDO DEL CONDUCTO VERTEBRAL

Compresión de las raíces de los nervios espinales lumbares

Los nervios espinales lumbares van aumentando de tamaño desde los niveles superiores a los inferiores, mientras que ocurre lo contrario con el diámetro de los forámenes intervertebrales. Por lo tanto, las raíces del nervio espinal L5 son las más gruesas, y los forámenes correspondientes son los más estrechos. Ello aumenta las probabilidades de que estas raíces queden comprimidas si se forman osteófitos (espolones óseos) (v. fig. C2-9 B) o se produce una hernia de un disco intervertebral.

Mielografía

La *mielografía* es un estudio radiológico que emplea una sustancia de contraste para visualizar la médula espinal y las raíces de los nervios espinales (v. fig. 2-44 B). En este procedimiento se extrae LCE por punción lumbar y se sustituye por un medio de contraste que se inyecta en el espacio

subaracnoideo espinal. Con esta técnica se observa la extensión del espacio subaracnoideo y sus prolongaciones en torno a las raíces de los nervios espinales dentro de las vainas radiculares durales. La RM de alta resolución ha suplantado en gran parte a la mielografía.

Desarrollo de las meninges y del espacio subaracnoideo

En conjunto, la aracnoides y la piamadre componen las **leptomeninges** (del griego, membranas delgadas). Se desarrollan como una capa única a partir del mesénquima que rodea a la médula espinal embrionaria. Dentro de esta capa se forman espacios llenos de líquido que se unen para constituir el espacio subaracnoideo (Moore et al., 2016). El origen de la pía y la aracnoides a partir de una sola membrana se demuestra por la existencia de numerosas trabéculas que transcurren entre ambas (v. fig. 2-43). En el adulto, la aracnoides es lo bastante gruesa como para manipularse con pinzas. La delicada piamadre confiere un aspecto brillante a la superficie de la médula espinal, pero apenas puede apreciarse a simple vista como una capa diferenciada.

Punción lumbar

La *punción lumbar* (espinal) con extracción de LCE de la cisterna lumbar es una importante prueba diagnóstica para valorar diversos trastornos del SNC. La *meningitis* y otros trastornos del SNC pueden alterar las células del LCE o modificar la concentración de sus constituyentes químicos. El examen del LCE puede determinar también la presencia de sangre.

La punción lumbar se realiza con el paciente en decúbito lateral, con el dorso y las caderas flexionados (posición rodillas- tórax, fig. C2-19). La flexión de la columna vertebral facilita la inserción de la aguja al separar las láminas vertebrales y los procesos espinosos, estirando los ligamentos amarillos.

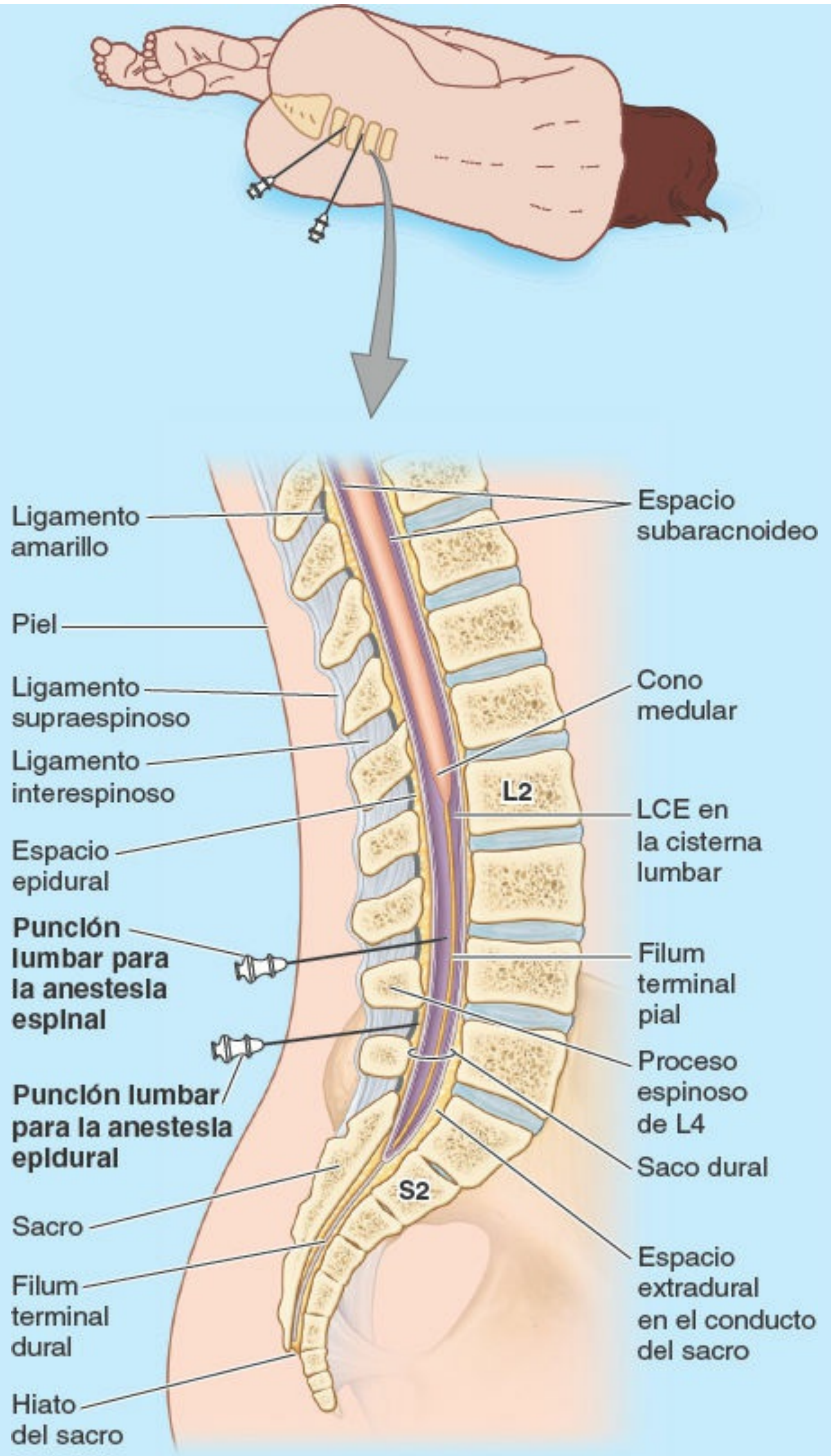

FIGURA C2-19 **Punción lumbar espinal.**

Después de anestesiar la piel que cubre las vértebras lumbares inferiores se utiliza una *aguja de punción lumbar*, provista de un *fiador*, que se inserta en la línea media entre los procesos espinosos de las vértebras L3 y L4 (o L4 y L5). Recuérdese que un plano que atraviesa los puntos más elevados de las crestas ilíacas —*plano supracrestal*— suele pasar a través del proceso espinoso de L4. A

estos niveles no hay riesgo de lesionar la médula espinal.

Después de introducir la aguja 4-6 cm en el adulto (más en los individuos obesos), se nota un chasquido producido al atravesar el ligamento amarillo, luego se puncionan la duramadre y la aracnoides y se penetra en la cisterna lumbar. Al retirar el fiador, el LCE sale a un ritmo de aproximadamente una gota por segundo. Si la presión subaracnoidea es alta, el LCE fluye en forma de chorro.

La punción lumbar no debe realizarse en caso de aumento de la presión intracraneal. La presión suele valorarse previamente con TC, aunque también puede determinarse mediante examen del fondo de ojo con un oftalmoscopio (v. cuadro clínico «Papiledema» en el cap. 8).

Anestesia espinal

Después de inyectar un agente anestésico en el espacio subaracnoideo, en general se produce la anestesia en el plazo de 1 min. Tras una *anestesia espinal* puede aparecer cefalea, probablemente por la salida de LCE a través de la punción lumbar (v. también cuadro clínico «Anestesia durante el parto» en el cap. 6).

Anestesia (bloqueo) epidural

Se inyecta un agente anestésico en el espacio epidural con el paciente en la posición descrita para la punción lumbar, o a través del hiato del sacro (anestesia/bloqueo epidural caudal) (v. también cuadro clínico «Anestesia durante el parto» en el cap. 6).

Isquemia de la médula espinal

La contribución al aporte sanguíneo de la médula espinal a través de las arterias medulares segmentarias es importante para suministrar sangre a las arterias espinales anterior y posteriores. Las fracturas, luxaciones o fracturas-luxaciones pueden interferir en la irrigación de la médula espinal por las arterias espinales y medulares.

El aporte deficitario de sangre (isquemia) a la médula espinal afecta la función de esta y puede originar debilidad y parálisis musculares. La médula espinal también puede presentar isquemia si las arterias medulares segmentarias, especialmente la gran arteria medular segmentaria anterior (de Adamkiewicz), se estrechan por una *enfermedad arterial obstructiva.*

A veces, durante una intervención quirúrgica se ocluye (pinzamiento) la aorta intencionadamente. Los pacientes sometidos a estas intervenciones, o con rotura de un aneurisma aórtico u oclusión de la gran arteria medular segmentaria anterior, pueden presentar una pérdida total de la sensibilidad y de los movimientos voluntarios por debajo del nivel de la isquemia medular *(paraplejía)*, debida a la muerte de neuronas en la porción de la médula espinal irrigada por la arteria espinal anterior (v. figs. 2-47 y 2-48).

Las neuronas con cuerpos celulares distantes del lugar de la isquemia medular también mueren, secundariamente a la degeneración de los axones que atraviesan

ese lugar. La probabilidad de una *paraplejía yatrógena* depende de factores como la edad del paciente, la extensión de la enfermedad y la duración del pinzamiento de la aorta.

Cuando la presión arterial sistémica cae intensamente durante 3-6 min, es posible que disminuya o cese el aporte sanguíneo de las arterias medulares segmentarias a la arteria espinal anterior que irriga la región torácica media de la médula espinal. El paciente puede presentar también pérdida de la sensibilidad y de los movimientos voluntarios en las zonas servidas por el nivel medular afectado.

Lesiones de la médula espinal

El conducto vertebral varía considerablemente de tamaño y forma de un nivel a otro, sobre todo en las regiones cervical y lumbar. Un conducto vertebral estrecho en la región cervical, en cuyo interior la médula espinal encaja muy ajustada, es potencialmente peligroso, pues una fractura menor y/o una luxación de una vértebra cervical puede lesionar la médula espinal. La protrusión de un disco intervertebral cervical en el conducto vertebral después de un traumatismo del cuello puede causar un *shock medular*, con parálisis por debajo del lugar de la lesión.

En algunos casos no se observan fracturas ni luxaciones de las vértebras cervicales. Si el sujeto muere y se realiza la autopsia, puede detectarse un reblandecimiento de la médula espinal en el lugar de la protrusión del disco cervical. La invasión del conducto vertebral por un disco intervertebral que protruye, o bien por tumefacción de los ligamentos amarillos o por *artrosis de las articulaciones cigapofisarias*, puede ejercer presión sobre una o más raíces de los nervios espinales de la cola de caballo. La presión puede originar síntomas sensitivos y motores en el área de distribución del nervio espinal afectado. Este grupo de anomalías óseas y articulares, denominado *espondilosis lumbar* (enfermedad degenerativa articular), también ocasiona dolor y rigidez localizados.

La *sección medular* también produce la pérdida total de la sensibilidad y de los movimientos voluntarios por debajo de la lesión. La sección en los siguientes niveles da lugar a los efectos que se indican:

- C1-C3: pérdida funcional por debajo del nivel de la cabeza; se requiere ventilación artificial para mantener la función respiratoria.
- C4-C5: *tetraplejía* (ausencia de función en los cuatro miembros); se conserva la respiración.
- C6-C8: pérdida funcional en los miembros inferiores, combinada con una pérdida funcional en las manos y un grado variable de pérdida en los miembros superiores; el individuo puede ser capaz de alimentarse o manejar una silla de ruedas.
- T1-T9: *paraplejía* (parálisis de los miembros inferiores); la cuantía de control del tronco varía según la altura de la lesión.
- T10-L1: se conserva una cierta función de los muslos, lo cual puede

permitir la deambulación con prótesis largas en las piernas.

- L2-L3: se conserva la mayor parte de la función muscular de las piernas; pueden requerirse prótesis cortas para deambular.

Puntos fundamentales

CONTENIDO DEL CONDUCTO VERTEBRAL

La médula espinal, las raíces de los nervios espinales, el LCE y las meninges que los rodean, son el principal contenido del conducto vertebral (v. fig. 2-27).

Médula espinal. En el adulto, la médula espinal ocupa sólo los dos tercios superiores del conducto vertebral y posee dos intumescencias (cervical y lumbar) relacionadas con la inervación de los miembros. ● El extremo inferior de la médula espinal, o cono medular, que se adelgaza progresivamente, finaliza a nivel de las vértebras L1 o L2. ● Sin embargo, el filum terminal y las raíces de los nervios espinales correspondientes a la parte lumbosacra de la médula espinal que forman la cola de caballo continúan inferiormente dentro de la cisterna lumbar que contiene LCE.

Meninges espinales y LCE. Los tejidos nerviosos y las estructuras vasculonerviosas del conducto vertebral están suspendidos en el LCE contenido dentro del saco dural y las vainas radiculares durales. ● El espacio subaracnoideo, lleno de LCE, está tapizado por la piamadre y la aracnoides, que son membranas continuas (leptomeninges). ● Debido a que la médula espinal no llega hasta la cisterna lumbar (la parte inferior del espacio subaracnoideo), esta constituye un lugar ideal para obtener una muestra de LCE o para inyectar un agente anestésico.

Vascularización de la médula espinal y de las raíces nerviosas espinales. Las arterias espinales longitudinales que irrigan la médula espinal son reforzadas por las arterias medulares segmentarias asimétricas que aparecen a niveles irregulares (principalmente en asociación con las intumescencias cervical y lumbar) e irrigan también las raíces de los nervios espinales en los mismos niveles. ● En los niveles y en los lados donde no existen arterias medulares segmentarias, las arterias radiculares irrigan las raíces nerviosas. ● Las venas que drenan la médula espinal presentan una distribución y un drenaje que en general reflejan los propios de las arterias espinales, aunque normalmente hay tres venas espinales longitudinales anterior y posteriormente.

thePoint **http://thepoint.lww.com/espanol-Moore8e**

---

[1]En la actualidad, los términos *cuerpo vertebral* y *centrum*, y los términos *arco vertebral* y *arco neural* se utilizan a menudo erróneamente como sinónimos. Sin embargo, en ambos casos el primer término es de anatomía macroscópica y se aplica a partes de las vértebras adultas, y el segundo es un término embriológico que se refiere a partes de una vértebra en desarrollo que se osifica desde los centros primarios. El cuerpo vertebral incluye el centrum y parte del arco neural; por lo tanto, el arco vertebral es menos extenso que el arco neural, y el centrum es menos extenso que el cuerpo vertebral (O'Rahilly, 1986; Standring, 2016).

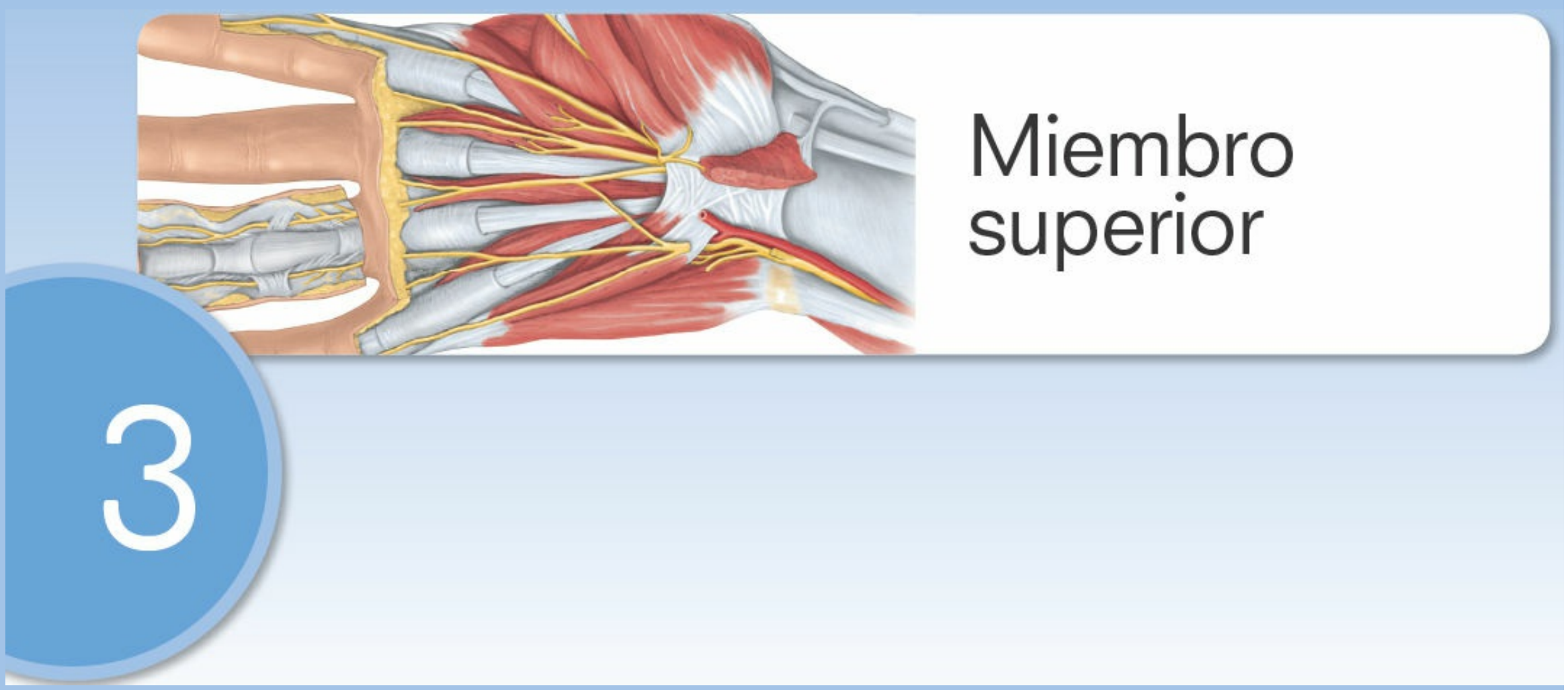

VISIÓN GENERAL

COMPARACIÓN ENTRE LOS MIEMBROS SUPERIOR E INFERIOR

HUESOS DEL MIEMBRO SUPERIOR

Clavícula

Escápula

Húmero

Huesos del antebrazo

Huesos de la mano

Anatomía de superficie de los huesos del miembro superior

CUADRO CLÍNICO: Huesos del miembro superior

FASCIAS, VASOS EFERENTES, INERVACIÓN CUTÁNEA Y MIOTOMAS DEL MIEMBRO SUPERIOR

Fascia del miembro superior

Drenaje venoso del miembro superior

Drenaje linfático del miembro superior

Inervación cutánea del miembro superior

Inervación motora (miotomas) del miembro superior

TABLA 3-1. Dermatomas del miembro superior

TABLA 3-2. Nervios cutáneos del miembro superior

REGIONES PECTORAL Y ESCAPULAR

Músculos axioapendiculares anteriores

TABLA 3-3. Músculos axioapendiculares anteriores

Músculos axioapendiculares posteriores y escapulohumerales

TABLA 3-4. Músculos axioapendiculares posteriores

TABLA 3-5. Movimientos de la escápula

TABLA 3-6. Músculos escapulohumerales (intrínsecos del hombro)

Anatomía de superficie de las regiones pectoral, escapular y deltoidea

CUADRO CLÍNICO: Regiones pectoral, escapular y deltoidea

AXILA

Arteria axilar

TABLA 3-7. Arterias de la porción proximal del miembro superior (región del hombro y el brazo)

Vena axilar

Nódulos linfáticos axilares

Plexo braquial

TABLA 3-8. Plexo braquial y nervios del miembro superior

CUADRO CLÍNICO: Axila

BRAZO

Músculos del brazo

TABLA 3-9. Músculos del brazo

Arteria braquial

Venas del brazo

Nervios del brazo

Fosa del codo

Anatomía de superficie del brazo y de la fosa del codo

CUADRO CLÍNICO: Brazo y fosa del codo

ANTEBRAZO

Compartimentos del antebrazo

Músculos del antebrazo

TABLA 3-10. Músculos del compartimento anterior del antebrazo

TABLA 3-11. Músculos del compartimento posterior del antebrazo

Arterias del antebrazo

TABLA 3-12. Arterias del antebrazo y el carpo

Venas del antebrazo

Nervios del antebrazo

TABLA 3-13. Nervios del antebrazo

Anatomía de superficie del antebrazo

CUADRO CLÍNICO: Antebrazo

MANO

Fascia y compartimentos de la palma

Músculos de la mano

TABLA 3-14. Músculos intrínsecos de la mano

Tendones de los flexores largos y vainas tendinosas de la mano

Arterias de la mano

TABLA 3-15. Arterias de la mano

Venas de la mano

Nervios de la mano

TABLA 3-16. Nervios de la mano

Anatomía de superficie de la mano
CUADRO CLÍNICO: Mano
ARTICULACIONES DEL MIEMBRO SUPERIOR
Articulación esternoclavicular
Articulación acromioclavicular
Articulación del hombro
TABLA 3-17. Movimientos de la articulación del hombro
Articulación del codo
Articulación radioulnar proximal
Articulación radioulnar distal
Articulación radiocarpiana
Articulaciones intercarpianas
Articulaciones carpometacarpianas e intermetacarpianas
Articulaciones metacarpofalángicas e interfalángicas
CUADRO CLÍNICO: Articulaciones del miembro superior

VISIÓN GENERAL

El miembro superior se caracteriza por su movilidad y su capacidad para agarrar, golpear y llevar a cabo acciones motoras finas *(manipulación).* Estas características son especialmente relevantes en el caso de la mano, cuando se realizan actividades manuales como abrocharse la camisa.

Las articulaciones del miembro superior interaccionan de forma sincronizada para coordinar los segmentos participantes en la realización de movimientos suaves y eficientes a la distancia o en la posición más operativas necesarias para una tarea en concreto. La eficiencia de la función de la mano se debe, en gran parte, a la capacidad para situarla en la posición adecuada mediante movimientos de las articulaciones de la cintura escapular, del hombro, del codo, radioulnares y del carpo.

El miembro superior está formado por cuatro segmentos principales que, a su vez, se subdividen en regiones para así ofrecer una descripción más precisa (figs. 3-1 y 3-2):

1. **Hombro:** segmento proximal del miembro en el cual se superponen partes del tronco (tórax y dorso) y de la porción lateral e inferior del cuello. Comprende las **regiones pectoral, escapular** y **deltoidea** del miembro superior, y la parte lateral (fosa supraclavicular mayor) de la región cervical lateral. Recubre la mitad de la cintura escapular. La **cintura escapular (pectoral)** es un anillo óseo, incompleto posteriormente, formado por las *escápulas* y las *clavículas*, y completado anteriormente por el *manubrio del esternón* (parte del esqueleto axial).
2. **Brazo:** primer segmento del miembro superior libre (parte más móvil del miembro superior independiente del tronco) y porción más larga del miembro. Se extiende entre el hombro y el codo conectando ambas articulaciones, y

comprende las **regiones anterior** y **posterior del brazo,** centradas en torno al húmero.

3. **Antebrazo:** segundo segmento más largo del miembro. Se extiende entre el codo y el carpo conectando ambas articulaciones y comprende las **regiones anterior** y **posterior del antebrazo,** que recubren el radio y la ulna.
4. **Mano:** parte del miembro superior distal al antebrazo que se estructura alrededor del carpo, el metacarpo y las falanges. Comprende el **carpo,** la **palma** y el **dorso de la mano,** y los **dedos** (entre los que se cuenta un pulgar oponible), y está ricamente inervada con numerosas terminaciones sensibles al tacto, el dolor y la temperatura.

FIGURA 3-1. Segmentos y huesos del miembro superior. Las articulaciones dividen el esqueleto apendicular superior, y por tanto el propio miembro, en cuatro segmentos principales: hombro, brazo, antebrazo y mano.

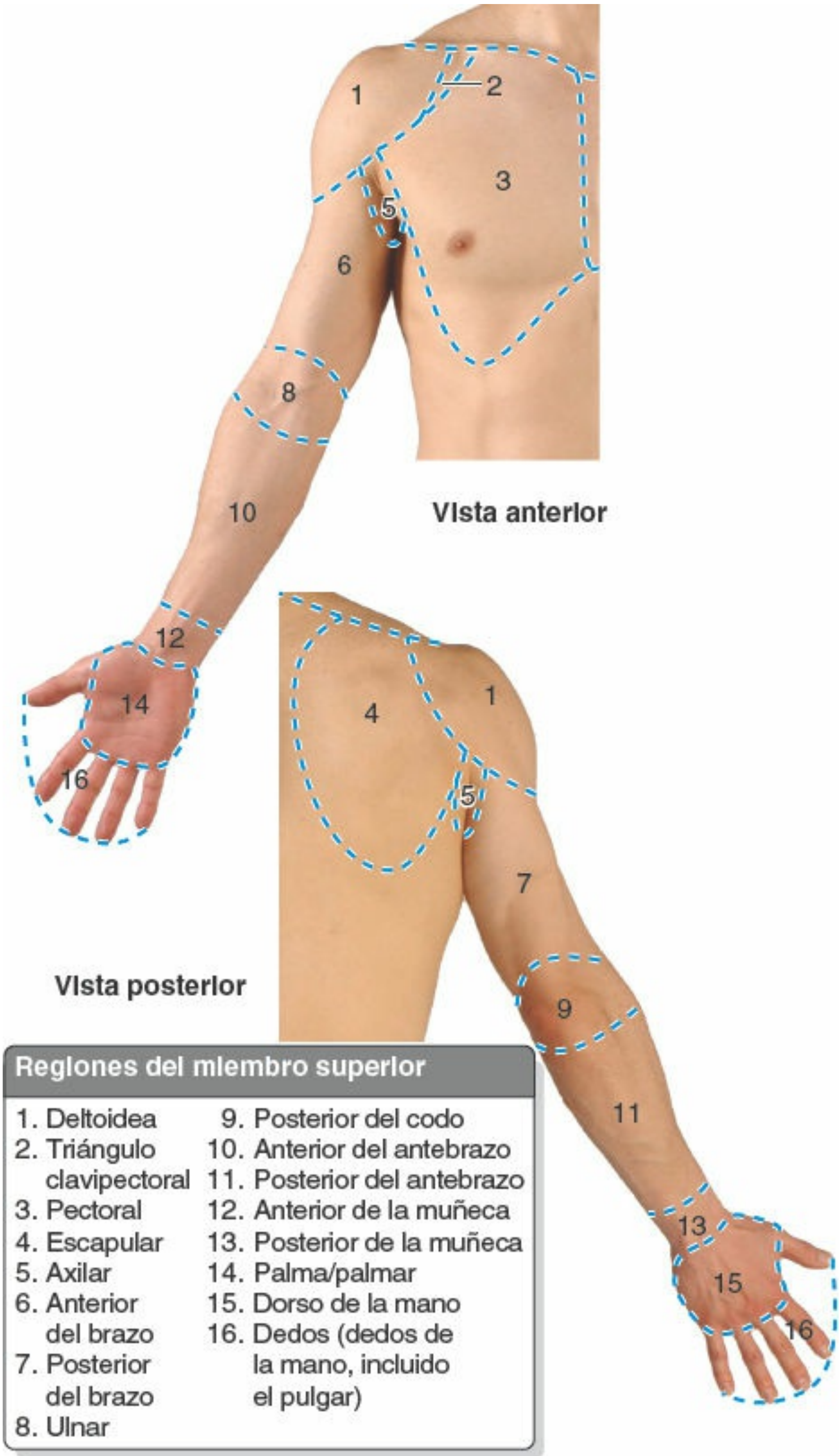

FIGURA 3-2. **Regiones del miembro superior.** Para una exacta descripción, el miembro superior está dividido en regiones basándose en las características externas (anatomía de superficie) de las estructuras subyacentes musculares, óseas y articulares.

COMPARACIÓN ENTRE LOS MIEMBROS SUPERIOR E INFERIOR

Formados de un modo similar, el miembro superior y el inferior comparten numerosas características. No obstante, su estructura es suficientemente distinta como para otorgarles funciones y capacidades muy diferentes. Como el miembro superior no suele estar implicado en soportar peso ni en el desplazamiento, se ha sacrificado su estabilidad para conseguir una mayor movilidad. Aun así, está dotado de una considerable fuerza. Además, gracias a la capacidad de la mano para adoptar una forma de paleta o una configuración prensil o de plataforma, puede ejercer alguna función en el desplazamiento en ciertas circunstancias.

Los miembros superiores e inferiores están conectados al **esqueleto axial** (cráneo, columna vertebral y caja torácica asociada) mediante las cinturas óseas escapular y pélvica, respectivamente. La *cintura pélvica* está formada por los dos huesos coxales, que se conectan al sacro (v. fig. 7-3). La *cintura escapular* comprende las escápulas y las clavículas, que se conectan al manubrio del esternón. Ambas cinturas están dotadas de un gran hueso plano localizado posteriormente en el cual se insertan los músculos proximales y que se conecta con su pareja contralateral mediante unos pequeños refuerzos óseos anteriores (las ramas del pubis y las clavículas). No obstante, los huesos ilíacos planos de la cintura pélvica también se conectan posteriormente por medio de su unión primaria al sacro mediante las articulaciones sacroilíacas, esencialmente rígidas y transmisoras del peso. Esta conexión posterior al esqueleto axial sitúa a los miembros inferiores por debajo del tronco y les otorga una función de apoyo, ya que actúan principalmente en el mismo sentido que la fuerza de la gravedad. Además, como los dos lados se conectan tanto anterior como posteriormente, la cintura pélvica forma un anillo rígido completo que limita la movilidad y determina que los movimientos de un miembro afecten de forma importante a los del otro. Por contra, la cintura escapular sólo se conecta con el tronco anteriormente por medio del esternón a través de articulaciones flexibles con tres grados de libertad, y forma un anillo incompleto porque las escápulas no se conectan entre sí posteriormente. En consecuencia, los miembros superiores se mueven con independencia el uno del otro y pueden actuar con eficacia por delante del cuerpo a una distancia y una altura que permiten una coordinación precisa entre la vista y las manos.

En ambos miembros, el hueso largo del segmento más proximal es el de mayor tamaño e impar. El número de huesos largos es cada vez mayor cuanto más distal es el segmento del miembro, pero su tamaño también es cada vez menor. Tanto la pierna como el antebrazo, segundos segmentos más proximales de los miembros inferiores y superiores, respectivamente, contienen dos huesos paralelos, aunque sólo en el antebrazo se articulan ambos con el hueso del segmento proximal y sólo en la pierna se articulan los dos directamente con el segmento distal. Aunque tanto los huesos emparejados de la pierna como los del antebrazo participan en la flexión y la extensión como una unidad, sólo los del miembro superior pueden moverse el uno en relación con el otro (pronación y supinación); los huesos de la pierna están fijos en pronación.

El carpo y el tarso poseen un número similar de huesos cortos (ocho y siete, respectivamente). Ambos grupos de huesos cortos interrumpen una serie de huesos largos que finaliza distalmente en varios grupos de huesos largos con longitudes

similares y un número parecido de articulaciones, esencialmente del mismo tipo. Los dedos del miembro superior incluido el pulgar son las partes más móviles de los cuatro miembros, aunque también todas las otras partes del miembro superior tienen una mayor movilidad en comparación con sus equivalentes en el miembro inferior.

HUESOS DEL MIEMBRO SUPERIOR

La cintura escapular y los huesos de la porción libre del miembro superior forman el **esqueleto apendicular superior** (fig. 3-3); la cintura pélvica y los huesos de la porción libre del miembro inferior forman el **esqueleto apendicular inferior.** El esqueleto apendicular superior se articula con el esqueleto axial sólo mediante la *articulación esternoclavicular*, lo cual le permite una gran movilidad. Las funciones de sostén, estabilización y movimiento de las clavículas y las escápulas de la cintura escapular las llevan a cabo los **músculos axioapendiculares,** que se insertan en estructuras relativamente fijas como las costillas, el esternón y las vértebras del *esqueleto axial.*

Clavícula

La **clavícula** conecta el miembro superior al tronco (figs. 3-3 y 3-4). El **cuerpo de la clavícula** tiene una doble curvatura en el plano horizontal. Su mitad medial es convexa anteriormente, y su **extremidad esternal,** de mayor tamaño y forma triangular, se articula con el *manubrio del esternón* en la *articulación esternoclavicular.* Su mitad lateral es cóncava anteriormente, y su **extremidad acromial,** de forma plana, se articula con el **acromion** de la escápula en la *articulación acromioclavicular* (figs. 3-3 B y 3-4). Los dos tercios mediales del cuerpo de la clavícula son convexos anteriormente, mientras que el tercio lateral es plano y cóncavo anteriormente. Estas curvaturas aumentan su flexibilidad y le dan la apariencia de una S mayúscula alargada. La clavícula:

- Actúa como puntal (soporte rígido) móvil, similar a una grúa, del que se encuentran suspendidas la escápula y la parte libre del miembro, y así se mantienen alejadas del tronco para que todo el miembro goce de una máxima libertad de movimiento. Este puntal permite que la escápula se desplace por la pared torácica mediante la *«unión escapulotorácica»*[1], con lo que aumenta la amplitud de movimientos del miembro. La fijación del puntal en posición, especialmente tras su elevación, facilita la ascensión de las costillas para una inspiración profunda.
- Forma uno de los límites óseos del *conducto cervicoaxilar* (vía de paso entre el cuello y el brazo), de modo que proporciona protección al paquete vasculonervioso que irriga, drena e inerva al miembro superior.
- Transmite los golpes (impactos traumáticos) del miembro superior al esqueleto axial.

La clavícula es subcutánea y puede palparse en toda su longitud, por lo que a menudo se utiliza como punto de referencia para procedimientos clínicos.

Aunque se considera un hueso largo, la clavícula carece de cavidad medular. Está formada por hueso esponjoso (trabecular) y una cubierta de hueso compacto.

La **cara superior de la clavícula,** situada justo por debajo de la piel y el músculo platisma (del griego, plato llano) en el tejido subcutáneo, es lisa.

La **cara inferior de la clavícula** es rugosa porque unos potentes ligamentos la unen a la 1.ª costilla cerca de su extremidad esternal y otros suspenden la escápula en su extremidad acromial. En el **tubérculo conoideo,** situado cerca de la extremidad acromial de la clavícula (fig. 3-4), se inserta el *ligamento conoideo*, que es el segmento medial del *ligamento coracoclavicular* por el cual el resto del miembro superior queda suspendido pasivamente de la clavícula. También, cerca de la extremidad acromial de la clavícula se encuentra la **línea trapezoidea,** donde se inserta el *ligamento trapezoideo*, que es la parte lateral del ligamento coracoclavicular.

El **surco del subclavio,** en el tercio medial del cuerpo de la clavícula, es el sitio de inserción del músculo subclavio. Más medialmente se encuentra la **impresión del ligamento costoclavicular,** un área ovalada rugosa y con frecuencia deprimida, donde se inserta el ligamento que une la 1.ª costilla a la clavícula y, como resultado, limita la elevación del hombro.

Escápula

La **escápula** es un hueso triangular plano que se encuentra en la cara posterolateral del tórax y descansa sobre las costillas 2.ª a 7.ª (v. fig. 4-1 B). La **espina de la escápula** es una gruesa proyección ósea que divide de forma asimétrica la **cara posterior** de la escápula, convexa, en una **fosa supraespinosa,** de pequeño tamaño, y una **fosa infraespinosa,** mucho mayor (fig. 3-5 A). La **cara costal** cóncava de la mayor parte de la escápula presenta una amplia **fosa subescapular.** Las amplias superficies óseas de las tres fosas proporcionan inserción para músculos gruesos. El **cuerpo de la escápula,** triangular, es delgado y translúcido superior e inferiormente a la espina de la escápula, aunque sus bordes, especialmente el lateral, son algo más gruesos. La espina de la escápula se continúa lateralmente con una expansión plana denominada **acromion** (del griego *akros*, punto más elevado), que forma el punto subcutáneo más elevado del hombro y se articula con la extremidad acromial de la clavícula. El **tubérculo deltoideo** de la espina de la escápula es una prominencia que marca el punto medial de inserción del deltoides. La espina de la escápula y el acromion sirven de brazo de palanca para los músculos que se insertan en ellos, en particular el trapecio.

[1]La **unión escapulotorácica** es una «articulación» fisiológica, ya que en su movimiento están implicadas estructuras musculoesqueléticas (la escápula y sus músculos asociados y la pared torácica), y no una articulación anatómica en la cual participarían directamente elementos esqueléticos. La unión escapulotorácica es donde tienen lugar los movimientos escapulares de elevación-descenso, protracción-retracción y rotación.

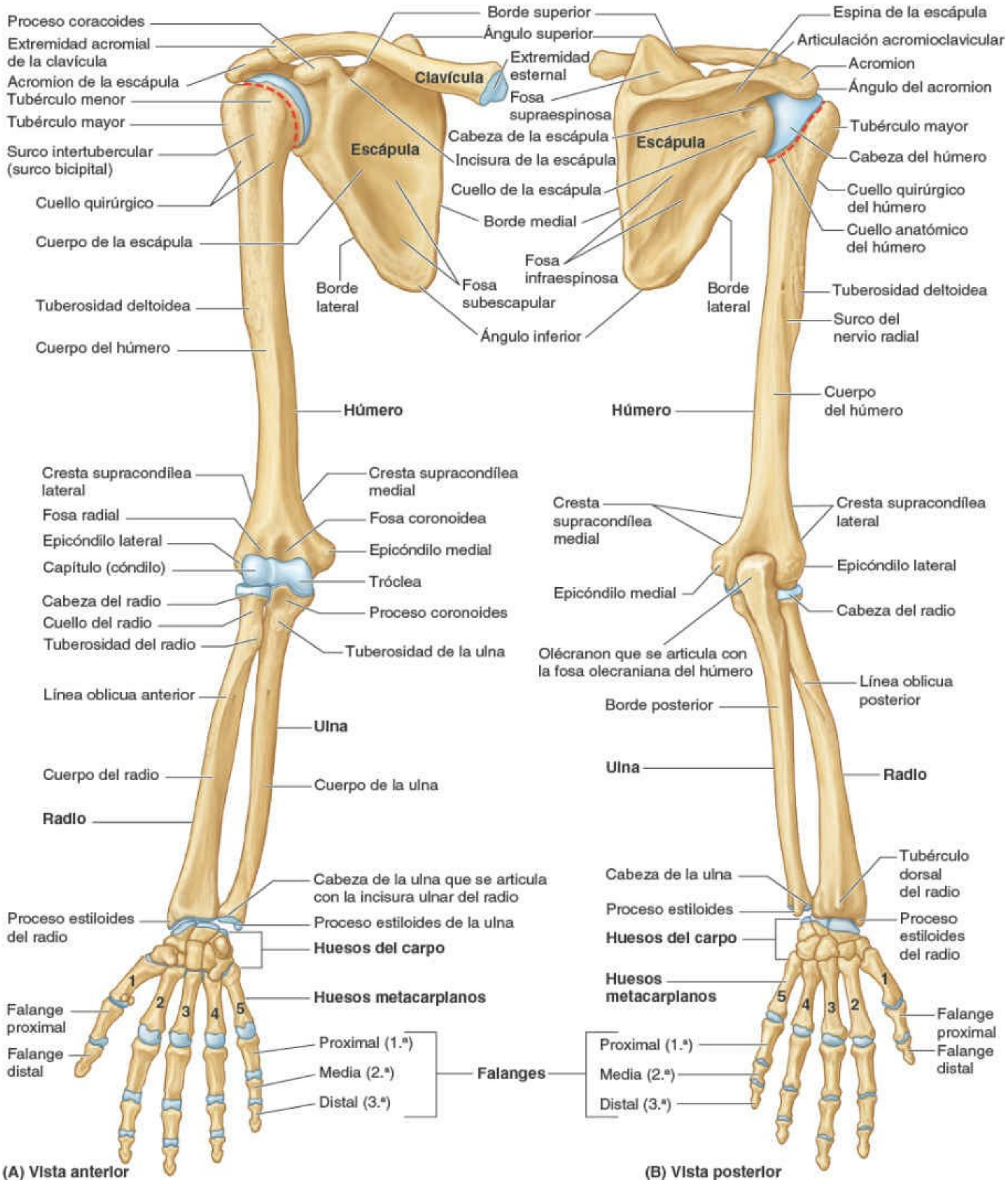

FIGURA 3-3. Huesos del miembro superior.

Como el acromion es una extensión lateral de la escápula, la articulación acromioclavicular se encuentra en situación lateral a la masa de la escápula y a los músculos que se le insertan (fig. 3-5 C). La *articulación del hombro*, que es sobre la que estos músculos actúan, es casi directamente inferior a la articulación acromioclavicular; en consecuencia, la masa escapular se encuentra equilibrada con la del miembro libre, y la estructura de donde cuelgan (ligamento coracoclavicular) se localiza entre ambas.

Superolateralmente, la cara lateral de la escápula tiene una **cavidad glenoidea** (del griego, receptáculo) que contacta y se articula con la cabeza del húmero en la

articulación del hombro (fig. 3-5 A y C). La cavidad glenoidea es una fosa poco profunda, cóncava y ovalada, que se orienta anterolateralmente y en sentido ligeramente ascendente; su tamaño es considerablemente inferior al de la cabeza del húmero, para la que actúa de receptáculo. El **proceso (apófisis) coracoides,** semejante a un pico (del griego *korako-dés,* como el pico de un cuervo), se sitúa en posición superior a la cavidad glenoidea y se proyecta anterolateralmente. Por su tamaño, forma y dirección, este proceso también recuerda a un dedo doblado que apunta hacia el hombro y en cuyo nudillo tiene su inserción inferior el sistema de sujeción pasiva constituido por el ligamento coracoclavicular.

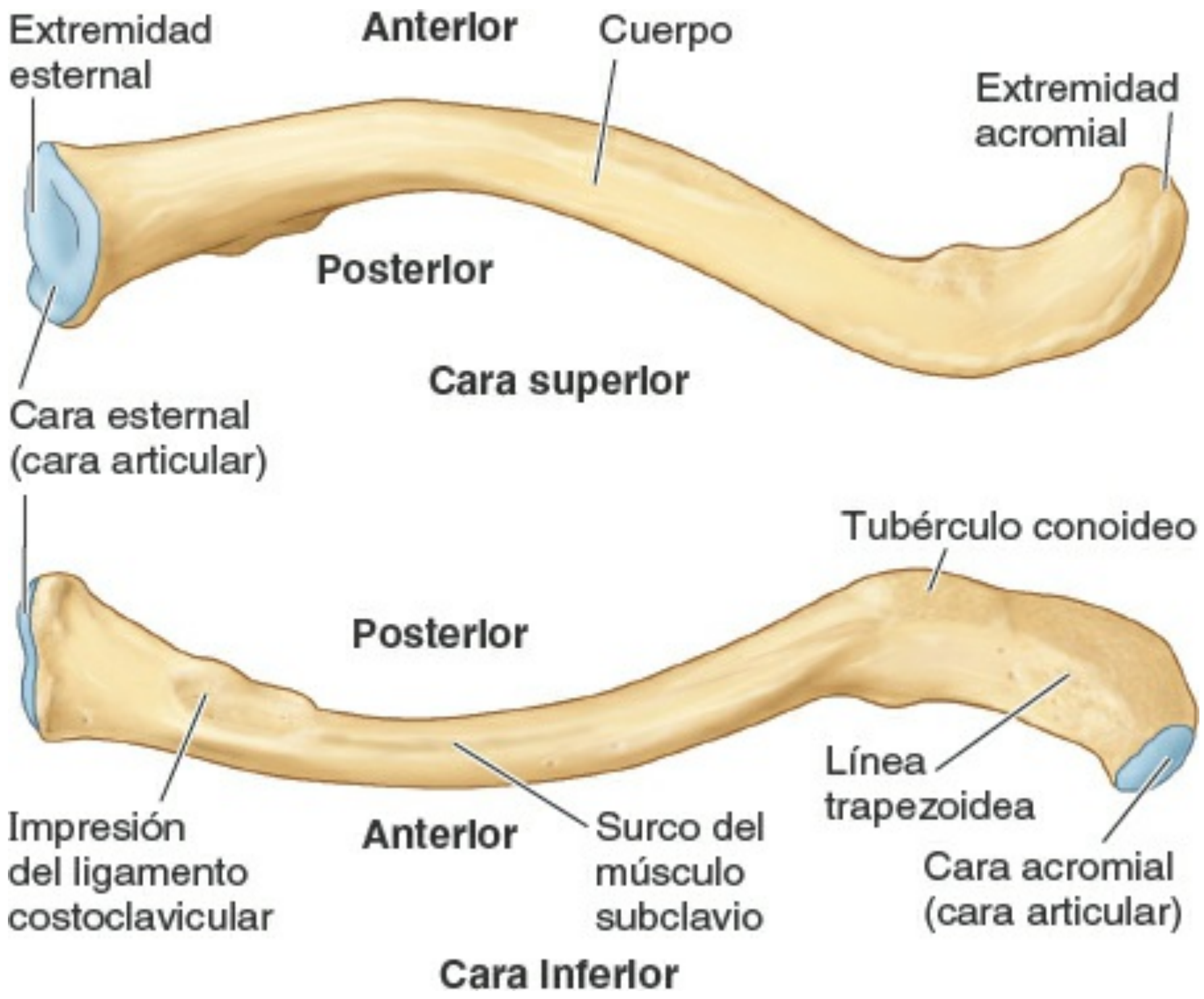

FIGURA 3-4. Clavícula derecha. Características destacables de las caras superior e inferior de la clavícula. Este hueso actúa como un soporte móvil (travesaño de sostén) que conecta el miembro superior al tronco; su longitud permite al miembro girar alrededor del tronco.

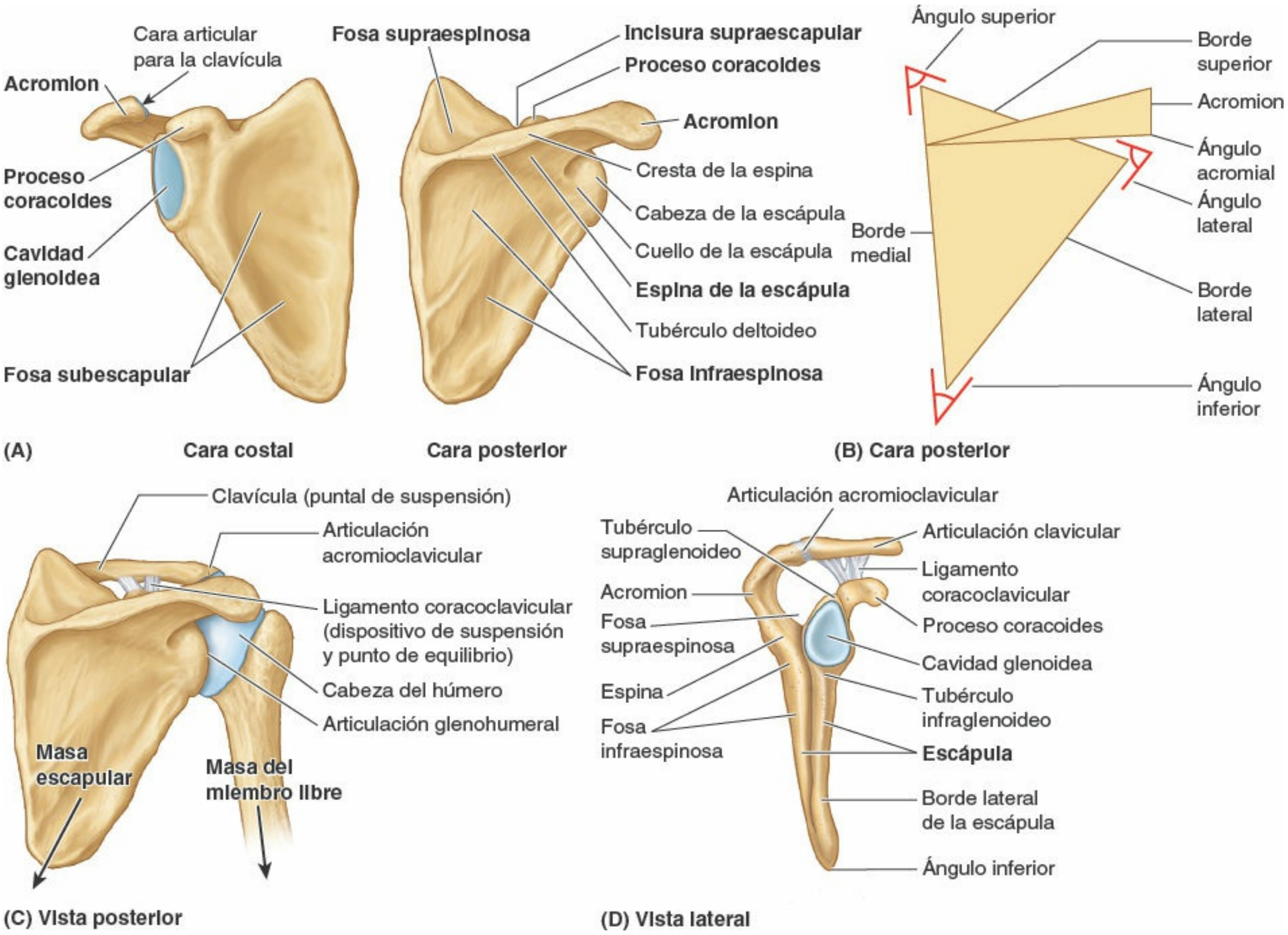

FIGURA 3-5. Escápula derecha. A) Características óseas de las caras costal y posterior de la escápula. **B)** Bordes y ángulos de la escápula. **C)** La escápula está suspendida de la clavícula por el ligamento coracoclavicular, que permite alcanzar un equilibrio entre el peso de la escápula y los músculos que se insertan en ella más la actividad muscular, medialmente, y el peso del miembro libre lateralmente. **D.** Vista lateral de la escápula.

La escápula presenta un borde medial, uno lateral y uno superior, y un ángulo superior, uno lateral y uno inferior (fig. 3-5 B). Cuando el cuerpo de la escápula se encuentra en posición anatómica, su delgado **borde medial** discurre en dirección paralela y a unos 5 cm de distancia lateralmente respecto a los procesos espinosos de las vértebras torácicas, por lo que también suele denominarse *borde vertebral* (fig. 3-5 B). El **borde lateral** parte del ángulo inferior de la escápula y se dirige superolateralmente hacia el vértice de la axila, por lo que también suele denominarse *borde axilar*. Este borde lateral está formado por una gruesa barra ósea que impide que esta región de la escápula tan sometida a tensiones se doble.

El borde lateral termina en el truncado **ángulo lateral de la escápula,** que es la parte más gruesa del hueso y contiene el ensanchamiento formado por la **cabeza de la escápula** (fig. 3-5 A y B). La cavidad glenoidea es el principal rasgo distintivo de dicha cabeza. El estrechamiento entre la cabeza y el cuerpo define al **cuello** de la escápula. El **borde superior de la escápula** está marcado cerca de la unión de sus dos tercios mediales con el tercio lateral por la **incisura de la escápula,** que se sitúa en el lugar donde el borde superior se encuentra con la base del proceso coracoides. El superior es el más delgado y corto de los tres bordes.

La escápula está dotada de una considerable amplitud de movimientos en la pared torácica gracias a la *articulación* fisiológica *escapulotorácica*, y constituye la base

sobre la cual actúa el miembro superior. Estos movimientos, que permiten que el brazo se mueva libremente, se describen más adelante en este capítulo, en el apartado dedicado a los músculos que movilizan la escápula.

Húmero

El **húmero** (hueso del brazo) es el hueso más grande del miembro superior; se articula con la escápula en la articulación del hombro y con el radio y la ulna en la articulación del codo (figs. 3-1, 3-3 y 3-5 C). El extremo proximal del húmero está formado por una cabeza, los cuellos quirúrgico y anatómico, y los tubérculos mayor y menor. La **cabeza del húmero,** de forma esférica, se articula con la cavidad glenoidea de la escápula. El **cuello anatómico del húmero** está formado por el surco que circunscribe la cabeza y la separa de los tubérculos mayor y menor, e indica la línea donde se inserta la cápsula de la articulación del hombro. El **cuello quirúrgico del húmero,** que con frecuencia es lugar de fracturas, es la parte estrecha situada distalmente a la cabeza y los tubérculos (v. fig. 3-3 B).

La unión de la cabeza y el cuello con el cuerpo del húmero está indicada por los tubérculos mayor y menor, que sirven de inserción y de punto de apoyo para algunos músculos escapulohumerales (v. fig. 3-3 A y B). El **tubérculo mayor** se encuentra en el margen lateral del húmero, mientras que el **tubérculo menor** se proyecta anteriormente desde el hueso. El **surco intertubercular (surco bicipital)** separa los dos tubérculos y proporciona un sitio de paso protegido para el delgado tendón de la cabeza larga del músculo bíceps braquial.

El **cuerpo del húmero** tiene dos detalles importantes: la **tuberosidad deltoidea,** lateralmente, en la cual se inserta el músculo deltoides, y el oblicuo **surco del nervio radial (surco espiral),** posteriormente, por donde transcurren el nervio radial y la arteria braquial profunda cuando pasan anteriores a la cabeza larga y entre las cabezas medial y lateral del músculo tríceps braquial. El extremo inferior del cuerpo del húmero se ensancha a medida que se forman las afiladas **crestas supracondíleas** medial y lateral, que terminan distalmente en los prominentes **epicóndilos medial** y **lateral,** y proporcionan inserción a diversos músculos.

El extremo distal del húmero, integrado por la tróclea, el capítulo (cóndilo) y las fosas olecraneana, coroidea y radial, constituye el **cóndilo del húmero** (fig. 3-6). Está dotado de dos caras articulares: un **capítulo** (o cóndilo; del latín *capitulum*, cabecita) lateral que se articula con la cabeza del radio, y una **tróclea** (del latín, polea) medial que se articula con el extremo proximal (in cisura troclear) de la ulna. Por encima de la tróclea se encuentran dos zonas deprimidas, o fosas, que se dan la espalda mutuamente y hacen que el cóndilo del húmero sea considerablemente delgado entre los epicóndilos. En la cara anterior, la **fosa coronoidea** recibe al proceso coronoides de la ulna durante la flexión completa del codo. En la cara posterior, la **fosa olecraneana** acomoda al olécranon de la ulna durante la extensión completa del codo (fig. 3-3 B). Anterior y superiormente al capítulo se localiza la **fosa radial,** poco profunda, que acomoda al borde de la cabeza del radio cuando el antebrazo está completamente flexionado.

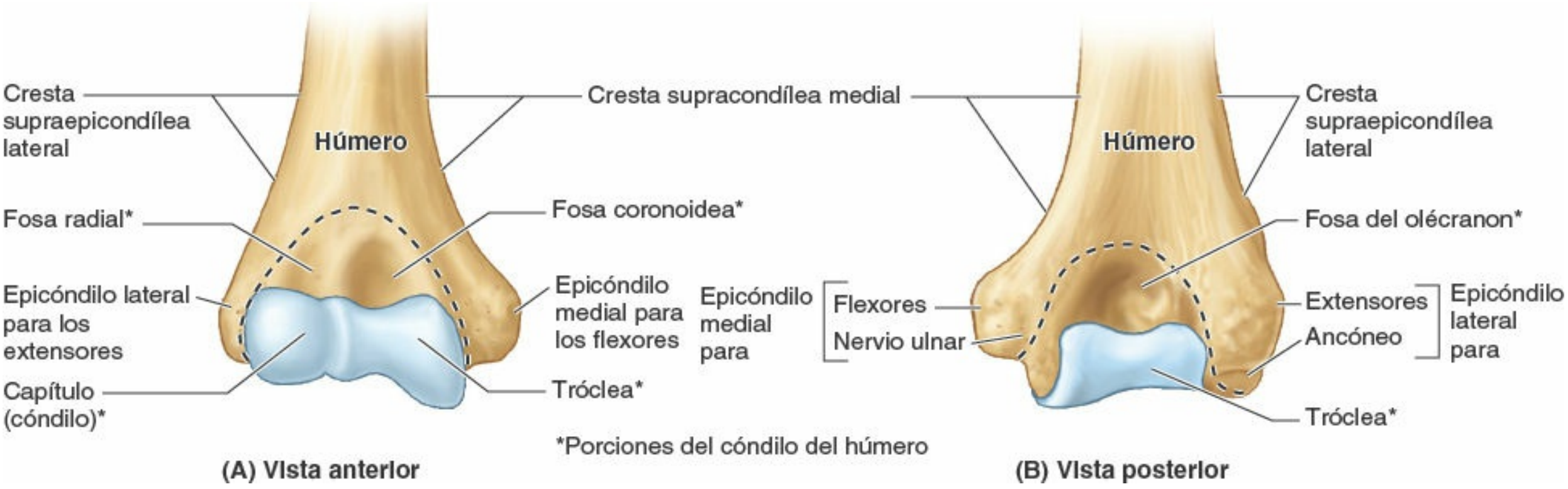

FIGURA 3-6. Extremo distal del húmero derecho. A y **B)** El cóndilo (cuyos límites están señalados por la *línea de puntos*) consta del capítulo (cóndilo), la tróclea y las fosas radial, coronoidea y del olécranon.

Huesos del antebrazo

Los dos huesos del antebrazo actúan conjuntamente para formar la segunda unidad de un puntal móvil articulado (su primera unidad es el húmero), con una base móvil integrada por el hombro, que posiciona la mano. Sin embargo, como esta unidad está formada por dos huesos paralelos de los cuales uno (el radio) puede pivotar alrededor del otro (la ulna), son posibles movimientos de supinación y pronación que permiten rotar la mano cuando el codo está flexionado.

ULNA

La **ulna** (cúbito) es el hueso estabilizador del antebrazo, y de los dos huesos del antebrazo es el más largo y medial (figs. 3-7 y 3-8).

Su extremo proximal, de mayor tamaño, se ha especializado para articularse con el húmero de forma proximal y con la cabeza del radio lateralmente. Para articularse con el húmero, la ulna está dotada de dos proyecciones prominentes: *1)* el **olécranon,** que se proyecta proximalmente desde su cara posterior (formando el punto más saliente del codo) y actúa como una corta palanca para la extensión del codo, y *2)* el **proceso coronoides,** que se proyecta anteriormente.

El olécranon y el proceso coronoides forman las paredes de la **incisura troclear,** que de perfil recuerda a las mandíbulas de una llave inglesa que se cierra alrededor de (se articula con) la tróclea del húmero (fig. 3-7 B y C). La articulación entre la ulna y el húmero en general sólo permite movimientos de flexión y extensión del codo, aunque en la pronación y la supinación del antebrazo tiene lugar un cierto grado de abducción-aducción. Inferior al proceso coronoides se encuentra la **tuberosidad de la ulna,** en la cual se inserta el tendón del músculo braquial (figs. 3-7 A y 3-8 A y B).

En la cara lateral del proceso coronoides se halla una concavidad redondeada y lisa, la **incisura radial,** que contacta con la periferia ensanchada de la cabeza del radio. Inferior a la incisura radial, en la cara lateral del cuerpo de la ulna, se encuentra una cresta prominente: la **cresta del músculo supinador.** Entre esta y la parte distal del proceso coronoides existe una concavidad denominada **fosa del supinador.** La parte más profunda del músculo supinador se inserta en la cresta y la fosa del supinador (fig. 3-7 A).

El **cuerpo de la ulna** es grueso y cilíndrico proximalmente, pero su diámetro disminuye de manera progresiva a medida que avanza en dirección distal (fig. 3-8 A).

En su estrecho extremo distal se encuentra la **cabeza de la ulna,** un pequeño pero abrupto abultamiento con forma de disco con el pequeño y cónico **proceso estiloides de la ulna.** La ulna no alcanza la articulación radiocarpiana, por lo que no interviene en ella (fig. 3-8).

RADIO

El **radio** es el más corto y lateral de los dos huesos del antebrazo. Su extremo proximal consta de una cabeza corta, un cuello y una tuberosidad que se dirige medialmente (fig. 3-8 A). Proximalmente, la lisa cara superior de la **cabeza del radio** es cóncava para articularse con el capítulo (cóndilo) del húmero duran te la flexión y la extensión de la articulación del codo. La cabeza también se articula periféricamente con la incisura radial de la ulna, y por ello se encuentra recubierta de cartílago articular.

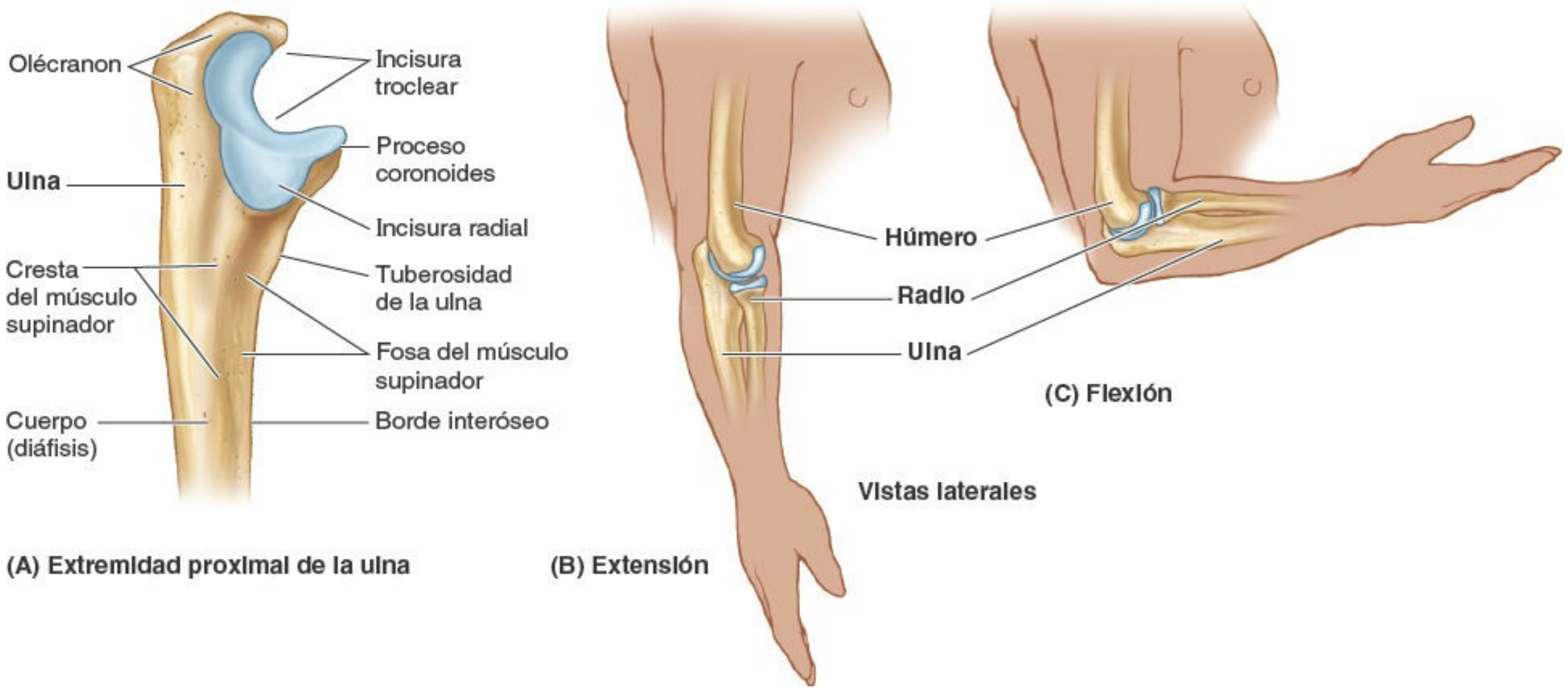

FIGURA 3-7. Huesos de la región del codo derecho. A) Porción proximal de la ulna. **B)** Huesos de la región del codo, mostrando la relación entre la porción distal del húmero y la proximal de la ulna y el radio durante la extensión de la articulación del codo. **C)** Relación del húmero y los huesos del antebrazo durante la flexión de la articulación del codo.

El **cuello del radio** es una constricción distal a la cabeza. La **tuberosidad del radio,** de forma ovalada, es distal a la parte medial del cuello y marca el límite entre el extremo proximal (cabeza y cuello) y el cuerpo del radio.

El **cuerpo del radio,** en contraste con el de la ulna, se ensancha de forma progresiva a medida que avanza en dirección distal. El extremo distal del radio tiene esencialmente cuatro caras si se observa en una sección transversal. Su cara medial forma una concavidad, la **incisura ulnar** (fig. 3-8 C y D), en la cual se acomoda la cabeza de la ulna. Su cara lateral adopta una forma de cresta cada vez más acusada para terminar distalmente en el **proceso estiloides del radio.**

El **tubérculo dorsal del radio** se proyecta dorsalmente y se sitúa entre dos de los surcos poco profundos por los que pasan los tendones de los músculos posteriores del antebrazo. El proceso estiloides del radio es mayor y más distal que el de la ulna (fig. 3-8 A y B). Esta relación es clínicamente relevante en las fracturas de la ulna y/o el radio (v. cuadro clínico «Fracturas de la ulna y el radio»).

La sección transversal de los cuerpos del radio y la ulna es esencialmente triangular en la mayor parte de su longitud, con una base redondeada que se orienta hacia la superficie y un vértice afilado que penetra en profundidad (fig. 3-8 A y E). Estos vértices corresponden a la vista en sección del afilado **borde interóseo del radio o de la ulna,** que se conectan con la delgada y fibrosa **membrana interósea del antebrazo** (fig. 3-8 A, B y E). La mayoría de las fibras de la membrana interósea son oblicuas, ya que cuando se extienden medialmente desde el radio hacia la ulna se orientan también en dirección inferior (fig. 3-8 A y B). Esta disposición les permite transmitir a la ulna y luego al húmero las fuerzas procedentes de las manos que recibe el radio.

Huesos de la mano

El **carpo,** o **muñeca,** está compuesto por ocho **huesos carpianos** dispuestos en dos filas de cuatro, una proximal y una distal (fig. 3-9A a C). Localizados en la unión del antebrazo y la mano, estos pequeños huesos brindan flexibilidad al carpo. El carpo es marcadamente convexo de lado a lado en su cara posterior y cóncavo en la anterior. Las dos filas de huesos carpianos se deslizan una sobre otra, y así aumenta la amplitud de movimientos de la articulación radiocarpiana; además, cada hueso se desliza sobre los que le son adyacentes.

De lateral a medial, los cuatro huesos de la fila proximal del carpo (en color morado en la fig. 3-9 A y B) son:

1. **Escafoides** (del griego *skaphé,* esquife, barca): tiene forma de barca, se articula proximalmente con el radio y está dotado del prominente **tubérculo del escafoides.** Es el más grande de la fila proximal de huesos carpianos.
2. **Semilunar:** con forma de media luna y situado entre el escafoides y el piramidal. Se articula proximalmente con el radio y es más ancho en su cara anterior que en la posterior.
3. **Piramidal:** con forma de pirámide y situado en la cara medial del carpo. Se articula proximalmente con el disco articular de la articulación radioulnar distal.
4. **Pisiforme** (del latín *pisum,* guisante): pequeño y con forma de guisante. Se localiza en la cara palmar del piramidal.

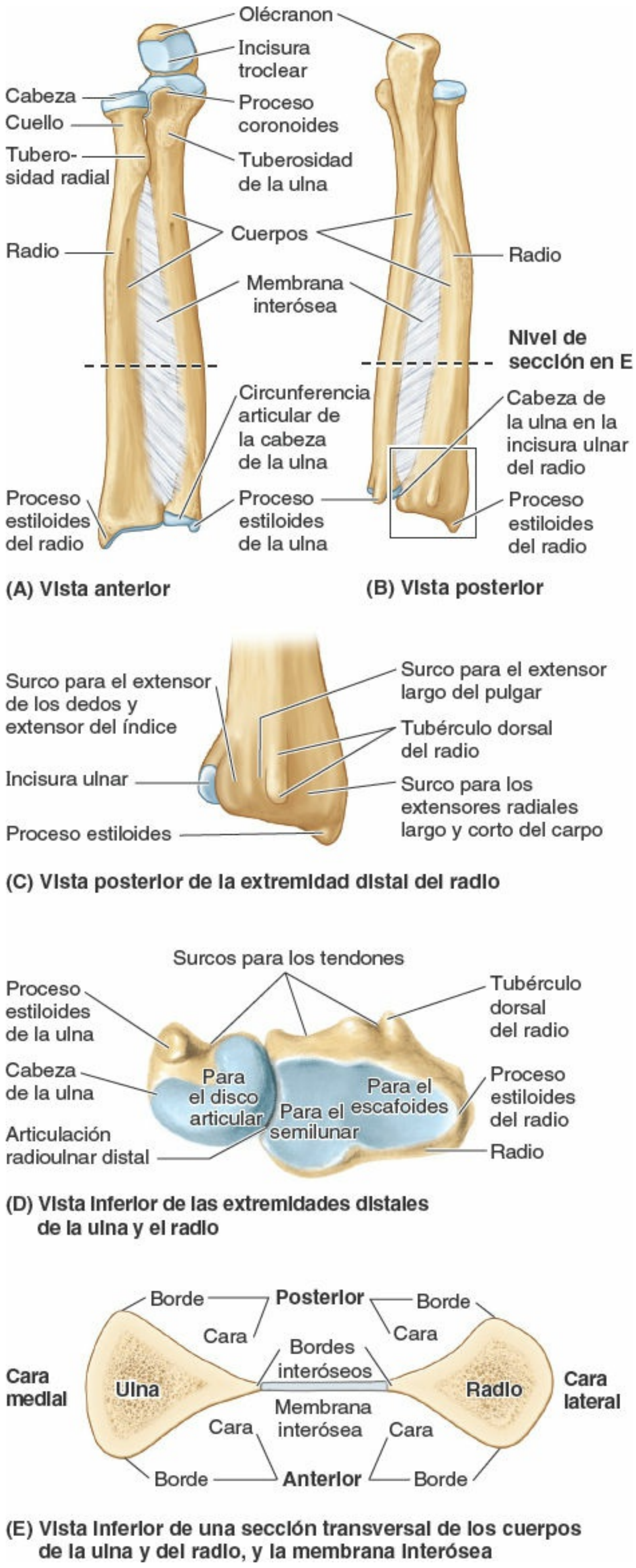

(A) Vista anterior

(B) Vista posterior

(C) Vista posterior de la extremidad distal del radio

(D) Vista inferior de las extremidades distales de la ulna y el radio

(E) Vista inferior de una sección transversal de los cuerpos de la ulna y del radio, y la membrana interósea

FIGURA 3-8. Radio y ulna derechos. A y **B)** Se muestran el radio y la ulna en su posición articulada, conectados por la membrana interósea. **C** y **D)** Características de los extremos distales de los huesos del antebrazo. **E)** En la sección transversal, los cuerpos del radio y de la ulna parecen casi imágenes especulares uno del otro en gran parte de los tercios medio y distal de su longitud.

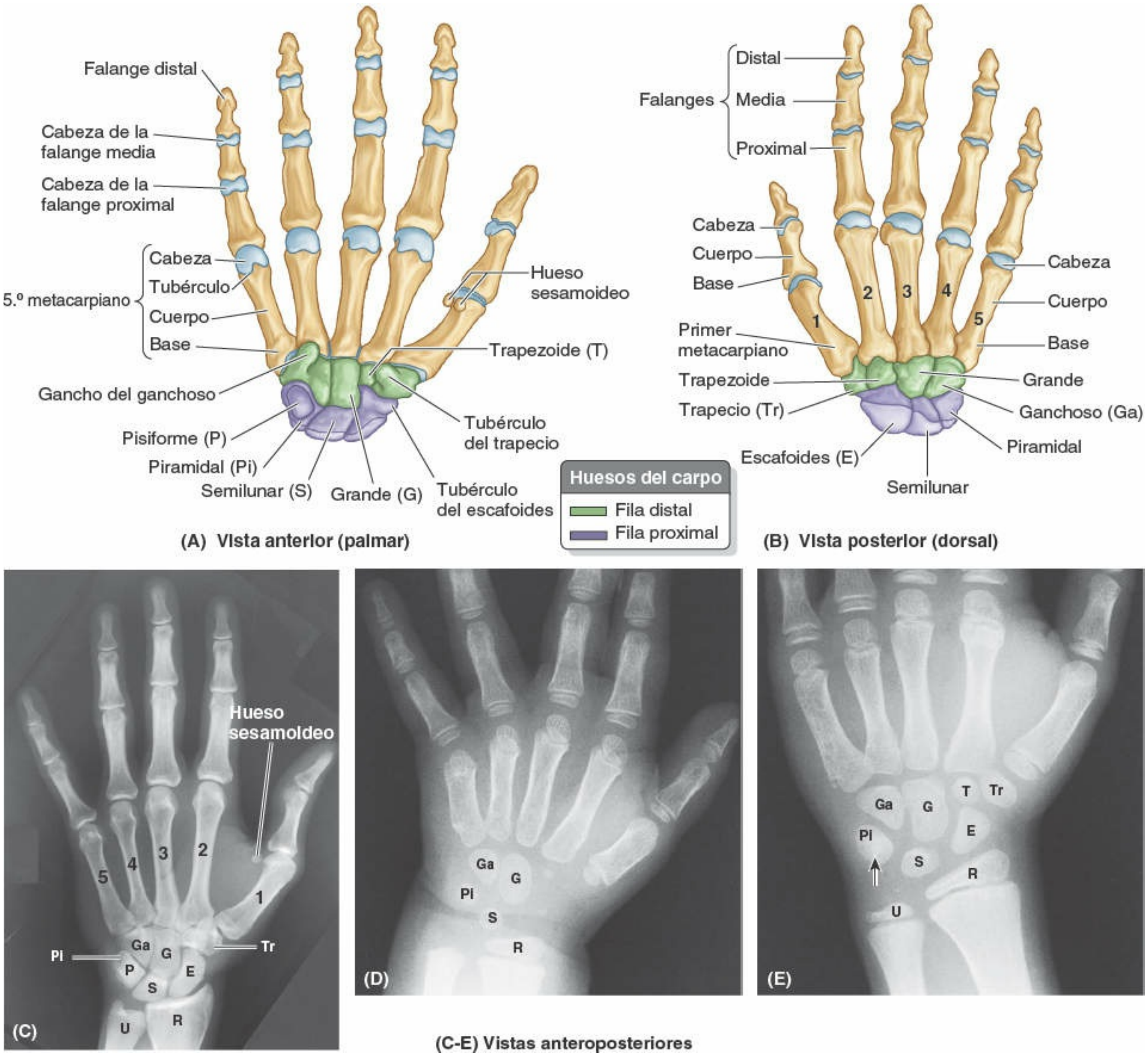

FIGURA 3-9. Huesos de la mano derecha. A a **C**) El esqueleto de la mano consta de tres segmentos: los huesos carpianos del carpo (subdivididos a su vez en filas distal y proximal), los metacarpianos de la palma y las falanges de los dedos. R, radio; U, ulna. **D)** Extremo distal del antebrazo y mano de un niño de 2,5 años de edad. Son visibles los centros de osificación de sólo cuatro huesos del carpo. Obsérvese la epífisis distal del radio (R). **E)** Extremo distal del antebrazo y mano de un niño de 11 años de edad. Son visibles los centros de osificación de todos los huesos del carpo. La *flecha* señala el pisiforme situado sobre la cara anterior del piramidal. La epífisis distal de la ulna está osificada, pero las placas *(líneas)* epifisarias permanecen abiertas (es decir, aún están sin osificar). (**C** y **D** por cortesía del Dr. D. Armstrong, Associate Professor of Medical Imaging, University of Toronto, Toronto, Ontario, Canada.)

De lateral a medial, los cuatro huesos de la fila distal del carpo (en color verde en la fig. 3-9 A y B) son:

1. **Trapecio** (del griego *trapeze*, tabla): con cuatro lados y situado en la parte lateral del carpo. Se articula con los dos primeros metacarpianos, el escafoides y el trapezoide.

2. **Trapezoide:** con forma de cuña y similar al trapecio. Se articula con el 2.º metacarpiano, el trapecio, el hueso grande y el escafoides.
3. **Capitado o grande** (del latín *caput*, cabeza): con forma de cabeza y un extremo redondeado. Es el hueso más grande del carpo. Se articula con el 3.er metacarpiano distalmente y con el trapezoide, el escafoides, el semilunar y el ganchoso.
4. **Ganchoso:** con forma de cuña y situado en la parte medial de la mano. Se articula con el 4.º y el 5.º metacarpianos, el hueso grande y el piramidal. Se caracteriza por su proceso ganchoso, el **gancho del ganchoso,** que se extiende anteriormente.

Las caras proximales de la fila distal de huesos del carpo se articulan con la fila proximal, y sus caras distales se articulan con los huesos metacarpianos.

El **metacarpo** forma el esqueleto de la palma de la mano entre el carpo y las falanges. Está constituido por los cinco **huesos metacarpianos.** Cada metacarpiano consta de una base, un cuerpo y una cabeza. Las **bases de los metacarpianos,** proximales, se articulan con los huesos del carpo, y las **cabezas de los metacarpianos,** distales, lo hacen con las falanges proximales formando los nudillos. El 1.er metacarpiano (del pulgar) es el más grueso y corto de estos huesos. El 3.er metacarpiano se distingue por estar dotado de un **proceso estiloides,** que se localiza en la cara lateral de su base (fig. 3-10).

Cada dedo consta de tres **falanges,** excepto el primero (el pulgar) que sólo tiene dos (aunque son más gruesas que las del resto de los dedos). Cada una de las falanges está formada por una **base** proximal, un **cuerpo** y una **cabeza** distal (v. fig. 3-9). Las falanges proximales son las mayores, las medias tienen un tamaño intermedio, y las distales son las más pequeñas. Los cuerpos de las falanges se estrechan distalmente. Las falanges distales son aplanadas y se expanden en sus extremos distales para formar la base de los lechos ungueales.

OSIFICACIÓN DE LOS HUESOS DE LA MANO

Con frecuencia se utilizan radiografías del carpo y de la mano para determinar la edad esquelética. Cuando se llevan a cabo estudios clínicos, las radiografías se comparan con una serie de patrones en un atlas radiográfico del desarrollo esquelético, y ello permite determinar la edad esquelética. Los centros de osificación suelen ser visibles durante el primer año de vida, aunque pueden aparecer ya antes del nacimiento. En general, cada hueso del carpo se osifica a partir de un único centro después del nacimiento (v. fig. 3-9 D). Los centros de osificación del hueso grande y el ganchoso son los primeros en aparecer.

Durante la vida fetal empiezan a osificarse los cuerpos de todos los metacarpianos, y después del nacimiento aparecen centros de osificación en las cabezas de los cuatro metacarpianos mediales y en la base del 1.er metacarpiano. A los 11 años de edad ya son visibles los centros de osificación de todos los huesos carpianos (v. fig. 3-9 E).

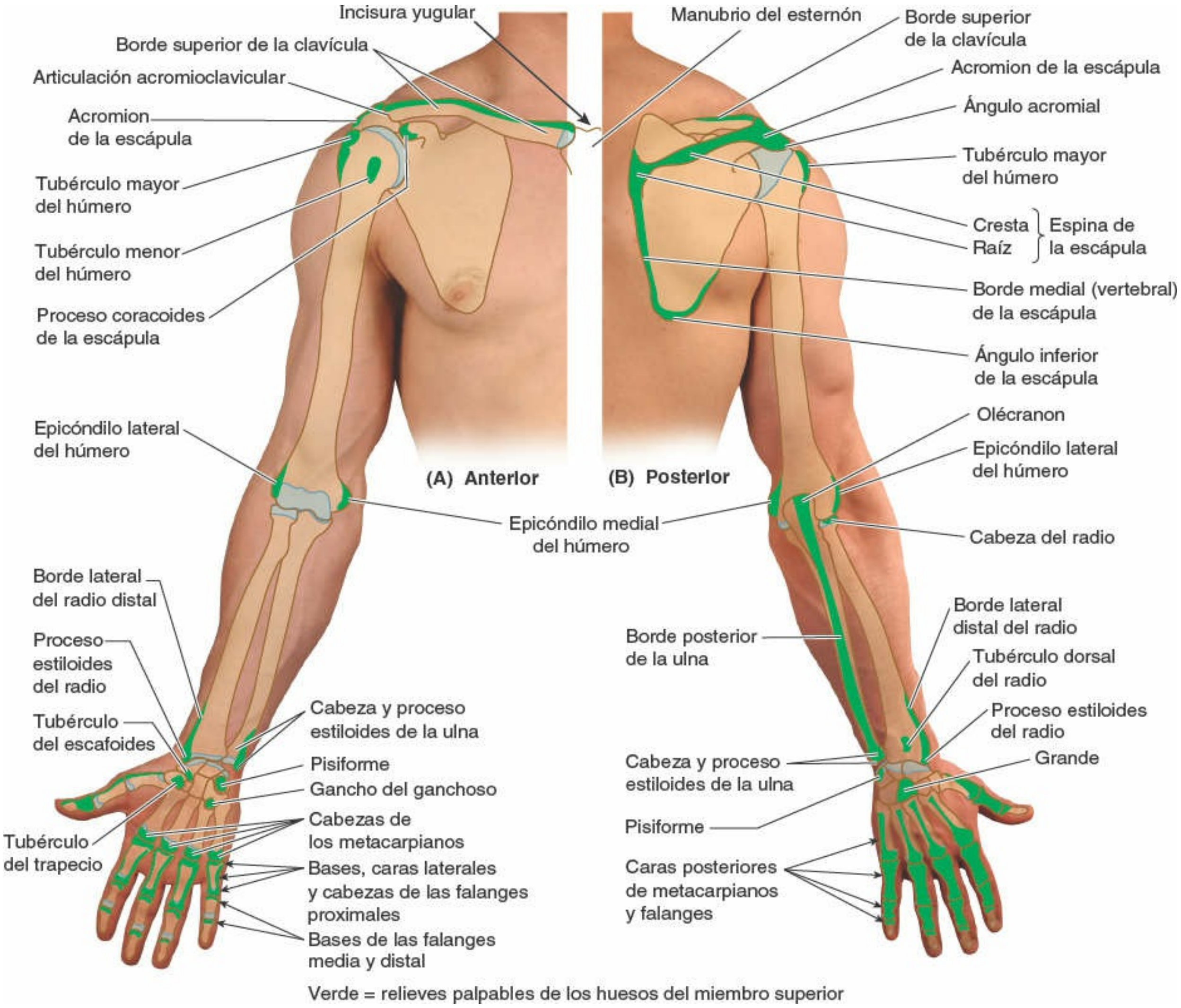

FIGURA 3-10. Anatomía de superficie de los huesos del miembro superior.

Anatomía de superficie de los huesos del miembro superior

La mayoría de los huesos del miembro superior presenta un segmento o superficie palpable (con las notables excepciones del semilunar y el trapezoide), y ello permite al examinador experimentado detectar anomalías debidas a traumatismos (fracturas o luxaciones) o malformaciones (fig. 3-10).

La *clavícula* es subcutánea y puede palparse fácilmente en toda su longitud. Su extremidad esternal se proyecta superiormente al manubrio (fig. 3-10). Entre las elevadas extremidades esternales de las clavículas se encuentra la **incisura yugular** (incisura supraesternal). Con frecuencia, la extremidad acromial de la clavícula sobresale por encima del acromion y forma una elevación palpable a la altura de la *articulación acromioclavicular*. La extremidad acromial puede palparse a 2-3 cm del borde lateral del acromion en dirección medial, en particular cuando se flexiona y se extiende el brazo alternativamente. Puede que una o ambas extremidades de la clavícula sean prominentes; si está presente, esta característica suele ser bilateral.

Es destacable la elasticidad de la piel que recubre la clavícula y la facilidad con que puede formarse un pliegue móvil al pellizcarla. Esta propiedad es útil cuando se pretende ligar la tercera porción de la arteria subclavia: se tira hacia abajo de la piel que recubre la parte superior de la clavícula y luego se practica una incisión; a

continuación se deja que la piel vuelva a su posición original, donde recubre la arteria (y así no se la lesiona durante la incisión).

A medida que la clavícula progresa lateralmente se puede notar una convexidad anterior en su parte medial. Los grandes vasos y nervios del miembro superior discurren posteriores a esta convexidad. La aplanada extremidad acromial de la clavícula no alcanza el punto más elevado del hombro, formado por el extremo lateral del acromion de la escápula.

El *acromion de la escápula* es fácilmente palpable y con frecuencia visible, especialmente cuando el deltoides se contrae contra resistencia. La cara superior del acromion es subcutánea y se la puede reseguir medialmente a la articulación acromioclavicular. Los bordes lateral y posterior del acromion se juntan para formar el **ángulo del acromion** (fig. 3-10 B). El húmero en la cavidad glenoidea y el *músculo deltoides* forman la curva redondeada del hombro. La **cresta de la espina de la escápula** es subcutánea en todo su recorrido y puede palparse fácilmente.

Cuando el miembro superior está en posición anatómica:

- El *ángulo superior de la escápula* se sitúa a la altura de la vértebra T2.
- El extremo medial de la raíz de la espina de la escápula se encuentra en posición opuesta al proceso espinoso de la vértebra T3.
- El *ángulo inferior de la escápula* se localiza a la altura de la vértebra T7, cerca del borde inferior de la 7.ª costilla y del 7.º espacio intercostal.

El *borde medial de la escápula* es palpable por debajo de la raíz de la espina de la escápula cuando cruza las costillas 3.ª a 7.ª; el borde lateral de la escápula no es fácil de palpar ya que se encuentra cubierto por los músculos redondo mayor y redondo menor. Cuando el miembro superior se encuentra en abducción y se coloca la mano en la parte posterior de la cabeza, la escápula rota para elevar la cavidad glenoidea, y en consecuencia el borde medial de la escápula se localiza en paralelo a la 6.ª costilla; esta característica puede utilizarse para determinar la posición de dicha costilla y, en profundidad a esta, la de la fisura oblicua del pulmón. El ángulo inferior de la escápula es fácilmente palpable y a menudo visible. Se sujeta cuando se exploran los movimientos de la articulación del hombro para inmovilizar la escápula. El *proceso coracoides de la escápula* se puede notar si se palpa profundamente en el borde lateral del *triángulo clavipectoral (deltopectoral)* (fig. 3-11).

La *cabeza del húmero* está rodeada por músculos excepto inferiormente; en consecuencia, sólo puede palparse si se introducen los dedos bien arriba en la *fosa axilar*. El brazo no debe encontrarse en abducción completa, ya que en esa posición la fascia axilar se tensa e impide la palpación de la cabeza del húmero. Si se fija (se mantiene en posición) la escápula y se mueve el brazo, puede palparse la cabeza del húmero.

El *tubérculo mayor del húmero* puede notarse si se deja que el brazo del sujeto cuelgue lateralmente, y se palpa en profundidad a través del músculo deltoides, inferior al borde lateral del acromion. En esta posición, el tubérculo mayor es el punto óseo más lateral del hombro y, junto con el deltoides, le confiere su contorno redondeado. En la abducción del brazo, el tubérculo mayor es arrastrado debajo del

acromion y deja de poderse palpar.

El *tubérculo menor del húmero* puede notarse, aunque con dificultad, mediante palpación profunda a través del deltoides en la cara anterior del brazo, aproximadamente 1 cm en dirección lateral y ligeramente inferior al vértice del proceso coracoides. La rotación del brazo facilita la palpación de este tubérculo. La localización del *surco intertubercular*, entre los tubérculos mayor y menor, es identificable durante la flexión y la extensión de la articulación del codo si se palpa en dirección superior a lo largo del tendón de la cabeza larga del bíceps braquial mientras este se mueve a través del citado surco.

El *cuerpo del húmero* puede identificarse en grado variable a través de los músculos que lo rodean. Ninguna porción del segmento proximal del cuerpo del húmero es subcutánea.

Los epicóndilos medial y lateral del húmero son subcutáneos y fácilmente palpables en las caras medial y lateral de la región del codo. El *epicóndilo medial* tiene el aspecto de un pomo, se proyecta posteromedialmente y es más prominente que el lateral.

Cuando el codo está parcialmente flexionado, el *epicóndilo lateral* es visible. Cuando se encuentra en extensión completa, el epicóndilo lateral no se puede visualizar, pero sí palpar en profundidad a la depresión de la cara posterolateral del codo.

El *olécranon* de la ulna puede palparse con facilidad (fig. 3-12). Cuando la articulación del codo está extendida, obsérvese que el vértice del olécranon y los epicóndilos humerales se disponen en línea recta (fig. 3-12 A y B). Cuando el codo está flexionado, el olécranon desciende hasta que su extremo forma el vértice de un triángulo aproximadamente equilátero cuyos ángulos de la base están representados por los epicóndilos (fig. 3-12 C). Estas relaciones normales son importantes en el diagnóstico de ciertas lesiones del codo (p. ej., luxación de la articulación del codo).

El *borde posterior de la ulna,* palpable a lo largo de todo el antebrazo, marca el límite posteromedial entre los compartimentos flexor-pronador y extensor-supinador del antebrazo. La *cabeza de la ulna* forma una gran prominencia subcutánea redondeada fácilmente visible y palpable en el lado medial de la cara dorsal del carpo, en especial cuando la mano se encuentra en pronación. El puntiagudo *proceso estiloides de la ulna*, también subcutáneo, puede notarse ligeramente distal a la redondeada cabeza de la ulna cuando la mano se encuentra en supinación.

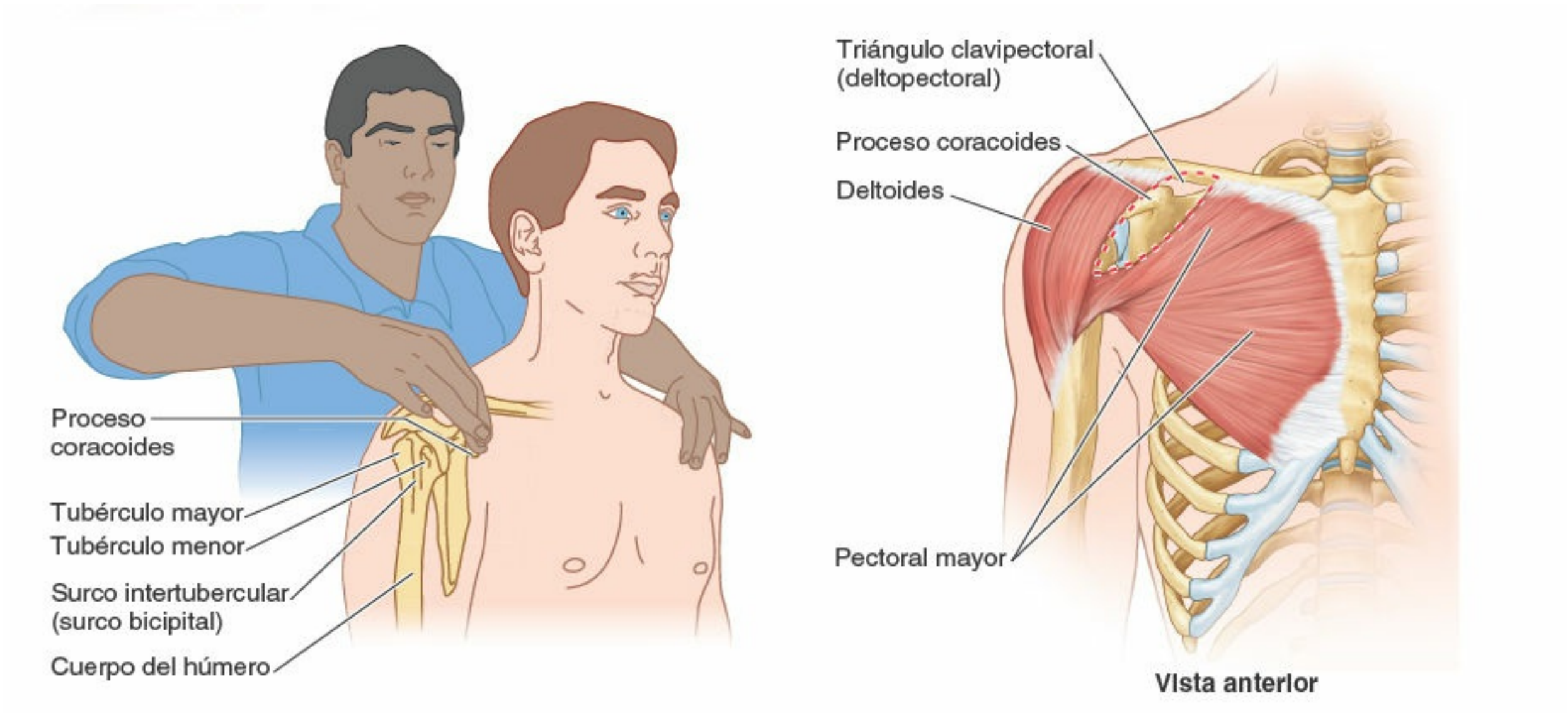

FIGURA 3-11. **Palpación del proceso coracoides de la escápula.**

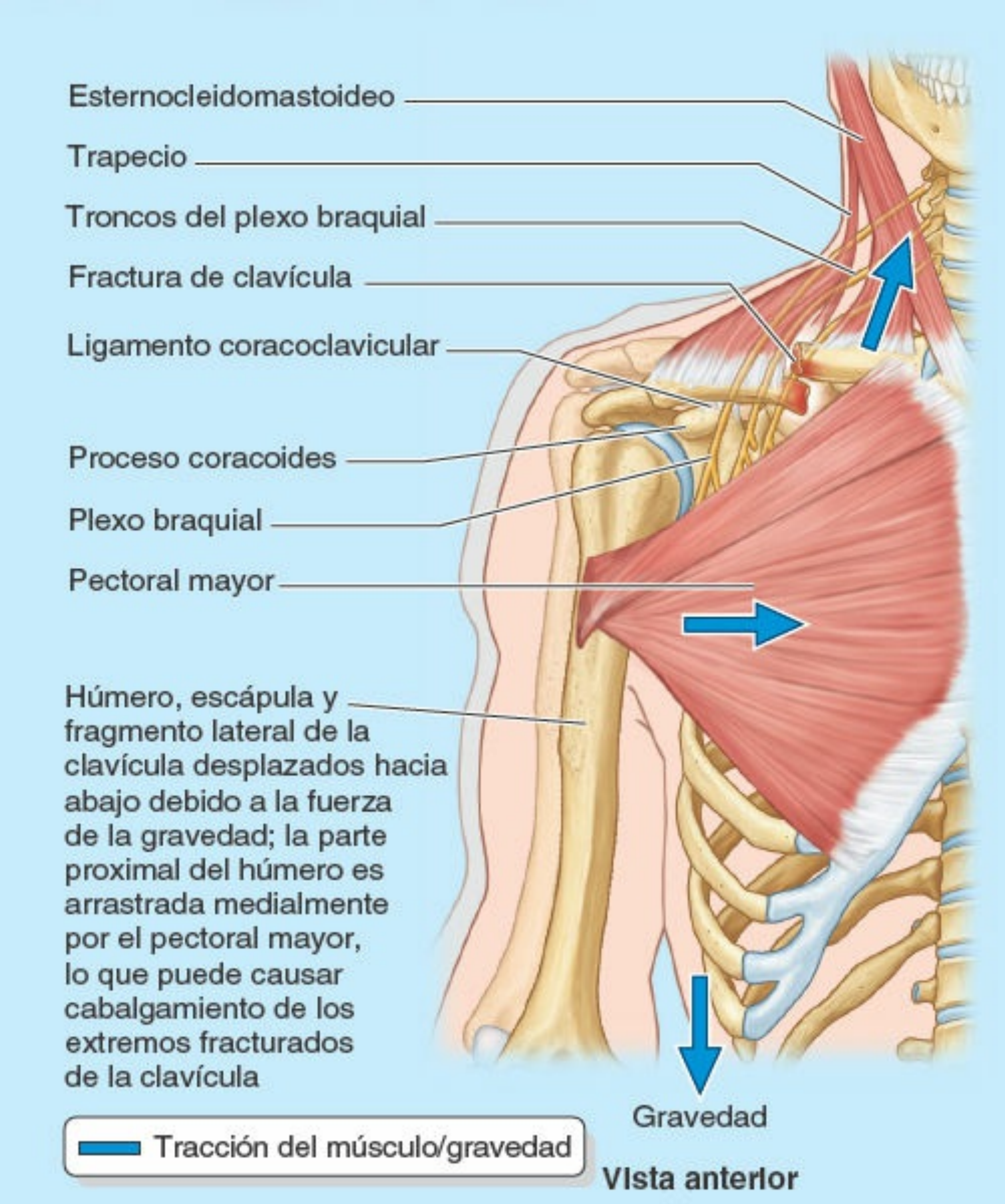

FIGURA 3-12. **Anatomía de superficie de los huesos y formaciones óseas de la región del codo.**

Es posible palpar y notar la rotación de la *cabeza del radio* en la depresión de la cara posterolateral del codo extendido, justo en posición distal al epicóndilo lateral del húmero. También puede palparse la cabeza del radio cuando rota durante la pronación y la supinación del antebrazo. El *nervio ulnar* se nota como un grueso cordón que pasa por detrás del epicóndilo medial del húmero; si se presiona en esta localización puede desencadenarse una desagradable sensación («hueso de la risa»).

El *proceso estiloides del radio,* de mayor tamaño y aproximadamente 1 cm más distal que el de la ulna, puede palparse fácilmente en la *tabaquera anatómica,* en la cara lateral del carpo (v. fig. 3-65 B). Es más fácil de localizar con el pulgar en abducción. Está rodeado por los tendones de los músculos del pulgar. Como el proceso estiloides del radio se extiende más distalmente que el de la ulna, la mano puede desviarse más hacia el lado ulnar que hacia el radial.

Las relaciones de los procesos estiloides radial y ulnar son importantes en el diagnóstico de ciertas lesiones del carpo (p. ej., la fractura de Colles; v. fig. C3-3 B). Proximalmente al proceso estiloides del radio se pueden palpar varios centímetros de las caras anterior, lateral y posterior del radio. El *tubérculo dorsal del radio* es fácil de notar aproximadamente en medio de la cara dorsal del extremo distal del radio; esta estructura actúa de polea para el tendón del extensor largo del pulgar, que pasa medialmente a ella.

El *pisiforme* es distinguible en la cara anterior del borde medial del carpo y puede desplazarse de lado a lado cuando la mano está relajada. El *gancho del ganchoso* puede palparse mediante una presión profunda sobre el lado medial de la palma, aproximadamente 2 cm distal y lateral al pisiforme. Los *tubérculos del escafoides* y *el trapecio* pueden palparse en la base y la cara medial de la *eminencia tenar* (bola del pulgar) cuando la mano está en extensión.

A pesar de estar cubiertos por los tendones de los extensores largos de los dedos, los *metacarpianos* pueden palparse en el dorso de la mano. Las cabezas de estos huesos forman los nudillos del puño, y la del 3.º es la más prominente de todas. El *proceso estiloides del 3.er metacarpiano* puede palparse a unos 3,5 cm del tubérculo dorsal del radio. Las caras dorsales de las falanges también son fáciles de palpar. Los nudillos de los dedos están formados por las cabezas de las falanges proximales y medias.

Cuando se mide el miembro superior o alguno de sus segmentos para compararlo con el contralateral o con patrones de normalidad en el crecimiento o el tamaño, los puntos de referencia más habituales son el *ángulo del acromion* (v. fig. 3-10 B), el *epicóndilo lateral del húmero,* el *proceso estiloides del radio* y la *punta del tercer dedo*, y las determinaciones se llevan a cabo con el miembro relajado (colgando) y la palma dirigida anteriormente.

Debido a que los efectos discapacitantes de las lesiones del miembro superior, especialmente de la mano, son muy desproporcionados respecto a la extensión de la lesión, es de la máxima importancia comprender bien la estructura y la función de este miembro. Conocer su estructura sin comprender sus funciones es prácticamente inútil desde el punto de vista clínico, ya que el objetivo del tratamiento de un miembro lesionado es conservar o recuperar su función.

FASCIAS, VASOS EFERENTES, INERVACIÓN CUTÁNEA Y MIOTOMAS DEL MIEMBRO SUPERIOR

Fascia del miembro superior

En profundidad respecto a la piel se encuentran: *1)* el **tejido subcutáneo** (fascia superficial), que contiene grasa, y *2)* la **fascia profunda,** que compartimenta y reviste los músculos (fig. 3-13). Si ninguna estructura (p. ej., ningún músculo, tendón o bolsa) se interpone entre la piel y el hueso, la fascia profunda normalmente se inserta en el hueso.

La fascia de la región pectoral se inserta en la clavícula y el esternón. La **fascia pectoral** recubre el pectoral mayor y se continúa inferiormente con la fascia de la pared anterior del abdomen. Cuando la fascia pectoral supera el borde lateral del pectoral mayor se convierte en la **fascia axilar,** que forma el suelo de la axila (compartimento profundo de la fosa axilar). En profundidad a la fascia pectoral y al pectoral mayor, otra lámina fascial, la **fascia clavipectoral,** desciende desde la clavícula, envuelve al subclavio y al pectoral menor, y se continúa inferior-mente con la fascia axilar.

CUADRO CLÍNICO

HUESOS DEL MIEMBRO SUPERIOR

Fractura de la clavícula

La clavícula es uno de los huesos que se fractura con mayor frecuencia. Las *fracturas de clavícula* son especialmente frecuentes en los niños, y a menudo se deben a una fuerza indirecta transmitida desde una mano extendida, a través de los huesos del antebrazo y el brazo hacia el hombro, durante una caída. La fractura también puede ser el resultado de una caída directa sobre el hombro. La parte más débil de la clavícula se encuentra en la unión de los tercios medio y lateral. La fractura de clavícula también es común en los deportistas (p. ej., jugadores de fútbol americano, de hockey y ciclistas).

Después de la fractura de la clavícula, el músculo esternocleidomastoideo eleva el fragmento medial del hueso (fig. C3-1). Como las clavículas tienen una localización subcutánea, el extremo del fragmento que se dirige superiormente es prominente, fácilmente palpable y/o visible. El músculo trapecio es incapaz de sostener en alto el fragmento lateral debido al peso del miembro superior, por lo que el hombro cae. Normalmente, el fuerte ligamento coracoclavicular impide la luxación de la articulación acromioclavicular. Las personas con fracturas de clavícula sostienen el miembro caído con el otro miembro. Además de estar descen-dido, el fragmento lateral de la clavícula puede ser traccionado medialmente por los músculos aductores del brazo, como el pectoral mayor. El cabalgamiento de los fragmentos óseos acorta la clavícula. Los cabestrillos se utilizan para soportar el peso de la extremidad, liberando a la clavícula de carga, facilitando la alineación y el proceso de cicatrización ósea (v. fig. C1-4).

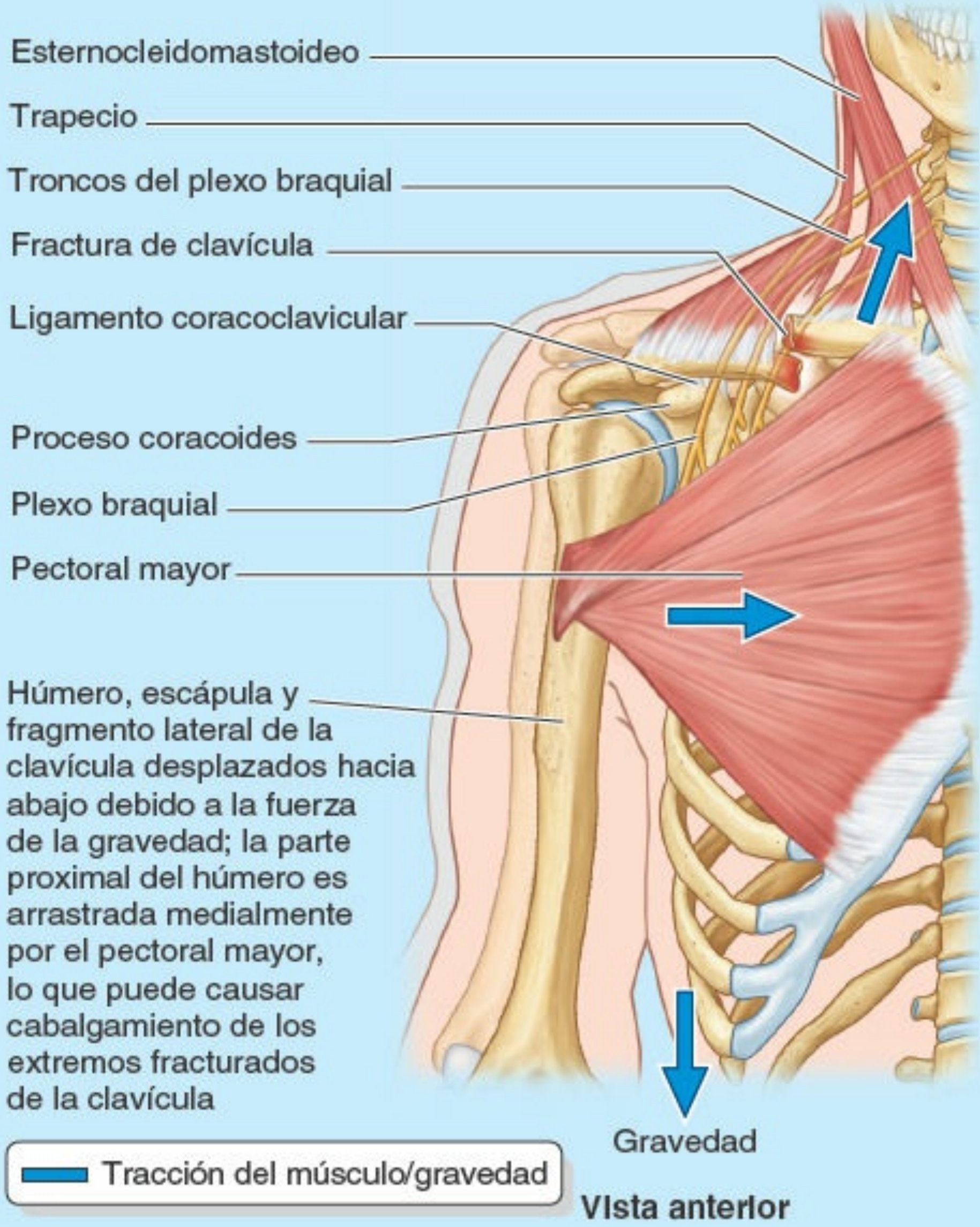

FIGURA C3-1. Fractura de la clavícula.

Las delgadas clavículas de los recién nacidos pueden fracturarse durante el parto cuando tienen la espalda ancha; sin embargo, los huesos suelen soldarse rápidamente. En los niños pequeños, la fractura de clavícula a menudo es incompleta, es decir, es una *fractura en tallo verde* (v. cuadro clínico «Fracturas del húmero»).

Osificación de la clavícula

La clavícula es el primer hueso largo que se osifica (mediante *osificación intramembranosa*). La osificación se inicia en las semanas 5.ª y 6.ª del desarrollo embrionario a partir de los centros primarios medial y lateral que se encuentran próximos en el cuerpo de la clavícula. Posteriormente, las extremidades de la clavícula pasan por una fase cartilaginosa *(osificación endocondral);* los cartílagos forman zonas de crecimiento parecidas a las de otros huesos largos. En la extremidad esternal aparece otro centro de osificación y forma una epífisis laminar que empieza a fusionarse con el cuerpo (diáfisis) entre

los 18 y 25 años de edad, completándose la fusión entre los 25 y 31 años de edad. Es la última epífisis de los huesos largos que se fusiona. En la extremidad acromial puede encontrarse una epífisis laminar todavía más pequeña; no debe confundirse con una fractura.

A veces no se produce la fusión de los dos centros de osificación de la clavícula; debido a ello, se forma un defecto óseo entre los tercios lateral y medial de la clavícula. Tener presente este posible defecto congénito de la clavícula evitará diagnosticar una fractura en una clavícula que por lo demás es normal. En caso de duda se radiografían ambas clavículas, ya que este defecto suele ser bilateral (Ger et al., 1996).

Fractura de la escápula

La fractura de la escápula normalmente se debe a traumatismos graves, como en accidentes entre un peatón y un vehículo. Suele acompañarse de fracturas costales. La mayoría de estas fracturas precisa poco tratamiento, ya que la escápula está cubierta por músculos en ambos lados. En la mayor parte de casos las fracturas afectan al acromion, que protruye subcutáneamente.

Fracturas del húmero

La gran mayoría de las lesiones del extremo proximal del húmero son *fracturas del cuello quirúrgico*. Estas fracturas son especialmente frecuentes en las personas ancianas con *osteoporosis*, cuyos huesos desmineralizados son frágiles. La fractura del húmero provoca a menudo que uno de los fragmentos se introduzca en el hueso esponjoso del otro fragmento *(fractura impactada)*. Las lesiones suelen ser consecuencia de una caída sin importancia sobre la mano, en la cual la fuerza es transmitida hacia arriba por los huesos del antebrazo del miembro extendido. Debido a la impactación de los fragmentos, la zona de fractura a veces es estable y la persona es capaz de mover pasivamente el brazo sin apenas dolor. La *fractura por avulsión del tubérculo mayor del húmero* se observa típicamente en personas de mediana edad o edad avanzada. Una pequeña porción del tubérculo del tendón es «avulsionada» (arrancada) (fig. C3-2 A). Esta fractura generalmente está causada por la luxación de la articulación glenohumeral. En personas jóvenes, la fractura del tubérculo mayor puede estar causada por una caída con abducción o flexión excesiva del brazo. Los músculos (especialmente el subescapular) que siguen insertados en el húmero tiran del miembro produciendo una rotación medial.

Las fracturas del cuerpo del húmero están causadas por el golpe directo o la torsión del brazo, que produce varios tipos de fracturas. En niños, las fracturas del cuerpo de los huesos largos a menudo son *fracturas en rama verde*, con disrupción del hueso cortical de un lado y torsión en el otro lado (fig. C3-2 C). Esta fractura se llama así porque las partes del hueso no se separan; el hueso se parece a la rama de un árbol (rama verde) que ha sido doblada bruscamente pero no se ha separado.

En las *fracturas transversas del cuerpo del húmero*, la tracción del músculo

deltoides desplaza el fragmento proximal lateral-mente (fig. C3-2 B). El traumatismo indirecto producido al caer sobre la mano extendida puede provocar una *fractura espiral del cuerpo del húmero*. El cabalgamiento de los extremos oblicuos del hueso fracturado puede determinar un acortamiento. Como el húmero está rodeado por músculos y tiene un periostio bien desarrollado, los fragmentos óseos suelen unirse bien.

La *fractura intercondílea del húmero* se produce tras una caída fuerte sobre el codo flexionado, o con lesiones de alto impacto; por ejemplo, un accidente automovilístico. El olécranon de la ulna se desplaza como una cuña entre las porciones medial y lateral del cóndilo, separando una parte o las dos del cuerpo del húmero.

Las siguientes porciones del húmero se encuentran en contacto directo con los nervios que se indican:

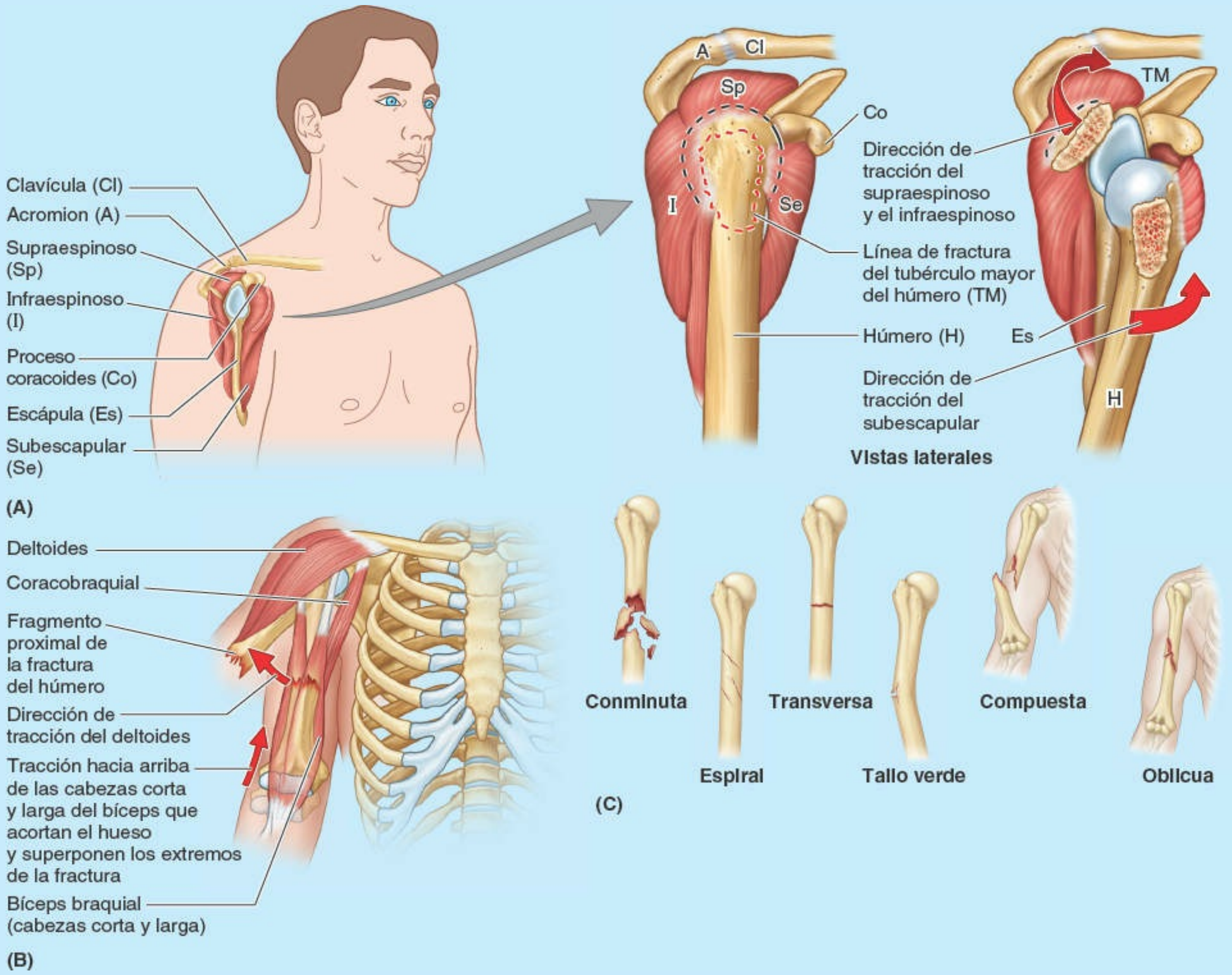

FIGURA C3-2. Fracturas de húmero. A) Fractura con avulsión del tubérculo mayor del húmero. **B)** Fractura transversa del cuerpo del húmero. **C)** Patrones de fractura.

- Cuello quirúrgico: nervio axilar.
- Surco del nervio radial: nervio radial.
- Extremo distal del húmero: nervio mediano.
- Epicóndilo medial: nervio ulnar.

Estos nervios pueden lesionarse cuando la parte correspondiente del húmero

se fractura. Dichas lesiones se comentarán más adelante en este capítulo.

Fracturas de la ulna y el radio

Las *fracturas del radio y/o la ulna* a menudo son incompletas en los niños pequeños, es decir, son fracturas en tallo verde, y en personas mayores y adultos atletas suelen estar causadas por lesiones graves.

Un traumatismo directo suele causar fracturas transversas al mismo nivel, a menudo en el tercio medio de los huesos. También se producen fracturas aisladas de la ulna o del radio. Dado que los cuerpos de estos huesos están firmemente unidos por la membrana interósea, es probable que una fractura de un hueso se asocie a la luxación de la articulación más cercana.

La *fractura del extremo distal del radio* es muy frecuente en personas mayores de 50 años y afecta más a las mujeres debido al debilitamiento de sus huesos por la *osteoporosis*. Una fractura transversa completa de los 2 cm distales del radio, denominada *fractura de Colles*, es la más habitual en el antebrazo (fig. C3-3 B). El fragmento distal del radio, a menudo *conminuto* (roto en fragmentos), es desplazado dorsalmente. La fractura está producida por la flexión dorsal forzada de la mano, en general como resultado de intentar mitigar una caída extendiendo el miembro superior.

A menudo, el proceso estiloides de la ulna es *avulsionado* (arrancado). El del radio suele proyectarse más distalmente que el de la ulna (fig. C3-3 A); en consecuencia, cuando se produce una fractura de Colles, esta relación se invierte debido al acortamiento del radio (fig. C3-3 B). Es frecuente que este cuadro clínico se refiera como una *deformidad en dorso de tenedor* porque se produce una angulación posterior en el antebrazo justo proximal al carpo y la curvatura anterior normal de la mano relajada. El abombamiento posterior está producido por el desplazamiento posterior y la inclinación del fragmento distal del radio.

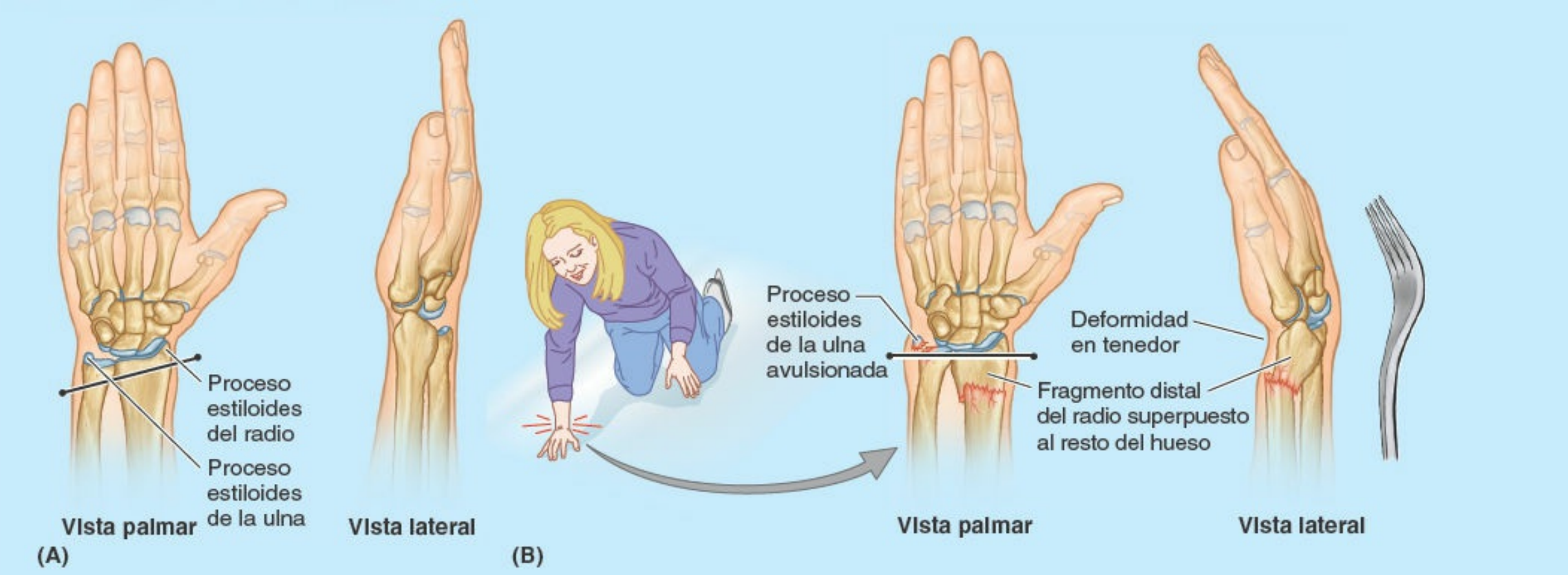

FIGURA C3-3. Fractura distal de los huesos del antebrazo. A) Articulación radiocarpiana normal. **B)** Fractura de Colles con una deformidad en dorso de tenedor.

Los antecedentes habituales de una persona con fractura de Colles incluyen un resbalón o un tropezón y, en un intento por frenar el golpe, caer sobre el brazo extendido con el antebrazo y la mano pronados. Como el extremo distal del radio tiene una rica vascularización, el hueso suele soldar bien.

Cuando se produce una fractura del extremo distal del radio en el niño, la línea de fractura puede extenderse hasta la lámina epifisaria. Las *fracturas de la lámina epifisaria* son frecuentes en los niños mayores, ya que son habituales las caídas en las cuales se transmiten las fuerzas del impacto desde la mano hasta el radio y la ulna. En el proceso de consolidación puede producirse un desalineamiento de la lámina epifisaria, con la consiguiente alteración del crecimiento del radio.

Fractura del escafoides

El escafoides es el hueso del carpo que se rompe con más frecuencia. Suele ser consecuencia de una caída sobre la palma de la mano con la mano abducida. La fractura ocurre a través de la parte estrecha del escafoides (fig. C3-4 A). El dolor se produce sobre todo en el lado lateral del carpo, especialmente durante la flexión dorsal y la abducción de la mano. Las radiografías iniciales del carpo puede que no revelen una fractura; a menudo, esta lesión se diagnostica (erróneamente) como una *luxación grave del carpo (de la muñeca).*

Las radiografías realizadas 10-14 días más tarde demuestran una fractura, debido a que se ha producido resorción ósea (fig. C3-4 B). A causa de la mala irrigación de la parte proximal del escafoides, la unión de las partes fracturadas puede requerir como mínimo 3 meses. Puede haber *necrosis avascular del fragmento proximal del escafoides* (muerte patológica del hueso a causa de la irrigación deficiente) y producirse *artrosis del carpo.* En algunos casos es necesario realizar una fusión quirúrgica de los huesos *(artrodesis).*

Fractura del ganchoso

La *fractura del hueso ganchoso* puede cursar con una falta de unión de los fragmentos óseos debido a la tracción producida por los músculos que se insertan en él. Dado que el nervio ulnar está cerca del gancho del ganchoso, es posible que se lesione en estas fracturas, lo que produce una disminución de la fuerza de prensión de la mano. La arteria ulnar también puede lesionarse cuando se fractura el ganchoso.

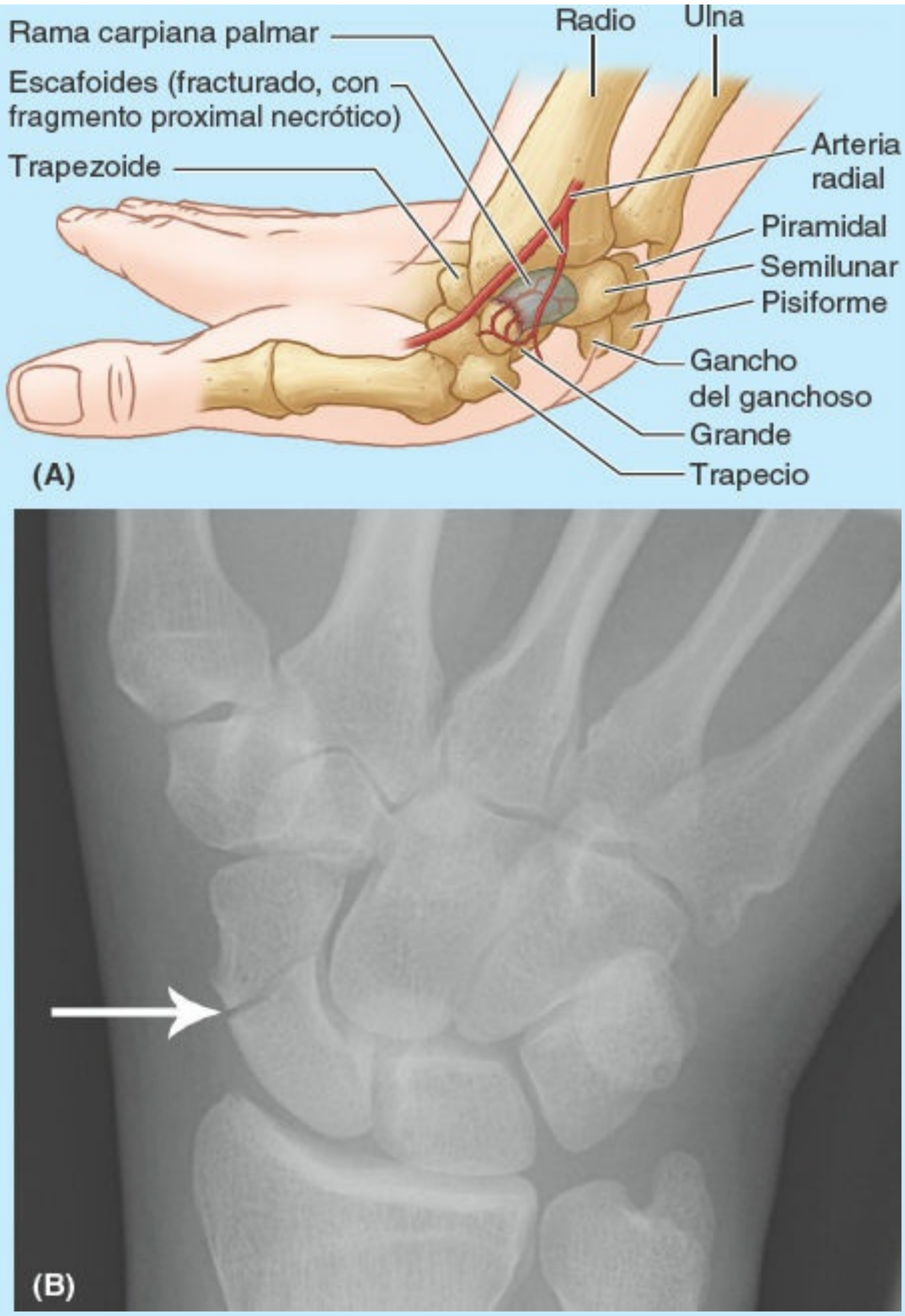

FIGURA C3-4. **Fractura del escafoides.**

Fractura de los metacarpianos

Los metacarpianos (excepto el 1.º) están estrechamente unidos entre sí; por ello, las fracturas aisladas suelen ser estables. Asimismo, estos huesos cuentan con una buena irrigación, por lo que sus fracturas suelen consolidar con rapidez. La *factura oblicua («espiral»)* de un metacar-piano puede provocar la superposición de los fragmentos óseos y/o la rotación del fragmento distal, generando el acortamiento del dedo involucrado o una flexión desalineada respecto de los otros dedos. Los *traumatismos por fuerte aplastamiento de la mano* pueden producir múltiples fracturas metacarpianas, que provocan inestabilidad de la mano. La fractura del 5.º metacar-piano, que a menudo se conoce como *fractura del boxeador*, se produce cuando una persona no entrenada da un puñetazo a alguien con el puño cerrado y abducido. La cabeza del hueso

rota sobre el extremo distal del cuerpo, produciendo una deformidad en flexión.

Fractura de las falanges

Las lesiones de las falanges distales por aplastamiento son frecuentes (p. ej., cuando se aprisiona un dedo con la puerta de un coche). Debido a la gran sensibilidad de los dedos, estas lesiones son extremadamente dolorosas. La *fractura de una falange* distal suele ser conminuta y produce un hematoma (acumulación localizada de sangre) doloroso. Las *fracturas de las falanges proximales y medias* suelen ser el resultado de traumatismos por aplastamiento o hiperextensión. Debido a la estrecha relación de las fracturas de las falanges con los tendones flexores, es preciso alinear cuidadosamente los fragmentos óseos para restablecer la función normal de los dedos.

Puntos fundamentales

HUESOS DEL MIEMBRO SUPERIOR

Comparación entre el miembro superior y el inferior.
El desarrollo y la estructura de los miembros superiores e inferiores tienen mucho en común; no obstante, el miembro superior se ha convertido en un órgano móvil que permite a los seres humanos no sólo responder a su entorno, sino también manipularlo y controlarlo en gran medida. ● El miembro superior está compuesto por cuatro segmentos cada vez más móviles a medida que se progresa distalmente: los tres proximales (hombro, brazo y antebrazo) sirven principalmente para posicionar el cuarto (mano), que se utiliza para la prensión, la manipulación y el tacto. ● Cuatro características permiten el funcionamiento independiente de los miembros superiores, gracias al cual las manos se pueden posicionar con exactitud y tiene lugar una coordinación precisa entre la vista y las manos: *1)* los miembros superiores no están implicados en el soporte de peso ni en la deambulación, *2)* la cintura escapular está unida al esqueleto axial sólo anteriormente y mediante una articulación muy móvil, *3)* los huesos emparejados del antebrazo pueden moverse cada uno en relación con el otro, y *4)* las manos están dotadas de dedos largos y móviles y de un pulgar oponible.

Clavícula. La clavícula, situada subcutáneamente, conecta el miembro superior (esqueleto apendicular superior) con el tronco (esqueleto axial). ● La clavícula actúa como un puntal móvil, similar a una grúa (soporte externo), del cual penden la escápula y el miembro libre a una distancia del tronco que les otorga libertad de movimientos. ● Los golpes recibidos por el miembro superior (especialmente en el hombro) se transmiten a lo largo de la clavícula y provocan fracturas, con mayor frecuencia en sus tercios medio y lateral. ● La clavícula es el primer hueso largo que se osifica y el último que se forma completamente.

Escápula. La escápula constituye la base móvil sobre la que actúa el miembro superior libre. ● Este hueso plano triangular está curvado para adaptarse a la pared torácica y dispone de amplias áreas y bordes para la inserción de músculos. ● La acción de estos músculos consiste en: *1)* mover la escápula sobre la pared torácica en la unión escapulotorácica fisiológica y *2)* extenderse hacia el húmero proximal para mantener la integridad de (e inducir movimientos en) la articulación del hombro. ● La espina de la escápula y el acromion actúan como palancas; el acromion permite que la escápula y los músculos que en ella se insertan se localicen medialmente contra el tronco junto con las articulaciones acromioclavicular y del hombro, y ello les permite movimientos laterales con respecto al tronco. ● El proceso coracoides de la escápula es el lugar de inserción del ligamento coracoclavicular (que sostiene pasivamente el miembro superior) y también de músculos (tendones).

Húmero. El largo y fuerte húmero es un puntal móvil (el primero de una serie de dos) que se utiliza para posicionar la mano a la altura y la distancia necesarias para maximizar su eficiencia. ● La cabeza esférica del húmero permite una gran variedad de movimientos de este sobre su base escapular móvil; la tróclea y el capítulo de su extremo distal facilitan los movimientos trocleares del codo y, a la vez, el pivotamiento (trocoide) del radio. ● El largo cuerpo del húmero aumenta el radio de acción y configura una eficaz palanca que aplica potencia en el levantamiento de objetos; además, proporciona superficie

para la inserción de músculos que actúan principalmente en el codo. ● Los epicóndilos (extensiones medial y lateral del cuerpo del húmero) proporcionan una superficie adicional para la inserción de músculos flexores y extensores del carpo.

Ulna y radio. En conjunto, la ulna y el radio configuran la segunda unidad de un puntal articulado (del cual la primera unidad es el húmero) que, proyectándose desde una base móvil (hombro), sirve para posicionar la mano. ● Como la unidad del antebrazo está formada por dos huesos paralelos y el radio puede pivotar alrededor de la ulna, son posibles movimientos de pronación y supinación de la mano cuando el codo está flexionado. ● Proximalmente, la ulna (de mayor tamaño y en situación medial) forma la articulación principal con el húmero, mientras que distalmente el radio (más corto y en situación lateral) forma la articulación principal con la mano a través del carpo. ● La ulna no alcanza el carpo, y por ello las fuerzas recibidas por la mano se transmiten del radio a la ulna a través de la membrana interósea.

Mano. Cada segmento del miembro superior aumenta la funcionalidad de su unidad distal: la mano. ● Localizada en el extremo libre de un puntal articulado que consta de dos unidades (brazo y antebrazo) y se proyecta desde una base móvil (hombro), la mano puede adoptar una amplia variedad de posiciones en relación con el tronco. ● Gracias a la conexión que establece la mano con el puntal flexible a través de los múltiples huesos de pequeño tamaño que forman el carpo, y a la capacidad de pivotamiento del antebrazo, aumenta en gran medida la capacidad para situarla en una posición concreta y con los dedos orientados para flexionarse (empujar o agarrar) en la dirección necesaria. ● Los huesos carpianos se disponen en dos hileras formadas por cuatro huesos cada una, y como grupo se articulan con el radio proximalmente y con los metacarpianos distalmente. ● Los dedos, largos y muy flexibles, se extienden desde una base semirrígida (la palma) y permiten agarrar, manipular y realizar tareas complejas que implican múltiples movimientos individuales simultáneos (p. ej., escribir a máquina o tocar el piano).

Anatomía de superficie. El miembro superior presenta múltiples puntos óseos palpables de referencia que son útiles: *1)* cuando se diagnostican fracturas, luxaciones o malformaciones; *2)* para deducir la posición de estructuras más profundas, y *3)* para describir de forma precisa la localización de incisiones y sitios de punción terapéutica, o de áreas afectadas por patología o lesiones.

El nervio pectoral lateral, que inerva principalmente al pectoral mayor, atraviesa la parte de la fascia clavipectoral situada entre el pectoral menor y el subclavio **(membrana costocoracoidea).** La parte de la fascia clavipectoral inferior al pectoral menor **(ligamento suspensorio de la axila)** sostiene la fascia axilar y tira hacia arriba de ella y de la piel inferior a esta durante la abducción del brazo para formar la **fosa axilar.**

Los músculos escapulohumerales que recubren la escápula y conforman la masa del hombro también están envueltos por la fascia profunda. La **fascia deltoidea** desciende por encima de la cara superficial del deltoides desde la clavícula, el acromion y la espina de la escápula. Desde la cara profunda de esta fascia, numerosos tabiques (separaciones de tejido conectivo) penetran entre los fascículos del músculo. Inferiormente, la fascia deltoidea se continúa con la fascia pectoral anteriormente y con la densa fascia infraespinosa posteriormente. Los músculos que recubren las caras anterior y posterior de la escápula están envueltos superficialmente por la fascia profunda, que se inserta en los bordes y, posteriormente, en la espina de la escápula.

Esta disposición crea los *compartimentos osteofibrosos subescapular, supraespinoso* e *infraespinoso;* los músculos de cada compartimento se insertan (se originan) en parte en la cara profunda de la fascia que los recubre, y debido a ello su masa es mayor que si sólo se unieran a los huesos. Las **fascias supraespinosa** e **infraespinosa** recubren los músculos supraespinoso e infraespinoso, respectivamente, en la cara posterior de la escápula, y son tan densas y opacas que deben retirarse en las disecciones para poder visualizar dichos músculos.

La **fascia del brazo,** una vaina de la fascia profunda, rodea al brazo como si fuera una manga ajustada situada en profundidad a la piel y al tejido subcutáneo (figs. 3-13

A y 3-14 A y B). Superiormente se continúa con las fascias deltoidea, pectoral, axilar e infraespinosa. La fascia del brazo se inserta inferiormente en los epicóndilos del húmero y el olécranon de la ulna, y se continúa con la **fascia del antebrazo,** que es la fascia profunda de este segmento del miembro superior. Dos tabiques intermusculares, los **tabiques intermusculares medial** y **lateral,** se extienden desde la cara profunda de la fascia del brazo hasta la parte central del cuerpo y las crestas supracondíleas medial y lateral del húmero (fig. 3-14 B). Estos tabiques dividen el brazo en un **compartimento fascial anterior (flexor)** y uno **posterior (extensor),** cada uno de los cuales contiene músculos que desempeñan funciones similares y comparten inervación. Los compartimentos fasciales del miembro superior son importantes clínicamente, ya que también contienen y dirigen la extensión de las infecciones o las hemorragias en el miembro.

En el antebrazo, unos compartimentos fasciales similares están rodeados por la *fascia del antebrazo* y separados por la **membrana interósea** que conecta el radio con la ulna (fig. 3-14 C). La fascia del antebrazo se engruesa posteriormente por encima de los extremos distales del radio y de la ulna para formar una banda transversa denominada **retináculo de los músculos extensores** (retináculo extensor), que mantiene a los tendones de los extensores en posición (fig. 3-14 D).

La fascia del antebrazo también forma un engrosamiento anterior que se continúa con el retináculo de los músculos exten-sores, pero que carece de denominación científica oficial; algunos autores se refieren a él como *ligamento carpiano palmar* (fig. 6-14 A y D). Inmediatamente distal, pero en un nivel más profundo, la fascia del antebrazo también se continúa como el **retináculo de los músculos flexores** (**retináculo flexor** o **ligamento transverso del carpo**[2]). Esta banda fibrosa se extiende entre las prominencias anteriores de los huesos del carpo más externos y convierte a la concavidad anterior del carpo en un *conducto carpiano (túnel carpiano),* a través del cual pasan los tendones de los flexores y el nervio mediano.

[2] Es lamentable que la estructura oficialmente identificada como el retináculo de los músculos flexores no se corresponda en posición y estructura con el retináculo de los músculos extensores cuando existe otra estructura (el ligamento carpiano palmar, que actualmente no está aceptado en la *Terminologia Anatomica*) que sí lo hace. La comunidad clínica ha propuesto y adoptado ampliamente el uso de la expresión *ligamento transverso del carpo* que denota un carácter más estructural, en sustitución de *retináculo de los músculos flexores.*

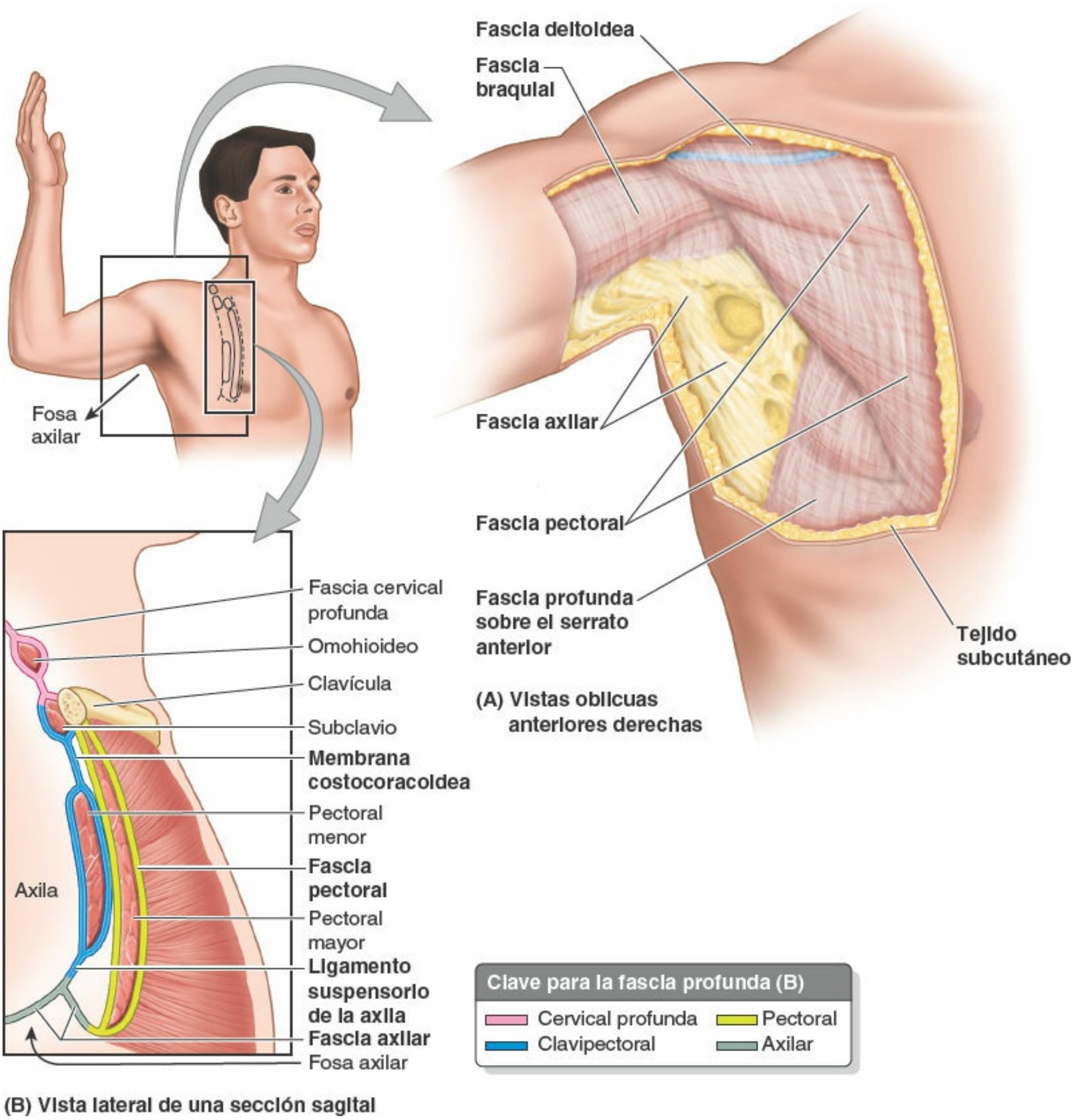

FIGURA 3-13. Pared anterior y suelo de la axila. A) La fascia axilar forma el suelo de la axila y se continúa con la fascia pectoral. **B)** La fascia pectoral rodea el pectoral mayor, formando la lámina anterior de la pared anterior de la axila. La fascia clavipectoral se extiende entre el proceso coracoides de la escápula, la clavícula y la fascia axilar.

La *fascia profunda del miembro superior* se continúa más allá de los retináculos de los músculos extensores y flexores como la *fascia palmar*. La parte central de la fascia palmar, denominada *aponeurosis palmar*, es gruesa, tendinosa y triangular, y recubre el compartimento central de la palma. Su vértice, localizado proximalmente, se continúa con el *tendón del músculo palmar largo* (cuando está presente). La aponeurosis forma cuatro engrosamientos diferenciados que se dirigen hacia las bases de los dedos y se continúan con las vainas fibrosas de estos. Las bandas están atravesadas distalmente por el **ligamento metacarpiano transverso superficial,** que forma la base de la aponeurosis palmar. Desde la aponeurosis palmar se extienden hacia la piel innumerables *retináculos de la piel (ligamentos cutáneos)* fuertes y diminutos (v. cap. 1; fig. 1-8 B). Estos retináculos anclan la piel de la palma a la

aponeurosis, aunque permiten un ligero deslizamiento cutáneo.

Drenaje venoso del miembro superior

VENAS SUPERFICIALES

Las venas cefálica y basílica, que son las principales venas superficiales del miembro superior, se originan en la **red venosa dorsal de la mano,** situada en el tejido subcutáneo del dorso de la mano (fig. 3-15 A). Las **venas perforantes** establecen comunicaciones entre las venas superficiales y las profundas (fig. 3-15 B). Como sucede con el patrón dermatómico, la lógica en la denominación de las principales venas superficiales del miembro superior, cefálica (hacia la cabeza) y basílica (hacia la base), se hace evidente cuando se coloca el miembro en su posición embrionaria original.

La **vena cefálica** (del griego *kephalé*, cabeza) asciende por el tejido subcutáneo desde la cara lateral de la red venosa dorsal de la mano, y prosigue a lo largo del borde lateral del carpo y la cara anterolateral del antebrazo proximal y el brazo; con frecuencia es visible a través de la piel. Anterior al codo, la vena cefálica se comunica con la **vena mediana del codo,** que discurre oblicuamente a través de la cara anterior del codo en la fosa del codo (una depresión localizada en la cara anterior del codo) y se une a la vena basílica. En su trayecto ascendente, la vena cefálica pasa entre los músculos deltoides y pectoral mayor a lo largo del surco deltopectoral, y entra en el *triángulo clavi-pectoral* (figs. 3-2 y 3-15 B). A continuación atraviesa la membrana costocoracoidea y parte de la fascia clavipectoral, para unirse a la porción terminal de la vena axilar.

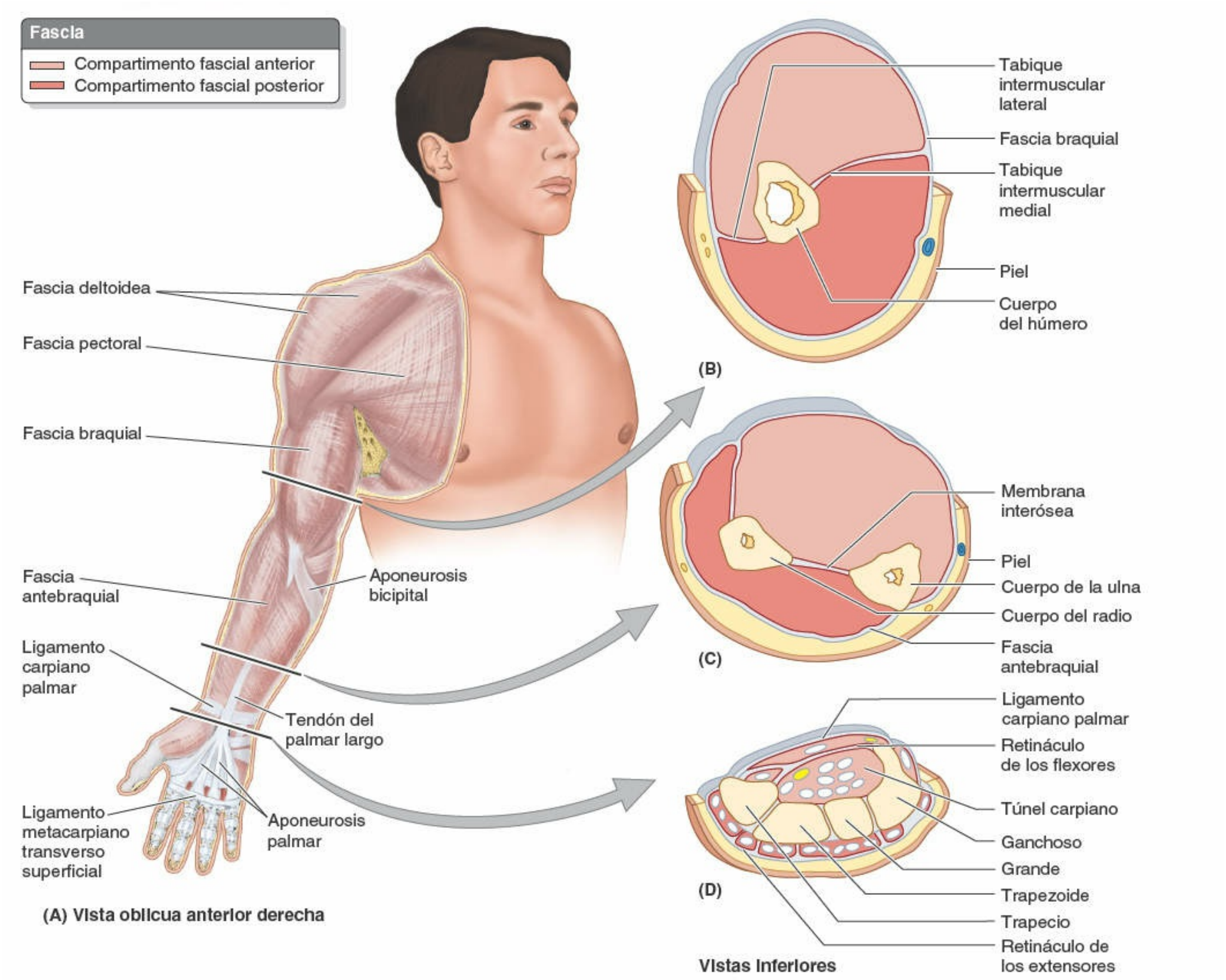

FIGURA 3-14. Fascias y compartimentos del miembro superior. A) Las fascias del brazo y antebrazo rodean las estructuras del miembro superior. **B)** Los tabiques intermusculares y el húmero dividen el espacio delimitado por la fascia del brazo en dos compartimentos, anterior y posterior, cada uno de los cuales contiene músculos con funciones similares, y los nervios y vasos que los abastecen. **C)** La membrana interósea, junto con el radio y la ulna, dividen de forma similar el espacio delimitado por la fascia del antebrazo en compartimentos anterior y posterior. **D)** La fascia profunda del antebrazo se hace más gruesa para formar el retináculo de los músculos extensores posteriormente y su correspondiente engrosamiento anterior (ligamento carpiano palmar). En un nivel más profundo, el retináculo de los músculos flexores se extiende entre las prominencias anteriores de los huesos más externos del carpo, y convierte la concavidad anterior del carpo en un conducto (túnel) carpiano osteofibroso.

La **vena basílica** parte del extremo medial de la red venosa dorsal de la mano y asciende por el tejido subcutáneo a lo largo del lado medial del antebrazo y la parte inferior del brazo; con frecuencia es visible a través de la piel. Luego se dirige a planos profundos cerca de la unión de los tercios medio e inferior del brazo, donde atraviesa la fascia del brazo y discurre en dirección superior, paralela a la arteria braquial y al nervio cutáneo medial del antebrazo hasta llegar a la axila, donde se fusiona con las venas satélites de la arteria braquial para formar la vena axilar.

La **vena mediana del antebrazo** tiene una distribución muy variable. Tras iniciarse en la base del dorso del pulgar, se incurva alrededor de la parte lateral del carpo y asciende por en medio de la cara anterior del antebrazo, entre las venas cefálica y basílica. En ocasiones se divide en una *vena mediana basílica*, que se une a la vena basílica, y una *vena mediana cefálica*, que se une a la vena cefálica.

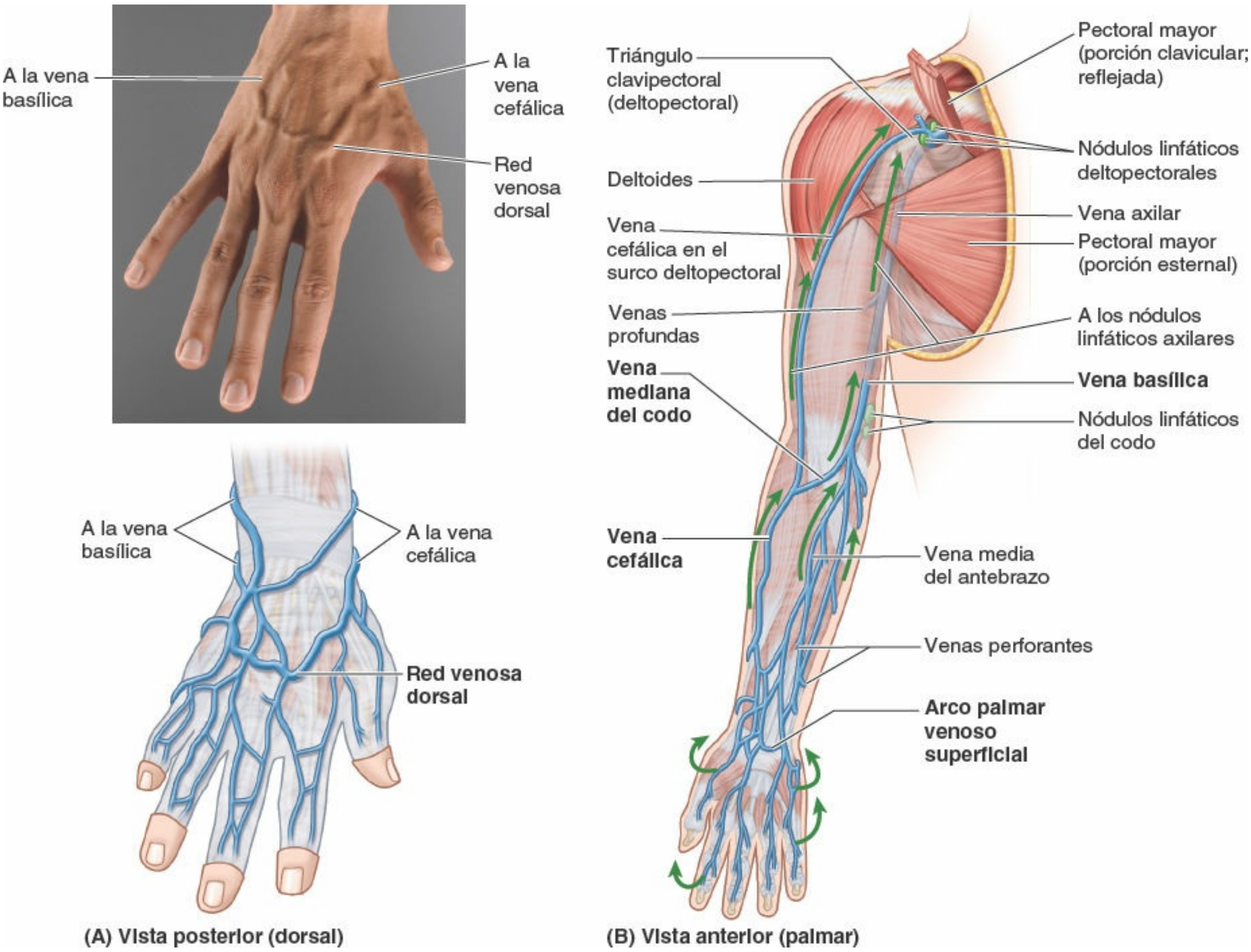

FIGURA 3-15. Venas superficiales y nódulos linfáticos del miembro superior. A) Venas digitales y red venosa dorsal en el dorso de la mano. **B)** Venas basílica y cefálica. Las *flechas* indican el flujo de la linfa dentro de los vasos linfáticos, que converge hacia la vena y drena en los nódulos linfáticos del codo y axilares.

VENAS PROFUNDAS

Las venas profundas se extienden por dentro de la fascia profunda y, a diferencia de las superficiales, normalmente son vasos satélites pares (con continuas anastomosis) que circulan con las arterias principales del miembro y reciben su nombre de estas (fig. 3-16).

Drenaje linfático del miembro superior

Los *vasos linfáticos superficiales* se originan en los *plexos linfáticos* de la piel de los dedos y la palma y el dorso de la mano, y ascienden generalmente con las venas superficiales (p. ej., la cefálica y la basílica) (fig. 3-17). Algunos de los vasos linfáticos que acompañan a la vena basílica penetran en los **nódulos linfáticos del codo,** localizados proximalmente al epicóndilo medial y medialmente a la vena basílica. Los vasos eferentes de estos nódulos ascienden por el brazo y terminan en los **nódulos linfáticos axilares humerales (laterales)** (v. cap. 4).

La mayoría de los vasos linfáticos superficiales que acompañan a la vena cefálica cruzan la parte proximal del brazo y la cara anterior del hombro para entrar en los **nódulos linfáticos axi-lares apicales,** aunque algunos de ellos penetran previamente en los **nódulos linfáticos deltopectorales,** más superficiales.

Los *vasos linfáticos profundos,* menos numerosos que los superficiales,

acompañan a las principales venas profundas del miembro superior (radial, ulnar y braquial; v. fig. 3-16) y terminan en los nódulos linfáticos axilares humerales. Se encargan del drenaje linfático de las cápsulas articulares, el periostio, los tendones, los nervios y los músculos, y ascienden con las venas profundas; en su camino pueden observarse algunos nódulos linfáticos profundos. Los nódulos linfáticos axilares drenan el *tronco linfático subclavio;* ambos se describen con mayor detalle en el apartado dedicado a la axila, más adelante en este capítulo.

Inervación cutánea del miembro superior

Los nervios cutáneos del miembro superior siguen un patrón general que es fácil de entender si se tiene en cuenta que durante el desarrollo los miembros crecen como protrusiones laterales del tronco, con el primer dedo (pulgar de la mano o dedo gordo del pie) localizado en el lado craneal (el pulgar se dirige superiormente). De este modo, la cara lateral del miembro superior está inervada por segmentos o nervios de la médula espinal más craneales que la cara medial.

Existen dos *mapas de dermatomas* de uso general (fig. 3-18). Uno se ha ganado la aceptación popular debido a sus cualidades estéticas más intuitivas y se corresponde con los conceptos de desarrollo de los miembros (Keegan y Garrett, 1948); el otro se basa en hallazgos clínicos y es el que, en general, prefieren los neurólogos (Foerster, 1933). Ambas representaciones son aproximaciones que delinean los dermatomas como zonas diferenciadas, pero en realidad existe un elevado grado de solapamiento entre los dermatomas adyacentes y una gran variabilidad (incluso entre los dos lados en un mismo individuo). En ambos mapas se observa la progresión de la inervación segmentaria de las distintas áreas cutáneas alrededor del miembro cuando este se sitúa en su «posición embrionaria original» (en abducción y con el pulgar dirigido superiormente) (fig. 3-18; tabla 3-1).

La mayoría de los nervios cutáneos del miembro superior derivan del *plexo braquial,* una importante red nerviosa formada por las raíces anteriores de los nervios espinales C5-T1 (v. «Plexo braquial»). Sin embargo, los nervios del hombro proceden del *plexo cervical,* una red formada por una serie de asas nerviosas que se extienden entre los ramos anteriores adyacentes de los cuatro primeros nervios cervicales. El plexo cervical se sitúa en profundidad al músculo esternocleidomastoideo, en la cara anterolateral del cuello.

Los nervios cutáneos del brazo y del antebrazo se ilustran en la figura 3-19, y los nervios espinales de que dependen, sus orí-genes, y su curso y distribución, se describen en la tabla 3-2.

Adviértase que el brazo y el antebrazo están dotados de nervios cutáneos laterales, mediales y posteriores, pero no anteriores; como se indica más adelante en este capítulo, dicho patrón se corresponde con el de los fascículos del plexo braquial.

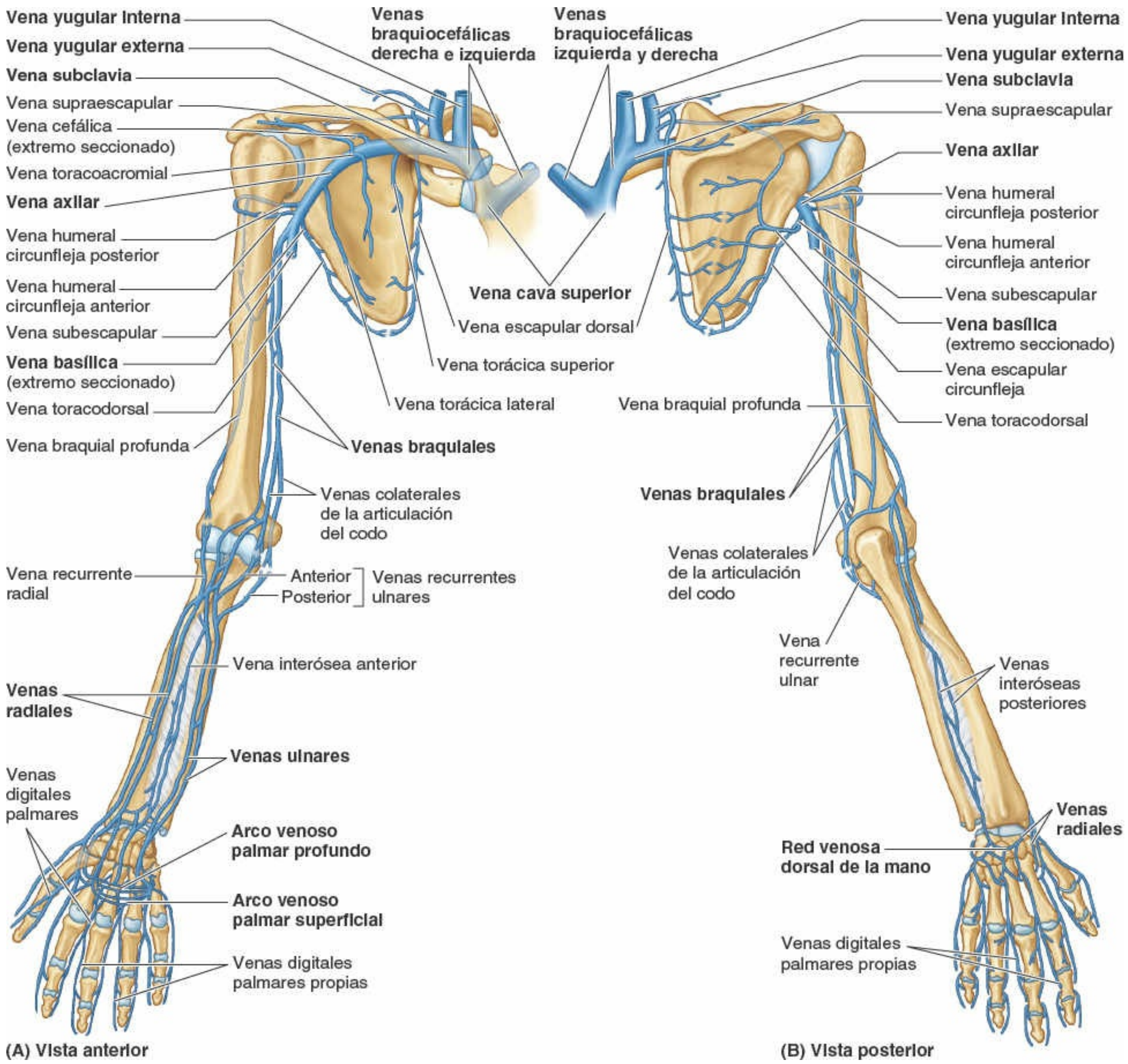

FIGURA 3-16. Venas profundas del miembro superior. Las venas profundas se denominan igual que las arterias a las que acompañan.

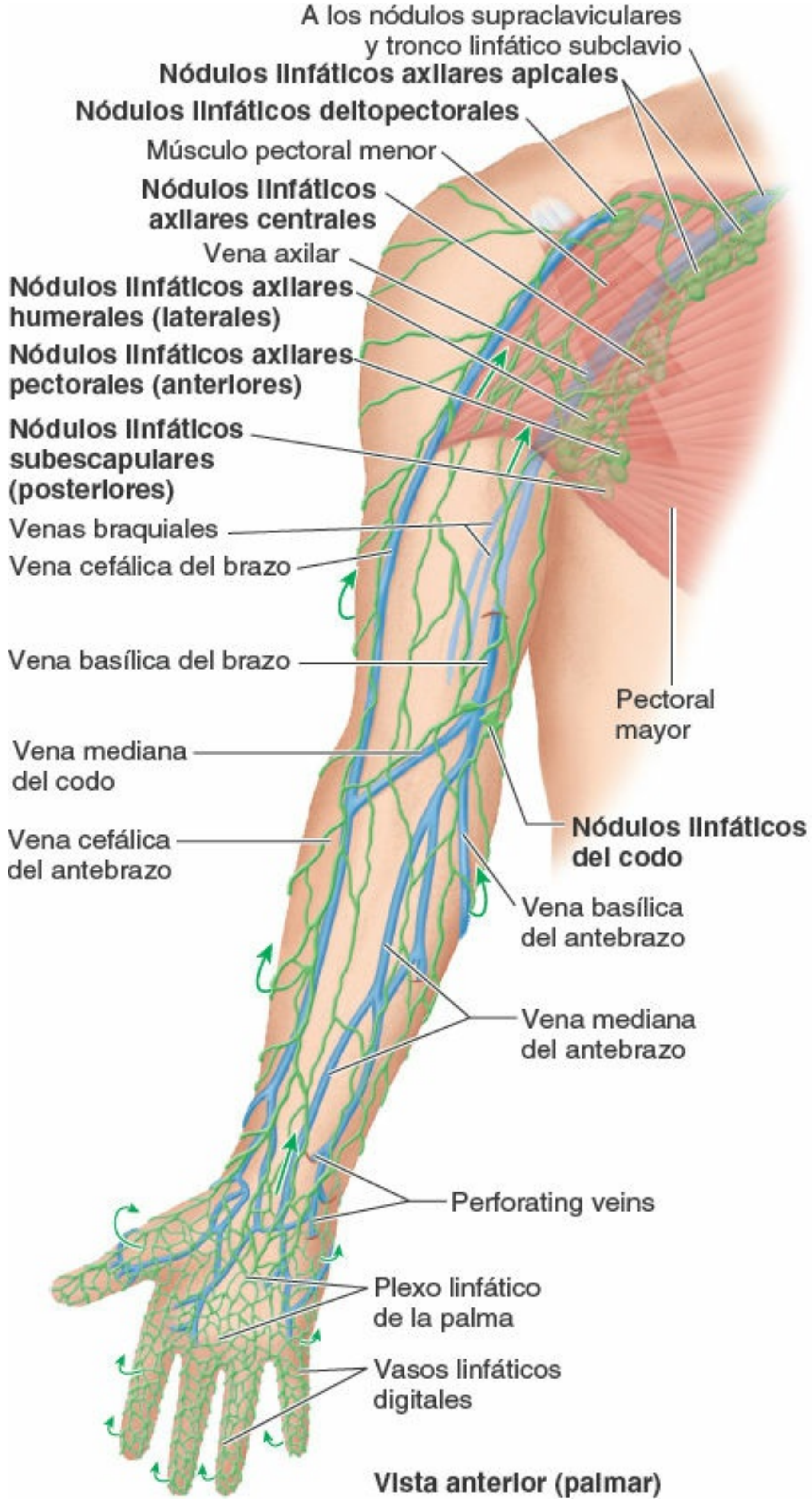

FIGURA 3-17. Drenaje linfático del miembro superior. Los vasos linfáticos superficiales se originan en los vasos linfáticos digitales de los dedos y en los plexos linfáticos de la palma. La mayor parte del drenaje de la palma pasa al dorso de la mano *(flechas pequeñas).*

Inervación motora (miotomas) del miembro superior

Los músculos voluntarios del miembro superior reciben impulsos de fibras motoras somáticas (eferentes somáticas generales) que circulan por los mismos nervios periféricos mixtos que recogen las fibras sensitivas de los nervios cutáneos. Un *miotoma* es una masa muscular embrionaria unilateral que recibe inervación de un único segmento de la médula espinal o nervio espinal. En general, los músculos del miembro superior reciben fibras motoras de diversos segmentos o nervios de la médula espinal. Así pues, la mayoría de los músculos están integrados por más de un miotoma, de modo que en los movimientos del miembro superior suelen estar implicados múltiples segmentos de la médula espinal (fig. 3-20). Los músculos intrínsecos de la mano constituyen un único miotoma (T1).

REGIONES PECTORAL Y ESCAPULAR

Músculos axioapendiculares anteriores

Los músculos axioapendiculares anteriores (toracoapendiculares o pectorales) que mueven la cintura escapular son cuatro: pectoral mayor, pectoral menor, subclavio y serrato anterior. Estos músculos y sus inserciones se ilustran en la figura 3-21, y sus inserciones, inervación y principales acciones se resumen en la tabla 3-3.

El **pectoral mayor** es un músculo de gran tamaño y en forma de abanico que cubre la parte superior del tórax (fig. 3-21 A). Está dotado de una *porción clavicular y una esternocostal.* La porción esternocostal es mucho mayor, y su borde lateral aporta la masa muscular que forma la mayor parte de la pared anterior de la axila. Su borde inferior constituye el *pliegue anterior de la axila* (v. «Axila»). El pectoral mayor y la parte adyacente del deltoides forman el estrecho **surco deltopectoral,** por el cual discurre la vena cefálica (v. fig. 3-15 B). No obstante, estos músculos divergen ligeramente en dirección superior y acaban formando, junto con la clavícula, el *triángulo clavipectoral (deltopectoral)* (v. figs. 3-2 y 3-15 B).

Cuando actúan conjuntamente, las dos porciones del pectoral mayor producen una potente aducción y rotación medial del brazo, pero también pueden actuar de forma independiente, y entonces la porción clavicular flexiona el húmero y la esternocostal lo extiende hacia atrás desde la posición flexionada.

Para explorar la porción clavicular del pectoral mayor, el brazo se debe abducir 90° y el sujeto debe mover el brazo anterior-mente contra resistencia. Esta maniobra permite observar y palpar la porción clavicular, siempre y cuando sus movimientos sean normales.

Para explorar la porción esternocostal del pectoral mayor, el brazo se debe abducir 60° y a continuación debe aducirse contra resistencia. Esta maniobra permite observar y palpar la porción esternocostal, siempre y cuando sus movimientos sean normales.

El **pectoral menor** se sitúa en la pared anterior de la axila, donde está recubierto en su práctica totalidad por el pectoral mayor, que es mucho más grande (figs. 3-21 B y 3-22). El músculo pectoral menor tiene forma triangular: su base (inserción proximal) está formada por unas bandas carnosas que se insertan en los extremos anteriores de las costillas 3.ª a 5.ª cerca de sus cartílagos costales; su vértice

(inserción distal) se encuentra en el proceso coracoides de la escápula. Es frecuente observar variaciones en las inserciones costales de este músculo.

El pectoral menor estabiliza la escápula y actúa cuando se extiende el miembro superior hacia adelante para tocar un objeto que se encuentra fuera del alcance de la mano. También ayuda a elevar las costillas en la inspiración profunda cuando la cintura escapular está fijada o elevada. El pectoral menor es un útil punto de referencia anatómico y quirúrgico para la localización de estructuras axilares (p. ej., la arteria axilar), ya que, junto con el proceso coracoides, este músculo forma un «puente» bajo el cual pasan diversos vasos y nervios hacia el brazo.

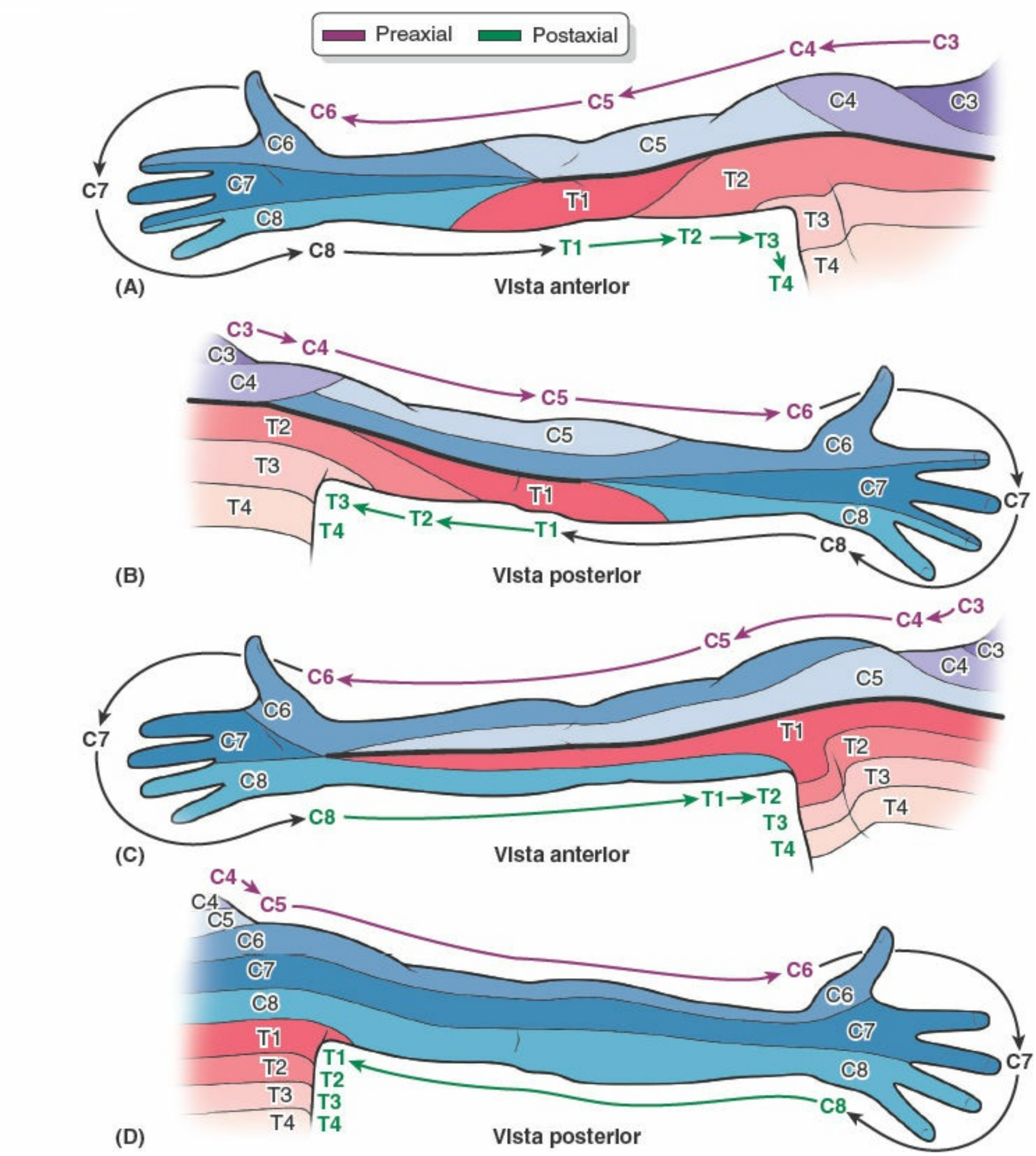

FIGURA 3-18. Inervación segmentaria (dermatomas) y periférica (nervios cutáneos) del miembro superior. A y **B)** El patrón de inervación segmentaria (dermatomas) del miembro superior propuesto por Foerster (1933) representa la inervación de la cara medial del miembro por los segmentos torácicos superiores

(T1-T3) de la médula espinal, que concuerda con la percepción del dolor cardíaco (angina de pecho) referido a esta área. **C** y **D)** El patrón de inervación segmentaria propuesto por Keegan y Garrett (1948) ha obtenido aceptación general, tal vez debido a la progresión regular de sus bandas y a su correlación con conceptos embriológicos. En los dos patrones, los dermatomas progresan secuencialmente alrededor de la periferia del miembro extendido (con el pulgar dirigido superiormente), proporcionando un modelo que se aproxima a la inervación segmentaria.

TABLA 3-1. DERMATOMAS DEL MIEMBRO SUPERIOR

Segmento de la médula espinal/nervio(s)	Descripción del dermatoma(s)
C3, C4	Región de la base del cuello, se extiende lateralmente sobre el hombro
C5	Cara lateral del brazo (es decir, la cara superior del miembro abducido)
C6	El antebrazo lateral y el pulgar
C7	Dedos medio y anular (o los tres dedos centrales) y la parte central de la cara posterior del antebrazo
C8	Dedo meñique, lado medial del antebrazo y la mano (es decir, la cara inferior del miembro abducido)
T1	Cara medial del antebrazo y brazo inferior
T2	Cara medial de la porción superior del brazo y piel de la axila[a]

a No está mencionado en el mapa de dermatomas de Keagan y Garrett (1948). Sin embargo, el dolor experimentado en un infarto de miocardio, que se considera mediado por T1 y T2, se describe normalmente como «irradiado hacia abajo por la cara medial del brazo izquierdo».

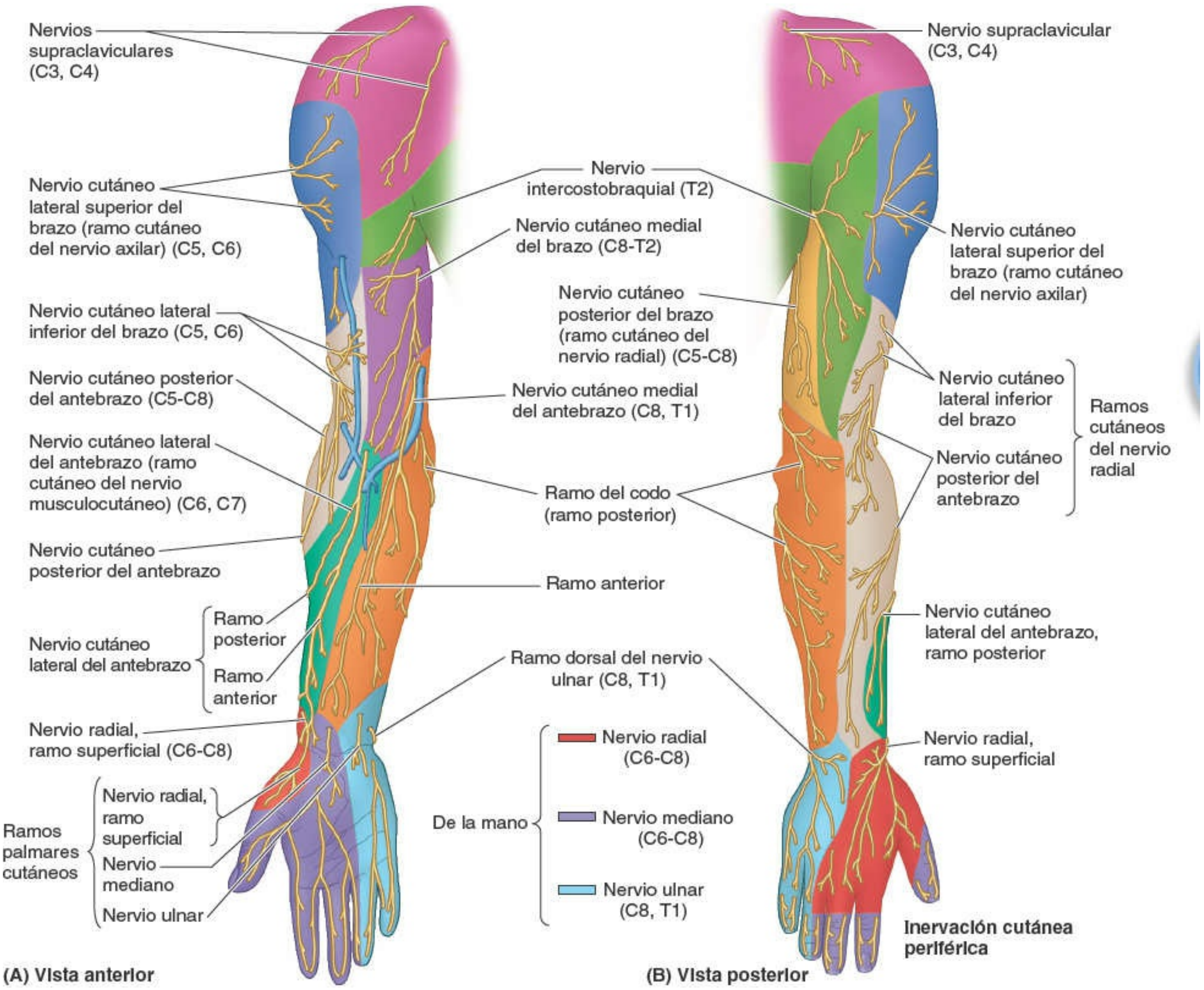

FIGURA 3-19. Distribución de los nervios periféricos (cutáneos) del miembro superior. La mayor parte de los nervios son ramos de plexos nerviosos y, por lo tanto, contienen fibras de más de un nervio espinal o de un segmento medular.

TABLA 3-2. NERVIOS CUTÁNEOS DEL MIEMBRO SUPERIOR

Nervio cutáneo	Nervios espinales que contribuyen	Origen	Recorrido y distribución
Nervios supraclaviculares	C3, C4	Plexo cervical	Discurren anteriormente a la clavícula, inmediatamente profundos al platisma, e inervan la piel que recubre la clavícula y la cara superolateral del pectoral mayor
Nervio cutáneo lateral superior del brazo	C5, C6	Ramo terminal del nervio axilar	Emerge por debajo del borde posterior del deltoides para inervar la piel que cubre la parte inferior de este músculo y la de la cara lateral de la parte media del brazo
Nervio cutáneo lateral inferior del brazo	C5, C6	Nervio radial (o nervio cutáneo posterior del brazo)	Perfora la cabeza lateral del tríceps braquial, pasa cerca de la vena cefálica para inervar la piel de la cara inferolateral del brazo
Nervio cutáneo posterior del brazo	C5-C8	Nervio radial (en la axila)	Atraviesa posteriormente y comunica con el nervio intercostobraquial e inerva la piel de la cara posterior del brazo hasta el olécranon
Nervio cutáneo posterior del antebrazo	C5-C8	Nervio radial (con el nervio cutáneo lateral inferior del brazo)	Perfora la cabeza lateral del tríceps braquial, desciende lateralmente a lo largo del brazo e inerva el antebrazo posterior hasta el carpo
Nervio cutáneo lateral del antebrazo	C6-C7	Nervio musculocutáneo (ramo terminal)	Emerge lateral al tendón del bíceps braquial profundo a la vena cefálica, inervando la piel del antebrazo anterolateral hasta el carpo
Nervio cutáneo medial del antebrazo	C8, T1	Fascículo medial del plexo braquial (en la axila)	Desciende medial a la arteria braquial, perfora la fascia profunda junto a la vena basílica en la parte media del brazo, dividiéndose en dos ramos, anterior y posterior, que entran en el antebrazo e inervan la piel de la cara anteromedial hasta el carpo
Nervio cutáneo medial del brazo	C8-T2	Fascículo medial del plexo braquial (en la axila)	Comunica con el nervio intercostobraquial y continúa para inervar la piel de la cara medial del brazo en su porción distal
Nervio intercostobraquial	T2	Segundo nervio intercostal (como su ramo cutáneo lateral)	Se extiende lateralmente, comunicando con los nervios cutáneos medial y posterior del brazo, inervando la piel de la axila y la cara medial del brazo en su porción proximal

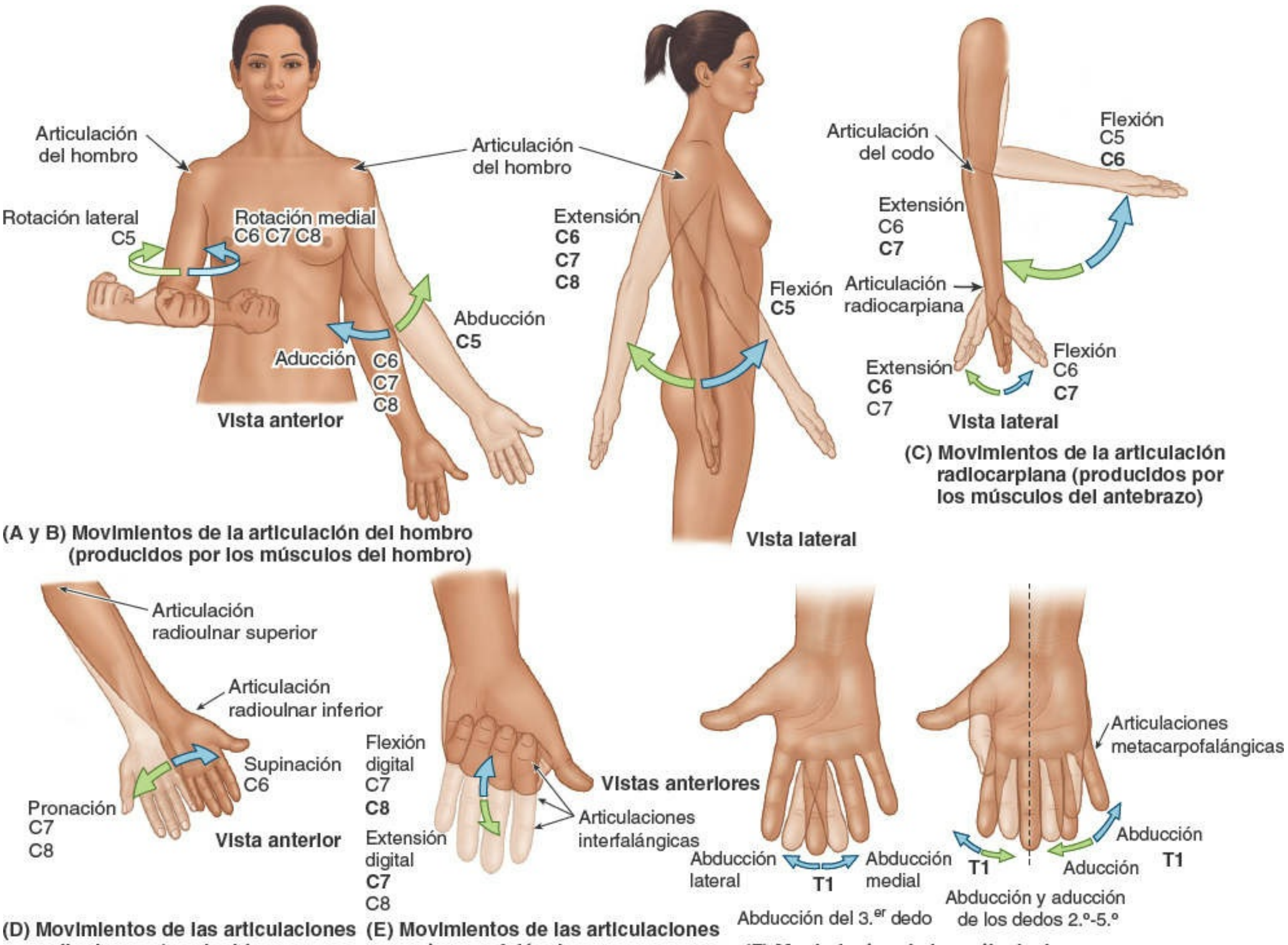

(A y B) Movimientos de la articulación del hombro (producidos por los músculos del hombro)

(C) Movimientos de la articulación radiocarpiana (producidos por los músculos del antebrazo)

(D) Movimientos de las articulaciones radioulnares (producidos por los músculos del antebrazo)

(E) Movimientos de las articulaciones metacarpofalángicas e interfalángicas (producidos por los músculos del antebrazo)

(F) Movimientos de las articulaciones metacarpofalángicas (producidos por los músculos intrínsecos de la mano)

FIGURA 3-20. Inervación segmentaria de los movimientos del miembro superior. A a **F)** La mayor parte

de los movimientos implican a partes de múltiples miotomas; no obstante, los músculos intrínsecos de la mano implican a un único miotoma (T1).

Puntos fundamentales

FASCIAS, VASOS EFERENTES, INERVACIÓN CUTÁNEA Y MIOTOMAS DEL MIEMBRO SUPERIOR

Fascias. La firme fascia profunda del miembro superior rodea y contiene las estructuras del miembro como una membrana limitadora de la expansión situada en profundidad a la piel y al tejido subcutáneo. ● La superficie profunda de la fascia, que en ocasiones sirve para extender la superficie disponible para el origen de los músculos, se inserta en los huesos que rodea, ya sea directamente o mediante tabiques intermusculares. ● Así, la fascia profunda forma compartimentos fasciales que contienen músculos individuales o grupos de músculos con funciones e inervaciones similares. ● Los compartimentos también contienen o dirigen la extensión de infecciones o hemorragias.

Venas superficiales. La vena cefálica discurre a lo largo del margen craneal (cefálico) del miembro, mientras que la basílica lo hace a lo largo del margen caudal (basal). ● Ambas venas proceden de la red venosa dorsal de la mano; una (vena basílica) drena en el principio de la vena axilar, y la otra (vena cefálica) en el final.

Venas profundas. Las venas profundas de los miembros normalmente discurren como vasos satélites pares que reciben el mismo nombre que las arterias a las que acompañan.

Vasos linfáticos. Los vasos linfáticos superficiales convergen en general con las venas superficiales y las siguen en su trayecto, y los vasos linfáticos profundos siguen a las venas profundas. ● La linfa recogida en el miembro superior por los vasos linfáticos superficiales y profundos drena en los nódulos linfáticos axilares.

Dermatomas. Como consecuencia de la formación de plexos, se observan dos patrones de inervación cutánea en el miembro superior: *1)* inervación segmentaria (dermatomas) por parte de nervios espinales y *2)* inervación por nervios periféricos (dotados de nombre) multisegmentarios. El primer patrón es más fácil de visualizar si el miembro se sitúa en su posición embrionaria inicial (abducida y con el pulgar dirigido superiormente). ● Así, los segmentos progresan en orden descendente a lo largo del miembro (inicialmente con el dermatoma C4 en la raíz del cuello, para luego continuar lateral o distalmente a lo largo de la superficie superior y después medial o proximalmente a lo largo de la superficie inferior, para acabar en la pared torácica con el dermatoma T2).

Inervación cutánea. Al igual que en el caso del plexo braquial, que forma un fascículo posterior, uno lateral y uno medial (pero ninguno anterior), el brazo y el antebrazo están dotados de nervios posteriores, laterales y mediales (pero no anteriores). ● Los nervios cutáneos mediales son ramos del fascículo medial del plexo braquial. ● Los nervios cutáneos posteriores son ramos del nervio radial. ● Cada uno de los nervios cutáneos laterales procede de una fuente distinta (nervios axilar, radial y musculocutáneo).

Miotomas. La mayoría de los músculos del miembro superior contienen componentes de más de un miotoma, y por ello reciben fibras motoras de diversos segmentos de la médula espinal o nervios espinales. ● Así pues, en los movimientos del miembro superior están implicados múltiples segmentos de la médula espinal. ● Los músculos intrínsecos de la mano constituyen un único miotoma (T1).

El **subclavio** está orientado casi horizontalmente cuando el brazo se encuentra en posición anatómica (figs. 3-21 Cy 3-22). Este músculo pequeño y redondeado se sitúa inferior a la clavícula y ofrece una cierta protección a los vasos subclavios y al tronco superior del plexo braquial cuando aquélla se fractura. El subclavio ancla y deprime la clavícula, estabilizándola durante los movimientos del miembro superior. También ayuda a contrarrestar la tendencia de la clavícula a luxarse en la articulación esternoclavicular (p. ej., cuando se tira fuerte en el juego de tira y afloja con una soga).

El **serrato anterior** cubre la parte lateral del tórax y forma la pared medial de la axila (fig. 3-21 D). Esta amplia lámina de grueso músculo recibe su nombre por la apariencia serrada de sus bandas o digitaciones carnosas. Las bandas musculares se

dirigen posteriormente y luego medialmente para insertarse en toda la longitud de la cara anterior del borde medial de la escápula, incluido su ángulo inferior. El serrato anterior es uno de los músculos más potentes de la cintura escapular. Es un potente protractor de la escápula y se utiliza cuando se dan puñetazos o se intenta alcanzar algún objeto situado anteriormente (en ocasiones se denomina «músculo del boxeador»).

La robusta parte inferior del serrato anterior rota la escápula y eleva su cavidad glenoidea para que el brazo pueda elevarse por encima del hombro. También ancla la escápula y la mantiene estrechamente unida a la pared torácica, lo cual permite que otros músculos la utilicen como hueso fijo para mover el húmero. El serrato anterior mantiene la escápula contra la pared torácica cuando se realizan flexiones de brazos en el suelo o se empuja contra una resistencia (p. ej., para mover un coche).

Para explorar el serrato anterior (o la función del nervio torácico largo que lo inerva) el sujeto debe extender el miembro y empujar con la mano contra una pared. Esta maniobra permite observar y palpar varias de las digitaciones que lo forman, siempre y cuando sus movimientos sean normales.

Músculos axioapendiculares posteriores y escapulohumerales

Los **músculos axioapendiculares posteriores** (grupos super-ficial e intermedio de *músculos extrínsecos del dorso*) unen el esqueleto apendicular superior al esqueleto axial (del tronco).

Los músculos posteriores del hombro se dividen en tres grupos (tabla 3-4):

- *Músculos axioapendiculares posteriores superficiales (extrínsecos del hombro):* trapecio y dorsal ancho.
- *Músculos axioapendiculares posteriores profundos (extrínsecos del hombro):* elevador de la escápula y romboides.
- *Músculos escapulohumerales (intrínsecos del hombro):* deltoides, redondo mayor y los cuatro del manguito de los rotadores (supraespinoso, infraespinoso, redondo menor y subescapular).

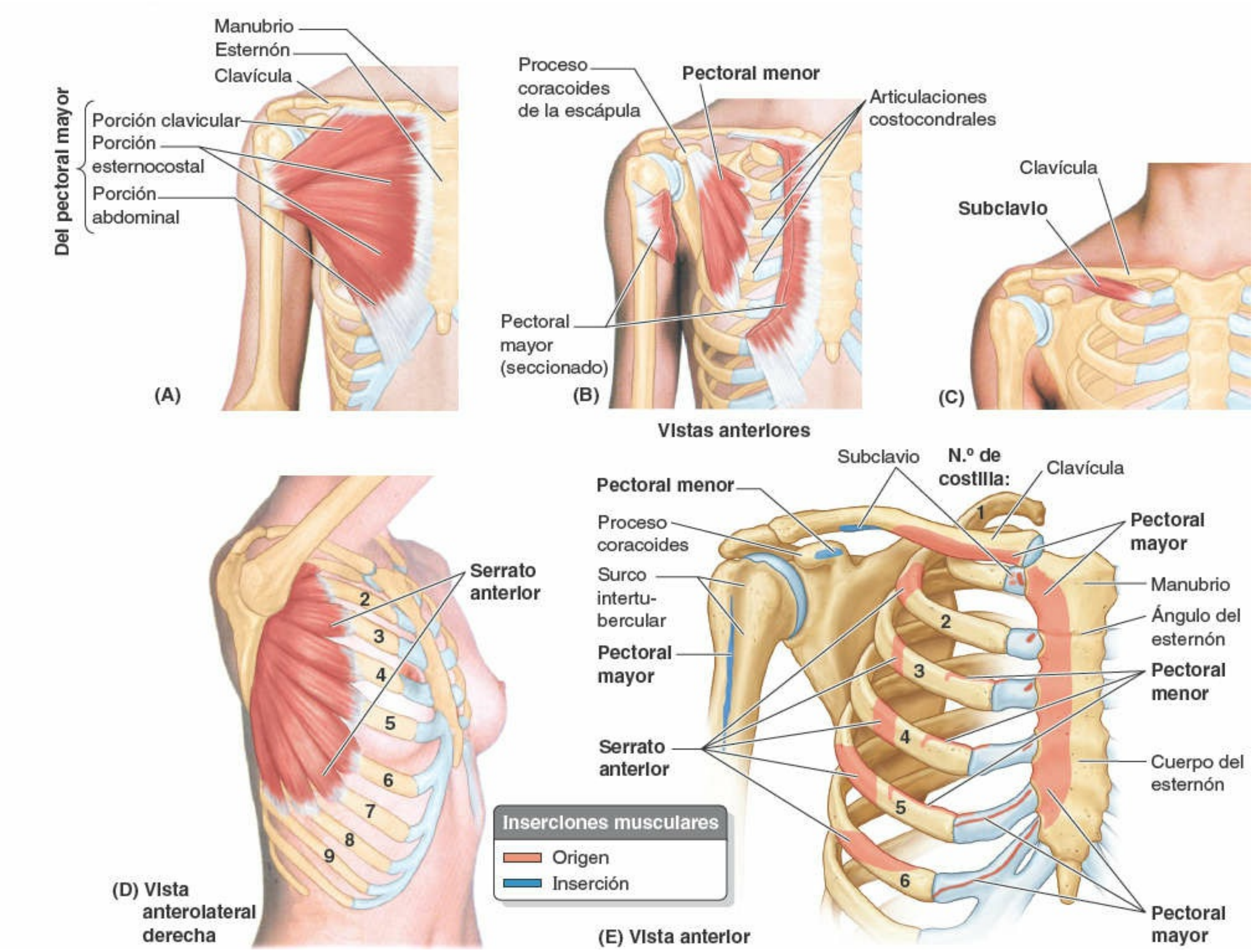

FIGURA 3-21. Músculos axioapendiculares anteriores.

TABLA 3-3. MÚSCULOS AXIOAPENDICULARES ANTERIORES

Músculo	Inserción proximal	Inserción distal	Inervación[a]	Acciones principales
Pectoral mayor	Porción clavicular: cara anterior de la mitad medial de la clavícula Porción esternocostal: cara anterior del esternón, seis cartílagos costales superiores y aponeurosis del músculo oblicuo externo	Labio lateral del surco intertubercular del húmero	Nervios pectorales lateral y medial; porción clavicular (C5, **C6**), porción esternocostal (**C7, C8,** T1)	Aduce y rota medialmente el húmero; tira de la escápula anterior e inferiormente Cuando actúa independientemente, la porción clavicular flexiona el húmero y la porción esternocostal lo extiende desde la posición flexionada
Pectoral menor	Costillas 3.ª a 5.ª cerca de sus cartílagos costales	Borde medial y cara superior del proceso coracoides de la escápula	Nervio pectoral medial (C8, T1)	Estabiliza la escápula tirando de ella inferior y anteriormente contra la pared torácica
Subclavio	Unión de la 1.ª costilla y su cartílago costal	Cara inferior del tercio medio de la clavícula	Nervio del subclavio (**C5**, C6)	Fija y desciende la clavícula
Serrato anterior	Caras externas de las porciones laterales de las costillas 1.ª a 8.ª	Cara anterior del borde medial de la escápula	Nervio torácico largo (C5, **C6, C7**)	Protrae la escápula y la sujeta contra la pared torácica; rota la escápula

[a]Se indica la inervación segmentaria medular (p. ej., «**C5**, C6» indica que los nervios que inervan el subclavio derivan de los segmentos cervicales quinto y sexto de la médula espinal). Las abreviaturas en negrita (**C5**) indican la inervación segmentaria principal. La lesión de uno o más de estos segmentos de la médula espinal o de las raíces nerviosas motoras que se originan en ellos provoca la parálisis de los músculos implicados.

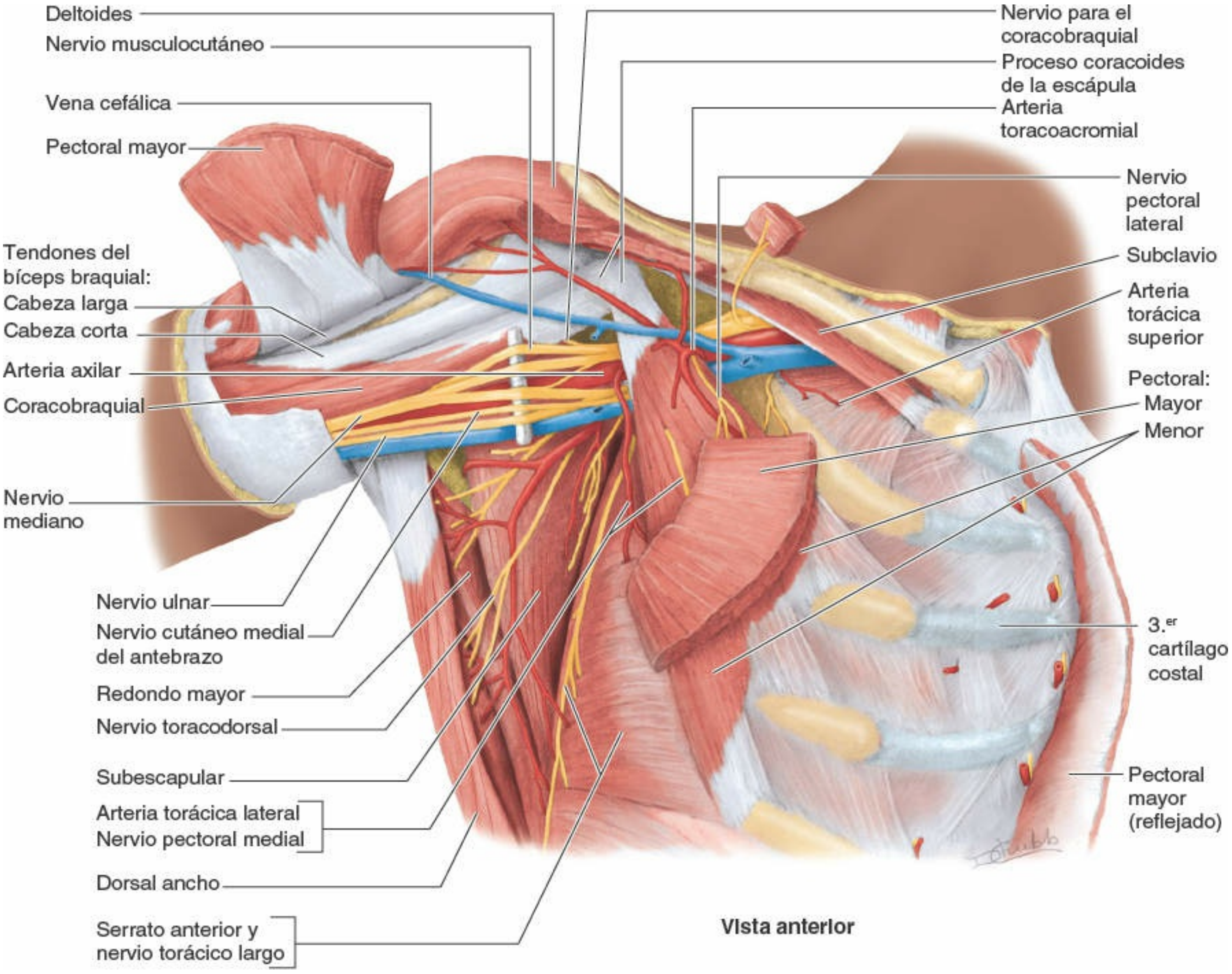

FIGURA 3-22. Músculos axioapendiculares que contribuyen a las paredes de la axila. De los músculos axioapendiculares que forman la pared anterior, sólo quedan porciones del pectoral mayor (extremos de inserción, una porción central que cubre el pectoral menor y un cubo de músculo reflejado en la porción superior de la clavícula), el pectoral menor y el subclavio. Se ha extirpado toda la fascia clavipectoral y la grasa axilar, así como la vaina axilar que rodea al paquete vasculonervioso. De ese modo puede observarse la pared medial de la axila, formada por el serrato anterior cubriendo la pared torácica lateral y la contribución del dorsal ancho a la pared posterior.

MÚSCULOS AXIOAPENDICULARES POSTERIORES SUPERFICIALES (EXTRÍNSECOS DEL HOMBRO)

Los músculos axioapendiculares superficiales son el trapecio y el dorsal ancho. Estos músculos se ilustran en la figura 3-23, y sus inserciones, inervación y principales acciones se describen en la tabla 3-4.

Trapecio. El **trapecio** proporciona una unión directa de la cintura escapular con el tronco. Este extenso músculo triangular cubre la cara posterior del cuello y la mitad superior del tronco (fig. 3-24). Se denomina así porque los músculos de los dos lados forman un *trapecio* (figura geométrica irregular de cuatro lados). El trapecio une la cintura escapular al cráneo y a la columna vertebral, y participa en la suspensión del miembro superior. Las fibras del trapecio se dividen en tres porciones que ejercen acciones diferentes en la unión fisiológica escapulotorácica (entre la escápula y la pared torácica) (fig. 3-25; tabla 3-5):

- Las fibras descendentes (superiores) elevan la escápula (p. ej., cuando se enderezan los hombros).

- Las fibras medias retraen la escápula (es decir, la traccionan posteriormente).
- Las fibras ascendentes (inferiores) descienden la escápula y el hombro.

Las fibras descendentes y ascendentes del trapecio intervienen conjuntamente en la rotación de la escápula sobre la pared torácica, porque actúan en direcciones opuestas. El trapecio también traba el hombro, para lo cual tracciona de la escápula posterior y superiormente y la fija en posición sobre la pared torácica con una contracción tónica; en consecuencia, la debilidad de este músculo provoca la caída del hombro.

Para explorar el trapecio (o la función del nervio accesorio [NC XI] que lo inerva) el sujeto debe encoger los hombros contra resistencia (intentar elevar los hombros mientras el examinador los presiona hacia abajo). Esta maniobra permite observar y palpar el borde superior del músculo, siempre y cuando sus movimientos sean normales.

Dorsal ancho. El nombre de **dorsal ancho** es muy adecuado, ya que cubre una amplia porción del dorso (figs. 3-23 y 3-26; tabla 3-4). Este gran músculo con forma de abanico se extiende desde el tronco hasta el húmero y actúa directamente sobre la articulación del hombro e indirectamente sobre la cintura escapular (unión escapulotorácica). El dorsal ancho extiende, retrae y rota el húmero medialmente (p. ej., cuando se recogen los brazos por detrás de la espalda o se rasca la región escapular opuesta).

En combinación con el pectoral mayor, el dorsal ancho es un potente aductor del húmero y desempeña un papel básico en la rotación hacia abajo de la escápula asociada a este movimiento (fig. 3-25, tabla 3-5). También actúa en la recuperación de la posición del miembro superior cuando este se encuentra en abducción por encima del hombro, y por ello es importante para trepar. Junto con el pectoral mayor, el dorsal ancho eleva el tronco hacia el brazo, que es lo que sucede cuando se realizan flexiones de brazos (al elevarse hasta que el mentón toca una barra situada por encima de la cabeza) o se trepa a un árbol, por ejemplo. Estos movimientos también tienen lugar cuando se corta madera con un hacha, se rema en una canoa o se nada (en particular a estilo crol).

Para explorar el dorsal ancho (o la función del nervio toracodorsal que lo inerva) el sujeto debe tener el brazo en abducción a 90° y luego aducirlo contra resistencia (ejercida por el examinador). Esta maniobra permite observar y palpar fácilmente el borde anterior del músculo en el pliegue axilar posterior (v. «Axila»), siempre y cuando sus movimientos sean normales.

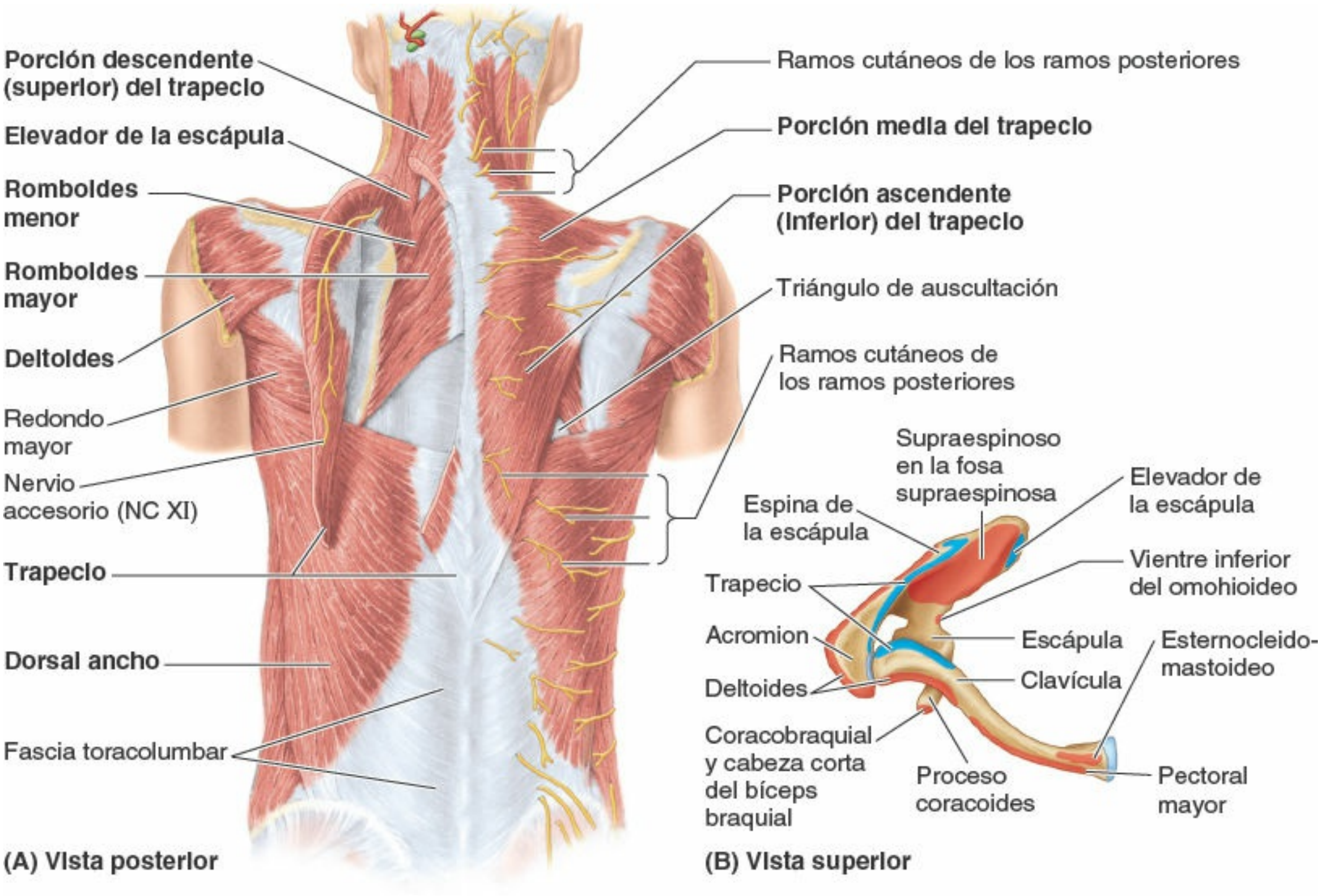

FIGURA 3-23. Músculos axioapendiculares posteriores.

TABLA 3-4. MÚSCULOS AXIOAPENDICULARES POSTERIORES

Músculo	Inserción proximal	Inserción distal	Inervación[a]	Acción
Músculos axioapendiculares posteriores superficiales (extrínsecos del hombro)				
Trapecio	Tercio medial de la línea nucal superior; protuberancia occipital externa; ligamento nucal; procesos espinosos de las vértebras C7-T12	Tercio lateral de la clavícula; acromion y espina de la escápula	Nervio accesorio (NC XI; fibras motoras) y nervios C3, C4 (fibras para el dolor y la propiocepción)	La porción descendente, eleva; la ascendente, desciende, y la porción media (o todas las porciones juntas) retrae la escápula; las porciones descendente y ascendente actúan juntas para rotar la cavidad glenoidea superiormente
Dorsal ancho	Procesos espinosos de las seis vértebras torácicas inferiores, fascia toracolumbar, cresta ilíaca y tres o cuatro costillas inferiores	Suelo del surco intertubercular del húmero	Nervio toracodorsal (**C6**, **C7**, C8)	Extiende, aduce y rota el húmero medialmente; eleva el cuerpo hacia los brazos al trepar
Elevador de la escápula	Tubérculos posteriores de los procesos transversos de las vértebras C1-C4	Borde medial de la escápula superior a la raíz de la espina	Nervios dorsal de la escápula (C4, C5) y cervicales (C3, C4)	Eleva la escápula y, al rotarla, inclina la cavidad glenoidea inferiormente
Romboides menor y mayor	Menor: ligamento nucal; procesos espinosos de las vértebras C7 y T1 Mayor: procesos espinosos de las vértebras T2-T5	Menor: área triangular lisa en el extremo medial de la espina de la escápula Mayor: borde medial de la escápula desde el nivel de la espina hasta el ángulo inferior	Nervio dorsal de la escápula (C4, **C5**)	Retrae la escápula y, al rotarla, desciende la cavidad glenoidea; fija la escápula a la pared torácica

[a] Se indica la inervación segmentaria medular (p. ej., «C4, **C5**» indica que los nervios que inervan los romboides derivan de los segmentos cervicales cuarto y quinto de la médula espinal). Las abreviaturas en negrita (**C5**) indican la inervación segmentaria principal. La lesión de uno o más de estos segmentos de la médula espinal o de las raíces nerviosas motoras que se originan en ellos provoca la parálisis de los músculos implicados.

MÚSCULOS AXIOAPENDICULARES POSTERIORES PROFUNDOS (EXTRÍNSECOS DEL HOMBRO)

Los **músculos axioapendiculares** (o toracoapendicular) **posteriores profundos** son el elevador de la escápula y los romboides. Estos músculos proporcionan una unión directa entre los esqueletos apendicular y axial. Sus inserciones, inervación y

principales acciones se exponen en la tabla 3-4.

Elevador de la escápula. El tercio superior del **elevador de la escápula,** un músculo con forma de cincha, se sitúa en profundidad al esternocleidomastoideo, y el inferior en profundidad al trapecio. Las fibras de este músculo se originan en los procesos transversos de las vértebras cervicales superiores y se dirigen inferiormente hasta el borde superomedial de la escápula (figs. 3-23 y 3-27; tabla 3-4). Fiel a su nombre, este músculo, si actúa en conjunción con la porción descendente del trapecio, eleva la escápula o la fija (opone resistencia a las fuerzas que la descenderían, como sucede, por ejemplo, cuando se transporta un peso) (fig. 3-25, tabla 3-5).

Junto a los romboides y el pectoral menor, rota la escápula y hace descender la cavidad glenoidea (la inclina inferiormente). Si los dos elevadores de la escápula se contraen bilateralmente junto con el trapecio, hacen que se extienda el cuello; su acción unilateral puede contribuir a la flexión lateral del cuello (hacia el lado del músculo activo).

Romboides. Los dos **romboides** (mayor y menor), que no siempre están claramente separados uno de otro, tienen forma romboidea (de paralelogramo equilátero oblicuo) (figs. 3-23 y 3-28; tabla 3-4). Se sitúan en profundidad al trapecio y forman bandas paralelas amplias que discurren inferolateralmente desde las vértebras hasta el borde medial de la escápula. El delgado y aplanado **romboides mayor** es aproximadamente dos veces más ancho que el grueso **romboides menor,** situado superior a él.

Los romboides retraen y rotan la escápula, con lo que desciende la cavidad glenoidea (tabla 3-5). También ayudan al serrato anterior a mantener la escápula contra la pared torácica y la fijan durante los movimientos del miembro superior. Los romboides actúan cuando se hacen bajar con fuerza los miembros superiores partiendo de una posición elevada (p. ej., cuando se clava una estaca con un mazo).

Para explorar los romboides (o la función del nervio dorsal de la escápula que los inerva) el sujeto debe situar sus manos en la parte posterior de las caderas y desplazar los codos posterior-mente contra resistencia (ejercida por el examinador). Esta maniobra permite palpar los romboides a lo largo de los bordes mediales de las escápulas, siempre y cuando sus movimientos sean normales; al encontrarse en profundidad con respecto a los trapecios, son difíciles de visualizar.

FIGURA 3-24. Trapecio.

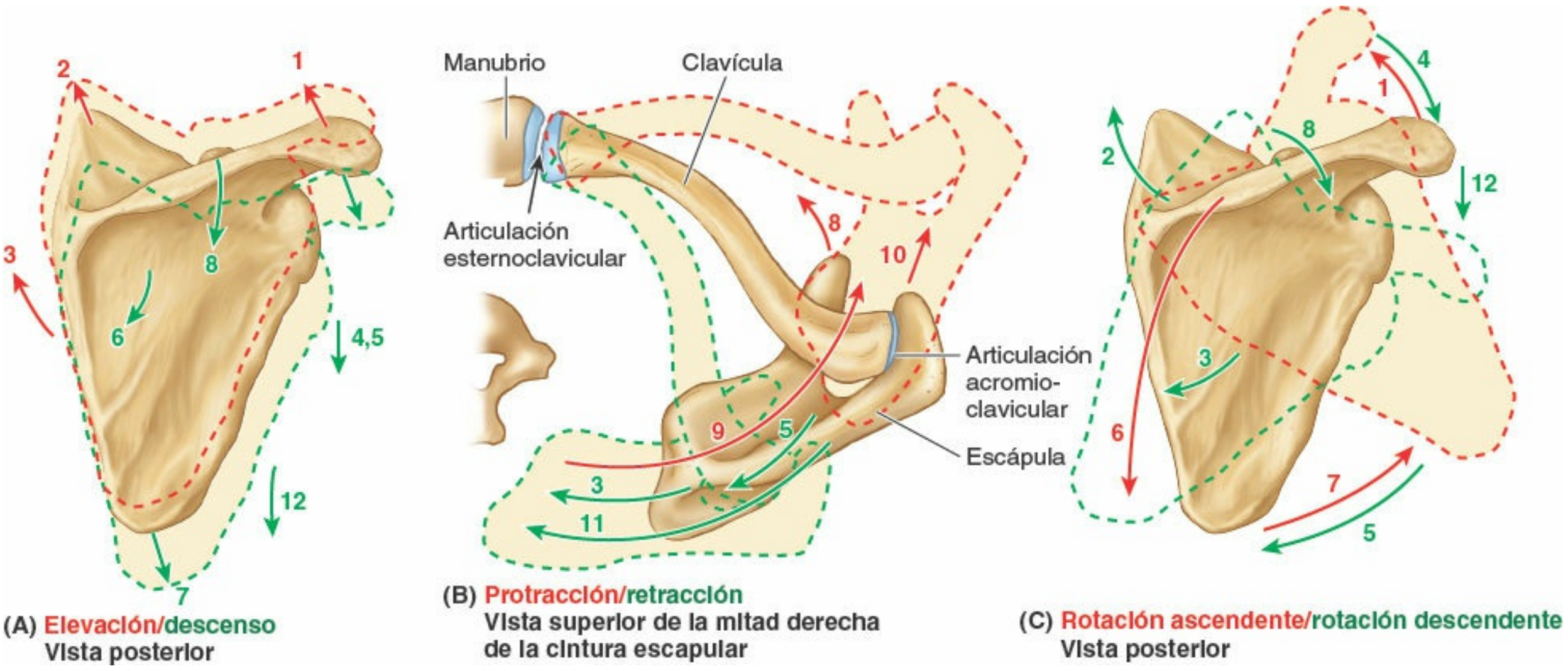

FIGURA 3-25. Movimientos de la escápula y músculos que los producen. Las *flechas* indican la dirección de tracción; los músculos (y la gravedad) que producen cada movimiento están identificados por *números*, que se relacionan en la tabla 3-5.

TABLA 3-5. MOVIMIENTOS DE LA ESCÁPULA

Movimiento de la escápula	Músculos que producen el movimiento[a]	Nervio para los músculos	Amplitud del movimiento (rotación angular; desplazamiento lineal)
Elevación	**Trapecio, porción descendente** (1) Elevador de la escápula (2) Romboides (3)	Accesorio (NC XI) } Dorsal de la escápula	10-12 cm
Descenso	**Gravedad** (12) Pectoral mayor, porción esternocostal inferior (4) Dorsal ancho (5) Trapecio, porción ascendente (6) Serrato anterior, porción inferior (7) Pectoral menor (8)	 Nervios pectorales Toracodorsal Accesorio (NC XI) Torácico largo Pectoral medial	
Protracción	**Serrato anterior** (9) Pectoral mayor (10) Pectoral menor (8)	Torácico largo Nervios pectorales Pectoral medial	40-45°; 15 cm
Retracción	**Trapecio, porción media** (11) Romboides (3) Dorsal ancho (5)	Accesorio (NC XI) Dorsal de la escápula Toracodorsal	
Rotación ascendente[b]	**Trapecio, porción descendente** (1) Trapecio, porción ascendente (6) **Serrato anterior, porción inferior** (7)	} Accesorio (NC XI) Torácico largo	60°; ángulo inferior: 10-12 cm; ángulo superior: 5-6 cm
Rotación descendente[c]	Gravedad (12) Elevador de la escápula (2) Romboides (3) **Dorsal ancho** (5) Pectoral menor (8) Pectoral mayor, porción esternocostal inferior (4)	} Dorsal de la escápula Toracodorsal Pectoral medial Nervios pectorales medial y lateral	

[a] En negrita el(los) movimiento(s) principal(es). La numeración se refiere a la figura 3-25.
[b] La cavidad glenoidea se mueve superiormente, como en la abducción del brazo.
[c] La cavidad glenoidea se mueve inferiormente, como en la aducción del brazo.

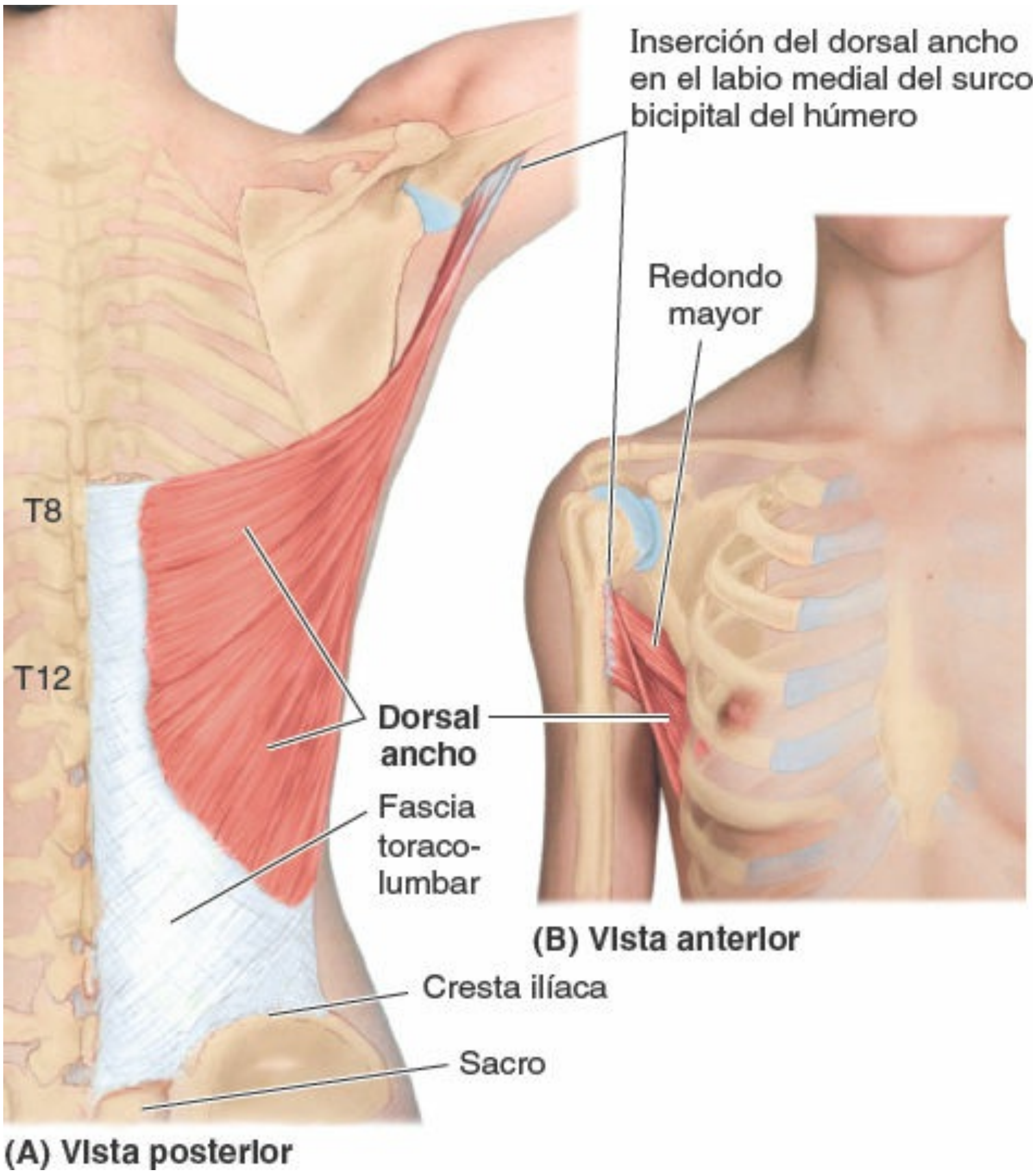

FIGURA 3-26. Dorsal ancho. A) Inserciones proximales. **B)** Inserción distal. Para más detalles veáse la tabla 3-4.

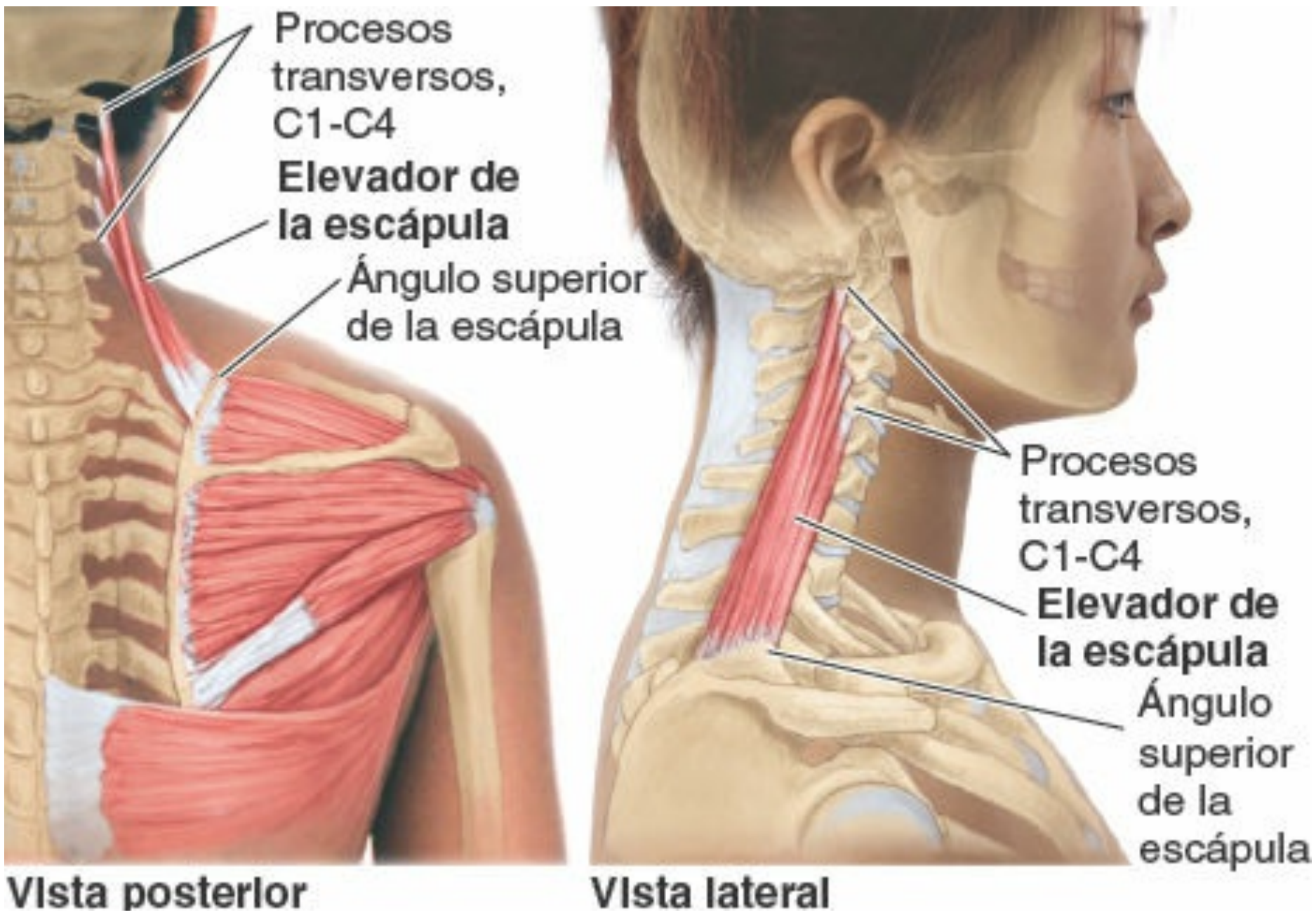

FIGURA 3-27. Elevador de la escápula.

MÚSCULOS ESCAPULOHUMERALES (INTRÍNSECOS DEL HOMBRO)

Los **seis músculos escapulohumerales** (deltoides, redondo mayor, supraespinoso, infraespinoso, subescapular y redondo menor) son relativamente cortos, se extienden desde la escápula hasta el húmero, y actúan sobre la articulación del hombro. Estos músculos se ilustran en las figuras 3-23 y 3-29, y sus inserciones, inervación y principales acciones se resumen en la tabla 3-3.

Deltoides. El **deltoides** es un potente y grueso músculo de textura tosca que recubre el hombro y forma su contorno redondeado (figs. 3-23 y 3-30; tabla 3-6). Como su nombre indica, tiene forma de la letra griega delta (Δ) invertida. Se divide en dos porciones unipenniformes (anterior o clavicular y posterior o espinal) y una multipenniforme (media o acromial, v. fig. 1-18), que pueden actuar separadamente o como un todo. Cuando las tres porciones del deltoides se contraen simultáneamente, el brazo se abduce. Las porciones clavicular y espinal actúan como tensores que sostienen el brazo cuando se encuentra en abducción.

Para iniciar el movimiento durante los primeros 15° de la abducción, el deltoides recibe la ayuda del supraespinoso (fig. 3-29 B). Cuando el brazo se encuentra en aducción completa, la línea de tracción del deltoides coincide con el eje del húmero, de modo que este tira directamente del hueso hacia arriba y no puede iniciar ni generar abducción. No obstante, el deltoides es capaz de actuar como un músculo coaptador porque opone resistencia al desplazamiento inferior de la cabeza del húmero en la cavidad glenoidea (p. ej., cuando se levanta o se lleva una maleta). Para iniciar la abducción desde una posición de aducción completa se necesita la acción del supraespinoso o bien que el sujeto se incline hacia un lado para que el movimiento se inicie debido a la fuerza de la gravedad. El deltoides se vuelve completamente eficaz como abductor tras los primeros 15° de movimiento.

Las porciones clavicular y espinal del deltoides actúan en el balanceo que realizan los miembros superiores cuando se camina. La porción clavicular colabora con el pectoral mayor en la flexión del brazo, y la espinal con el dorsal ancho en su extensión. El deltoides también ayuda a estabilizar la articulación del hombro y a mantener la cabeza del húmero en la cavidad glenoidea durante los movimientos del miembro superior.

Para explorar el deltoides (o la función del nervio axilar que lo inerva), el sujeto debe abducir el brazo contra resistencia desde una posición de aproximadamente 15° (fig. 3-31). Esta maniobra permite observar y palpar fácilmente el deltoides, siempre y cuando sus movimientos sean normales. Si la persona está en decúbito supino se evita la influencia de la gravedad.

Redondo mayor. El **redondo mayor** es un grueso músculo redondeado que discurre lateralmente al tercio inferolateral de la escápula (figs. 3-23, 3-29 A y B, y 3-32; tabla 3-6). Su borde inferior forma el borde inferior de la parte lateral de la pared posterior de la axila. El redondo mayor aduce y rota medialmente el brazo. También puede participar en su extensión a partir de la posición flexionada, y es un importante estabilizador de la cabeza humeral en la cavidad glenoidea (la fija en su receptáculo).

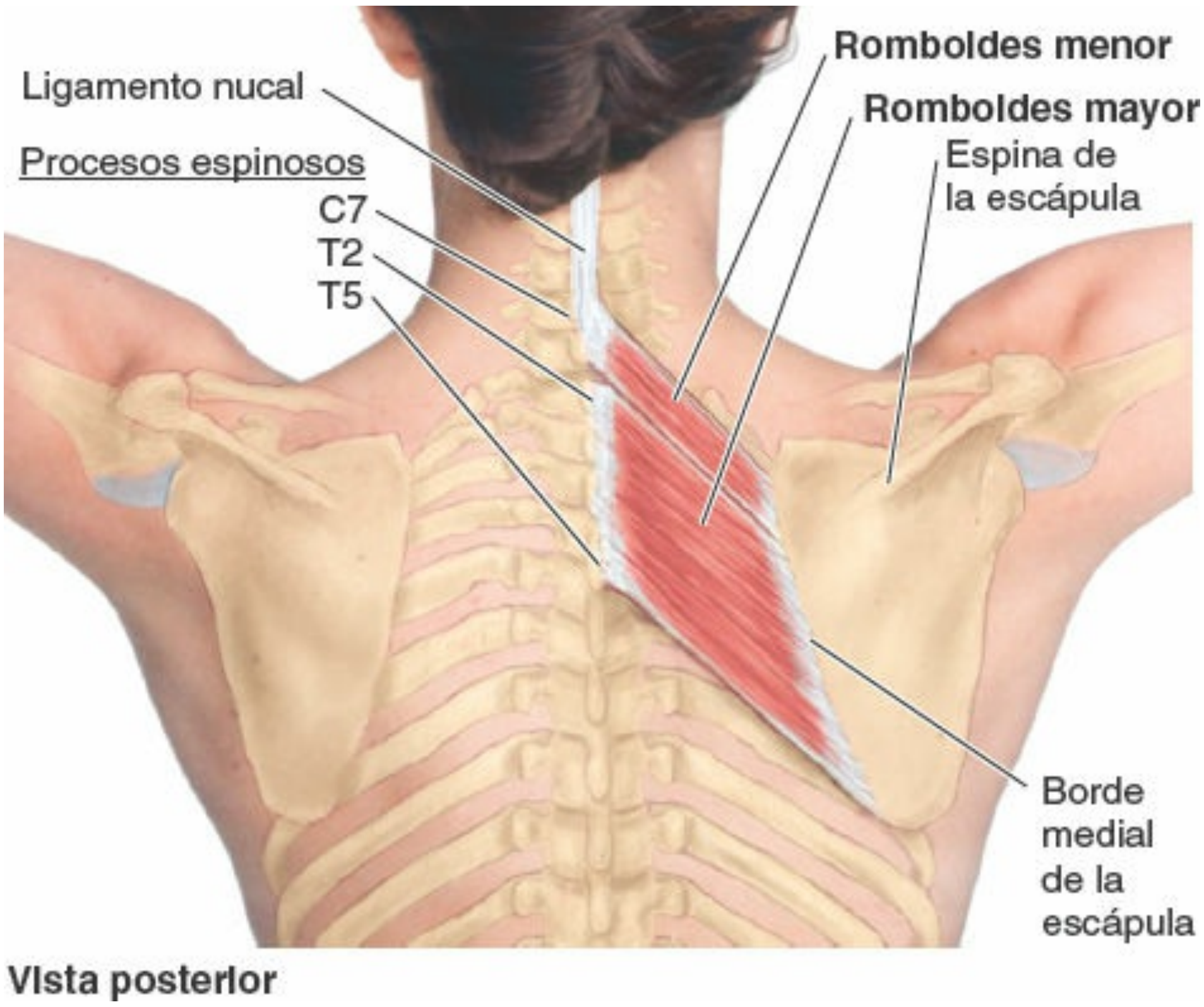

FIGURA 3-28. Romboides.

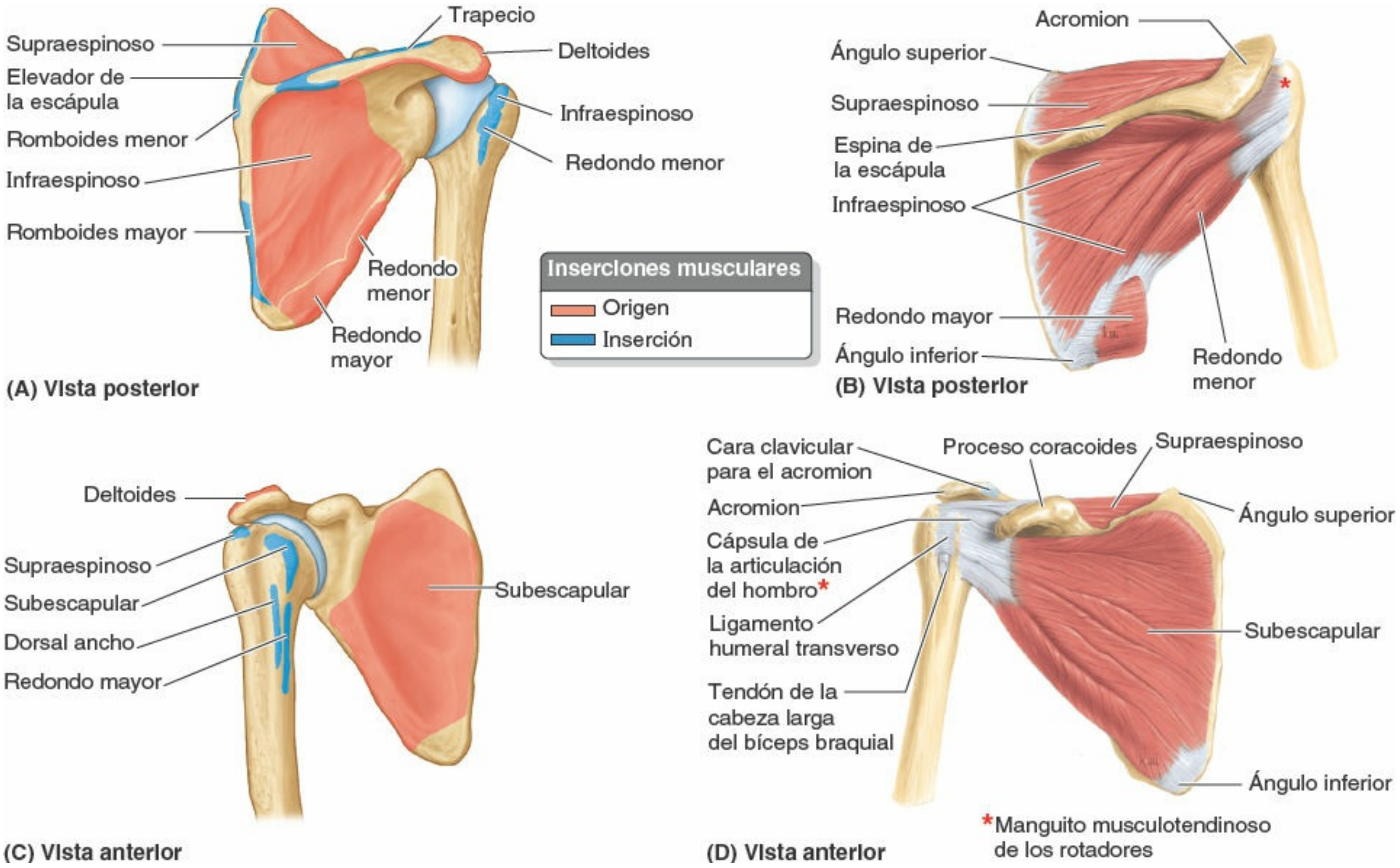

FIGURA 3-29. Músculos escapulohumerales. A a **D)** Estos músculos van desde la escápula al húmero y actúan sobre la articulación del hombro. Aquí no se incluye el deltoides, que se muestra en la figura 3-30.

TABLA 3-6. MÚSCULOS ESCAPULOHUMERALES (INTRÍNSECOS DEL HOMBRO)

Músculo	Inserción proximal	Inserción distal	Inervación[a]	Acción del músculo
Deltoides	Tercio lateral de la clavícula; acromion y espina de la escápula	Tuberosidad deltoidea del húmero	Nervio axilar (**C5**, C6)	La porción clavicular (anterior) flexiona y rota el brazo medialmente; la porción acromial (media) abduce el brazo; la porción espinal (posterior) extiende y rota el brazo lateralmente
Supraespinoso[b]	Fosa supraespinosa de la escápula	Carilla superior del tubérculo mayor del húmero	Nervio supraescapular (C4, **C5**, C6)	Inicia la abducción del brazo y ayuda al deltoides en ésta, y actúa con los músculos del manguito de los rotadores[b]
Infraespinoso[b]	Fosa infraespinosa de la escápula	Carilla media del tubérculo mayor del húmero	Nervio supraescapular (**C5**, C6)	Rota lateralmente el brazo; actúa con los músculos del manguito de los rotadores[b]
Redondo menor[b]	Porción media del borde lateral de la escápula	Carilla inferior del tubérculo mayor del húmero	Nervio axilar (**C5**, C6)	Rota lateralmente el brazo, y actúa con los músculos del manguito de los rotadores[b]
Redondo mayor	Cara posterior del ángulo inferior de la escápula	Labio medial del surco intertubercular del húmero	Nervio subescapular inferior (C5, **C6**)	Aduce y rota el brazo medialmente
Subescapular[b]	Fosa subescapular (la mayor parte de la cara anterior de la escápula)	Tubérculo menor del húmero	Nervios subescapulares superior e inferior (C5, **C6**, C7)	Rota medialmente el brazo; como parte del manguito de los rotadores, ayuda a mantener la cabeza humeral en la cavidad glenoidea

[a] Las abreviaturas indican la inervación segmentaria medular (p. ej., «**C5**, C6» indica que los nervios que inervan el deltoides derivan de los segmentos cervicales quinto y sexto de la médula espinal). Las abreviaturas en negrita (**C5**) indican la inervación segmentaria principal. La lesión de uno o más de estos segmentos de la médula espinal o de las raíces nerviosas motoras que se originan en ellos provoca la parálisis de los músculos implicados.
[b] En conjunto, los músculos supraespinoso, infraespinoso, redondo menor y subescapular se conocen como músculos del manguito de los rotadores. Su función principal durante todos los movimientos de la articulación del hombro (glenohumeral) es mantener la cabeza del húmero en la cavidad glenoidea de la escápula.

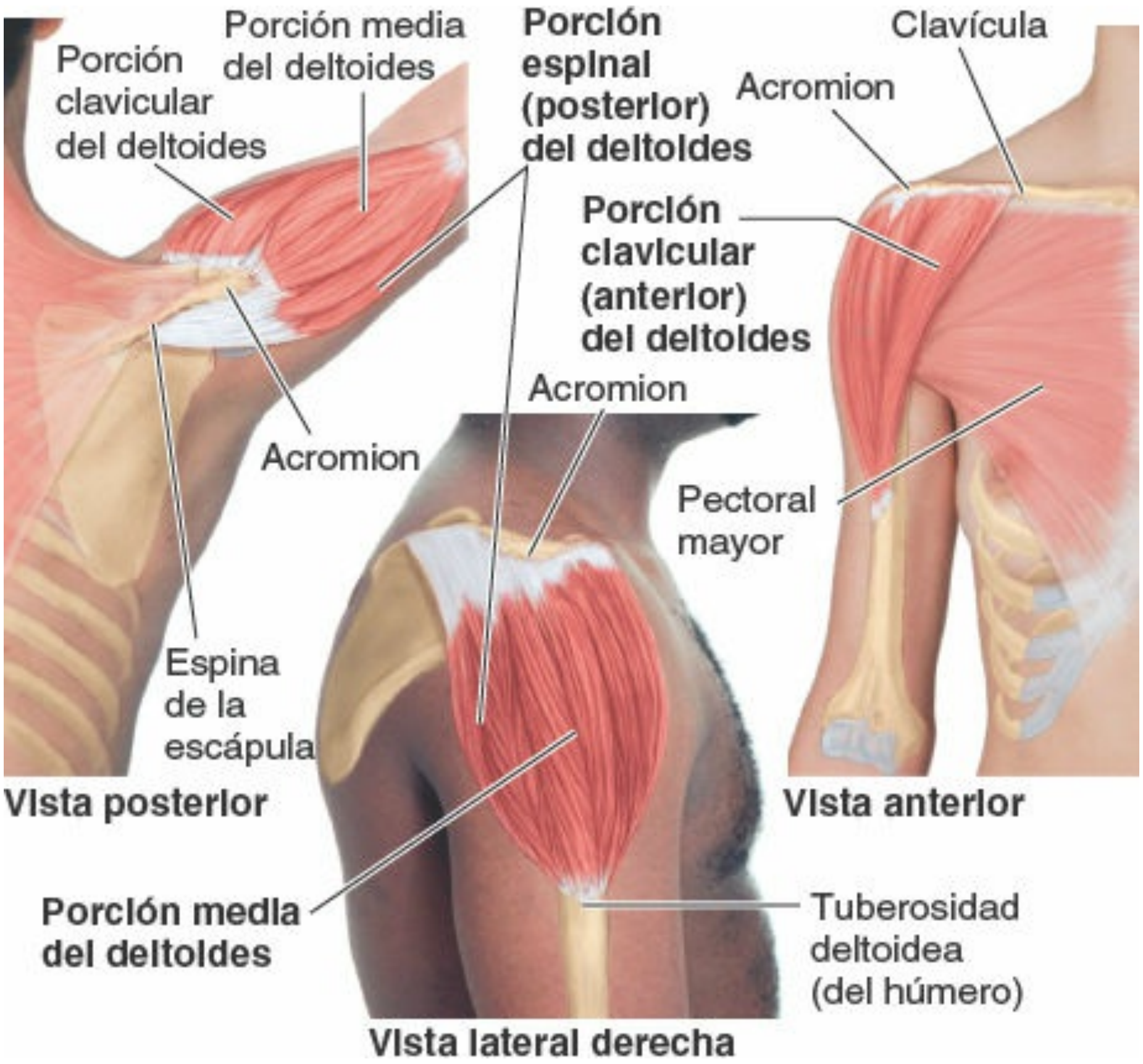

FIGURA 3-30. **Deltoides.**

Para explorar el redondo mayor (o la función del nervio subescapular inferior que lo inerva), el sujeto debe poner el brazo en abducción y aducirlo contra resistencia. Esta maniobra permite observar y palpar fácilmente el músculo en el pliegue posterior de la axila, siempre y cuando sus movimientos sean normales (fig. 3-34).

MÚSCULOS DEL MANGUITO DE LOS ROTADORES

Cuatro de los músculos escapulohumerales (músculos intrínsecos del hombro) —el supraespinoso, el infraespinoso, el redondo menor y el subescapular— reciben el nombre de **músculos del manguito de los rotadores** porque forman un manguito musculotendinoso rotador alrededor de la articulación del hombro (figs. 3-29 B y D, y 3-33). Con la excepción del supraespinoso, todos ellos son rotadores del húmero; el supraespinoso, además de formar parte del manguito de los rotadores, inicia y ayuda al deltoides en los primeros 15° de la abducción del brazo.

FIGURA 3-31. Exploración del músculo deltoides. El examinador se opone a la abducción del brazo del paciente por el deltoides. Cuando la función del deltoides es normal, puede palparse la contracción de la porción media del músculo.

FIGURA 3-32. Redondo mayor.

Los tendones de estos cuatro músculos se fusionan con la membrana fibrosa de la cápsula de la articulación del hombro (fig. 3-29 D) y la refuerzan formando el manguito rotador que la protege y le da estabilidad. La contracción tónica de estos

músculos sujeta firmemente la relativamente grande cabeza del húmero en la pequeña y poco profunda cavidad glenoidea de la escápula durante los movimientos del brazo. Los músculos del manguito de los rotadores y sus inserciones se ilustran en la figura 3-29, y sus inserciones, inervación y principales acciones se resumen en la tabla 3-3.

Supraespinoso. El **supraespinoso** ocupa la fosa supraespinosa de la escápula (figs. 3-5 A, 3-29 A y B, y 3-33 A). Una bolsa lo separa del cuarto lateral de la fosa. (V. «Deltoides», para una explicación de la acción cooperativa de este músculo.)

Para explorar el supraespinoso, el sujeto debe abducir el brazo contra resistencia desde la posición de aducción completa mientras el examinador palpa el músculo por encima de la espina de la escápula.

Infraespinoso. El **infraespinoso** ocupa los tres cuartos mediales de la fosa infraespinosa (v. fig. 3-5 A) y está parcialmente cubierto por el deltoides y el trapecio. Aparte de estabilizar la articulación del hombro, es un potente rotador lateral del húmero.

Para explorar el infraespinoso, el sujeto debe flexionar el codo y aducir el brazo, para luego rotarlo lateralmente contra resistencia. Esta maniobra permite palpar el músculo inferior a la espina de la escápula, siempre y cuando sus movimientos sean normales. *Para explorar la función del nervio supraescapular,* que inerva al supraespinoso y al infraespinoso, deben examinarse ambos músculos tal como se ha descrito.

Redondo menor. El **redondo menor** es un músculo estrecho y alargado al que oculta por completo el deltoides y que no siempre se distingue claramente del infraespinoso. Colabora con el infraespinoso en la rotación lateral del brazo y participa en su aducción. La mejor manera de distinguir el redondo menor y el infraespinoso es por su inervación: la del primero procede del nervio axilar y la del segundo del nervio supraescapular (v. tabla 3-6).

Subescapular. El **subescapular** es un músculo grueso y triangular que se sitúa sobre la cara costal de la escápula y forma parte de la pared posterior de la axila (figs. 3-29 C y D, y 3-33 A). En su trayecto hacia el húmero cruza la cara anterior de la articulación del hombro. El subescapular es el principal rotador medial del brazo y también participa en su aducción. Junto con los otros músculos del manguito de los rotadores mantiene la cabeza del húmero en la cavidad glenoidea durante todos los movimientos de la articulación del hombro (es decir, estabiliza esta articulación durante los movimientos del codo, el carpo y la mano).

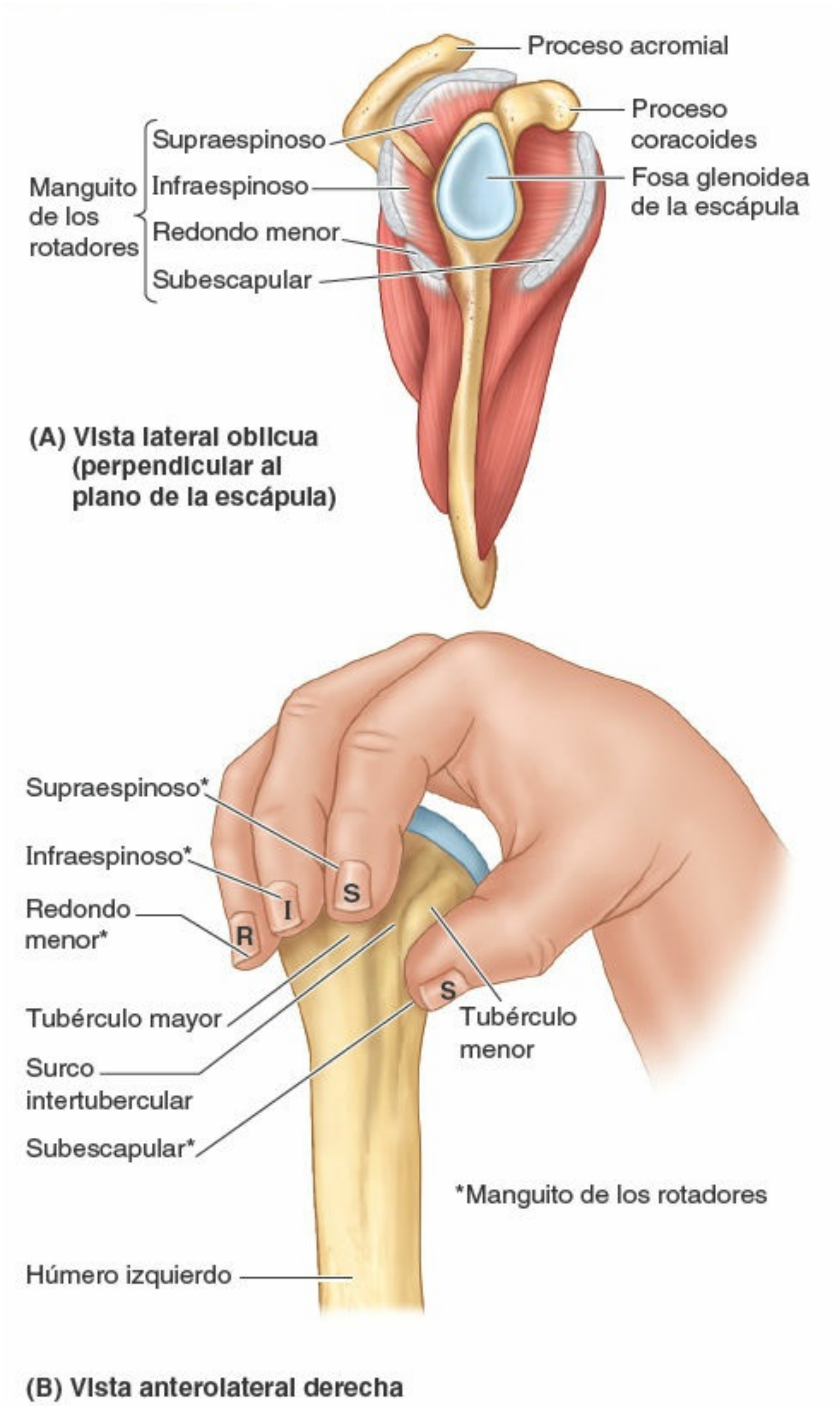

FIGURA 3-33. Disposición de los músculos del manguito de los rotadores. A) Llegando desde lados opuestos y tres fosas separadas en la escápula, los cuatro músculos del manguito de los rotadores discurren lateralmente para envolver la cabeza del húmero. **B)** La función primordial combinada de los cuatro músculos del manguito de los rotadores es «agarrar» y traccionar medialmente la cabeza del húmero, relativamente grande, manteniéndola fija sobre la cavidad glenoidea de la escápula, más pequeña y poco profunda. Los tendones de los músculos (representados por los tres dedos y el pulgar) se fusionan con la membrana fibrosa de la cápsula de la articulación del hombro para formar un manguito de los rotadores musculotendinoso, que refuerza la cápsula por tres lados (anterior, superior y posteriormente) y proporciona un apoyo activo a la

articulación.

Anatomía de superficie de las regiones pectoral, escapular y deltoidea

La *clavícula* es el límite que separa la raíz del cuello del tórax. También indica la «división» entre los «territorios del drenaje linfático» cervical profundo y axilar (como una cordillera que divide dos vertientes fluviales): la linfa de las estructuras superiores a las clavículas drena a través de los nódulos cervicales profundos, y la de las inferiores a las clavículas, hasta la altura del ombligo, drena a través de los nódulos linfáticos axilares.

La **fosa infraclavicular** es el área deprimida situada justo inferior a la parte lateral de la clavícula (fig. 3-34). Esta depresión se superpone al **triángulo clavipectoral (deltopectoral),** limitado por la clavícula superiormente, el pectoral mayor medialmente y el deltoides lateralmente, que puede ser visible en la fosa en los individuos delgados. La *vena cefálica,* tras ascender por el miembro superior, entra en el triángulo clavipectoral y perfora la fascia clavipectoral para acabar en la *vena axilar*. El *proceso coracoides* de la escápula no es subcutáneo, sino que está cubierto por el borde anterior del deltoides; no obstante, se puede notar su punta en la palpación profunda de la cara lateral del triángulo clavipectoral. El proceso coracoides se utiliza como punto de referencia óseo cuando se lleva a cabo un bloqueo del plexo braquial, y su posición es importante en el diagnóstico de las luxaciones del hombro.

Si el sujeto sostiene un peso, se puede palpar el inclinado borde anterior del *trapecio* y el lugar en que sus fibras superiores se insertan en el tercio lateral de la clavícula. Cuando el brazo se abduce y luego se aduce contra resistencia, puede visualizarse y palpar la *porción esternocostal del pectoral mayor*. Si se pinza con los dedos el *pliegue anterior de la axila,* que delimita la axila anteriormente, puede llegarse a tocar el borde inferior de la *porción esternocostal del pectoral mayor*. Inferiormente al pliegue anterior de la axila son visibles varias digitaciones del *serrato anterior*. El *pliegue posterior de la axila* está compuesto por piel y tejido muscular (dorsal ancho y redondo mayor), y delimita la axila posteriormente.

Se puede seguir con los dedos el borde lateral del acromion en dirección posterior hasta que termina en el *ángulo acromial* (fig. 3-35 A). Clínicamente, la *longitud del brazo* se mide desde el ángulo acromial hasta el cóndilo lateral del húmero. La *espina de la escápula* es subcutánea en todo su recorrido y es fácil de palpar en su curso en dirección medial y ligeramente inferior partiendo del acromion (fig. 3-35 B). Cuando el brazo está en aducción, la *raíz de la espina de la escápula* (extremo medial) se localiza frente a la punta del proceso espinoso de T3. Inferior-mente a la raíz de la espina puede palparse el *borde medial de la escápula,* que cruza las costillas 3.ª a 7.ª (fig. 3-35 C); en algunas personas, especialmente si son delgadas, puede ser visible. El *ángulo inferior de la escápula* es fácil de palpar y normalmente se puede ver. Si se agarra el ángulo inferior de la escápula con los dedos, se puede mover esta arriba y abajo. Cuando el brazo se encuentra en aducción, el ángulo inferior de la escápula se opone a la punta del proceso espinoso de T7 y descansa sobre la 7.ª costilla o el 7.º espacio intercostal.

Cuando el brazo se encuentra en aducción, el **tubérculo mayor del húmero** es el

punto óseo más lateral del hombro y se puede tocar a la palpación profunda a través del deltoides, inferior al borde lateral del acromion. Cuando se abduce el brazo, el tubérculo mayor desaparece debajo del acromion y ya no puede palparse. El **deltoides,** al cubrir la parte proximal del húmero, forma el contorno muscular redondeado del hombro. Los bordes y las partes del deltoides normalmente son visibles cuando el brazo se abduce contra resistencia (fig. 3-36). En las *luxaciones del hombro* es típica la pérdida del aspecto redondeado de la musculatura y la aparición de una depresión superficial distal al acromion debido al desplazamiento de la cabeza del húmero. El **redondo mayor** es prominente cuando el sujeto aduce y rota medialmente el brazo contra resistencia partiendo de una posición previa en abducción (como sucede cuando un gimnasta estabiliza o fija la articulación del hombro al hacer «el Cristo» en las anillas).

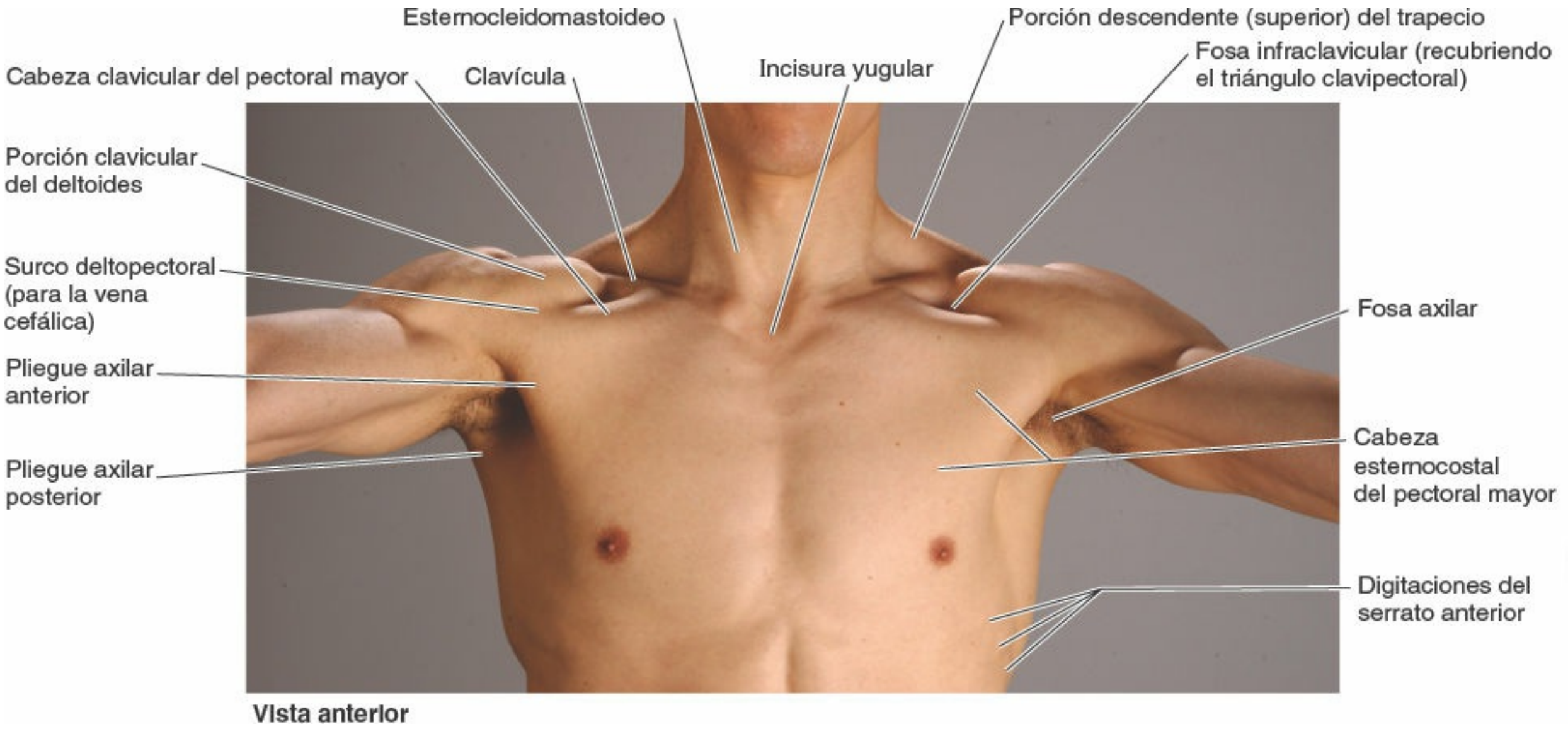

FIGURA 3-34. **Anatomía de superficie de las regiones deltoidea y pectoral.**

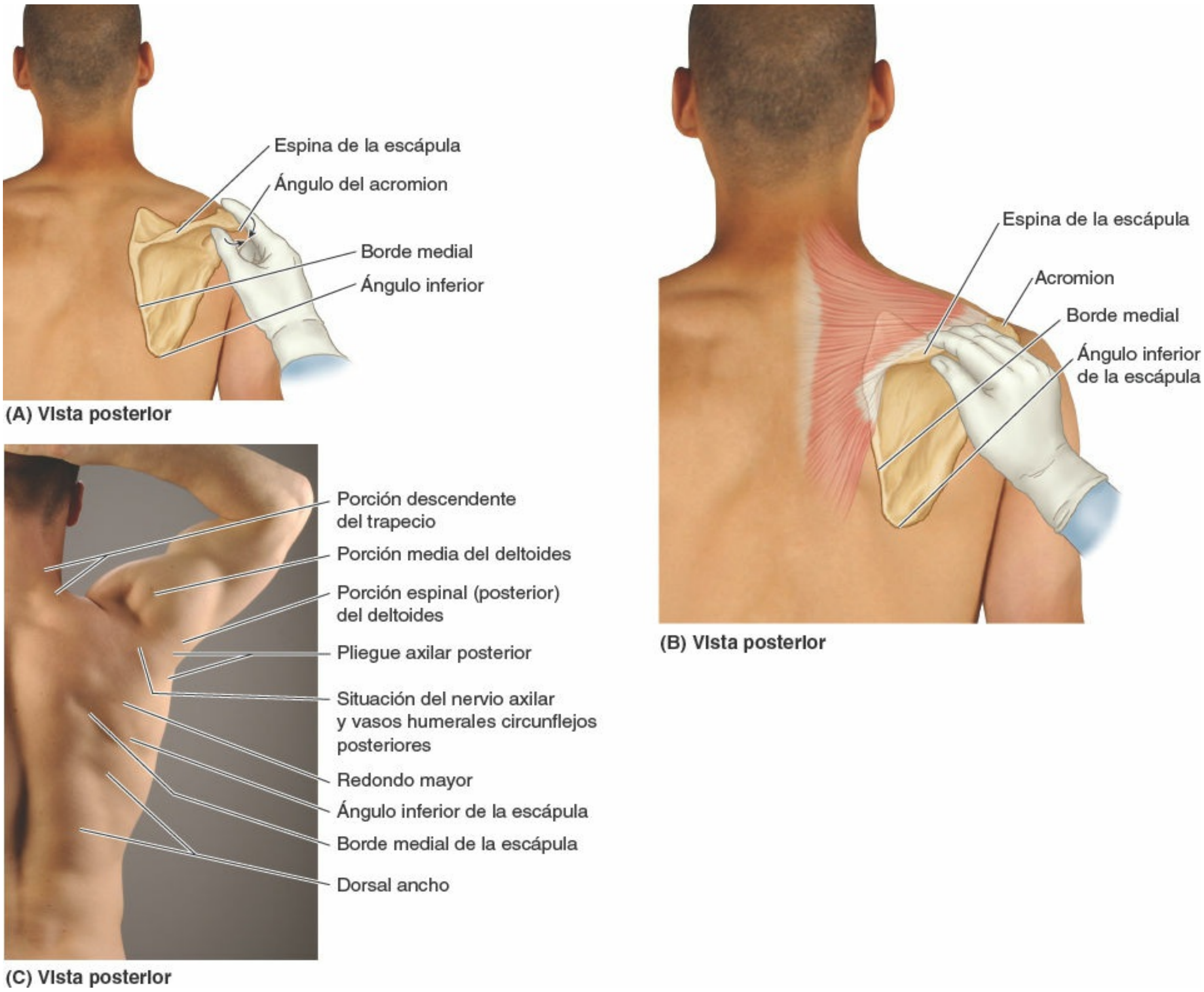

FIGURA 3-35. Anatomía de superficie de la escápula y la región escapular.

En el movimiento de abducción de los miembros superiores, la escápula se desplaza lateralmente sobre la pared torácica, y ello permite la palpación de los *romboides.* Al encontrarse estos últimos en profundidad con respecto al *trapecio,* no siempre son visibles. Si se produce una parálisis de los romboides de un lado, la escápula de la mitad del cuerpo afectada se aparta más de la línea media que la otra porque los músculos paralizados son incapaces de retraerla.

AXILA

La **axila** es el espacio piramidal inferior a la articulación del hombro y superior a la fascia axilar localizado en la unión entre el brazo y el tórax (fig. 3-37). La axila proporciona una vía de paso, o «centro de distribución», normalmente protegida por el miembro superior aducido, para las estructuras vasculonerviosas que discurren hacia el miembro superior y retornan de él. Desde este centro de distribución, las estructuras vasculonerviosas pasan:

- Superiormente a través del *conducto cervicoaxilar* hacia (o desde) la raíz del cuello (fig. 3-37 A).
- Anteriormente a través del *triángulo clavipectoral* hacia la región pectoral (fig. 3-37 D).

- Inferior y lateralmente hacia el propio miembro.
- Posteriormente a través del *espacio cuadrangular* hacia la región escapular.
- Inferior y medialmente a lo largo de la pared torácica hacia los músculos axioapendiculares situados inferiormente (serrato anterior y dorsal ancho).

La forma y el tamaño de la axila varían según la posición del brazo; de hecho, casi desaparece cuando este se encuentra en abducción completa (una posición, por cierto, en la cual su contenido es vulnerable). En virtud de un reflejo de «cosquillas», la mayoría de las personas recupera rápidamente la posición protegida cuando existe la amenaza de una invasión de la zona.

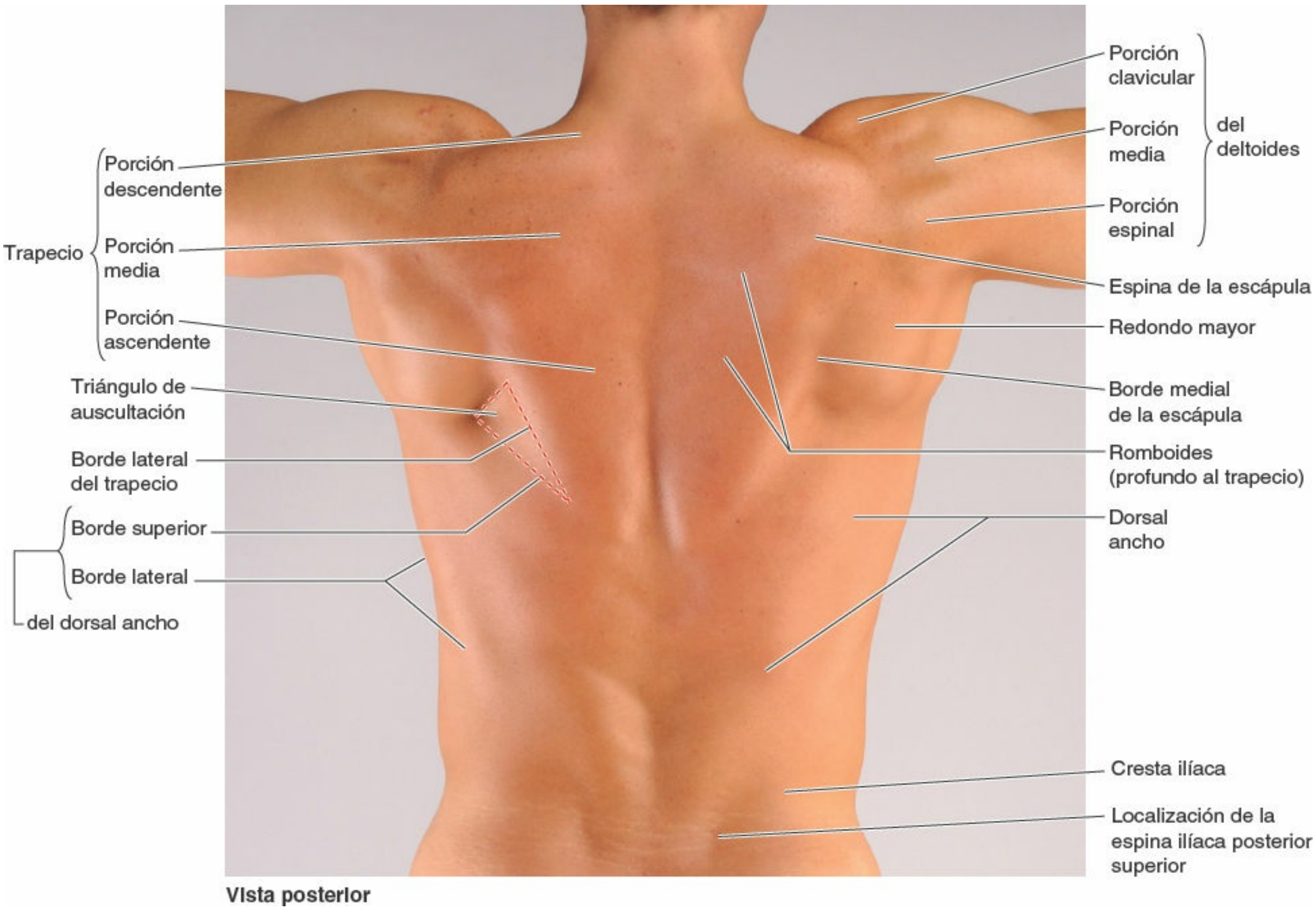

FIGURA 3-36. Anatomía de superficie de los músculos axioapendiculares y escapulohumerales.

CUADRO CLÍNICO

REGIONES PECTORAL, ESCAPULAR Y DELTOIDEA

Ausencia congénita de una parte del cuerpo, órgano o tejidos (agenesia)

El fallo en la formación de una parte del cuerpo u órgano, generalmente por la falta de señalización genética para producir el tejido primordial y la falta de desarrollo consiguiente en el embrión, se conoce como *agenesia* de una estructura particular. Si la estructura es *vital* (necesaria para la vida), el feto no sobrevivirá. La falta de formación de una parte no vital suele permitir la supervivencia con limitaciones que pueden ser leves o graves. La reconstrucción

quirúrgica puede permitir el restablecimiento de la apariencia y una función normal o casi normal.

Históricamente, la agenesia de una estructura específica contribuyó a comprender la función de dicha estructura y dio una visión sobre la capacidad del cuerpo de compensar y adaptarse, así como del papel normal de esta estructura para influir en el desarrollo de otras estructuras regionales o sistémicas. Por ejemplo, la ausencia de un músculo, no sólo afecta a la forma del cuerpo, sino que revela la función de ese músculo en la posición durante el reposo y el movimiento, influye en el crecimiento de los huesos en los que se inserta y el papel que tiene sobre los músculos opuestos y la posibilidad de los músculos sinérgicos de compensar su ausencia. El resultado de la agenesia muscular predice los efectos de la parálisis muscular o la extirpación quirúrgica: la incapacidad de realizar movimientos específicos por la falta de contracción fásica y la posición en reposo determinada por la contracción tónica de los músculos antagonistas.

El síndrome de Poland es una anomalía congénita unilateral infrecuente del desarrollo de la extremidad superior, que a nivel más inferior causa agenesia del pectoral mayor (especialmente la parte esternocostal) y el pectoral menor (fig. C3-5). El pliegue axilar anterior formado por la piel y la fascia que cubre el borde inferior del pectoral mayor está ausente en el lado afectado y la localización del pezón es más inferior de lo habitual. La discapacidad funcional es similar a la experimentada por una mujer después de una mastectomía radical (extirpación de la mama y los músculos pectorales por cáncer mamario avanzado): debilidad en aducción y extensión del brazo, incapacidad de llevar el brazo en sentido anterior y rotación lateral del brazo en reposo. Las formas más graves de este **síndrome** son la hipoplasia mamaria (evidente en la infancia por ausencia del pezón), la ausencia de dos a cuatro segmentos costales (lo que presenta la posibilidad de herniación pulmonar) y deficiencias adicionales en el desarrollo de la extremidad libre.

Lesión del nervio torácico largo y parálisis del serrato anterior

Cuando se paraliza el serrato anterior a causa de una *lesión del nervio torácico largo* (v. fig. 3-22), el borde medial de la escápula se desplaza lateral y posteriormente respecto de la pared torácica. Esto da a la escápula la apariencia de un ala, especialmente cuando la persona se apoya sobre la mano o presiona el miembro superior contra una pared. Cuando se levanta el brazo, el borde medial y el ángulo inferior de la escápula se separan marcadamente de la pared torácica posterior, una deformación conocida como *escápula alada* (fig. C3-6). Además, es posible que el miembro superior no pueda abducirse más allá de la posición horizontal, ya que el serrato anterior es incapaz de rotar superiormente la cavidad glenoidea para permitir completar la abducción del miembro. Recuérdese que el trapecio también ayuda a elevar el brazo por encima de la horizontal. Aunque queda protegido cuando los miembros se encuentran situados a los lados del tronco, el nervio torácico largo es excepcional debido a su recorrido por la cara superficial del serrato anterior, al que inerva. De este modo, cuando se elevan los

miembros, como en una pelea con arma blanca, el nervio es especialmente vulnerable. Las lesiones por armas de fuego, que impactan en el tórax, son una causa frecuente de lesiones. También es vulnerable durante la mastectomía (extirpación de la mama afectada por un cáncer mamario).

FIGURA C3-5. Síndrome de Poland. Niña con síndrome de Poland grave con ausencia de los músculos pectorales y el pezón. (De Al-Quattan MM, Kozin SH: Update on embryology of the upper limb. *J Hand Surg Am* 38:1835, 2013 en Moore et al. 2016.)

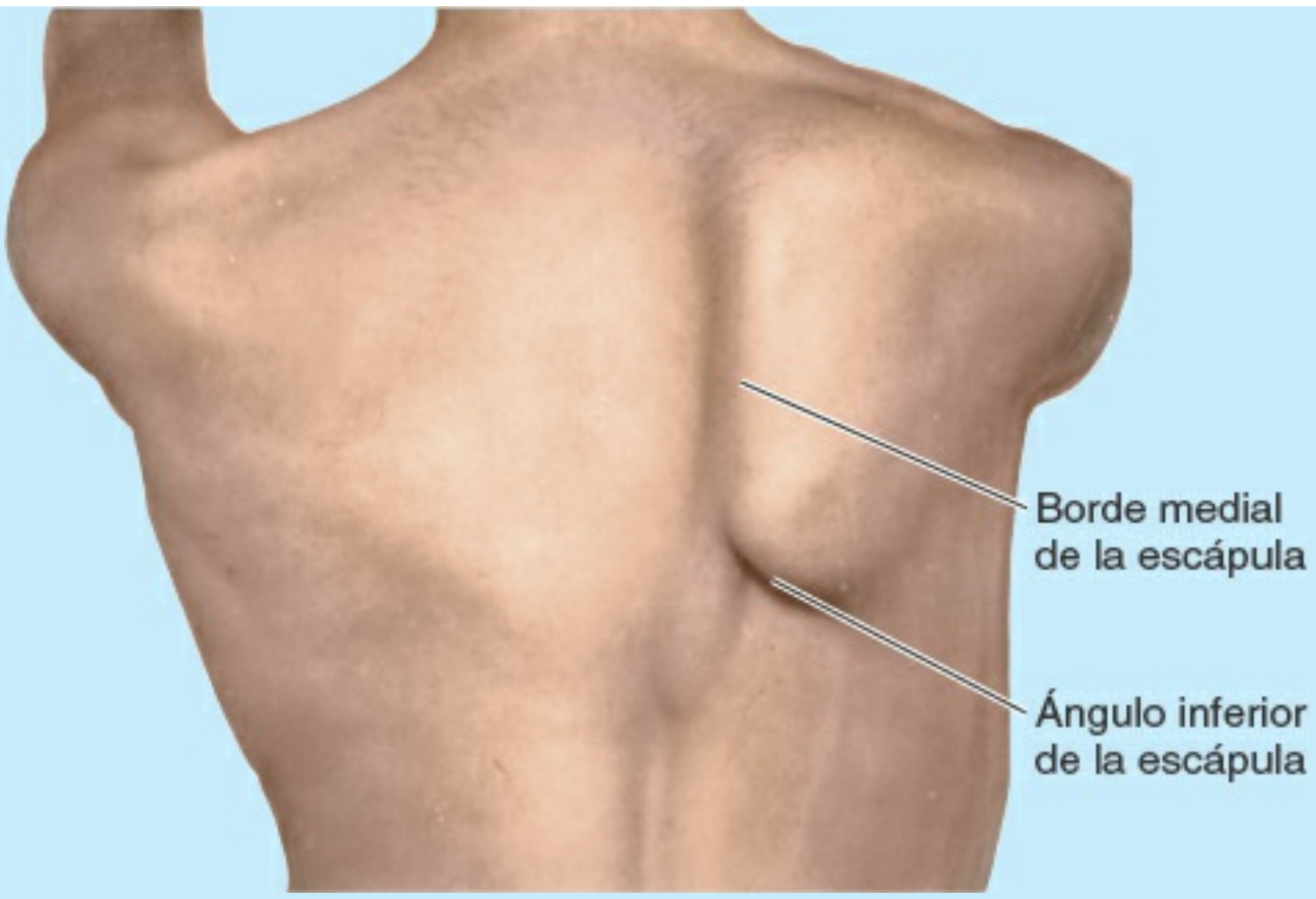

FIGURA C3-6. **Escápula alada derecha.**

Triángulo de auscultación

Junto al ángulo inferior de la escápula se encuentra una pequeña hendidura triangular en la musculatura. El borde horizontal superior del dorsal ancho, el borde medial de la escápula y el borde inferolateral del trapecio forman un *triángulo de auscultación* (v. figs. 3-23 y 3-36). Este hueco en la gruesa musculatura del dorso es un buen lugar para explorar los segmentos posteriores de los pulmones con un estetoscopio. Si se desplazan anteriormente las escápulas cruzando los brazos sobre el pecho y se flexiona el tronco, el triángulo de auscultación se hace más grande.

Lesión del nervio accesorio (NC XI)

La principal manifestación clínica de la *parálisis del nervio accesorio* es una intensa debilidad homolateral al elevar (encoger) los hombros contra resistencia. La lesión del nervio accesorio (espinal) a menudo se produce como resultado de un daño provocado por tracción como ocurre en el síndrome del latigazo cervical, tumores, biopsia de nódulos linfáticos cervicales o procedimientos quirúrgicos en el triángulo posterior. Las lesiones del nervio accesorio se tratan con más detalle en los capítulos 9 y 10.

Lesión del nervio toracodorsal

Las intervenciones quirúrgicas en la parte inferior de la axila implican el riesgo de lesionar el nervio toracodorsal (C6-C8) que inerva al dorsal ancho. Este nervio pasa inferiormente por la pared posterior de la axila y entra en el dorsal ancho cerca de donde este se vuelve tendinoso (fig. C3-7). El nervio toracodorsal también es vulnerable a las lesiones durante las mastectomías, cuando se extirpa la cola axilar de la mama. Asimismo, es vulnerable durante la cirugía de los nódulos linfáticos escapulares, ya que su porción terminal se sitúa

anterior a ellos y a la arteria subescapular (fig. C3-8).

El dorsal ancho y la porción inferior del pectoral mayor forman un cabestrillo muscular anteroposterior entre el tronco y el brazo; no obstante, el dorsal ancho constituye la parte más potente del cabestrillo. Cuando hay una *parálisis del dorsal ancho,* el sujeto es incapaz de elevar el tronco con los miembros superiores, como se hace al trepar. Asimismo, la persona no puede utilizar una muleta axilar, ya que esta empuja superior-mente al hombro. Estas son las principales actividades en que se precisa una depresión activa de la escápula; la depresión pa-siva provocada por la gravedad es adecuada para la mayoría de las actividades.

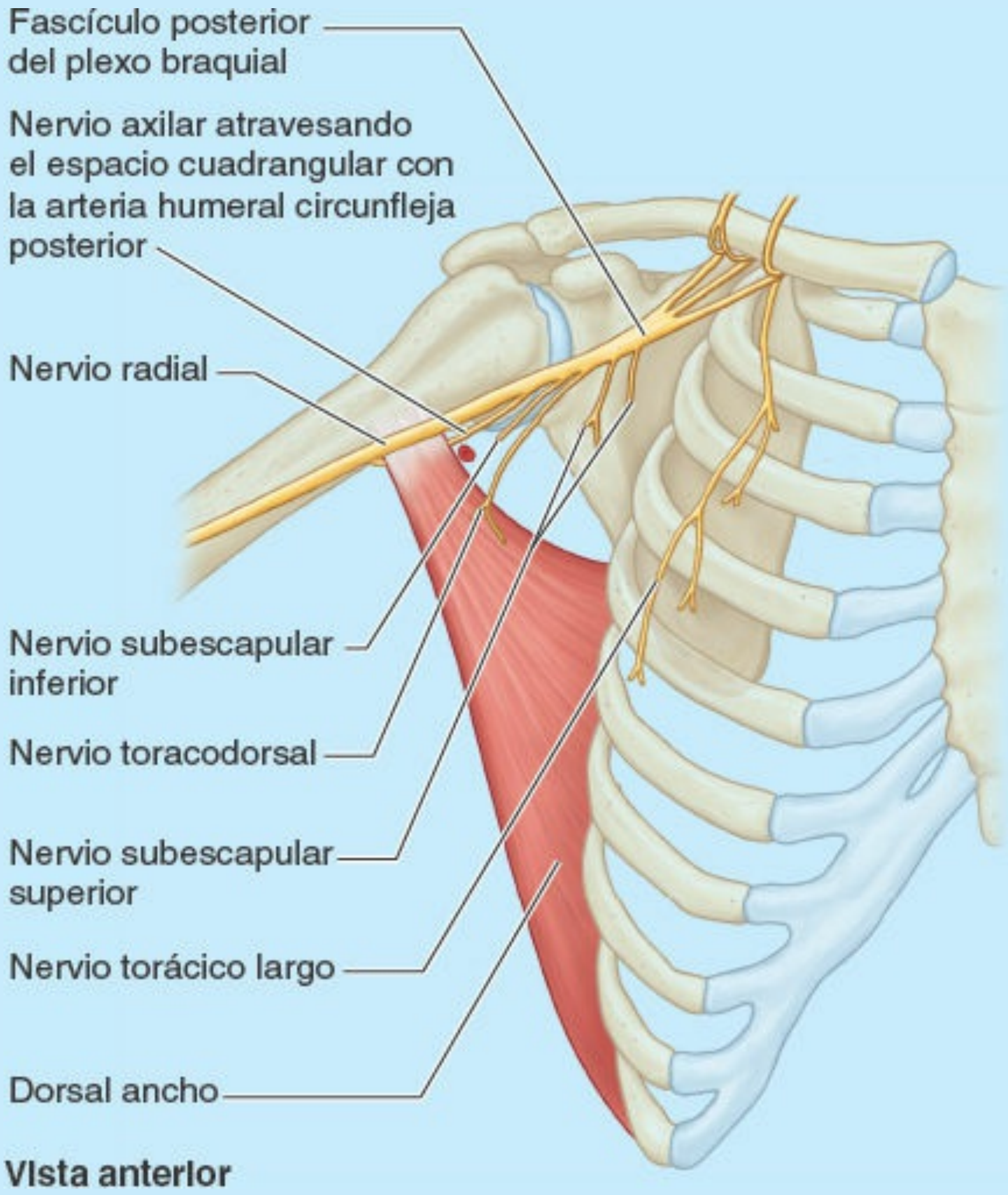

FIGURA C3-7. **Ramos del fascículo posterior del plexo braquial, incluido el nervio toracodorsal.**

Lesión del nervio dorsal de la escápula

La lesión del nervio dorsal de la escápula, el nervio para los romboides, afecta a las acciones de estos múscu los. Si se paralizan los romboides de un lado, la escápula de ese lado se sitúa más alejada de la línea media que la del lado sano.

Lesión del nervio axilar

El deltoides se atrofia cuando el nervio axilar (C5 y C6) está gravemente dañad Como el nervio pasa inferior a la cabeza del húmero y se enrolla alrededor del cuello quirúrgico de este (fig. C3-9 A), normalmente se lesiona cuando se fractura esta parte del húmero. También puede dañarse en la luxación de la articulación del hombro y por compresión debido al uso incorrecto de muletas. A medida que el deltoides se atrofia, el contorno redondeado del hombro se aplana en comparación con el lado no lesionado. Esto da al hombro una apariencia aplanada y produce una ligera depresión inferior al acromion. Además de la atrofia del deltoides, puede producirse una pérdida de sensibilidad en el lado lateral de la parte proximal del brazo, el área inervada por el *nervio cutáneo lateral superior del brazo,* el ramo cutáneo del nervio axilar (en color rojo en la fig. C3-9 B).

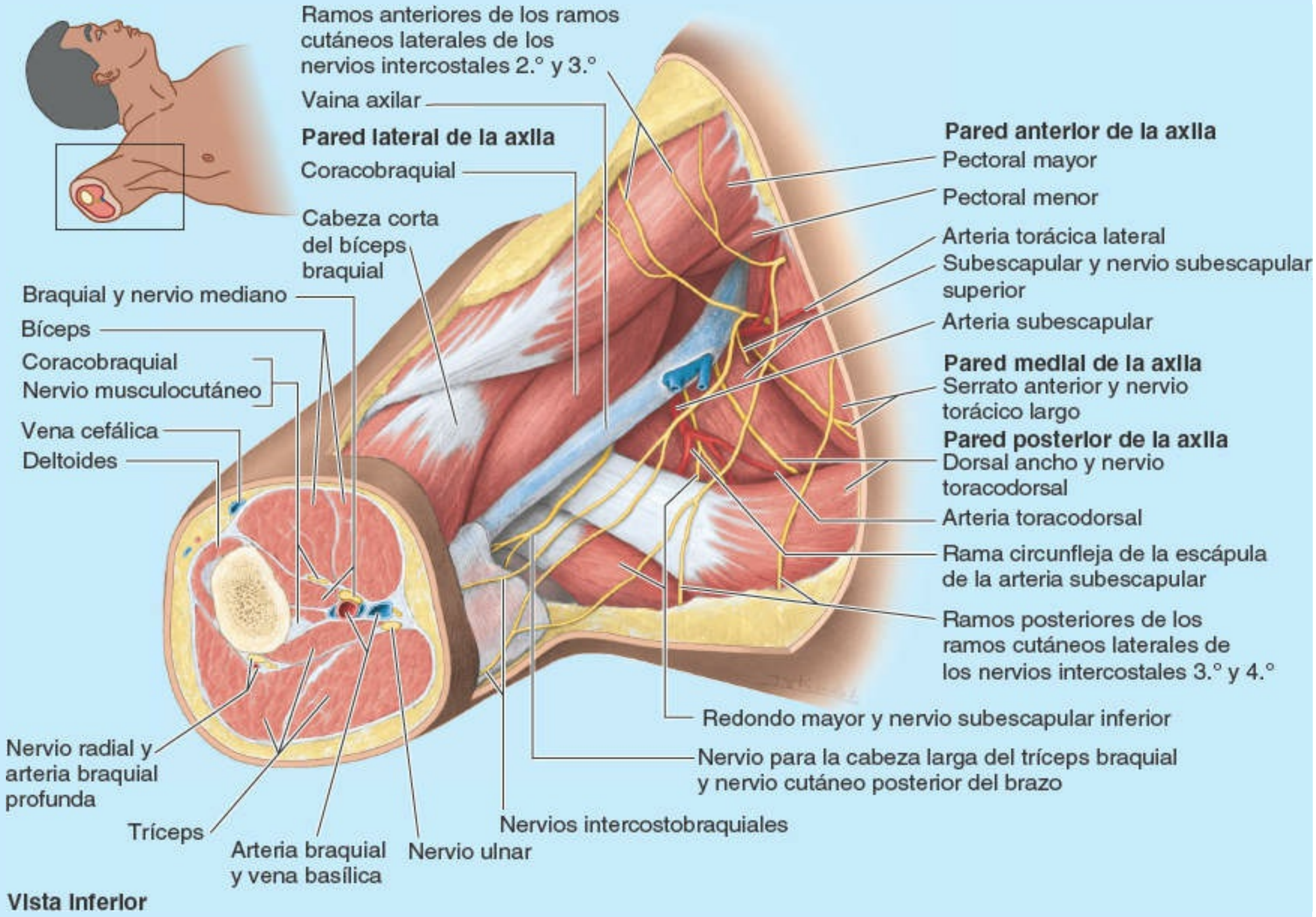

FIGURA C3-8. **Nervios estrechamente relacionados con las paredes de la axila.**

El deltoides es un lugar habitual para la inyección de fármacos intramusculares. El nervio axilar discurre transversalmente bajo el deltoides a nivel del cuello quirúrgico del húmero (fig. C3-9 A). Ser consciente de su posición también evitará lesionarlo durante los abordajes quirúrgicos del hombro.

Fractura-luxación de la epífisis proximal del húmero

Un golpe directo o una lesión indirecta del hombro en un niño o adolescente puede producir una *fracturaluxación de la epífisis proximal del húmero* debido a que la cápsula articular de la articulación del hombro (reforzada por el manguito de los rotadores) es más resistente que la lámina epifisaria. En las

fracturas graves, el cuerpo del húmero sufre un pronunciado desplazamiento, pero la cabeza humeral mantiene su relación normal con la cavidad glenoidea de la escápula (fig. C3-10).

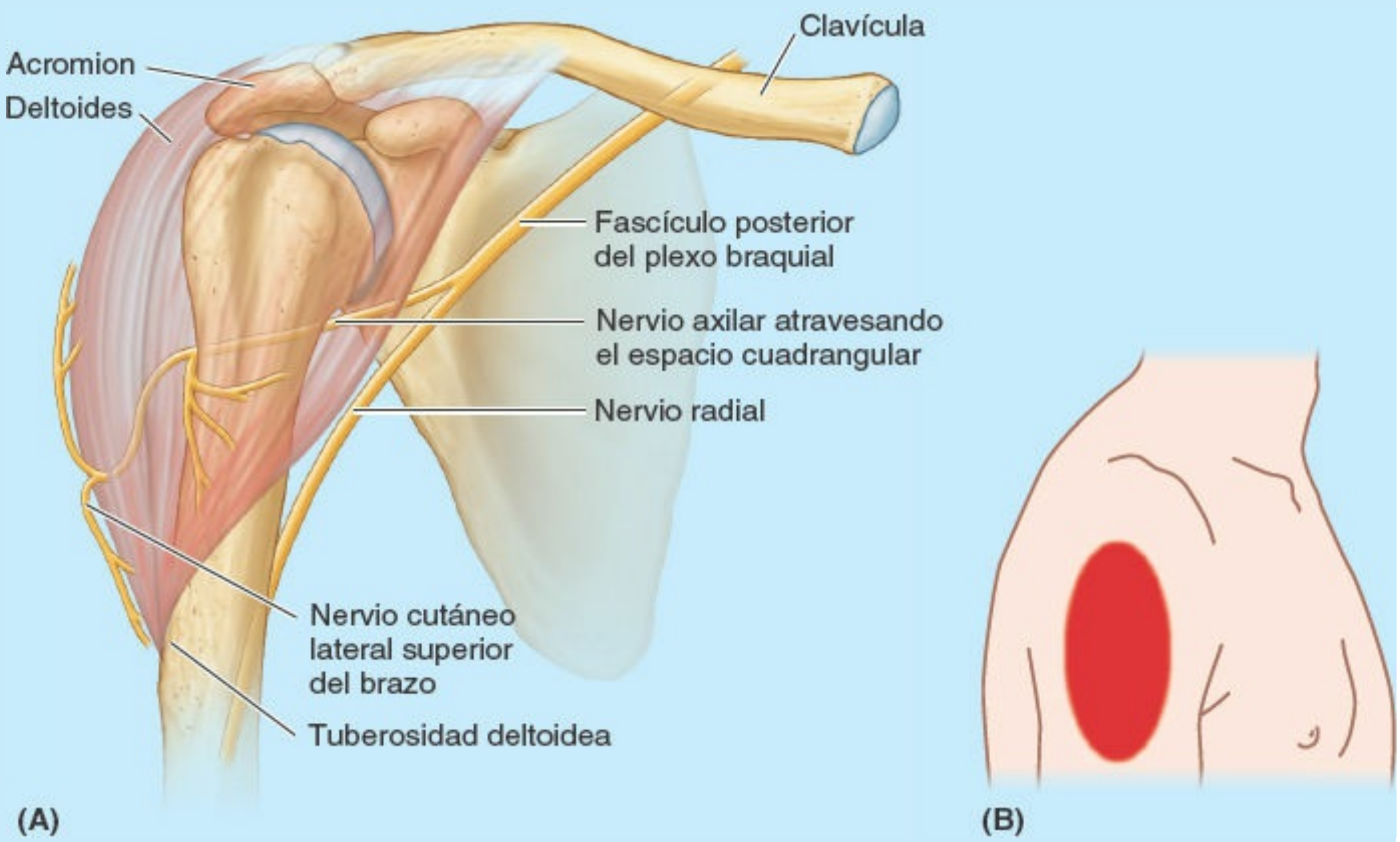

FIGURA C3-9. **A)** Recorrido normal del nervio axilar. **B)** Área de anestesia (en *rojo*) tras una lesión del nervio axilar.

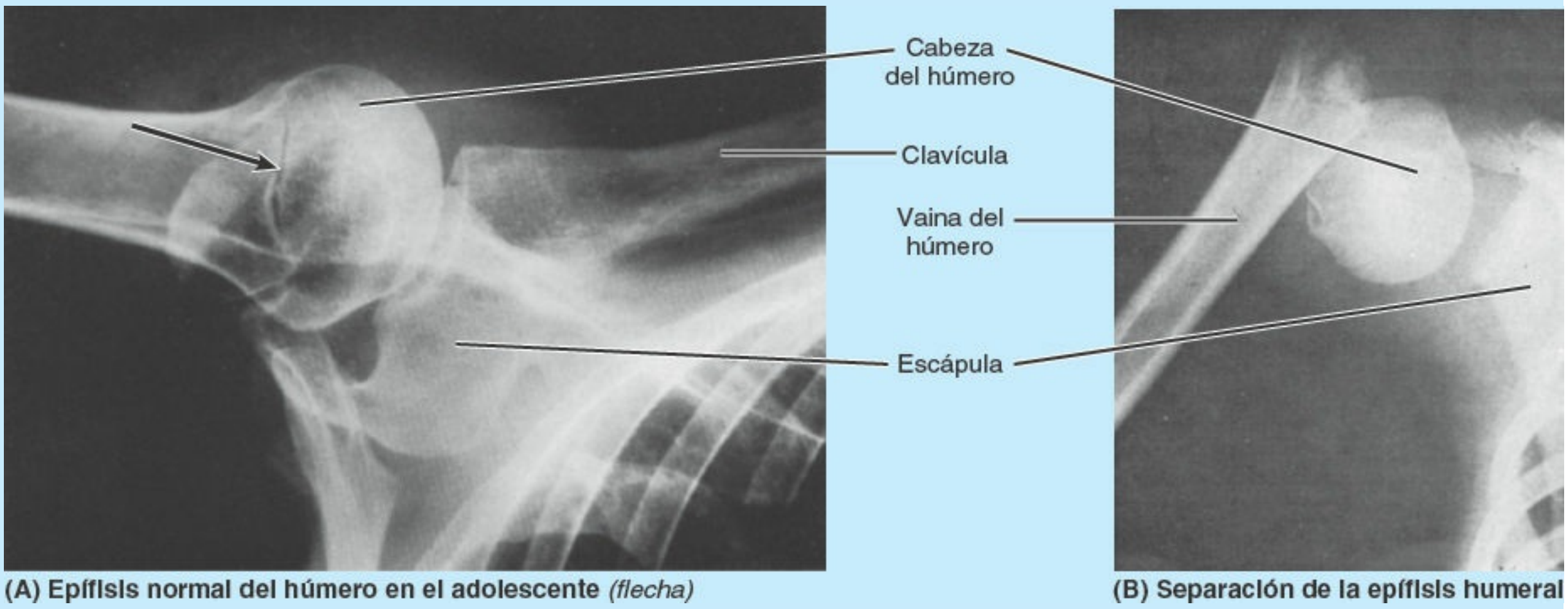

FIGURA C3-10. **Fractura-luxación de la epífisis humeral proximal.**

Lesiones del manguito de los rotadores

El manguito de los rotadores puede dañarse debido a lesiones o procesos patológicos, con lo que se produce inestabilidad de la articulación del hombro. Los traumatismos pueden provocar la rotura o desgarro de uno o más de los tendones de los rotadores. El tendón del supraespinoso es la lesión más frecuente del manguito de los rotadores (fig. C3-11).

La *tendinitis degenerativa del manguito de los rotadores* es frecuente,

especialmente en las personas ancianas. Estos síndromes se estudian en detalle más adelante en este capítulo.

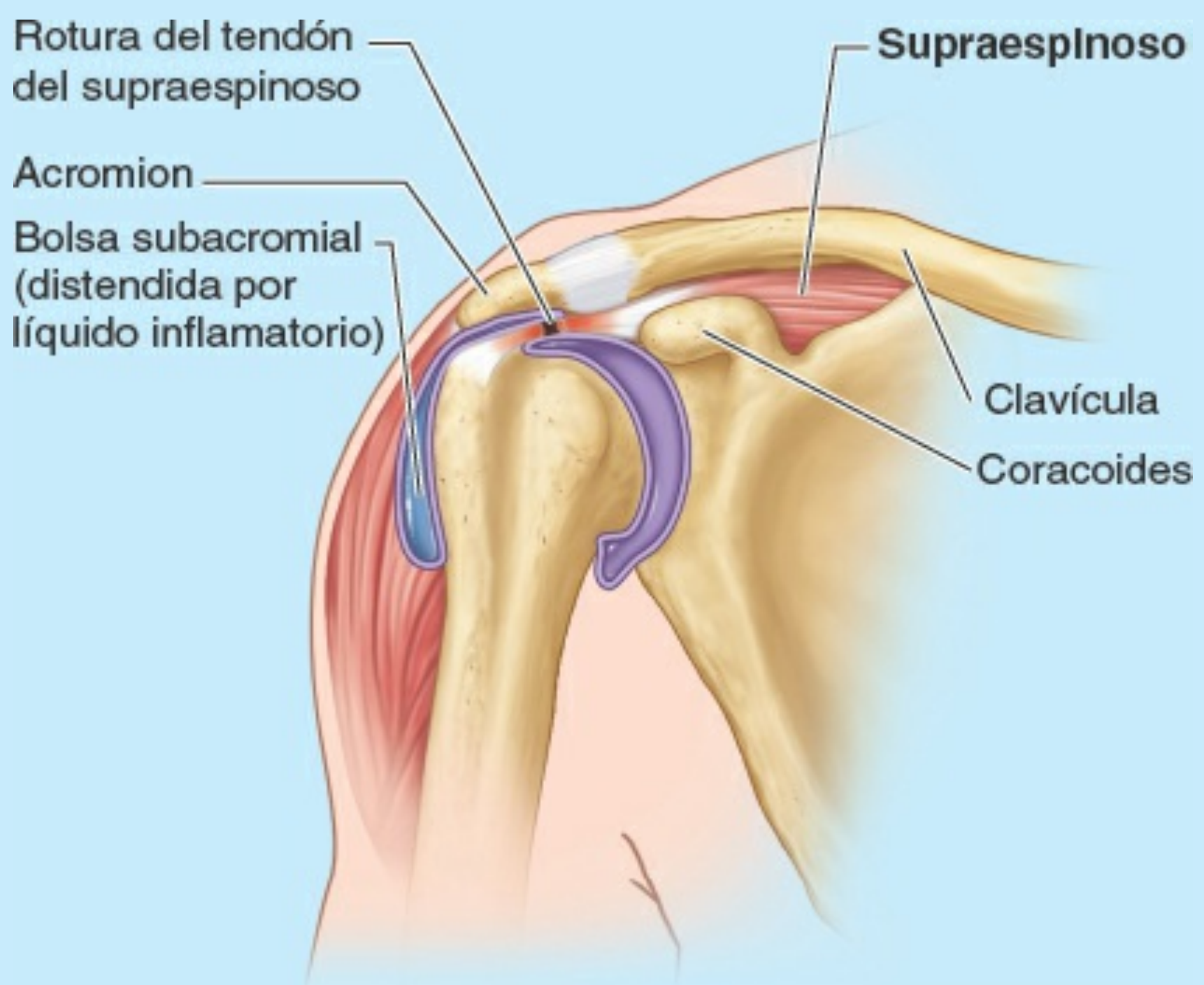

FIGURA C3-11. Lesión del manguito de los rotadores.

Puntos fundamentales

MÚSCULOS DEL SEGMENTO PROXIMAL DEL MIEMBRO SUPERIOR

En función de sus inserciones, los músculos del segmento proximal del miembro superior se clasifican en axioapendiculares y escapulohumerales.

Músculos axioapendiculares. Los músculos axioapendiculares sirven para posicionar la base sobre la cual el miembro superior se extiende y actúa en relación con el tronco. ● Se dividen en un grupo anterior, uno posterior superficial y uno posterior profundo. ● Estos grupos actúan antagónicamente para elevar-deprimir y protraer-retraer toda la escápula, o bien para rotarla, y así elevar o descender la cavidad glenoidea y la articulación del hombro (v. tabla 3-5). ● Estos movimientos amplían la variedad funcional de movimientos en la articulación del hombro. ● En todos ellos están implicadas tanto la clavícula como la escápula; los límites a todos los movimientos de la segunda están impuestos por la primera, que es la que establece la única unión con el esqueleto axial. ● En la mayoría de estos movimientos participan de forma cooperativa músculos con inervaciones distintas. Por ello, en general las lesiones que afectan a un único nervio típicamente debilitan, pero no eliminan, un movimiento. ● Dos notables excepciones son la rotación hacia arriba del ángulo lateral de la escápula (sólo parte superior del trapecio/nervio accesorio) y la rotación lateral del ángulo inferior de la escápula (sólo parte inferior del serrato anterior/nervio torácico largo).

Músculos escapulohumerales. Los músculos escapulohumerales (deltoides, redondo mayor y músculos del manguito de los rotadores) actúan junto con ciertos músculos axioapendiculares como grupos opuestos que posicionan el puntal proximal del miembro superior (el húmero) mediante movimientos de abducción-aducción, flexión-extensión, rotación medial-lateral y circunducción del brazo. ● Estos movimientos establecen la altura, la distancia del tronco y la dirección con que actuarán el antebrazo y la mano. ● Prácticamente todos los movimientos inducidos

por los músculos escapulohumerales en la articulación del hombro se acompañan de movimientos inducidos por los músculos axioapendiculares en las articulaciones esternoclavicular y escapulotorácica, en especial después de las fases iniciales del movimiento. ● Un examinador experto con conocimientos de anatomía puede fijar manualmente o posicionar el miembro para aislar y explorar porciones determinadas de movimientos específicos del miembro. ● Los músculos del manguito de los rotadores rotan la cabeza del húmero (abduciendo y rotando lateral y medialmente el húmero) y la sujetan firmemente contra el poco profundo receptáculo formado por la cavidad glenoidea, con lo cual aumentan la integridad de la cápsula de la articulación del hombro.

La axila consta de un vértice, una base y cuatro paredes (tres de ellas musculares):

- El *vértice de la axila* es el **conducto cervicoaxilar,** la vía de paso entre el cuello y la axila. Está limitado por la 1.ª costilla, la clavícula y el borde superior de la escápula. Las arterias, las venas, los vasos linfáticos y los nervios atraviesan esta abertura superior para dirigirse hacia el brazo o retornar de él (fig. 3-37 A).
- La *base de la axila* está formada por la piel, el tejido subcutáneo, y la fascia axilar (profunda) cóncavos, y se extiende desde el brazo hasta la pared torácica (aproximadamente a nivel de la 4.ª costilla) para formar la **fosa axilar** (hueco de la axila). La base de la axila o fosa axilar está circunscrita por los pliegues axilares anterior y posterior, la pared torácica y la cara medial del brazo (fig. 3-37 C).
- La *pared anterior de la axila* tiene dos capas, formadas por el pectoral mayor y el pectoral menor, y las fascias pectoral y clavipectoral asociadas (figs. 3-13 B y 3-37 B y C). El **pliegue anterior de la axila** es la parte más inferior de la pared anterior que puede agarrarse con los dedos; está formado por el pectoral mayor en el puente que este establece desde la pared torácica hasta el húmero, y por el tegumento que lo recubre (fig. 3-37 C y D).
- La *pared posterior de la axila* está formada principalmente por la escápula y el subescapular en su cara anterior y por el redondo mayor y el dorsal ancho inferiormente (fig. 3-37 B y C). El **pliegue posterior de la axila** es la parte más inferior de la pared posterior que se puede agarrar. Llega más abajo que la pared anterior y está formado por el dorsal ancho, el redondo mayor y el tegumento que los recubre.
- La *pared medial de la axila* está formada por la pared torácica (costillas 1.ª a 4.ª y músculos intercostales correspondientes) y el serrato anterior que la recubre (fig. 3-37 A y B).
- La *pared lateral de la axila* es una estrecha pared ósea formada por el *surco intertubercular* del húmero.

La axila contiene los vasos sanguíneos axilares (arteria axilar y sus ramas, vena axilar y sus tributarias), vasos linfáticos y diver-sos grupos de *nódulos linfáticos axilares*, todos ellos incluidos en una matriz de *grasa axilar* (fig. 3-37 C). También contiene grandes nervios que configuran los fascículos y ramos del *plexo braquial*,

una red de nervios interconectados que se extiende desde el cuello hasta el miembro superior (fig. 3-38 B). Proximalmente, estas estructuras vasculonerviosas están envueltas por la **vaina axilar,** una extensión de la fascia cervical similar a una manga (fig. 3-38 A).

Arteria axilar

La **arteria axilar** se inicia en el borde lateral de la 1.ª costilla como continuación de la *arteria subclavia*, y termina en el borde inferior del redondo mayor (fig. 3-39). Discurre posterior-mente al pectoral menor en el brazo y se convierte en la *arteria braquial* cuando cruza el borde inferior del redondo mayor, posición en la cual normalmente ya ha alcanzado el húmero (fig. 3-39). Con finalidad descriptiva, la arteria axilar se divide en tres porciones definidas por su relación con el pectoral menor (el número de porción también indica el número de sus ramas):

1. La **primera porción de la arteria axilar** se localiza entre el borde lateral de la 1.ª costilla y el borde medial del pectoral menor; está encerrada en la *vaina axilar* y da origen a una rama: la *arteria torácica superior* (figs. 3-38 B y 3-39 A; tabla 3-7).
2. La **segunda porción de la arteria axilar** se sitúa posterior al pectoral menor y tiene dos ramas: las *arterias toracoacromial* y *torácica lateral*, que pasan medial y lateralmente al músculo, respectivamente.
3. La **tercera porción de la arteria axilar** se extiende desde el borde lateral del pectoral menor hasta el borde inferior del redondo mayor, y da tres ramas: la *arteria subescapular* (que es la mayor rama de la arteria axilar) y, con un origen opuesto a esta, las *arterias circunflejas humerales anterior* y *posterior*, que en ocasiones parten de un tronco común.

Las ramas de la arteria axilar se ilustran en la figura 3-39, y sus orígenes y curso se describen en la tabla 3-7.

La **arteria torácica superior** es un vaso pequeño y muy variable que se origina justo inferior al subclavio (fig. 3-39 A). En general se dirige inferomedialmente, posterior a la vena axilar, e irriga al subclavio, los músculos del 1.er y el 2.º espacios intercos-tales, las digitaciones superiores del serrato anterior y los músculos pectorales que la recubren. Se anastomosa con las arterias intercostales y/o torácica interna.

La **arteria toracoacromial,** un tronco ancho y corto, perfora la membrana costocoracoidea y se divide en cuatro ramas (acromial, deltoidea, pectoral y clavicular), en profundidad a la porción clavicular del pectoral mayor (fig. 3-40).

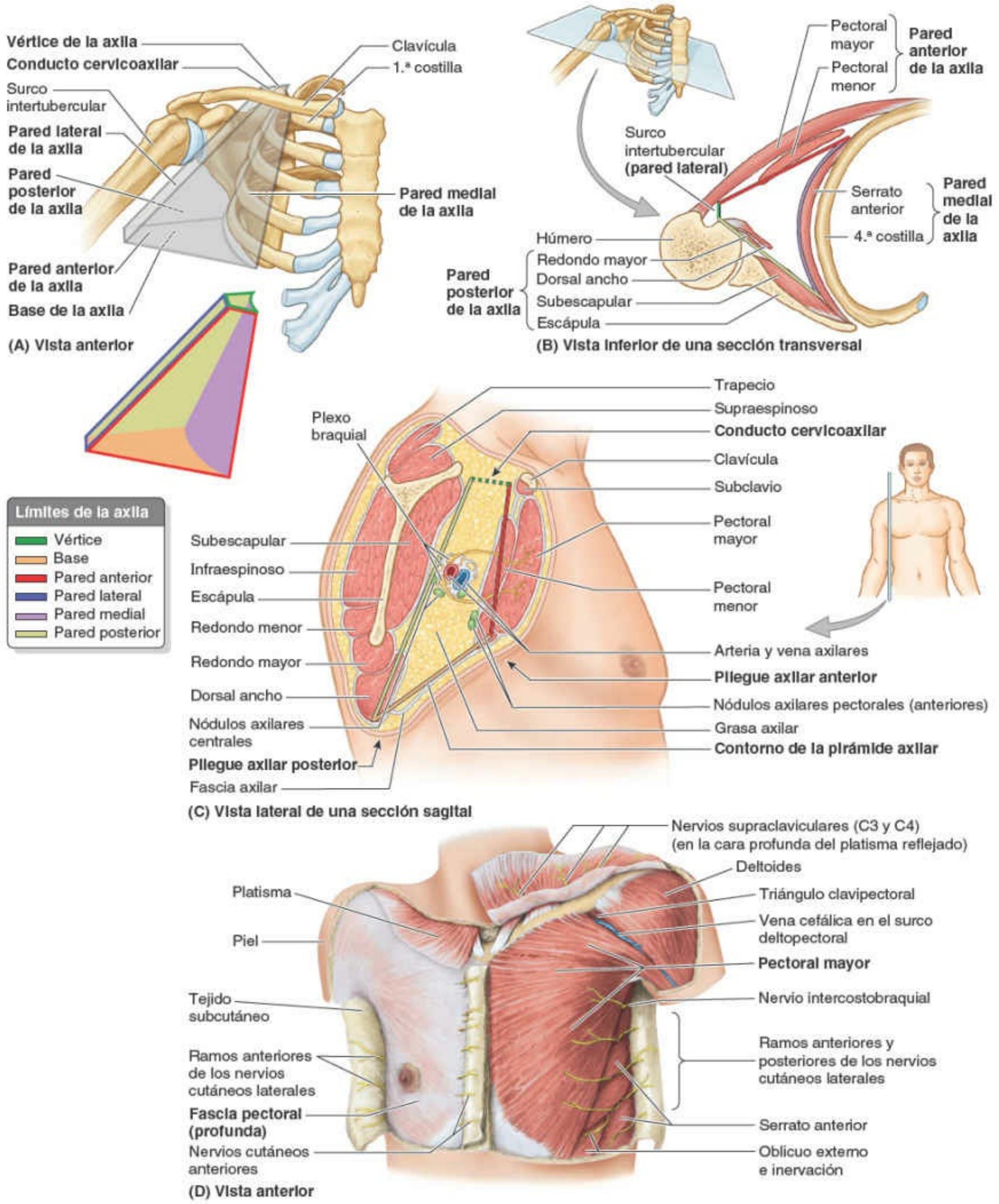

FIGURA 3-37. Ubicación, límites y contenido de la axila. A) La axila es un espacio inferior a la articulación del hombro y superior a la piel de la fosa axilar en la unión del brazo con el tórax. **B)** Las tres paredes musculares de la axila. La pequeña pared ósea lateral está constituida por el surco intertubercular del húmero. **C)** Contenido de la axila y músculos escapulares y pectorales que forman sus paredes posterior y anterior, respectivamente. El borde inferior del pectoral mayor forma el pliegue de la axila anterior, y el dorsal ancho y el redondo mayor forman el pliegue posterior de la axila. **D)** Disección superficial de la región pectoral. Obsérvese que se ha seccionado gran parte del platisma en el lado derecho. El músculo seccionado está reflejado superiormente en el lado izquierdo, junto con los nervios supraclaviculares; de ese modo, pueden observarse las inserciones claviculares del pectoral mayor y el deltoides.

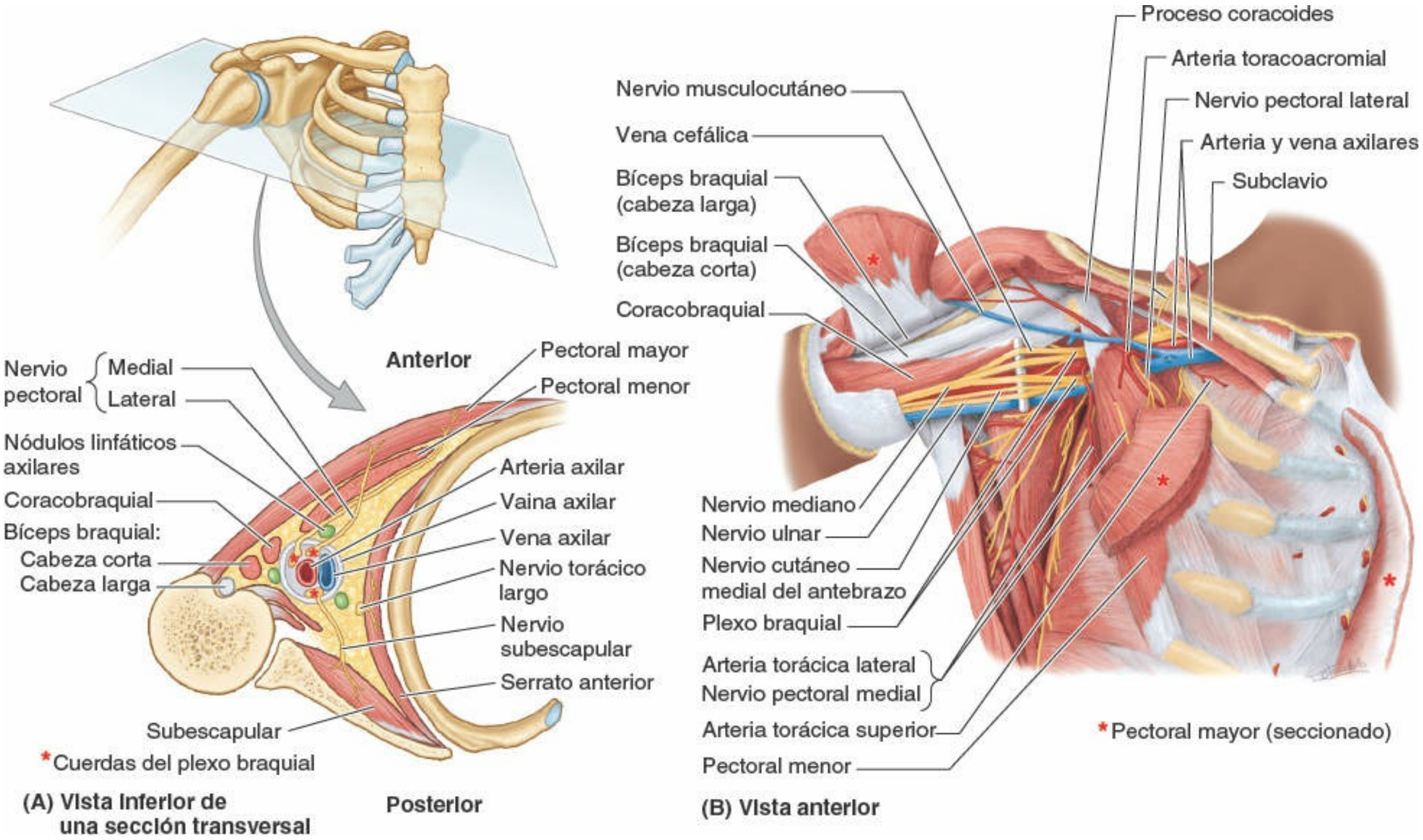

FIGURA 3-38. Contenido de la axila. A) Obsérvese la vaina axilar envolviendo la arteria y la vena axilares, y los tres fascículos del plexo braquial. También se muestra la inervación de las paredes musculares de la axila. El tendón del bíceps braquial se desliza por el surco intertubercular. **B)** Disección en que la mayor parte del pectoral mayor ha sido extirpada y se han eliminado por completo la fascia clavipectoral, la grasa axilar y la vaina axilar. El plexo braquial rodea la arteria axilar por sus caras lateral y medial (aquí parece que sean sus caras superior e inferior debido a que el brazo está en abducción) y por su cara posterior (que no puede verse en esta vista). La figura 3-22 es una vista ampliada de la parte **B.**

La **arteria torácica lateral** tiene un origen variable. Normalmente nace como la segunda rama de la segunda porción de la arteria axilar y desciende a lo largo del borde lateral del pectoral menor, al cual sigue hasta el interior de la pared torácica (figs. 3-38 B y 3-39 A); sin embargo, también puede originarse a partir de las arterias toracoacromial, supraescapular o subescapular. La arteria torácica lateral irriga el pectoral, el serrato anterior, los músculos intercostales, los nódulos linfáticos axilares y la cara lateral de la mama.

La **arteria subescapular,** que es la rama de la arteria axilar de mayor diámetro pero menor longitud, desciende a lo largo del borde lateral del subescapular en la pared posterior de la axila. Pronto termina al dividirse en las arterias circunfleja de la escápula y toracodorsal.

La **arteria circunfleja de la escápula** suele ser la mayor rama terminal de la arteria subescapular. Se curva posterior-mente alrededor del borde lateral de la escápula y se dirige hacia atrás entre el subescapular y el redondo mayor para irrigar los músculos del dorso de la escápula (v. fig. 3-39 B). Participa en las anastomosis en torno a la escápula.

La **arteria toracodorsal** continúa el trayecto general de la arteria subescapular hacia el ángulo inferior de la escápula e irriga los músculos adyacentes, principalmente el dorsal ancho (v. fig. 3-39A y C). También participa en las anastomosis arteriales de alrededor de la escápula.

Las *arterias circunflejas humerales* rodean el cuello quirúrgico del húmero y se anastomosan entre ellas. La **arteria circunfleja humeral anterior,** que es la menor,

se dirige lateralmente en profundidad al coracobraquial y al bíceps braquial. Da origen a una rama ascendente que irriga el hombro. La **arteria circunfleja humeral posterior,** de mayor tamaño, se dirige medialmente a través de la pared posterior de la axila por el **espacio cuadrangular** acompañada del nervio axilar, para irrigar la articulación del hombro y los músculos que la rodean (el deltoides, los redondos mayor y menor, y la cabeza larga del tríceps braquial) (v. fig. 3-39A y C; tabla 3-7).

Vena axilar

La **vena axilar** se sitúa inicialmente (distalmente) en el lado anteromedial de la arteria axilar, pero en su parte terminal es ante-roinferior a esta (fig. 3-41). Esta gran vena se forma a partir de la unión de las *venas braquiales* (vena satélite de la arteria braquial) y la *vena basílica* en el borde inferior del redondo mayor.

Las descripciones dividen la vena axilar en tres porciones, que se corresponden con las tres porciones de la arteria axilar. Así pues, su extremo inicial distal es la tercera porción, mien-tras que su extremo terminal proximal es la primera porción. La vena axilar (primera porción) termina en el borde lateral de la 1.ª costilla, donde se convierte en la **vena subclavia.** En la axila, las venas son más abundantes que las arterias, tienen una gran variabilidad y presentan frecuentes anastomosis. La vena axilar recibe vasos tributarios que generalmente se corresponden con ramas de la arteria axilar, con unas pocas excepciones importantes:

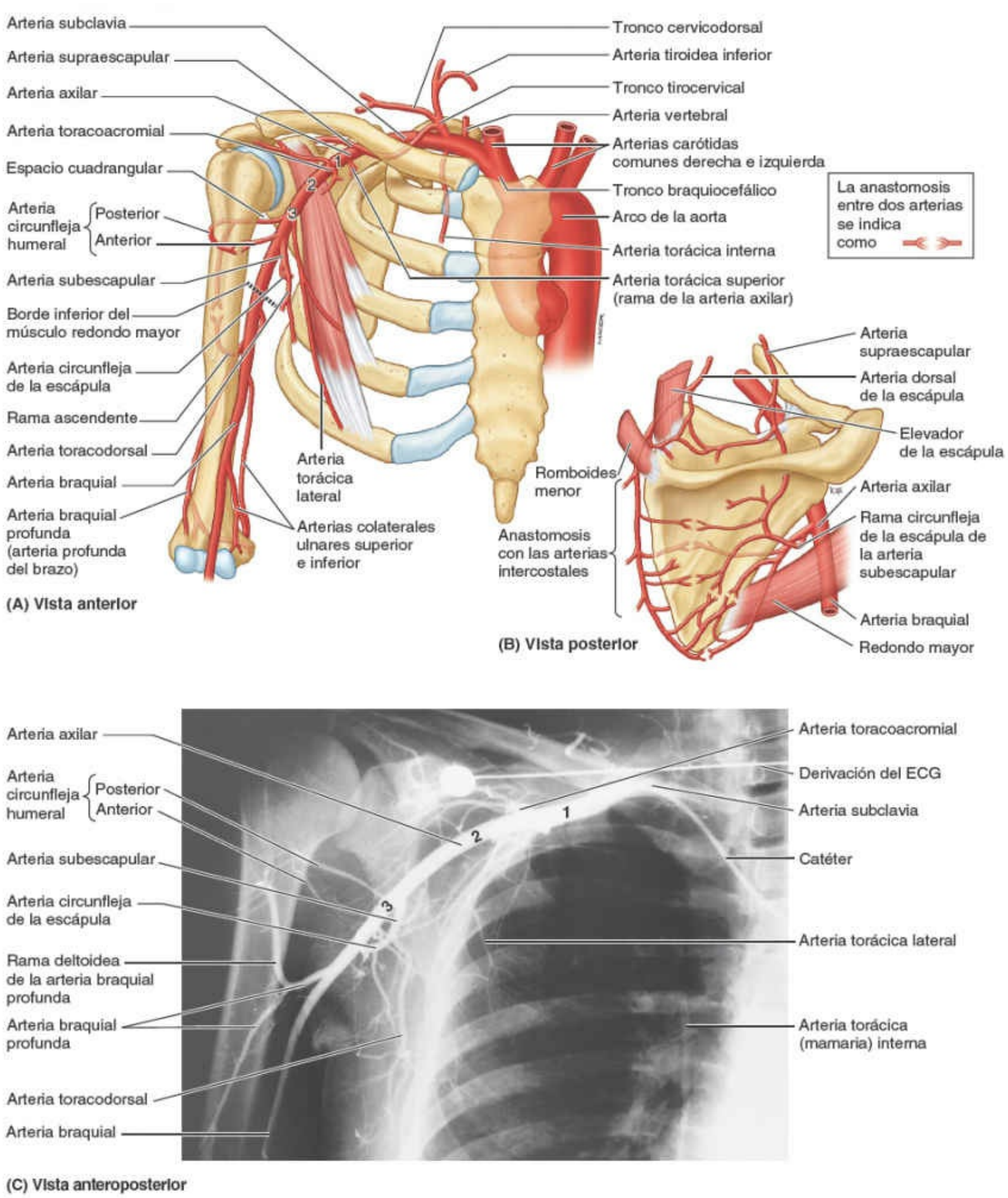

1: La primera porción de la arteria axilar se localiza entre el borde lateral de la 1.ª costilla y el borde medial del pectoral menor.
2: La segunda porción de la arteria axilar se sitúa posterior al pectoral menor.
3: La tercera porción de la arteria axilar se extiende desde el borde lateral del pectoral menor hasta el borde inferior del redondo mayor, donde se convierte en la arteria braquial.

FIGURA 3-39. Arterias de la porción proximal del miembro superior.

TABLA 3-7. ARTERIAS DE LA PORCIÓN PROXIMAL DEL MIEMBRO SUPERIOR (REGIÓN DEL HOMBRO Y EL BRAZO)

Arteria	Origen	Recorrido
Torácica interna	Cara inferior de la primera porción de la Arteria subclavia	Desciende, inclinándose anteromedialmente, posterior a la extremidad esternal de la clavícula y primer cartílago costal; entra en el tórax para descender en el plano paraesternal; da origen a ramas perforantes y a las arterias intercostales anteriores, musculofrénica y epigástrica superior
Tronco tirocervical	Cara anterior de la primera porción de la	Asciende como un tronco corto y ancho, que da origen a cuatro ramas: arterias supraescapular, cervical ascendente y tiroidea inferior, y el tronco cervicodorsal
Supraescapular	Tronco tirocervical (o como rama directa de la arteria subclavia)	Discurre inferolateralmente, cruzando anterior al músculo escaleno anterior, nervio frénico, arteria subclavia y plexo braquial, pasando lateralmente, posterior y paralela a la clavícula; luego pasa sobre el ligamento transverso superior de la escápula hacia la fosa supraespinosa y después lateral a la espina de la escápula (profunda al acromion) hacia la fosa infraespinosa, en la cara posterior de la escápula
Torácica superior	Primera porción (como rama única) Arteria subclavia	Discurre anteromedialmente a lo largo del borde superior del pectoral menor; luego pasa entre éste y el pectoral mayor hacia la pared torácica; contribuye a irrigar el 1.er y 2.º espacios intercostales y la parte superior del serrato anterior
Toracoacromial	Segunda porción (primera rama)	Se enrolla alrededor del borde superomedial del pectoral menor; atraviesa la membrana costocoracoidea (fascia clavipectoral); se divide en cuatro ramas: pectoral, deltoidea, acromial y clavicular
Torácica lateral	Segunda porción (segunda rama)	Desciende a lo largo del borde axilar del pectoral menor; lo sigue hacia la pared torácica, e irriga la cara lateral de la mama
Circunflejas humerales (anterior y posterior)	Tercera porción (a veces a través de un tronco común)	Forman un círculo alrededor del cuello quirúrgico del húmero, y se anastomosan entre sí lateralmente; la rama posterior más grande atraviesa el espacio cuadrangular
Subescapular	Tercera porción (rama más grande de todas las porciones)	Desciende desde el nivel del borde inferior del subescapular a lo largo del borde lateral de la escápula, y a unos unos 2-3 cm se divide en ramas terminales, las arterias circunfleja de la escápula y toracodorsal
Circunfleja de la escápula	Arteria subescapular	Se incurva alrededor del borde lateral de la escápula para entrar en la fosa infraespinosa, y se anastomosa con la arteria supraescapular
Toracodorsal		Continúa el recorrido de la arteria subescapular, que desciende con el nervio toracodorsal para entrar en el vértice del dorsal ancho
Braquial profunda (arteria profunda del brazo)	Cerca de su origen Arteria braquial	Acompaña al nervio radial a lo largo del surco del nervio radial del húmero, irriga el compartimento posterior del brazo y participa en la red articular del codo alrededor de la articulación del codo
Colateral ulnar superior	Hacia la mitad del brazo	Acompaña al nervio ulnar hacia la cara posterior del codo; se anastomosa con la arteria recurrente ulnar posterior
Colateral ulnar inferior	Superior al epicóndilo medial del húmero	Pasa anterior al epicóndilo medial del húmero para anastomosarse con la arteria colateral ulnar anterior

- Las venas correspondientes a las ramas de la arteria toracoacromial no se fusionan para entrar como una tributaria común; algunas entran de forma independiente en la vena axilar, pero otras drenan en la vena cefálica, que a su vez lo hace en la vena axilar superior al pectoral menor, cerca de su transición a la vena subclavia.
- La vena axilar recibe, directa o indirectamente, a la(s) *vena(s) toracoepigástrica(s)*, que se forma(n) a partir de anastomosis de venas superficiales de la región inguinal con tributarias de la vena axilar (normalmente la vena torácica lateral). Estas venas constituyen una vía colateral que permite el retorno venoso en presencia de una obstrucción de la vena cava inferior (v. cuadro clínico «Vías colaterales de la sangre venosa abdominopélvica»).

Nódulos linfáticos axilares

El tejido conectivo fibroadiposo de la axila (grasa axilar) contiene numerosos nódulos linfáticos. Los nódulos linfáticos axilares se distribuyen en cinco grupos principales:

pectoral, subescapular, humeral, central y apical. Los grupos se disponen de un modo que recuerda la forma piramidal de la axila (v. fig. 3-37 A). Tres de estos grupos se relacionan con la base triangular, uno en cada esquina de la pirámide (fig. 3-42 A y C).

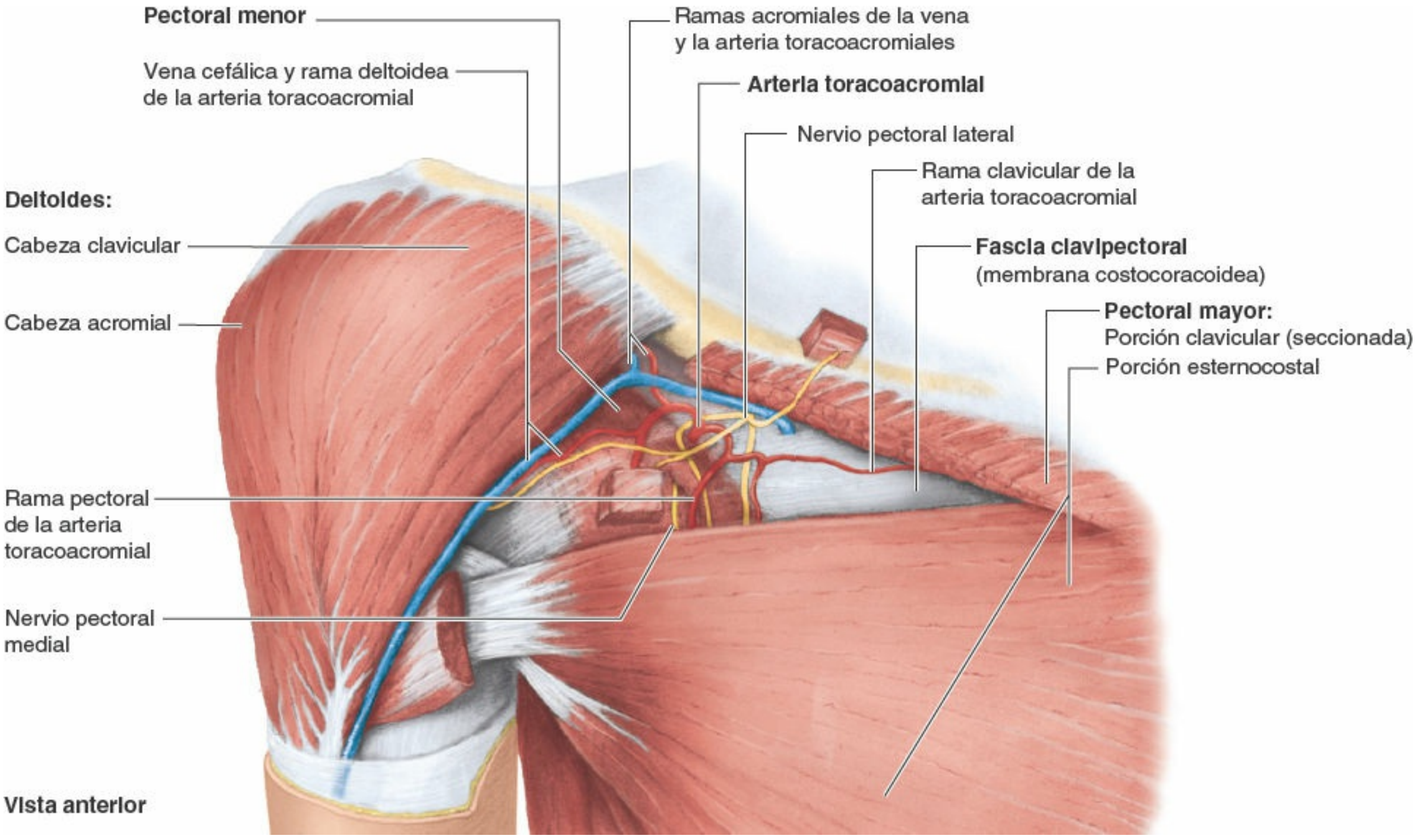

FIGURA 3-40. Pared anterior de la axila. Se ha extirpado la porción clavicular del pectoral mayor excepto en sus inserciones clavicular y humeral y dos cubos, los cuales se han dejado para identificar sus nervios.

Los **nódulos linfáticos pectorales (anteriores)** son entre tres y cinco, y se sitúan a lo largo de la pared medial de la axila, alrededor de la vena torácica lateral y el borde inferior del pectoral menor. Los nódulos pectorales reciben linfa principalmente de la pared torácica anterior, incluida la mayor parte de la mama (especialmente el cuadrante superolateral y el plexo subareolar; v. cap. 4).

Los **nódulos linfáticos subescapulares (posteriores)** son seis o siete y se sitúan a lo largo del pliegue posterior de la axila y de los vasos sanguíneos subescapulares. Estos nódulos reciben linfa de la cara posterior de la pared torácica y de la región escapular.

Los **nódulos linfáticos humerales (laterales)** son entre cuatro y seis, y se sitúan a lo largo de la pared lateral de la axila, medial y posteriormente a la vena axilar. Estos nódulos reciben prácticamente toda la linfa del miembro superior, con la excepción de la que circula por los vasos linfáticos satélites de la vena cefálica, que drenan principalmente a los nódulos linfáticos axi-lares apicales e infraclaviculares.

Los vasos linfáticos eferentes de estos tres grupos se dirigen a los **nódulos linfáticos centrales.** Tres o cuatro de estos grandes nódulos se sitúan en profundidad al pectoral menor, cerca de la base de la axila y asociados a la segunda porción de la arteria axilar. Los vasos eferentes de los nódulos linfáticos centrales se dirigen a los **nódulos linfáticos apicales,** que se localizan en el vértice de la axila a lo largo del lado medial de la vena axilar y de la primera porción de la arteria axilar.

Los nódulos linfáticos apicales reciben linfa de todos los otros grupos de nódulos axilares, así como de los linfáticos que acompañan a la vena cefálica proximalmente. Los vasos eferentes del grupo apical atraviesan el *conducto cervicoaxilar*.

Estos vasos eferentes se acaban uniendo para formar el **tronco linfático subclavio,** aunque algunos pueden drenar por el camino a través de los **nódulos linfáticos claviculares** (**infra-claviculares** y **supraclaviculares**). En el lado derecho, el tronco subclavio, una vez formado, puede juntarse con los troncos yugular y broncomediastínico para formar el **conducto linfático derecho,** o desembocar en el ángulo venoso derecho de forma independiente. En el lado izquierdo, el tronco subclavio normalmente se une al **conducto torácico** (fig. 3-42 A y B).

Plexo braquial

La mayoría de los nervios del miembro superior procede del **plexo braquial,** una *importante red nerviosa* (v. figs. 3-38 B y 3-43) que se inicia en el cuello y se extiende hacia el interior de la axila. Casi todos los ramos del plexo braquial se originan en la axila (después de que el plexo haya cruzado la 1.ª costilla). El plexo braquial se forma por la unión de los ramos anteriores de los cuatro últimos nervios cervicales (C5-C8) y del primero torácico (T1), que constituyen las **raíces del plexo braquial** (figs. 3-43 y 3-44; tabla 3-8).

Las raíces del plexo normalmente pasan a través de la hendidura que existe entre los escalenos anterior y medio junto con la arteria subclavia (fig. 3-45). Cuando las raíces del plexo pasan entre los músculos escalenos, reciben las fibras simpáticas que circularán por ellas de los ramos comunicantes grises de los ganglios cervicales medio e inferior.

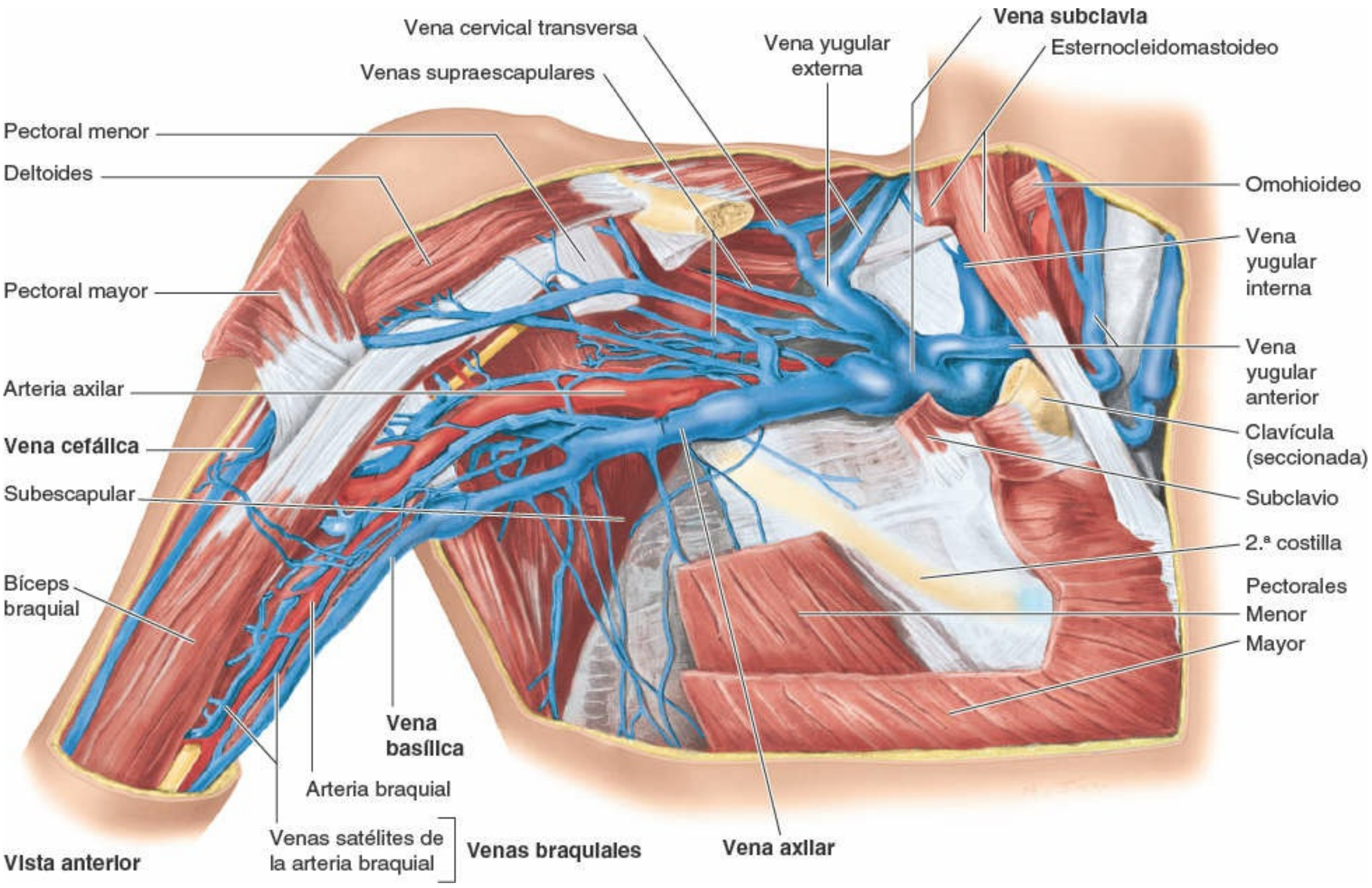

FIGURA 3-41. Venas de la axila. La vena basílica discurre paralela a la arteria braquial hacia la axila, donde

confluye con las venas satélites de la arteria axilar para formar la vena axilar. Las numerosas venas más pequeñas y variables de la axila también son tributarias de la vena axilar.

En la parte inferior del cuello, las raíces del plexo braquial se unen para formar tres troncos (figs. 3-43A 3-46 A; tabla 3-8):

1. Un **tronco superior,** de la unión de las raíces C5 y C6.
2. Un **tronco medio,** que es continuación de la raíz C7.
3. Un **tronco inferior,** de la unión de las raíces C8 y T1.

Cada tronco del plexo braquial da origen a una división anterior y una posterior cuando el plexo pasa a través del **conducto cervicoaxilar,** posterior a la clavícula (fig. 3-43). Las **divisiones anteriores de los troncos** inervan a los *compartimentos anteriores (flexores)* del miembro superior, y las **divisiones posteriores de los troncos** inervan los *compartimentos posteriores (extensores).*

Las divisiones de los troncos forman los tres fascículos del plexo braquial (figs. 3-43, 3-44 y 3-46; tabla 3-8):

1. Las divisiones anteriores de los troncos superior y medio se unen para formar el **fascículo lateral.**
2. La división anterior del tronco inferior se continúa como el **fascículo medial.**
3. Las divisiones posteriores de los tres troncos se unen para formar el **fascículo posterior.**

Los fascículos del plexo braquial reciben su denominación en función de su posición respecto a la segunda porción de la arteria axilar. Por ejemplo, el fascículo lateral es lateral a la arteria axilar, aunque puede aparecer superior a esta debido a que es más fácil de visualizar cuando el miembro está en abducción.

Los productos de la formación del plexo son nervios periféricos (con nombre) multisegmentarios. La clavícula divide al plexo braquial en una **porción supraclavicular** y una **porción infraclavicular** (v. fig. 3-44 B; tabla 3-8). Cuatro *ramos de la porción supraclavicular del plexo* se originan de las raíces (ramos anteriores) y los troncos del plexo braquial (nervio dorsal de la escápula, nervio torácico largo, nervio subclavio y nervio supraescapular), y son abordables a través del cuello. Asimismo, las cinco raíces del plexo (ramos anteriores de C5-T1) dan origen a *ramos musculares* sin nombre oficial que inervan a los músculos escalenos y largo del cuello. La raíz de C5 del *nervio frénico* (que se considera un ramo del *plexo cervical*) procede de la raíz de C5 del plexo, y se une a los componentes de C3 y C4 del nervio en la cara anterior del músculo escaleno anterior (fig. 3-45). De los fascículos del plexo braquial surgen *ramos de la porción infraclavicular del plexo,* que son abordables a través de la axila (figs. 3-44 B y 3-46). Si se cuentan tanto colaterales como terminales, el fascículo lateral da origen a tres ramos, y el medial y el posterior a cinco ramos cada uno (se cuentan las raíces del nervio mediano como ramos individuales). Los ramos de las porciones supraclavicular e infraclavicular del plexo braquial se ilustran en las figuras 3-44 B y 3-46, y se detallan en la tabla 3-8 con sus respectivos orígenes, cursos y distribuciones.

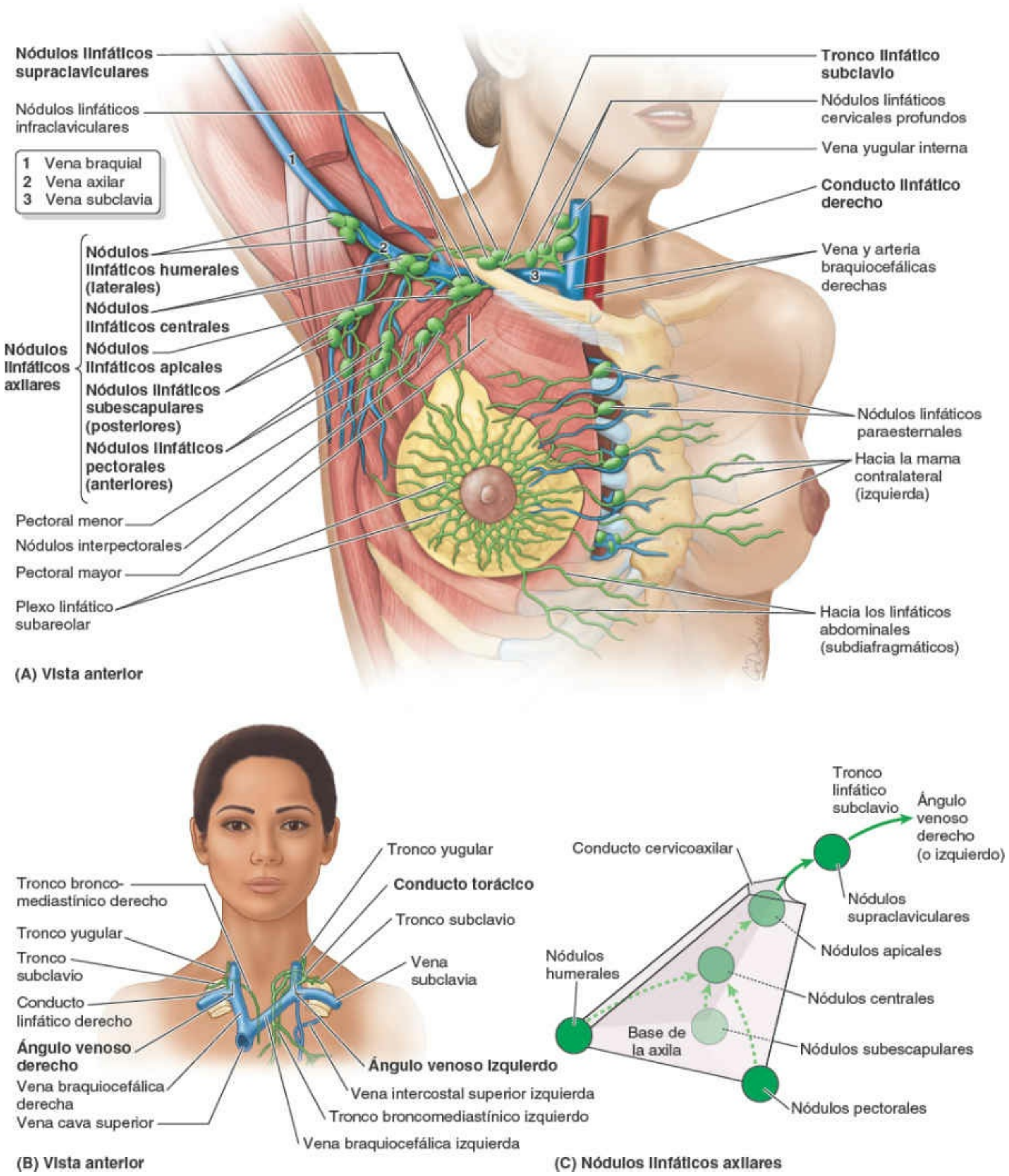

FIGURA 3-42. Nódulos linfáticos axilares y drenaje linfático del miembro superior derecho y de la mama. A) De los cinco grupos de nódulos linfáticos axilares, la mayor parte de los vasos linfáticos del miembro superior termina en los nódulos linfáticos humerales (laterales) y centrales, pero aquellos que acompañan a la porción superior de la vena cefálica terminan en los nódulos linfáticos apicales. Los nódulos linfáticos de la mama se tratan en el capítulo 4 (fig. 4-24). **B)** La linfa que pasa por los nódulos axilares entra en los vasos linfáticos eferentes que forman el tronco linfático subclavio, que normalmente desemboca en la unión de las venas yugular interna y subclavia (los ángulos venosos). Ocasionalmente, en el lado derecho, este tronco se fusiona con el tronco linfático yugular y/o el tronco linfático broncomediastínico para formar un corto conducto linfático derecho; normalmente, en el lado izquierdo entra la terminación del conducto torácico. **C)** Situación de los cinco grupos de nódulos axilares, respecto a cada uno de ellos y a la pirámide axilar. Se representa el patrón típico de drenaje.

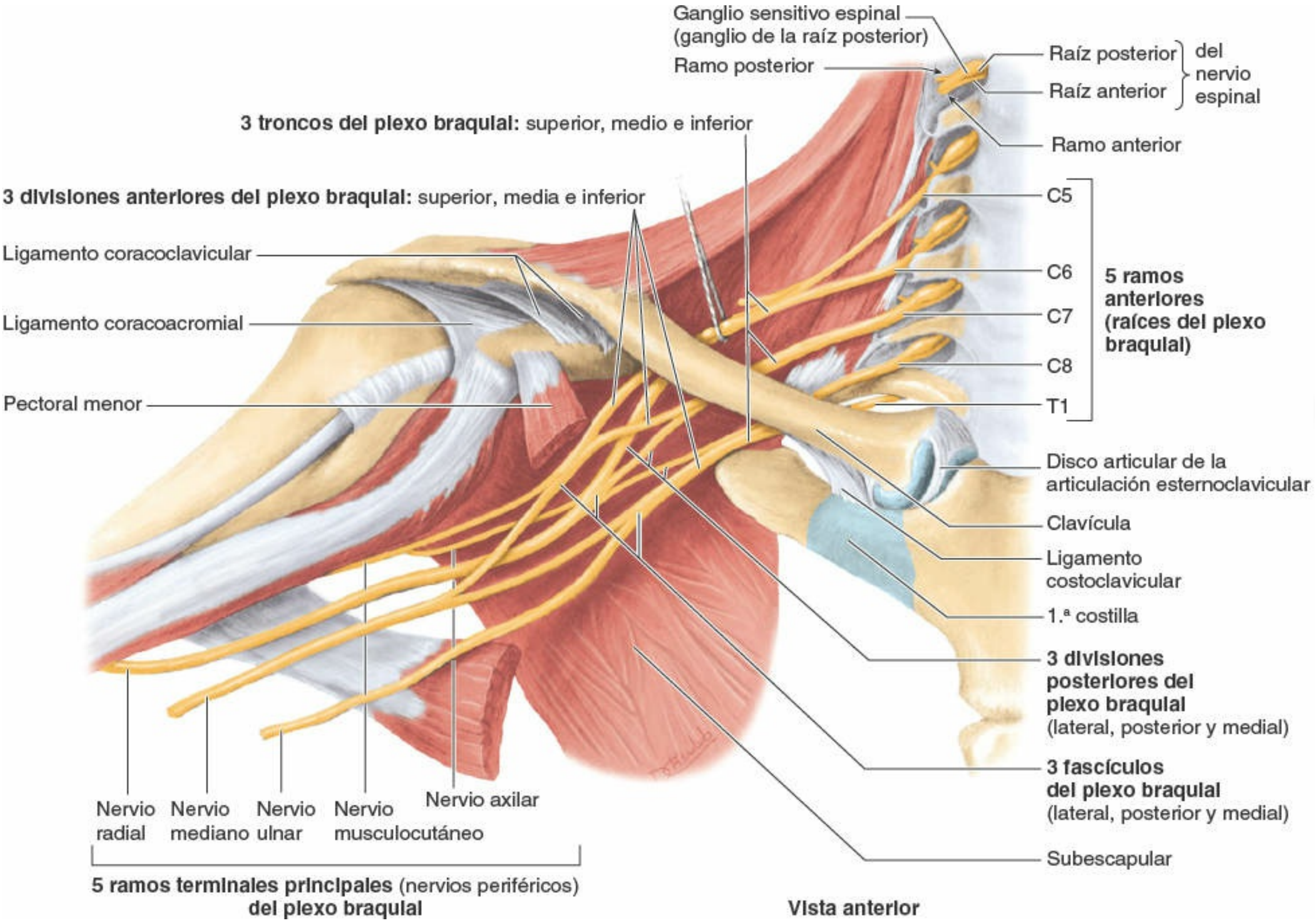

FIGURA 3-43. Formación del plexo braquial. Esta gran red nerviosa se extiende desde el cuello hasta el miembro superior a través del conducto cervicoaxilar (limitado por la clavícula, la 1.ª costilla y la escápula superior) para proporcionar inervación al miembro superior y la región del hombro. El plexo braquial está formado habitualmente por los ramos anteriores de los nervios C5-C8 y la mayor parte del ramo anterior del nervio T1 (las *raíces* del plexo braquial). Obsérvese la fusión y la continuación de algunas raíces del plexo en tres *troncos*, la separación de cada tronco en *divisiones* anterior y posterior, la unión de las divisiones para formar tres *fascículos* y la derivación de los ramos terminales principales*(nervios periféricos)* a partir de los fascículos como resultado del plexo.

BRAZO

El **brazo** se extiende desde el hombro hasta el codo. En el codo tienen lugar dos tipos de movimientos entre el brazo y el antebrazo: flexión-extensión y pronación-supinación. Los músculos que llevan a cabo estos movimientos se dividen claramente en un grupo anterior y uno posterior, separados por el húmero y los tabiques intermusculares medial y lateral (fig. 3-47). Las acciones principales de ambos grupos se producen sobre la articulación del codo, pero algunos músculos también actúan sobre la articulación del hombro. La parte superior del húmero proporciona inserciones para los tendones de los músculos del hombro.

Músculos del brazo

De los cuatro principales músculos del brazo, tres son flexores (bíceps braquial, braquial y coracobraquial), se encuentran en el compartimento anterior (flexor) y están inervados por el nervio musculocutáneo, y uno es extensor (tríceps braquial), se encuentra en el compartimento posterior y está inervado por el nervio radial (figs. 3-48 y 3-49 BA D y F; tabla 3-9). El ancóneo es un músculo coadyuvante del tríceps

situado distalmente que también pertenece al compartimento posterior (fig. 3-49 G). Los músculos flexores del compartimento anterior son casi el doble de potentes que los extensores en todas las posiciones; en consecuencia, somos mejores empujadores que tiradores. Debe destacarse, no obstante, que los extensores del codo son particularmente importantes para levantarse de una silla o ir en silla de ruedas. Así pues, la potenciación del tríceps braquial tiene una relevancia especial en las personas ancianas o discapacitadas.

Los músculos del brazo y sus inserciones se ilustran en la figura 3-49, y sus inserciones, inervación y acciones se describen en la tabla 3-9.

BÍCEPS BRAQUIAL

El **bíceps braquial,** tal como su nombre indica, está dotado normalmente de dos cabezas en su inserción proximal. Ambas cabezas se originan proximalmente en procesos de la escápula mediante inserciones tendinosas, y sus vientres carnosos se unen poco después de alcanzar la mitad del brazo (fig. 3-49 B).

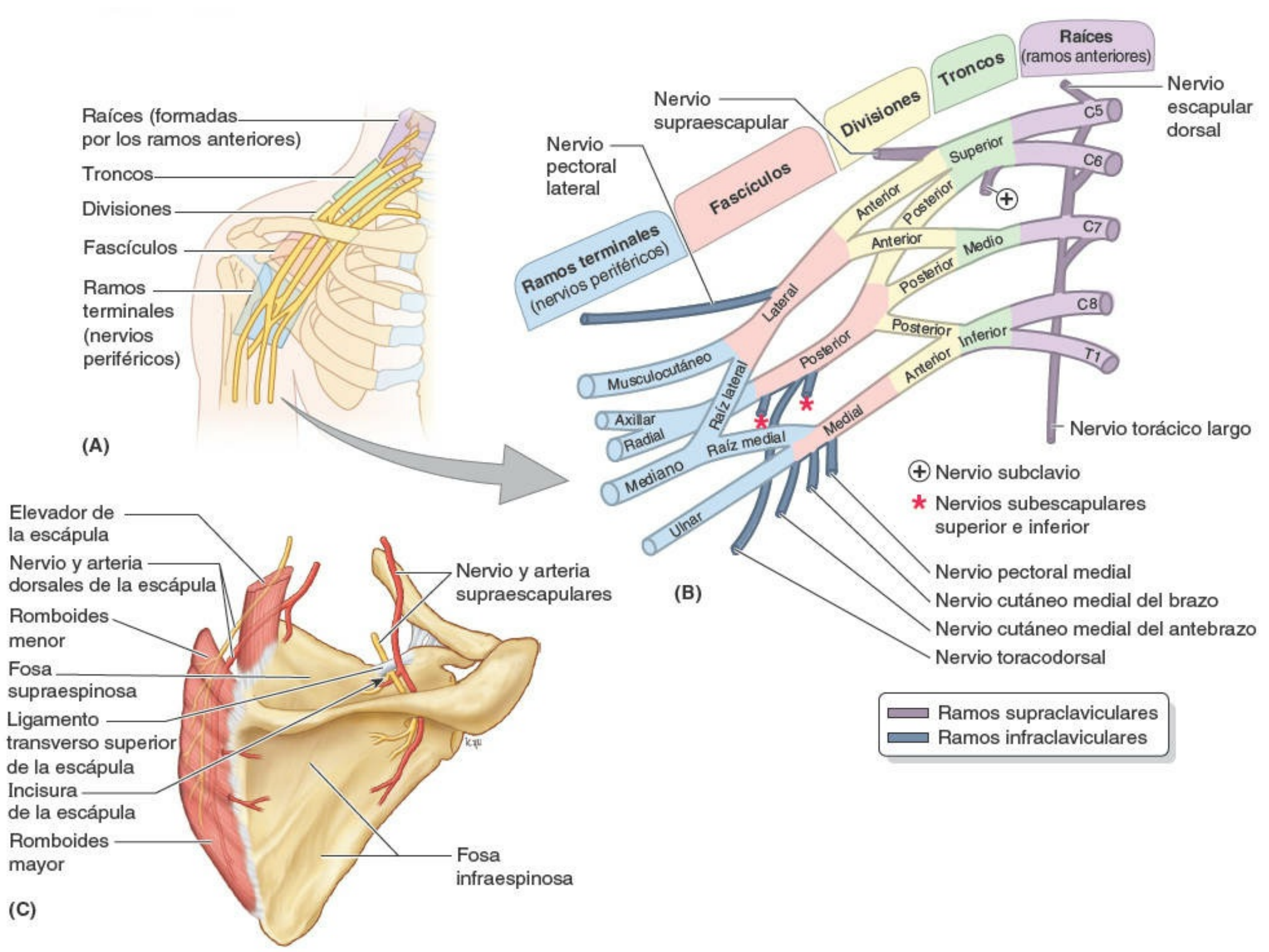

FIGURA 3-44. Nervios del miembro superior. A) Localización del plexo braquial. **B)** Ilustración esquemática del plexo braquial. **C)** Localización de los nervios escapular dorsal y subescapular en relación con la escápula.

TABLA 3-8. PLEXO BRAQUIAL Y NERVIOS DEL MIEMBRO SUPERIOR

Nervio	Origen[a]	Recorrido	Estructuras inervadas
Ramos supraclaviculares			
Dorsal de la escápula	Cara posterior del ramo anterior de **C5** con una frecuente contribución de C4	Atraviesa el escaleno medio; desciende profundo al elevador de la escápula y al romboides	Romboides; en algunos casos inerva el elevador de la escápula
Torácico largo	Cara posterior de los ramos anteriores de **C5, C6** y C7	Pasa a través del conducto cervicoaxilar (v. fig. 3-14), descendiendo posterior a las raíces C8 y T1 del plexo (ramos anteriores); discurre inferiormente sobre la cara superficial del serrato anterior	Serrato anterior
Supraescapular	Tronco superior, que recibe fibras de **C5,** C6 y a menudo C4	Discurre lateralmente, cruzando la región cervical lateral (triángulo posterior del cuello), superior al plexo braquial; luego a través de la incisura de la escápula, inferior al ligamento transverso superior de la escápula	Músculos supraespinoso e infraespinoso; articulación del hombro (glenohumeral)
Subclavio (nervio del subclavio)	Tronco superior, que recibe fibras de C5, **C6** y a menudo C4 (fig. 3-44 B)	Desciende posterior a la clavícula y anterior al plexo braquial y la arteria subclavia (v. fig. 3-29); a menudo proporciona una *raíz accesoria al nervio frénico*	Subclavio y articulación esternoclavicular (la raíz accesoria del frénico inerva el diafragma)

Pectoral lateral	Ramo colateral del fascículo lateral que recibe fibras de C5, **C6** y C7	Perfora la membrana costocoracoidea para alcanzar la cara profunda de los músculos pectorales; un *ramo comunicante para el nervio pectoral medial* pasa anterior a la arteria y la vena axilares	Principalmente el pectoral mayor, aunque algunas fibras nerviosas pectorales laterales pasan hacia el pectoral menor a través de un ramo del nervio pectoral medial (fig. 3-46 A)
Musculocutáneo	Ramo terminal del fascículo lateral que recibe fibras de C5-C7	Sale de la axila a través del coracobraquial (v. fig. 3-43); desciende entre el bíceps braquial y el braquial (figs. 3-47 B y 3-48) e inerva ambos; se continúa como *nervio cutáneo lateral del antebrazo*	Músculos del compartimento anterior del brazo (coracobraquial, bíceps braquial y braquial) (fig. 3-46 B); piel de la cara lateral del antebrazo
Mediano	La **raíz lateral del nervio mediano** es un ramo terminal del fascículo lateral (C6, C7) La **raíz medial del nervio mediano** es un ramo terminal del fascículo medial (C8, T1)	Las raíces lateral y medial se unen para formar el nervio mediano, lateral a la arteria axilar; desciende a través del brazo adyacente a la arteria braquial, al tiempo que el nervio cruza gradualmente anterior a la arteria para situarse medial a la arteria en la fosa del codo (fig. 3-53 A)	Músculos del compartimento anterior del antebrazo (excepto el flexor ulnar del carpo y la mitad ulnar del flexor profundo de los dedos), cinco músculos intrínsecos en la mitad tenar de la palma y la piel de la palma (fig. 3-46 B)
Pectoral medial		Pasa entre la arteria y la vena axilares; luego atraviesa el pectoral menor y entra en la cara profunda del pectoral mayor; aunque se denomina *medial* por su origen del fascículo medial, se sitúa lateral al nervio pectoral lateral	Pectoral menor y porción esternocostal del pectoral mayor
Nervio cutáneo mediano del brazo	Ramos colaterales del fascículo medial que reciben fibras de C8, T1	El nervio más pequeño del plexo; discurre a lo largo del lado medial de las venas axilar y braquial; se comunica con el *nervio intercostobraquial*	Piel del lado medial del brazo, distalmente hasta el epicóndilo medial del húmero y el olécranon de la ulna
Nervio cutáneo medial del antebrazo		Inicialmente discurre con el nervio ulnar (con el que puede confundirse), pero atraviesa la fascia profunda con la vena basílica y entra en el tejido subcutáneo, donde se divide en ramos anterior y posterior	Piel del lado medial del antebrazo, distalmente hasta el carpo
Ulnar	Ramo terminal más grande del fascículo medial que recibe fibras de C8, T1 y a menudo de C7	Desciende por la cara medial del brazo; pasa posterior al epicóndilo medial del húmero; luego desciende por la cara ulnar del antebrazo hacia la mano (figs. 3-46 C y 3-47 A)	Flexor ulnar del carpo y mitad ulnar del flexor profundo de los dedos (antebrazo); la mayoría de los músculos intrínsecos de la mano; piel de la mano medial a la línea axial del 4.º dedo
Subescapular superior	Ramo colateral del fascículo posterior que recibe fibras de **C5**	Discurre posteriormente y entra directamente en el subescapular	Porción superior del subescapular
Subescapular inferior	Ramo colateral del fascículo posterior que recibe fibras de **C6**	Discurre inferolateralmente, profundo a la arteria y la vena subescapulares	Porción inferior del subescapular y redondo mayor
Toracodorsal	Ramo colateral del fascículo posterior que recibe fibras de C6, **C7** y C8	Se origina entre los nervios subescapulares superior e inferior, y discurre inferolateralmente a lo largo de la pared posterior de la axila hacia la porción apical del dorsal ancho	Dorsal ancho
Axilar	Ramo terminal del fascículo posterior que recibe fibras de **C5** y C6	Sale posteriormente de la fosa axilar y pasa a través del espacio cuadrangular[b] con la arteria circunfleja humeral posterior (fig. 3-48); da origen al *nervio cutáneo lateral superior del brazo;* luego se enrolla alrededor del cuello quirúrgico del húmero profundo al deltoides (fig. 3-46 D)	Articulación del hombro (glenohumeral); músculos redondo menor y deltoides (fig. 3-46 D); piel de la cara superolateral del brazo (por encima de la parte inferior del deltoides)
Radial	Ramo terminal más grande del fascículo posterior (ramo más grande del plexo) que recibe fibras de C5-T1	Sale de la fosa axilar posterior a la arteria axilar; pasa posterior al húmero en el surco del nervio radial con la arteria braquial profunda, entre las cabezas lateral y medial del tríceps braquial; perfora el tabique intermuscular lateral; entra en la fosa del codo, donde se divide en *ramos superficial* (cutáneo) y *profundo* (motor) (fig. 3-46 D)	Todos los músculos de los compartimentos posteriores del brazo y el antebrazo (fig. 3-46 D); piel de la cara posterior e inferolateral del brazo, cara posterior del antebrazo y dorso de la mano, lateral a la línea axial del 4.º dedo

[a]La negrita (**C5**) indica el componente principal del nervio.
[b]Limitado superiormente por el subescapular, la cabeza del húmero y el redondo menor; inferiormente, por el redondo mayor; medialmente, por la cabeza larga del tríceps braquial, y lateralmente, por el coracobraquial y el cuello quirúrgico del húmero (fig. 3-48).

En un 10 % de los casos existe una tercera cabeza del bíceps braquial. Cuando está presente, esta tercera cabeza se extiende desde la parte superomedial del braquial (con la cual está fusionada), normalmente por detrás de la arteria braquial. En cualquier caso, se forma distalmente un único **tendón del bíceps braquial** que se une sobre todo al radio.

Aunque el bíceps braquial se localiza en el compartimento anterior del brazo, carece de inserciones en el húmero (figuras 3-47 B y C, y 3-49 A y B). El bíceps braquial es un «músculo de tres articulaciones», que cruza y puede inducir movimientos en las articulaciones del hombro, del codo y radioulnares, aunque

principalmente actúa sobre las dos últimas. Su acción y eficacia vienen determinadas en gran medida por la posición del codo y el antebrazo. Cuando el codo se encuentra en extensión, el bíceps braquial es un simple flexor del antebrazo. Sin embargo, a medida que la flexión del codo se acerca a los 90° y se necesita más fuerza contra la resistencia, el bíceps braquial adquiere la capacidad de generar dos potentes movimientos, según la posición del antebrazo: cuando el codo está flexionado a casi 90° y el antebrazo se encuentra en supinación, el bíceps braquial induce principalmente flexión; en cambio, cuando el antebrazo se encuentra en pronación, el bíceps es el principal (más potente) supinador del antebrazo. Lo utilizan, por ejemplo, las personas diestras para apretar un tornillo en una madera dura o para insertar un sacacorchos en el tapón de una botella de vino y descorcharla. El bíceps braquial actúa poco como flexor cuando el antebrazo está pronado, incluso si se le aplica resistencia. En posición de semipronación es activo sólo contra resistencia (Ha-mill y Knutzen, 2014).

El redondeado tendón de la cabeza larga del bíceps se origina en el tubérculo supraglenoideo de la escápula, cruza la cabeza del húmero dentro de la cavidad de la articulación del hombro y continúa para quedar rodeado por la membrana sinovial cuando desciende por el surco intertubercular del húmero. Una amplia banda, el **ligamento transverso del húmero,** se extiende desde el tubérculo menor hasta el tubérculo mayor del húmero y convierte el surco intertubercular en un conducto (fig. 3-49 B). El ligamento mantiene el tendón de la cabeza larga del bíceps en ese conducto.

Distalmente, la principal inserción del bíceps braquial es en la tuberosidad del radio, mediante el tendón del bíceps braquial. No obstante, una banda membranosa triangular denominada **aponeurosis bicipital** discurre a través de la fosa del codo desde el tendón del bíceps braquial y se fusiona con la fascia (profunda) del antebrazo que recubre los músculos flexores en la cara medial del antebrazo. Se inserta indirectamente mediante la fascia en el borde subcutáneo de la ulna. La parte proximal de la aponeurosis bicipital puede notarse fácilmente cuando pasa en dirección oblicua por encima de la arteria braquial y el nervio mediano (figs. 3-47 y 3-52 A). La aponeurosis bicipital ofrece protección a esas y otras estructuras en la fosa del codo. También ayuda a moderar la tensión del tendón del bíceps sobre la tuberosidad del radio durante la pronación y la supinación del antebrazo.

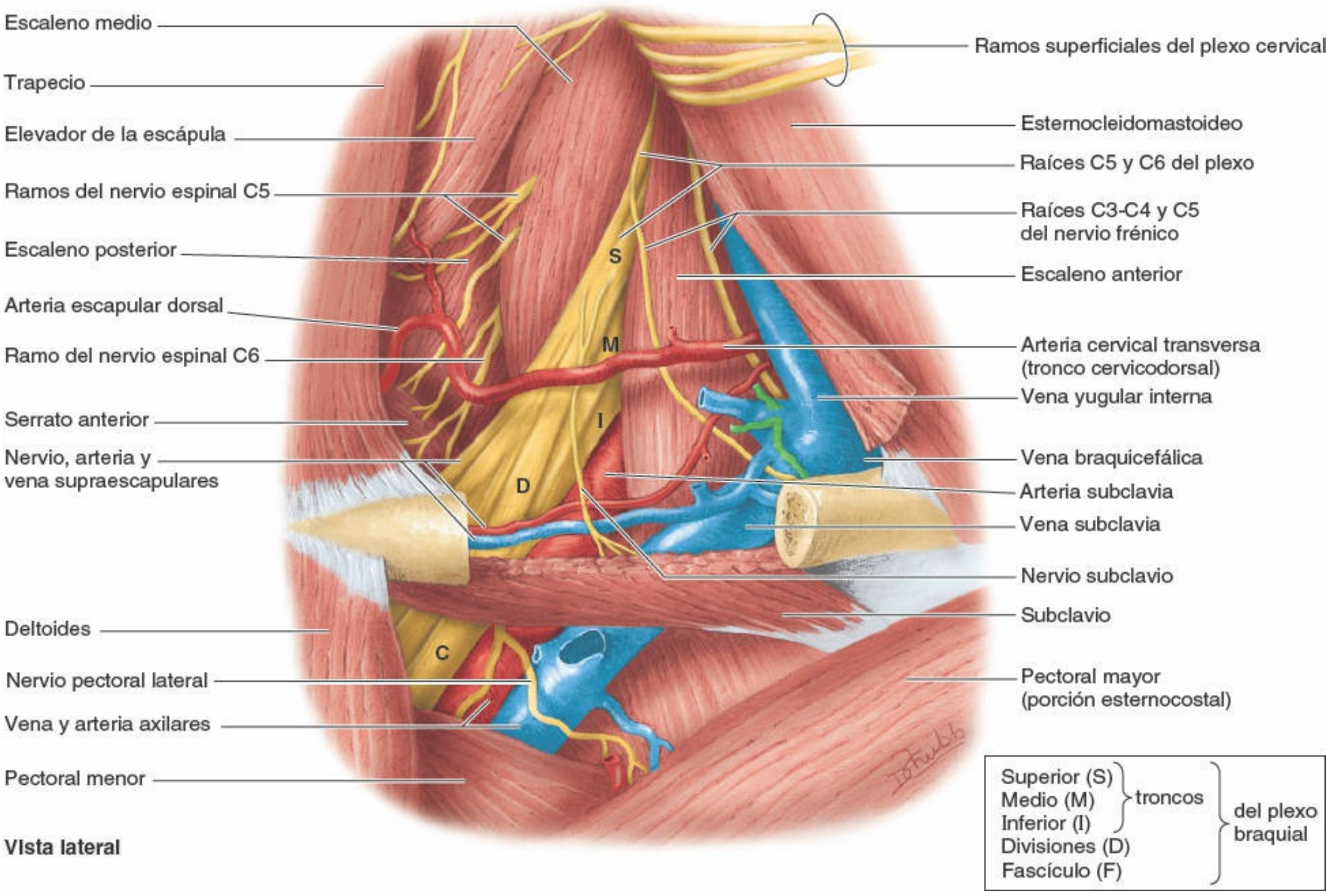

FIGURA 3-45. **Disección de la región cervical lateral derecha (triángulo posterior).** Se han disecado el plexo braquial y los vasos subclavios. Los ramos anteriores de los nervios espinales C5-C8 (más T1, ocultado aquí por la tercera porción de la arteria subclavia) constituyen las raíces del plexo braquial. La fusión y división posterior de las fibras nerviosas transportadas por las raíces forman los troncos y las divisiones al nivel que se muestra. La arteria subclavia emerge entre los músculos escalenos anterior y medio con las raíces del plexo.

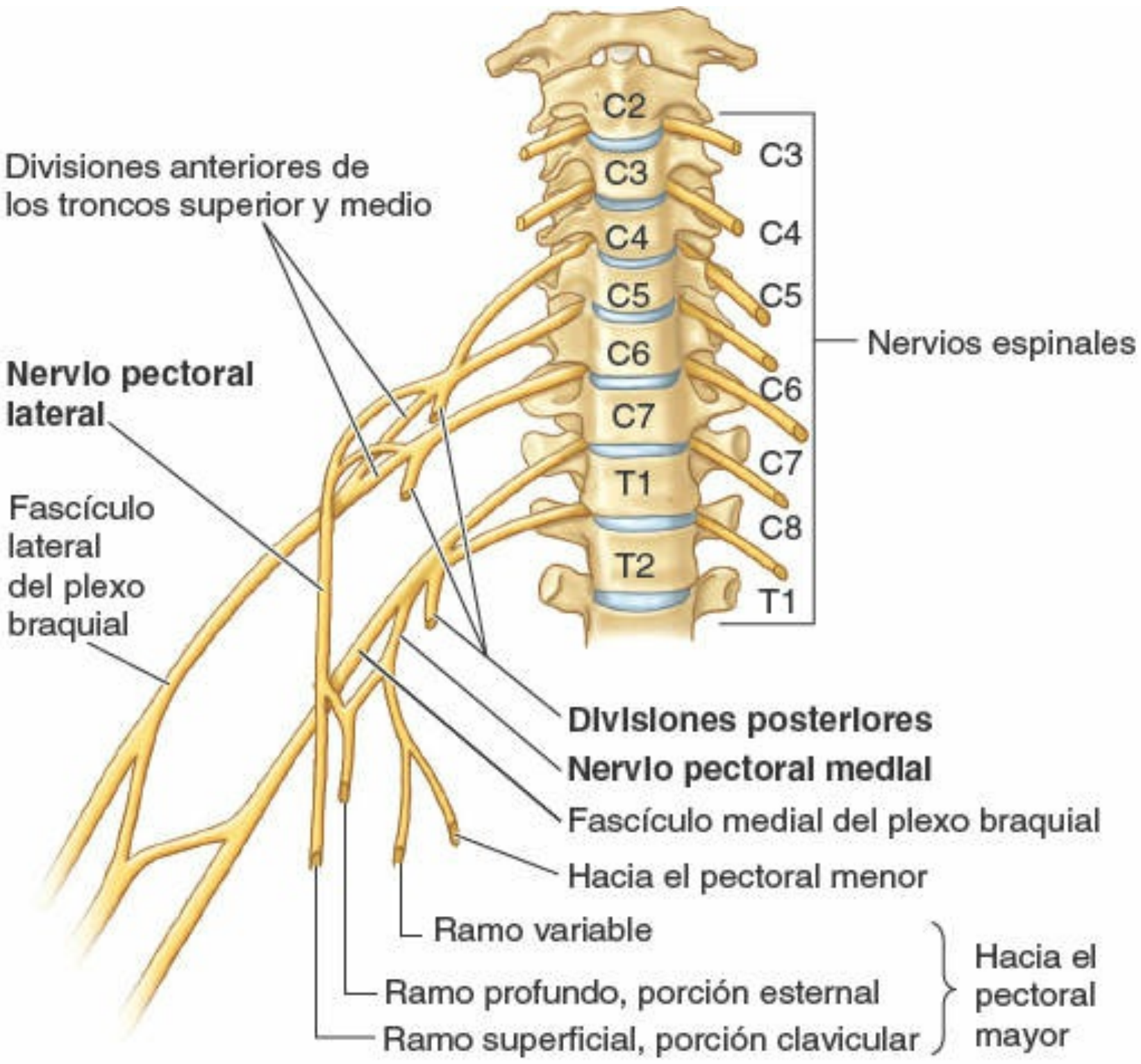

(A) Vista anterior

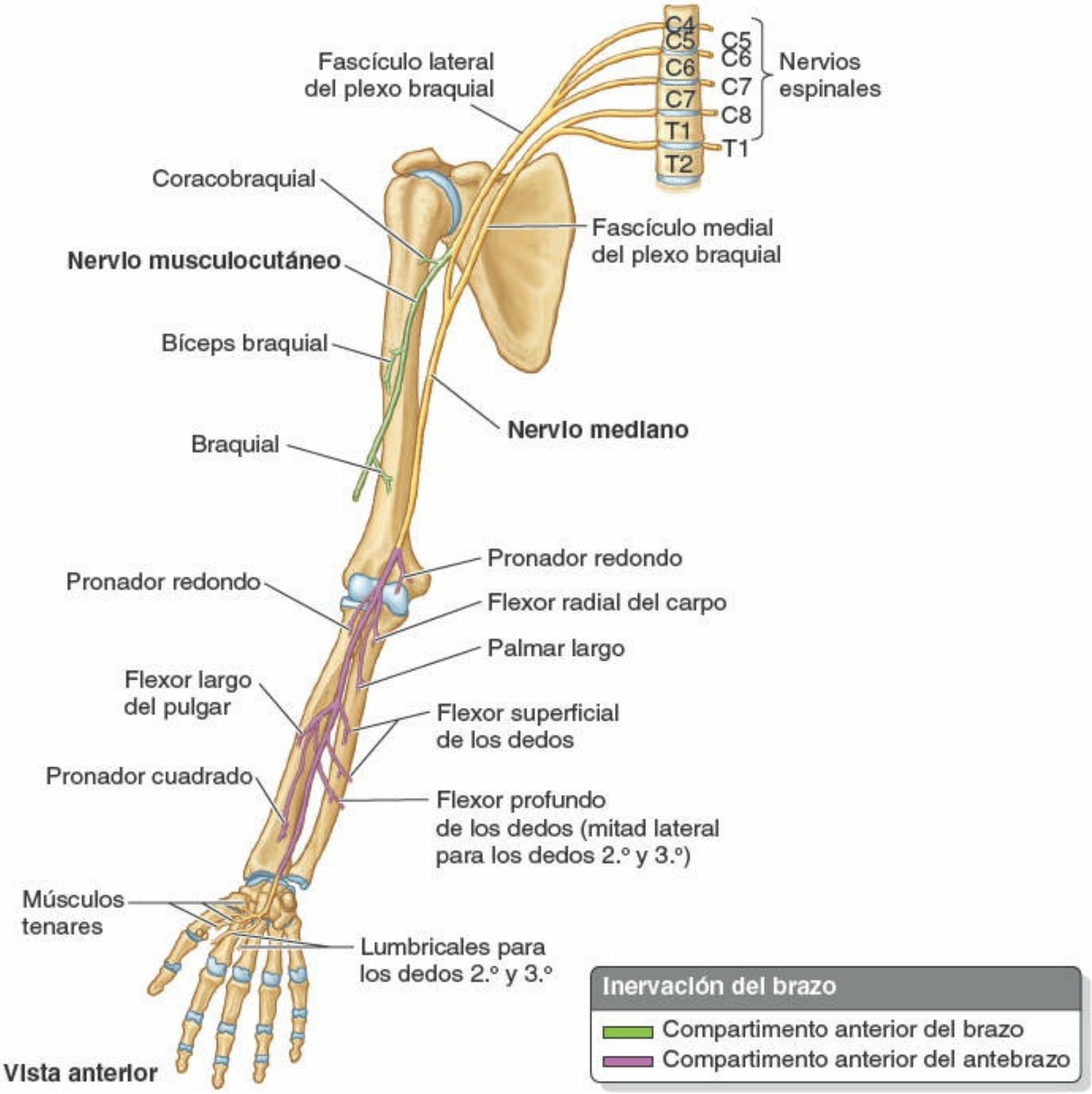

(B) Vista anterior

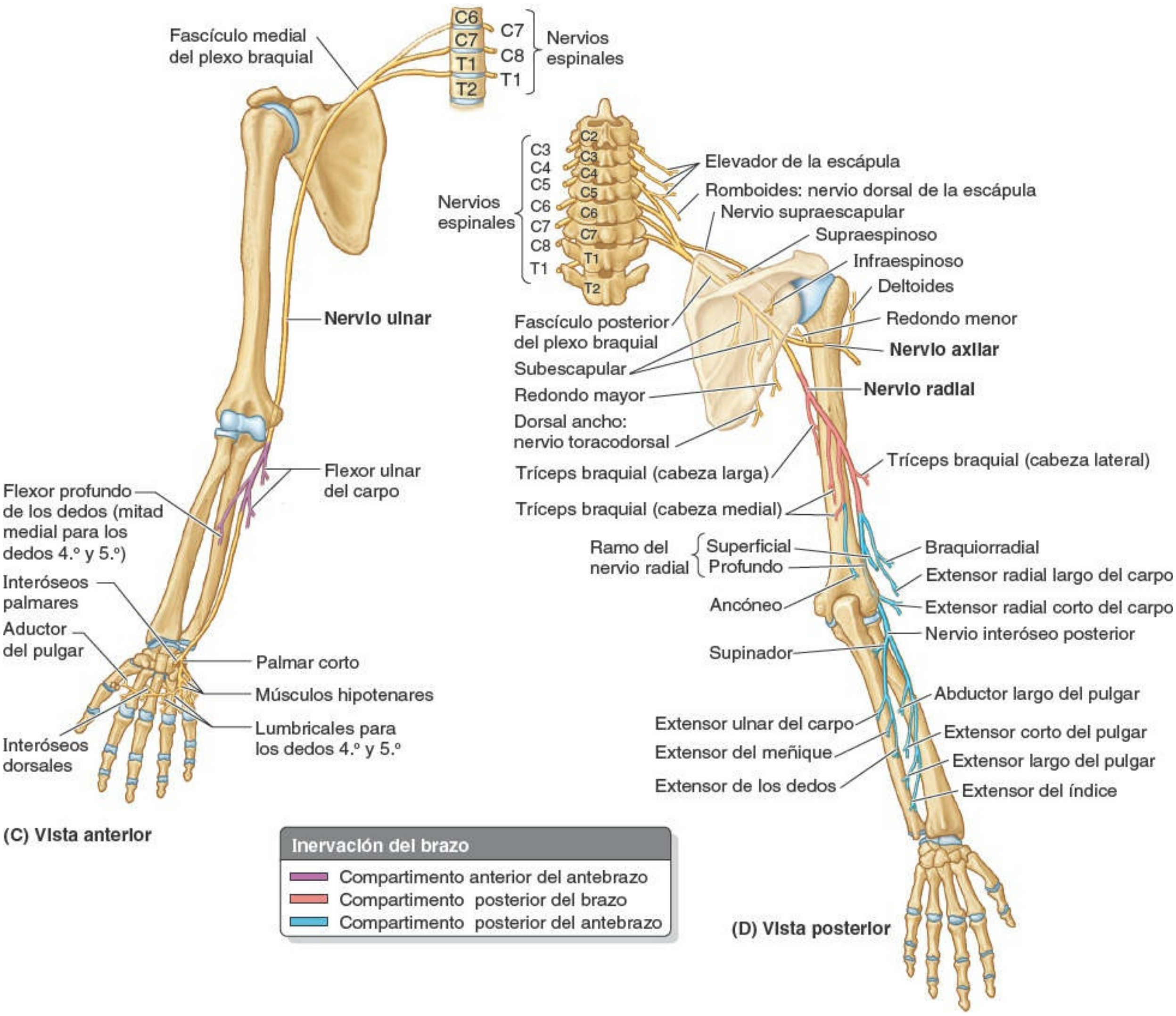

FIGURA 3-46. Ramos motores derivados de los fascículos del plexo braquial. A) Los nervios pectorales medial y lateral se originan en los fascículos medial y lateral del plexo braquial, respectivamente (o en las divisiones anteriores de los troncos que los forman, como puede verse aquí para el nervio pectoral lateral). **B)** Se muestra el recorrido de los nervios mediano y musculocutáneo, y el patrón típico de ramificación de sus ramos motores **C)** Recorrido del nervio ulnar y patrón típico de ramificación de sus ramos motores. **D)** Recorrido de los nervios radial y axilar, y modelo típico de ramificación de sus ramos motores. El nervio interóseo posterior es la continuación del ramo profundo del nervio radial, al que vemos aquí bifurcándose en dos ramos para inervar todos los músculos de vientre carnoso localizados completamente en el compartimento posterior del antebrazo. El dorso de la mano no posee fibras de músculo carnoso; por lo tanto, no tiene nervios motores.

CUADRO CLÍNICO

AXILA

Anastomosis arteriales alrededor de la escápula

En torno a la escápula se producen muchas anastomosis arteriales. Varias arterias se unen para formar redes sobre las caras anterior y posterior de la escápula: las arterias dorsal de la escápula, supraescapular y subescapular (a través de la rama circunfleja de la escápula) (fig. C3-12).

La importancia de la *circulación colateral* que hace posible estas anastomosis se pone de manifiesto cuando debe practicarse la ligadura de una arteria subclavia o axilar dañada. Por ejemplo, puede ser necesario ligar la arteria axilar entre la 1.ª costilla y la arteria subescapular; en otros casos, la *estenosis* (estrechamiento) *vascular* de la arteria axilar puede estar provocada por una lesión ateroesclerótica que causa disminución del flujo sanguíneo. En uno u otro caso, la dirección del flujo sanguíneo en la arteria subescapular se invierte, permitiendo a la sangre alcanzar la tercera porción de la arteria axilar. Obsérvese que la arteria subescapular recibe sangre a través de diversas anastomosis con las arterias supraescapular, dorsal de la escápula e intercostales.

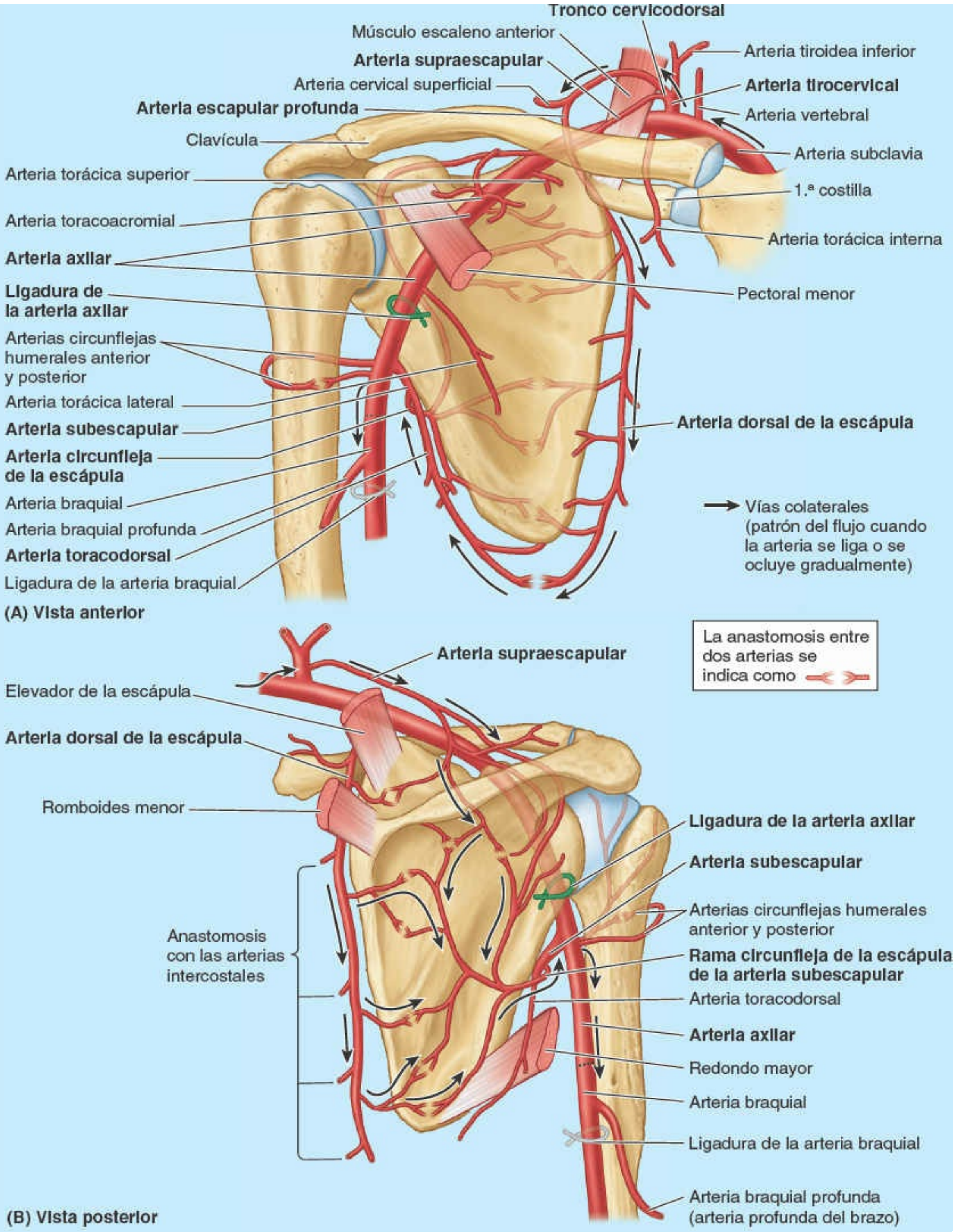

FIGURA C3-12. Anastomosis arteriales alrededor de la escápula.

A menudo, la *oclusión paulatina* de la arteria axilar (p. ej., como resultado de un proceso patológico o un traumatismo) permite desarrollar una circulación colateral suficiente y previene la isquemia (pérdida del riego sanguíneo). La *oclusión súbita* no suele dar el tiempo suficiente para desarrollar una adecuada circulación colateral; como resultado, se produce un aporte insuficiente de sangre al brazo, el antebrazo y la mano. Aunque existen vías colaterales potenciales

(sobre todo, anastomosis periarticulares) alrededor de la articulación del hombro proximalmente y de la articulación del codo distalmente, la *ligadura quirúrgica de la arteria axilar* entre los orígenes de la arteria subescapular y la arteria braquial profunda impedirá la irrigación del brazo porque la circulación colateral es inadecuada.

Compresión de la arteria axilar

La arteria axilar puede palparse en la parte inferior de la pared lateral de la axila. Cuando se produce una hemorragia abundante (p. ej., la producida por una herida por arma blanca o por arma de fuego en la axila) puede ser necesaria la compresión de la tercera porción de la arteria axilar contra el húmero. Si se requiere compresión en una localización más proximal, puede comprimirse la arteria axilar en su origen (cuando la arteria subclavia cruza la 1.ª costilla), ejerciendo presión hacia abajo en el ángulo entre la clavícula y la inserción inferior del esternocleidomastoideo.

Aneurisma de la arteria axilar

La primera porción de la arteria axilar puede aumentar de tamaño *(aneurisma de la arteria axilar)* y comprimir los troncos del plexo braquial, provocando dolor y anestesia (pérdida de sensibilidad) en las zonas de piel inervadas por los nervios afectados. Los aneurismas de la arteria axilar pueden aparecer en lanzadores de béisbol, debido a los movimientos de brazo rápidos y enérgicos que realizan.

Lesiones de la vena axilar

Las heridas en la axila afectan a menudo a la vena axilar debido a su gran tamaño y su posición expuesta. Cuando el brazo está abducido por completo, la vena axilar se solapa sobre la arteria axilar anteriormente. Una herida traumática o quirúrgica en la porción proximal de la vena axilar es particularmente peligrosa, no sólo por la hemorragia profusa que produce, sino por el riesgo de entrada de aire.

La vena axilar en la punción de la vena subclavia

La punción de la vena subclavia, en la cual se introduce un catéter en su interior, se ha convertido en un procedimiento clínico frecuente (v. cuadro clínico «Punción de la vena subclavia» en cap. 9).

La vena axilar pasa a ser la vena subclavia al cruzar la 1.ª costilla (v. fig. 3-45). Como la aguja se hace avanzar medialmente para entrar en la vena cuando cruza la costilla, la vena que realmente se punciona (el punto de entrada) cuando se realiza una «punción de la vena subclavia» es la porción terminal de la vena axilar. No obstante, la punta de la aguja entra en la luz de la vena subclavia casi inmediatamente. Por ello, el hecho de que la vena axilar se sitúe anterior e inferior (es decir, superficialmente) a la arteria axilar y a las porciones del plexo braquial que empiezan a rodear a la arteria en dicho punto es clínicamente

relevante.

Infección de los nódulos linfáticos axilares

Una infección en el miembro superior puede causar el aumento de tamaño de los nódulos axilares y hacer que estén sensibles e inflamados, un proceso denominado *linfangitis* (inflamación de vasos linfáticos). El grupo de nódulos humerales es, normalmente, el primero en afectarse.

La linfangitis se caracteriza por la aparición de estrías rojizas, calientes y sensibles, en la piel del miembro. Las infecciones en la región pectoral y la mama, incluida la parte superior del abdomen, también pueden producir hipertrofia de los nódulos linfáticos axilares. En el cáncer metastásico del grupo apical, los nódulos suelen adherirse a la vena axilar, lo que puede precisar la extirpación de parte de dicho vaso. El aumento de tamaño de los nódulos apicales puede obstruir la vena cefálica superior al pectoral menor.

Disección de los nódulos linfáticos axilares

A menudo es necesario llevar a cabo la extirpación y estudio anatomopatológico de los nódulos linfáticos axilares para realizar el *estadiaje* de neoplasias como el cáncer de mama y determinar el tratamiento adecuado. Como los nódulos linfáticos axilares están dispuestos y reciben la linfa (y por tanto, las células metastásicas cancerosas) en un orden específico, es importante extraerlos y estudiarlos en ese orden para determinar el grado de evolución del cáncer y en que es probable que haya metastatizado. El drenaje linfático del miembro superior puede verse comprometido tras extirpar los nódulos axilares y aparecer un *linfedema,* una tumefacción debida a la acumulación de linfa, sobre todo en el tejido subcutáneo.

Durante la *disección de nódulos axilares* existe el riesgo de lesionar dos nervios. En la intervención, se identifica el nervio torácico largo para el serrato anterior y se mantiene en contacto con la pared anterior del tórax (v. fig. C3-8). Tal como se ha comentado antes, la sección del nervio torácico largo produce una escápula alada (v. fig. C3-6). En caso de seccionar el nervio toracodorsal para el dorsal ancho (v. fig. C3-7) se debilitan la rotación medial y la aducción del brazo, pero no se producen deformidades. Cuando los nódulos que rodean el nervio están claramente metastatizados, en ocasiones puede ser necesario sacrificar el nervio al resecar los nódulos, para aumentar la probabilidad de eliminar completamente las células malignas.

Variaciones del plexo braquial

Las variaciones en la formación del plexo braquial son frecuentes *(Illustrated Encyclopedia of Anatomical Variation)*. Además de los cinco ramos anteriores (C5-C8 y T1) que forman las raíces del plexo braquial, pueden existir pequeñas contribuciones por parte de los ramos anteriores de C4 o T2. Cuando la raíz más superior (ramo anterior) del plexo es C4 y la raíz más inferior es C8, se denomina *plexo braquial prefijado*. Por otro lado, cuando la raíz

superior es C6 y la raíz inferior es T2, recibe el nombre de *plexo braquial posfijado*. En este último tipo, el tronco inferior del plexo puede ser comprimido por la 1.ª costilla, lo que provoca síntomas vasculonerviosos en el miembro superior. También pueden producirse variaciones en la formación de los troncos, divisiones y fascículos; en el origen y/o combinación de ramos, y en la relación con la arteria axilar y los músculos escalenos. Por ejemplo, los fascículos lateral o medial pueden recibir fibras desde ramos anteriores inferiores o superiores a los niveles habituales, respectivamente.

En algunos individuos pueden faltar las divisiones de los troncos o la formación de fascículos en una o más porciones del plexo; sin embargo, la composición de los ramos terminales no sufre cambios. Dado que cada nervio periférico es una agrupación de fibras nerviosas que se mantienen unidas mediante tejido conectivo, resulta comprensible que, por ejemplo, el nervio mediano pueda tener dos raíces mediales en lugar de una (es decir, simple-mente, las fibras nerviosas se agrupan de forma distinta). Esto se debe a que las fibras del fascículo medial del plexo braquial se dividen en tres ramos, dos que forman el nervio mediano y la tercera el nervio ulnar. En ocasiones puede ser más confuso, cuando las dos raíces mediales están totalmente separadas; no obstante, hay que entender que aunque el nervio mediano pueda tener dos raíces mediales, los componentes del nervio son los mismos (es decir, los impulsos proceden del mismo lugar y tienen el mismo destino, con independencia de que viajen por una raíz o por dos).

Lesiones del plexo braquial

Las lesiones del plexo braquial afectan a los movimientos y la sensibilidad cutánea del miembro superior. Las patologías, estiramientos y heridas en la región cervical lateral (triángulo cervical posterior) o en la axila pueden producir lesiones del plexo braquial (v. cap. 9). Los signos y síntomas dependen de qué porción del plexo braquial está implicada. Las lesiones del plexo braquial provocan *parálisis* y *anestesia*. La exploración de la capacidad del sujeto para llevar a cabo distintos movimientos permite valorar el grado de parálisis. En la *parálisis completa* no se detectan movimientos. En la *parálisis incompleta*, no todos los músculos están paralizados; porello, el paciente puede moverse, aunque los movimientos son débiles comparados con los del lado no lesionado. La determinación de la capacidad de la persona para sentir dolor (p. ej., pellizcando la piel) evalúa el grado de anestesia.

Las *lesiones de las porciones superiores del plexo braquial* (C5 y C6) están provocadas normalmente por un aumento excesivo del ángulo entre el cuello y el hombro. Estas lesiones pueden ocurrir cuando una persona sale despedida de una moto o un caballo y el hombro impacta con el suelo de manera que el cuello se separa ampliamente de él (fig. C3-13 A). Cuando se sale despedido, a menudo el hombro choca bruscamente con algún objeto (p. ej., un árbol o el suelo) y se frena, mientras que la cabeza y el tronco continúan en movimiento. Esto estira o rompe las porciones superiores del plexo braquial o *avulsiona* (arranca) las raíces del plexo de la médula espinal.

La lesión del tronco superior del plexo braquial se reconoce por la posición característica del miembro («posición de petición de propina del camarero»), en la cual el miembro cuelga a un lado en rotación interna (fig. C3-13 B, *flecha*). Las *lesiones de la porción superior del plexo braquial* pueden producirse también en el recién nacido, cuando tiene lugar una tracción excesiva sobre el cuello durante el parto (fig. C3-13 C).

Como resultado de las *lesiones de las porciones superiores del plexo braquial (parálisis de Erb-Duchenne)*, se produce parálisis de los músculos del hombro y el brazo inervados por C5 y C6: deltoides, bíceps braquial y braquial. La apariencia clínica habitual es un miembro superior con el hombro aducido, el brazo rotado internamente y el codo extendido. La cara lateral del antebrazo también sufre una cierta pérdida de sensibilidad. Los microtraumatismos crónicos en el tronco superior del plexo braquial por transporte de mochilas pesadas pueden producir déficits motores y sensitivos en la distribución de los nervios musculocutáneo y radial. La *lesión del plexo braquial superior* puede provocar espasmos musculares y una grave discapacidad en excursionistas (parálisis de los mochileros) que cargan mochilas pesadas durante largos períodos.

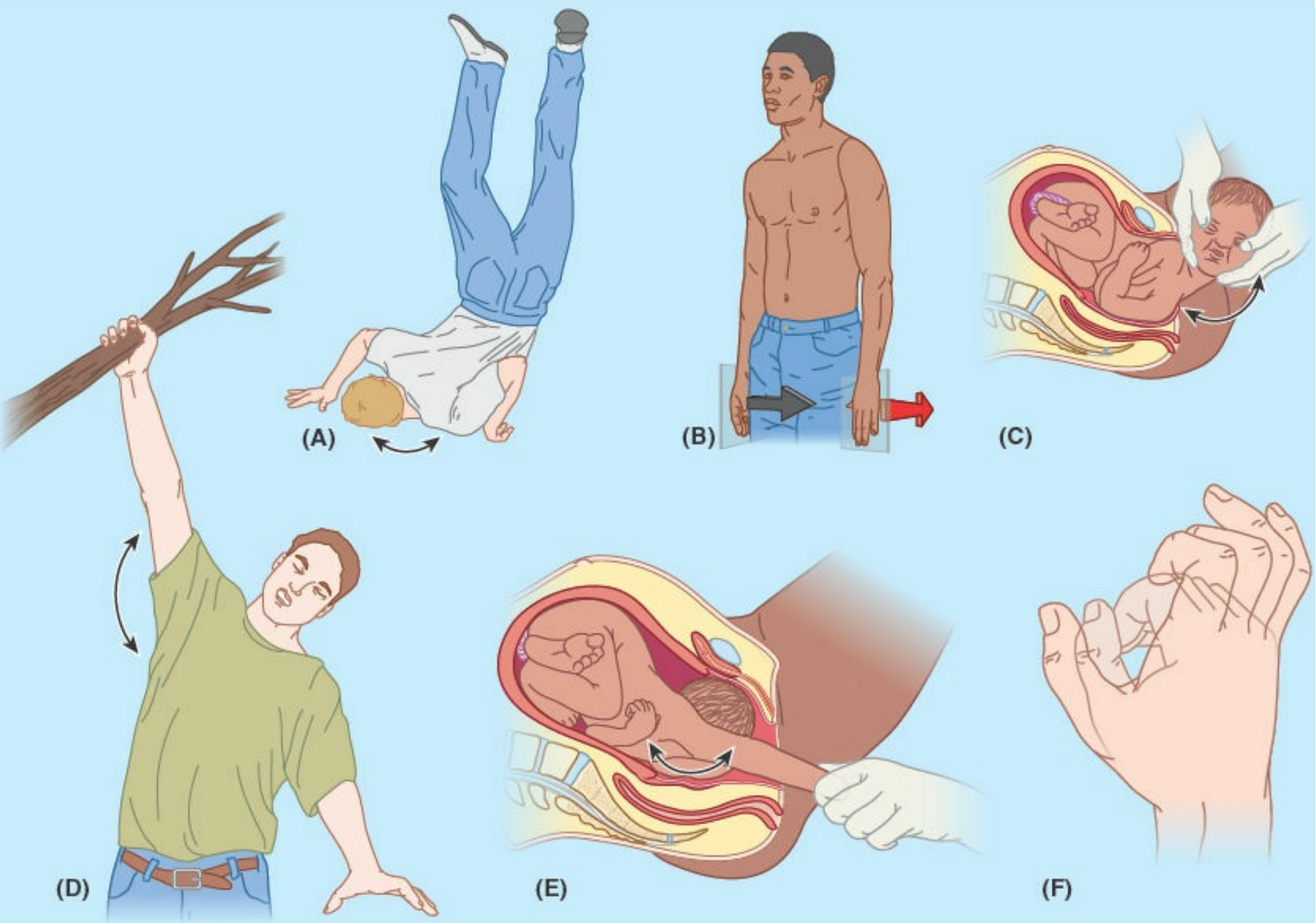

FIGURA C3-13. Lesiones del plexo braquial. A) Adviértase el aumento excesivo del ángulo entre la cabeza y el hombro izquierdo. **B)** Posición de petición de propina del camarero (miembro superior izquierdo). **C)** Obsérvese el aumento excesivo del ángulo entre la cabeza y el hombro izquierdo en este parto. **D** y **E)** Aumento excesivo del ángulo entre el tronco y el miembro superior derecho. **F)** Mano en garra (la persona intenta adoptar la posición de «puño» semitransparente superpuesta).

La *neuritis aguda del plexo braquial (neuropatía del plexo braquial)* es un trastorno neurológico de causa desconocida que se caracteriza por la aparición

brusca de dolor intenso, por lo general alrededor del hombro. Normalmente, el dolor se inicia de noche y se sigue de debilidad muscular y, en ocasiones, de atrofia muscular *(amiotrofia neurológica)*. La inflamación del plexo braquial *(neuritis braquial)* suele estar precedida por algún acontecimiento (p. ej., infección respiratoria alta, vacunación, traumatismo inespecífico). Las fibras nerviosas afectadas suelen proceder del tronco superior del plexo braquial.

La *compresión de los fascículos del plexo braquial* puede ser la consecuencia de una hiperabducción prolongada del brazo durante la realización de trabajos manuales por encima de la cabeza, como pintar techos. Los fascículos son pinzados o comprimidos entre el proceso coracoides de la escápula y el tendón del pectoral menor. Los síntomas neurológicos habituales son dolor que irradia hacia abajo por el brazo, adormecimiento, parestesias (hormigueo), eritema (enrojecimiento de la piel debido a dilatación capilar) y debilidad en las manos. La compresión de la arteria y la vena axilares provoca isquemia del miembro superior y dilatación de las venas superficiales. Estos signos y síntomas del *síndrome de hiperabducción* se deben a la compresión de los vasos y nervios axilares.

Las *lesiones de las porciones inferiores del plexo braquial (parálisis de Klumpke)* son mucho menos frecuentes. Estas lesiones pueden ocurrir cuando el miembro superior es traccionado superiormente de forma súbita, por ejemplo cuando una persona se agarra a algo para evitar una caída (v. fig. C3-13 D) o cuando el miembro superior de un recién nacido es traccionado con demasiada fuerza durante el parto (v. fig. C3-13 E). Estos sucesos lesionan el tronco inferior del plexo braquial (C8 y T1) y pueden avulsionar las raíces de los nervios espinales de la médula espinal. Los músculos intrínsecos de la mano resultan afectados y se produce una *mano en garra* (v. fig. C3-13 F).

Bloqueo del plexo braquial

La inyección de una solución anestésica en la vaina axilar, o inmediatamente alrededor de ella, interrumpe los impulsos nerviosos y produce anestesia de las estructuras inervadas por los ramos de los fascículos del plexo (v. fig. 3-38 A). Se bloquean las sensaciones en todas las estructuras profundas del miembro superior y en la piel distal a la porción media del brazo. En combinación con una técnica de torniquete oclusivo para retener el agente anestésico, este procedimiento permite al cirujano operar en el miembro superior sin utilizar anestesia general. El plexo braquial puede anestesiarse mediante diferentes técnicas de bloqueo, como los bloqueos supraclavicular e infraclavicular axilar (https://www.asra.com/page/41/regional-anesthesia-for-surgery).

Puntos fundamentales

AXILA

Axila. La axila es un compartimento (centro de distribución) fascial piramidal relleno de tejido adiposo

que da paso o aloja a las principales «herramientas» que prestan servicio (irrigan, inervan, drenan y comunican) al miembro superior. ● Las estructuras axilares normalmente están protegidas por el brazo, pero son vulnerables cuando este se encuentra en abducción. El reflejo de «cosquillas» nos obliga a recuperar la postura de protección cuando se detecta una amenaza. ● Las estructuras que atraviesan la fosa axilar están cercadas por una envoltura protectora (vaina axilar), englobadas en una matriz amortiguadora flexible (tejido adiposo axilar) y rodeadas de paredes osteomusculares. ● Por la fosa axilar discurren estructuras neurovasculares que pasan o se dirigen hacia el cuello, tórax y el miembro superior en su totalidad (incluyendo regiones pectoral, escapular y subescapular, y miembro superior libre).

Vena y arteria axilares. La vena axilar se sitúa por delante y ligeramente inferior a la arteria axilar, y ambas están rodeadas por la vaina fascial axilar. ● Para facilitar su descripción, la arteria axilar y la vena axilar se han dividido en tres porciones (medial, posterior y lateral respecto al pectoral menor). Se da la coincidencia de que la primera parte de la arteria está dotada de una rama, la segunda de dos y la tercera de tres.

Nódulos linfáticos axilares. Están englobados en el tejido adiposo axilar, externamente a la vaina axilar. ● Los nódulos linfáticos axilares se distribuyen en grupos que están dispuestos y reciben linfa en un orden específico; esta característica es importante en la estadificación y en la determinación del tratamiento adecuado del cáncer de mama. ● Los nódulos linfáticos axilares reciben linfa del miembro superior y de todo el cuadrante superior de la pared superficial del tronco, desde el nivel de las clavículas hasta el del ombligo, incluida la mayor parte de la mama.

Plexo braquial. El plexo braquial es una interconexión organizada de fibras nerviosas procedentes de los cinco ramos anteriores adyacentes (C5-T1, las raíces del plexo) que inervan el miembro superior. ● Aunque su identidad segmentaria se pierde al formar el plexo, su disposición segmentaria original se mantiene en la piel (dermatomas, con una distribución de craneal a caudal; v. «Inervación cutánea del miembro superior») y en los músculos (miotomas, con una distribución de proximal a distal). Por ejemplo, las fibras de C5 y C6 inervan principalmente músculos que actúan sobre el hombro o flexionan el codo; las fibras de C7 y C8 inervan músculos que extienden el codo o son parte del antebrazo y las fibras de T1 inervan los músculos intrínsecos de la mano. ● En las fases iniciales de la formación del plexo braquial se fusionan los pares de raíces superior e inferior para formar tres troncos, cada uno de los cuales se ramifica en divisiones anteriores y posteriores. ● Las fibras que circulan por divisiones anteriores inervan flexores y pronadores de los compartimentos anteriores del miembro, y las que circulan por divisiones posteriores inervan extensores y supinadores de los compartimentos posteriores. ● Las cinco divisiones se fusionan para formar tres fascículos que rodean la arteria axilar. ● Dos de los tres fascículos dan origen a su vez a cinco nervios, y el tercero (fascículo lateral) da origen a tres nervios. ● Además de los nervios que se originan de los fascículos, diez más nacen en diversas partes del plexo. ● La mayoría de los nervios procedentes del plexo son multisegmentarios, contienen fibras de dos o más ramos anteriores adyacentes.

Para explorar el bíceps braquial, el sujeto debe flexionar el codo contra resistencia cuando el antebrazo se encuentra en supinación. Con esta maniobra el músculo forma un prominente abombamiento fácil de palpar en la cara anterior del brazo, siempre y cuando sus movimientos sean normales.

BRAQUIAL

El **braquial** es un músculo fusiforme y aplanado que se sitúa posteriormente y en profundidad respecto al bíceps braquial. Su inserción distal recubre la parte anterior de la articulación del codo (figs. 3-47, 3-48 y 3-49 D; tabla 3-9). El braquial es el principal flexor del antebrazo. Es el único flexor puro, y produce la mayor cantidad de fuerza de flexión. A diferencia del bíceps, el braquial flexiona el antebrazo en todas las posiciones sin verse afectado por la pronación o la supinación, durante los movimientos tanto lentos como rápidos, y tanto en presencia como en ausencia de resistencia. Cuando se extiende el antebrazo despacio, el braquial se relaja lentamente para estabilizar el movimiento (es una contracción excéntrica que se utiliza, por ejemplo, para agarrar y volver a dejar una taza con cuidado). El braquial siempre se

contrae cuando se flexiona el codo y es el principal encargado de mantener la posición de flexión. Debido a su importante y casi constante acción, se considera el «mulo de carga» de los flexores del codo.

Para explorar el braquial, debe flexionarse contra resistencia el antebrazo cuando este se encuentra en semipronación. Esta maniobra permite observar y palpar el músculo contraído, siempre y cuando sus movimientos sean normales.

CORACOBRAQUIAL

El **coracobraquial** es un músculo alargado que se sitúa en la parte superomedial del brazo. Constituye un útil punto de referencia para localizar otras estructuras del brazo (figs. 3-47, 3-48 y 3-49 C; tabla 3-9). Por ejemplo, el nervio musculocutáneo lo perfora, y la parte distal de su inserción indica la localización del foramen (orificio) nutricio del húmero. El coracobraquial participa en la flexión y la aducción del brazo y estabiliza la articulación del hombro. Junto con el deltoides y la cabeza larga del tríceps, actúa como *músculo coaptador*, ya que opone resistencia contra la luxación hacia abajo de la cabeza del húmero (p. ej., cuando se lleva una maleta pesada). El nervio mediano y/o la arteria braquial pueden discurrir en profundidad al coracobraquial, y sufrir compresiones por parte de este.

TRÍCEPS BRAQUIAL

El **tríceps braquial** es un gran músculo fusiforme localizado en el compartimento posterior del brazo (figs. 3-47, 3-48, 3-49 F y 3-50; tabla 3-9). Como su nombre indica, *el tríceps tiene tres cabezas:* larga, lateral y medial. El tríceps braquial es el principal extensor del antebrazo.

Como su **cabeza larga** cruza la articulación del hombro, el tríceps braquial ayuda a estabilizarla en aducción (actúa como músculo coaptador, ya que opone resistencia al desplazamiento inferior de la cabeza del húmero). La cabeza larga también participa en la extensión y la aducción del brazo, pero de hecho es la menos activa de las tres.

La **cabeza medial** es el «mulo de carga» de la extensión del antebrazo: es activa en todas las velocidades, con o sin resistencia.

La **cabeza lateral** es más potente, pero actúa principalmente contra resistencia (Hamill y Knutzen, 2014). La pronación y la supinación del antebrazo no afectan a la actividad del tríceps braquial. Justo proximalmente a la inserción distal del tríceps braquial se encuentra la *bolsa subtendinosa del músculo tríceps braquial*, entre el tendón del tríceps braquial y el olécranon, como estructura atenuadora de la fricción.

Para explorar el tríceps braquial (o determinar la altura de una lesión del nervio radial) el sujeto debe abducir el brazo a 90° y luego extender contra resistencia (ejercida por el examinador) el antebrazo que previamente estaba en flexión. Con esta maniobra se puede visualizar y palpar el tríceps braquial, siempre y cuando sus movimientos sean normales. Su fuerza debe ser comparable a la del músculo contralateral, aunque se deben tener en cuenta las diferencias impuestas por la dominancia manual (diestra o zurda).

ANCÓNEO

El **ancóneo** es un músculo pequeño y triangular situado en la cara posterolateral del codo; en general está parcialmente fusionado con la cabeza medial del músculo tríceps (fig. 3-49 G; tabla 3-9). El ancóneo ayuda al tríceps braquial a extender el antebrazo y tensa la cápsula de la articulación del codo para evitar que quede pinzada durante la extensión. También se conside ra que abduce la ulna durante la pronación del antebrazo.

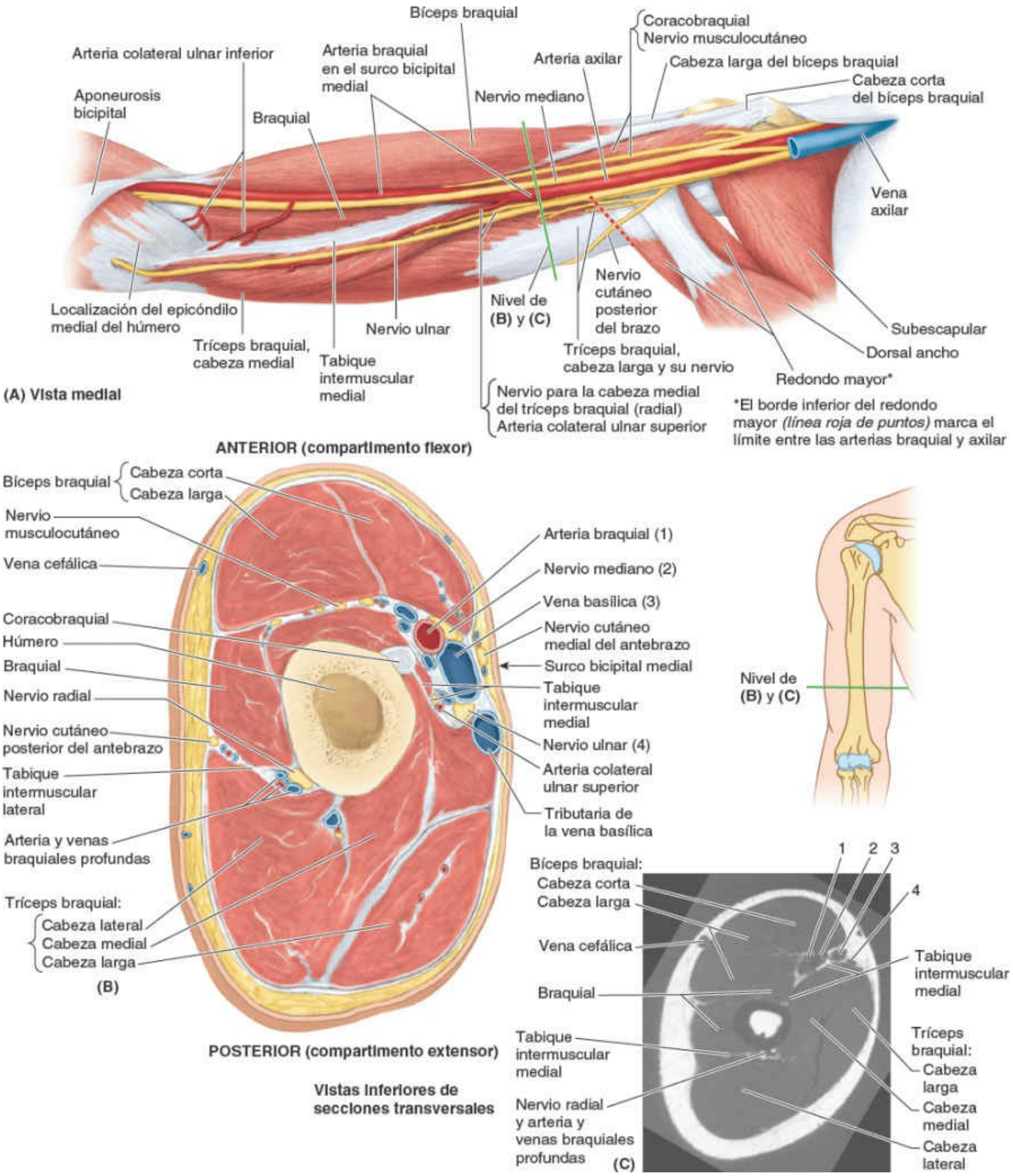

FIGURA 3-47. Músculos, estructuras vasculonerviosas y compartimentos del brazo. A) En esta disección del brazo derecho se han extirpado las venas, excepto la porción proximal de la vena axilar. Obsérvese el recorrido de los nervios musculocutáneo, mediano y ulnar, y de la arteria braquial, a lo largo de la cara medial (protegida) del brazo. Sus recorridos generalmente son paralelos al tabique intermuscular medial que separa los compartimentos anterior y posterior en los dos tercios distales del brazo. **B)** En esta sección transversal del brazo derecho, las tres cabezas del tríceps braquial y el nervio radial y sus vasos satélites (en contacto con el húmero) se encuentran en el compartimento posterior. **C)** RM transversal que muestra las características vistas en la parte **B;** las estructuras numeradas pueden identificarse en la parte **B.** (Cortesía del Dr. W. Kucharczyk, Professor and Neuroradiologist Senior Scientist, Department of Medical Resonance Imaging, University Health Network, Toronto, Ontario, Canada.)

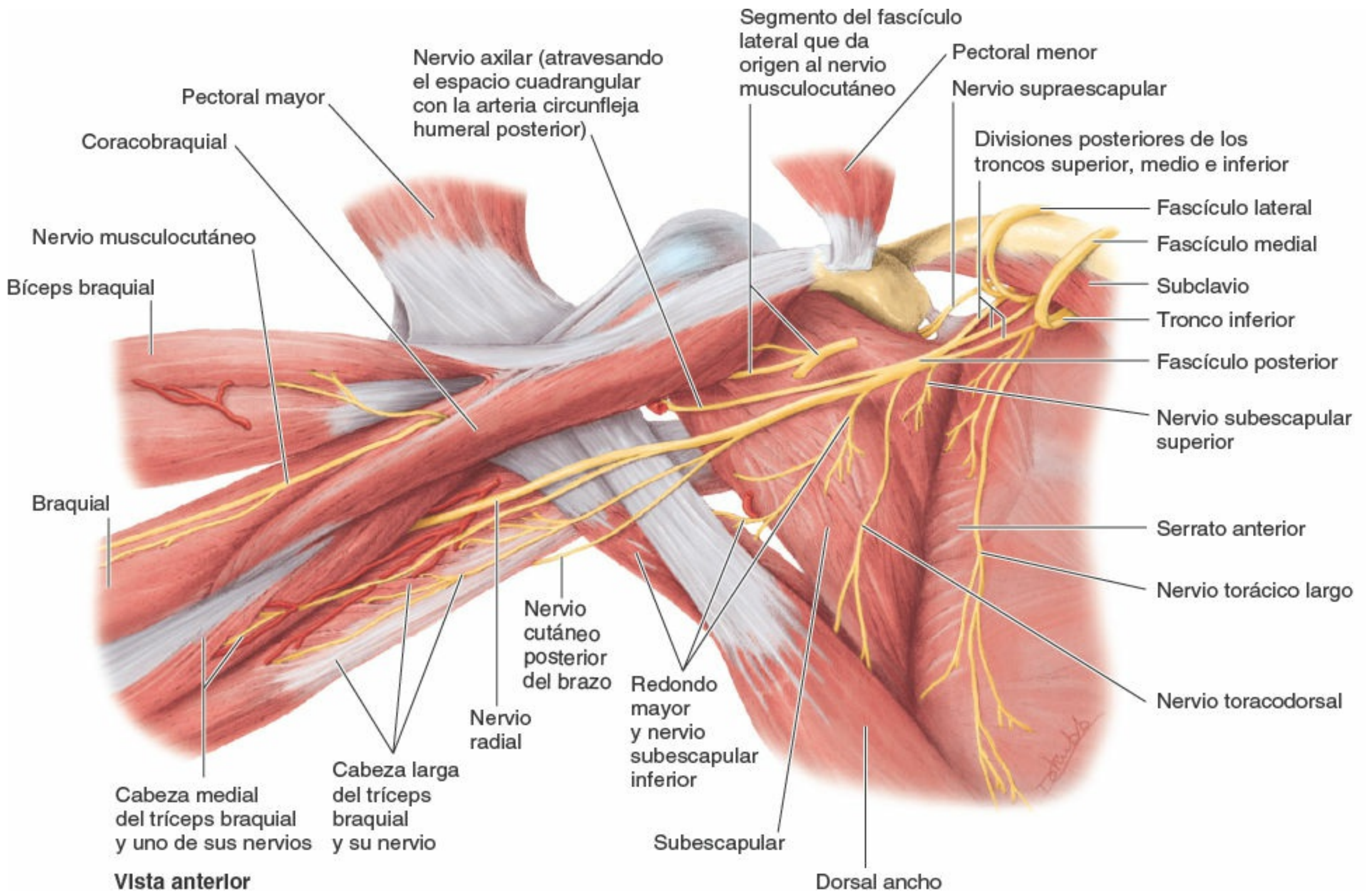

FIGURA 3-48. Nervios para las paredes medial y posterior de la axila, y músculos del brazo. Los músculos pectorales mayor y menor están reflejados superolateralmente, y los fascículos lateral y medial del plexo braquial están reflejados superomedialmente. Se han extirpado todos los grandes vasos y los nervios que se originan en los fascículos medial y lateral del plexo braquial (excepto el nervio musculocutáneo que se origina en un segmento del fascículo lateral). Se muestra el fascículo posterior, formado por la fusión de las divisiones posteriores de los tres troncos del plexo braquial. Da lugar a cinco nervios periféricos, cuatro de los cuales inervan los músculos de la pared posterior de la axila y los compartimentos posteriores del miembro superior.

Arteria braquial

La **arteria braquial** es la continuación de la arteria axilar y constituye la principal fuente de irrigación arterial del brazo (fig. 3-51). Se inicia en el borde inferior del redondo mayor (figs. 3-47A y 3-51) y termina en la fosa del codo frente al cuello del radio, donde recubierta por la aponeurosis bicipital se divide en las arterias radial y ulnar (figs. 3-51 y figs. 3-52).

Dicha arteria, relativamente superficial y palpable a lo largo de todo su recorrido, discurre anterior al tríceps braquial y el braquial. Al principio se sitúa medialmente en relación con el húmero, en el **surco bicipital medial** (fig. 3-47 A y B), y ahí se pueden palpar sus pulsaciones. A continuación, pasa a ser anterior a la cresta supracondílea medial y la tróclea del húmero (figs. 3-51 y figs. 3-53).

En su trayecto en dirección inferolateral, la arteria braquial acompaña al nervio mediano, que la cruza por delante (figs. 3-47A y 3-53). En su recorrido a lo largo del brazo, da origen a numerosas *ramas musculares* innominadas y a la **arteria nutricia del húmero** (fig. 3-51), que nace en su cara lateral. Las ramas musculares innominadas suelen omitirse en las ilustraciones, pero son evidentes en las disecciones.

Las principales **ramas de la arteria braquial** dotadas de nombre que se originan

de su cara medial son la *arteria braquial profunda* y las *arterias colaterales ulnares superior* e *inferior*. Las arterias colaterales ayudan a formar las **anastomosis arteriales periarticulares de la región del codo** (fig. 3-51). Otras arterias implicadas son las ramas recurrentes, en ocasiones dobles, de las arterias radial, ulnar e interóseas, que discurren superiormente anteriores y posteriores a la articulación del codo. Estas arterias se anastomosan con ramas articulares descendentes de la arteria braquial profunda y de las arterias colaterales ulnares.

ARTERIA BRAQUIAL PROFUNDA

La **arteria braquial profunda** es la mayor rama de la arteria braquial y la que tiene el origen más superior. Acompaña al nervio radial a lo largo del surco del nervio radial cuando discurre en dirección posterior alrededor del cuerpo del húmero (figs. 3-50 y figs. 3-53). La arteria braquial profunda termina cuando se divide en las **arterias colaterales media** y **radial,** que participan en las anastomosis arteriales periarticulares que rodean el codo (fig. 3-51).

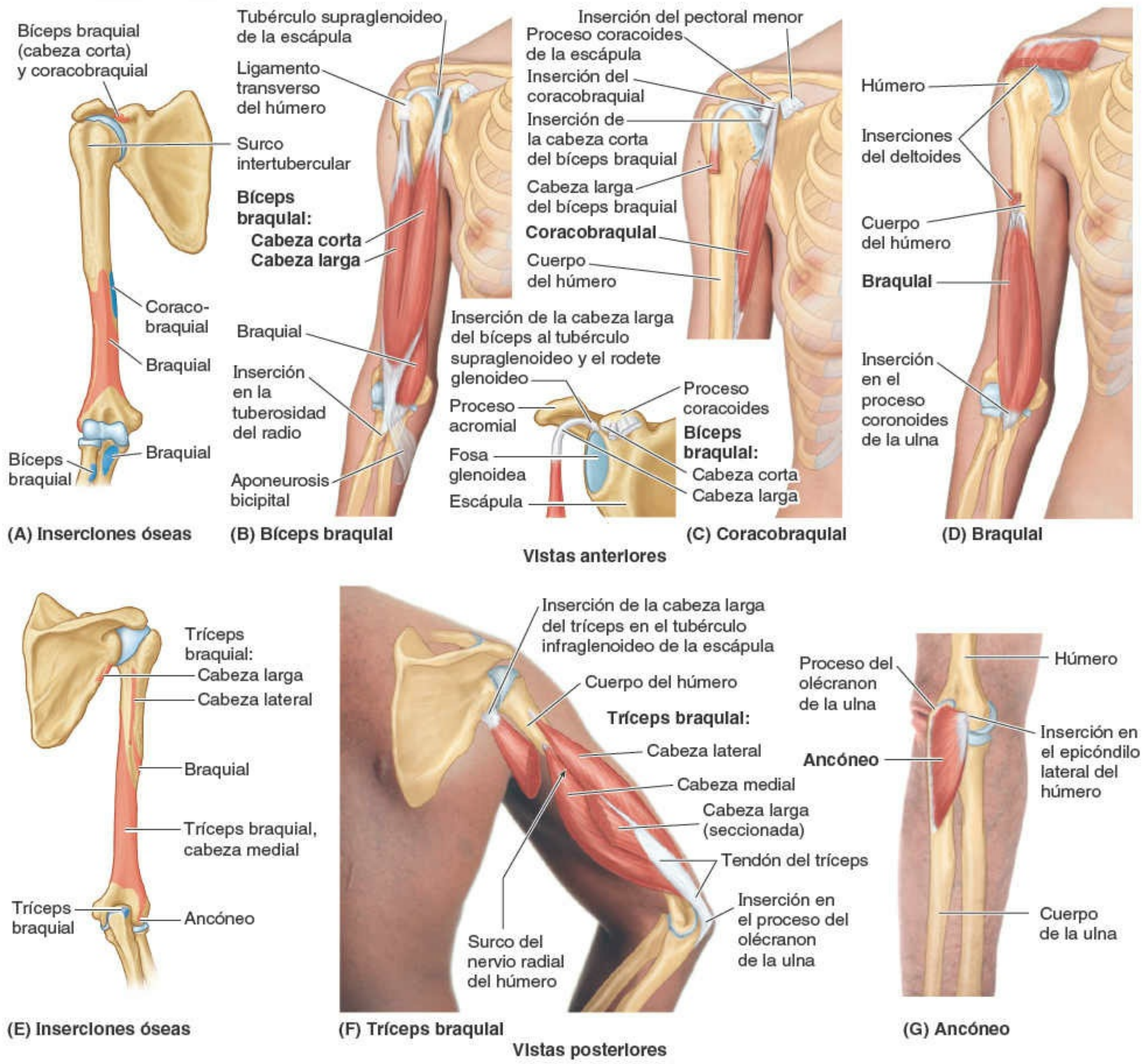

FIGURA 3-49. **Músculos del brazo.**

TABLA 3-9. MÚSCULOS DEL BRAZO

Músculo	Inserción proximal	Inserción distal	Inervación[a]	Acción del músculo
Bíceps braquial	*Cabeza corta:* punta del proceso coracoides de la escápula *Cabeza larga:* tubérculo supraglenoideo de la escápula	Tuberosidad del radio y fascia del antebrazo por medio de la aponeurosis bicipital	Nervio musculocutáneo (C5, **C6,** C7)	Supina el antebrazo, y cuando está supinado, flexiona el antebrazo; la cabeza corta se opone a la luxación del hombro
Coracobraquial	Punta del proceso coracoides de la escápula	Tercio medio de la cara medial del húmero		Ayuda a la flexión y aduce el brazo; se opone a la luxación del hombro
Braquial	Mitad distal de la cara anterior del húmero	Proceso coronoides y tuberosidad de la ulna	Nervio musculocutáneo[b] (C5, C6) y nervio radial (C5, C7)	Flexiona el antebrazo en todas las posiciones
Tríceps braquial	*Cabeza larga:* tubérculo infraglenoideo de la escápula *Cabeza lateral:* cara posterior del húmero, superior al surco del nervio radial *Cabeza medial:* cara posterior del húmero, inferior al surco del nervio radial	Extremo proximal del olécranon de la ulna y fascia del antebrazo	Nervio radial (C6, **C7, C8**)	Principal extensor del antebrazo; la cabeza larga se opone a la luxación del hombro; especialmente importante durante la aducción
Ancóneo	Epicóndilo lateral del húmero	Cara lateral del olécranon y parte superior de la cara posterior de la ulna	Nervio radial (C7, C8, T1)	Ayuda al tríceps braquial en la extensión del antebrazo; estabiliza la articulación del codo; puede abducir la ulna durante la pronación

[a]Las abreviaturas indican la inervación segmentaria medular (p. ej., «C5, **C6**, C7» indica que los nervios que inervan el bíceps braquial derivan de los segmentos cervicales quinto a séptimo de la médula espinal). Las abreviaturas en negrita (**C6**) indican la inervación segmentaria principal. La lesión de uno o más de estos segmentos de la médula espinal o de las raíces nerviosas motoras que se originan en ellos provoca la parálisis de los músculos implicados.
[b]La mayor parte de la porción lateral del braquial está inervada por un ramo del nervio radial.

ARTERIA NUTRICIA DEL HÚMERO

La principal **arteria nutricia del húmero** se origina en la arteria braquial, aproximadamente en la mitad del brazo, y entra por el *conducto nutricio* situado en la superficie anteromedial del húmero (fig. 3-51). La arteria se dirige distalmente en el conducto, hacia el codo. También existen otras arterias nutricias del húmero más pequeñas.

ARTERIA COLATERAL ULNAR SUPERIOR

La **arteria colateral ulnar superior** se origina en la cara medial de la arteria braquial cerca de la mitad del brazo y acompaña al nervio ulnar posteriormente al epicóndilo medial del húmero (figs. 3-47A y 3-51). Ahí se anastomosa con la arteria recurrente ulnar posterior y la arteria colateral ulnar inferior, de modo que participa en las anastomosis arteriales periarticulares del codo.

ARTERIA COLATERAL ULNAR INFERIOR

La **arteria colateral ulnar inferior** se origina en la arteria braquial, aproximadamente a 5 cm de la flexura del codo en dirección proximal (figs. 3-47 A, 3-51 y 3-52 B). A continuación se dirige inferomedialmente anterior al epicóndilo medial del húmero y se anastomosa con la arteria recurrente ulnar anterior, de modo que también participa en las anastomosis arteriales periarticulares del codo.

Venas del brazo

Los dos grupos de **venas del brazo,** superficiales y profundas, se anastomosan libremente entre ellas. Las venas superficiales se encuentran en el tejido subcutáneo, y las profundas acompañan a las arterias. En ambos grupos, las venas están dotadas

de válvulas, pero estas son más numerosas en las profundas que en las superficiales.

VENAS SUPERFICIALES

Las dos principales **venas superficiales del brazo,** la **cefálica** y la **basílica** (figs. 3-47 B y C, y 3-52 A), se han descrito antes en «Venas superficiales», en la página 159.

VENAS PROFUNDAS

Las venas profundas, pares, en conjunto constituyen la **vena braquial** y acompañan a la arteria braquial (fig. 3-52 A). Sus frecuentes conexiones engloban a dicha arteria y forman una red anastomótica con un lecho vascular común. Las pulsaciones de la arteria braquial ayudan a que la sangre se desplace a lo largo de esta red venosa. La vena braquial se inicia en el codo a partir de la unión de las *venas satélites de las arterias ulnar y radial,* y termina cuando se fusiona con la vena basílica para formar la *vena axilar* (v. figs. 3-16 y 3-41). No es raro que las venas profundas se unan para formar una única vena braquial durante parte de su recorrido.

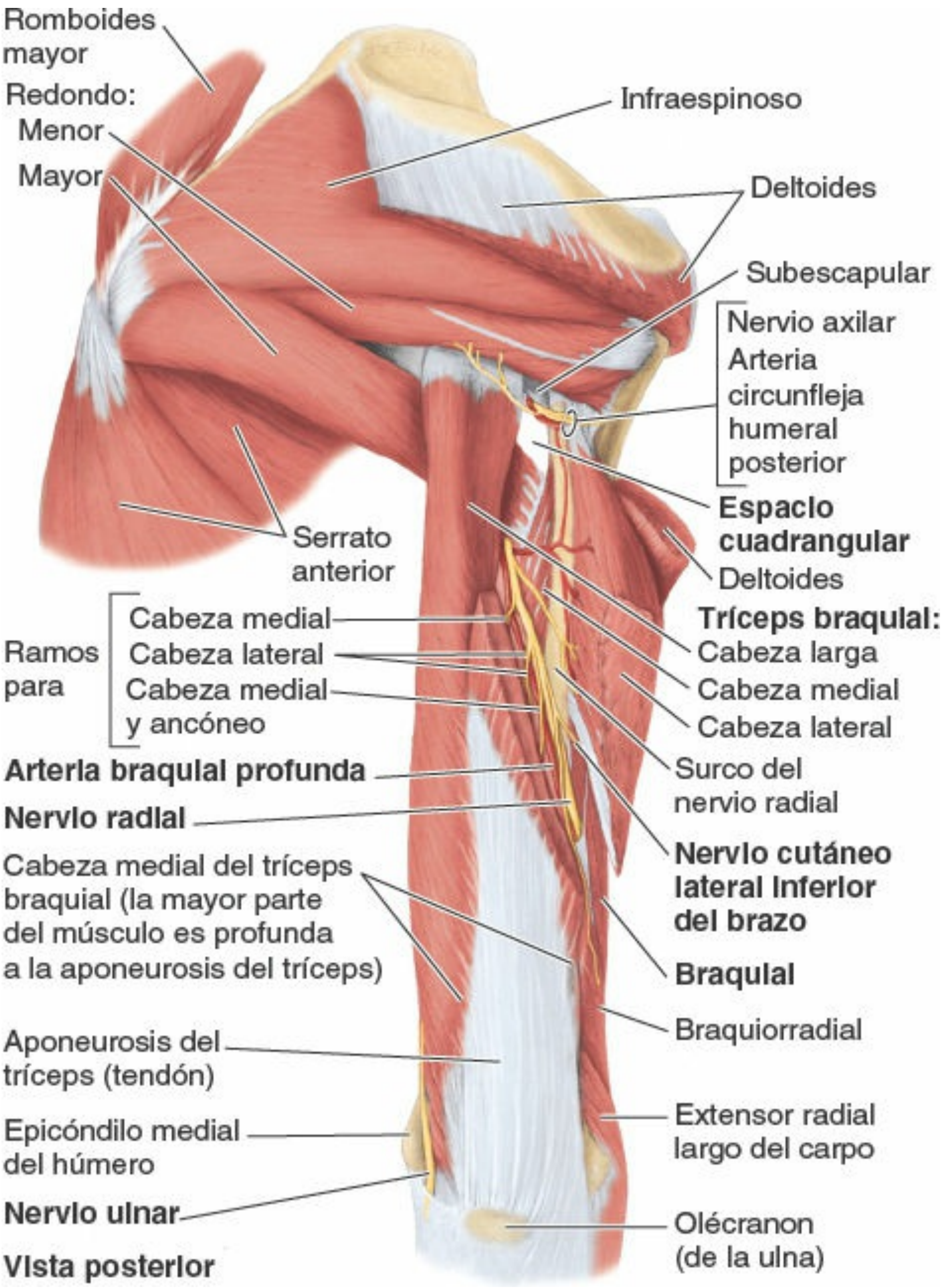

FIGURA 3-50. Músculos de la región escapular y la región posterior del brazo. La cabeza lateral del tríceps braquial está dividida y desplazada para mostrar las estructuras que atraviesan el *espacio cuadrangular* y el nervio radial y la arteria braquial profunda. El hueso expuesto del surco del nervio radial, que está desprovisto de inserción muscular, separa las inserciones humerales de las cabezas lateral y medial del tríceps braquial. (Las inserciones óseas están ilustradas en la fig. 3-49 E.)

Nervios del brazo

A lo largo del brazo discurren cuatro nervios principales: media-no, ulnar, musculocutáneo y radial (fig. 3-53). Sus orígenes a partir del plexo braquial, sus trayectorias por el miembro superior y las estructuras que inervan se resumen en la tabla 3-8. Los nervios mediano y ulnar no emiten ramos para el brazo.

NERVIO MUSCULOCUTÁNEO

El **nervio musculocutáneo** se inicia en oposición al borde inferior del pectoral menor, perfora el coracobraquial y continúa distalmente entre el bíceps braquial y el

braquial (fig. 3-52 B). Después de inervar los tres músculos del compartimento anterior del brazo emerge lateralmente al bíceps braquial como *nervio cutáneo lateral del antebrazo* (fig. 3-53). Se vuelve real-mente subcutáneo cuando atraviesa la fascia profunda de forma proximal a la fosa del codo para acompañar inicialmente a la vena cefálica en el tejido subcutáneo (fig. 3-52 A). Tras cruzar la cara anterior del codo, continúa para inervar la piel de la cara lateral del antebrazo.

NERVIO RADIAL

El **nervio radial** en el brazo inerva todos los músculos del compartimento posterior del brazo. El nervio radial entra en el brazo posterior a la arteria braquial, medialmente al húmero, y anterior a la cabeza larga del tríceps braquial, y allí aporta ramos para las cabezas larga y medial de dicho músculo (v. fig. 3-48). A continuación desciende inferolateralmente junto con la arteria braquial profunda y rodea el cuerpo del húmero en el surco del nervio radial (figs. 3-47 B, 3-50 y 3-53). El ramo del nervio radial que inerva la cabeza lateral del tríceps braquial se origina en el surco del nervio radial. Cuando el nervio radial alcanza el borde lateral del húmero, atraviesa el tabique intermuscular lateral para continuar inferiormente en el compartimento anterior del brazo, entre el braquial y el braquiorradial hasta alcanzar el epicóndilo lateral del húmero (fig. 3-52 B).

Anterior al epicóndilo lateral, el nervio radial se divide en un ramo profundo y uno superficial:

- El **ramo profundo del nervio radial** es totalmente muscular y articular en su distribución.
- El **ramo superficial del nervio radial** es totalmente cutáneo en su distribución y aporta inervación sensitiva al dorso de la mano y de los dedos.

NERVIO MEDIANO

El *nervio mediano en el brazo* discurre en dirección distal lateral a la arteria braquial hasta que alcanza la mitad del brazo, donde cruza hacia el lado medial y entra en contacto con el músculo braquial (fig. 3-53). A continuación desciende por la fosa del codo, y allí se sitúa en profundidad respecto a la aponeurosis bicipital y la vena mediana del codo (v. fig. 3-52). *El nervio mediano no emite ningún ramo en la axila ni en el brazo,* pero aporta ramos articulares para la articulación del codo.

NERVIO ULNAR

El *nervio ulnar en el brazo* discurre distalmente a partir de la axila, anterior a la inserción del redondo mayor y a la cabeza larga del tríceps, junto al lado medial de la arteria braquial (v. fig. 3-47). Hacia la mitad del brazo, perfora el tabique inter-muscular medial junto con la arteria colateral ulnar superior, y desciende entre el tabique y la cabeza medial del tríceps braquial (fig. 3-53). A continuación pasa por detrás del epicóndilo medial y medialmente al olécranon para entrar en el antebrazo (v. fig. 3-46 C). Cuando se sitúa posteriormente al epicóndilo medial (localización que popularmente se conoce como «hueso de la risa»), el nervio ulnar es superficial, fácil de palpar, y vulnerable a las lesiones. Al igual que el nervio mediano, el ulnar

tampoco emite ningún ramo en la axila ni en el brazo, pero también aporta ramos articulares para la articulación del codo.

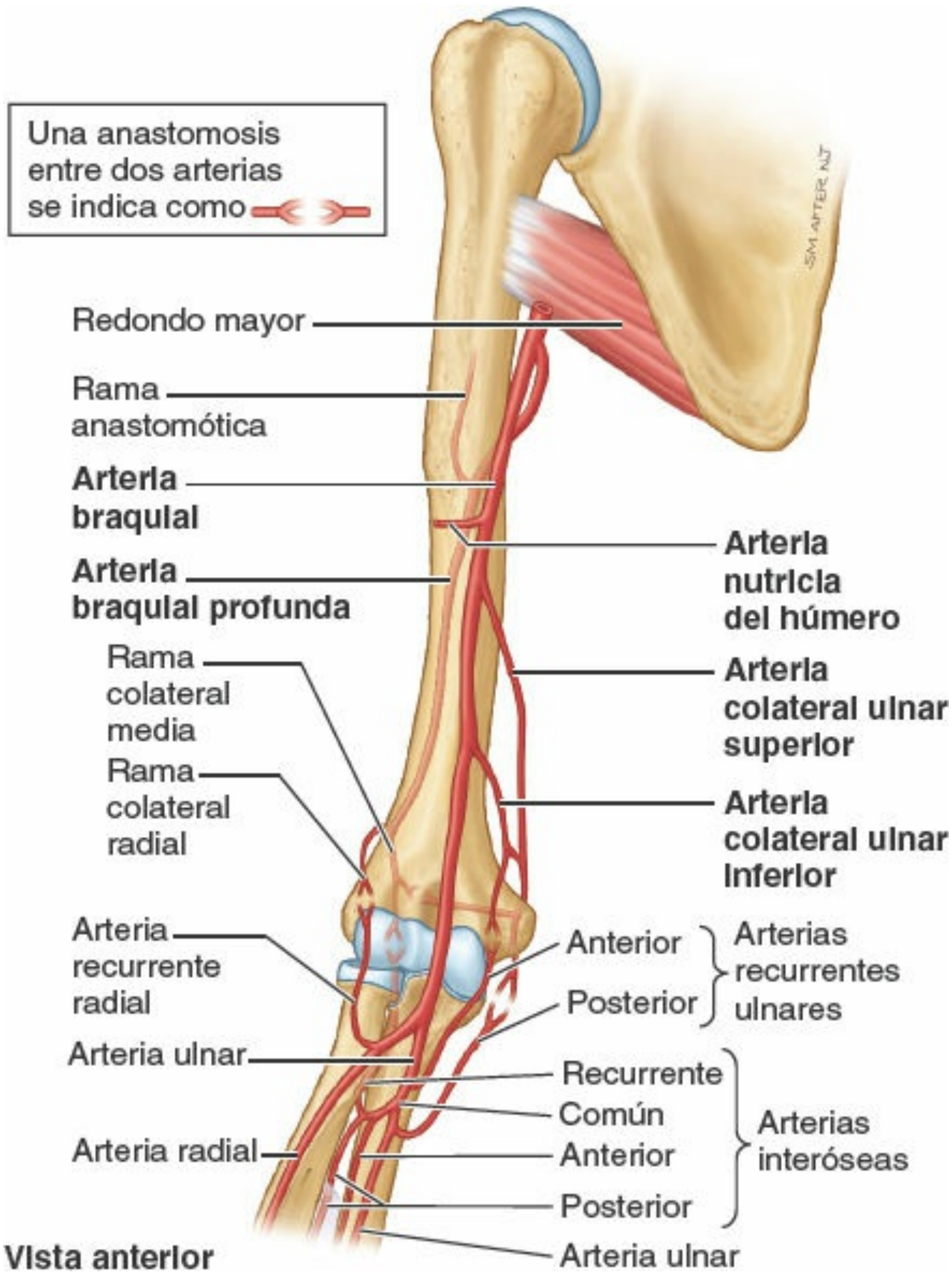

FIGURA 3-51. Irrigación arterial del brazo y el antebrazo proximal. El codo está rodeado por anastomosis arteriales periarticulares, relevantes desde los puntos de vista funcional y clínico. La circulación colateral resultante permite que la sangre llegue al antebrazo cuando la flexión del codo afecta al flujo a través de la porción terminal de la arteria braquial.

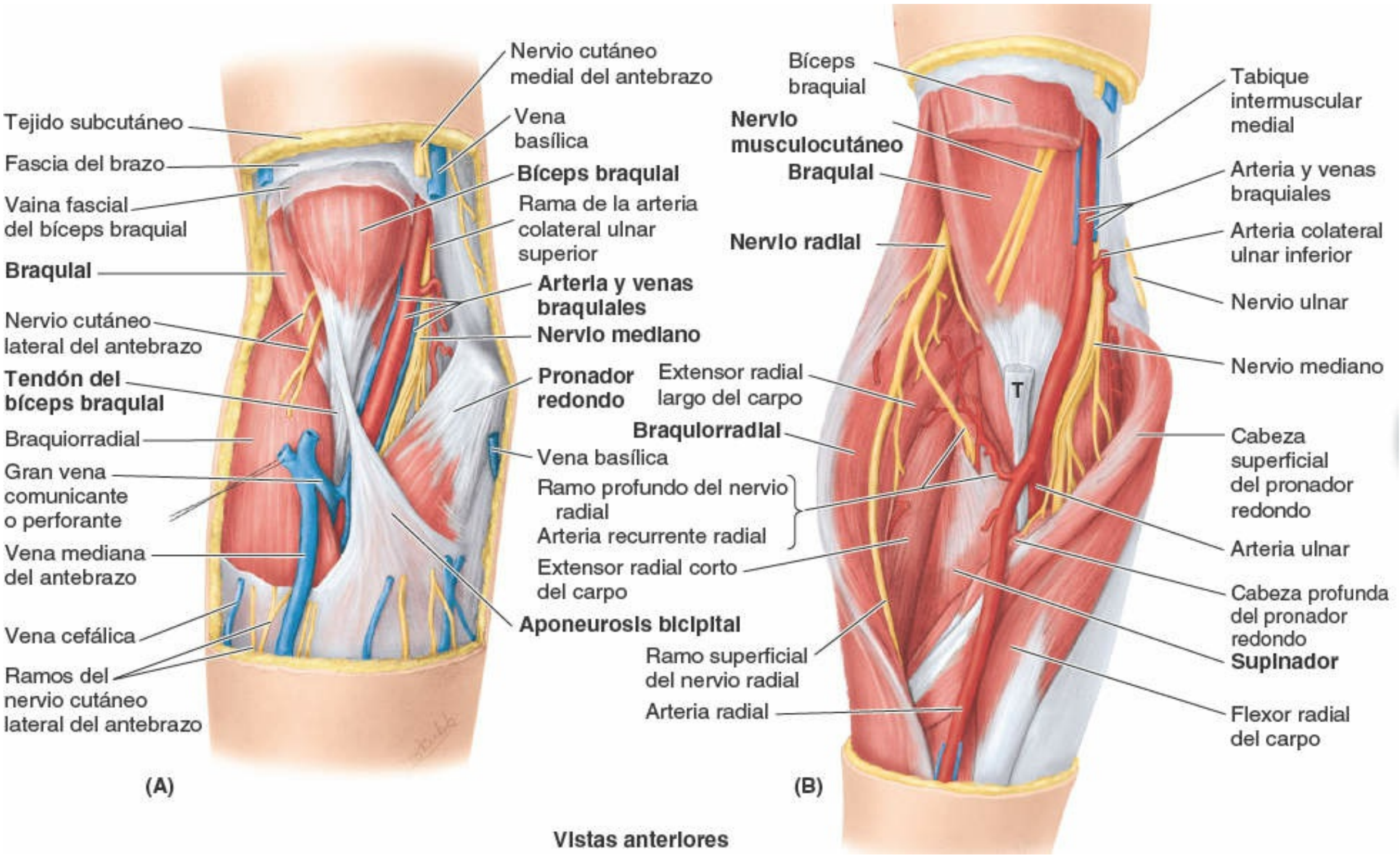

FIGURA 3-52. **Disecciones de la fosa del codo. A)** Disección superficial. **B)** En esta disección profunda se ha extirpado parte del bíceps braquial y la fosa del codo está ampliamente abierta al retraer lateralmente los músculos extensores del antebrazo y medialmente los músculos flexores. El nervio radial, que acaba de dejar el compartimento posterior del brazo atravesando el tabique intermuscular lateral, emerge entre el braquial y el braquiorradial y se divide en un ramo superficial (sensitivo) y uno profundo (motor). (Los detalles se muestran en la fig. 3-57A y B.)

Fosa del codo

La fosa del codo se observa superficialmente como una depresión situada en la cara anterior del codo (fig. 3-55 A). En profundidad, se trata de un espacio relleno de una cantidad variable de tejido adiposo anterior a la parte más distal del húmero y de la articulación del codo. Los tres *márgenes que delimitan el espacio triangular formado por la fosa del codo* son los siguientes (fig. 3-52):

1. Superiormente, una línea imaginaria que une los *epicóndilos medial* y *lateral*.
2. Medialmente, la masa de los músculos flexores del antebrazo que se originan en la inserción flexora común del epicóndilo medial (más concretamente, el *pronador redondo*).
3. Lateralmente, la masa de los músculos extensores del ante-brazo que se originan en el epicóndilo lateral y la cresta supracondílea (más concretamente, el *braquiorradial*).

El *suelo de la fosa del codo* está formado por los músculos braquial y supinador del brazo y el antebrazo, respectivamente. El *techo de la fosa del codo* está formado por la continuidad de las fascias (profunda) braquial y antebraquial reforzadas por la apo-neurosis bicipital (figs. 3-52 y 3-58), el tejido subcutáneo y la piel.

La *fosa del codo* alberga (figs. 3-52 y 3-57 A):

- La porción terminal de la arteria braquial y los tramos iniciales de sus ramas

terminales, las arterias radial y ulnar. La arteria braquial se localiza entre el tendón del bíceps braquial y el nervio mediano.

- Las venas (profundas) satélites de las arterias.
- El tendón del bíceps braquial.
- El nervio mediano.
- El nervio radial, situado en profundidad entre los músculos que forman el límite lateral de la fosa (en particular el braquiorradial) y el braquial, que se divide en sus ramos super-ficial y profundo. Se deben apartar los músculos para poder visualizar el nervio.

Superficialmente, en el tejido subcutáneo que recubre la fosa, se encuentran la *vena mediana del codo* (anterior a la arteria braquial) y los *nervios cutáneos medial y lateral del antebrazo* (asociados a las venas basílica y cefálica; v. fig. 3-55).

Anatomía de superficie del brazo y de la fosa del codo

Los bordes del *deltoides* son visibles cuando se abduce el brazo contra resistencia. La *inserción distal del deltoides* puede pal-parse en la cara lateral del húmero (fig. 3-54 A).

Las *cabezas larga, lateral y medial del tríceps braquial* forman un abombamiento en la cara posterior del brazo y se las puede distinguir cuando se extiende contra resistencia el antebrazo previamente flexionado. El *olécranon,* en el cual se inserta el tendón del tríceps braquial distalmente, es fácil de palpar, ya que sólo lo separa de la piel la *bolsa del olécranon,* encargada de la movilidad de la piel suprayacente. El *tendón del tríceps braquial* es fácil de notar cuando desciende a lo largo de la cara posterior del brazo para insertarse en el olécranon; se puede presionar con los dedos hacia dentro en ambos lados del tendón, donde la articulación del codo es superficial. En ocasiones se puede palpar una acumulación anormal de líquido en la articulación del codo o en la *bolsa subtendinosa del tríceps braquial* (la bolsa se sitúa en profundidad al tendón del tríceps, figs. 3-97 y 3-101).

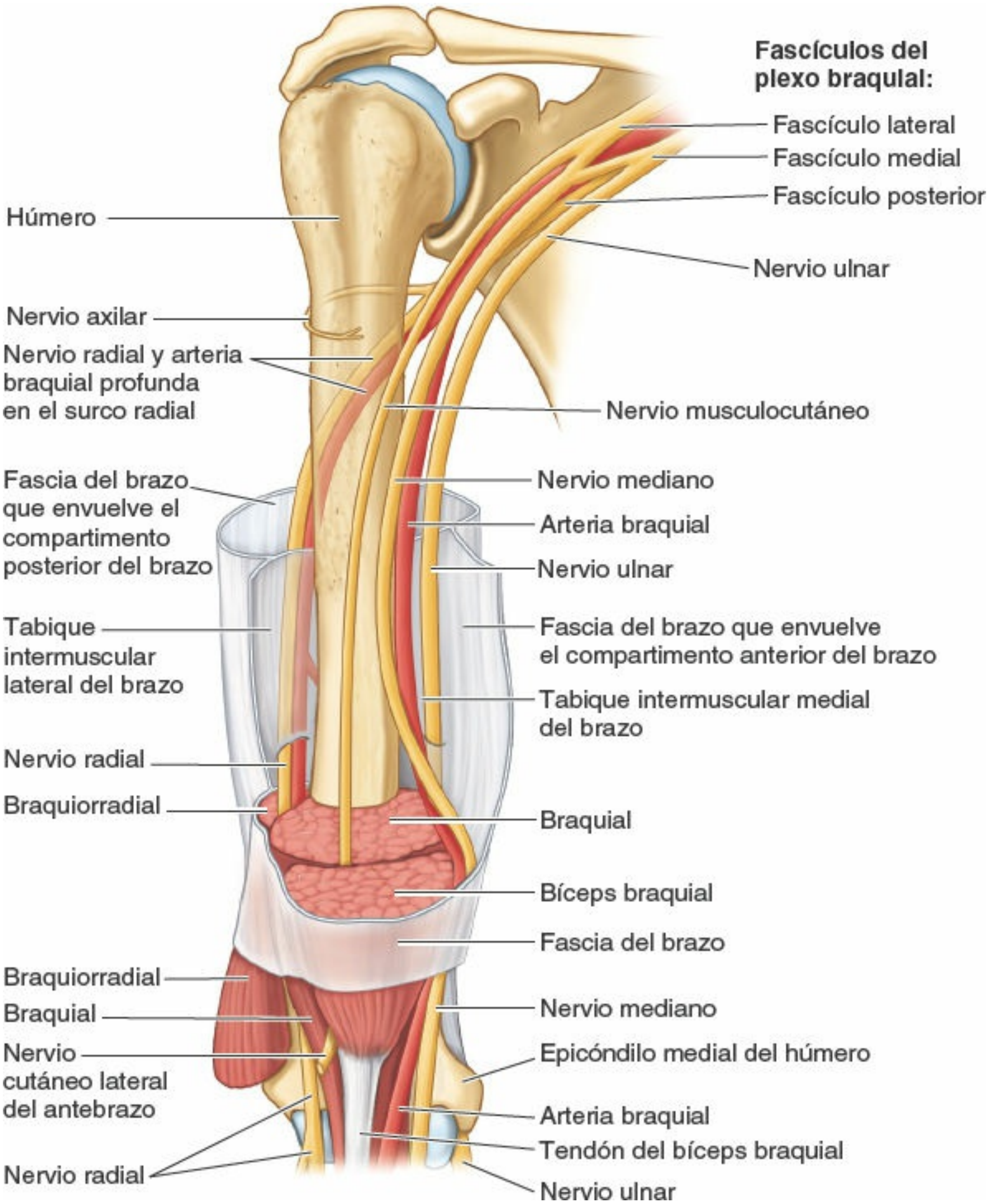

FIGURA 3-53. Relaciones de las arterias y los nervios del brazo con el húmero y los compartimentos del brazo. El nervio radial y la arteria braquial profunda que lo acompaña se enrollan posteriormente alrededor del húmero en el surco del nervio radial, y directamente sobre su superficie. El nervio radial y la arteria colateral radial atraviesan entonces el tabique intermuscular lateral para entrar en el compartimento anterior. El nervio ulnar atraviesa el tabique intermuscular medial para entrar en el compartimento posterior y situarse entonces en el surco para el nervio ulnar de la cara posterior del epicóndilo medial del húmero. El nervio mediano desciende con la arteria braquial por el brazo hasta la cara medial de la fosa del codo, donde está bien protegido y raramente sufre lesiones. (Los detalles se muestran en las figs. 3-50 y 3-57 A y B.)

El *bíceps braquial* forma un abombamiento en la cara anterior del brazo; su vientre es más prominente cuando se flexiona y supina el codo contra resistencia (fig. 3-54 B). El *tendón del bíceps braquial* puede palparse en la fosa del codo, inmediatamente lateral a la línea media, sobre todo cuando se flexiona el codo contra

resistencia. La parte proximal de la *aponeurosis bicipital* puede palparse cuando pasa en dirección oblicua por encima de la arteria braquial y el nervio mediano. Los *surcos bicipitales* medial y lateral separan los abombamientos formados por el bíceps y el tríceps, e indican la localización de los tabiques intermuscu-lares medial y lateral (fig. 3-54 C). La vena cefálica discurre en dirección superior por el surco bicipital lateral, y la basílica lo hace por el medial. En profundidad respecto a esta última se encuentra el principal paquete vasculonervioso del miembro.

Ninguna parte del cuerpo del húmero es subcutánea; no obstante, puede palparse con más o menos definición a través de los músculos que lo rodean, especialmente en muchas personas ancianas.

La *cabeza del húmero* está rodeada por músculos en todos sus lados, excepto inferiormente; en consecuencia, puede palparse si se introducen los dedos superiormente en la axila (el brazo se debe encontrar cerca del costado para que la fascia axilar no esté tensa). La cabeza del húmero puede palparse cuando el brazo se mueve mientras se sujeta el ángulo inferior de la escápula.

La pulsación de la *arteria braquial* se puede notar en profundidad en el borde medial del bíceps. Los *epicóndilos del húmero*, medial y lateral, son subcutáneos y se pueden palpar fácilmente en las caras medial y lateral del codo. El epicóndilo medial es más prominente.

En la fosa del codo, las *venas cefálica y basílica* son claramente visibles a través del tejido subcutáneo si se aplica un torniquete en el brazo; lo mismo sucede con la *vena mediana del codo*, que cruza la aponeurosis bicipital en su recorrido en dirección superomedial y conecta la vena cefálica con la basílica (fig. 3-55).

Si se presiona con el pulgar en la fosa del codo, se puede notar cómo las masas musculares de los *flexores largos del ante-brazo* (de forma más directa el pronador redondo) forman el borde medial.

El *grupo lateral de extensores del antebrazo* (una masa blanda que se puede agarrar por separado), el braquiorradial (que es el más medial) y los extensores radiales largo y corto del carpo se pueden agarrar entre la fosa y el epicóndilo lateral.

ANTEBRAZO

El **antebrazo** es la unidad distal del puntal articulado (extensión) del miembro superior. Se extiende desde el codo hasta el carpo y contiene dos huesos, el *radio* y la *ulna*, que están unidos por una **membrana interósea** (fig. 3-56 A, B y D). Esta membrana fibrosa es delgada pero resistente, y además de unir firmemente los huesos del antebrazo entre sí sin obstaculizar la pronación y la supinación, proporciona inserción proximal a algunos de los músculos profundos del antebrazo.

La cabeza de la ulna se encuentra en el extremo distal del antebrazo, y la del radio en el extremo proximal. Los movimientos del antebrazo, que tienen lugar en las articulaciones del codo y radioulnares, tienen las funciones de ayudar al hombro en la aplicación de fuerza y de controlar la situación de la mano en el espacio.

Compartimentos del antebrazo

Tal como sucede en el brazo, los músculos con funciones e inervación similares

también se agrupan en compartimentos fasciales en el antebrazo. Aunque el límite proximal del antebrazo se sitúa por definición en el plano de la articulación del codo, funcionalmente el húmero distal también forma parte del antebrazo.

Para que la funcionalidad del antebrazo distal, el carpo y la mano sea máxima, su masa debe ser mínima, y por ello actúan por «control remoto» gracias a la acción de músculos extrínsecos cuyas partes contráctiles carnosas y abultadas se encuentran localizadas proximalmente en el antebrazo, a distancia del lugar donde se producen los movimientos. Sus largos y delgados tendones se extienden distalmente hasta el sitio operativo, como largas cuerdas que alcanzan poleas distantes. Por otro lado, como las estructuras sobre las que actúan estos músculos y tendones (carpo y dedos) tienen una gran amplitud de movimiento, es necesario un amplio rango de contracción, de modo que sus vientres contrác-tiles y sus tendones deben ser largos.

De hecho, el antebrazo en sí no tiene la suficiente longitud ni el área necesarios para las inserciones proximales, de manera que los músculos deben insertarse proximalmente (originar) por encima del codo, en el húmero (o sea, en el brazo).

En general, los flexores se sitúan en la cara anterior y los extensores en la posterior. No obstante, las caras anterior y posterior del húmero distal están ocupadas por los principales flexores y extensores del codo (fig. 3-57 A), y por ello en el húmero distal se han generado unas extensiones mediales y laterales (epicóndilos y crestas supracondíleas) que aportan los sitios de inserción necesarios para los flexores y extensores del carpo y de los dedos.

El epicóndilo medial y su cresta supracondílea proporcionan puntos de inserción para los flexores del antebrazo, y las estructuras laterales ofrecen sitios de inserción para los extensores del antebrazo. Así, en lugar de ser estrictamente anteriores y posteriores, las partes proximales del compartimento «anterior» (flexor-pronador) del antebrazo se sitúan anteromedialmente, y las del «posterior» (extensor-supinador) lo hacen posterolateralmente (figs. 3-56 D, 3-57 B y 3-61 C).

Después de girar gradualmente en espiral a lo largo del ante-brazo, los compartimentos pasan a ocupar sus auténticas posiciones anterior y posterior cuando alcanzan la parte distal del antebrazo y el carpo. Estos compartimentos fasciales, que contienen los músculos en grupos funcionales, están delimitados por el borde subcutáneo de la ulna posteriormente (en el ante-brazo proximal) y luego medialmente (en el antebrazo distal), y por la arteria radial anteriormente y luego lateralmente. Estas estructuras son palpables (la arteria por sus pulsaciones) a lo largo de todo el antebrazo. Ninguno de estos límites está cruzado por nervios motores, de modo que también constituyen puntos de abordaje quirúrgico.

Los **flexores y pronadores del antebrazo** se encuentran en el compartimento anterior y están inervados por el *nervio mediano,* con la excepción de uno y medio que dependen del *nervio ulnar*. Los **extensores y supinadores del antebrazo** se encuentran en el compartimento posterior y están inervados por el *nervio radial* (directamente o a través de su ramo profundo).

Los compartimentos fasciales de los miembros generalmente terminan en las articulaciones; en consecuencia, los líquidos y las infecciones suelen quedar contenidos y no se extienden con facilidad a otros compartimentos. El compartimento anterior es excepcional en este aspecto, ya que se comunica con el compartimento

central de la palma de la mano a través del túnel carpiano (fig. 3-57 C; v. también C3-32).

Músculos del antebrazo

Los músculos que atraviesan la articulación del codo son 17; algunos de ellos actúan sobre la articulación del codo exclusivamente, y otros lo hacen sobre el carpo y los dedos.

En la parte proximal del antebrazo, los músculos forman masas carnosas que se extienden inferiormente desde los epicóndilos medial y lateral del húmero (figs. 3-56 C y 3-57 A). Los tendones de estos músculos pasan a través de la parte distal del antebrazo y continúan hacia el carpo, la mano y los dedos (figs. 3-56 C y E, y 3-57 C). Los músculos flexores del compartimento anterior tienen aproximadamente el doble de masa y de fuerza que los extensores del compartimento posterior.

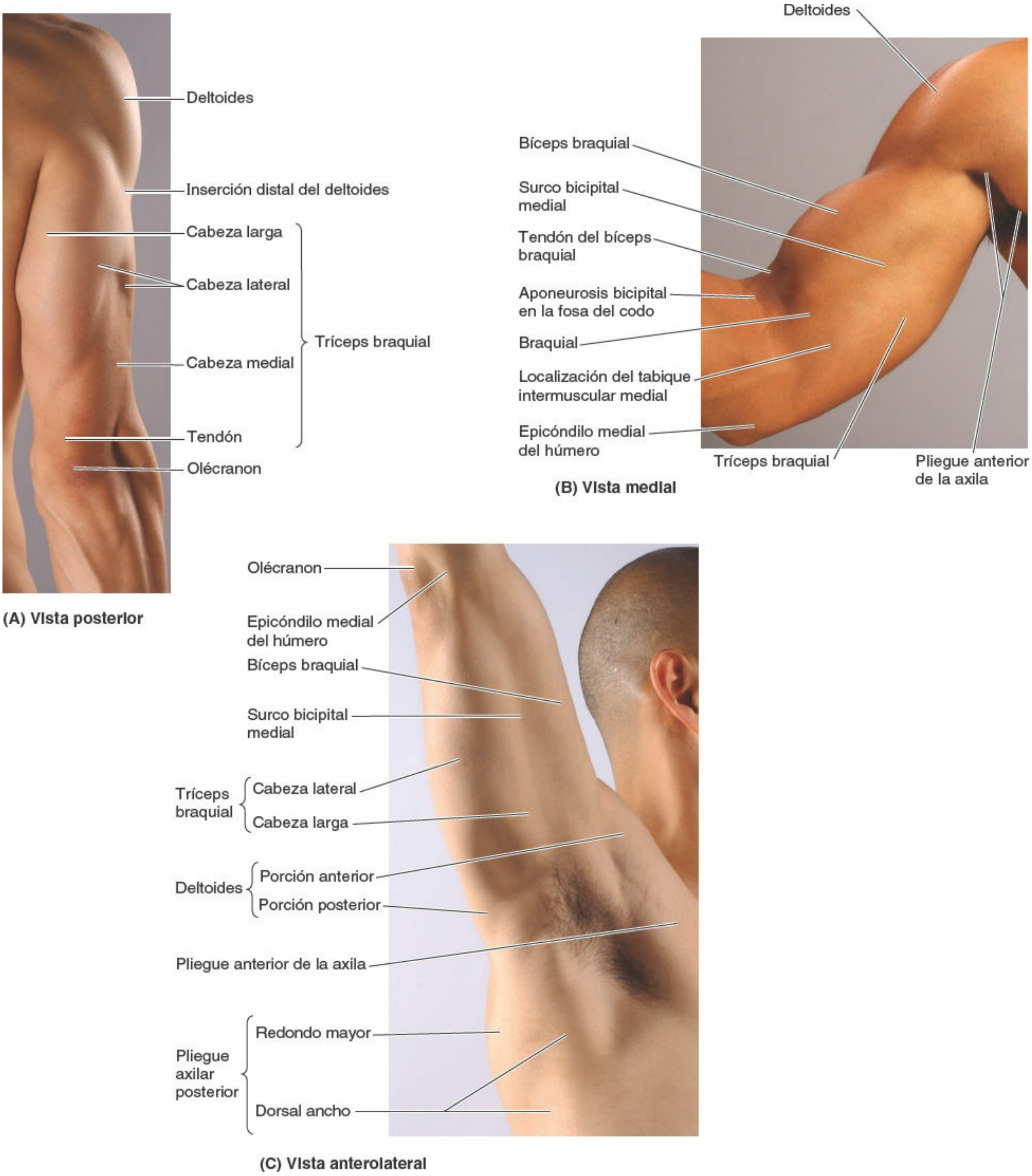

FIGURA 3-54. **Anatomía de superficie del brazo.**

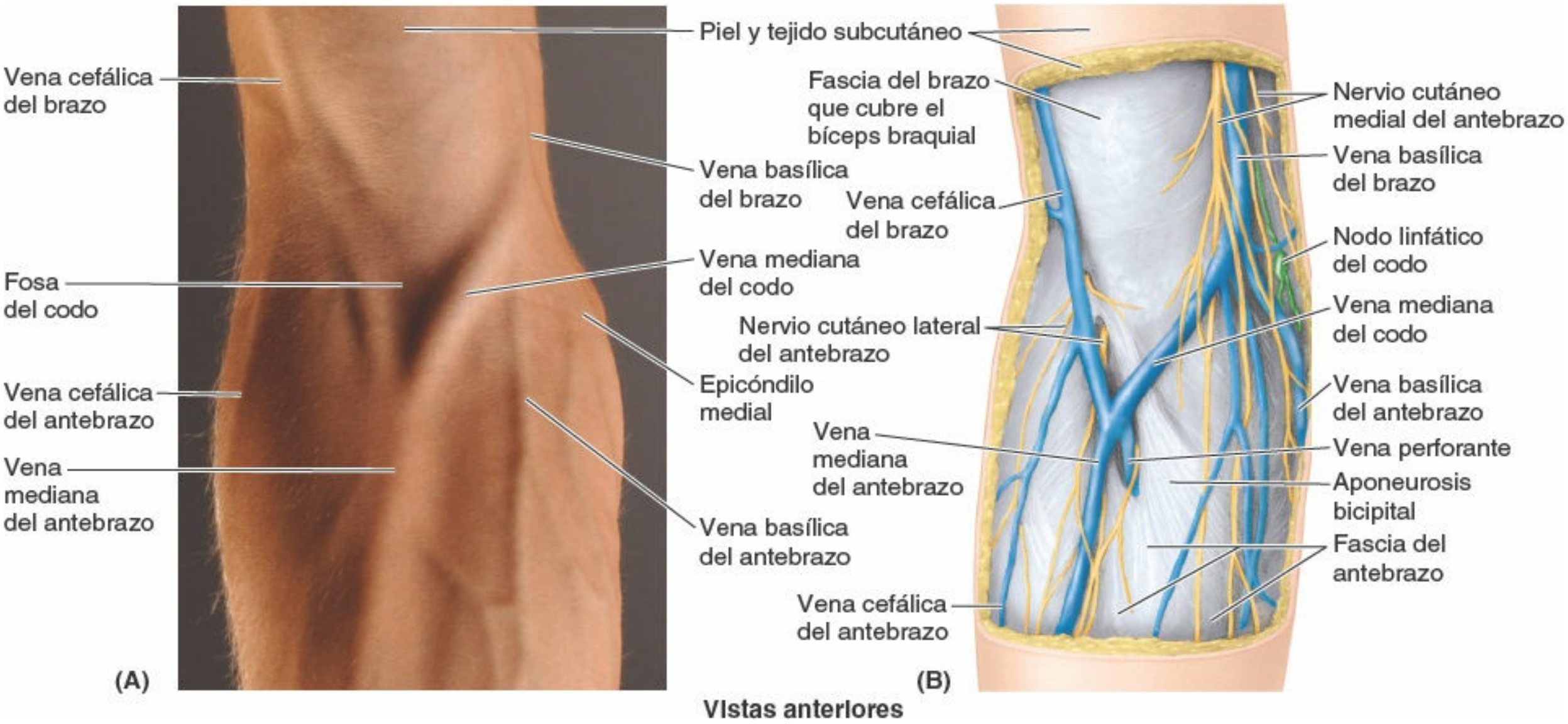

FIGURA 3-55. Anatomía de superficie de la fosa del codo.

CUADRO CLÍNICO

BRAZO Y FOSA DEL CODO

Reflejo miotático bicipital

El *reflejo del bíceps* es uno de los diversos reflejos tendinosos profundos que se examinan durante la exploración física. El miembro, relajado, se prona y se extiende parcialmente en el codo. El examinador coloca su pulgar con firmeza sobre el tendón del bíceps y se da un golpe vivo con el martillo de reflejos en la base del lecho ungueal (fig. C3-14). La respuesta normal (positiva) consiste en una contracción involuntaria del bíceps, que se percibe como un aumento momentáneo de la tensión del tendón, normalmente con una flexión brusca del codo. La respuesta positiva confirma la integridad del nervio musculocutáneo y de los segmentos medulares C5 y C6. Las respuestas excesivas, disminuidas o prolongadas («atascadas») pueden indicar un proceso patológico del sistema nervioso central o periférico, o un trastorno metabólico (p. ej., enfermedades tiroideas).

Tendinitis del bíceps braquial/tendinosis

El tendón de la cabeza larga del bíceps braquial, envuelto por una vaina sinovial, se mueve adelante y atrás en el surco intertubercular del húmero (v. fig. 3-49 B). El desgaste y la rotura de este mecanismo pueden causar dolor en el hombro. Generalmente, la inflamación del tendón *(tendinitis del bíceps braquial)* es el resultado de desgarros microscópicos que se producen cuando la unidad musculotendinosa se somete a una carga aguda y está asociada con degeneración del tendón, desgarro vascular y reparación con respuesta inflamatoria. La *tendinosis* es una degeneración en el colágeno del tendón que causa desorganización del colágeno en respuesta a una mala vascularización, el sobreuso crónico y el envejecimiento; en este caso no hay una respuesta

inflamatoria.

Estas alteraciones pueden presentarse a causa de traumatismos microscópicos repetitivos, habitual en los deportes que implican lanzamientos (p. ej., béisbol y cricket) y el uso de una raqueta (p. ej., tenis). Un surco intertubercular apretado, estrecho y/o rugoso puede irritar e inflamar el tendón, produciendo sensibilidad y *crepitación* (un sonido crujiente).

Desplazamiento del tendón de la cabeza larga del bíceps braquial

El tendón de la cabeza larga del bíceps braquial puede situarse fuera del surco intertubercular del húmero, parcial o totalmente. Esta dolorosa situación puede darse en personas jóvenes durante la separación traumática de la epífisis proximal del húmero. La lesión también puede producirse en personas de más edad con antecedentes de tendinitis del bíceps. Normalmente se percibe una sensación de salto o de detención durante la rotación del brazo.

FIGURA C3-14. Técnica para provocar el reflejo del bíceps.

Rotura del tendón de la cabeza larga del bíceps braquial

La rotura del tendón de la cabeza larga del bíceps braquial suele producirse por el desgaste de un tendón inflamado cuando se mueve hacia atrás y adelante en el surco intertubercular del húmero. Habitualmente esta lesión afecta a personas mayores de 35 años de edad. En general, el tendón es arrancado de su inserción en el tubérculo supraglenoideo de la escápula (v. fig. 3-5 D). La rotura suele ser algo imprevisto y está asociada con un chasquido. El vientre muscular separado forma una bola cerca del centro de la porción distal de la cara anterior del brazo (deformidad de Popeye, fig. C3-15). La *rotura del tendón del bíceps* también puede producirse por la flexión enérgica del brazo contra una resistencia excesiva, como ocurre en los levantadores de peso (Anderson et al., 2000). Sin embargo, el tendón se rompe más a menudo como resultado de una tendinitis prolongada que lo debilita. Los movimientos repetidos por encima de la cabeza, como los que hacen los nadadores y los lanzadores de béisbol, desgarran el tendón debilitado en el surco intertubercular y producen su rotura.

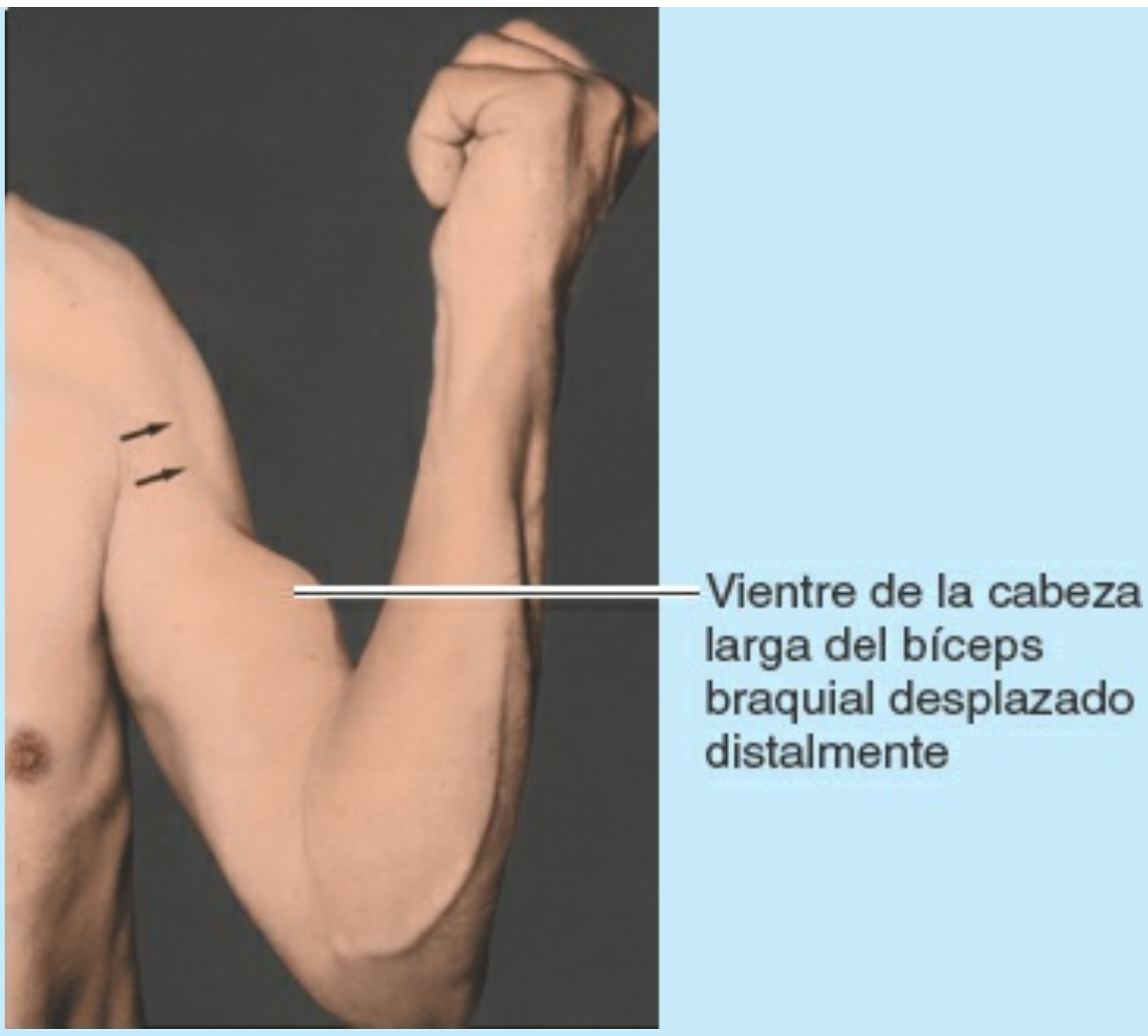

FIGURA C3-15. **Rotura del tendón del bíceps** *(flechas).*

Interrupción del flujo sanguíneo en la arteria braquial

La oclusión temporal, la compresión y el restablecimiento del flujo sanguíneo en la arteria braquial son la base para medir la presión sanguínea con un manguito de presión (esfigmomanómetro) (fig. C3-16 A). Después de colocar y asegurar cómodamente el manguito alrededor del brazo, centrado sobre la arteria braquial, el manguito se infla lo suficiente como para ocluir temporalmente el flujo por la arteria. A continuación se desinfla de forma gradual mientras se ausculta en busca de sonidos de flujo turbulento, utilizando un estetoscopio con la campana colocada sobre la fosa cubital. El primer sonido marca la presión sistólica. Conforme se desinfla más el manguito, el sonido de flujo turbulento de la arteria braquial continúa escuchándose hasta que la arteria deja de comprimirse, momento en que cesa el ruido, lo que marca la presión diastólica.

La interrupción del sangrado mediante el control manual o quirúrgico del flujo sanguíneo se denomina *hemostasia*. El mejor lugar para comprimir la arteria braquial (manualmente o con un torniquete) para el control de una hemorragia es cerca de la porción media del brazo (fig. C3-16 B). Dado que las anastomosis arteriales alrededor del codo proporcionan una importante circulación colateral, funcional y quirúrgicamente, la arteria braquial puede pinzarse distalmente al origen de la arteria braquial profunda sin que se produzcan daños tisulares (v. fig. 3-51). Esto se debe, anatómicamente, a que las arterias radial y ulnar todavía reciben suficiente sangre a través de las anastomosis que rodean el codo.

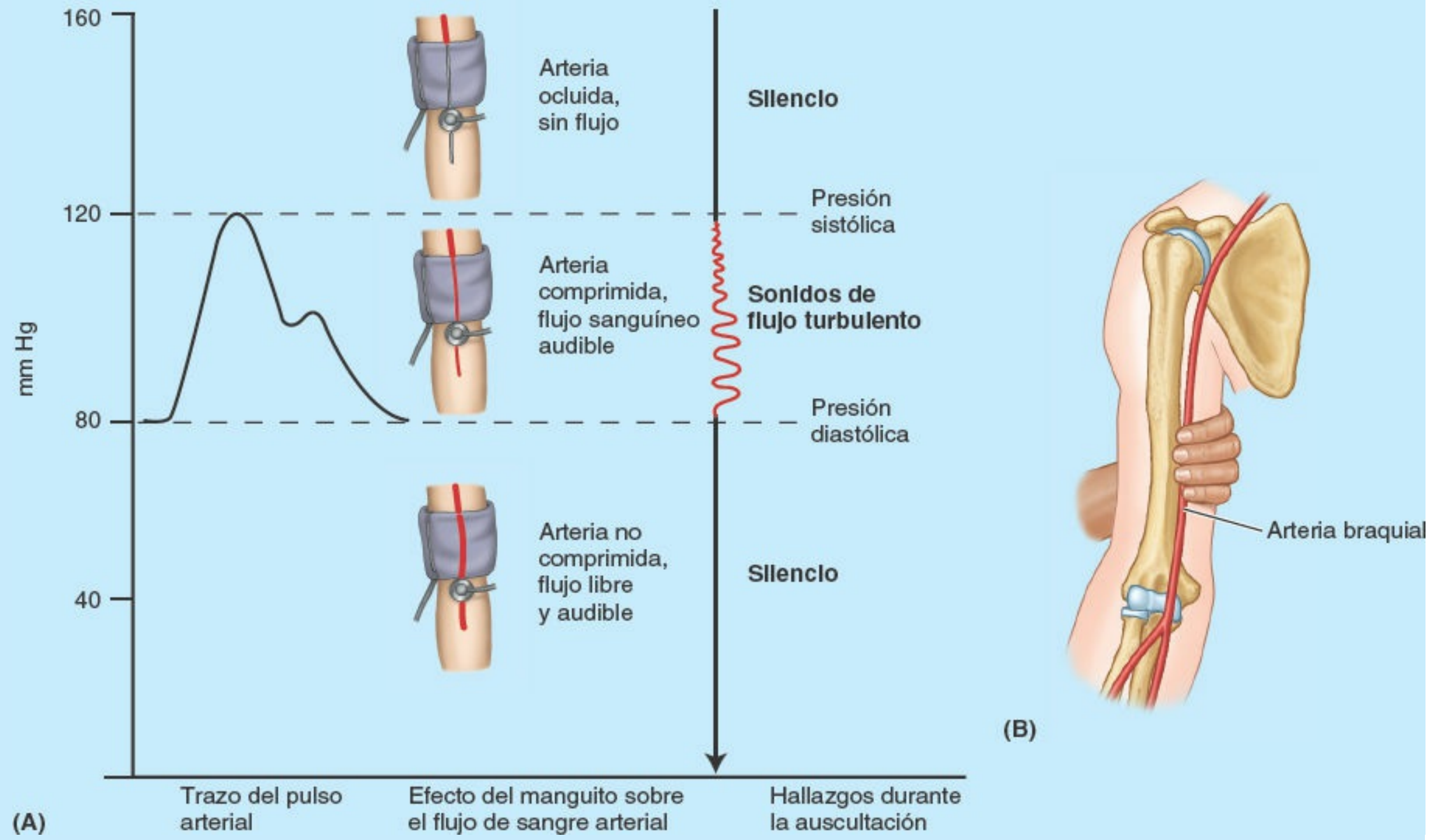

FIGURA C3-16. A) Medición de la presión sanguínea. **B)** Compresión de la arteria braquial.

Aunque las vías colaterales confieren cierta protección contra la oclusión parcial, temporal y gradual, la oclusión completa súbita o la laceración de la arteria braquial son una urgencia quirúrgica, ya que tras unas pocas horas de *isquemia en el codo y el antebrazo* se produce una parálisis muscular.

Los músculos y nervios pueden tolerar hasta 6 h de isquemia (Salter, 1999). Transcurrido ese tiempo, en los músculos afectados se desarrolla tejido fibroso cicatricial en sustitución del tejido necrosado que causa un acortamiento permanente de los músculos afectados, el cual produce una deformidad en flexión, el *síndrome compartimental isquémico* (contractura isquémica de Volkmann). La flexión de los dedos, y a veces del carpo, provoca la pérdida de fuerza de la mano debido a la necrosis irreversible de los músculos flexores del antebrazo.

Lesión nerviosa en la fractura de la diáfisis (cuerpo) humeral

Una *fractura de la porción media del húmero* puede lesionar el nervio radial en el surco del nervio radial del cuerpo del húmero. Cuando este nervio se lesiona, no es probable que la fractura paralice el tríceps braquial debido a que el origen de los nervios de dos de sus cabezas es alto. La fractura de la porción distal del húmero, cerca de las crestas supracondíleas, se denomina *fractura supracondílea* (fig. C3-17). El fragmento óseo distal puede desplazarse anterior o posterior-mente. Las acciones del braquial y del tríceps tienden a tirar del fragmento distal sobre el fragmento proximal, provocando un acortamiento del miembro. Los fragmentos óseos desplazados pueden lesionar cualquiera de los nervios o de las ramas de los vasos braquiales relacionados con el húmero.

Lesión del nervio musculocutáneo

La lesión del nervio musculocutáneo en la axila (poco frecuente en esta protegi localización) se produce generalmente por un arma, como un cuchillo. Una lesión del nervio musculocutáneo provoca *parálisis del coracobraquial, el bíceps braquial y el braquial.* La flexión en la articulación del hombro puede debilitarse debido a que la lesión del nervio musculocutáneo afecta a la cabeza larga del bíceps braquial y al coracobraquial. En consecuencia, la flexión del codo y la supinación del antebrazo quedan muy debilitadas, aunque no se pierden completamente. Sigue siendo posible efectuar una débil flexión y supinación, producidas por el braquiorradial y el supinador, respectivamente, que están inervados por el nervio radial. Puede haber pérdida de sensibilidad en la cara lateral del antebrazo inervada por el nervio cutáneo lateral del antebrazo, la continuación del nervio musculocutáneo (v. fig. 3-53).

Lesión del nervio radial en el brazo

La lesión del nervio radial superior al origen de sus ramos para el tríceps braquial provoca *parálisis del tríceps braquial, el braquiorradial, el supinador y los músculos extensores del carpo y los dedos.* En las áreas de piel inervadas por este nervio se produce pérdida de sensibilidad.

Cuando el nervio radial se lesiona en el surco del nervio radial, en general el tríceps braquial no se encuentra paralizado por completo, sino parcialmente debilitado, ya que sólo está afectada la cabeza medial; sin embargo, los músculos del compartimento posterior del antebrazo inervados por ramos más distales del nervio radial están paralizados. El signo clínico característico de la lesión del nervio radial es la *mano péndula*, es decir, la incapacidad para extender el carpo y los dedos a nivel de las articulaciones metacarpofalángicas (fig. C3-18 A). En cambio, el carpo relajado adopta una posición parcialmente flexionada debido a la falta de oposición al tono de los músculos flexores y a la gravedad (fig. C3-18 B).

FIGURA C3-17. **Fractura supracondílea.**

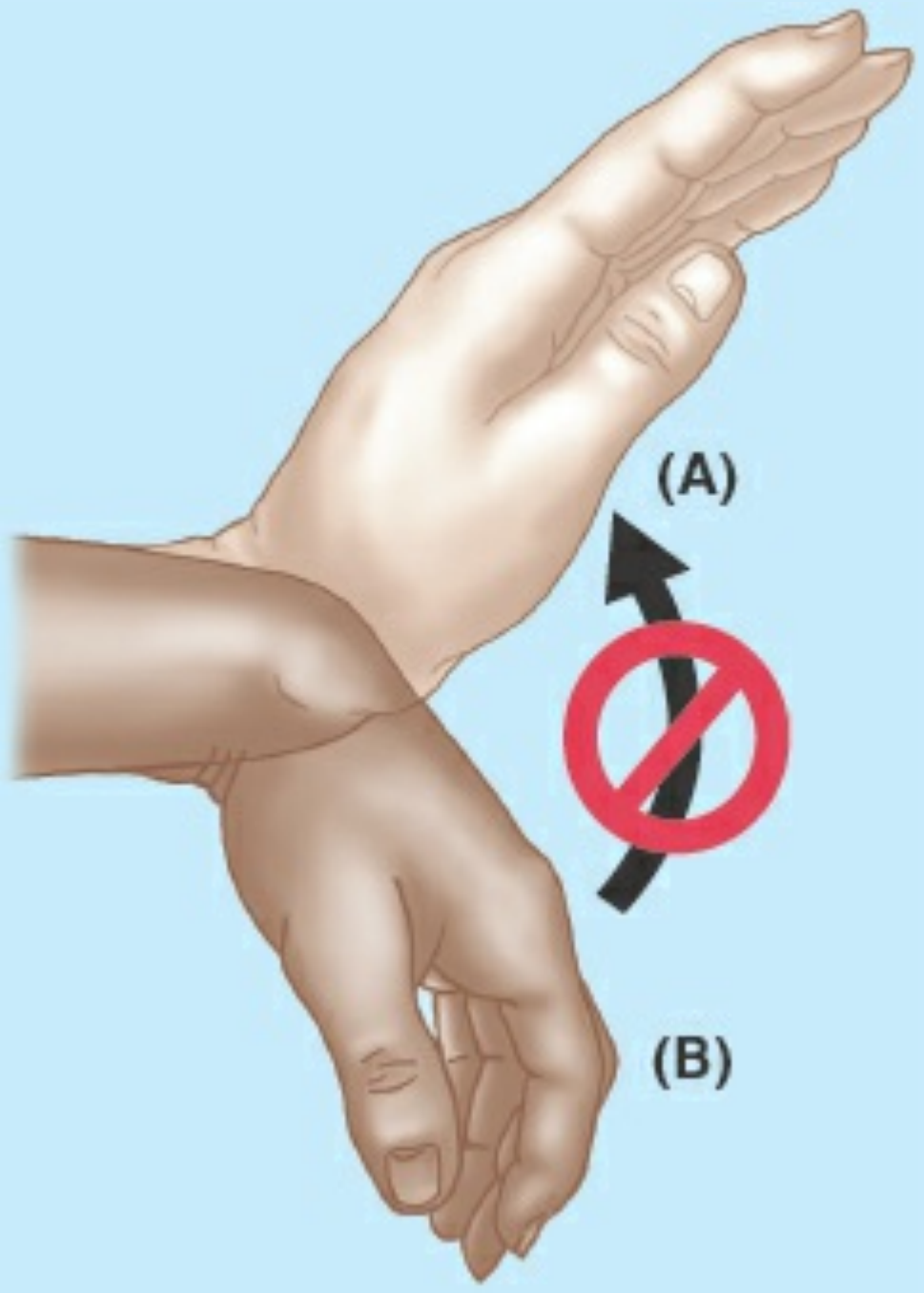

FIGURA C3-18. **Mano péndula.**

Punción venosa en la fosa del codo

La fosa del codo es el lugar habitual para extraer muestras y realizar transfusiones de sangre, y para inyecciones intravenosas, dado el relieve y la accesibilidad de las venas. Cuando se presenta el patrón más habitual de venas

superficiales, se selecciona la vena mediana del codo (v. fig. 3-55). Esta vena se sitúa directamente sobre la fascia profunda y discurre en diagonal desde la vena cefálica del antebrazo hasta la vena basílica del brazo. Cruza la aponeurosis bicipital, que la separa de la arteria braquial y el nervio mediano subyacentes, proporcionándoles una cierta protección. El patrón de las venas en la fosa cubital varía mucho. En un 20 % de las personas, la **vena media-na antebraquial** (vena mediana del antebrazo) se divide en la **vena mediana basílica,** que se une a la vena basílica del brazo, y en la **vena mediana cefálica,** que se une a la vena cefálica del brazo (fig. C3-19). Una vez que se ha puncionado la vena, se retira el torniquete con el fin de que, al retirar la aguja de ella, no sangre excesivamente. La vena mediana del codo también se utiliza como lugar de introducción de catéteres cardíacos para obtener muestras de sangre de los grandes vasos y cavidades cardíacas. Estas venas también pueden usarse para la *angiografía coronaria*.

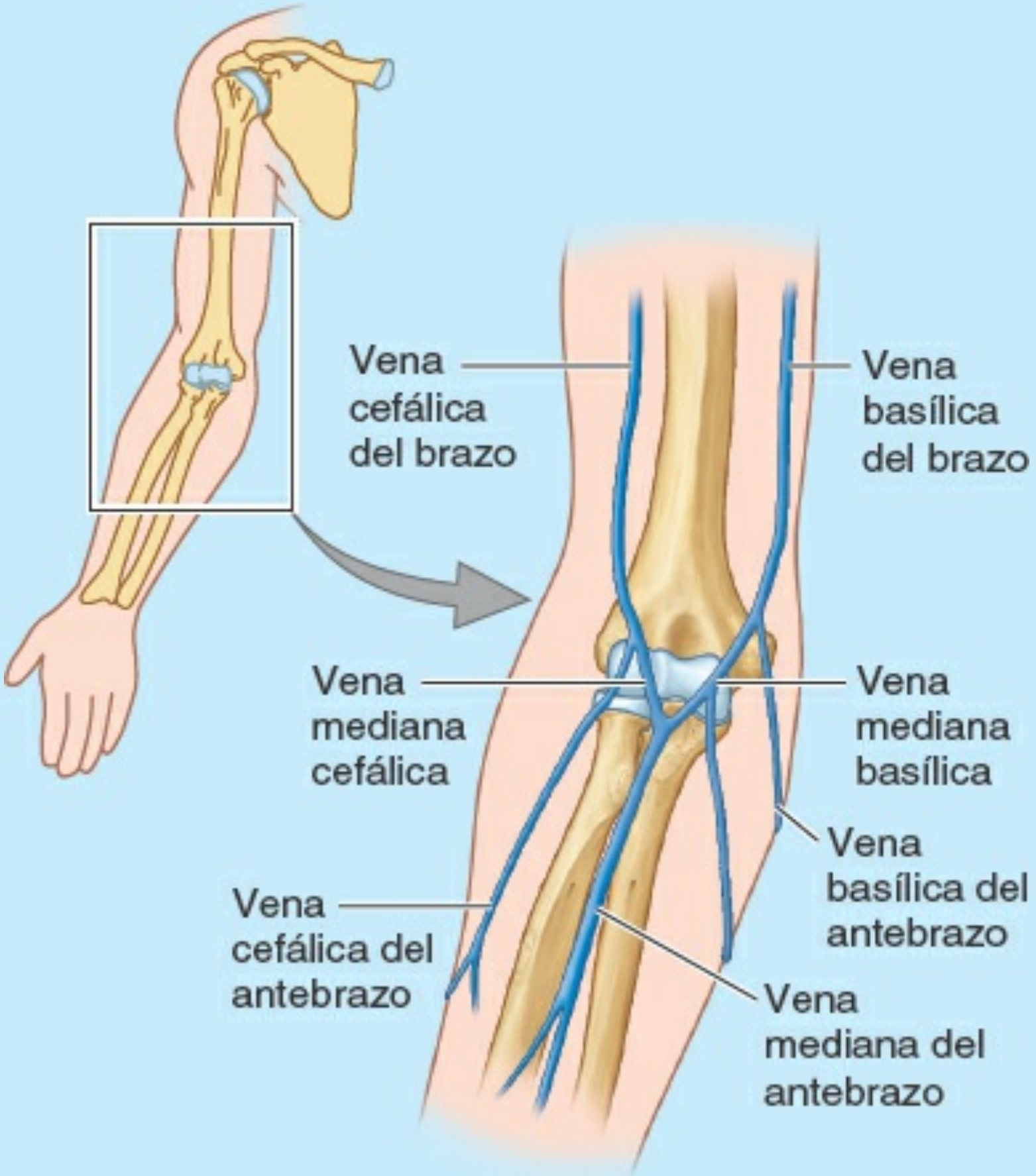

FIGURA C3-19. Vena mediana del antebrazo.

Puntos fundamentales

BRAZO Y FOSA DEL CODO

Brazo. El brazo forma una columna con el húmero en su centro.

● El húmero, junto con los tabiques intermusculares situados en sus dos tercios distales, divide longitudinalmente el brazo (o más concretamente el espacio incluido dentro de la fascia del brazo) en un

compartimento anterior o flexor y uno posterior o extensor.

El compartimento anterior contiene tres músculos flexores inervados por el nervio musculocutáneo. ● El coracobraquial actúa (débilmente) sobre el hombro, y el bíceps braquial y el braquial lo hacen sobre el codo. ● El bíceps braquial es también el principal supinador del antebrazo (cuando el codo está flexionado). ● El braquial es el principal flexor del antebrazo.

El compartimento posterior contiene el tríceps braquial, un músculo extensor de tres cabezas que está inervado por el nervio radial. ● Una de sus cabezas (la larga) actúa sobre el hombro, pero estas trabajan básicamente juntas para extender el codo.

Ambos compartimentos del brazo están irrigados por la arteria braquial (el posterior fundamentalmente a través de su principal rama, que es la arteria braquial profunda). ● El paquete vasculonervioso principal se localiza en la cara medial del miembro, de modo que este normalmente lo protege.

Fosa del codo. La fosa del codo, de forma triangular, está limitada por una línea que conecta los epicóndilos medial y lateral del húmero, y por el pronador redondo y el braquiorradial, que se originan, respectivamente, en dichos epicóndilos. ● El braquial y el supinador forman el suelo. ● El tendón del bíceps braquial desciende por dentro del triángulo para insertarse en la tuberosidad del radio. ● Medialmente al tendón se encuentran el nervio mediano y la parte terminal de la arteria braquial. ● Lateralmente al tendón discurren el nervio cutáneo lateral del antebrazo superficialmente, y la parte terminal del nervio radial más profundamente. ● En la mayoría de los casos, por el tejido subcutáneo de la fosa discurre oblicuamente una vena mediana del codo que conecta la vena cefálica del antebrazo con la vena basílica del brazo; cuando está presente, constituye una buena vía de venopunción. ● En aproximadamente una quinta parte de la población, en lugar de la vena mediana del codo existe una vena mediana del antebrazo que se divide en una vena mediana basílica y una vena mediana cefálica.

MÚSCULOS FLEXORES-PRONADORES

Los **músculos flexores del antebrazo** se encuentran en el **compartimento anterior** (flexor-pronador) **del antebrazo,** y están separados de los *músculos extensores del antebrazo* por el radio y la ulna (fig. 3-57 B), y en los dos tercios distales del antebrazo por la membrana interósea que conecta ambos huesos (fig. 3-56 B y D).

Los tendones de la mayoría de los músculos flexores se localizan en la cara anterior del carpo y se mantienen en posición gracias al **ligamento carpiano palmar** y el *retináculo de los músculos flexores (retináculo flexor, ligamento transverso del carpo)*, dos engrosamientos de la fascia del antebrazo (figs. 3-56 Cy 3-58).

Los músculos flexores se disponen en tres capas o grupos (fig. 3-59; tabla 3-10):

1. Un **grupo o capa superficial** de cuatro músculos (pronador redondo, flexor radial del carpo, palmar largo y flexor ulnar del carpo). Todos estos músculos se insertan proximalmente en el epicóndilo medial del húmero mediante un *tendón común de los flexores (inserción común de los flexores).*
2. Una **capa intermedia,** formada únicamente por un músculo (flexor superficial de los dedos).
3. Un **grupo o capa profunda** de tres músculos (flexor profundo de los dedos, flexor largo del pulgar y pronador cuadrado).

Los cinco músculos de las capas superficial e intermedia cruzan la articulación del codo; los tres músculos profundos, no. Con la excepción del *pronador cuadrado*, cuanto más distal se encuentra la inserción distal de un músculo, más distal y profunda es su inserción proximal.

Todos los músculos del compartimento anterior (flexor- pronador) del antebrazo están inervados por los nervios media-no y/o ulnar (en la mayoría de los casos por el

mediano; sólo en uno y medio la inervación corre a cargo del ulnar).

Funcionalmente, el braquiorradial es un flexor del antebrazo, pero se localiza en el compartimento posterior (posterolateral) o extensor, y en consecuencia está inervado por el nervio radial. Así pues, el braquiorradial es una notable excepción a la norma de que: *1)* el nervio radial sólo inerva músculos extensores y *2)* todos los flexores se encuentran en el compartimento anterior (flexor).

Los **flexores largos de los dedos** (flexor superficial de los dedos y flexor profundo de los dedos) también flexionan las articulaciones metacarpofalángicas y del carpo. El flexor profundo de los dedos flexiona los dedos con un movimiento lento; su acción queda reforzada por el flexor superficial de los dedos cuando se necesita velocidad y flexión contra resistencia. Cuando el carpo se encuentra flexionado a la vez que las articulaciones metacarpofalángicas e interfalángicas, la distancia entre las inserciones de los músculos flexores largos de los dedos es más corta, y como consecuencia la acción resultante de su contracción es más débil. La extensión del carpo aumenta su distancia operativa y hace que la contracción sea más eficaz a la hora de conseguir una prensión potente (v. fig. 3-73 A).

Los tendones de los flexores largos de los dedos pasan a través de la porción distal del antebrazo, el carpo y la palma, y continúan hacia los cuatro dedos mediales. El flexor superficial de los dedos flexiona las falanges medias, y el flexor profundo de los dedos flexiona las falanges medias y distales.

Los músculos del compartimento anterior del antebrazo se ilustran en la figura 3-59, y sus inserciones, inervación y principales acciones se describen, clasificados por capas, en la tabla 3-10. A continuación se exponen detalles adicionales, en primer lugar de los músculos de las capas superficial e intermedia.

Pronador redondo. El **pronador redondo,** un músculo fusiforme, es el más lateral de los flexores superficiales del ante-brazo. Su borde lateral forma el límite medial de la fosa del codo.

Para explorar el pronador redondo, el sujeto debe tener flexionado el antebrazo por el codo y, partiendo de la posición en supinación, pronarlo contra resistencia (ejercida por el examinador). Con esta maniobra el músculo es prominente y puede palparse en la cara medial de la fosa del codo, siempre y cuando sus movimientos sean normales.

Flexor radial del carpo. El **flexor radial del carpo** es un músculo fusiforme largo que se localiza medialmente respecto al pronador redondo. En la mitad del antebrazo, su vientre carnoso se transforma en un tendón largo y aplanado que cuando se acerca al carpo adopta la apariencia de una cuerda. Este múscu lo produce flexión (cuando actúa junto con el flexor ulnar del carpo) y abducción del carpo (cuando actúa junto con los extensores radiales del carpo largo y corto). Cuando actúa en solitario, induce una combinación de flexión y abducción simultáneas en el carpo, de modo que la mano se mueve anterolateralmente.

Para alcanzar su inserción distal, el tendón del flexor radial del carpo pasa a través de un conducto localizado en la parte lateral del retináculo de los músculos flexores y de un surco vertical situado en el trapecio, donde se encuentra rodeado por su propia **vaina sinovial tendinosa del flexor radial del carpo** (v. fig. 3-57 C). El tendón del flexor radial del carpo es una buena guía para localizar la arteria radial, que está justo

en su cara lateral (v. fig. 3-56 C).

Para explorar el flexor radial del carpo debe pedirse al sujeto que flexione el carpo contra resistencia. Con esta maniobra se puede visualizar y palpar fácilmente su tendón, siempre y cuando sus movimientos sean normales.

Palmar largo. El **palmar largo,** un músculo pequeño y fusiforme, está ausente en uno o en ambos lados (normalmente el izquierdo) en un 14 % de las personas, pero sus acciones no se pierden. Está formado por un corto vientre y un tendón largo semejante a un cordón que discurre superficialmente al retináculo de los músculos flexores y se inserta en este y en el vértice de la aponeurosis palmar (v. figs. 3-56 C y 3-58). El tendón del palmar largo es una útil guía para localizar el nervio mediano en el carpo, ya que el primero se sitúa en profundidad y algo medialmente respecto al segundo antes de que este nervio pase profundo al retináculo de los músculos flexores.

Para explorar el palmar largo, el sujeto debe flexionar el carpo y presionar firmemente las yemas del pulgar y el meñique entre sí. Con esta maniobra se puede visualizar y palpar fácilmente su tendón, siempre que esté presente y sus movimientos sean normales.

Flexor ulnar del carpo. El **flexor ulnar del carpo** es el más medial de los músculos flexores superficiales. Cuando actúa solo, flexiona y aduce la mano simultáneamente en la articulación del carpo. Si actúa junto con el flexor radial del carpo flexiona el carpo, y si lo hace con el extensor ulnar del carpo lo aduce. Cuando el nervio ulnar entra en el antebrazo pasa entre las cabezas humeral y ulnar de su inserción proximal (v. fig. 3-56 C). Este músculo es excepcional entre los que componen el compartimento anterior, pues está completamente inervado por el nervio ulnar. El tendón del flexor ulnar del carpo sirve como guía para el nervio y la arteria ulnares, que se encuentran en su cara lateral a nivel del carpo (v. fig. 3-56 Cy E).

Para explorar el flexor ulnar del carpo, el sujeto debe poner la cara posterior del antebrazo y la mano sobre una mesa y luego flexionar el carpo contra resistencia mientras el examinador palpa el músculo y su tendón.

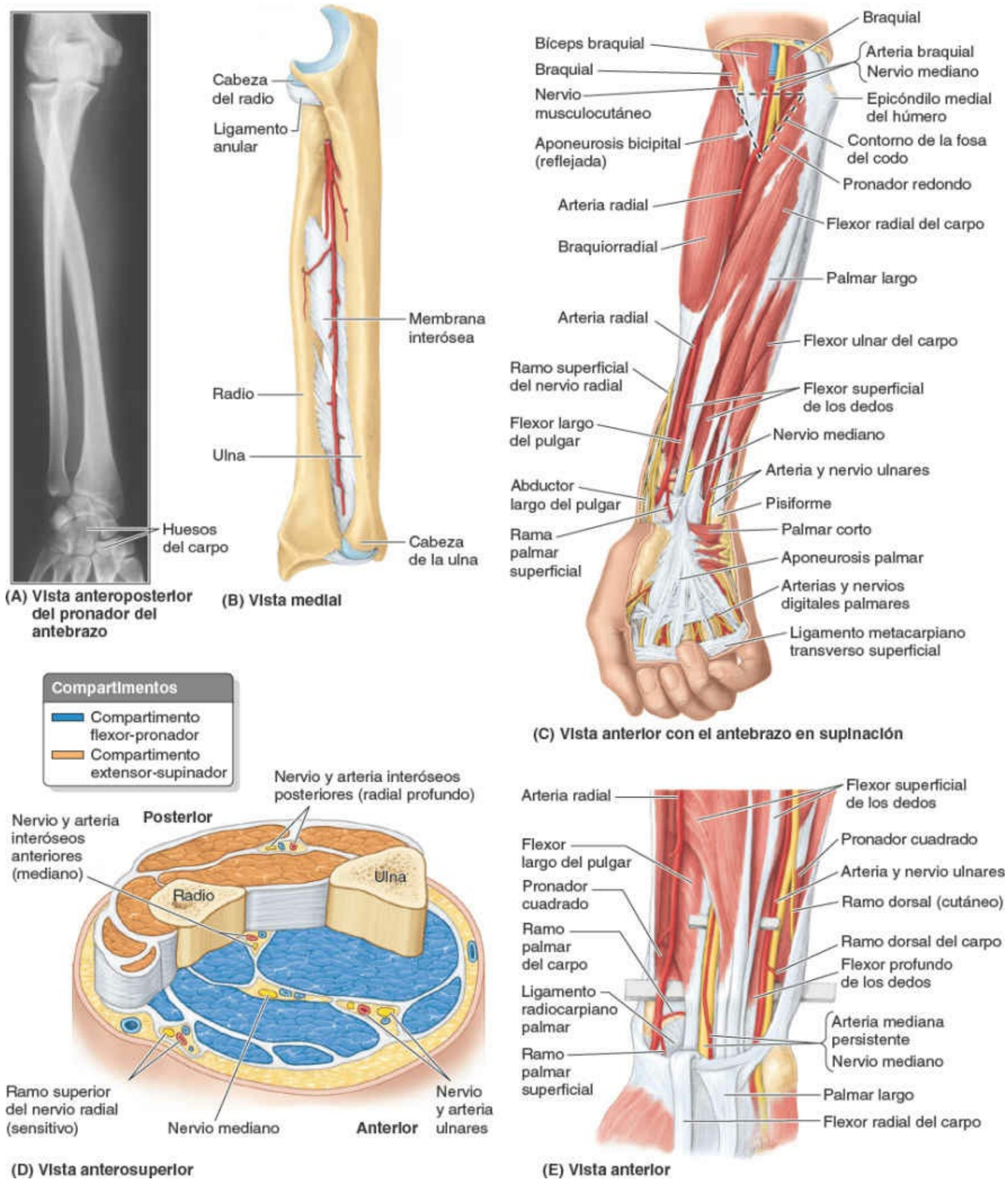

FIGURA 3-56. Huesos, músculos y compartimento flexor-pronador del antebrazo. A) Radiografía anteroposterior del antebrazo en pronación. (Cortesía del Dr. J. Heslin, Toronto, Ontario, Canada.) **B)** Huesos del antebrazo y ligamentos radioulnares. **C)** Disección que muestra los músculos superficiales del antebrazo y la apo-neurosis palmar. **D)** Sección transversal progresiva que muestra los compartimentos del antebrazo. **E)** Flexor superficial de los dedos y estructuras relacionadas. La arteria ulnar emerge de su recorrido oblicuo posterior al flexor superficial de los dedos para encontrarse y acompañar al nervio ulnar.

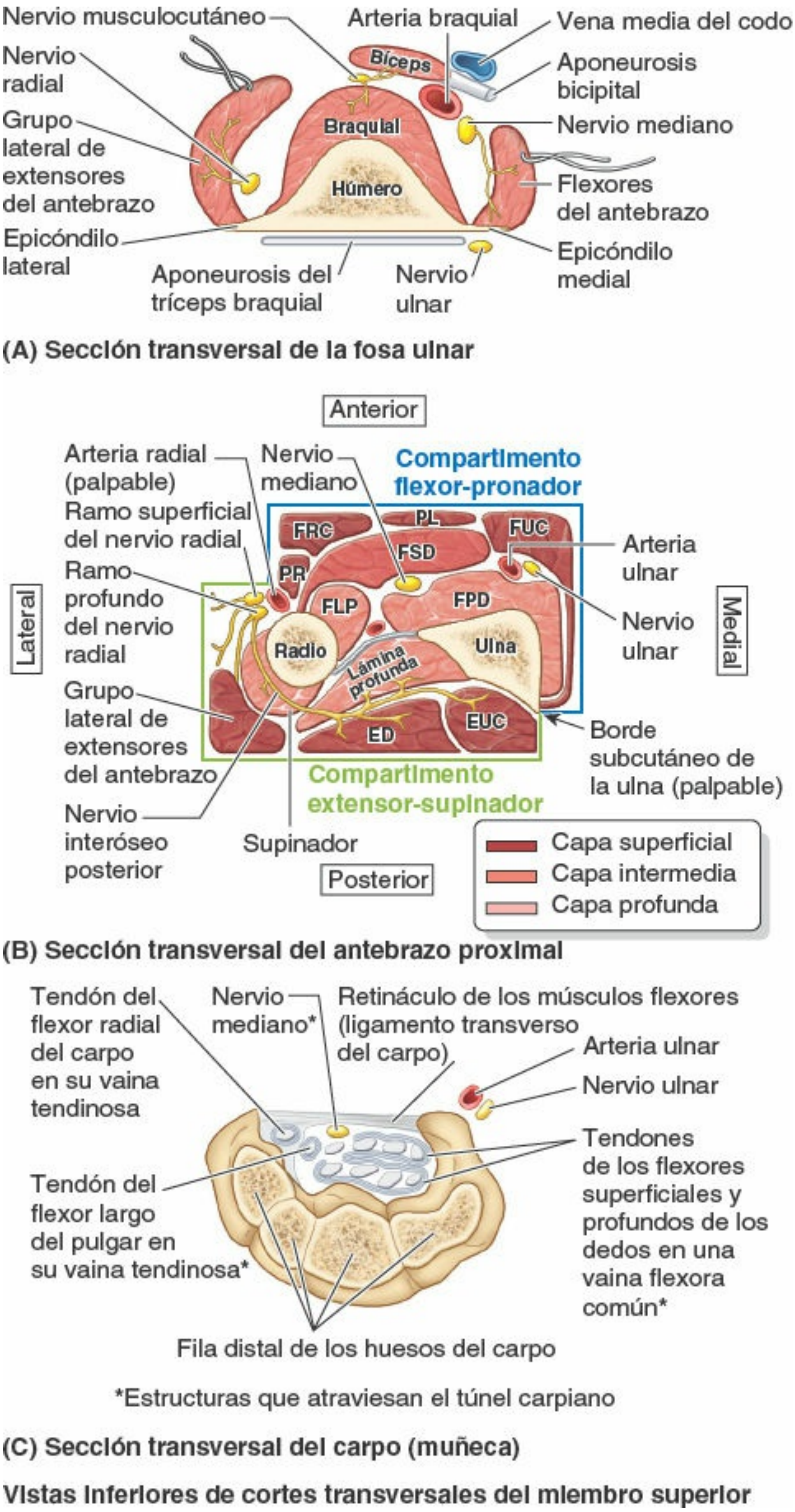

FIGURA 3-57. Secciones transversales que muestran las relaciones en la fosa del codo, el antebrazo proximal y el carpo. A) En la fosa del codo, los flexores y extensores del codo ocupan las caras anterior y

posterior del húmero. Las prolongaciones laterales y mediales del húmero (epicóndilos y crestas supracondíleas) proporcionan inserción proximal (origen) a los flexores y extensores del antebrazo. **B)** En consecuencia, en el antebrazo proximal, el compartimento «anterior» flexor-pronador se sitúa en realidad anteromedialmente, y el compartimento «posterior» extensor-supinador se sitúa posterolateralmente. La arteria radial (lateralmente) y el borde posterior subcutáneo, afilado, de la ulna (medialmente), son estructuras palpables que separan los compartimentos anterior y posterior. Ningún nervio motor atraviesa ninguno de los dos compartimentos, lo que los vuelve útiles para el abordaje quirúrgico. ED, extensor de los dedos; EUC, extensor ulnar del carpo; FUC, flexor ulnar del carpo; FLP, flexor largo del pulgar; FPD, flexor profundo de los dedos; FRC, flexor radial del carpo; FSD, flexor superficial de los dedos; PL, palmar largo; PR, pronador redondo. **C)** En el carpo, nueve tendones de tres músculos (y un nervio) del compartimento anterior del antebrazo atraviesan el túnel carpiano; ocho de los tendones comparten una vaina sinovial común de los flexores.

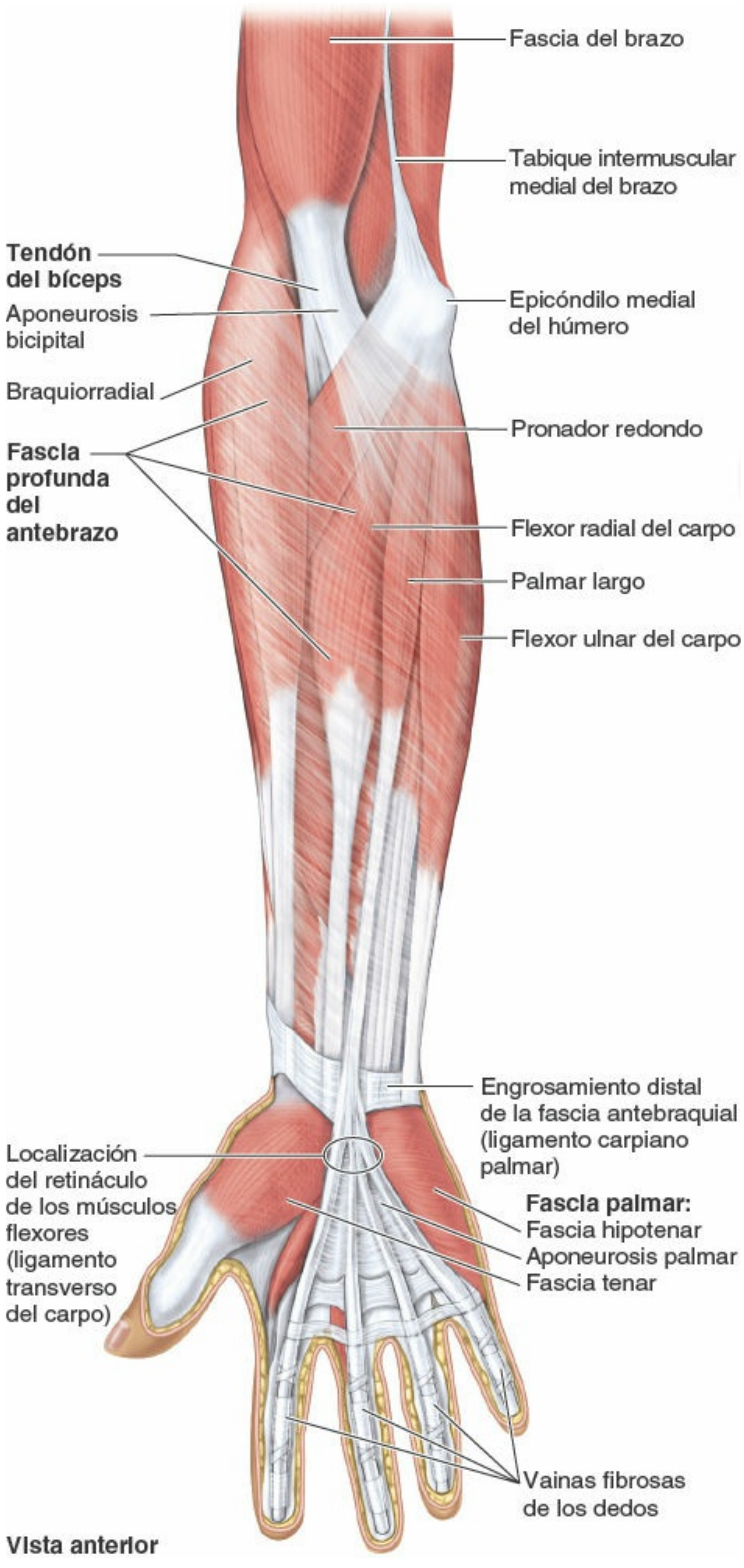
Fascia del brazo
Tabique intermuscular medial del brazo
Tendón del bíceps
Aponeurosis bicipital
Epicóndilo medial del húmero
Braquiorradial
Pronador redondo
Fascia profunda del antebrazo
Flexor radial del carpo
Palmar largo
Flexor ulnar del carpo
Engrosamiento distal de la fascia antebraquial (ligamento carpiano palmar)
Localización del retináculo de los músculos flexores (ligamento transverso del carpo)
Fascia palmar:
Fascia hipotenar
Aponeurosis palmar
Fascia tenar
Vainas fibrosas de los dedos
Vista anterior

FIGURA 3-58. **Fascia del miembro superior distal y músculos superficiales del antebrazo.**

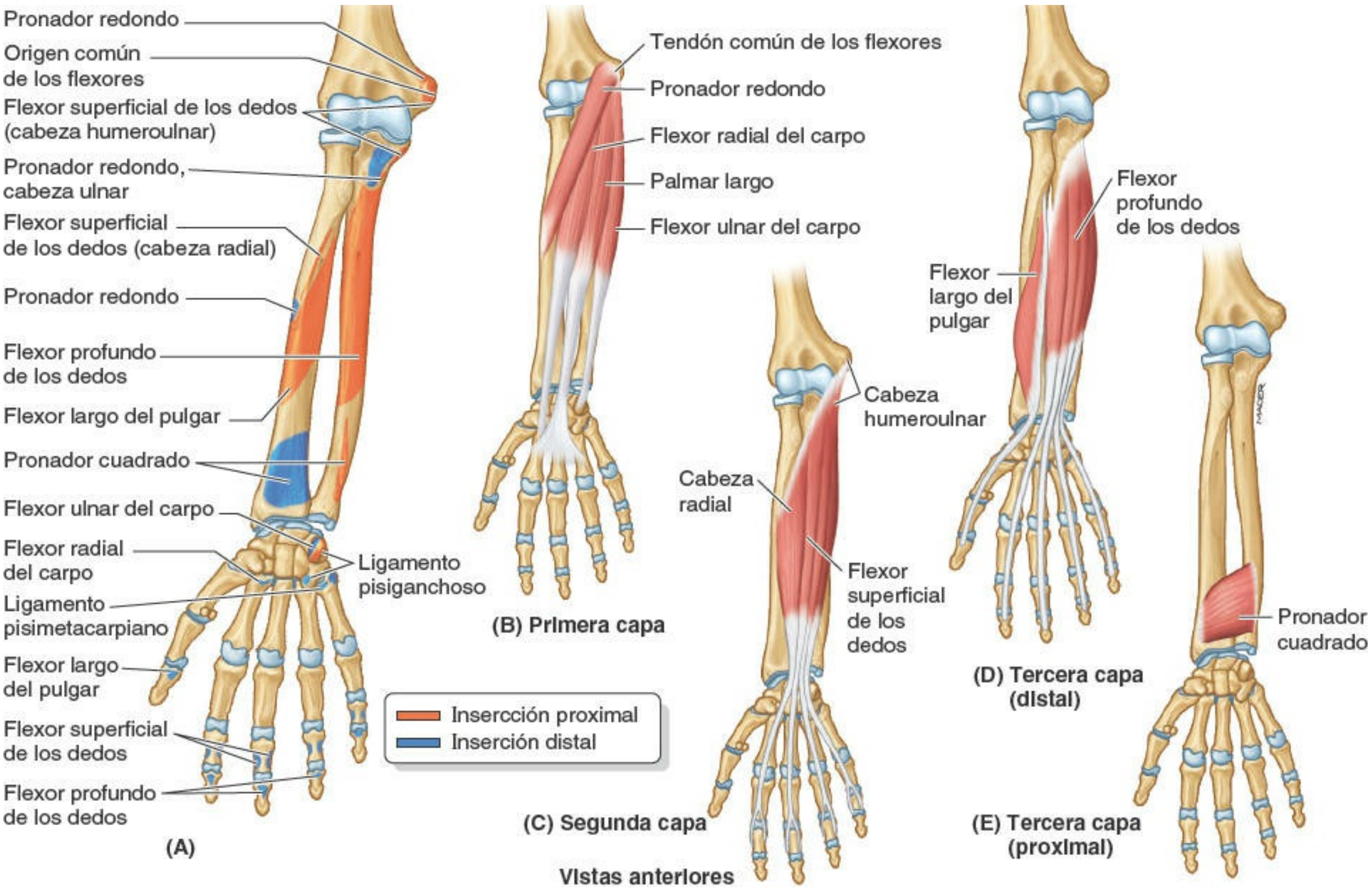

FIGURA 3-59. **Músculos flexores del antebrazo.**

TABLA 3-10. MÚSCULOS DEL COMPARTIMENTO ANTERIOR DEL ANTEBRAZO

Músculo	Inserción proximal	Inserción distal	Inervación*	Acción principal
Capa superficial (primera)				
Pronador redondo				
Cabeza ulnar	Proceso coronoides	Centro de la convexidad de la cara lateral del radio	Nervio mediano (C6, **C7**)	Prona y flexiona el antebrazo (en el codo)
Cabeza humeral	Epicóndilo medial del húmero (origen común de los flexores)			
Flexor radial del carpo		Base del 2.º metacarpiano		Flexiona y abduce la mano (en el carpo)
Palmar largo		Mitad distal del retináculo flexor y vértice de la aponeurosis palmar	Nervio mediano (C7, C8)	Flexiona la mano (en el carpo) y tensa la aponeurosis palmar
Flexor ulnar del carpo				
Cabeza humeral		Pisiforme, gancho del ganchoso, 5.º metacarpiano	Nervio ulnar (C7, **C8**)	Flexiona y aduce la mano (en el carpo)
Cabeza ulnar	Olécranon y borde posterior de la ulna (vía aponeurosis)			
Capa intermedia (segunda)				
Flexor superficial de los dedos				
Cabeza humeroulnar	Epicóndilo medial del húmero (origen común de los flexores y proceso coronoides)	Cuerpos de las falanges medias de los cuatro dedos mediales	Nervio mediano (C7, C8, T1)	Flexiona las articulaciones interfalángicas proximales de los cuatro dedos mediales; si actúa con más fuerza, también flexiona las falanges proximales en las articulaciones metacarpofalángicas
Cabeza radial	Mitad superior del borde anterior			
Capa profunda (tercera)				
Flexor profundo de los dedos				
Parte medial	Tres cuartos proximales de las caras medial y anterior de la ulna y membrana interósea	Bases de las falanges distales de los dedos 4.º y 5.º	Nervio ulnar (C8, **T1**)	Flexiona las falanges distales de los dedos 4.º y 5.º en las articulaciones interfalángicas distales
Parte lateral		Bases de las falanges distales de los dedos 2.º y 3.º	Nervio interóseo anterior del nervio mediano (**C8**, T1)	Flexiona las falanges distales de los dedos 2.º y 3.º en las articulaciones interfalángicas distales
Flexor largo del pulgar	Cara anterior del radio y membrana interósea adyacente	Base de la falange distal del pulgar		Flexiona las falanges del 1.er dedo (pulgar)
Pronador cuadrado	Cuarto distal de la cara anterior de la ulna	Cuarto distal de la cara anterior del radio		Prona el antebrazo; las fibras profundas unen entre sí el radio y la ulna

*Las abreviaturas indican la inervación segmentaria medular (p. ej., «C6, **C7**» indica que los nervios que inervan el pronador redondo derivan de los segmentos cervicales sexto a séptimo de la médula espinal). Las abreviaturas en negrita (**C7**) indican la inervación segmentaria principal. La lesión de uno o más de estos segmentos de la médula espinal o de las raíces nerviosas motoras que se originan de ellos provoca la parálisis de los músculos implicados.

Flexor superficial de los dedos. El **flexor superficial de los dedos** se clasifica en ocasiones en el grupo de los músculos superficiales del antebrazo, que se originan en la inserción común de los flexores y, en consecuencia, cruzan el codo (v. tabla 3-10). Cuando se utiliza este criterio, es el mayor músculo superficial del antebrazo. No obstante, en realidad forma una capa intermedia entre los grupos superficial y profundo de músculos del ante-brazo (v. figs. 3-56 C y 3-57 B). Cuando el nervio mediano y la arteria ulnar entran en el antebrazo, pasan entre sus cabezas humeroulnar y radial (fig. 3-59 A y C). Cerca del carpo, el flexor superficial de los dedos da origen a cuatro tendones, que pasan en profundidad al retináculo de los músculos flexores, a través del túnel carpiano y hacia los dedos. Los cuatro tendones están rodeados (junto con los cuatro tendones del flexor profundo de los dedos) por una *vaina sinovial tendinosa común de los músculos flexores* (fig. 3-57 C). El flexor superficial de los dedos flexiona las falanges medias de los cuatro dedos mediales en las articulaciones interfalángicas proximales. Si actúa de forma sostenida, también flexiona las falanges proximales en las articulaciones metacarpofalángicas y la articulación del carpo. Es capaz de flexionar cada dedo sobre el que actúa de forma

independiente.

Para explorar el flexor superficial de los dedos, el sujeto debe flexionar contra resistencia un dedo en la articulación interfalángica proximal mientras mantiene los otros tres dedos en extensión para inactivar el flexor profundo de los dedos.

El plano fascial situado entre las capas intermedia y profunda de músculos configura el principal plano vasculonervioso del compartimento anterior (flexor-pronador); los principales paquetes vasculonerviosos exclusivos de este compartimento discurren con él. Los siguientes tres músculos constituyen la capa profunda de músculos flexores del antebrazo.

Flexor profundo de los dedos. El **flexor profundo de los dedos** es el único músculo que puede flexionar las articulaciones interfalángicas distales de los dedos (v. fig. 3-59A y E). Este grueso músculo «forra» la cara anterior de la ulna. Flexiona las falanges distales de los cuatro dedos mediales una vez que el flexor superficial de los dedos ha flexionado sus falanges medias (es decir, repliega los dedos y ayuda en la flexión de la mano para cerrar el puño). Cada uno de sus tendones es capaz de flexionar dos articulaciones interfalángicas, la articulación metacarpofalángica y la articulación del carpo. Este músculo se divide en cuatro porciones, cada una de las cuales termina en un tendón que pasa posterior a los tendones del flexor superficial de los dedos y el retináculo de los músculos flexores, en el interior de la vaina común de los músculos flexores (v. fig. 3-57 C). La porción del músculo que va al dedo índice suele separarse del resto relativamente pronto en la parte distal del antebrazo, y es capaz de contraerse de forma independiente. Cada tendón entra en la vaina fibrosa de su dedo por detrás de los tendones del flexor superficial de los dedos. A diferencia de este último, el flexor profundo de los dedos sólo puede flexionar el dedo índice de forma independiente, por lo que los dedos pueden flexionarse independientemente en las articulaciones interfalángicas proximales, pero no en las distales.

Para explorar el flexor profundo de los dedos, el sujeto debe mantener extendida la articulación interfalángica proximal mientras intenta flexionar la distal. Con esta prueba puede determinarse la integridad del nervio mediano en el antebrazo proximal si se usa en el dedo índice, y la del nervio ulnar si se utiliza el meñique.

Flexor largo del pulgar. El **flexor largo del pulgar** pasa por la cara lateral del flexor profundo de los dedos, donde reviste la cara anterior del radio distalmente a la inserción del supinador (v. figs. 3-56 C y E, y 3-59 A y D; tabla 3-10). El aplanado tendón del flexor largo del pulgar discurre en profundidad al retináculo de los músculos flexores, revestido por su propia **vaina sinovial tendinosa del flexor largo del pulgar,** en la cara lateral de la vaina común de los músculos flexores (v. fig. 3-57 C). El flexor largo del pulgar principalmente flexiona la falange distal del pulgar en la articulación interfalángica, y de forma secundaria su falange proximal y el 1.er metacarpiano en las articulaciones metacarpofalángica y carpometacarpiana, respectivamente. Es el único músculo que flexiona la articulación interfalángica del pulgar. También puede colaborar en la flexión de la articulación del carpo.

Para explorar el flexor largo del pulgar se debe sujetar la fa-lange proximal del pulgar y flexionar la distal contra resistencia.

Pronador cuadrado. El **pronador cuadrado,** tal como su nombre indica, es cuadrangular y prona el antebrazo (v. fig. 3-59 E). No se puede palpar ni observar,

excepto en las disecciones, ya que es el músculo más profundo de la cara anterior del antebrazo. A veces se considera que constituye una cuarta capa muscular. El pronador cuadrado reviste el cuarto distal del radio y la ulna, y la membrana interósea situada entre ellos (v. fig. 3-59A y E; tabla 3-10). Es el único músculo que se inserta sólo en la ulna en un extremo y sólo en el radio en el otro.

Es el principal impulsor de la pronación. Este músculo inicia la pronación y recibe la ayuda del pronador redondo cuando se necesita más velocidad y potencia. También ayuda a la membrana interósea a mantener el radio y la ulna juntos, en particular cuando se transmiten fuerzas de choque hacia arriba desde el carpo (p. ej., cuando se cae sobre la mano).

MÚSCULOS EXTENSORES

Los músculos del compartimento posterior del antebrazo se ilustran en la figura 3-60, y sus inserciones, inervación y principales acciones se describen, clasificados por capas, en la tabla 3-11. A continuación se exponen detalles adicionales.

Los **músculos extensores** se encuentran en el **compartimento posterior (extensor-supinador) del antebrazo,** y todos ellos están inervados por ramos del nervio radial (fig. 3-57 B). Estos músculos pueden organizarse fisiológicamente en tres grupos funcionales:

1. Músculos que extienden y abducen o aducen la mano en la articulación del carpo (extensor radial largo del carpo, extensor radial corto del carpo y extensor ulnar del carpo).
2. Músculos que extienden los cuatro dedos mediales (extensor de los dedos, extensor del índice y extensor del dedo meñique).
3. Músculos que extienden o abducen el pulgar (abductor largo del pulgar, extensor corto del pulgar y extensor largo del pulgar).

Los tendones de los extensores se mantienen en posición en la región del carpo mediante el *retináculo de los músculos extensores* (retináculo extensor), que evita que los tendones se deformen como si fueran cuerdas de arco al extender la mano en la articulación radiocarpiana. En su trayecto por el dorso del carpo, estos tendones están recubiertos por **vainas sinoviales tendinosas** que atenúan la fricción cuando estos atraviesan los túneles osteofibrosos formados por la inserción del retináculo de los músculos extensores en las porciones distales del radio y la ulna (fig. 3-61). Los músculos extensores del antebrazo se organizan anatómicamente en una capa superficial y una profunda (v. fig. 3-57 B).

Cuatro de los *extensores superficiales* (extensor radial corto del carpo, extensor de los dedos, extensor del dedo meñique y extensor ulnar del carpo) se insertan proximalmente en el epicóndilo lateral mediante un *tendón común de los extensores* (figs. 3-60 A y 3-61 A y B; tabla 3-11). Los otros dos músculos del grupo superficial (braquiorradial y extensor radial largo del carpo) se insertan proximalmente en la cresta supracondílea lateral del húmero y el tabique intermuscular lateral adyacente (fig. 3-60 A y B). Los cuatro tendones aplanados del extensor de los dedos pasan en profundidad respecto al retináculo de los músculos extensores para dirigirse hacia los

cuatro dedos media-les (v. fig. 3-62). A los tendones del extensor de los dedos correspondientes a los dedos índice y meñique se unen por sus caras mediales y cerca de los nudillos los tendones respectivos del extensor del índice y el extensor del dedo meñique.

Braquiorradial. El **braquiorradial** es un músculo fusiforme que se sitúa superficialmente en la cara anterolateral del antebrazo (figs. 3-58 y 3-61 A). Forma el borde lateral de la fosa del codo (v. fig. 3-56 C). Tal como se ha mencionado previamente, el braquiorradial es excepcional entre los músculos del compartimento posterior (extensor) en cuanto a que está rotado hacia la cara anterior del húmero y, por ello, flexiona el antebrazo en el codo. Es especialmente activo en los movimientos rápidos y en presencia de resistencia durante la flexión del antebrazo (p. ej., cuando se levanta un peso), de modo que actúa como un músculo coaptador que se opone a la subluxación de la cabeza del radio. El braquiorradial y el supinador son los dos únicos músculos del compartimento que no cruzan el carpo y, en consecuencia, son incapaces de actuar sobre él. En su recorrido descendente, el braquiorradial recubre el nervio y la arteria radiales cuando discurren juntos sobre el supinador, el tendón del pronador redondo, el flexor superficial de los dedos y el flexor largo del pulgar. La parte distal del tendón está recubierta por los abductores largo y corto del pulgar, que discurren hacia el pulgar (fig. 3-61 B).

Para explorar el braquiorradial, el sujeto debe flexionar el codo contra resistencia con el antebrazo en semipronación. Con esta maniobra se puede ver y palpar el músculo, siempre y cuando sus movimientos sean normales.

Extensor radial largo del carpo. El **extensor radial largo del carpo** es un músculo fusiforme que se solapa parcialmente con el braquiorradial (de hecho, con frecuencia se encuentran fusionados) (fig. 3-61). En su trayecto en dirección distal, posterior al braquiorradial, su tendón se cruza con el abductor corto del pulgar y el extensor corto del pulgar. El extensor radial largo del carpo es indispensable para cerrar con fuerza el puño.

Para explorar el extensor radial largo del carpo, el sujeto debe extender y abducir el carpo con el antebrazo en pronación. Con esta maniobra se puede palpar el músculo en situación inferoposterior en la cara lateral del codo, siempre y cuando sus movimientos sean normales. Su tendón se puede palpar proximal al carpo.

Extensor radial corto del carpo. El **extensor radial corto del carpo,** tal como su nombre indica, es más corto que su homólogo largo porque se origina distalmente en el miembro, aunque se inserta cerca de donde lo hace este último en la mano (pero en la base del 3.er metacarpiano y no en la del 2.º). En su trayecto en dirección distal, está cubierto por el extensor radial largo del carpo. Los extensores radiales corto y largo del carpo pasan juntos por debajo del retináculo de los músculos extensores, en el interior de la **vaina tendinosa de los extensores radiales del carpo** (fig. 3-62). Los dos músculos participan juntos en diversos movimientos, normalmente de modo sinérgico con otros. Por sí mismos, abducen la mano mientras la extienden. Cuando actúan junto con el extensor ulnar del carpo, extienden la mano (en esta acción está más implicado el corto); cuando actúan junto con el flexor radial del carpo, inducen un movimiento de abducción pura. Su acción sinérgica con el extensor ulnar del carpo es importante para estabilizar la muñeca durante la flexión tensa de los cuatro

dedos mediales (cuando se cierra con fuerza el puño); en este caso, el largo es más activo.

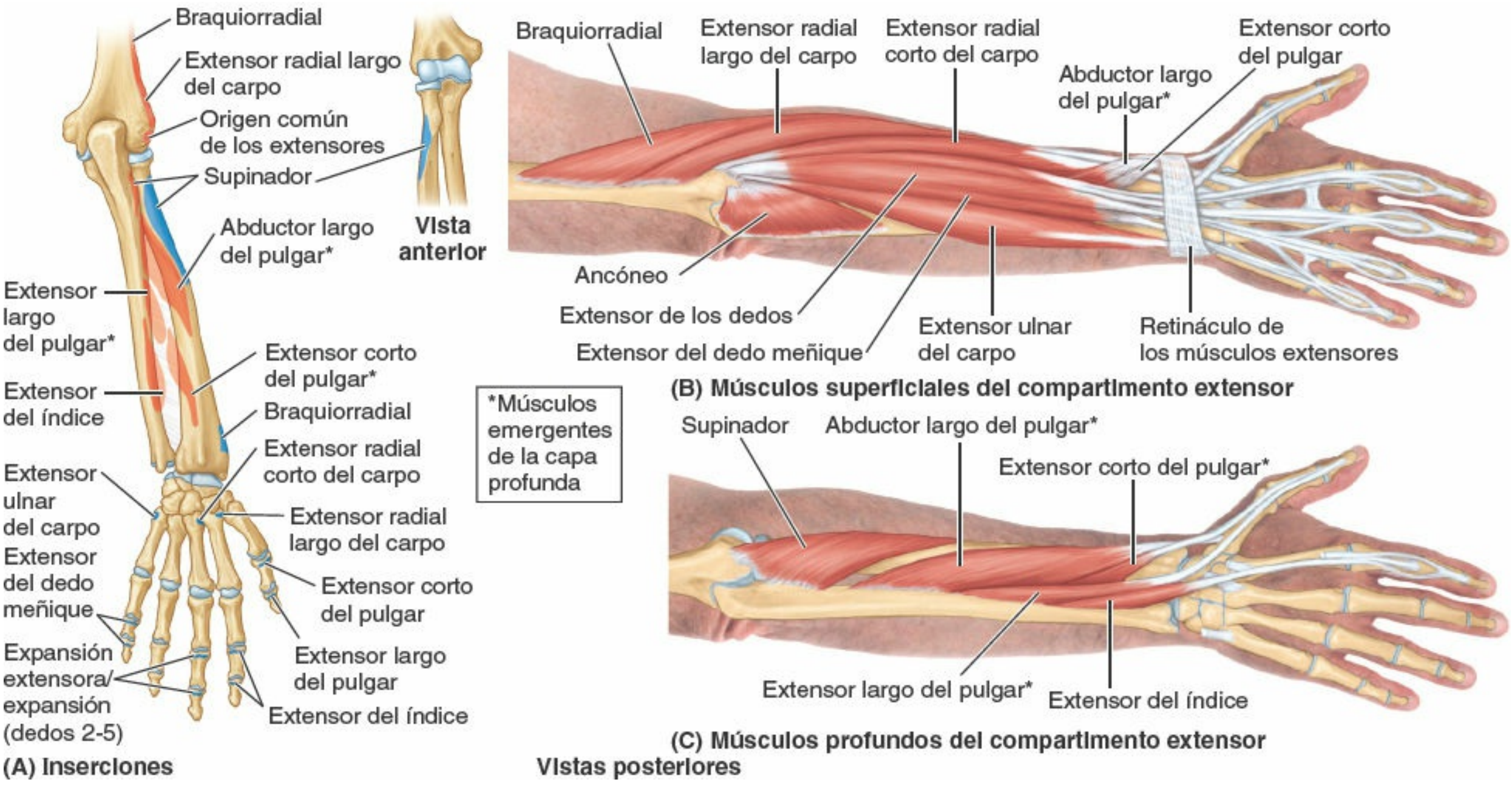

FIGURA 3-60. **Músculos extensores del antebrazo.**

TABLA 3-11. MÚSCULOS DEL COMPARTIMENTO POSTERIOR DEL ANTEBRAZO

Músculo	Inserción proximal	Inserción distal	Inervación*	Acción principal
Capa superficial				
Braquiorradial	Dos tercios proximales de la cresta supracondílea lateral del húmero	Cara lateral del extremo distal del radio proximal al proceso estiloides	Nervio radial (C5, **C6**, C7)	Flexión relativamente débil del antebrazo; máxima cuando el antebrazo está en posición semipronada
Extensor radial largo del carpo	Cresta supracondílea lateral del húmero	Cara dorsal de la base del 2.° metacarpiano	Nervio radial (C6, C7)	Extienden y abducen la mano en el carpo; el extensor radial largo del carpo es activo durante el cierre del puño
Extensor radial corto del carpo	Epicóndilo lateral del húmero (origen común de los extensores)	Cara dorsal de la base del 3.er metacarpiano	Ramo profundo del nervio radial (**C7**, C8)	
Extensor de los dedos		Expansiones extensoras de los cuatro dedos mediales		Extiende los cuatro dedos mediales, inicialmente en las articulaciones metacarpofalángicas; secundariamente en las interfalángicas
Extensor del dedo meñique		Expansión extensora del 5.° dedo		Extiende el 5.° dedo, inicialmente en la articulación metacarpofalángica; secundariamente en la interfalángica
Extensor ulnar del carpo	Epicóndilo lateral del húmero; borde posterior de la ulna por medio de una aponeurosis compartida	Cara dorsal de la base del 5.° metacarpiano		Extiende y aduce la mano en el carpo (también activo durante el cierre del puño)
Capa profunda				
Supinador	Epicóndilo lateral del húmero; ligamentos colateral radial y anular; fosa del supinador; cresta de la ulna	Caras lateral, posterior y anterior del tercio proximal del radio	Ramo profundo del nervio radial (C7, **C8**)	Supina el antebrazo; rota el radio para girar la palma anteriormente o superiormente (si el codo está flexionado)
Extensor del índice	Cara posterior del tercio distal de la ulna y membrana interósea	Expansión extensora del 2.° dedo	Nervio interóseo posterior (**C7**, C8), continuación del ramo profundo del nervio radial	Extiende el 2.° dedo (facilitando su extensión independiente); ayuda a extender la mano al nivel del carpo
Músculos emergentes de la capa profunda				
Abductor largo del pulgar	Cara posterior de las mitades proximales de la ulna, el radio y la membrana interósea	Base del 1.er metacarpiano	Nervio interóseo posterior (C7, **C8**), continuación del ramo profundo del nervio radial	Abduce el pulgar y lo extiende en la articulación carpometacarpiana
Extensor largo del pulgar	Cara posterior del tercio medio de la ulna y membrana interósea	Cara dorsal de la base de la falange distal del pulgar		Extiende la falange distal del pulgar en la articulación interfalángica; extiende las articulaciones metacarpofalángica y carpometacarpiana
Extensor corto del pulgar	Cara posterior del tercio distal del radio y la membrana interósea	Cara dorsal de la base de la falange proximal del pulgar		Extiende la falange proximal del pulgar en la articulación metacarpofalángica; extiende la articulación carpometacarpiana

*Las abreviaturas indican la inervación segmentaria medular (p. ej., «C7, C8» indica que los nervios que inervan el extensor radial corto del carpo derivan de los segmentos cervicales séptimo a octavo de la médula espinal). Las abreviaturas en negrita (**C7**) indican la inervación segmentaria principal. La lesión de uno o más de estos segmentos de la médula espinal o de las raíces nerviosas motoras que se originan de ellos provoca la parálisis de los músculos implicados.

Extensor de los dedos. El **extensor de los dedos,** que es el principal extensor de los cuatro dedos mediales, ocupa gran parte de la superficie posterior del antebrazo (figs. 3-60 y 3-61 A). Proximalmente, sus cuatro tendones se unen con el tendón del extensor del dedo índice para pasar en profundidad respecto al retináculo de los músculos extensores, a través de la **vaina tendinosa de los músculos extensor de los dedos y extensor del índice** (vaina sinovial común de los músculos extensores) (fig. 3-62 A y B). En el dorso de la mano, los tendones se expanden a medida que se dirigen hacia los dedos. Los tendones adyacentes se unen proximalmente a los nudillos (articulaciones metacarpofalángicas) mediante tres *conexiones intertendinosas* oblicuas que restringen la extensión independiente de los cuatro dedos mediales (especialmente del dedo anular). En consecuencia, normalmente ninguno de estos dedos puede encontrarse completamente flexionado si los otros

están extendidos totalmente. En general, el cuarto tendón se fusiona inicialmente con el tendón del dedo anular y llega al meñique mediante una conexión intertendinosa.

En los extremos distales de los metacarpianos y a lo largo de las falanges de los cuatro dedos mediales, los cuatro tendones del extensor de los dedos se aplanan para formar **expansiones extensoras** (fig. 3-63). Cada expansión extensora (expansión dorsal o dosel) es una aponeurosis tendinosa triangular que se enrolla en torno al dorso y los lados de la cabeza de un metacar-piano y a la falange proximal. El «dosel», semejante a una visera, de la expansión extensora que se extiende por la cabeza del metacarpiano manteniendo el tendón extensor en el medio del dedo, se ancla a cada lado en el **ligamento palmar** (una porción engrosada de la membrana fibrosa de la cápsula articular de las articulaciones metacarpofalángicas) (fig. 3-63 A y C).

Al formar la expansión extensora, cada tendón del extensor de los dedos se divide en una **bandeleta media** que se dirige hacia la base de la falange media, y dos **bandeletas laterales** que se dirigen hacia la base de la falange distal (fig. 3-63 D y E). Los tendones de los músculos interóseos y lumbricales de la mano se unen a las bandeletas laterales de las expansiones extensoras (fig. 3-63).

El **ligamento retinacular** es una delicada banda fibrosa que discurre oblicuamente desde la falange proximal y la vaina fibrosa del dedo, a lo largo de la falange media y las dos articulaciones interfalángicas (fig. 3-63 C), para unirse a la expansión extensora de la falange distal. Durante la flexión de la articulación interfalángica distal, el ligamento retinacular se tensa y tracciona la articulación interfalángica proximal, que se flexiona. De manera similar, en la extensión de la articulación proximal, el ligamento retinacular tira de la articulación distal hasta obtener una extensión casi completa.

El extensor de los dedos actúa principalmente en la extensión de las falanges proximales, y secundariamente, por medio de sus engrosamientos colaterales, extiende también las falanges media y distal. Tras ejercer su tracción sobre los dedos, o en presencia de resistencia a la extensión de estos, ayuda en la extensión de la articulación del carpo.

Para explorar el extensor de los dedos, el sujeto debe pronar el antebrazo y extender los dedos, y luego intentar mantener los dedos extendidos en las articulaciones metacarpofalángicas mientras el examinador ejerce presión sobre las falanges proximales para intentar flexionarlas. Con esta maniobra es posible palpar el extensor de los dedos en el antebrazo, y ver y palpar sus tendones en el dorso de la mano, siempre y cuando sus movimientos sean normales.

Extensor del dedo meñique. El **extensor del dedo meñique,** una cinta muscular fusiforme, es una porción parcialmente separada del extensor de los dedos (figs. 3-60 B, 3-61 A y B, y 3-62). Su tendón discurre a través de un compartimento separado del retináculo de los músculos extensores, posterior a la articulación radioulnar distal y en el interior de la **vaina tendinosa del extensor del dedo meñique.** A continuación, el tendón se divide en dos cintas, de las cuales la lateral se une al tendón del extensor de los dedos; finalmente, los tres tendones se insertan en la expansión digital dorsal del dedo meñique. Tras ejercer su tracción principalmente sobre el 5.º dedo, participa en la extensión de la mano.

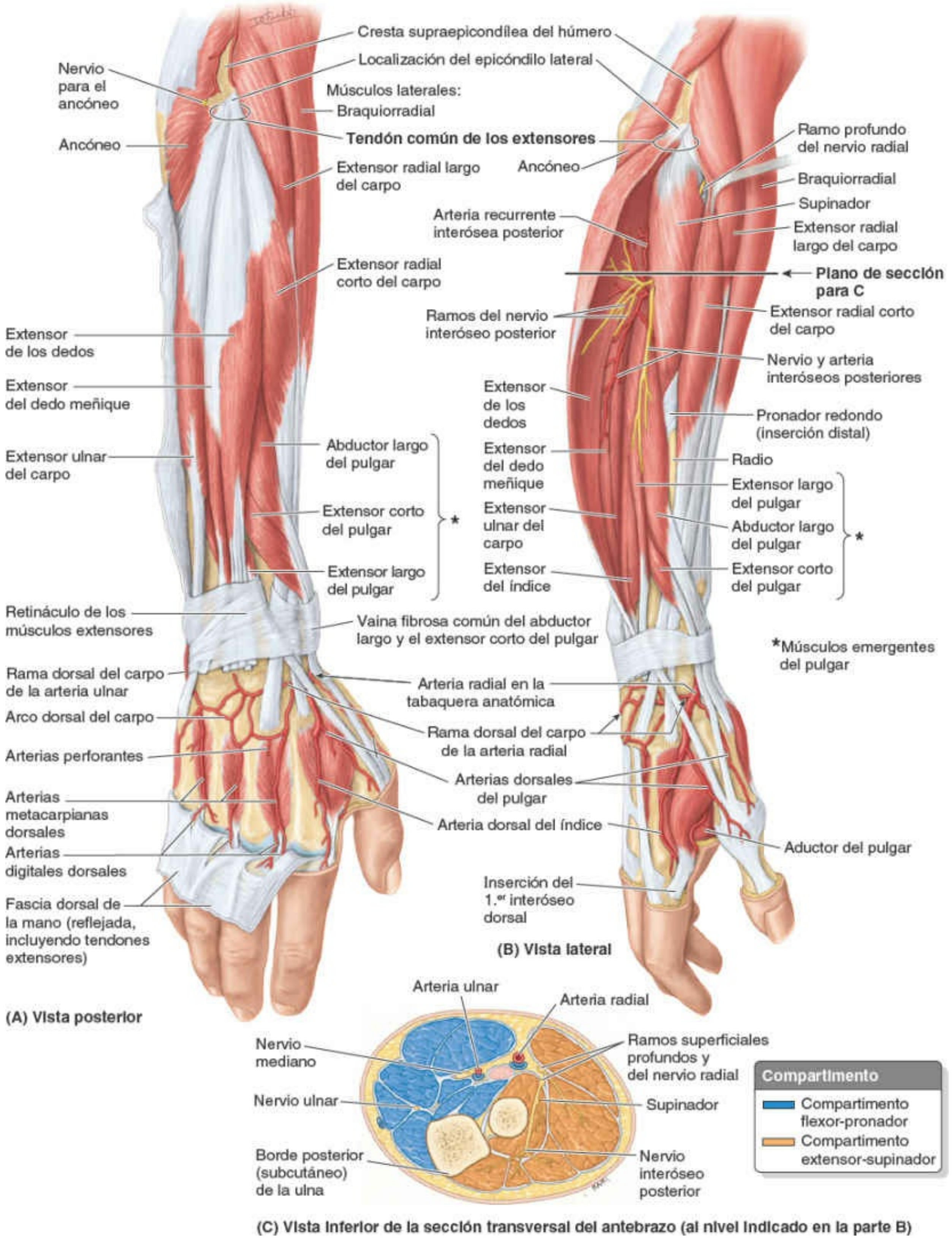

FIGURA 3-61. Compartimento extensor-supinador del antebrazo derecho. A) Capa superficial de los músculos extensores. Se han extirpado los tendondes exten-sores distales del dorso de la mano sin afectar a las arterias, ya que estas se localizan en el plano esquelético. La fascia de la cara posterior del antebrazo más distal se engrosa para formar el retináculo de los músculos extensores, el cual está anclado en su cara más profunda a la ulna y al radio. **B)** Capa profunda de los músculos extensores. Tres músculos emergentes del pulgar *(asterisco)* salen entre el extensor radial corto del carpo y el extensor de los dedos: el abductor largo del pulgar, el extensor corto del pulgar y el extensor largo del pulgar. El surco del cual emergen los tres músculos se ha abierto proximalmente hacia el epicóndilo lateral, quedando expuesto el músculo supinador. **C)** Sección transversal del antebrazo que muestra las capas superficial y profunda de los músculos en el

compartimento posterior *(rosa)*, inervados por el nervio radial, y el compartimento anterior *(ocre)*, inervados por los nervios ulnar y mediano.

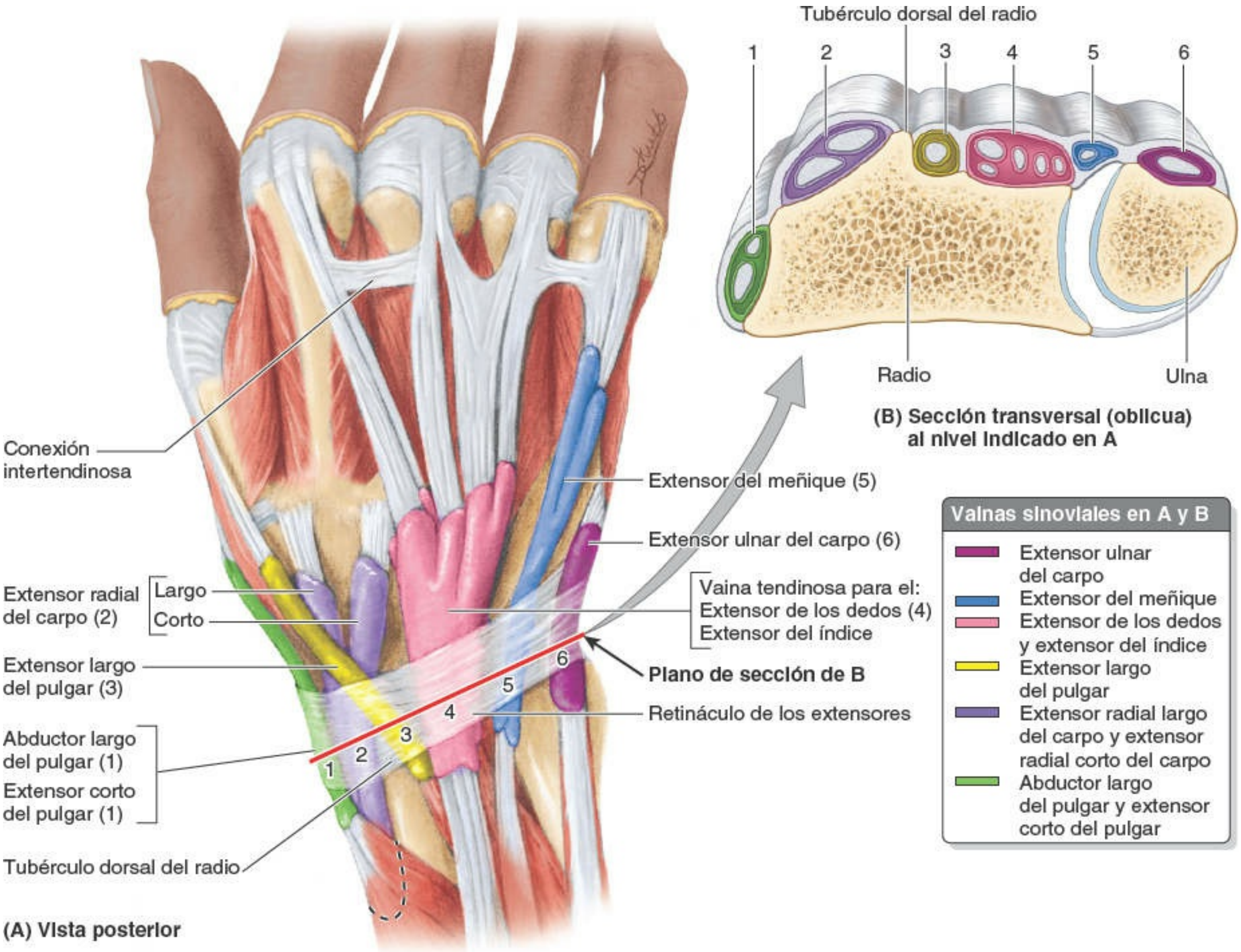

FIGURA 3-62. Vainas sinoviales y tendones del antebrazo distal y el dorso de la mano. A) Obsérvese que las seis vainas sinoviales tendinosas *(violeta)* ocupan seis túneles osteofibrosos formados por inserciones del retináculo de los músculos extensores en la ulna, y especialmente en el radio, que dan paso a doce tendones de nueve músculos extensores. El tendón del extensor de los dedos para el dedo meñique es compartido con el anular y se continúa hasta el dedo meñique mediante una conexión intertendinosa, recibiendo entonces fibras adicionales del tendón del extensor del dedo meñique. Se trata de variaciones frecuentes. La numeración se corresponde con la de los túneles osteofibrosos que se muestran en la parte **B. B)** Esta sección transversal ligeramente oblicua del extremo distal del antebrazo muestra los tendones extensores atravesando los seis túneles osteofibrosos profundos al retináculo de los músculos extensores.

Para explorar el extensor del dedo meñique, el sujeto debe extender el dedo meñique contra resistencia mientras mantiene los dedos segundo a cuarto flexionados en las articulaciones metacarpofalángicas.

Extensor ulnar del carpo. El **extensor ulnar del carpo** es un largo músculo fusiforme que se localiza en el borde medial del antebrazo y está dotado de dos cabezas: una humeral, que se origina en el tendón común de los extensores, y una ulnar que se origina en una aponeurosis común que se inserta en el borde posterior de la ulna y donde también se insertan el flexor ulnar del carpo, el flexor profundo de los dedos y la fascia profunda del antebrazo. Distalmente, su tendón discurre por un surco situado entre la cabeza de la ulna y su proceso estiloides, a través de un compartimento separado del retináculo de los músculos extensores y por dentro de la **vaina tendinosa del extensor ulnar del carpo.** Cuando actúa junto con los

extensores radiales del carpo largo y corto extiende la mano, y cuando lo hace con el flexor ulnar del carpo aduce la mano. Al igual que el extensor radial largo del carpo, es indispensable para cerrar con fuerza el puño.

Para explorar el extensor ulnar del carpo, el sujeto debe pronar el antebrazo y extender los dedos, y luego aducir el carpo extendido contra resistencia. Con esta maniobra se puede ver y palpar el músculo en la parte proximal del antebrazo, y se puede notar su tendón proximalmente a la cabeza de la ulna, siempre y cuando sus movimientos sean normales.

Supinador. El **supinador** se encuentra en profundidad en la fosa del codo y, junto con el braquial, forma su suelo (figs. 3-60 A y C, 3-61 B y 3-64). Este músculo, similar a una lámina, sigue un trayecto espiral en dirección medial y distal desde su origen osteofibroso continuo, y envuelve el cuello y la parte proximal del cuerpo del radio. El ramo profundo del nervio radial pasa entre sus fibras y las separa en una parte superficial y una profunda, cuando se dirige desde la fosa del codo hasta la parte posterior del brazo. Cuando sale del músculo y se une a la arteria interósea posterior puede denominarse nervio interóseo posterior.

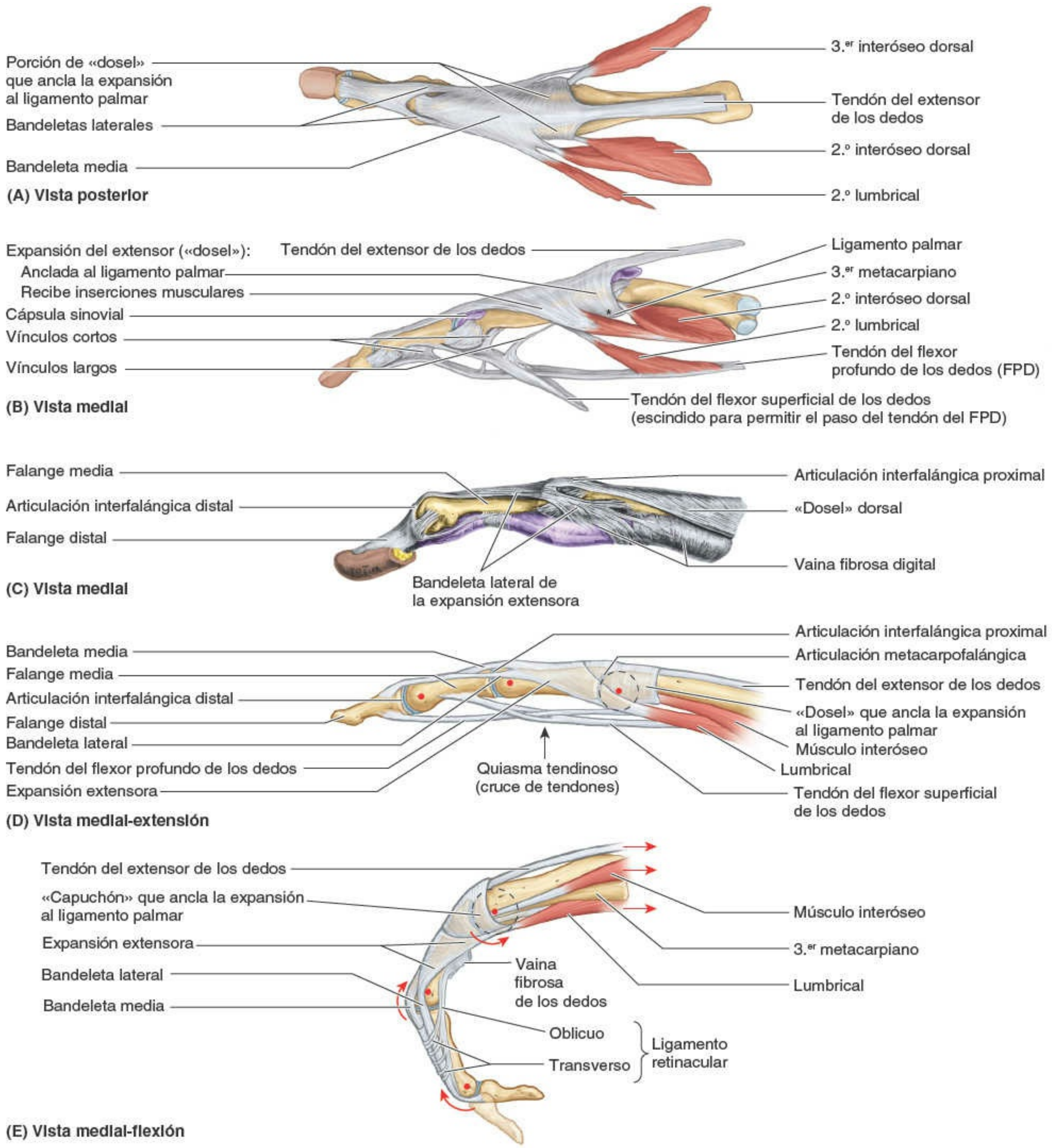

FIGURA 3-63. Aparato digital dorsal (extensor) del 3.er dedo. En las partes A, B, D y E se muestran el metacarpiano y las tres falanges; en la parte C sólo se muestran las falanges. A) Obsérvese el tendón del extensor de los dedos ramificándose en tres bandeletas: dos bandeletas laterales que se unen sobre la falange media para insertarse en la base de la falange distal, y una bandeleta media que se inserta en la base de la falange media. **B)** Parte del tendón de los músculos interóseos se inserta en la base de la falange proximal; la otra parte contribuye a la expansión extensora, insertándose principalmente en las bandeletas laterales, aunque también se abre en abanico en una aponeurosis. Algunas fibras aponeuróticas se fusionan con la bandeleta media, y otras fibras pasan curvándose sobre ella para fusionarse con la aponeurosis que se origina en el otro lado. En la cara radial de cada dedo, un músculo lumbrical se inserta en la bandeleta lateral radial. El «dosel» dorsal consiste en una banda ancha de fibras orientadas transversalmente insertadas anteriormente en los ligamentos palmares de las articulaciones metacarpofalángicas que rodean la cabeza metacarpiana y la articulación metacarpofalángica, fusionándose con la expansión extensora para mantener centrado el aparato sobre la cara dorsal del dedo. **C)** Distalmente, los ligamentos retinaculares que se extienden desde la vaina fibrosa digital hasta las bandeletas laterales también ayudan a mantener centrado el aparato y a coordinar los movimientos en las articulaciones interfalángicas proximal y distal. **D)** La contracción aislada del extensor de los dedos produce una extensión en todas las articulaciones (incluida la articulación metacarpofalángica en ausencia de la acción de los músculos interóseos y lumbricales). **E)** Debido a las relaciones de los tendones y

las bandeletas laterales con los centros de rotación de las articulaciones (*puntos rojos* en **D** y **E**), la contracción simultánea de los interóseos y lumbricales produce la flexión de la articulación metacarpofalángica, pero la extensión de las articulaciones interfalángicas proximales y distales (el denominado movimiento en Z).

El *supinador es el principal motor en la supinación lenta y sin oposición*, especialmente cuando el antebrazo se encuentra en extensión. El bíceps braquial también supina el antebrazo y es el principal motor de este movimiento cuando es rápido, potente y contra resistencia, y el antebrazo se encuentra flexionado (p. ej., cuando una persona diestra atornilla).

Los **extensores profundos del antebrazo** actúan sobre el pulgar (abductor largo del pulgar, extensor largo del pulgar y extensor corto del pulgar) y sobre el dedo índice (extensor del índice) (v. figs. 3-60 a 3-62; tabla 3-11). Los tres músculos que actúan sobre el pulgar son profundos respecto a los extensores superficiales y emergen de un surco situado en la parte lateral del antebrazo que divide a los extensores. Debido a esta característica, en ocasiones se denominan *músculos emergentes del pulgar* (v. fig. 3-61 A).

Abductor largo del pulgar. El **abductor largo del pulgar** tiene un vientre largo y fusiforme justo en situación distal al supinador (v. fig. 3-60) y en contacto estrecho con el extensor corto del pulgar. En general, su tendón y en ocasiones su vientre se dividen en dos partes, una de las cuales puede insertarse en el trapecio en lugar de en su localización habitual en la base del 1.er metacarpiano. El abductor largo del pulgar actúa con el abductor corto del pulgar en la abducción del pulgar, y con los músculos extensores del pulgar en la extensión de dicho dedo. Aunque se encuentra situado en profundidad, el abductor largo del pulgar sale del carpo como uno de los músculos emergentes. Su tendón pasa junto con el tendón del extensor corto del pulgar, en profundidad respecto al retináculo de los músculos extensores y dentro de la **vaina tendinosa del abductor largo del pulgar y el extensor corto del pulgar.**

Para explorar el abductor largo del pulgar, el sujeto debe abducir el pulgar contra resistencia en la articulación metacarpofalángica. Con esta maniobra se puede ver y palpar su tendón en la cara lateral de la *tabaquera anatómica*, y en la cara lateral del adyacente tendón del extensor corto del pulgar, siempre y cuando sus movimientos sean normales.

Extensor corto del pulgar. El vientre del **extensor corto del pulgar** es fusiforme y se sitúa distalmente en relación con el abductor largo del pulgar, que lo recubre parcialmente. Su tendón es paralelo e inmediatamente medial al del abductor largo del pulgar, pero llega más lejos, ya que alcanza la base de la falange proximal (v. fig. 3-62). Cuando continúa su acción tras haber flexionado la falange proximal del pulgar, o cuando actúa estando dicha articulación fijada por sus antagonistas, ayuda a extender el 1.er metacarpiano y a extender y abducir la mano. Cuando el pulgar se encuentra en extensión completa, se puede observar una depresión denominada *tabaquera anatómica* en la cara radial del cuerpo (fig. 3-65).

Para explorar el extensor corto del pulgar, el sujeto debe extender el pulgar contra resistencia en la articulación metacarpofalángica. Con esta maniobra se puede ver y palpar su tendón en la cara lateral de la tabaquera anatómica y en la cara medial del adyacente tendón del abductor largo del pulgar, siempre y cuando sus

movimientos sean normales (v. figs. 3-61 y 3-62).

Extensor largo del pulgar. El **extensor largo del pulgar** es más grande y tiene un tendón más largo que el extensor corto del pulgar. Su tendón pasa por debajo del retináculo de los músculos extensores en su propio túnel (v. fig. 3-60), dentro de la **vaina tendinosa del extensor largo del pulgar,** medialmente al tubérculo dorsal del radio. Utiliza al tubérculo como tróclea (polea) para cambiar su dirección de tracción cuando se dirige a la base de la falange distal del pulgar. La separación que se crea entre los largos tendones extensores del pulgar es la *tabaquera anatómica* (fig. 3-65). Además de sus principales acciones (tabla 3-11), el extensor largo del pulgar también aduce el pulgar cuando está extendido, y lo rota lateralmente.

Para explorar el extensor largo del pulgar, el sujeto debe extender el pulgar contra resistencia en la articulación interfalángica. Con esta maniobra se puede ver y palpar su tendón en el lado medial de la tabaquera anatómica, siempre y cuando sus movimientos sean normales.

Los tendones del abductor largo del pulgar y el extensor corto del pulgar limitan la **tabaquera anatómica** anteriormente, y el tendón del extensor largo del pulgar lo hace posteriormente (figs. 3-61, 3-62 y 3-65). La tabaquera anatómica es visible cuando el pulgar se encuentra en extensión completa; en esta posición se retraen los tendones hacia arriba y se forma una cavidad triangular entre ellos. Obsérvese que:

- La *arteria radial* se sitúa en el suelo de la tabaquera anatómica.
- El *proceso estiloides del radio* y la base del 1.er metacarpiano se pueden palpar en los extremos proximal y distal, respectivamente, de la tabaquera anatómica.

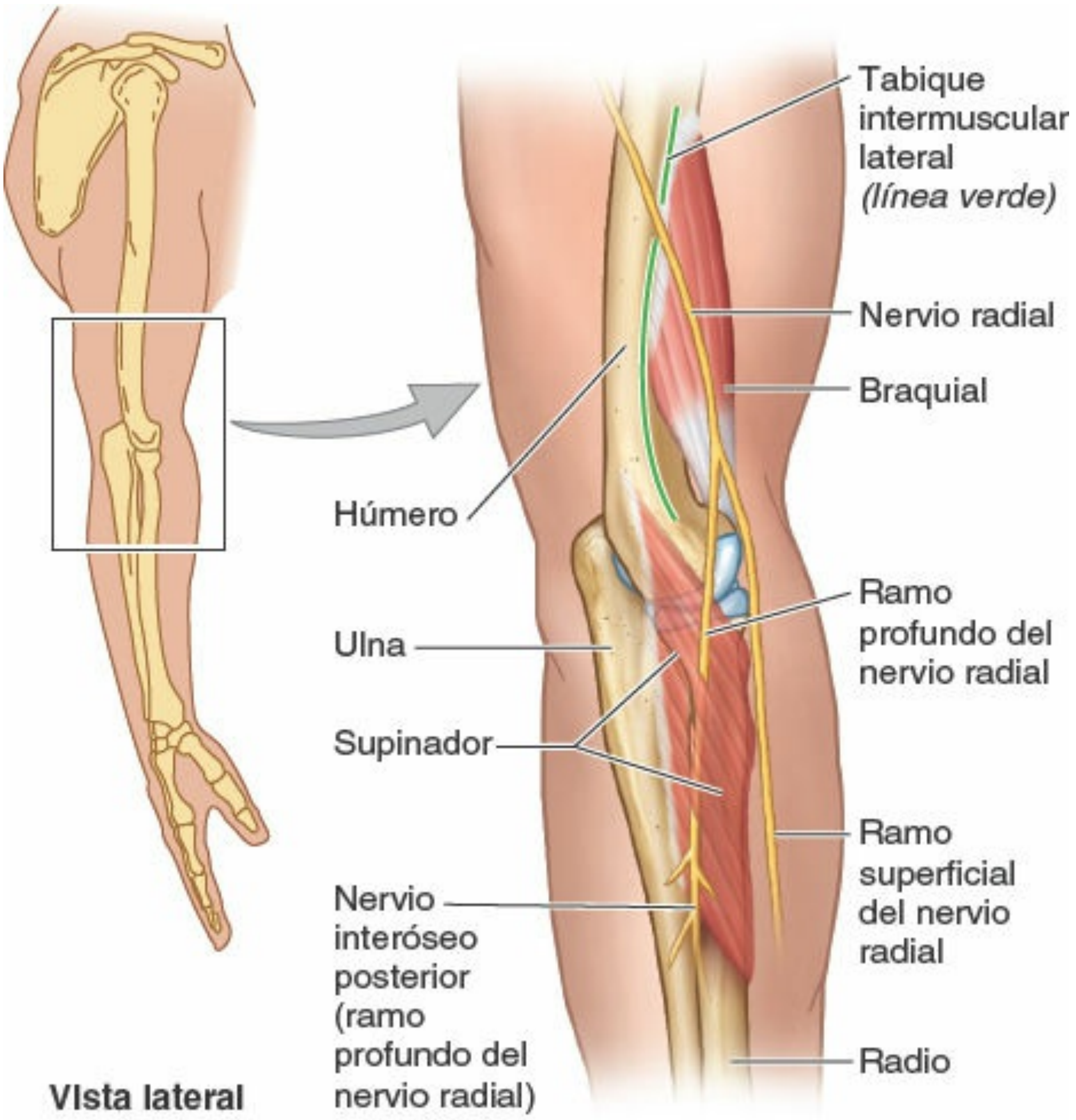

FIGURA 3-64. Relación del nervio radial con los músculos braquial y supinador. En la fosa del codo, lateral al braquial, el nervio radial se divide en ramos profundo (motor) y superficial (sensitivo). El ramo profundo penetra el músculo supinador y emerge en el compartimento posterior del antebrazo como nervio interóseo posterior. Se une a la arteria del mismo nombre para discurrir en un plano entre los extensores superficiales y profundos del antebrazo.

- El *escafoides* y el *trapecio* se pueden palpar en el suelo de la tabaquera anatómica entre el proceso estiloides del radio y el 1.er metacarpiano (v. «Fractura del escafoides» y fig. 3-71).

Extensor del índice. El **extensor del índice** tiene un vientre estrecho y alargado que se sitúa medialmente y a lo largo del extensor largo del pulgar (v. figs. 3-61 B y 3-62). Este músculo confiere independencia al índice, ya que puede actuar por separado o junto con el extensor de los dedos para extender el índice en la articulación interfalángica proximal, tal como sucede cuando se señala. También participa en la extensión de la mano.

Arterias del antebrazo

Las principales arterias del antebrazo son las *arterias ulnar* y *radial*, que normalmente se originan en oposición al cuello del radio en la parte inferior de la fosa del codo, como ramas terminales de la arteria braquial (fig. 3-66). Las arterias del antebrazo dotadas de nombre se muestran en la figura 3-67, y sus orígenes y trayectos se describen en la tabla 3-12. A continuación se exponen detalles

adicionales.

ARTERIA ULNAR

Las pulsaciones de la **arteria ulnar** se pueden palpar en la cara lateral del tendón del flexor ulnar del carpo, donde pasa por delante de la cabeza de la ulna. El nervio ulnar se sitúa en el lado medial de la arteria ulnar. En el antebrazo se forman ramas de la arteria ulnar que participan en las anastomosis periarticulares del codo (fig. 3-67, vista palmar) e irrigan músculos del antebrazo medial y central, la vaina común de los músculos flexores, y los nervios ulnar y mediano.

- Las *arterias recurrentes ulnares anterior y posterior* se anastomosan con las arterias colaterales ulnares inferior y superior, respectivamente, con lo que participan en las *anastomosis arteriales periarticulares del codo*. Las arterias anterior y posterior pueden estar presentes como ramas anterior y posterior de una arteria recurrente ulnar (común).
- La *arteria interósea común*, una rama corta de la arteria ulnar, se origina en la parte distal de la fosa del codo y se divide casi inmediatamente en las arterias interóseas anterior y posterior.
- La *arteria interósea anterior* discurre distalmente, directamente sobre la cara anterior de la membrana interósea y junto con el nervio interóseo anterior, mientras que la *arteria interósea posterior* lo hace entre las capas superficial y profunda de los músculos extensores en compañía del nervio interóseo posterior. La relativamente pequeña arteria interósea posterior es la principal fuente de irrigación para las estructuras del tercio medio del compartimento posterior. En consecuencia, cuando llega al antebrazo distal ya está prácticamente agotada y su función la tiene que asumir la arteria interósea anterior, que perfora la membrana interósea cerca del borde proximal del pronador cuadrado.
- *Ramas musculares de la arteria ulnar* innominadas irrigan músculos del lado medial del antebrazo, en particular los del grupo flexor-pronador.

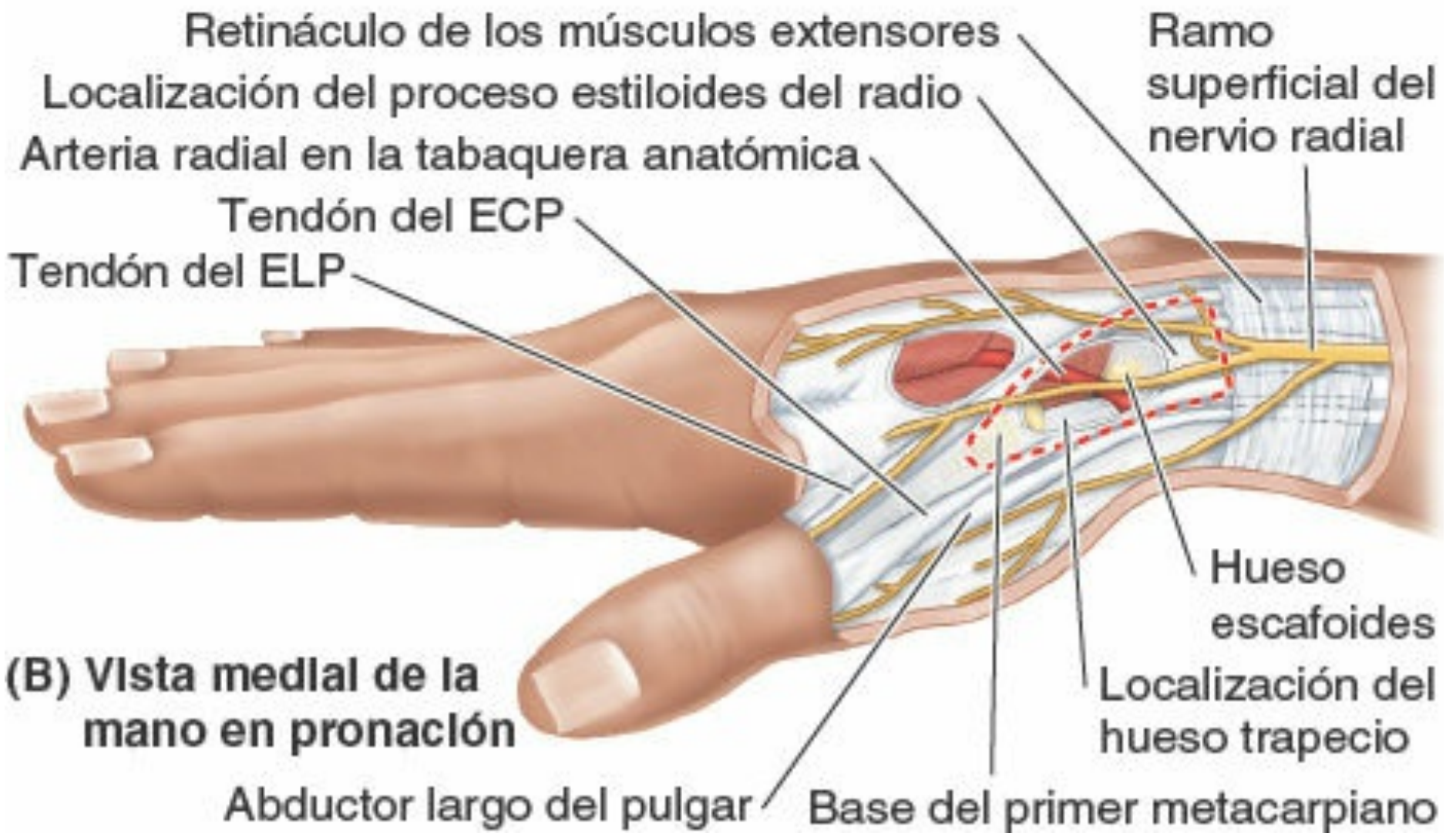

FIGURA 3-65. Tabaquera anatómica. A) Cuando está extendido el pulgar, aparece una depresión triangular entre el tendón del extensor largo del pulgar medialmente y los tendones del extensor corto del pulgar y el abductor largo del pulgar lateralmente. **B)** Por el suelo de la tabaquera anatómica, formado por los huesos escafoides y trapecio, cruza la arteria radial que pasa diagonalmente desde la cara anterior del radio hasta la cara dorsal de la mano.

ARTERIA RADIAL

Las pulsaciones de la **arteria radial** se pueden notar en toda la longitud del antebrazo, lo cual la convierte en un útil elemento demarcador de los compartimentos flexor y extensor del antebrazo. Cuando se desplaza lateralmente el braquiorradial se puede visualizar la arteria en toda su longitud (figs. 3-66 y 3-67; tabla 3-12). La arteria radial descansa bajo el músculo hasta que alcanza la parte distal del antebrazo. Allí pasa a situarse sobre la cara anterior del radio recubierta sólo por la piel y la fascia; gracias a ello, esta localización es ideal para tomar el pulso radial.

El trayecto de la arteria radial en el antebrazo está representado por una línea que une el punto medio de la fosa del codo con un punto situado justo medialmente al proceso estiloides del radio. Cuando la arteria radial deja el antebrazo, gira alrededor de la cara lateral del carpo y cruza el suelo de la tabaquera anatómica (figs. 3-65 y figs. 3-66).

- La *arteria recurrente radial* participa en las *anastomosis arteriales periarticulares de alrededor del codo,* ya que se une a la *arteria colateral*

radial, una rama de la arteria braquial profunda.

- Las *ramas palmar y dorsal del carpo de la arteria radial* participan en las *anastomosis arteriales periarticulares del carpo*, ya que se unen con las ramas correspondientes de la arteria ulnar y con ramas terminales de las arterias interóseas anterior y posterior para formar los arcos palmar y dorsal del carpo.
- Las *ramas musculares de la arteria radial* innominadas irrigan músculos de las caras adyacentes (anterolaterales) de los compartimentos flexor y extensor, ya que la arteria radial discurre a lo largo de (y demarcando) el límite anterolateral entre ambos compartimentos.

Venas del antebrazo

Al igual que en el brazo, en el antebrazo existen venas superficiales y profundas. Las venas superficiales ascienden por el tejido subcutáneo, y las profundas acompañan a las arterias profundas del antebrazo.

VENAS SUPERFICIALES

El patrón, las variaciones habituales y la relevancia clínica de las venas superficiales del miembro superior ya se han expuesto previamente en este capítulo.

VENAS PROFUNDAS

El antebrazo es rico en venas profundas que acompañan a las arterias (fig. 3-68). Estas venas satélites se originan en el **arco venoso palmar profundo** anastomótico de la mano. De la cara lateral del arco se originan **venas radiales** pares que acompañan a la arteria radial; de la cara medial se originan **venas ulnares** pares que acompañan a la arteria ulnar. Las venas que acompañan a cada arteria se anastomosan libremente entre sí. Las venas radiales y ulnares drenan el antebrazo, pero canalizan una cantidad relativamente pequeña de sangre procedente de la mano.

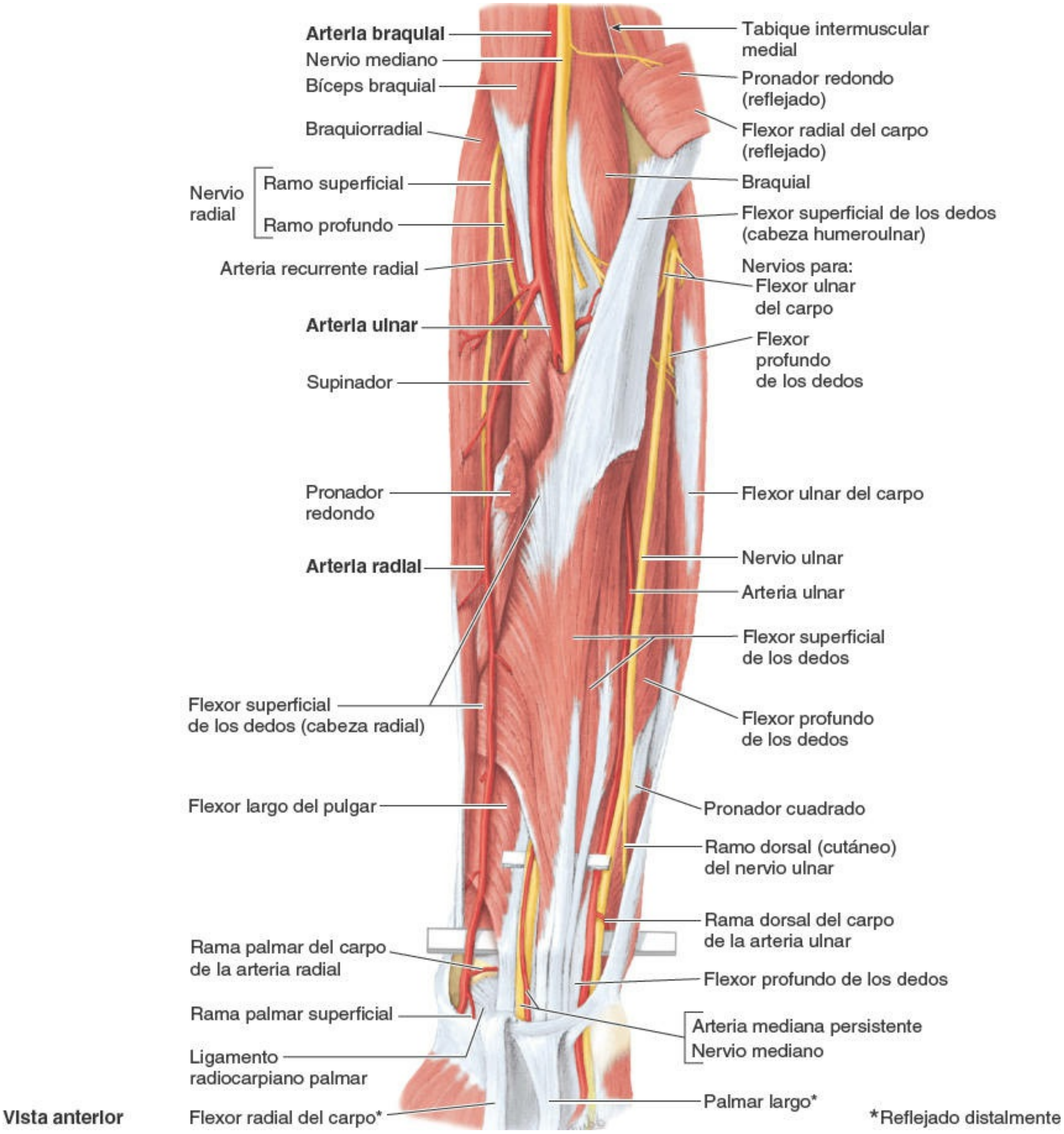

FIGURA 3-66. Flexor superficial de los dedos y relaciones vasculares. Se han extirpado tres músculos de la capa superficial (pronador redondo, flexor radial del carpo y palmar largo), dejando únicamente sus extremos de inserción; el cuarto músculo de la capa (el flexor ulnar del carpo) se ha retraído medialmente. La inserción humeral tendinosa del flexor superficial de los dedos en el epicóndilo medial es gruesa; la inserción lineal en el radio, inmediatamente distal a las inserciones radiales del supinador y del pronador redondo, es delgada (v. tabla 3-10). La arteria ulnar y el nervio mediano pasan entre las cabezas humeral y radial del flexor superficial de los dedos. La arteria desciende oblicuamente profunda al flexor superficial de los dedos para unirse al nervio ulnar, el cual desciende verticalmente cerca del borde medial del flexor superficial de los dedos (expuesto aquí al separar la fusión de este y el flexor ulnar del carpo). Una sonda (proximal) eleva los tendones del flexor superficial de los dedos (y el nervio mediano y la arteria mediana persistente). Una segunda sonda (distal) eleva todas las demás estructuras que atraviesan anteriormente la articulación radiocarpiana.

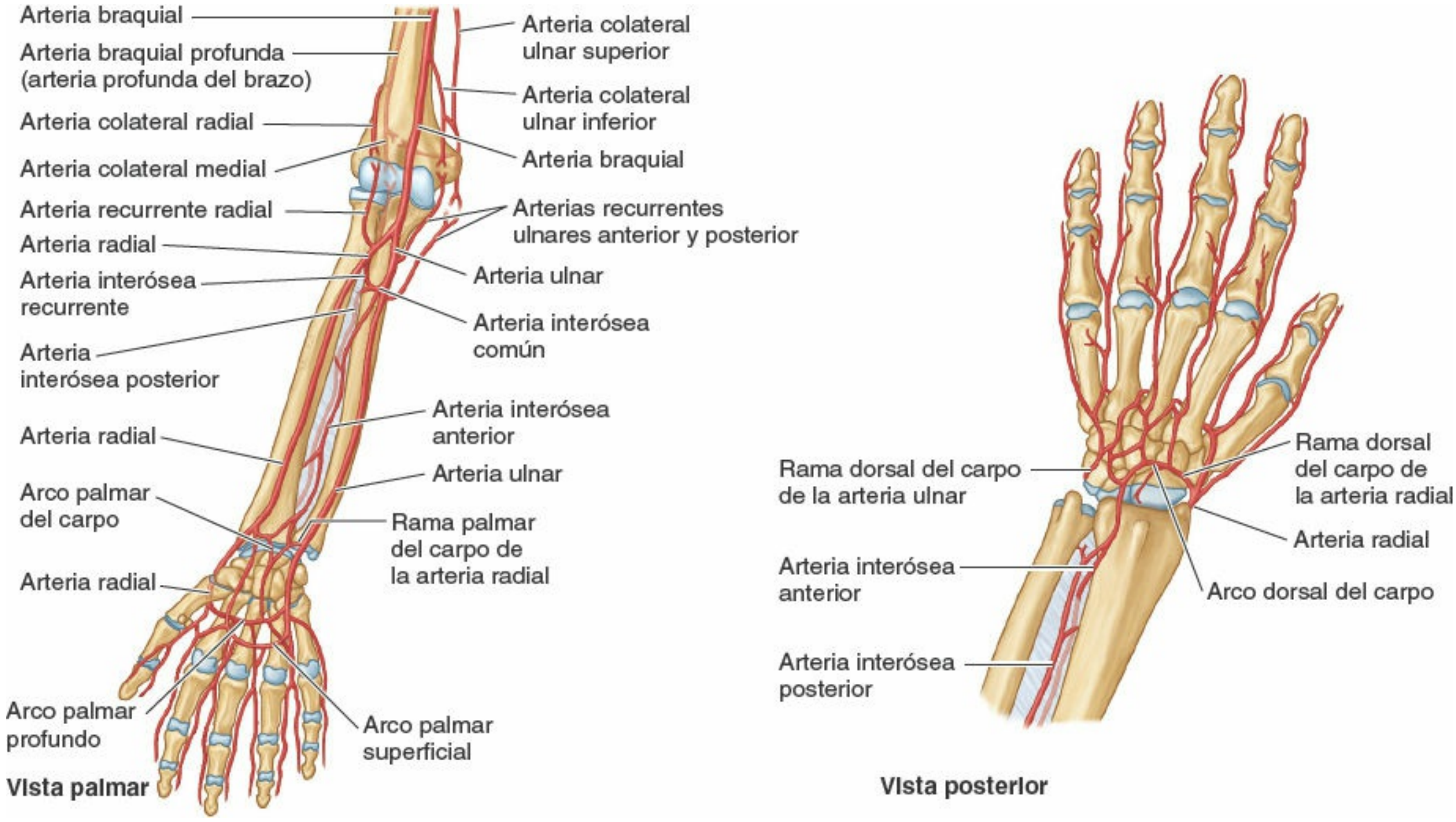

FIGURA 3-67. Arterias del antebrazo.

TABLA 3-12. ARTERIAS DEL ANTEBRAZO Y EL CARPO

Arteria	Origen	Recorrido en el antebrazo
Ulnar	Rama terminal más grande de la arteria braquial en la fosa del codo	Desciende inferomedial y luego directamente inferior, profunda a las capas superficial (pronador redondo y palmar largo) e intermedia (flexor superficial de los dedos) de los músculos flexores para alcanzar el lado medial del antebrazo; pasa superficial al retináculo de los músculos flexores en la muñeca, en el conducto ulnar (de Guyon) para entrar en la mano
Arteria recurrente ulnar anterior	Arteria ulnar, justo distal a la articulación del codo	Discurre superiormente entre el braquial y el pronador redondo, irrigando a ambos; luego se anastomosa con la arteria colateral ulnar inferior, anterior al epicóndilo medial (fig. 3-67, vista palmar)
Arteria recurrente ulnar posterior	Arteria ulnar, distal a la arteria recurrente ulnar anterior	Discurre superiormente, posterior al epicóndilo medial y profunda al tendón del flexor ulnar del carpo; luego se anastomosa con la arteria colateral ulnar superior
Interósea común	Arteria ulnar en la fosa del codo, distal a la bifurcación de la arteria braquial	Discurre lateral y profundamente, y enseguida termina dividiéndose en arterias interóseas anterior y posterior
Interósea anterior	Como ramas terminales de la arteria interósea común, entre el radio y la ulna	Discurre distalmente sobre la cara anterior de la membrana interósea hacia el borde proximal del pronador cuadrado; atraviesa la membrana y se continúa distalmente para unirse a la red carpiana dorsal en la cara posterior de la membrana interósea
Interósea posterior		Pasa hacia la cara posterior de la membrana interósea y da origen a la arteria interósea recurrente; discurre distalmente entre los músculos extensores superficiales y profundos, irrigándolos; es sustituida distalmente por la arteria interósea anterior
Interósea recurrente	Arteria interósea posterior, entre el radio y la ulna	Discurre superiormente, posterior a la articulación radioulnar proximal y al cóndilo, para anastomosarse con la arteria colateral media (de la arteria braquial profunda)
Rama palmar del carpo	Arteria ulnar en la parte distal del antebrazo	Discurre a través de la cara anterior del carpo, profunda a los tendones del flexor profundo de los dedos, para anastomosarse con la rama palmar del carpo de la arteria radial y formar el arco palmar del carpo
Rama dorsal del carpo	Arteria ulnar, proximal al pisiforme	Pasa a través de la cara dorsal del carpo, profunda a los tendones de los extensores, para anastomosarse con la rama dorsal del carpo de la arteria radial y formar el arco dorsal del carpo
Radial	Como rama terminal más pequeña de la arteria braquial en la fosa del codo	Discurre inferolateralmente cubierta por el braquiorradial; se sitúa lateral al tendón del flexor radial del carpo en la parte distal del antebrazo; se enrolla alrededor de la cara lateral del radio y cruza el suelo de la tabaquera anatómica para atravesar el primer músculo interóseo dorsal
Recurrente radial	Lado lateral de la arteria radial, justo distal a la bifurcación de la arteria braquial	Asciende entre el braquiorradial y el braquial, e irriga ambos (y la articulación del codo); luego se anastomosa con la arteria colateral radial (de la arteria braquial profunda)
Rama palmar del carpo	Parte distal de la arteria radial, cerca del borde distal del pronador cuadrado	Discurre a través de la cara anterior del carpo profunda a los tendones de los músculos flexores para anastomosarse con la rama palmar del carpo de la arteria ulnar y formar el arco palmar del carpo
Rama dorsal del carpo	Parte distal de la arteria radial, en la parte proximal de la tabaquera anatómica	Discurre medialmente a través del carpo, profunda a los tendones del pulgar y extensores radiales, se anastomosa con la rama dorsal del carpo de la arteria ulnar y forma el arco dorsal del carpo

Las venas profundas ascienden por el antebrazo a lo largo de los lados de las correspondientes arterias, y en su trayecto reciben tributarias procedentes de los músculos con los cuales se relacionan. Las venas profundas se comunican con las superficiales. Las **venas interóseas** profundas, que acompañan a las arterias interóseas, se unen con las venas satélites de las arterias radial y ulnar. En la fosa del codo, las venas profundas se conectan con la *vena mediana ulnar*, que es una vena superficial (fig. 3-55 B). Estas venas ulnares profundas también se unen con las venas satélites de la arteria braquial.

Nervios del antebrazo

Los nervios del antebrazo son el mediano, el ulnar y el radial. El nervio mediano es el principal nervio del compartimento anterior (flexor-pronador) del antebrazo (figs. 3-57 B y 3-69 A). Aunque el nervio radial pasa inicialmente por la región del codo, pronto entra en el compartimento posterior (extensor-supinador) del antebrazo. Además de los ramos cutáneos, sólo existen dos nervios en la cara anterior del antebrazo: el mediano y el ulnar. Los nervios dotados de nombre del antebrazo se ilustran en la figura 3-69, y sus orígenes y cursos se describen en la tabla 3-13. En las

siguientes secciones se ofrecen detalles adicionales y se comentan los ramos innominados.

NERVIO MEDIANO

El **nervio mediano** es el principal nervio del compartimento anterior del antebrazo (figs. 3-69 A y 3-70; tabla 3-13). Aporta ramos musculares directos para los músculos de las capas superficial e intermedia de flexores del antebrazo (con la excepción del flexor ulnar del carpo), y un ramo, el nervio interóseo anterior, para los músculos profundos (con la excepción de la mitad medial [ulnar] del flexor profundo de los dedos).

Dejando aparte las pequeñas derivaciones que se dirigen a la arteria braquial, el nervio mediano no tiene ramos en el brazo. En el antebrazo, su principal ramo es el nervio interóseo anterior (fig. 3-69 A; tabla 3-13), pero también da origen a los siguientes ramos innominados:

- *Ramos articulares:* dirigidos a la articulación del codo cuando el nervio mediano pasa por ella.
- *Ramos musculares:* el *nervio para el pronador redondo* se suele originar en el codo y entra por el borde lateral del músculo. Un grueso haz de nervios perfora el grupo superficial de músculos flexores e inerva al flexor radial del carpo, el palmar largo y el flexor superficial de los dedos.
- *Nervio interóseo anterior:* dirigido distalmente por encima de la membrana interósea y junto con la rama interósea anterior de la arteria ulnar. Tras inervar los flexores profundos del antebrazo (con excepción de la parte ulnar del flexor profundo de los dedos, que envía tendones para los dedos 4.º y 5.º), penetra en capas profundas para inervar el pronador cuadrado y, finalmente, enviar ramos articulares para el carpo.
- *Ramo cutáneo palmar del nervio mediano:* originado en el antebrazo, justo en situación proximal al retináculo de los músculos flexores, pero se distribuye por la piel de la parte central de la palma.

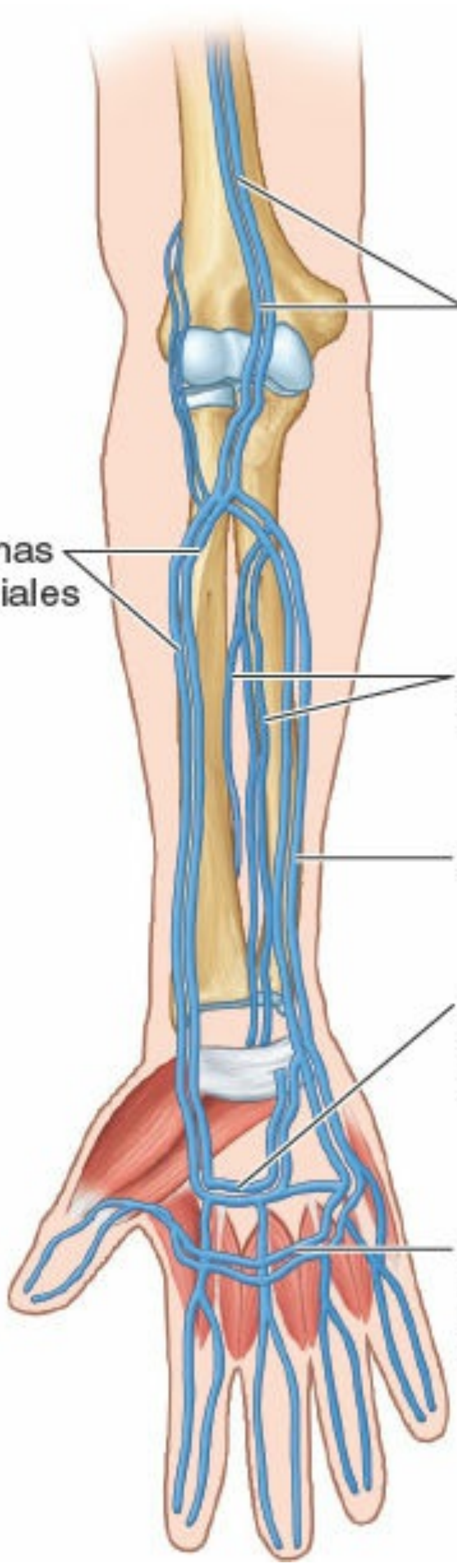

FIGURA 3-68. Drenaje venoso profundo del miembro superior.

NERVIO ULNAR

Al igual que el mediano, el *nervio ulnar* no emite ramos en su trayecto a lo largo del brazo. En el antebrazo sólo inerva un músculo y medio: el flexor ulnar del carpo (cuando entra en el antebrazo pasando entre las dos cabezas de su inserción proximal) y la parte ulnar del flexor profundo de los dedos, que envía tendones a los dedos 4.º y 5.º (fig. 3-69B; tabla 3-13). El nervio y la arteria ulnares emergen por debajo del tendón del flexor ulnar del carpo y se vuelven superficiales justo proximalmente al carpo. Discurren superficialmente respecto al retináculo de los músculos flexores y pasan por un surco situado entre el pisiforme y el gancho del ganchoso para entrar en la mano.

Una banda de tejido fibroso procedente del retináculo de los músculos flexores recubre el citado surco para formar el pequeño **conducto ulnar** (de Guyon) (fig. 3-70 B). Entre los ramos que aporta el nervio ulnar en el antebrazo se cuentan ramos articulares y musculares innominados, y ramos cutáneos que se dirigen hacia la

mano:

- Los *ramos articulares* se dirigen hacia la articulación del codo cuando el nervio pasa entre el olécranon y el epicóndilo medial.
- Los *ramos musculares* inervan el flexor ulnar del carpo y la cara medial del flexor profundo de los dedos.
- Los *ramos cutáneos palmares* y *dorsales* se originan en el antebrazo, pero sus fibras sensitivas se distribuyen por la piel de la mano.

NERVIO RADIAL

A diferencia del mediano y el ulnar, el *nervio radial* ejerce funciones motoras y sensitivas tanto en el brazo como en el antebrazo (pero sólo sensitivas en la mano). No obstante, sus fibras sensitivas y motoras se distribuyen por el antebrazo a través de dos ramos separados: uno superficial (sensitivo o cutáneo) y uno profundo o nervio interóseo posterior (motor) (fig. 3-69 Cy D; tabla 3-13). La división en estos dos ramos terminales tiene lugar cuando el nervio radial llega a la fosa del codo, por delante del epicóndilo lateral del húmero, entre los músculos braquial y braquiorradial (v. fig. 3-64). Los dos ramos se separan inmediatamente, y el profundo rodea lateralmente el radio y perfora el supinador en su camino hacia el compartimento posterior.

El *nervio cutáneo posterior del antebrazo* se origina del nervio radial en el compartimento posterior del brazo, cuando este discurre por el surco del nervio radial del húmero. Así pues, alcanza el antebrazo ya separado del nervio radial y luego desciende por el tejido subcutáneo de la cara posterior del antebrazo hasta el carpo, inervando la piel (fig. 3-69 D).

El *ramo superficial del nervio radial* es también un nervio cutáneo, pero además aporta ramos articulares. Poco después de salir de debajo del braquiorradial y cruzar el techo de la tabaquera anatómica se ramifica para distribuirse por la piel del dorso de la mano y diversas articulaciones de la mano (v. fig. 3-65).

El *ramo profundo del nervio radial*, después de perforar el supinador, discurre por el plano fascial entre los músculos exten-sores superficiales y profundos, muy cerca de la arteria interósea posterior. Esta parte del nervio generalmente se conoce como el *nervio interóseo posterior* (v. figs. 3-64 y 3-69 C). Proporciona inervación motora a todos los músculos con vientres carnosos que se localizan completamente en el compartimento posterior del antebrazo (distales al epicóndilo lateral del húmero).

NERVIOS CUTÁNEOS LATERAL Y MEDIAL

El **nervio cutáneo lateral del antebrazo** es la continuación del nervio musculocutáneo una vez que este último ha emitido todos sus ramos motores para los músculos del compartimento anterior del brazo.

El **nervio cutáneo medial del antebrazo** es un ramo independiente del fascículo medial del plexo braquial. Estos dos nervios más el **nervio cutáneo posterior del antebrazo,** procedente del nervio radial, proporcionan toda la inervación cutánea del antebrazo, cada uno de ellos al área de piel indicada por su nombre (v. fig. 3-69 D). No existe ningún «nervio cutáneo anterior del antebrazo». (Es una situación similar a

la que se observa en el plexo braquial, que está dotado de un fascículo lateral, uno medial y uno posterior, pero no tiene ninguno anterior.)

Aunque las arterias, las venas y los nervios del antebrazo se han descrito separadamente, es importante situarlos en su contexto anatómico. Excepto en el caso de las venas superficiales, que con frecuencia discurren de forma independiente por el tejido subcutáneo, estas estructuras suelen formar parte de paquetes vasculonerviosos compuestos por arterias, venas (en los miembros, normalmente en forma de venas satélites), nervios y vasos linfáticos, y en general están recubiertas por una vaina vasculonerviosa de densidad variable.

Anatomía de superficie del antebrazo

En el codo son fácilmente palpables tres puntos de referencia óseos: los *epicóndilos medial* y *lateral* del húmero, y el *olécranon* de la ulna (fig. 3-71). En el hueco localizado posterolateralmente cuando el antebrazo se encuentra en extensión, se puede palpar la *cabeza del radio* distalmente al epicóndilo lateral. Si se supina y prona el antebrazo se puede notar el movimiento de la cabeza del radio. El **borde posterior de la ulna** es subcutáneo y se puede palpar distalmente al olécranon en toda la longitud del hueso. Este punto de referencia configura el límite posteromedial que separa los compartimentos flexor-pronador (anterior) y extensor-supinador (posterior) del antebrazo.

La *fosa del codo* (el área triangular deprimida de la cara anterior del codo) está limitada medialmente por la prominencia formada por el *grupo de músculos flexores-pronadores*, que se insertan en el epicóndilo medial. Para determinar la posición de estos músculos en uno mismo, debe situarse el pulgar posteriormente al epicóndilo medial y luego situar los dedos en el antebrazo, tal como se muestra en la figura 3-72 A. El *punto negro* en el dorso de la mano indica la posición del epicóndilo medial.

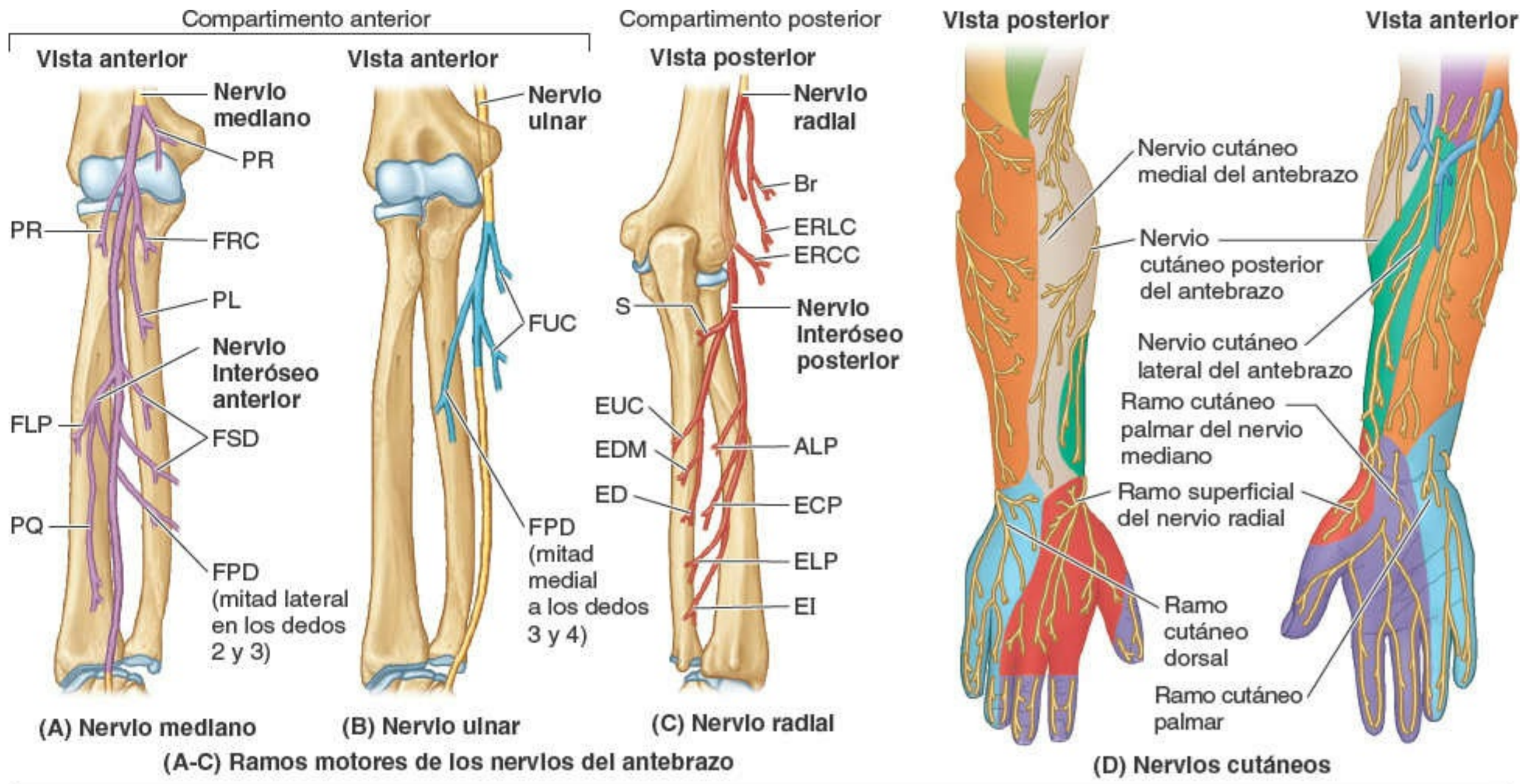

Clave para A a C

Nervio ulnar (C8, T1)	ALP	Abductor largo del pulgar	EDM	Extensor del dedo meñique	FSD/FPD	Flexor superficial y profundo de los dedos
	Br	Braquiorradial	EI	Extensor del índice	FLP	Flexor largo del pulgar
Nervio radial (C6-C8)	ERLC/ERCC	Extensor radial largo y corto del carpo	ELP/ECP	Extensor largo y corto del pulgar	PQ	Pronador cuadrado
					PL	Palmar largo
Nervio mediano (C6-C8)	EUC	Extensor ulnar del carpo	FRC	Flexor radial del carpo	PR	Pronador redondo
	ED	Extensor de los dedos	FUC	Flexor ulnar del carpo	S	Supinador

FIGURA 3-69. Nervios del antebrazo. ALP, abductor largo del pulgar; ECP, extensor corto del pulgar; EI, extensor del índice; ELP, extensor largo del pulgar.

TABLA 3-13. NERVIOS DEL ANTEBRAZO

Nervio	Origen	Recorrido en el antebrazo
Mediano	Mediante la unión de la raíz lateral del nervio mediano (C6, C7, del fascículo lateral del plexo braquial) con la raíz medial (C8, T1, del fascículo medial)	Entra en la fosa del codo medial a la arteria braquial; al salir, pasa entre las cabezas del pronador redondo; desciende en el plano fascial entre los flexores superficial y profundo de los dedos; discurre profundo al tendón del palmar largo cuando se aproxima al retináculo de los músculos flexores para atravesar el túnel carpiano
Interóseo anterior	Nervio mediano en la porción distal de la fosa del codo	Desciende sobre la cara anterior de la membrana interósea con la arteria del mismo nombre, entre el flexor profundo de los dedos y el flexor largo del pulgar, para pasar profundo al pronador cuadrado
Ramo cutáneo palmar del nervio mediano	Nervio mediano, porción media a distal del antebrazo, proximal al retináculo de los músculos flexores	Pasa superficial al retináculo de los músculos flexores para alcanzar la piel de la parte central de la palma
Ulnar	Ramo terminal más grande del fascículo medial del plexo braquial (C8, T1, a menudo recibe fibras de C7)	Entra en el antebrazo y pasa entre las cabezas del flexor ulnar del carpo, después de pasar posterior al epicóndilo medial del húmero; desciende por el antebrazo entre el flexor ulnar del carpo y el flexor profundo de los dedos; se hace superficial en la parte distal del antebrazo
Ramo cutáneo palmar del nervio ulnar	Nervio ulnar cerca de la mitad del antebrazo	Desciende anterior a la arteria ulnar; perfora la fascia profunda en la parte distal del antebrazo; discurre en el tejido subcutáneo hacia la piel de la palma medial al eje del 4.º dedo
Ramo cutáneo dorsal del nervio ulnar	Nervio ulnar en la mitad distal del antebrazo	Pasa posteroinferiormente entre la ulna y el flexor ulnar del carpo; entra en el tejido subcutáneo para inervar la piel del dorso medial al eje del 4.º dedo
Radial	Ramo terminal más grande del fascículo posterior del plexo braquial (C5-T1)	Entra en la fosa del codo entre el braquiorradial y el braquial; anterior al epicóndilo lateral, se divide en ramos terminales superficial y profundo
Nervio cutáneo posterior del antebrazo	Nervio radial, cuando atraviesa el surco del nervio radial en la cara posterior del húmero	Perfora la cabeza lateral del tríceps braquial; desciende a lo largo del lado lateral del brazo y la cara posterior del antebrazo hasta el carpo
Ramo superficial del nervio radial	Ramo terminal sensitivo del nervio radial, en la fosa del codo	Desciende entre el pronador redondo y el braquiorradial, y emerge de este último para ramificarse sobre la tabaquera anatómica e inervar la piel del dorso, lateral al eje del 4.º dedo
Ramo profundo del radial/nervio interóseo posterior	Ramo terminal motor del nervio radial, en la fosa del codo	El ramo profundo sale de la fosa del codo y se incurva alrededor del cuello del radio, atravesando e inervando el supinador; emerge en el compartimento posterior del antebrazo como nervio interóseo posterior; desciende sobre la membrana interósea con la arteria del mismo nombre
Nervio cutáneo lateral del antebrazo	Continuación del nervio musculocutáneo distal a los ramos musculares	Emerge lateral al bíceps braquial sobre el braquial, y discurre inicialmente con la vena cefálica; desciende a lo largo del borde lateral del antebrazo hasta el carpo
Nervio cutáneo medial del antebrazo	Fascículo medial del plexo braquial, recibiendo fibras de C8 y T1	Perfora la fascia profunda del brazo con la vena basílica, proximal a la fosa del codo; desciende por la cara medial del antebrazo en el tejido subcutáneo hasta el carpo

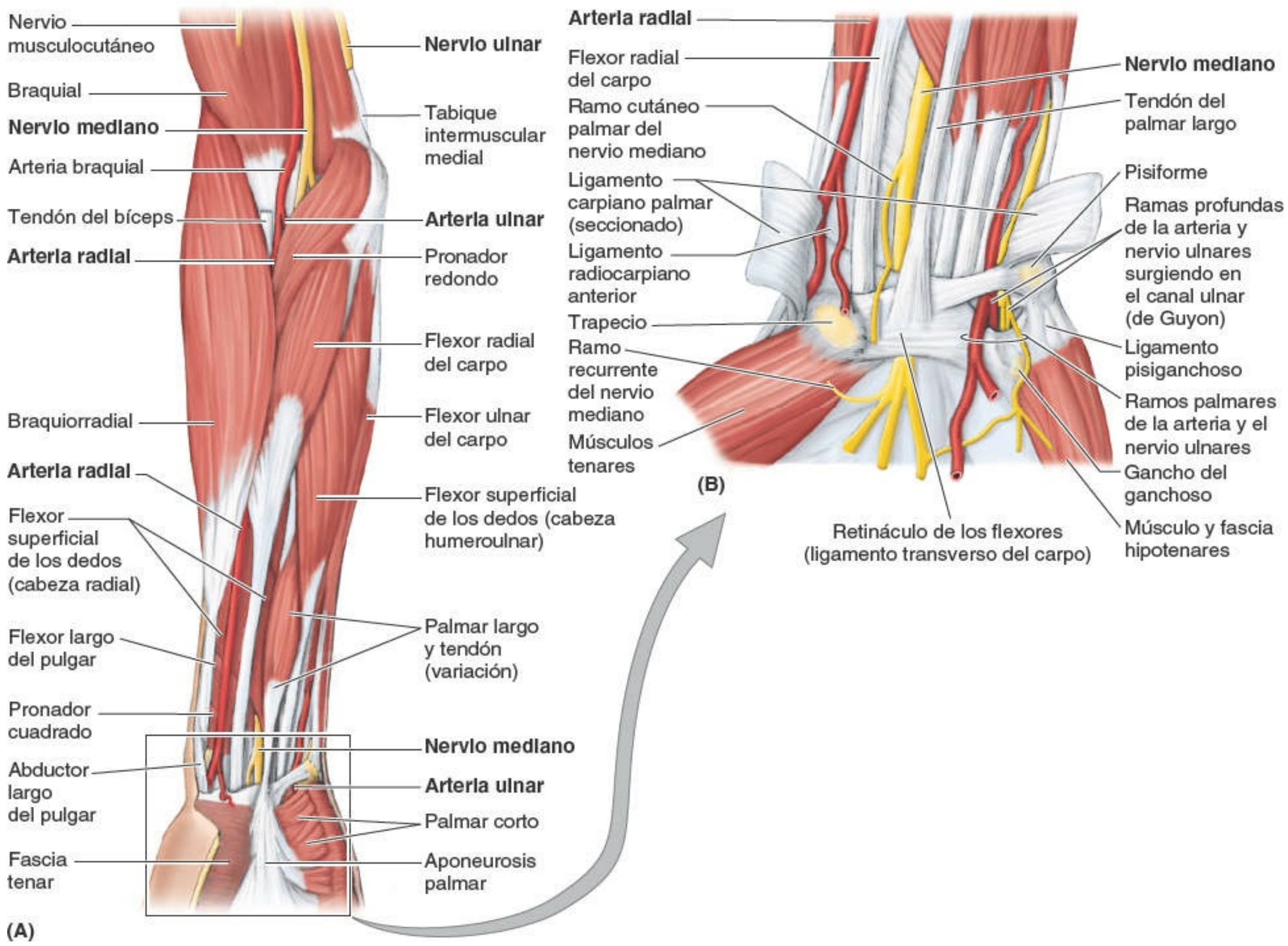

FIGURA 3-70. Estructuras vasculonerviosas de la cara anterior del antebrazo y la muñeca. A) En el codo, la arteria braquial se sitúa entre el tendón del bíceps y el nervio mediano. Se bifurca en las arterias radial y ulnar. En el antebrazo, la arteria radial discurre entre los grupos musculares flexor y extensor. **B)** Disección profunda de la porción distal del antebrazo y la porción proximal de la mano que muestra el recorrido de las arterias y los nervios.

La fosa del codo está limitada lateralmente por la prominencia del *grupo de músculos extensores-supinadores*, que se insertan en el epicóndilo lateral (fig. 3-72 B). Las *pulsaciones de la arteria radial* se pueden palpar en toda la longitud del antebrazo, ya que aquí sigue un trayecto superficial desde la fosa del codo hasta el carpo (anteriormente al proceso estiloides del radio), constituyendo el límite anterolateral que separa los compartimentos flexor-pronador y extensor-supinador del antebrazo.

La *cabeza de la ulna* es fácil de ver y palpar en su extremo distal. Adopta la forma de una prominencia redondeada en el carpo cuando la mano se encuentra en pronación. El *proceso estiloides de la ulna* se puede palpar justo en situación distal en relación con la cabeza de la ulna. El *proceso estiloides del radio*, de mayor tamaño, se puede palpar fácilmente en la cara lateral del carpo cuando la mano se encuentra en supinación, en particular si los tendones que lo recubren están relajados. Este último proceso es aproximadamente 1 cm más distal que el de la ulna. La relación entre ambos procesos estiloides es importante en el diagnóstico de ciertas lesiones de la región del carpo (p. ej., una fractura del extremo distal del radio). Proximalmente al proceso estiloides se pueden palpar unos pocos centímetros de las **superficies del radio.** La superficie lateral de la mitad distal del radio es fácil de palpar.

MANO

La **mano** es la parte manipuladora del miembro superior distal al antebrazo. El **carpo** se localiza en la articulación entre el antebrazo y la mano. Una vez que se ha colocado en la altura y la localización deseadas en relación con el cuerpo mediante movimientos del hombro y del codo, y se ha establecido la dirección de su acción mediante la pronación y la supinación del antebrazo, su posición operativa y su postura (inclinación) se ajustan mediante movimientos de la articulación radiocarpiana.

El esqueleto de la mano (v. fig. 3-9) consta de los *huesos del carpo* en la región del carpo (muñeca), los *huesos metacarpianos* en la mano propiamente dicha, y las *falanges* en los dedos incluido el pulgar. Los dedos se numeran del 1.º al 5.º empezando por el pulgar: el 1.º es el pulgar, el 2.º el índice, el 3.º el medio, el 4.º el anular y el 5.º el meñique. La cara palmar de la mano presenta una concavidad central que, junto con el surco proximal a esta (por encima de los huesos del carpo), separa dos eminencias: la **eminencia tenar,** lateral, de mayor tamaño y más prominente, en la base del pulgar, y la **eminencia hipotenar,** medial, más pequeña y proximal a la base del 5.º dedo (fig. 3-72 A).

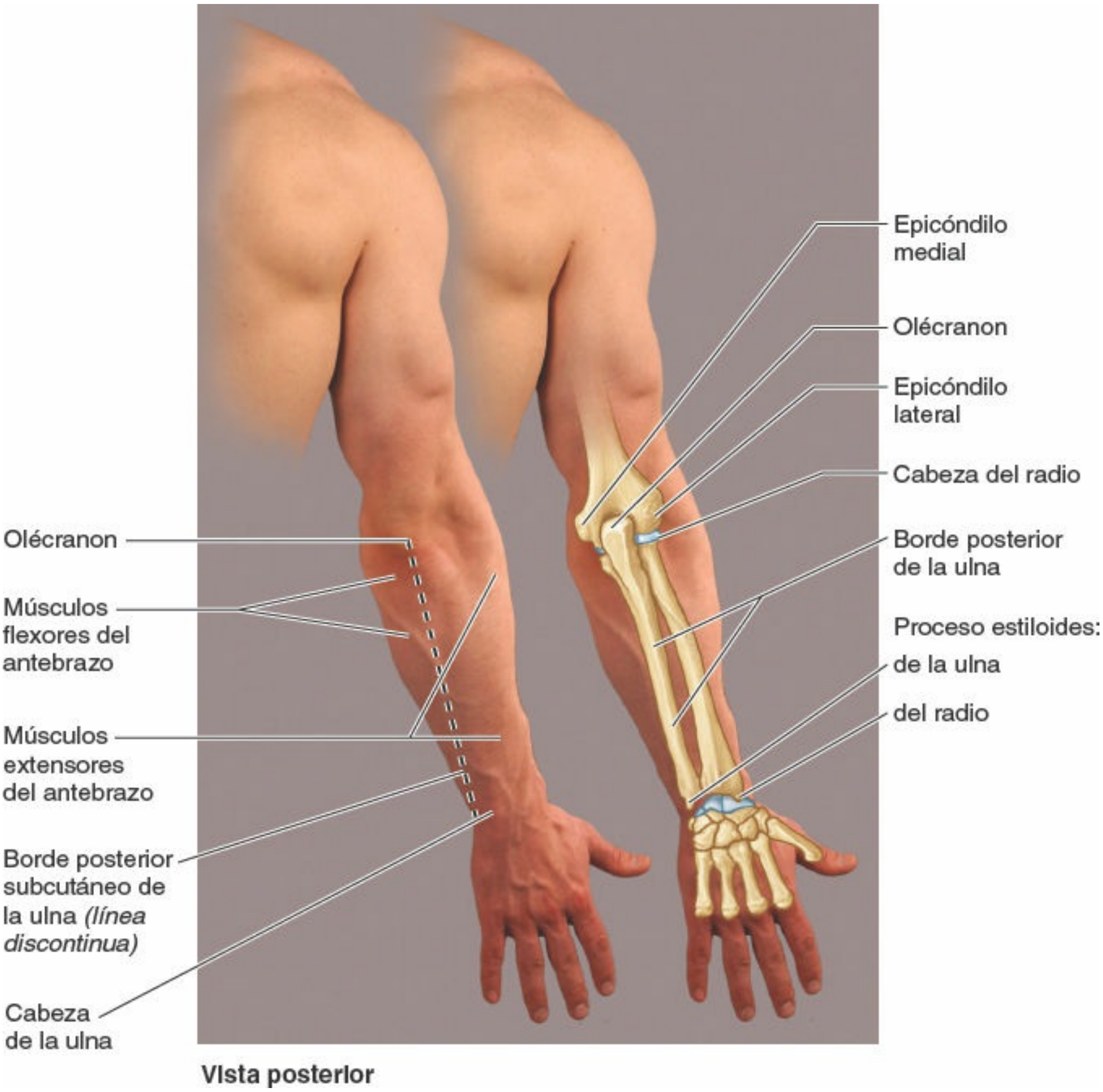

FIGURA 3-71. Anatomía de superficie del antebrazo posterior.

Debido a la importancia de la destreza manual en las actividades laborales y lúdicas, es esencial que todas las personas implicadas en el mantenimiento y la recuperación de sus actividades conozcan bien su estructura y sus funciones: movimiento libre, prensión con fuerza, manipulación precisa y pinza.

La **prensión con fuerza** (agarre palmar) implica movimientos potentes de los dedos contra la palma: los dedos rodean un objeto con la contrapresión del pulgar (p. ej., cuando se agarra un cilindro) (fig. 3-73 A). En la prensión con fuerza participan los músculos flexores largos de los dedos (actúan en las articulaciones interfalángicas), los músculos intrínsecos de la palma (actúan en las articulaciones metacarpofalángicas) y los extensores del carpo (actúan en las articulaciones radiocarpiana y mediocarpiana). El «amartillado» del carpo por parte de los extensores aumenta la distancia sobre la que actúan los flexores de los dedos, y obtiene el mismo resultado que si se ejerciera una contracción muscular más completa. En cambio, a medida que aumenta la flexión en el carpo, la prensión se vuelve más débil e insegura.

La **prensión en gancho** es la postura de la mano que se utiliza cuando se lleva un maletín (fig. 3-73 B). Esta prensión consume menos energía e implica principalmente a los flexores largos de los dedos, que se flexionan en un grado variable, según el tamaño del objeto que se tenga que agarrar.

La **prensión manipuladora de precisión** implica un cambio en la posición del objeto manipulado que requiere un control fino de los movimientos de los dedos (p. ej., al sujetar un lápiz, manipular una moneda, enhebrar una aguja o abrochar los botones de una camisa) (fig. 3-73 C y D). En la prensión de precisión, los músculos flexores largos y extensores sujetan firmemente el carpo y los dedos, y los músculos intrínsecos de la mano llevan a cabo los movimientos finos de los dedos.

La **pinza** es la compresión de algo entre el pulgar y el índice (p. ej., al agarrar una taza o sujetar una moneda por su borde) (fig. 3-73 E), o entre el pulgar y los dos dedos adyacentes (p. ej., al chasquear los dedos).

La **posición de descanso** es la que adopta una mano inactiva (p. ej., cuando el antebrazo y la mano descansan sobre una mesa) (fig. 3-73 F). Esta posición es la que se utiliza con frecuencia cuando es necesario inmovilizar el carpo y la mano mediante un yeso para estabilizar una fractura.

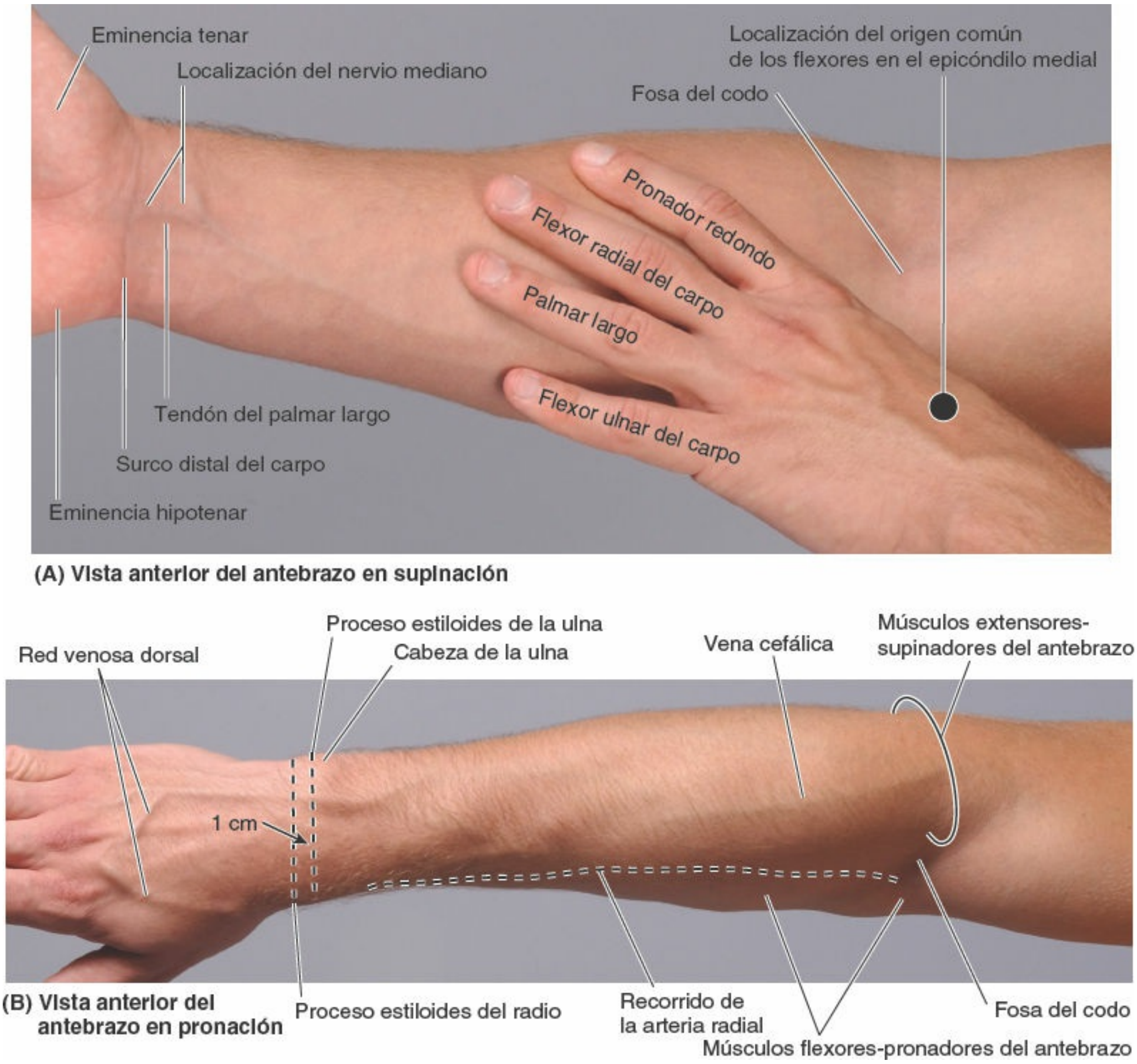

FIGURA 3-72. Anatomía de superficie del antebrazo anterior.

C U A D R O   C L Í N I C O

ANTEBRAZO

Tendinitis/tendinosis del codo o epicondilitis lateral

La *tendinitis del codo* («codo de tenis») es un proceso musculotendinoso doloroso que puede aparecer por el uso repetitivo de los músculos extensores superficiales del antebrazo. El dolor se nota sobre el epicóndilo lateral e irradia a lo largo de la cara posterior del antebrazo. Las personas con tendinitis del codo a menudo notan dolor cuando abren una puerta o levantan un vaso. La flexión y extensión enérgica repetitiva del carpo distiende la inserción del tendón común de los extensores, lo que produce inflamación del periostio del epicóndilo lateral *(epicondilitis lateral).*

Dedo en martillo o dedo de béisbol

La tensión intensa súbita de un tendón extensor largo puede avulsionar parte de su inserción en la falange. El resultado más frecuente de la lesión es el *dedo en martillo* o *dedo de béisbol* (fig. C3-20 A). Esta deformidad se produce cuando se fuerza la articulación interfalángica distal en flexión extrema (hiperflexión) mientras se intenta extender la falange distal; por ejemplo, cuando una pelota de béisbol no se atrapa bien o el dedo impacta en la almohadilla de una base (fig. C3-20 B). Estas acciones avulsionan la inserción del tendón en la base de la falange distal. Como resultado, la persona es incapaz de extender la articulación interfalángica distal. La deformidad resultante guarda un cierto parecido con un martillo.

Fractura del olécranon

La *fractura del olécranon,* que los legos denominan «fractura del codo», es frecuente debido a que el olécranon es subcutáneo y prominente. El mecanismo habitual de la lesión es una caída sobre el codo combinada con una contracción brusca y potente del tríceps braquial. El olécranon fracturado es desplazado hacia atrás por la contracción activa y tónica del tríceps (fig. C3-21A y B); a menudo se considera esta lesión como una fractura por avulsión (Salter, 1999). A causa de la tracción producida por el tono del tríceps sobre el fragmento del olécranon, suele ser necesario utilizar clavos. La curación es lenta, y a menudo hay que llevar escayola durante un largo período.

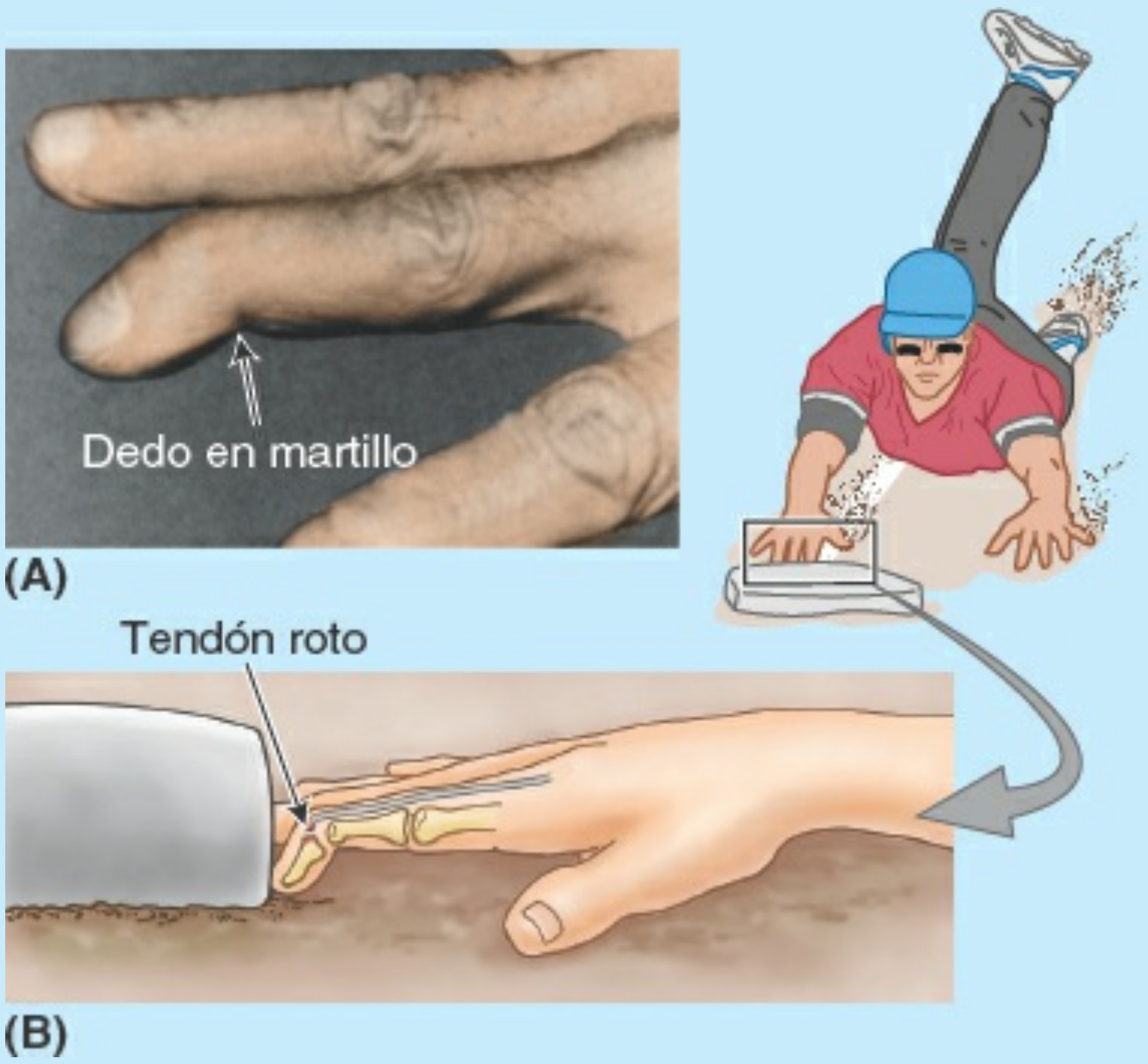

FIGURA C3-20. **Dedo en martillo *(flecha).* A)** Aspecto clínico. **B)** Mecanismo de la lesión.

Quiste sinovial del carpo

A veces aparece en la mano una *protuberancia quística* indolora, con mayor frecuencia en el dorso del carpo (fig. C3-22). Normalmente, el quiste tiene el tamaño de una uva pequeña, pero es variable y puede ser grande como una

ciruela. El quiste, de paredes delgadas, contiene un líquido claro mucinoide. No se conoce su causa, pero podría deberse a una degeneración mucoide (Salter, 1999). La flexión del carpo hace que el quiste aumente de tamaño, y puede ser doloroso. Estos quistes sinoviales están cercanos a las vainas sinoviales en el dorso del carpo (en *violeta* en la figura) y a menudo comunican con ellas. La inserción distal del extensor radial corto del carpo en la base del 3.er metacarpiano es otra localización frecuente de estos quistes. Una protuberancia quística de la vaina sinovial común de los flexores en la cara anterior del carpo puede aumentar de tamaño hasta producir la compresión del nervio mediano por estrechamiento del túnel carpiano *(síndrome del túnel carpiano)*. Este síndrome cursa con dolor y parestesias en la distribución sensitiva del nervio mediano, y entorpece los movimientos de los dedos (v. cuadro clínico «Síndrome del túnel carpiano»).

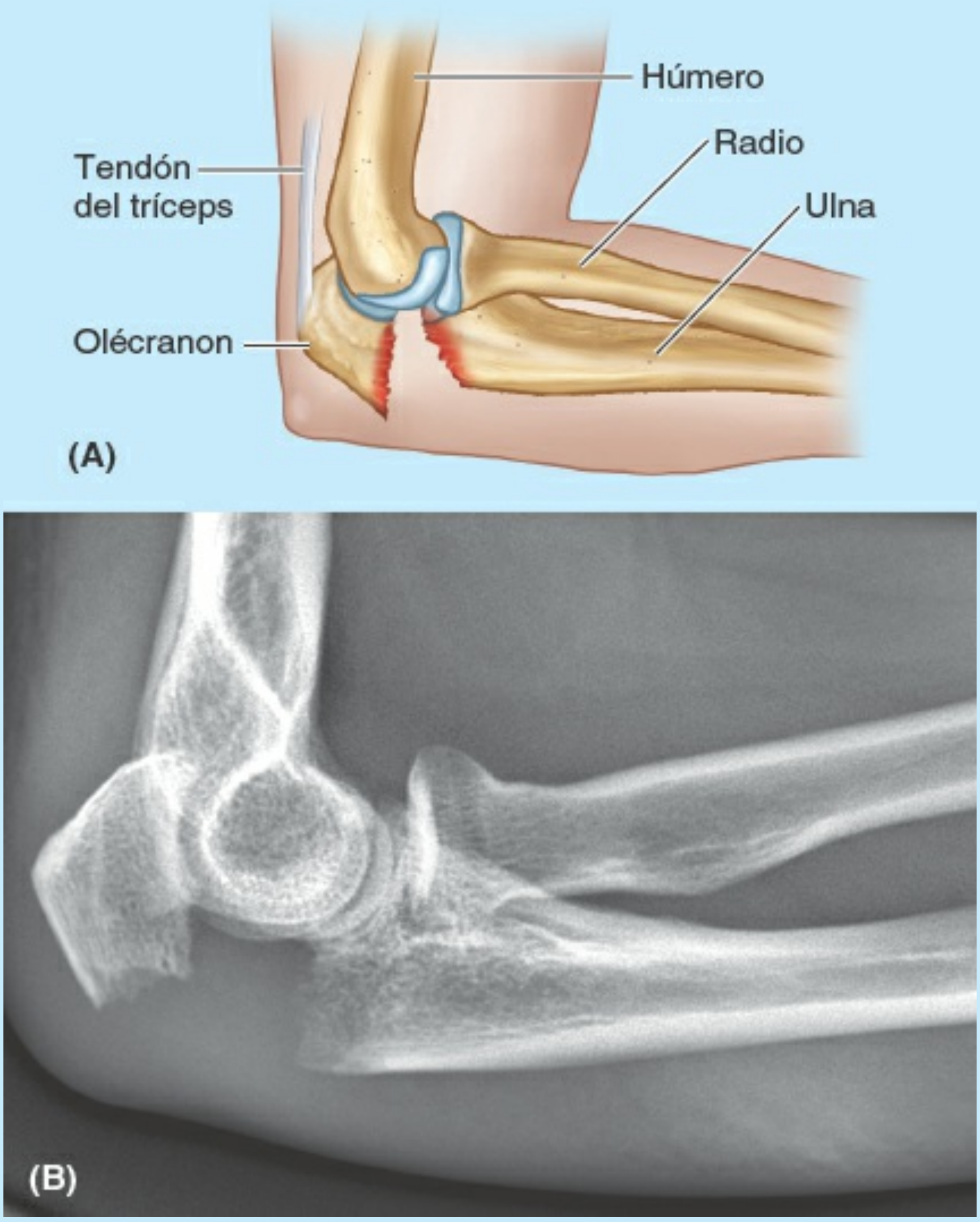

FIGURA C3-21. **Fractura del olécranon.**

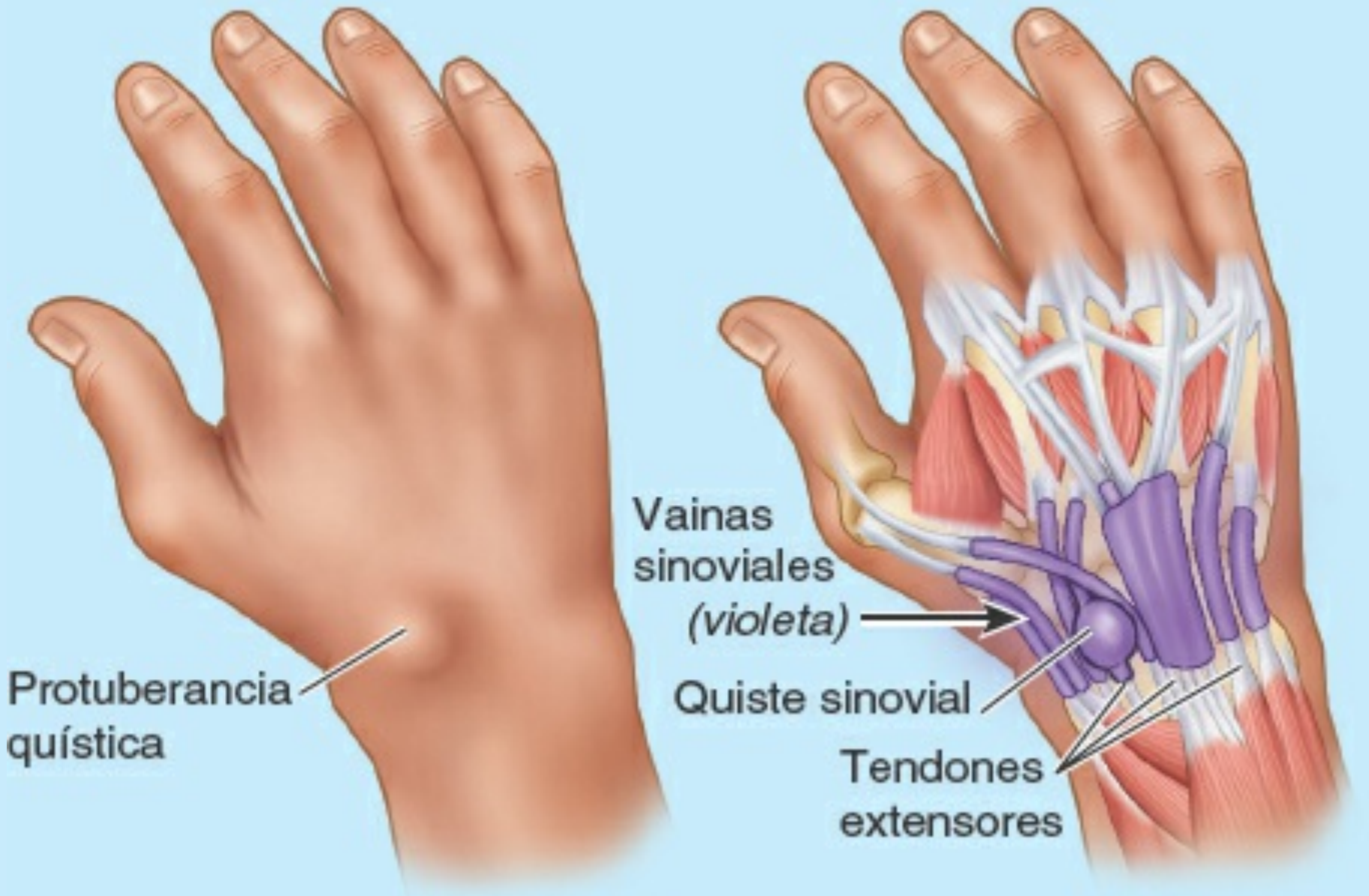

FIGURA C3-22. **Quiste sinovial en el carpo (muñeca).**

División alta de la arteria braquial

En ocasiones, la arteria braquial se divide a un nivel más proximal de lo que es habitual. En ese caso, las arterias ulnar y radial empiezan en la porción superior o media del brazo, y el nervio mediano pasa entre ambas. Los nervios musculocutáneo y mediano suelen comunicarse, como se muestra en la figura C3-23.

Arteria ulnar superficial

En aproximadamente el 3 % de las personas, la arteria ulnar desciende superficialmente a los músculos flexores (fig. C3-24). Las pulsaciones de una arteria ulnar superficial pueden notarse y es posible que sean visibles. Es preciso tener presente esta variación al llevar a cabo punciones venosas para extraer sangre o inyectar medicación intravenosa. Si se confunde la arteria ulnar aberrante con una vena, puede lesionarse y provocar una hemorragia. La inyección de determinados fármacos en la arteria aberrante puede ser mortal.

Medición de la frecuencia del pulso

El lugar habitual para medir la frecuencia del pulso es donde la arteria radial se sitúa sobre la cara anterior del extremo distal del radio, lateral al tendón del flexor radial del carpo. Ahí, la arteria únicamente está cubierta por fascia y piel. La arteria puede comprimirse contra el extremo distal del radio, donde se sitúa entre los tendones del flexor radial del carpo y el abductor largo del pulgar. Para medir el pulso radial, no debe utilizarse la yema del dedo pulgar, ya que esta tiene su propio pulso que podría enmascarar el del paciente. Cuando no puede notarse el pulso se intenta en el otro miembro, ya que la presencia de una *arteria radial aberrante* en un lado puede hacer que sea difícil palpar el pulso. El pulso radial también puede percibirse presionando ligeramente en la tabaquera

anatómica.

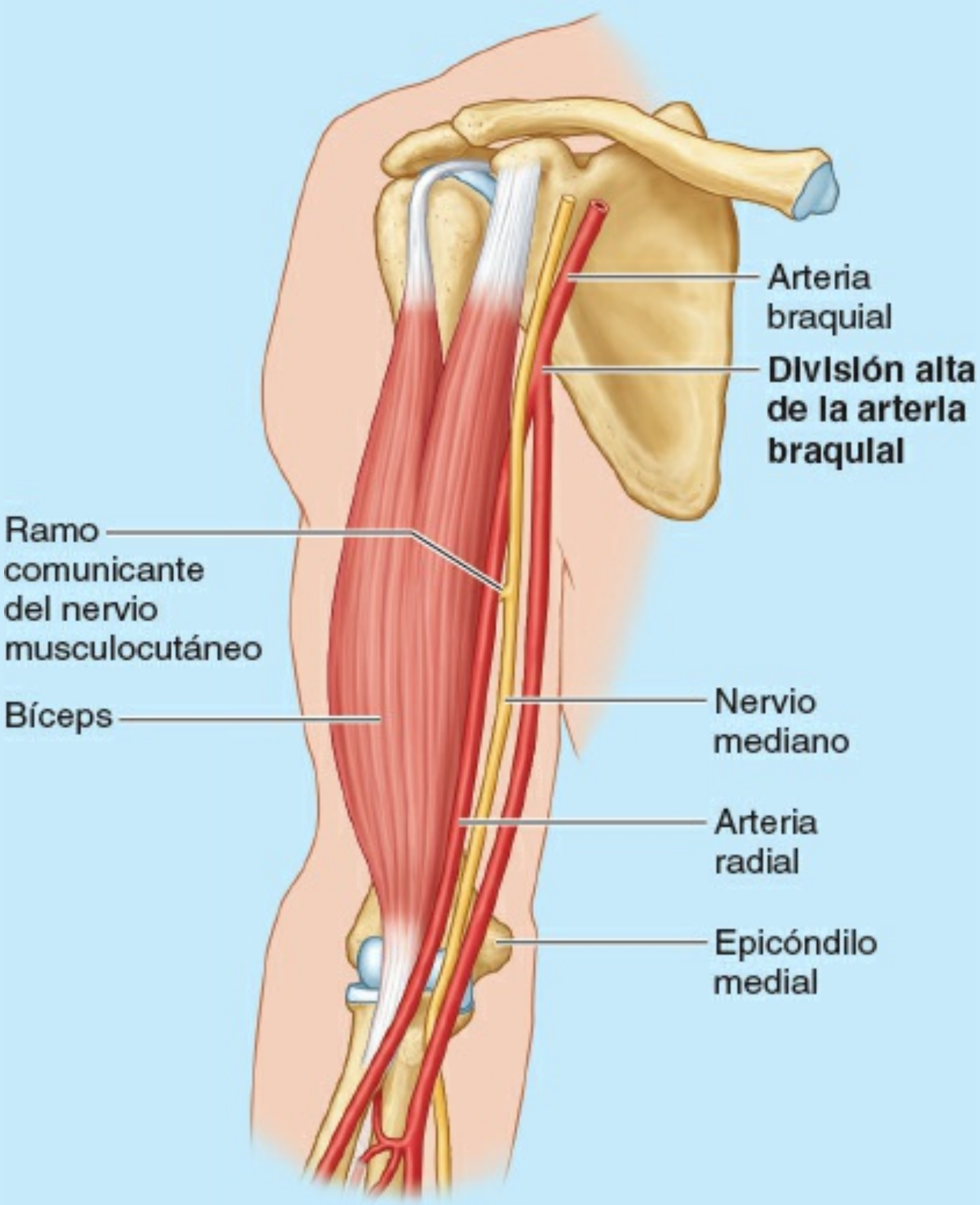

FIGURA C3-23. **División alta de la arteria braquial.**

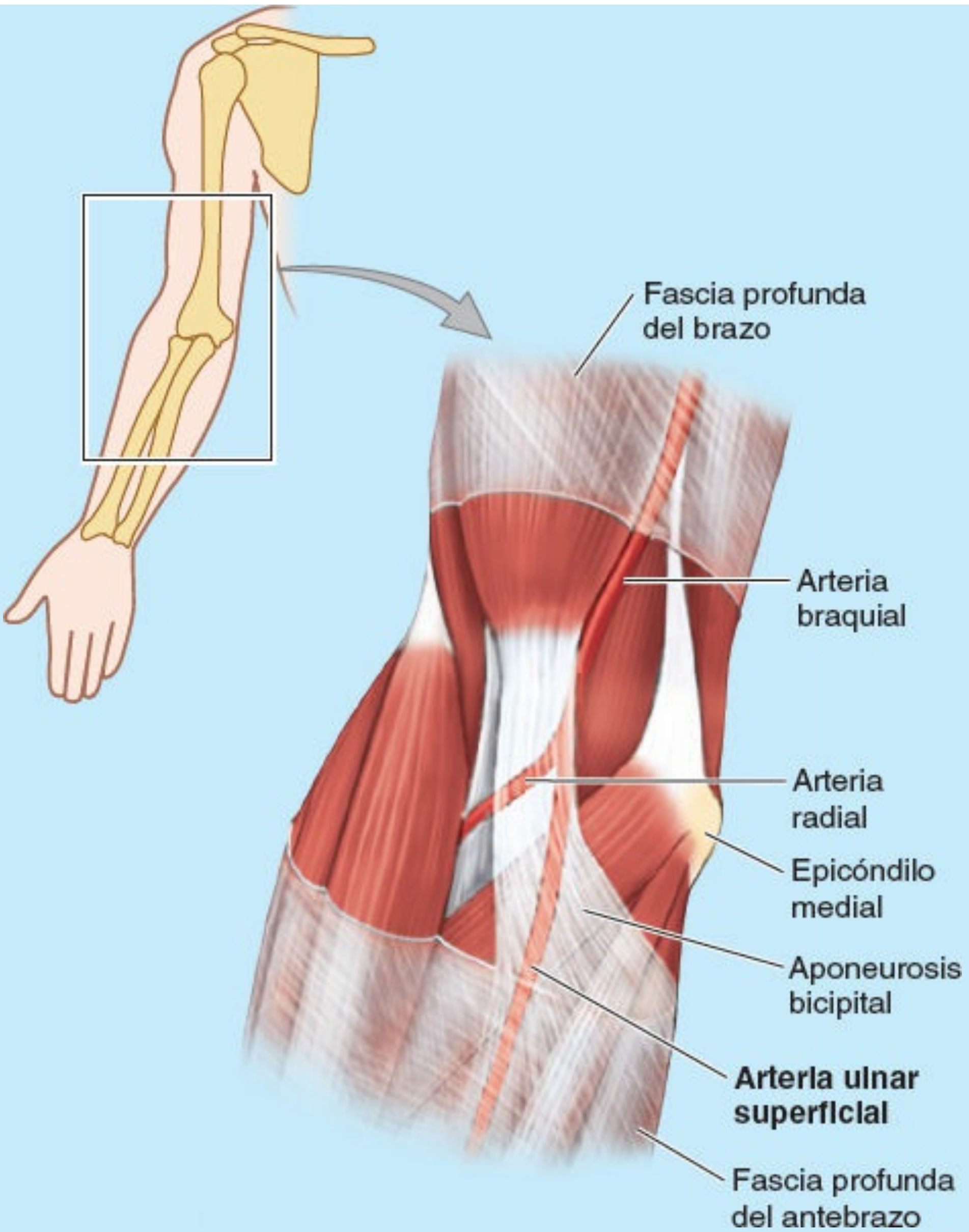

FIGURA C3-24. Arteria ulnar superficial.

Variaciones en el origen de la arteria radial

El origen de la arteria radial puede situarse más proximal de lo normal; puede ser una rama de la arteria axilar o de la arteria braquial (v. fig. C3-23). A veces, la arteria radial es superficial a la fascia profunda en lugar de ser profunda a esta. Cuando se detecta un vaso pulsátil cerca del carpo, probablemente sea una arteria radial superficial. Este vaso aberrante es vulnerable a la laceración.

Lesión del nervio mediano

La lesión del nervio mediano por una herida penetrante en la región del codo provoca pérdida de flexión de las articulaciones interfalángicas proximales de los dedos 1.º a 3.º y debilitamiento de la flexión de los dedos 4.º y 5.º. La flexión de las articulaciones interfalángicas distales de los dedos 2.º y 3.º también se pierde (fig. C3-25 A). La flexión de las articulaciones interfalángicas

distales de los dedos 4.º y 5.º no se ve afectada, debido a que la porción medial del flexor profundo de los dedos, que produce estos movimientos, está inervada por el nervio ulnar. La capacidad para flexionar las articulaciones metacarpofalángicas de los dedos 2.º y 3.º está afectada, porque los ramos digitales del nervio mediano inervan los lumbricales 1.º y 2.º. Por lo tanto, cuando la persona intenta cerrar el puño, los dedos 2.º y 3.º permanecen parcialmente extendidos («mano en bendición») (fig. C3-25 B). La función muscular tenar (función de los músculos de la base del pulgar) también se pierde, como en el síndrome del túnel carpiano (v. cuadro clínico «Síndrome del túnel carpiano»).

Cuando se lesiona el nervio interóseo anterior, los músculos tenares no resultan afectados, pero se produce una paresia (parálisis parcial) del flexor profundo de los dedos y del flexor largo del pulgar. Si la persona trata de hacer el signo de «OK», formando un círculo con el índice y el pulgar oponiendo sus extremos, se obtiene en cambio una postura de la mano en «pellizco», debido a la ausencia de flexión de la articulación interfalángica del pulgar y de la articulación interfalángica distal del dedo índice *(síndrome del interóseo anterior)* (fig. C3-25 C).

Síndrome del pronador

El *síndrome del pronador* es un síndrome de atrapamiento nervioso causado por la compresión del nervio mediano cerca del codo. El nervio puede comprimirse entre las cabezas del pronador redondo debido a un trauma-tismo, a hipertrofia muscular o a bandas fibrosas. Los individuos con este síndrome consultan clínicamente en primer lugar por dolor e hipersensibilidad en la cara proximal del antebrazo anterior e *hiperestesia* (disminución de la sensibilidad) de las caras palmares de los tres dedos y medio radiales y la palma adyacente (fig. C3-26). Los síntomas suelen presentarse tras realizar actividades que implican pronaciones repetidas.

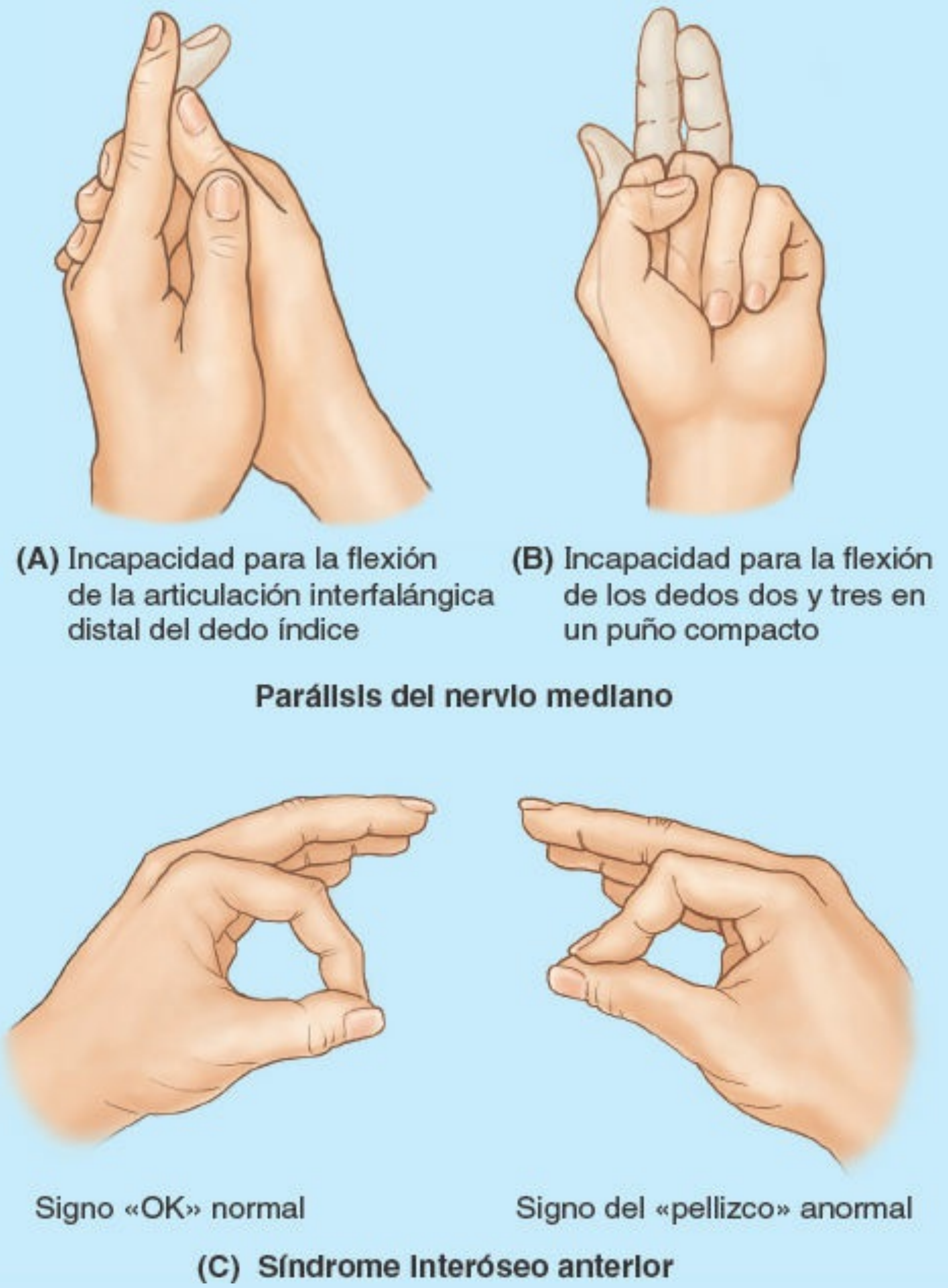

FIGURA C3-25. Lesión del nervio mediano (parálisis). A y **B)** Exploración de la parálisis del nervio mediano. **C)** Prueba del síndrome del interóseo anterior.

Comunicaciones entre los nervios mediano y ulnar

En ocasiones existen comunicaciones entre los nervios mediano y ulnar en el antebrazo. Normalmente, estos ramos consisten en nervios delgados, pero las comunicaciones son clínicamente importantes porque incluso una lesión completa del nervio mediano cursaría sin parálisis de algunos músculos. Esto podría llevar a concluir erróneamente que el nervio mediano no está dañado.

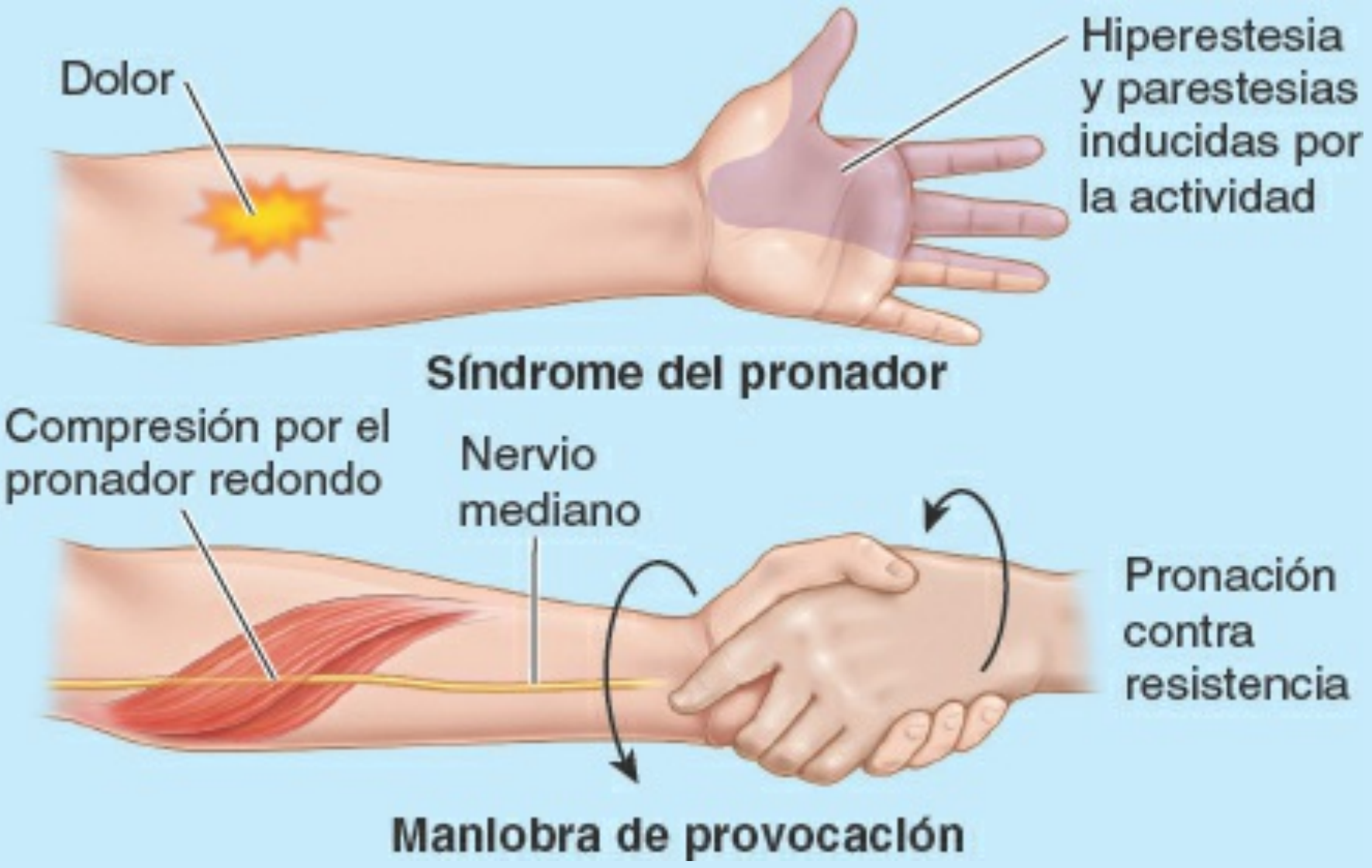

FIGURA C3-26. **Síndrome pronador.**

Lesión del nervio ulnar en el codo y en el antebrazo

Más del 27 % de las lesiones nerviosas del miembro superior afectan al nervio ulnar (Rowland, 2010). La lesión del nervio ulnar suele ocurrir en una de las cuatro localizaciones siguientes: *1)* posterior al epicóndilo medial del húmero; *2)* en el canal ulnar formado por el arco tendinoso que conecta las cabezas humeral y ulnar del flexor ulnar del carpo; *3)* en el carpo, y *4)* en la mano.

La localización más frecuente de las *lesiones del nervio ulnar* es en el punto donde el nervio pasa posterior al epicóndilo medial del húmero (fig. C3-27). La lesión suele producirse cuando la porción medial del codo golpea una superficie dura y se fractura el epicóndilo medial (el «hueso de la risa»). Cualquier lesión superior al epicóndilo medial producirá parestesias en la porción media del dorso de la mano. La compresión del nervio ulnar en el codo *(síndrome del canal ulnar)* también es frecuente (v. cuadro clínico «Síndrome del canal ulnar»). La lesión del nervio ulnar suele producir entumecimiento y hormigueo *(parestesias)* en la porción medial de la palma y en el dedo medial y mitad medial del siguiente (fig. C3-28). Si presionamos nuestro dedo índice sobre el nervio ulnar en la cara posterior del codo podremos notar un hormigueo en esos dedos. La compresión grave también puede producir dolor en el codo, que irradia distalmente. Con menos frecuencia, el nervio ulnar resulta comprimido cuando pasa por el conducto ulnar (v. cuadro clínico «Síndrome del conducto ulnar»).

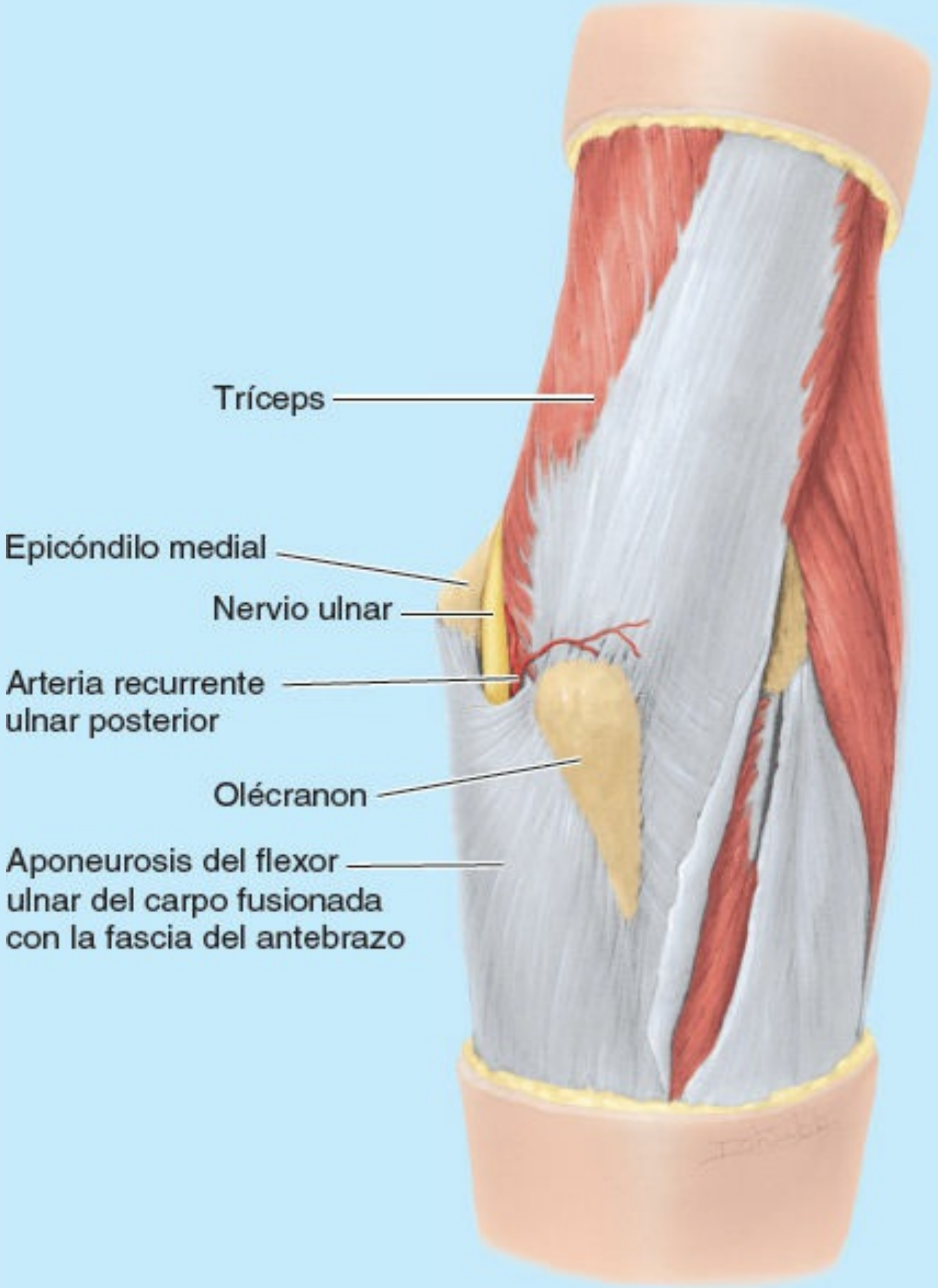

FIGURA C3-27. **Posición vulnerable del nervio ulnar.**

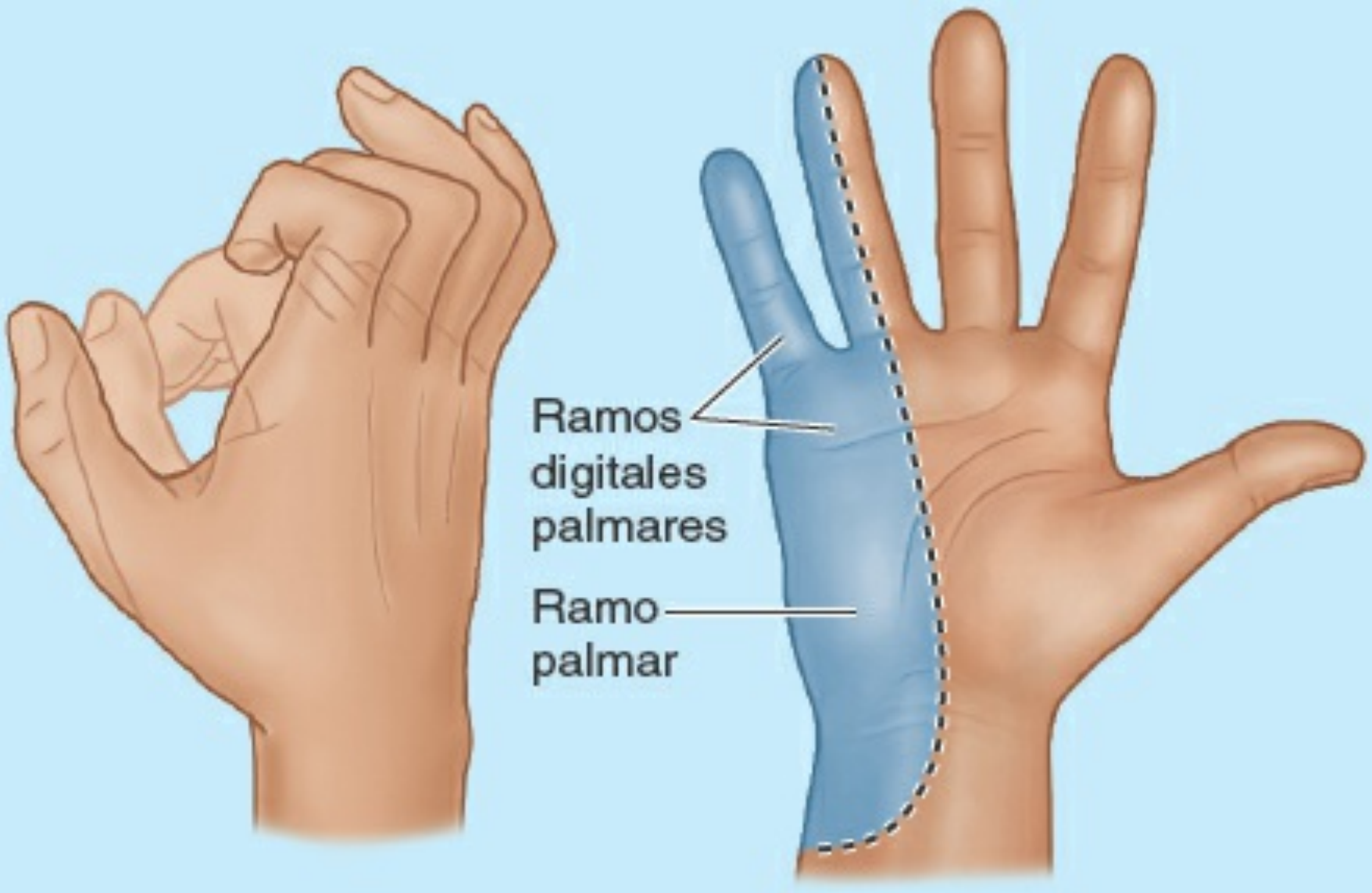

FIGURA C3-28. **Mano en garra y distribución sensitiva del nervio ulnar.**

La lesión del nervio ulnar puede provocar una extensa pérdida motora y sensitiva en la mano. Una lesión del nervio en la parte distal del antebrazo desnerva la mayoría de los músculos intrínsecos de la mano. La fuerza de aducción de la muñeca está disminuida, y cuando se intenta realizar la flexión de la articulación radiocarpiana, la mano es dirigida hacia el lado lateral por el flexor radial del carpo (inervado por el nervio mediano) al faltar el «equilibrio» proporcionado por el flexor ulnar del carpo. En la lesión del nervio ulnar se tiene dificultad para cerrar el puño ya que, en ausencia de oposición, las articulaciones metacarpofalángicas quedan hiperextendidas y los dedos 4.º y 5.º no pueden flexionarse al nivel de las articulaciones interfalángicas distales cuando se intenta cerrar el puño. Además, no pueden extenderse las articulaciones interfalángicas cuando se intentan enderezar los dedos. Esta apariencia característica de la mano, resultante de la lesión distal del nervio ulnar, se conoce como *mano en garra*. Esta deformidad se debe a la atrofia de los músculos interóseos de la mano inervados por el nervio ulnar. La garra está producida por la acción sin oposición de los extensores y del flexor profundo de los dedos. En el cuadro clínico «Síndrome del conducto ulnar» se describe la lesión del nervio ulnar en el carpo.

Síndrome del canal ulnar

El nervio ulnar puede comprimirse *(atrapamiento del nervio ulnar)* en el canal ulnar formado por el arco tendinoso que une las cabezas de inserción humeral y ulnar del flexor ulnar del carpo (v. fig. 3-59; tabla 3-10). Los signos y síntomas del *síndrome del canal ulnar* son los mismos que los de una lesión del nervio ulnar en el surco ulnar de la cara posterior del epicóndilo medial del húmero.

Lesión del nervio radial en el antebrazo (ramos superficial o profundo)

El nervio radial suele lesionarse en el brazo debido a una fractura del cuerpo del húmero. Esta lesión es proximal a los ramos motores para los extensores largos y cortos del carpo procedentes del nervio radial (común), de manera que la *mano péndula* es la primera manifestación clínica de una lesión a este nivel (v. cuadro clínico «Lesión del nervio radial en el brazo»).

El ramo profundo del nervio radial puede lesionarse por heridas profundas (penetrantes) en la cara posterior del antebrazo. La sección del ramo profundo provoca una incapacidad para extender el pulgar y las articulaciones metacarpofalángicas de los otros dedos. Por ello, puede explorarse la integridad del ramo profundo solicitando al sujeto que extienda las articulaciones metacarpofalángicas contra la resistencia ejercida por el examinador (fig. C3-29). Si el nervio está intacto, los tendones de los extensores largos formarán un relieve prominente sobre el dorso de la mano, confirmando que la extensión tiene lugar en las articulaciones metacarpofalángicas y no en las interfalángicas (unos movimientos controlados por otros nervios).

No hay pérdida de sensibilidad porque la distribución del ramo profundo del

nervio radial es totalmente muscular y articular. En la tabla 3-13 puede verse qué músculos estarán paralizados (p. ej., el extensor de los dedos) cuando se secciona este nervio.

Si se secciona el ramo superficial del nervio radial, un nervio cutáneo, la pérdida de sensibilidad suele ser mínima. Normal-mente se produce una pequeña zona de anestesia, en forma de moneda, distal a las bases de los metacarpianos 1.º y 2.º. El motivo de que el área de pérdida sensorial sea más pequeña de lo esperado, en razón de las áreas destacadas en la figura 3-69 D, radica en el considerable solapamiento que se produce entre los ramos cutáneos de los nervios mediano y ulnar.

FIGURA C3-29. Exploración del nervio radial.

Puntos fundamentales

ANTEBRAZO

Músculos del compartimento anterior del antebrazo. Los músculos superficiales e intermedios del compartimento anterior (flexor-pronador) del antebrazo se localizan anteromedialmente porque su origen principal se encuentra en la inserción común de los flexores (epicóndilo medial y cresta supracondílea medial) del húmero. ● Los músculos de la capa superficial «doblan» la muñeca para posicionar la mano (es decir, flexionan el carpo cuando se contraen de forma aislada, y lo aducen o abducen cuando actúan con sus homólogos extensores) y ayudan en la pronación. ● El único músculo que ocupa la capa intermedia (flexor superficial de los dedos) flexiona principalmente las articulaciones proximales de los dedos 2.º a 5.º. ● Los músculos de la capa profunda se insertan en las caras anteriores del radio y la ulna, flexionan todas las articulaciones (en particular las distales) de los cinco dedos, y pronan el antebrazo. ● Los músculos del compartimento anterior están inervados principalmente por el nervio mediano, pero en uno y medio (el flexor ulnar del carpo y la mitad ulnar del flexor profundo de los dedos) la inervación corre a cargo del nervio ulnar. ● La flexión del carpo y la mano se utiliza para agarrar, sujetar y tirar de objetos hacia uno mismo. ● La pronación se utiliza para posicionar la mano de modo que pueda manipular o agarrar cosas. Ambos movimientos son básicamente protectores (defensivos).

Músculos del compartimento posterior del antebrazo. Los músculos extensores-supinadores del compartimento posterior del antebrazo se localizan posterolateralmente en el antebrazo proximal y están

inervados por el nervio radial. ● El supinador actúa sobre las articulaciones radioulnares, mientras que todos los demás extienden y abducen la mano en el carpo y el pulgar.

El extensor ulnar del carpo también contribuye en la aducción de la mano. ● Los músculos extensores se vuelven tendinosos en el antebrazo distal y pasan profundos al retináculo de los músculos extensores, por dentro de túneles osteofibrosos. ● Los tendones que se dirigen hacia los cuatro dedos mediales forman complejas expansiones extensoras en las caras dorsales de los dedos. ● La extensión («amartillado») del carpo es importante para que los flexores de los dedos permitan agarrar con fuerza o cerrar el puño.

Venas superficiales y nervios cutáneos del antebrazo. Por el tejido subcutáneo del antebrazo discurren venas subcutáneas bien desarrolladas. Estas venas están sujetas a una gran variabilidad. ● Una vez que han atravesado la fascia profunda, los nervios cutáneos siguen un trayecto independiente del de las venas por el tejido subcutáneo, donde se mantienen constantes en cuanto a localización y tamaño; los nervios cutáneos lateral, medial y posterior del antebrazo inervan las caras del antebrazo descritas por sus nombres.

Paquetes vasculonerviosos del antebrazo. En profundidad a la fascia del antebrazo discurren tres paquetes vasculonerviosos principales (radial, mediano o medio, y ulnar) y dos secundarios (interóseos anterior y posterior). ● El paquete vasculonervioso radial (que contiene la arteria radial, venas satélites y el nervio radial superficial) sigue y define el borde situado entre los compartimentos anterior y posterior del antebrazo (las estructuras vasculares irrigan y drenan a ambos), en profundidad respecto al braquiorradial. ● Los paquetes medio (nervio mediano, y las variables arteria y venas medianas) y ulnar (nervio ulnar, arteria ulnar y venas satélites) discurren por un plano fascial situado entre los músculos flexores intermedios y profundos. El nervio mediano inerva la mayoría de los músculos del compartimento anterior, en muchos casos a través de su ramo interóseo anterior, que pasa por encima de la membrana interósea. ● Existe una excepción y media (flexor ulnar del carpo y mitad ulnar del flexor profundo de los dedos) en que la inervación corre a cargo del nervio ulnar. ● El ramo profundo del nervio radial penetra en el supinador para encontrarse con la arteria interósea posterior en un plano situado entre los extensores superficiales y profundos. Este nervio inerva todos los músculos que se originan en el compartimento posterior. ● Los músculos flexores del compartimento anterior tienen aproximadamente el doble de masa y de fuerza que los extensores del compartimento posterior. Debido a este hecho, y a que la cara flexora del miembro es la más protegida, las principales estructuras vasculonerviosas se encuentran en el compartimento anterior (sólo los relativamente pequeños vasos y nervio interóseos posteriores discurren por el compartimento posterior).

Fascia y compartimentos de la palma

La *fascia de la palma* se continúa con la fascia del antebrazo y la del dorso de la mano (fig. 3-58). La **fascia palmar** es delgada por encima de las eminencias tenar e hipotenar, donde forma las **fascias tenar** e **hipotenar,** respectivamente (figs. 3-74 A y 3-75 A). Sin embargo, es gruesa en la parte central, donde forma la aponeurosis fibrosa palmar, y en los dedos, donde forma las vainas de los dedos. La **aponeurosis palmar** es una porción triangular fuerte y bien definida de la fascia profunda de la palma, que cubre los tejidos blandos y descansa sobre los tendones de los flexores largos. El extremo proximal o vértice de la apo-neurosis palmar se continúa con el retináculo de los músculos flexores y el tendón del palmar largo.

Cuando el palmar largo está presente, la aponeurosis palmar es una expansión de su tendón. Distalmente a su vértice, dicha aponeurosis forma cuatro bandas digitales longitudinales radiales que se dirigen distalmente hacia las bases de las falanges proximales y se continúan con las vainas fibrosas de los dedos (figs. 3-58 y figs. 3-74). Las **vainas fibrosas de los dedos** son tubos ligamentosos que encierran a los tendones de los flexores profundo y superficial, y al tendón del flexor largo del pulgar en su trayecto a lo largo de la cara palmar de sus respectivos dedos.

Desde el borde medial de la aponeurosis palmar hasta el 5.º metacarpiano se extiende en profundidad un **tabique fibroso medial** (fig. 3-75 A). Medialmente a este

tabique se encuentra el **compartimento hipotenar** o medial, que contiene los múscu los hipotenares y está limitado anteriormente por la fascia hipotenar. De un modo similar, desde el borde lateral de la apo-neurosis palmar hasta el 3.er metacarpiano se extiende en profundidad un **tabique fibroso lateral.** Lateralmente a este tabique se encuentra el **compartimento tenar** o lateral, que contiene los músculos tenares y está limitado anteriormente por la fascia tenar.

Entre los compartimentos hipotenar y tenar, y limitado ante-riormente por la aponeurosis palmar, se encuentra el **compartimento central,** que contiene los tendones flexores y sus vainas, los lumbricales, el arco arterial palmar superficial, y los vasos y nervios digitales.

El plano muscular más profundo de la palma es el **compartimento aductor,** que contiene el aductor del pulgar.

Entre los tendones de los flexores y la fascia que recubre los músculos palmares profundos se encuentran dos espacios potenciales: el **espacio tenar** y el **espacio mediopalmar** (fig. 3-75). Estos espacios están limitados por tabiques fibrosos que discurren desde los bordes de la aponeurosis palmar hasta los metacarpianos. Entre ambos espacios se encuentra el *tabique fibroso lateral*, especialmente fuerte, que se une al 3.er metacarpiano. Aunque la mayoría de los compartimentos fasciales terminan en las articulaciones, el espacio mediopalmar se continúa con el compartimento anterior del antebrazo a través del túnel carpiano.

Músculos de la mano

Los músculos intrínsecos de la mano se localizan en cinco compartimentos (fig. 3-75 A):

- Los músculos tenares en el *compartimento tenar:* abductor corto del pulgar, flexor corto del pulgar y oponente del pulgar.
- El aductor del pulgar en el *compartimento aductor*.
- Los músculos hipotenares en el *compartimento hipotenar:* abductor del dedo meñique, flexor corto del dedo meñique y oponente del dedo meñique.
- Los músculos cortos de la mano (los lumbricales) en el *compartimento central,* junto con los tendones de los flexores largos.
- Los interóseos en *compartimentos interóseos* separados entre los metacarpianos.

MÚSCULOS TENARES

Los **músculos tenares** forman la *eminencia tenar* en la superficie lateral de la palma (v. fig. 3-72 A) y están encargados principalmente de la oposición del pulgar. Es importante que los movimientos del pulgar sean normales para mantener la precisión en las actividades de la mano. El elevado grado de libertad de movimientos del pulgar se debe a la independencia del 1.er metacarpiano, que está dotado de articulaciones móviles en ambos extremos. Para controlar esta libertad de movimientos se requieren diversos músculos (fig. 3-76):

- *Extensión:* extensor largo del pulgar, extensor corto del pulgar y abductor largo del pulgar.

- *Flexión:* flexor largo del pulgar y flexor corto del pulgar.
- *Abducción:* abductor largo del pulgar y abductor corto del pulgar.
- *Aducción:* aductor del pulgar y primer interóseo dorsal.
- *Oposición:* oponente del pulgar. Este movimiento tiene lugar en la articulación carpometacarpiana y tiene como resultado que la palma adopte una forma de «copa». La acción de juntar la punta del pulgar con el 5.º dedo (o cualquiera de los otros) necesita bastante más movimiento del que puede inducir el oponente del pulgar por sí mismo.

FIGURA 3-73. Posiciones funcionales de la mano. A) En la prensión fuerte, cuando agarramos un objeto, las articulaciones metacarpofalángicas e interfalángicas están en flexión, pero las articulaciones radiocarpianas y mediocarpianas están en extensión. La extensión de la muñeca incrementa la distancia sobre la que actúan los tendones de los flexores, aumentando la tensión de los tendones de los flexores largos más allá de la que se produce por la sola contracción máxima de los músculos. **B)** La prensión en gancho (flexión de las articulaciones interfalángicas de los dedos 2.º a 4.º) se opone al tirón (hacia abajo) de la gravedad únicamente mediante la flexión digital. **C)** Al escribir se utiliza la prensión de precisión. **D** y **E)** Se utiliza la prensión de precisión para sostener una moneda y permitir su manipulación **(D)** y para hacer pinza sobre un objeto **(E). F)** Las escayolas en caso de fracturas se aplican mayoritariamente con la mano y la muñeca en posición de reposo. Obsérvese la ligera extensión del carpo. **G** y **H)** Cuando agarramos una barra libre sin apretar **(G)** o con firmeza **(H),** las articulaciones carpometacarpianas 2.ª y 3.ª están rígidas y estables, pero la 4.ª y la 5.ª son articulaciones en silla de montar que permiten la flexión y la extensión. Cuando aumenta la flexión cambia el ángulo de la barra durante el agarre con fuerza.

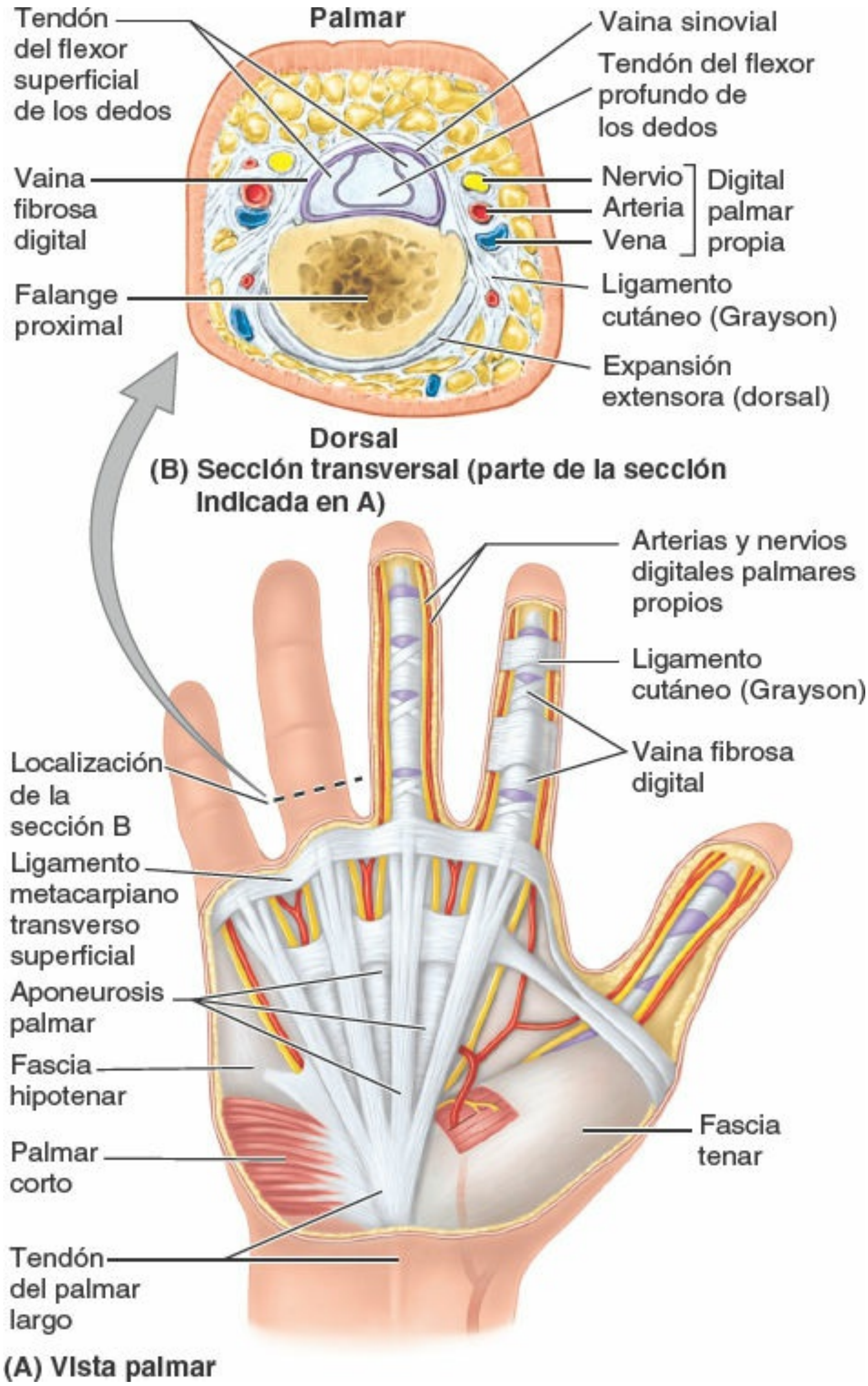

FIGURA 3-74. Fascia palmar y vainas digitales fibrosas. A) La fascia palmar se continúa con la fascia del antebrazo. Las finas fascias tenar e hipotenar cubren los músculos intrínsecos de las eminencias tenar e hipotenar, respectivamente. Entre las masas musculares tenar e hipotenar, el compartimento central de la palma está cubierto por la gruesa aponeurosis palmar. **B)** Sección transversal del 4.º dedo (a nivel de la falange proximal). Dentro de la vaina fibrosa digital y proximal a su inserción en la base de la falange media, el tendón del flexor superficial de los dedos se divide en dos partes para permitir el paso central del tendón del flexor profundo de los dedos hasta la falange distal.

Los cuatro primeros movimientos tienen lugar en las articulaciones carpometacarpiana y metacarpofalángica. La **oposición,** un movimiento complejo, se inicia con el pulgar en extensión e inicialmente comporta la abducción y la rotación

medial del primer metacarpiano (formación de la copa palmar) por la acción del oponente del pulgar en la articulación carpometacarpiana, y luego la flexión de la articulación metacarpofalángica (fig. 3-76). El refuerzo del aductor del pulgar y el flexor largo del pulgar aumenta la presión que el pulgar opuesto puede ejercer sobre las puntas de los dedos. En la oposición de un pulpejo con otro también están implicados movimientos del dedo que se opone al pulgar.

Los *músculos tenares* se ilustran en la figura 3-77; sus inserciones se muestran en la figura 3-78 A, y sus inserciones, inervaciones y principales acciones se resumen en la tabla 3-14.

Abductor corto del pulgar. El **abductor corto del pulgar** forma la parte anterolateral de la eminencia tenar (fig. 3-77). Además de abducir el pulgar, este músculo colabora con el oponente del pulgar durante las primeras fases de la oposición al inducir un ligero movimiento de rotación medial de su falange proximal.

Para explorar el abductor corto del pulgar se debe abducir el pulgar contra resistencia. Con esta maniobra se puede ver y palpar el músculo, siempre y cuando sus movimientos sean normales.

Flexor corto del pulgar. El **flexor corto del pulgar** se localiza medialmente respecto al abductor corto del pulgar. En su inserción distal, sus dos vientres, localizados en lados opuestos del tendón del flexor largo del pulgar, comparten (entre ellos y a menudo con el abductor corto del pulgar) un tendón común que contiene un hueso sesamoideo. En general, los dos vientres tienen inervaciones distintas: la cabeza superficial, de mayor tamaño, está inervada por el ramo recurrente del nervio mediano, y la profunda, más pequeña, suele estar inervada por el ramo palmar profundo del nervio ulnar. El flexor corto del pulgar flexiona el pulgar en las articulaciones carpometacarpiana y metacarpofalángica, y participa en la oposición del pulgar.

Para explorar el flexor corto del pulgar se debe flexionar el pulgar contra resistencia. Con esta maniobra se puede ver y palpar el músculo, siempre y cuando sus movimientos sean normales; sin embargo, se debe tener en cuenta que el flexor largo del pulgar también flexiona el pulgar.

Oponente del pulgar. El **oponente del pulgar** es un múscu lo cuadrangular situado en profundidad al abductor corto del pulgar y lateralmente al flexor corto del pulgar (fig. 3-77 B). Este músculo opone el pulgar, que es el movimiento más importante de este dedo. Flexiona y rota el 1.er metacarpiano medialmente en la articulación carpometacarpiana durante la oposición; este movimiento es el que tiene lugar cuando se agarra un objeto. Durante la *oposición,* la punta del pulgar se dirige hacia el pulpejo del meñique y contacta con él, tal como se muestra en la figura 3-76.

ADUCTOR DEL PULGAR

El **aductor del pulgar** se localiza en el compartimento aductor de la mano (fig. 3-75 A). En su origen, este músculo en forma de abanico tiene dos cabezas que quedan separadas por la arteria radial cuando esta entra en la palma para formar el arco palmar profundo (figs. 3-77A y 3-79). Su tendón normalmente contiene un hueso sesamoideo. El aductor del pulgar aduce el pulgar desplazándolo hacia la palma de la mano (fig. 3-76), con lo que aumenta la fuerza de prensión (fig. 3-73 G y H).

MÚSCULOS HIPOTENARES

Los **músculos hipotenares** (abductor del dedo meñique, flexor corto del dedo meñique y oponente del dedo meñique) forman la *eminencia hipotenar* en el lado medial de la palma y mueven el dedo meñique (fig. 3-87). Estos músculos se encuentran en el compartimento hipotenar junto con el 5.º metacarpiano (figs. 3-75A y 3-77). Sus inserciones se ilustran en la figura 3-78 A, y sus inserciones, inervaciones y principales acciones se resumen en la tabla 3-14.

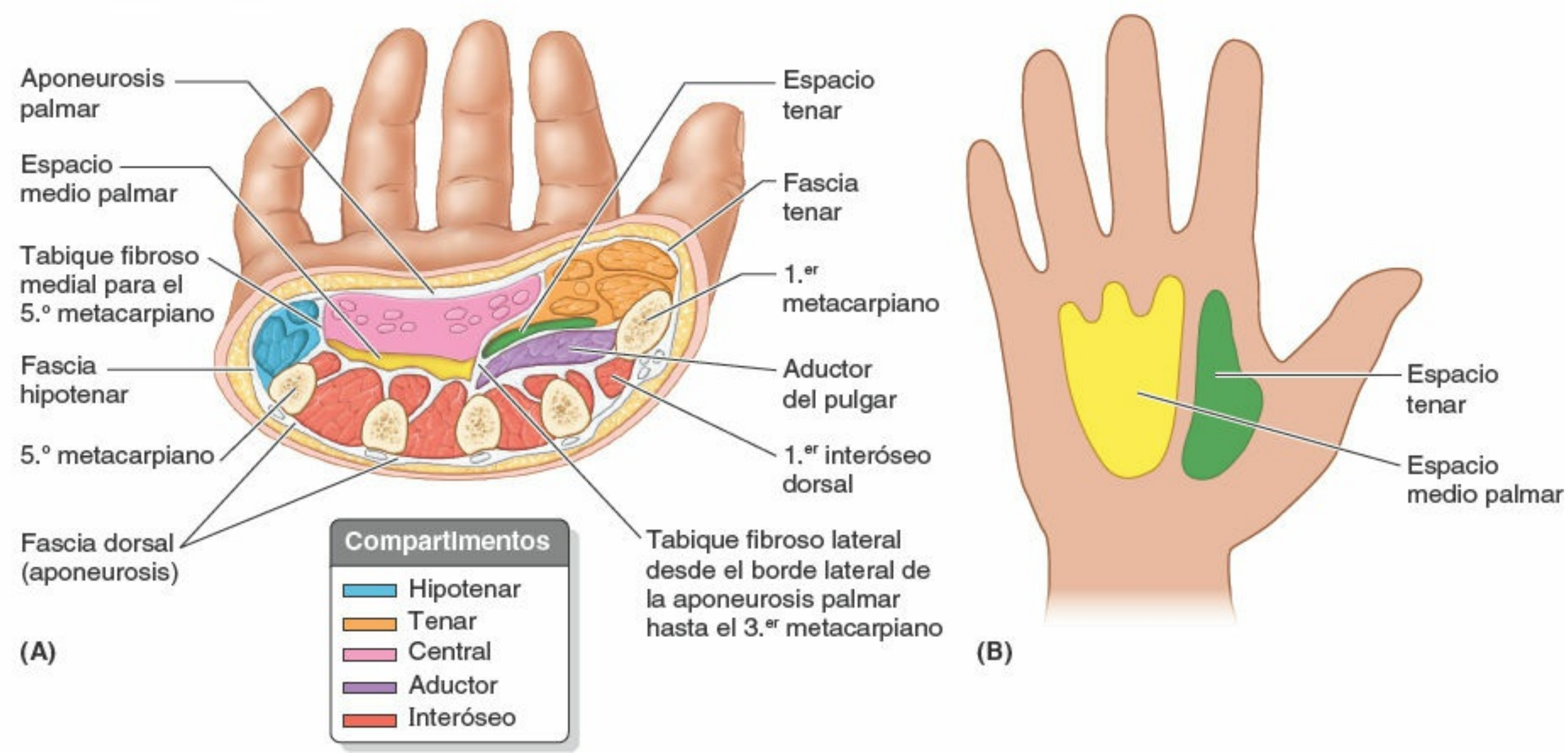

FIGURA 3-75. Compartimentos, espacios y fascia de la palma. A) Sección transversal de la porción media de la palma que ilustra los compartimentos fasciales de la mano. **B)** Espacios tenar y medio palmar. El espacio medio palmar se encuentra debajo del compartimento central de la palma y está distalmente relacionado con las vainas tendinosas sinoviales de los dedos 3.º a 5.º y proximalmente con la vaina común de los flexores cuando emerge del túnel carpiano. El espacio tenar se encuentra debajo del compartimento tenar y está relacionado distalmente con la vaina tendinosa sinovial del índice y proximalmente con la vaina común de los flexores distal al túnel carpiano.

Abductor del dedo meñique. El **abductor del dedo meñique** es el más superficial de los tres músculos que forman la eminencia hipotenar. El abductor del dedo meñique abduce el 5.º dedo y ayuda a flexionar su falange proximal.

Flexor corto del dedo meñique. El **flexor corto del dedo meñique** tiene un tamaño variable; se sitúa lateralmente al abductor del dedo meñique. Este músculo flexiona la falange proximal del 5.º dedo en la articulación metacarpofalángica.

Oponente del dedo meñique. El **oponente del dedo meñique** es un músculo cuadrangular que se sitúa en profundidad respecto a los músculos abductor y flexor del 5.º dedo. Dicho músculo tira del 5.º metacarpiano hacia delante y lo rota lateralmente, con lo que aumenta la profundidad de la cavidad de la palma y sitúa el 5.º dedo en oposición con el pulgar (v. fig. 3-76). Al igual que el oponente del pulgar, el oponente del dedo meñique actúa exclusivamente en la articulación carpometacarpiana.

Palmar corto. El **palmar corto** es un músculo pequeño y delgado que se sitúa en el tejido subcutáneo de la eminencia hipotenar (figs. 3-74 A y 3-77 A), es decir, no se

localiza en el compartimento hipotenar. El palmar corto arruga la piel de la eminencia hipotenar y aumenta la profundidad de la cavidad de la palma, con lo que participa en el agarre palmar. El palmar corto recubre y protege el nervio y la arteria ulnares. Se inserta proximalmente en el borde medial de la aponeurosis palmar y en la piel del borde medial de la mano.

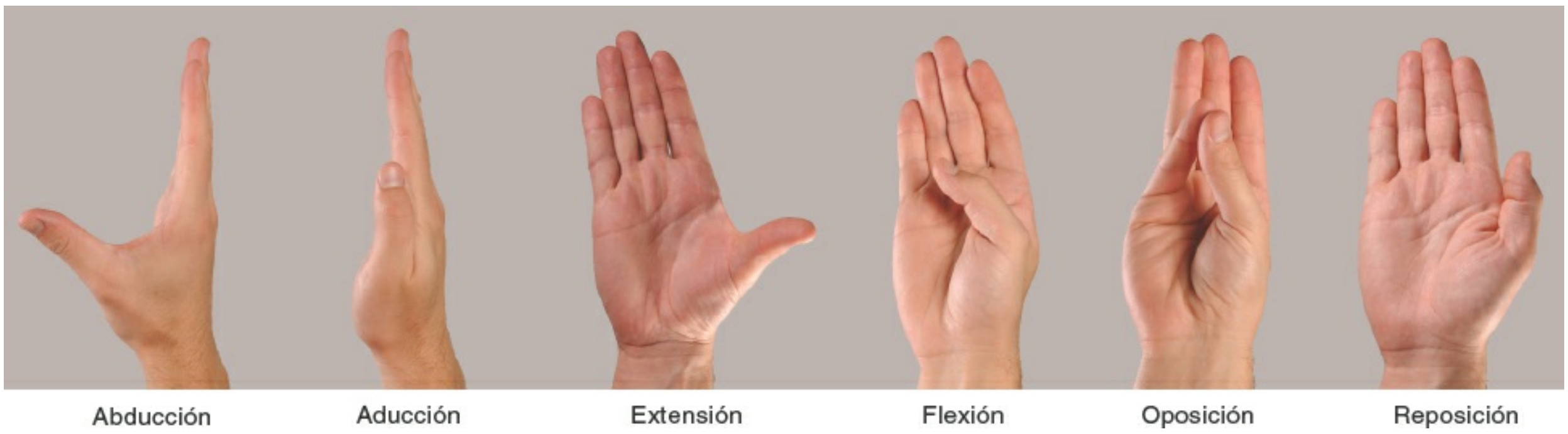

FIGURA 3-76. Movimientos del pulgar. El pulgar está rotado 90° en relación con los demás dedos. Esto puede confirmarse observando la dirección en que mira la uña del pulgar respecto a las uñas de los otros dedos. Por tanto, la abducción y la aducción tienen lugar en un plano sagital, y la flexión y la extensión en un plano coronal. La oposición, la acción de poner en contacto la punta del pulgar con los pulpejos de los otros dedos (p. ej., con el meñique), es el movimiento más complejo. Los componentes de la oposición son abducción y rotación medial en la articulación carpometacarpiana y flexión en la articulación metacarpofalángica.

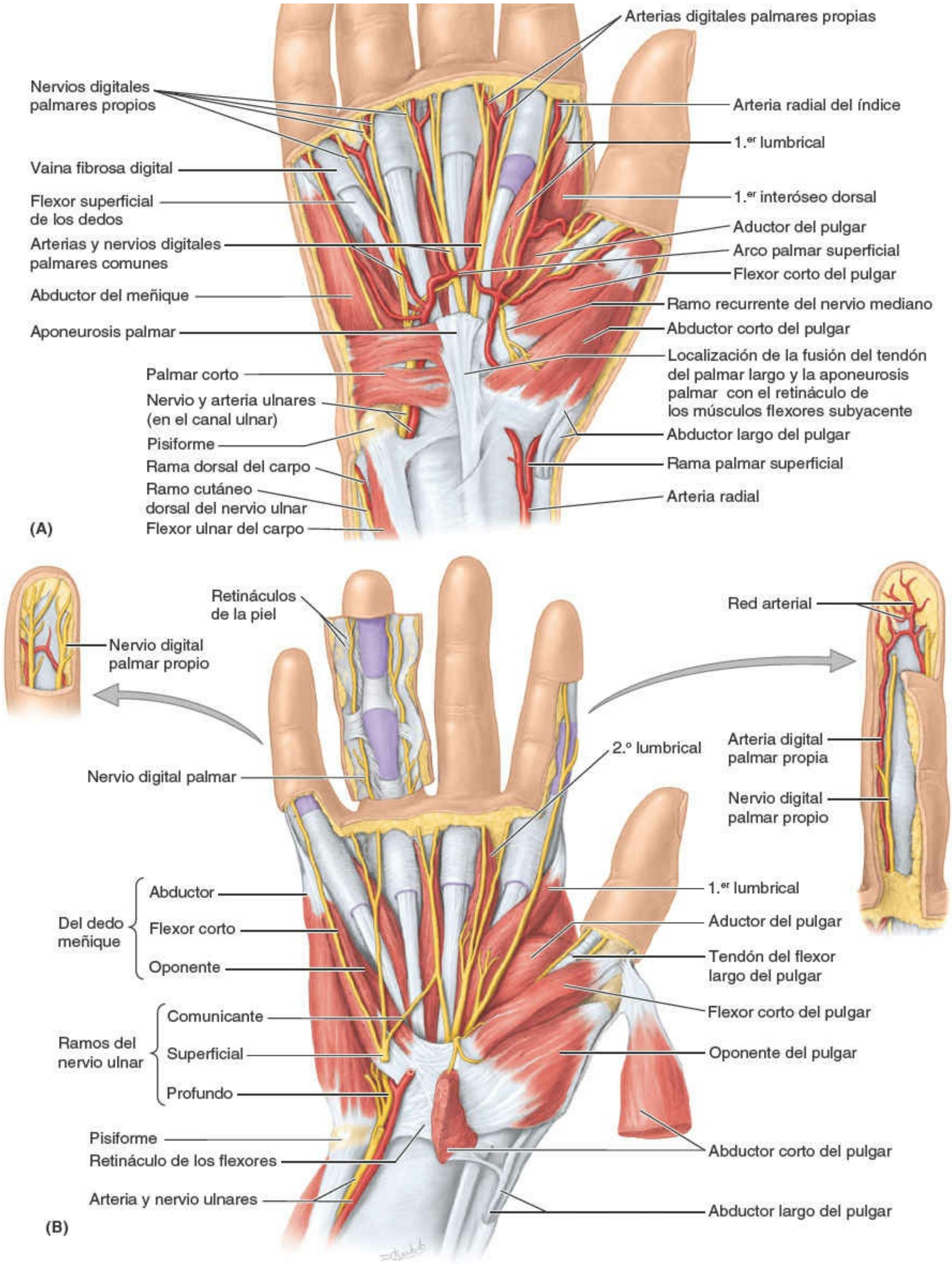

FIGURA 3-77. Disecciones superficiales de la palma derecha. Se han extirpado la piel y el tejido subcutáneo, así como la mayor parte de la aponeurosis palmar y de las fascias tenar e hipotenar. **A)** El arco palmar superficial se localiza inmediatamente profundo a la aponeurosis palmar, superficial a los tendones flexores largos. Este arco arterial da origen a las arterias digitales palmares comunes. En los dedos, la arteria digital (p. ej., radial del índice) y el nervio se sitúan en los lados medial y lateral de la vaina fibrosa digital. El hueso pisiforme protege el nervio y la arteria ulnares al pasar a la palma. **B)** Tres músculos tenares y tres hipotenares se insertan en el retináculo de los músculos flexores y los cuatro huesos marginales del carpo unidos por el retináculo.

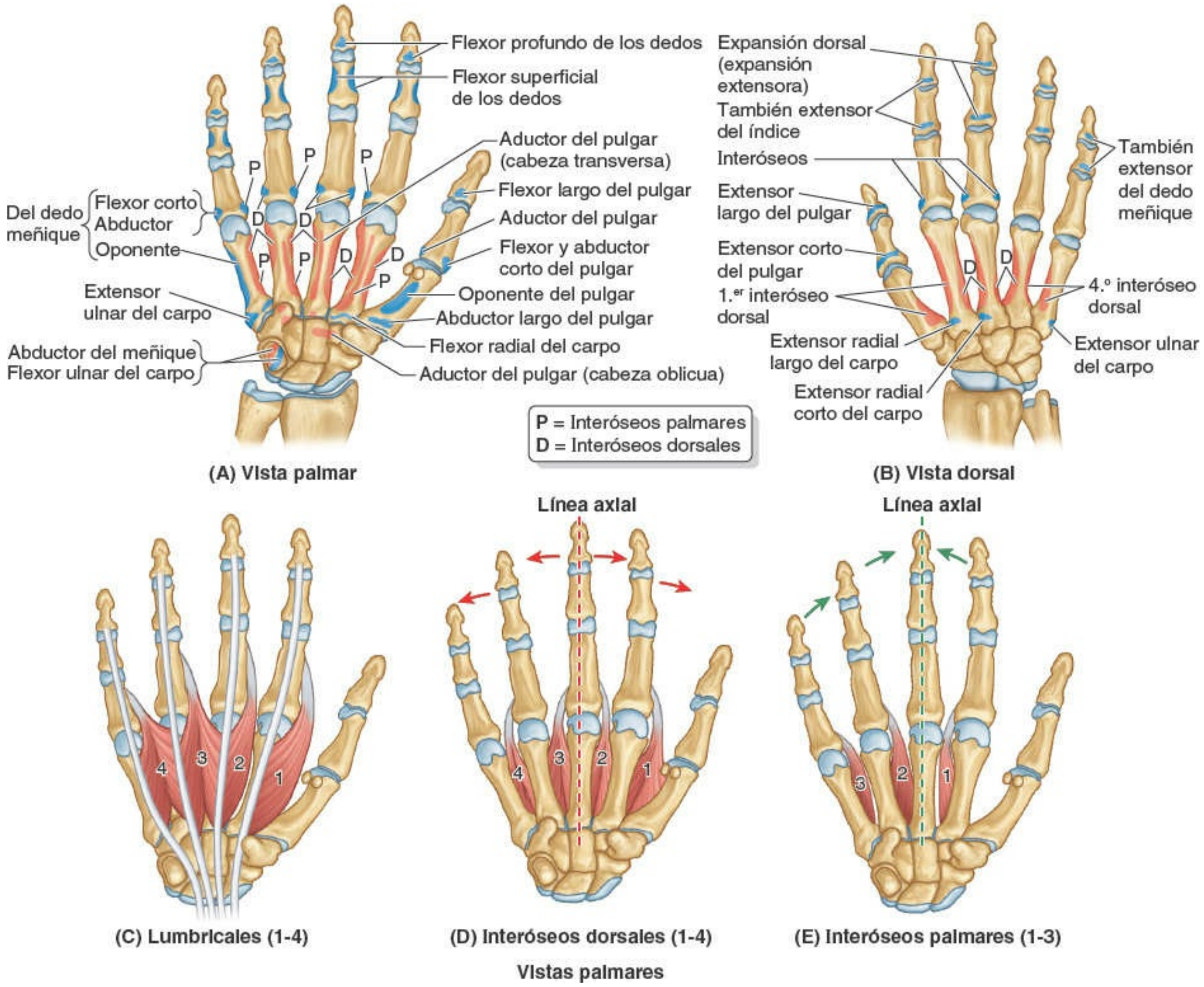

FIGURA 3-78. Inserciones de los músculos intrínsecos de la mano y acciones de los interóseos.

MÚSCULOS CORTOS DE LA MANO

Los músculos cortos de la mano son los lumbricales y los interóseos (fig. 3-78 C a E; tabla 3-14).

Lumbricales. Los cuatro delgados músculos lumbricales se denominan así por su parecido con un gusano (del latín *lumbricus*, lombriz de tierra) (figs. 3-77 B y 3-78 C). Los lumbricales flexionan los dedos en las articulaciones metacarpofalángicas y extienden las articulaciones interfalángicas.

Para explorar los músculos lumbricales se debe pedir al sujeto que, con la palma de la mano orientada hacia arriba, flexione las articulaciones metacarpofalángicas mientras mantiene las interfalángicas extendidas. A continuación, el examinador debe aplicar resistencia con un dedo sobre la superficie palmar de la falange proximal de los dedos 2.º a 5.º individualmente. También puede aplicar resistencia por separado sobre la superficie dorsal de las falanges media y distal de los dedos 2.º a 5.º para explorar la extensión de las articulaciones interfalángicas (en este caso, el sujeto también debe mantener las articulaciones metacarpofalángicas en flexión).

Interóseos. Los cuatro **músculos interóseos dorsales** se localizan entre los metacarpianos; los tres **músculos interóseos palmares** están situados en las superficies palmares de los meta-carpianos en el compartimento interóseo de la mano

(fig. 3-75 A). El 1.er músculo interóseo dorsal es fácil de palpar: si se opone el pulgar con firmeza contra el índice se nota fácilmente. Algunos autores describen cuatro interóseos palmares, ya que incluyen la cabeza profunda del flexor corto del pulgar por su inervación similar y su localización en el pulgar. Los cuatro interóseos dorsales abducen los dedos y los tres palmares los aducen (fig. 3-78 D y E; tabla 3-14).

Cuando actúan juntos, los interóseos dorsales y palmares y los lumbricales producen flexión de las articulaciones meta-carpofalángicas y extensión de las interfalángicas (es el denominado movimiento en Z). Esto se debe a su inserción en las bandeletas laterales de las expansiones extensoras (fig. 3-63 A y B).

Comprender el movimiento en Z es útil, ya que es contrario a la mano en garra debida a la parálisis ulnar, cuando los interóseos y los lumbricales 3.º y 4.º son incapaces de actuar conjuntamente para generar el movimiento en Z (v. cuadro clínico «Lesión del nervio ulnar»).

TABLA 3-14. MÚSCULOS INTRÍNSECOS DE LA MANO

Músculo	Inserción proximal	Inserción distal	Inervación[a]	Acción principal
Músculos tenares				
Oponente del pulgar	Retináculo de los músculos flexores y tubérculos del escafoides y del trapecio	Lado lateral del 1.er metacarpiano	Ramo recurrente del nervio mediano (**C8**, T1)	Para oponer el pulgar, tira del 1.er metacarpiano medialmente hacia el centro de la palma y lo rota medialmente
Abductor corto del pulgar		Lado lateral de la base de la falange proximal del pulgar		Abduce el pulgar; ayuda a su oposición
Flexor corto del pulgar **Cabeza superficial**				Flexiona el pulgar
Cabeza profunda			Ramo profundo del nervio ulnar (C8, **T1**)	
Aductor del pulgar **Cabeza oblicua**	Bases del 2.º y 3.er metacarpianos, grande y huesos adyacentes del carpo	Lado medial de la base de la falange proximal del pulgar		Aduce el pulgar hacia el borde lateral de la palma
Cabeza transversa	Cara anterior del cuerpo del 3.er metacarpiano			
Músculos hipotenares				
Abductor del dedo meñique	Pisiforme	Lado medial de la base de la falange proximal del 5.º dedo	Ramo profundo del nervio ulnar (C8, **T1**)	Abduce el 5.º dedo; contribuye a la flexión de su falange proximal
Flexor corto del dedo meñique	Gancho del ganchoso y retináculo de los músculos flexores			Flexiona la falange proximal del 5.º dedo
Oponente del dedo meñique		Borde medial del 5.º metacarpiano		Tira del 5.º metacarpiano anteriormente y lo rota, lo que lleva al 5.º dedo a oposición con el pulgar
Músculos cortos				
Lumbricales **1.º y 2.º**	Dos tendones laterales del flexor profundo de los dedos (como músculos unipenniformes)	Lados laterales de las expansiones extensoras de los dedos 2.º-5.º	Nervio mediano (C8, **T1**)	Flexionan las articulaciones metacarpofalángicas; extienden las interfalángicas de los dedos 2.º-5.º
3.º y 4.º	Tres tendones mediales del flexor profundo de los dedos (como músculos bipenniformes)		Ramo profundo del nervio ulnar (C8, **T1**)	
Interóseos dorsales, 1.º-4.º	Lados adyacentes de dos metacarpianos (como músculos bipenniformes)	Bases de las falanges proximales; expansiones extensoras de los dedos 2.º-4.º		Abducen los dedos 2.º-4.º de la línea axial; junto con los lumbricales, flexionan las articulaciones metacarpofalángicas y extienden las interfalángicas
Interóseos palmares, 1.º-3.º	Caras palmares de los metacarpianos 2.º, 4.º y 5.º (como músculos unipenniformes)	Bases de las falanges proximales; expansiones extensoras de los dedos 2.º, 4.º y 5.º		Aducen los dedos 2.º, 4.º y 5.º hacia la línea axial; ayudan a los lumbricales en la flexión de las articulaciones metacarpofalángicas y la extensión de las interfalángicas; extensiones expansoras de los dedos 2.º-4.º

[a] Las abreviaturas indican la inervación segmentaria medular (p. ej., «**C8**, T1» indica que los nervios que inervan el oponente del pulgar derivan del octavo segmento cervical y el primer segmento torácico de la médula espinal). Las abreviaturas en negrita (**C8**) indican la inervación segmentaria principal. La lesión de uno o más de estos segmentos de la médula espinal o de las raíces nerviosas motoras que se originan de ellos provoca la parálisis de los músculos implicados.

Para examinar el palmar interóseo se coloca una hoja de papel entre los dedos adyacentes. Se pide al paciente que «mantenga los dedos juntos» para evitar que el examinador retire la piel (fig. 3-80 A). *Para explorar los interóseos dorsales*, el examinador debe sujetar dos dedos adyacentes extendidos y aducidos entre su pulgar y su dedo medio, y oponer resistencia mientras el sujeto intenta abducir los dedos (se le debe pedir que separe los dedos) (fig. 3-80 B).

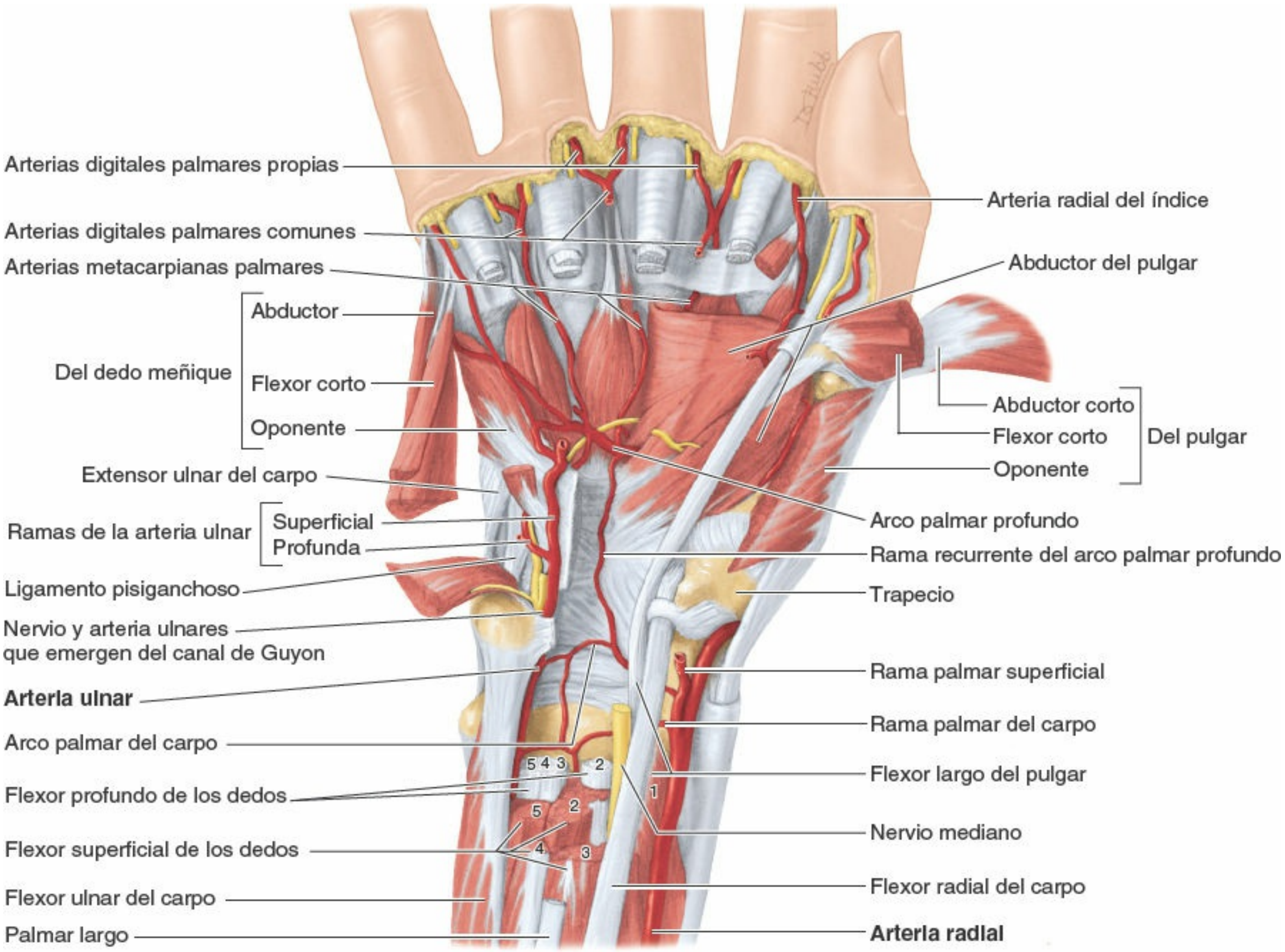

FIGURA 3-79. Músculos y arterias del antebrazo distal y de la profundidad de la palma. Disección profunda de la palma que muestra la anastomosis de la rama palmar del carpo de la arteria radial con la rama palmar del carpo de la arteria ulnar para formar el arco palmar del carpo y el arco palmar profundo. El arco palmar profundo se sitúa a nivel de las bases de los huesos metacarpianos, 1,5 cm a 2 cm proximalmente al arco palmar superficial.

Tendones de los flexores largos y vainas tendinosas de la mano

Los tendones del flexor superficial de los dedos y del flexor profundo de los dedos entran en la **vaina tendinosa común** de los músculos flexores en profundidad al retináculo de los músculos flexores (fig. 3-81 A). Los tendones entran en el compartimento central de la mano y luego se expanden a modo de abanico para introducirse en sus respectivas **vainas sinoviales de los dedos.** Las vainas tendinosas común y de los dedos permiten a cada uno de los tendones deslizarse libremente sobre los demás cuando se mueven los dedos. Cerca de la base de la falange proximal, el tendón del flexor superficial de los dedos se divide para dejar que pase el tendón del flexor profundo de los dedos; este cruce de tendones configura un **quiasma tendinoso** (figs. 3-63 D y 3-74 B Y 3-81 B). Las dos mitades del tendón del flexor superficial de los dedos se insertan en los bordes de la cara anterior de la base de la falange media. Distalmente al quiasma tendinoso, el tendón del flexor profundo de los dedos se inserta en la cara anterior de la base de la falange distal (v. fig. 3-63 D).

Las **vainas fibrosas de los dedos de la mano** son fuertes túneles ligamentosos que contienen los tendones de los flexores y sus vainas sinoviales (figs. 3-74 y 3-81 C Y 3-81 D). Estas vainas se extienden desde las cabezas de los metacarpianos hasta las

bases de las falanges distales, y su función consiste en evitar que los tendones se separen de los dedos (deformación en cuerda de arco). Las vainas fibrosas de los dedos de la mano se unen a los huesos para formar **túneles osteofibrosos** a través de los cuales pasan los tendones para alcanzar los dedos. Las **porciones (ligamentos) anulares** y **cruciformes** de las vainas fibrosas (con frecuencia descritas como «poleas») son refuerzos engrosados de estas vainas (fig. 3-81 D).

Los tendones de los flexores largos están irrigados por pequeños vasos sanguíneos que pasan por dentro de pliegues sinoviales **(vínculos)** desde el periostio de las falanges (v. fig. 3-63 B). El tendón del flexor largo del pulgar pasa en profundidad respecto al retináculo de los músculos flexores para dirigirse hacia el pulgar dentro de su propia vaina sinovial. A la altura de la cabeza del metacarpiano, el tendón discurre entre dos *huesos sesamoideos*, situados uno en el tendón conjunto del flexor corto del pulgar y el abductor corto del pulgar, y el otro en el tendón del aductor del pulgar.

Arterias de la mano

Las funciones de la mano requieren que esta se sitúe y mantenga en numerosas posiciones distintas, con frecuencia mientras agarra o aplica presión, y por ello está dotada de numerosas arterias profusamente ramificadas y anastomosadas para que todas sus partes dispongan en general de sangre oxigenada en todas las posiciones. Además, las arterias y sus ramificaciones son relativamente superficiales y se encuentran por debajo de una piel capaz de sudar, característica que permite la disipación del exceso de calor. Para evitar una pérdida indeseable de calor en un entorno frío, las arteriolas de las manos pueden reducir su flujo sanguíneo en la superficie y en las puntas de los dedos. Las arterias ulnar y radial y sus ramas proporcionan toda la sangre que va a la mano. Las arterias de la mano se ilustran en las figuras 3-82 y 3-83, y sus orígenes y recorridos se describen en la tabla 3-15.

ARTERIA ULNAR

La **arteria ulnar** entra en la mano anterior al retináculo de los músculos flexores entre el pisiforme y el gancho del ganchoso, y a través del *conducto ulnar* (de Guyon) (v. fig. 3-70 B). La arteria ulnar discurre lateralmente al nervio ulnar (v. fig. 3-77 A). Se divide en dos ramas terminales: el arco palmar superficial y el arco palmar profundo (figs. 3-82 y figs. 3-83). El **arco palmar superficial** (terminación principal de la arteria ulnar) da origen a tres **arterias digitales palmares comunes** que se anastomosan con las **arterias metacarpianas palmares** procedentes del arco palmar profundo. Cada arteria digital palmar común se divide en un par de **arterias digitales palmares propias,** que discurren a lo largo de los lados adyacentes de los dedos 2.º a 4.º.

ARTERIA RADIAL

La **arteria radial** se curva dorsalmente alrededor del escafoides y el trapecio, y cruza el suelo de la *tabaquera anatómica* (v. fig. 3-65). Entra en la palma entre las cabezas del 1.er músculo interóseo dorsal y a continuación gira medialmente para pasar entre

las cabezas del aductor del pulgar. La arteria radial termina cuando se anastomosa con la rama profunda de la arteria ulnar para formar el **arco palmar profundo,** que depende principalmente de la arteria radial. Este arco cruza los metacarpianos justo distalmente a sus bases (v. fig. 3-79). El arco palmar profundo da origen a tres *arterias metacarpianas palmares* y a la *arteria principal del pulgar* (figs. 3-82 y 3-83). La *arteria radial del índice* pasa a lo largo de la cara lateral del dedo índice; normalmente se origina de la arteria radial, pero también puede hacerlo de la principal del pulgar.

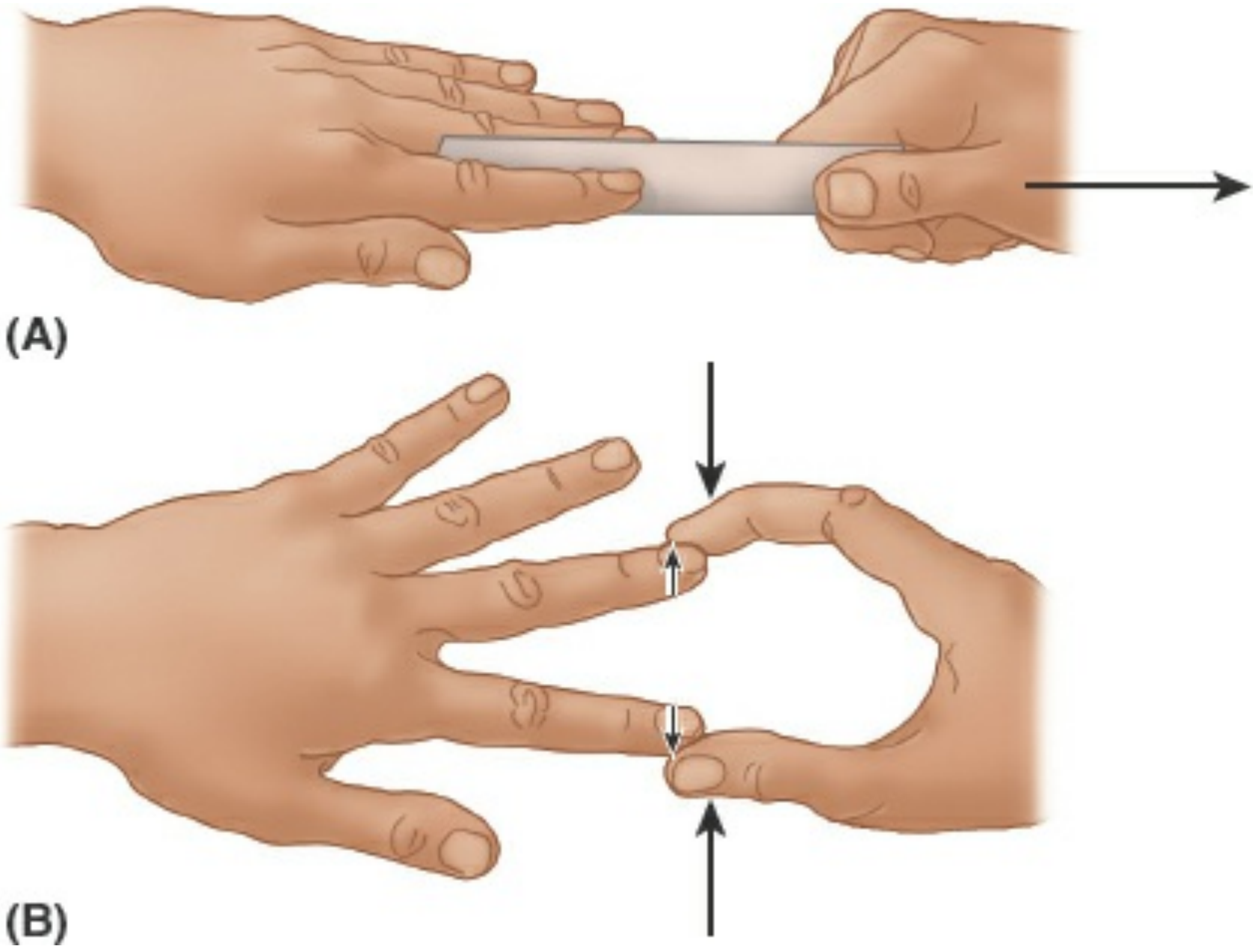

FIGURA 3-80. Exploración de los interóseos (nervio ulnar). A) Interóseos palmares. **B)** Interóseos dorsales.

Venas de la mano

Los *arcos venosos palmares superficial* y *profundo,* relacionados con los arcos (arteriales) palmares superficial y profundo, drenan en las venas profundas del antebrazo (fig. 3-68). Las venas digitales dorsales drenan en tres venas metacarpianas dorsales, que se unen para formar una *red venosa dorsal de la mano* (v. fig. 3-15 A). Superficialmente al metacarpo, esta red se prolonga proximal-mente hacia la cara lateral y se convierte en la *vena cefálica.* La *vena basílica* se origina del lado medial de la red venosa dorsal de la mano.

Nervios de la mano

Los nervios mediano, ulnar y radial inervan la mano (figs. 3-70, 3-77 Y 3-84). Además, algunos ramos o comunicaciones de los nervios cutáneos lateral y posterior pueden aportar fibras que inerven la piel del dorso de la mano. Estos nervios y sus ramos en la mano se ilustran en las figuras 3-85 y 3-86 A y B, y sus orígenes, recorridos y distribuciones se detallan en la tabla 3-16.

En la mano, estos nervios transportan fibras sensitivas de los nervios espinales C6-C8 a la piel, de modo que los dermatomas C6-C8 engloban la mano (fig. 3-86 C y D). Los nervios mediano y ulnar contienen fibras motoras del nervio espinal T1 que

se dirigen a la mano; los músculos intrínsecos de la mano configuran el miotoma T1 (fig. 3-20 F).

NERVIO MEDIANO

El *nervio mediano* entra en la mano a través del túnel carpiano, en profundidad al retináculo de los músculos flexores, junto con los nueve tendones del flexor superficial de los dedos, el flexor profundo de los dedos y el flexor largo del pulgar (fig. 3-84). El **túnel carpiano** es la vía de paso situada en profundidad en relación con el retináculo de los músculos flexores, entre los tubérculos de los huesos escafoides y trapezoide en la cara lateral, y el pisiforme y el gancho del ganchoso en la cara medial (v. fig. 3-32A a C). Distalmente al conducto carpiano, el nervio mediano inerva dos músculos tenares y medio, y los lumbricales 1.º y 2.º (fig. 3-85 A). También emite fibras sensitivas para la piel de toda la superficie palmar, los lados de los tres primeros dedos, la mitad lateral del 4.º dedo y el dorso de las mitades distales de estos dedos. Adviértase, no obstante, que el *ramo cutáneo palmar del nervio mediano,* que inerva la porción central de la palma, se origina proximalmente al retináculo de los músculos flexores y pasa superficial mente a este (o sea, que no pasa a través del túnel carpiano).

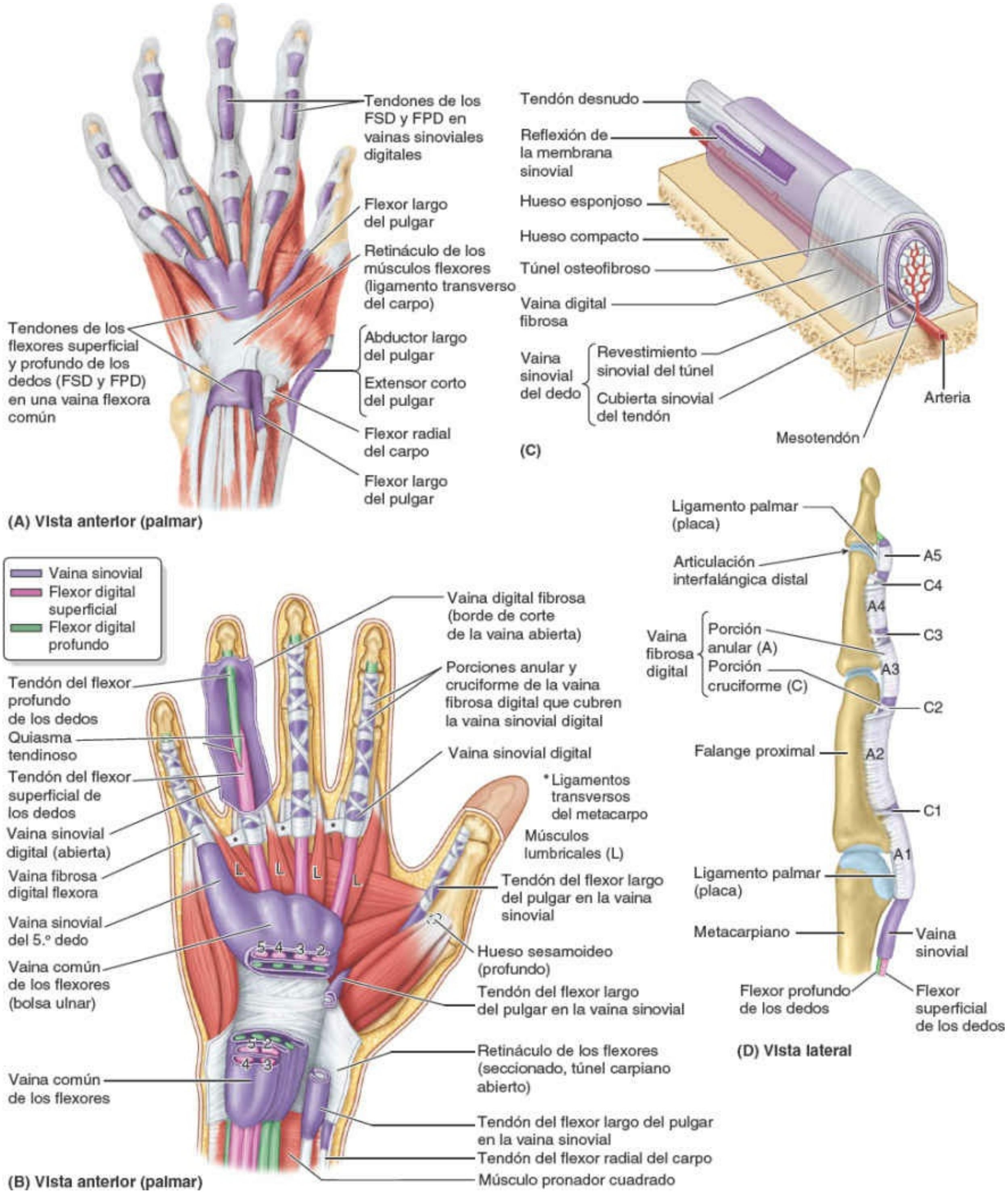

FIGURA 3-81. Tendones flexores, vaina común de los flexores, vainas fibrosas y vainas sinoviales de los dedos. A) Las vainas sinoviales de los tendones flexores largos de los dedos están dispuestas en dos grupos: *1)* proximal o carpiano, posterior al retináculo de los músculos flexores, y *2)* distal o digital, dentro de las vainas fibrosas de los flexores de los dedos. **B)** Tendones, bolsas tendinosas y vainas fibrosas de los dedos. **C)** Estructura de un túnel osteofibroso de un dedo, que contiene un tendón. Dentro de la vaina fibrosa, la vaina sinovial está formada por un revestimiento sinovial (parietal) del túnel y por una cubierta sinovial (visceral) del tendón. Las capas de la vaina sinovial en realidad están separadas sólo por una capa capilar de líquido sinovial, que lubrica las superficies sinoviales para facilitar el deslizamiento del tendón. **D)** Vaina fibrosa digital, mostrando las porciones anular y cruciforme («poleas»).

NERVIO ULNAR

El **nervio ulnar** emerge de debajo del tendón del flexor ulnar del carpo para

abandonar el antebrazo (figs. 3-77 y figs. 3-84). Continúa distalmente hacia el carpo a través del *conducto ulnar* (v. fig. 3-70). Ahí, la fascia lo sujeta a la cara anterior del retináculo de los músculos flexores cuando pasa entre el pisiforme (medialmente) y la arteria ulnar (lateralmente).

Justo en la parte proximal del carpo, el nervio ulnar da origen a un **ramo cutáneo palmar,** que discurre superficialmente respecto al retináculo de los músculos flexores y la aponeurosis palmar para inervar la piel de la cara medial de la palma (fig. 3-85 A).

El **ramo cutáneo dorsal del nervio ulnar** inerva la mitad medial del dorso de la mano, el 5.º dedo y la mitad medial del 4.º dedo (fig. 3-85 B). El nervio ulnar termina en el borde distal del retináculo de los músculos flexores cuando se divide en sus ramos superficial y profundo (v. fig. 3-77 B).

El **ramo superficial del nervio ulnar** aporta ramos cutáneos para las superficies anteriores del dedo más medial y la mitad del siguiente. El **ramo profundo del nervio ulnar** inerva los músculos hipotenares, los dos lumbricales mediales, el aductor del pulgar, la cabeza profunda del flexor corto del pulgar y todos los interóseos. También inerva diversas articulaciones (radiocarpiana, intercarpianas, carpometacarpianas e intermetacarpianas). Con frecuencia se describe al nervio ulnar como el *nervio de los movimientos finos*, ya que inerva la mayoría de los músculos intrínsecos que están implicados en los movimientos complejos de la mano (tabla 3-16).

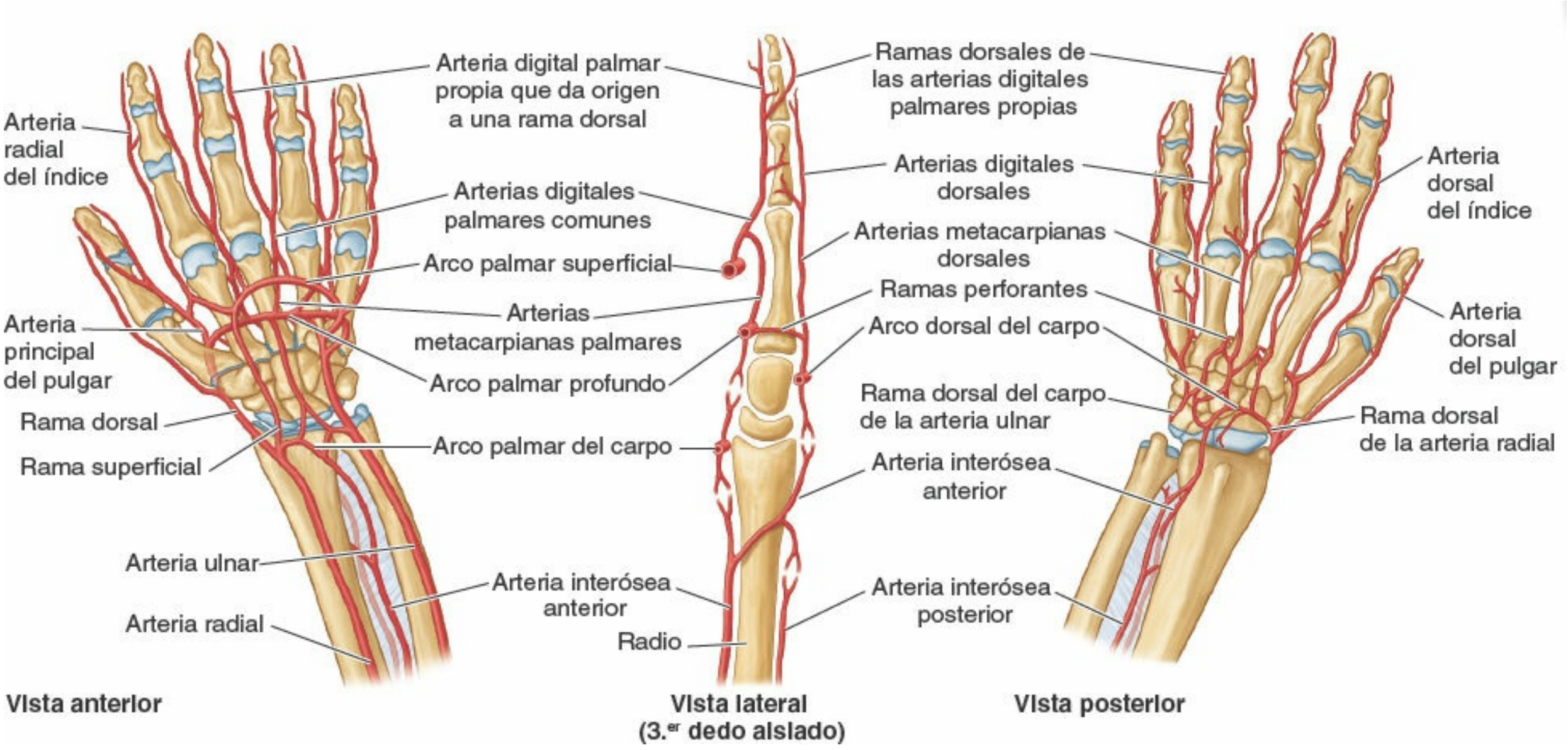

FIGURA 3-82. **Arterias del carpo y de la mano.**

TABLA 3-15. ARTERIAS DE LA MANO

Arteria	Origen	Recorrido
Arco palmar superficial	Continuación directa de la arteria ulnar; el arco se completa en el lado lateral con la rama superficial de la arteria radial u otra de sus ramas	Se incurva lateralmente, profunda a la aponeurosis palmar y superficial a los tendones de los flexores largos; la curva del arco se extiende a través de la palma hasta el nivel del borde distal del pulgar en extensión
Arco palmar profundo	Continuación directa de la arteria radial; el arco se completa en el lado medial con la rama profunda de la arteria ulnar	Se incurva medialmente, profunda a los tendones de los flexores largos; está en contacto con las bases de los metacarpianos
Digitales palmares comunes	Arco palmar superficial	Pasan distalmente sobre los lumbricales hacia las membranas interdigitales de los dedos
Digitales palmares propias	Arterias digitales palmares comunes	Discurren a lo largo de los lados de los dedos 2.º-5.º
Principal del pulgar	Arteria radial cuando gira hacia el interior de la palma	Desciende sobre la cara palmar del 1.er metacarpiano; se divide en la base de la falange proximal en dos ramas que discurren a lo largo de los lados del pulgar
Radial del índice	Arteria radial; aunque puede originarse de la arteria principal del pulgar	Pasa a lo largo del lado lateral del índice hacia su extremo distal
Arco dorsal del carpo	Arterias radial y ulnar	Se arquea en la fascia del dorso de la mano

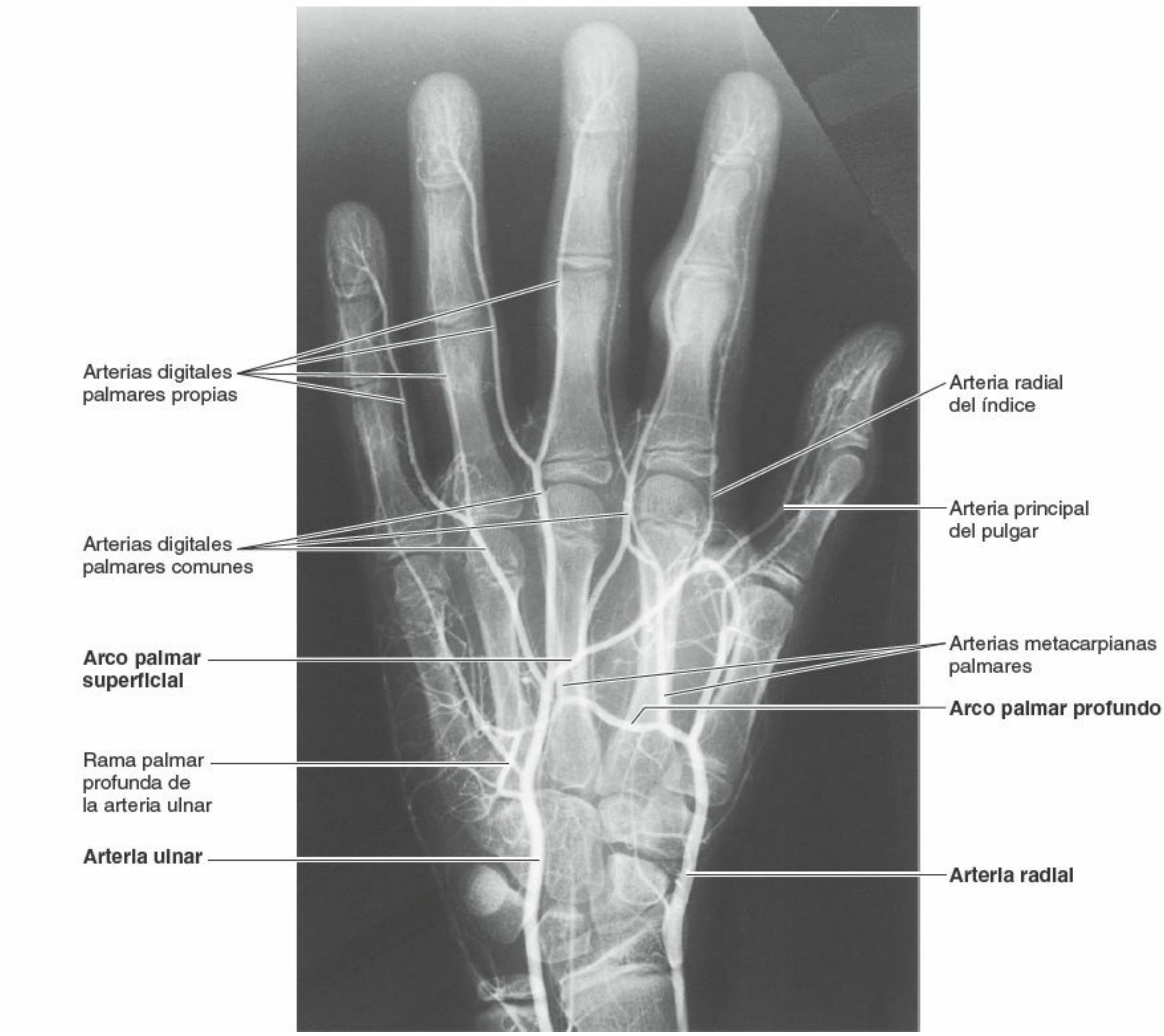

FIGURA 3-83. Arteriografía del carpo y de la mano. Los huesos del carpo de este adolescente están totalmente osificados, pero las placas epifisarias (crecimiento de placas) de los huesos largos siguen abiertas. El cierre se produce cuando se completa el crecimiento, normalmente al final de la adolescencia. (Cortesía del Dr. D. Armstrong, University of Toronto, Ontario, Canada.)

NERVIO RADIAL

El *nervio radial* no inerva ningún músculo de la mano (tabla 3-16). El *ramo superficial del nervio radial* es completamente sensitivo (v. fig. 3-85 B). Perfora la fascia profunda cerca del dorso del carpo para inervar la piel y la fascia de los dos tercios laterales del dorso de la mano, el dorso del pulgar y las porciones proximales del primer dedo y la mitad del siguiente (fig. 3-86 A).

Anatomía de superficie de la mano

El **pulso de la arteria radial,** al igual que los otros pulsos palpables, es un reflejo periférico de la actividad cardíaca. La frecuencia del pulso radial se mide en la zona en que la arteria radial pasa por la superficie anterior del extremo distal del radio, lateralmente al tendón del flexor radial del carpo, que sirve como guía para identificarla (fig. 3-87). En esa localización se pueden notar sus pulsaciones entre los tendones del flexor radial del carpo y el abductor largo del pulgar, donde se puede comprimir contra el radio.

Los *tendones del flexor radial del carpo y el palmar largo* pueden palparse por delante del carpo, un poco lateralmente a su mitad, y suelen ser visibles si se flexiona el puño cerrado contra resistencia. El tendón del palmar largo es más pequeño que el del flexor radial del carpo y no siempre está presente. El tendón del palmar largo sirve como referencia para la localización del nervio mediano, que se sitúa en profundidad al tendón (v. fig. 3-84 B). El *tendón del flexor ulnar del carpo* se puede palpar cuando cruza la cara anterior del carpo, cerca de su lado medial, y se inserta en el pisiforme. El tendón del flexor ulnar del carpo sirve como referencia para la localización del nervio y la arteria ulnares.

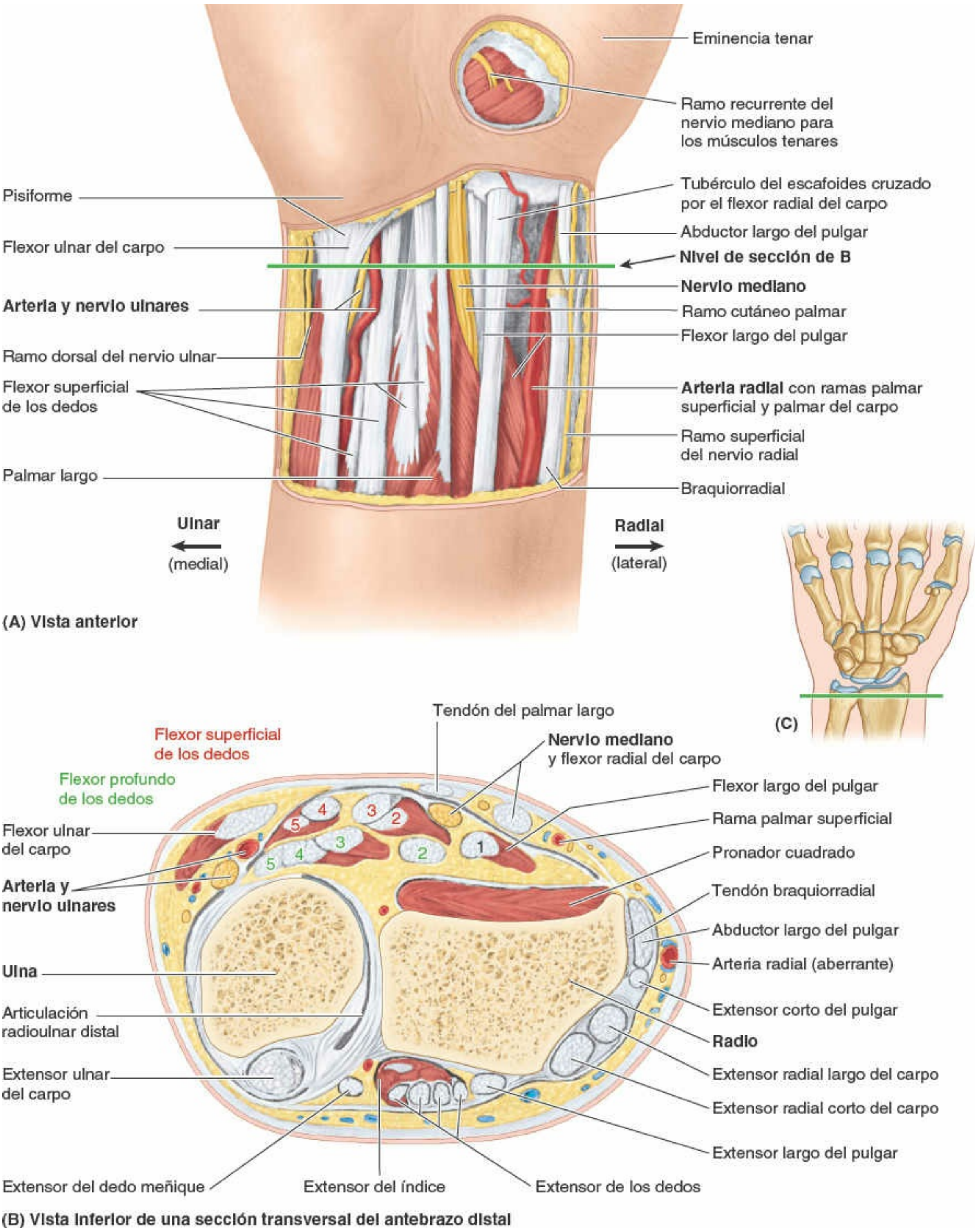

FIGURA 3-84. Estructuras del antebrazo distal (región del carpo). A) Se ha realizado una incisión en la piel a lo largo del surco transverso del carpo, cruzando sobre el hueso pisiforme. Se han extirpado proximalmente la piel y la fascia, permitiendo ver los tendones y las estructuras vasculonerviosas. La incisión circular y la extirpación de la piel y la fascia tenar permiten ver el ramo recurrente del nervio mediano para los músculos tenares; debido a su localización subcutánea, es vulnerable a la lesión cuando esta área se lacera. Los tendones de los músculos flexores superficial y profundo de los dedos están numerados (en **B**) de acuerdo al dedo en que se insertan. **B)** Sección transversal del antebrazo distal que muestra los tendones de los flexores y extensores largos, y las estructuras vasculonerviosas en su recorrido desde el antebrazo hasta la mano. El nervio y la arteria ulnares están cubiertos por el flexor ulnar del carpo; por lo tanto, en este punto no puede detectarse fácilmente el pulso de la arteria. **C)** Imagen de orientación que indica el plano de sección que se muestra en la parte **B.**

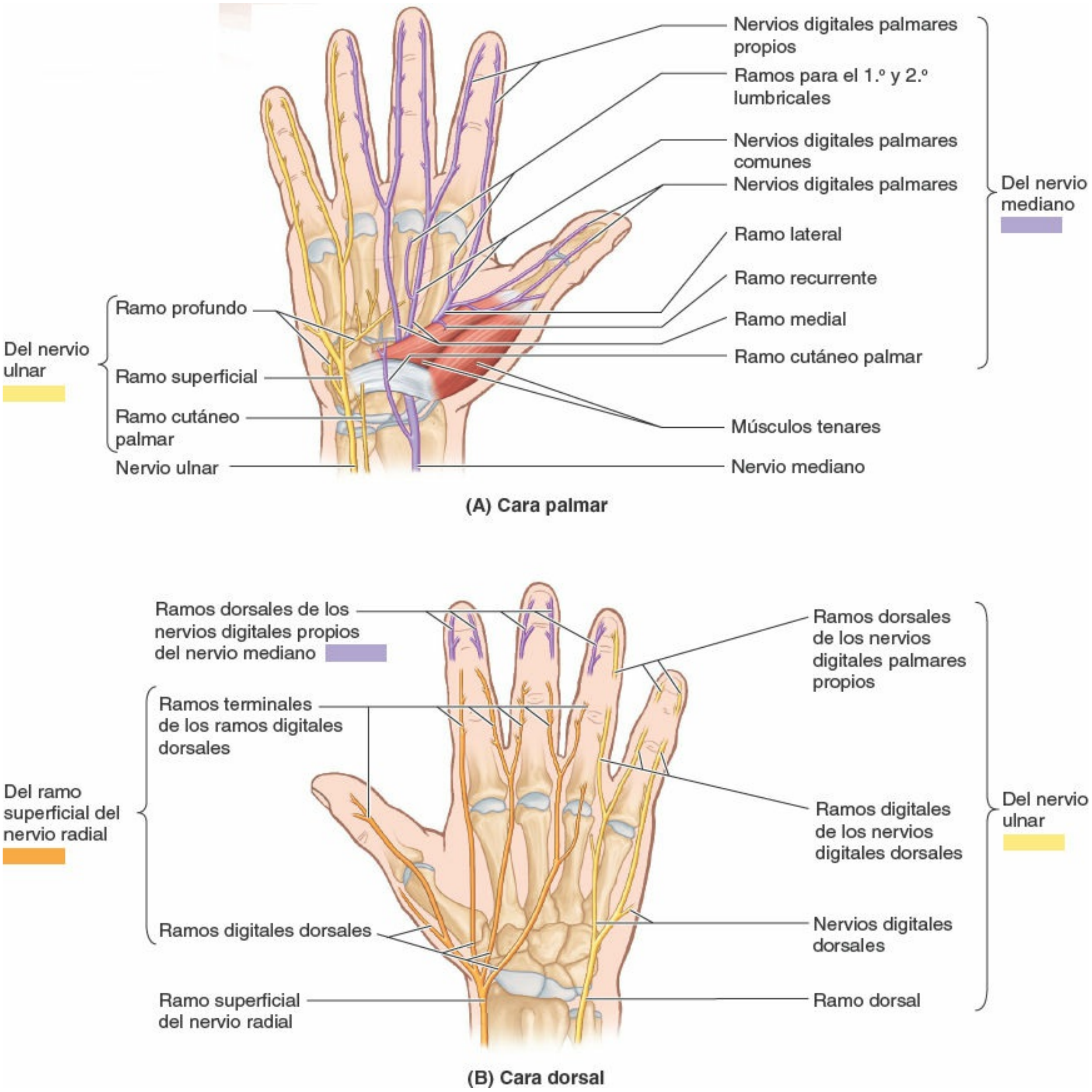

FIGURA 3-85. Ramos de los nervios de la mano.

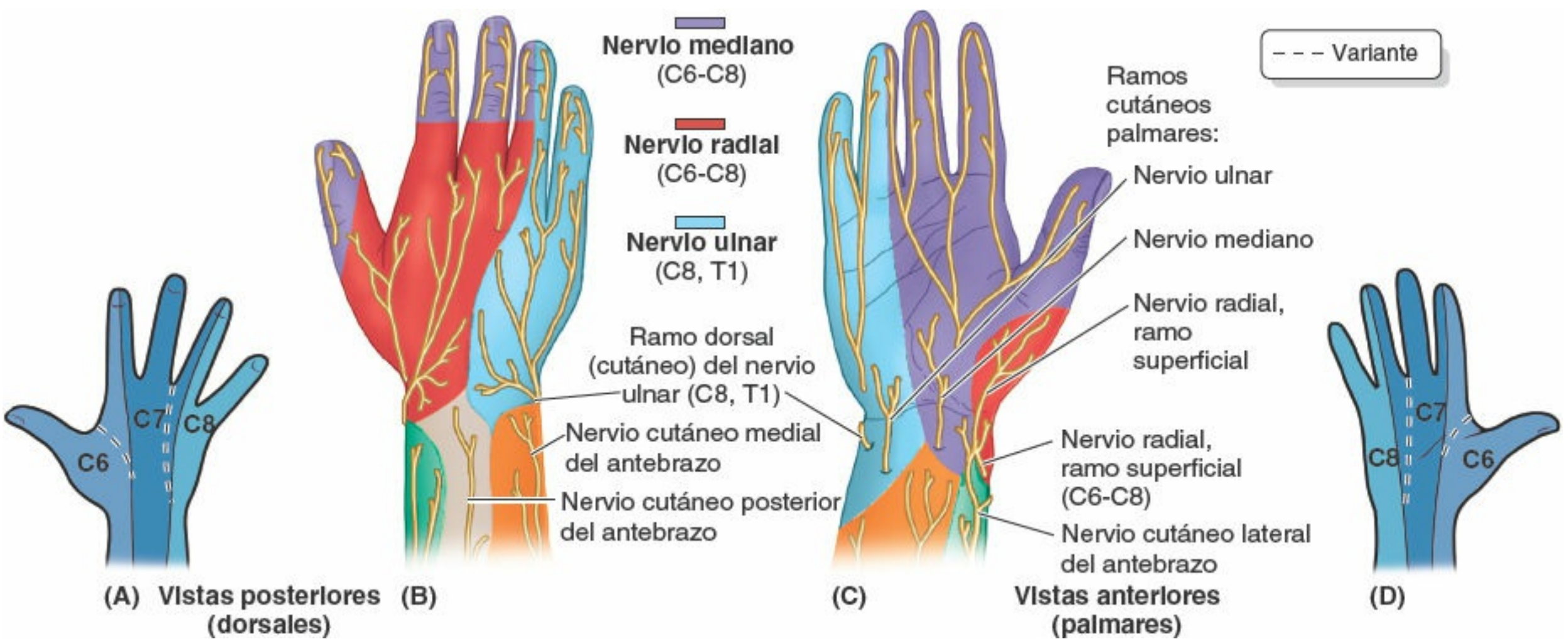

FIGURA 3-86. Inervación sensitiva del carpo y la mano. A) Distribución de los nervios cutáneos de la mano y el carpo. **B)** Distribución de las fibras nerviosas espinales en la mano y el carpo (dermatomas).

TABLA 3-16. NERVIOS DE LA MANO

Nervio	Origen	Recorrido	Distribución
Nervio mediano	Se origina de dos raíces, una del fascículo lateral del plexo braquial (C6 y fibras del C7) y la otra del fascículo medial (C8 y fibras del T1)	Se hace superficial proximal al carpo; pasa profundo al retináculo de los músculos flexores (ligamento transverso del carpo) cuando pasa a través del túnel carpiano hacia la mano	Músculos tenares (excepto el aductor del pulgar y la cabeza profunda del flexor corto del pulgar) y lumbricales laterales (para los dedos 2.º y 3.º); proporciona sensibilidad a la piel de las caras palmar y dorsal distal de los tres primeros y la mitad lateral del 4.º dedos laterales (radiales) y la palma adyacente
Ramo recurrente (tenar) del nervio mediano	Se origina en el nervio mediano una vez ha pasado distal al retináculo de los músculos flexores	Se incurva alrededor del borde distal del retináculo de los músculos flexores; entra en los músculos tenares	Abductor corto del pulgar; oponente del pulgar; cabeza superficial del flexor corto del pulgar
Ramo lateral del nervio mediano	Se origina como una división lateral del nervio mediano cuando entra en la palma de la mano	Discurre lateralmente hacia la parte palmar del pulgar y el lado radial del 2.º dedo	1.er lumbrical; piel de las caras palmar y dorsal distal del pulgar y la mitad radial del 2.º dedo
Ramo medial del nervio mediano	Se origina como división medial del nervio mediano cuando entra en la palma de la mano	Discurre medialmente a las caras adyacentes de los dedos 2.º-4.º	2.º lumbrical; piel de las caras palmar y dorsal distal de los lados adyacentes de los dedos 2.º-4.º
Ramo cutáneo palmar del nervio mediano	Se origina en el nervio mediano justo proximal al retináculo de los músculos flexores	Pasa entre los tendones del palmar largo y el flexor radial del carpo; discurre superficial hacia el retináculo de los músculos flexores	Piel de la parte central de la palma
Nervio ulnar	Es un ramo terminal del fascículo medial del plexo braquial (C8 y fibras de T1; a menudo recibe también fibras de C7)	Se hace superficial en la porción distal del antebrazo, pasando superficial hacia el retináculo de los músculos flexores (ligamento transverso del carpo) para entrar en la mano	La mayor parte de los músculos intrínsecos de la mano (hipotenares, interóseos, aductor del pulgar y cabeza profunda del flexor corto del pulgar, más los lumbricales mediales [para los dedos 4.º y 5.º]); proporciona sensibilidad a las caras palmar y dorsal distal del 1.er dedo y la mitad del 2.º (lado ulnar) y la palma adyacente
Ramo cutáneo palmar del nervio ulnar	Se origina en el nervio ulnar cerca de la porción media del antebrazo	Desciende sobre la arteria ulnar y perfora la fascia profunda en el tercio distal del antebrazo	Piel de la base medial de la palma sobre el carpo medial
Ramo dorsal del nervio ulnar	Se origina en el nervio ulnar alrededor de 5 cm proximal al retináculo de los músculos flexores	Pasa distalmente profundo hacia el flexor ulnar del carpo, perfora dorsalmente la fascia profunda y recorre la cara medial del dorso de la mano, dividiéndose en dos o tres nervios digitales dorsales	Piel de la cara medial del dorso de la mano y porciones proximales del dedo meñique y la mitad medial del dedo anular (a veces también las caras adyacentes de los dedos anular y medio)
Ramo superficial del nervio ulnar	Se origina en el nervio ulnar en el carpo al pasar entre los huesos pisiforme y ganchoso	Tras pasar por el palmar corto se divide en dos nervios digitales palmares comunes	Palmar corto y sensibilidad de la piel de las caras dorsal distal y palmar del 5.º dedo y la cara medial (ulnar) del 4.º dedo y la porción proximal de la palma
Ramo profundo del nervio ulnar		Pasa entre los músculos de la eminencia hipotenar para atravesar profundamente la palma con el arco (arterial) palmar profundo	Músculos hipotenares (abductor, flexor y oponente del dedo meñique), lumbricales de los dedos 4.º y 5.º, todos los interóseos, aductor del pulgar y cabeza profunda del flexor corto del pulgar
Nervio radial, ramo superficial	Se origina en el nervio radial en la fosa del codo	Discurre profundo al braquiorradial, para emerger desde abajo y perforar la fascia profunda lateral hacia la porción distal del radio	Piel de la mitad lateral (radial) de la cara dorsal de la mano y el pulgar, las porciones proximales de las caras dorsales de los dedos 2.º y 3.º y de la mitad lateral (radial) del 4.º dedo

Los *tendones del flexor superficial de los dedos* se pueden palpar cuando se flexionan y extienden alternativamente los dedos. En general, el pulso de la arteria ulnar es difícil de palpar. Los *tendones del abductor largo del pulgar y el extensor corto del pulgar* demarcan el límite anterior de la *tabaquera anatómica* (fig. 3-88), y el *tendón del extensor largo del pulgar* señala su límite posterior. La arteria radial cruza el suelo de la tabaquera anatómica, donde se pueden notar sus pulsaciones (v. fig. 3-65 B). En el suelo de la tabaquera anatómica pueden palparse los huesos *escafoides* y, con menos definición, el *trapecio.*

La piel que recubre el dorso de la mano es delgada y laxa cuando la mano está relajada, lo cual permite formar pliegues cuando se pellizca y tira de ella. La laxitud de la piel se debe a la movilidad del tejido subcutáneo y a los relativamente escasos retináculos (ligamentos) cutáneos fibrosos presentes. En esta región y en las partes proximales de los dedos puede haber pelo, sobre todo en los hombres.

Si se examina el dorso de la mano con el carpo extendido contra resistencia y los dedos abducidos, puede observarse cómo sobresalen los *tendones del extensor de los dedos*, especialmente en personas delgadas (fig. 3-88). Estos tendones no son visibles más allá de los nudillos, ya que ahí se aplanan para formar las expansiones extensoras de los dedos (v. fig. 3-63 B).

Los nudillos que se hacen visibles cuando se cierra el puño están formados por las cabezas de los metacarpianos. Por debajo del laxo tejido subcutáneo y los tendones extensores del dorso de la mano se pueden palpar los metacarpianos. La *red venosa dorsal* es un rasgo distintivo del dorso de la mano (v. fig. 3-15 A).

La piel de la palma es gruesa porque debe resistir el uso y desgaste del trabajo y el ocio (fig. 3-89). Está ricamente dotada de glándulas sudoríparas, pero no contiene pelos ni glándulas sebáceas.

El *arco palmar superficial* pasa por el centro de la palma, a la altura del borde distal del pulgar cuando se encuentra en extensión completa. La porción principal del arco termina en la *eminencia tenar* (fig. 3-87).

El *arco palmar profundo* se encuentra aproximadamente a 1 cm del arco palmar superficial en dirección proximal. En la piel de la palma se observan diversos *surcos de flexión* más o menos constantes allí donde la piel se encuentra firmemente unida a la fascia profunda, que ayudan a localizar heridas palmares y estructuras subyacentes (fig. 3-89 A):

- **Surcos de la región del carpo: proximal, medio y distal.** El surco distal del carpo señala el borde proximal del retináculo de los músculos flexores.
- **Surcos palmares: transversos y longitudinales.** La profundidad de los surcos longitudinales aumenta cuando se opone el pulgar; la de los transversos lo hace cuando se flexionan las articulaciones metacarpofalángicas.
    - **Surco longitudinal radial** (la «línea de la vida» de la quiromancia): rodea parcialmente la *eminencia tenar*, formada por los músculos cortos del pulgar.
    - **Surco palmar proximal (transverso):** comienza en el borde lateral de la palma, superficialmente a la cabeza del 2.º metacarpiano, y se extiende en dirección medial y ligeramente proximal a lo largo de la palma, por encima de los cuerpos de los metacarpianos 3.º a 5.º.
    - **Surco palmar distal (transverso).** El surco palmar distal comienza en o cerca de la comisura entre los dedos índice y medio, cruza la palma con una ligera convexidad, por encima de la cabeza del 3.er metacarpiano y luego proximalmente a las cabezas de los metacarpianos 4.º y 5.º.

En cada uno de los cuatro dedos mediales se observan normalmente *tres surcos digitales transversos de flexión:*

- **Surco digital proximal:** localizado en la raíz del dedo, aproximadamente a 2 cm de la articulación metacarpofalángica en dirección distal.
- **Surco digital medio:** por encima de la articulación interfalángica proximal.
- **Surco digital distal:** por encima de la articulación interfalángica distal o justo

proximalmente a esta.

El pulgar, como dispone de dos falanges, sólo tiene dos surcos de flexión. El surco digital proximal del pulgar cruza oblicuamente en la 1.ª articulación metacarpofalángica o proximalmente a esta. Los **surcos cutáneos** de los pulpejos de los dedos, que forman las *huellas digitales*, se utilizan para la identificación de las personas debido a sus patrones únicos. Los surcos tienen la función fisiológica de disminuir el deslizamiento de los objetos que se agarran.

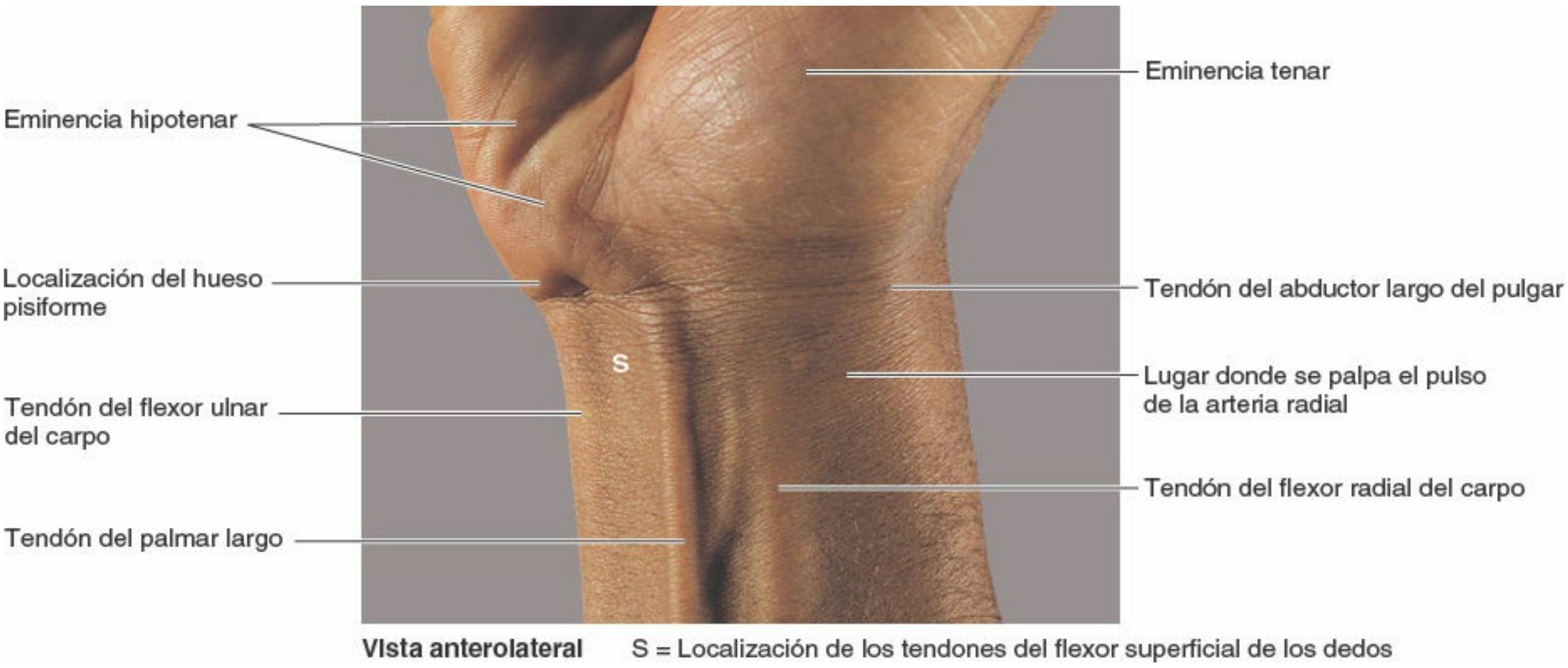

FIGURA 3-87. **Anatomía de superficie de la región anterior del carpo.**

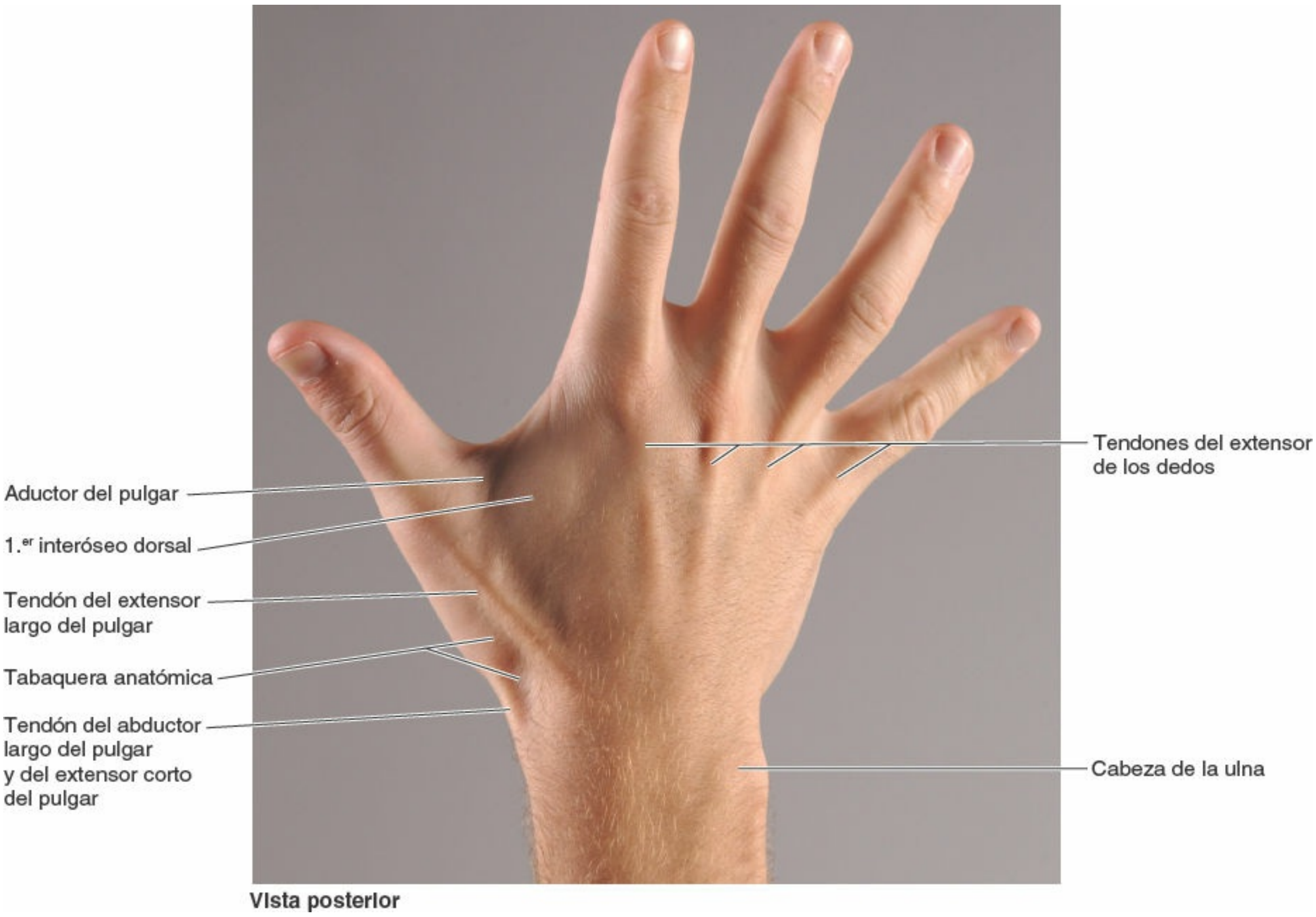

FIGURA 3-88. **Anatomía de superficie del dorso de la mano.**

ARTICULACIONES DEL MIEMBRO SUPERIOR

En el *movimiento de la cintura escapular* (cintura pectoral) están implicadas las articulaciones esternoclavicular, acromioclavicular y del hombro (fig. 3-90), que suelen moverse simultáneamente. La presencia de defectos funcionales en cualquiera de estas articulaciones limita los movimientos de la cintura escapular. La movilidad de la escápula es esencial para que el miembro superior se pueda mover libremente. La clavícula forma un puntal (extensión) que mantiene la escápula, y en consecuencia la articulación glenohumeral (del hombro), separada del tórax para que se pueda mover libremente. La clavícula define el radio de rotación del hombro (mitad de la cintura escapular más articulación del hombro) en la articulación esternoclavicular. Los 15° a 20° de movimiento de la articulación acromioclavicular permiten el posicionamiento de la cavidad glenoidea necesario para los movimientos del brazo.

Cuando *se explora la amplitud de movimiento de la cintura escapular* debe tenerse en cuenta tanto la movilidad escapulotorácica (movimiento de la escápula sobre la pared torácica) como la del hombro. Aunque los 30° iniciales de la abducción se pueden llevar a cabo sin que se mueva la escápula, el movimiento conjunto de elevación completa del brazo se produce en una relación de 2:1: por cada 3° de elevación, la articulación del hombro confiere aproximadamente 2° y la unión escapulotorácica fisiológica 1°.

En otras palabras, cuando se ha elevado el miembro y el brazo ha quedado en situación vertical al lado de la cabeza (180° de abducción o flexión del brazo), en 120° ha participado la articulación del hombro y en 60° lo ha hecho la unión escapulotorácica. Esto se conoce como **ritmo escapulohumeral** (fig. 3-92 C). Los movimientos importantes de la cintura escapular son los de la escápula (tabla 3-3): elevación y descenso, protracción (lateral o movimiento hacia delante de la escápula) y retracción (medial o movimiento hacia atrás de la escápula), y rotación.

Articulación esternoclavicular

La **articulación esternoclavicular** es una articulación sino-vial en silla de montar, pero funciona como una articulación esferoidea. La articulación esternoclavicular está dividida en dos compartimentos por un *disco articular*. Este disco se une firmemente a los *ligamentos esternoclaviculares anterior* y *posterior* (unos engrosamientos de la membrana fibrosa de la cápsula articular), y al *ligamento interclavicular* (fig. 3-90).

La gran solidez de la articulación esternoclavicular es consecuencia de estas uniones. Así, aunque el disco articular sirve para absorber las fuerzas de choque transmitidas a la clavícula desde el miembro superior, las luxaciones de clavícula son raras (a diferencia de las fracturas, que son relativamente frecuentes).

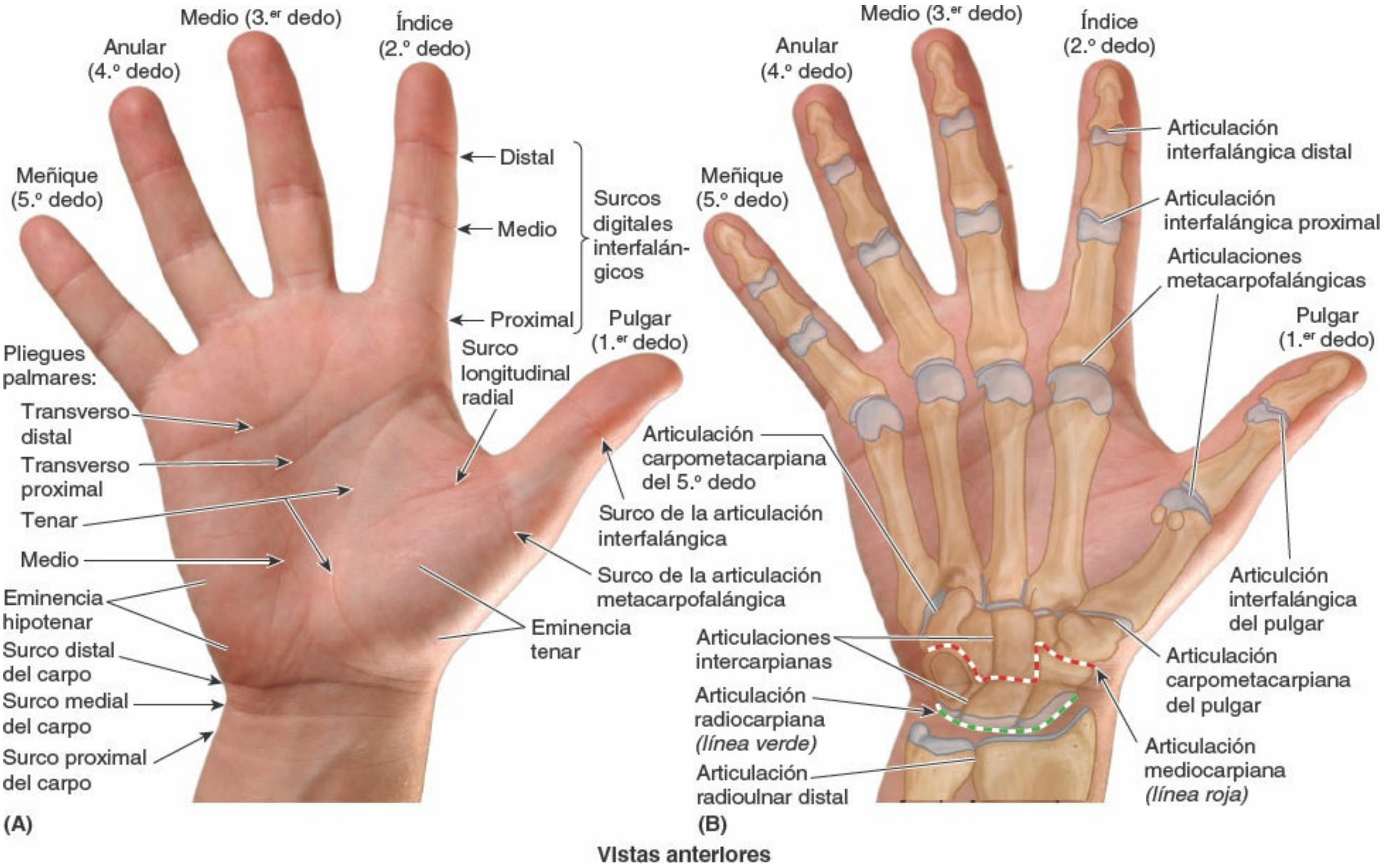

FIGURA 3-89. Anatomía de superficie de la cara palmar de la mano.

La esternoclavicular es la única articulación entre el miembro superior y el esqueleto axial, y se puede palpar fácilmente porque la extremidad esternal de la clavícula se encuentra por encima del manubrio del esternón.

SUPERFICIES ARTICULARES

La extremidad esternal de la clavícula se articula con el manubrio del esternón y el 1.er cartílago costal. Las superficies articu-lares están recubiertas de fibrocartílago.

CÁPSULA ARTICULAR

La *cápsula articular* rodea la articulación esternoclavicular englobando la epífisis de la clavícula en su extremidad esternal. Se inserta en los márgenes de las superficies articulares, incluida la periferia del disco articular. Una *membrana sinovial* recubre la superficie interna de la *membrana fibrosa de la cápsula articular*, y se extiende hasta los bordes de las superficies articulares.

LIGAMENTOS

La estabilidad de la articulación esternoclavicular depende de sus ligamentos y su disco articular. Los **ligamentos esterno claviculares anterior** y **posterior** refuerzan la cápsula anterior y posteriormente. El **ligamento interclavicular** refuerza la cápsula superiormente; se extiende desde la extremidad esternal de una clavícula hasta la de la contralateral, y en su recorrido se inserta también en el borde superior del manubrio del esternón. El **ligamento costoclavicular** ancla la superficie inferior de la extremidad esternal de la clavícula a la 1.ª costilla y a su cartílago costal, con lo que limita la elevación de la cintura escapular.

CUADRO CLÍNICO

MANO

Contractura de Dupuytren de la fascia palmar

La *contractura de Dupuytren* es una enfermedad de la fascia palmar que provoca acortamiento, engrosamiento y fibrosis progresivos de la fascia palmar y la aponeurosis palmar. La degeneración fibrosa de las bandas longitudinales de la aponeurosis en el lado medial de la mano tracciona los dedos 4.º y 5.º, lo que provoca una flexión parcial al nivel de las articulaciones metacarpofalángicas e interfalángicas proximales (fig. C3-30 A).

La contractura suele ser bilateral y se observa en algunos hombres de más de 50 años de edad. Su causa es desconocida, pero la evidencia apunta a una predisposición hereditaria. Este trastorno se manifiesta primero como engrosamientos nodulares de la aponeurosis palmar que se adhieren a la piel. Gradualmente, la contractura progresiva de las bandas longitudinales produce crestas elevadas en la piel de la palma que se extienden desde la parte proximal de la mano hasta la base de los dedos 4.º y 5.º (fig. C3-30 B). Por lo general, el tratamiento de la contractura de Dupuytren implica la escisión quirúrgica de todas las partes fibrosadas de la fascia palmar para liberar los dedos (Salter, 1999).

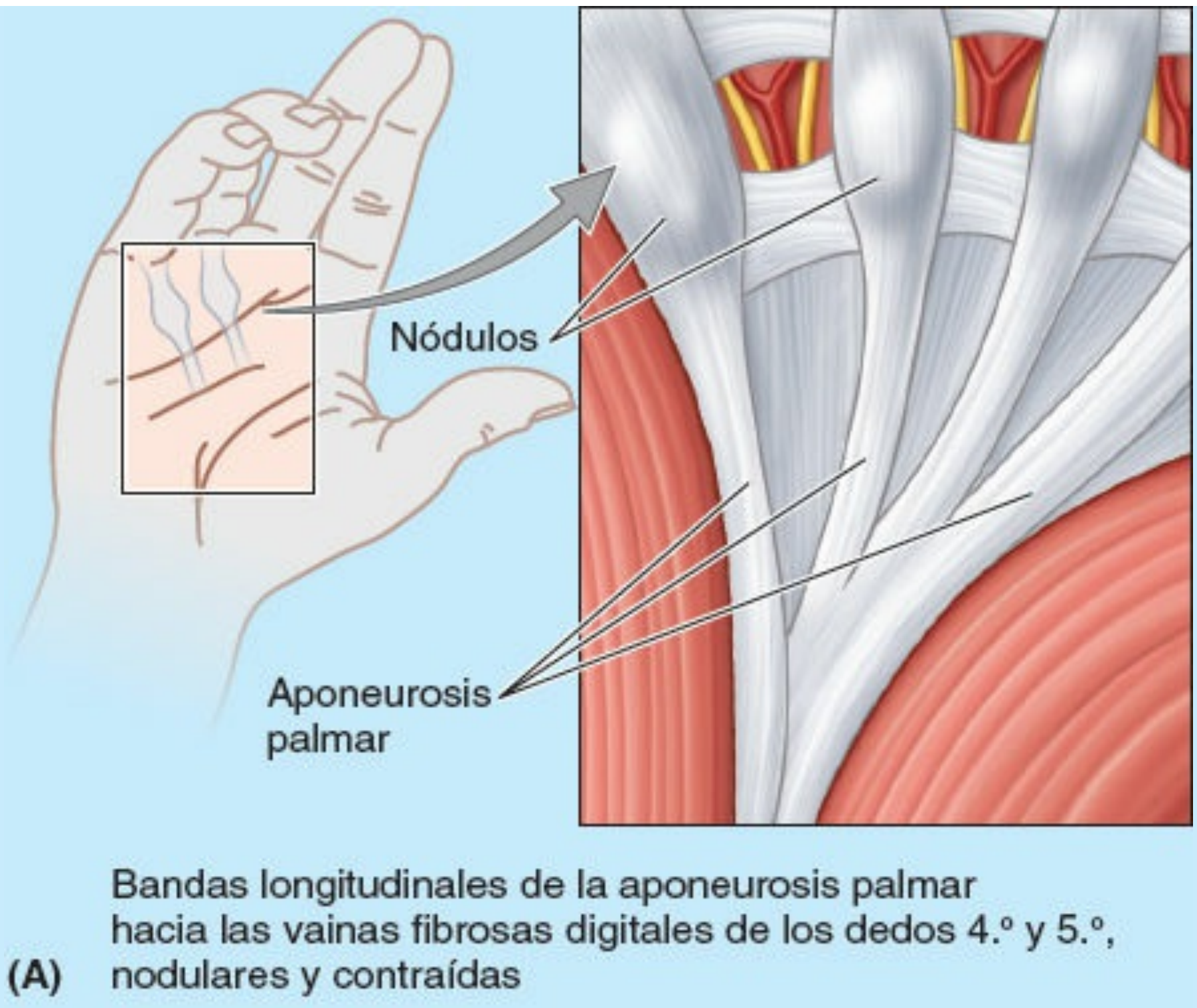

FIGURA C3-30. Contractura de Dupuytren.

Infecciones de la mano

Dado que la fascia palmar es gruesa y fuerte, las tumefacciones resultantes de infecciones de la mano aparecen generalmente en el dorso de la mano, donde la fascia es más delgada. Los espacios fasciales potenciales de la palma son importantes porque pueden llegar a infectarse. Los espacios fasciales determinan la extensión y dirección de la propagación del pus formado en estas infecciones.

Según el lugar de la infección, el pus se acumulará en los compartimentos tenar, hipotenar, mediopalmar o aductor (fig. 3-75 A). El tratamiento antibiótico ha hecho que las infecciones que se extienden más allá de estos compartimentos fasciales sean excepcionales, pero una infección no tratada puede propagarse proximalmente desde el espacio mediopalmar a través del túnel carpiano hasta el antebrazo, anterior al pronador cuadrado y su fascia.

Tenosinovitis

Las lesiones como una herida punzante en un dedo con un clavo oxidado pueden provocar *infección de las vainas sinoviales del dedo* (v. fig. 3-81 A). Cuando se produce la inflamación del tendón y la vaina sinovial *(tenosinovitis)*, el dedo está tumefacto y el movimiento resulta doloroso. Dado que los tendones de los dedos 2.º a 4.º casi siempre tienen vainas sinoviales independientes, la infección normalmente se confina al dedo infectado. Sin embargo, si la infección no se trata, los extremos proximales de estas vainas pueden romperse y permitir que la infección se propague por el espacio mediopalmar (v. fig. 3-75 B).

Debido a que la vaina sinovial del dedo meñique se continúa normalmente con la vaina común de los flexores (v. fig. 3-81 B), la tenosinovitis en este dedo puede propagarse hacia la vaina común de los flexores, y así, a través de la palma y el túnel carpiano, hasta la parte anterior del antebrazo, drenando en el espacio situado entre el pronador cuadrado y los tendones flexores que lo cubren *(espacio de Parona)*. Igualmente, la tenosinovitis del pulgar puede extenderse a través de la vaina sinovial continua del flexor largo del pulgar (bolsa radial). El alcance de una infección a partir de los dedos depende de las variaciones en sus conexiones con la vaina común de los flexores.

Los tendones del abductor largo del pulgar y del extensor corto del pulgar se encuentran en la misma vaina tendinosa en el dorso de la muñeca. La fricción excesiva de estos tendones provoca el engrosamiento fibroso de la vaina y la estenosis del túnel osteofibroso. La fricción excesiva se debe al uso enérgico repetido de las manos al agarrar y retorcer (p. ej., al escurrir ropa). Este trastorno, conocido como *tenosinovitis estenosante de De Quervain*, causa dolor en el carpo que irradia proximal-mente hacia el antebrazo y distalmente hacia el pulgar. Existe una sensibilidad dolorosa local sobre la vaina común de los flexores en la cara lateral del carpo.

El engrosamiento de una vaina fibrosa del dedo en su cara palmar produce la estenosis del túnel osteofibroso, consecuencia del uso enérgico repetido de los dedos. Si los tendones de los flexores superficial y profundo de los dedos aumentan de tamaño proximalmente al túnel, la persona es incapaz de extender el dedo. Cuando el dedo se extiende pasivamente, se oye un chasquido. La flexión produce otro chasquido cuando el tendón engrosado se mueve. Esta afección se denomina tenosinovitis estenosante digital (*dedo en gatillo* o en resorte) (fig. C3-31).

Laceración de los arcos palmares

Generalmente, cuando los arcos palmares (arteriales) se laceran, se produce una hemorragia abundante. Cuando los arcos están lacerados, puede que ligar sólo una de las arterias del antebrazo sea insuficiente, ya que estos vasos suelen tener numerosas comunicaciones en el antebrazo y la mano, y por lo tanto sangran por ambos extremos. Para obtener un campo quirúrgico incruento para el tratamiento de lesiones complicadas de la mano, puede ser necesario comprimir la arteria braquial y sus ramas proximalmente al codo (p. ej., mediante un

torniquete neumático). Este procedimiento impide que la sangre alcance las arterias radial y ulnar a través de las anastomosis en torno al codo (v. fig. 3-67, vista palmar).

Isquemia de los dedos

El frío y los estímulos emocionales provocan típicamente crisis bilaterales intermitentes de *isquemia de los dedos,* evidenciada por cianosis y que a menudo se acompaña de parestesias y dolor. Este trastorno puede deberse a una anomalía anatómica o a una enfermedad subyacente. Cuando su causa es idiopática (desconocida) o primaria, se denomina *síndrome* (enfermedad) *de Raynaud.*

FIGURA C3-31. Tenosinovitis estenosante (dedo en gatillo o en resorte).

Las arterias del miembro superior están inervadas por nervios simpáticos. Las fibras postsinápticas procedentes de los ganglios simpáticos entran en nervios que forman el plexo braquial y se distribuyen a las arterias de los dedos a través de ramos que se originan en el plexo. Para tratar la isquemia provocada por un síndrome de Raynaud, puede ser necesario llevar a cabo una *simpatectomía* (escisión de un segmento de un nervio simpático) *presináptica* cervicodorsal para dilatar las arterias de los dedos.

Lesiones del nervio mediano

Las lesiones del nervio mediano suelen producirse en dos lugares: el antebrazo y el carpo. La localización más frecuente es donde el nervio pasa a través del túnel carpiano.

SÍNDROME DEL TÚNEL CARPIANO

El síndrome del túnel carpiano (conducto carpiano) es el resultado de cualquier lesión que reduce de modo significativo el tamaño del conducto carpiano (fig. C3-32A a D), o más frecuentemente, que aumenta el tamaño de alguna de las estructuras (o de sus envolturas) que pasan a través de él (p. ej., inflamación de las vainas sinoviales). La retención de líquidos, las infecciones y el ejercicio excesivo con los dedos pueden provocar la hinchazón de los tendones o de sus vainas sinoviales. El nervio mediano es la estructura más sensible del conducto carpiano. Este nervio tiene dos ramos terminales sensitivos que inervan la piel de la mano; de aquí que pueda aparecer *parestesia* (hormigueo), *hipoestesia* (disminución de la sensibilidad) o *anestesia* (ausencia de sensibilidad) en el pulgar, los dos dedos adyacentes y la mitad lateral del siguiente. El ramo palmar del nervio mediano se origina proximal al conducto car-piano y no lo atraviesa; de este modo, la sensibilidad de la parte central de la palma se mantiene intacta. Este nervio tiene también un ramo terminal motor, el ramo recurrente, que inerva los tres músculos tenares (v. fig. 3-85 A).

Si no se alivia la causa de la compresión, puede producirse una pérdida progresiva de coordinación y potencia en el pulgar (debido a la debilidad del abductor corto del pulgar y del oponente del pulgar). Los individuos con síndrome del túnel carpiano son incapaces de oponer el pulgar (fig. C3-32 E) y tienen dificultades para abotonarse una camisa, así como para agarrar objetos como un peine. A medida que avanza el trastorno, las alteraciones sensitivas irradian al antebrazo y la axila. Los síntomas de la compresión pueden reproducirse comprimiendo el nervio mediano con el dedo en el carpo durante unos 30 s. Para aliviar la compresión y los síntomas resultantes, puede ser necesaria la división quirúrgica, parcial o completa, del retináculo de los músculos flexores, una intervención denominada *liberación del túnel carpiano.* La incisión para la liberación del túnel car-piano se realiza cerca del lado medial del carpo y el retináculo de los músculos flexores, con el fin de evitar posibles lesiones del ramo recurrente del nervio mediano.

TRAUMATISMOS DEL NERVIO MEDIANO

A menudo, la laceración del carpo causa una *lesión del nervio mediano,* ya que este se encuentra relativamente próximo a la superficie. En las tentativas de suicidio cortándose en la región del carpo (muñeca) suele lesionarse el nervio mediano justo proximal al retináculo de los múscu los flexores. Esto provoca parálisis de los músculos tenares y de los dos primeros lumbricales. Por ello, es imposible la oposición del pulgar, y el control fino de los movimientos de los dedos 2.º y 3.º está alterado. También hay pérdida de sensibilidad en el pulgar,

los dos dedos adyacentes y parte del siguiente.

La mayoría de las lesiones del miembro superior afecta a la oposición del pulgar (v. fig. 3-76). No cabe duda de que las lesiones de los nervios de los músculos intrínsecos de la mano, especialmente el nervio mediano, tienen los efectos más graves sobre este complejo movimiento. Si se secciona el nervio mediano en el antebrazo o en el carpo, no puede oponerse el pulgar; no obstante, el abductor largo del pulgar y el aductor del pulgar (inervados por los nervios interóseo posterior y ulnar, respectivamente) pueden imitar la oposición, aunque de forma ineficaz.

Las lesiones del nervio mediano debidas a una herida penetrante en la región del codo provocan pérdida de flexión de las articulaciones interfalángicas proximal y distal de los dedos 2.º y 3.º. La capacidad para flexionar las articulaciones metacarpofalángicas de estos dedos se halla también afectada, ya que los ramos digitales del nervio mediano inervan al 1.er y 2.º lumbricales. La *mano simiesca* (fig. C3-32 F) hace referencia a una deformidad en la cual los movimientos del pulgar están limitados a su flexión y extensión en el plano de la palma. Este trastorno está causado por la incapacidad para oponer el pulgar y por su abducción limitada. El ramo recurrente del nervio mediano para los músculos tenares (v. fig. 3-84 A) es subcutáneo, y laceraciones relativamente poco importantes de la eminencia tenar pueden seccionarlo. La sección de este nervio paraliza los músculos tenares, con lo que el pulgar pierde gran parte de su función.

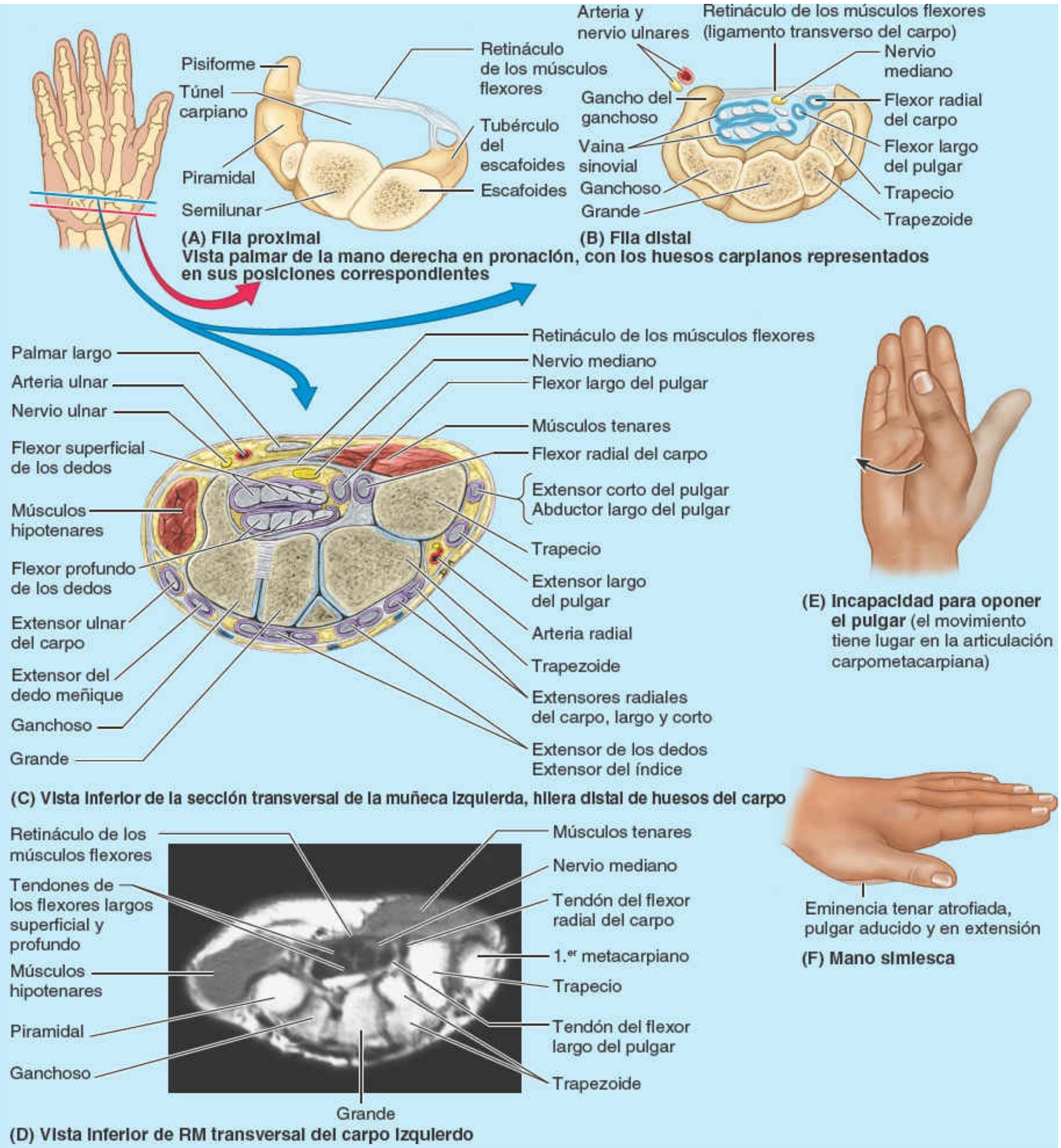

FIGURA C3-32. **Síndrome de túnel carpiano.**

Síndrome del conducto ulnar

Puede producirse una *compresión del nervio ulnar* al nivel del carpo cuando pasa entre el pisiforme y el gancho del ganchoso. La depresión entre estos huesos se convierte mediante el ligamento pisiganchoso en un conducto ulnar osteofibroso (canal de Guyon) (v. fig. 3-70 B). El *síndrome del conducto ulnar* (síndrome del canal de Guyon) se manifiesta por hipoestesia en el dedo medial y parte del siguiente, y debilidad de los músculos intrínsecos de la mano.

Puede producirse la deformidad «en garra» de los dedos 4.º y 5.º, pero a diferencia de lo que ocurre en la lesión proximal del nervio ulnar, su capacidad para la flexión no está afectada y no hay desviación radial de la mano.

Neuropatía del manillar

Las personas que recorren largas distancias en bicicleta con las manos extendidas en los puños del manillar aplican presión sobre los ganchos de sus huesos ganchosos (v. fig. 3-70 B), lo que comprime los nervios ulnares. Este tipo de compresión nerviosa, a la que se ha denominado *neuropatía del manillar*, provoca un déficit sensitivo en el borde medial de la mano y debilidad de los músculos intrínsecos de la mano.

Lesión del nervio radial en el brazo y pérdida de habilidad manual

Aunque el nervio radial no inerva músculos en la mano, la lesión de este nervio en el brazo por una fractura del cuerpo del húmero puede provocar importantes incapacidades de la mano. La incapacidad más típica es la imposibilidad para extender el carpo, debido a la *parálisis de los músculos extensores del antebrazo*, a los que inerva el nervio radial (v. fig. 3-61 B; tabla 3-11). La mano está flexionada al nivel del carpo y se encuentra fláccida, un cuadro que se conoce como *mano péndula* (v. cuadro clínico «Lesión del nervio radial en el brazo»). Los dedos de la mano relajada también permanecen flexionados al nivel de las articulaciones metacarpofalángicas. La pérdida de la capacidad de extensión a nivel de la muñeca afecta a la relación de tensión y longitud de los músculos flexores de la muñeca y de los dedos. Esto disminuye drásticamente la fuerza de prensión y la elevación funcional.

Las articulaciones interfalángicas pueden extenderse débilmente gracias a la acción de los lumbricales y los interóseos, que están intactos, ya que son inervados por los nervios mediano y ulnar (v. tabla 3-13). El nervio radial sólo tiene una pequeña zona cutánea de inervación exclusiva en la mano. Por ello, la extensión de la anestesia es mínima, incluso en lesiones graves del nervio radial, y normalmente está confinada a una pequeña área en la parte lateral del dorso de la mano.

Dermatoglifos

La dermatoglifia, la ciencia que estudia los patrones de las crestas epidérmicas de la palma de la mano, denominadas *dermatoglifos*, es una extensión útil de la exploración física convencional en personas que sufren determinadas anomalías congénitas y enfermedades genéticas. Por ejemplo, las personas con trisomía 21 (síndrome de Down) presentan unos dermatoglifos muy característicos. Asimismo, a menudo también tienen un único surco palmar transverso (surco simiesco); no obstante, aproximadamente el 1 % de la población general posee ese surco y no presenta ninguna de las demás características clínicas del síndrome.

Heridas palmares e incisiones quirúrgicas

Es preciso tener presente la localización de los arcos palmares superficial y profundo cuando se examinan heridas en la palma de la mano y cuando se realizan incisiones palmares. Además, es importante saber que el arco palmar

superficial se encuentra al mismo nivel que el extremo distal de la vaina común de los flexores (v. figs. 3-77 A y 3-81). Como se ha comentado anteriormente, las heridas o incisiones sobre la cara medial de la eminencia tenar pueden lesionar el ramo recurrente del nervio mediano para los músculos tenares (v. cuadro clínico «Traumatismos del nervio mediano»).

Puntos fundamentales

MANO

Movimientos. Los movimientos más amplios (de mayor extensión) y potentes de la mano y de los dedos (agarrar, pinzar y señalar) están producidos por músculos extrínsecos con vientres carnosos que se localizan a distancia de la mano (cerca del codo) y por tendones largos que se dirigen a la mano y los dedos. ● Los movimientos más cortos, delicados y débiles (escribir a mano o a máquina, y tocar instrumentos musicales), y el posicionamiento de los dedos para los movimientos más potentes, dependen en gran medida de los músculos intrínsecos.

Organización. Los músculos y tendones de la mano se disponen en cinco compartimentos fasciales: dos compartimentos radiales (tenar y aductor) que actúan sobre el pulgar, un compartimento ulnar (hipotenar) que actúa sobre el dedo meñique, y dos más centrales que actúan sobre los cuatro dedos mediales (uno palmar para los tendones de los flexores largos y para los lumbricales, y uno profundo entre los metacarpianos para los interóseos).

Músculos. La mayor parte de la masa de los músculos intrínsecos actúa sobre el pulgar, que está dotado de una gran libertad de movimientos. De hecho, si se cuentan también los extrínsecos, el pulgar está dotado de ocho músculos que inducen y controlan la amplia variedad de movimientos que distinguen a la mano humana. ● Los interóseos generan múltiples movimientos: los interóseos dorsales (junto con los abductores del pulgar y del dedo meñique) abducen los dedos, mientras que los palmares (junto con el aductor del pulgar) los aducen. Ambos movimientos tienen lugar en las articulaciones metacarpofalángicas. ● Cuando actúan de forma conjunta con los lumbricales, los interóseos flexionan las articulaciones metacarpofalángicas y extienden las interfalángicas de los cuatro dedos mediales (el movimiento en Z).

Vascularización. La vascularización de la mano se caracteriza por la presencia de múltiples anastomosis entre los vasos radiales y ulnares, y los palmares y dorsales. ● En conjunto, las arterias de la mano constituyen una red anastomótica periarticular que se distribuye alrededor de las articulaciones colectivas del carpo y la mano. En consecuencia, en general todas las partes de la mano disponen de sangre en todas las posiciones y mientras se realizan funciones (agarre o prensión) que podrían afectar especialmente a las estructuras palmares. ● Las arterias de los dedos también son capaces de constreñirse cuando hace frío para conservar el calor y de dilatarse (mientras la mano suda) para irradiar el exceso de calor. ● La red venosa dorsal superficial suele utilizarse para la administración de líquidos por vía intravenosa.

Inervación. A diferencia de lo que sucede en los dermatomas del tronco y de las porciones proximales de los miembros, en la mano las zonas de inervación cutánea y las acciones de la inervación motora están bien definidas, al igual que los déficits funcionales. ● Desde el punto de vista de su estructura intrínseca, el nervio radial sólo es sensitivo a través de su ramo superficial que se dirige al dorso de la mano. ● El nervio mediano es el más importante en la función del pulgar y la sensibilidad de los tres dedos y medio laterales y la palma adyacente, mientras que el ulnar se encarga del resto. ● Los músculos intrínsecos de la mano constituyen el miotoma T1. ● Los nervios y vasos palmares son dominantes, y tienen a su cargo no sólo la cara palmar (más sensible y funcional) sino también la cara dorsal del extremo distal de los dedos (lechos ungueales).

MOVIMIENTOS

Aunque la articulación esternoclavicular es extremadamente sólida, está dotada de una movilidad significativa para que se puedan mover la cintura escapular y el miembro superior (figs. 3-91 y 3-92 D). En la elevación completa del miembro, la

clavícula se levanta hasta un ángulo de aproximadamente 60°. Cuando la elevación se lleva a cabo mediante flexión, se acompaña de rotación de la clavícula alrededor de su eje longitudinal. La articulación esternoclavicular también puede moverse anterior o posteriormente en un ángulo de hasta 25° a 30°. Aunque no se hace con frecuencia, excepto tal vez en la calistenia (ejercicios de gimnasia sistemáticos), es capaz de realizar estos movimientos secuencialmente desplazando su extremidad acromial en un trayecto circular (una forma de *circunducción*).

IRRIGACIÓN

La articulación esternoclavicular está irrigada por las arterias torácica interna y supraescapular (v. fig. 3-39).

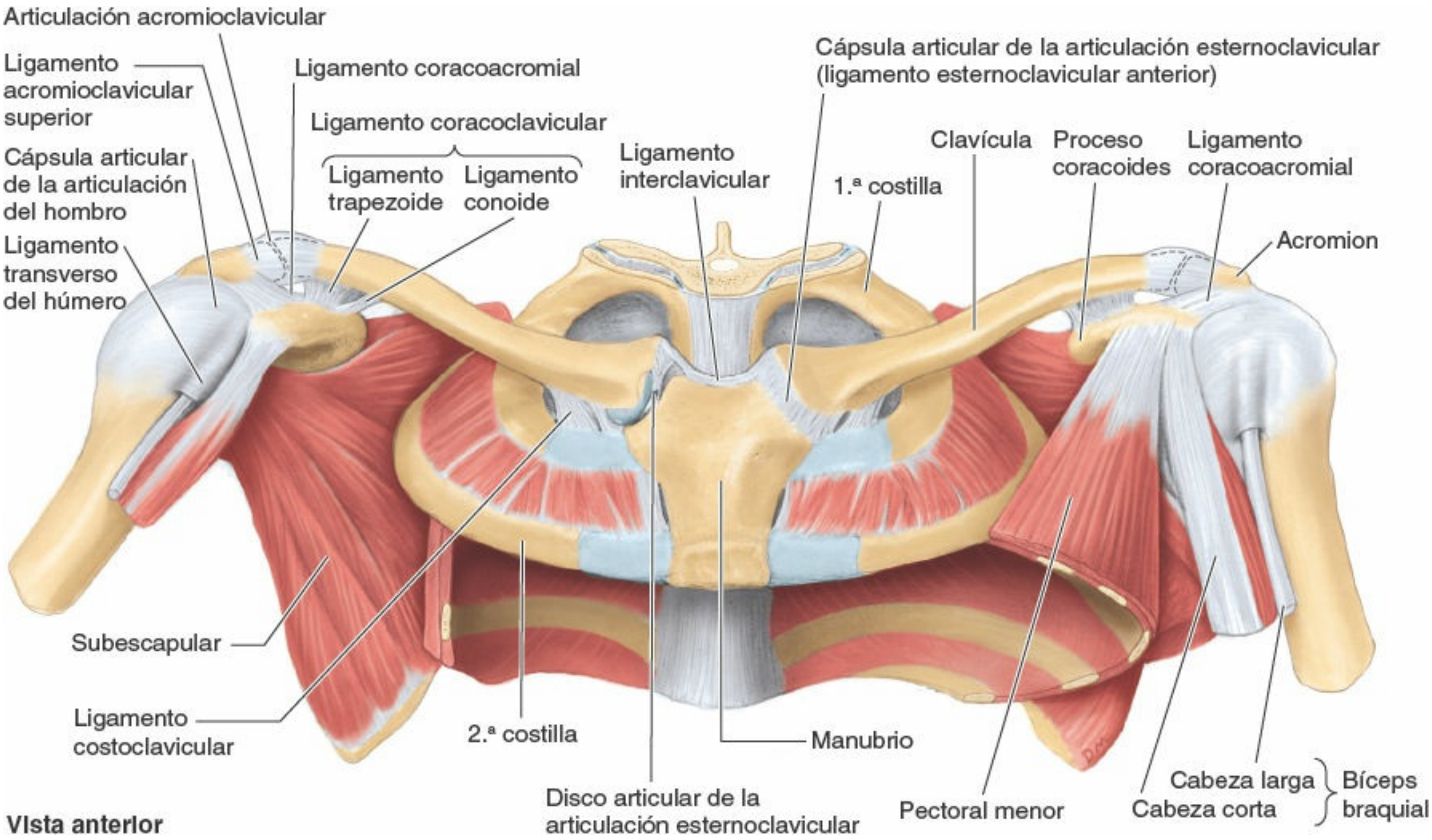

FIGURA 3-90. Cintura escapular, y tendones y ligamentos relacionados. La cintura escapular es un anillo óseo parcial (incompleto posteriormente) formado por el manubrio del esternón, la clavícula y las escápulas. Las articulaciones relacionadas con estos huesos son la esternoclavicular, la acromioclavicular y la del hombro. La cintura proporciona la inserción del esqueleto apendicular superior al esqueleto axial, y la base móvil a partir de la cual el miembro superior ejerce sus acciones.

INERVACIÓN

La articulación esternoclavicular está inervada por ramos del nervio supraclavicular medial y por el nervio del subclavio (v. fig. 3-44; tabla 3-8).

Articulación acromioclavicular

La **articulación acromioclavicular** es una articulación sino-vial plana que se localiza a 2-3 cm del punto más alto del hombro formado por la parte lateral del acromion (figs. 3-90 y 3-92 A).

SUPERFICIES ARTICULARES

La extremidad acromial de la clavícula se articula con el acromion de la escápula. Las superficies articulares, recubiertas de fibrocartílago, están separadas por un *disco articular* incompleto en forma de cuña.

CÁPSULA ARTICULAR

La *membrana fibrosa de la cápsula articular*, que tiene forma de manguito y es relativamente laxa, se une a los bordes de las superficies articulares. Una *membrana sinovial* recubre la membrana fibrosa. Aunque es relativamente débil, la cápsula articular está reforzada superiormente por fibras del trapecio.

LIGAMENTOS

El **ligamento acromioclavicular** es una banda fibrosa que se extiende desde el acromion hasta la clavícula y refuerza la articulación acromioclavicular superiormente (figs. 3-90 y 3-93 A). No obstante, la integridad de la articulación se mantiene gracias a ligamentos extrínsecos, situados a distancia de esta.

El **ligamento coracoclavicular** es un par de resistentes bandas que unen el proceso coracoides de la escápula con la clavícula, anclándolas entre sí. Se divide en dos ligamentos: el conoideo y el trapezoideo, con frecuencia separados por una bolsa relacionada con un extremo lateral del músculo subclavio. El **ligamento conoideo,** vertical, es un triángulo invertido (cono), con un vértice (inferior) que se inserta en la raíz del *proceso coracoides*, y una base más amplia (superior) que se inserta en el *tubérculo conoideo* de la cara inferior de la clavícula. El **ligamento trapezoideo,** casi horizontal, se inserta en la cara superior del proceso coracoides y se extiende hasta la línea trapezoidea de la cara inferior de la clavícula. Además de ampliar la articulación acromioclavicular, el ligamento coracoclavicular permite que la escápula y el miembro libre queden suspendidos (pasivamente) del puntal constituido por la clavícula.

MOVIMIENTOS

El acromion de la escápula rota sobre la extremidad acromial de la clavícula. Estos movimientos se asocian al movimiento de la unión escapulotorácica fisiológica (figs. 3-25, 3-91 y 3-92; tabla 3-5). No existe ningún músculo que conecte los huesos que participan en la articulación y la mueva, sino que son los músculos axioapendiculares que se insertan en la escápula y la mueven los que desplazan el acromion sobre la clavícula.

IRRIGACIÓN

La articulación acromioclavicular está irrigada por las arterias supraescapular y toracoacromial (v. fig. 3-39).

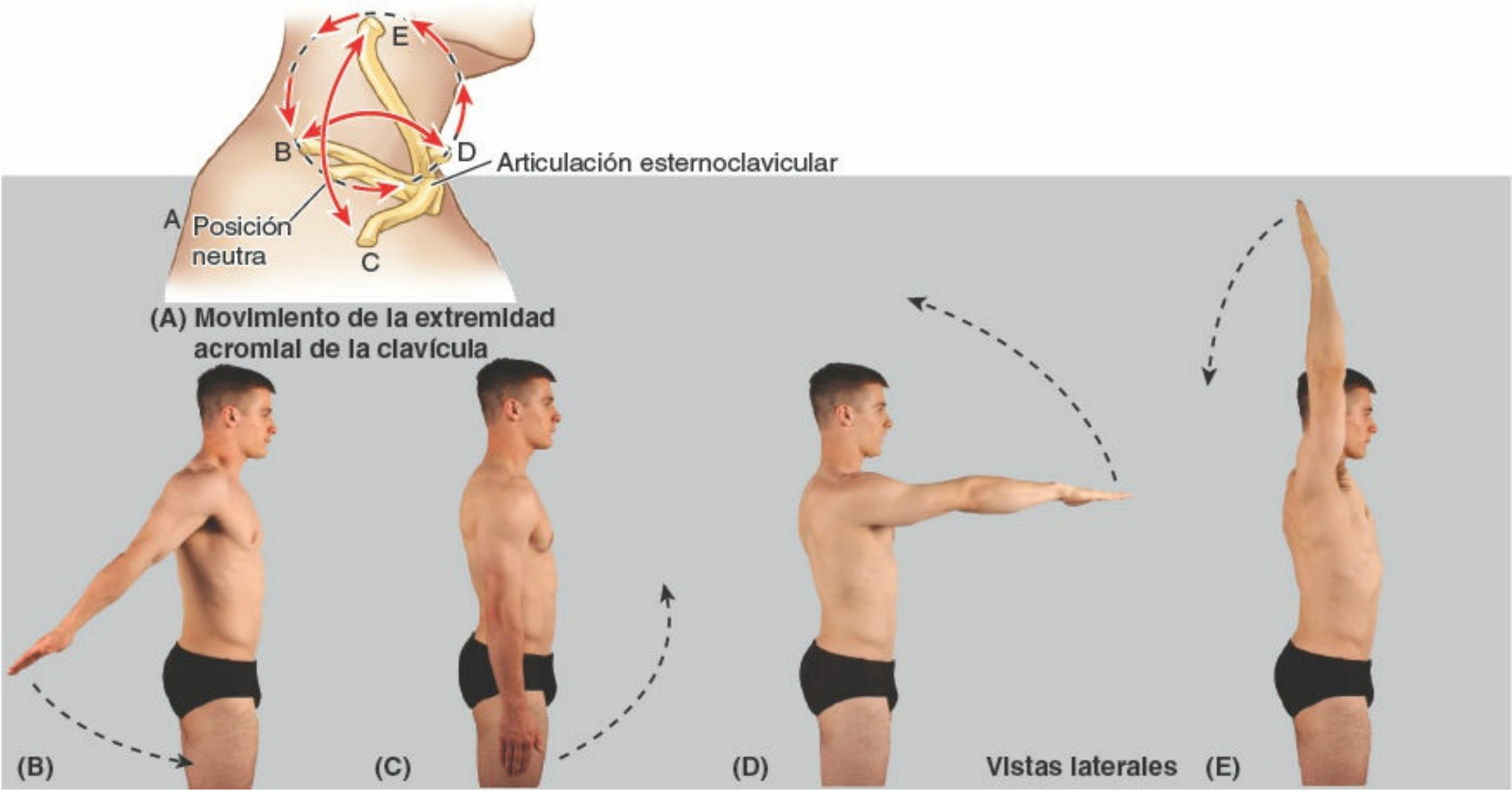

FIGURA 3-91. **Movimientos del miembro superior en las articulaciones de la cintura escapular. A)** Alcance del movimiento de la extremidad lateral de la clavícula permitido por los movimientos de la articulación esternoclavicular. Las letras indican la disposición de la clavícula durante las cuatro posiciones del miembro superior que se muestran en las imágenes inferiores **B** a **D.** Los movimientos, descritos por las flechas de dos puntas, son D↔B, protracción-retracción; E↔C, elevación-descenso. **B** a **E)** La circunducción del miembro superior requiere movimientos coordinados de la cintura escapular y la articulación del hombro. Partiendo del miembro superior extendido, cintura retraída **(B);** posición neutra **(A);** miembro flexionado con cintura en protracción **(D)** y, finalmente, miembro y cintura elevados **(E).**

INERVACIÓN

En concordancia con la ley de Hilton (las articulaciones están inervadas por ramos articulares de los nervios que inervan los músculos que actúan sobre estas), la articulación acromioclavicular está inervada por los nervios pectoral lateral y axilar (v. fig. 3-44; tabla 3-8). No obstante, en concordancia con la localización subcutánea de la articulación y con el hecho de que ningún músculo la cruza, también le aporta inervación el nervio supraclavicular lateral subcutáneo, lo cual es más típico de la porción distal del miembro.

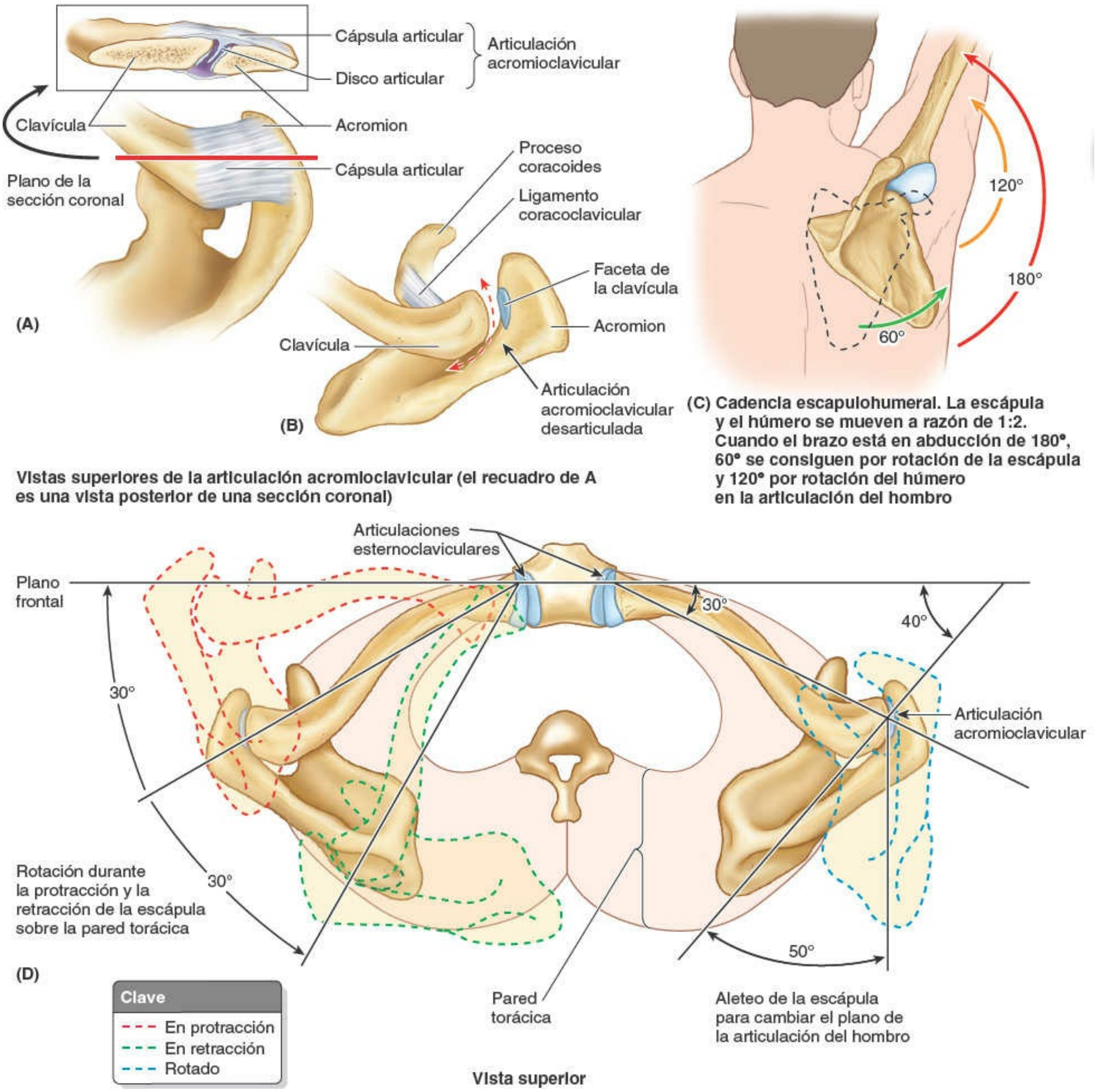

FIGURA 3-92. Articulaciones acromioclavicular, escapulotorácica y esternoclavicular. A) Articulación acromioclavicular derecha, mostrando la cáspsula articular y parte del disco *(recuadro)*. **B)** Función del ligamento coracoclavicular. Mientras este ligamento está intacto con la clavícula fijada al proceso coracoides, el acromion no puede situarse por debajo de la clavícula. No obstante, el ligamento permite la protracción y la retracción del acromion. **C)** La rotación de la escápula en la «articulación escapulotorácica» es un componente esencial en la abducción del miembro superior. **D)** Los movimientos claviculares en las articulaciones esternoclavicular y acromioclavicular permiten la protracción y la retracción de la escápula sobre la pared torácica *(líneas roja y verde)* y el aleteo de la escápula *(línea azul)*. Durante la elevación, el descenso y la rotación de la escápula tienen lugar movimientos en una escala similar. Estos últimos movimientos se muestran en la tabla 3-5, que también indica los músculos específicamente encargados de estos movimientos.

Articulación del hombro

La articulación del hombro (glenohumeral) es sinovial y de tipo esferoideo. Permite una amplia variedad de movimientos, pero esto la hace relativamente inestable.

SUPERFICIES ARTICULARES

La *cabeza del húmero*, grande y redondeada, se articula con la *cavidad glenoidea* de la escápula (figs. 3-94 y figs. 3-95), que aunque es relativamente poco profunda se

amplía de manera ligera pero eficaz gracias al anillo formado por el **rodete glenoideo** fibrocartilaginoso. Ambas superficies articulares están recubiertas de cartílago hialino.

La cavidad glenoidea acoge poco más de un tercio de la cabeza del húmero, que se mantiene en su sitio gracias al tono del manguito rotador musculotendinoso (músculos supraespinoso, infraespinoso, redondo menor y subescapular) (figs. 3-29 y 3-94 B; tabla 3-6).

CÁPSULA ARTICULAR

La laxa *membrana fibrosa de la cápsula articular* rodea la articulación del hombro y se inserta medialmente en el borde de la cavidad glenoidea y lateralmente en el cuello anatómico del húmero (fig. 3-95 A y B). Superiormente, esta parte de la cápsula invade la raíz del proceso coracoides para que su membrana fibrosa pueda englobar dentro de la articulación la inserción proximal de la cabeza larga del bíceps braquial, situada en el tubérculo supraglenoideo.

La cápsula articular tiene dos aberturas: *1)* una entre los tubérculos del húmero para que pueda pasar el tendón de la cabeza larga del bíceps braquial (fig. 3-93 A), y *2)* una situada ante-riormente, inferior al proceso coracoides, que permite que la *bolsa subescapular* y la cavidad sinovial de la articulación se comuniquen. La parte inferior de la cápsula articular (la única que no está reforzada por los músculos del manguito de los rotadores) es su región más débil. Aquí, la cápsula es particularmente laxa y presenta pliegues cuando el brazo se encuentra en aducción; no obstante, se tensa cuando se abduce el brazo.

La *membrana sinovial* recubre la superficie interna de la membrana fibrosa de la cápsula y se refleja desde ella en el rodete glenoideo y el húmero, hasta el límite articular de la cabeza (figs. 3-93 A y 3-94 A Y 3-95 A).

La membrana sinovial también forma una vaina tubular para el tendón de la cabeza larga del bíceps braquial, donde este último se sitúa en el surco intertubercular del húmero y se dirige hacia la cavidad articular (fig. 3-93 A).

LIGAMENTOS

Los ligamentos glenohumerales, que refuerzan la cara anterior de la cápsula articular, y el ligamento coracohumeral, que la refuerza superiormente, son de tipo intrínseco (es decir, forman parte de la membrana fibrosa de la cápsula articular) (figs. 3-94 A y 3-95 B).

Los **ligamentos glenohumerales** son tres bandas fibrosas, visibles sólo en la cara interna de la cápsula, que refuerzan la parte anterior de la cápsula articular. Estos ligamentos se extienden de forma radial lateral e inferiormente desde el rodete glenoideo a la altura del tubérculo supraglenoideo de la escápula y se fusionan distalmente con la membrana fibrosa de la cápsula cuando esta se inserta en el cuello anatómico del húmero.

El **ligamento coracohumeral** es una banda resistente y amplia que discurre desde la base del proceso coracoides hasta la cara anterior del tubérculo mayor del húmero (fig. 3-95 B).

El **ligamento transverso del húmero** es una amplia banda fibrosa que discurre

más o menos oblicuamente entre los tubérculos mayor y menor del húmero, pasando por encima del surco intertubercular (figs. 3-93 A y 3-95 B). Este ligamento convierte el surco en un conducto que mantiene el tendón del bíceps braquial y su vaina sinovial en posición durante los movimientos de la articulación del hombro.

El **arco coracoacromial** es una estructura extrínseca protectora formada por la cara inferior lisa del *acromion* y el *proceso coracoides* de la escápula, entre los que se extiende el **ligamento coracoacromial** (fig. 3-95 B). Esta estructura osteoligamentosa forma un arco protector que se encuentra sobre la cabeza del húmero y evita su desplazamiento superior en la cavidad glenoidea. El arco coracoacromial es tan resistente que puede aguantar un violento empuje hacia arriba del húmero sin fracturarse (antes se fracturarían el cuerpo del húmero o la clavícula).

Cuando se transmite una fuerza hacia arriba a lo largo del húmero (p. ej., cuando se está de pie al lado de una mesa y se apoya parcialmente el peso del cuerpo sobre esta con los miembros extendidos), la cabeza del húmero presiona contra el arco coracoacromial. El músculo supraespinoso pasa por debajo de este arco y se sitúa en profundidad al deltoides cuando su tendón se fusiona con la cápsula de la articulación del hombro como parte del manguito de los rotadores (fig. 3-94).

La **bolsa subacromial** facilita el movimiento del tendón del supraespinoso cuando este pasa por debajo del arco para dirigirse hacia el tubérculo mayor del húmero (fig. 3-95 A). Esta bolsa se sitúa entre el arco (superiormente) y el tendón y el tubérculo (inferiormente).

MOVIMIENTOS

La articulación del hombro tiene más libertad de movimientos que cualquier otra articulación del cuerpo. Esta libertad se debe a la laxitud de su cápsula articular y al gran tamaño de la cabeza del húmero en comparación con la pequeña cavidad glenoidea. La articulación del hombro permite movimientos en los tres ejes del espacio: flexión-extensión, abducción- aducción, rotación medial y lateral del húmero, y circunducción (fig. 3-96).

La rotación lateral del húmero aumenta la amplitud de la abducción. Cuando se abduce el brazo sin rotación, la superficie articular disponible se acaba y el tubérculo mayor contacta con el *arco coracoacromial*, lo cual impide que continúe la abducción. Si luego se rota el brazo lateralmente 180°, los tubérculos rotan hacia atrás y se obtiene más superficie articular disponible para continuar con la elevación.

La *circunducción* de la articulación del hombro es una secuencia ordenada de flexión, abducción, extensión y aducción (o al contrario) (v. fig. 3-91). A menos que su amplitud sea reducida, en estos movimientos no sólo está implicada la articulación del hombro aisladamente, sino que también participan las otras dos articulaciones de la cintura escapular (esternoclavicular y acro-mioclavicular). La rigidez o la fijación de las articulaciones en la cintura escapular *(anquilosis)* restringe en gran medida la amplitud de los movimientos, incluso cuando la articulación del hombro es normal.

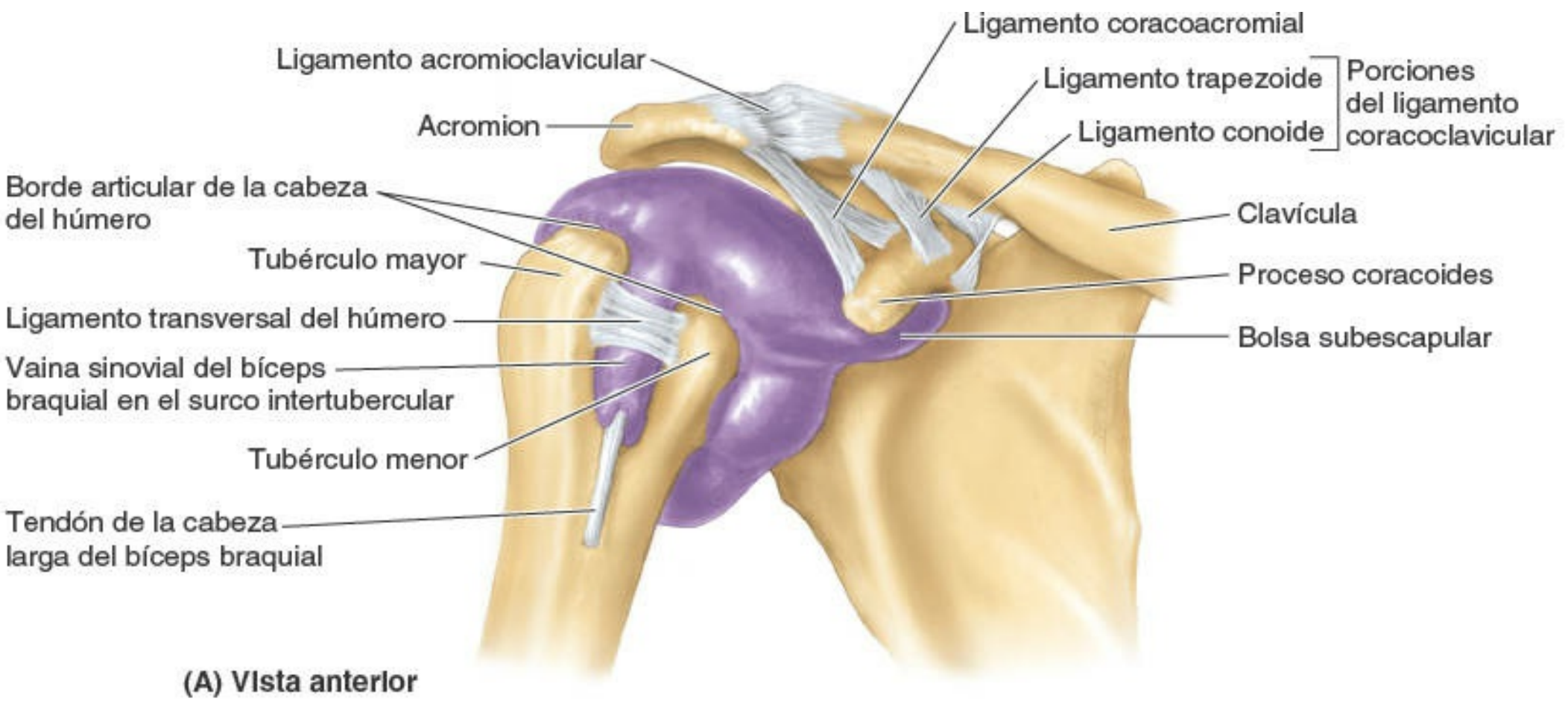

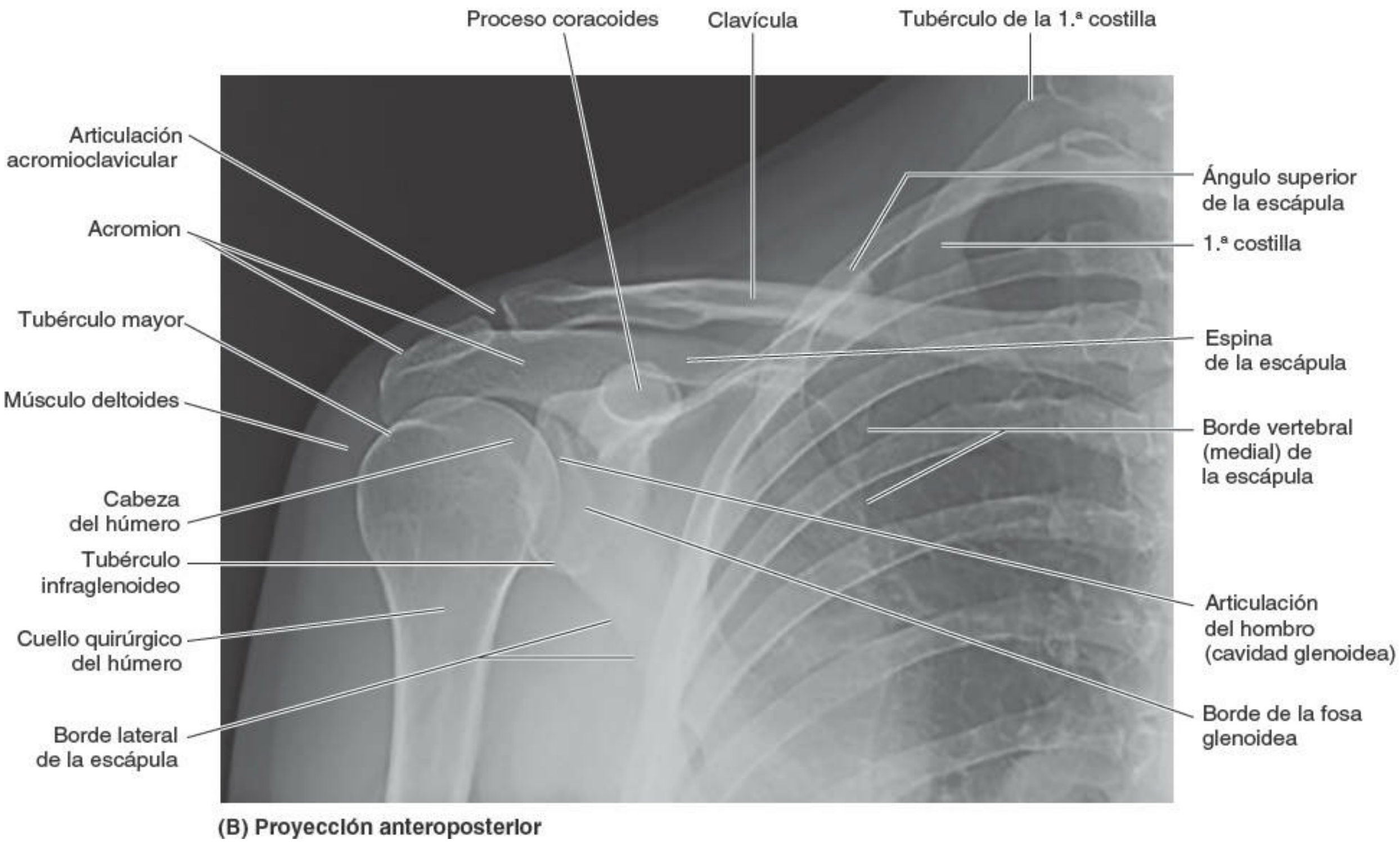

FIGURA 3-93. Articulación del hombro. A) En este espécimen se muestra la extensión de la membrana sinovial de la articulación del hombro, en cuya cavidad articular se ha inyectado látex violeta y a la que se ha resecado la membrana fibrosa de la cápsula articular. La cavidad articular tiene dos extensiones: una donde forma la vaina sinovial para el tendón de la cabeza larga del bíceps braquial en el surco intertubercular del húmero, y la otra inferior al proceso coracoides, que es continuación de la bolsa subescapular entre el tendón del subescapular y el borde de la cavidad glenoidea. Pueden verse también la cápsula articular y los ligamentos intrínsecos de la articulación acromioclavicular. **B)** En esta radiografía, la cabeza del húmero y la cavidad glenoidea se solapan, ocultando el plano articular debido a que la escápula no se sitúa en el plano coronal (por lo tanto, la cavidad glenoidea está oblicua, no en un plano sagital). (Cortesía del Dr. E.L. Lansdown, Professor of Medical Imaging, University of Toronto, Toronto, Ontario, Canada.)

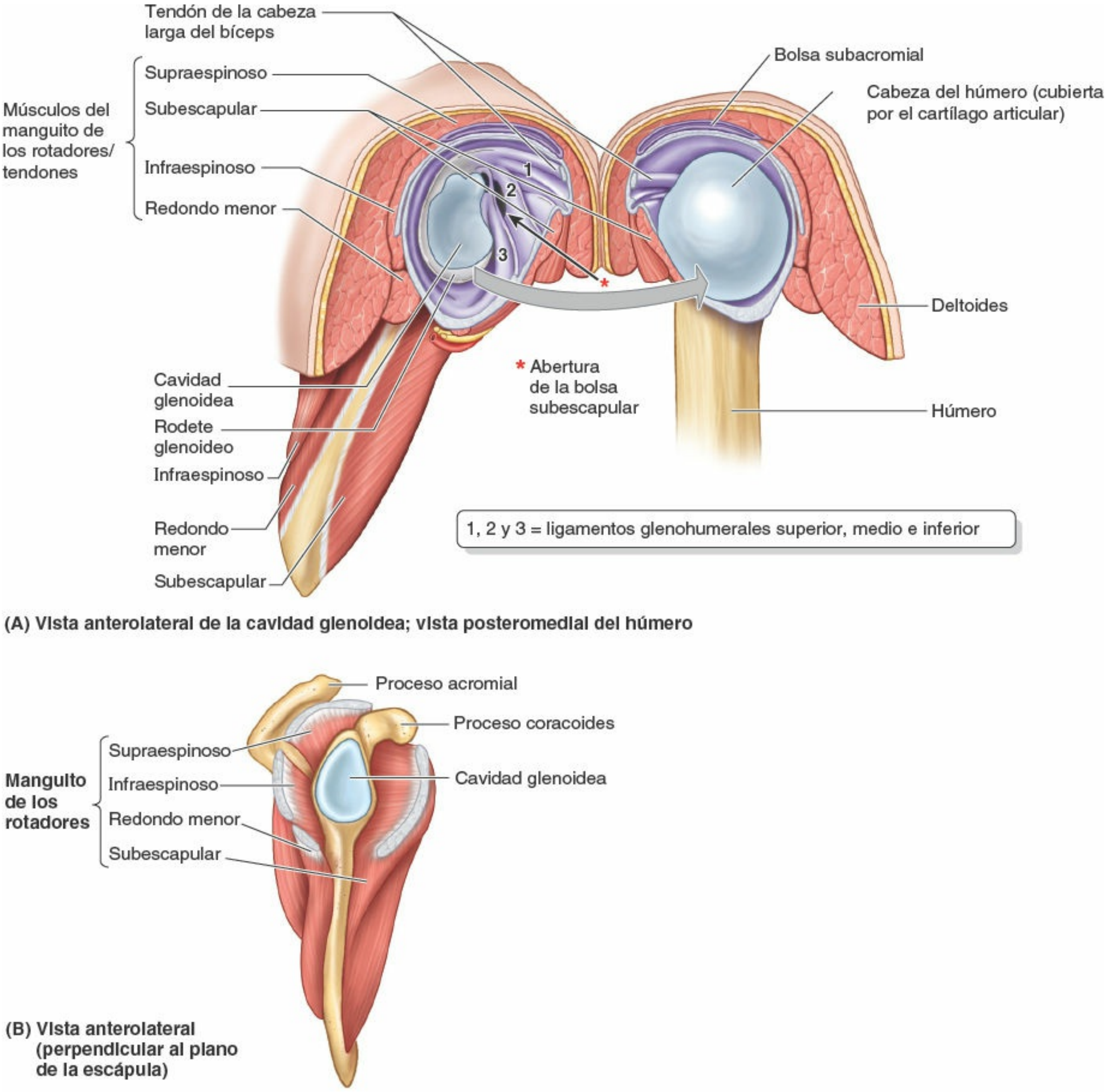

FIGURA 3-94. Manguito de los rotadores y articulación del hombro. A) Disección de la articulación del hombro en la cual la cápsula articular ha sido extirpada y la articulación se ha abierto por su cara posterior como si fuese un libro. Cuatro músculos cortos del manguito de los rotadores (supraespinoso, infraespinoso, redondo menor y subescapular) cruzan y rodean la articulación, fusionándose con su cápsula. La cara anterior, interna, muestra los ligamentos glenohumerales, que se han cortado para abrir la articulación. **B)** Se muestran los músculos del manguito de los rotadores izquierdo y su relación con la escápula y la cavidad glenoidea. La función principal de estos músculos y del manguito musculotendinoso de los rotadores es fijar la cabeza relativamente grande del húmero a la cavidad glenoidea de la escápula, mucho menor y poco profunda.

MÚSCULOS QUE MUEVEN LA ARTICULACIÓN DEL HOMBRO

Los movimientos de la articulación del hombro y los músculos que los inducen (*músculos axioapendiculares*, que pueden actuar indirectamente porque afectan a la cintura escapular, y *músculos escapulohumerales*, que actúan directamente sobre la articulación del hombro; v. ablas 3-4 y 3-5) se ilustran en la figura 3-96 y se detallan en la tabla 3-17. En la tabla también se citan otros músculos que actúan sobre la articulación del hombro como músculos coaptadores, bien para resistir la luxación sin inducir ningún movimiento en la articulación (p. ej., cuando se lleva una maleta pesada), o bien para mantener la gran cabeza del húmero en la relativamente poco

profunda cavidad glenoidea.

IRRIGACIÓN

La articulación del hombro está irrigada por las *arterias circunflejas humerales anterior* y *posterior*, y por ramas de la *arteria supraescapular* (v. fig. 3-39; tabla 3-7).

INERVACIÓN

La articulación del hombro está inervada por los *nervios supraescapular*, *axilar* y *pectoral lateral* (v. tabla 3-8).

BOLSAS EN TORNO A LA ARTICULACIÓN DEL HOMBRO

Cerca de la articulación del hombro se sitúan diversas **bolsas** que contienen películas capilares de *líquido sinovial* secretado por la membrana sinovial. Las bolsas se localizan allí donde los tendones rozan contra el hueso, ligamentos u otros tendones, y donde la piel se desplaza sobre un relieve óseo. Las bolsas que rodean la articulación del hombro tienen una relevancia clínica especial, ya que algunas (p. ej., la bolsa subescapular) se comunican con la cavidad articular y, en consecuencia, al abrir una de ellas se puede penetrar en dicha cavidad.

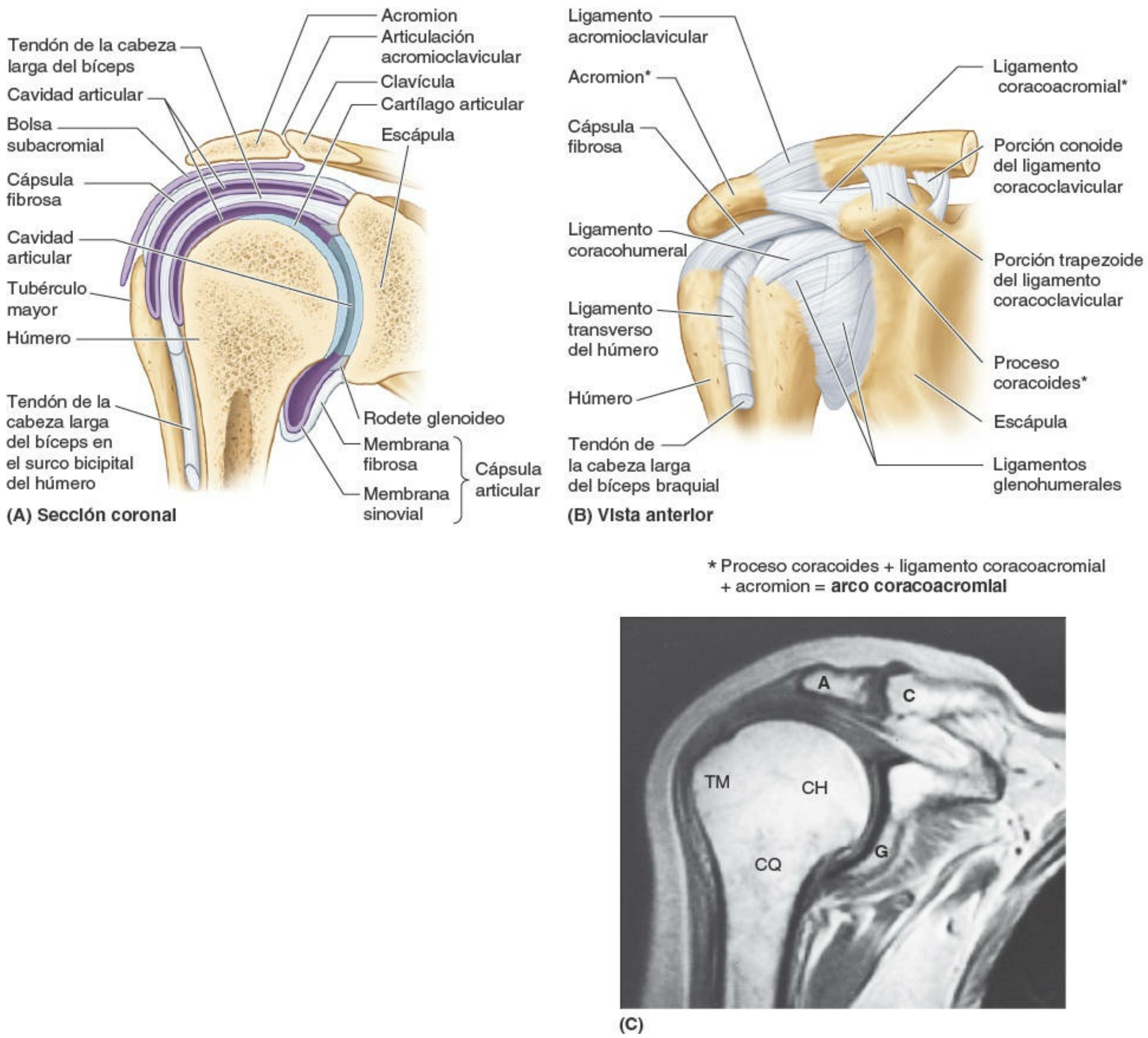

FIGURA 3-95. Cápsulas y ligamentos de las articulaciones del hombro y acromioclavicular. A) Huesos, superficies articulares, cápsula articular, cavidad articular y bolsa subacromial. **B)** Ligamentos acromioclavicular, coracohumeral y glenohumerales. Aunque se muestren sobre la cara externa de la cápsula articular, en realidad los ligamentos glenohumerales son estructuras que pueden verse desde la cara interna de la articulación del hombro (como en la fig. 3-94 A). Estos ligamentos refuerzan la cara anterior de la cápsula de la articulación del hombro, y el ligamento coracohumeral refuerza la cápsula superiormente. **C)** RM coronal que muestra las articulaciones del hombro y acromioclavicular derechas. A, acromion; C, clavícula; CH, cabeza del húmero; CQ, cuello quirúrgico del húmero; G, cavidad glenoidea; TM, tubérculo mayor del húmero. (Cortesía del Dr. W. Kucharczyk, Chair of Medical Imaging and Clinical Director of Tri-Hospital Resonance Centre, Toronto, Ontario, Canada.)

BOLSA SUBESCAPULAR

La **bolsa subtendinosa del músculo subescapular** (bolsa subescapular) se localiza entre el tendón del subescapular y el cuello de la escápula (v. fig. 3-93 A). Esta bolsa protege al tendón cuando pasa inferior a la raíz del proceso coracoides y por encima del cuello de la escápula. Normalmente se comunica con la cavidad de la articulación del hombro a través de una abertura situada en la membrana fibrosa de la cápsula articular (fig. 3-94 A), de modo que en realidad es una extensión de la cavidad articular del hombro.

BOLSA SUBACROMIAL

La **bolsa subacromial,** que en ocasiones se denomina *bolsa subdeltoidea*, se localiza entre el acromion, el ligamento coracoacromial y el deltoides superiormente, y el tendón del supraespinoso y la cápsula de la articulación del hombro inferior-mente (fig. 3-95 A). En consecuencia, facilita el movimiento del tendón del supraespinoso por debajo del arco coracoacromial y del deltoides por encima de la cápsula articular y del tubérculo mayor del húmero. Su tamaño es variable, pero normalmente no se comunica con la cavidad de la articulación del hombro.

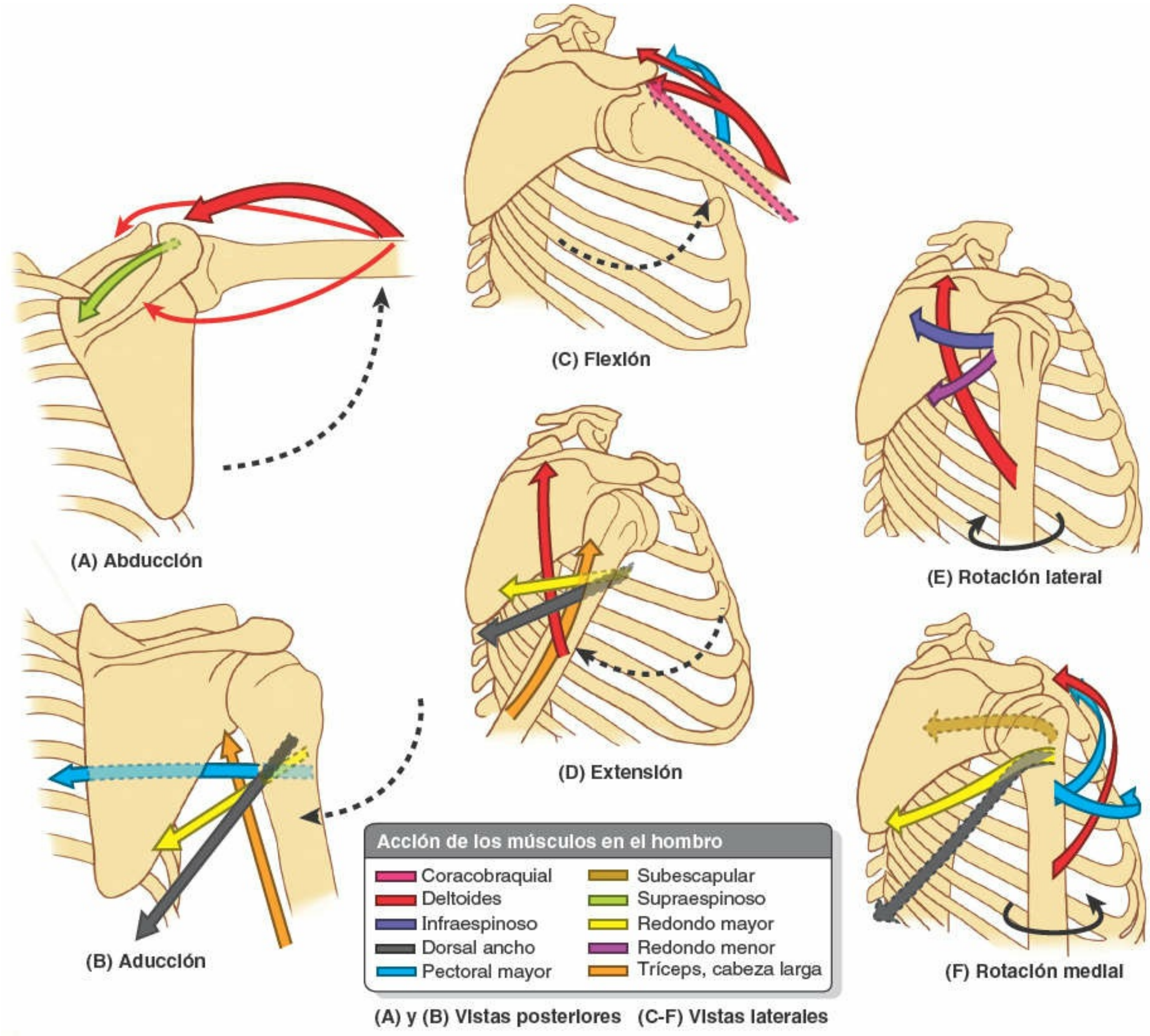

FIGURA 3-96. Movimientos de la articulación del hombro.

TABLA 3-17. MOVIMIENTOS DE LA ARTICULACIÓN DEL HOMBRO

Movimiento (función)	Motor(es) principal(es) (desde la posición péndula)	Sinérgicos	Notas
Flexión	Pectoral mayor (porción clavicular); deltoides (porciones clavicular y acromial anterior)	Coracobraquial (auxiliado por el bíceps braquial)	Desde la completa extensión hasta su propio plano (coronal), la porción esternocostal del pectoral mayor es la fuerza principal
Extensión	Deltoides (porción espinal)	Redondo mayor; dorsal ancho; cabeza larga del tríceps braquial	El dorsal ancho (porción esternocostal del pectoral mayor y cabeza larga del tríceps braquial) actúa desde la posición de flexión completa hasta sus propios planos (coronales)
Abducción	Deltoides (en su totalidad, pero especialmente la porción acromial)	Supraespinoso	El supraespinoso es particularmente importante para iniciar el movimiento; además, se produce la rotación ascendente de la escápula a lo largo de todo este movimiento, aportando una notable contribución
Aducción	Pectoral mayor; dorsal ancho	Redondo mayor; cabeza larga del tríceps braquial	En posición vertical y en ausencia de resistencia, la gravedad es el motor principal
Rotación medial	Subescapular	Pectoral mayor; deltoides (porción clavicular); dorsal ancho; redondo mayor	Con el brazo elevado, los «sinérgicos» se hacen más importantes que los motores principales
Rotación lateral	Infraespinoso	Redondo menor; deltoides (porción espinal)	
Tensores de la cápsula articular (para sujetar la cabeza del húmero contra la cavidad glenoidea)	Subescapular, infraespinoso (simultáneamente)	Supraespinoso; redondo menor	Los músculos del manguito de los rotadores actúan conjuntamente; cuando están «en reposo» su tono permite mantener la integridad de la articulación
Resistencia a la luxación descendente (músculos coaptadores)	Deltoides (en su totalidad)	Cabeza larga del tríceps braquial; coracobraquial; cabeza corta del bíceps braquial	Actúan especialmente cuando se cargan objetos pesados (maletas, cubos)

Articulación del codo

La **articulación del codo** es una articulación sinovial de tipo gínglimo que se localiza 2-3 cm por debajo de los epicóndilos del húmero (fig. 3-97).

SUPERFICIES ARTICULARES

La *tróclea* en forma de polea y el *capítulo* (cóndilo) esferoideo del húmero se articulan con la *incisura troclear* de la ulna y la cara superior ligeramente cóncava de la *cabeza del radio*, respectivamente; en consecuencia, existe una articulación humeroulnar y una humerorradial. Las superficies articulares, recubiertas de cartílago hialino, son casi completamente congruentes (se encuentran en contacto) cuando el antebrazo se sitúa en una posición a medio camino entre la pronación y la supinación, y el codo está flexionado en ángulo recto.

CÁPSULA ARTICULAR

La *membrana fibrosa de la cápsula articular* rodea la articulación del codo (fig. 3-97 A y C). Se inserta en el húmero en los bordes de los extremos lateral y medial de las superficies articu-lares del capítulo y la tróclea. Anterior y posteriormente se dirige en sentido ascendente hasta situarse proximal a las fosas coronoidea y del olécranon.

La *membrana sinovial* recubre la superficie interna de la membrana fibrosa de la cápsula y las partes intracapsulares no articulares del húmero. Inferiormente también se continúa con la membrana sinovial de la articulación radioulnar proximal. La cápsula articular es débil anterior y posteriormente, pero está reforzada en cada lado por ligamentos colaterales.

LIGAMENTOS

Los ligamentos colaterales de la articulación del codo son potentes bandas triangulares formadas por engrosamientos laterales y mediales de la membrana fibrosa de la cápsula articular (figs. 3-97A y 3-98). El **ligamento colateral radial,** lateral y en forma de abanico, se extiende desde el epicóndilo lateral del húmero para fusionarse distalmente con el **ligamento anular del radio,** que rodea y sujeta la cabeza del radio en la incisura radial de la ulna para que se forme la articulación radioulnar proximal y se pueda pronar y supinar el antebrazo.

El **ligamento colateral ulnar,** medial y triangular, se extiende desde el epicóndilo medial del húmero hasta el proceso coronoides y el olécranon de la ulna, y consta de tres fascículos: *1) fascículo anterior, similar a un cordón,* que es el más potente; *2) fascículo posterior, en forma de abanico,* que es el más débil, y *3) fascículo oblicuo,* delgado, que hace más profunda la cavidad para la tróclea del húmero.

MOVIMIENTOS

La articulación del codo permite movimientos de flexión y extensión. El eje longitudinal de la ulna en extensión completa forma un ángulo de unos 170° con el eje longitudinal del húmero. Este ángulo se denomina **ángulo de transporte** (fig. 3-99), por el modo en que aleja el antebrazo del cuerpo cuando se transporta algo (p. ej., un cubo lleno de agua). La oblicuidad de la ulna, y en consecuencia del ángulo de transporte, es más pronunciada (el ángulo es aproximadamente 10° más agudo) en la mujer que en el hombre. Se dice que así permite que los miembros superiores esquiven la amplia pelvis femenina cuando se balancean al caminar. En posición anatómica, el codo se encuentra frente a la cintura. El ángulo de transporte desaparece cuando el antebrazo está pronado.

MÚSCULOS QUE MUEVEN LA ARTICULACIÓN DEL CODO

En total, son 17 los músculos que cruzan el codo y se extienden hacia el antebrazo y la mano. La mayoría de ellos tienen alguna capacidad para influir en el movimiento de esta articulación. A su vez, su función y eficiencia en los otros movimientos que generan se ven afectadas por la posición del codo. *Los flexores principales de la articulación del codo son el braquial y el bíceps braquial* (fig. 3-100). El braquiorradial puede inducir una flexión rápida en ausencia de resistencia (incluso cuando existe una parálisis de los principales flexores). Normalmente, en presencia de resistencia, el braquiorradial y el pronador redondo ayudan a los flexores principales en la flexión lenta. El *extensor principal de la articulación del codo es el tríceps braquial* (especialmente su cabeza medial), al cual ayuda débilmente el ancóneo.

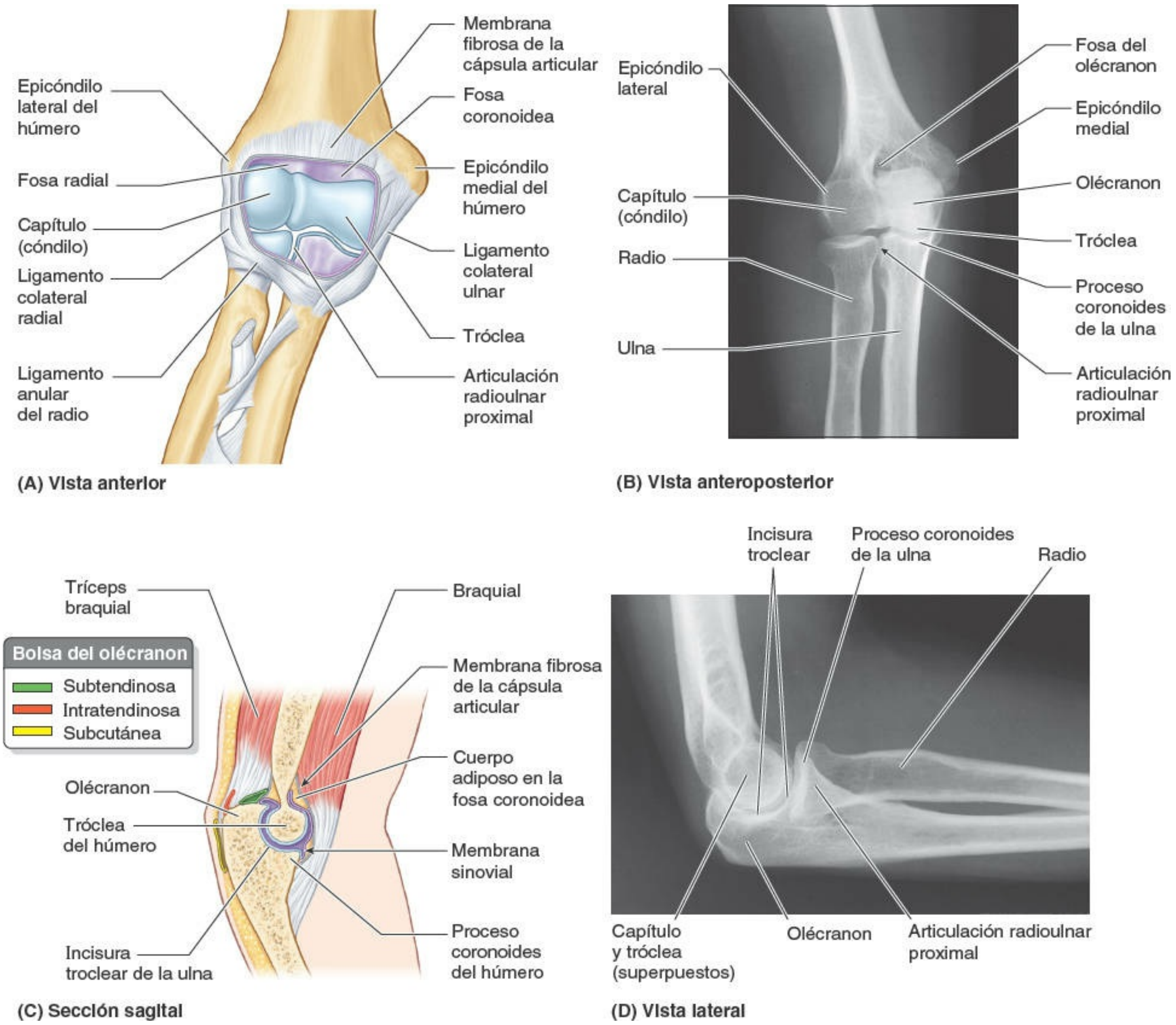

FIGURA 3-97. Articulaciones del codo y radioulnar proximal. A) La delgada cara anterior de la cápsula articular ha sido extirpada para poder ver las superficies óseas articulares de su interior. Los fuertes ligamentos colaterales permanecen intactos. **B)** Radiografía de la articulación del codo extendida. **C)** Membrana fibrosa y membrana sinovial de la cápsula articular, bolsas subcutánea del olécranon y subtendinosa del tríceps braquial, y articulación humeroulnar del codo. **D)** Radiografía de la articulación del codo flexionada. (Partes **B** y **D** por cortesía del Dr. E. Becker, Associate Professor of Medical Imaging, University of Toronto, Toronto, Ontario, Canada.)

IRRIGACIÓN

Las arterias que irrigan la articulación del codo proceden de las anastomosis situadas alrededor de ella (v. fig. 3-51).

INERVACIÓN

La articulación del codo está inervada por los nervios musculocutáneo, radial y ulnar (v. fig. 3-69; tabla 3-13).

BOLSAS EN TORNO A LA ARTICULACIÓN DEL CODO

Sólo algunas de las bolsas que rodean la articulación del codo son clínicamente importantes. Las tres bolsas del olécranon (figs. 3-97 C y 3-101) son:

1. La **bolsa intratendinosa del olécranon,** que en ocasiones se encuentra en el

tendón del tríceps braquial.

2. La **bolsa subtendinosa (del músculo tríceps braquial del olécranon),** que se localiza entre el olécranon y el tendón del tríceps, justo proximalmente a su inserción en el olécranon.
3. La **bolsa subcutánea del olécranon,** que se localiza en el tejido conectivo subcutáneo situado por encima del olécranon.

FIGURA 3-98. Ligamentos colaterales de la articulación del codo. A) El ligamento colateral radial en forma de abanico está insertado en el ligamento anular del radio, pero sus fibras superficiales se continúan hacia la ulna. **B)** El ligamento colateral ulnar tiene un fascículo anterior en forma de cordón, fuerte y redondeado, el cual está tirante cuando la articulación del codo está extendida, y un fascículo posterior débil en forma de abanico que está tirante cuando la articulación está flexionada. Las fibras oblicuas simplemente hacen más profunda la fosa para la tróclea del húmero.

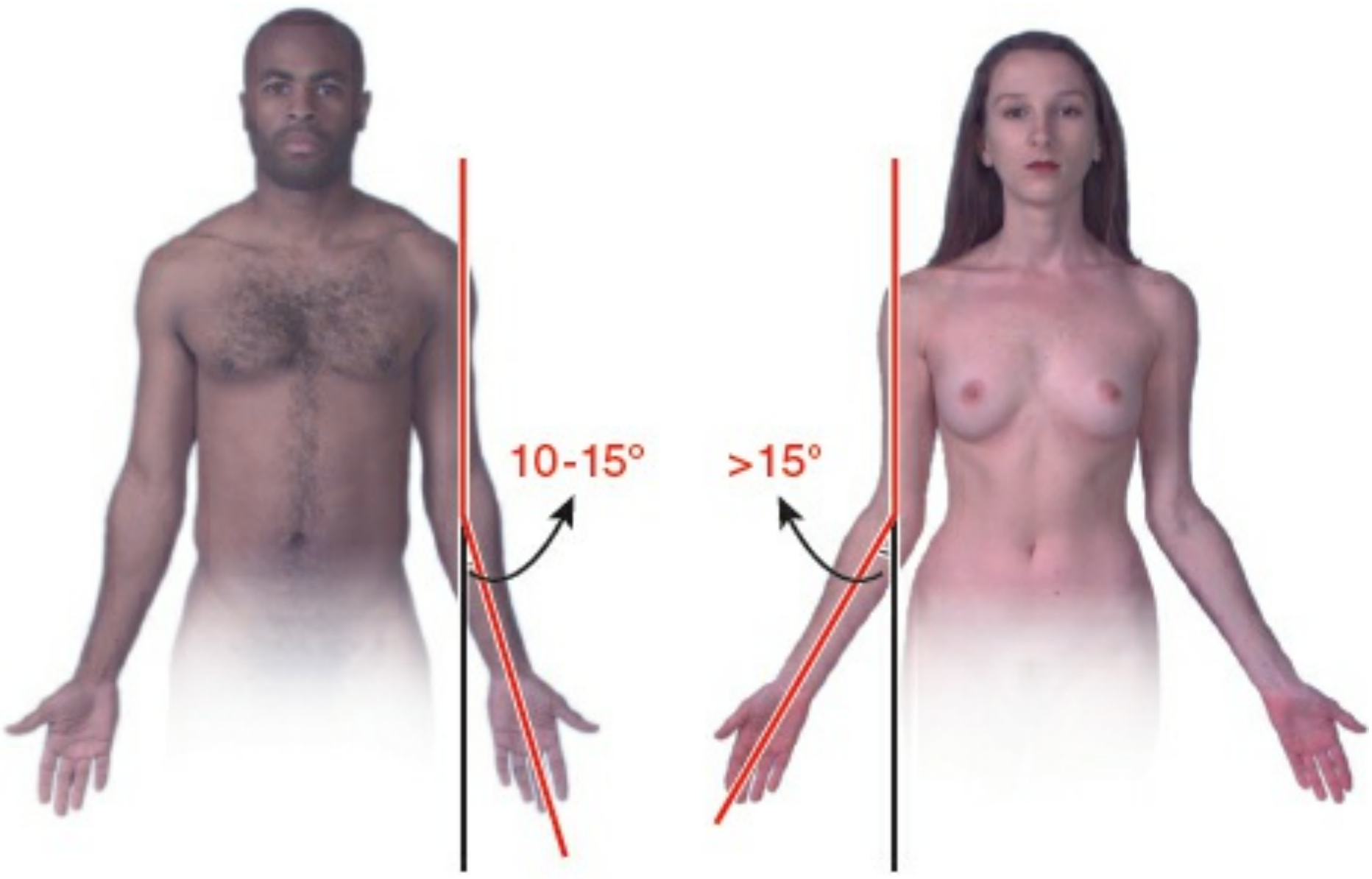

FIGURA 3-99. Ángulo de transporte de la articulación del codo. Este ángulo está formado por los ejes del brazo y del antebrazo cuando el codo está total-mente extendido. Obsérvese que el antebrazo se separa lateralmente, formando un ángulo que es mayor en la mujer. Teleológicamente se afirma que esto deja espacio para la pelvis femenina, más ancha, durante el balanceo de los miembros superiores durante la marcha; no obstante, no hay diferencias significativas en lo que se refiere a la función del codo.

La **bolsa bicipitorradial** (bolsa del bíceps braquial) separa el tendón del bíceps de la parte anterior de la tuberosidad del radio, y reduce la fricción entre ambos.

Articulación radioulnar proximal

La **articulación radioulnar proximal (superior)** es una articulación sinovial de tipo trocoide que permite el movimiento de la cabeza del radio sobre la ulna (figs. 3-97 A, B y D, y 3-102).

SUPERFICIES ARTICULARES

La cabeza del radio se articula con la incisura radial de la ulna, y se mantiene en posición gracias al *ligamento anular del radio.*

CÁPSULA ARTICULAR

La *membrana fibrosa de la cápsula articular* engloba la articulación y se continúa con la de la articulación del codo. La *membrana sinovial* recubre la superficie profunda de la membrana fibrosa y partes no articulares de los huesos. La membrana sinovial es una prolongación inferior de la de la articulación del codo.

LIGAMENTOS

El resistente *ligamento anular del radio,* que se inserta en la ulna anterior y posteriormente a su incisura radial, rodea las superficies óseas articulares y forma un semicírculo que, junto con la incisura radial, constituye un anillo que rodea completamente la cabeza del radio (figs. 3-102 a 3-104). La superficie profunda del ligamento anular está recubierta de membrana sinovial, que se continúa distalmente como un **receso sacciforme de la articulación radioulnar proximal,** sobre el cuello del radio. Esta disposición permite que el radio rote dentro del ligamento anular sin

trabar, estirar ni desgarrar la membrana sinovial.

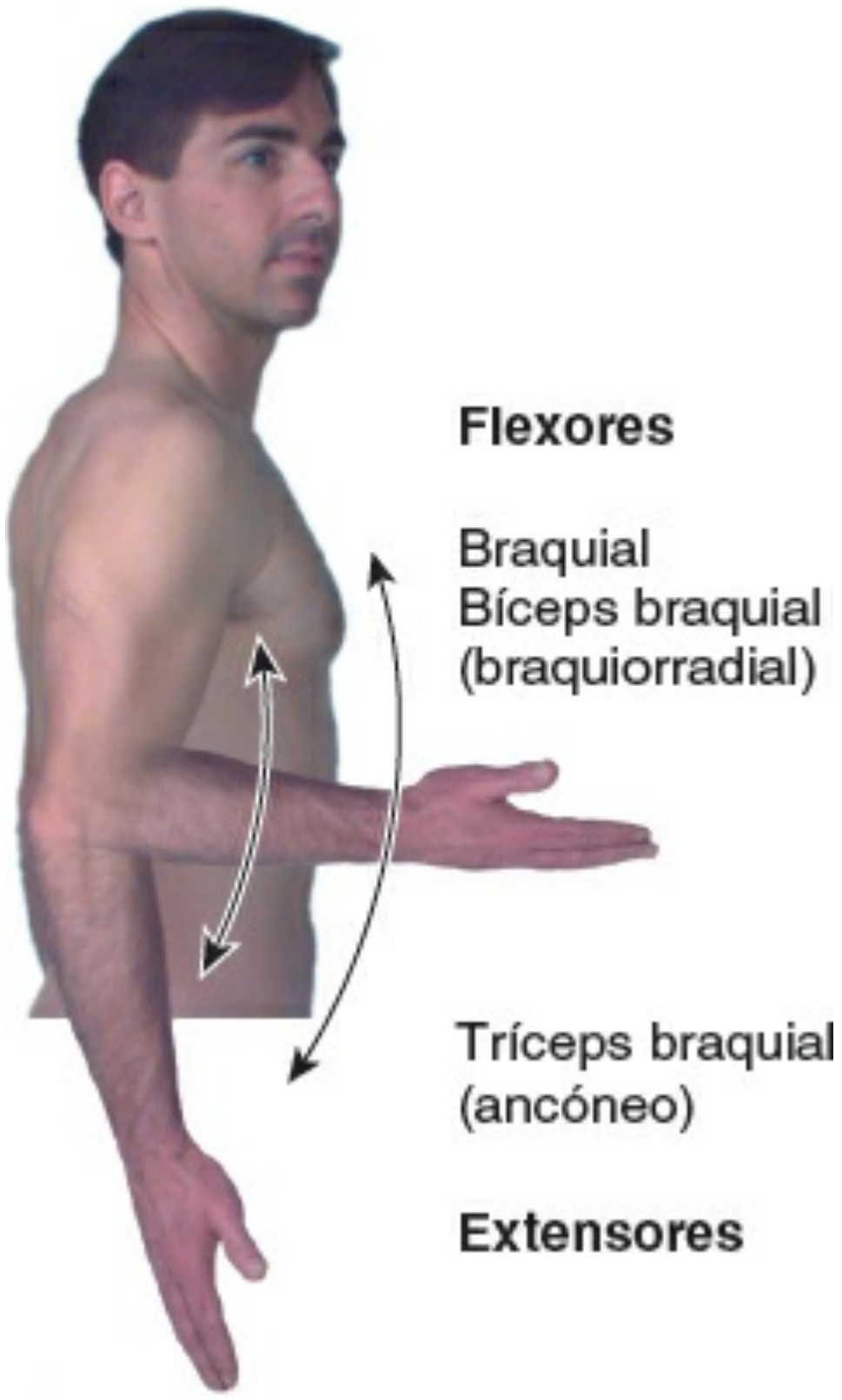

FIGURA 3-100. Movimientos de la articulación del codo y músculos que los producen.

MOVIMIENTOS

Durante la pronación y la supinación del antebrazo, la cabeza del radio rota dentro del anillo formado por el ligamento anular y la incisura radial de la ulna. La **supinación** gira la palma anteriormente, o superiormente si el antebrazo se encuentra en flexión (figs. 3-103, 3-105 Y 3-106). La **pronación** gira la palma posteriormente, o inferiormente si el antebrazo se encuentra en flexión. El eje de estos movimientos pasa proximalmente a través del centro de la cabeza del radio, y distalmente a través del lugar de inserción del vértice del disco articular en la cabeza (proceso estiloides) de la ulna. Durante la pronación y la supinación es el radio el que rota: su cabeza rota dentro del anillo en forma de copa formado por el ligamento anular y la incisura radial de la ulna. Distalmente, el extremo del radio rota alrededor de la cabeza de la ulna. Casi siempre la supinación y la pronación se acompañan de movimientos sinérgicos de las articulaciones del hombro y el codo que producen movimientos simultáneos de la ulna, excepto cuando el codo se encuentra en flexión.

MÚSCULOS QUE MUEVEN LA ARTICULACIÓN RADIOULNAR PROXIMAL

La *supinación* tiene lugar gracias a la acción del supinador (cuando no existe resistencia) y el bíceps braquial (cuando se necesita potencia porque existe resistencia), con una cierta ayuda por parte del extensor largo del pulgar y el extensor radial largo del carpo (fig. 3-103 C). La *pronación* tiene lugar gracias a la acción del pronador cuadrado (principalmente) y el pronador redondo (secundariamente) (v. fig.

3-103 B), con una cierta ayuda por parte del flexor radial del carpo, el palmar largo y el braquiorradial (cuando el antebrazo se encuentra en posición de semipronación).

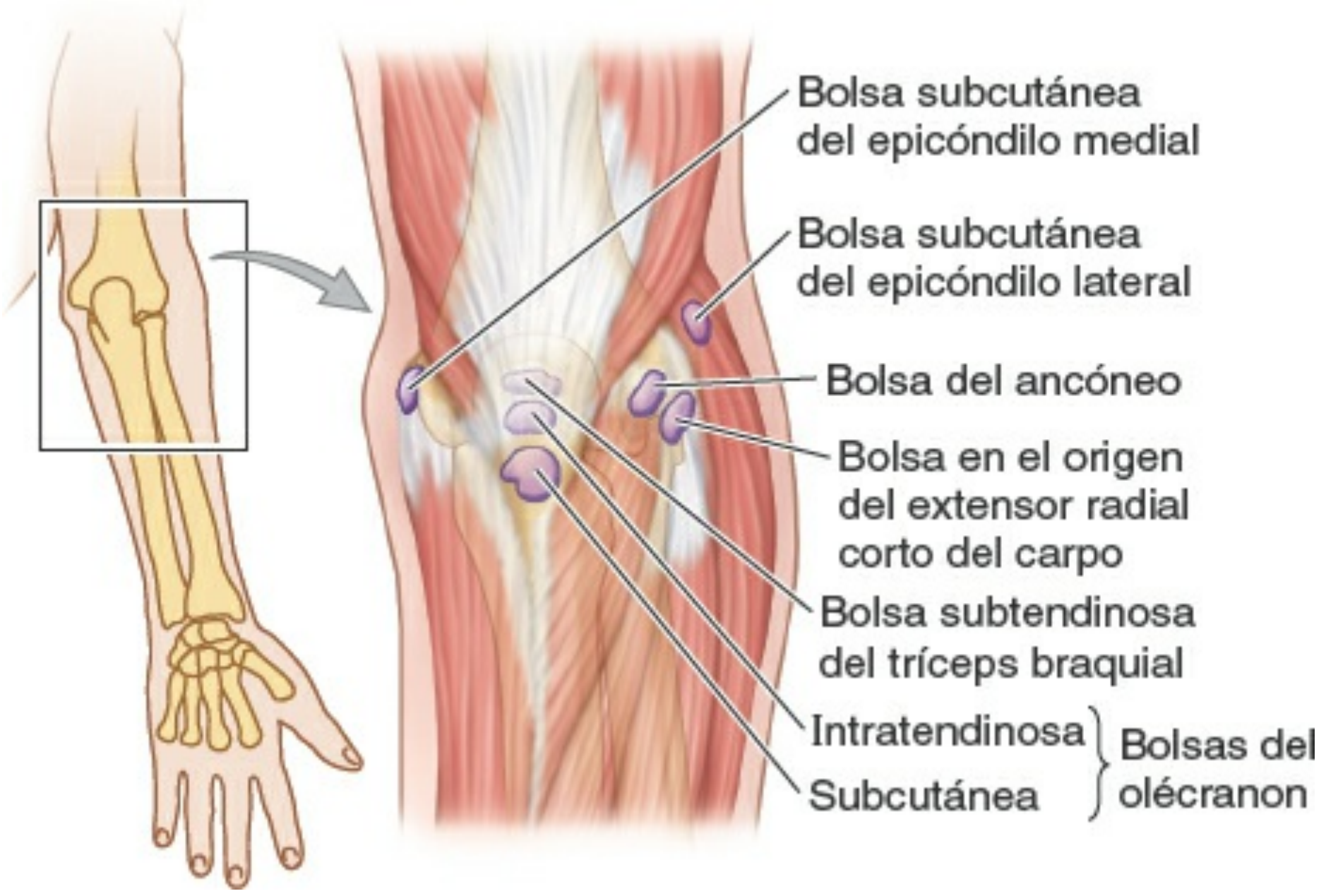

FIGURA 3-101. Bolsas que rodean la articulación del codo. De las diversas bolsas que hay alrededor de la articulación del codo, las bolsas del olécranon son las más importantes desde el punto de vista clínico. Un traumatismo en estas bolsas puede producir bursitis (inflamación de la bolsa).

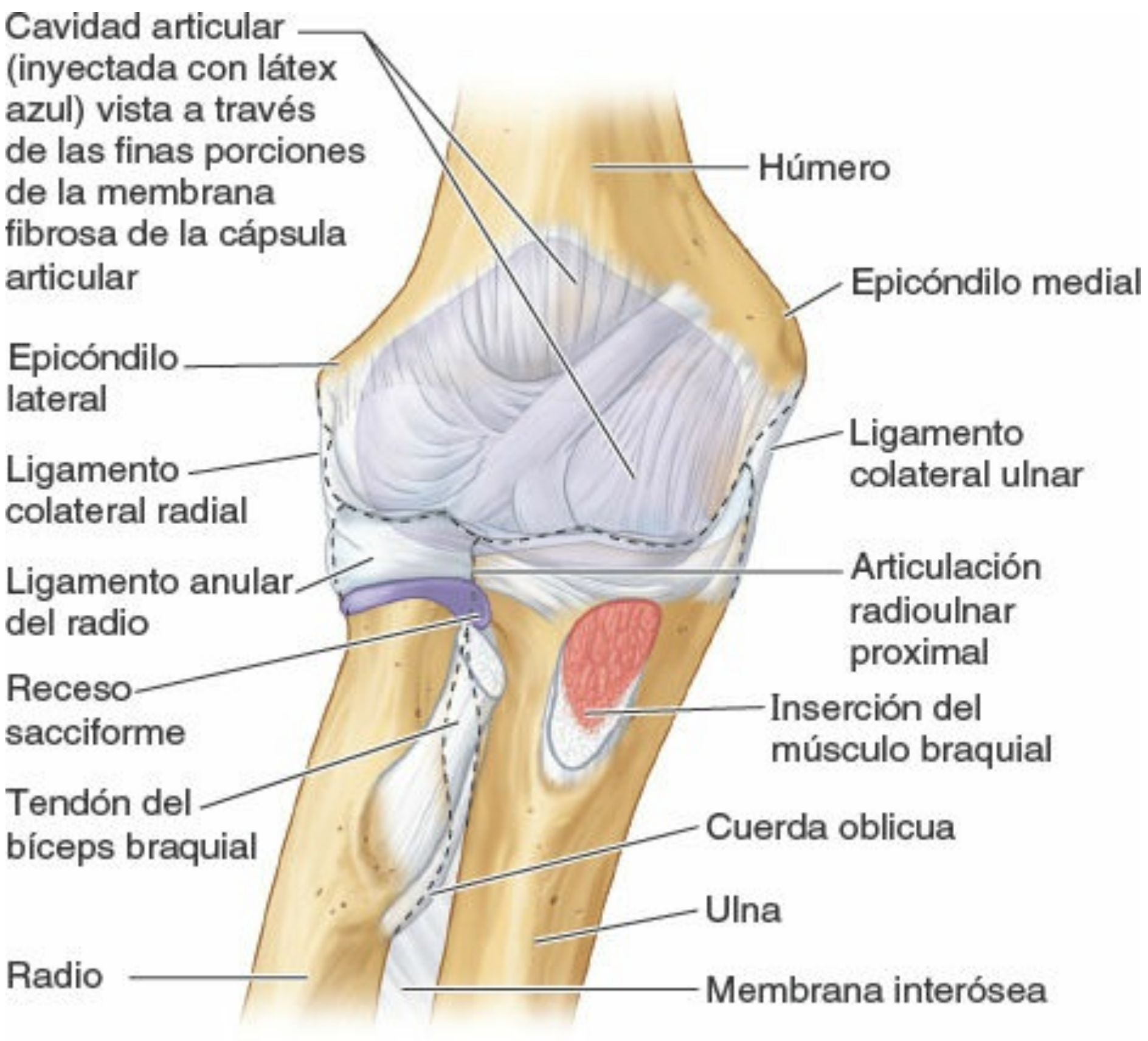

FIGURA 3-102. Articulación radioulnar proximal. El ligamento anular se inserta en la incisura radial de la ulna, formando un collar alrededor de la cabeza del radio (fig. 3-103 A) y creando una articulación sinovial de tipo trocoide. La cavidad articular de la articulación se continúa con la de la articulación del codo, como se demuestra mediante inyección de látex azul en ese espacio y se ve a través de las finas láminas fibrosas de la

cápsula, incluyendo una pequeña área distal al ligamento anular.

IRRIGACIÓN

La articulación radioulnar proximal está irrigada por la porción radial de la *red arterial del codo* (anastomosis arteriales periarticulares de la articulación del codo): las arterias colaterales radial y media que se anastomosan con las arterias recurrente radial e interósea, respectivamente (v. fig. 3-67; tabla 3-12).

INERVACIÓN

La articulación radioulnar proximal está inervada principalmente por los *nervios musculocutáneo, mediano* y *radial.* La pronación es esencialmente una función del nervio mediano, y la supinación de los nervios musculocutáneo y radial.

Articulación radioulnar distal

La **articulación radioulnar distal (inferior)** es una articulación sinovial de tipo trocoide (fig. 3-104). En ella, el radio se mueve alrededor del extremo distal de la ulna, relativamente fijo.

SUPERFICIES ARTICULARES

La cabeza redondeada de la ulna se articula con la incisura ulnar de la cara medial del extremo distal del radio. Un **disco articular de la articulación radioulnar distal,** fibrocartilaginoso y de forma triangular (por ello denominado en ocasiones *ligamento triangular* por los clínicos), une los extremos de la ulna y el radio y es la principal estructura estabilizadora de la articulación (figs. 3-104, 3-105 y 3-107 B). La base del disco articular se inserta en el borde medial de la incisura ulnar del radio, y su vértice lo hace en la cara lateral de la base del proceso estiloides de la ulna. La superficie proximal de este disco se articula con la cara distal de la cabeza de la ulna. Por ello, en una sección coronal, la cavidad articular tiene forma de L con su barra vertical entre el radio y la ulna, y la horizontal entre la ulna y el disco articular (figs. 3-107 B y C, y 3-108 A). El disco articular separa la cavidad de la articulación radioulnar distal de la cavidad de la articulación radiocarpiana.

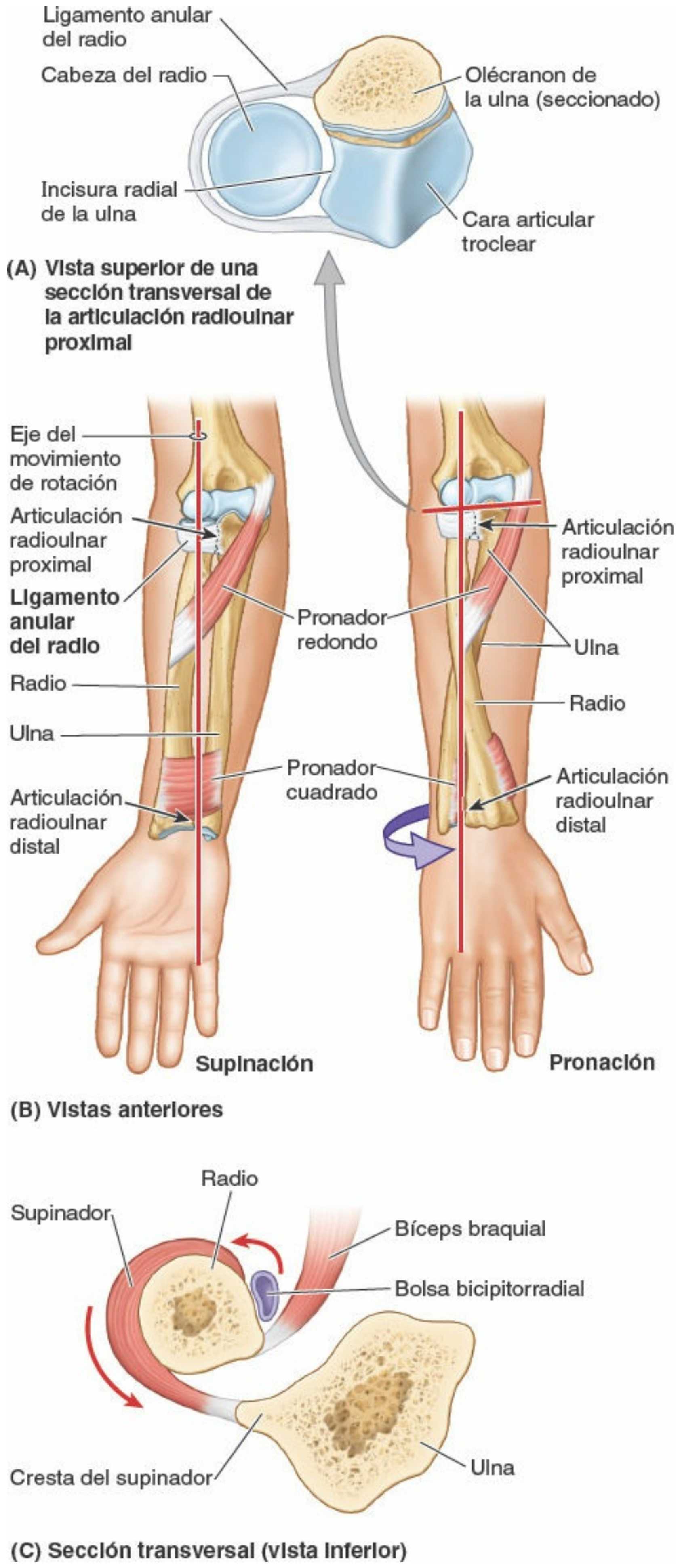
Ligamento anular del radio
Cabeza del radio
Olécranon de la ulna (seccionado)
Incisura radial de la ulna
Cara articular troclear
(A) Vista superior de una sección transversal de la articulación radioulnar proximal
Eje del movimiento de rotación
Articulación radioulnar proximal
Ligamento anular del radio
Radio
Ulna
Articulación radioulnar distal
Pronador redondo
Pronador cuadrado
Articulación radioulnar proximal
Ulna
Radio
Articulación radioulnar distal
Supinación
Pronación
(B) Vistas anteriores
Radio
Supinador
Bíceps braquial
Bolsa bicipitorradial
Cresta del supinador
Ulna
(C) Sección transversal (vista inferior)

FIGURA 3-103. Pronación y supinación del antebrazo. A) La cabeza del radio rota en la «bolsa» formada por el ligamento anular y la incisura radial de la ulna. **B)** La supinación es el movimiento del antebrazo que rota el radio lateralmente alrededor de su eje longitudinal de modo que el dorso de la mano se orienta posteriormente y la palma anteriormente. La pronación es el movimiento del antebrazo, producido por los pronadores redondo y cuadrado, que rota el radio medialmente alrededor de su eje longitudinal de modo que la palma de la mano se orienta posteriormente y su dorso anteriormente (figs. 3-105 y figs. 3-106). **C)** Las acciones del bíceps braquial y el supinador producen supinación a partir de la posición en pronación de las articulaciones radioulnares.

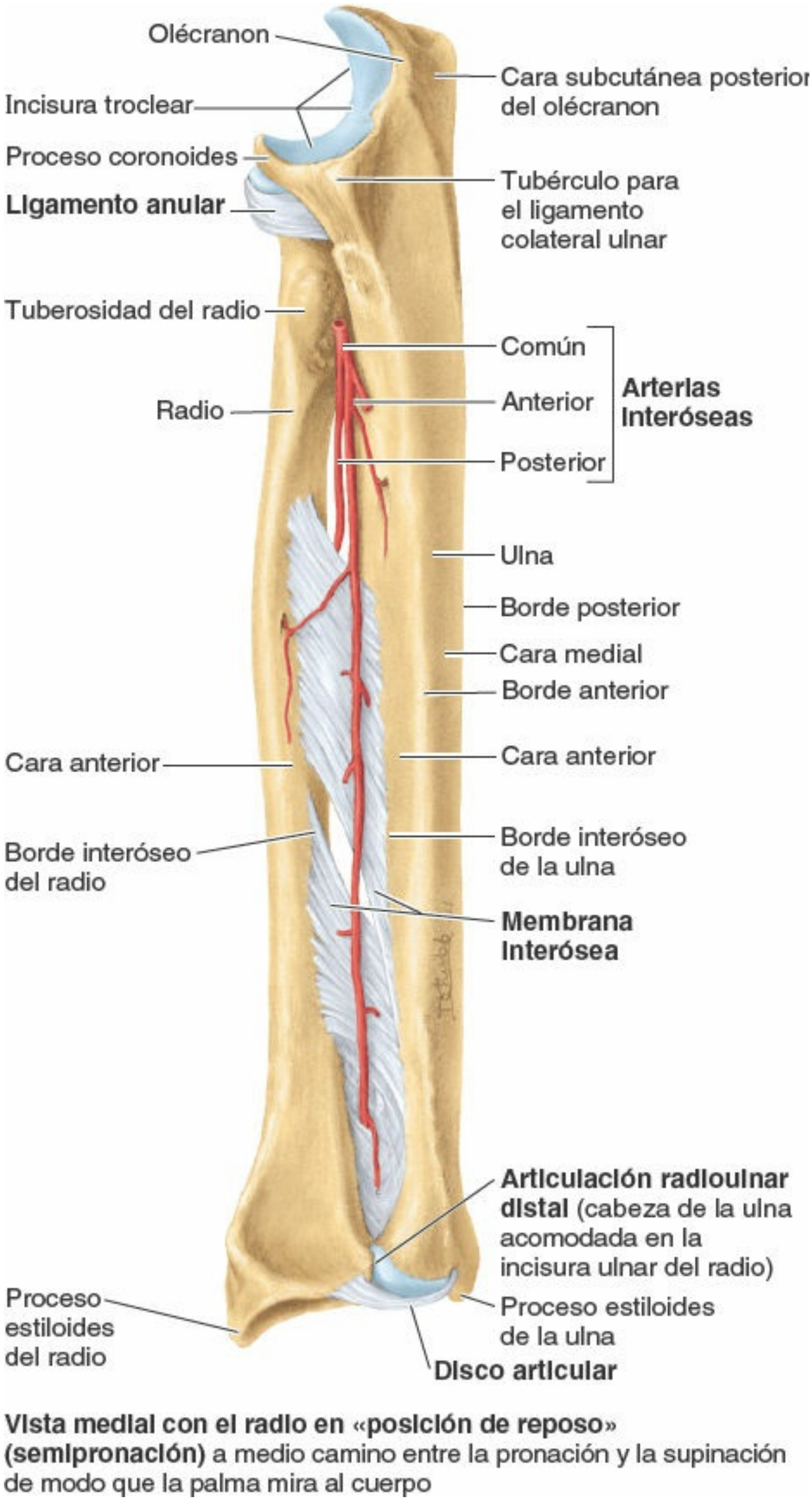

FIGURA 3-104. Ligamentos radioulnares y arterias interóseas. El ligamento de la articulación radioulnar proximal es el ligamento anular. El ligamento de la articulación radioulnar distal es el disco articular. La membrana interósea conecta los bordes interóseos del radio y la ulna, formando la sindesmosis radioulnar. La disposición general de las fibras de la membrana interósea es tal que una fuerza de empuje superior a la mano se recibe en el radio y se transmite a la ulna.

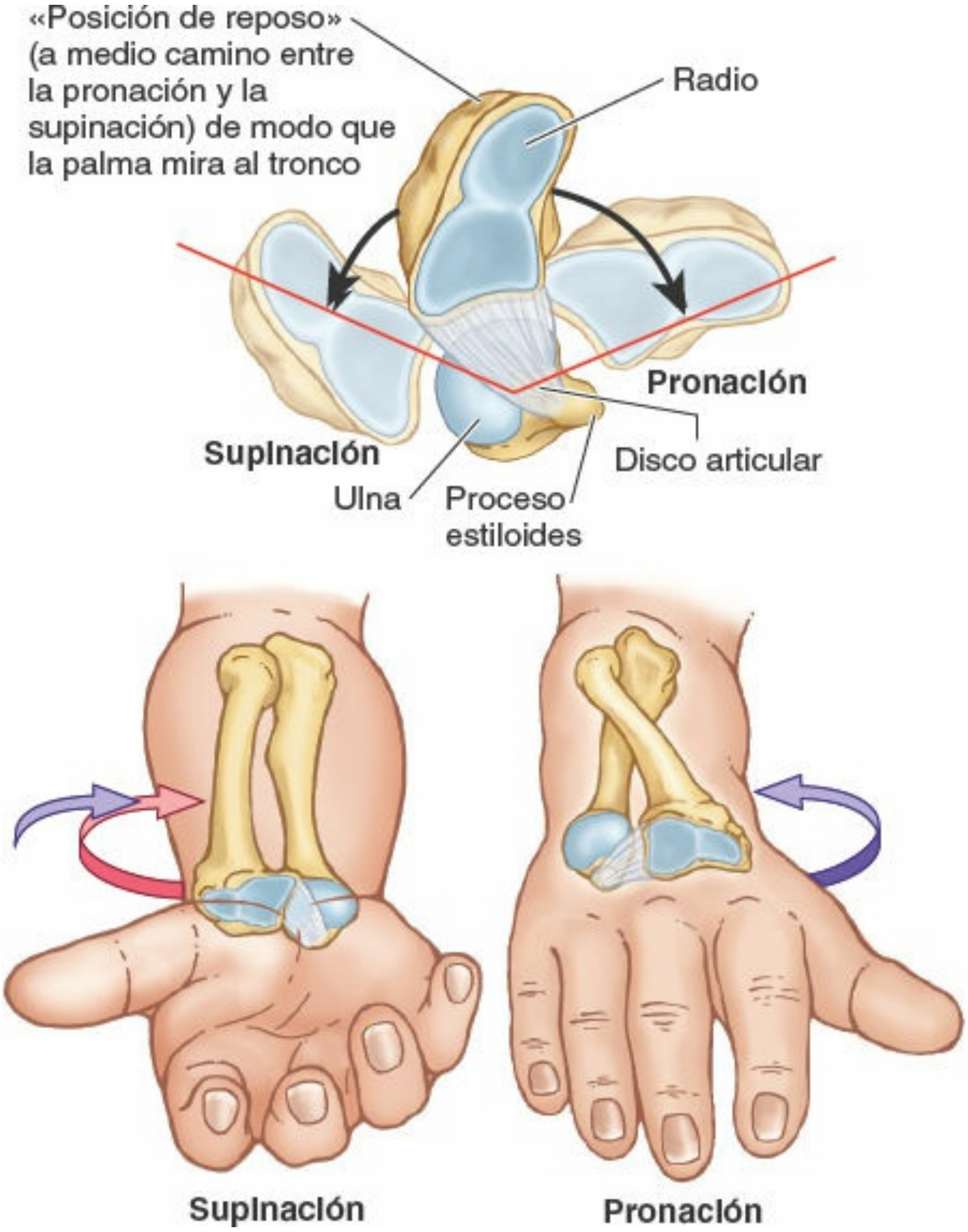

FIGURA 3-105. Movimientos de la articulación radioulnar distal durante la supinación y la pronación del antebrazo. La articulación radioulnar distal es una articulación sinovial de tipo trocoide entre la cabeza de la ulna y la incisura ulnar del radio. El extremo inferior del radio se mueve alrededor del extremo de la ulna, relativamente fijo, durante la pronación y la supinación de la mano. Los dos huesos están firmemente unidos distalmente por el disco articular, que en clínica se conoce como ligamento triangular de la articulación radioulnar distal. Tiene una inserción ancha en el radio y una inserción estrecha en el proceso estiloides de la ulna, que actúa como centro de giro para el movimiento de rotación.

CÁPSULA ARTICULAR

La *membrana fibrosa de la cápsula articular* engloba la articulación radioulnar distal, pero es deficiente superiormente. La *membrana sinovial* se extiende superiormente entre el radio y la ulna para formar el **receso sacciforme de la articulación radioulnar distal** (fig. 3-108 A). Esta redundancia de la membrana sinovial acomoda los enrollamientos de la cápsula que tienen lugar cuando el extremo distal del radio se desplaza alrededor del relativamente fijo extremo distal de la ulna durante la pronación y la supinación del antebrazo.

LIGAMENTOS

La membrana fibrosa de la cápsula articular de la articulación radioulnar distal está reforzada por un ligamento anterior y uno posterior. Estas bandas transversas

relativamente débiles se extienden desde el radio hasta la ulna a través de las superficies anterior y posterior de la articulación.

MOVIMIENTOS

Durante la pronación del antebrazo y la mano, el extremo distal del radio se desplaza (rota) anterior y medialmente, para cruzar por delante de la ulna (figs. 3-103, 3-105 Y 3-106). Durante la supinación, el radio deja de cruzarse con la ulna, ya que su extremo distal se desplaza (rota) lateral y posteriormente, y los huesos se vuelven paralelos.

MÚSCULOS QUE MUEVEN LA ARTICULACIÓN RADIOULNAR DISTAL

Los músculos que inducen movimientos de la articulación radioulnar distal ya se han descrito en el apartado dedicado a la articulación radioulnar proximal.

FIGURA 3-106. **Radiografías de las articulaciones radioulnares. A**) En posición de supinación, el radio y

la ulna están paralelos. **B)** Durante la pronación, el extremo inferior del radio se mueve anteriormente y medialmente alrededor del extremo inferior de la ulna, llevándose la mano con él; así, en la posición de pronación, el radio cruza la ulna anteriormente. 1 a 5, los metacarpianos. (Cortesía del Dr. J. Heslin, Toronto, Ontario, Canada.)

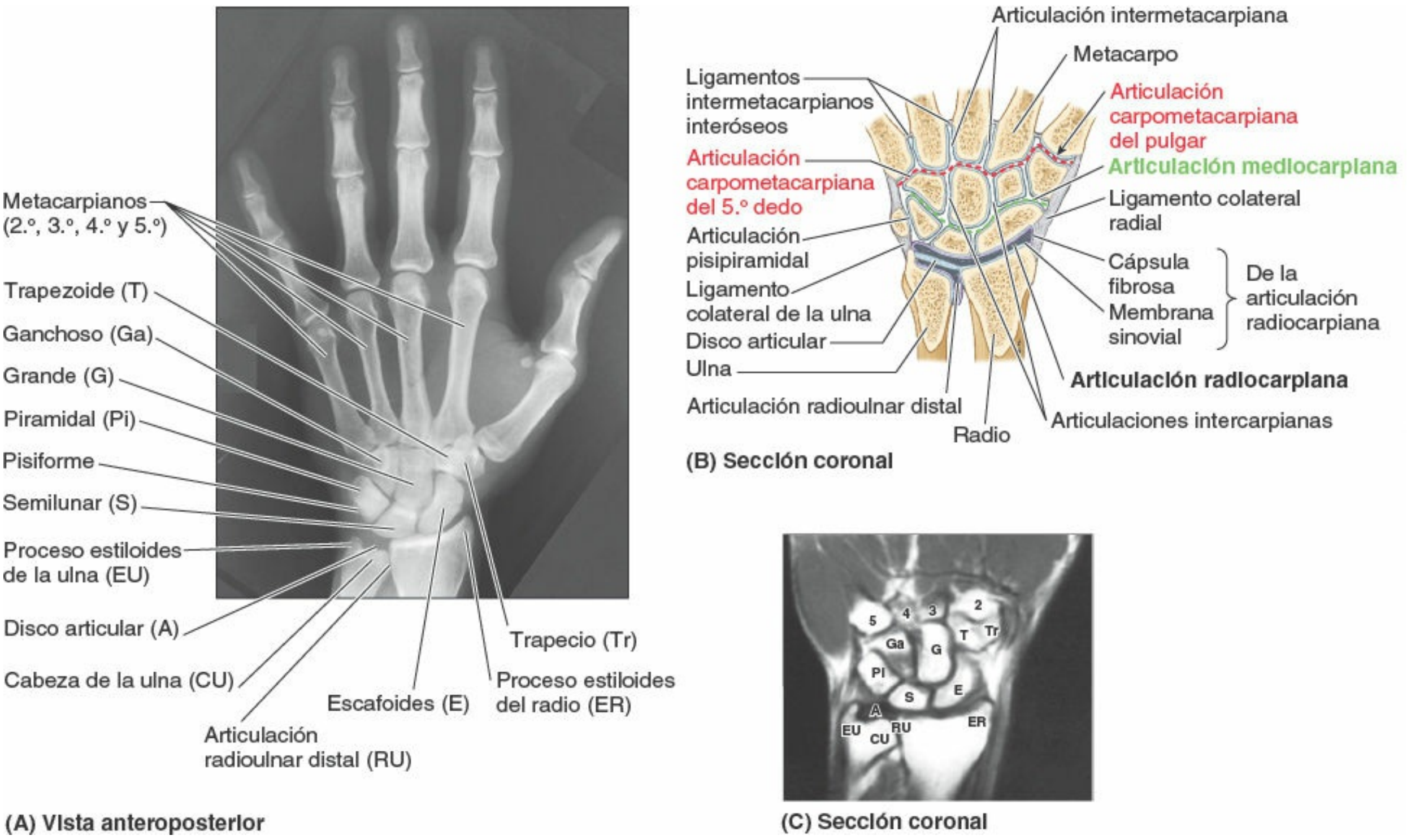

FIGURA 3-107. Huesos y articulaciones del carpo y de la mano. A) En las radiografías del carpo y la mano, el «espacio articular» en el extremo distal de la ulna parece amplio debido a la radiotransparencia del disco articular. (Cortesía del Dr. E.L. Lansdown, Professor of Medical Imaging, University of Toronto, Toronto, Ontario, Canada.) **B)** Esta sección coronal de la mano derecha muestra las articulaciones radioulnar distal, radiocarpiana, intercarpianas, carpometacarpianas e inter-metacarpianas. Aunque parecen no tener solución de continuidad en las imágenes **A** y **C,** las cavidades articulares de las articulaciones radioulnar distal y radiocarpiana están separadas por el disco articular de la articulación radioulnar distal. **C)** RM coronal del carpo. Las diferentes estructuras se identifican en **A.** (Cortesía del Dr. W. Kucharczyk, Professor and Neuroradiologist Senior Scientist, Department of Medical Resonance Imaging, University Health Network Toronto, Ontario, Canada.)

INERVACIÓN

Los *nervios interóseos anterior* y *posterior* inervan la articulación radioulnar distal.

Articulación radiocarpiana

La **articulación radiocarpiana** es una articulación sinovial de tipo elipsoidea (condílea) (v. fig. 1-17). La posición de esta articulación está indicada aproximadamente por una línea que une el proceso estiloides del radio con el de la ulna, o por el surco proximal del carpo (figs. 3-89 y 3-106 a 3-108). El *carpo (muñeca)* es el segmento proximal de la mano constituido por un complejo de ocho huesos carpianos; se articula proximalmente con el antebrazo mediante la articulación radiocarpiana, y distal-mente con los cinco metacarpianos.

SUPERFICIES ARTICULARES

La ulna no participa en la articulación radiocarpiana. *Son el extremo distal del radio y*

el disco de la articulación radioulnar distal los que se articulan con la hilera proximal de huesos del carpo, excepto el pisiforme (fig. 3-107 B y C). Este último actúa principalmente como hueso sesamoideo, aumentando la acción de palanca del flexor ulnar del carpo. Se encuentra en un plano anterior a los otros huesos del carpo, y se articula sólo con el piramidal.

CÁPSULA ARTICULAR

La *membrana fibrosa de la cápsula articular* rodea la articulación radiocarpiana y se inserta en los extremos distales del radio y la ulna, y en la fila proximal de huesos carpianos (escafoides, semilunar y piramidal; fig. 3-108A y B). La *membrana sinovial* recubre la superficie interna de la membrana fibrosa de la cápsula articular y se inserta en los márgenes de las superficies articulares (fig. 3-108 B). Existen numerosos repliegues sinoviales.

LIGAMENTOS

La membrana fibrosa de la cápsula articular está reforzada por resistentes ligamentos radiocarpianos dorsales y palmares. Los **ligamentos radiocarpianos palmares** van desde el radio hasta las dos filas de huesos carpianos (fig. 3-108 A). Son resistentes y se orientan para que la mano siga al radio durante la supinación del antebrazo. Los **ligamentos radiocarpianos dorsales** tienen la misma orientación para que la mano siga al radio durante la pronación del antebrazo.

La cápsula articular también está reforzada medialmente por el **ligamento colateral ulnar,** que se inserta en el proceso estiloides de la ulna y en el piramidal (figs. 3-107 B y 3-108 A). La cápsula articular también está reforzada lateralmente por el **ligamento colateral radial,** que se inserta en el proceso estiloides del radio y en el escafoides.

MOVIMIENTOS

La articulación radiocarpiana puede aumentar la amplitud de sus movimientos mediante pequeños desplazamientos adicionales de las articulaciones intercarpianas y mediocarpiana (fig. 3-109). Sus movimientos son de *flexión-extensión, abducción-aducción* (desviación radial-desviación ulnar) y *circunducción.* El grado de flexión de la mano sobre el antebrazo es superior al de extensión; estos movimientos se acompañan (de hecho, se inician así) de movimientos similares en la articulación mediocarpiana (entre las filas proximal y distal de huesos carpianos). El grado de aducción de la mano es mayor que el de abducción (fig. 3-109 B). La mayor parte de la aducción tiene lugar en la articulación radiocarpiana. En la abducción desde la posición neutra está implicada la articulación mediocarpiana. La circunducción de la mano consiste en una serie sucesiva de movimientos de flexión, aducción, extensión y abducción.

MÚSCULOS QUE MUEVEN LA ARTICULACIÓN RADIOCARPIANA

Los movimientos de la articulación radiocarpiana se deben principalmente a la acción de los músculos «carpianos» del antebrazo, cuyos tendones se extienden a lo largo de las cuatro esquinas del carpo (cuando se compara una sección transversal del carpo

con un rectángulo; v. fig. 3-109 C) para insertarse en las bases de los metacarpianos. El flexor ulnar del carpo lo hace a través del *ligamento pisiganchoso* (fig. 3-110 A), que sería una continuación de su tendón si se considerara al pisiforme como un hueso sesamoideo situado dentro del tendón continuo. Los movimientos de la muñeca se producen como sigue:

- La *flexión de la articulación radiocarpiana* está producida por los flexores radial y ulnar del carpo, con la ayuda de los flexores de los dedos y del pulgar, el palmar largo y el abductor largo del pulgar (fig. 3-109 C).
- La *extensión de la articulación radiocarpiana* está producida por los extensores radiales corto y largo del carpo, y el extensor ulnar del carpo, con la ayuda de los extensores de los dedos y del pulgar.
- La *abducción de la articulación radiocarpiana* está producida por el abductor largo del pulgar, el flexor radial del carpo y los extensores radiales corto y largo del carpo; está limitada unos 15° debido a la interposición del proceso estiloides del radio.
- La *aducción de la articulación radiocarpiana* está producida por la contracción simultánea del extensor ulnar del carpo y el flexor ulnar del carpo.

La mayoría de las actividades requieren un reducido grado de flexión del carpo; no obstante, la prensión tensa (cierre con fuerza del puño) necesita un movimiento de extensión. La posición ligeramente extendida es también la más estable y la «posición de descanso».

IRRIGACIÓN

Las arterias que irrigan la articulación radiocarpiana son ramas de los *arcos dorsal y palmar del carpo* (v. figs. 3-61 A y 3-67).

INERVACIÓN

Los nervios que inervan la articulación radiocarpiana proceden del ramo interóseo anterior del *nervio mediano*, el ramo interóseo posterior del *nervio radial*, y los ramos dorsal y profundo del *nervio ulnar* (v. figs. 3-69 y 3-85; tablas 3-13 y 3-16).

Articulaciones intercarpianas

Las **articulaciones intercarpianas,** que interconectan los huesos carpianos, son sinoviales planas (fig. 3-107), y se resumen de la siguiente manera:

- Articulaciones entre los huesos carpianos de la hilera proximal.
- Articulaciones entre los huesos carpianos de la hilera distal.
- **Articulación mediocarpiana,** que es una articulación compleja entre las hileras proximal y distal de huesos carpianos.
- **Articulación del pisiforme,** entre el pisiforme y la superficie palmar del piramidal.

CÁPSULA ARTICULAR

Las **articulaciones intercarpianas y carpometacarpianas** (con la excepción de la articulación carpometacarpiana del pulgar, que es independiente) forman una cavidad articular común continua. La articulación radiocarpiana también es independiente. La continuidad de las cavidades articulares, o la ausencia de esta, es significativa en relación con la diseminación de infecciones y con la práctica de *artroscopias* (en las cuales se inserta un fibroscopio flexible en la cavidad articular para visualizar sus superficies internas y sus características). La *membrana fibrosa de la cápsula articular* rodea las articulaciones intercarpianas y ayuda a mantener unidos los huesos car-pianos. La *membrana sinovial* recubre la membrana fibrosa y se inserta en los márgenes de las superficies articulares de los huesos carpianos.

LIGAMENTOS

Los huesos carpianos están unidos por ligamentos anteriores, posteriores e interóseos (figs. 3-108 y 3-110 A).

MOVIMIENTOS

Los movimientos de deslizamiento que tienen lugar entre los huesos carpianos se acompañan de movimientos en la articulación radiocarpiana que los extienden y aumentan la amplitud global de movimiento. De hecho, la flexión y la extensión de la mano se inician en la *articulación mediocarpiana*, entre las hileras proximal y distal de huesos carpianos (figs. 3-107 B y 3-109 A). La mayor parte de la flexión y de la aducción se produce principalmente en la articulación radiocarpiana, mientras que la extensión y la abducción implican principalmente a la mediocarpiana. Los movimientos en las otras articulaciones intercarpianas son pequeños, aunque la hilera proximal es más móvil que la distal.

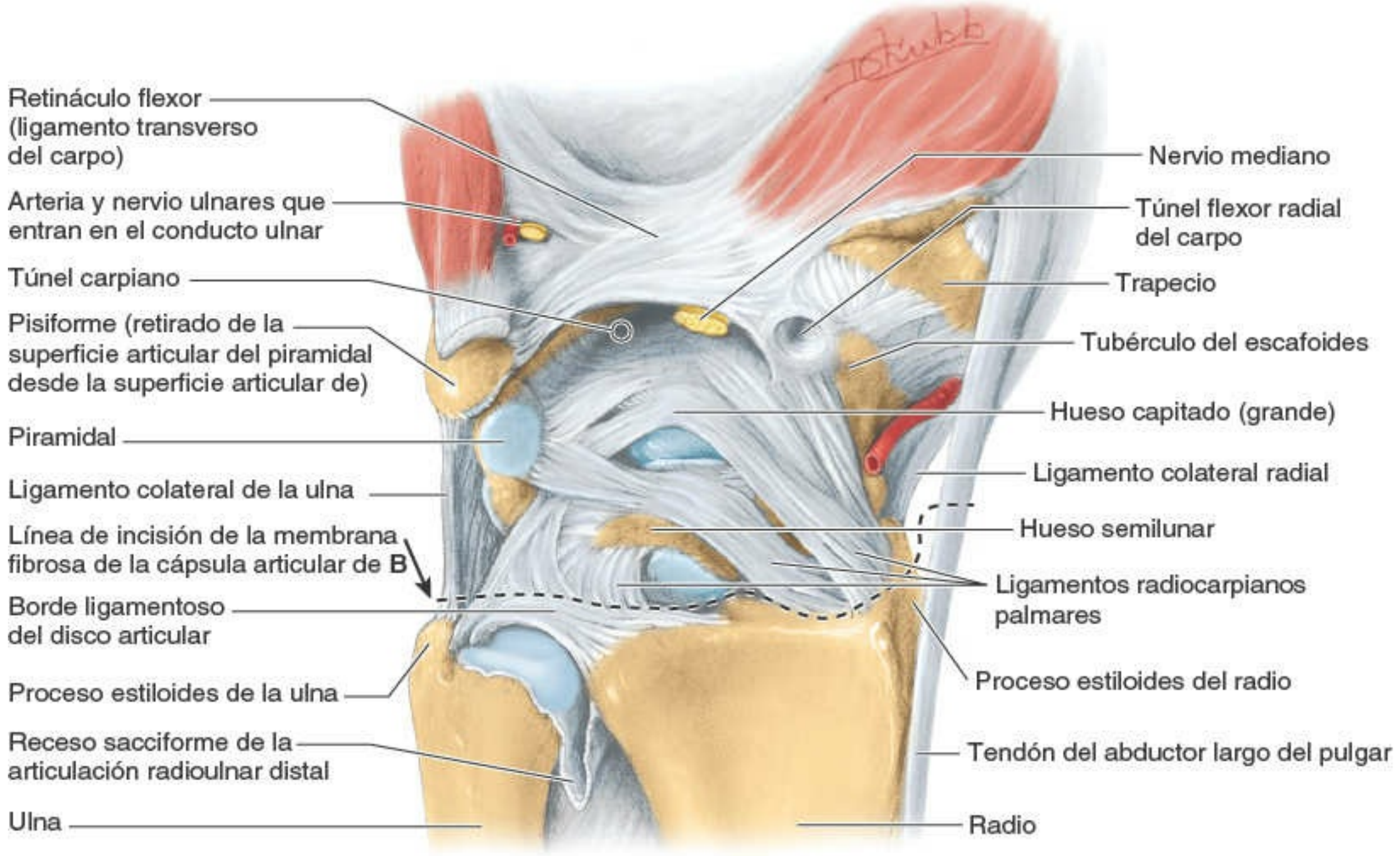

(A) Vista anterior

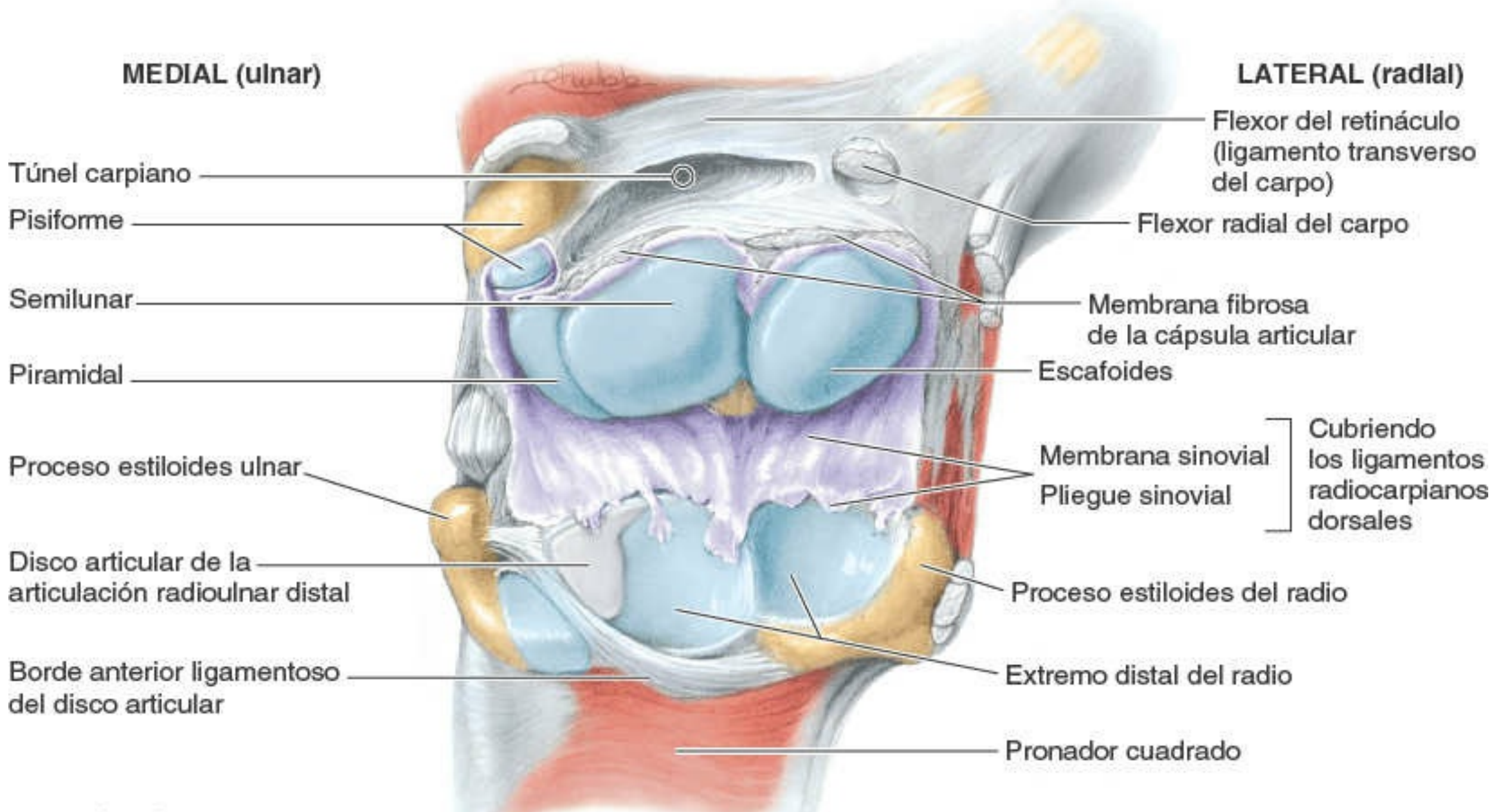

(B) Vista anterior

FIGURA 3-108. Disección de las articulaciones radioulnar distal, radiocarpiana e intercarpiana. A) Se muestran los ligamentos de estas articulaciones. La mano está en extensión forzada, pero la articulación está intacta. Obsérvense los ligamentos radiocarpianos palmares, que pasan desde el radio hasta las dos filas de huesos del carpo. Estos ligamentos robustos están dirigidos de modo que la mano sigue al radio durante la supinación. **B)** La articulación está abierta anteriormente, con los ligamentos radiocarpianos dorsales a modo de bisagra. Obsérvese que las caras articulares proximales del escafoides y del semilunar son casi iguales, y que el semilunar se articula tanto con el radio como con el disco articular. El piramidal únicamente se articula con el disco articular de la articulación radioulnar distal durante la aducción del carpo.

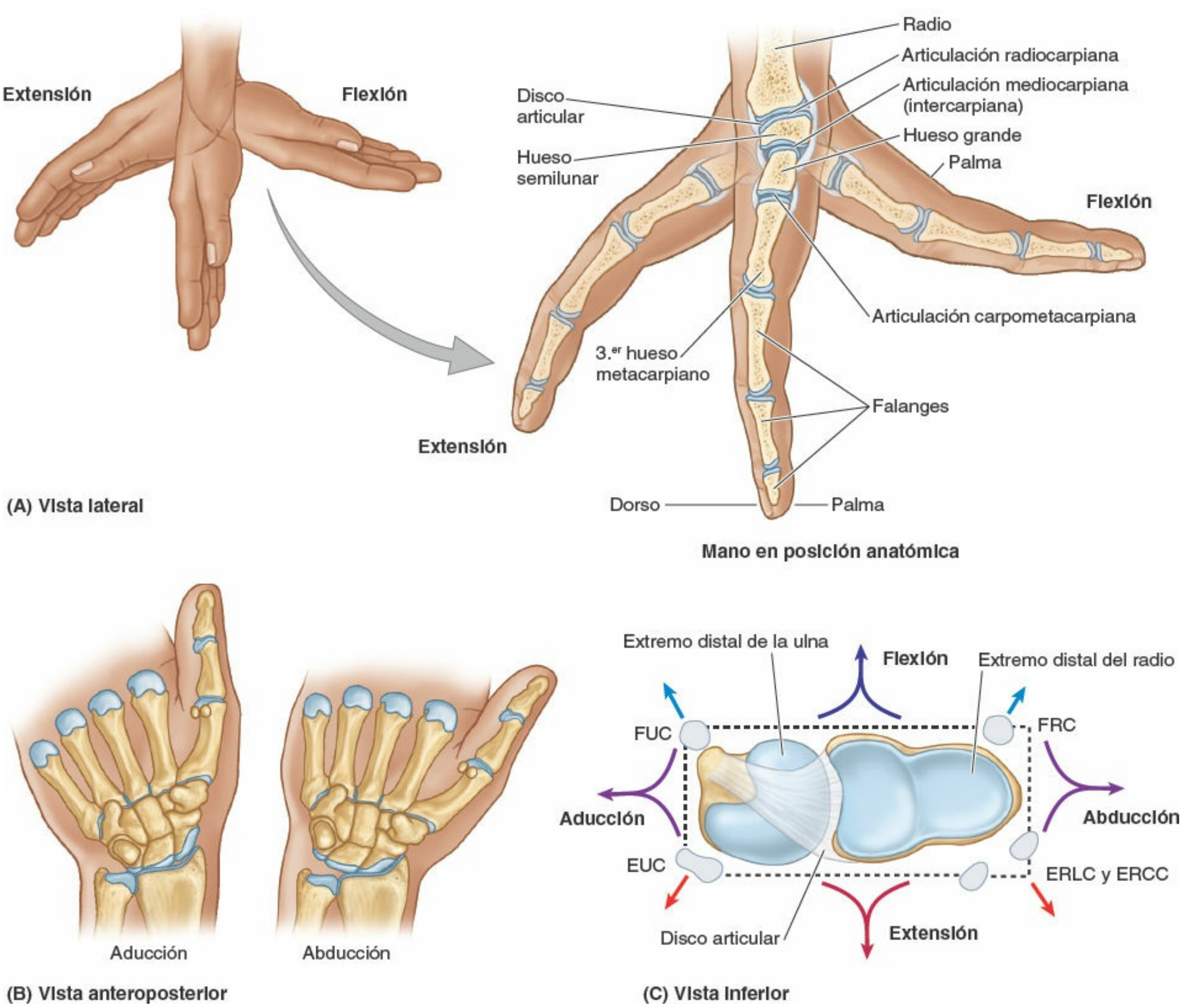

FIGURA 3-109. Movimientos del carpo. A) En esta sección sagital del carpo y de la mano durante la extensión y la flexión, obsérvense las articulaciones radiocarpiana, mediocarpiana y carpometacarpianas. Casi todos los movimientos tienen lugar en la articulación radiocarpiana, con movimientos adicionales localizados en la articulación mediocarpiana durante la flexión completa y la extensión. **B)** Se muestra el movimiento en las articulaciones radiocarpiana y mediocarpiana durante la aducción y la abducción como se verían en una radiografía posteroanterior. **C)** Las *flechas* indican la dirección en que se mueve la mano cuando los tendones de los músculos principales («carpianos») actúan en las «cuatro esquinas» de la articulación, individualmente o al unísono. ERCC, extensor radial corto del carpo; ERLC, extensor radial largo del carpo; EUC, extensor ulnar del carpo; FRC, flexor radial del carpo; FUC, flexor ulnar del carpo.

IRRIGACIÓN

Las arterias que irrigan las articulaciones intercarpianas proceden de los arcos dorsal y palmar del carpo (v. fig. 3-82; tabla 3-15).

INERVACIÓN

Las articulaciones intercarpianas están inervadas por el ramo interóseo anterior del *nervio mediano* y por los ramos dorsal y profundo del *nervio ulnar* (v. fig. 3-85; tabla 3-16).

Articulaciones carpometacarpianas e intermetacarpianas

Las **articulaciones carpometacarpianas e intermetacarpianas** son sinoviales planas, con la excepción de la **articulación carpometacarpiana del pulgar,** que es

en silla de montar (v. fig. 3-107).

SUPERFICIES ARTICULARES

Las superficies distales de los huesos carpianos de la hilera distal se articulan con las superficies carpianas de las bases de los metacarpianos en las articulaciones carpometacarpianas. La importante articulación carpometacarpiana del pulgar se establece entre el trapecio y la base del 1.er metacarpiano, y está dotada de una cavidad articular separada. Al igual que los huesos carpianos, los metacarpianos adyacentes se articulan entre sí; las articulaciones intermetacarpianas tienen lugar entre las caras radial y ulnar de las bases de los metacarpianos.

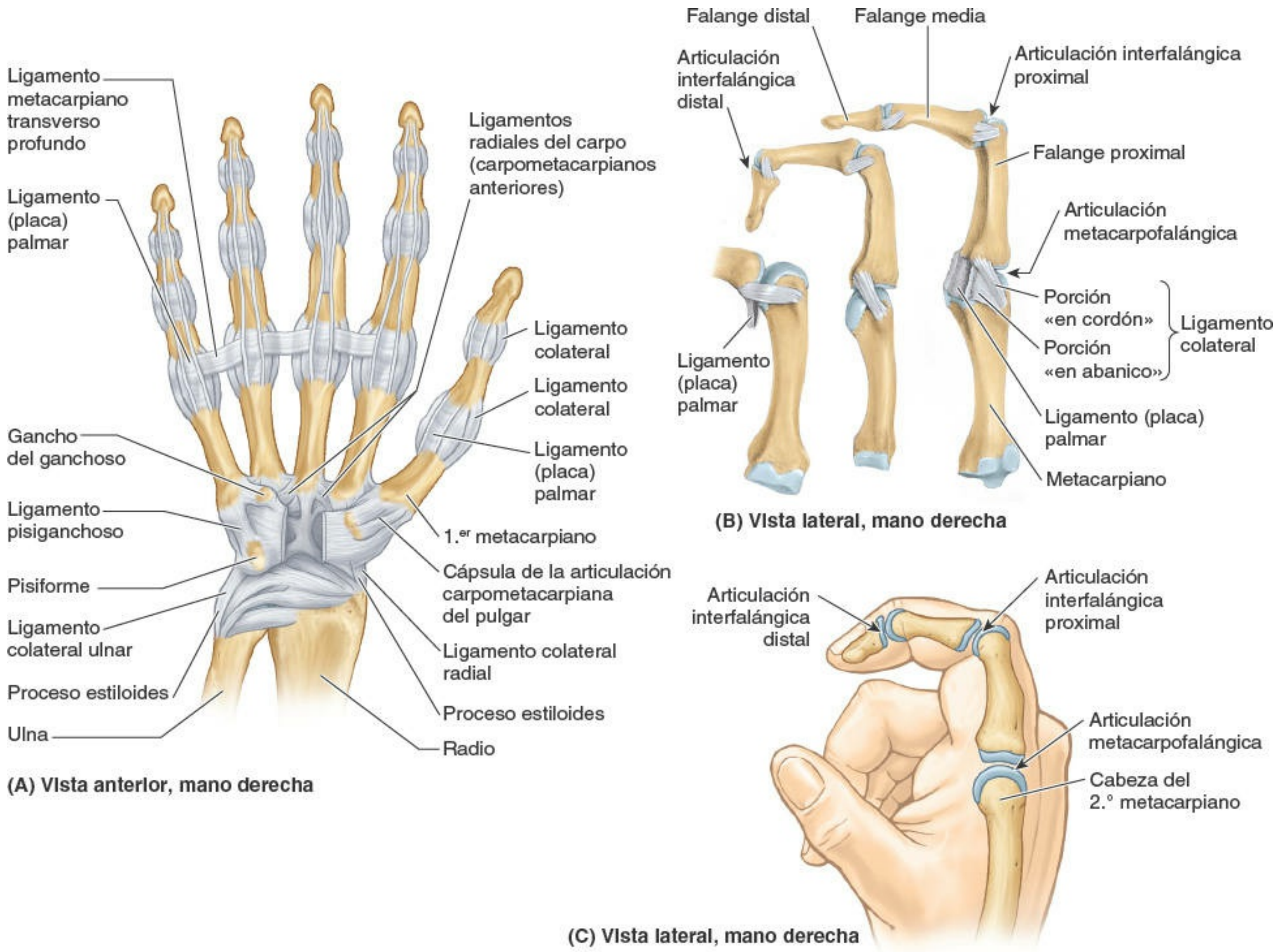

FIGURA 3-110. **Articulaciones de la mano. A)** Ligamentos palmares de las articulaciones radioulnar, radiocarpiana, intercarpianas, carpometacarpianas e interfalángicas. **B)** Articulaciones metacarpofalángicas e interfalángicas. Los ligamentos (placas) palmares son modificaciones de la cara anterior de las cápsulas articulares de las articulaciones metacarpofalángicas e interfalángicas. **C)** Dedo índice flexionado mostrando sus falanges y la posición de las articulaciones metacarpofalángicas e interfalángicas. Los nudillos están formados por las cabezas de los huesos, y el plano de la articulación queda situado distalmente.

CÁPSULA

Las cuatro articulaciones carpometacarpianas mediales y las tres articulaciones intermetacarpianas están englobadas por una *cápsula articular común* en las caras palmar y dorsal. Una *membrana sinovial común* recubre la cara interna de la membrana fibrosa de la cápsula articular, y rodea una cavidad articular común. La *membrana fibrosa de la articulación carpometacarpiana del pulgar* rodea la

articulación y se inserta en los márgenes de las superficies articulares. La *membrana sinovial* recubre la superficie interna de la membrana fibrosa. La laxitud de la cápsula facilita la libertad de movimientos de la articulación del pulgar.

LIGAMENTOS

En la región de las articulaciones, los huesos están unidos por **ligamentos carpometacarpianos e intermetacarpianos palmares** y **dorsales** (v. fig. 3-110 A), y por **ligamentos intermetacarpianos interóseos** (v. fig. 3-107 B). Además, los **ligamentos metacarpianos transversos** superficial y profundo (en los que se inicia la aponeurosis palmar), que se asocian a los extremos distales de los metacarpianos, limitan el movimiento de las articulaciones carpometacarpianas e inter-metacarpianas porque se oponen a la separación de las cabezas de los metacarpianos.

MOVIMIENTOS

La articulación carpometacarpiana del pulgar permite movimientos angulares en todos los planos (flexión-extensión, abducción-aducción y circunducción) y un cierto grado de rotación axial. Es especialmente importante el hecho de que *aquítiene lugar el movimiento esencial para la oposición del pulgar*. Aunque el oponente del pulgar es el principal impulsor, todos los músculos hipotenares contribuyen en la oposición.

Las articulaciones carpometacarpianas de los dedos 2.° y 3.° casi no tienen movimiento, la del 4.° es ligeramente móvil y la del 5.° es moderadamente móvil, ya que puede flexionarse y rotar ligeramente cuando se agarra con fuerza algo (v. fig. 3-73 G y H). Cuando la palma de la mano adopta forma de «copa» (como sucede al oponer los pulpejos del pulgar y el meñique), dos tercios del movimiento tienen lugar en la articulación carpometacarpiana del pulgar y un tercio en las articulaciones carpometacarpiana e intermetacarpianas de los dedos 4.° y 5.°.

IRRIGACIÓN

Las articulaciones carpometacarpianas e intermetacarpianas están irrigadas por *anastomosis arteriales periarticulares del carpo y la mano* (arcos dorsal y palmar del carpo, arco palmar profundo y arterias metacarpianas) (v. figs. 3-82 y 3-83).

INERVACIÓN

Las articulaciones carpometacarpianas e intermetacarpianas están inervadas por el ramo interóseo anterior del *nervio mediano*, el ramo interóseo posterior del *nervio radial* y los ramos dorsales y profundo del *nervio ulnar* (v. fig. 3-85).

Articulaciones metacarpofalángicas e interfalángicas

Las **articulaciones metacarpofalángicas** son sinoviales de tipo elipsoideo, y permiten movimientos en dos planos: flexión-extensión y aducción-abducción. Las **articulaciones interfalángicas** son sinoviales de tipo gínglimo, y sólo permiten movimientos de flexión-extensión (fig. 3-110 B).

SUPERFICIES ARTICULARES

Las cabezas de los metacarpianos se articulan con las bases de las falanges

proximales en las articulaciones metacarpofalángicas, y las cabezas de las falanges se articulan con las bases de las falanges más distales en las articulaciones interfalángicas.

CÁPSULAS ARTICULARES

Cada articulación metacarpofalángica e interfalángica está englobada por una *cápsula articular* dotada de una *membrana sinovial* que tapiza una *membrana fibrosa* que se inserta en los márgenes de cada articulación.

LIGAMENTOS

La membrana fibrosa de cada articulación metacarpofalángica e interfalángica está reforzada por dos **ligamentos colaterales** (medial y lateral). Estos ligamentos constan de dos porciones:

- *Porciones similares a cordones*, más densas, que discurren distalmente desde las cabezas de los metacarpianos y las falanges hasta las bases de las falanges (v. fig. 3-110 A y B).
- *Porciones en forma de abanico*, más delgadas, que discurren anteriormente para insertarse en láminas gruesas, densamente fibrosas, o fibrocartilaginosas **(ligamentos palmares),** que forman la cara palmar de la cápsula articular.

Las porciones en forma de abanico de los ligamentos colaterales hacen que los ligamentos palmares se muevan como una visera por encima de las cabezas de los metacarpianos o las falanges subyacentes.

Las resistentes porciones similares a cordones de los ligamentos colaterales de las articulaciones metacarpofalángicas se insertan excéntricamente en las cabezas de los metacarpianos, y por ello se relajan durante la extensión y se tensan durante la flexión. Como resultado, los dedos en general no pueden separarse (abducir) cuando las articulaciones metacarpofalángicas se encuentran en flexión completa. Las articulaciones interfalángicas están dotadas de los mismos ligamentos, pero como los extremos distales de las falanges proximales y medias están aplanados anteroposteriormente y poseen dos pequeños cóndilos, no permiten movimientos de abducción ni de aducción.

Los ligamentos palmares se fusionan con las vainas fibrosas digitales para formar un túnel longitudinal liso que permite que los tendones de los flexores largos se deslicen y se mantengan centrados cuando cruzan las convexidades de las articulaciones. Los ligamentos palmares de las articulaciones metacarpofalángicas 2.ª a 5.ª están unidos por **ligamentos metacarpianos transversos profundos** que mantienen juntas las cabezas de los metacarpianos. Además, el dosel dorsal de cada aparato extensor se inserta anteriormente en los lados de los ligamentos palmares de dichas articulaciones.

MOVIMIENTOS

En las articulaciones metacarpofalángicas 2.ª a 5.ª hay movimientos de flexión-extensión, abducción-aducción y circunducción de los dedos 2.º a 5.º. El movimiento

de la articulación metacarpofalángica del pulgar está limitado a la flexión-extensión. En las articulaciones interfalángicas sólo se dan movimientos de flexión y extensión.

IRRIGACIÓN

Las arterias digitales profundas que se originan en el arco palmar superficial irrigan las articulaciones metacarpofalángicas e interfalángicas (v. figs. 3-82 y 3-83).

INERVACIÓN

Las articulaciones metacarpofalángicas e interfalángicas están inervadas por nervios digitales que proceden de los nervios ulnar y mediano (v. fig. 3-85A y B).

CUADRO CLÍNICO

ARTICULACIONES DEL MIEMBRO SUPERIOR

Luxación de la articulación esternoclavicular

La excepcionalidad de la *luxación de la articulación esternoclavicular* atestigua su resistencia, que se debe a sus ligamentos, su disco y a la manera en que normalmente se transmiten las fuerzas por la clavícula. Cuando se recibe un golpe en el acromion de la escápula, o cuando se transmite una fuerza a la cintura pectoral al caer sobre la mano extendida, la fuerza del golpe suele transmitirse a lo largo de la clavícula, es decir, por su eje mayor. La clavícula puede fracturarse junto a la unión de sus tercios medio y lateral, pero es muy poco frecuente que se luxe la articulación esternoclavicular. La mayoría de luxaciones de la articulación esternoclavicular en las personas menores de 25 años de edad se debe a fracturas a través de la lámina epifisaria, ya que la epífisis de la extremidad esternal de la clavícula no se cierra hasta la edad de 23 a 25 años.

Anquilosis de la articulación esternoclavicular

El movimiento en la articulación esternoclavicular resulta crucial para el movimiento del hombro. Cuando se produce *anquilosis* (rigidez o fijación) de la articulación, o cuando es necesario quirúrgicamente, se extirpa una sección del centro de la clavícula, creando una falsa articulación o articulación «suelta» para permitir el movimiento de la escápula.

Luxación de la articulación acromioclavicular

Aunque su ligamento extrínseco (coracoclavicular) es fuerte, la articulación acromioclavicular propiamente dicha es débil y se lesiona con facilidad si sufre un golpe directo (fig. C3-33A a D). En los deportes de contacto como el rugby, el fútbol y el hockey, o en las artes marciales, no es rara la *luxación de la articulación acromioclavicular* como resultado de una caída fuerte sobre el hombro o sobre el miembro superior extendido. La luxación de la articulación acromioclavicular también puede producirse cuando un jugador de hockey es

empujado violentamente contra las vallas, o cuando una persona recibe un fuerte golpe en la parte superolateral del dorso.

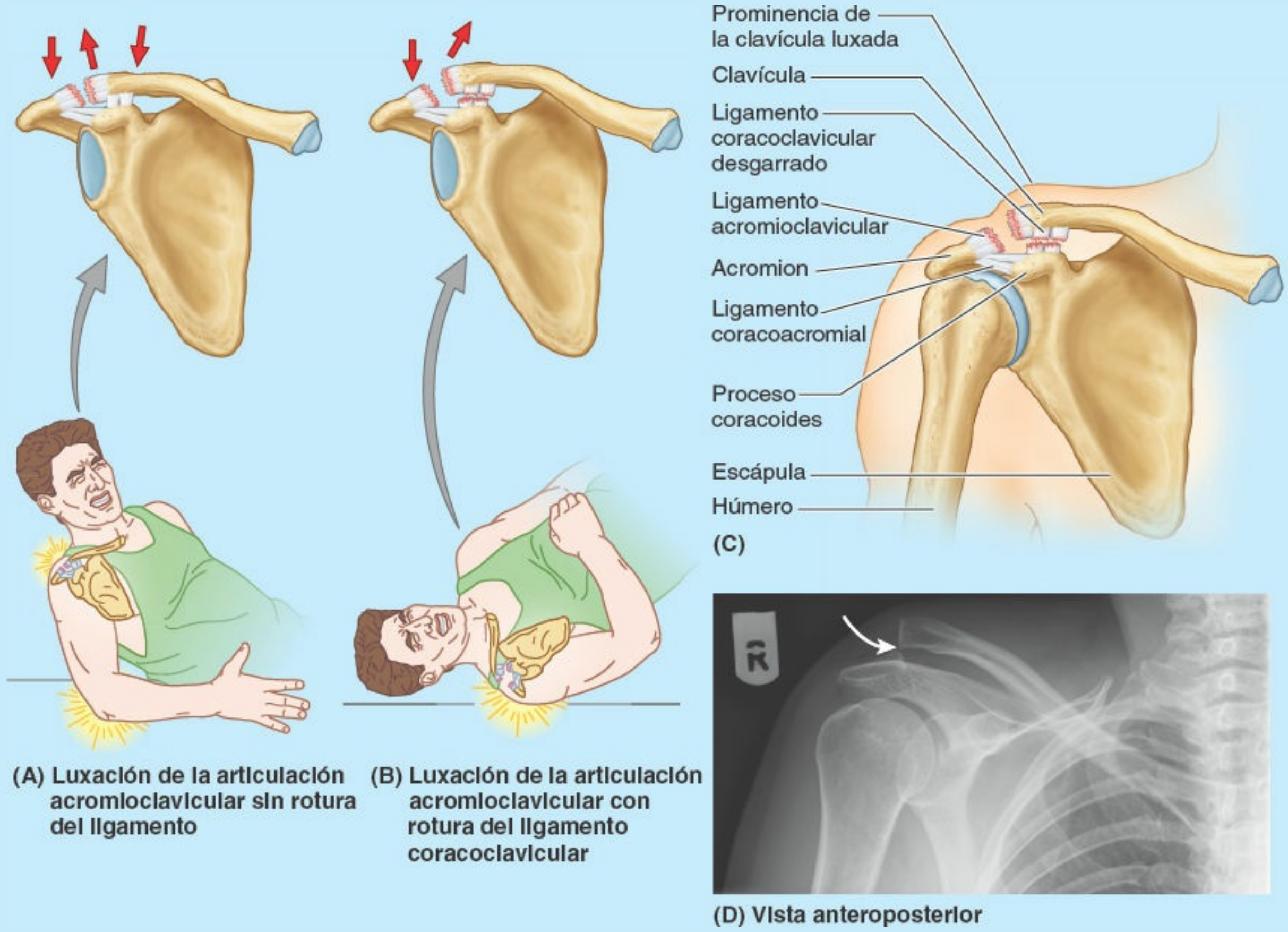

FIGURA C3-33. **Luxación de la articulación acromioclavicular.**

Una luxación acromioclavicular, a menudo denominada «separación del hombro», es grave cuando se desgarran los ligamentos acromioclavicular y coracoclavicular. Cuando el ligamento coracoclavicular se desgarra, el hombro se separa de la clavícula y cae debido al peso del miembro superior. La *rotura del ligamento coracoclavicular* permite que se desgarre la membrana fibrosa de la cápsula articular, con lo que el acromion podrá pasar inferiormente a la extremidad acromial de la clavícula. La luxación de la articulación acromioclavicular hace más prominente al acromion, y la clavícula puede moverse por encima de este relieve óseo.

Tendinitis cálcica del supraespinoso

La inflamación y la calcificación de la bolsa subacromial provocan dolor, hipersensibilidad y limitación del movimiento de la articulación del hombro. Este proceso se conoce también como *bursitis cálcica escapulohumeral*. El depósito de calcio en el tendón del supraespinoso es frecuente. Esto provoca un aumento local de la presión que suele causar un dolor muy intenso durante la abducción del brazo; el dolor puede irradiar hasta la mano. El depósito de calcio puede irritar la bolsa subacromial subyacente y producir una reacción inflamatoria conocida como *bursitis subacromial* (fig. C3-34).

Mientras la articulación del hombro se encuentra aducida no se produce dolor, debido a que en esta posición la lesión dolorosa está alejada de la cara inferior del acromion. En la mayoría de las personas, el dolor se produce durante los 50° a 130° de abducción *(síndrome del arco doloroso)* porque a lo largo de este arco el tendón del supraespinoso está en íntimo contacto con la cara inferior del acromion. El dolor se desarrolla habitualmente en hombres de 50 años de edad o mayores tras un uso inusual o excesivo de la articulación del hombro.

Lesiones del manguito de los rotadores

El manguito musculotendinoso de los rotadores se lesiona por lo general durante el uso repetido del miembro superior por encima de la horizontal (p. ej., en los deportes de lanzamiento y de raqueta, la natación y el levantamiento de peso). La inflamación recurrente del manguito de los rotadores, sobre todo del área relativamente avascular del tendón del supraespinoso, es una causa común de dolor del hombro y provoca desgarros del manguito musculotendinoso de los rotadores.

El uso reiterado de los músculos del manguito de los rotadores (p. ej., en los lanzadores de béisbol) puede hacer que la cabeza del húmero y el manguito de los rotadores impacten sobre el arco coracoacromial (v. fig. 3-95 B), produciendo una irritación del arco y una inflamación del manguito de los rotadores. Como resultado, se desarrolla una *tendinitis degenerativa del manguito de los rotadores*. También se produce desgaste del tendón del supraespinoso (fig. C3-34).

Para explorar la tendinitis degenerativa del manguito de los rotadores se solicita al sujeto que descienda lenta y suavemente el miembro totalmente abducido. A partir de unos 90° de abducción, el miembro caerá con brusquedad sobre el costado de forma incontrolada si el manguito de los rotadores (especialmente la porción supraespinosa) está lesionado y/o desgarrado.

También pueden producirse lesiones del manguito de los rotadores durante una contracción brusca de los músculos; por ejemplo, cuando una persona de edad avanzada hace fuerza para levantar algo, como una ventana atascada. Ese esfuerzo puede romper un manguito previamente degenerado. Una caída sobre el hombro también puede desgarrar un manguito de los rotadores que haya degenerado. A menudo, la porción intracapsular del tendón de la cabeza larga del bíceps braquial se desfleca (llegando incluso a desgarrarse) y se adhiere al surco intertubercular. Debido a ello, el hombro se vuelve rígido. La integridad de la membrana fibrosa de la cápsula articular de la articulación del hombro suele verse comprometida cuando existe una lesión del manguito de los rotadores, ya que están fusionados. En consecuencia, la cavidad articular se comunica con la bolsa subacromial. Como el músculo supraespinoso deja de ser funcional tras el desgarro completo del manguito de los rotadores, la persona no puede iniciar la abducción del miembro superior. Si el brazo es abducido pasivamente 15° o más, a menudo la persona puede mantener o continuar la abducción usando el deltoides.

Luxación de la articulación del hombro

Debido a su libertad de movimientos y su inestabilidad, la articulación del hombro se luxa con frecuencia por una lesión directa o indirecta. Debido a que la presencia del arco coracoacromial y el soporte ejercido por el manguito de los rotadores evitan la luxación hacia arriba, muchas luxaciones de la cabeza del húmero se producen en dirección inferior (fig. C3-35), aunque se describen clínicamente como luxaciones anteriores o posteriores (más raras), indicando si la cabeza del húmero ha descendido anterior o posterior al tubérculo infraglenoideo y a la cabeza larga del tríceps braquial. La cabeza del húmero acaba situándose anterior o posterior a la cavidad glenoidea.

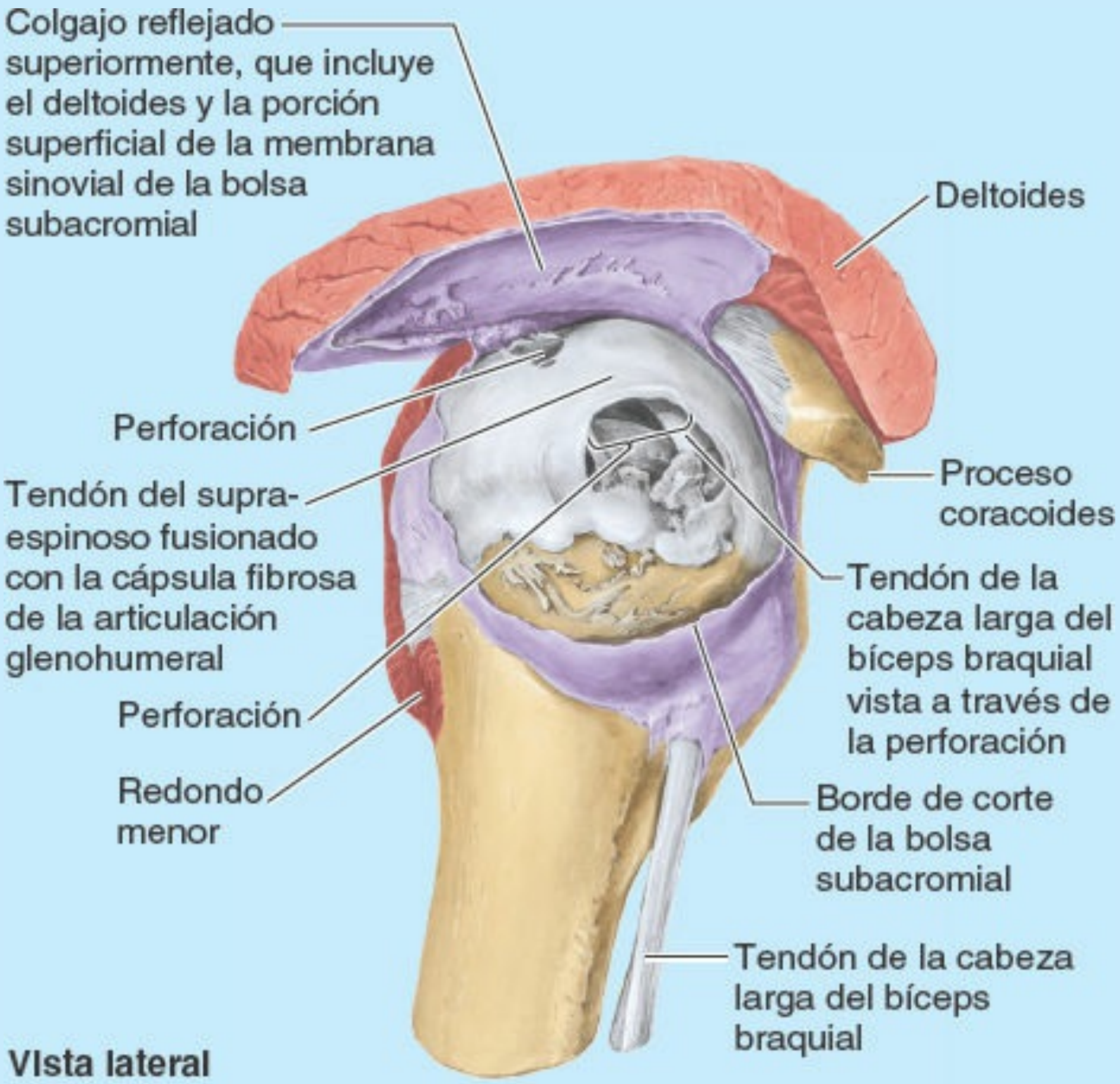

FIGURA C3-34. **Desgaste del tendón del supraespinoso.**

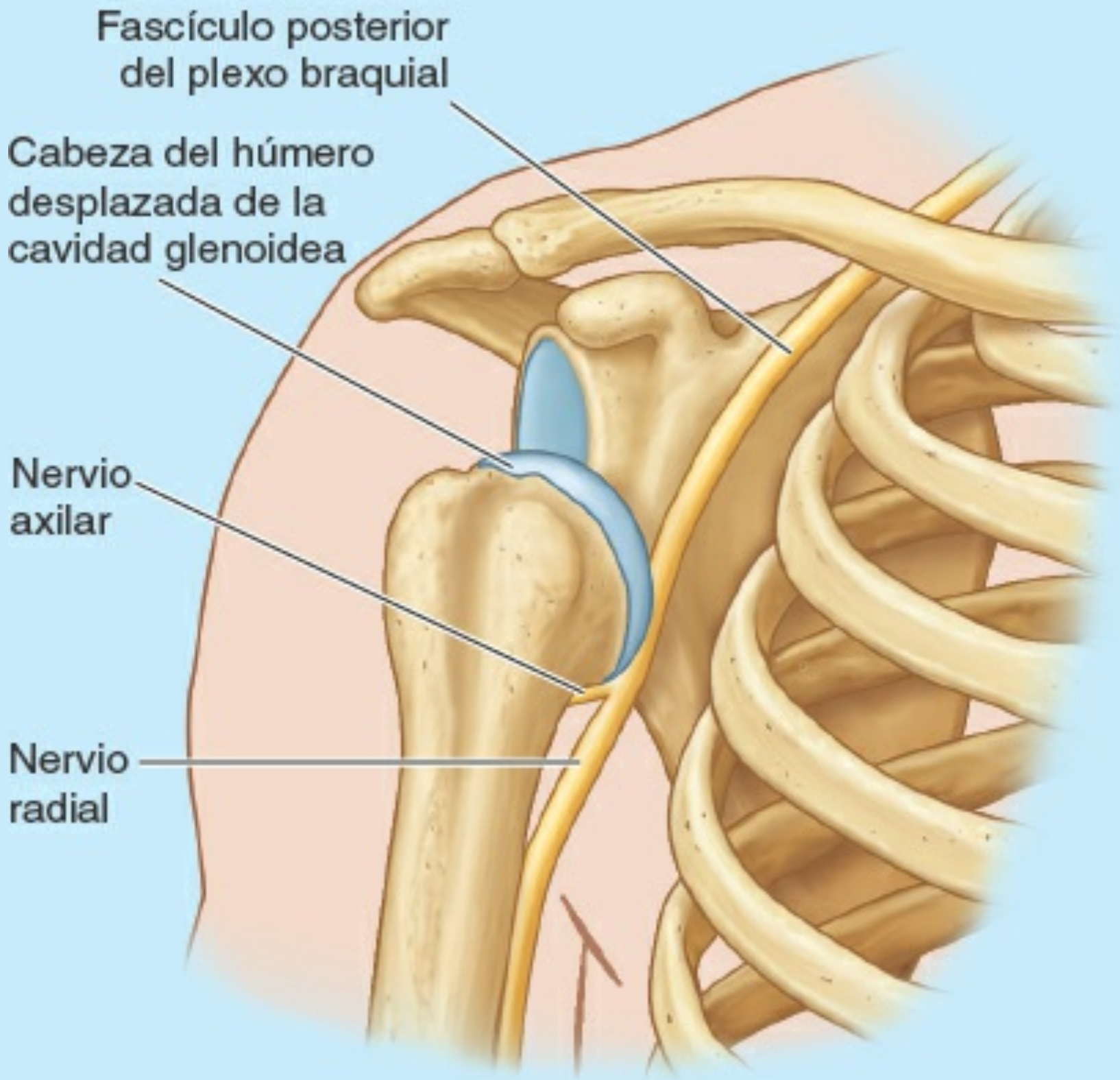

FIGURA C3-35. **Luxación de la articulación del hombro.**

La *luxación anterior de la articulación del hombro* ocurre más a menudo en adultos jóvenes, especialmente en los atletas. Suele deberse, por lo general, a la extensión y rotación lateral excesivas del húmero (fig. C3-36). La cabeza del húmero es impulsada inferoanteriormente, y la membrana fibrosa de la cápsula articular y el rodete glenoideo pueden resultar arrancados de la cara anterior de la cavidad glenoidea. Cuando la articulación del hombro se halla totalmente abducida, un golpe fuerte en el húmero bascula su cabeza inferiormente hacia la porción inferior débil de la cápsula articular. Esto puede desgarrar la cápsula y luxar la articulación, de manera que la cabeza del húmero se sitúa inferior a la cavidad glenoidea y anterior al tubérculo infraglenoideo. A continuación, los fuertes músculos flexores y aductores de la articulación del hombro desplazan la cabeza del húmero anterosuperiormente hacia una posición subcoracoidea. Incapaz de utilizar el brazo, la persona lo aguanta con la otra mano.

La *luxación inferior de la articulación del hombro* suele producirse tras una fractura con avulsión del tubérculo mayor del húmero, debido a la ausencia de la tracción en dirección superior y medial que producían los músculos que se insertan en el tubérculo. El nervio axilar puede resultar lesionado en la luxación de la articulación glenohumeral debido a su estrecha relación con la parte inferior de la cápsula articular (fig. C3-35).

Desgarros del rodete glenoideo

El *desgarro del rodete glenoideo fibrocartilaginoso* suele producirse en atletas que lanzan pelotas de béisbol o rugby y en los que tienen una inestabilidad y subluxación (luxación parcial) de la articulación del hombro. El

desgarro acostumbra a deberse a una contracción brusca del bíceps braquial o a la subluxación enérgica de la cabeza humeral sobre el rodete glenoideo (fig. C3-35; v. también fig. 3-95 A). Normalmente, el desgarro afecta a la porción anterosuperior del rodete. El síntoma más común es el dolor al lanzar, sobre todo durante la fase de aceleración. Puede percibirse un chasquido en la articulación glenohumeral durante la abducción y rotación lateral del brazo.

Capsulitis adhesiva de la articulación del hombro

La fibrosis adhesiva y la cicatrización entre la cápsula articular inflamada, el manguito de los rotadores, la bolsa subacromial y el deltoides habitualmente causa *capsulitis adhesiva* («hombro congelado»); ocurre en personas de 40 a 60 años de edad. Un individuo con este trastorno tiene dificultad para abducir el brazo, pero puede conseguir una abducción aparente de hasta 45° elevando y rotando la escápula. Debido a la falta de movilidad de la articulación del hombro, la carga se aplica sobre la articulación acromioclavicular, que puede ser dolorosa durante otros movimientos (p. ej., elevación, o encogimiento, de los hombros). Las lesiones que pueden desencadenar una capsulitis aguda incluyen las luxaciones del hombro, la tendinitis cálcica del supraespinoso, un desgarro parcial del manguito de los rotadores y la tendinitis del bíceps braquial (Salter, 1999).

Bursitis del codo

La bolsa subcutánea del olécranon (v. figs. 3-97 C y 3-101) está expuesta a lesiones durante las caídas sobre el codo, y a infección por abrasiones de la piel que cubre el olécranon. La presión y la fricción excesivas y repetidas, como ocurre en la lucha libre, por ejemplo, pueden hacer que esta bolsa se inflame, produciendo una *bursitis olecraneana subcutánea* por fricción, como la denominada «codo de estudiante» (fig. C3-37). Este tipo de bursitis también se conoce como «codo del lanzador de dardos» y «codo del minero». Ocasionalmente, la bolsa se infecta y el área que la recubre se inflama.

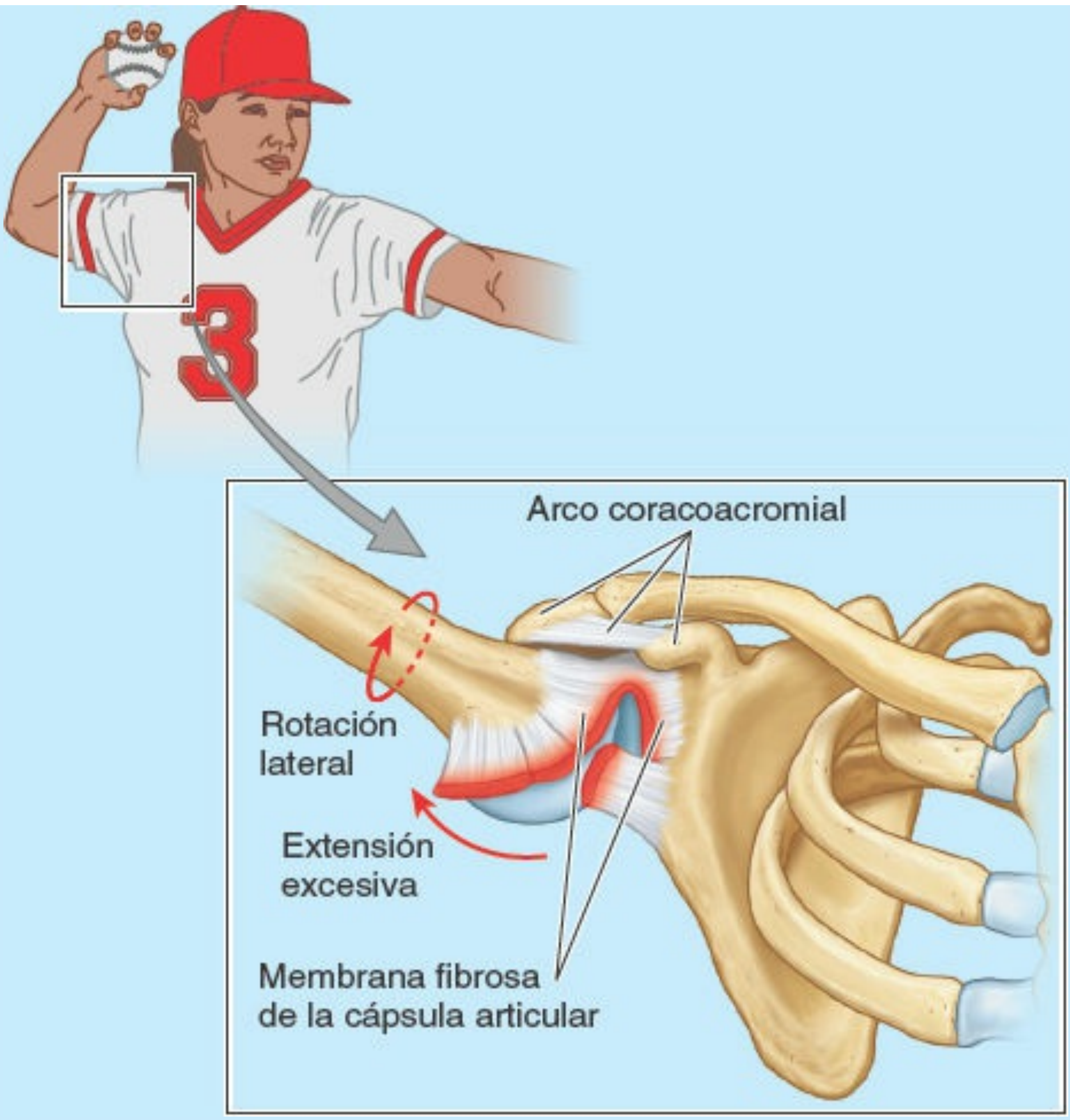

FIGURA C3-36. **Lesión del nervio axilar.**

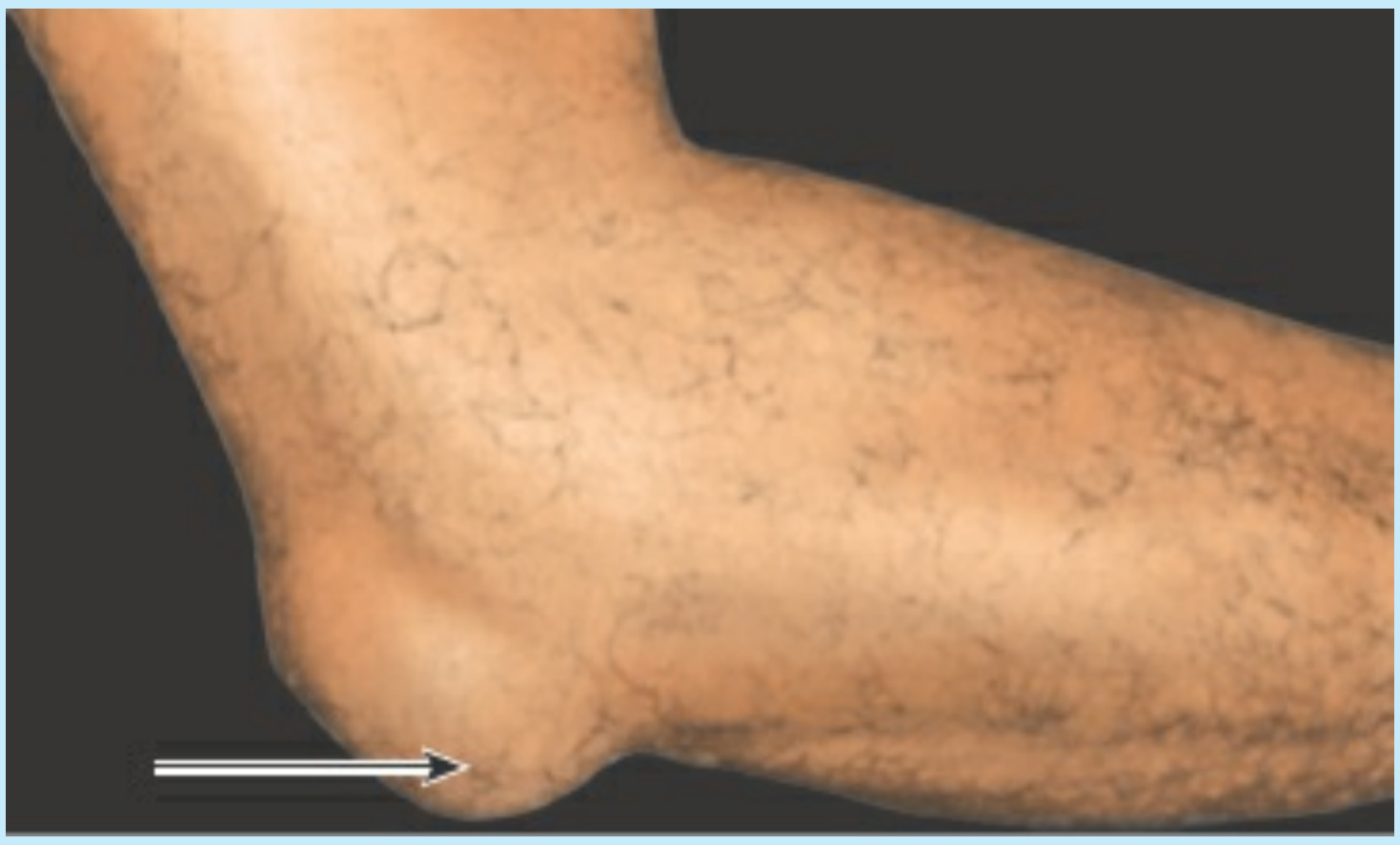

FIGURA C3-37. **Bursitis subcutánea del codo.**

La *bursitis olecraneana subtendinosa* es mucho menos frecuente. Se debe a una fricción excesiva entre el tendón del tríceps braquial y el olécranon, provocada, por ejemplo, por flexoextensiones repetidas del antebrazo, como las realizadas durante algunos trabajos en líneas de ensamblaje. El dolor es más intenso durante la flexión del antebrazo debido a la presión ejercida sobre la bolsa subtendinosa del músculo tríceps braquial inflamada por este músculo (v. fig. 3-101).

La *bursitis bicipitorradial (bursitis del bíceps)* provoca dolor cuando se prona

el antebrazo, debido a que esta acción comprime la bolsa bicipitorradial sobre la mitad anterior de la tuberosidad del radio (v. fig. 3-103 C).

Avulsión del epicóndilo medial

La avulsión (separación forzada) del epicóndilo medial en los niños puede producirse por una caída que cause una abducción intensa del codo extendido, un movimiento anormal en esta articulación. La tracción resultante sobre el ligamento colateral ulnar tira del epicóndilo medial distalmente (fig. C3-38). La base anatómica de la avulsión del epicóndilo medial es que la epífisis del epicóndilo medial puede no estar fusionada con el extremo distal del húmero hasta los 20 años de edad. Normalmente, la fusión radiográfica es completa a la edad de 14 años en las mujeres y a los 16 en los hombres.

La *lesión por tracción del nervio ulnar* es una complicación frecuente de la avulsión del epicóndilo medial por abducción. La base anatómica de este estiramiento del nervio ulnar es que este pasa posterior al epicóndilo medial antes de entrar en el antebrazo (v. fig. 3-47 A).

Reconstrucción del ligamento colateral ulnar

La rotura, el desgarro o la distensión del ligamento colateral ulnar (v. fig. 3-107 B) son lesiones cada vez más frecuentes, relacionadas con lanzamientos deportivos, principalmente en lanzadores de béisbol (fig. C3-39 A), pero también en pasadores de rugby, lanzadores de jabalina y jugadores de waterpolo. La *reconstrucción del ligamento co-lateral ulnar*, conocida habitualmente por los anglosajones como la «intervención de Tommy John» (por el primer lanzador de béisbol que se sometió a esta operación), implica el trasplante autólogo de un tendón largo del antebrazo contra-lateral o de la pierna (p. ej., el tendón del palmar largo o plan-tar; fig. C3-39 B). Se hacen pasar entre 10 cm y 15 cm de tendón a través de orificios perforados en el epicóndilo medial del húmero y la cara lateral del proceso coronoides de la ulna (fig. C3-39 C a E).

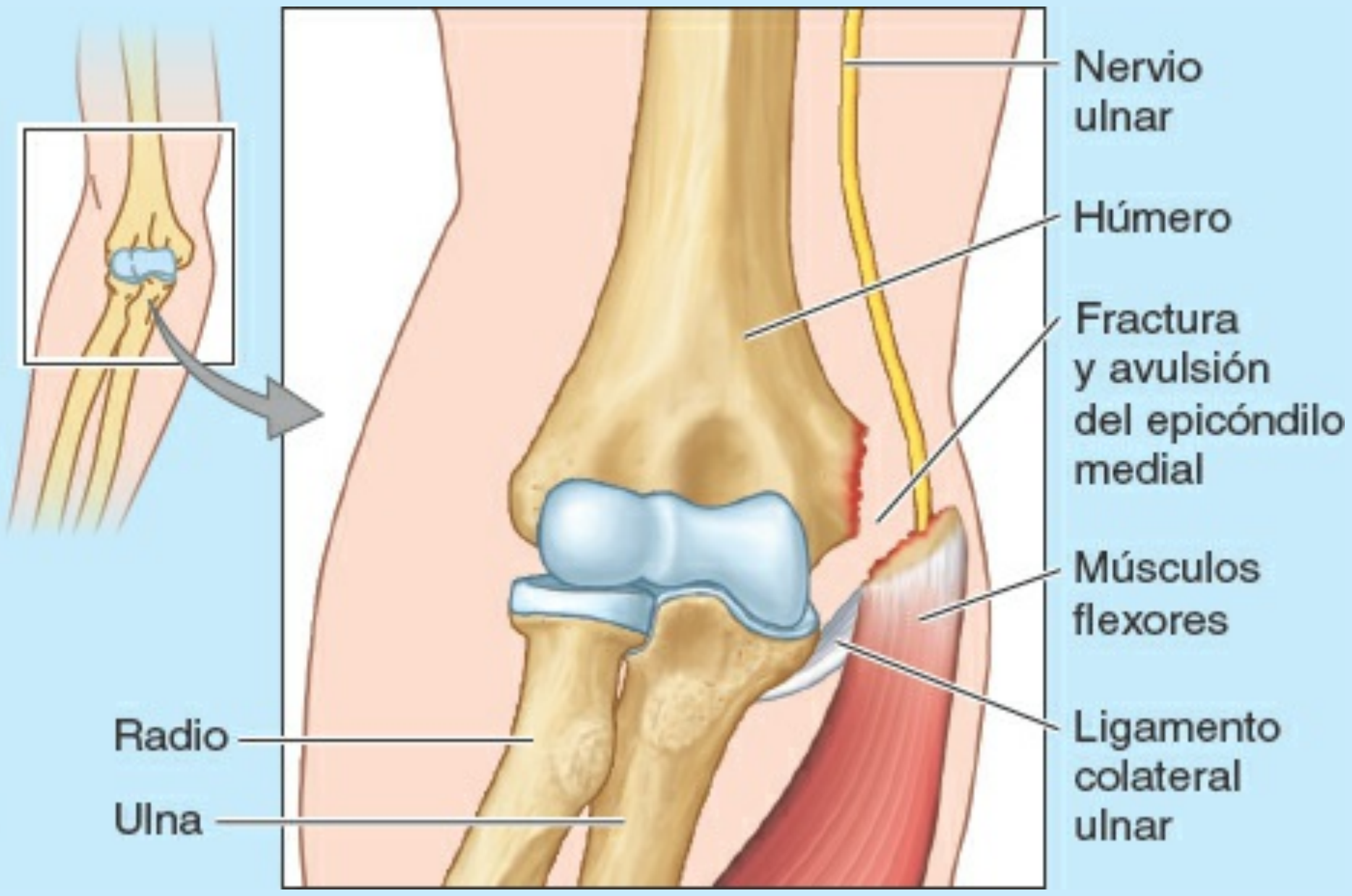

FIGURA C3-38. **Fractura y avulsión del epicóndilo medial.**

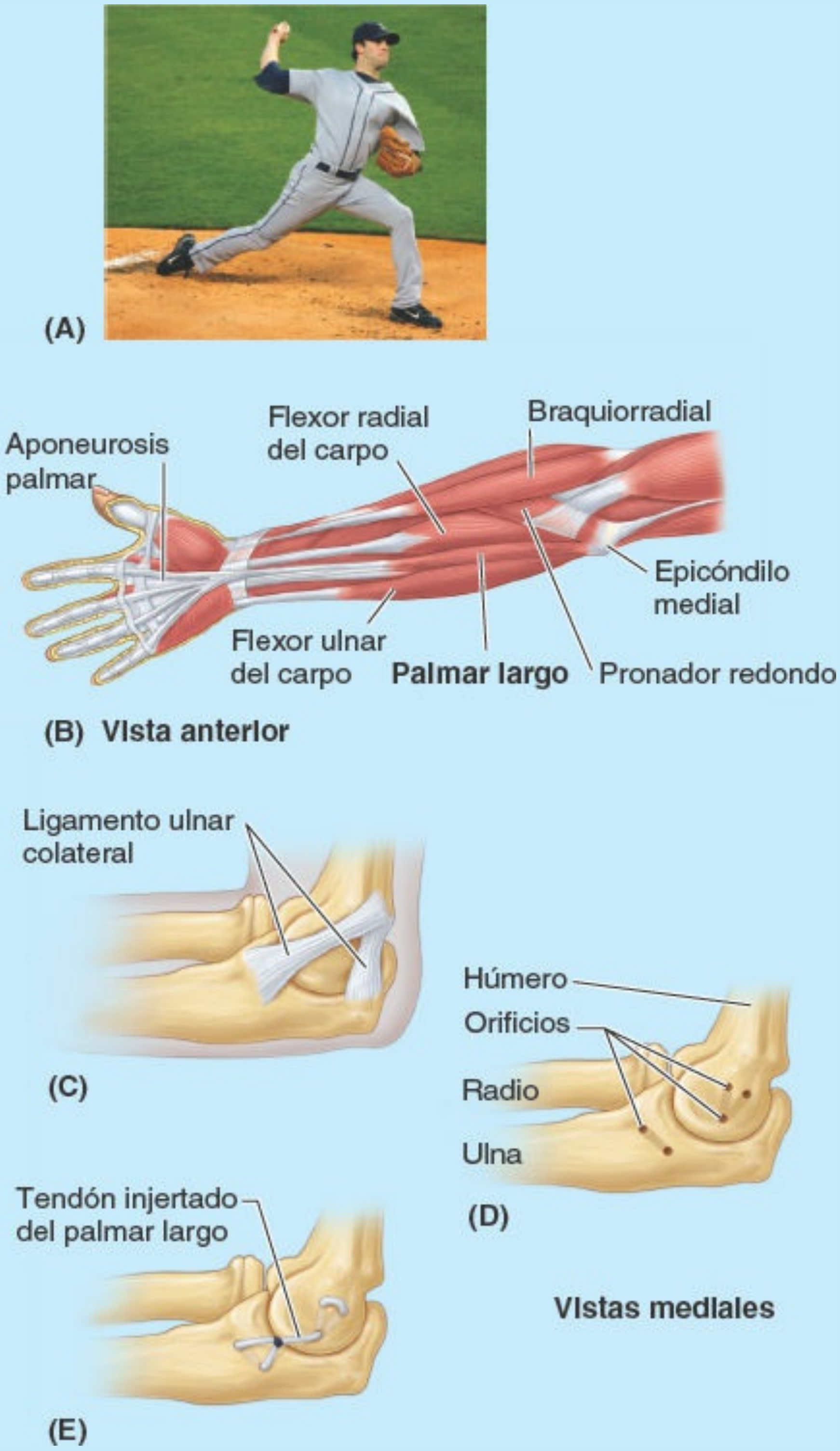

FIGURA C3-39. **«Intervención de Tommy John» para reparar el desgarro del ligamento colateral ulnar.**

Luxación de la articulación del codo

Puede producirse una *luxación posterior de la articulación del codo* cuando un niño cae sobre las manos con los codos flexionados. Las luxaciones del codo pueden producirse por hiperextensión o por un golpe que empuje la ulna posterior o posterolateralmente. Cuando el radio y la ulna se luxan

posteriormente, el extremo distal del húmero es impulsado a través de la débil porción anterior de la membrana fibrosa de la cápsula articular (fig. C3-40). A menu-do se produce el desgarro del ligamento colateral ulnar, y puede asociarse una fractura de la cabeza del radio, el proceso coronoides o el olécranon de la ulna. También puede producirse la lesión del nervio ulnar, que provocará entumecimiento del dedo meñique y debilidad de la flexión y la aducción del carpo.

FIGURA C3-40. Luxación del codo.

Subluxación y luxación de la cabeza del radio

Los niños en edad preescolar, en especial las niñas, son vulnerables a la *subluxación* transitoria (luxación incompleta) de la cabeza del radio (que también se conoce como «codo de la niñera» y «pronación dolorosa»). La anamnesis de estos casos es típica. El niño es levantado súbitamente por el miembro superior cuando el antebrazo está pronado (p. ej., al levantar en volandas a un niño, fig. C3-41 A). El niño puede gritar y rechazar el uso del miembro, que protege sujetándolo con el codo flexionado y el antebrazo pronado.

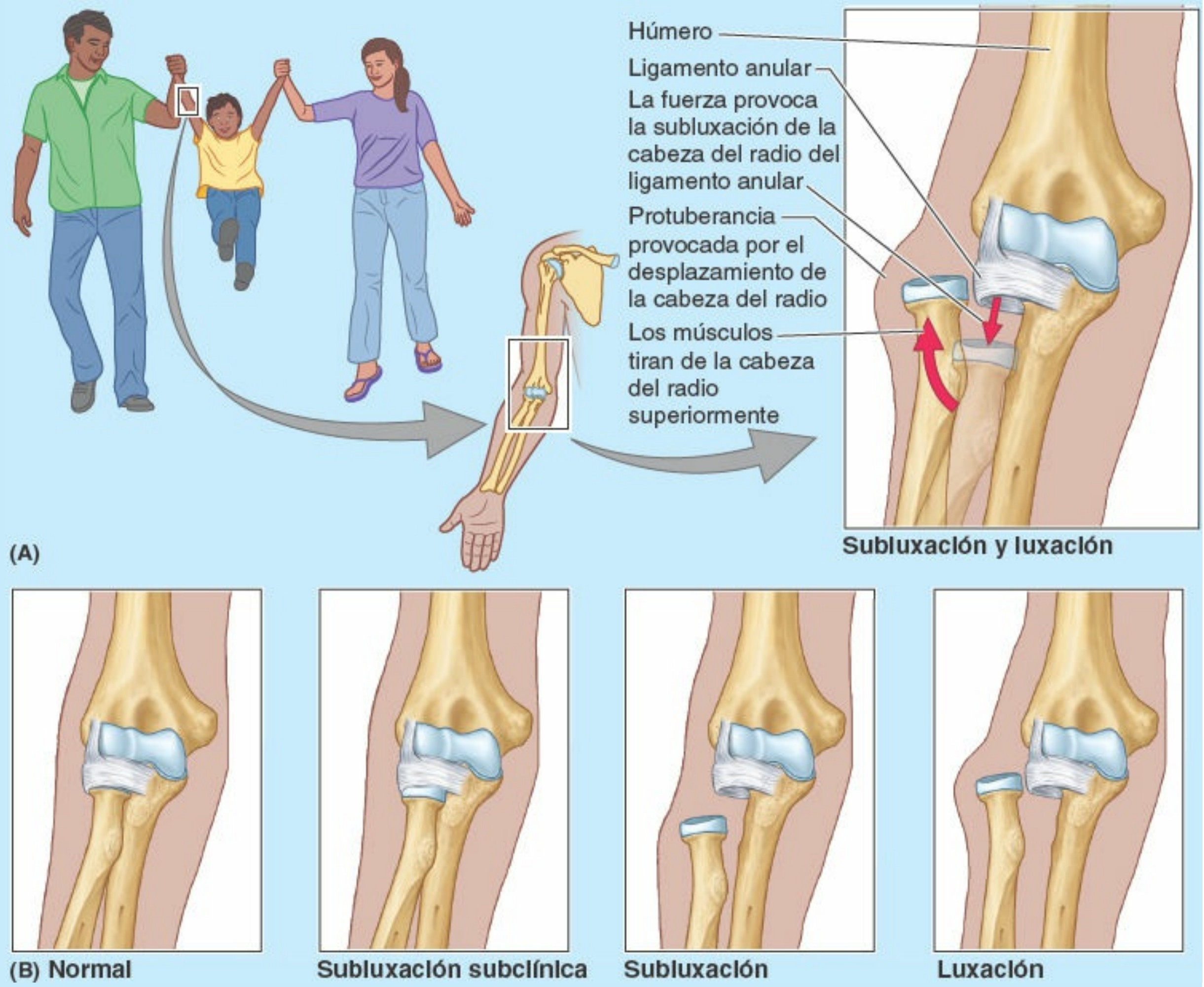

FIGURA C3-41. **Luxación (subluxación) de la articulación radioulnar proximal.**

La tracción súbita del miembro superior desgarra la inserción distal del ligamento anular, donde este se inserta laxamente en el cuello del radio. La cabeza del radio se mueve entonces distalmente y una parte de ella se sale de la «copa» formada por el ligamento anular (fig. C3-41 B). La porción proximal del ligamento desgarrado puede quedar atrapada entre la cabeza del radio y el capítulo (cóndilo) del húmero.

La fuente del dolor es el ligamento anular pellizcado. El tratamiento de la subluxación consiste en supinar el antebrazo del niño mientras el codo está flexionado (Salter, 1999). El desgarro del ligamento anular cicatriza colocando el miembro en cabestrillo durante 2 semanas.

Fracturas y luxaciones del carpo

Las fracturas del extremo distal del radio *(fractura de Colles)*, la fractura más frecuente en las personas mayores de 50 años de edad, se ha comentado en el cuadro clínico «Fracturas de la ulna y el radio». La *fractura del escafoides*, relativamente frecuente en adultos jóvenes, se ha descrito en el cuadro clínico «Fractura del escafoides».

La *luxación anterior del semilunar* es una lesión poco frecuente, pero grave, que suele producirse por una caída sobre el carpo en flexión dorsal (fig. C3-42 A). El semilunar es empujado desde su sitio en el suelo del túnel carpiano hacia la

cara palmar del carpo, y puede comprimir el nervio mediano e inducir el *síndrome del túnel carpiano*, descrito anteriormente. Debido a su pobre irrigación, puede producirse *necrosis avascular del semilunar*, y en algunos casos puede ser necesario extirpar el semi-lunar. En la *artropatía degenerativa del carpo* puede ser necesaria la fusión quirúrgica de los huesos del carpo *(artrodesis)* para aliviar el intenso dolor.

La *fractura-separación de la epífisis distal del radio* es habitual en los niños debido a las frecuentes caídas en que las fuerzas se transmiten desde la mano al radio (fig. C3-42 B y C). En una radiografía lateral del carpo del niño es evidente el desplazamiento dorsal de la epífisis distal del radio (fig. C3-42 C). Si se coloca la epífisis en su posición normal durante la reducción de la fractura, el pronóstico de un crecimiento óseo adecuado es bueno.

Pulgar de domador de toros

El *pulgar de domador de toros* se refiere a un esguince del ligamento colateral radial con fractura por avulsión de la porción lateral de la falange proximal del pulgar. Esta lesión es frecuente en las personas que montan toros mecánicos.

Pulgar de esquiador

El *pulgar de esquiador* (históricamente pulgar del guardabosques) se produce por la rotura o la laxitud crónica del ligamento colateral de la 1.ª articulación metacarpofalángica (fig. C3-43). La lesión es consecuencia de la hiperabducción de la articulación metacarpofalángica, que ocurre cuando el pulgar es frenado por el palo de esquí mientras el resto de la mano golpea el suelo o se hunde en la nieve. En los casos graves, la cabeza del metacarpiano presenta una fractura con avulsión.

(A) Vista posterolateral del miembro pronado con la muñeca extendida

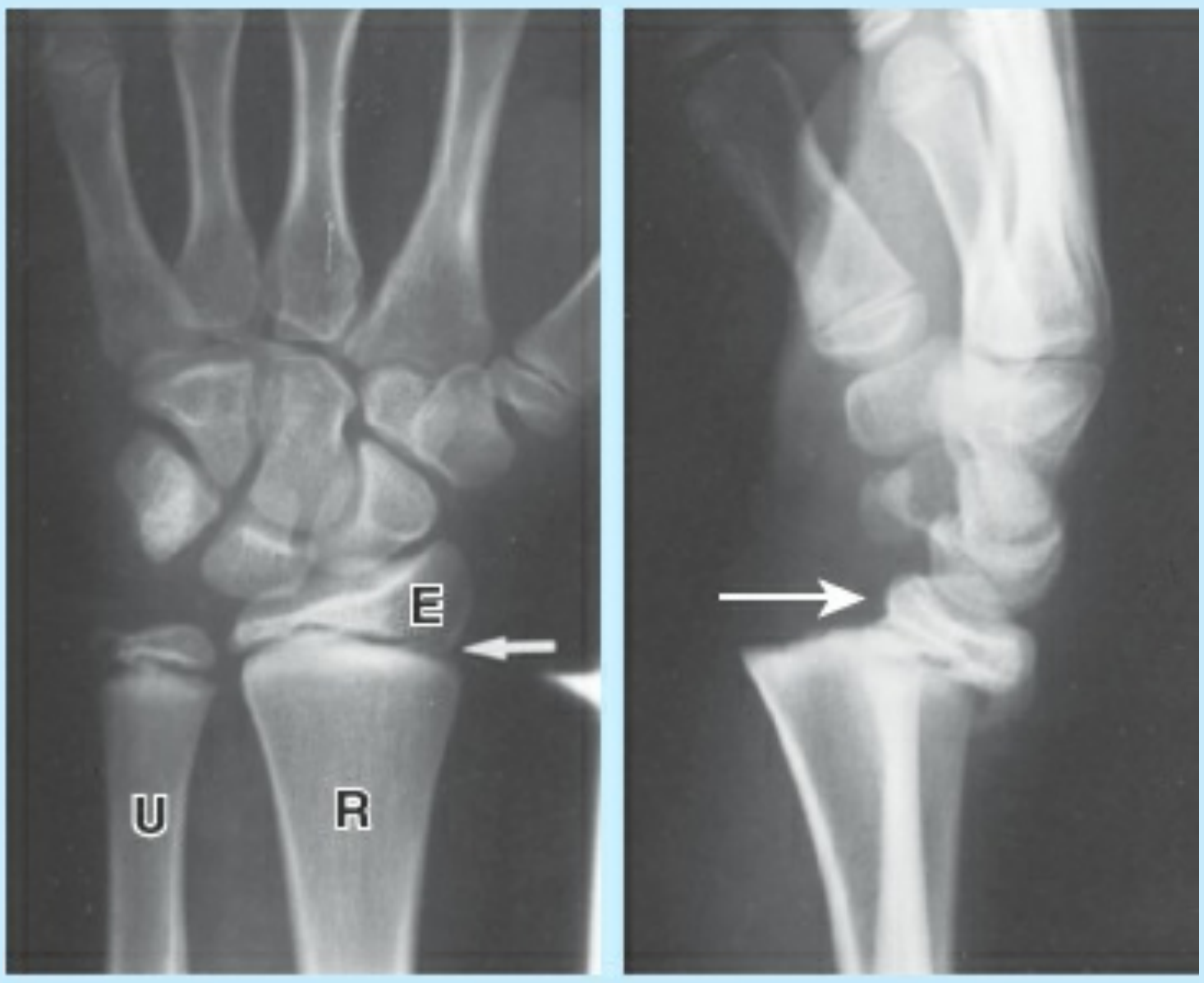

(B) Vista anteroposterior (C) Vista lateral

FIGURA C3-42. **Luxación del semilunar.**

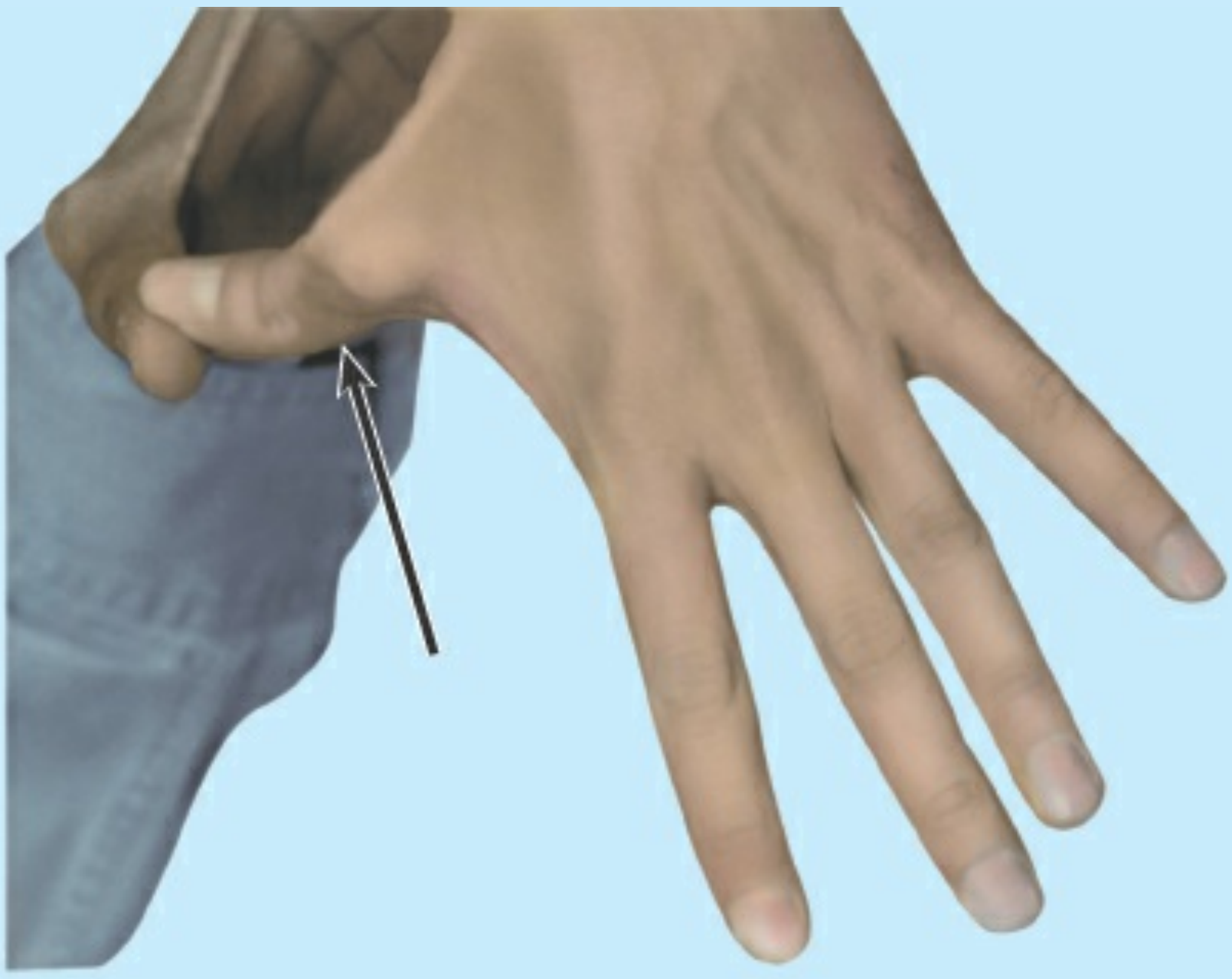

Pulgar del esquiador *(flecha)*

FIGURA C3-43. Hiperabducción de la articulación metacarpofalángica del pulgar.

Puntos fundamentales

ARTICULACIONES DEL MIEMBRO SUPERIOR

Articulaciones de la cintura escapular. Las articulaciones de la cintura escapular ayudan a la articulación del hombro a posicionar el miembro superior. ● La articulación esternoclavicular une el esqueleto apendicular al esqueleto axial. ● Las articulaciones esternoclavicular y acromioclavicular hacen posibles los movimientos en la unión escapulotorácica fisiológica, que aproximadamente se mueve 1° por cada 3° de movimiento del brazo (ritmo escapulohumeral). A su vez, unos dos tercios del movimiento de la unión escapulotorácica se deben a movimientos de la articulación esternoclavicular, y un tercio a movimientos de la articulación acromioclavicular. ● La resistencia y la integridad de las articulaciones del complejo del hombro no están relacionadas con la congruencia entre las superficies articulares. ● La integridad de las articulaciones esternoclavicular y acromioclavicular depende de ligamentos intrínsecos y extrínsecos, y del disco de la articulación esternoclavicular.

Articulación glenohumeral (del hombro). La cavidad glenoidea de la escápula forma un receptáculo muy plano para la relativamente gran cabeza del húmero en esta articulación esferoidea; el rodete glenoideo aumenta sólo un poco (aunque de forma significativa desde el punto de vista de la estabilidad) la profundidad de la fosa. ● Además, la laxitud de la cápsula fibrosa permite la amplia variedad de movimientos que aquí tienen lugar. ● La estabilidad de la articulación del hombro se mantiene en gran medida gracias a la contracción tónica y activa de los músculos que actúan sobre ella, en particular de los del manguito de los rotadores. ● En las personas de edad avanzada se produce con frecuencia una degeneración del manguito de los rotadores que provoca dolor, limitación de la amplitud y la fuerza de los movimientos, y una inflamación de las bolsas circundantes que resulta en una comunicación abierta con la cavidad articular.

Articulación del codo. Aunque la articulación del codo parece simple debido a que su función principal es la de un gínglimo, la verdad es que es una estructura sorprendentemente compleja de tres elementos, en la cual participan un hueso proximalmente y dos distalmente (uno de ellos rota). ● El movimiento de bisagra, la capacidad para transmitir fuerzas y el alto grado de estabilidad de la articulación son primordialmente resultado de la configuración de las superficies articulares de la articulación humeroulnar (es decir, la que se establece entre la incisura troclear de la ulna y la tróclea del húmero). ● La integridad de las funciones de la articulación humerorradial y del complejo de la articulación radioulnar proximal depende principalmente de la acción conjunta de los ligamentos colateral radial y anular. ● La articulación radiohumeral es la porción del codo situada entre el capítulo (cóndilo) y la cabeza del radio.

Articulaciones radioulnares. La acción combinada de las articulaciones sinoviales radioulnares proximal y distal junto con la membrana interósea permite la pronación y la supinación del antebrazo. ● El ligamento anular de la articulación proximal, el disco articular de la articulación distal y la membrana interósea no sólo mantienen los dos huesos juntos a la vez que permiten los movimientos necesarios entre ellos, sino que también (especialmente la membrana) transmiten fuerzas recibidas por la mano desde el radio hasta la ulna para que estas se dirijan en última instancia hacia el húmero y la cintura escapular.

Articulación radiocarpiana. Los movimientos del carpo desplazan toda la mano y contribuyen de forma dinámica a sus maniobras y movimientos, o estabilizan la mano en una posición determinada para maximizar la eficacia de esta y de los dedos en la manipulación y la sujeción de objetos. ● Los numerosos huesos que integran el carpo le otorgan su complejidad y flexibilidad. ● Se generan movimientos de extensión-flexión, abducciónaducción y circunducción. ● La mayor parte de los movimientos globales del carpo tiene lugar en la articulación radiocarpiana, que se establece entre el radio y el disco articular de la articulación radioulnar distal por un lado y la hilera proximal de huesos carpianos (principalmente el escafoides y el semilunar) por el otro. ● No obstante, los movimientos concomitantes en las articulaciones intercarpianas (especialmente la mediocarpiana) aumentan su amplitud.

Articulaciones de la mano. Las articulaciones carpometacarpianas de los cuatro dedos mediales, que comparten una cavidad articular común, tienen una limitada libertad de movimientos (en particular las de los dedos 2.º y 3.º), pero contribuyen a la estabilidad de la palma como base sobre y contra la que actúan los dedos. ● Los movimientos tienen lugar en las articulaciones carpometacarpianas de los dedos 3.º y 4.º, en general cuando se agarra algo con fuerza o la palma adopta forma de copa, como sucede durante la

oposición. ● No obstante, la gran movilidad de la articulación carpometacarpiana del pulgar (una articulación en forma de silla de montar) proporciona la mayor parte de su amplitud de movimientos y, en concreto, permite su oposición. ● En consecuencia, la articulación carpometacarpiana es clave para la eficacia de la mano humana. A diferencia de las articulaciones carpometacarpianas, las metacarpofalángicas de los cuatro dedos mediales ofrecen una considerable libertad de movimientos (flexión-extensión y abducción-aducción), mientras que la del pulgar está limitada a la flexión-extensión, al igual que todas las interfalángicas.

thePoint http://thepoint.lww.com/espanol-Moore8e

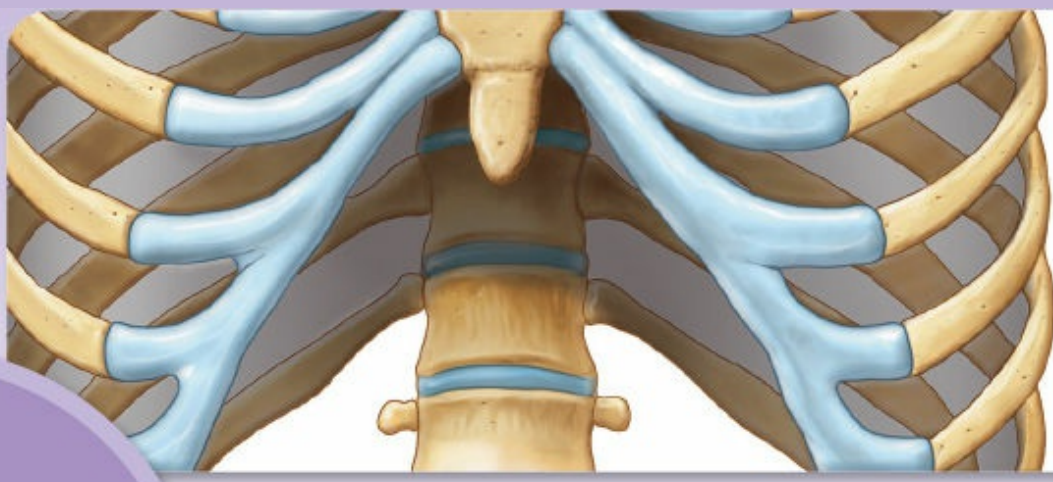

4 Tórax

VISIÓN GENERAL DEL TÓRAX

PARED TORÁCICA

Esqueleto de la pared torácica

Aperturas torácicas

Articulaciones de la pared torácica

  TABLA 4-1. Articulaciones de la pared torácica

Movimientos de la pared torácica

  CUADRO CLÍNICO: Pared torácica

Músculos de la pared torácica

  TABLA 4-2. Músculos de la pared torácica

Fascia de la pared torácica

Nervios de la cavidad torácica

  TABLA 4-3. Riego arterial de la pared torácica

Vascularización de la pared torácica

Mamas

  CUADRO CLÍNICO: Músculos, vasos y nervios de la pared torácica

Anatomía de superficie de la pared torácica

  CUADRO CLÍNICO: Mamas

VÍSCERAS DE LA CAVIDAD TORÁCICA

Pleuras, pulmones, tráquea y árbol bronquial

  CUADRO CLÍNICO: Pleura, pulmones, tráquea y árbol bronquial

Visión general del mediastino

Pericardio

  CUADRO CLÍNICO: Visión general del mediastino y el pericardio

Corazón

  TABLA 4-4. Irrigación arterial del corazón

  CUADRO CLÍNICO: Corazón

Mediastino superior y grandes vasos
Mediastino posterior
TABLA 4-5. La aorta y sus ramas en el tórax
Mediastino anterior
Anatomía de superficie del corazón y las vísceras del mediastino
TABLA 4-6. Nervios del tórax
Focos de auscultación
CUADRO CLÍNICO: Mediastino superior, posterior y anterior

CLAVES DEL CUADRO CLÍNICO

Variaciones anatómicas

Procedimientos diagnósticos

Ciclo vital

Procedimientos quirúrgicos

Traumatismo

Patología

VISIÓN GENERAL DEL TÓRAX

El **tórax** es la parte del cuerpo situada entre el cuello y el abdomen. Normalmente el término *pecho* se utiliza como sinónimo de tórax, aunque el pecho es mucho más amplio que la pared torácica y la cavidad que contiene. Generalmente, el **pecho** se concibe como la parte superior del tronco que se ensancha por arriba debido a la presencia de la *cintura escapular* (clavículas y escápula), de la que buena parte de su circunferencia está constituida por la musculatura pectoral y escapular, y en las mujeres adultas por las mamas.

La **cavidad torácica** y su pared tienen forma de cono truncado, es más estrecha superiormente, con la circunferencia aumentando inferiormente, y alcanza su máximo tamaño en la unión con la parte abdominal del tronco. La *pared de la cavidad torácica* es relativamente delgada, básicamente tan gruesa como su esqueleto. La **caja torácica** (parrilla costal), con sus barras horizontales formadas por las costillas y los cartílagos costales, está sostenida también por el esternón y las vértebras torácicas, verticales (fig. 4-1). Además, el suelo de la cavidad torácica (diafragma torácico) está profundamente invaginado inferiormente (es decir, empujado hacia arriba) por las vísceras de la cavidad abdominal. Por consiguiente, casi la mitad inferior de la pared torácica rodea y protege vísceras abdominales (p. ej., el hígado) en lugar de torácicas. Así, el tórax y su cavidad son mucho más pequeños de lo que

pudiera esperarse por la apariencia externa del pecho.

El tórax incluye los órganos principales de los sistemas respiratorio y cardiovascular. La cavidad torácica está dividida en tres grandes espacios: el compartimento central o *mediastino* que aloja las vísceras torácicas excepto los pulmones y, a cada lado, las *cavidades pulmonares derecha* e *izquierda* que alojan los pulmones.

La mayor parte de la cavidad torácica está ocupada por los pulmones, que proporcionan el intercambio de oxígeno y dióxido de carbono entre el aire y la sangre. La mayor parte del resto de la cavidad torácica está ocupada por el corazón y por las estructuras implicadas en la conducción del aire y la sangre hacia y desde los pulmones. También el esófago, una estructura tubular transporta nutrientes (alimento) hacia el estómago, atraviesa la cavidad torácica.

Aunque en términos de función y desarrollo, las glándulas mamarias están más relacionadas con el sistema reproductor, las mamas también se localizan y suelen disecarse conjuntamente con la pared torácica, y por eso las incluimos en este capítulo.

PARED TORÁCICA

La pared torácica está formada por la caja torácica y los músculos que se extienden entre las costillas, así como por la piel, el tejido subcutáneo, los músculos y las fascias que cubren su cara anterolateral. Las mismas estructuras que cubren su cara posterior se consideran pertenecientes al dorso. Las glándulas mamarias de las mamas se localizan dentro del tejido subcutáneo de la pared torácica. Los músculos axioapendiculares anterolaterales (v. cap. 3) que recubren la caja torácica y constituyen el lecho de la mama se encuentran en la pared torácica y pueden ser considerados parte de ella, pero son claramente músculos del miembro superior si nos atenemos a criterios funcionales y de inervación. Los mencionaremos brevemente aquí.

La forma abovedada de la caja torácica le proporciona una rigidez notable, considerando el escaso peso de sus componentes, lo que permite:

- Proteger los órganos vitales del tórax y del abdomen (la mayor parte contienen aire o líquido) frente a las fuerzas del exterior.
- Resistir las presiones negativas internas (subatmosféricas) que se generan por el retroceso elástico de los pulmones y por los movimientos de inspiración.
- Proporcionar inserción para los miembros superiores y sostener su peso.
- Proporcionar inserción (origen) a muchos de los músculos que mantienen la posición de los miembros superiores en relación con el tronco, así como a los músculos del abdomen, el cuello, el dorso y la respiración.

Aunque la forma de la caja torácica proporciona rigidez, sus articulaciones y la delgadez y la flexibilidad de las costillas le permiten absorber muchos golpes y compresiones externas sin fracturarse, y cambiar su forma para la respiración. Debido a que las estructuras internas más importantes del tórax (corazón, grandes vasos, pulmones y tráquea), así como su suelo y paredes, están en constante movimiento, el

tórax es una de las regiones más dinámicas del cuerpo. Con cada respiración, los músculos de la pared torácica —trabajando conjuntamente con el diafragma y los músculos de la pared abdominal— varían el volumen de la cavidad torácica, primero expandiendo su capacidad, lo que produce la expansión de los pulmones y la entrada del aire, y a continuación, debido a la elasticidad pulmonar y la relajación muscular, disminuyendo el volumen de la cavidad y produciendo la salida del aire.

Puntos fundamentales

VISIÓN GENERAL DEL TÓRAX

El tórax, formado por la cavidad torácica, su contenido, y por la pared que lo rodea, es la parte del tronco comprendida entre el cuello y el abdomen. ● La forma y el tamaño de la cavidad y la pared torácicas difieren de los del pecho (torso superior) debido a que este incluye algunos huesos y músculos del miembro superior y, en las mujeres adultas, las mamas. ● El tórax incluye los órganos principales de los sistemas respiratorio y cardiovascular. ● La cavidad torácica está dividida en tres compartimentos: el mediastino central, ocupado por el corazón y las estructuras que transportan aire, sangre y alimentos; y las cavidades pulmonares derecha e izquierda, ocupadas por los pulmones.

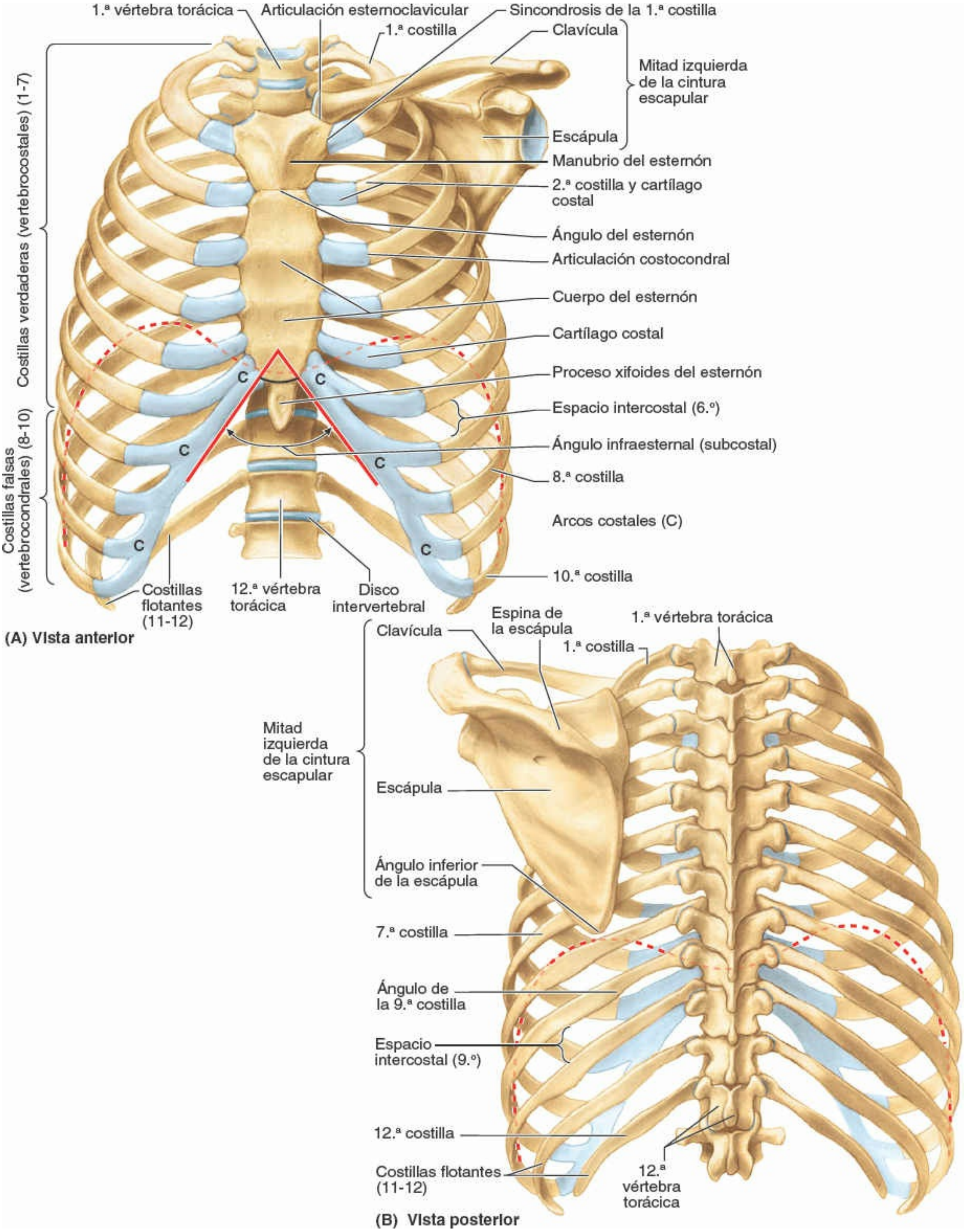

FIGURA 4-1. **Esqueleto del tórax. A y B)** La caja torácica osteocartilaginosa comprende el esternón, 12 pares de costillas y cartílagos costales, y 12 vértebras torácicas y discos intervertebrales. Las clavículas y la escápula forman la cintura escapular, de la cual aquí vemos la de un lado para mostrar la relación entre los esqueletos torácico (axial) y del miembro superior (apendicular). La *línea de puntos roja* indica la posición del diafragma, que separa las cavidades torácica y abdominal.

Esqueleto de la pared torácica

El **esqueleto del tórax** forma la caja torácica osteocartilaginosa (fig. 4-1), que

protege las vísceras torácicas y algunos órganos abdominales. El esqueleto del tórax incluye 12 pares de costillas y los cartílagos costales asociados, 12 vértebras torácicas con los discos intervertebrales interpuestos entre ellas, y el esternón. Las costillas y los cartílagos costales forman la mayor parte de la caja torácica; ambos se identifican numéricamente, desde el más superior (1.ª costilla o cartílago costal) hasta el más inferior (12.ª).

COSTILLAS, CARTÍLAGOS COSTALES Y ESPACIOS INTERCOSTALES

Las **costillas** son huesos planos y curvos que constituyen la mayor parte de la caja torácica (figs. 4-1 y 4-2). Son especialmente ligeras en cuanto a su peso, y muy elásticas. Cada costilla posee un interior esponjoso que contiene la *médula ósea* (tejido hematopoyético), productora de células sanguíneas. Hay *tres tipos de costillas* que pueden clasificarse como típicas o atípicas:

1. Las **costillas verdaderas** (**vertebrocostales,** 1.ª-7.ª costillas) se unen directamente al esternón mediante sus propios cartílagos costales.
2. Las **costillas falsas** (**vertebrocondrales,** las costillas 8.ª, 9.ª y normalmente la 10.ª) tienen cartílagos que se unen al de la costilla inmediatamente superior a ella; de este modo, su conexión con el esternón es indirecta.
3. Las **costillas flotantes** (**libres,** costillas 11.ª, 12.ª y a veces la 10.ª) tienen cartílagos rudimentarios que nunca conectan, ni directa ni indirectamente, con el esternón; por el contrario, terminan en la musculatura posterior del abdomen.

Las **costillas típicas** (3.ª-9.ª) poseen los siguientes componentes:

- Una **cabeza** con forma de cuña y dos caras articulares separadas por la **cresta de la cabeza** de la costilla (figs. 4-2 y 4-3). Una cara se articula con su vértebra numéricamente correspondiente y la otra lo hace con la inmediatamente superior.
- Un **cuello** que conecta la cabeza con el cuerpo al nivel del tubérculo.
- Un **tubérculo** en la unión del cuello y el cuerpo. El tubérculo tiene una *porción articular* lisa para la articulación con el proceso (apófisis) transverso de la vértebra correspondiente, y una *porción no articular rugosa* para la inserción del ligamento costotransverso (v. fig. 4-8 B).
- Un **cuerpo** delgado, plano y curvo, especialmente en el **ángulo de la costilla** donde la costilla gira de forma anterolateral. El ángulo también constituye el límite lateral de la inserción en las costillas de los músculos profundos del dorso (v. figs. 2-29 y 2-31). En la superficie interna cóncava del cuerpo hay un **surco de la costilla,** paralelo al borde inferior de la costilla, que protege en parte al nervio y los vasos intercostales.

Las **costillas atípicas** (1.ª, 2.ª y 10.ª-12.ª) se diferencian del resto por varias características (fig. 4-4):

- La **1.ª costilla** es la más ancha (es decir, su cuerpo es más ancho y casi horizontal), corta y curvada de las siete costillas verdaderas. Tiene una única

cara en su cabeza para articularse sólo con la vértebra T1, y dos surcos, que cruzan transversalmente su cara superior, para los vasos subclavios; los surcos están separados por una cresta y un **tubérculo del músculo escaleno anterior,** que proporciona inserción a dicho músculo.

- La **2.ª costilla** es más delgada, menos curva y más larga que la 1.ª costilla. Tiene dos caras articulares en su cabeza para la articulación con los cuerpos de las vértebras T1 y T2. Su característica más atípica es un área rugosa en su cara superior, la **tuberosidad del músculo serrato anterior,** en la cual tiene parcialmente su origen este músculo.
- Las *costillas 10.ª-12.ª*, al igual que la 1.ª costilla, tienen sólo una cara articular en sus cabezas y se articulan con una sola vértebra.
- Las *costillas 11.ª y 12.ª* son cortas y no presentan cuellos ni tubérculos.

Los **cartílagos costales** prolongan las costillas anteriormente y contribuyen a la elasticidad de la pared torácica, proporcionando una inserción flexible para sus terminaciones anteriores (extremos). La longitud de los cartílagos es creciente en los siete primeros, y decrece gradualmente en los siguientes. Los siete primeros cartílagos costales se insertan, de manera directa e independiente, en el esternón: el 8.º, 9.º y 10.º se articulan con los cartílagos costales justo por encima de ellos, formando el **arco costal** cartilaginoso, continuo y articulado (fig. 4-1 A; v. también la fig. 4-13). Los cartílagos costales 11.º y 12.º forman bulbos sobre las extremidades anteriores de las costillas correspondientes y no llegan a ponerse en contacto ni se articulan con ningún hueso ni cartílago. Los cartílagos costales de las costillas 1.ª-10.ª fijan claramente el extremo anterior de la costilla al esternón, limitando su movimiento al girar su extremo posterior alrededor del eje transversal de la costilla (fig. 4-5).

Los **espacios intercostales** separan las costillas y sus cartílagos costales entre sí (fig. 4-1 A). Los espacios se denominan de acuerdo con la costilla que forma el borde superior del espacio —por ejemplo, el 4.º espacio intercostal está entre las costillas 4.ª y 5.ª. Hay 11 espacios intercostales y 11 nervios intercostales. Los espacios intercostales están ocupados por los músculos y las membranas intercostales, y dos grupos (principal y colateral) de vasos sanguíneos y nervios intercostales, que se identifican por el mismo número asignado al espacio. El espacio situado por debajo de la costilla 12.ª no se encuentra entre dos costillas y por eso se denomina **espacio subcostal,** y el ramo anterior del nervio espinal T12 es el nervio subcostal. Los espacios intercostales son más amplios anterolateralmente, y se ensanchan todavía más durante la inspiración y con la extensión contralateral y/o flexión lateral de la columna vertebral torácica.

VÉRTEBRAS TORÁCICAS

La mayoría de las **vértebras torácicas** son vértebras típicas, ya que son independientes y tienen cuerpo, arco vertebral y siete procesos para las uniones musculares y articulares (figs. 4-4 y 4-5). Los detalles característicos de las vértebras torácicas son:

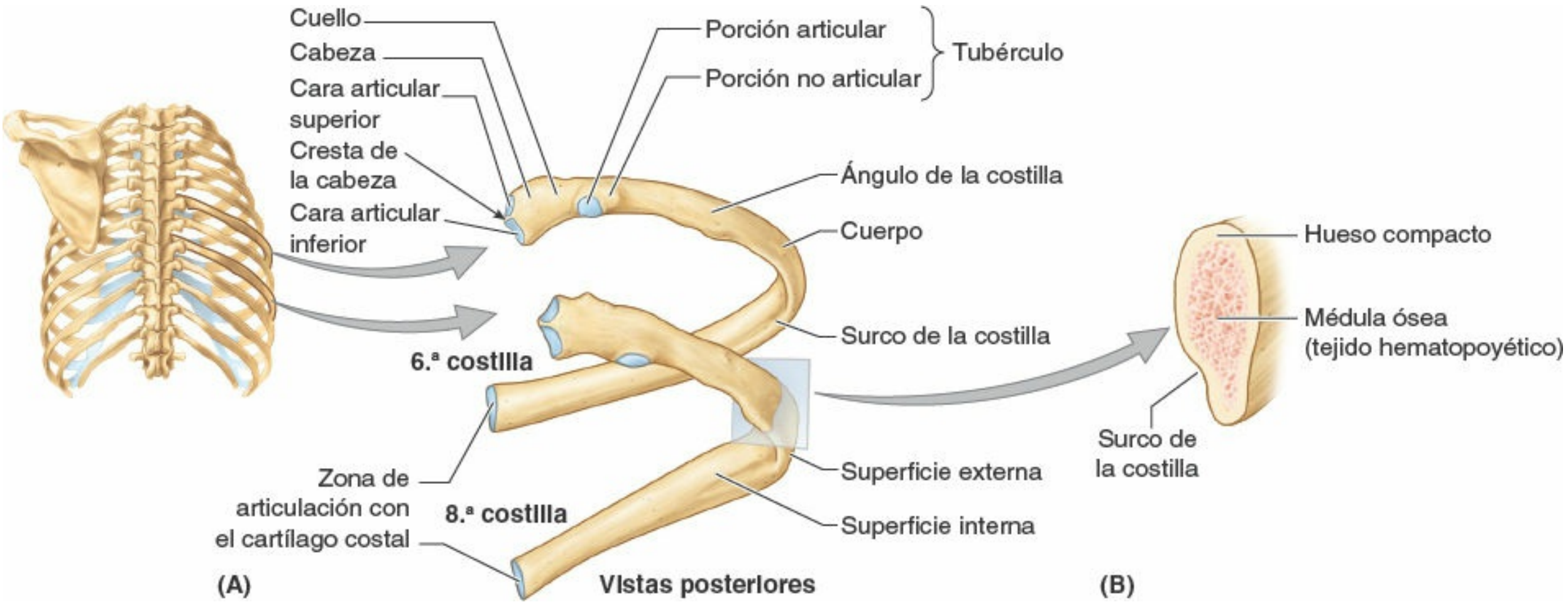

FIGURA 4-2. Costillas típicas. A) Las costillas 3.ª a 9.ª tienen características comunes. Cada costilla tiene una cabeza, un cuello, un tubérculo y un cuerpo. **B)** Sección media del cuerpo de una costilla.

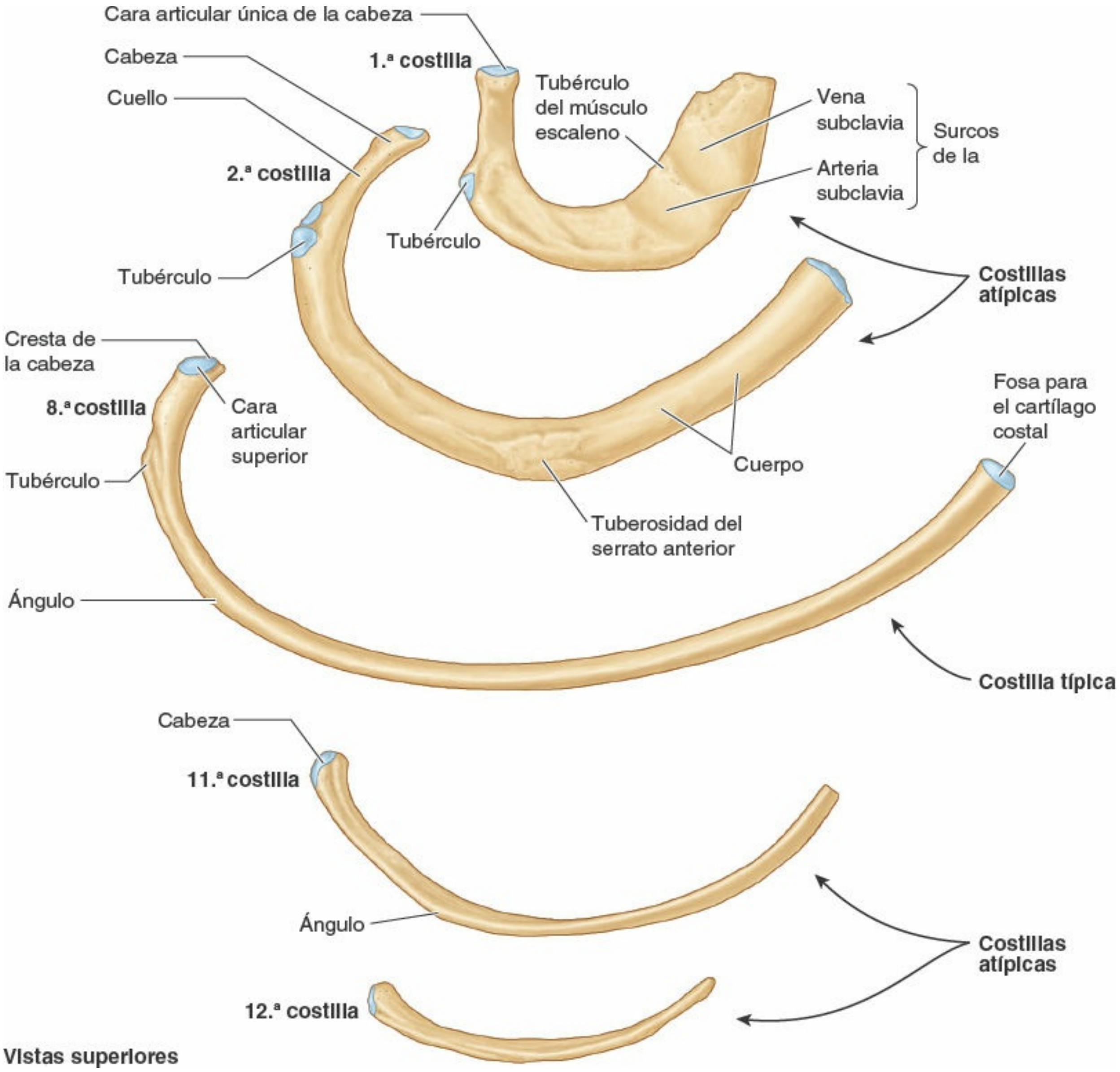

FIGURA 4-3. Costillas atípicas. Las costillas 1.ª, 2.ª, 11.ª y 12.ª son diferentes de las costillas típicas (p. ej., la 8.ª costilla que se muestra en el centro).

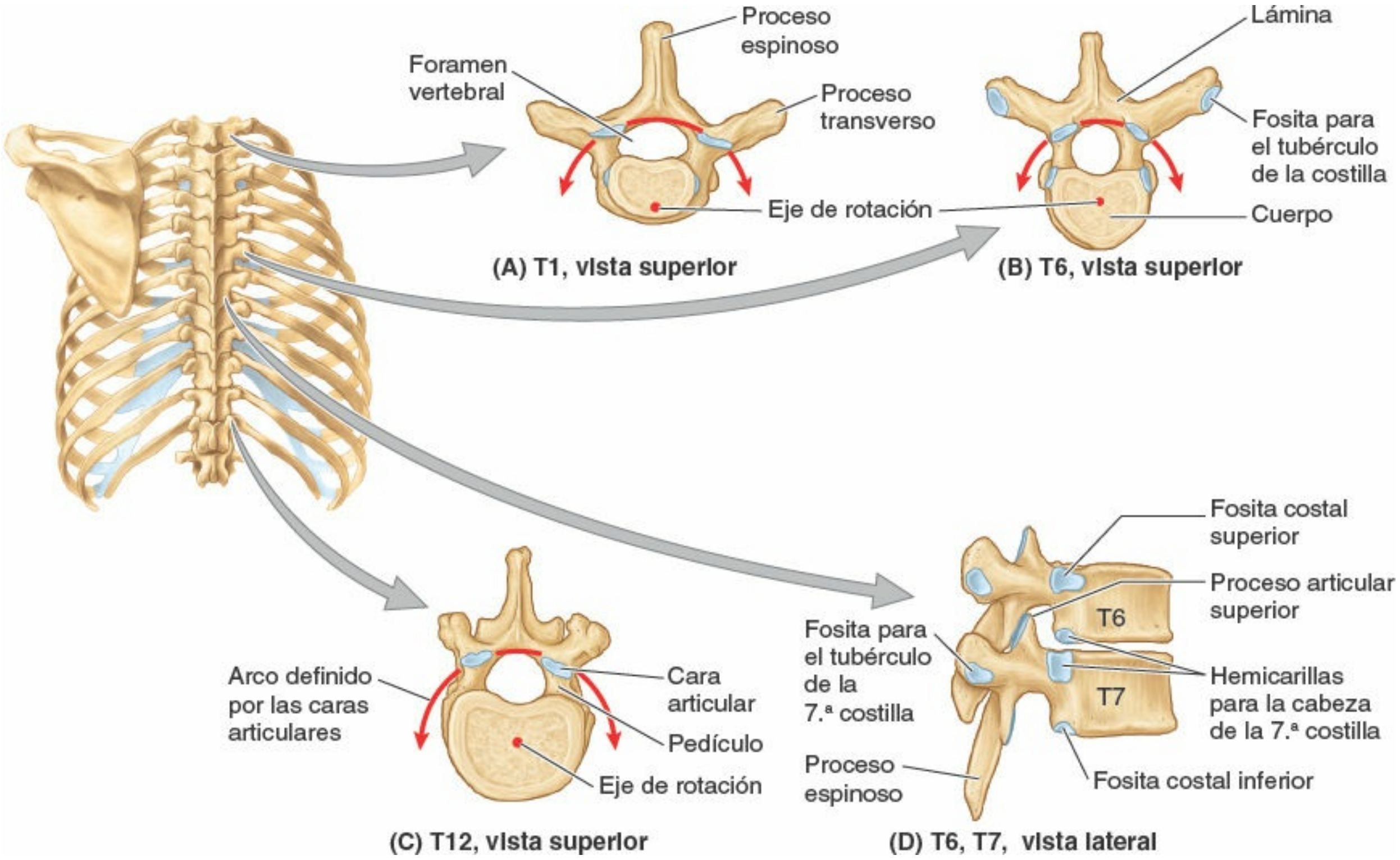

FIGURA 4-4. Vértebras torácicas. A) T1 tiene un foramen (orificio) y un cuerpo vertebral similares en forma y tamaño a una vértebra cervical. **B)** Las vértebras T5-T9 poseen las características típicas de las vértebras torácicas. **C)** T12 tiene procesos óseos y cuerpo similares a una vértebra lumbar. Los planos de las caras articulares de las vértebras torácicas definen un arco *(flechas rojas)* alrededor de un eje que atraviesa verticalmente los cuerpos vertebrales. **D)** Fositas costales superior e inferior (hemicarillas) en el cuerpo vertebral y fositas costales en los procesos transversos. Los procesos espinosos largos e inclinados son característicos de las vértebras torácicas.

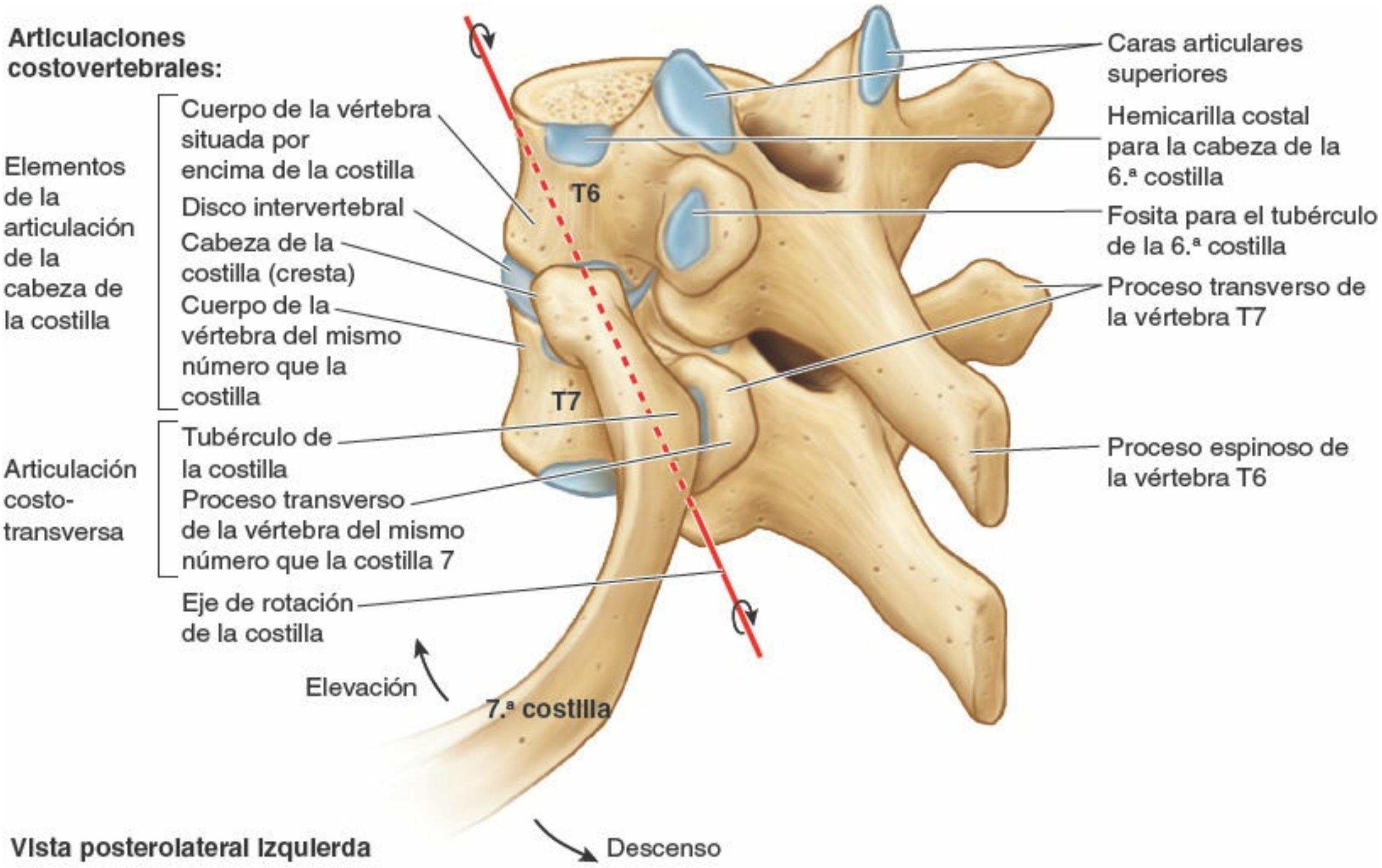

FIGURA 4-5. Articulaciones costovertebrales de una costilla típica. Las articulaciones costovertebrales comprenden la articulación de la cabeza de la costilla, en la cual la cabeza se articula con los dos cuerpos

vertebrales adyacentes y el disco intervertebral que hay entre ellas, y la articulación costotransversa, en la cual el tubérculo de la costilla se articula con el proceso transverso de una vértebra. La costilla se mueve (elevación y descenso) alrededor de un eje que atraviesa la cabeza y el cuello de la costilla *(flechas)*.

- Dos *fositas costales (hemicarillas)* bilaterales *en los cuerpos vertebrales*, normalmente dos superiores y dos inferiores, para la articulación con las cabezas de las costillas.
- Las *fositas costales en sus procesos transversos* para la articulación con los tubérculos de las costillas, excepto en las dos o tres vértebras torácicas inferiores.
- Unos *procesos espinosos* largos inclinados inferiormente.

Las **fositas costales superiores** e **inferiores,** la mayoría de las cuales son pequeñas *hemicarillas*, se presentan emparejadas bilateralmente, como superficies planas en los bordes posterolaterales superior e inferior de los cuerpos de las vértebras torácicas típicas (T2-T9). Funcionalmente, las fositas se disponen en pares sobre las vértebras adyacentes, flanqueando un disco intervertebral interpuesto: una (hemi)carilla inferior de la vértebra superior y una (hemi)carilla superior de la vértebra inferior. Típicamente, dos hemicarillas emparejadas de esta forma y el borde posterolateral del disco intervertebral entre ellas forman una única fosa para recibir la cabeza de la costilla identificada con el mismo número que la vértebra inferior (p. ej., la cabeza de la 6.ª costilla con la carilla costal superior de la vértebra T6). Las vértebras torácicas atípicas tienen fositas costales completas en lugar de hemicarillas:

- Las fositas costales superiores de la vértebra T1 no son hemicarillas debido a que no hay hemicarillas por encima de la vértebra C7, y la 1.ª costilla se articula sólo con la vértebra T1. La T1 tiene una (hemi)carilla costal inferior típica.
- La T10 tiene un único par bilateral de fositas costales (enteras), situadas parcialmente en su cuerpo y parcialmente en su pedículo.
- Las T11 y T12 también tienen un único par de fositas costales (enteras), situadas en sus pedículos.

Los *procesos espinosos* se proyectan desde los arcos vertebrales de las vértebras torácicas típicas (p. ej., T6 o T7), son largas e inclinadas inferiormente, y normalmente se solapan con la vértebra inferior (figs. 4-4 D y 4-5). Recubren los intervalos entre las *láminas* de las vértebras adyacentes, evitando así que objetos cortantes como un cuchillo penetren en el *conducto vertebral* y lesionen la médula espinal. Las caras articulares superiores convexas de los *procesos articulares superiores* se orientan sobre todo posteriormente y algo lateralmente, mientras que las caras articulares inferiores cóncavas de los *procesos articulares inferiores* lo hacen sobre todo a nivel anterior y algo medial. Los planos articulares bilaterales entre las respectivas caras articulares de las vértebras torácicas adyacentes definen un arco, centrado en un eje de rotación dentro del cuerpo vertebral (fig. 4-4 A a C). De ese modo pueden realizarse pequeños movimientos de rotación entre las vértebras adyacentes, limitados por la parrilla costal fijada a ellas.

ESTERNÓN

El **esternón** es el hueso plano y alargado verticalmente que forma la parte central de la porción anterior de la caja torácica (fig. 4-6). Recubre directamente y protege las vísceras mediastínicas en general y gran parte del corazón en particular. El esternón consta de tres porciones: manubrio, cuerpo y proceso xifoides. En adolescentes y adultos jóvenes, las tres partes están unidas mediante articulaciones cartilaginosas *(sincondrosis)*, que se osifican durante la edad adulta media o tardía.

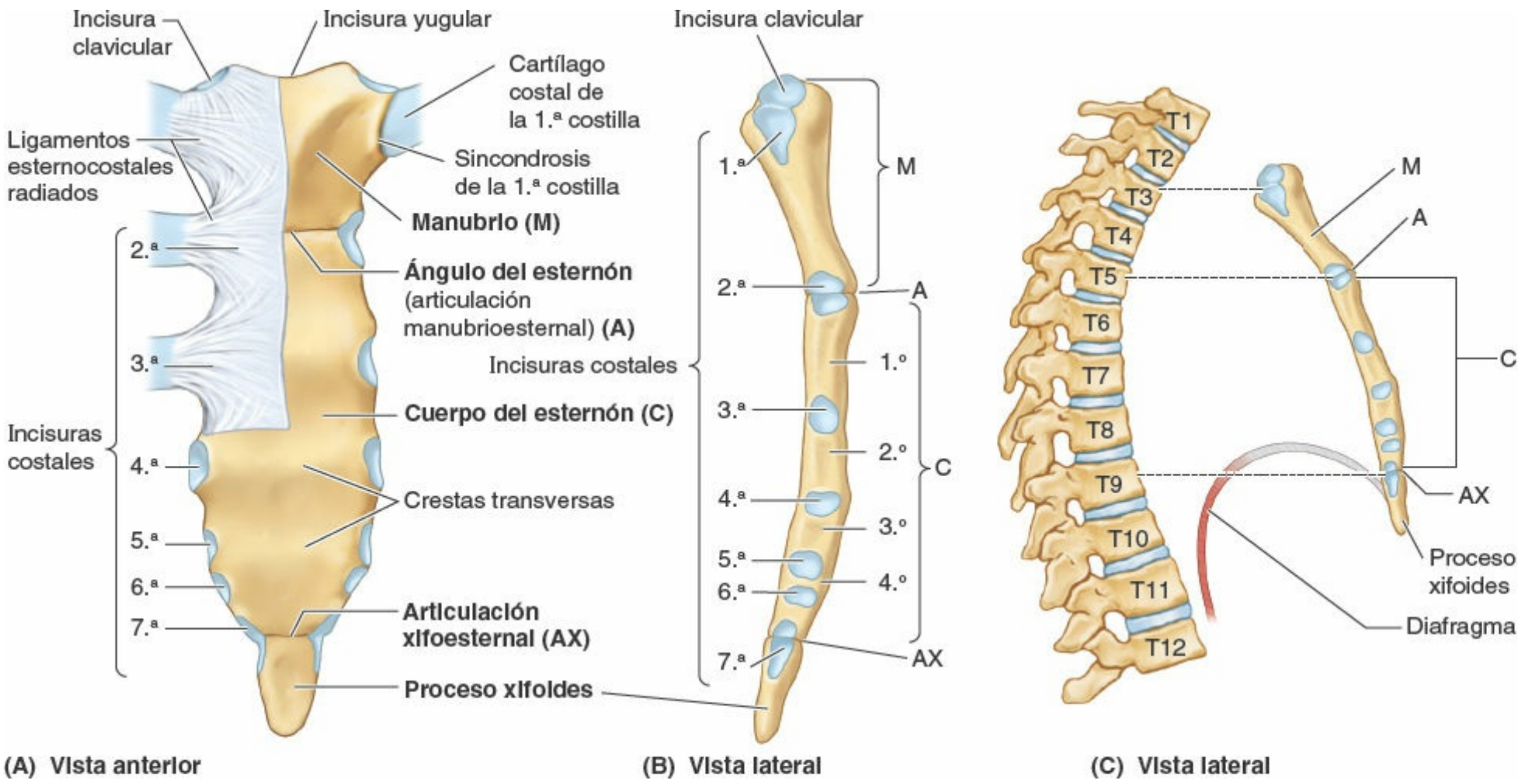

FIGURA 4-6. Esternón. A) Las bandas membranosas, delgadas y anchas, de los ligamentos esternocostales radiados van desde los cartílagos costales hasta las superficies anterior y posterior del esternón, como podemos ver en el lado superior derecho. **B)** Nótese el grosor del tercio superior del manubrio entre las incisuras claviculares. **C)** Relación entre el esternón y la columna vertebral.

El **manubrio** (como la empuñadura de una espada, con el cuerpo esternal formando la hoja) es un hueso más o menos trapezoidal. El manubrio es la porción más ancha y gruesa de las tres partes del esternón. La parte central cóncava del borde superior del manubrio, la que se palpa más fácilmente, es la **incisura yugular (incisura supraesternal).** La incisura se acentúa por los extremos mediales (esternales) de las clavículas, las cuales son más grandes que las relativamente pequeñas **incisuras claviculares** del manubrio que las reciben, formando las *articulaciones esternoclaviculares* (v. fig. 4-1 A). Inferolateral a la incisura clavicular, el cartílago costal de la 1.ª costilla está fuertemente unido al borde lateral del manubrio —la **sincondrosis de la 1.ª costilla** (figs. 4-1 A y 4-6 A). El manubrio y el cuerpo del esternón se hallan en planos ligeramente diferentes superior e inferiormente a su unión, la **articulación manubrioesternal** (fig. 4-6 A y B); por lo tanto, su unión forma una proyección, el **ángulo del esternón** (de Louis).

El **cuerpo del esternón** es más largo, más estrecho y más delgado que el manubrio, y está localizado a nivel de las vértebras T5-T9 (fig. 4-6 A a C). Su anchura es variable debido a sus bordes laterales festoneados por las **incisuras costales.** En las personas jóvenes son evidentes cuatro *esternebras* (segmentos primordiales del esternón). Las esternebras se articulan una con otra en las articulaciones cartilaginosas primarias *(sincondrosis esternales)*. Estas articulaciones

empiezan a fusionarse desde el extremo inferior entre la pubertad (madurez sexual) y los 25 años de edad. La superficie anterior casi plana del cuerpo del esternón está marcada en los adultos por tres **crestas transversas** variables (fig. 4-6 A), que representan las líneas de fusión *(sinostosis)* de sus cuatro esternebras, originalmente separadas.

El **proceso xifoides,** la porción más pequeña y variable del esternón, es alargado y delgado. Su extremo inferior se encuentra al nivel de la vértebra T10. Aunque a menudo es puntiaguda, el proceso puede ser romo, bífido, curvado o estar desviado hacia un lado o anteriormente. En las personas jóvenes el proceso es cartilaginoso, pero en los adultos mayores de 40 años está más o menos osificado. En las personas ancianas, el proceso xifoides puede estar fusionado con el cuerpo del esternón.

El proceso xifoides es un importante punto de referencia del plano medio debido a que:

- Su unión con el cuerpo del esternón en la **articulación xifoesternal** señala el límite inferior de la parte central de la cavidad torácica; esta unión es también la localización del **ángulo infraesternal** (subcostal) formado por los arcos costales derecho e izquierdo (v. fig. 4-1 A).
- Es un marcador de la línea media para el límite superior del hígado, el centro tendinoso del diafragma y el borde inferior del corazón.

Aperturas torácicas

La caja torácica proporciona una pared periférica completa, pero está abierta superiormente e inferiormente. La apertura superior, mucho más pequeña, es un lugar de paso que permite la comunicación con el cuello y los miembros superiores. La apertura inferior, más grande, proporciona el origen del diafragma, similar a un anillo, que cierra completamente la apertura. Los desplazamientos del diafragma controlan sobre todo el volumen y la presión interna de la cavidad torácica, proporcionando la base para la respiración corriente (intercambio de aire).

APERTURA TORÁCICA SUPERIOR

La **apertura (orificio) torácica superior** está limitada (fig. 4-7):

- Posteriormente, por la vértebra T1, cuyo cuerpo protruye anteriormente en la apertura.
- Lateralmente, por el 1.er par de costillas y sus cartílagos costales.
- Anteriormente, por el borde superior del manubrio.

Las estructuras que pasan entre la cavidad torácica y el cuello a través de la apertura torácica superior, oblicua y en forma de riñón, son la tráquea, el esófago, los nervios y los vasos que proporcionan inervación, irrigación y drenaje a la cabeza, el cuello y los miembros superiores.

La apertura torácica superior del adulto mide unos 6,5 cm anteroposteriormente y 11 cm transversalmente. Para visualizar el tamaño de esta apertura, adviértase que es un poco más grande de lo necesario para permitir el paso de un bloque de madera de

5 × 10 cm. Debido a la oblicuidad del 1.er par de costillas, la apertura se inclina anteroinferiormente.

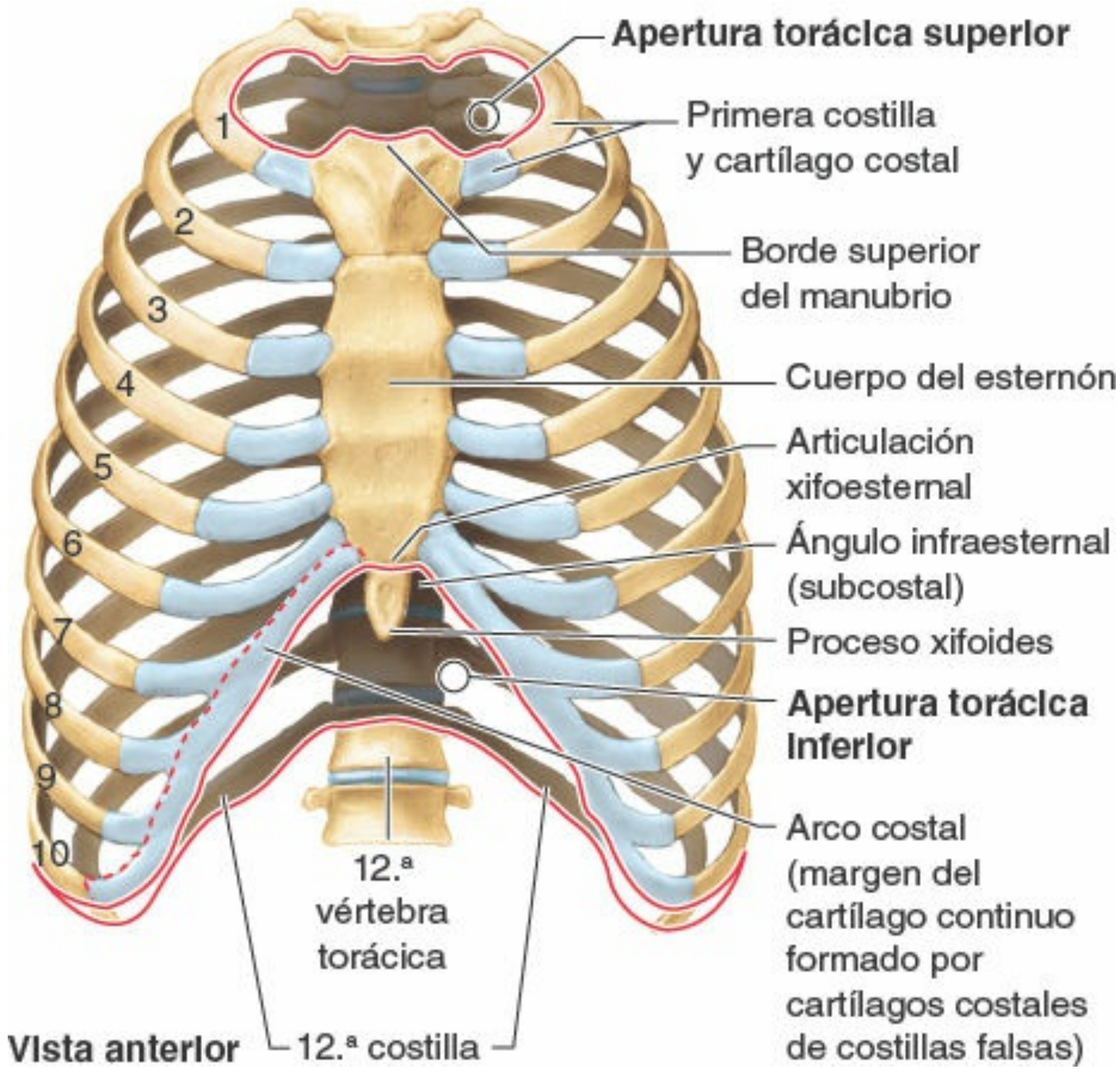

FIGURA 4-7. Aperturas del tórax. La apertura torácica superior es «el portal» entre la cavidad torácica y el cuello y el miembro superior. La apertura torácica inferior proporciona inserción al diafragma, el cual se proyecta hacia arriba y permite a la caja torácica proteger las vísceras abdominales más altas (p. ej., el hígado). La barrera cartilaginosa continua formada por los cartílagos articulados de las costillas 7.ª-10.ª (falsas) forma el arco costal.

APERTURA TORÁCICA INFERIOR

La **apertura (orificio) torácica inferior,** la *salida torácica* de los anatomistas, está limitada:

- Posteriormente, por la 12.ª vértebra torácica, cuyo cuerpo protruye anteriormente en la apertura.
- Posterolateralmente, por los pares de costillas 11.º y 12.º.
- Anterolateralmente, por la unión de los cartílagos costales de las costillas 7-10, que forman los arcos costales.
- Anteriormente, por la articulación xifoesternal.

La apertura torácica inferior es mucho más espaciosa que la apertura torácica superior y tiene un contorno irregular. También es oblicua debido a que la pared torácica posterior es mucho más larga que la anterior. Al cerrar la apertura torácica inferior, el diafragma separa las cavidades torácica y abdominal casi por completo. Las estructuras que pasan hacia o desde el tórax al abdomen, o viceversa, lo hacen a

través de las aperturas que atraviesan el diafragma (p. ej., el esófago y la vena cava inferior), o pasan posteriormente a este (p. ej., la aorta).

Al igual que a menudo se sobreestima el tamaño de la cavidad torácica (o de su contenido), su extensión inferior (que corresponde al límite entre las cavidades torácica y abdominal) también se calcula con frecuencia de forma incorrecta debido a la discrepancia entre la apertura torácica inferior y la ubicación del diafragma (suelo de la cavidad torácica) en las personas vivas. Aunque el diafragma tiene su origen en las estructuras que constituyen la apertura torácica inferior, las cúpulas del diafragma ascienden hasta el nivel del 4.º espacio intercostal, y algunas vísceras abdominales, como el hígado, el bazo y el estómago, se sitúan por encima del plano de la apertura torácica inferior, dentro de la pared torácica (v. fig. 4-1 A y B).

Articulaciones de la pared torácica

Aunque los movimientos de las articulaciones de la pared torácica son frecuentes —por ejemplo, asociados a la respiración normal— el grado de movimiento de cada articulación considerada individualmente es relativamente pequeño. No obstante, cualquier alteración que reduzca la movilidad de estas articulaciones interfiere con la respiración. Durante la respiración profunda, los movimientos de la caja torácica (anterior, superior o lateralmente) son considerables. Al extender la columna vertebral se aumenta adicionalmente el diámetro anteroposterior del tórax. Las articulaciones de la pared torácica se ilustran en la figura 4-8. El tipo, las superficies articulares implicadas y los ligamentos de las articulaciones de la pared torácica se detallan en la tabla 4-1.

Las *articulaciones intervertebrales* entre los cuerpos de las vértebras adyacentes están unidas por ligamentos longitudinales y por *discos intervertebrales*. Estas articulaciones se estudian junto con el dorso en el capítulo 1; las articulaciones esternoclaviculares se estudian en el capítulo 3.

ARTICULACIONES COSTOVERTEBRALES

Una costilla típica se articula posteriormente con la columna vertebral mediante dos articulaciones: la articulación de la cabeza de la costilla y la articulación costotransversa (v. fig. 4-5).

Articulaciones de las cabezas de las costillas. La *cabeza de la costilla* se articula con la *fosita costal superior* de la vértebra correspondiente (del mismo número), con la *fosita costal inferior* de la vértebra superior a ella, y con el disco intervertebral adyacente que une las dos vértebras (figs. 4-4 y 4-8 A). Por ejemplo, la cabeza de la 6.ª costilla se articula con la fosita costal superior del cuerpo de la vértebra T6, con la fosita costal inferior de la T5 y con el disco intervertebral situado entre estas dos vértebras. La cresta de la cabeza de la costilla se une al disco intervertebral por un **ligamento intraarticular de la cabeza de la costilla** dentro de la articulación, dividiendo este espacio cerrado en dos cavidades sinoviales.

La *membrana fibrosa de la cápsula articular* es más fuerte anteriormente, donde forma un **ligamento radiado de la cabeza de la costilla** que se abre en abanico desde el borde anterior de la cabeza de la costilla hacia los lados de los cuerpos de dos vértebras y el disco intervertebral que hay entre ellas (fig. 4-8 A y B). Las

cabezas de las costillas se unen tan estrechamente a los cuerpos vertebrales que sólo permiten leves movimientos de deslizamiento en las (hemi)carillas (girando alrededor del ligamento intraarticular de las articulaciones de las cabezas de las costillas). Sin embargo, incluso estos leves movimientos pueden producir un desplazamiento relativamente grande del extremo distal (esternal o anterior) de una costilla.

Articulaciones costotransversas. Existen abundantes ligamentos laterales a las porciones posteriores (arcos vertebrales) de las vértebras que refuerzan estas articulaciones y limitan sus movimientos, pues sólo poseen unas finas cápsulas articulares. El **ligamento costotransverso,** que pasa desde el cuello de la costilla hasta el proceso transverso, y el **ligamento costotransverso lateral,** que pasa desde el tubérculo de la costilla hasta el vértice del proceso transverso, fortalecen las caras anterior y posterior de la articulación, respectivamente. El **ligamento costotransverso superior** es una banda ancha que une la cresta del cuello de la costilla al proceso transverso superior a ella. La apertura que se forma entre este ligamento y la vértebra permite el paso del nervio espinal y de la rama posterior de la arteria intercostal. El ligamento costotransverso superior puede dividirse en un *ligamento costotransverso anterior* fuerte y un *ligamento costotransverso posterior* débil.

Los fuertes ligamentos costotransversos que unen estas articulaciones limitan sus movimientos a un leve deslizamiento. Sin embargo, las superficies articulares de los tubérculos de las seis costillas superiores son convexos y encajan en las concavidades de los procesos transversos (fig. 4-9). Como resultado, se produce la rotación alrededor de un eje transversal en su mayor parte que atraviesa el ligamento intraarticular y la cabeza y el cuello de la costilla (fig. 4-8 A y B). Esto produce movimientos de elevación y descenso de los extremos esternales de las costillas y del esternón en un plano sagital *(movimiento de palanca de bomba de agua)* (fig. 4-10 A y C). Las superficies articulares planas de los tubérculos y los procesos transversos de las costillas 7.ª-10.ª permiten el deslizamiento (fig. 4-9), produciendo la elevación y el descenso de las porciones más laterales de estas costillas en un plano transversal *(movimiento de asa de cubo)* (fig. 4-10 B y C).

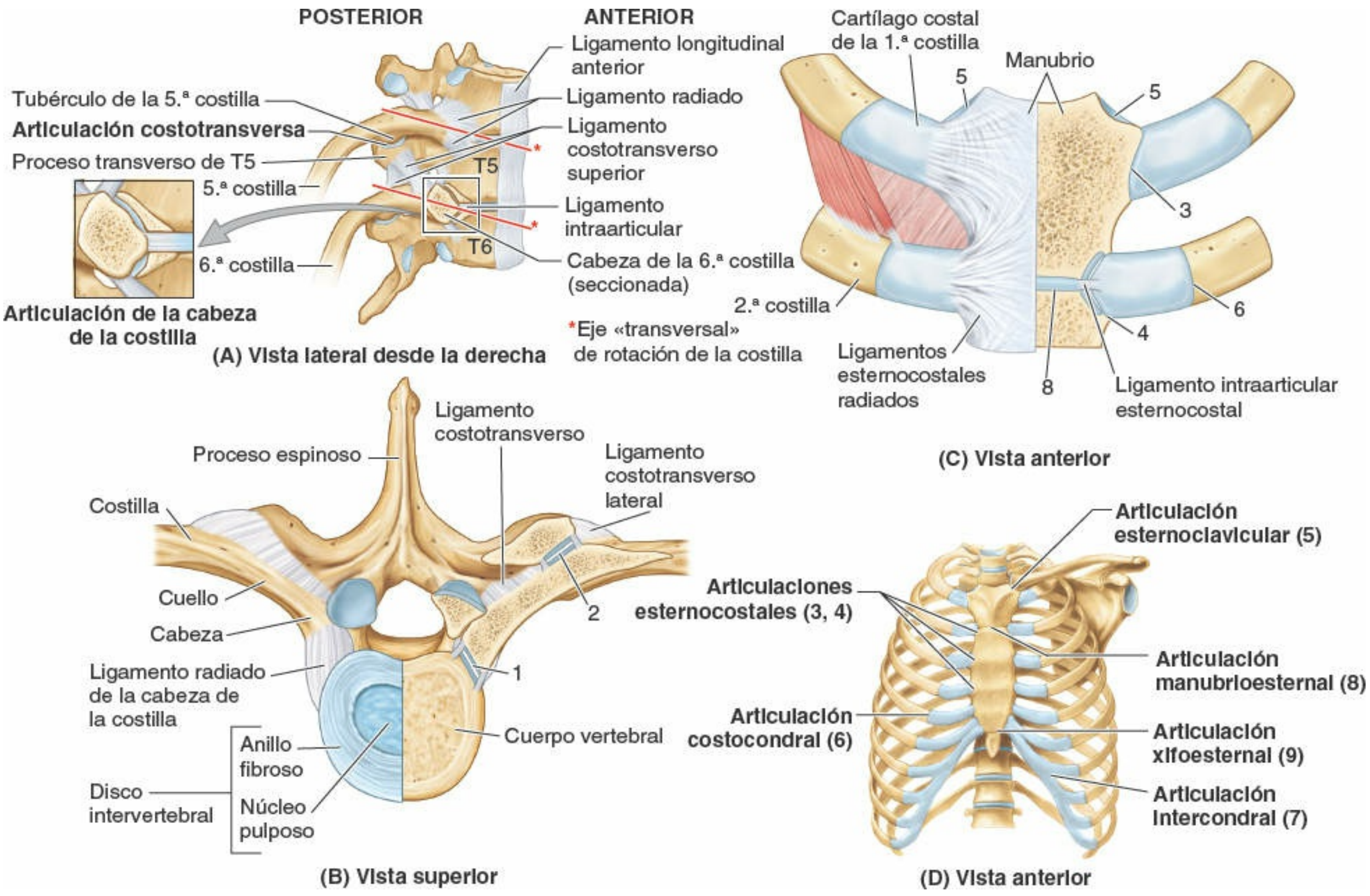

FIGURA 4-8. Articulaciones de la pared torácica.

ARTICULACIONES ESTERNOCOSTALES

El 1.er par de cartílagos costales se articula con el manubrio por medio de una fina y densa lámina de fibrocartílago fuertemente adherido interpuesto entre el cartílago y el manubrio, la **sincondrosis de la 1.ª costilla.** Los pares 2.º-7.º de cartílagos costales se articulan con el esternón por medio de articulaciones sinoviales, con superficies articulares fibrocartilaginosas en ambas caras, condral y esternal, que permiten el movimiento durante la respiración. Las débiles cápsulas articulares de estas articulaciones se espesan anterior y posteriormente para formar los **ligamentos esternocostales radiados.** Estos continúan como bandas finas y anchas que pasan desde los cartílagos costales hasta las superficies anterior y posterior del esternón, formando una cubierta, parecida a un fieltro, para este hueso.

Movimientos de la pared torácica

Los movimientos de la pared torácica y del diafragma durante la inspiración aumentan el volumen intratorácico y los diámetros del tórax (fig. 4-10 D y F). En consecuencia, los cambios de presión provocan alternativamente la aspiración de aire hacia el interior de los pulmones *(inspiración),* a través de la nariz, la boca, la laringe y la tráquea, y su expulsión de los pulmones *(espiración)* a través de los mismos conductos. Durante la espiración pasiva, el diafragma, los músculos intercostales y otros, se relajan, con lo que disminuye el volumen intratorácico y aumenta la *presión intratorácica* (fig. 4-10 E y C). Al mismo tiempo, la *presión intraabdominal* disminuye y las vísceras abdominales se descomprimen. El tejido elástico de los pulmones, que estaba expandido, se retrae, y se expele la mayor parte del aire.

El *diámetro vertical* (altura) de la parte central de la cavidad torácica aumenta

durante la inspiración a medida que el diafragma desciende al contraerse, comprimiendo las vísceras abdominales (fig. 4-10 F). Durante la espiración, el diámetro vertical vuelve a su posición neutra a medida que la retracción de los pulmones genera una presión subatmosférica en las cavidades pleurales, entre los pulmones y la pared torácica. Como resultado de ello y de la ausencia de resistencia sobre las vísceras previamente comprimidas, las cúpulas del diafragma ascienden y se reduce el diámetro vertical.

El *diámetro anteroposterior* del tórax aumenta considerablemente cuando se contraen los músculos intercostales. El movimiento de las costillas (fundamentalmente 2.ª-6.ª) en las articulaciones costovertebrales, alrededor de un eje que pasa a través del cuello de las costillas, hace que los extremos anteriores de las costillas asciendan —el *movimiento de palanca de bomba de agua* (fig. 4-10 A y C). Debido a que las costillas se inclinan inferiormente, su elevación provoca también un movimiento anteroposterior del esternón, en especial de su extremo inferior, con un ligero movimiento que en las personas jóvenes tiene lugar en la articulación manubrioesternal, cuando la articulación aún no se ha fusionado (unido).

TABLA 4-1. ARTICULACIONES DE LA PARED TORÁCICA

Articulación	Tipo	Unión articular	Ligamentos	Comentarios
Intervertebral (de las vértebras T1-T12)	Sínfisis (articulación cartilaginosa secundaria)	Cuerpos vertebrales adyacentes unidos por el disco intervertebral	Longitudinales anterior y posterior	El movimiento se limita básicamente a pequeños grados de rotación
Costovertebral De la cabeza de la costilla	Articulación sinovial plana	Cabeza de cada costilla con la fosita costal superior del cuerpo vertebral correspondiente y con la fosita costal inferior del cuerpo vertebral superior a ella y el disco intervertebral entre ellas	Radiado e intraarticular de la cabeza de la costilla	Las cabezas de las 1.ª, 11.ª y 12.ª costillas (en ocasiones también la 10.ª) se articulan sólo con el cuerpo vertebral del mismo número
Costotransversa		Tubérculo de la costilla con el proceso transverso de la vértebra del mismo número	Costotransversos; costotransversos lateral y superior	Las costillas 11.ª y 12.ª no se articulan con el proceso transverso de la vértebra del mismo número
Costocondral	Articulación cartilaginosa primaria (hialina)	Extremo lateral del cartílago costal con el extremo esternal de la costilla	Cartílago y hueso unidos por periostio	Normalmente no hay movimiento en esta articulación; el cartílago costal la dota de flexibilidad
Intercondral	Articulación sinovial plana	Entre los cartílagos costales de las costillas 6.ª-7.ª, 7.ª-8.ª y 8.ª-9.ª	Intercondrales	La articulación entre los cartílagos costales de las 9.ª-10.ª costillas es fibrosa
Esternocostal	1.ª: articulación cartilaginosa primaria (sincondrosis)	1.er cartílago costal con el manubrio del esternón		
	2.ª-7.ª: articulación plana sinovial	2.º-7.º cartílagos costales con el esternón	Esternocostales radiados anterior y posterior; intraarticular	A menudo faltan las cavidades articulares; superficies articulares recubiertas de fibrocartílago
Esternoclavicular	Articulación sinovial en silla de montar	Extremidad esternal de la clavícula con el manubrio y el 1.er cartílago costal	Esternoclaviculares anterior y posterior; costoclavicular	La articulación está dividida en dos compartimentos por un disco articular
Manubrioesternal	Articulación cartilaginosa secundaria (sínfisis)	Entre el manubrio y el cuerpo del esternón		En ancianos, a menudo se fusionan y se convierten en sinostosis
Xifoesternal	Articulación cartilaginosa primaria (sincondrosis)	Entre el proceso xifoides y el cuerpo del esternón		

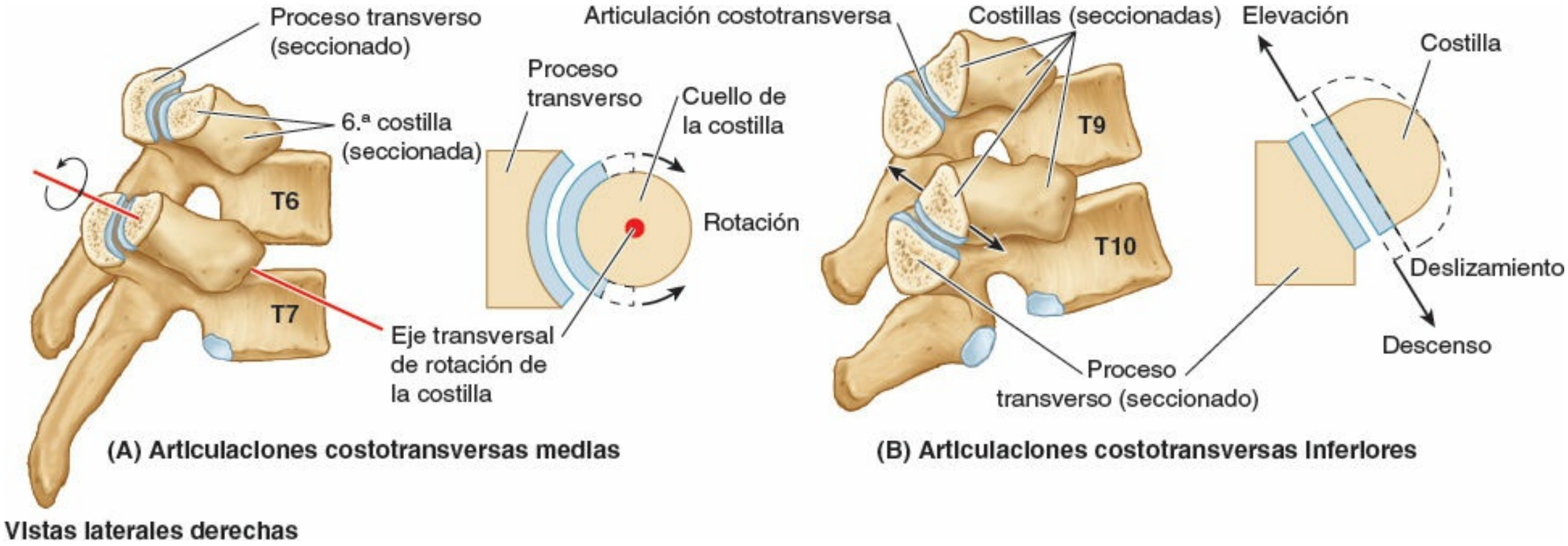

FIGURA 4-9. Articulaciones costotransversas. La estructura de las superficies articulares, que se muestran en cortes sagitales de las articulaciones costotransversas, pone de manifiesto que las costillas 1.ª-7.ª rotan alrededor de un eje que atraviesa longitudinalmente el cuello de la costilla **(A),** mientras que las costillas 8.ª-10.ª se deslizan **(B).**

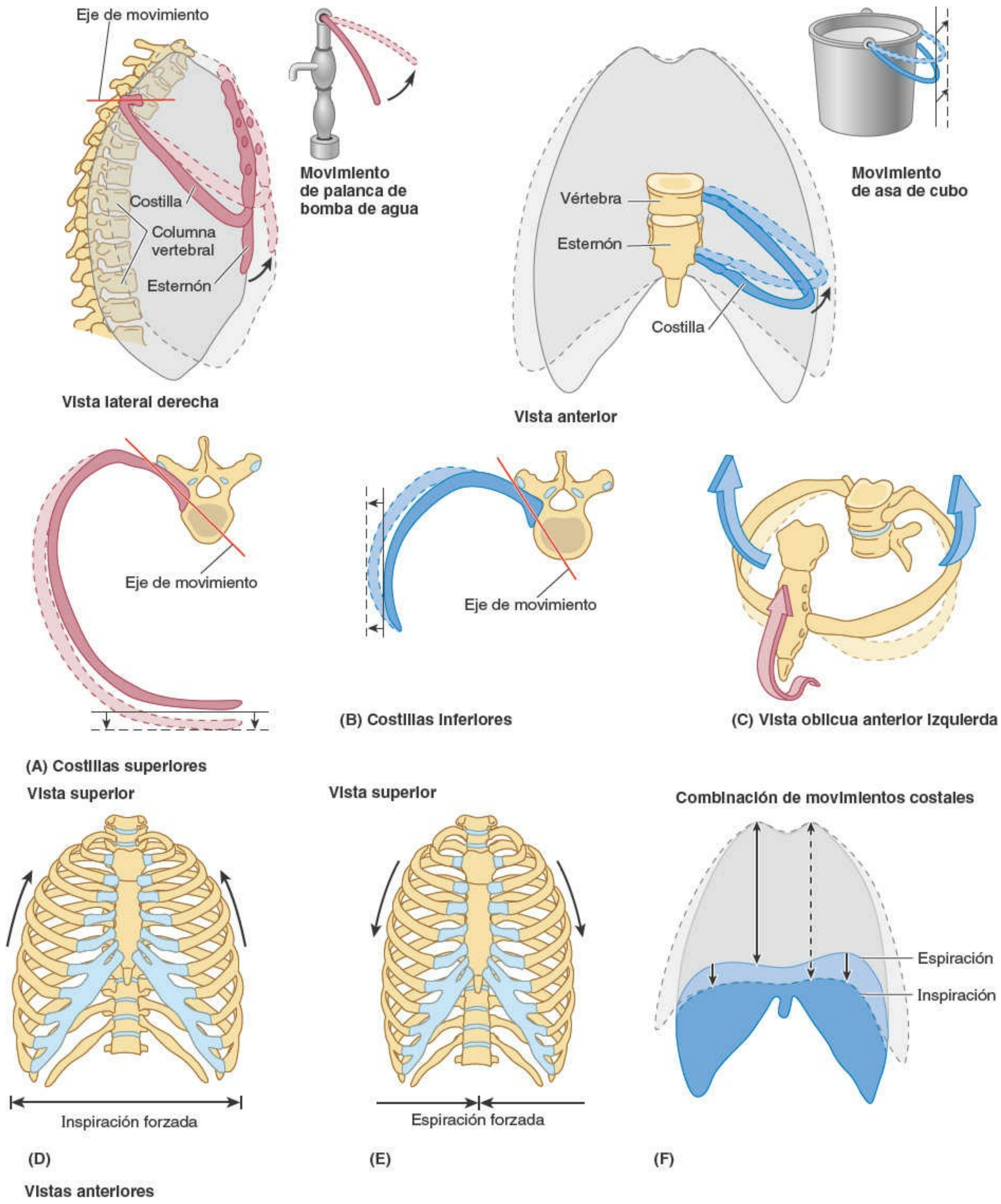

FIGURA 4-10. Movimientos de la pared torácica. A) Cuando se elevan las costillas superiores aumenta el diámetro anteroposterior del tórax (movimiento de palanca de bomba de agua), inferiormente se produce un desplazamiento (incremento) mayor, en el extremo de la palanca de bomba de agua. **B)** Las porciones medias de las costillas inferiores se mueven lateralmente cuando están elevadas, aumentando el diámetro transverso (movimiento de asa de cubo). **C)** La combinación de los movimientos de la costilla *(flechas)* que suceden durante la inspiración forzada aumentan los diámetros anteroposterior y transverso de la caja torácica. **D)** El tórax se expande durante la inspiración forzada en la medida en que se elevan las costillas *(flechas)*. **E)** El tórax se estrecha durante la espiración a medida que descienden las costillas *(flechas)*. **F)** El movimiento principal de la inspiración (en reposo o forzada) es la contracción del diafragma, que aumenta el diámetro vertical de la cavidad torácica *(flechas)*. Cuando el diafragma se relaja, la descompresión de las vísceras abdominales empuja el diafragma hacia arriba, reduciendo el diámetro vertical para la espiración.

CUADRO CLÍNICO

PARED TORÁCICA

Dolor torácico

Aunque el *dolor torácico* puede deberse a una enfermedad pulmonar, probablemente sea el síntoma más importante de enfermedad cardíaca (Bickley, 2016). Sin embargo, el dolor torácico también puede producirse en trastornos intestinales, biliares y musculoesqueléticos. Al evaluar a un paciente con dolor torácico, la exploración se orienta fundamentalmente a discernir entre trastornos graves y las muchas otras causas menos importantes de dolor. Las personas que han padecido un *infarto de miocardio* describen con frecuencia el dolor asociado como un «dolor opresivo» retroesternal (profundo al esternón) que no desaparece con el reposo.

Fracturas de costilla

La 1.ª costilla, corta y ancha, posteroinferior a la clavícula, se fractura rara vez debido a su posición protegida (no puede palparse). En consecuencia, la fractura de la primera costilla generalmente se considera una característica distintiva de lesión grave en el traumatismo contuso. No obstante, cuando se fractura pueden lesionarse las estructuras que atraviesan su cara superior, como los nervios del plexo braquial y los vasos subclavios que van al miembro superior. Las costillas medias son las que se fracturan con mayor frecuencia. Las *fracturas de costilla* son, normalmente, el resultado de lesiones por golpes o compresión. La porción más débil de una costilla es la situada justamente anterior a su ángulo; no obstante, una acción violenta directa puede fracturarla en cualquier localización, y el extremo fracturado puede lesionar órganos internos como el pulmón y/o el bazo. Las fracturas de las costillas inferiores pueden rasgar el diafragma y producir una *hernia diafragmática* (v. cap. 5). Las fracturas de las costillas son dolorosas debido a que las partes fracturadas se mueven durante la respiración y al toser, reír o estornudar. Las fracturas costales se han reparado quirúrgicamente por esta razón, pero esta práctica continúa siendo controvertida.

Tórax batiente

Una *fractura múltiple de costillas* puede permitir que un segmento importante de la pared torácica anterior y/o lateral se mueva libremente. El segmento suelto de la pared se mueve de forma paradójica (hacia dentro en la inspiración y hacia fuera en la espiración). El *tórax batiente* constituye una lesión extremadamente dolorosa y afecta la ventilación, de modo que se altera la oxigenación de la sangre. Durante el tratamiento, el segmento suelto debe fijarse mediante ganchos y/o alambres para inmovilizarlo.

Toracotomía, incisiones en el espacio intercostal y extirpación de una costilla

La *toracotomía* es la creación quirúrgica de una apertura en la pared torácica p acceder a la cavidad pleural (fig. C4-1). Una *toracotomía anterior* puede implicar la realización de un corte en forma de H a través del pericondrio de uno o más cartílagos costales y soltar los segmentos del cartílago costal para acceder a la cavidad torácica (v. fig. 4-13, lado derecho).

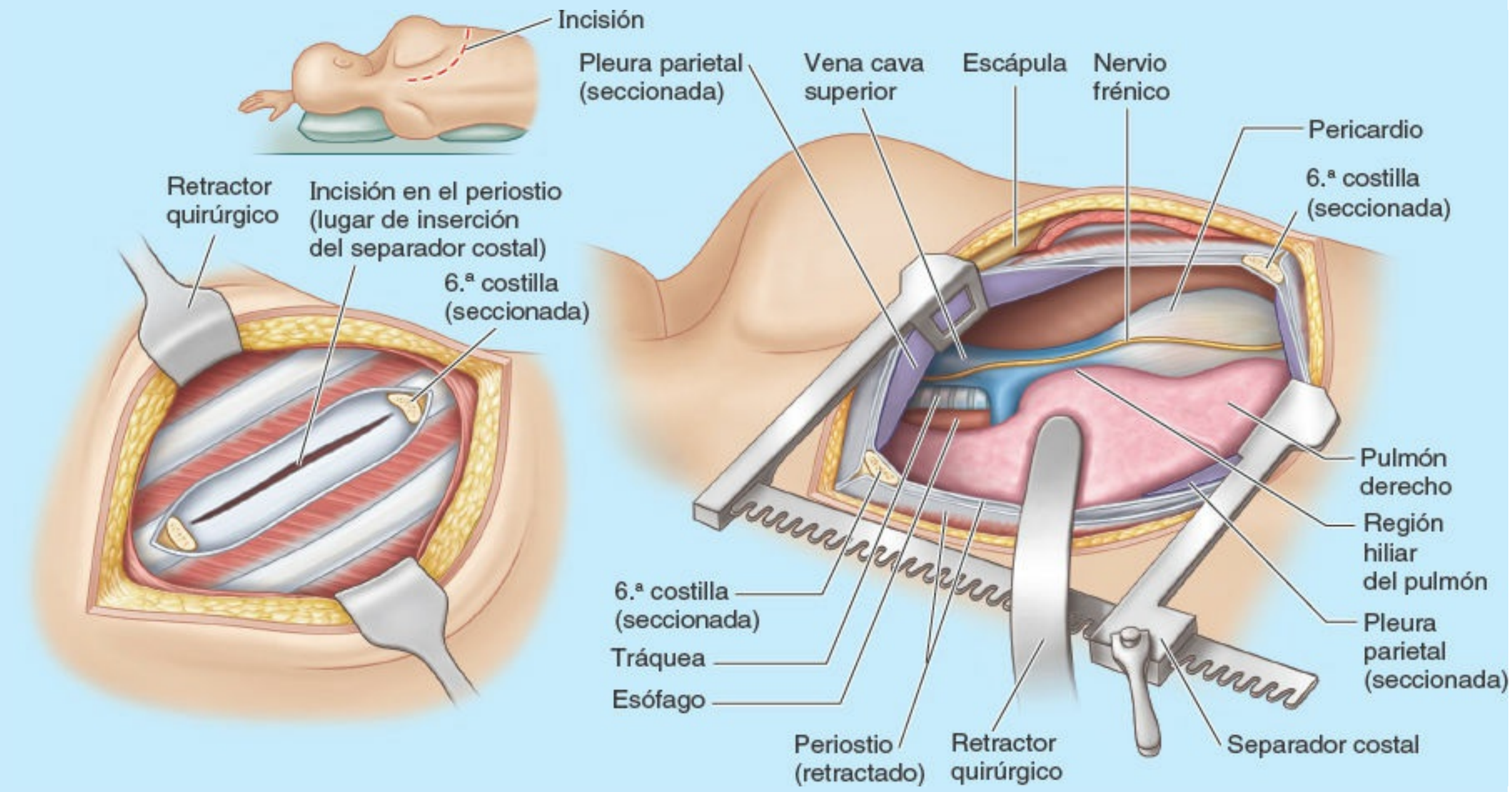

FIGURA C4-1. Toracotomía.

Las caras posterolaterales de los espacios intercostales 5.º-7.º son localizaciones importantes para las incisiones para una toracotomía posterior. En general, la vía de acceso lateral es la más satisfactoria para penetrar en la cavidad torácica (fig. C4-1). Con el paciente tendido sobre el costado contralateral se abduce el miembro superior completamente, colocando el antebrazo al lado de la cabeza del paciente. Esta posición eleva y rota lateralmente el ángulo inferior de la escápula, permitiendo el acceso hasta el 4.º espacio intercostal.

Más habitualmente, la retracción costal permite que se realicen los procedimientos a través de un solo espacio intercostal después de retraer las costillas, con cuidado de evitar el paquete neurovascular superior. Si se requiere mayor exposición, los cirujanos utilizan una incisión en forma de H para abrir la cara superficial del periostio que envuelve la costilla, quitan el periostio de esta y luego *extirpan un amplio segmento de costilla*, obteniendo así un mejor acceso, que puede ser necesario para entrar en la cavidad torácica y extirpar un pulmón *(neumonectomía)*, por ejemplo. En ausencia de costilla, puede entrarse en la cavidad torácica a través de la cara profunda de la vaina perióstica, respetando los músculos intercostales adyacentes. Tras la operación, las porciones de costilla perdidas se regeneran a partir del periostio intacto, aunque de forma imperfecta.

En muchos casos, la cirugía intratorácica se puede realizar utilizando un abordaje endoscópico de mínima invasión (v. cuadro clínico «Toracoscopia»).

Costillas supernumerarias

Normalmente, las personas tienen 12 costillas a cada lado, aunque este número puede aumentar por la presencia de *costillas cervicales y/o lumbares*, o disminuir por alteraciones en la formación del 12.º par. Las costillas cervicales son relativamente frecuentes (0,5-2 %) y pueden afectar a las estructuras vasculonerviosas que se localizan en la apertura torácica superior. Es posible que se requiera una resección para aliviar la presión sobre estas estructuras, que puede realizarse a través de un abordaje transaxilar (incisión en la fosa axilar o la axila). Las costillas lumbares son menos frecuentes. Las *costillas supernumerarias* (extra) también tienen significación clínica, ya que pueden producir confusión en la identificación de niveles vertebrales en las radiografías y otros medios de diagnóstico por la imagen.

Función de protección y envejecimiento de los cartílagos costales

Los cartílagos costales proporcionan elasticidad a la caja torácica, previniendo muchas fracturas por golpes del esternón y de las costillas. Debido a la notable elasticidad de las costillas y los cartílagos costales en los niños, la compresión del tórax puede producir una lesión intratorácica incluso sin que se fracture ninguna costilla. En los ancianos, los cartílagos costales pierden parte de su elasticidad y se vuelven quebradizos; pueden sufrir calcificación, haciéndose radiopacos (esto es, se hacen visibles en las radiografías). Por lo tanto, la reanimación cardiopulmonar (RCP, utilizando compresión esternal) en los ancianos tiene mayor probabilidad de causar fracturas costales.

Proceso xifoides osificado

Las personas en sus 40 años de edad perciben de repente que su *proceso xifoides está osificado* parcialmente y consultan a su médico por un bulto duro en «la boca del estómago» *(epigastrio)*. Nunca antes habían sido conscientes de su proceso xifoides, y temen estar desarrollando un tumor. Se debe tener cuidado al realizar incisiones abdominales altas (laparotomía) para evitar lesionar o cortar el apéndice xifoides. Estas lesiones en el cartílago pueden causar osificación heterotópica en la parte superior de la incisión.

Fracturas del esternón

A pesar de su localización subcutánea, las *fracturas de esternón* no son frecuentes. Pueden producirse lesiones por aplastamiento por una compresión traumática de la pared torácica en accidentes de tráfico cuando el tórax del conductor se aplasta contra el volante, por ejemplo. La generalización del uso de *airbags* en los coches ha reducido el número de fracturas de esternón. Normalmente, la fractura del cuerpo del esternón es una *fractura conminuta* (fractura que causa diversos fragmentos). El desplazamiento de los fragmentos óseos es poco frecuente debido a que el esternón está revestido por una *fascia profunda* (prolongaciones fibrosas de los ligamentos esternocostales radiados; v. fig. 4-6 A) y por las inserciones esternales de los músculos pectorales mayores. La localización más frecuente de la fractura de esternón en los ancianos es el

ángulo del esternón, donde la articulación manubrioesternal se ha fusionado. La fractura resultante es una *luxación de la articulación manubrioesternal*.

La preocupación más importante en las lesiones esternales no es la fractura en sí misma sino la posibilidad de lesiones cardíacas (contusión del miocardio, rotura cardíaca, taponamiento) o pulmonares. La mortalidad (tasa) asociada a las fracturas de esternón es del 25-45 %, en gran parte debido a estas lesiones subyacentes. En los pacientes con una *contusión esternal* debe realizarse una evaluación de las lesiones viscerales subyacentes (Marx et al., 2014).

Esternotomía media

Para tener acceso a la cavidad torácica en las intervenciones quirúrgicas en el mediastino, por ejemplo en la *derivación aortocoronaria*, se divide (se separa) el esternón por su plano medio y se retrae, como en la *cirugía de revascularización de la arteria coronaria*. La flexibilidad de las costillas y los cartílagos costales permite separar de las mitades del esternón durante las intervenciones quirúrgicas que requieren una *esternotomía media*. Esta «separación esternal» también proporciona una buena exposición para extirpar tumores de los lóbulos superiores de los pulmones. Tras la intervención, las mitades del esternón suelen unirse con suturas de alambre o clips. La recuperación es menos dolorosa cuando se utiliza una incisión con toracotomía con división muscular (v. cuadro clínico «Toracotomía, incisiones en el espacio intercostal y extirpación de una costilla»).

Biopsia esternal

El cuerpo del esternón se utiliza a menudo para realizar *biopsias por punción de médula ósea* debido a su anchura y a su localización subcutánea. La aguja perfora la fina capa ósea cortical y penetra en el hueso esponjoso vascularizado. La biopsia esternal se utiliza con frecuencia para obtener muestras de médula para trasplantar o para detectar metástasis neoplásicas y *discrasias* (alteraciones) *sanguíneas*.

Anomalías del esternón

El esternón se desarrolla a partir de la fusión de condensaciones bilaterales verticales de tejido precartilaginoso, las *bandas* o *barras esternales*. Las mitades del esternón del feto pueden no fusionarse. La *hendidura esternal completa* es una anomalía poco frecuente por la cual puede protruir el corazón *(ectopia cardíaca)*. Las hendiduras parciales que afectan al manubrio y a la mitad superior del cuerpo del esternón tienen forma de V o de U, y en los lactantes pueden solucionarse mediante aposición directa y fijación de las mitades esternales. En ocasiones, únicamente persiste una perforación aislada *(foramen esternal)* en el cuerpo del esternón debido a una fusión incompleta. No es clínicamente significativo, pero no debe olvidarse su posible presencia para no cometer errores de interpretación en una radiografía de tórax, como tomarlo por una herida de bala mal cicatrizada, por ejemplo. Un esternón hundido (*pectus*

excavatum o tórax en embudo) o proyectado (*pectus carinatum* o tórax en quilla) constituyen variaciones anómalas del esternón que pueden hacerse evidentes o más pronunciadas durante la infancia y pueden ser corregidas mientras el tórax del niño aún se está desarrollando.

El proceso xifoides está habitualmente perforado en las personas ancianas debido a cambios relacionados con la edad; esta perforación tampoco tiene importancia clínica. De manera similar, un proceso xifoides protruido anteriormente no es infrecuente en los niños; cuando se presenta, en general no necesita corrección.

Síndrome de la salida del tórax

Los anatomistas se refieren a la apertura torácica superior como *entrada torácica* debido a que las sustancias no circulantes (aire y comida) sólo pueden entrar en el tórax a través de esta apertura. Cuando los clínicos se refieren a la abertura torácica superior como *salida torácica*, están subrayando que las arterias y los nervios espinales T1 emergen del tórax a través de esta apertura para entrar en la parte inferior del cuello y en los miembros superiores. De ahí que se presenten varios tipos de *síndrome de la salida del tórax* en función de las estructuras emergentes afectadas por las obstrucciones de la apertura torácica superior (Brannagan y Tanji, 2016). Aunque el síndrome de la salida del tórax implica una ubicación torácica, en realidad la obstrucción tiene lugar por fuera de la apertura, en la raíz del cuello, y las manifestaciones del síndrome implican al miembro superior (v. caps. 3 y 9).

Luxación de las costillas

La *luxación de una costilla* (síndrome de la «costilla deslizante») es el desplazamiento desde el esternón de un cartílago costal —*luxación de una articulación esternocostal* o desplazamiento de las articulaciones intercondrales. Las luxaciones de costilla son frecuentes en deportes de contacto; pueden derivarse complicaciones por compresión o por lesión de nervios, vasos o músculos cercanos. El *desplazamiento de articulaciones intercondrales* suele ser unilateral y afecta a las costilla 8, 9 y 10. Un traumatismo suficiente para desplazar estas articulaciones a menudo lesiona las estructuras subyacentes como el diafragma y/o el hígado, causando un dolor importante, en particular durante los movimientos de inspiración profunda. La lesión produce una deformación similar a un bulto en el lugar del desplazamiento.

Separación de las costillas

La «separación de costillas» hace referencia a la *luxación de la unión costocondral* entre la costilla y su cartílago costal. En la separación de las costillas 3.ª-10.ª se produce normalmente un desgarro del pericondrio y el periostio. Debido a ello, la costilla puede moverse superiormente, cabalgando sobre la costilla de encima y produciendo dolor.

Parálisis del diafragma

La parálisis de la mitad del diafragma (una cúpula o hemidiafragma) debida a una lesión de su inervación motora por el *nervio frénico* no afecta a la otra mitad, pues los diafragmas están inervados por separado por los nervios frénicos derecho e izquierdo. La *parálisis del diafragma* puede detectarse radiológicamente al observar su movimiento paradójico. En lugar de descender como normalmente debería suceder durante la inspiración debido a la contracción diafragmática (fig. C4-2 A), la cúpula paralizada asciende empujada superiormente por las vísceras abdominales que están siendo comprimidas por la cúpula activa contralateral (fig. C4-2 B). En lugar de ascender durante la espiración, la cúpula paralizada desciende en respuesta a la presión positiva en los pulmones.

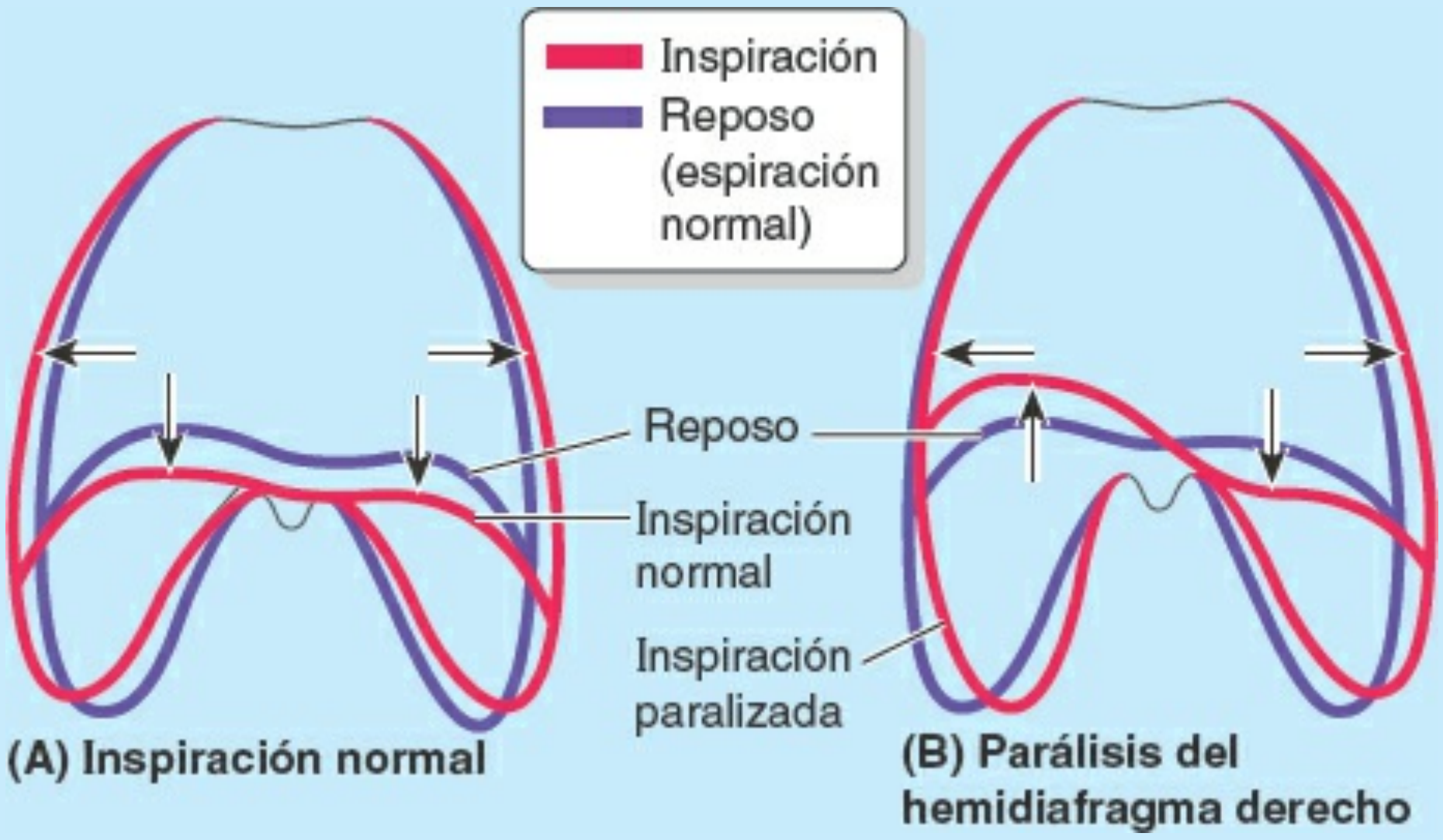

FIGURA C4-2. **Movimientos normales (A) y paradójicos (B) del diafragma.**

Puntos fundamentales

ESQUELETO, APERTURAS, ARTICULACIONES Y MOVIMIENTOS DE LA PARED TORÁCICA

Esqueleto de la pared torácica. La pared torácica *1)* protege el contenido de la cavidad torácica; *2)* proporciona la mecánica para la respiración, y *3)* proporciona inserción para el cuello, el dorso, el miembro superior y la musculatura abdominal. ● La forma abovedada de la caja torácica le proporciona fortaleza, y los elementos osteocartilaginosos y las articulaciones le dan flexibilidad. ● La caja torácica se compone posteriormente por 12 vértebras torácicas y los discos intervertebrales interpuestos. ● Lateral y anteriormente posee 12 costillas que se continúan de forma anterior con los cartílagos costales. A nivel anterior, las tres partes del esternón protegen las vísceras torácicas centrales.

Aperturas de la pared torácica. Aunque la caja torácica está periféricamente completa, está abierta superior e inferiormente. ● La apertura torácica superior es un pequeño conducto para el paso de estructuras hacia y desde el cuello y los miembros superiores. ● La apertura torácica inferior proporciona un borde para la inserción del diafragma. Las estructuras pasan del tórax al abdomen atravesando las aperturas en el diafragma (p. ej., el esófago) o pasan posteriormente a él (p. ej., la aorta).

Articulaciones de la pared torácica. Las articulaciones permiten y determinan los movimientos de la pared torácica. ● Posteriormente, las costillas se articulan con la columna vertebral torácica semiflexible mediante las articulaciones costovertebrales. Estas incluyen articulaciones de las cabezas de las costillas y articulaciones costotransversas, ambas fuertemente estabilizadas por múltiples ligamentos. ● Anteriormente, las costillas se articulan con los cartílagos costales por medio de las articulaciones costocondrales. ● Los cartílagos costales 1-7 se articulan con el esternón directamente, y los 8-10 lo hacen de forma indirecta, por medio de la sincondrosis de la 1.ª costilla, las articulaciones sinoviales esternocostales y las articulaciones intercondrales.

Movimientos de la pared torácica. Los movimientos de la mayoría de las costillas se realizan generalmente alrededor del eje transversal que pasa a través de la cabeza, el cuello y el tubérculo de la costilla. ● Este eje, más la inclinación y la curvatura de las costillas, determina unos movimientos del tipo de palanca de bomba de agua de las costillas superiores, que alteran el diámetro anteroposterior del tórax, y unos movimientos del tipo asa de cubo de las costillas inferiores que alteran su diámetro transversal. ● La contracción y la relajación del diafragma, superiormente convexo, altera sus dimensiones verticales. ● El aumento de las dimensiones produce inhalación, y la disminución de las dimensiones produce exhalación.

El *diámetro transverso* del tórax también aumenta ligeramente cuando se contraen los músculos intercostales, elevando las partes medias (las más laterales) de las costillas (en especial las más inferiores) —el *movimiento de asa de cubo* (fig. 4-10 B y C). La combinación de todos estos movimientos mueve la caja torácica anterior, superior y lateralmente (fig. 4-10 C y F).

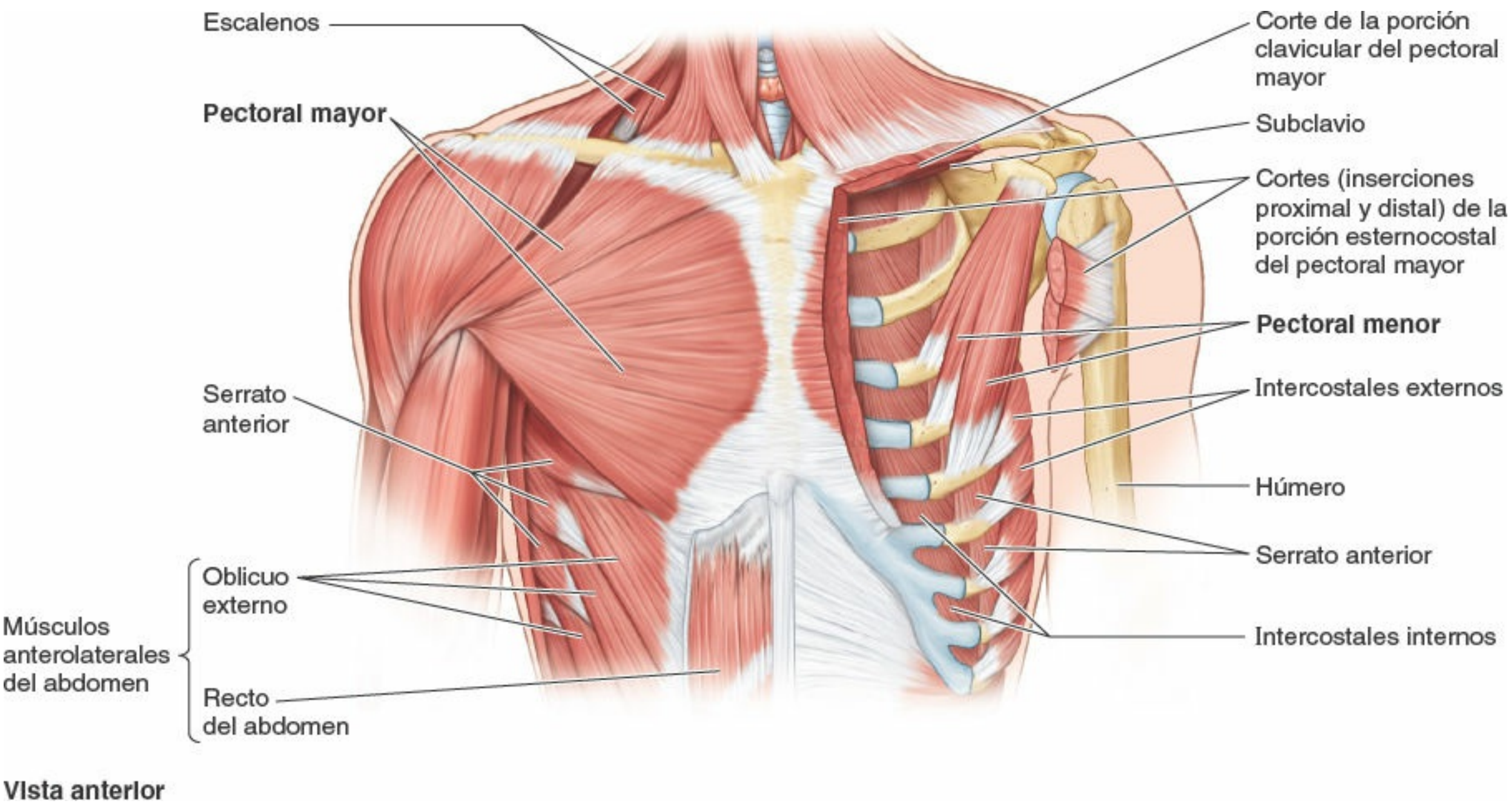

FIGURA 4-11. Músculos axioapendiculares, del cuello y anterolaterales del abdomen que cubren la pared torácica. En el lado izquierdo se han extirpado el músculo pectoral mayor para exponer los músculos pectoral menor, subclavio e intercostal externo. Cuando eliminamos los músculos del miembro superior puede verse la forma gradualmente abovedada de la caja torácica.

Músculos de la pared torácica

Algunos músculos que están insertados en la caja torácica, o que la cubren, están implicados fundamentalmente en acciones sobre otras regiones anatómicas. Los **músculos axioapendiculares** se extienden desde la caja torácica (esqueleto axial) hasta los huesos del miembro superior (esqueleto apendicular). De forma similar,

algunos músculos de la pared anterolateral del abdomen, el dorso y el cuello tienen su inserción en la caja torácica (fig. 4-11). Los músculos axioapendiculares actúan sobre todo en los miembros superiores (v. cap. 3), pero varios de ellos, como el *pectoral mayor*, el *pectoral menor* y la porción inferior del *serrato anterior*, también pueden ejercer como músculos accesorios de la respiración, ayudando a elevar las costillas para expandir la cavidad torácica cuando la inspiración es profunda y forzada (p. ej., tras correr los 100 m lisos). Los *músculos escalenos*, que descienden desde las vértebras del cuello hasta la 1.ª y la 2.ª costillas, actúan principalmente sobre la columna vertebral. Sin embargo, también actúan como *músculos accesorios de la respiración* fijando estas costillas y permitiendo que los músculos que unen las costillas situadas por debajo sean más eficaces para elevar las costillas inferiores durante la inspiración forzada.

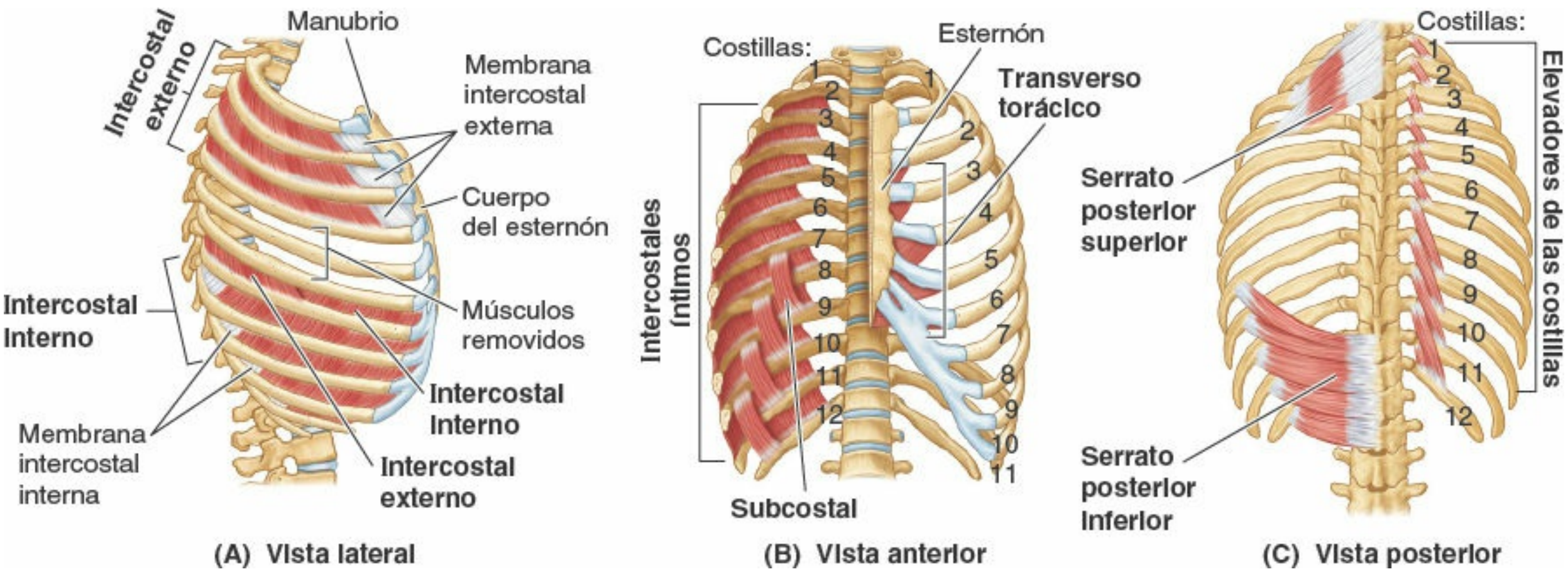

FIGURA 4-12. Músculos de la pared torácica.

TABLA 4-2. MÚSCULOS DE LA PARED TORÁCICA

Músculo	Inserción superior	Inserción inferior	Inervación	Acción principal
Serrato posterior superior	Ligamento nucal, procesos espinosos de las vértebras C7 a T3	Bordes superiores de las costillas 2.ª a 4.ª	Nervios intercostales 2.° a 5.°	Propiocepción (elevan las costillas)[b]
Serrato posterior inferior	Procesos espinosos de las vértebras T11 a L2	Bordes inferiores de las costillas 8.ª a 12.ª cerca de sus ángulos	Ramos anteriores a los nervios espinales torácicos T9 a T12	Propiocepción (descienden las costillas)[b]
Elevadores de las costillas	Procesos transversos de T7 a T1	Costillas subyacentes entre el tubérculo y el ángulo	Ramos posteriores de los nervios C8-T11	Elevan las costillas
Intercostales externos	Borde inferior de la costilla	Borde superior de las costillas situadas por debajo	Nervio intercostal	Durante la inspiración forzada, elevan las costillas[a]
Intercostales internos				La porción interósea hace descender las costillas. La porción intercondral las eleva. — Durante la inspiración forzada[a]
Intercostales íntimos				
Subcostales	Cara interna de las costillas inferiores cerca de sus ángulos	Bordes superiores de la 2.ª o 3.ª costilla situada por debajo		Probablemente actúan del mismo modo que los músculos intercostales internos
Transverso del tórax	Cara posterior de la parte inferior del esternón	Cara interna de los cartílagos costales 2.° a 6.°		Hace descender ligeramente las costillas[b] ¿Propiocepción?

[a] Acción asignada tradicionalmente de acuerdo con sus inserciones; en buena medida, estos músculos parecen tener una función propioceptiva.
[b] Todos los músculos intercostales mantienen los espacios intercostales rígidos, impidiendo así el abombamiento externo durante la espiración y la depresión interna durante la inspiración. El papel de los músculos intercostales y de los músculos accesorios de la respiración en el movimiento de las costillas es difícil de interpretar por separado, a pesar de los numerosos estudios electromiográficos.

Los verdaderos **músculos de la pared torácica** son los serratos posteriores, los elevadores de las costillas, los intercostales, los subcostales y los transversos del tórax; se muestran en la figura 4-12 A y B, y sus inserciones, inervación y funciones se detallan en la tabla 4-2.

Los *músculos serratos posteriores* se han considerado tradicionalmente músculos inspiratorios, aunque esta función no está respaldada por la electromiografía ni por cualquier otra evidencia. Según sus inserciones y disposición, el **serrato posterior superior** se decía que elevaba las cuatro costillas superiores, aumentando el diámetro anteroposterior del tórax y elevando el esternón. Según sus inserciones y disposición, se afirmaba que el **serrato posterior inferior** descendía las costillas inferiores, evitando que el diafragma las arrastrase hacia arriba. Pero, estudios recientes (Vilensky et al., 2001) sugieren que estos músculos, que se extienden sobre las aperturas torácicas superior e inferior, así como las transiciones desde la columna vertebral torácica relativamente inflexible hasta los segmentos cervical y lumbar de la columna, mucho más flexibles, podrían no tener una función principalmente motora. En lugar de eso, podrían tener una función propioceptiva. Estos músculos, en particular el serrato posterior superior, han sido implicados como fuente de dolor crónico en las fibromialgias.

Los **músculos elevadores de las costillas** son 12 músculos en forma de abanico que elevan las costillas (v. fig. 4-17), aunque su papel en la inspiración normal, si tienen alguno, no está claro. Pueden participar en el movimiento vertebral y/o la propiocepción.

Los *músculos intercostales* ocupan los espacios intercostales (figs. 4-11 a 4-14; tabla 4-2). La capa superficial está formada por los intercostales externos, y la capa interna por los intercostales internos. A las fibras más profundas de estos últimos, dispuestas internamente en los vasos intercostales, se les designa, un tanto artificialmente, como un músculo diferenciado, los *intercostales íntimos*.

- Los **músculos intercostales externos** (11 pares) ocupan los espacios intercostales desde los tubérculos de las costillas posteriormente hasta las uniones costocondrales anteriormente (figs. 4-11 a 4-13, y 4-15). Anteriormente, las fibras musculares son reemplazadas por las **membranas intercostales externas** (fig. 4-15 A). Estos músculos discurren a nivel inferoanterior desde la costilla superior hasta la inferior. Cada músculo se inserta superiormente en el borde inferior de la costilla que tiene por encima, e inferiormente en el borde superior de la costilla que tiene por debajo (fig. 4-15 C). Estos músculos se continúan inferiormente con los *músculos oblicuos externos* en la pared anterolateral del abdomen. Los intercostales externos son más activos durante la inspiración.
- Los **músculos intercostales internos** (11 pares) discurren profunda y perpendicularmente a los intercostales externos (figs. 4-12 B, 4-14 y 4-15 C). Sus fibras discurren a nivel inferoposterior desde el suelo de los surcos costales hasta los bordes superiores de las costillas inferiores a ellos. Los intercostales internos se insertan en los cuerpos de las costillas y a sus cartílagos costales, alcanzando anteriormente el esternón y posteriormente el ángulo de las costillas

(fig. 4-16). Entre las costillas posteriormente, medial a los ángulos, los intercostales internos son sustituidos por las **membranas intercostales internas** (fig. 4-15 A). Los músculos intercostales internos inferiores se continúan con los *músculos oblicuos internos* en la pared anterolateral del abdomen. Los intercostales internos —más débiles que los músculos intercostales externos— son más activos durante la espiración —especialmente sus porciones interóseas (frente a las intercondrales).

- Los **músculos intercostales íntimos** son similares a los intercostales internos y son, en esencia, sus porciones más profundas. Los intercostales íntimos están separados de los intercostales internos por los vasos y los nervios intercostales (figs. 4-15 A y B, y 4-16). Estos músculos se extienden entre las superficies internas de las costillas adyacentes y ocupan las partes más laterales de los espacios intercostales. Es probable (aunque no está establecido) que sus acciones sean las mismas que las de los músculos intercostales internos.

Los **músculos subcostales** tienen formas y tamaños variables, y normalmente sólo están bien desarrollados en la pared torácica inferior. Estas finas tiras musculares se extienden desde la superficie interna del ángulo de una costilla hasta la superficie interna de la segunda o tercera costilla inferior a ella. Atravesando uno o dos espacios intercostales, los subcostales discurren en la misma dirección que los intercostales internos y se mezclan con ellos (fig. 4-15 B).

Los **músculos transversos del tórax** constan de cuatro o cinco tiras que irradian superolateralmente desde la cara posterior de la porción inferior del esternón (figs. 4-13 a 4-15 A). Los músculos transversos del tórax se continúan inferiormente con los *músculos transversos del abdomen* en la pared anterolateral del cuerpo. Estos músculos parecen tener una débil función espiratoria y también pueden proporcionar información propioceptiva.

Aunque los intercostales externos e internos son activos durante la inspiración y la espiración, respectivamente, la mayor parte de su actividad es isométrica (aumento de tono sin producir movimiento); el papel de estos músculos en el movimiento de las costillas parece tener relación, sobre todo, con la *respiración forzada*. El diafragma es el principal músculo de la inspiración. La espiración es pasiva a no ser que se exhale en contra de una resistencia (p. ej., al inflar un globo) o cuando se intenta exhalar el aire más rápidamente de lo habitual (p. ej., al toser, estornudar, sonarse la nariz o gritar). La retracción elástica de los pulmones y la descompresión de las vísceras abdominales expelen el aire inhalado previamente. El papel primordial de los músculos intercostales en la respiración es sostener (aumentar el tono o la rigidez) el espacio intercostal, oponiéndose al movimiento paradójico, en especial durante la inspiración, cuando las presiones torácicas internas son más bajas (más negativas). Esto se hace más evidente después de una lesión medular alta, cuando inicialmente hay una parálisis fláccida de todo el tronco aunque el diafragma se mantiene activo. En estas circunstancias, la capacidad vital está seriamente afectada por la incursión paradójica de la pared torácica durante la inspiración. Varias semanas después, la parálisis se hace espástica; la pared torácica se vuelve más rígida y aumenta la capacidad vital (Standring, 2016).

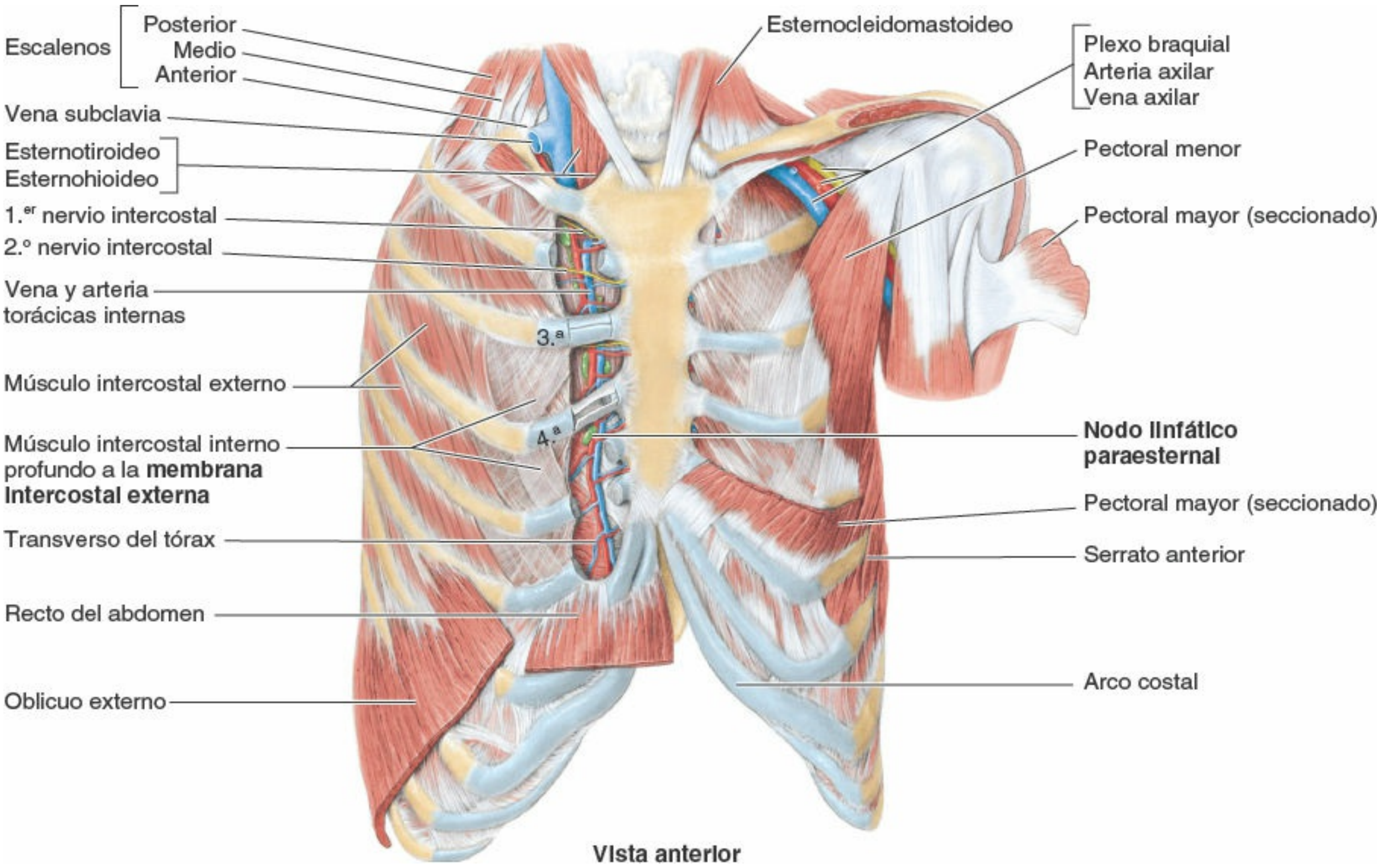

FIGURA 4-13. Disección de la cara anterior de la pared torácica anterior. Los músculos intercostales externos están sustituidos por membranas entre los cartílagos costales. Los cortes en forma de H por el pericondrio de los cartílagos costales 3.º y 4.º se utilizan para quitar piezas de cartílago, del mismo modo que hicimos con el 4.º cartílago costal. No es infrecuente que la 8.ª costilla se inserte en el esternón, como en este espécimen. Los vasos torácicos internos y los nódulos linfáticos paraesternales *(verde)* se encuentran dentro de la caja torácica lateralmente al esternón.

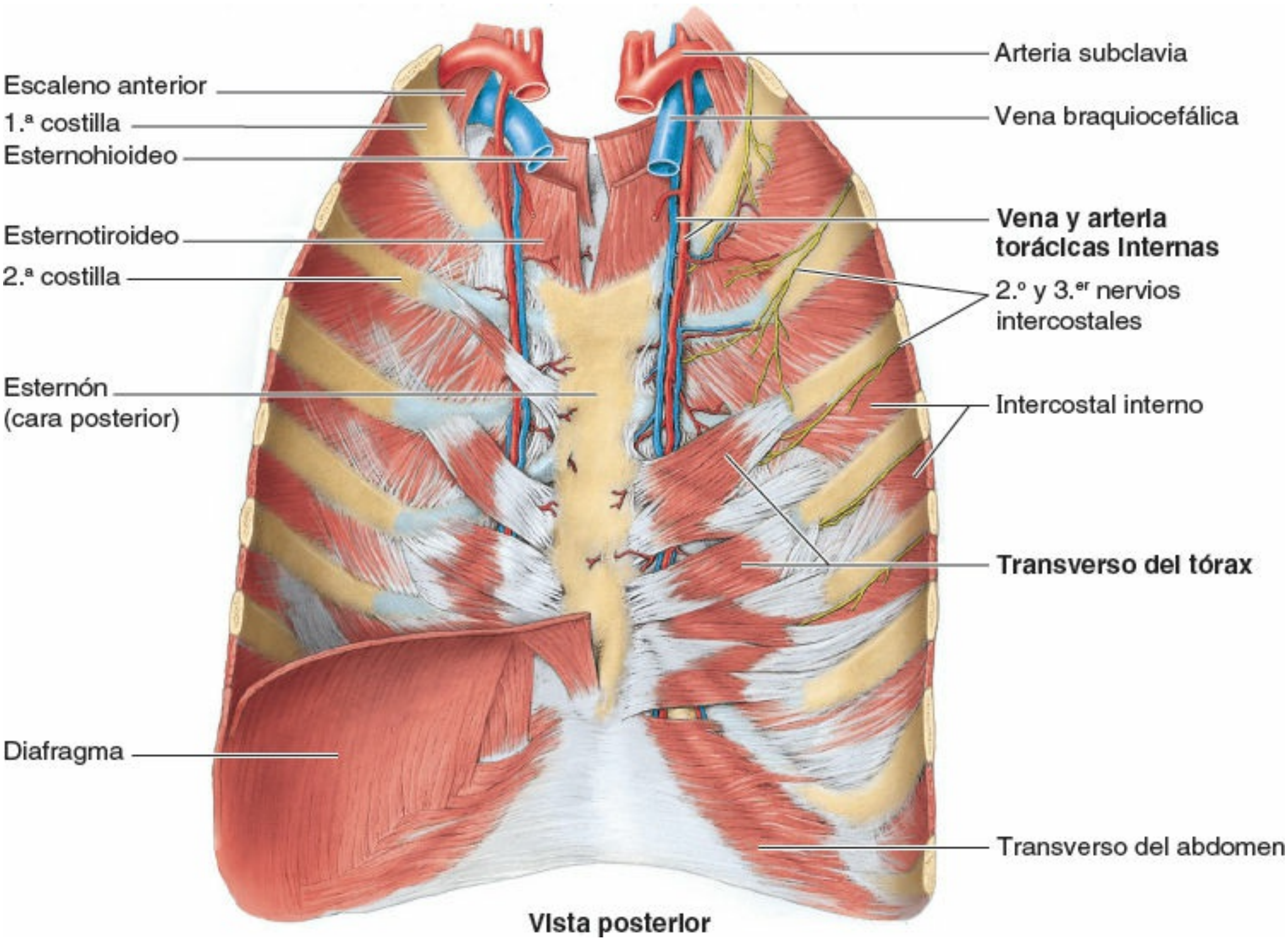

FIGURA 4-14. Cara posterior de la pared torácica anterior. Las arterias torácicas internas se originan en las arterias subclavias y van acompañadas por venas pares inferiormente. Superior al 2.º cartílago costal sólo hay una única vena torácica interna a cada lado, que drena en la vena braquiocefálica. La continuidad del músculo transverso del tórax con el músculo transverso del abdomen se hace evidente cuando se extirpa el diafragma, como hemos hecho aquí en el lado derecho.

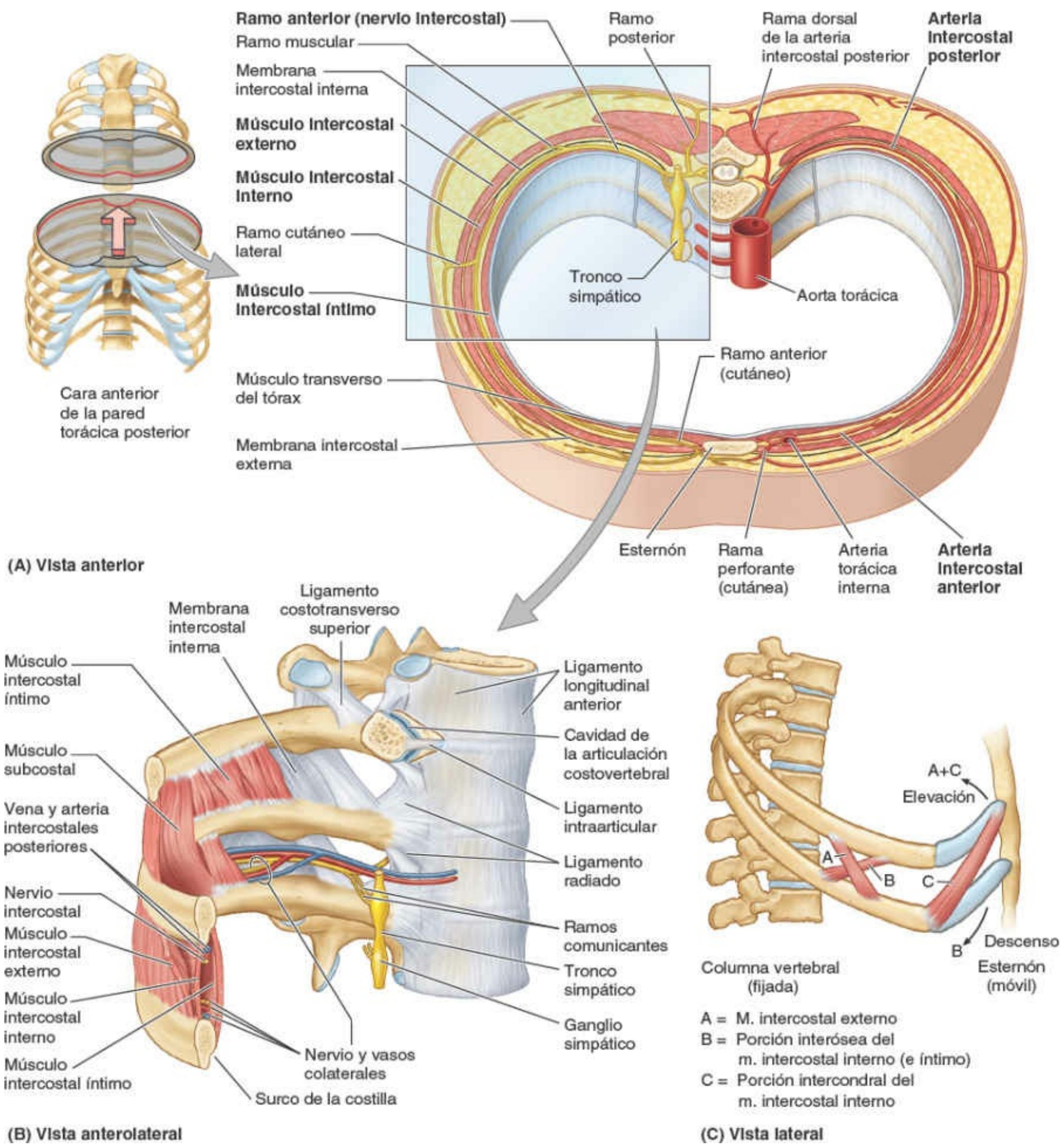

FIGURA 4-15. Contenido de un espacio intercostal. A) Esta sección transversal muestra los nervios *(lado derecho)* y las arterias *(lado izquierdo)* en relación con los músculos intercostales. **B)** Se muestra la parte posterior de un espacio intercostal. Se ha extirpado la cápsula articular (ligamento radiado) de una articulación costovertebral. Los músculos intercostales íntimos saltan un espacio intercostal; los músculos subcostales saltan dos. La regla mnemotécnica para recordar el orden de las estructuras vasculonerviosas en el espacio intercostal, de superior a inferior, es VAN —vena, arteria y nervio. Entre los nervios intercostales y el tronco simpático se extienden ramos comunicantes. **C)** Se muestra un modelo sencillo de acción de los músculos intercostales. La contracción de las fibras musculares cuyo recorrido es más paralelo a la inclinación de las costillas en un punto dado (fibras *A* y *C*) elevará las costillas y el esternón; la contracción de las fibras musculares de disposición aproximadamente perpendicular a la inclinación de las costillas (fibras *B*) descenderá las costillas.

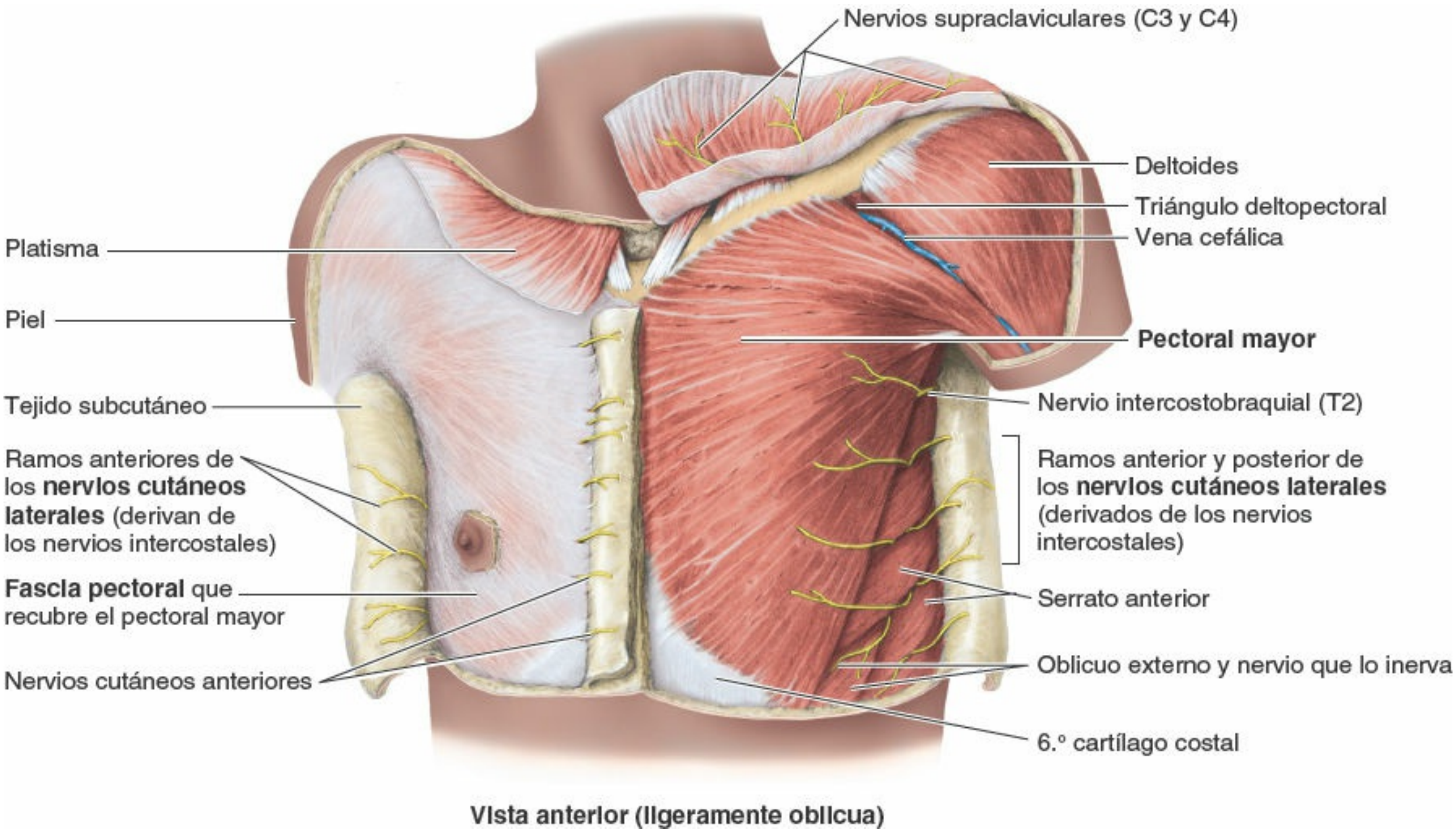

FIGURA 4-16. Disección superficial de la región pectoral masculina. El platisma se ha seccionado en parte en el lado derecho y se ha reflejado en el lado izquierdo, junto con los nervios supraclaviculares subyacentes. La fascia pectoral transparente cubre el pectoral mayor derecho. Se ha eliminado la fascia en el lado izquierdo. Se muestran los ramos cutáneos de los nervios intercostales que inervan la mama.

La acción mecánica de los músculos intercostales en el movimiento de la costilla, en especial durante la respiración forzada, se puede apreciar mediante un modelo simple (fig. 4-15 C). Un par de palancas curvas, que representan las costillas que limitan un espacio intercostal, se unen posteriormente a una columna vertebral fija y anteriormente a un esternón móvil. Las costillas (y el espacio intercostal interpuesto) descienden a medida que se desplazan anteriormente, alcanzando su punto más bajo aproximadamente en la unión costocondral, y luego ascienden hasta el esternón. Los músculos cuyas fibras tienen una inclinación más parecida a la de las costillas en sus inserciones (intercostales externos y la porción intercondral de los músculos intercostales internos) rotan superiormente las costillas en sus ejes posteriores, elevando las costillas y el esternón. Los músculos con fibras aproximadamente perpendiculares a la inclinación de las costillas en sus inserciones (porción interósea de los músculos intercostales internos) rotan inferiormente las costillas en sus ejes posteriores, descendiendo las costillas y el esternón (Slaby et al., 1994).

El *diafragma* es una pared compartida (en realidad, un suelo/techo) que separa el tórax del abdomen. Aunque tiene funciones relacionadas con ambos compartimentos del tronco, su función más importante (vital) es la de ser *el músculo principal de la inspiración*. La descripción detallada del diafragma torácico aparece en el capítulo 5 debido a que las inserciones de sus pilares están en niveles abdominales (esto es, en las vértebras lumbares) y todas sus inserciones se observan mejor desde su cara inferior (abdominal).

Fascia de la pared torácica

Cada parte de la fascia profunda se denomina según el músculo que reviste o la(s)

estructura(s) a la(s) cual(es) está unida. Por consiguiente, una gran porción de la fascia profunda que recubre la pared torácica anterior se denomina **fascia pectoral** por su relación con los músculos pectorales mayores (fig. 4-16). Una buena porción de la fascia pectoral forma la mayor parte del *lecho de la mama* (estructuras sobre las cuales descansa la cara posterior de la mama). Profunda al pectoral mayor y a su fascia hay otra lámina de fascia profunda que, suspendida desde la clavícula, envuelve el músculo pectoral menor, la *fascia clavipectoral*.

La caja torácica está tapizada internamente por la **fascia endotorácica** (v. fig. 4-30 C). Esta fina lámina fibroareolar fija a la pared torácica la porción adyacente del revestimiento de las cavidades del pulmón (la pleura parietal costal). Se vuelve más fibrosa a nivel de los vértices pulmonares *(membrana suprapleural)*.

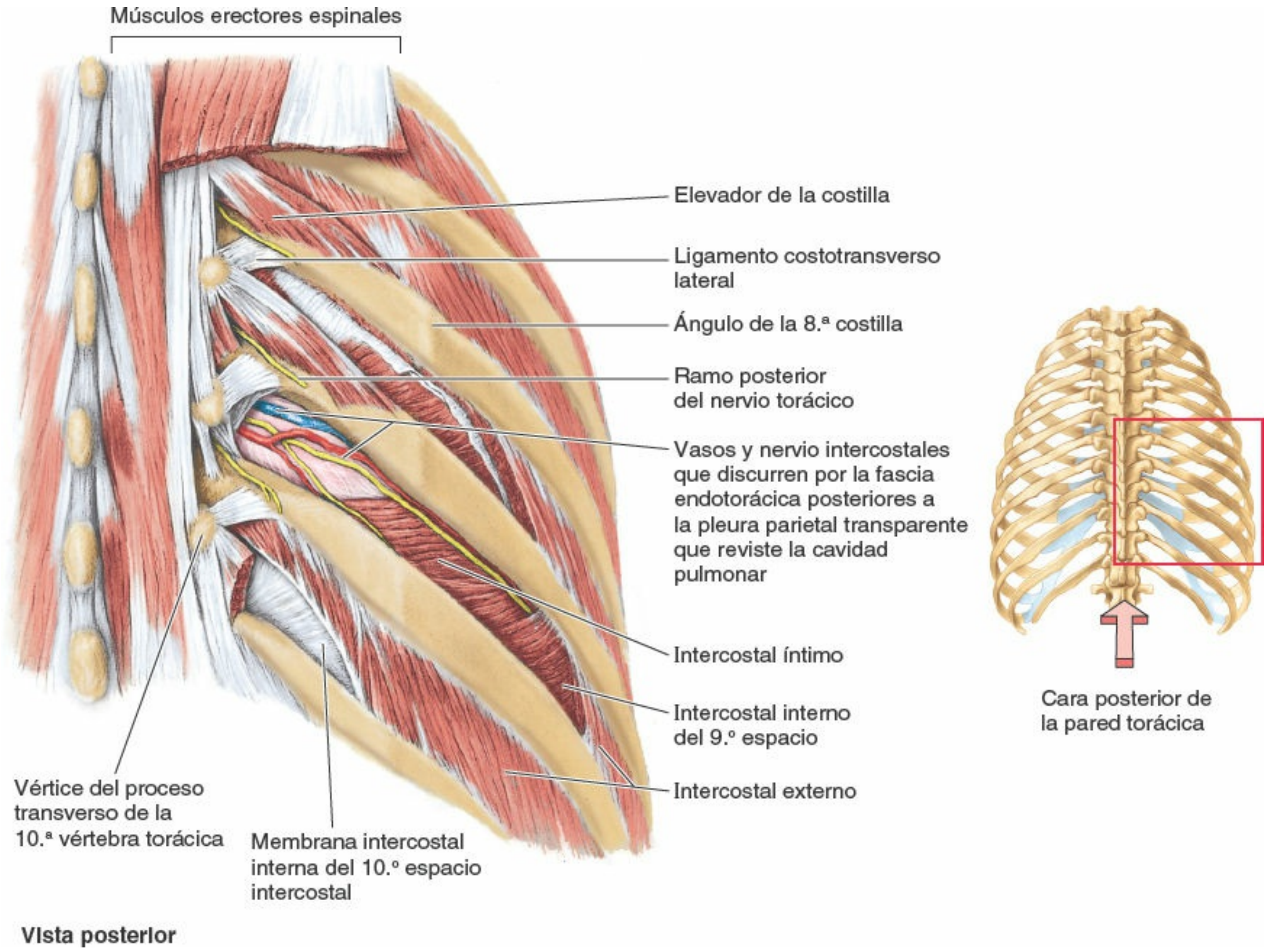

FIGURA 4-17. Disección de la cara posterior de la pared torácica. Se han eliminado la mayor parte de los músculos profundos del dorso para dejar expuestos los músculos elevadores de las costillas. En los espacios intercostales 8.º y 10.º se han eliminado diversas partes del músculo intercostal externo para dejar expuesta la membrana intercostal interna, que se continúa con el músculo intercostal interno. En el 9.º espacio intercostal se ha eliminado el elevador de la costilla para dejar expuestos los vasos y el nervio intercostales.

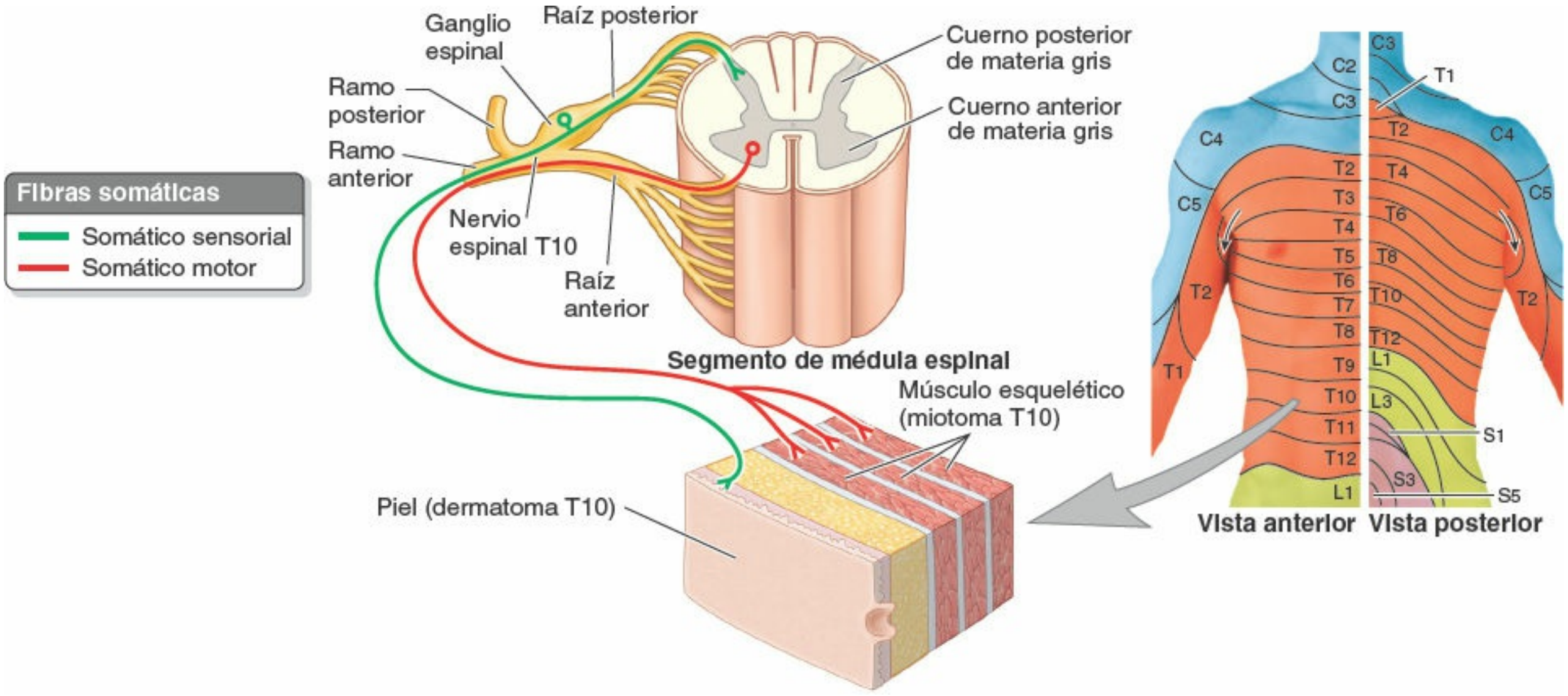

FIGURA 4-18. **Inervación segmentaria (dermatomas) de la pared torácica (según Foerster).** Los dermatomas C5-T1 se localizan fundamentalmente en los miembros superiores y no están representados de forma significativa en la pared corporal. Como los ramos anteriores de los nervios espinales T2-T12 no participan en la formación del plexo, no hay diferencia entre los dermatomas y las zonas de distribución periférica de los nervios. El dermatoma T4 incluye el pezón; el dermatoma T10 incluye el ombligo.

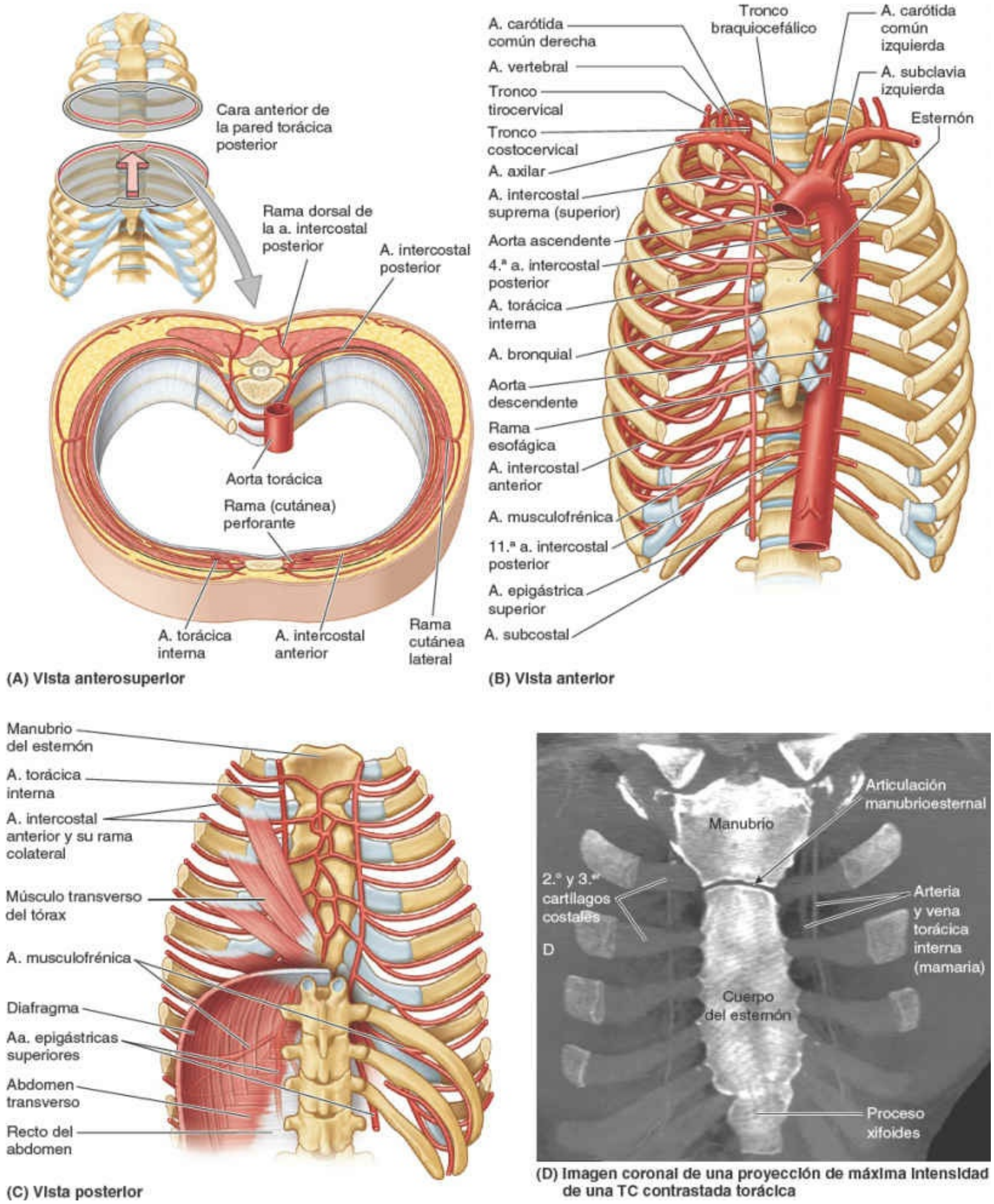

FIGURA 4-19. Arterias de la pared torácica. El riego arterial de la pared torácica deriva de la aorta torácica a través de las arterias intercostales posteriores y subcostales (**A, B** y **D**), desde la arteria axilar **(B)** y desde la arteria subclavia a través de las arterias torácica interna **(C)** e intercostal suprema **(B). D)** Imagen de una proyección de máxima intensidad de una TC contrastada torácica. Compárense las estructuras que se muestran aquí con las estructuras de la pared torácica anterior en **A-C** y en la figura 4-44.

TABLA 4-3. RIEGO ARTERIAL DE LA PARED TORÁCICA

Arteria	Origen	Recorrido	Distribución
Intercostales posteriores	Arterias intercostales supremas (espacios intercostales 1.º y 2.º) y aorta torácica (espacios intercostales restantes)	Discurren entre los músculos intercostales internos e íntimos	Músculos intercostales y piel suprayacente, pleura parietal
Intercostales anteriores	Arterias torácicas internas (espacios intercostales 1.º-6.º) y arterias musculofrénicas (espacios intercostales 7.º-9.º)		
Torácica interna	Arteria subclavia	Discurre inferiormente y lateral al esternón entre los cartílagos costales y el músculo transverso del tórax para dividirse en las arterias epigástrica superior y musculofrénica	Por medio de las arterias intercostales anteriores en los espacios intercostales 1.º-6.º y la arteria musculofrénica (rama terminal lateral)
Subcostal	Aorta torácica	Discurre a lo largo del borde inferior de la 12.ª costilla	Músculos de la pared anterolateral del abdomen y piel suprayacente

Nervios de la cavidad torácica

La pared torácica tiene 12 pares de *nervios espinales torácicos*. En cuanto salen de los forámenes (orificios) intervertebrales, se dividen en ramos anterior y posterior (ramos primarios) (figs. 4-15 A y 4-17). Los *ramos anteriores de T1-T11* forman los **nervios intercostales** que discurren a lo largo de los espacios intercostales. El *ramo anterior del nervio T12,* inferior a la 12.ª costilla, forma el **nervio subcostal.** Los *ramos posteriores de los nervios espinales torácicos* se dirigen hacia atrás, inmediatamente laterales a los procesos articulares de las vértebras, para inervar las articulaciones, los músculos profundos del dorso y la piel del dorso en la región torácica.

NERVIOS INTERCOSTALES TÍPICOS

Los nervios intercostales 3.º-6.º entran en las porciones más mediales de los espacios intercostales posteriores; inicialmente discurren dentro de la fascia endotorácica, entre la pleura parietal (revestimiento seroso de la cavidad torácica) y la membrana intercostal interna cerca de la línea media de los espacios intercostales (figs. 4-15 A y B, y 4-17). Cerca de los ángulos de las costillas, los nervios pasan entre los músculos intercostales internos e íntimos. Ahí, los nervios intercostales entran en los surcos de las costillas y luego continúan su recorrido por ellos, situándose en o justo inferiores a los surcos de las costillas, y discurriendo inferiores a las arterias intercostales (que a su vez son inferiores a las venas intercostales). Por tanto, los paquetes neurovasculares (y especialmente los vasos) están protegidos por los bordes inferiores de las costillas suprayacentes. Los ramos colaterales de estos nervios se originan cerca de los ángulos de las costillas y discurren a lo largo del borde superior de la costilla situada inferiormente. Los nervios continúan anteriormente entre los músculos intercostales internos e íntimos, proporcionan ramos para estos y otros músculos, y dan origen a ramos cutáneos laterales, aproximadamente en la línea axilar media. Anteriormente, los nervios se encuentran sobre la cara interna del músculo intercostal interno. Próximos al esternón, los nervios giran anteriormente, pasando entre los cartílagos costales, y entran en el tejido subcutáneo como ramos cutáneos anteriores.

Mediante su ramo posterior y los ramos cutáneos lateral y anterior de su ramo anterior, la mayoría de los nervios espinales torácicos (T2-T12) inervan un área del

tronco semejante a una franja, o *dermatoma*, que se extiende desde la línea media posterior a la línea media anterior (fig. 4-18). El grupo de músculos inervados por los ramos anterior y posterior (nervio intercostal) de cada par de nervios espinales torácicos constituye un *miotoma*. Los miotomas de la mayoría de los nervios espinales torácicos (T2-T11) incluyen los músculos intercostales, subcostales, transversos del tórax, elevadores de las costillas y serratos posteriores relacionados con el espacio intercostal que incluye el ramo anterior (nervio intercostal) del nervio espinal específico, más la porción suprayacente de los músculos profundos del dorso.

Los *ramos de un nervio intercostal típico* son los siguientes (v. fig. 4-15 A y B):

- **Ramos comunicantes,** que conectan cada nervio intercostal al tronco simpático homolateral. Las fibras presinápticas abandonan las porciones iniciales del ramo anterior de cada nervio torácico (y lumbar superior) mediante un ramo comunicante blanco y pasan hacia un *tronco simpático*. Las fibras postsinápticas que se distribuyen por la pared corporal y los miembros pasan desde los ganglios del tronco simpático, a través de los ramos comunicantes grises, para unirse al ramo anterior del nervio espinal más cercano, incluidos todos los nervios intercostales. Las fibras nerviosas simpáticas se distribuyen a través de todos los ramos de todos los nervios espinales (ramos anteriores y posteriores) para alcanzar los vasos sanguíneos, las glándulas sudoríparas y la musculatura lisa de la pared corporal y de los miembros.
- **Ramos colaterales,** que se originan cerca de los ángulos de las costillas y descienden para correr por el borde superior de la costilla inferior, colaborando en la inervación de los músculos intercostales y la pleura parietal.
- **Ramos cutáneos laterales,** que se originan cerca de la línea axilar media, atraviesan los músculos intercostales internos y externos y se dividen a su vez en *ramos anterior y posterior.* Estos ramos terminales inervan la piel de las paredes laterales torácica y abdominal.
- **Ramos cutáneos anteriores,** que atraviesan los músculos y las membranas del espacio intercostal en la línea paraesternal y se dividen en ramos medial y lateral. Estos ramos terminales inervan la piel de la cara anterior del tórax y el abdomen.
- **Ramos musculares,** que inervan los músculos intercostales, subcostales, transversos del tórax, elevadores de las costillas y serratos posteriores.

NERVIOS INTERCOSTALES ATÍPICOS

Aunque el ramo anterior de la mayoría de los nervios espinales torácicos es simplemente el nervio intercostal para ese nivel, el *ramo anterior del 1.er nervio espinal torácico (T1)* se divide primero en una porción superior grande y una inferior pequeña. La porción superior se une al *plexo braquial*, el plexo nervioso que inerva el miembro superior, y la porción inferior se convierte en el 1.er nervio intercostal. Otras características atípicas de algunos nervios intercostales específicos son las siguientes:

- El *1.er y el 2.º nervios intercostales* recorren la cara interna de las costillas 1.ª y 2.ª, en vez de hacerlo a lo largo del borde inferior de los surcos de las costillas

(v. fig. 4-14).

- El *1.er nervio intercostal* no tiene ramo cutáneo anterior, y a menudo tampoco ramo cutáneo lateral. Cuando existe un ramo cutáneo lateral, inerva la piel de la axila y puede comunicar tanto con el nervio intercostobraquial como con el nervio cutáneo medial del brazo.
- El *2.º* (y a veces el 3.er) *nervio intercostal* da origen a un gran ramo cutáneo lateral, el **nervio intercostobraquial,** que surge del 2.º espacio intercostal en la línea axilar media, penetra el serrato anterior y entra en la axila y el brazo. Normalmente, el nervio intercostobraquial inerva el suelo—piel y tejido subcutáneo— de la axila y luego comunica con el *nervio cutáneo medial del brazo* para inervar las caras medial y posterior del brazo. El ramo cutáneo lateral del 3.er nervio intercostal frecuentemente da origen a un segundo nervio intercostobraquial.
- Los *nervios intercostales 7.º-11.º*, tras dar origen a ramos cutáneos laterales, atraviesan posteriormente el arco costal y continúan para inervar la piel y los músculos abdominales. Cuando abandonan el espacio intercostal se convierten en *nervios toracoabdominales* de la pared anterior del abdomen (v. cap. 5). Sus ramos cutáneos anteriores perforan la vaina del recto, convirtiéndose en cutáneos en la proximidad del plano medio.

Vascularización de la pared torácica

En líneas generales, el patrón de la distribución vascular en la pared torácica refleja la estructura de la caja torácica —esto es, discurre por los espacios intercostales en paralelo a las costillas.

ARTERIAS DE LA PARED TORÁCICA

La irrigación arterial de la pared torácica (fig. 4-19; tabla 4-3) deriva de:

- La *aorta torácica,* a través de las arterias intercostales posteriores y subcostal.
- La *arteria subclavia,* a través de las arterias torácica interna e intercostal suprema.
- La *arteria axilar,* a través de las arterias torácicas superior y lateral.

Las **arterias intercostales** discurren por la pared torácica entre las costillas. Con la excepción de los espacios intercostales 10.º y 11.º, cada espacio intercostal es irrigado por tres arterias: una gran arteria intercostal posterior (y su rama colateral) y un par de pequeñas arterias intercostales anteriores.

Las **arterias intercostales posteriores:**

- Del 1.er y 2.º espacios intercostales se originan de la **arteria intercostal suprema (superior),** una rama del tronco costocervical de la arteria subclavia.
- De los espacios intercostales 3.º-11.º (y las arterias subcostales del espacio subcostal) se originan posteriormente de la aorta torácica (fig. 4-19). Debido a que la aorta está ligeramente a la izquierda de la columna vertebral, las arterias intercostales derechas 3.ª-11.ª cruzan sobre los cuerpos vertebrales, siguiendo

un curso más largo que las del lado izquierdo (fig. 4-19 B).

- Todas emiten una rama posterior que acompaña al ramo posterior del nervio espinal para irrigar la médula espinal, la columna vertebral, los músculos del dorso y la piel.
- Dan lugar a una pequeña rama colateral que cruza el espacio intercostal y discurre a lo largo del borde superior de la costilla.
- Acompañan a los nervios intercostales a través de los espacios intercostales. Cerca del ángulo de la costilla, las arterias entran en los surcos de las costillas, donde se sitúan entre la vena y el nervio intercostales. Primero, las arterias discurren en la fascia endotorácica entre la pleura parietal y la membrana intercostal interna (v. fig. 4-17); después discurren entre los músculos intercostales íntimos e internos.
- Tienen ramas terminales y colaterales que se anastomosan anteriormente con las arterias intercostales anteriores (fig. 4-19 A).

Las **arterias torácicas internas** (históricamente, arterias mamarias internas):

- Se originan en la raíz del cuello, en las caras inferiores de las primeras porciones de las *arterias subclavias*.
- Descienden hacia el interior del tórax posteriormente a la clavícula y al 1.er cartílago costal (figs. 4-13, 4-14 y 4-19).
- Se cruzan cerca de su origen con el nervio frénico homolateral.
- Descienden sobre la cara interna del tórax ligeramente laterales al esternón y posteriores a los sextos cartílagos costales superiores y los músculos intercostales internos interpuestos. Después de descender más allá del 2.º cartílago costal, las arterias torácicas internas discurren anteriores al músculo transverso del tórax (figs. 4-15 A y 4-19 C). Entre las tiras del músculo, las arterias entran en contacto con la pleura parietal posteriormente.
- Terminan en el 6.º espacio intercostal dividiéndose en las arterias *epigástrica superior* y **musculofrénica.**
- Dan lugar directamente a las arterias intercostales anteriores que irrigan los seis espacios intercostales superiores.

Los pares homolaterales de **arterias intercostales anteriores:**

- Irrigan las porciones anteriores de los nueve espacios intercostales superiores.

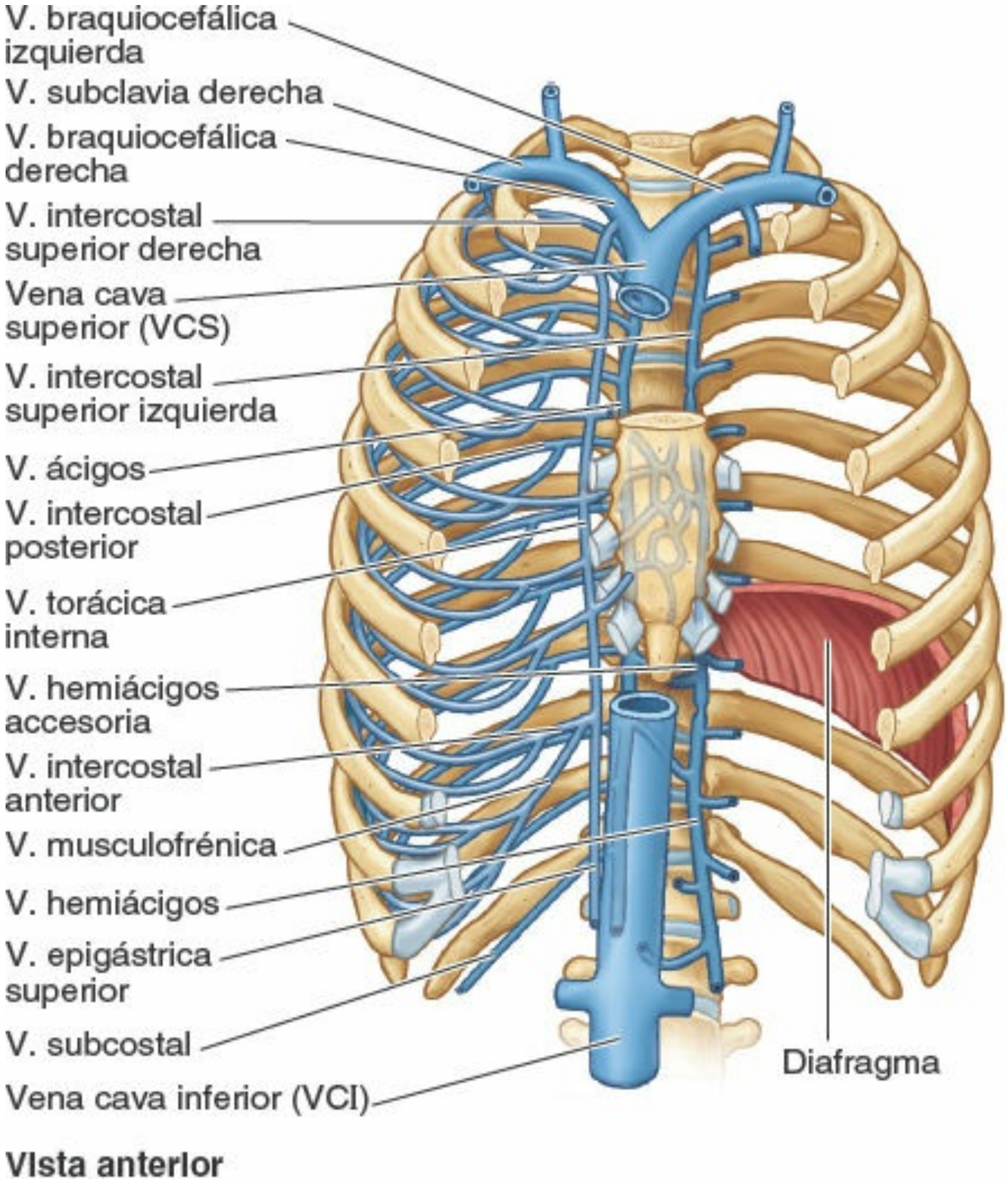

FIGURA 4-20. Venas de la pared torácica. Aunque en la ilustración se representan como conductos continuos, las venas intercostales anterior y posterior son vasos separados, que normalmente drenan en direcciones opuestas, cuyas tributarias se comunican (anastomosan) aproximadamente en la línea axilar anterior. Sin embargo, debido a que estas venas carecen de válvulas, el flujo puede invertirse.

- Discurren lateralmente en el espacio intercostal, una cerca del borde inferior de la costilla superior y la otra cerca del borde superior de la costilla inferior.
- De los dos primeros espacios intercostales se sitúan inicialmente en la fascia endotorácica entre la pleura parietal y los músculos intercostales internos.
- Las que irrigan los espacios intercostales 3.º-6.º están separadas por tiras del músculo transverso del tórax.
- Las de los espacios intercostales 7.º-9.º proceden de las *arterias musculofrénicas*, que también son ramas de las arterias torácicas internas.
- Irrigan los músculos intercostales y dan ramas que, a través de ellos, van a irrigar los músculos pectorales, las mamas y la piel.
- Faltan en los dos espacios intercostales inferiores, que están irrigados únicamente por las arterias intercostales posteriores y sus ramas colaterales.

VENAS DE LA PARED TORÁCICA

Las **venas intercostales** acompañan a las arterias y a los nervios intercostales y se sitúan más superiores en los surcos de las costillas (figs. 4-15 B y 4-20). A cada lado

hay 11 **venas intercostales posteriores** y una **vena subcostal.** Las venas intercostales posteriores se anastomosan con las **venas intercostales anteriores** (tributarias de las venas torácicas internas). A medida que se aproximan a la columna vertebral, las venas intercostales posteriores reciben una *rama posterior*, que acompaña al ramo posterior del nervio espinal de ese nivel, y una *vena intervertebral* que drena los plexos venosos vertebrales asociados a la columna vertebral. Las mayoría de las venas intercostales posteriores (4-11) termina en el *sistema venoso ácigos/hemiácigos*, que conduce sangre venosa hacia la vena cava superior (VCS). Las venas intercostales posteriores del 1.er espacio intercostal suelen entrar directamente en las venas braquiocefálicas derecha e izquierda. Las venas intercostales posteriores de los espacios intercostales 2.º y 3.º (y algunas veces el 4.º) se unen formando un tronco, la *vena intercostal superior* (fig. 4-20).

C U A D R O   C L Í N I C O

MÚSCULOS, VASOS Y NERVIOS DE LA PARED TORÁCICA

Disnea: respiración dificultosa

Cuando las personas con problemas respiratorios, como *asma*, o con *insuficiencia cardíaca*, tienen dificultades para respirar (disnea), utilizan sus músculos respiratorios accesorios para ayudar a la expansión de la cavidad torácica. El reclutamiento de los músculos del cuello (músculos esternocleidomastoideo, trapecio [porción superior] y escaleno) es visible y particularmente evidente. Por lo general, pueden apoyarse sobre las rodillas o en los brazos de una silla para fijar sus cinturas escapulares, de manera que estos músculos puedan actuar sobre sus inserciones costales y expandir el tórax.

Abordaje quirúrgico intratorácico extrapleural

La fijación hace que sea difícil apreciarlo en el cadáver embalsamado, pero en cirugía, el carácter relativamente laxo de la delgada fascia endotorácica proporciona un plano de separación natural, que permite al cirujano separar la pleura parietal costal que recubre la cavidad pulmonar de la pared del tórax. Esto posibilita el *acceso intratorácico a estructuras extrapleurales* (p. ej., nódulos linfáticos) y la colocación de instrumental sin abrir, y tal vez contaminar, el espacio potencial (la cavidad pleural) que rodea los pulmones.

Infección por herpes zóster de los ganglios espinales

La *infección por herpes zóster* provoca unas lesiones cutáneas clásicas que se distribuyen en dermatomas —la *culebrilla*— y cursan con un dolor extremadamente intenso (fig. C4-3). El herpes zóster es una enfermedad vírica de los ganglios sensitivos de los nervios espinales, normalmente una reactivación del virus de la varicela zóster (VVZ). Tras invadir un ganglio, el virus produce un dolor agudo, urente, en el dermatoma inervado por el nervio afectado (v. fig. 4-18). El área de piel afectada se torna roja y aparecen erupciones vesiculosas. El

dolor puede preceder o seguir a la erupción cutánea. Aunque se trata sobre todo de una *neuropatía* (alteración patológica de un nervio) *sensitiva,* en el 0,5-5,0 % de las personas, habitualmente en sujetos de edad avanzada con cáncer, aparece debilidad debido a una afectación motora (Brannagan y Tanji, 2016). La debilidad muscular suele tener la misma distribución en miotomas, como el dolor y las erupciones vesiculares en dermatomas. La vacunación previene contra el herpes zóster y se recomienda en personas de 60 años o mayores.

FIGURA C4-3. Herpes zóster.

Bloqueo del nervio intercostal

La anestesia local de un espacio intercostal se realiza mediante la inyección de un agente anestésico local alrededor de los nervios intercostales, entre la línea paravertebral y la zona que precisa anestesia. Esta técnica, denominada *bloqueo del nervio intercostal,* implica la infiltración de anestesia alrededor del nervio intercostal y sus ramos colaterales (fig. C4-4). El término *bloqueo* indica que las terminaciones nerviosas de la piel y la transmisión de impulsos a través de nervios sensitivos que transportan información dolorosa están interrumpidos (bloqueados) antes de que los impulsos alcancen la médula espinal y el encéfalo. Como normalmente cualquier área particular de la piel recibe inervación de dos nervios adyacentes, se produce un solapamiento considerable de dermatomas contiguos. De este modo, no se suele producir la pérdida completa de sensibilidad, a menos que se anestesien dos o más nervios intercostales en los espacios intercostales adyacentes.

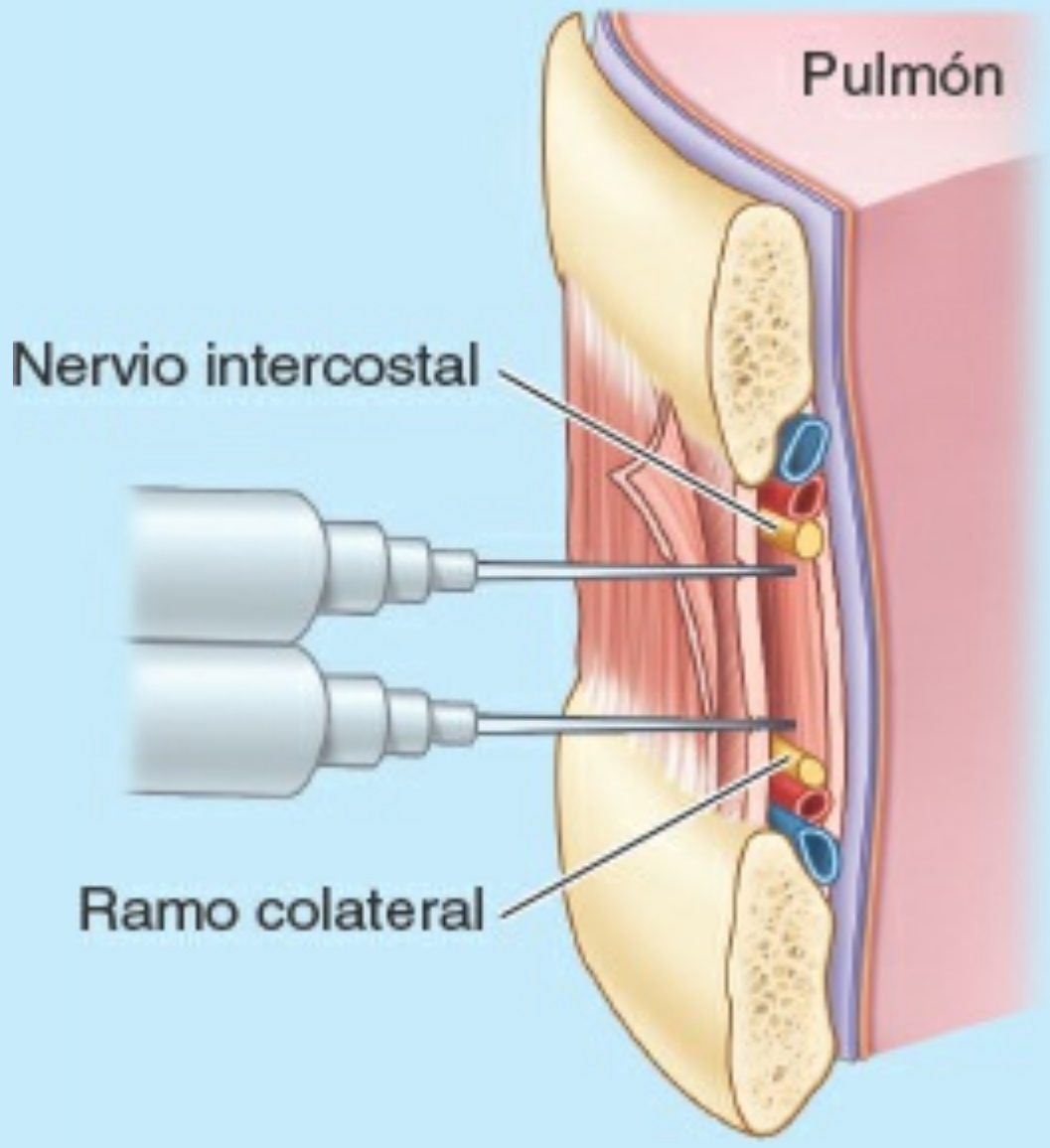

FIGURA C4-4. **Bloqueo del nervio intercostal.**

Puntos fundamentales

MÚSCULOS Y ESTRUCTURAS VASCULONERVIOSAS DE LA PARED TORÁCICA

Músculos de la pared torácica. El tórax está recubierto por los músculos axioapendiculares del miembro superior y también por músculos del cuello, el dorso y abdominales. ● La mayor parte de estos músculos puede afectar a la respiración profunda cuando la cintura escapular está fijada, y son la causa de buena parte de las características superficiales de la región torácica. Los músculos verdaderamente torácicos, sin embargo, apenas proporcionan algunas de estas características. ● Los músculos serratos posteriores son delgados y tienen pequeños vientres que podrían ser órganos propioceptivos. ● Los músculos costales pueden mover las costillas durante la respiración forzada. La función primordial de los músculos costales es de sostén (proporcionan tono) para los espacios intercostales, oponiéndose a las presiones intratorácicas positivas y negativas. ● El diafragma es el músculo principal de la respiración, responsable de la mayor parte de la inspiración (por lo general, la espiración es mayoritariamente pasiva). ● La fascia profunda cubre y envuelve los músculos de la pared torácica, del mismo modo que lo hace en otros lugares. ● En ausencia de las porciones carnosas de los músculos intercostales, sus fascias se continúan como membranas intercostales y de ese modo se completa la pared. ● La fascia endotorácica es una fina lámina fibroareolar situada entre la cara interna de la caja torácica y el revestimiento de las cavidades pulmonares, que puede abrirse quirúrgicamente para acceder a las estructuras intratorácicas.

Estructuras vasculonerviosas de la pared torácica. El patrón de distribución de las estructuras vasculonerviosas de la pared torácica es un reflejo de la construcción de la caja torácica. ● Estas estructuras vasculonerviosas recorren los

espacios intercostales, paralelas a las costillas, y abastecen a los músculos intercostales así como al tegumento y a la pleura parietal en sus caras profunda y superficial. ● Debido a que la formación de plexos no está relacionada con la pared torácica, el patrón de inervación periférica y segmentaria (dermatomas) es idéntico en esta región. ● Los nervios intercostales siguen un recorrido, de posterior a anterior, a todo lo largo de cada espacio intercostal, y las arterias y venas intercostales anteriores y posteriores convergen hacia y se anastomosan en, aproximadamente, la línea axilar anterior. ● Los vasos posteriores se originan en la aorta torácica y drenan en el sistema venoso ácigos. ● Los vasos anteriores se originan de la arteria torácica interna, ramas y tributarias, y drenan en la vena torácica interna, ramas y tributarias.

La **vena intercostal superior derecha** es habitualmente la tributaria final de la *vena ácigos*, antes de que desemboque en la VCS. La **vena intercostal superior izquierda,** sin embargo, drena normalmente en la *vena braquiocefálica izquierda*. Esto obliga a la vena a pasar anteriormente a lo largo del lado izquierdo del mediastino superior, en concreto cruzando el arco de la aorta o la raíz de los grandes vasos que nacen de ella, y entre los nervios vago y frénico (v. fig. 4-71 B). A menudo recibe las venas bronquiales izquierdas y puede recibir también la vena pericardiofrénica izquierda. Típicamente, comunica inferiormente con la *vena hemiácigos accesoria*. Las **venas torácicas internas** son las venas satélites de las arterias torácicas internas.

Mamas

Las **mamas** son los elementos superficiales más destacados de la pared anterior del tórax, especialmente en la mujer. Se componen de tejido glandular y de tejido fibroso de soporte integrados en una matriz de tejido graso, junto con vasos sanguíneos y linfáticos, y nervios. Tanto hombres como mujeres tienen mamas; generalmente sólo están bien desarrolladas en las mujeres (figs. 4-21 y 4-22). Las **glándulas mamarias** están situadas en el tejido subcutáneo que recubre los músculos pectorales mayor y menor. El *pezón* se encuentra en la prominencia más elevada de la mama, rodeado por un área circular de piel pigmentada, la **areola.**

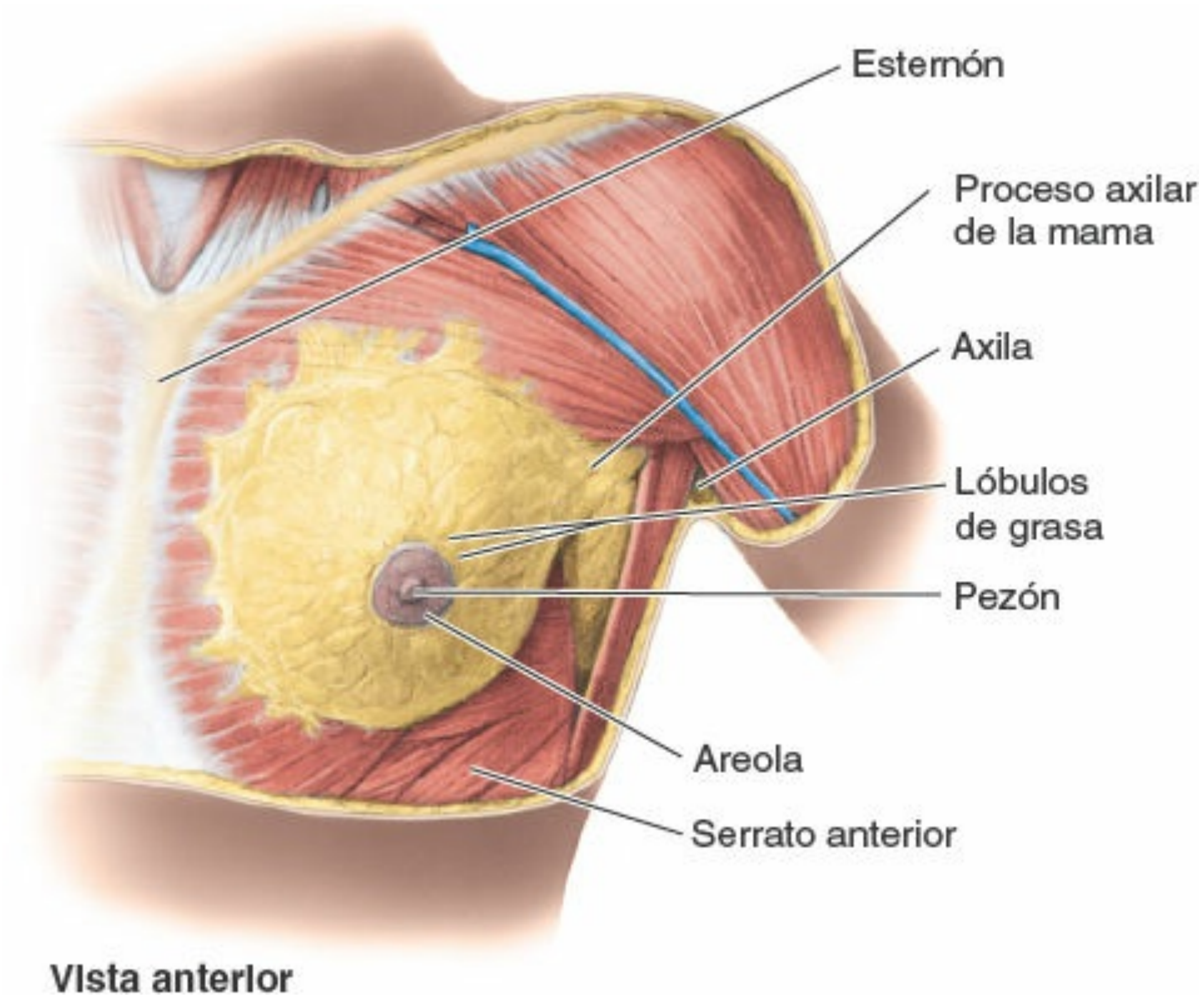

FIGURA 4-21. Lecho de la mama. Disección superficial de la región pectoral femenina. La fascia pectoral se ha eliminado, excepto donde se sitúa profundamente a la mama. El lecho de la mama se extiende desde la 2.ª a la 6.ª costillas. El proceso axilar de la mama se extiende hacia la fosa axilar o hasta su interior.

En las mujeres, las glándulas mamarias de las mamas son estructuras accesorias para la reproducción. En el hombre son rudimentarias y carecen de función; consisten sólo en unos pocos conductos pequeños o cordones epiteliales. Normalmente, la grasa de las mamas masculinas no es diferente de la del tejido subcutáneo de cualquier otra localización, y por lo general el sistema glandular no se desarrolla.

MAMAS FEMENINAS

El tamaño de las mamas de una mujer que no amamanta depende de la cantidad de grasa que rodea el tejido glandular. El cuerpo más o menos circular de las mamas femeninas descansa en el **lecho de la mama,** que se extiende transversalmente desde el borde lateral del esternón hacia la línea axilar media, y verticalmente desde la 2.ª hasta la 6.ª costillas. Dos terceras partes del lecho de la mama están formadas por la *fascia pectoral* que cubre el pectoral mayor, y el tercio restante por la fascia que cubre el serrato anterior. Entre la mama y la fascia pectoral se sitúa un plano de tejido subcutáneo laxo o espacio potencial —el **espacio** (bolsa) **retromamario.** Este plano contiene una pequeña cantidad de grasa, y permite a la mama cierto grado de movimiento sobre la fascia pectoral. Una pequeña porción de la glándula mamaria puede extenderse a lo largo del borde inferolateral del pectoral mayor hacia la fosa axilar (axila) y formar el **proceso axilar** o cola (cola o proceso de Spence). El proceso axilar puede agrandarse durante el ciclo menstrual.

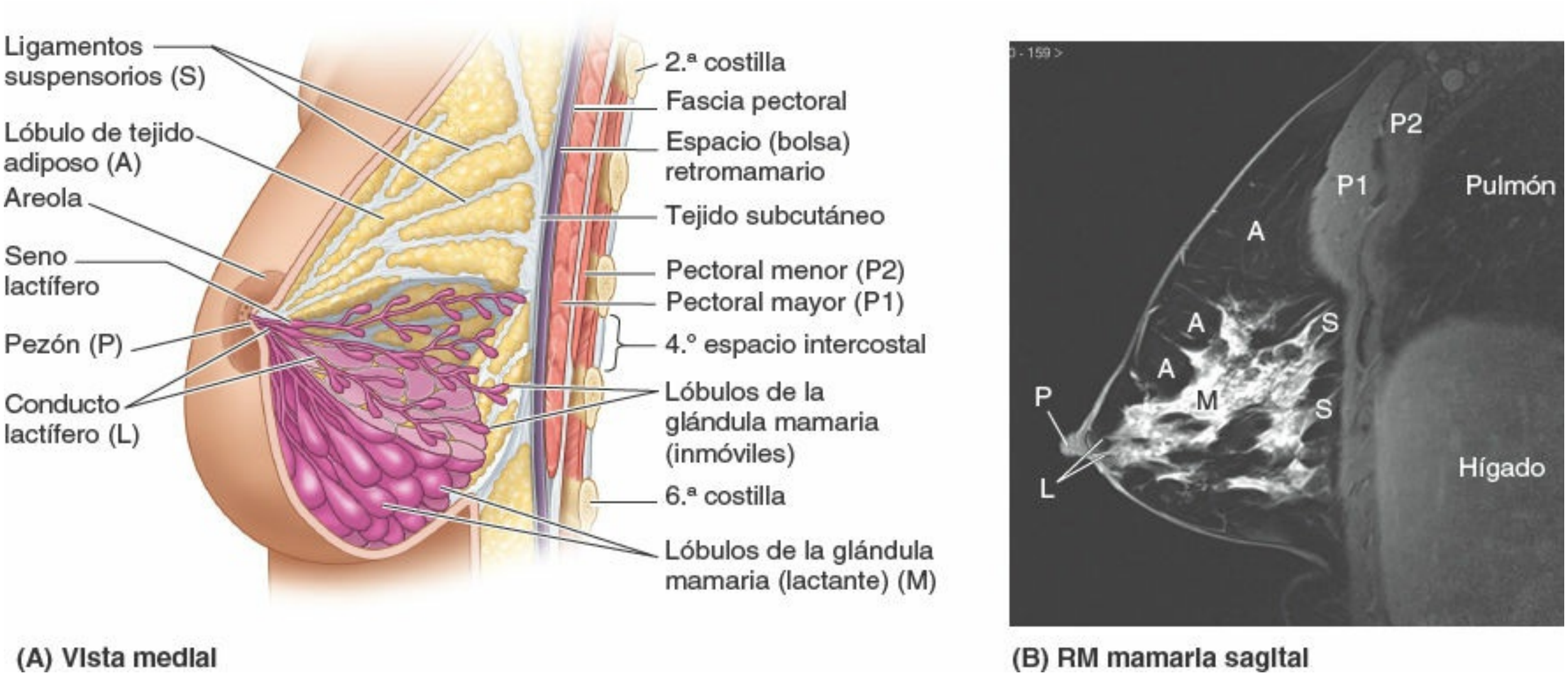

FIGURA 4-22. A) Disección seccional de las estructuras de la mama femenina y de la pared torácica anterior. Los dos tercios superiores de la figura muestran los ligamentos suspensorios y los alvéolos de la mama con lóbulos inmóviles de la glándula mamaria; la parte inferior muestra lóbulos lactantes de la glándula mamaria. **B)** RM sagital que muestra la estructura interna de la mama y sus relaciones posteriores.

Las glándulas mamarias están unidas con firmeza a la dermis de la piel que las recubre, en especial por ligamentos cutáneos consistentes, los **ligamentos suspensorios** (de Cooper). Estas condensaciones de tejido conectivo fibroso, particularmente bien desarrolladas en la porción superior de la glándula, ayudan a sostener los *lóbulos* y *lobulillos de la glándula mamaria*.

Durante la pubertad (8-15 años de edad), normalmente las mamas crecen, debido en parte al desarrollo glandular pero sobre todo por el aumento del depósito de grasa. Las areolas y los pezones también crecen. El tamaño de la mama y su forma vienen determinados parcialmente por factores genéticos, raciales y dietéticos. Los **conductos lactíferos** dan lugar a yemas que se desarrollan en 15-20 **lóbulos de la glándula mamaria,** que constituyen el **parénquima** (tejido funcional) de la glándula mamaria. Por tanto, cada lóbulo está drenado por un conducto lactífero, y todos ellos convergen para abrirse independientemente. Cada conducto tiene una porción dilatada profunda a la areola, el **seno lactífero,** donde se acumulan gotitas de leche en la madre lactante. Cuando el recién nacido empieza a mamar, la compresión de la areola (y de los senos lactíferos que hay debajo) exprime las gotitas acumuladas y le estimula a continuar mamando mientras se establece el *reflejo de bajada de la leche* mediado hormonalmente. La leche de la madre es secretada en la boca del lactante, y no aspirada de la glándula.

Las areolas contienen abundantes **glándulas sebáceas,** que se dilatan durante el embarazo y secretan una sustancia oleosa que proporciona un lubricante protector para la areola y el pezón. Estas estructuras están especialmente expuestas al roce y la irritación en el inicio de la lactancia materna. Los **pezones** (papilas mamarias) son prominencias de forma cónica o cilíndrica situadas en el centro de la areola. Los pezones no tienen grasa, pelo ni glándulas sudoríparas. Las puntas de los pezones están fisuradas por los conductos lactíferos que desembocan en ellos. Los pezones están compuestos sobre todo por fibras musculares lisas dispuestas de forma circular que comprimen los conductos lactíferos durante la lactancia y producen la erección de los pezones como respuesta a estímulos, como cuando el lactante empieza a

succionar.

Las glándulas mamarias son glándulas sudoríparas modificadas; por consiguiente, no tienen ni cápsula ni vaina. El contorno redondeado y la mayor parte del volumen de las mamas se deben a la grasa subcutánea, excepto durante el embarazo, cuando crecen las glándulas mamarias y se forma nuevo tejido glandular. Los **alvéolos** (del latín, pequeños espacios huecos) secretores de leche están dispuestos en racimo. En algunas mujeres, las mamas pueden aumentarse de tamaño y volverse dolorosas durante la fase tardía (lútea) del ciclo menstrual. Estos cambios son más probables durante la proliferación de los tejidos glandulares de la mama causados por los niveles cambiantes de estrógenos y progesterona.

VASCULARIZACIÓN DE LA MAMA

La *irrigación arterial de la mama* (fig. 4-23 A y B) deriva de:

- **Ramas mamarias mediales de las ramas perforantes** y *ramas intercostales anteriores de la arteria torácica interna*, que se origina en la arteria subclavia.
- *Arterias torácica lateral* y *toracoacromial*, ramas de la arteria axilar.
- *Arterias intercostales posteriores*, ramas de la aorta torácica en los espacios intercostales 2.º, 3.º y 4.º.

El *drenaje venoso de la mama* se dirige principalmente a la vena axilar, aunque también drena una parte en la vena torácica interna (fig. 4-23 C).

El *drenaje linfático de la mama* es importante debido a su papel en las metástasis de células cancerosas. La linfa pasa desde el pezón, la areola y los lóbulos de la glándula hacia el **plexo linfático subareolar** (fig. 4-24 A y B), y desde ahí:

- La mayor parte de la linfa (> 75 %), en especial la de los cuadrantes laterales de las mamas, drena hacia los *nódulos linfáticos axilares*, inicialmente en su mayoría a los *nódulos pectorales* o *anteriores*. No obstante, una porción de linfa puede drenar directamente a otros nódulos axilares, o incluso a los nódulos interpectorales, deltopectorales, supraclaviculares o cervicales profundos inferiores. (Los nódulos linfáticos axilares se tratan en detalle en el cap. 3.)
- La mayor parte de la linfa restante, en particular la de los cuadrantes mamarios mediales, drena hacia los *nódulos linfáticos paraesternales* o hacia la mama opuesta, mientras que la linfa de los cuadrantes inferiores puede pasar profundamente hacia nódulos linfáticos abdominales (*nódulos linfáticos frénicos inferiores* subdiafragmáticos).

La linfa de la piel de la mama, excepto la de la areola y el pezón, drena en los nódulos linfáticos axilares, cervicales profundos inferiores e infraclaviculares homolaterales, y en los nódulos linfáticos paraesternales de ambos lados.

La linfa de los nódulos axilares drena en los nódulos linfáticos *claviculares (supraclaviculares* e *infraclaviculares*) y desde estos en el *tronco linfático subclavio*, que también drena la linfa del miembro superior. La linfa de los nódulos paraesternales entra en los *troncos linfáticos broncomediastínicos*, que drenan también la linfa de las vísceras torácicas. La terminación de estos troncos linfáticos es

variable; tradicionalmente se ha descrito la fusión de estos troncos entre sí y con el *tronco linfático yugular*, drenando la cabeza y el cuello para formar un corto *conducto linfático derecho* en el lado derecho o entrando su terminación en el conducto torácico en el lado izquierdo. Sin embargo, en muchos casos (si no en la mayoría) los troncos desembocan independientemente en la unión de las venas yugular interna y subclavia, los *ángulos venosos derecho* o *izquierdo*, que forman las *venas braquiocefálicas derecha e izquierda* (fig. 4-24 C). En algunas ocasiones, desembocan en ambas venas contribuyentes justo antes del ángulo.

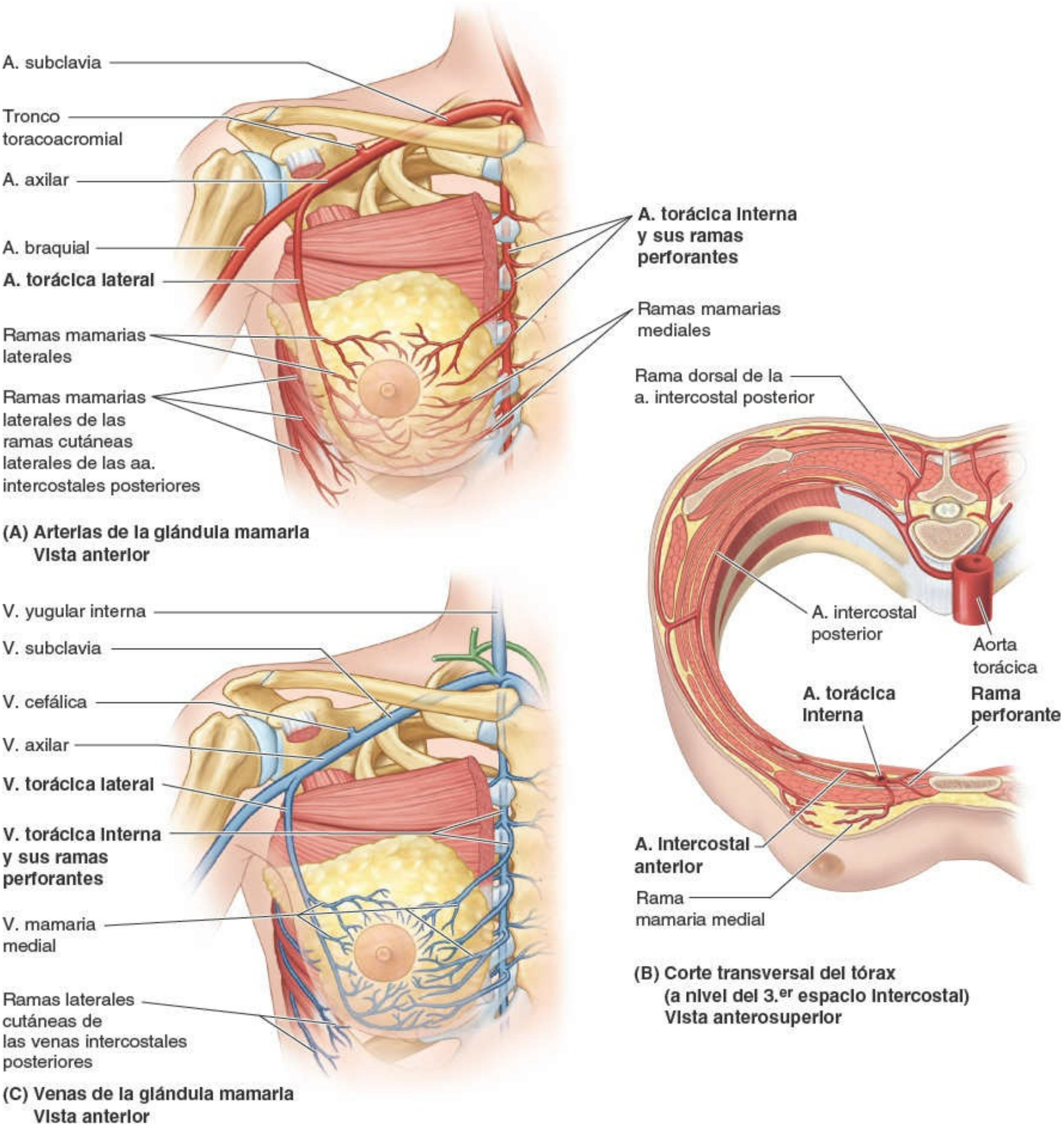

FIGURA 4-23. Vascularización de la mama. A) La glándula mamaria está irrigada desde su cara medial principalmente por ramas perforantes de la arteria torácica interna y por varias ramas de la arteria axilar (fundamentalmente la arteria torácica lateral) superior y lateralmente. **B)** Profundamente, la mama está irrigada por ramas que provienen de las arterias intercostales. **C)** El drenaje venoso se dirige a la vena axilar (principalmente) y a las venas torácicas internas.

NERVIOS DE LA MAMA

Los *nervios de la mama* derivan de *ramos cutáneos anteriores y laterales de los nervios intercostales 4.º-6.º* (v. fig. 4-15). Estos ramos de los nervios intercostales atraviesan la fascia pectoral que recubre el pectoral mayor para alcanzar el tejido subcutáneo y la piel de la mama. Los ramos de los nervios intercostales conducen fibras sensitivas de la piel de la mama y fibras simpáticas hasta los vasos sanguíneos de las mamas y el músculo liso en la piel que las recubre y los pezones.

Anatomía de superficie de la pared torácica

Las *clavículas* se sitúan subcutáneamente formando relieves óseos en la unión del tórax y el cuello (fig. 4-25 A y B). Pueden palparse fácilmente en toda su longitud, sobre todo donde sus extremidades mediales se articulan con el manubrio del esternón. Las clavículas delimitan la división superior entre zonas de drenaje linfático: por encima de las clavículas la linfa fluye en última instancia hacia los nódulos inferiores (nódulos cervicales laterales profundos inferiores) linfáticos yugulares; por debajo de ellas, la linfa parietal (la que procede de la pared del tronco y de los miembros superiores) fluye hacia los nódulos linfáticos axilares.

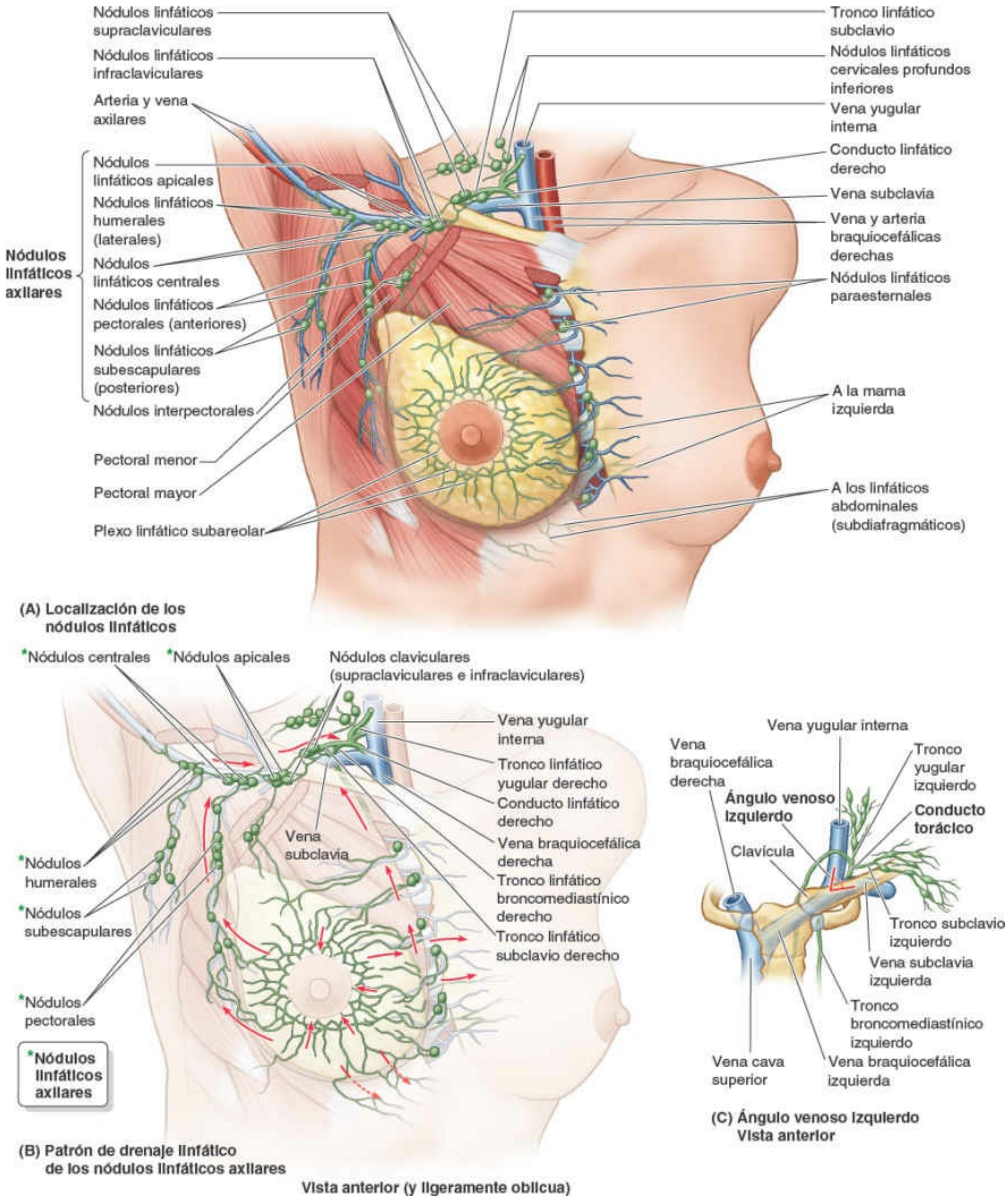

FIGURA 4-24. Drenaje linfático de la mama. A) Nódulos linfáticos que reciben el drenaje de la mama. **B)** Las *flechas rojas* indican el flujo linfático que proviene de la mama derecha. La mayor parte de la linfa, especialmente la que proviene del cuadrante lateral superior y del centro de la mama, drena en los nódulos linfáticos axilares, que a su vez son drenados por el tronco linfático subclavio. En el lado derecho, entra en el sistema venoso por medio del conducto linfático derecho. **C)** La mayor parte de la linfa de la mama izquierda retorna al sistema venoso por medio del conducto torácico.

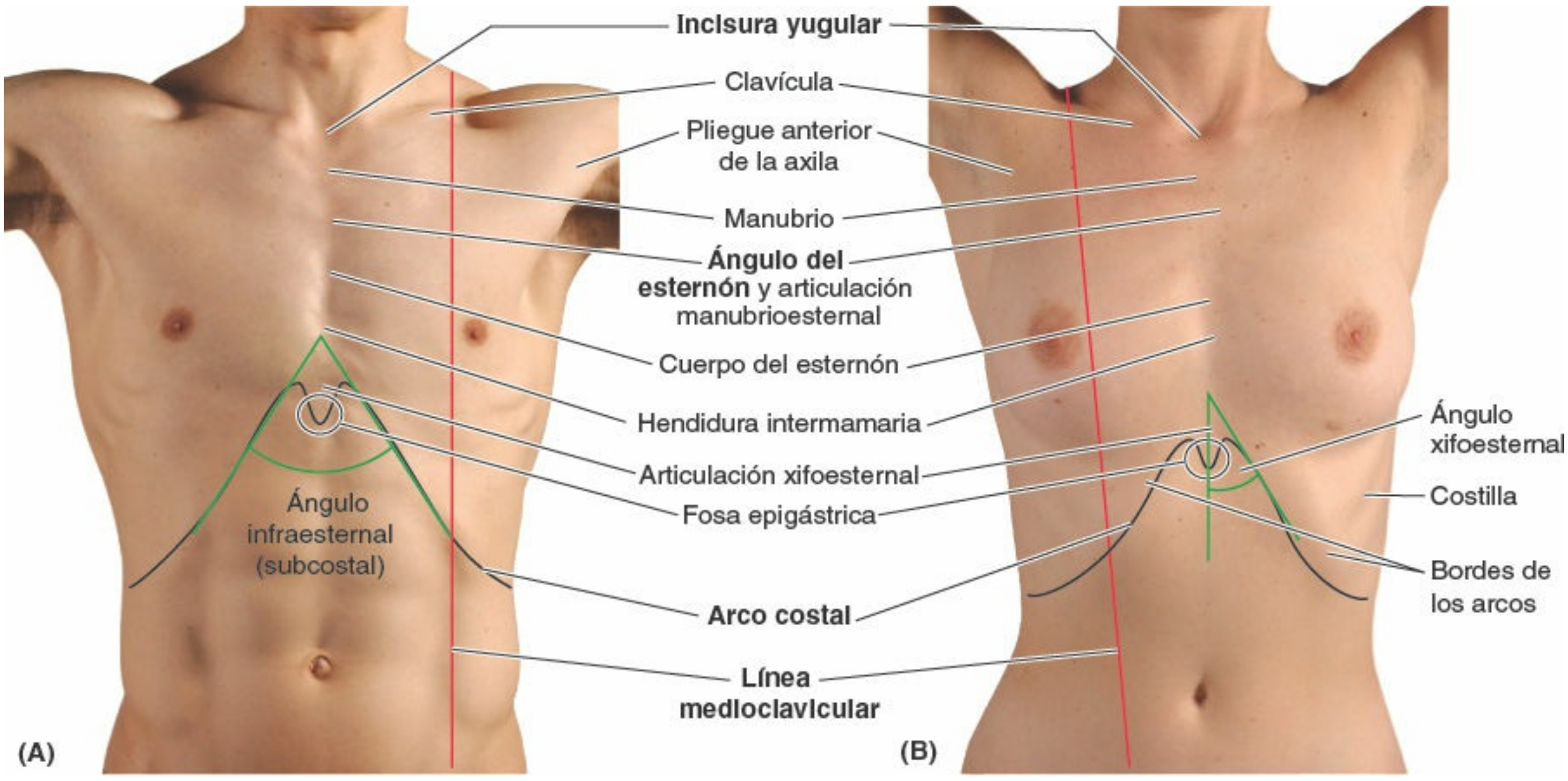

FIGURA 4-25. **Detalles superficiales de la pared torácica anterior.**

El *esternón* se sitúa a nivel subcutáneo en la línea media anterior y es palpable a lo largo de toda su longitud. Entre las prominencias de los extremos mediales de las clavículas y las articulaciones esternoclaviculares puede palparse la *incisura yugular* en el manubrio. La incisura se sitúa al nivel del borde inferior del cuerpo de la vértebra T2 y el espacio entre el 1.er y el 2.º procesos espinosos torácicos.

FIGURA 4-26. **Niveles vertebrales del esternón y plano transverso del tórax.**

El *manubrio,* de unos 4 cm de longitud, se sitúa a nivel de los cuerpos de las vértebras T3 y T4 (fig. 4-26). El *ángulo del esternón* es palpable, y a menudo visible en las personas jóvenes, debido al ligero movimiento que se produce en la articulación manubrioesternal durante la respiración forzada. El ángulo del esternón

se sitúa al nivel del disco intervertebral T4-T5 y el espacio entre el 3.er y el 4.º procesos espinosos torácicos. El ángulo del esternón señala el nivel del 2.º par de cartílagos costales. El lado izquierdo del manubrio es anterior al arco de la aorta, y su lado derecho se sitúa cubriendo directamente la unión de las venas braquiocefálicas para formar la *vena cava superior (VCS)* (fig. 4-24 C). Debido a que la colocación de catéteres en la VCS para nutrición endovenosa es una práctica clínica frecuente en enfermedades muy graves y para otros propósitos, es fundamental conocer la anatomía de superficie de esta gran vena. La VCS pasa inferiormente profunda al manubrio del esternón y la unión manubrioesternal, pero se proyecta como máximo la anchura de un dedo a la derecha del borde del manubrio. La VCS entra en el atrio (aurícula) derecho del corazón frente al 3.er cartílago costal derecho.

El *cuerpo del esternón*, de unos 10 cm de longitud, se sitúa anterior al borde derecho del corazón y las vértebras T5-T9 (fig. 4-26). El **surco intermamario** (depresión en la línea media o separación entre las mamas de las mujeres) se sitúa sobre el cuerpo esternal (figs. 4-25 y 4-29). El *proceso xifoides* se sitúa en una leve depresión, la **fosa epigástrica.** Esta fosa se utiliza como guía en la reanimación cardiopulmonar (RCP) para colocar correctamente la mano sobre la parte inferior del esternón. La *articulación xifoesternal* es palpable y a menudo puede observarse como una cresta, al nivel del borde inferior de la vértebra T9.

Los *arcos costales*, formados por la unión de los cartílagos costales de las costillas 7.ª-10.ª, se pueden palpar con facilidad en el punto en que se extienden inferolateralmente desde la articulación xifoesternal. Los cartílagos costales derecho e izquierdo convergen para formar el *ángulo infraesternal.*

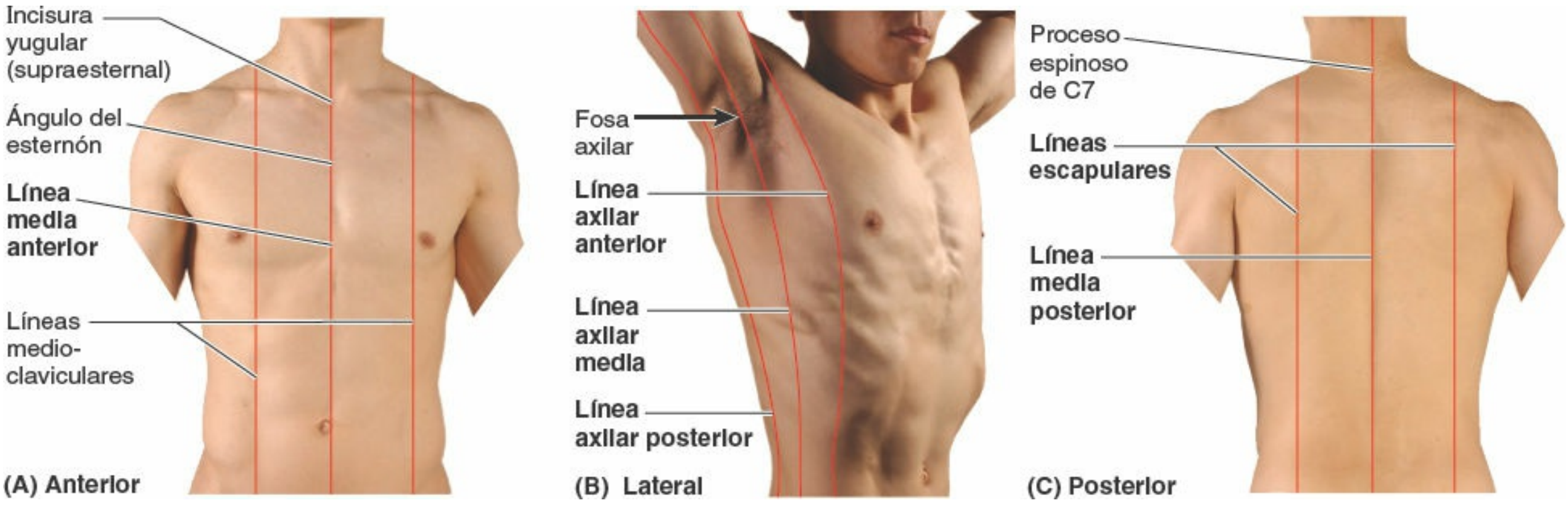

FIGURA 4-27. Líneas verticales de la pared torácica.

Las *costillas* y los *espacios intercostales* proporcionan la base para localizar o describir la posición de estructuras, traumatismos o afectación de la pared torácica o en su profundidad. Debido a que la 1.ª costilla no es palpable, el recuento de costillas en las exploraciones físicas comienza en la 2.ª, adyacente al ángulo del esternón, que es subcutáneo y se palpa fácilmente. Para contar las costillas y los espacios intercostales anteriormente, se deslizan los dedos lateralmente desde el ángulo del esternón hacia el 2.º cartílago costal, y se empiezan a contar las costillas y los espacios moviendo los dedos a partir de ahí. El 1.er espacio intercostal es el superior al 2.º cartílago costal —esto es, los espacios intercostales se numeran de acuerdo con la costilla que forma su límite superior. En general, es más fiable contar los espacios

intercostales, ya que la yema del dedo tiende a descansar en (deslizarse hacia) los huecos entre las costillas. Hay que dejar un dedo en ese espacio mientras se utiliza el otro para localizar el espacio siguiente. Si utilizamos todos los dedos es posible localizar cuatro espacios al mismo tiempo. Los espacios son más anchos anterolateralmente (aproximadamente en la línea medioclavicular). Si se separan los dedos de la pared torácica mientras se cuentan los espacios, es fácil que el dedo vuelva a un mismo espacio y se confunda con el de abajo. Posteriormente, el extremo medial de la espina de la escápula se sitúa sobre la 4.ª costilla.

Mientras que las costillas y/o los espacios intercostales proporcionan la «latitud» para la orientación y la localización en la pared torácica, diversas líneas imaginarias facilitan las descripciones anatómicas y clínicas al proporcionar la «longitud». Las líneas mencionadas a continuación están extrapoladas sobre la pared torácica basándose en características superficiales visibles o palpables:

- La **línea media anterior (medioesternal)** indica la intersección del plano medio con la pared anterior del tórax (fig. 4-27 A).
- La **línea medioclavicular** pasa a través del punto medio de la clavícula, paralela a la línea media anterior.
- La **línea axilar anterior** discurre verticalmente a lo largo del pliegue anterior de la axila, que está formado por el borde inferolateral del músculo pectoral mayor a medida que se expande desde el tórax hasta el húmero en el brazo (fig. 4-27 B).
- La **línea axilar media** discurre desde el vértice (parte más profunda) de la axila, paralela a la línea axilar anterior.
- La **línea axilar posterior,** también paralela a la línea axilar anterior, discurre verticalmente a lo largo del pliegue posterior de la axila formado por los músculos dorsal ancho y redondo mayor, a medida que se expanden desde el dorso hacia el húmero.
- La **línea media posterior (mediovertebral)** es una línea vertical que discurre a lo largo de los vértices de los procesos espinosos de las vértebras (fig. 4-27 C).
- Las **líneas escapulares** son paralelas a la línea media posterior y cruzan los ángulos inferiores de las escápulas.

Se extrapolan otras líneas (que no se muestran) a lo largo de los bordes palpables de formaciones óseas como las líneas paraesternal y paravertebral a cada lado del esternón y la columna vertebral.

Las *mamas* son los elementos superficiales más destacados de la pared anterior del tórax, especialmente en la mujer. Excepto en caso de un exceso de tejido subcutáneo, en el hombre las mamas son en general una acentuación del contorno de los *músculos pectorales mayores,* realzado por la presencia del pezón en el 4.º espacio intercostal, lateral a la línea medioclavicular (fig. 4-28). En los individuos moderadamente atléticos, el contorno de los músculos pectorales mayores está bien definido, y están separados en la línea media por el surco intermamario sobre el esternón, con el borde lateral formando el *pliegue axilar anterior* (fig. 4-25). Inferolateralmente, unas bandas similares a un dedo, o **digitaciones del serrato**

mayor, tienen un aspecto de dientes de sierra insertándose en las costillas e interdigitándose con el *oblicuo externo del abdomen* (fig. 4-28). Las *costillas inferiores* y los *arcos costales* a menudo son evidentes, en especial cuando los músculos abdominales están contraídos. La musculatura intercostal no suele observarse normalmente; no obstante, en algún caso (raramente) en que hay ausencia o atrofia de la musculatura intercostal, los espacios intercostales se hacen evidentes con la respiración: durante la inspiración, son cóncavos y durante la espiración protruyen.

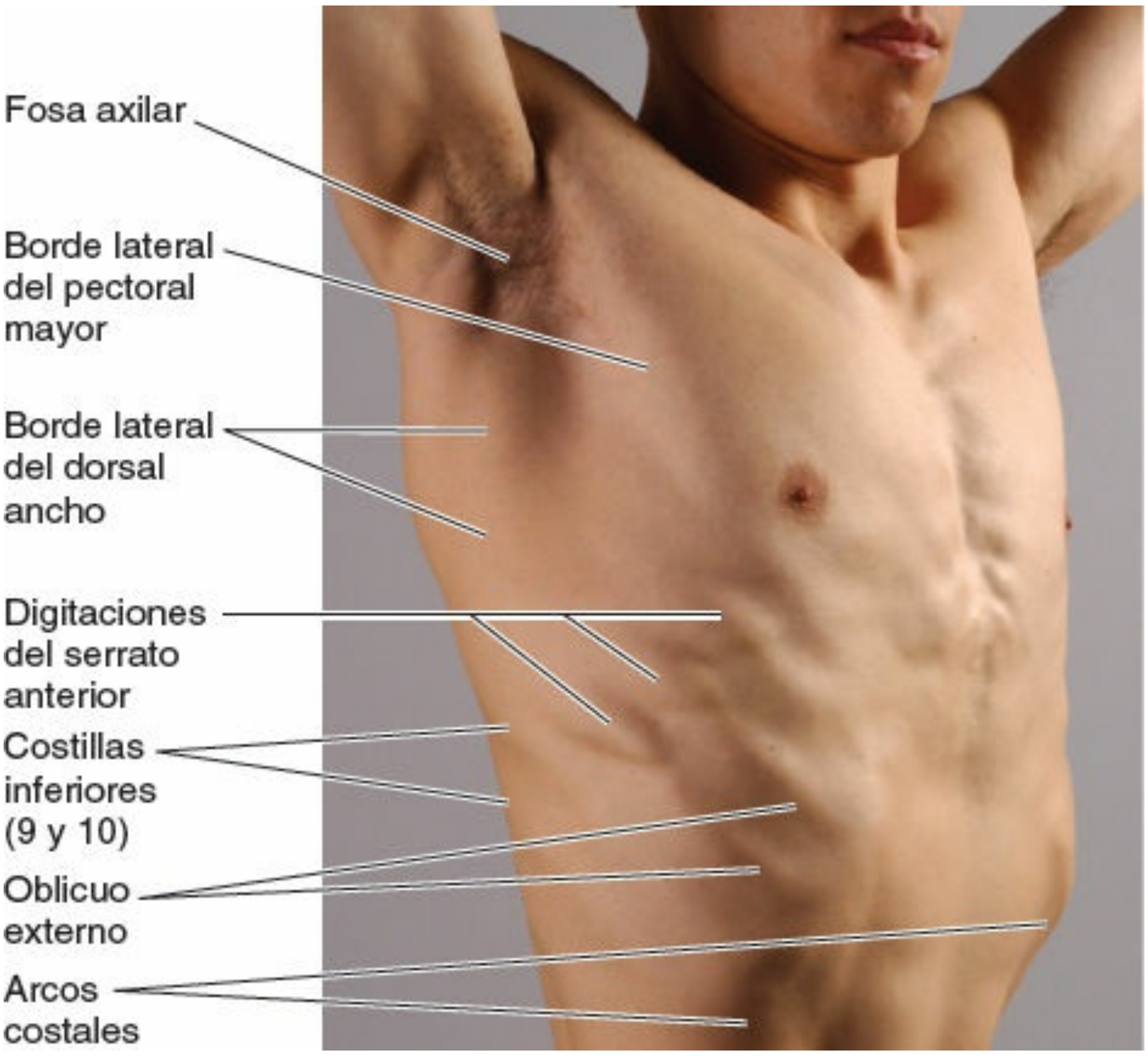

FIGURA 4-28. Anatomía de superficie de la musculatura de la pared torácica.

Las mamas femeninas tienen un tamaño, una forma y una simetría variables —incluso en una misma mujer. Sus superficies anteriores aplanadas no muestran una demarcación clara con la superficie anterior de la pared torácica, pero sus bordes están bien definidos lateralmente e inferiormente (fig. 4-29). A menudo es visible un patrón venoso sobre las mamas, sobre todo durante el embarazo.

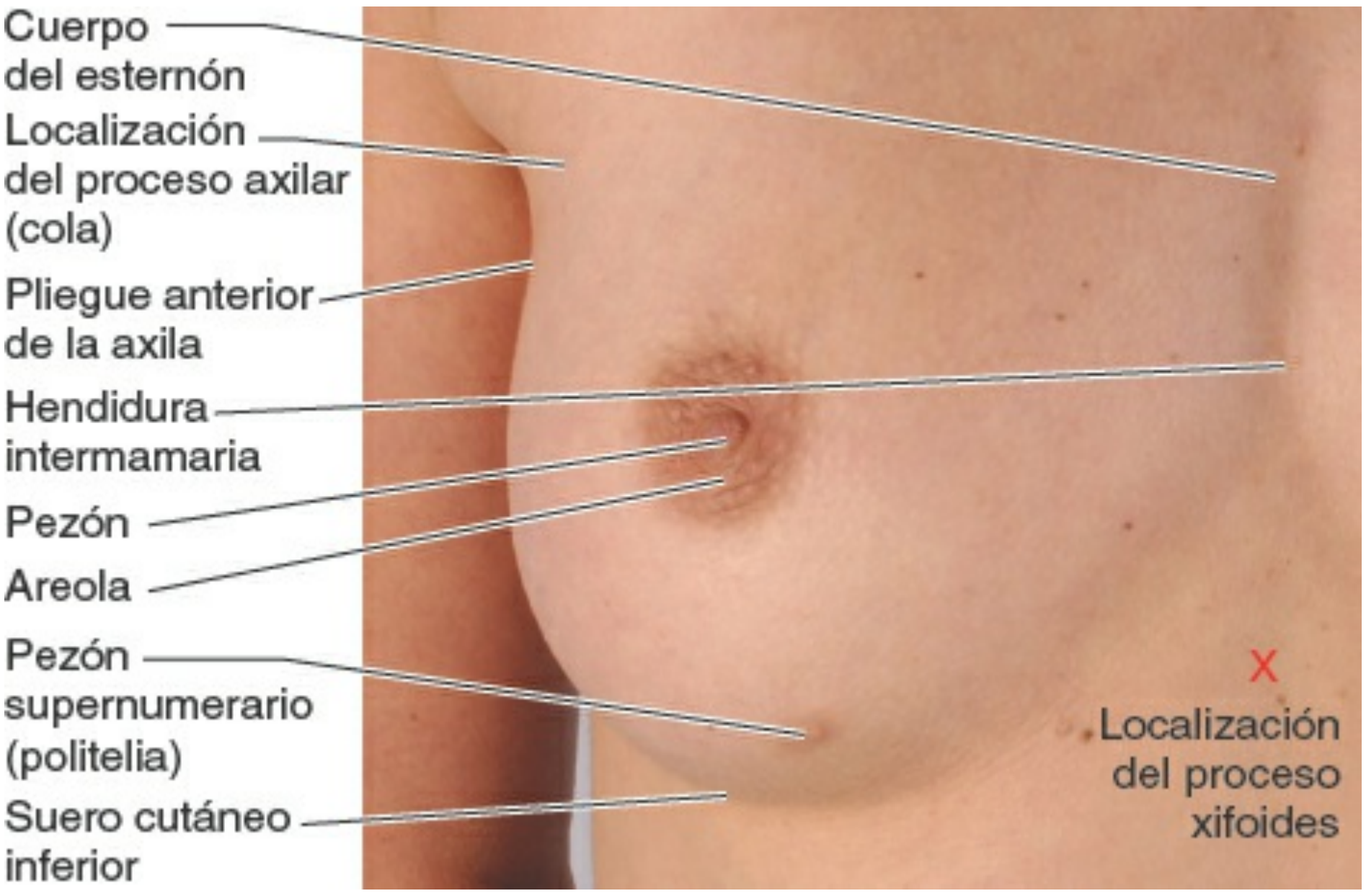

FIGURA 4-29. Anatomía de superficie de la mama femenina.

El *pezón* está rodeado por un área pigmentada, ligeramente sobreelevada y circular, la *areola*, cuyo color varía con la complexión de la mujer. La areola generalmente se oscurece durante el embarazo y a partir de entonces mantiene ese color. La areola suele estar punteada por aberturas papulares (levemente elevadas) de las *glándulas areolares* (glándulas sebáceas de la piel de la areola). En ocasiones, uno o los dos pezones están invertidos (retraídos); esta leve anomalía congénita puede dificultar la lactancia.

CUADRO CLÍNICO

MAMAS

Cambios en las mamas

El *tejido mamario sufre cambios*, como la ramificación de los conductos lactíferos, durante los períodos menstruales y en el embarazo. Aunque las glándulas mamarias están preparadas para la secreción hacia la mitad de la gestación, no producen leche hasta poco después de que haya nacido el bebé. Durante el último trimestre del embarazo y en las fases iniciales de la lactancia, los pezones secretan *calostro*, un líquido prelácteo cremoso, de color blanco a amarillento. El calostro es especialmente rico en proteínas y agentes inmunitarios, y un factor de crecimiento que afecta a los intestinos del lactante. En las mujeres multíparas (aquellas que han dado a luz dos o más veces), las mamas suelen volverse grandes y péndulas. Las mamas de las mujeres de edad avanzada suelen ser pequeñas debido a la disminución de grasa y a la atrofia del tejido glandular.

Cuadrantes de las mamas

Para la localización anatómica y la descripción de quistes y tumores, la superficie de la mama se divide en *cuatro cuadrantes* (fig. C4-5). Por ejemplo, un médico podría afirmar en un informe: «Se palpa una masa dura e

irregular en el cuadrante superior medial de la mama, a las 2 en punto y aproximadamente a 2,5 cm del borde de la areola».

FIGURA C4-5. **Cuadrantes mamarios.**

Cáncer de mama

Conocer el drenaje linfático de las mamas es de importancia práctica para la predicción de las metástasis (diseminación) del *cáncer de mama*. Los carcinomas de mama son tumores malignos, normalmente *adenocarcinomas* que se originan en las células epiteliales de los conductos lactíferos de los lóbulos de la glándula mamaria (fig. C4-6 D). Las células cancerosas metastásicas que pasan a un vaso linfático suelen cruzar dos o tres grupos de nódulos linfáticos. La obstrucción del drenaje linfático a causa del cáncer puede originar *linfedema* (*edema*, exceso de líquido en el tejido subcutáneo), que a su vez puede provocar desviación del pezón y una apariencia coriácea, engrosada, de la piel de la mama. Entre los poros y hoyuelos de la piel puede desarrollarse una piel prominente (hinchada), que da origen a una apariencia de piel de naranja *(signo de la piel de naranja)* (fig. C4-6 A).

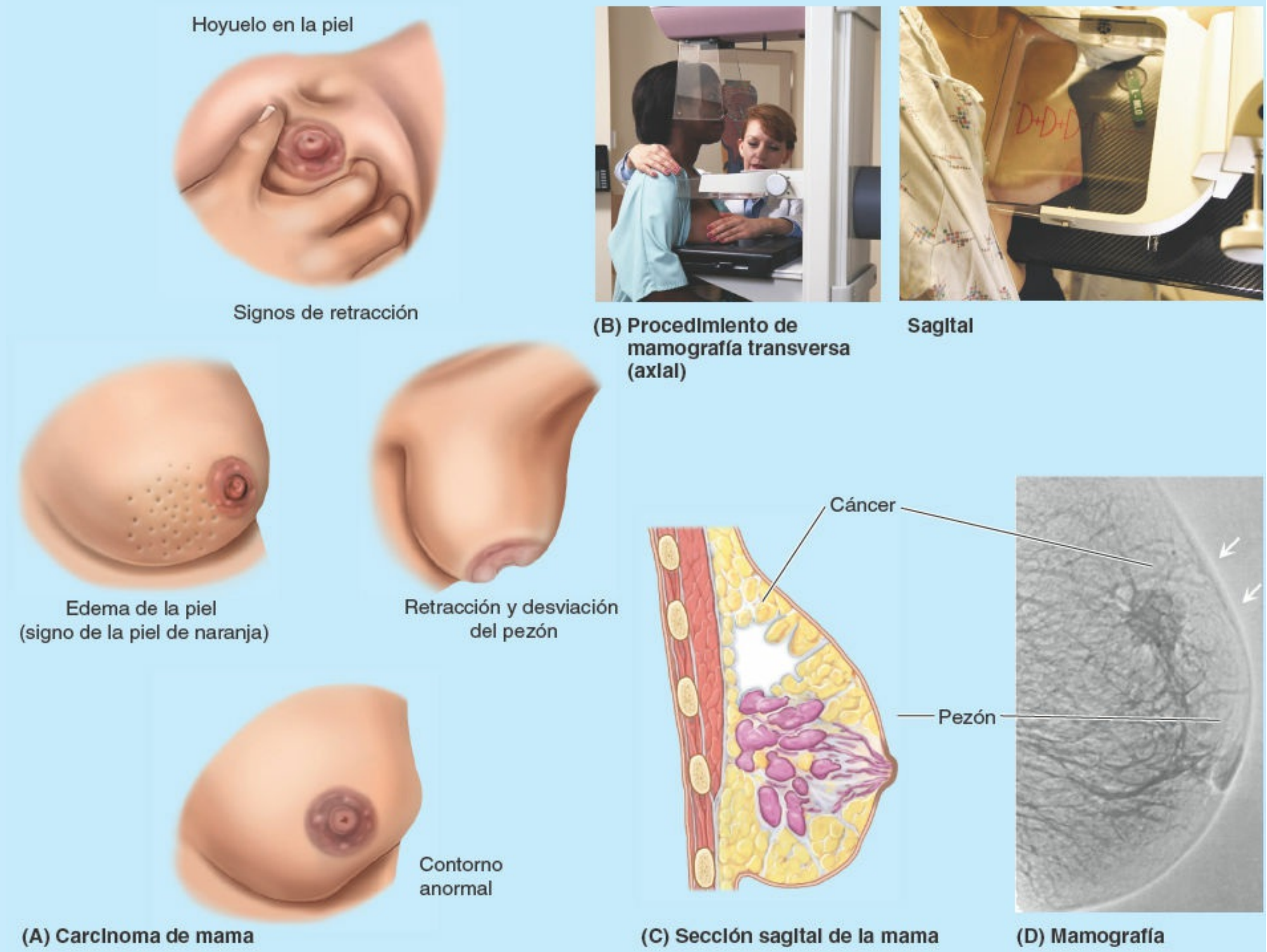

FIGURA C4-6. Detección del cáncer de mama.

A menudo, la piel presenta unos hoyuelos más grandes (como la punta del dedo o mayores) debido a la invasión neoplásica del tejido glandular y a fibrosis (degeneración fibrosa), lo que provoca el acortamiento de los ligamentos suspensorios o tira de ellos. El *cáncer de mama subareolar* puede causar retracción del pezón por un mecanismo parecido que implica a los conductos lactíferos.

El cáncer de mama se disemina típicamente a través de los vasos linfáticos *(metástasis linfógenas),* que transportan células cancerosas desde la mama a los nódulos linfáticos, principalmente a los de la axila. Las células alojadas en los nódulos producen nidos de células tumorales *(metástasis).* Las abundantes comunicaciones entre las vías linfáticas y entre los nódulos linfáticos axilares, cervicales, y paraesternales también pueden hacer que aparezcan metástasis procedentes de la mama en los nódulos linfáticos supraclaviculares, en la mama opuesta o en el abdomen (v. fig. 4-24 A y B). Como la mayor parte del drenaje linfático de la mama se dirige a los *nódulos linfáticos axilares*, estos constituyen la localización más frecuente de las metástasis del cáncer de mama. El aumento de tamaño de estos nódulos palpables sugiere la posibilidad de que exista un cáncer en la mama, y puede ser clave para su detección precoz. Sin embargo, la ausencia de nódulos axilares agrandados no garantiza que no se hayan producido metástasis de un cáncer de mama; las células malignas pueden haber pasado a otros nódulos, como los linfáticos infraclaviculares y supraclaviculares o directamente hacia la circulación sistémica. La escisión quirúrgica de los nódulos

axilares afectados por metástasis de cáncer de mama o la lesión en los nódulos linfáticos y vasos axilares por la radioterapia para el tratamiento del cáncer pueden causar linfedema en la extremidad superior homolateral, que también drena hacia los nódulos axilares (v. cuadro clínico «Disección de los nódulos linfáticos axilares» en el cap. 3).

Las venas intercostales posteriores drenan en el *sistema venoso ácigos/hemiácigos* a lo largo de los cuerpos de las vértebras (v. fig. 4-38 B), y se comunican con el plexo venoso vertebral interno que rodea la médula espinal. Las células cancerosas también pueden diseminarse desde la mama a través de estas vías venosas hasta las vértebras, y desde ahí al cráneo y al cerebro. El cáncer también se disemina por contigüidad (invasión del tejido adyacente). Cuando las células malignas invaden el *espacio retromamario* (v. fig. 4-22), se fijan o invaden la fascia pectoral que cubre el pectoral mayor, o metastatizan en los nódulos interpectorales, la mama se eleva al contraer el músculo. Este movimiento es un signo clínico del cáncer de mama avanzado. Para observar este movimiento ascendente, el médico hace que la paciente coloque las manos en las caderas y haga fuerza mientras tira de los codos hacia delante, para tensar los músculos pectorales.

Visualización de la estructura y patología mamaria

La exploración de las mamas mediante imágenes médicas es una de las técnicas utilizadas para detectar anomalías, pues permite distinguir quistes y masas neoplásicas de los cambios en la arquitectura mamaria. La mamografía es un estudio radiográfico de la mama y consiste en aplanarla para extender el área de exploración y reducir su grosor, haciéndola más uniforme y aumentando la visualización (fig. C4-6 B). Se utiliza sobre todo para el cribado de afecciones antes de que se vuelvan evidentes. A menudo, los carcinomas tienen el aspecto de una gran densidad dentada (fig. C4-6 C y D). La piel que cubre al tumor está engrosada (*dos flechas superiores* en la fig. C4-6 C) y el pezón está deprimido. La figura C4-6 D es una xeromastografía, donde las estructuras más densas (estroma normal, conductos y el tumor) son más oscuras. En la mamografía convencional, las estructuras más densas son claras. La ecografía es útil para detectar las formaciones palpables que no pueden observarse claramente en una mamografía, especialmente en mujeres con tejido mamario denso y para obtener información más específica de las áreas de interés en una mamografía o los cambios detectados al compararlos con mamografías previas. La ecografía es un medio no invasivo de distinguir los quistes líquidos o los abscesos de las masas sólidas. También puede utilizarse para guiar una biopsia con aguja o permitir la aspiración de líquido. La resonancia magnética (RM) mamaria se realiza con aparatos especializados *(RM con espirales mamarios)* para examinar profundamente los problemas detectados con la mamografía o el ultrasonido, descartar hallazgos falsos positivos y planificar el tratamiento.

Incisiones quirúrgicas en la mama y escisión quirúrgica de patología mamaria

La transición entre la pared del tórax y la mama es más brusca inferiormente, creando una línea, surco o pliegue cutáneo profundo —*el surco cutáneo inferior* (v. fig. 4-29). Las incisiones efectuadas sobre dicha línea serán las menos visibles, y realmente pueden quedar ocultas por la mama. Cuando es necesario efectuar incisiones cerca de la areola o en la propia mama, estas se dirigen radialmente hacia cualquiera de los lados del pezón (en este lugar, las líneas de tensión de Langer discurren transversas) o circunferencialmente (v. fig. 1-7).

Actualmente, la *mastectomía* (escisión de una mama) no es tan frecuente para el tratamiento del cáncer de mama como lo fue en el pasado. En la *mastectomía simple*, la mama se desplaza bajo el espacio retromamario. El pezón y la aréola pueden ser respetados y la reconstrucción inmediata se realiza en casos seleccionados. La *mastectomía radical*, una intervención más extensa, implica la extirpación de la mama, músculos pectorales, grasa, fascia y tantos nódulos linfáticos como sea posible en la región axilar y pectoral. En la práctica habitual, a menudo sólo se extirpa el tumor y los tejidos circundantes —*mastectomía parcial* o *cuadrantectomía* (*cirugía conservadora de la mama* mediante una amplia escisión local)— seguido de radioterapia (Goroll, 2014).

Polimastia, politelia y amastia

Pueden desarrollarse mamas supernumerarias *(polimastia)* o pezones supernumerarios *(politelia)* superior o inferiormente a las mamas normales; a veces aparecen en la fosa axilar o en la pared anterior del abdomen (figs. 4-29 y C4-7). En general, las mamas supernumerarias consisten únicamente en un pezón y areola rudimentarios, que pueden confundirse con un lunar (nevus) hasta que cambian de pigmentación (volviéndose oscuros) junto a los pezones normales durante el embarazo. Sin embargo, puede que exista también tejido glandular, que aumentará su desarrollo con la lactancia. Estas pequeñas mamas supernumerarias pueden aparecer en cualquier parte de la línea (cresta mamaria) que va desde la axila hasta la ingle, donde se localiza la *cresta mamaria embrionaria* (línea de la leche) y a partir de la cual se desarrollan las mamas en los mamíferos que tienen múltiples mamas. En ambos sexos puede faltar el desarrollo mamario *(amastia)* o puede haber un pezón y/o una areola sin tejido glandular.

Cáncer de mama en el hombre

Aproximadamente el 1,5 % de los cánceres de mama afectan a hombres. Al igual que en las mujeres, esta neoplasia suele metastatizar en los nódulos linfáticos axilares, pero también en el hueso, la pleura, el pulmón, el hígado y la piel. En Estados Unidos, unos 1 000 hombres sufren cáncer de mama cada año (Swartz, 2014). La presencia de una masa subareolar visible y/o palpable, o la secreción por un pezón, pueden indicar un *tumor maligno*. El *cáncer de mama en los hombres* tiende a infiltrar la fascia pectoral, el pectoral mayor y los nódulos linfáticos apicales de la axila. Aunque el cáncer de mama es poco frecuente en el hombre, las consecuencias son graves, ya que normalmente el tumor no se detecta hasta que se han producido metástasis extensas (p. ej., óseas).

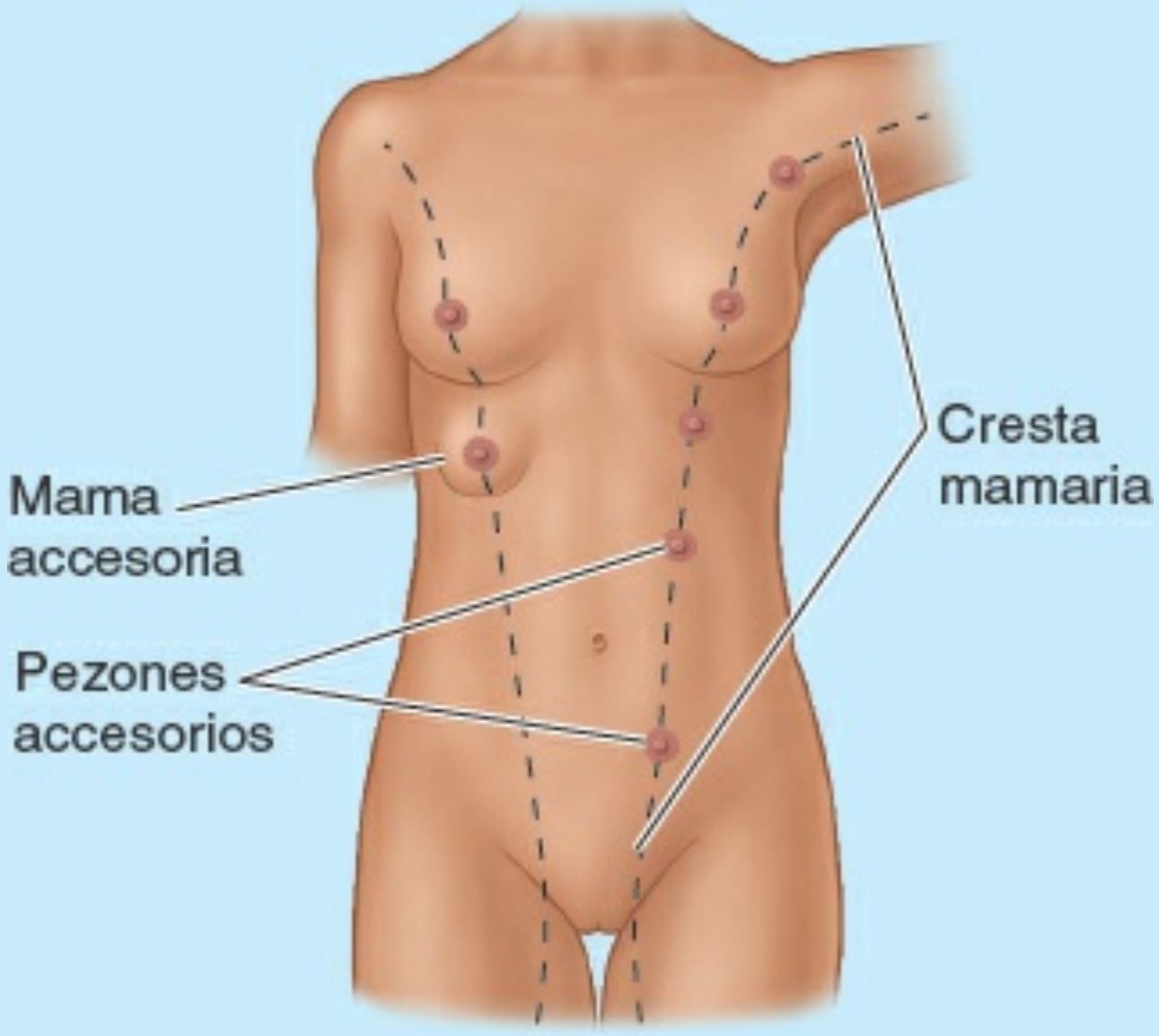

FIGURA C4-7. Polimastia y politelia.

Ginecomastia

El aumento ligero y pasajero de tamaño de las mamas es algo normal (frecuencia del 70 %) en los hombres durante la pubertad (entre los 10 y 12 años de edad). La hipertrofia de las mamas después de la pubertad *(ginecomastia)* es relativamente rara (< 1 %) y puede estar relacionada con la edad o con el consumo de fármacos (p. ej., tras el tratamiento de un cáncer de próstata con dietilestilbestrol). La ginecomastia también puede deberse a un desequilibrio entre los estrógenos y los andrógenos o a un cambio en el metabolismo hepático de las hormonas sexuales. Por tanto, el hallazgo de una ginecomastia debe considerarse un síntoma, y debe iniciarse una evaluación para descartar posibles causas importantes, como cánceres suprarrenales o testiculares (Goroll, 2014). Aproximadamente el 40 % de los hombres pospuberales con *síndrome de Klinefelter* (trisomía XXY) presenta ginecomastia (fig. C4-8). Este síndrome también se caracteriza por testículos pequeños y extremidades inferiores desproporcionadamente grandes (Moore et al, 2016).

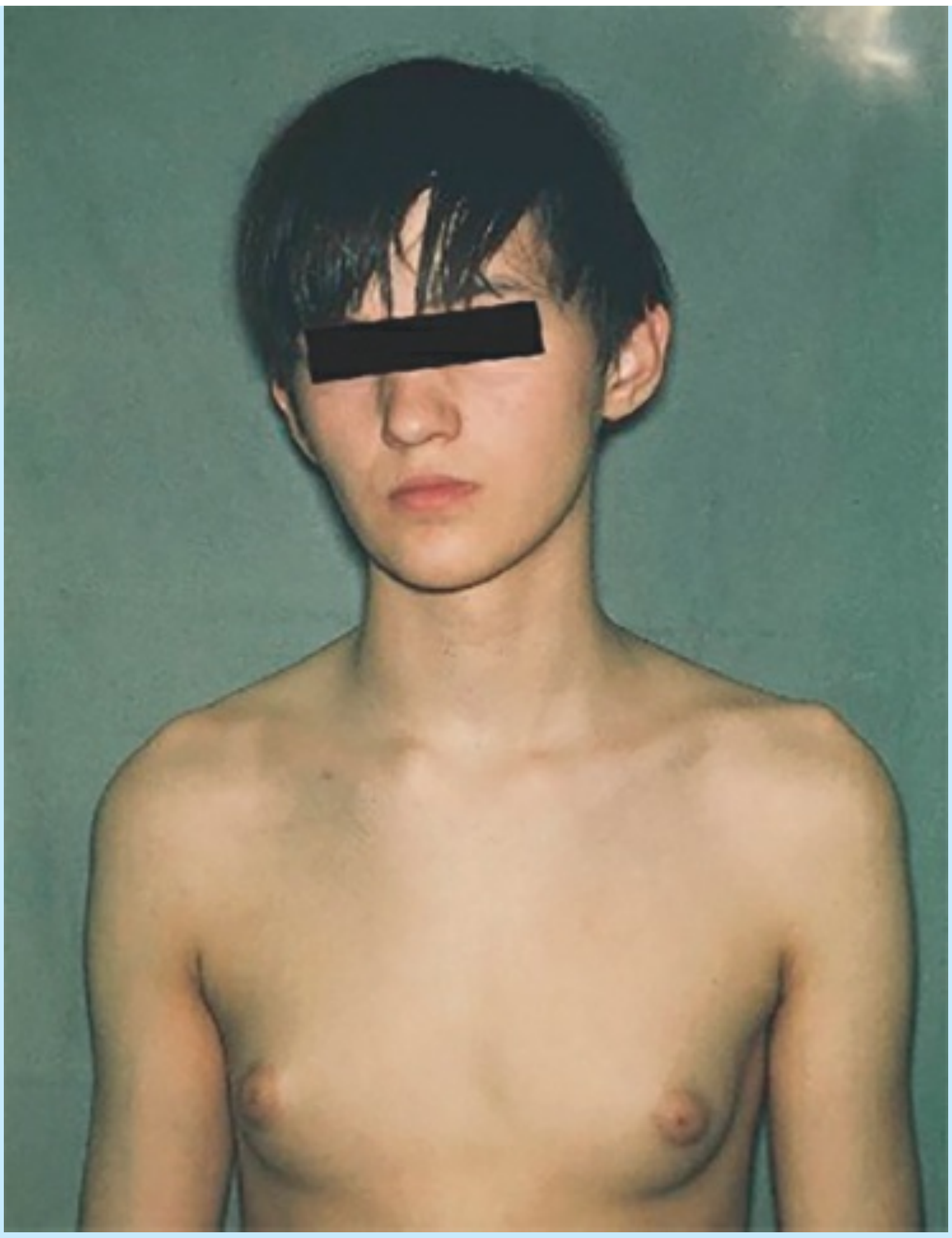

FIGURA C4-8. **Ginecomastia en el síndrome de Klinefelter.** Imagen de un hombre adolescente con este síndrome (trisomía XXY) que tiene mamas. Un 40 % de los hombres con dicho síndrome tienen ginecomastia (desarrollo de las mamas) y testículos pequeños. (De Moore KL, Persaud TVN, Torchia MG: *The Developing Human*, 10th ed. Philadelphia, Elsevier, 2016.)

Puntos fundamentales

MAMAS Y ANATOMÍA DE SUPERFICIE DE LA PARED TORÁCICA

Mamas. Las glándulas mamarias están en el tejido subcutáneo de la mama, sobre los músculos pectoral mayor y serrato anterior y la fascia profunda asociada (lecho de la mama). ● Los lóbulos del tejido glandular convergen hacia el pezón, cada uno con su propio conducto lactífero, que se abre en el pezón. ● El cuadrante lateral superior de la mama es el que posee más tejido glandular, en buena medida debido a una extensión hacia o en la axila (proceso axilar), y por lo tanto es la localización de la mayoría de los tumores. ● La mama está abastecida por los vasos torácicos internos y laterales, y por los vasos y nervios intercostales 2.º-6.º. La mayor parte de la linfa de la mama drena en los nódulos linfáticos axilares; este hecho tiene relevancia en el tratamiento del cáncer de mama. ● Debido a que las glándulas mamarias y los nódulos linfáticos axilares son superficiales, la posibilidad de palpar tumores primarios o metastásicos durante la exploración mamaria sistemática permite su detección y tratamiento precoces.

Anatomía de superficie de la pared torácica. La pared torácica está especialmente bien provista de características visibles y/o palpables de gran utilidad en su exploración y en la de las vísceras subyacentes. ● Las costillas y los espacios intercostales, contando a partir de la 2.ª costilla al nivel del ángulo del esternón, proporcionan la latitud. ● La clavícula, los pezones, los pliegues de la axila, las

escápulas y la columna vertebral proporcionan la longitud. ● Las mamas son características importantes y, en los hombres, los pezones marcan el 4.º espacio intercostal.

En los hombres y en las mujeres *nulíparas* jóvenes —las que nunca han dado a luz un feto viable— con mamas de un tamaño moderado, el pezón se sitúa anterior al 4.º espacio intercostal, a unos 10 cm de la línea media anterior. En general, los pezones muestran una considerable variabilidad con el tamaño de la mama, sobre todo en las *mujeres multíparas*. Por consiguiente, y debido a las variaciones en el tamaño y en la forma, los pezones no son una referencia fiable del 4.º espacio intercostal en las mujeres adultas.

VÍSCERAS DE LA CAVIDAD TORÁCICA

En una sección transversal se aprecia que la *cavidad torácica* tiene forma de riñón: un espacio transversalmente oval profundamente hendido posteriormente por la columna vertebral torácica y las cabezas, y los cuellos de las costillas que se articulan con ella (fig. 4-30 A). La cavidad torácica está dividida en tres compartimentos (fig. 4-30 A y C):

- Las **cavidades pulmonares** derecha e izquierda, compartimentos bilaterales, que contienen los pulmones y las *pleuras* (membranas de revestimiento), y ocupan la mayor parte de la cavidad torácica.
- Un compartimento central, el **mediastino,** que se interpone entre las dos cavidades pulmonares separándolas y contiene el resto de las estructuras torácicas —el corazón, las porciones torácicas de los grandes vasos, la porción torácica de la tráquea, el esófago, el timo y otras estructuras (p. ej., nódulos linfáticos). Se extiende verticalmente desde la apertura torácica superior hasta el diafragma y anteroposteriormente desde el esternón hasta los cuerpos de las vértebras torácicas.

Pleuras, pulmones, tráquea y árbol bronquial

Cada *cavidad pulmonar* (derecha e izquierda) está revestida por una *membrana pleural* **(pleura)** que también se refleja y cubre la superficie externa de los pulmones que ocupan las cavidades (fig. 4-30 B y C). Para visualizar la relación entre las pleuras y los pulmones, basta con apretar con el puño un globo poco inflado (fig. 4-30 C). La parte interior de la pared del globo (adyacente al puño, que representa el pulmón) es comparable a la *pleura visceral;* la pared externa restante del globo representa la *pleura parietal*. La cavidad entre las dos capas del globo, aquí llena de aire, es análoga a la cavidad pleural, pero esta contiene únicamente una fina película de líquido. En la muñeca (que representa la raíz del pulmón), las paredes internas y externas del globo son continuas, como lo son las hojas visceral y parietal de la pleura, que juntas forman el *saco pleural*. Adviértase que el pulmón se halla fuera del saco pleural, aunque rodeado por este, al igual que el puño está rodeado por el globo, pero fuera de este.

El recuadro de la figura 4-30 C también ayuda a comprender el desarrollo de los pulmones y de la pleura. Durante el período embrionario, los pulmones en desarrollo

se invaginan en (crecen hacia) los **conductos pericardioperitoneales,** los precursores de las cavidades pleurales. El *epitelio celómico* invaginado cubre los primordios de los pulmones y se convierte en la pleura visceral de la misma manera en que el globo cubre el puño. El epitelio que reviste las paredes de los conductos pericardioperitoneales forma la pleura parietal. Durante la embriogénesis, las cavidades pleurales se separan de las cavidades pericárdica y peritoneal.

PLEURAS

Cada pulmón está revestido y rodeado por un **saco pleural** seroso que consta de dos membranas continuas: la *pleura visceral,* que cubre los pulmones formando su brillante superficie externa, y la *pleura parietal* que reviste las cavidades pulmonares (fig. 4-30 B y C).

La **cavidad pleural** —el potencial espacio entre las hojas de la pleura— contiene una lámina capilar de **líquido seroso pleural,** que lubrica las superficies pleurales y permite a las hojas de la pleura deslizarse suavemente una sobre otra durante la respiración. La tensión superficial del líquido pleural proporciona la cohesión que mantiene la superficie del pulmón en contacto con la pared torácica; por consiguiente, el pulmón se expande y se llena de aire cuando se expande el tórax y mientras sigue siendo posible el deslizamiento, de modo similar a una capa de agua entre dos placas de vidrio.

La **pleura visceral** (pleura pulmonar) cubre íntimamente al pulmón y se adhiere a todas sus superficies, incluida la situada dentro de las fisuras horizontal y oblicua (figs. 4-30 B y C, y 4-31 A). En el cadáver, la pleura visceral no puede disecarse de la superficie del pulmón. Dota al pulmón de una superficie lisa resbaladiza, permitiéndole moverse libremente sobre la pleura parietal. La pleura visceral se continúa con la pleura parietal en el **hilio del pulmón,** por donde entran y salen de este las diferentes estructuras que forman la *raíz del pulmón* (p. ej., bronquios y vasos pulmonares) (fig. 4-30 C).

La **pleura parietal** reviste las cavidades pulmonares, adhiriéndose de ese modo a la pared torácica, el mediastino y el diafragma. Es más gruesa que la pleura visceral, y en las disecciones quirúrgicas y del cadáver puede separarse de las superficies que cubre. La pleura parietal consta de tres *porciones —costal, mediastínica* y *diafragmática*— y de la *pleura cervical*.

La **porción costal de la pleura parietal** (pleura costal o costovertebral) recubre las superficies internas de la pared torácica (figs. 4-30 B y C, y 4-32). Está separada de la cara interna de la pared torácica (esternón, costillas, cartílagos costales, músculos y membranas intercostales, y los lados de las vértebras torácicas) por la *fascia endotorácica*. Esta fina membrana extrapleural de tejido conectivo laxo forma un plano de separación natural para la separación quirúrgica de la pleura costal de la pared torácica (v. cuadro clínico «Abordaje quirúrgico intratorácico extrapleural»).

La **porción mediastínica de la pleura parietal** (pleura mediastínica) recubre las caras laterales del mediastino, el compartimento de tejidos y órganos que separa las cavidades pulmonares y sus sacos pleurales. Se continúa superiormente en la raíz del cuello como pleura cervical. Se continúa anterior y posteriormente con la pleura costal, e inferiormente con la pleura diafragmática. Superior a la raíz del pulmón, la

pleura mediastínica es una lámina continua que pasa anteroposteriormente entre el esternón y la columna vertebral. En el *hilio del pulmón,* la pleura mediastínica se refleja lateralmente en la raíz del pulmón para hacerse continua con la pleura visceral.

La **porción diafragmática de la pleura parietal** (pleura diafragmática) recubre la cara superior o torácica del diafragma a cada lado del mediastino, excepto a lo largo de sus inserciones costales (orígenes) y donde el diafragma se fusiona con el *pericardio*, la membrana fibroserosa que rodea al corazón (figs. 4-30 B y C, y 4-32). Una fina lámina más elástica de la fascia endotorácica, la **fascia frenicopleural,** conecta la pleura diafragmática con las fibras musculares del diafragma (fig. 4-30 C).

La **pleura cervical** cubre el vértice del pulmón (la parte del pulmón que se extiende superiormente a través de la apertura superior del tórax hacia el interior de la raíz del cuello (figs. 4-30 B y C, y 4-31 A). Es una continuación superior de las porciones costal y mediastínica de la pleura parietal. La pleura cervical forma una cúpula en forma de copa **(cúpula pleural)** sobre el vértice que alcanza su cima 2-3 cm por encima del nivel del tercio medio de la clavícula y a la altura del cuello de la 1.ª costilla. La pleura cervical está reforzada por una extensión fibrosa de la fascia endotorácica, la **membrana suprapleural** (fascia de Sibson). La membrana se inserta en el borde interno de la 1.ª costilla y en el proceso transverso de la vértebra C7 (fig. 4-30 C).

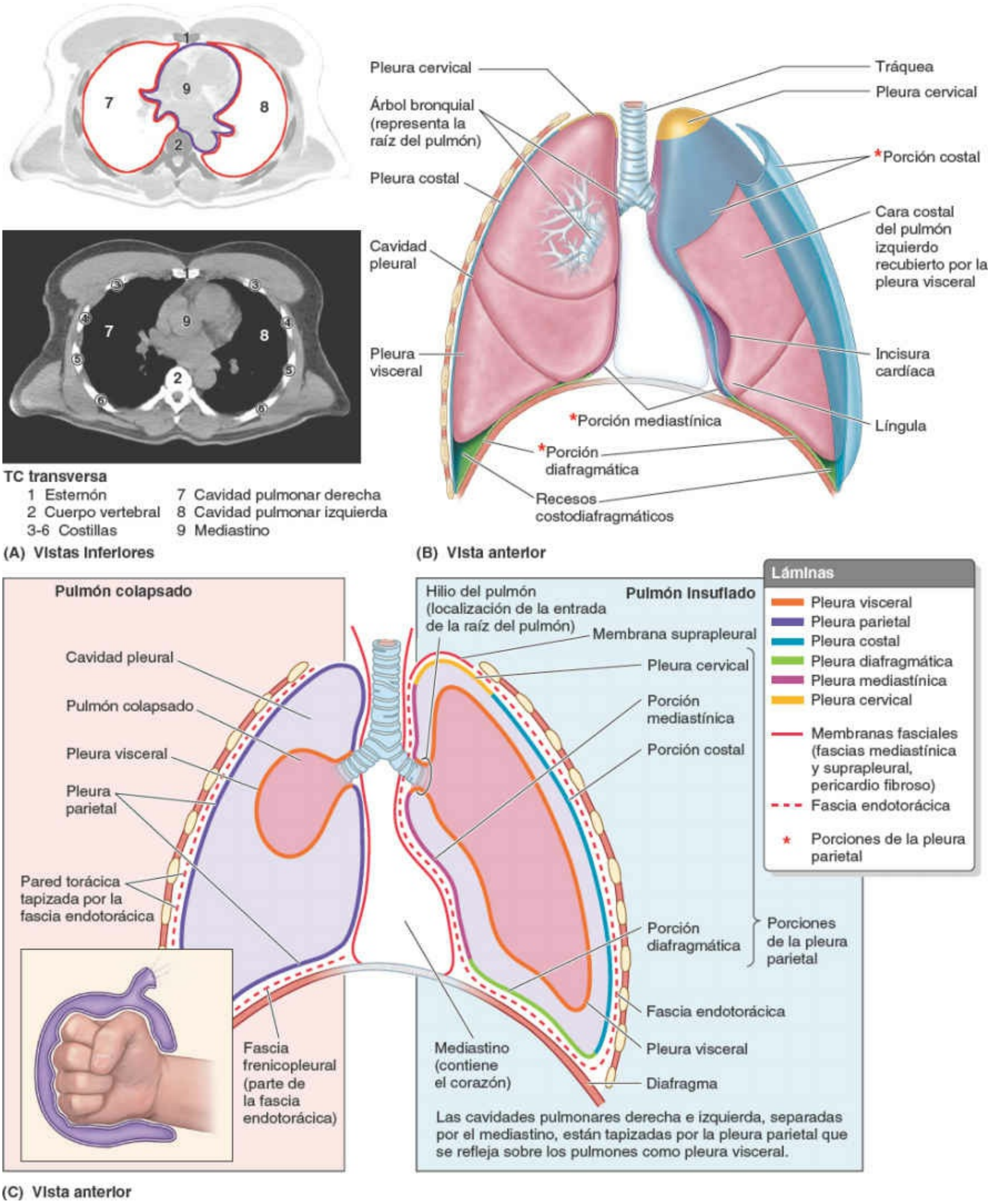

FIGURA 4-30. Divisiones de la cavidad torácica y revestimiento de las cavidades pulmonares. A) La TC y el diagrama interpretativo superior corresponden a vistas de un corte transversal de la cavidad torácica que muestran su forma arriñonada, debido a la protrusión de los cuerpos vertebrales, y su división en tres compartimentos. Los diagramas en tres dimensiones **(B)** y del corte transversal **(C)** muestran los revestimientos de las cavidades pleurales y los pulmones (pleuras). Cada pulmón está envuelto por la hoja interna de un saco cerrado que ha sido invaginado por el pulmón. *Recuadro:* un puño que invagina un globo ligeramente desinflado muestra la relación del pulmón (representado por el puño) con las paredes del saco pleural (hojas parietal y visceral de la pleura).

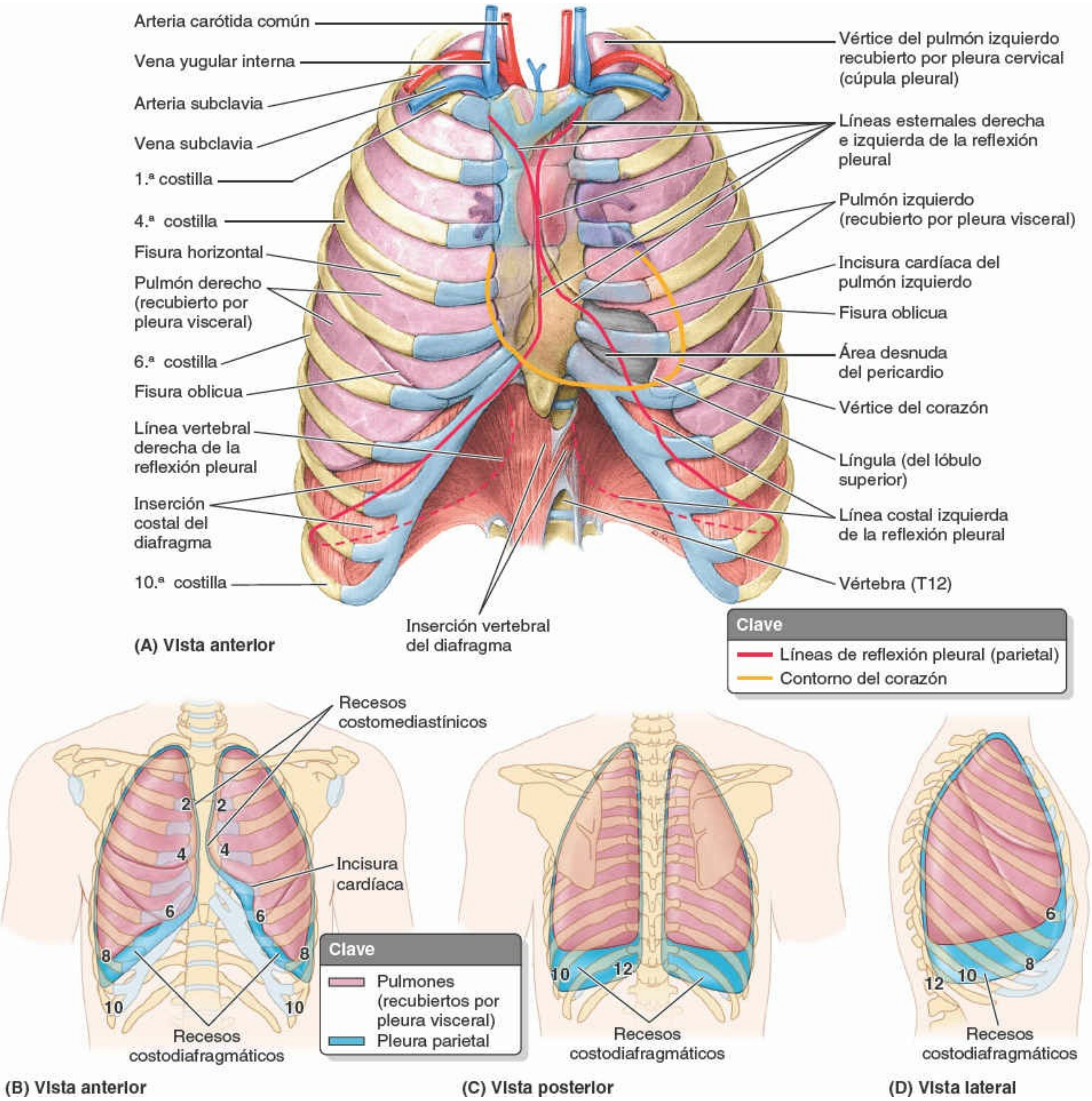

FIGURA 4-31. Relación entre el contenido torácico y los revestimientos de la caja torácica. A) Los vértices de los pulmones y la pleura cervical se extienden dentro del cuello. La reflexión esternal izquierda de la pleura parietal y el borde anterior del pulmón izquierdo se desvían del plano medio, sorteando el área del corazón, situándose adyacentes a la pared torácica anterior. En esta «área desnuda» el saco pericárdico es accesible con una aguja de punción, con un riesgo pequeño de pinchar la cavidad pleural o el pulmón. **B** a **D)** Se muestran las formas de los pulmones y los sacos pleurales más grandes que los rodean durante la respiración no forzada. Los recesos costodiafragmáticos, no ocupados por los pulmones, es donde se acumula el exudado pleural cuando el cuerpo está en posición erecta. El contorno de la fisura horizontal del pulmón derecho es claramente paralelo a la 4.ª costilla. Las costillas se identifican por sus números.

Las líneas relativamente abruptas a lo largo de las cuales la pleura parietal cambia de dirección (se refleja) desde una a otra pared de la cavidad pleural son las *líneas de reflexión pleural* (figs. 4-31 y 4-32). Tres líneas de reflexión pleural delimitan la extensión de las cavidades pulmonares de cada lado: las líneas *esternal, costal* y *diafragmática*. Los contornos de las cavidades pulmonares derecha e izquierda son asimétricos (es decir, no son imágenes especulares el uno del otro) debido a que el corazón está girado y se extiende hacia el lado izquierdo, dejando una impronta mayor en la cavidad izquierda que en la derecha.

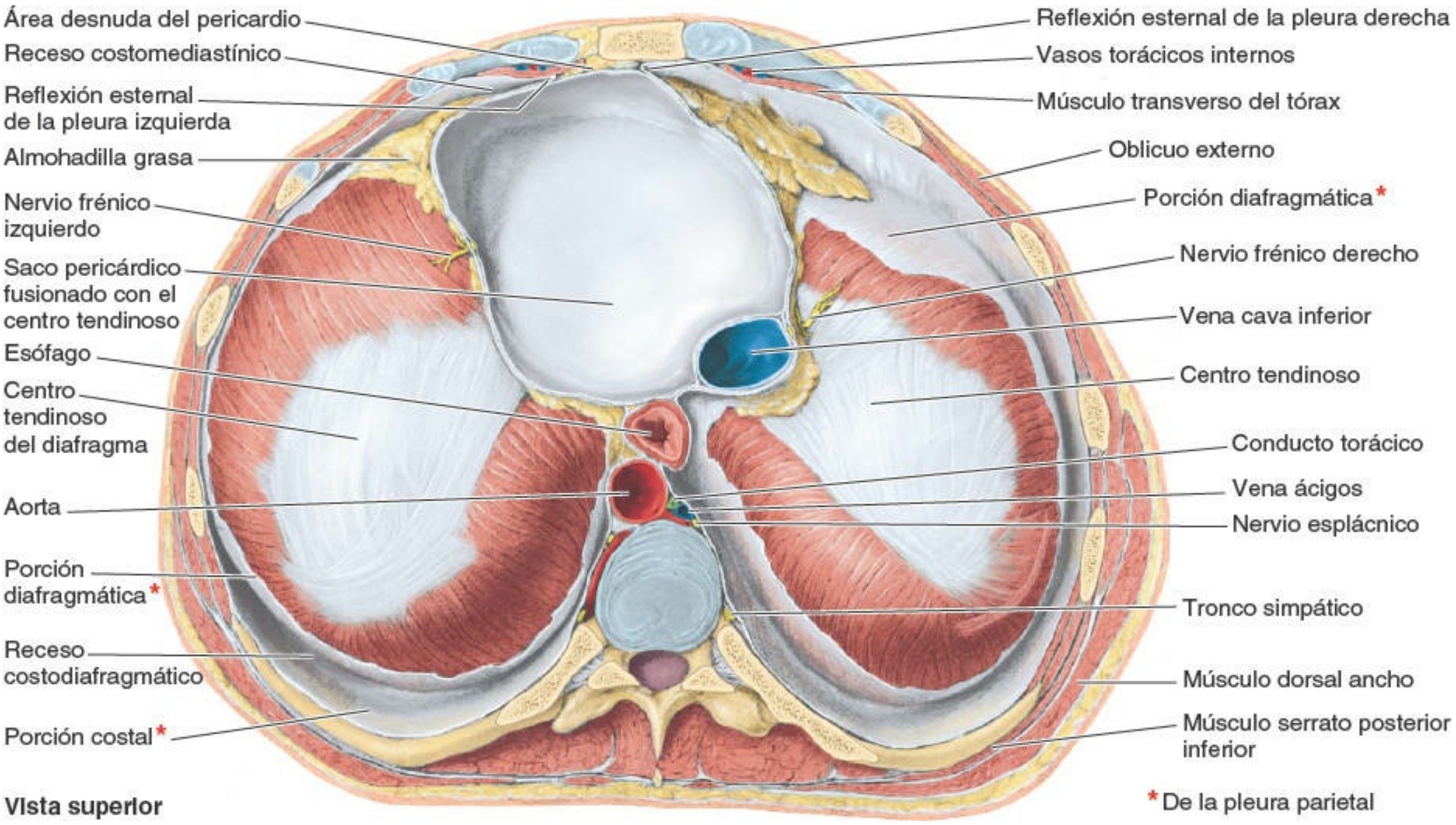

FIGURA 4-32. Diafragma, base de las cavidades pulmonares y recesos costodiafragmáticos. La mayor parte de la pleura diafragmática ha sido eliminada. A este nivel, el mediastino consta de saco pericárdico (mediastino medio) y mediastino posterior, que contiene principalmente el esófago y la aorta. El profundo surco alrededor de la convexidad del diafragma es el receso costodiafragmático, revestido por la pleura parietal. Anteriormente a este nivel, entre el corazón y la pared torácica se sitúan el pericardio y el receso costomediastínico, y entre las reflexiones esternales de la pleura un área ocupada sólo por pericardio (área desnuda).

La desviación del corazón hacia el lado izquierdo afecta sobre todo a las **líneas de reflexión pleural esternales derecha** e **izquierda,** que son asimétricas. Las líneas esternales son agudas o abruptas y aparecen donde la pleura costal se continúa anteriormente con la pleura mediastínica. Empezando superiormente desde las cúpulas (fig. 4-31 A), las líneas de reflexión esternales derecha e izquierda discurren a nivel inferomedial, pasando posteriores a las articulaciones esternoclaviculares para encontrarse en la línea media anterior, posterior al esternón al nivel de su ángulo. Entre los niveles de los cartílagos costales 2.º-4.º, las líneas derecha e izquierda descienden en contacto. Los sacos pleurales incluso pueden solaparse uno con otro.

La *línea de reflexión pleural esternal del lado derecho* continúa inferiormente en la línea media anterior hacia la cara posterior del proceso xifoides (al nivel del 6.º cartílago costal), donde gira lateralmente (fig. 4-31). La *línea de reflexión esternal en el lado izquierdo*, sin embargo, desciende en la línea media anterior sólo hasta el nivel del 4.º cartílago costal. Aquí pasa hacia el borde izquierdo del esternón y continúa inferiormente hasta el 6.º cartílago costal, creando una incisura poco profunda a medida que discurre lateral hacia un área de contacto directo entre el pericardio (saco del corazón) y la pared torácica anterior. Esta incisura poco profunda en el saco pleural y el «área desnuda» de contacto del pericardio con la pared anterior (figs. 4-31 y 4-32) es importante para la *pericardiocentesis* (v. cuadro clínico «Pericardiocentesis»).

Las **líneas de reflexión pleural costal** son continuaciones agudas de las líneas esternales y se encuentran donde la pleura costal se continúa con la pleura

diafragmática inferiormente. La línea costal derecha avanza lateralmente desde la línea media anterior. Sin embargo, y debido a la existencia del área desnuda del pericardio en el lado izquierdo, la línea costal izquierda comienza en la línea medioclavicular; por lo demás, las líneas costales derecha e izquierda son simétricas y avanzan lateralmente, posteriormente, y después medialmente, pasando de forma oblicua a través de la 8.º costilla en la línea medioclavicular y la 10.ª costilla en la línea axilar media, haciéndose continuas posteriormente con las líneas vertebrales en los cuellos de las costillas 12.ª inferior a ellas.

Las **líneas de reflexión pleural vertebrales** son mucho más redondeadas, y son reflexiones graduales que se encuentran donde la pleura costal se continúa con la pleura mediastínica posteriormente. Estas líneas son paralelas a la columna vertebral y discurren en los planos paravertebrales desde el nivel de T1 hasta T12, donde continúan con las líneas costales.

Durante la espiración, los pulmones no ocupan por completo las cavidades pleurales; de este modo, la pleura diafragmática periférica está en contacto con las porciones más inferiores de la pleura costal. Los espacios pleurales potenciales en esa zona se denominan **recesos costodiafragmáticos,** unos «surcos» revestidos de pleura que rodean la convexidad superior del diafragma dentro de la pared torácica (figs. 4-30 B, 4-32 y 4-33 C). Unos recesos pleurales similares, pero de menor tamaño, se localizan posteriores al esternón, donde la pleura costal está en contacto con la pleura mediastínica. Los espacios potenciales de esa zona se denominan recesos costomediastínicos. El receso izquierdo es mayor (menos ocupado) debido a que la *incisura cardíaca* del pulmón izquierdo es más pronunciada que la incisura correspondiente en el saco pleural. Durante la inspiración profunda, los *bordes inferiores de los pulmones* se desplazan a mayor distancia en el interior de los recesos pleurales, y se retiran de ellos durante la espiración (fig. 4-33 B y C).

PULMONES

Los **pulmones** son los órganos vitales de la respiración. Su función principal es oxigenar la sangre poniendo el aire inspirado en estrecha relación con la sangre venosa de los capilares pulmonares. Aunque los pulmones de un cadáver pueden estar contraídos, firmes al tacto y descoloridos, los pulmones sanos de un individuo vivo normalmente son ligeros, blandos y esponjosos, y ocupan por completo las cavidades pulmonares. También son elásticos y se retraen alrededor de un tercio de su tamaño cuando se abre la cavidad torácica (fig. 4-30 C). Los pulmones están separados uno de otro por el mediastino. Cada pulmón tiene (figs. 4-33 y 4-34):

- Un **vértice,** el extremo superior romo del pulmón que asciende por encima del nivel de la 1.ª costilla hacia el interior de la raíz del cuello, que está cubierto por pleura cervical.

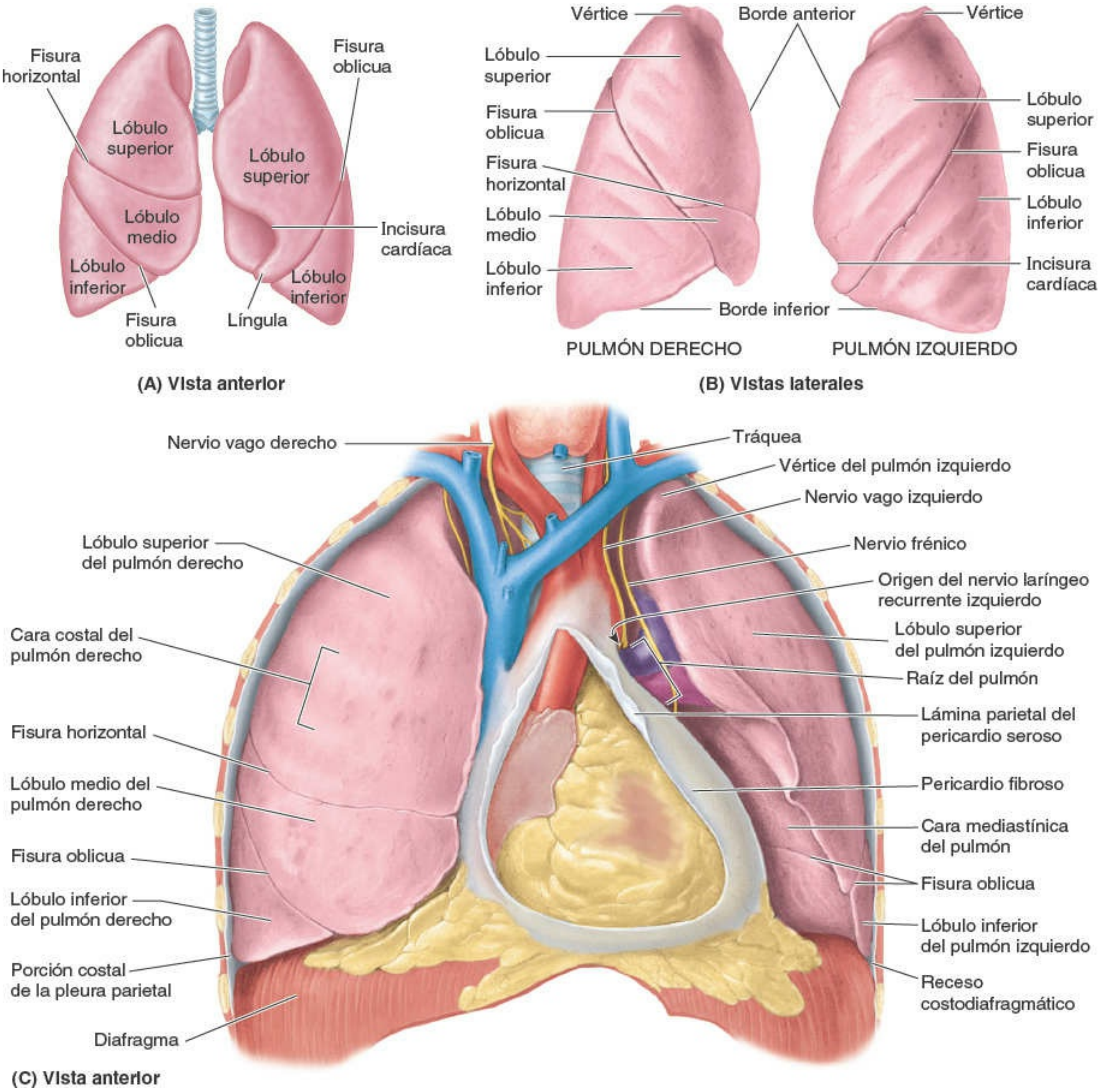

FIGURA 4-33. Caras costales de los pulmones. Se muestran los pulmones aislados en vistas anterior **(A)** y laterales **(B),** en las cuales pueden verse los lóbulos y fisuras. **C)** El corazón y los pulmones se muestran *in situ*. El pulmón izquierdo está retraído para ver el corazón (recubierto por el pericardio fibroso), revelando el nervio frénico al pasar anteriormente a la raíz del pulmón, mientras que el nervio vago (NC X) pasa posteriormente a dicha raíz. El lóbulo superior del pulmón izquierdo en **C** es una variación que no tiene marcada la incisura cardíaca ni la língula.

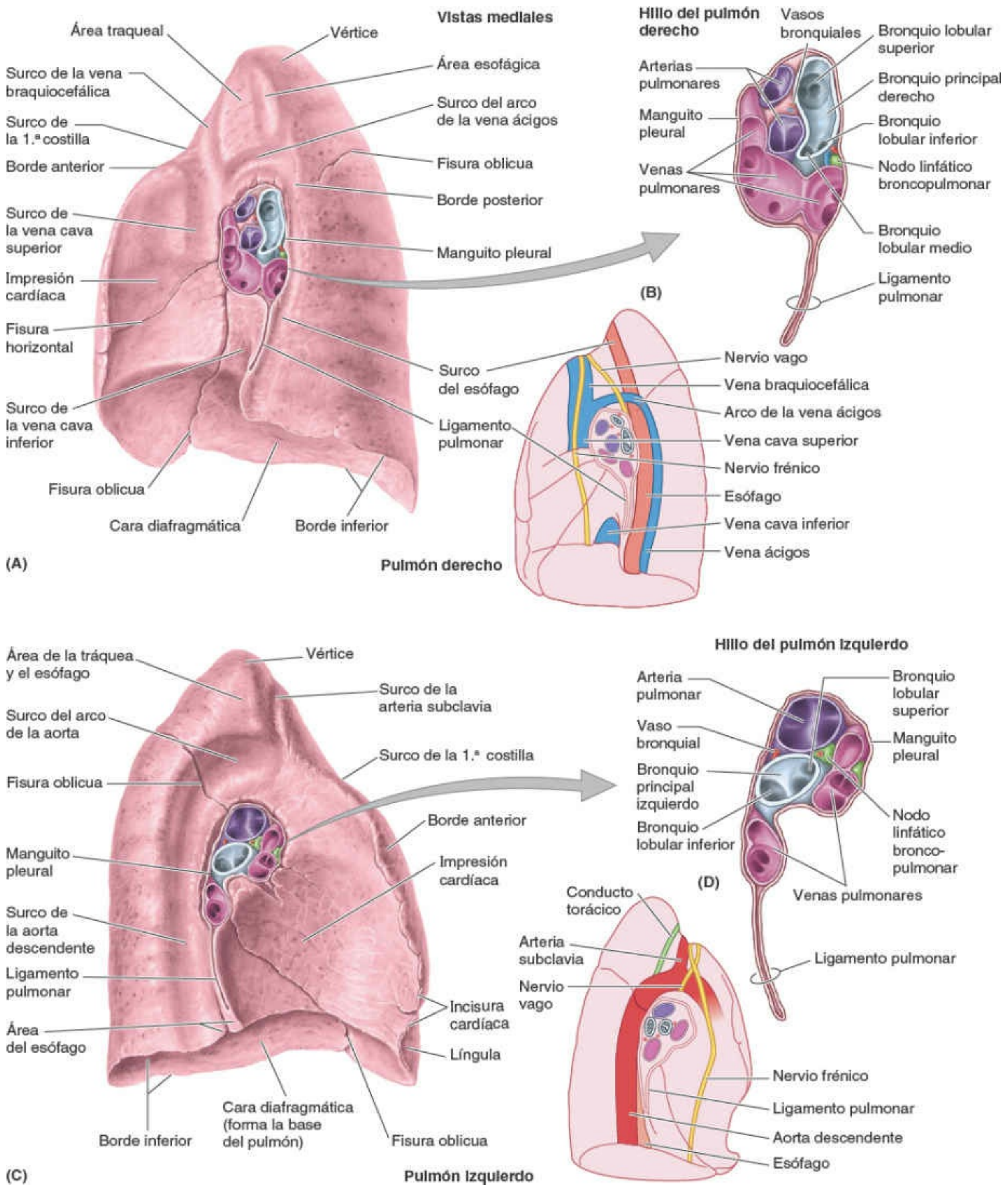

FIGURA 4-34. Caras mediastínicas e hilios de los pulmones. En los pulmones embalsamados se forman impresiones por contacto con estructuras adyacentes. Superior a la raíz del pulmón derecho **(A)** se forma un surco cuando el arco de la vena ácigos pasa anteriormente para entrar en la vena cava superior; mientras que en el pulmón izquierdo **(C)** se forma un surco parecido, pero más grande, superior a la raíz, donde la aorta se arquea posteriormente y desciende como aorta torácica. El hilio de cada pulmón se centra en la cara mediastínica. En el hilio **(B, D),** la raíz de cada pulmón está rodeada por un manguito pleural que desciende inferior a la raíz como ligamento pulmonar. Las venas pulmonares son las más anteriores e inferiores en la raíz, mientras que los bronquios se sitúan central y posteriormente.

- Una **base,** la superficie inferior cóncava del pulmón, opuesta al vértice, que descansa y se acomoda sobre la cúpula homolateral del diafragma.
- Dos o tres *lóbulos*, creados por una o dos *fisuras*.

- Tres *caras* (costal, mediastínica y diafragmática).
- Tres *bordes* (anterior, inferior y posterior).

El **pulmón derecho** presenta unas **fisuras oblicua derecha** y **horizontal** que lo dividen en tres **lóbulos derechos: superior, medio** e **inferior.** El pulmón derecho es más grande y pesado que el izquierdo, aunque es más corto y ancho debido a que la cúpula derecha del diafragma es más alta y el corazón y el pericardio protruyen más hacia la izquierda. El *borde anterior del pulmón derecho* es relativamente recto. El **pulmón izquierdo** tiene una única **fisura oblicua izquierda** que lo divide en dos **lóbulos izquierdos**, **superior** e **inferior.** El *borde anterior del pulmón izquierdo* presenta una profunda **incisura cardíaca,** una hendidura debida a la desviación hacia el lado izquierdo del vértice del corazón. Esta incisura deprime fundamentalmente la cara anteroinferior del lóbulo superior. A menudo, esta hendidura crea una prolongación delgada, en la porción más inferior y anterior del lóbulo izquierdo, en forma de lengua, la **língula,** que se extiende por debajo de la incisura cardíaca y se desliza hacia dentro y hacia fuera del receso costomediastínico durante la inspiración y la espiración (figs. 4-30 B, 4-31 A y 4-34 C).

Los pulmones de un cadáver embalsamado, normalmente firmes al tacto, muestran las impresiones formadas por las estructuras adyacentes a él, como las costillas, el corazón y los grandes vasos (figs. 4-33 A y 4-34 A y C). Estas marcas proporcionan indicios de las relaciones de los pulmones; sin embargo, sólo las impresiones cardíacas son evidentes durante la cirugía y en el cadáver fresco.

La **cara costal del pulmón** es grande, lisa y convexa. Está relacionada con la pleura costal, que la separa de las costillas, los cartílagos costales y los músculos intercostales íntimos (v. fig. 4-33 C). La porción posterior de la cara costal se relaciona con los cuerpos de las vértebras torácicas y en ocasiones se denomina *porción vertebral de la cara costal*.

La **cara mediastínica del pulmón** es cóncava debido a su relación con el mediastino medio, que contiene el pericardio y el corazón (fig. 4-34). La cara mediastínica incluye el *hilio*, que recibe la raíz del pulmón. En el cadáver embalsamado se observa un *surco del esófago* y una *impresión cardíaca del corazón* en la cara mediastínica del pulmón derecho. Debido a que dos tercios del corazón se sitúan a la izquierda de la línea media, la impresión cardíaca sobre la cara mediastínica del pulmón izquierdo es mucho más grande. Esta cara del pulmón izquierdo también muestra el surco continuo y prominente del *arco de la aorta* y la *aorta descendente*, así como el surco más pequeño del esófago (fig. 4-34 C).

La **cara diafragmática del pulmón,** que también es cóncava, forma la **base del pulmón,** que descansa sobre la cúpula del diafragma. La concavidad es más profunda en el pulmón derecho debido a la posición más alta de la cúpula derecha, que recubre el hígado. Lateralmente y posteriormente, la cara diafragmática está limitada por un margen agudo y fino (borde inferior) que se proyecta en el *receso costodiafragmático* de la pleura (figs. 4-33 C y 4-34).

El **borde anterior del pulmón** es donde las caras costal y mediastínica se encuentran anteriormente y cubren el corazón. La incisura cardíaca indenta este borde del pulmón izquierdo. El **borde inferior del pulmón** circunscribe la cara

diafragmática del pulmón y separa esta cara de las caras costal y mediastínica. El **borde posterior del pulmón** es donde las caras costal y mediastínica se encuentran posteriormente; es amplio y redondeado y se sitúa en la cavidad formada en el lado de la región torácica de la columna vertebral.

Los pulmones se fijan al mediastino por las **raíces de los pulmones** —esto es, los bronquios (y los vasos bronquiales asociados), las arterias pulmonares, las venas pulmonares superiores e inferiores, los plexos nerviosos pulmonares (simpático, parasimpático y fibras aferentes viscerales) y los vasos linfáticos (fig. 4-34). Si se secciona la raíz del pulmón antes de (medial a) la ramificación del bronquio principal (primario) y la arteria pulmonar, su disposición habitual es:

- La *arteria pulmonar* está más superior en la raíz izquierda (el bronquio lobular superior, o bronquio epiarterial, puede estar más superior en la raíz derecha).
- Las *venas pulmonares superiores* e *inferiores* son las más anteriores e inferiores, respectivamente.
- El *bronquio principal* se sitúa contra y aproximadamente en el centro del límite posterior, con los vasos bronquiales discurriendo sobre su superficie externa (normalmente sobre la cara posterior en este punto).

El **hilio del pulmón** es un área en forma de cuña en la cara mediastínica de cada pulmón, por la cual las estructuras que forman la raíz del pulmón entran o salen del pulmón (fig. 4-34 B y D). El hilio («entrada») puede compararse con el área de tierra donde la raíz de una planta entra en el suelo. Medial al hilio, la raíz del pulmón se incluye dentro del área de continuidad entre las hojas parietal y visceral de la pleura —el **manguito pleural** (mesoneumo).

Inferior a la raíz del pulmón, esta continuidad entre la pleura parietal y la visceral forma el **ligamento pulmonar,** que se extiende entre el pulmón y el mediastino, inmediatamente anterior al esófago (fig. 4-34 A a D). El ligamento pulmonar consta de una doble capa de pleura separada por una pequeña cantidad de tejido conectivo. Cuando se corta la raíz del pulmón y este se extirpa, el ligamento pulmonar parece colgar de la raíz. Para visualizar la raíz del pulmón, el manguito pleural que lo rodea y el ligamento pulmonar que cuelga de ella, póngase una bata de laboratorio muy grande y abduzca su miembro superior. Su antebrazo se puede comparar a la raíz del pulmón, y la manga de la bata representa el manguito pleural que la rodea. El ligamento pulmonar se puede comparar con la manga floja que cuelga de su antebrazo. Su muñeca, su mano y sus dedos en abducción representan las estructuras ramificadas de la raíz —los bronquios y los vasos pulmonares.

TRÁQUEA Y ÁRBOL BRONQUIAL

Desde su inicio en la *laringe,* las paredes de las vías respiratorias están sostenidas por anillos de cartílago hialino en forma de herradura o de C. La vía respiratoria sublaríngea constituye la **tráquea** y el **árbol bronquial.** La *tráquea* (que se describe con el *mediastino superior,* posteriormente en este capítulo) está situada dentro del mediastino superior. Se bifurca a nivel del plano transverso del tórax (o ángulo del esternón) en **bronquios principales,** uno para cada pulmón, que pasan

inferolateralmente para entrar en los pulmones por los hilios (fig. 4-35 E).

- El **bronquio principal derecho** es más ancho y corto, y discurre más vertical, que el bronquio principal izquierdo cuando pasa directamente hacia el hilio pulmonar.
- El **bronquio principal izquierdo** discurre inferolateralmente, inferior al arco de la aorta y anterior al esófago y la aorta torácica, para alcanzar el hilio pulmonar.

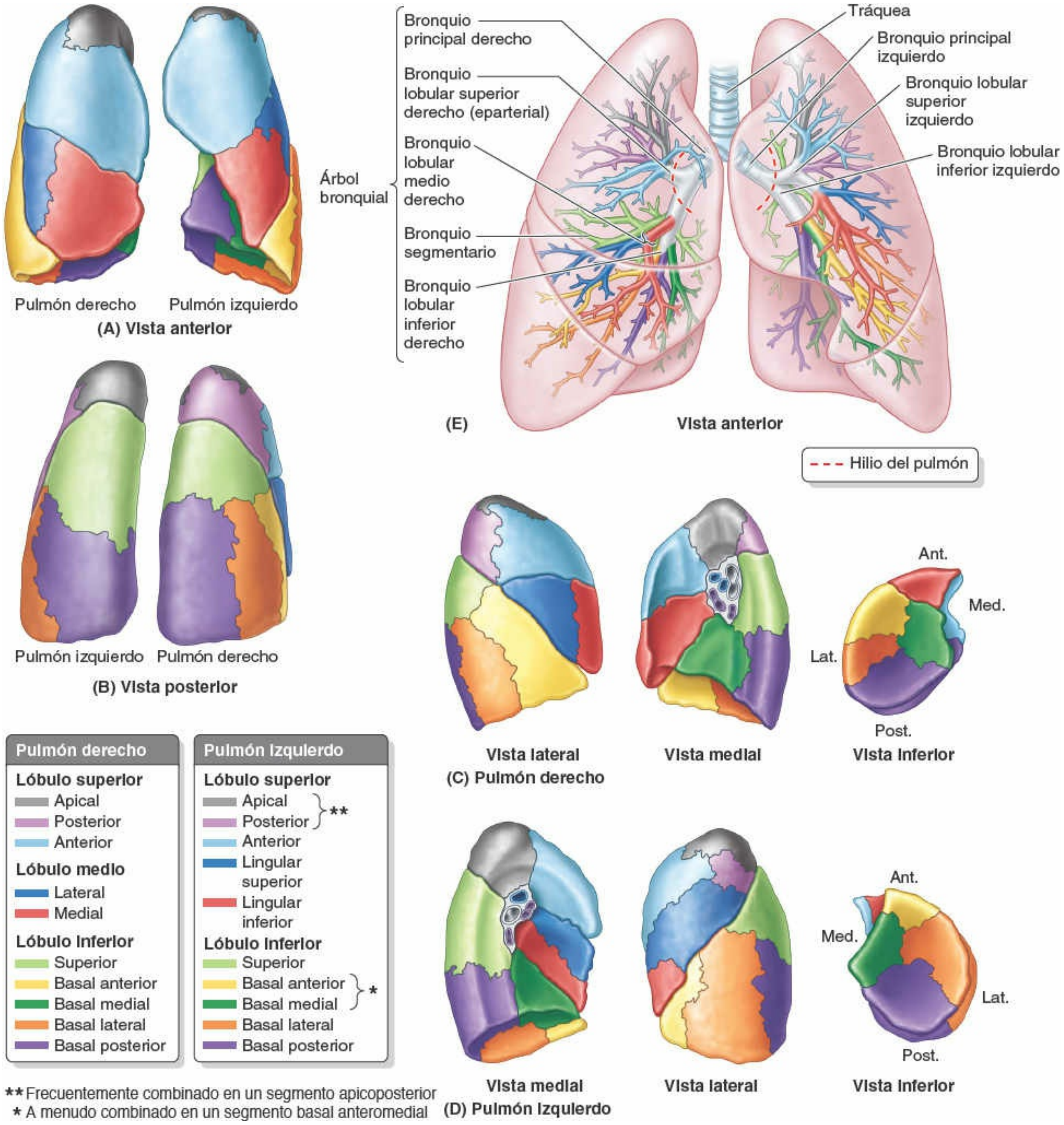

FIGURA 4-35. Árbol bronquial y segmentos broncopulmonares. A a **D)** Los segmentos broncopulmonares se ponen de manifiesto tras la inyección de látex de diferentes colores en cada bronquio segmentario terciario, como se muestra en **E.** El bronquio principal derecho da origen al bronquio lobular superior derecho antes de entrar en el hilio del pulmón.

Dentro de los pulmones, las ramas bronquiales se ramifican de manera constante para formar el árbol bronquial. Adviértase que las *ramas* del árbol bronquial son componentes de la *raíz* de cada pulmón (compuesta por ramas de la arteria pulmonar y venas, así como por los bronquios).

Cada bronquio principal (primario) se divide en **bronquios lobulares** (secundarios), dos en el izquierdo y tres en el derecho, cada uno de los cuales abastece a un lóbulo del pulmón. Cada bronquio lobular se divide en varios **bronquios segmentarios** (terciarios) que abastecen los segmentos broncopulmonares (figs. 4-35 y 4-36).

Los **segmentos broncopulmonares:**

- Son las subdivisiones más grandes de un lóbulo.
- Son segmentos del pulmón de forma piramidal, con sus vértices orientados hacia la raíz del pulmón y sus bases hacia la superficie pleural.

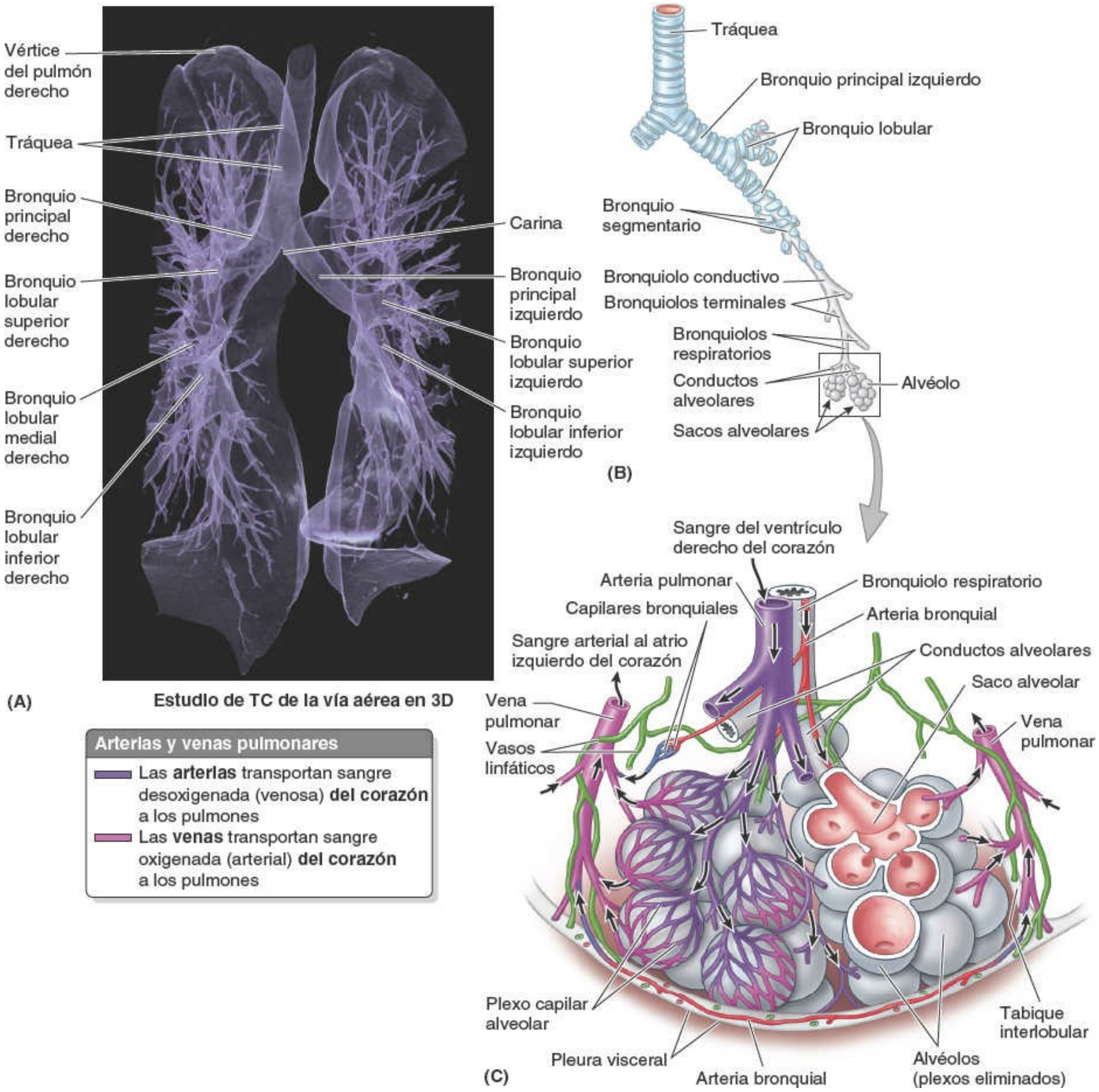

FIGURA 4-36. Estructura interna y organización de los pulmones. A) Estudio de TC de la vía aérea en 3D. **B)** Subdivisiones del árbol bronquial. **C)** Los alvéolos, los bronquios y las arterias pulmonares discurren a la par y se bifurcan al unísono. Las ramas segmentarias (terciarias) abastecen los segmentos broncopulmonares. Cada arteria pulmonar intrasegmentaria, que transporta sangre poco oxigenada, termina en un plexo capilar en las paredes de los sacos alveolares y los alvéolos, donde se intercambian el oxígeno y el dióxido de carbono. Las venas pulmonares intersegmentarias se originan de los capilares pulmonares, y transportan sangre oxigenada al corazón. Las arterias bronquiales se distribuyen a lo largo del árbol bronquial y lo irrigan. Sus ramas más distales irrigan los lechos capilares drenados por las venas pulmonares, así como los de la pleura visceral. De este modo, una cantidad muy pequeña de sangre poco oxigenada drena en las venas pulmonares que transportan sangre muy oxigenada.

- Están separados de los segmentos adyacentes por tabiques de tejido conectivo.
- Están abastecidos independientemente por un bronquio segmentario y una rama terciaria de la arteria pulmonar.

- Se denominan según el bronquio segmentario que los abastece.
- Drenan a través de las porciones intersegmentarias de las venas pulmonares situadas en el tejido conectivo entre segmentos adyacentes a los que drenan.
- Normalmente son de 18 a 20 (10 en el pulmón derecho: 8-10 en el pulmón izquierdo, dependiendo de la combinación de segmentos).
- Son quirúrgicamente resecables.

Más allá de los bronquios segmentarios terciarios (v. fig. 4-35 B) hay de 20 a 25 generaciones de ramificaciones, *bronquiolos de conducción*, que finalmente dan lugar a los **bronquiolos terminales,** los bronquiolos de conducción más pequeños (fig. 4-36). Los **bronquiolos** carecen de cartílago en sus paredes. Los **bronquiolos de conducción** transportan aire, pero no poseen glándulas ni alvéolos. Cada bronquiolo terminal da origen a varias generaciones de **bronquiolos respiratorios,** que se caracterizan por la presencia dispersa de evaginaciones saculares de paredes finas (los alvéolos) que se extienden desde su luz. Los **alvéolos pulmonares** constituyen la unidad estructural básica de intercambio de gases en el pulmón. Debido a la presencia de los alvéolos, los bronquiolos respiratorios están implicados tanto en el transporte de aire como en el intercambio de gases. Cada bronquiolo respiratorio da origen a 2-11 *conductos alveolares*, cada uno de los cuales origina a su vez 5-6 sacos alveolares. Los **conductos alveolares** son vías respiratorias alargadas, densamente revestidas de alvéolos, que conducen a unos espacios comunes, los **sacos alveolares,** en los cuales se abren los racimos de alvéolos. Se desarrollan nuevos alvéolos hasta aproximadamente los 8 años de edad, momento en que hay unos 300 millones de alvéolos.

VASCULARIZACIÓN DE LOS PULMONES Y LAS PLEURAS

Cada pulmón tiene una arteria pulmonar que lo irriga y dos venas pulmonares que drenan la sangre procedente de él (fig. 4-37). Las **arterias pulmonares derecha** e **izquierda** se originan del *tronco pulmonar* a nivel del *ángulo esternal* y transportan sangre pobre en oxígeno («venosa») hacia los pulmones para su oxigenación. (En las ilustraciones anatómicas suelen colorearse en azul, como las venas.) Cada arteria pulmonar pasa a formar parte de la raíz del pulmón correspondiente y se divide secundariamente en **arterias lobulares.** Las *arterias lobulares superiores derecha* e *izquierda* para el lóbulo superior se originan primero, antes de entrar en el hilio. Continuando dentro del pulmón, la arteria desciende posterolateral al bronquio principal como *arteria lobular inferior del pulmón izquierdo* y como una arteria intermedia que se dividirá en *arterias lobulares inferior* y *media del pulmón derecho*. Las arterias lobulares se dividen en **arterias segmentarias** terciarias. Las arterias y los bronquios están emparejados en el pulmón, se ramifican simultáneamente y recorren caminos paralelos. En consecuencia, un par formado por una arteria lobular y un bronquio lobular secundarios abastecen cada lóbulo, y un par formado por una arteria segmentaria y un bronquio segmentario terciarios abastecen cada segmento broncopulmonar del pulmón, con la arteria situada, normalmente, en la cara anterior del bronquio correspondiente.

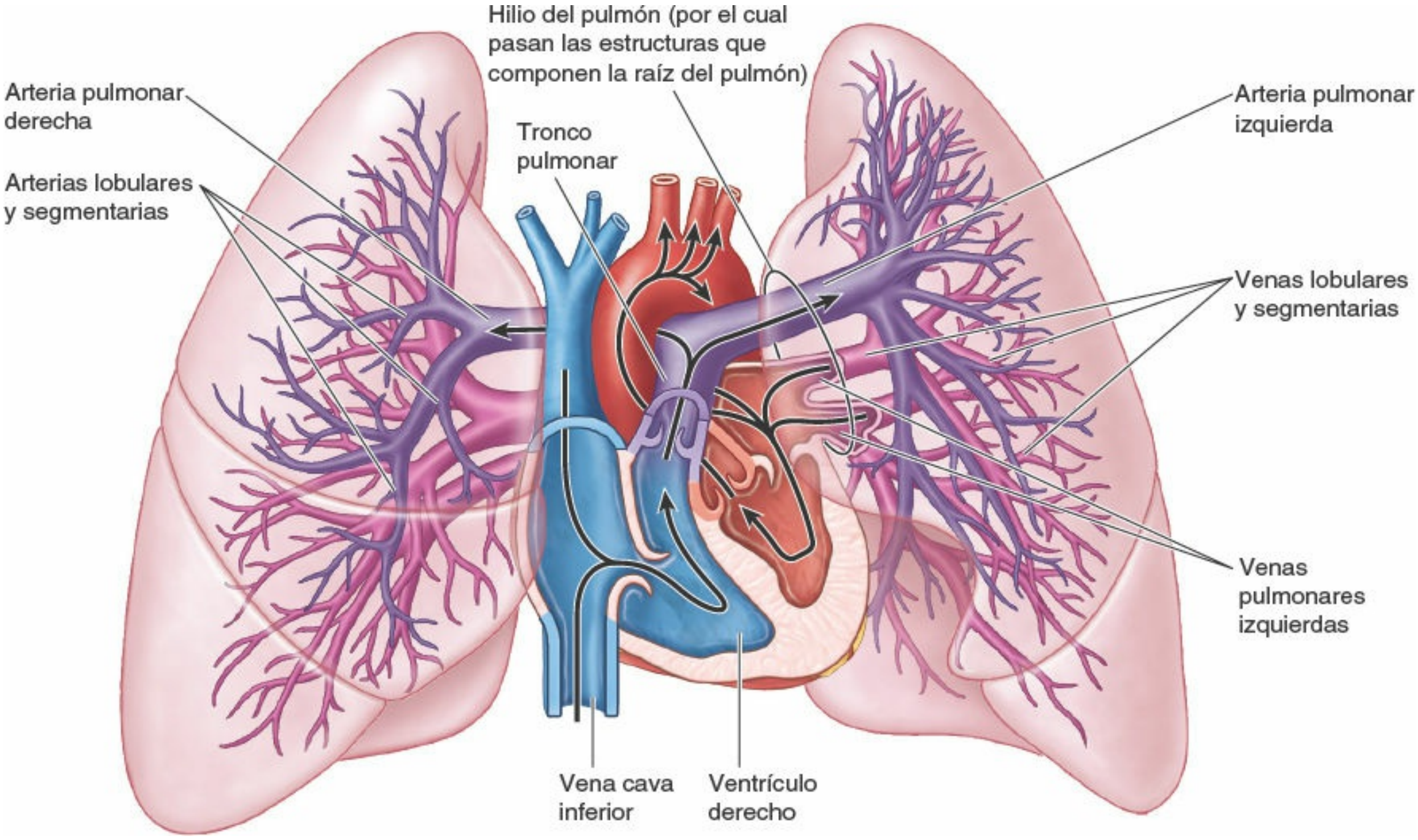

FIGURA 4-37. Circulación pulmonar. Aunque las relaciones intrapulmonares se muestran con exactitud, la separación de los vasos de la raíz del pulmón se ha exagerado en la región hiliar para ver cómo entran y salen del pulmón. Obsérvese que la arteria pulmonar derecha pasa bajo el arco de la aorta para alcanzar el pulmón derecho, y que la arteria pulmonar izquierda se sitúa completamente a la izquierda del arco.

Dos *venas pulmonares,* una **vena pulmonar superior** e **inferior** en cada lado, transportan sangre rica en oxígeno («arterial») desde los correspondientes lóbulos de cada pulmón hasta el atrio izquierdo del corazón. La **vena lobular media** es tributaria de la vena pulmonar superior derecha. (En las ilustraciones anatómicas, las venas pulmonares suelen colorearse de rojo o violeta, como las arterias.) Las venas pulmonares siguen en el pulmón un curso independiente de las arterias y los bronquios, discurriendo entre y recibiendo sangre desde los segmentos broncopulmonares adyacentes a medida que se dirigen hacia el hilio. Excepto en la región central, perihiliar, del pulmón, las venas procedentes de la pleura visceral y de la circulación venosa bronquial drenan en las venas pulmonares, un volumen de sangre poco oxigenada relativamente pequeño que entra en el gran volumen de sangre bien oxigenada que retorna al corazón. Las venas de la pleura parietal se unen a las venas sistémicas en las partes adyacentes de la pared torácica.

Las **arterias bronquiales** proporcionan sangre para nutrir las estructuras que componen la raíz de los pulmones, los tejidos de sostén de los pulmones y la pleura visceral (fig. 4-38 A). Las dos **arterias bronquiales izquierdas** normalmente se originan de forma directa en la aorta torácica. La única **arteria bronquial derecha** puede originarse también directamente de la aorta. Sin embargo, es más frecuente que se origine indirectamente, bien de la porción proximal de una de las arterias intercostales posteriores superiores (en general de la 3.ª arteria intercostal posterior derecha) o bien de un tronco común con la arteria bronquial superior izquierda.

Las pequeñas arterias bronquiales dan ramas para la parte superior del esófago y luego discurren, típicamente, a lo largo de las caras posteriores de los bronquios principales, irrigando a estos y sus ramas hasta los bronquiolos respiratorios. (Sin

embargo, hay variaciones como las que se muestran en las figs. 4-63 y 4-69, que representan la disección de un cadáver.) Las ramas más distales de las arterias bronquiales se anastomosan con ramas de las arterias pulmonares en las paredes de los bronquiolos y en la pleura visceral. La pleura parietal es irrigada por las arterias que irrigan la pared torácica.

Las **venas bronquiales** (fig. 4-38 B) drenan sólo una parte de la sangre aportada a los pulmones por las arterias bronquiales, principalmente aquella que se distribuye hacia la porción más proximal de la raíz de los pulmones o cerca de esta. El resto de la sangre es drenada por las venas pulmonares, específicamente la que procede de la pleura visceral, las regiones más periféricas del pulmón y los componentes distales de la raíz del pulmón. La *vena bronquial derecha* drena en la *vena ácigos*, mientras que la *vena bronquial izquierda* drena en la *vena hemiácigos accesoria* o en la *vena intercostal superior izquierda.* Las venas bronquiales reciben también algo de sangre de las venas esofágicas.

Los **plexos linfáticos pulmonares** se comunican libremente (fig. 4-39). El **plexo linfático superficial (subpleural)** se sitúa profundo a la pleura visceral y drena el parénquima (tejido) pulmonar y la pleura visceral. Los vasos linfáticos de este plexo superficial drenan en los **nódulos linfáticos broncopulmonares** (nódulos linfáticos hiliares) en la región del hilio pulmonar.

El **plexo linfático broncopulmonar profundo** se localiza en la submucosa de los bronquios y en el tejido conectivo peribronquial. Está dedicado principalmente al drenaje de las estructuras que forman la raíz del pulmón. Los vasos linfáticos de este plexo profundo drenan inicialmente en los **nódulos linfáticos pulmonares** intrínsecos, situados a lo largo de los bronquios lobulares. Los vasos linfáticos de estos nódulos se continúan siguiendo los vasos bronquiales y pulmonares hasta el hilio del pulmón, donde drenan también en los nódulos linfáticos broncopulmonares. A partir de ellos, la linfa procedente tanto del plexo linfático profundo como del superficial drena en los **nódulos linfáticos traqueobronquiales superiores** e **inferiores,** superior e inferiormente a la bifurcación de la tráquea y los bronquios principales, respectivamente. El pulmón derecho drena sobre todo a través de los sucesivos grupos de nódulos del lado derecho, y el lóbulo superior del pulmón izquierdo drena principalmente a través de los nódulos correspondientes del lado izquierdo. Sin embargo, muchos, aunque no todos, los linfáticos del lóbulo más inferior del pulmón izquierdo drenan en los nódulos traqueobronquiales superiores derechos; a continuación, la linfa sigue la vía de drenaje del lado derecho.

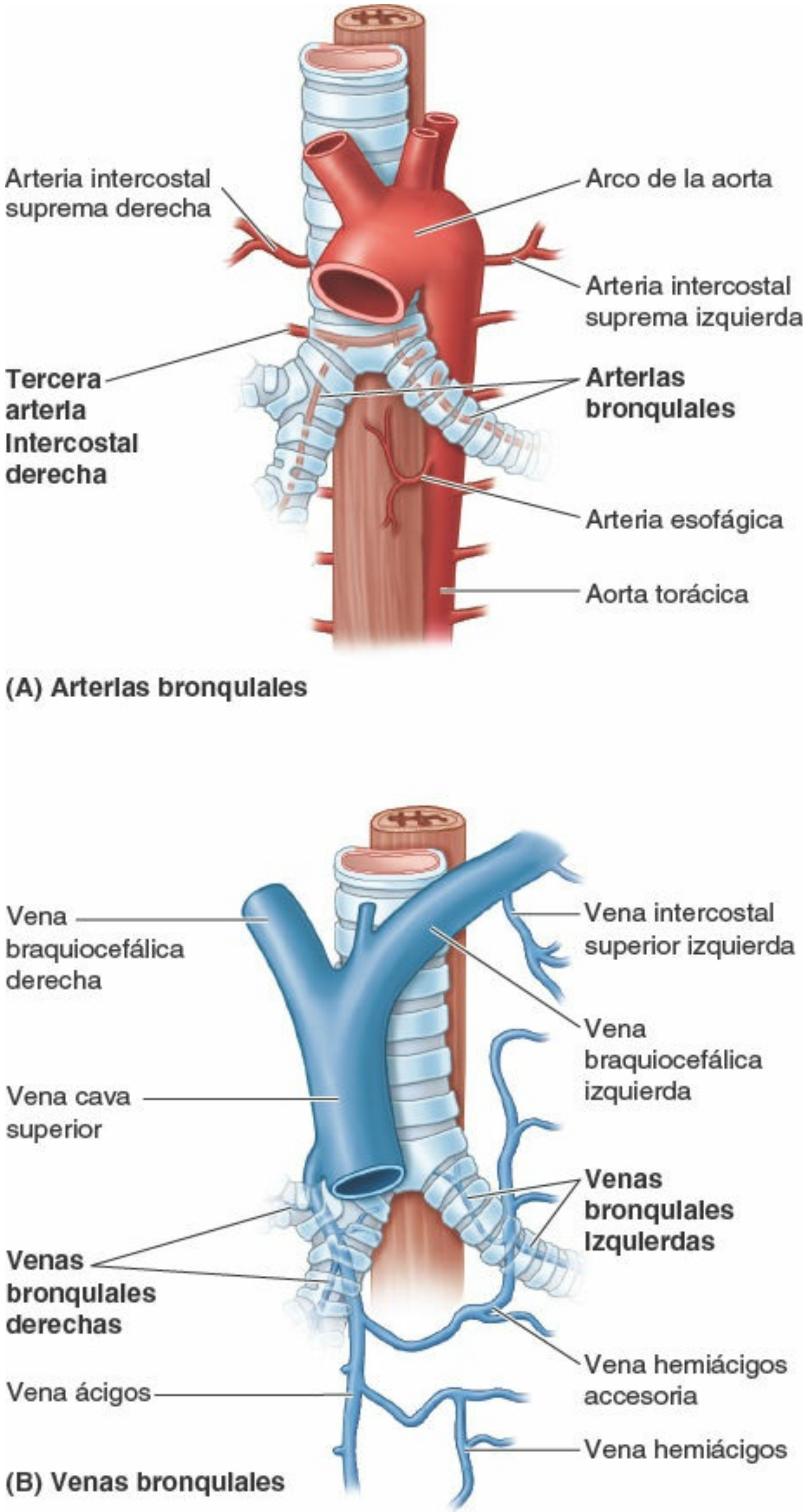

FIGURA 4-38. Arterias y venas bronquiales. A) Las arterias bronquiales irrigan los tejidos de sostén de los pulmones y la pleura visceral. **B)** Las venas bronquiales drenan los lechos capilares más proximales irrigados por las arterias bronquiales; el resto es drenado por las venas pulmonares.

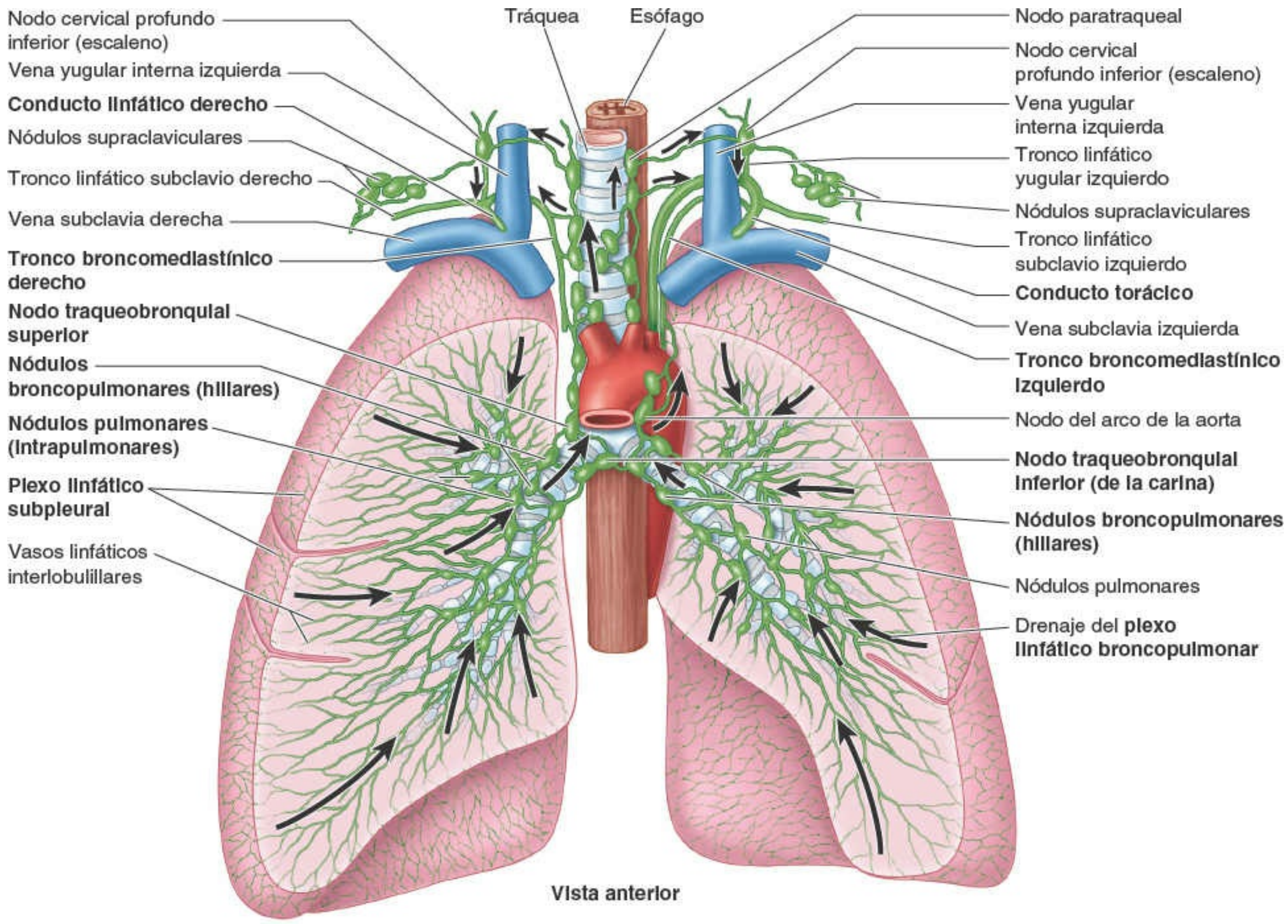

FIGURA 4-39. Drenaje linfático de los pulmones. Los vasos linfáticos tienen su origen en los plexos linfáticos subpleurales superficiales y profundos. Toda la linfa del pulmón sale por la raíz del pulmón y drena en los nódulos linfáticos traqueobronquiales superiores o inferiores. El lóbulo inferior de *ambos* pulmones drena en los nódulos traqueobronquiales inferiores (de la carina) situados centralmente, drenando principalmente en el lado derecho. Los otros lóbulos de cada pulmón drenan sobre todo en los nódulos linfáticos traqueobronquiales superiores homolaterales. Desde aquí, la linfa atraviesa un número variable de nódulos paratraqueales y entra en los troncos broncomediastínicos.

La linfa de los nódulos linfáticos traqueobronquiales pasa a los **troncos linfáticos broncomediastínicos derecho** e **izquierdo,** los principales conductos linfáticos que drenan las vísceras torácicas. Normalmente, estos troncos terminan a cada lado en los *ángulos venosos* (uniones de las venas yugular interna y subclavia); sin embargo, el tronco broncomediastínico derecho puede fusionarse primero con otros troncos linfáticos, convergiendo aquí para formar el corto *conducto linfático derecho*. El tronco broncomediastínico izquierdo puede terminar en el *conducto torácico*. La linfa de la pleura parietal drena en los nódulos linfáticos de la pared torácica (intercostales, paraesternales, mediastínicos y frénicos). Una minoría de los vasos linfáticos de la pleura parietal cervical drena en los nódulos linfáticos axilares.

NERVIOS DE LOS PULMONES Y LAS PLEURAS

Los nervios de los pulmones y la pleura visceral derivan de los **plexos pulmonares** localizados anterior y posteriormente (sobre todo) a las raíces de los pulmones (fig. 4-40). Estas redes nerviosas contienen fibras parasimpáticas, simpáticas y aferentes viscerales.

Las *fibras parasimpáticas* del plexo pulmonar son fibras presinápticas del nervio vago (NC X). Hacen sinapsis con las *células ganglionares parasimpáticas* (cuerpos

celulares de las neuronas postsinápticas) que se localizan en los plexos pulmonares y a lo largo de las ramas del árbol bronquial. Las fibras parasimpáticas son motoras para el músculo liso del árbol bronquial *(broncoconstrictoras)*, inhibidoras para los vasos pulmonares *(vasodilatadoras)* y secretoras para las glándulas del árbol bronquial *(secretomotoras)*.

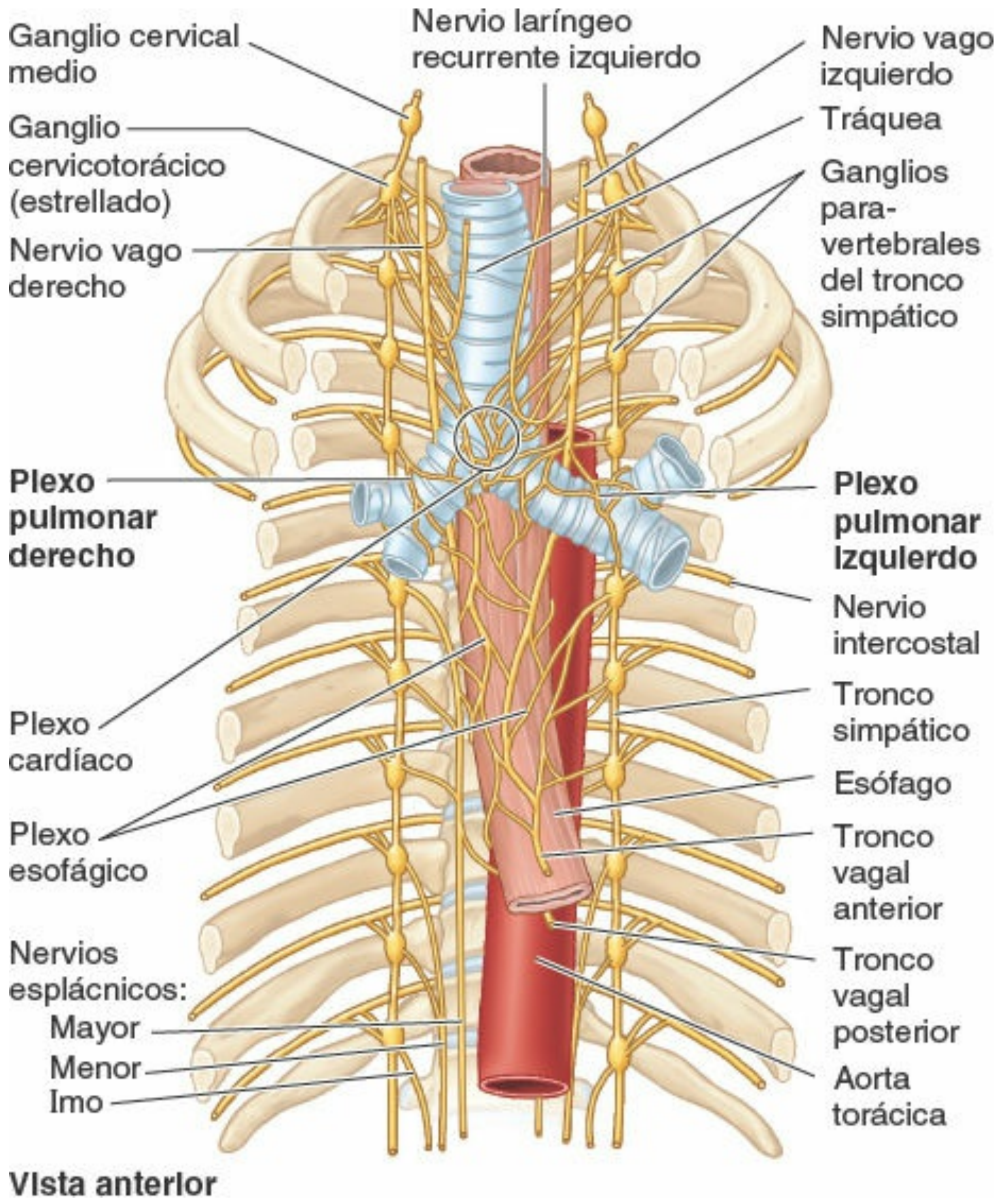

FIGURA 4-40. Nervios de los pulmones y de la pleura visceral. Los plexos pulmonares derecho e izquierdo, anteriores y posteriores a la raíz de los pulmones, reciben aportaciones simpáticas de los troncos simpáticos derecho e izquierdo, y aportaciones parasimpáticas de los nervios vagos (NC X) derecho e izquierdo. Después de aportar fibras al plexo pulmonar posterior, los nervios vagos continúan inferiormente y forman parte del plexo esofágico, a menudo perdiendo su identidad y volviendo después a formarse para constituir los troncos vagales anterior y posterior. Ramos de los plexos pulmonares acompañan a las arterias pulmonares, y especialmente a los bronquios, hasta el interior de los pulmones.

Las *fibras simpáticas* de los plexos pulmonares son fibras postsinápticas. Sus cuerpos celulares *(células ganglionares simpáticas)* están en los *ganglios simpáticos paravertebrales de los troncos simpáticos*. Las fibras simpáticas son inhibidoras para el músculo bronquial *(broncodilatadoras)*, motoras para los vasos pulmonares *(vasoconstrictoras)* e inhibidoras para las glándulas alveolares del árbol bronquial, células epiteliales secretoras de los alvéolos de tipo II (v. fig. 4-36).

Las *fibras aferentes viscerales* de los plexos pulmonares son tanto reflejas (conducen la sensibilidad subconsciente asociada a reflejos que controlan funciones) como nociceptivas (conducen impulsos dolorosos generados en respuesta a estímulos dolorosos o nocivos, como irritantes químicos, isquemia o estiramiento excesivo). Las *fibras aferentes viscerales reflejas* con los cuerpos celulares en el ganglio sensitivo del nervio vago (NC X) acompañan a las fibras parasimpáticas, transportando impulsos centralmente desde las terminaciones nerviosas asociadas con:

- La mucosa bronquial, probablemente en relación con la sensibilidad táctil del reflejo tusígeno.
- Los músculos bronquiales, posiblemente implicados en la percepción del estiramiento.
- El tejido conectivo interalveolar, en asociación con los *reflejos de Hering-Breuer* (mecanismo que tiende a limitar los desplazamientos respiratorios).
- Las arterias, actuando como barorreceptores (receptores sensibles a la presión arterial).
- Las venas pulmonares, actuando como quimiorreceptores (receptores sensibles a las concentraciones de gases en sangre).

Las *fibras aferentes nociceptivas* procedentes de la pleura visceral y los bronquios acompañan a las fibras simpáticas a través del tronco simpático hasta los ganglios sensitivos de los nervios espinales torácicos superiores, mientras que las que proceden de la tráquea acompañan a las fibras parasimpáticas hasta el ganglio sensitivo del nervio vago (NC X).

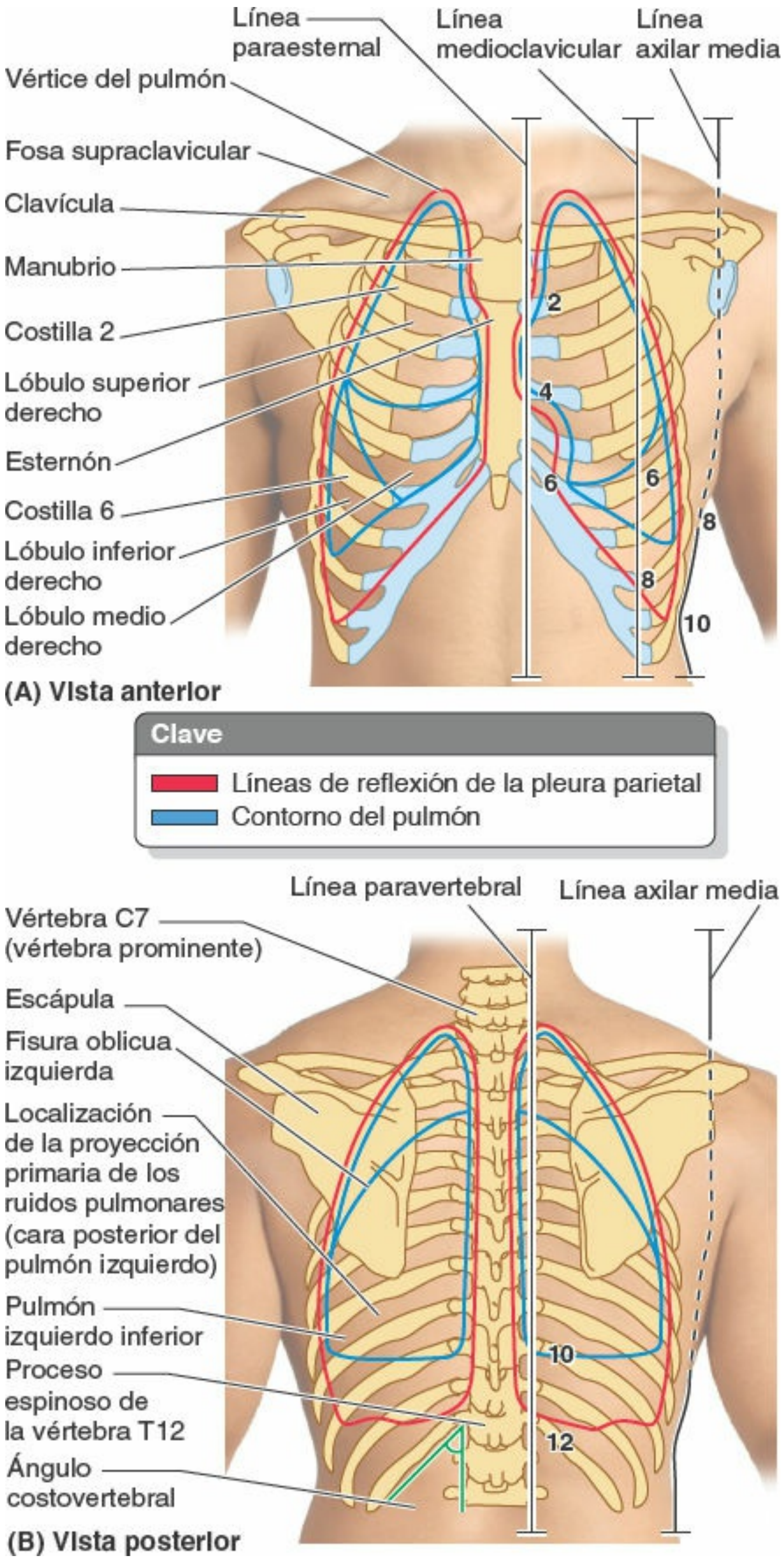

FIGURA 4-41. Anatomía de superficie de las pleuras y los pulmones.

Los *nervios de la pleura parietal* derivan de los nervios intercostales y frénicos. La *pleura costal* y la porción periférica de la *pleura diafragmática* están inervadas

por los *nervios intercostales.* Estos transportan las sensaciones de presión y dolor. La porción central de la pleura diafragmática y la pleura mediastínica están inervadas por los *nervios frénicos* (figs. 4-32 y 4-34 B y D).

ANATOMÍA DE SUPERFICIE DE LAS PLEURAS Y LOS PULMONES

Las pleuras cervicales y los vértices de los pulmones pasan a través de la apertura superior del tórax hacia dentro de las **fosas supraclaviculares mayores,** que están situadas posterior y superiormente a las clavículas y lateralmente a los tendones de los músculos esternocleidomastoideos (fig. 4-41 A). Los bordes anteriores de los pulmones se sitúan adyacentes a la línea anterior de reflexión de la pleura parietal entre los cartílagos costales 2.º y 4.º. Aquí, el borde de reflexión pleural izquierdo se desplaza lateralmente y luego inferiormente en la incisura cardíaca para alcanzar el 6.º cartílago costal. El borde anterior del pulmón izquierdo está más profundamente indentado por su incisura cardíaca. En el lado derecho, la reflexión pleural se continúa inferiormente desde el 4.º hasta el 6.º cartílagos costales, en estrecho paralelismo con el borde anterior del pulmón derecho. Tanto las reflexiones pleurales como los bordes anteriores de los pulmones se desvían lateralmente a nivel de los 6.os cartílagos costales. Las reflexiones pleurales alcanzan la línea medioclavicular a nivel del 8.º cartílago costal, la 10.ª costilla en la línea axilar media y la 12.ª costilla en la línea escapular; sin embargo, los bordes inferiores de los pulmones alcanzan la línea medioclavicular al nivel de la 6.ª costilla, la línea axilar media al nivel de la 8.ª costilla y la línea escapular en la 10.ª costilla, siguiendo su trayecto hacia el proceso espinoso de la vértebra T10. A continuación siguen hacia el proceso espinoso de la T12. De este modo, normalmente la pleura parietal se extiende unas dos costillas por debajo del pulmón.

CUADRO CLÍNICO

PLEURA, PULMONES, TRÁQUEA Y ÁRBOL BRONQUIAL

Lesiones de la pleura cervical y el vértice del pulmón

Debido a la inclinación inferior del primer par de costillas y la apertura superior del tórax que se forma entre ellas, la pleura cervical y el vértice del pulmón se proyectan hacia el cuello a través de esta apertura, posterior a las inserciones inferiores de los músculos esternocleidomastoideos. Por ello, los pulmones y los sacos pleurales pueden lesionarse por *heridas en la base del cuello,* provocando un *neumotórax* (presencia de aire en la cavidad pleural). La pleura cervical alcanza un nivel relativamente más alto en lactantes y niños pequeños debido a que sus cuellos son cortos. En consecuencia, la pleura cervical es especialmente vulnerable a las lesiones durante la lactancia y la niñez temprana.

Lesiones de otras partes de la pleura

La pleura desciende por debajo del reborde (arco) costal en tres regiones, donde una incisión abdominal podría seccionar inadvertidamente el saco

pleural: la parte derecha del ángulo infraesternal (v. fig. 4-25) y los ángulos costovertebrales derecho e izquierdo (fig. 4-41 B). Las pequeñas porciones de pleura expuestas en los ángulos costovertebrales inferomediales al 12.º par de costillas son posteriores a los polos superiores de los riñones. En este lugar la pleura está en peligro (es decir, puede producirse un neumotórax) ante una incisión de la pared posterior del abdomen cuando en una intervención quirúrgica se expone un riñón, por ejemplo.

Colapso pulmonar

Los pulmones (en concreto, los sacos aéreos que conjuntamente forman el pulmón) pueden compararse a un globo inflado cuando están distendidos. Si no se mantiene la distensión, su elasticidad intrínseca hará que se colapsen (*atelectasia:* la *atelectasia secundaria* es el colapso de un pulmón previamente insuflado; la *atelectasia primaria* se refiere a la incapacidad de un pulmón para insuflarse al nacer). Un globo inflado sólo se mantendrá distendido mientras la salida de aire esté cerrada, ya que sus paredes pueden contraerse por completo. Los pulmones normales *in situ* siguen distendidos incluso cuando las vías aéreas están abiertas, debido a que las caras externas de los pulmones (la pleura visceral) se adhieren a la cara interna de las paredes del tórax (la pleura parietal) por la tensión superficial que provoca el líquido pleural. La retracción elástica de los pulmones hace que la presión de la cavidad pleural sea menor que la atmosférica. La presión es normalmente de unos –2 mm Hg; durante la inspiración, cae hasta cerca de –8 mm Hg.

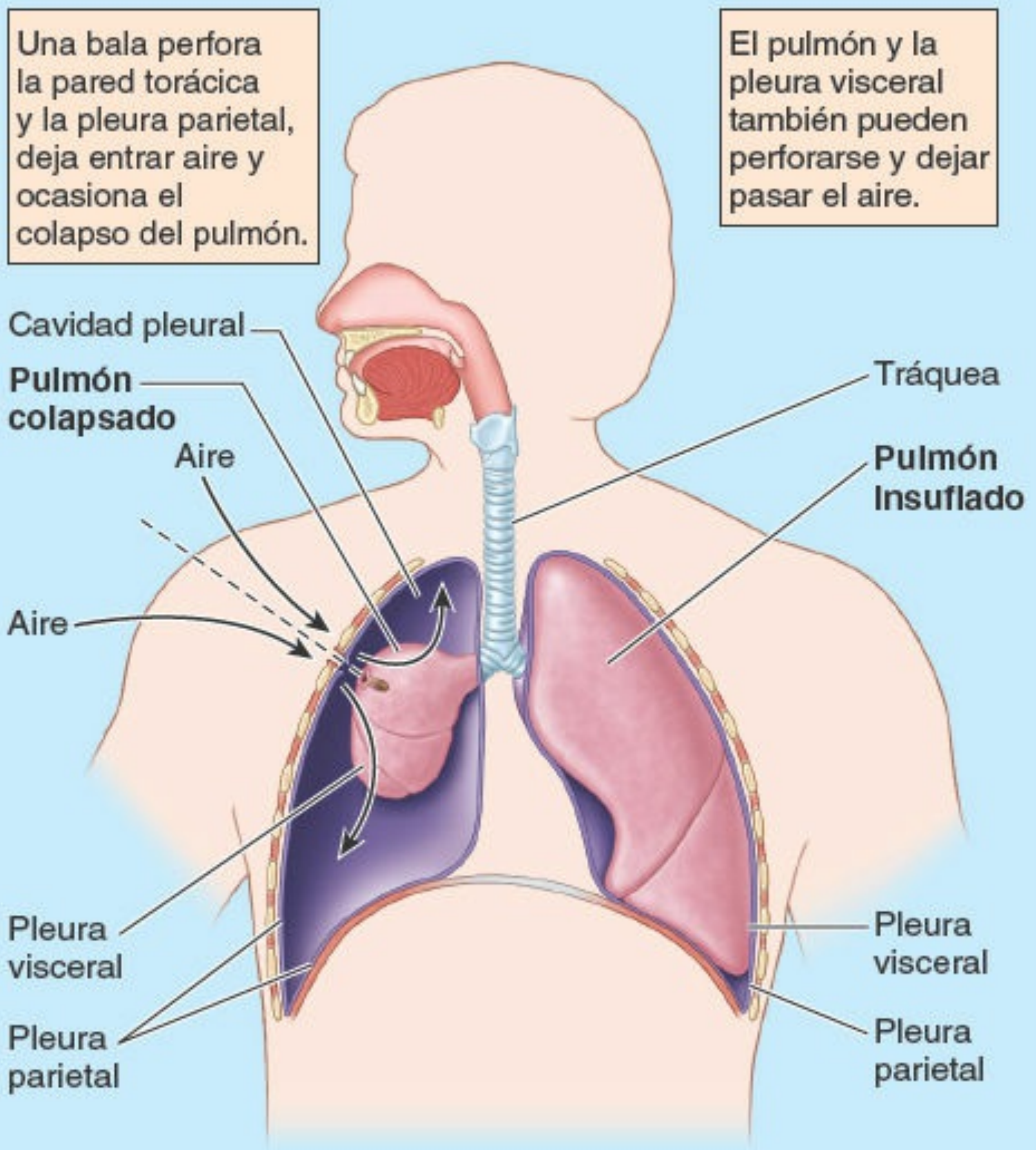

FIGURA C4-9. Colapso (atelectasia) pulmonar.

Si una herida penetrante se abre paso a través de la pared del tórax o de la superficie de los pulmones, la presión negativa aspirará aire al interior de la cavidad pleural (fig. C4-9). Se perderá la tensión superficial que mantiene adherida la pleura visceral a la parietal (el pulmón a la pared torácica) y el pulmón se colapsará, expulsando la mayoría del aire que contiene debido a su elasticidad inherente (retracción elástica). Cuando se colapsa un pulmón, la cavidad pleural, normalmente un espacio virtual, se transforma en un espacio real.

Los sacos pleurales no suelen comunicarse; por ello, un pulmón puede estar colapsado, por ejemplo, por una intervención quirúrgica, sin que se colapse el otro. El desgarro o rotura de la superficie de un pulmón (y de su pleura visceral), o la penetración de la pared del tórax (y de su pleura parietal), provocan una hemorragia y la entrada de aire en la cavidad pleural. La cantidad de sangre y aire que se acumula determinará el grado de colapso pulmonar.

Cuando un pulmón se colapsa, ocupa menos volumen dentro de la cavidad pulmonar y esta no aumenta de tamaño durante la inspiración (de hecho, puede disminuir). Esta disminución de tamaño se evidencia radiográficamente en el lado afectado por la elevación del diafragma por encima de sus niveles normales, el

estrechamiento de los espacios intercostales (las costillas están más juntas) y el desplazamiento del mediastino (*desviación mediastínica*, indicada por la tráquea —llena de aire— contenida en él) hacia el lado afectado. Además, el pulmón colapsado aparecerá normalmente más denso (más blanco) y rodeado por aire más radiolúcido (más negro).

En la *cirugía abierta de tórax* hay que mantener la respiración y la ventilación de los pulmones intubando la tráquea con una sonda con manguito y utilizando una bomba de presión positiva, variando la presión para insuflar y desinflar alternativamente los pulmones.

Neumotórax, hidrotórax y hemotórax

La entrada de aire en la cavidad pleural *(neumotórax)*, originada por una herida penetrante de la pleura parietal o por la rotura de un pulmón a causa, por ejemplo, de un impacto de bala o por la rotura de una lesión pulmonar en la cavidad pleural *(fístula broncopulmonar)*, provoca el colapso del pulmón (fig. C4-8). Las costillas fracturadas también pueden desgarrar la pleura parietal y producir un neumotórax. La acumulación de una cantidad significativa de líquido en la cavidad pleural *(hidrotórax)* puede ser consecuencia de un *derrame pleural* (escape de líquido hacia la cavidad pleural). En una herida del tórax, la sangre también puede entrar en la cavidad pleural *(hemotórax)* (fig. C4-10). El hemotórax se produce más a menudo por una lesión de un vaso intercostal importante o torácico interno que por la laceración de un pulmón. Cuando en la cavidad pleural se acumulan aire y líquido (*hemoneumotórax*, si el líquido es sangre), en las radiografías se apreciará un *nivel hidroaéreo* (una línea nítida, horizontal independientemente de la posición del paciente, que indica la superficie superior del líquido).

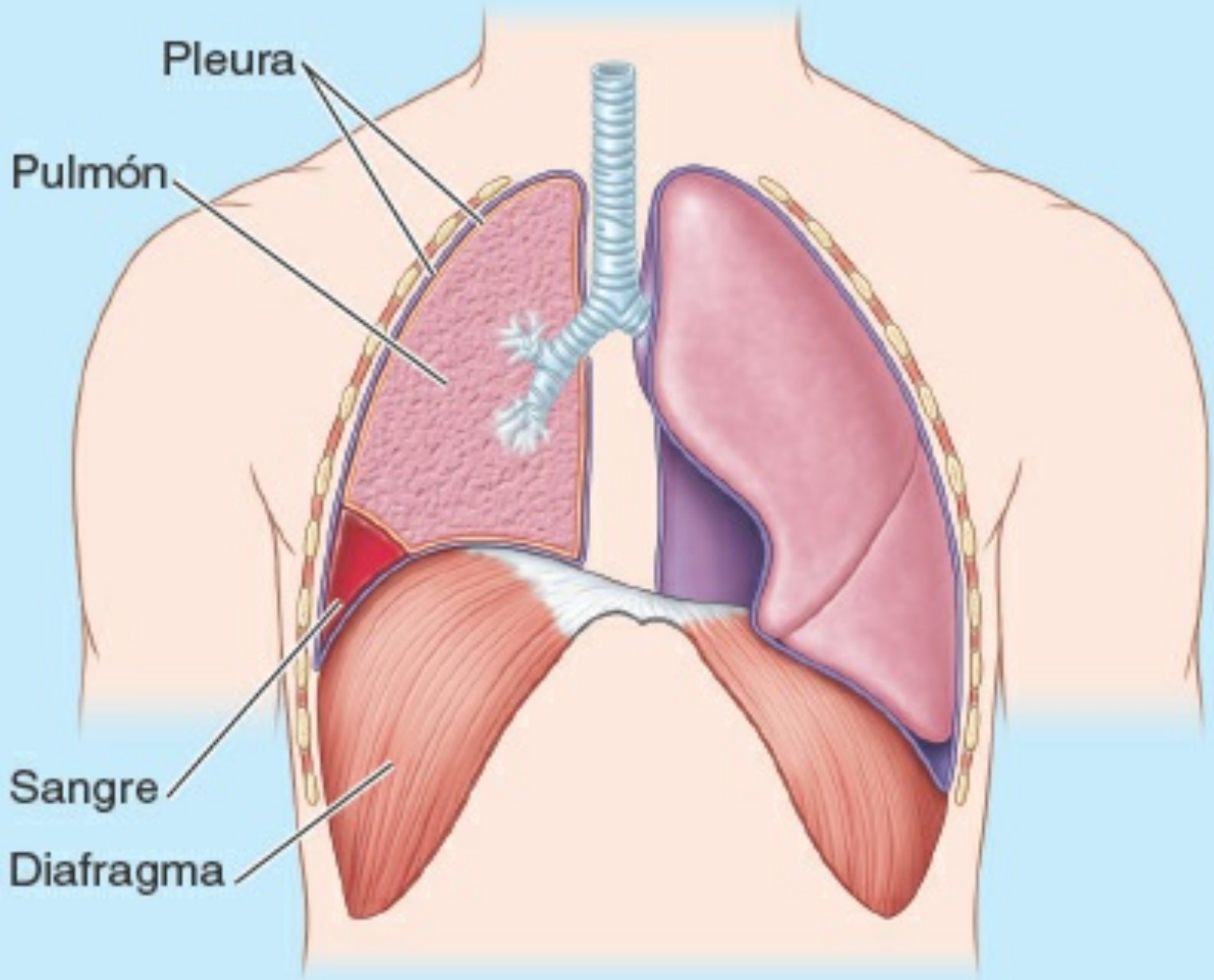

FIGURA C4-10. Hemotórax en la cavidad pleural derecha.

Toracocentesis

Algunas veces es necesario introducir una aguja hipodérmica en la cavidad pleural *(toracocentesis),* a través de un espacio intercostal, para obtener una muestra de líquido pleural o para drenar sangre o pus (fig. C4-11). Para evitar dañar el nervio y los vasos intercostales, la aguja se introduce por encima de la costilla, en un punto lo bastante alto como para evitar los ramos colaterales. La aguja pasa a través de los músculos intercostales y de la pleura parietal costal, y entra en la cavidad pleural. Cuando el paciente se encuentra en posición erecta, el líquido intrapleural se acumula en los recesos costodiafragmáticos. Si se inserta la aguja en el 9.º espacio intercostal y en la línea axilar media durante la espiración se evitará el borde inferior del pulmón. Hay que dirigir la aguja con una inclinación superior, para no penetrar en el lado profundo del receso (una fina lámina de pleura parietal diafragmática y el diafragma que recubre el hígado).

Inserción de una sonda pleural

Los volúmenes importantes de aire, sangre, líquido seroso, pus o cualquier combinación de estas sustancias en la cavidad pleural suelen extraerse *insertando una sonda pleural.* Se efectúa una corta incisión en el 5.º o 6.º espacio intercostal en la línea axilar media (lo que corresponde aproximadamente al nivel del pezón). La sonda debe dirigirse hacia arriba (hacia la pleura cervical [fig. 4-31 A]) para extraer aire o hacia abajo (hacia el receso costodiafragmático) para drenar líquidos. El extremo extracorpóreo de la sonda (es decir, el que se encuentra fuera del cuerpo) se conecta a un sistema de drenaje sumergido en agua, a menudo con succión controlada, para evitar que se aspire aire retrógradamente en la cavidad pleural. Cuando se elimina el aire, el pulmón colapsado puede volver a inflarse. Si no se consigue extraer el líquido, puede ocurrir que el pulmón desarrolle una cubierta fibrosa resistente que impida su expansión hasta que se elimine *(decorticación del pulmón).*

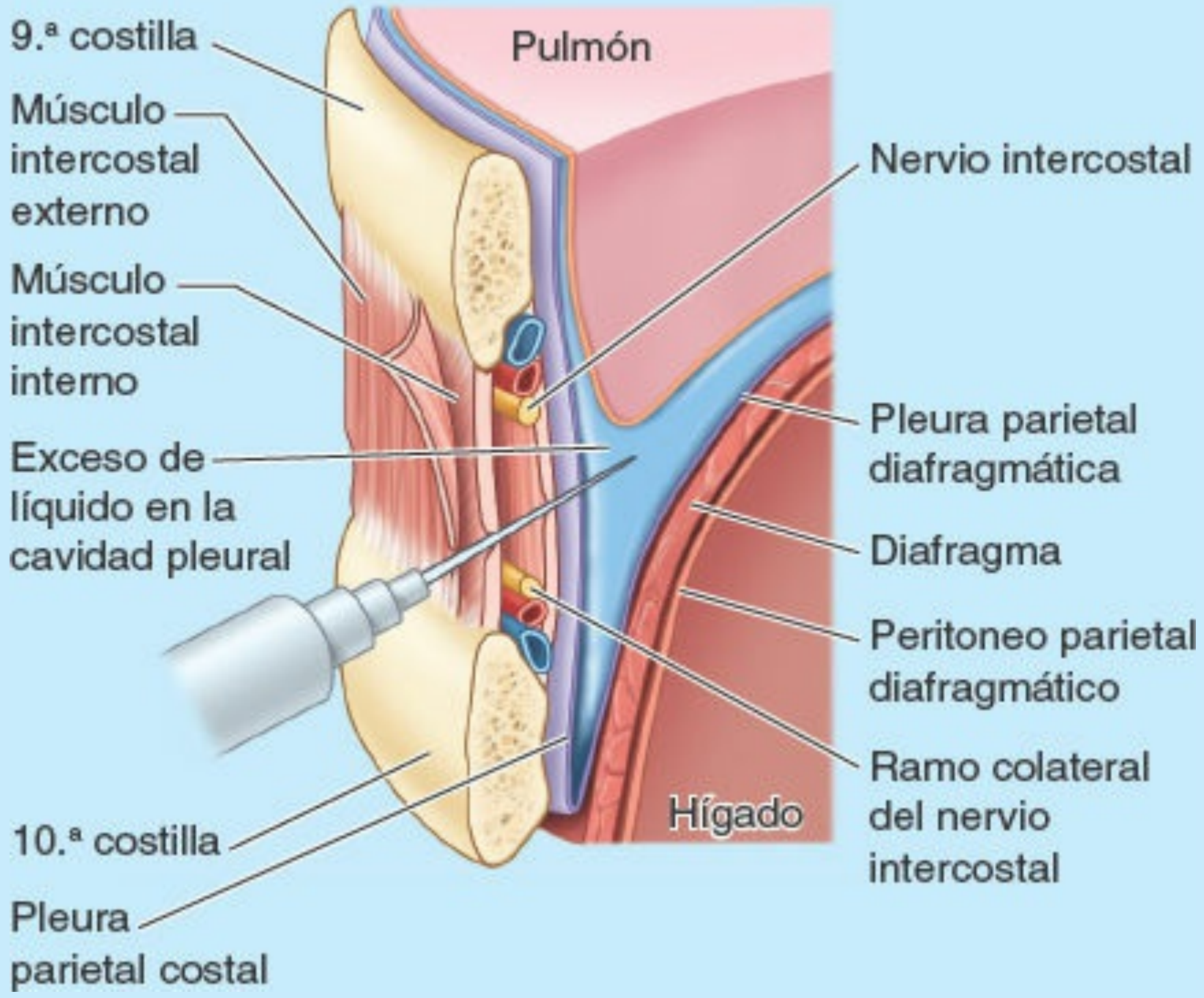

FIGURA C4-11. Técnica para la toracocentesis medioaxilar.

Pleurectomía y pleurodesis

La obliteración de la cavidad pleural por procesos patológicos como la *pleuritis* (inflamación de la pleura) o durante intervenciones quirúrgicas (p. ej., *pleurectomía* o escisión de una parte de la pleura) (fig. C4-12 A) no tiene consecuencias funcionales apreciables; sin embargo, puede producir dolor durante el esfuerzo. En otras intervenciones se provocan adherencias entre las hojas parietal y visceral de la pleura cubriendo las hojas pleurales en contacto con polvo irritante o con un agente esclerosante *(pleurodesis)*. La pleurectomía y la pleurodesis se realizan para evitar la recurrencia de *atelectasias secundarias espontáneas* (colapso pulmonar espontáneo) producidas por un neumotórax crónico o por derrames malignos causados por enfermedades pulmonares (Shields et al., 2009).

Toracoscopia

La *toracoscopia* es un procedimiento diagnóstico, y en ocasiones terapéutico, en el cual se examina la cavidad pleural con un toracoscopio (fig. C4-12 B). Se hacen pequeñas incisiones en la cavidad pleural a través de los espacios intercostales 1-3. Además de observar, se pueden obtener biopsias, extirpar formaciones patológicas, colocar un drenaje y tratarse algunos trastornos torácicos (p. ej., cortar adherencias o extraer placas).

Pleuritis

Durante la inspiración y la espiración, las pleuras, lisas y húmedas, no hacen ningún ruido detectable en la *auscultación pulmonar* (escuchar los ruidos respiratorios); sin embargo, la inflamación de la pleura *(pleuritis* o *pleuresía)*

vuelve rugosas las superficies pulmonares. La fricción resultante *(roce pleural)* puede oírse con un fonendoscopio. Suena como al frotar un mechón de pelo entre los dedos. Esta inflamación puede hacer que las hojas parietal y visceral se adhieran *(adherencias pleurales)*. La pleuritis aguda se percibe como un dolor agudo, punzante, en especial durante un esfuerzo como subir escaleras, cuando la frecuencia y la amplitud de la respiración aumentan.

Variaciones en los lóbulos pulmonares

Hay que tener presente que puede haber variaciones en la forma de los pulmones. En algunos casos, las fisuras oblicua y horizontal pueden estar incompletas o faltar, con las consiguientes disminuciones en el número o la diferenciación de los lóbulos. En otras ocasiones, el pulmón puede contar con una fisura adicional que lo divide. Por ejemplo, a veces, el pulmón izquierdo posee tres lóbulos y el derecho sólo dos. El lóbulo superior izquierdo puede carecer de língula (v. fig. 4-33 A y B). El lóbulo «accesorio» más frecuente es el *lóbulo ácigos*, que aparece en el pulmón derecho alrededor del 1 % de los individuos. Este lóbulo accesorio, habitualmente pequeño, aparece por encima del hilio del pulmón derecho, separado del resto del pulmón por un profundo surco por el cual discurre el arco de la vena ácigos. Otra modalidad menos frecuente de lóbulo ácigos puede tomar el aspecto de un vértice bifurcado.

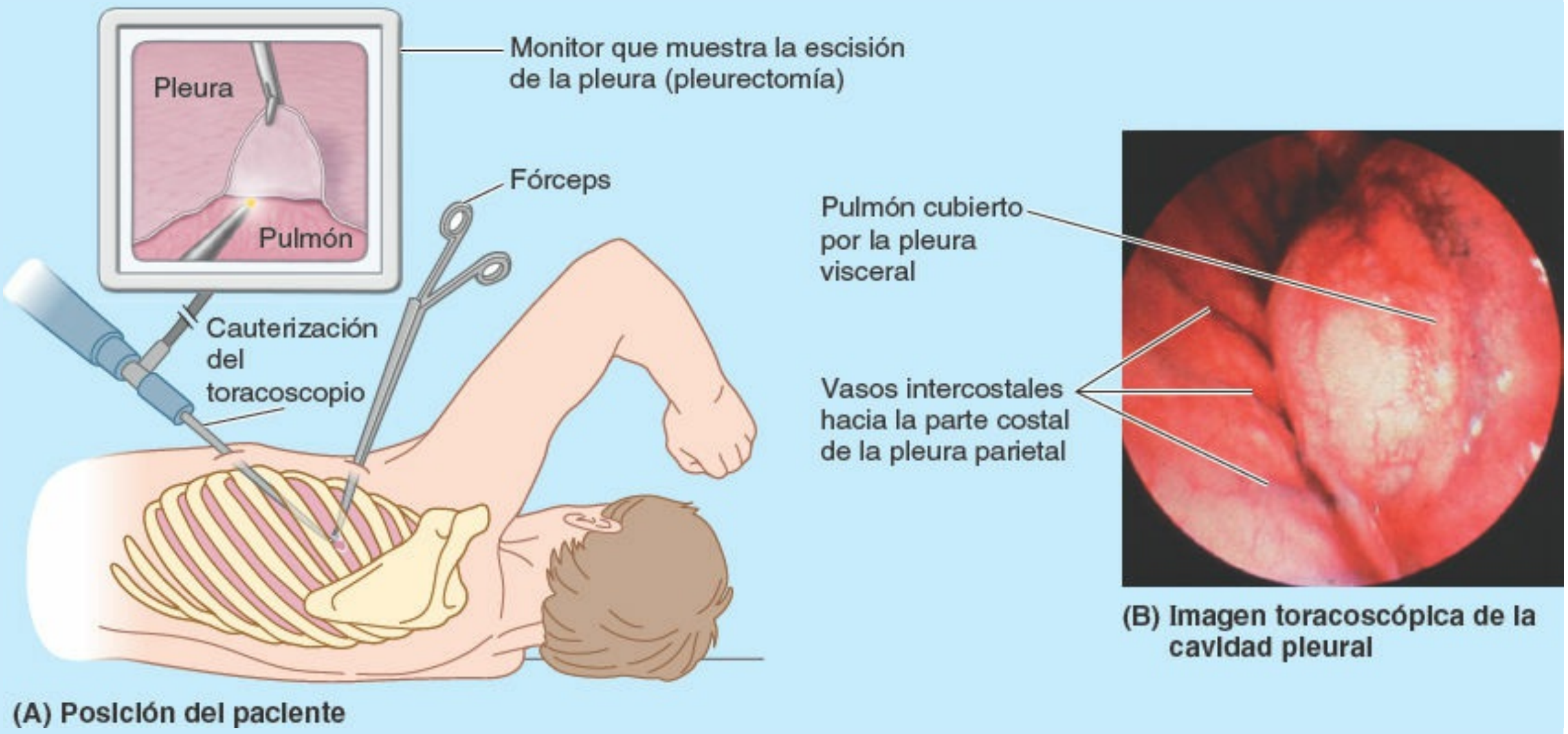

FIGURA C4-12. Pleurectomía.

Aspecto de los pulmones e inhalación de partículas de carbón y de irritantes

Los pulmones son de color rosa claro en los niños y en las personas que no fuman y viven en entornos no contaminados. Su aspecto es oscuro y moteado en la mayoría de los adultos que viven en áreas urbanas o agrícolas, especialmente en los que fuman, debido a la acumulación de carbón y partículas de polvo del aire y de irritantes del humo del tabaco que se inhalan. La *tos del fumador* está causada por la inhalación de dichos irritantes. No obstante, los

pulmones son capaces de acumular una cantidad considerable de carbón sin verse afectados negativamente. La linfa de los pulmones transporta *fagocitos*, células especiales con la capacidad de extraer de las superficies donde se produce el intercambio gaseoso las partículas de carbón del aire inspirado y depositarlas en el tejido conectivo «inactivo» que sirve de sostén al pulmón o en nódulos linfáticos que reciben linfa de los pulmones.

Auscultación y percusión de los pulmones

La *auscultación de los pulmones* (escuchar sus sonidos con un fonendoscopio) y la *percusión de los pulmones* (golpear el tórax por encima de los pulmones con los dedos para detectar sonidos en los pulmones) (fig. C4-13 A) son técnicas muy importantes que se utilizan en la exploración física. La auscultación evalúa el flujo de aire a través de la tráquea y el árbol bronquial en los lóbulos del pulmón. La percusión ayuda a establecer si los tejidos subyacentes están llenos de aire (ruido claro), llenos de líquido (ruido submate) o son sólidos (ruido mate). El conocimiento de la anatomía normal, sobre todo de la proyección de los pulmones y de los lugares cubiertos por hueso (p. ej., la escápula) y los músculos asociados permitirá al examinador saber dónde debería encontrar sonidos claros o mates (fig. C4-13 B). La auscultación y la percusión de los pulmones siempre deben incluir la raíz del cuello, donde se localizan los vértices de los pulmones (v. fig. 4-41 A). Cuando los médicos aluden a «auscultar la base de un pulmón», normalmente no se refieren a su cara diafragmática (base anatómica) sino a la parte inferoposterior del lóbulo inferior. Para auscultar esta área, los médicos colocan el fonendoscopio en la cara posterior de la pared torácica al nivel de la vértebra T10.

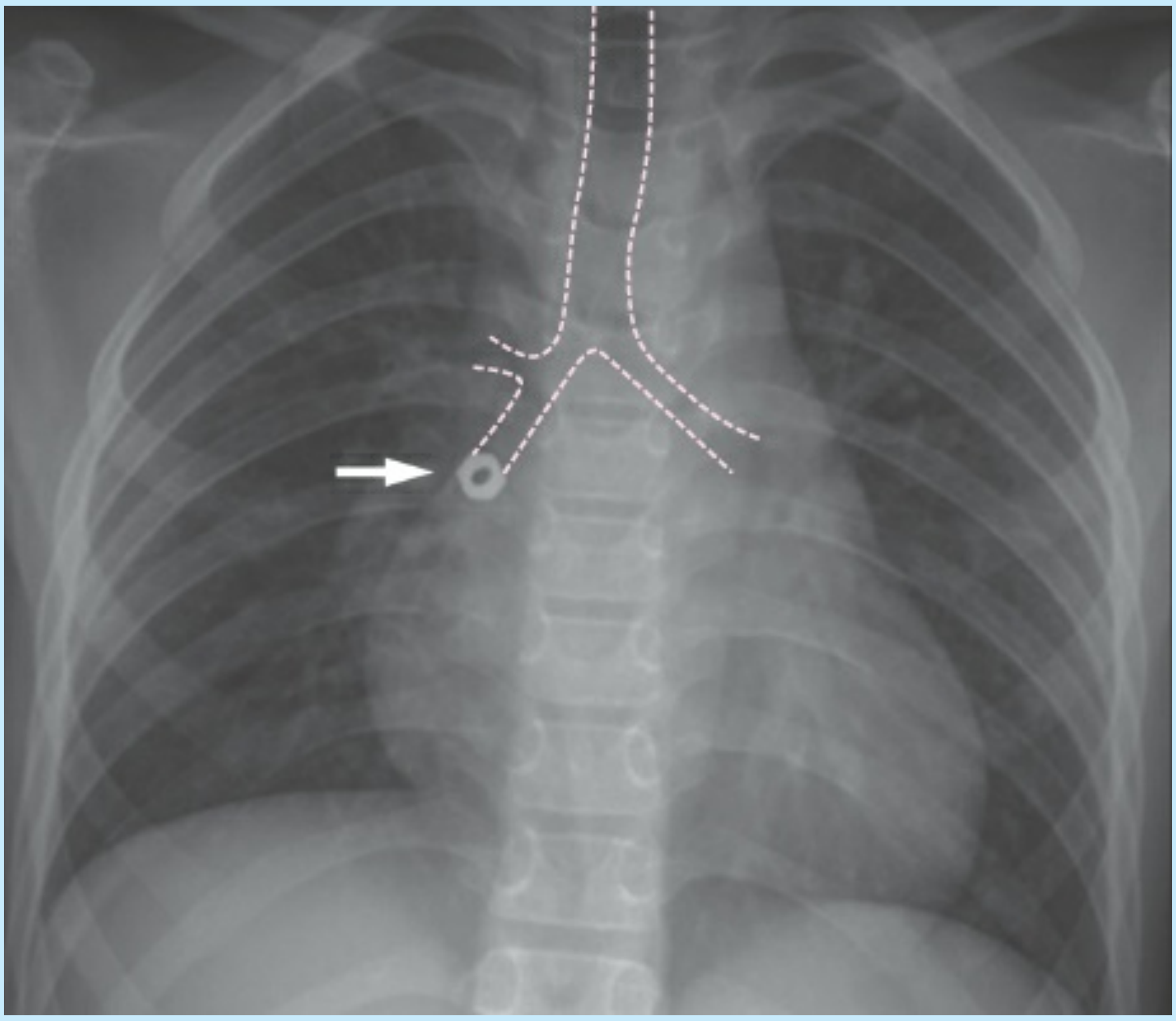

FIGURA C4-14. Este niño de 12 años tenía la costumbre de ponerse objetos en la boca. Accidentalmente aspiró una tuerca que se alojó en su bronquio intermedio derecho *(flecha)*. Fue necesario utilizar un broncoscopio para retirar el objeto.

Aspiración de cuerpos extraños

Debido a que el bronquio principal derecho es más ancho, más corto y discurre más verticalmente que el bronquio principal izquierdo, también es más fácil que entren *cuerpos extraños aspirados* o alimentos y se alojen en él o en una de sus ramas. Un peligro potencial al cual se enfrentan los odontólogos es un cuerpo extraño aspirado, como un trozo de diente, material de obturación o un pequeño instrumento, que es probable que pase al bronquio principal derecho (fig. C4-14). Para mantener la zona más estéril y evitar la aspiración de cuerpos extraños, algunos odontólogos colocan un fino diafragma de goma en la cavidad bucal antes de llevar a cabo determinados procedimientos.

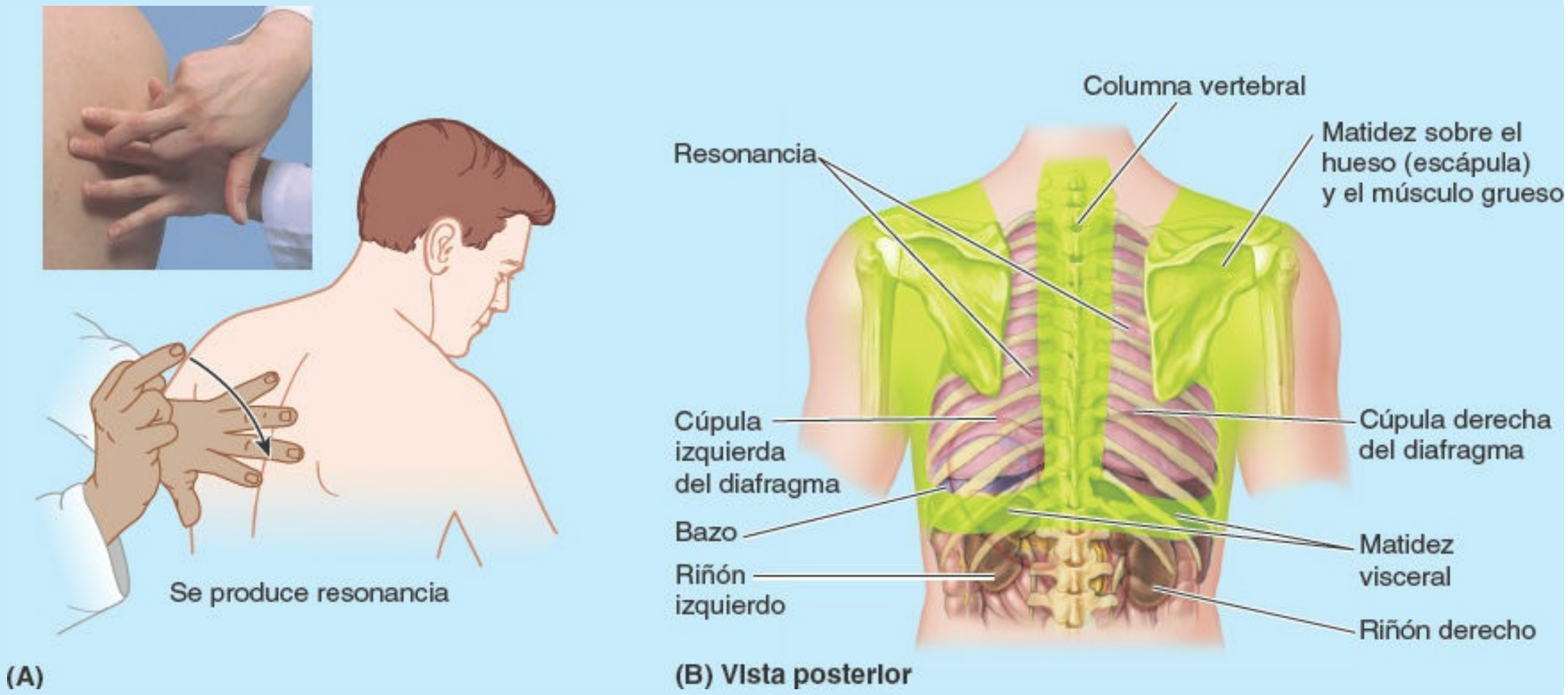

FIGURA C4-13. Percusión de los pulmones. A) Percusión bimanual. **B)** Se muestran las áreas de matidez *(sombreadas en amarillo)* y de resonancia *(sin sombrear)*.

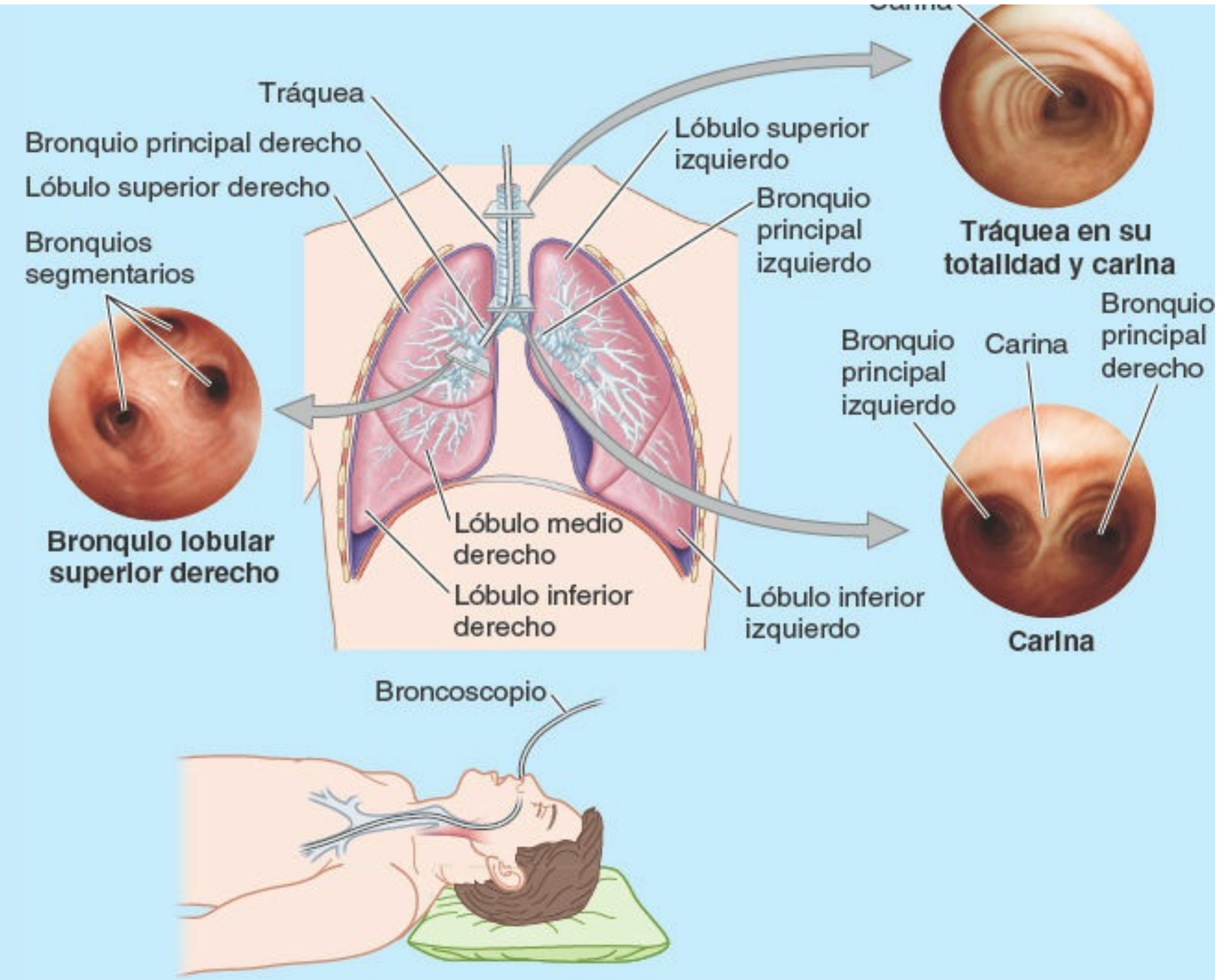

FIGURA C4-15. **Broncoscopia.**

Broncoscopia

Un broncoscopio es un endoscopio para inspeccionar el interior de la tráquea y del árbol bronquial. Cuando se hace descender un *broncoscopio* por la tráquea para entrar en un bronquio principal puede observarse una cresta, la carina traqueal, entre los orificios de los bronquios principales derecho e izquierdo (fig. C4-15). La carina traqueal es una proyección cartilaginosa del último anillo traqueal. Normalmente se sitúa en un plano sagital y tiene un borde bastante bien definido. Si los nódulos linfáticos traqueobronquiales localizados en el ángulo entre los bronquios principales se hipertrofian como consecuencia, por ejemplo, de células cancerosas que han metastatizado a partir de un *carcinoma broncógeno*, la carina traqueal está deformada, ensanchada posteriormente e inmóvil. Por tanto, los cambios morfológicos de la carina son signos diagnósticos importantes que ayudan al diagnóstico diferencial de enfermedades respiratorias.

La mucosa que cubre la carina es una de las zonas más sensibles del árbol bronquial y se asocia al *reflejo de la tos*. Por ejemplo, cuando alguien aspira un cacahuete, se ahoga y tose. Cuando el cacahuete rebasa la carina, la tos suele cesar. Si se coloca a la víctima de sofocación en posición invertida para utilizar la gravedad para expulsar el cuerpo extraño (drenaje postural de los pulmones), las secreciones pulmonares que alcanzan la carina también provocan tos, lo que

ayuda a la expulsión.

Resecciones pulmonares

El conocimiento de la anatomía de los segmentos broncopulmonares (v. fig. 4-35) es esencial para la interpretación precisa de las imágenes diagnósticas de los pulmones y para la resección (extirpación) quirúrgica de los segmentos enfermos. Las enfermedades bronquiales y pulmonares, como tumores o abscesos (acumulaciones de pus), se localizan a menudo en un segmento broncopulmonar, que puede resecarse quirúrgicamente. Durante el tratamiento del *cáncer de pulmón*, el cirujano puede extirpar un pulmón entero *(neumectomía)*, un lóbulo *(lobectomía)* o uno o más segmentos broncopulmonares *(segmentectomía)*.

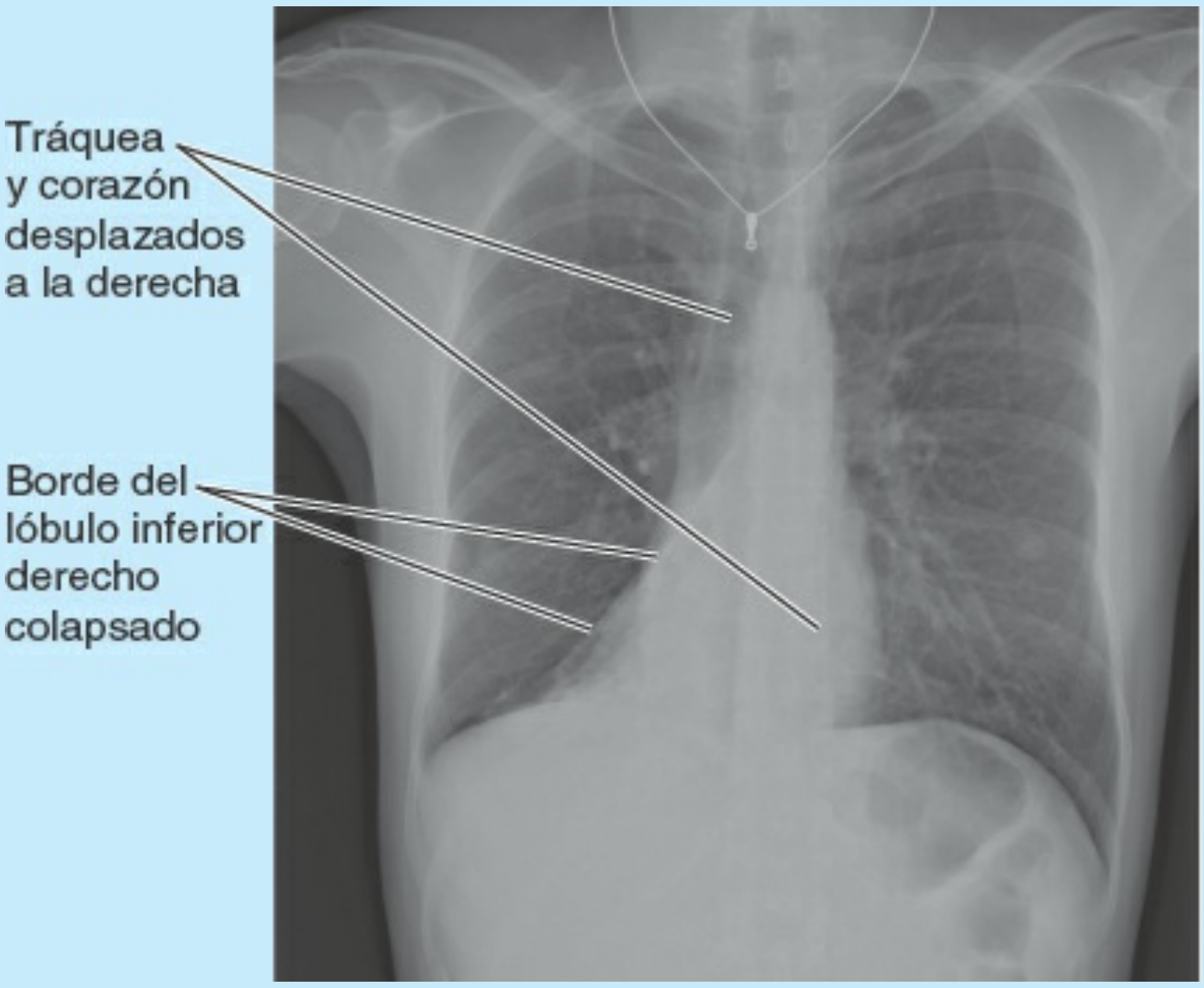

FIGURA C4-16. Atelectasia segmentaria.

Atelectasias segmentarias

El bloqueo de un bronquio segmentario (p. ej., por un objeto aspirado) impide que el aire llegue al segmento broncopulmonar que depende de él. El aire contenido en el segmento bloqueado se reabsorberá gradualmente en la sangre, y el segmento se colapsará (fig. C4-16). Inicialmente, la pérdida de volumen puede causar el desplazamiento mediastínico hacia el lado de la atelectasia, pero el/los segmento(s) homolateral(es) pueden expandirse para compensar el volumen reducido del segmento colapsado.

Embolia pulmonar

La obstrucción de una arteria pulmonar por un coágulo sanguíneo *(embolia)* es una causa común de morbilidad (enfermedad) y mortalidad. Un émbolo en una arteria pulmonar se forma cuando un coágulo sanguíneo, glóbulo de grasa

o burbuja de aire viaja por la sangre hacia los pulmones desde una vena del miembro inferior, por ejemplo tras una fractura conminuta. El émbolo pasa por el lado derecho del corazón hacia un pulmón a través de una arteria pulmonar. Puede bloquear una arteria pulmonar *(embolia pulmonar)* o una de sus ramas. Las arterias pulmonares transportan toda la sangre que ha vuelto al corazón a través del sistema de las venas cavas. Por ello, el resultado inmediato de una embolia pulmonar es la obstrucción parcial o completa del flujo de sangre hacia el pulmón. La obstrucción hace que un sector del pulmón esté ventilado, pero no perfundido con sangre.

Cuando un gran émbolo ocluye una arteria pulmonar, la persona sufre *disnea aguda* debido a una importante disminución en la oxigenación de la sangre a causa del bloqueo del flujo sanguíneo a través del pulmón. En cambio, el lado derecho del corazón puede sufrir una dilatación aguda, ya que el volumen de sangre que llega desde el circuito sistémico no puede propulsarse por el circuito pulmonar *(cor pulmonale agudo)*. En cualquier caso, la muerte puede sobrevenir en pocos minutos. Un émbolo de tamaño medio puede llegar a bloquear una arteria que irriga un segmento broncopulmonar y producir un *infarto pulmonar,* un área de tejido pulmonar necrótico (muerto).

En las personas físicamente activas, a menudo existe una circulación colateral —una vascularización indirecta accesoria— que se desarrolla aún más cuando se produce una embolia pulmonar, por lo que no es tan probable que sufran un infarto o, como mínimo, no tan grave. Son abundantes las anastomosis con ramas de las arterias bronquiales en la región de los bronquiolos terminales. En las personas con problemas circulatorios en el pulmón, como una *congestión crónica*, la embolia pulmonar suele provocar un infarto pulmonar. Cuando una zona de pleura visceral también queda sin aporte sanguíneo, se inflama *(pleuritis)* e irrita la sensible pleura parietal o se fusiona con ella, provocando dolor. El dolor de la pleura parietal se refiere a la distribución cutánea de los nervios intercostales para la pared torácica, o en el caso de los nervios inferiores a la pared anterior del abdomen.

Drenaje linfático y adherencias pleurales

Si las hojas parietal y visceral de la pleura se adhieren *(adherencias pleurales),* los vasos linfáticos del pulmón y de la pleura visceral pueden *anastomosarse* (unirse) con vasos linfáticos parietales que drenan en los nódulos linfáticos axilares. La presencia de partículas de carbón en esos nódulos es un indicio de adherencias pleurales.

Hemoptisis

La expulsión de sangre o de esputos hemoptísicos procedentes de los pulmones y/o del árbol bronquial se debe a hemorragias bronquiales o pulmonares. En cerca del 95 % de los casos, el sangrado procede de ramas de las arterias bronquiales. Las causas más comunes son *bronquitis* (inflamación de los bronquios), *cáncer de pulmón, neumonía, bronquiectasias, embolia pulmonar* y

tuberculosis.

Carcinoma broncógeno

Originalmente, el término *carcinoma broncógeno* designaba específicamente al cáncer originado en los bronquios (normalmente un carcinoma [cáncer] escamoso o de células pequeñas), pero en la actualidad engloba todos los cánceres pulmonares. El *cáncer* —carcinoma— *de pulmón* está causado sobre todo por el humo del tabaco; la mayoría de los cánceres se originan en la mucosa de los bronquios mayores y provocan una tos persistente y productiva, o *hemoptisis* (escupir sangre). Las células malignas pueden detectarse en el esputo (material arrastrado por la saliva). El tumor principal, que se ve en las radiografías como una masa pulmonar en crecimiento (fig. C4-17), metastatiza rápidamente a los nódulos linfáticos broncopulmonares y posteriormente a otros nódulos torácicos. Los lugares donde se producen con frecuencia *metástasis hematógenas* (por diseminación sanguínea) de células cancerosas procedentes de un carcinoma broncógeno son el cerebro, los huesos, los pulmones y las glándulas suprarrenales. Las células tumorales probablemente acceden a la circulación sistémica invadiendo la pared de un sinusoide o de una vénula en el pulmón, y son transportadas a través de las venas pulmonares, el corazón izquierdo y la aorta a esas estructuras. A menudo, los nódulos linfáticos superiores a la clavícula —los *nódulos linfáticos supraclaviculares*— están agrandados cuando se forma un carcinoma broncógeno, debido a las metástasis de células cancerosas desde el tumor. Por ello, a los nódulos supraclaviculares se les denominó en su momento *nódulos (ganglios) linfáticos centinelas,* ya que su aumento de tamaño podía alertar a los médicos de la posible presencia de una enfermedad maligna en órganos torácicos y/o abdominales. Más recientemente, el término nodo (ganglio) centinela se ha aplicado al nodo o nódulos que reciben primero la linfa de una zona donde hay un cáncer, con independencia de su localización, tras la inyección de un colorante azul que contiene un marcador radiactivo (tecnecio 99).

Cáncer de pulmón y nervios mediastínicos

Si un cáncer de pulmón afecta a un nervio frénico puede producir la parálisis de una mitad del diafragma (hemidiafragma). Debido a la estrecha relación entre el *nervio laríngeo recurrente* y el vértice del pulmón (fig. 4-33 C), este nervio puede verse implicado en los *carcinomas apicales del pulmón*. La implicación suele provocar ronquera debido a la parálisis de un pliegue (cuerda) vocal, ya que el nervio laríngeo recurrente inerva todos los músculos laríngeos, menos uno.

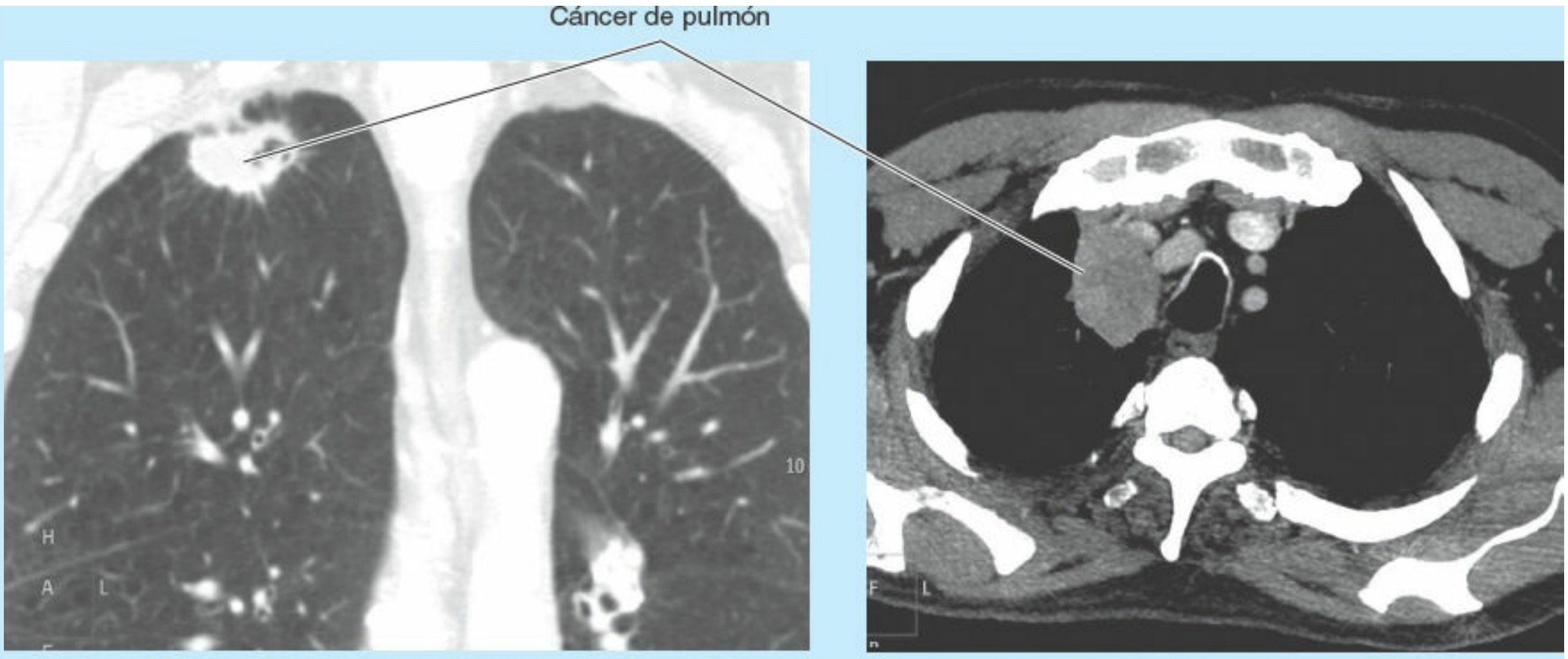

FIGURA C4-17. Cáncer de pulmón. Masas en el segmento anterior del lóbulo superior derecho en dos pacientes distintos que muestran invasión de la superficie pleural del pulmón **(A)** y el mediastino superior **(B).**

Dolor pleural

La pleura visceral es insensible al dolor debido a que no recibe inervación sensitiva general. La pleura parietal, en especial la pleura costal, es muy sensible al dolor, debido a que está profusamente inervada por ramos de los nervios intercostales y frénicos. La irritación de la pleura parietal produce dolor local y dolor referido que se proyecta a los dermatomas inervados por los mismos ganglios sensitivos de los nervios espinales y segmentos de la médula espinal. La irritación de las porciones costal y periférica de la pleura diafragmática produce dolor local y referido a lo largo de los dermatomas de las paredes torácica y abdominal. La irritación de las áreas mediastínica y diafragmática central de la pleura parietal produce un dolor que se refiere a la raíz del cuello y por encima del hombro (dermatomas C3-C5).

Radiografías del tórax

El estudio radiográfico más frecuente del tórax es la *proyección posteroanterior* (PA) (fig. C4-18 A), que obtiene una **radiografía PA** (fig. C4-18 B) que se utiliza fundamentalmente para examinar las estructuras torácicas respiratorias y cardiovasculares, así como la pared del tórax. El radiólogo o el técnico colocan al paciente con la cara anterior del tórax apoyada en el detector de rayos X o en el cartucho de película, y se rotan los hombros anteriormente para apartar las escápulas de las porciones superiores de los pulmones (fig. C4-18 A). El sujeto hace una inspiración profunda y retiene el aire. La inspiración profunda hace que desciendan las cúpulas del diafragma, llena los pulmones de aire (haciéndolos más radiolúcidos) y desplaza los bordes inferiores de los pulmones hacia los recesos costodiafragmáticos. Los bordes inferiores deben verse como ángulos agudos, bien definidos. Los derrames pleurales que se acumulan en ese lugar impiden que el borde inferior descienda hasta el receso, y la densidad aérea normal radiolúcida es sustituida por una radiopacidad neblinosa. Los trastornos lobulares, como la neumonía, aparecen como áreas

localizadas, relativamente radiodensas, que contrastan con el aspecto radiolúcido del resto del pulmón.

Una radiografía PA, que se mira como si estuviésemos enfrente del paciente (una *vista anteroposterior*), es una combinación de las imágenes producidas por los tejidos blandos y los huesos de la pared del tórax. Los tejidos blandos, como los de las mamas, proyectan sombras de distinta densidad, dependiendo de su composición y de su grosor. Paralelas a los bordes superiores de las clavículas se observan las sombras proyectadas por la piel y el tejido subcutáneo que cubre esos huesos. Son visibles las clavículas, las costillas y las vértebras cervicales inferiores y torácicas superiores. En las radiografías PA, la mayoría de las costillas destacan de forma clara sobre el fondo relativamente radiolúcido de los pulmones (fig. C4-18 B). Las costillas inferiores tienden a quedar ocultas por el diafragma y el contenido del abdomen superior (p. ej., el hígado), dependiendo de la fase de la respiración en que se efectuó la radiografía. Normalmente, en estas proyecciones sólo se ven los bordes laterales del manubrio esternal. Las vértebras torácicas inferiores quedan más o menos ocultas por el esternón y el mediastino. De forma excepcional pueden observarse costillas cervicales, costillas ausentes, costillas bífidas y costillas fusionadas. A veces, los cartílagos costales están calcificados en las personas de edad avanzada (especialmente los cartílagos inferiores).

En las proyecciones PA, las cúpulas derecha e izquierda del diafragma están separadas por el centro tendinoso, que queda oculto por el corazón. La cúpula diafragmática derecha, formada por el hígado situado debajo, suele situarse medio espacio intercostal más alta que la cúpula izquierda. Debido a su baja densidad, los pulmones son relativamente radiolúcidos comparados con las estructuras circundantes. Los pulmones tienen una densidad radiológica parecida a la del aire, por lo que producen unas zonas radiolúcidas pares. En estas proyecciones, los pulmones no pueden verse por debajo de las cúpulas del diafragma, ni anterior y posteriormente al mediastino. En el hilio de cada pulmón pueden verse las arterias pulmonares. Los vasos intrapulmonares tienen un calibre ligeramente mayor en los lóbulos inferiores. Las secciones transversales de los bronquios llenos de aire tienen centros radiolúcidos y paredes finas.

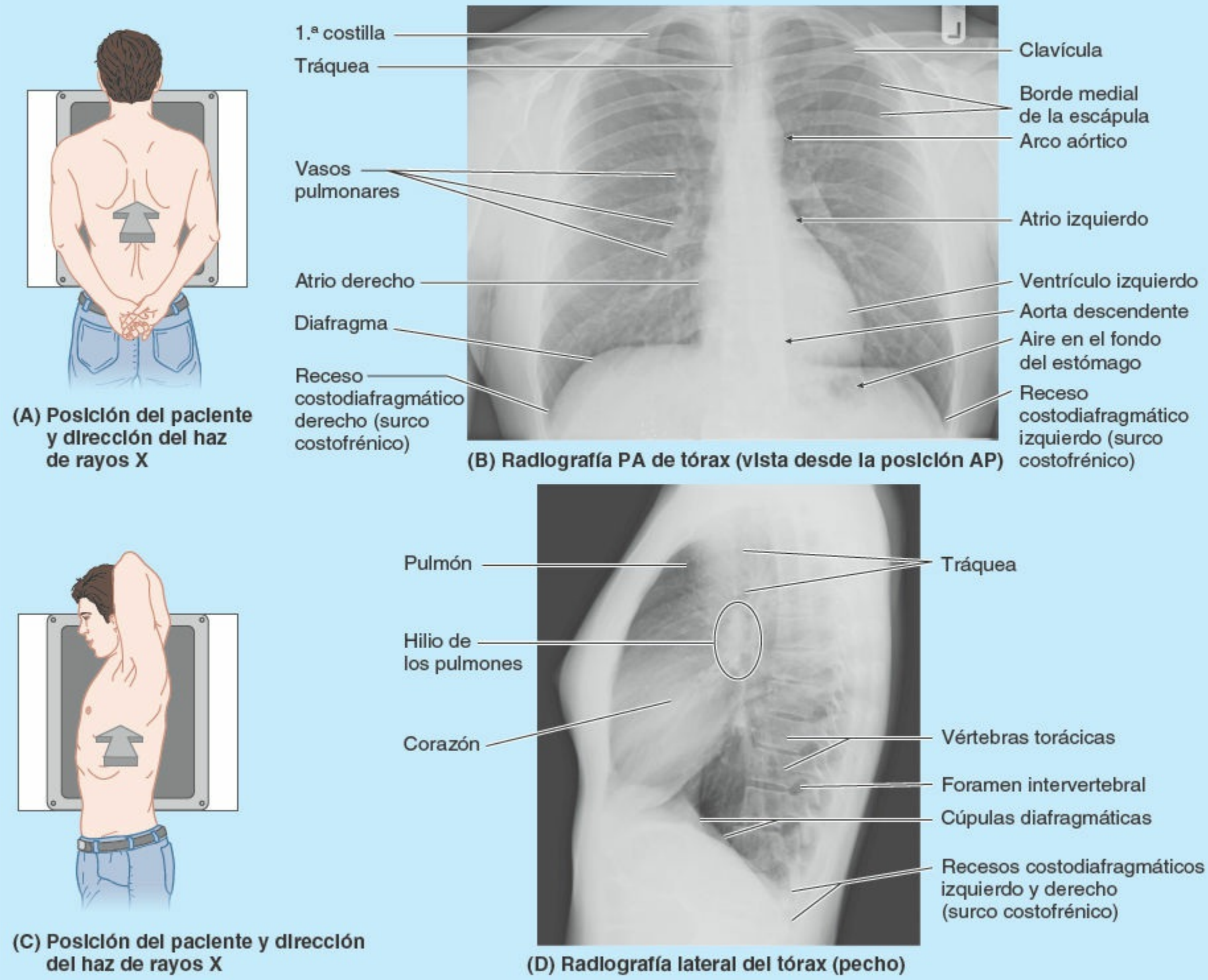

FIGURA C4-18. Radiografía torácica. A) Orientación para la proyección posteroanterior (PA) (*flecha* = haz de rayos X). **B)** Radiografía PA de tórax (vista desde la posición anteroposterior [AP]). **C)** Orientación para una radiografía lateral (*flecha* = haz de rayos X). **D)** Radiografía lateral del tórax (pecho).

Las zonas poco claras en las proyecciones PA suelen verse bien en las radiografías laterales. En las **proyecciones laterales** son visibles las vértebras torácicas medias e inferiores, aunque quedan parcialmente ocultas por las costillas (fig. C4-18 C). También pueden verse las tres porciones del esternón. Las **radiografías laterales** permiten observar mejor una lesión o anomalía que sólo afecte a un lado del tórax. En una proyección lateral, suelen verse las dos cúpulas del diafragma cuando se arquean superiormente desde el esternón. Estas radiografías se obtienen con proyecciones laterales, colocando un lado del tórax contra el cartucho de película o el detector de rayos X, y con los miembros superiores elevados por encima de la cabeza (fig. C4-18 D).

Puntos fundamentales

PLEURAS, PULMONES, TRÁQUEA Y ÁRBOL BRONQUIAL

Pleuras. La cavidad torácica se divide en tres compartimentos: dos cavidades pulmonares bilaterales que están totalmente separadas por un mediastino central. ● Las cavidades pulmonares están tapizadas por

completo por la pleura parietal membranosa que se refleja en los pulmones y sus raíces, convirtiéndose en pleura visceral que recubre íntimamente la superficie externa de los pulmones. ● La cavidad pleural entre las dos hojas del saco pleural está vacía, pero contiene una película lubricante de líquido pleural. Este líquido pleural evita el colapso de los pulmones y permite su expansión cuando el tórax se expande para la inhalación. ● La mayor parte de la pleura parietal se denomina según las estructuras que cubre: porciones costal, mediastínica y diafragmática. ● La pleura cervical se extiende hacia la raíz del cuello formando una cúpula por encima de la cara anterior de la 1.ª costilla y la clavícula. ● La pleura parietal es sensible y está inervada por los nervios frénicos e intercostales. ● Debido a que los pulmones no ocupan totalmente las cavidades pulmonares y debido a la protrusión del diafragma y de las vísceras abdominales subyacentes, se forma por dentro de la apertura torácica inferior un surco periférico —el receso costodiafragmático. Los líquidos extrapulmonares (exudados) se acumulan en este espacio cuando el tronco está en posición vertical.

Pulmones. Los pulmones son los órganos vitales de la respiración, en los cuales la sangre venosa intercambia oxígeno y dióxido de carbono con cada movimiento de flujo y reflujo. ● El aire y la sangre llegan a cada pulmón por su raíz, que consta de una arteria y una vena pulmonar, y por un bronquio principal y sus ramas/tributarias que entran en el pulmón por su hilio. ● Ambos pulmones tienen forma piramidal, con un vértice, una base, tres caras y tres bordes. ● El pulmón derecho tiene tres lóbulos separados por las fisuras horizontal y oblicua. ● El pulmón izquierdo tiene dos lóbulos, separados por una fisura oblicua, y presenta una marcada incisura cardíaca en su borde anterior debido al emplazamiento asimétrico del corazón.

Árbol bronquial. El árbol bronquial se caracteriza macroscópicamente por el cartílago de sus paredes. ● La bifurcación de la tráquea (al nivel del ángulo del esternón) es asimétrica: el bronquio principal derecho es más vertical y de mayor calibre que el izquierdo. ● Los bronquios y arterias pulmonares tienen un recorrido y una ramificación común: cada bronquio/arteria principal abastece un pulmón, las ramificaciones lobulares secundarias abastecen a los dos lóbulos izquierdos y a los tres derechos, y la ramificación terciaria abastece los 8-10 segmentos pulmonares de cada pulmón. ● El segmento broncopulmonar es la división resecable más pequeña del pulmón. ● Las venas pulmonares tienen recorridos intersegmentarios independientes, drenando segmentos broncopulmonares adyacentes. ● Las estructuras de la raíz del pulmón y los tejidos de sostén (y parte del esófago) están irrigados por las arterias bronquiales. ● El drenaje linfático de los pulmones sigue un recorrido muy predecible, con la mayor parte del pulmón derecho y el lóbulo superior del pulmón izquierdo que siguen rutas homolaterales hacia el tronco linfático derecho y el conducto torácico. Sin embargo, la mayor parte del drenaje del lóbulo inferior izquierdo pasa a la ruta derecha. Las fibras nerviosas de los plexos pulmonares son autonómicas (fibras parasimpáticas vagales broncoconstrictoras y secretomotoras; fibras simpáticas inhibidoras y vasoconstrictoras) y aferentes viscerales (reflejas y dolor).

Las *fisuras oblicuas* de los pulmones se extienden desde el nivel del proceso espinoso de la vértebra T2 posteriormente hasta el 6.º cartílago costal anteriormente, que coincide de manera aproximada con el borde medial de la escápula cuando se eleva el miembro superior por encima de la cabeza (lo que hace que el ángulo inferior rote lateralmente). La *fisura horizontal* del pulmón derecho se extiende anteriormente desde la fisura oblicua a lo largo de la 4.ª costilla y el cartílago costal (fig. 4-41 B).

Visión general del mediastino

El mediastino, ocupado por la masa de tejido situada entre las dos cavidades pulmonares, es el compartimento central de la cavidad torácica (fig. 4-42). Está cubierto en cada lado por la *pleura mediastínica* y contiene todas las vísceras y estructuras torácicas, excepto los pulmones. El mediastino se extiende desde la apertura torácica superior hasta el diafragma inferiormente, y desde el esternón y los cartílagos costales anteriormente hasta los cuerpos de las vértebras torácicas de manera posterior. A diferencia de la rígida estructura que se observa en el cadáver embalsamado, en el individuo vivo el mediastino es una región de gran movilidad debido a que consta fundamentalmente de estructuras viscerales huecas (llenas de

líquido o de aire) unidas sólo por tejido conectivo laxo, a menudo infiltrado por grasa. Las estructuras principales del mediastino también están rodeadas de vasos sanguíneos y linfáticos, nódulos linfáticos, nervios y grasa.

La laxitud del tejido conectivo y la elasticidad de los pulmones y la pleura parietal a cada lado del mediastino le permiten acomodarse al movimiento, así como a los cambios de volumen y presión en la cavidad torácica como, por ejemplo, los producidos por los movimientos del diafragma, la pared torácica y el árbol traqueobronquial durante la respiración, la contracción (latido) del corazón y las pulsaciones de las grandes arterias o el paso a través del esófago de las sustancias ingeridas. El tejido conectivo se hace más fibroso y rígido con la edad; de ahí que las estructuras mediastínicas se vuelvan menos móviles. Con finalidad descriptiva, el mediastino se divide en dos partes: superior e inferior (fig. 4-42).

El **mediastino superior** se extiende inferiormente desde la apertura torácica superior hasta el plano horizontal que incluye el *ángulo del esternón* anteriormente y pasa aproximadamente a través del *disco intervertebral entre T4 y T5* posteriormente, que a menudo se conoce como **plano transverso del tórax.** El **mediastino inferior** —entre el plano transverso del tórax y el diafragma— está a su vez dividido por el pericardio en tres partes: anterior, medio y posterior. El pericardio y su contenido (corazón y raíces de los grandes vasos) forman el **mediastino medio.** Algunas estructuras, como el esófago, pasan verticalmente a través del mediastino y, por tanto, se extienden por más de un compartimento mediastínico.

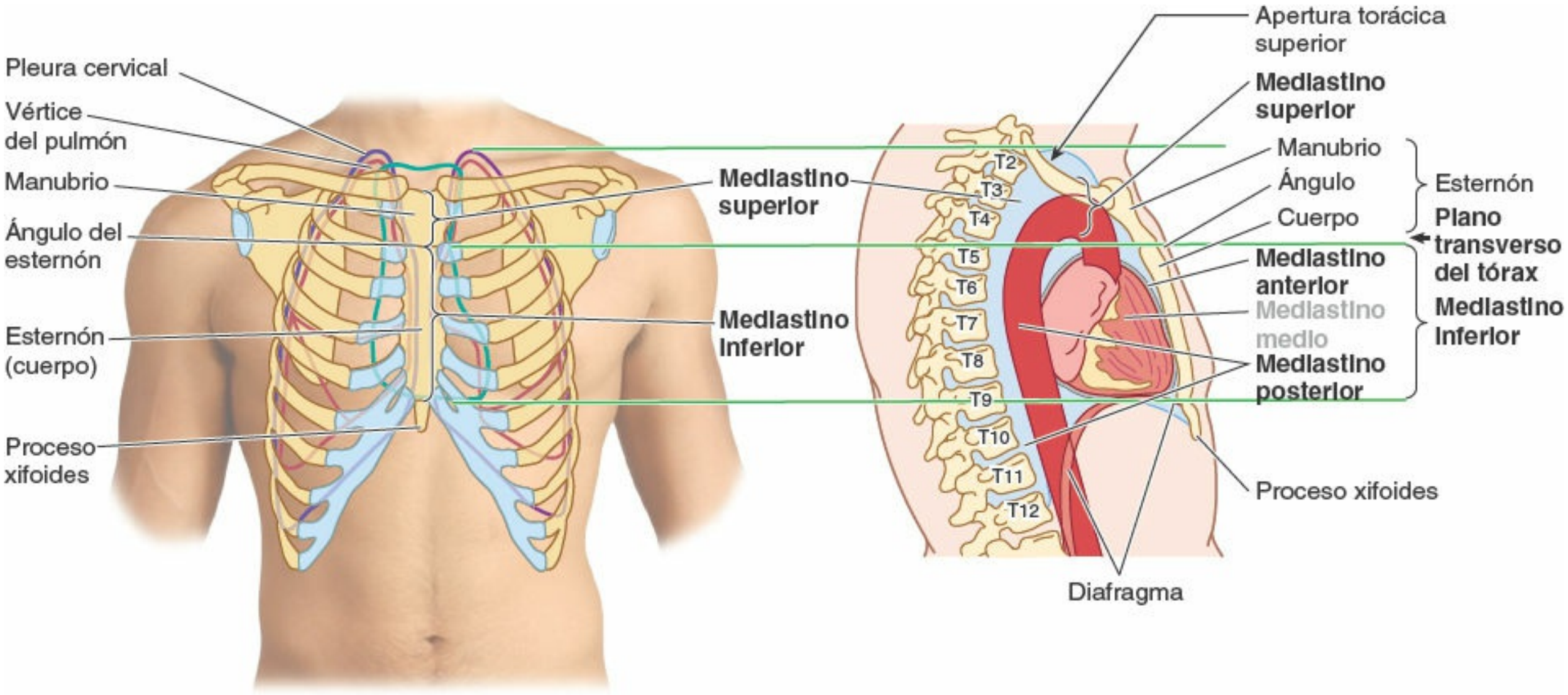

FIGURA 4-42. Subdivisiones y niveles del mediastino. Se muestran las subdivisiones del mediastino como si el individuo estuviese en posición de decúbito supino. El nivel de las vísceras respecto a las subdivisiones definidas por los puntos de referencia de la caja torácica depende de la posición del individuo, debido a que los tejidos blandos del mediastino caen por la fuerza de la gravedad.

Pericardio

El mediastino medio contiene el pericardio, el corazón y las raíces de los grandes vasos (fig. 4-34) —aorta ascendente, tronco pulmonar y VCS— que salen y entran al corazón.

El **pericardio** es una membrana fibroserosa que cubre el corazón y el inicio de los

grandes vasos (figs. 4-33 B y 4-43). El pericardio es un saco cerrado compuesto por dos capas. La capa externa es resistente, el **pericardio fibroso,** y se continúa con el centro tendinoso del diafragma (v. fig. 4-32). La superficie interna del pericardio fibroso está tapizada por una membrana serosa brillante, la **lámina parietal del pericardio seroso.** Esta lámina se refleja sobre el corazón y los grandes vasos (aorta, tronco y venas pulmonares, y venas cavas superior e inferior) como **lámina visceral del pericardio seroso.** El **pericardio seroso** se compone principalmente de mesotelio, una capa única de células aplanadas que forman un epitelio que tapiza tanto la superficie interna del pericardio fibroso como la superficie externa del corazón. El pericardio fibroso:

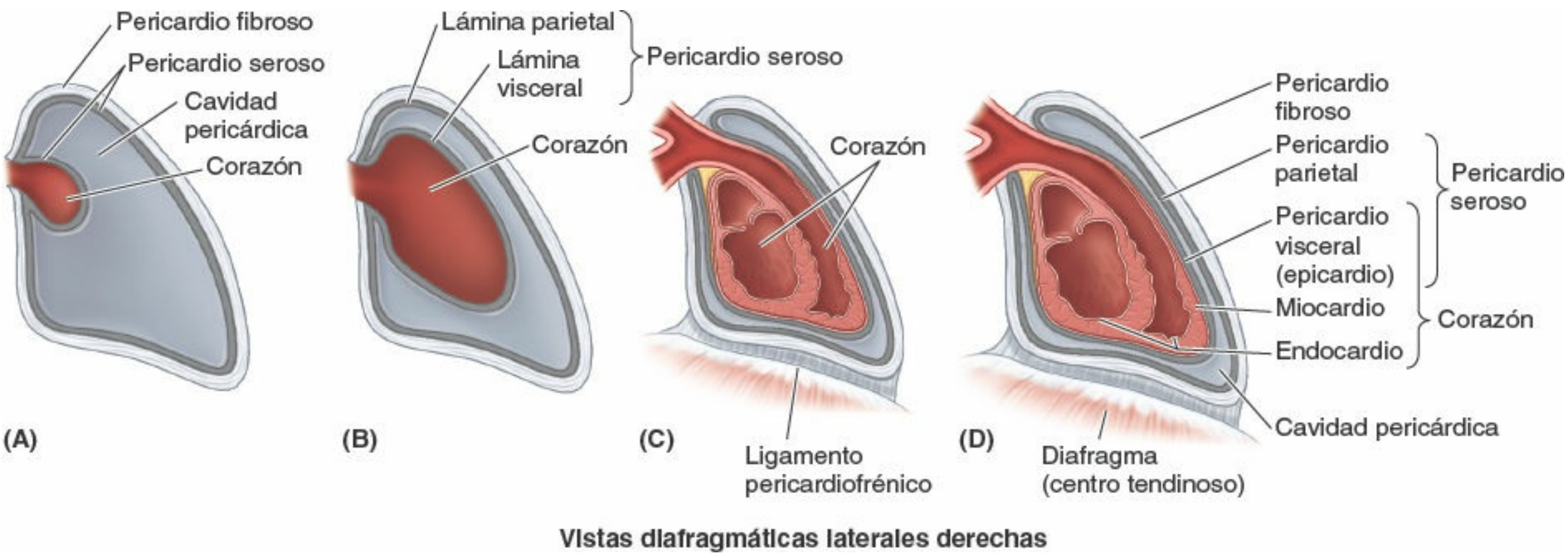

FIGURA 4-43. Corazón y pericardio. A) El corazón ocupa el mediastino medio y está rodeado por el pericardio, compuesto por dos partes. El pericardio externo, fibroso y resistente, estabiliza el corazón y ayuda a evitar su dilatación excesiva. Entre el pericardio fibroso y el corazón hay un saco «colapsado», el pericardio seroso. El corazón embrionario invagina la pared del saco seroso **(B)** y pronto prácticamente oblitera la cavidad pericárdica **(C),** dejando sólo un espacio potencial entre las láminas del pericardio seroso. **C** y **D)** El ligamento pericardiofrénico es la continuación del pericardio fibroso con el centro tendinoso del diafragma.

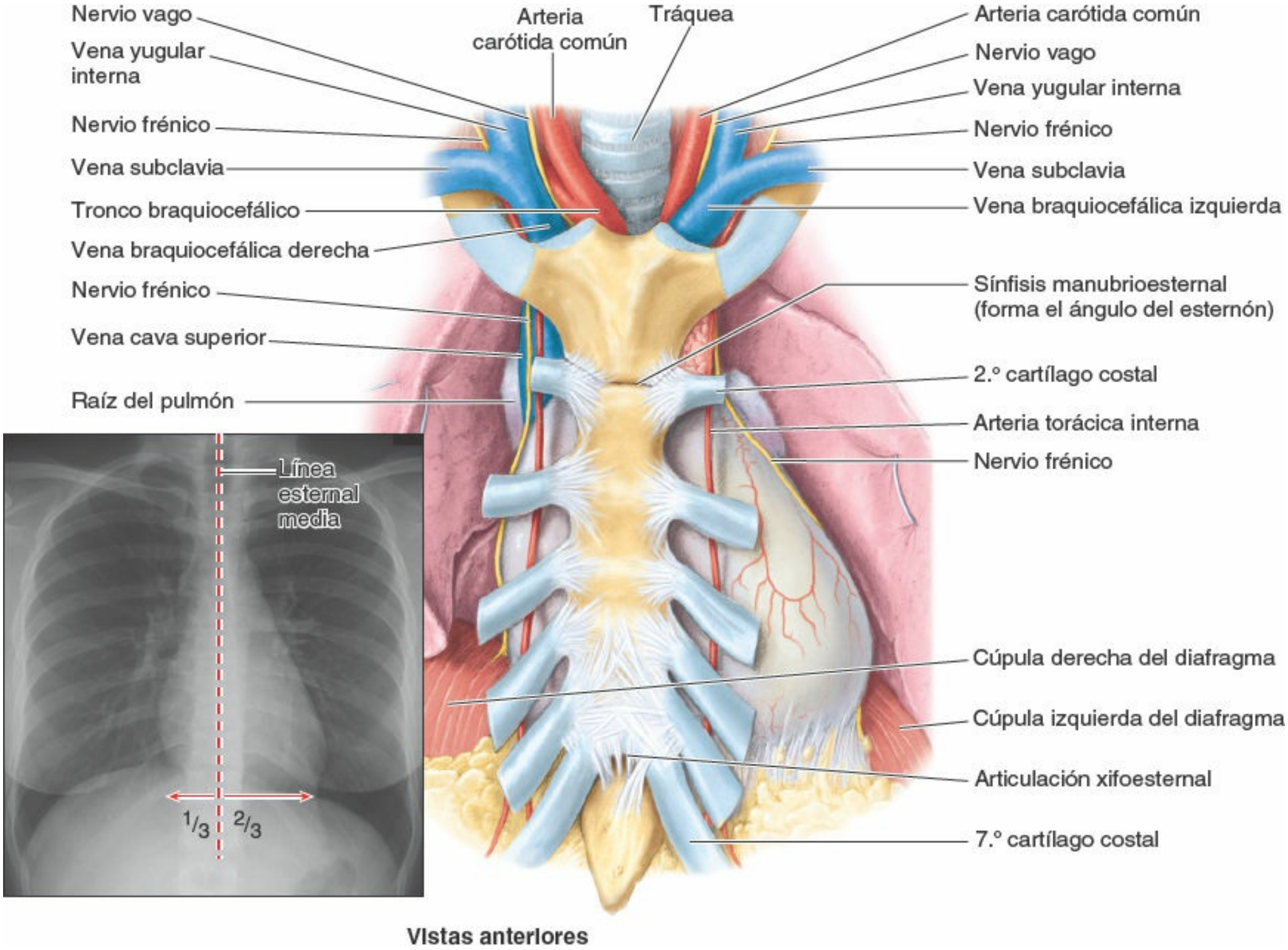

FIGURA 4-44. Saco pericárdico en relación con el esternón y los nervios frénicos. Esta disección expone el saco pericárdico posterior al cuerpo del esternón, desde justo superior al ángulo del esternón hasta el nivel de la articulación xifoesternal. El saco pericárdico (y por tanto el corazón) se sitúa aproximadamente un tercio a la derecha de la línea esternal media y dos tercios a la izquierda *(recuadro)*. Nota: compárense las características de la pared torácica anterior (esternón, cartílagos costales, arterias torácicas internas) en esta figura con las de la figura 4-19 D.

- Se continúa superiormente con la *túnica adventicia* (tejido conectivo perivascular) de los grandes vasos que entran y salen del corazón, y con la lámina pretraqueal de la fascia cervical profunda.
- Está insertado anteriormente en la superficie posterior del esternón mediante los **ligamentos esternopericárdicos,** que tienen un desarrollo muy variable.
- Está unido posteriormente a las estructuras del mediastino posterior por tejido conectivo laxo.
- Se continúa inferiormente con el centro tendinoso del diafragma (fig. 4-43 C y D).

La pared inferior (suelo) del saco pericárdico fibroso está firmemente insertada y confluye centralmente (entremezclándose de forma parcial) con el centro tendinoso del diafragma. Este lugar de continuidad se ha denominado **ligamento pericardiofrénico;** sin embargo, el pericardio fibroso y el centro tendinoso no son estructuras separadas que se fusionan secundariamente, ni son separables por disección. Como resultado de estas inserciones descritas, el corazón está relativamente bien sujeto dentro de este saco fibroso. El pericardio está influido por los movimientos del corazón y los grandes vasos, el esternón y el diafragma.

Dentro del saco pericárdico, el corazón y las raíces de los grandes vasos se relacionan anteriormente con el esternón, los cartílagos costales y las extremidades anteriores de las costillas 3.ª-5.ª en el lado izquierdo (fig. 4-44). El corazón y el saco pericárdico están situados oblicuamente, unos dos tercios a la izquierda y un tercio a la derecha del plano medio. Si giramos la cabeza a la izquierda unos 45º sin rotar los hombros, la rotación de la cabeza se aproxima a la rotación relativa del corazón en relación con el tronco.

El pericardio fibroso protege al corazón frente a los sobrellenados repentinos debido a que no es flexible y está íntimamente relacionado con los grandes vasos que lo perforan superiormente. La aorta ascendente arrastra al pericardio superiormente más allá del corazón hasta el nivel del ángulo del esternón.

La **cavidad pericárdica** es el espacio potencial entre las capas enfrentadas de las láminas parietal y visceral del pericardio seroso. Normalmente contiene una delgada película de líquido que permite al corazón moverse y latir en un entorno sin fricciones.

La *lámina visceral del pericardio seroso* forma el *epicardio*, la más externa de las tres capas de la pared del corazón. Se extiende sobre el inicio de los grandes vasos, para continuarse con la lámina parietal del pericardio seroso, *1)* donde la aorta y el tronco pulmonar abandonan el corazón y *2)* donde la VCS, la vena cava inferior (VCI) y las venas pulmonares entran en el corazón. El **seno transverso del pericardio** es un conducto que discurre transversalmente dentro de la cavidad pericárdica entre estos dos grupos de vasos y las reflexiones del pericardio seroso alrededor de ellos. La reflexión del pericardio seroso alrededor del segundo grupo de vasos define el *seno oblicuo del pericardio*. Estos senos pericárdicos se forman durante el desarrollo embrionario del corazón como consecuencia del plegamiento del tubo cardíaco primitivo. A medida que se pliega el tubo cardíaco, su extremo venoso se desplaza posterosuperiormente (fig. 4-45), de manera que el extremo venoso del tubo se sitúa adyacente al extremo arterial, separado sólo por el seno transverso del pericardio (fig. 4-46). Por tanto, el seno transverso es posterior a las porciones intrapericárdicas del tronco pulmonar y de la aorta ascendente, anterior a la VCS y superior a los atrios del corazón.

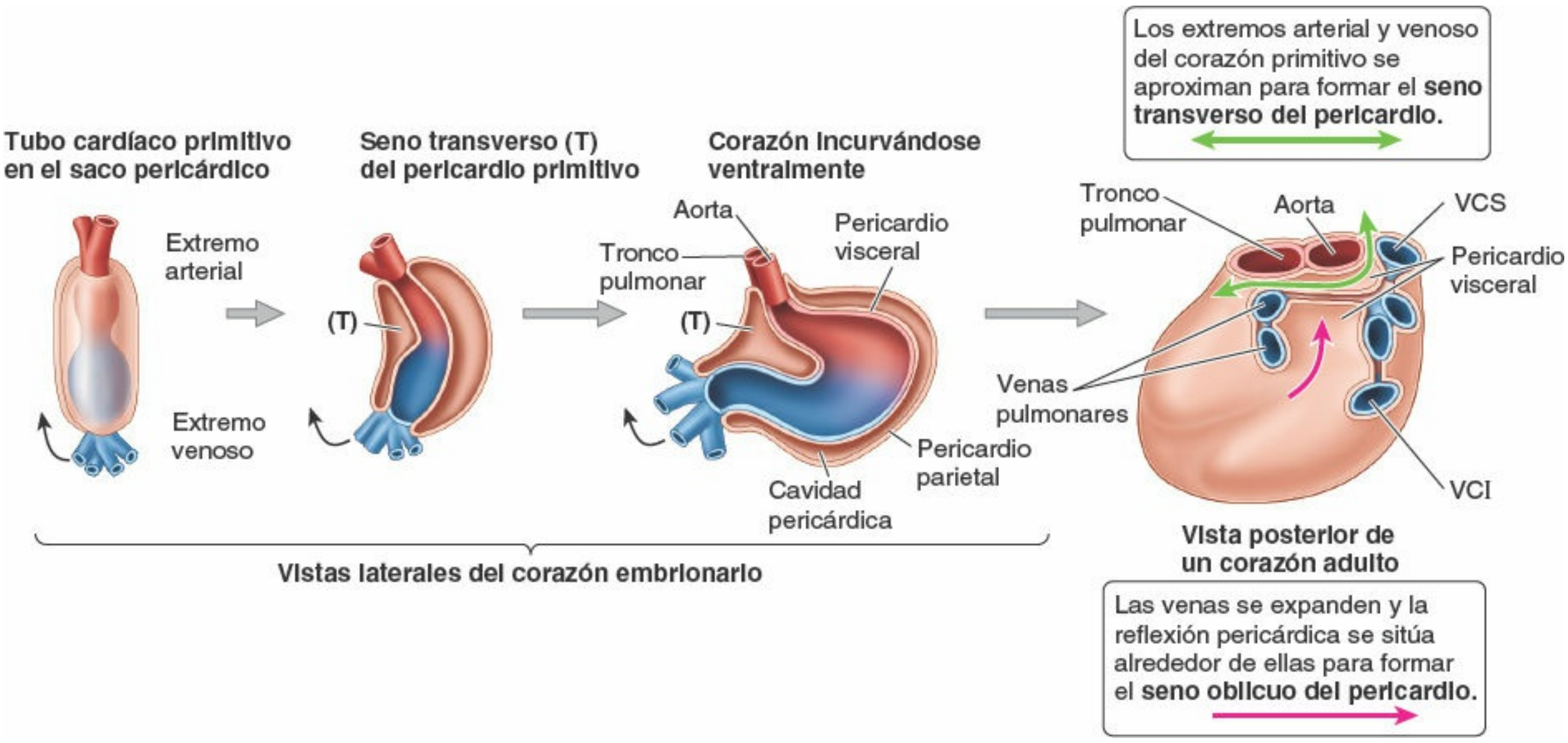

FIGURA 4-45. Desarrollo del corazón y el pericardio. El tubo cardíaco embrionario longitudinal invagina el saco pericárdico de doble capa (de modo parecido a una salchicha se introduce en un panecillo). Luego, el tubo cardíaco primitivo forma ventralmente un «asa», que aproxima los extremos arterial y venoso del tubo formando el esbozo del seno transverso del pericardio (T) entre ellos. Con el crecimiento del embrión, las venas se expanden y extienden inferior y lateralmente. El pericardio reflejado alrededor de ellas forma los límites del seno oblicuo del pericardio. VCI, vena cava inferior; VCS, vena cava superior.

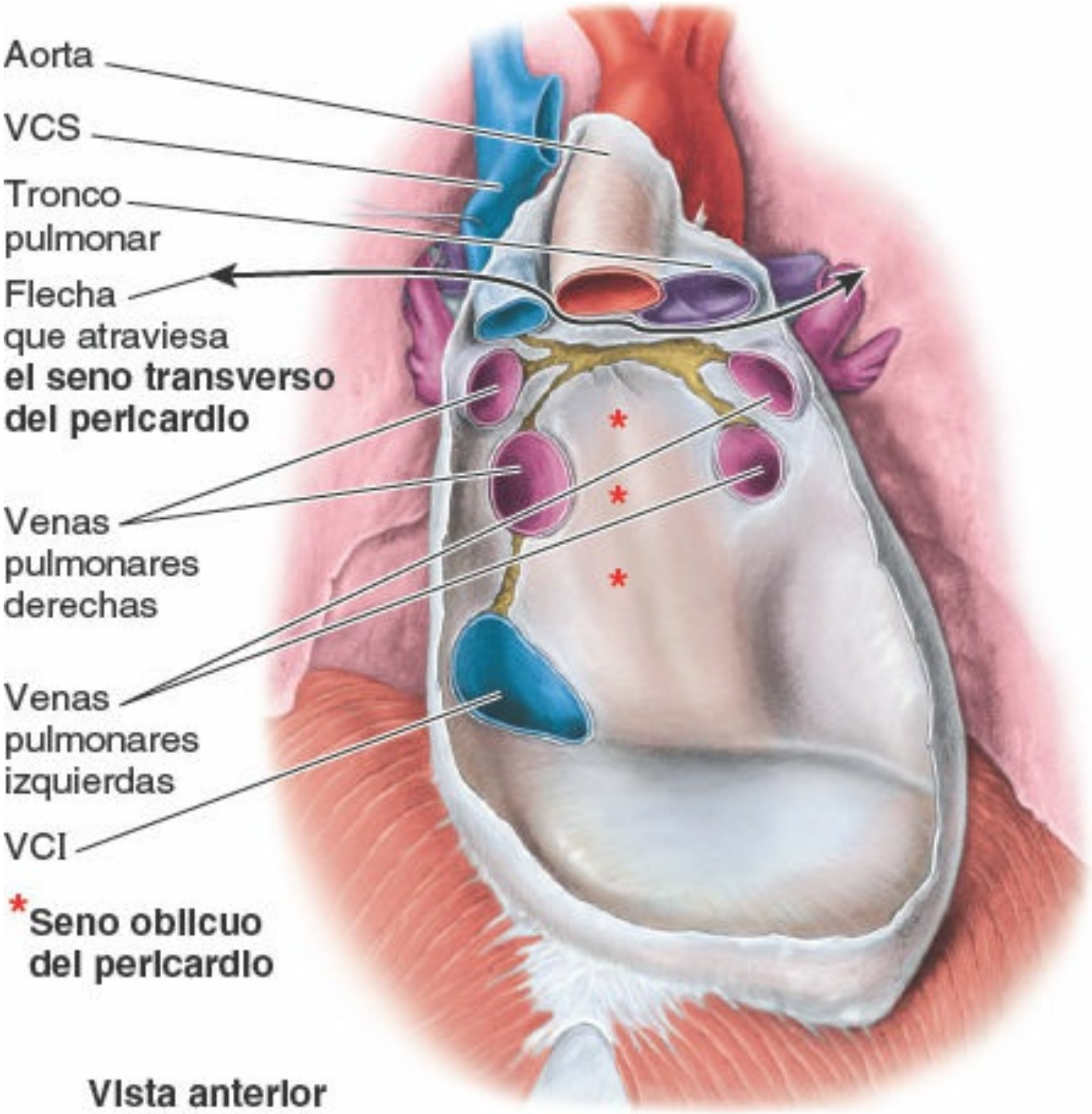

FIGURA 4-46. Interior del saco pericárdico. Para extraer el corazón del saco pericárdico se han cortado los ocho vasos que atraviesan el saco. El seno oblicuo del pericardio está delimitado por cinco venas. La vena cava superior (VCS), el tronco pulmonar y especialmente la aorta tienen partes intrapericárdicas. El pico del saco pericárdico se sitúa en la confluencia de la aorta ascendente y el arco de la aorta. El seno transverso del pericardio está limitado anteriormente por el pericardio seroso que recubre la cara posterior del tronco

pulmonar y la aorta ascendente, posteriormente por el que recubre la VCS, e inferiormente por el pericardio visceral que recubre los atrios del corazón. VCI, vena cava inferior.

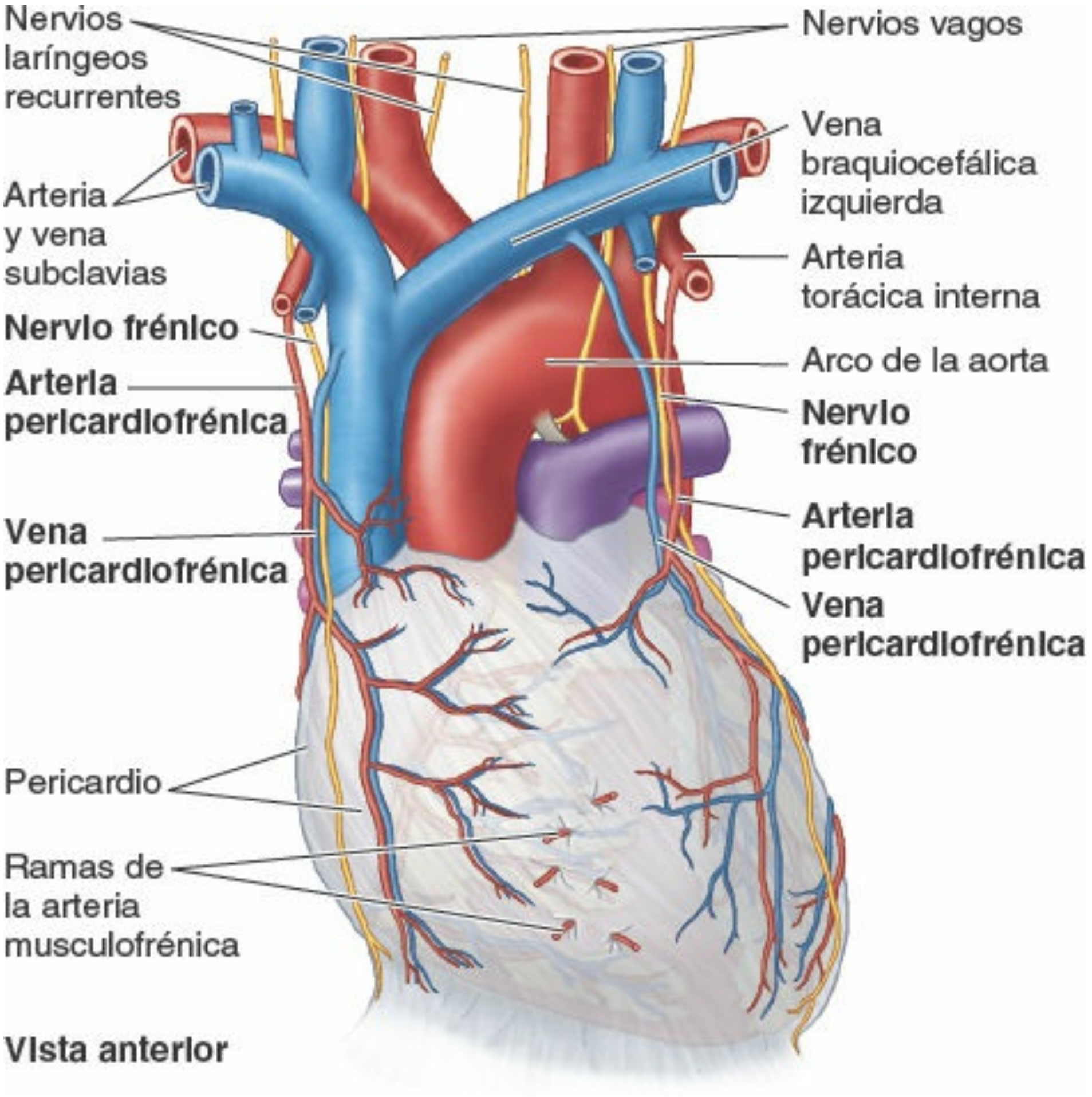

FIGURA 4-47. Irrigación arterial y drenaje venoso del pericardio. Las arterias del pericardio provienen fundamentalmente de las arterias torácicas internas, con una contribución menor de sus ramas musculofrénicas y de la aorta torácica. Las venas son tributarias de las venas braquiocefálicas.

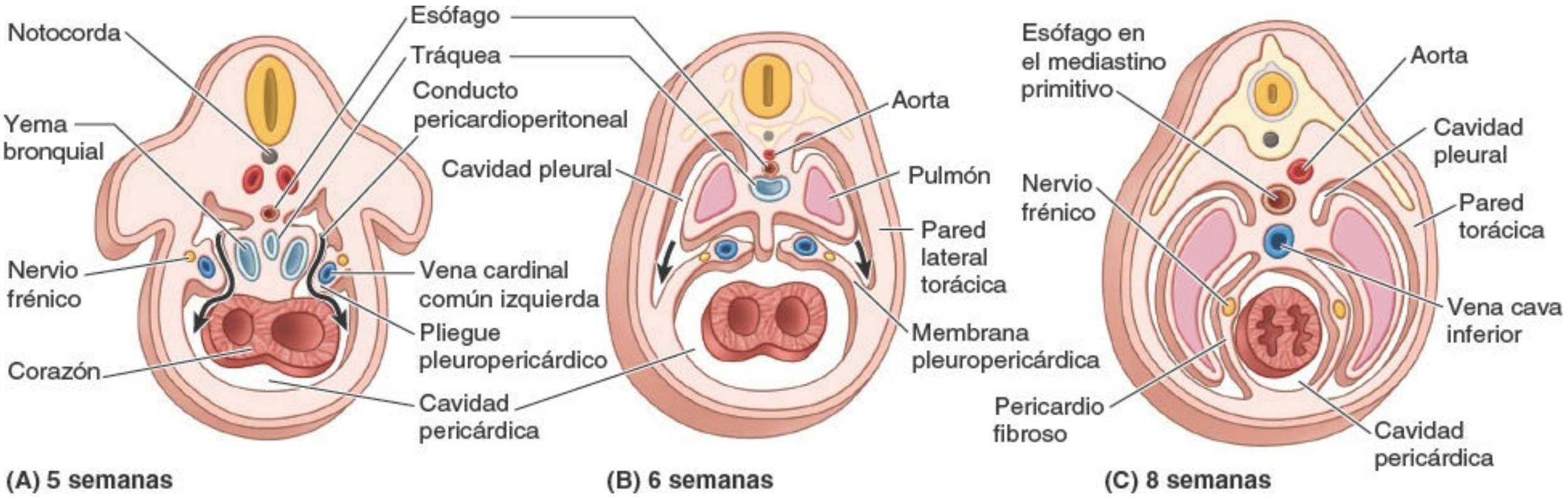

FIGURA 4-48. Secciones transversales en un embrión, de la porción craneal hasta el septo transverso, que muestran el desarrollo del pericardio fibroso y reubicación del nervio frénico. El crecimiento exuberante de los pulmones en el interior de las cavidades pleurales primitivas (conductos pleuroperitoneales) divide los pliegues pleuropericárdicos desde la pared corporal, creando las membranas pleuropericárdicas. Las membranas incluyen al nervio frénico y se convierten en el pericardio fibroso que encierra el corazón y separa las cavidades pleural y pericárdica.

A medida que se desarrollan y expanden las venas del corazón, la reflexión pericárdica que las rodea forma el **seno oblicuo del pericardio,** un receso ancho en

forma de fondo de saco en la cavidad pericárdica posterior a la base (cara posterior) del corazón, formado por el atrio izquierdo (figs. 4-45 y 4-46). El seno oblicuo está limitado lateralmente por las reflexiones pericárdicas que rodean las venas pulmonares y la VCI, y posteriormente por el pericardio que cubre la cara anterior del esófago. El seno oblicuo puede ser accesible inferiormente y admitirá varios dedos; no obstante, los dedos no pueden deslizarse alrededor de dichas estructuras ya que este seno es un fondo de saco ciego.

La **irrigación arterial del pericardio** (fig. 4-47) procede principalmente de una rama delgada de la arteria torácica interna, la **arteria pericardiofrénica,** que a menudo acompaña o como mínimo es paralela al nervio frénico hasta el diafragma. Otras pequeñas contribuciones vasculares para el pericardio proceden de:

- La *arteria musculofrénica,* una rama terminal de la arteria torácica interna.
- Las *arterias bronquiales*, *esofágicas* y *frénicas superiores*, ramas de la aorta torácica.
- Las *arterias coronarias* (sólo irrigan la lámina visceral del pericardio seroso), las primeras ramas de la aorta.

El **drenaje venoso del pericardio** está a cargo de:

- Las *venas pericardiofrénicas,* tributarias de las venas braquiocefálicas (o de las venas torácicas internas).
- Tributarias variables del *sistema venoso ácigos* (se tratará más adelante en este capítulo).

La **inervación del pericardio** procede de:

- Los *nervios frénicos* (C3-C5), fuente principal de fibras sensitivas; las sensaciones dolorosas transportadas por estos nervios frecuentemente son referidas hacia la piel (dermatomas C3-C5) de la región supraclavicular homolateral (extremo superior del hombro del mismo lado).
- Los *nervios vagos*, de función indeterminada.
- Los *troncos simpáticos*, vasomotores.

CUADRO CLÍNICO

VISIÓN GENERAL DEL MEDIASTINO Y EL PERICARDIO

Posiciones de las vísceras respecto a las divisiones del mediastino

La división entre el mediastino superior y el inferior *(plano transverso del tórax)* está definida en función de estructuras de la pared corporal ósea y es mayoritariamente independiente de los efectos gravitatorios. La posición de las vísceras en relación con las subdivisiones mediastínicas depende de la postura de la persona (es decir, de la gravedad). Cuando está en decúbito supino, o cuando se está diseccionando un cadáver, la posición de las vísceras en relación con las subdivisiones del mediastino es más alta (más superior) que cuando está en pie

(figs. 4-42 y C4-19 A). En otras palabras, la gravedad tira hacia abajo de las vísceras cuando estamos en posición vertical.

Las descripciones anatómicas tradicionales se refieren a la posición de las vísceras como si la persona estuviese en *posición de decúbito supino,* esto es, tendida en una cama o en una mesa de operaciones o de disección. En esta posición, las vísceras abdominales dispuestas horizontalmente empujan a las estructuras mediastínicas superiormente. Sin embargo, en bipedestación o en sedestación, la posición de las vísceras es la que se muestra en la figura C4-19 B. Esto es debido a que las estructuras blandas del mediastino, en especial el pericardio y su contenido, el corazón y los grandes vasos, y las vísceras abdominales que los soportan, se hunden inferiormente debido a la gravedad.

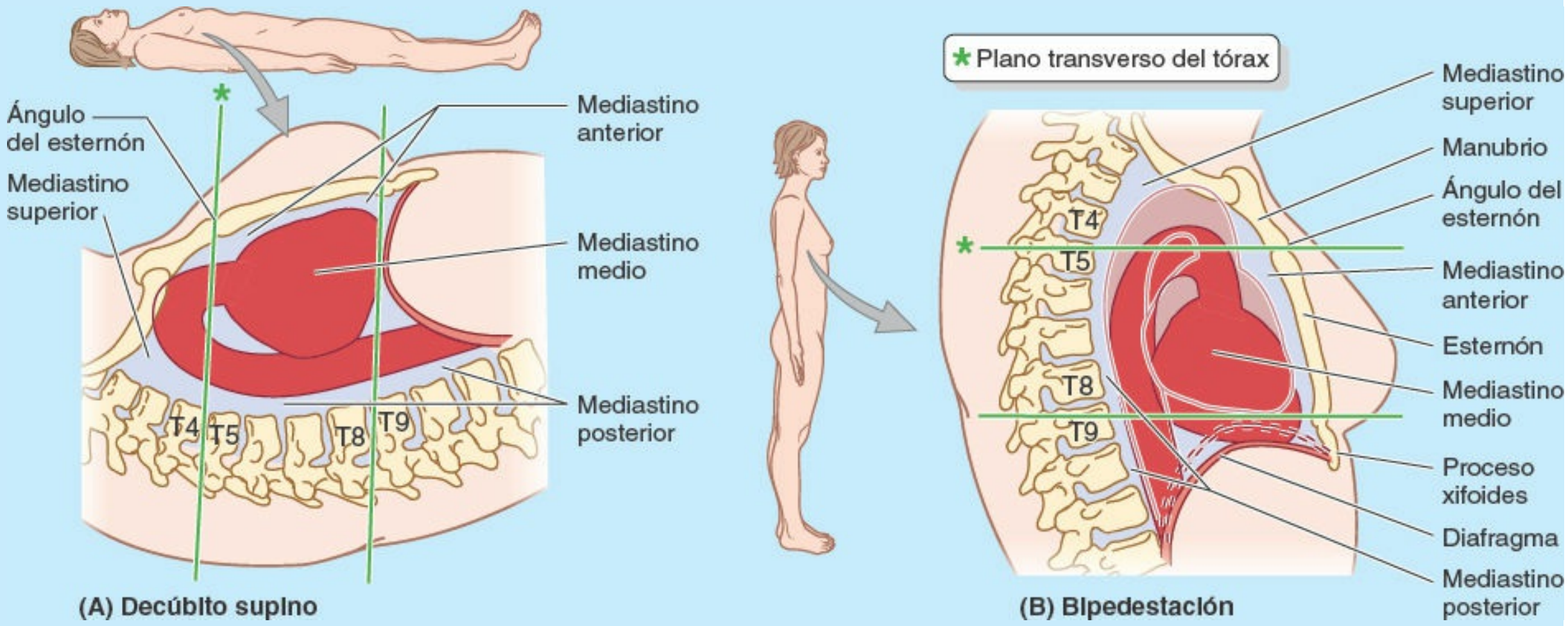

FIGURA C4-19. Posición de las vísceras torácicas en decúbito supino (A) y en bipedestación (B).

En posición de decúbito supino (fig. C4-19 A):

- El arco de la aorta se sitúa superior al plano transverso del tórax.
- El plano transverso del tórax corta la bifurcación traqueal.
- El centro tendinoso del diafragma (o la cara diafragmática o la parte inferior del corazón) se sitúa a nivel de la unión xifoesternal y la vértebra T9.

En posición erecta o sentada (fig. C4-19 B):

- El plano transverso del tórax corta el arco de la aorta.
- La bifurcación traqueal se sitúa inferior al plano transverso del tórax.
- El centro tendinoso del diafragma puede descender hasta el nivel medio del proceso xifoides y el disco intervertebral T9-T10.

Este movimiento de las estructuras mediastínicas debe tenerse en cuenta durante las exploraciones físicas y radiológicas en posición de decúbito supino o erecta. Asimismo, al tumbarse sobre un costado, el mediastino cae hacia el lado inferior debido a la gravedad.

Mediastinoscopia y biopsias del mediastino

Con la ayuda de un endoscopio (mediastinoscopio), los cirujanos pueden obser gran parte del mediastino y realizar intervenciones quirúrgicas menores. Para ello, introducen el endoscopio a través de una pequeña incisión en la raíz del cuello, justo por encima del manubrio del esternón y cerca de la incisura yugular, en el espacio potencial situado anterior a la tráquea. Durante la *mediastinoscopia*, los cirujanos pueden observar los nódulos linfáticos mediastínicos o realizar una biopsia para determinar, por ejemplo, si células cancerosas procedentes de un carcinoma broncógeno los han metastatizado. El mediastino también se puede explorar y biopsiar mediante una *toracotomía anterior* (extirpando una porción de un cartílago costal; v. cuadro clínico «Toracotomía, incisiones en el espacio intercostal y extirpación de una costilla»).

Ensanchamiento del mediastino

Los radiólogos y los médicos de urgencias observan en ocasiones un ensanchamiento del mediastino al examinar radiografías de tórax. Cualquier estructura del mediastino puede contribuir al ensanchamiento patológico. A menudo se observa tras un traumatismo producido por un choque frontal, por ejemplo, que produce una hemorragia en el mediastino procedente de desgarros en los grandes vasos como la aorta o la VCS. Con frecuencia, un *linfoma maligno* (cáncer del tejido linfático) produce un agrandamiento masivo de los nódulos linfáticos mediastínicos y un ensanchamiento del mediastino. La *hipertrofia* (agrandamiento) *del corazón* (a menudo debida a una *insuficiencia cardíaca congestiva*, en la cual la sangre vuelve al corazón a un ritmo más rápido del que se expulsa) es una causa frecuente de ensanchamiento del mediastino inferior.

Significación quirúrgica del seno transverso del pericardio

El *seno transverso del pericardio* es especialmente importante para los cirujanos cardíacos. Después de que el pericardio haya sido abierto anteriormente, puede introducirse un dedo a través del seno transverso del pericardio, posterior a la aorta ascendente y al tronco pulmonar (fig. C4-20). Tras la colocación de una pinza arterial o de una ligadura alrededor de estos vasos, mediante la inserción de los tubos de una máquina de circulación extracorpórea, se aprieta la ligadura y, así, los cirujanos pueden parar o desviar la circulación sanguínea en estas grandes arterias mientras realizan intervenciones cardíacas, como una *derivación aortocoronaria*.

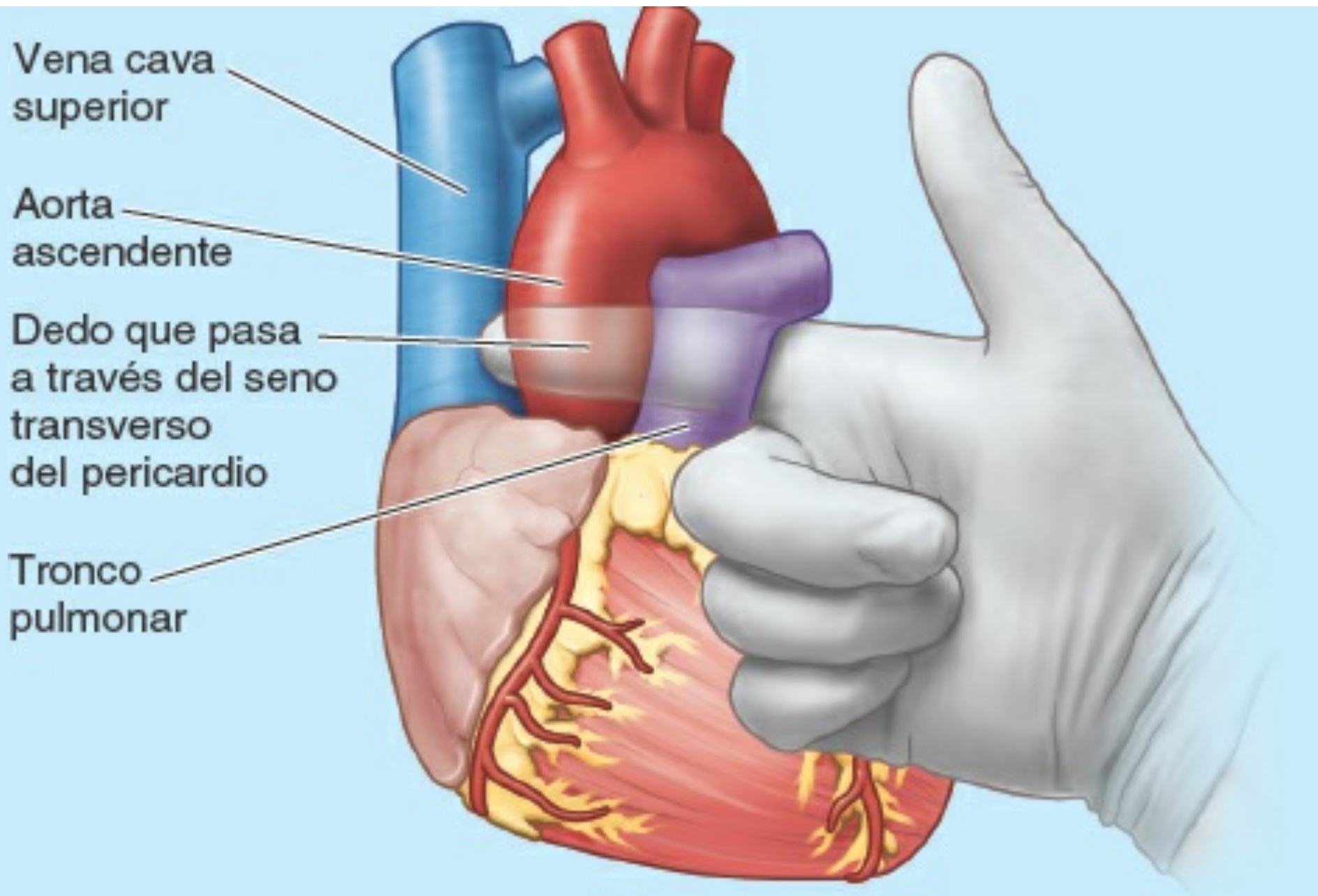

FIGURA C4-20. Seno transverso del pericardio.

Exposición de las venas cavas

Tras ascender a través del diafragma, toda la porción torácica de la VCI (unos 2 cm) está envuelta por el pericardio. Por lo tanto, es preciso abrir el saco pericárdico para exponer esta porción terminal de la VCI. Ocurre lo mismo con la porción terminal de la VCS, que se encuentra en parte dentro y en parte fuera del saco pericárdico.

Pericarditis, roce pericárdico y derrame pericárdico

El pericardio puede verse afectado por diversos procesos patológicos. La inflamación del pericardio *(pericarditis)* suele provocar dolor torácico. También puede hacer que el pericardio seroso sea rugoso. Normalmente, las lisas láminas del pericardio seroso no producen un ruido detectable a la auscultación. Sin embargo, la pericarditis vuelve rugosas sus superficies y la fricción resultante *(roce pericárdico)* emite un ruido parecido a la fricción de la seda, que puede oírse con un fonendoscopio en el borde izquierdo del esternón y las costillas superiores. Un pericardio con inflamación crónica y engrosado puede calcificarse, interfiriendo gravemente con el funcionamiento del corazón. Algunas enfermedades inflamatorias pueden producir también *derrame pericárdico* (paso de líquido de los capilares pericárdicos hacia la cavidad pericárdica, o una acumulación de pus). Como resultado, el corazón se ve comprimido (incapaz de expandirse y rellenarse por completo) y es ineficaz. Los derrames pericárdicos no inflamatorios suelen asociarse a *insuficiencia cardíaca congestiva*, en la cual la sangre venosa vuelve al corazón a un ritmo más rápido del que se expulsa, produciendo hipertensión cardíaca derecha (aumento de presión en el lado derecho del corazón).

Taponamiento cardíaco

El pericardio fibroso es un saco cerrado, duro e inelástico, que contiene el corazón, normalmente su único ocupante aparte de una fina película lubricante de líquido pericárdico. Cuando se produce un gran derrame pericárdico, la disminución de volumen del saco pericárdico limita la cantidad de sangre que puede recibir el corazón, lo que a su vez disminuye el gasto cardíaco. El *taponamiento cardíaco* (compresión del corazón) es una situación potencialmente letal, ya que el volumen cardíaco se ve comprometido de forma progresiva por el líquido acumulado fuera del corazón, pero dentro de la cavidad pericárdica.

De forma parecida, la acumulación de sangre en la cavidad pericárdica, *hemopericardio*, también produce taponamiento cardíaco. El hemopericardio puede deberse a la perforación de un área debilitada del músculo cardíaco después de un *infarto de miocardio* o ataque al corazón, al sangrado dentro de la cavidad pericárdica en intervenciones de corazón, o a heridas de arma blanca. Esta situación es especialmente mortal debido a la elevada presión que implica y a la rapidez con que se acumula el líquido. El corazón se comprime y falla la circulación. Las venas de la cara y el cuello se ingurgitan debido al reflujo de sangre, que empieza donde la VCS entra en el pericardio.

En los pacientes con *neumotórax* —aire o gas en la cavidad pleural— el aire puede difundir por los planos de tejido conectivo y entrar en el saco pericárdico, produciendo un *neumopericardio*.

Pericardiocentesis

Para evitar el taponamiento cardíaco, normalmente es necesaria una *pericardiocentesis*, el drenaje de líquido de la cavidad pericárdica. Para extraer el exceso de líquido, puede insertarse una aguja de gran calibre a través del 5.º o 6.º espacio intercostal izquierdo cerca del esternón. Este abordaje del saco pericárdico es posible debido a que la incisura cardíaca del pulmón izquierdo y la incisura menos profunda del saco pleural izquierdo exponen parte del saco pericárdico, el área desnuda del pericardio (v. figs. 4-31 A y 4-32). El saco pericárdico también puede alcanzarse a través del ángulo infraesternal, pasando la aguja superoposteriormente (fig. C4-21). En este lugar, la aguja evita el pulmón y la pleura, y entra en la cavidad pericárdica; sin embargo, hay que ir con cuidado para no puncionar la arteria torácica interna o sus ramas terminales. En el taponamiento cardíaco agudo por hemopericardio, hay que realizar una toracotomía de urgencia (se abre rápidamente el tórax) para seccionar el saco pericárdico y aliviar de inmediato el taponamiento, y lograr la *estasis de la hemorragia* (detener el escape de sangre) del corazón (v. cuadro clínico «Toracotomía, incisiones en el espacio intercostal y extirpación de una costilla»).

Anomalías posicionales del corazón

El plegamiento anormal del corazón embrionario puede hacer que la posición del corazón se invierta completamente, de forma que su vértice se sitúe a la derecha en lugar de hacia la izquierda (*dextrocardia;* fig. C4-22). Esta

anomalía congénita es la alteración posicional más frecuente del corazón, pero es relativamente poco común. La dextrocardia se asocia a una situación en espejo de los grandes vasos y del arco de la aorta. Esta anomalía puede formar parte de una transposición general de las vísceras torácicas y abdominales *(situs inversus),* o la transposición puede afectar únicamente al corazón *(dextrocardia aislada).* En la dextrocardia con *situs inversus,* la incidencia de defectos cardíacos acompañantes es baja y el corazón suele funcionar con normalidad. Sin embargo, en la dextrocardia aislada, la anomalía congénita se ve complicada por alteraciones cardíacas graves, como la *transposición de las grandes arterias* (Moore et al., 2016).

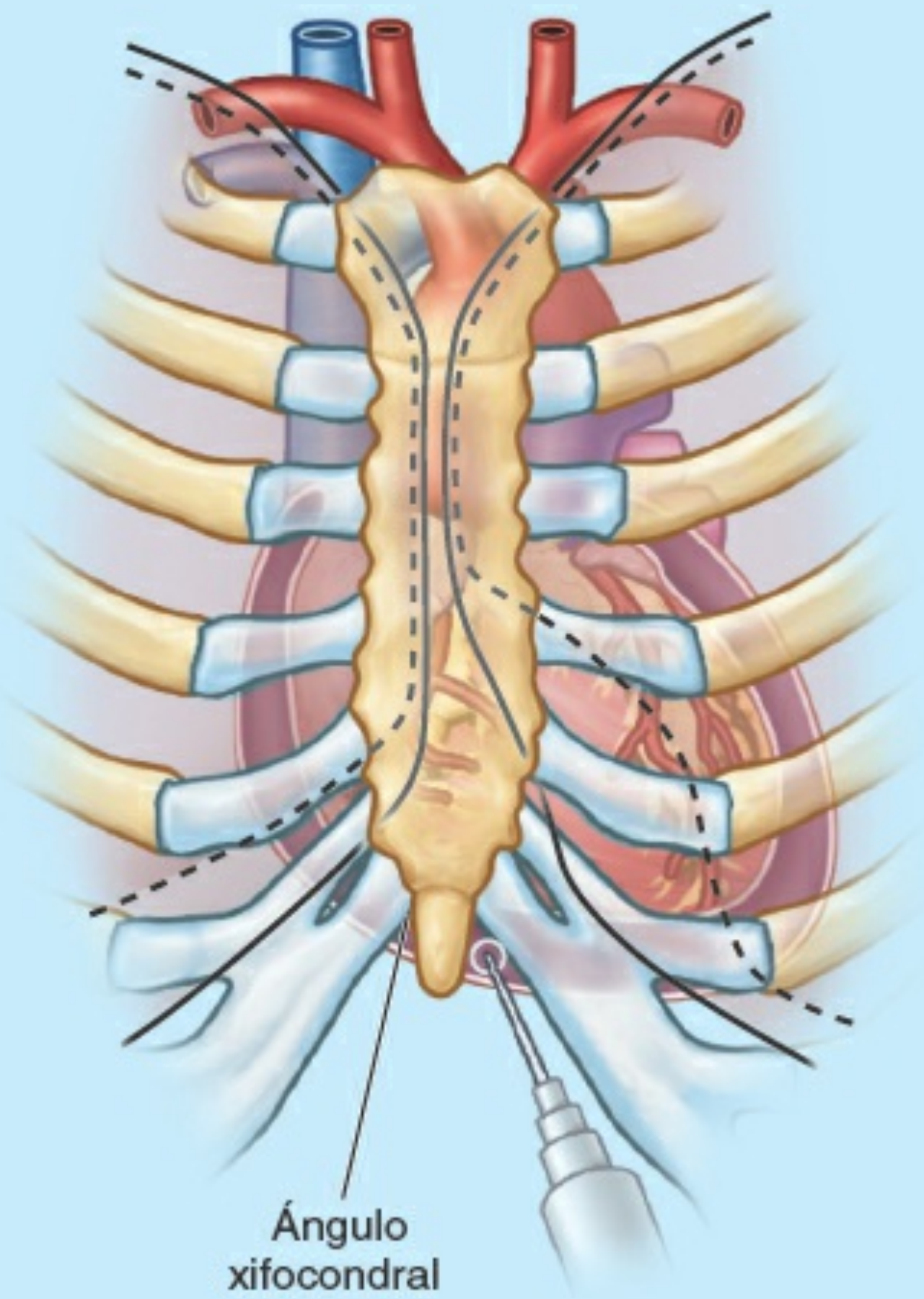

FIGURA C4-21. Pericardiocentesis.

FIGURA C4-22. **Dextrocardia.**

Puntos fundamentales

VISIÓN GENERAL DEL MEDIASTINO Y EL PERICARDIO

Visión general del mediastino. El mediastino es el compartimento central de la cavidad torácica y contiene todas las vísceras torácicas a excepción de los pulmones. ● Las estructuras que lo ocupan son huecas (llenas de aire o de líquido), y aunque se encuentran entre formaciones óseas anteriormente y posteriormente, están en un «embalaje neumático», inflado por los constantes cambios de volumen a cada lado. ● El mediastino es una estructura flexible y dinámica movida por las estructuras que contiene (p. ej., el corazón) y que lo rodean (el diafragma y otros movimientos de la respiración), y también por el efecto de la gravedad y la posición corporal. ● El mediastino superior (por encima del plano transverso del tórax) está ocupado por la tráquea y las porciones superiores de los grandes vasos. ● La parte media (la mayor parte) del mediastino inferior está ocupada por el corazón. ● La mayor parte del mediastino posterior está ocupada por estructuras que atraviesan verticalmente parte o la totalidad del tórax.

Pericardio. El pericardio es un saco fibroseroso, invaginado por el corazón y las raíces de los grandes vasos, que encierra la cavidad serosa que rodea al corazón. ● El pericardio fibroso no es elástico, está unido anteriormente e inferiormente al esternón y al diafragma, y se fusiona con la adventicia de los grandes vasos que entran o salen del saco. De ese modo, mantiene al corazón en su posición mediastínica media y limita su expansión (llenado). ● Si un líquido o un tumor ocupan el espacio pericárdico, se afecta la capacidad del corazón. ● El pericardio seroso tapiza el pericardio fibroso y el exterior del corazón. Esta

superficie brillante y lubricada permite al corazón (unido únicamente por sus vasos aferentes y eferentes y las reflexiones relacionadas de la membrana serosa) la libertad de movimientos que precisa para sus movimientos de «exprimido» durante la contracción. ● La capa parietal del pericardio seroso es sensible. Los impulsos dolorosos que provienen de ella son conducidos por los nervios frénicos somáticos y producen sensaciones de dolor referido.

La inervación del pericardio por los nervios frénicos, y el recorrido de estos *nervios somáticos* entre el corazón y los pulmones, no se comprenden bien sin considerar el desarrollo embrionario del pericardio fibroso. Una membrana *(membrana pleuropericárdica)* que incluye el nervio frénico es separada de la pared corporal en formación por las cavidades pleurales en desarrollo, que se extienden para alojar los pulmones en rápido crecimiento (fig. 4-48). Los pulmones se desarrollan dentro de los conductos pericardioperitoneales que discurren a ambos lados del intestino anterior, que conectan las cavidades torácica y abdominal a cada lado del septo transverso. Los conductos (cavidades pleurales primitivas) son demasiado pequeños para alojar a los pulmones en su rápido crecimiento, y comienzan a invadir el mesénquima de la pared corporal posterior, lateral y anteriormente, separándolo en dos capas: una capa exterior que se convertirá en la pared torácica definitiva (costillas y músculos intercostales) y una capa interior o profunda (las membranas pleuropericárdicas) que contiene los nervios frénicos y forma el pericardio fibroso (Moore, et al., 2016). Así, el saco pericárdico puede ser fuente de dolor en la misma medida que lo son la parrilla costal o la pleura parietal, aunque el dolor tiende a referirse a los dermatomas de la pared corporal —áreas desde las que más a menudo se reciben sensaciones.

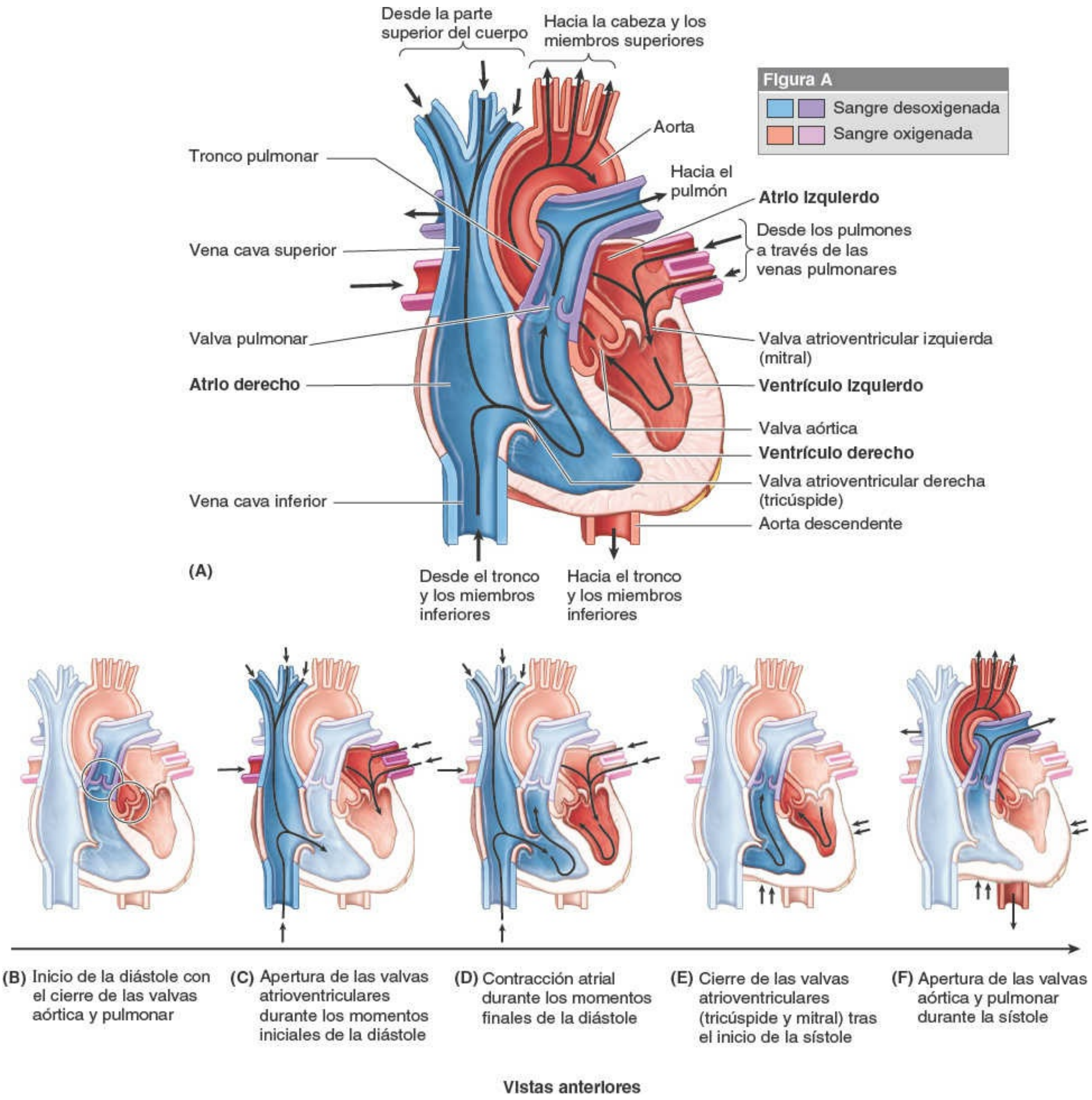

FIGURA 4-49. Ciclo cardíaco. A) Circulación de la sangre en el corazón. El corazón derecho *(lado azul)* es la bomba del circuito pulmonar; el corazón izquierdo *(lado rojo)* es la bomba de la circulación sistémica. **B a F)** Fases del ciclo cardíaco. Este ciclo describe el movimiento completo del corazón o el latido cardíaco e incluye el período desde el inicio de un latido al inicio del siguiente. El ciclo consta de la diástole (relajación y llenado ventricular) y la sístole (contracción y vaciamiento ventricular). Obsérvese la correlación fisiológica en la figura 4-50.

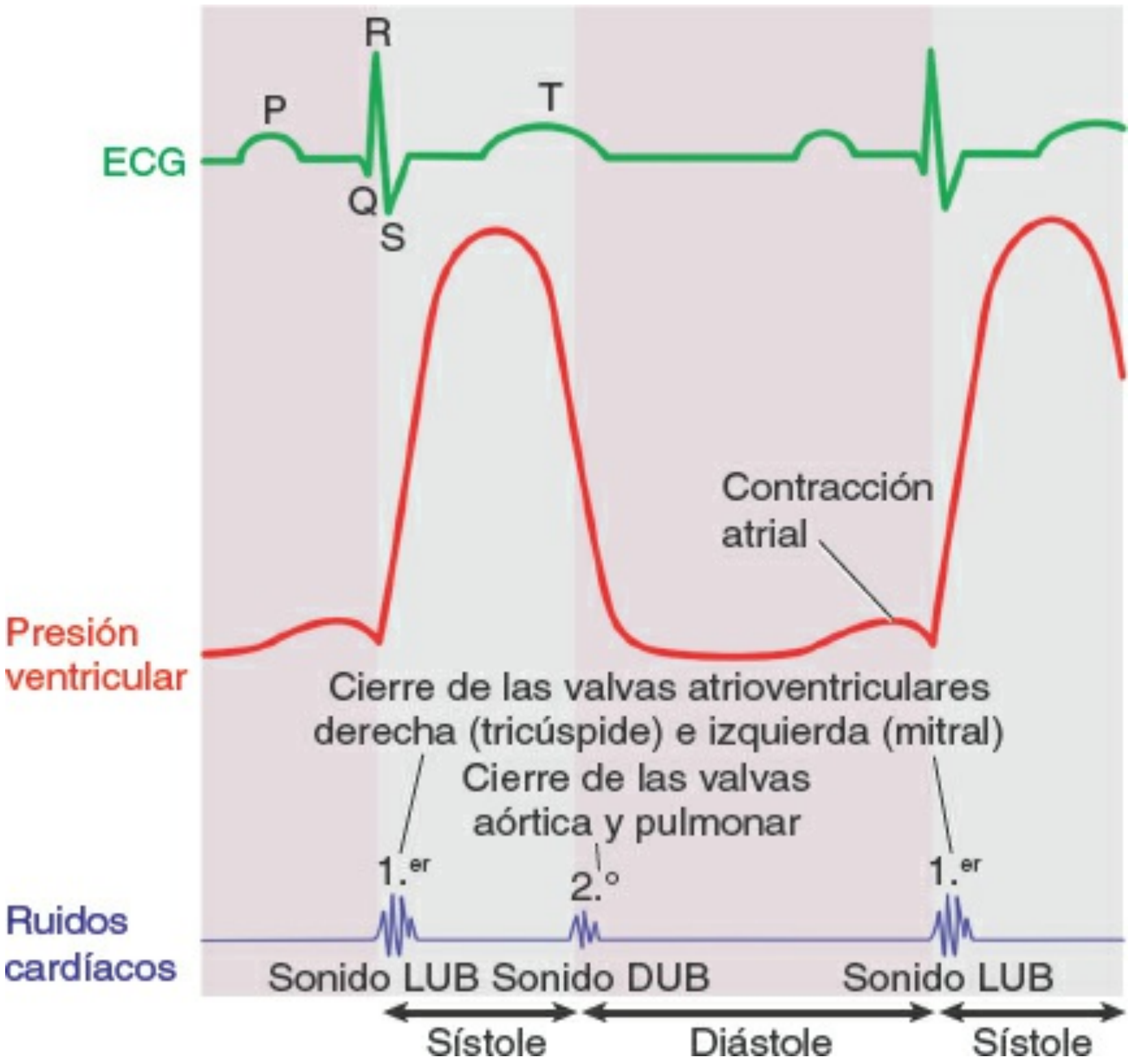

FIGURA 4-50. Correlación del electrocardiograma normal (ECG), la presión ventricular y los ruidos cardíacos. Las valvas atrioventriculares derecha e izquierda (tricúspide y mitral) cerradas se ilustran en la figura 4-56 C y las valvas aórtica y pulmonar cerradas en la diástole en la figura 4-56 B.

Corazón

El **corazón,** algo más grande que un puño cerrado, es una bomba doble de presión y succión, autoadaptable, cuyas partes trabajan al unísono para impulsar la sangre a todo el organismo. El lado derecho del corazón *(corazón derecho)* recibe sangre poco oxigenada (venosa) procedente del cuerpo a través de la VCS y la VCI, y la bombea a través del tronco y las arterias pulmonares hacia los pulmones para su oxigenación (fig. 4-49 A). El lado izquierdo del corazón *(corazón izquierdo)* recibe sangre bien oxigenada (arterial) procedente de los pulmones, a través de las venas pulmonares, y la bombea hacia la aorta para su distribución por el organismo.

El corazón tiene cuatro cavidades: **atrios (aurículas) derecho** e **izquierdo** y **ventrículos derecho** e **izquierdo.** Los atrios son las cavidades receptoras que bombean sangre hacia los ventrículos (las cavidades de eyección). Las acciones sincrónicas de bombeo de las dos bombas atrioventriculares (AV) (cavidades derechas e izquierdas) constituyen el **ciclo cardíaco** (fig. 4-49 B a F). El ciclo empieza con un período de elongación y llenado ventricular **(diástole)** y finaliza con un período de acortamiento y vaciado ventricular **(sístole).**

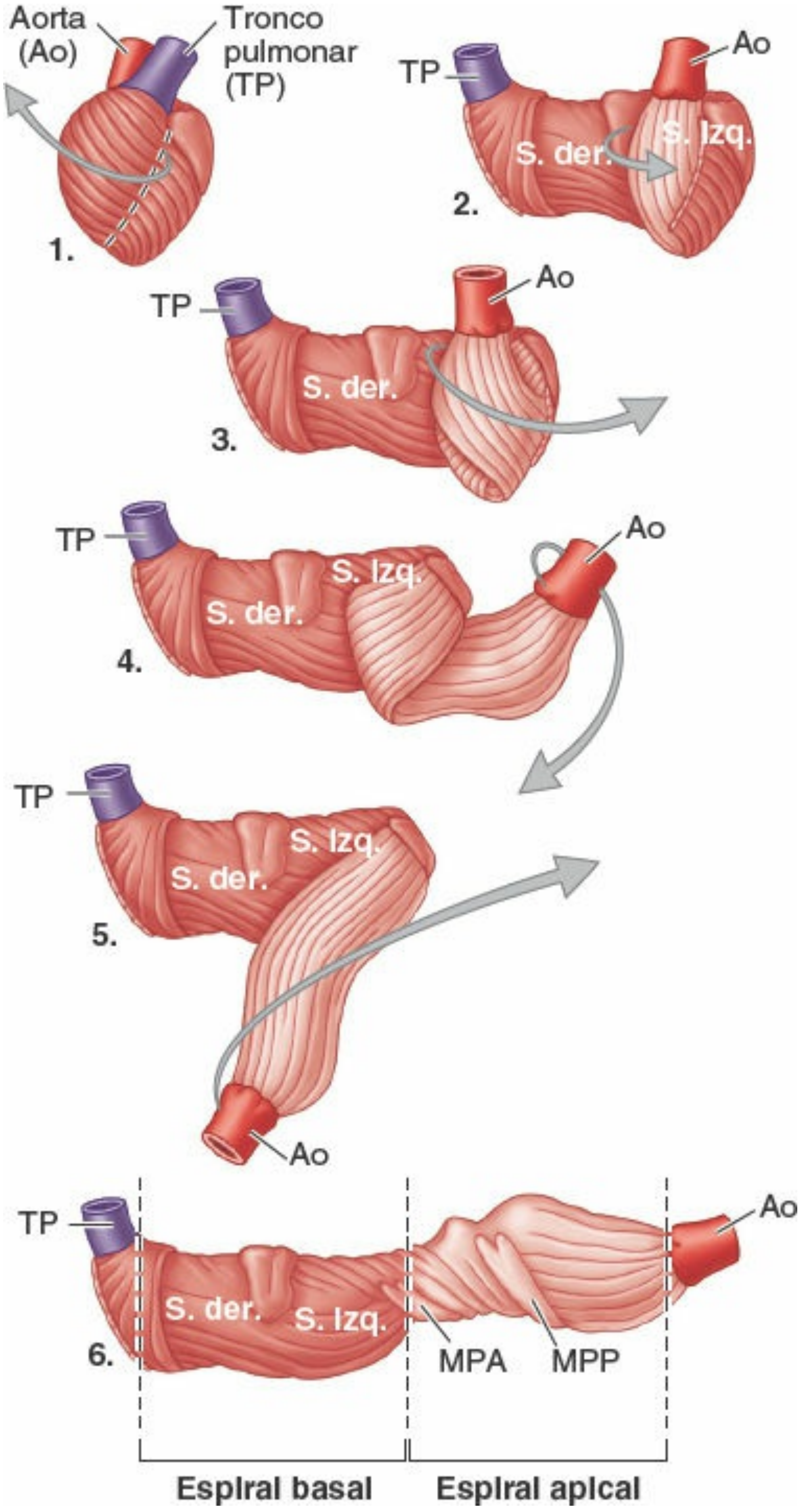

FIGURA 4-51. Disposición del miocardio y del esqueleto fibroso del corazón. Disposición helicoidal (espiral doble) del miocardio (modificado de Torrent-Guasp et al., 2001). Cuando se secciona el miocardio superficial a lo largo del surco interventricular anterior (*línea de puntos;* 1) y se despega comenzando por su origen en el anillo fibroso del tronco pulmonar (TP; 2), se evidencian las gruesas espirales dobles de la banda miocárdica ventricular (3). Esta banda miocárdica ventricular se despliega progresivamente (3-6). Una banda de fibras casi horizontales forma una espiral basal externa (*marrón oscuro;* 6) que comprende la pared externa del ventrículo derecho (segmento derecho, S. der.) y la capa externa de la pared externa del ventrículo izquierdo (segmento izquierdo, S. izq.). La espiral apical, más profunda *(marrón claro)*, comprende la capa interna de la pared externa del ventrículo izquierdo. El entrecruzamiento de sus fibras forma el tabique interventricular. Así, el tabique, como la pared externa del ventrículo izquierdo, también tiene una doble capa. La contracción secuencial de la banda miocárdica permite a los ventrículos funcionar en paralelo, como bombas de aspiración y de propulsión; en la contracción, los ventrículos no se colapsan simplemente hacia dentro sino que más bien se exprimen por sí mismos. MPA, músculos papilares anteriores; MPP, músculos papilares posteriores.

Con un fonendoscopio pueden oírse dos tonos o **ruidos cardíacos:** un ruido *lub* (1.º) cuando la sangre pasa desde el atrio a los ventrículos, y un ruido *dub* (2.º) cuando los ventrículos expelen la sangre del corazón. Los ruidos cardíacos se producen por el cierre súbito de las valvas unidireccionales que normalmente impiden el retorno del flujo sanguíneo durante las contracciones del corazón (fig. 4-50).

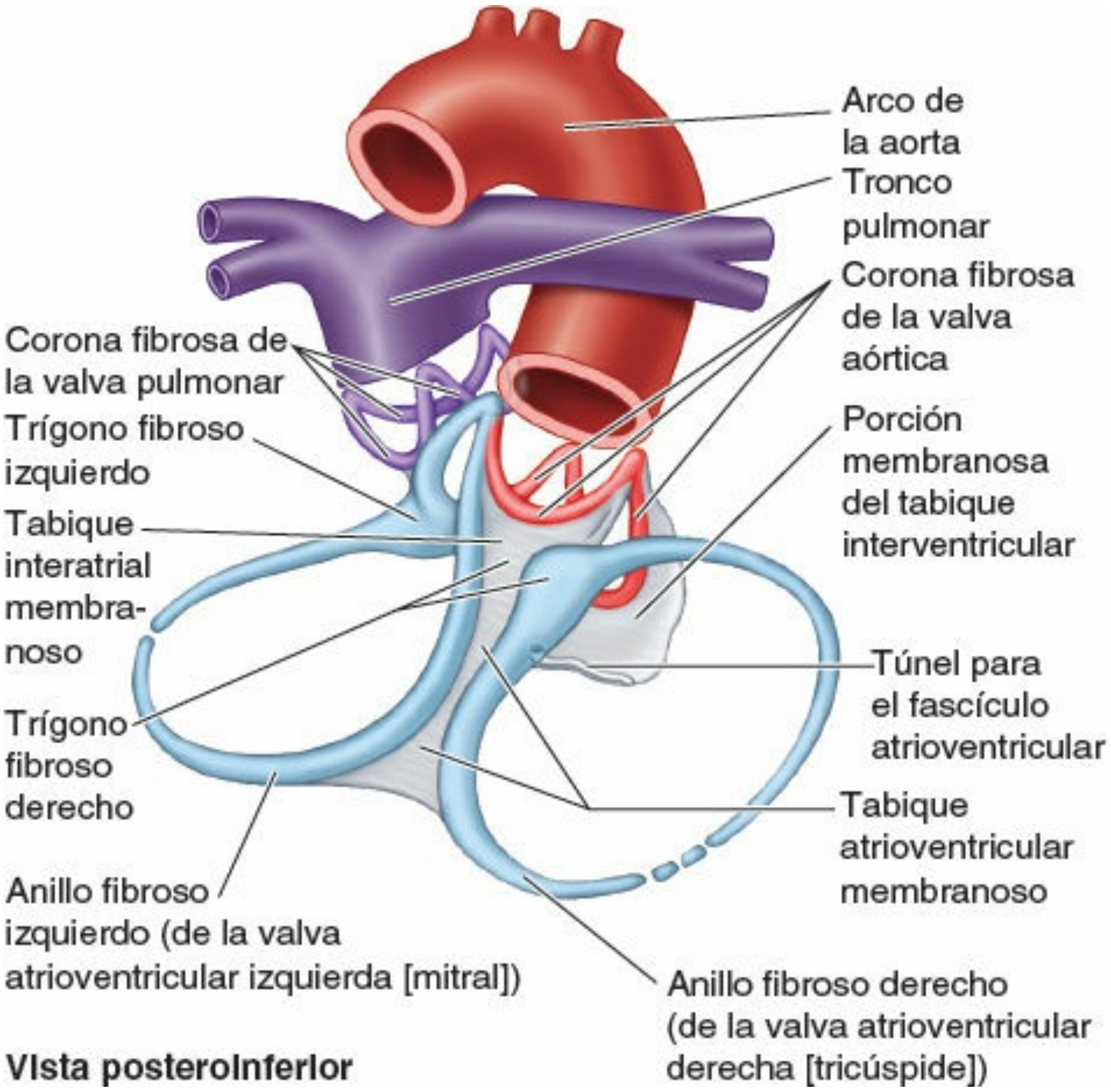

FIGURA 4-52. Esqueleto fibroso del corazón. El esqueleto fibroso aislado está compuesto por cuatro anillos fibrosos (o dos anillos y dos «coronas»), cada uno de los cuales rodea una válvula; dos trígonos y las porciones membranosas de los tabiques interatrial, interventricular y atrioventricular.

La pared de cada cavidad cardíaca está formada, de superficie a profundidad, por tres capas (v. fig. 4-43):

1. El **endocardio,** una delgada capa interna (endotelio y tejido conectivo subendotelial), o membrana de revestimiento del corazón, que también cubre sus valvas.
2. El **miocardio,** una gruesa capa media helicoidal, formada por músculo cardíaco.
3. El **epicardio,** una delgada capa externa (mesotelio) formada por la lámina visceral del pericardio seroso.

Las paredes del corazón están formadas en su mayor parte por miocardio, especialmente en los ventrículos. Cuando los ventrículos se contraen, producen un movimiento de compresión debido a la orientación en doble hélice de las fibras musculares cardíacas del miocardio (Torrent-Guasp et al., 2001) (fig. 4-51). Este

movimiento expulsa inicialmente la sangre de los ventrículos a medida que se contrae la espiral más externa (basales), primero estrechando y después acortando el corazón, con lo que se reduce el volumen de las cavidades ventriculares. La contracción secuencial continuada de la espiral más interna (apical) alarga el corazón, que luego se ensancha cuando el miocardio se relaja brevemente, con lo que aumenta el volumen de las cavidades para extraer la sangre de los atrios.

Las fibras musculares se fijan en el **esqueleto fibroso del corazón** (fig. 4-52). Este complejo armazón fibroso de colágeno denso constituye cuatro **anillos fibrosos** que rodean los orificios de las valvas, los **trígonos fibrosos** derecho e izquierdo (formados por conexiones entre los anillos) y las porciones membranosas de los tabiques interatrial e interventricular. El esqueleto fibroso del corazón:

- Mantiene permeables los orificios de las valvas atrioventriculares y semilunares e impide su distensión excesiva por el volumen de sangre que se bombea a través de ellos.
- Proporciona la inserción para las válvulas y cúspides de las valvas.
- Proporciona inserción para el miocardio, que cuando se desenrolla forma una **banda continua de miocardio ventricular,** la cual se origina sobre todo en el anillo fibroso de la valva pulmonar y se inserta fundamentalmente en el anillo fibroso de la valva aórtica (fig. 4-51).
- Forma un «aislante» eléctrico al separar los impulsos desde los atrios y los ventrículos conducidos mientéricamente, para que puedan contraerse de forma independiente, rodeándolos y proporcionando un paso para la porción inicial del fascículo atrioventricular, parte del sistema de conducción del corazón (tratado más adelante en este capítulo).

Externamente, los atrios están separados de los ventrículos por el **surco coronario (surco atrioventricular),** y los ventrículos derecho e izquierdo se separan uno de otro por los **surcos interventriculares (IV), anterior** y **posterior** (fig. 4-53 B y D). En una cara anterior o posterior, el corazón tiene un aspecto trapezoidal (fig. 4-53 A), pero en tres dimensiones tiene una forma similar a una pirámide invertida con un vértice (orientado anteriormente y hacia la izquierda), una base (opuesta al vértice, dirigida sobre todo posteriormente) y cuatro caras.

El **vértice del corazón** (fig. 4-53 B):

- Está formado por la porción inferolateral del ventrículo izquierdo.
- Se sitúa posterior al 5.º espacio intercostal izquierdo en los adultos, generalmente a 9 cm del plano medio (la anchura de una mano).
- Suele permanecer inmóvil a lo largo de todo el ciclo cardíaco.
- Es el punto donde los ruidos del cierre de la valva atrioventricular izquierda (mitral) son máximos **(choque de la punta);** el vértice está debajo del lugar donde el latido puede auscultarse en la pared torácica.

La **base del corazón** (fig. 4-53 C y D):

- Constituye la cara posterior del corazón (opuesta al vértice).

- Está formada principalmente por el atrio izquierdo, con una contribución menor del derecho.
- Se orienta posteriormente hacia los cuerpos de las vértebras T6-T9 y está separada de ellas por el pericardio, el seno oblicuo del pericardio, el esófago y la aorta.
- Se extiende superiormente hasta la bifurcación del tronco pulmonar e inferiormente hasta el surco coronario.
- Recibe las venas pulmonares en los lados izquierdo y derecho de su porción atrial izquierda, y las venas cavas superior e inferior al nivel de los extremos superior e inferior de su porción atrial derecha.

Las *cuatro caras del corazón* (fig. 4-53 A a D) son:

1. **Cara anterior (esternocostal),** formada principalmente por el ventrículo derecho.
2. **Cara diafragmática (inferior),** constituida principalmente por el ventrículo izquierdo y en parte por el ventrículo derecho; está relacionada sobre todo con el centro tendinoso del diafragma.
3. **Cara pulmonar derecha,** constituida principalmente por el atrio derecho.
4. **Cara pulmonar izquierda,** formada principalmente por el ventrículo izquierdo; produce la impresión cardíaca en el pulmón izquierdo.

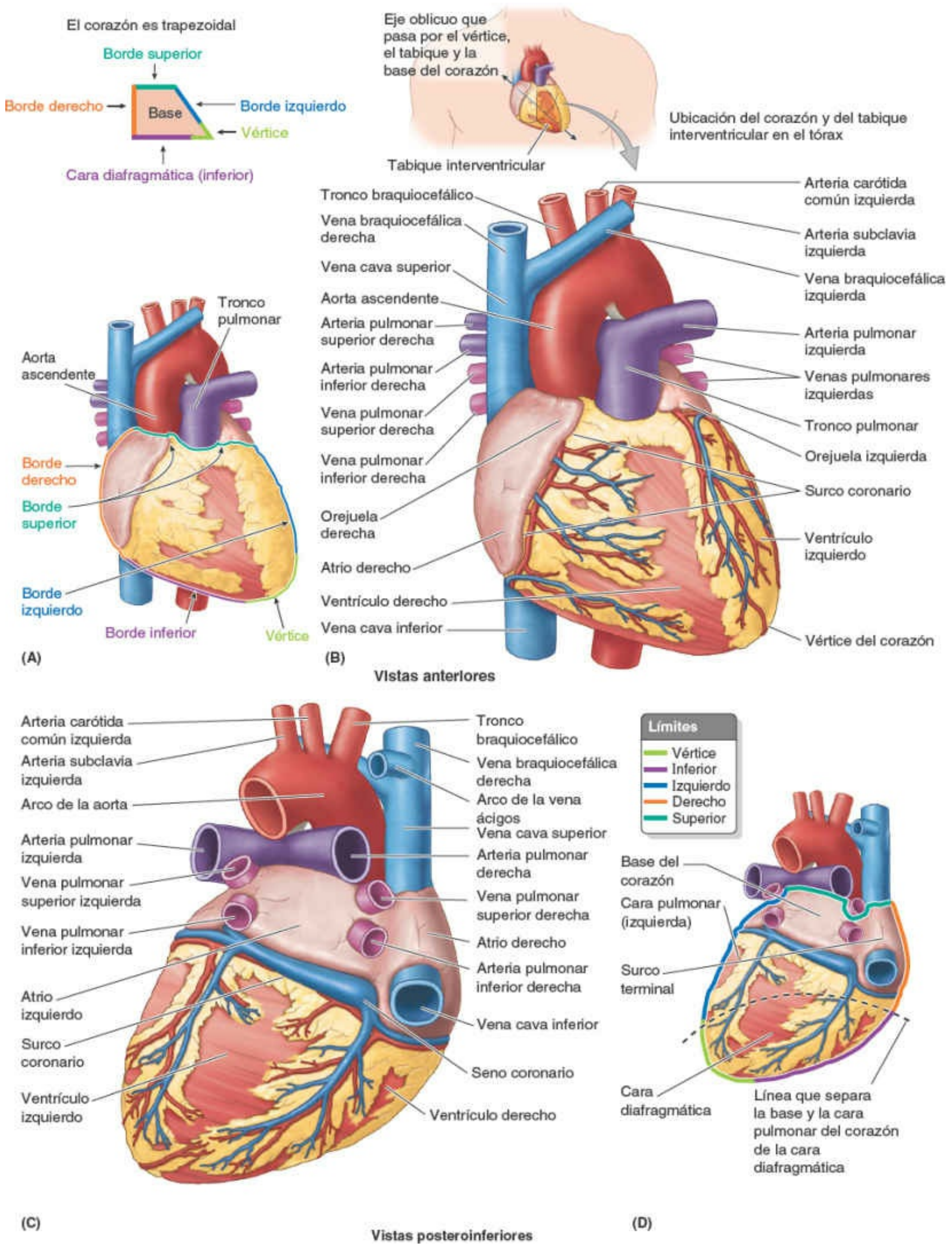

FIGURA 4-53. Forma, orientación, caras y bordes del corazón. A y **B)** Se muestra la cara esternocostal del corazón y la relación de los grandes vasos. Los ventrículos dominan esta cara (dos terceras partes el ventrículo derecho, una tercera parte el ventrículo izquierdo). **C** y **D)** Se muestran las caras pulmonar (izquierda) y diafragmática (inferior) y la base del corazón, así como la relación de los grandes vasos.

El corazón tiene un aspecto trapezoidal en sus caras anterior (fig. 4-53 A y B) y posterior (fig. 4-53 C y D). Los *cuatro bordes del corazón* son:

1. **Borde derecho** (ligeramente convexo), formado por el atrio derecho y que se extiende entre la VCS y la VCI.
2. **Borde inferior** (casi horizontal), formado principalmente por el ventrículo derecho y una pequeña porción del ventrículo izquierdo.
3. **Borde izquierdo** (oblicuo, casi vertical), formado principalmente por el ventrículo izquierdo y una pequeña porción de la orejuela izquierda.
4. **Borde superior,** formado en una vista anterior por los atrios y orejuelas derechos e izquierdos; la aorta ascendente y el tronco pulmonar emergen del borde superior y la VCS entra por su lado derecho. Posterior a la aorta y al tronco pulmonar, y anterior a la VCS, el borde superior forma el límite inferior del seno transverso del pericardio.

El **tronco pulmonar,** de unos 5 cm de largo y 3 cm de ancho, es la continuación arterial del ventrículo derecho y se divide en las *arterias pulmonares derecha* e *izquierda*. El tronco y las arterias pulmonares transportan sangre poco oxigenada hacia los pulmones para su oxigenación (figs. 4-49 A y 4-53 B).

ATRIO DERECHO

El atrio derecho forma el borde derecho del corazón y recibe sangre venosa de la VCS, la VCI y el seno coronario (fig. 4-53 B y D). La **orejuela derecha,** semejante a una oreja, es un pequeño saco muscular cónico que se proyecta desde el atrio derecho como un espacio adicional que incrementa la capacidad del atrio cuando se solapa con la aorta ascendente.

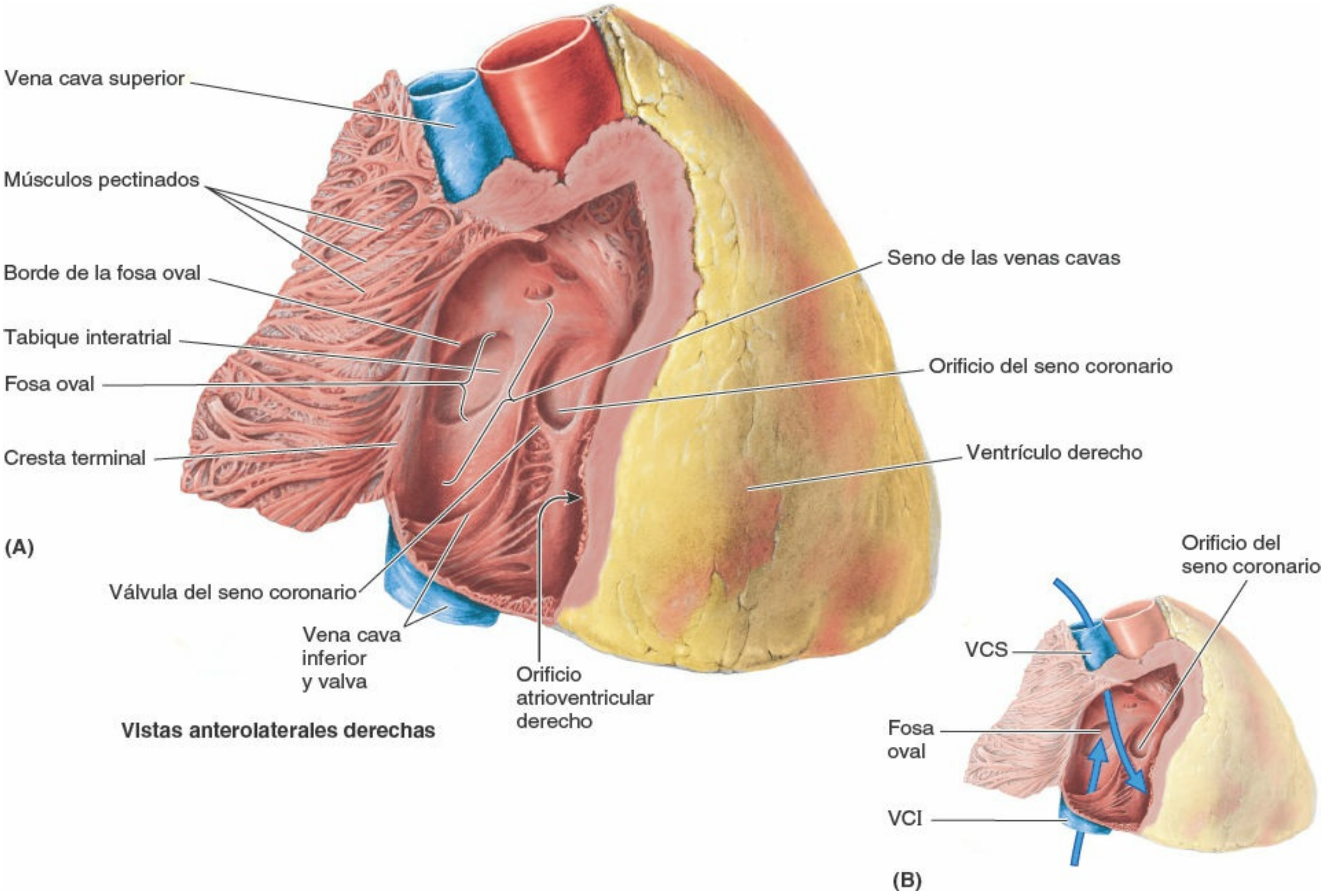

FIGURA 4-54. Atrio derecho del corazón. A) Se ha seccionado la pared externa del atrio derecho desde la

orejuela derecha hasta la cara diafragmática. La pared se ha reclinado para mostrar la parte de pared lisa del atrio, el seno de las venas cavas, derivado de la absorción de los senos venosos del corazón embrionario. Todas las estructuras venosas que entran en el atrio derecho (venas cavas superior e inferior, y seno coronario) desembocan en el seno de las venas cavas. La fosa oval, poco profunda, es el lugar de fusión de la valva embrionaria del foramen oval con el tabique interatrial. **B)** El flujo que entra por la vena cava superior (VCS) se dirige hacia el orificio atrioventricular derecho, mientras que la sangre de la vena cava inferior (VCI) se dirige hacia la fosa oval, tal como lo hacía antes del nacimiento.

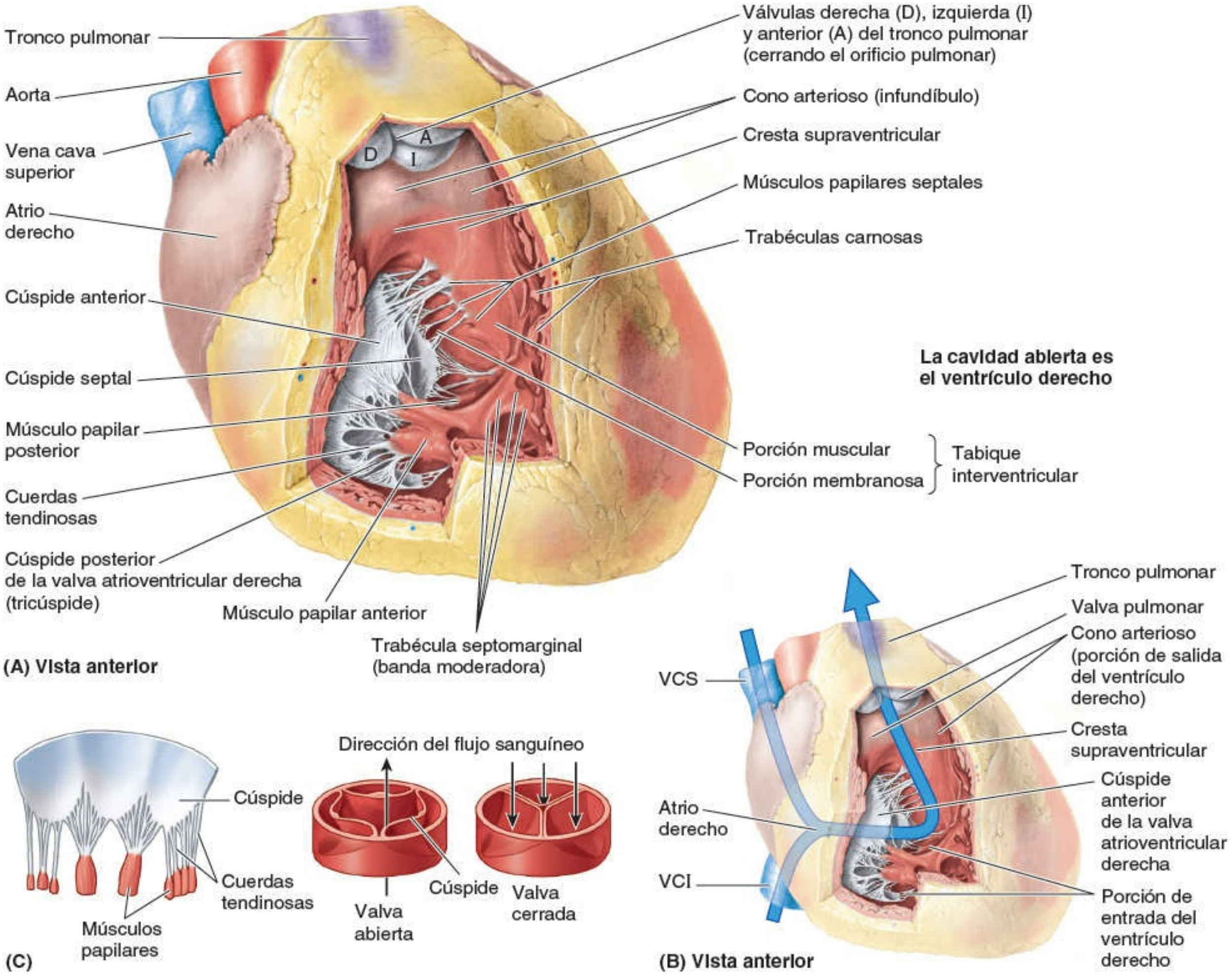

FIGURA 4-55. Interior del ventrículo derecho del corazón. La pared esternocostal del ventrículo derecho ha sido extirpada. **A)** La valva atrioventricular derecha (tricúspide) en la entrada del ventrículo (agujero atrioventricular derecho) está abierta, y la valva pulmonar en la salida del tronco pulmonar está cerrada, como lo estarían durante el llenado ventricular (diástole). El cono arterioso, liso y en forma de embudo, es el tracto de salida de la cavidad. **B)** La sangre entra en la cavidad desde sus caras posterior e inferior, fluyendo anteriormente y hacia la izquierda (hacia el vértice); la sangre se dirige hacia el tronco pulmonar superior y posteriormente. VCI, vena cava inferior; VCS, vena cava superior. **C)** Valva atrioventricular derecha *(izquierda)* extendida y la influencia de la valva pulmonar *(derecha)* en la apertura y el cierre de la válvula.

El *interior del atrio derecho* (fig. 4-54 A y B) tiene:

- Una porción posterior lisa, de pared delgada (el **seno de las venas cavas**), donde desembocan la VCS, la VCI y el seno coronario, transportando sangre pobre en oxígeno hacia el interior del corazón.
- Una pared muscular rugosa compuesta por músculos pectinados.
- Un orificio AV derecho a través del cual el atrio derecho descarga hacia el interior del ventrículo derecho la sangre pobre en oxígeno que ha recibido.

Las porciones lisa y rugosa de la pared atrial están separadas externamente por un surco vertical poco profundo, el **surco terminal** (fig. 4-53 C), e internamente por la **cresta terminal** (fig. 4-54 A). La VCS desemboca en la porción superior del atrio derecho a nivel del 3.er cartílago costal derecho. La VCI desemboca en la porción inferior del atrio derecho casi en línea con la VCS, cerca del nivel del 5.º cartílago costal.

El **orificio del seno coronario,** un corto tronco venoso que recibe la mayoría de las venas cardíacas, está entre el orificio AV derecho y el orificio de la VCI. El **tabique interatrial** que separa los atrios tiene una depresión oval, del tamaño de la huella de un pulgar, la **fosa oval,** que es un vestigio del **foramen oval** y su válvula en el feto. Para comprender completamente las características del atrio derecho es preciso conocer el desarrollo embrionario del corazón. (V. cuadro clínico «Embriología del atrio [aurícula] derecho».)

VENTRÍCULO DERECHO

El ventrículo derecho forma la mayor porción de la cara anterior del corazón, una pequeña parte de la cara diafragmática y casi la totalidad del borde inferior del corazón (fig. 4-52 B). Superiormente, se estrecha en un cono arterial, el **cono arterioso** (infundíbulo), que conduce al tronco pulmonar (fig. 4-55). El interior del ventrículo derecho tiene unas elevaciones musculares irregulares denominadas **trabéculas carnosas.** Una gruesa cresta muscular, la **cresta supraventricular,** separa la pared muscular trabecular de la porción de entrada de la cavidad de la pared lisa del cono arterioso o porción de salida del ventrículo derecho. La porción de entrada del ventrículo derecho recibe sangre del atrio derecho a través del **orificio atrioventricular derecho (tricúspide)** (fig. 4-56 A), que se localiza posterior al cuerpo del esternón al nivel de los espacios intercostales 4.º y 5.º. El orificio AV derecho está rodeado por uno de los anillos fibrosos del *esqueleto fibroso del corazón* (v. fig. 4-52). El anillo fibroso mantiene constante el calibre del orificio (lo suficientemente grande para permitir la entrada de las puntas de tres dedos) y se opone a la dilatación que puede producirse por el paso forzado de sangre a diferentes presiones a través de él.

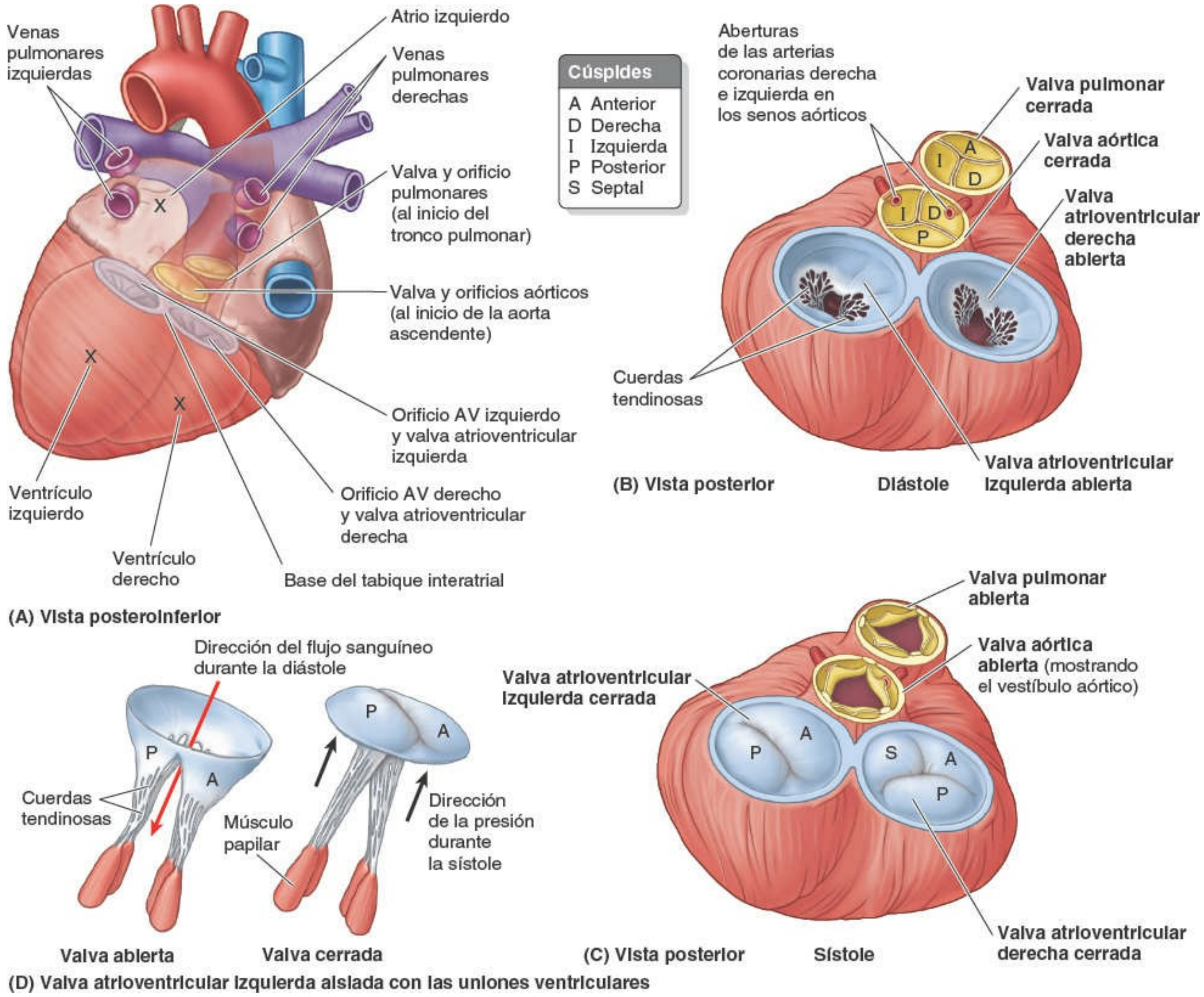

FIGURA 4-56. Valvas del corazón y grandes vasos. A) Las valvas del corazón se muestran *in situ*. **B)** Al inicio de la diástole (relajación y llenado ventriculares), las valvas aórtica y pulmonar están cerradas; poco después, se abren las valvas atrioventriculares derecha e izquierda (tricúspide y mitral) (que también se muestran en la fig. 4-49). **C)** Inmediatamente después empieza la sístole (contracción y vaciado ventriculares), las valvas atrioventriculares derecha e izquierda se cierran y se abren las valvas pulmonar y aórtica. AV, atrioventricular. **D)** Influencia del flujo/presión de la sangre en la apertura y cierre normales de la valva atrioventricular izquierda.

La **valva atrioventricular derecha o tricúspide** (figs. 4-55 y 4-56) cierra el orificio AV derecho. Las bases de las cúspides valvulares están unidas al anillo fibroso alrededor del orificio. Debido a que el anillo fibroso mantiene el calibre del orificio, las cúspides valvulares unidas contactan unas con las otras de la misma forma con cada latido cardíaco. Las **cuerdas tendinosas** se insertan en los bordes libres y las caras ventriculares de las cúspides anterior, posterior y septal, de manera similar a las cuerdas de un paracaídas (fig. 4-55 A). Las cuerdas tendinosas se originan en los vértices de los **músculos papilares,** que son proyecciones musculares cónicas con sus bases unidas a la pared ventricular. Los músculos papilares empiezan a contraerse antes que el ventrículo derecho, de modo que tensan las cuerdas tendinosas y mantienen unidas las cúspides. Debido a que las cuerdas están unidas a los lados adyacentes de dos cúspides, impiden la separación de estas y su inversión cuando se aplica tensión en las cuerdas durante la contracción ventricular *(sístole),* es decir, impiden que las cúspides de la valva atrioventricular derecha sufran un prolapso (se dirijan hacia el interior del atrio derecho) cuando aumenta la presión

ventricular. Así, mediante las cúspides de la válvula se bloquea el reflujo de sangre (flujo de sangre retrógrado) desde el ventrículo derecho hacia el atrio derecho durante la sístole ventricular (fig. 4-56 C).

En el ventrículo derecho hay tres músculos papilares que se corresponde con las cúspides de la valva atrioventricular derecha (fig. 4-55 A):

1. El **músculo papilar anterior,** el más grande y prominente de los tres, se origina en la pared anterior del ventrículo derecho; sus cuerdas tendinosas se unen a las cúspides anterior y posterior de la valva atrioventricular derecha.
2. El **músculo papilar posterior,** más pequeño que el músculo anterior, puede constar de varias porciones; se origina en la pared inferior del ventrículo derecho y sus cuerdas tendinosas se unen a las cúspides posterior y septal de la valva atrioventricular derecha.
3. El **músculo papilar septal** se origina en el tabique interventricular y sus cuerdas tendinosas se unen a las cúspides anterior y septal de la valva atrioventricular derecha.

El **tabique interventricular (TIV),** constituido por las porciones membranosa y muscular, es una división robusta dispuesta oblicuamente entre los ventrículos derecho e izquierdo (figs. 4-55 A y 4-58), que forma parte de las paredes de ambos. Debido a la elevada presión de la sangre en el ventrículo izquierdo, la **porción muscular del TIV,** que forma la mayor parte de este, tiene el grosor del resto de la pared del ventrículo izquierdo (dos a tres veces más gruesa que la del derecho) y se comba hacia el interior de la cavidad del ventrículo derecho. Superior y posteriormente, una fina membrana, parte del esqueleto fibroso del corazón (v. fig. 4-52), forma la **porción membranosa del TIV,** mucho más pequeña. En el lado derecho, la cúspide septal de la valva atrioventricular derecha está unida a la parte media de esta porción membranosa del esqueleto fibroso (fig. 4-55). Esto significa que, inferior a la cúspide, la membrana es un TIV, pero superior a ella es un *tabique atrioventricular,* que separa el atrio derecho del ventrículo izquierdo.

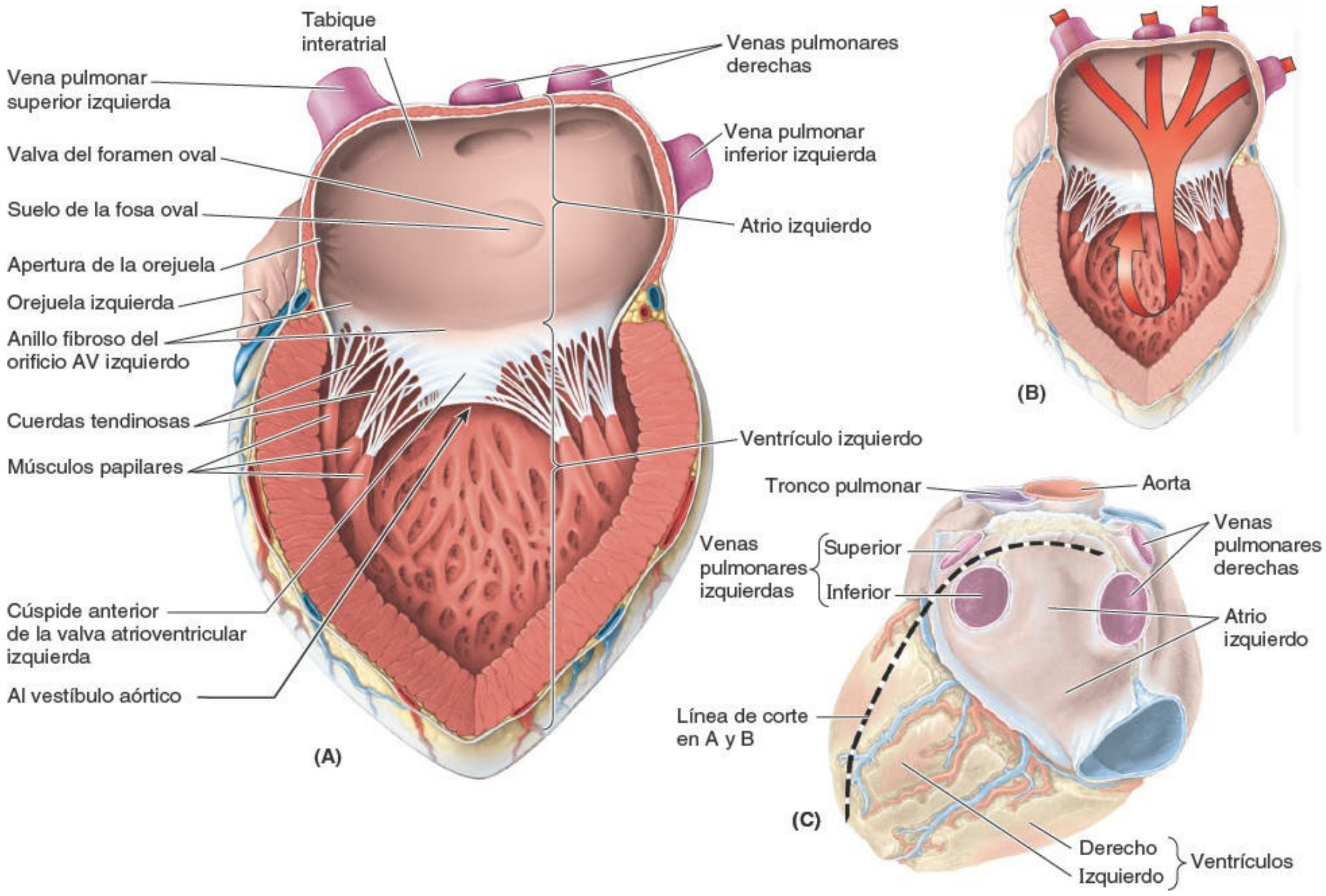

FIGURA 4-57. Interior del atrio y el ventrículo izquierdos del corazón. A) Se muestran las características de las caras internas del atrio izquierdo y del tracto de entrada del ventrículo izquierdo. **B)** Patrón del flujo sanguíneo a través del lado izquierdo del corazón. **C)** Para obtener las vistas **A** y **B** se ha seccionado el corazón verticalmente a lo largo de su borde izquierdo y después transversalmente a través de la parte superior de su base, pasando entre las venas pulmonares superior e inferior izquierdas. AV, atrioventricular.

La **trabécula septomarginal (banda moderadora)** es un haz muscular curvado que atraviesa la cavidad ventricular derecha desde la porción inferior del TIV hacia la base del músculo papilar anterior. Esta trabécula es importante, ya que conduce parte de la **rama derecha del fascículo atrioventricular,** una parte del sistema de conducción del corazón hasta el músculo papilar anterior (v. «Sistema de estimulación y conducción del corazón», más adelante en este capítulo). Este «atajo» a través de la cavidad del ventrículo parece facilitar el tiempo de conducción, lo que permite la contracción coordinada del músculo papilar anterior.

El atrio derecho se contrae cuando el ventrículo derecho está vacío y relajado; así, la sangre es impulsada a través de este orificio hacia el ventrículo derecho, empujando las cúspides de la valva atrioventricular derecha hacia un lado, como si fueran cortinas. La sangre entra en el ventrículo derecho *(tracto de entrada)* posteriormente, y cuando el ventrículo se contrae, la sangre sale hacia el tronco pulmonar *(tracto de salida)* superiormente y hacia la izquierda (v. fig. 4-55 B). En consecuencia, la sangre sigue un recorrido en forma de U a través del ventrículo derecho, cambiando de dirección unos 140º. Este cambio de dirección viene facilitado por la **cresta supraventricular,** que desvía el flujo entrante en la cavidad principal del ventrículo y el flujo saliente en el cono arterioso hacia el orificio pulmonar. El orificio de entrada (AV) y el orificio de salida (pulmonar) están separados entre sí unos 2 cm. La **valva pulmonar** (figs. 4-55 B y 4-56) en el vértice del cono arterioso está al nivel del 3.er cartílago costal izquierdo.

ATRIO IZQUIERDO

El atrio izquierdo forma la mayor parte de la base del corazón (v. fig. 4-53 C y D). En este atrio, de paredes lisas, entran los pares de venas pulmonares derechas e izquierdas, carentes de válvulas (fig. 4-57). En el embrión sólo hay una vena pulmonar común, del mismo modo que hay un único tronco pulmonar. La pared de esta vena y cuatro de sus tributarias han sido incorporadas a la pared del atrio izquierdo del mismo modo que el seno venoso ha sido incorporado al derecho. La porción de la pared derivada de la vena pulmonar embrionaria es lisa. La **orejuela izquierda,** tubular y musculosa, con una pared trabeculada por los *músculos pectinados*, forma la porción superior del borde izquierdo del corazón y se superpone a la raíz del *tronco pulmonar* (v. fig. 4-53 A y B). Representa los vestigios de la porción izquierda del atrio primitivo. Una *depresión semilunar* en el tabique interatrial señala el suelo de la fosa oval (fig. 4-57 A); la cresta que la rodea es la valva del foramen oval.

El *interior del atrio izquierdo* posee:

- Una porción más grande de pared lisa y una orejuela muscular más pequeña que contiene músculos pectinados.
- Cuatro venas pulmonares (dos superiores y dos inferiores) que penetran por su pared posterior lisa (fig. 4-57 A a C).
- Una pared ligeramente más gruesa que la del atrio derecho.
- Un tabique interatrial que se inclina posteriormente y hacia la derecha.

Un orificio AV izquierdo a través del cual el atrio izquierdo vierte la sangre oxigenada, que recibe de las venas pulmonares, en el interior del ventrículo izquierdo (fig. 4-58 B).

VENTRÍCULO IZQUIERDO

El ventrículo izquierdo forma el vértice del corazón, casi toda su cara y borde izquierdos (pulmonares), y la mayor parte de la cara diafragmática (figs. 4-53 y 4-58). Debido a que la presión arterial es mucho más alta en la circulación sistémica que en la pulmonar, el ventrículo izquierdo desarrolla más trabajo que el derecho.

El *interior del ventrículo izquierdo* tiene (fig. 4-58):

- Paredes que son entre dos y tres veces más gruesas que las del ventrículo derecho.
- Paredes cubiertas con gruesas crestas musculares, *trabéculas carnosas*, que son más delgadas y más numerosas que las del ventrículo derecho.
- Una cavidad cónica más larga que la del ventrículo derecho.
- Unos *músculos papilares* anterior y posterior mayores que los del ventrículo derecho.
- Una porción de salida de pared lisa, no muscular y superoanterior, el **vestíbulo de la aorta,** que conduce hacia el orificio y la *valva aórticos* (fig. 4-58 A a C).
- Una valva AV izquierda o *valva mitral*, con dos válvulas que cierra el orificio AV izquierdo (figs. 4-56 y 4-58).

- Un **orificio aórtico** situado en su porción posterosuperior derecha y rodeado por un anillo fibroso al que se unen las tres válvulas —derecha, posterior e izquierda— de la valva aórtica; la aorta ascendente tiene su origen en el orificio aórtico.

La **valva atrioventricular izquierda (mitral)** tiene dos cúspides, anterior y posterior. La valva atrioventricular izquierda se localiza posterior al esternón al nivel del 4.º cartílago costal. Cada una de estas cúspides recibe cuerdas tendinosas de más de un músculo papilar. Estos músculos y sus cuerdas sostienen la valva, permitiendo que las cúspides resistan la presión desarrollada durante las contracciones (bombeo) del ventrículo izquierdo (figs. 4-56 C y 4-58 A). Las cuerdas tendinosas se tensan, justo antes de la sístole y durante esta, impidiendo que las cúspides sean empujadas hacia el interior del atrio izquierdo. A medida que atraviesa el ventrículo izquierdo, el torrente sanguíneo experimenta dos giros en ángulo recto, cuyo resultado conjunto es un cambio de dirección de 180º. Esta inversión del flujo tiene lugar alrededor de la cúspide anterior de la valva atrioventricular izquierda (fig. 4-58 B).

La **valva aórtica** semilunar, entre el ventrículo izquierdo y la aorta ascendente, está situada oblicuamente (v. fig. 4-56). Se localiza posterior al lado izquierdo del esternón al nivel del 3.er espacio intercostal.

VALVAS SEMILUNARES

Cada una de las tres **válvulas semilunares de la valva pulmonar** *(anterior, derecha* e *izquierda),* al igual que las **válvulas semilunares de la valva aórtica** *(posterior, derecha* e *izquierda),* es cóncava cuando se ve superiormente (figs. 4-56 B y 4-58 A). (V. cuadro clínico «Bases para la denominación de las válvulas de las valvas aórtica y pulmonar».) Las válvulas semilunares no tienen cuerdas tendinosas que las sostengan. Su área es más pequeña que la de las cúspides de las valvas AV, y la fuerza ejercida sobre ellas es menos de la mitad que la ejercida sobre las cúspides de las valvas atrioventriculares derecha e izquierda. Las válvulas se proyectan en la arteria, pero son presionadas hacia (y no contra) sus paredes a medida que la sangre sale del ventrículo (figs. 4-56 C y 4-59 B). Tras la relajación del ventrículo *(diástole),* la retracción elástica de la pared del tronco pulmonar o de la aorta hace retroceder la sangre hacia el corazón. Sin embargo, las válvulas se cierran bruscamente, como un paraguas plegado por el viento, y así atrapan el flujo sanguíneo revertido (figs. 4-56 B y 4-59 C). Se juntan para cerrar por completo el orificio, apoyándose una en la otra a medida que sus bordes se encuentran y evitando así que una cantidad importante de sangre retorne al ventrículo.

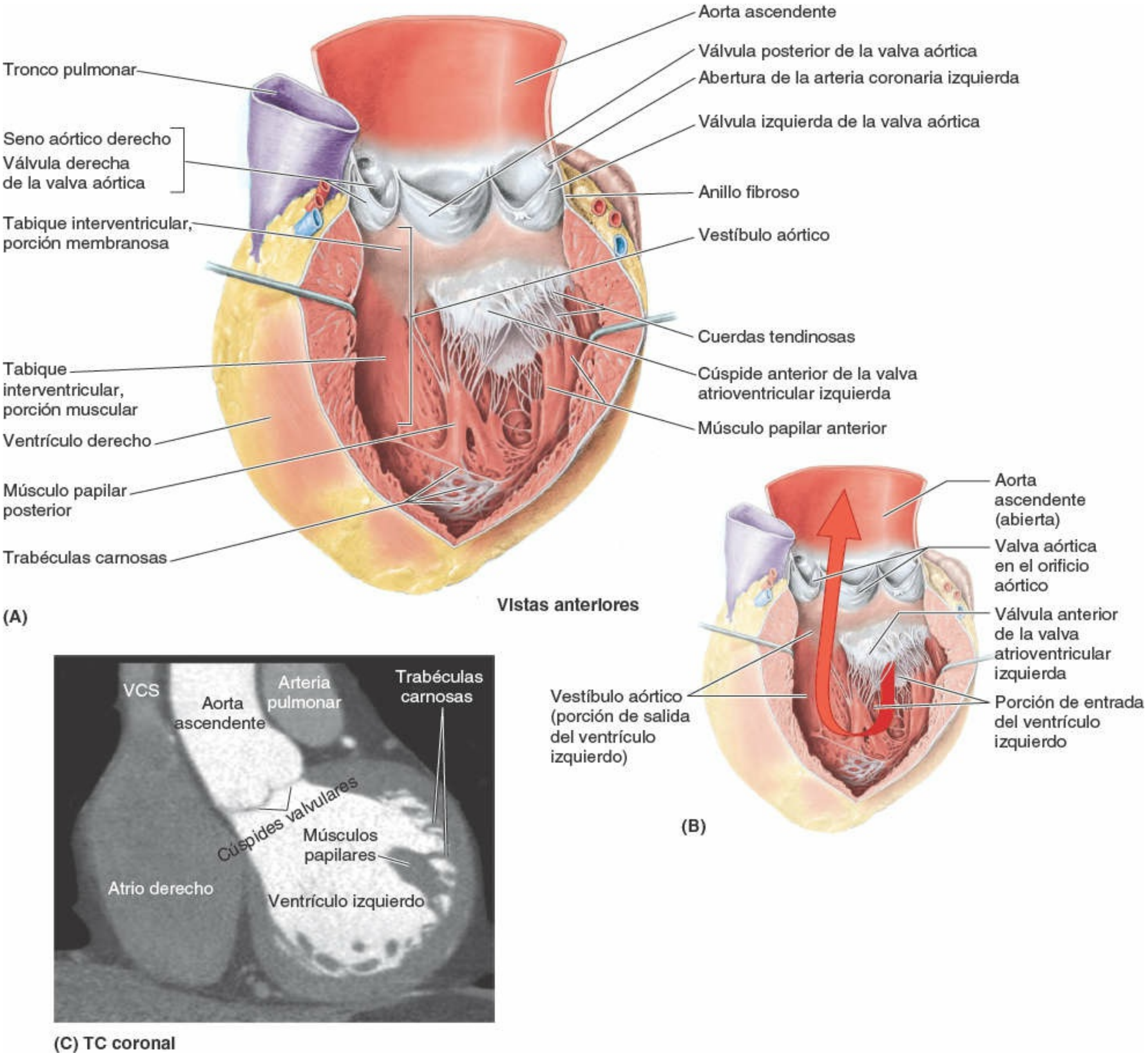

FIGURA 4-58. Vista interior y del tracto de salida del ventrículo izquierdo del corazón. A y **B)** Se ha seccionado la cara anterior del ventrículo izquierdo de forma paralela al surco interventricular, replegando el borde derecho de la incisión hacia la derecha y mostrando una vista anterior de la cámara. **B)** El agujero atrioventricular izquierdo y la valva atrioventricular izquierda están situados posteriormente, y el vestíbulo aórtico se dirige superiormente y a la derecha hacia la valva aórtica. **C)** Estudio de arteriografía coronaria por TC no contrastada. El medio de contraste resalta el ventrículo izquierdo y el tracto de salida.

El borde de cada válvula se engrosa en la región de contacto, formando la **lúnula;** el vértice del borde angulado libre se engrosa adicionalmente formando el **nodo** (fig. 4-59 A). Inmediatamente superior a cada válvula semilunar, las paredes de los orígenes del tronco pulmonar y la aorta están ligeramente dilatadas, formando un seno. Los **senos aórticos** y los **senos del tronco pulmonar** (senos pulmonares) son espacios situados en el origen del tronco pulmonar y de la aorta ascendente, entre la pared dilatada del vaso y cada válvula de las valvas semilunares (figs. 4-56 B y 4-58 A). La sangre que se encuentra en los senos y en la dilatación de la pared evita que las válvulas golpeen contra la pared del vaso, lo que podría impedir el cierre.

El orificio de entrada a la arteria coronaria derecha está en el **seno aórtico derecho;** el de la coronaria izquierda está en el **seno aórtico izquierdo,** y en el **seno aórtico posterior (no coronario)** no se origina arteria alguna (figs. 4-58 A y 4-59).

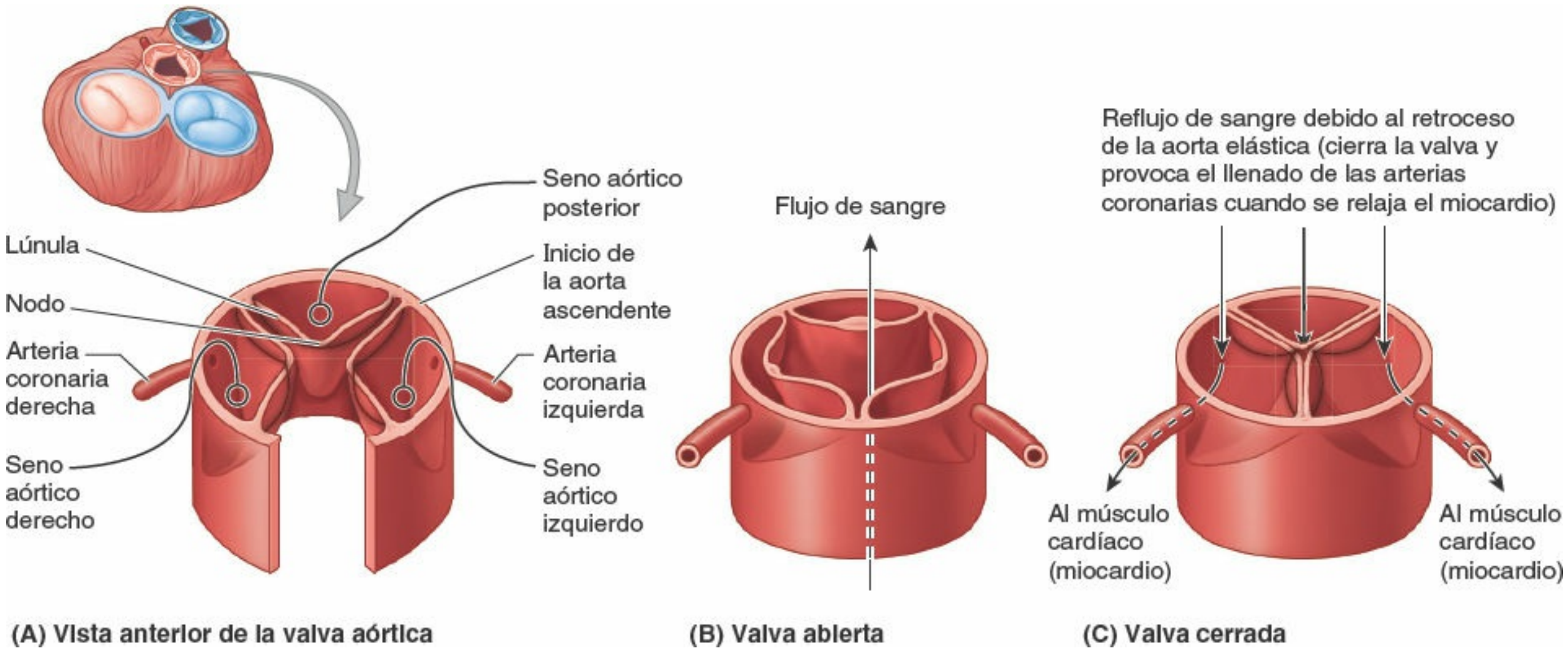

FIGURA 4-59. Valva aórtica, senos aórticos y arterias coronarias. A) Al igual que la valva pulmonar, la valva aórtica tiene tres válvulas semilunares: derecha, posterior e izquierda. **B)** La sangre expelida del ventrículo izquierdo fuerza la apertura de las válvulas. **C)** Cuando se cierra la valva, los nódulos y las lúnulas se encuentran en el centro.

VASCULARIZACIÓN DEL CORAZÓN

Los vasos sanguíneos del corazón comprenden las arterias coronarias y las venas cardíacas, que llevan sangre hacia y desde la mayor parte del miocardio (figs. 4-60 y 4-62). El endocardio y parte del tejido subendocárdico localizado inmediatamente externo al endocardio reciben oxígeno y nutrientes por difusión o directamente por microvascularización desde las cavidades del corazón. Los vasos sanguíneos del corazón, normalmente embebidos en tejido graso, recorren la superficie del corazón justamente profundos al epicardio. En ocasiones, partes de los vasos se integran en el miocardio. La inervación de los vasos sanguíneos del corazón corresponde tanto al sistema simpático como al parasimpático.

Irrigación arterial del corazón. Las *arterias coronarias*, las primeras ramas de la aorta, irrigan el miocardio y el epicardio. Las arterias coronarias derecha e izquierda se originan de los correspondientes senos aórticos en la parte proximal de la aorta ascendente, justo por encima de la valva aórtica, y pasan alrededor de los lados opuestos del tronco pulmonar (figs. 4-59 y 4-60; tabla 4-4). Las arterias coronarias irrigan tanto los atrios como los ventrículos; sin embargo, las ramas atriales suelen ser cortas y no se ven fácilmente en el corazón del cadáver. La distribución ventricular de cada arteria coronaria no está claramente delimitada.

La **arteria coronaria derecha** (ACD) se origina en el seno aórtico derecho de la aorta ascendente y pasa al lado derecho del tronco pulmonar, discurriendo por el surco coronario (figs. 4-59 y 4-60 A). Cerca de su origen, la ACD normalmente da origen a una **rama para el nodo sinoatrial** (SA) ascendente, que irriga el *nodo SA*. La ACD desciende entonces por el surco coronario y da origen a la **rama marginal derecha,** que irriga el borde derecho del corazón a medida que discurre hacia el vértice (aunque no lo alcanza). Después de emitir esta rama, la ACD gira hacia la izquierda y continúa por el surco coronario hacia la cara posterior del corazón. En la cara posterior de la **cruz del corazón** —la unión de los tabiques interatrial e interventricular entre las cuatro cavidades del corazón— la ACD da origen a la **rama para el nodo atrioventricular** (AV), que irriga el *nodo AV* (fig. 4-60 A a C). Los

nódulos SA y AV forman parte del *sistema de conducción del corazón*.

El predominio del sistema arterial coronario viene definido por cuál es la arteria que da origen a la rama interventricular (IV) posterior (arteria descendente posterior). El predominio de la ACD es lo más habitual (en un 67 % de los sujetos) (fig. 4-60 A); la ACD da origen a una rama grande, la **rama interventricular posterior,** que desciende en el surco IV posterior hacia el vértice del corazón. Esta rama irriga áreas adyacentes de ambos ventrículos y envía **ramas septales interventriculares** perforantes para el TIV (fig. 4-60 C). La rama terminal (ventricular izquierda) de la ACD continúa entonces, en un recorrido corto, por el surco coronario (fig. 4-60 A y B). Así, en el patrón de distribución más frecuente, la ACD irriga la cara diafragmática del corazón (fig. 4-60 D).

Habitualmente, *la ACD irriga* (fig. 4-60):

- El atrio derecho.
- La mayor parte del ventrículo derecho.
- Parte del ventrículo izquierdo (la cara diafragmática).
- Parte del TIV (normalmente el tercio posterior).
- El nodo SA (en un 60 % de la población).
- El nodo AV (en un 80 % de la población).

La **arteria coronaria izquierda (ACI)** se origina en el *seno aórtico izquierdo* de la aorta ascendente (fig. 4-59), pasa entre la orejuela izquierda y el lado izquierdo del tronco pulmonar, y discurre por el surco coronario (fig. 4-59 A y B). En un 40 % de las personas, aproximadamente, la **rama del nodo SA** se origina de la rama circunfleja de la ACI y asciende por la cara posterior del atrio izquierdo hacia el nodo SA. Cuando entra en el surco coronario, en el extremo superior del surco IV anterior, la ACI se divide en dos ramas, la *rama interventricular anterior* (los clínicos siguen utilizando el término DAI, abreviatura de arteria «descendente anterior izquierda») y la *rama circunfleja* (fig. 4-60 A y C).

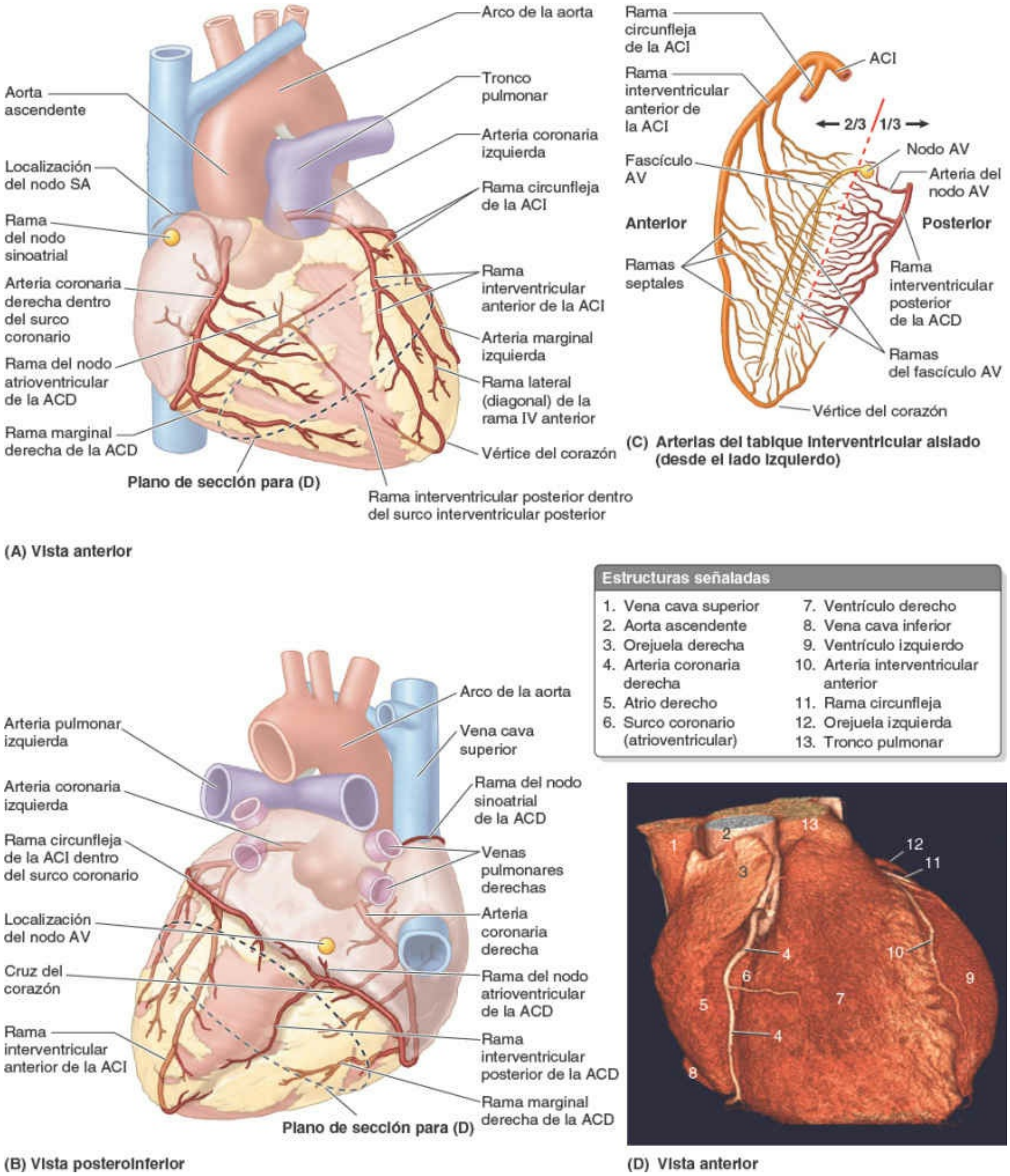

FIGURA 4-60. Arterias coronarias. A y **B)** En el patrón de distribución más frecuente, la ACD se anastomosa con la rama circunfleja de la ACI (no se muestran las anastomosis) después de que la ACD haya dado origen a la arteria IV posterior. **A** a **C)** La arteria IV anterior (también llamada rama descendente anterior izquierda) se curva alrededor del vértice del corazón para anastomosarse con la arteria IV posterior. **C)** Se muestran las arterias del TIV. La rama de la ACD que va al nodo AV es la primera de las muchas ramas septales de la arteria IV posterior. Las ramas septales de la rama interventricular anterior de la ACI irrigan los dos tercios anteriores del TIV. Debido a que el fascículo AV y las ramas fasciculares están situadas centralmente y sobre el TIV, típicamente la ACI proporciona la mayor parte de sangre a este tejido de conducción. **D)** Reconstrucción de un volumen en 3D del corazón y los vasos coronarios. ACD, arteria coronaria derecha; ACI, arteria coronaria izquierda; AV, atrioventricular; IV, interventricular; SA, sinoatrial; TIV, tabique interventricular.

TABLA 4-4. IRRIGACIÓN ARTERIAL DEL CORAZÓN

Arteria/rama	Origen	Recorrido	Distribución	Anastomosis
Coronaria derecha	Seno aórtico derecho	Sigue el surco coronario (AV) entre atrios y ventrículos	Atrio derecho, nódulos SA y AV y porción posterior del TIV	Ramas circunfleja e IV anterior de la ACI
Del nodo SA	ACD cerca de su origen (en el 60 %)	Asciende hacia el nodo SA	Tronco pulmonar y nodo SA	
Marginal derecha	ACD	Pasa hacia el borde inferior del corazón y el vértice	Ventrículo derecho y vértice del corazón	Ramas IV
Interventricular posterior	ACD (en el 67 %)	Discurre en el surco IV posterior hacia el vértice del corazón	Ventrículos derecho e izquierdo y tercio posterior del TIV	Rama IV anterior de la ACI (en el vértice)
Del nodo AV	ACD cerca del origen de la arteria IV posterior	Pasa hacia el nodo AV	Nodo AV	
Coronaria izquierda	Seno aórtico izquierdo	Discurre por el surco coronario y da origen a las ramas IV anterior y circunfleja	La mayor parte del atrio y del ventrículo izquierdos, TIV y fascículo AV; puede irrigar el nodo AV	ACD
Del nodo SA	Rama circunfleja de la ACI (en un 40 %)	Asciende sobre la superficie posterior del atrio izquierdo hacia el nodo SA	Atrio izquierdo y nodo SA	
Interventricular anterior	ACI	Pasa a lo largo del surco IV anterior hacia el vértice	Ventrículos derecho e izquierdo; dos tercios anteriores del TIV	Rama IV posterior de la ACD (en el vértice)
Circunfleja	ACI	Pasa hacia la izquierda por el surco coronario y discurre hacia la cara posterior del corazón	Atrio y ventrículo izquierdos	ACD
Marginal izquierda	Rama circunfleja de la ACI	Sigue el borde izquierdo del corazón	Ventrículo izquierdo	Ramas IV
Interventricular posterior	ACI (en un 33 %)	Discurre en el surco IV posterior hacia el vértice del corazón	Ventrículos derecho e izquierdo, y tercio posterior del TIV	Rama IV anterior de la ACI (en el vértice)

AV, atrioventricular; IV, interventricular; SA, sinoatrial; TIV, tabique interventricular.

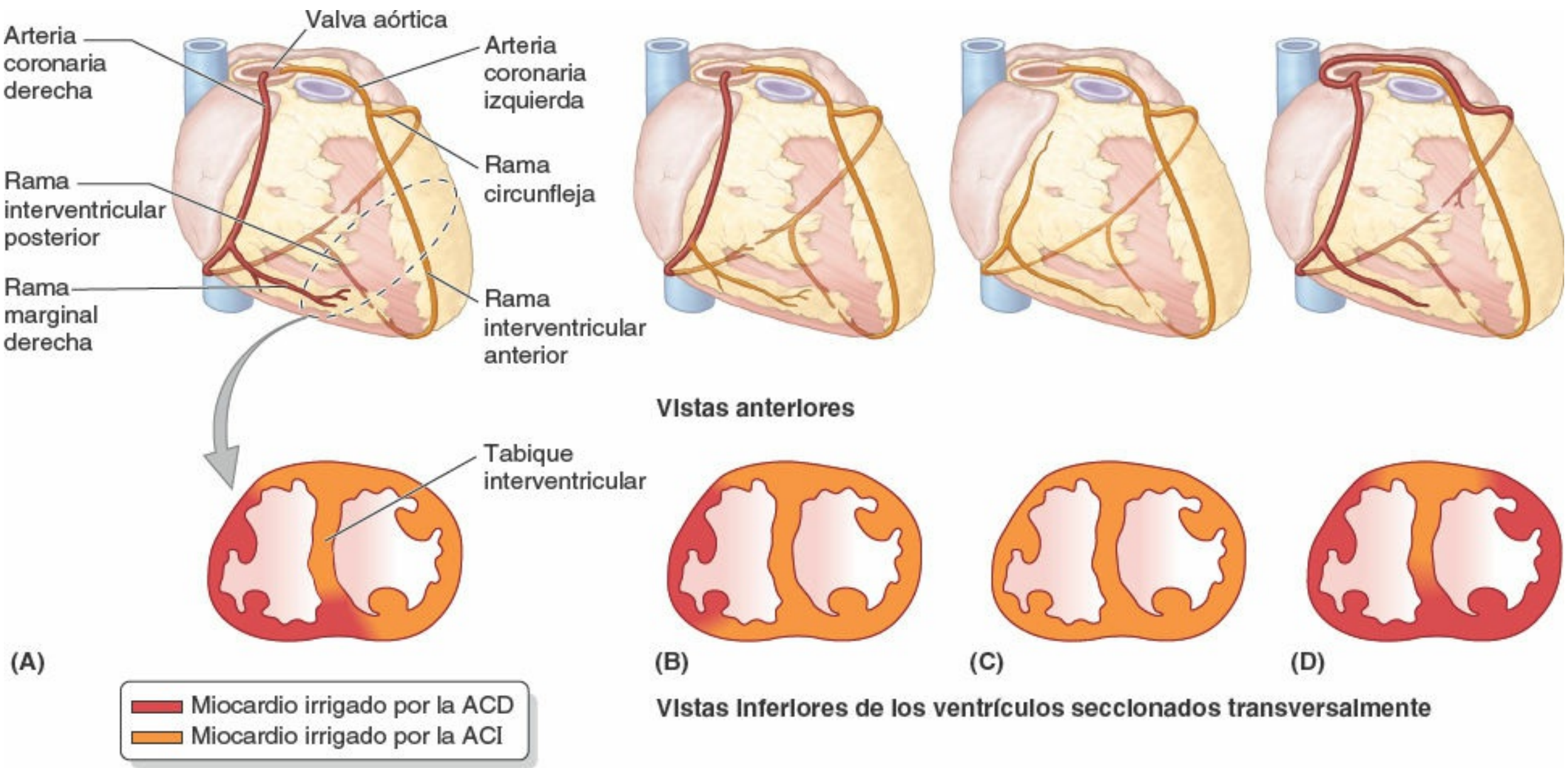

FIGURA 4-61. Variaciones en la distribución de las arterias coronarias. A) En el patrón más frecuente (67 %), la ACD es dominante, dando origen a la rama interventricular posterior. **B** y **C)** La ACI da origen a la rama interventricular posterior en un 15 % de los individuos. **D)** Se dan otras muchas variaciones.

La **rama interventricular anterior** pasa a lo largo del surco IV anterior hasta el vértice del corazón. En ese punto, gira alrededor del borde inferior del corazón y generalmente se anastomosa con la rama IV posterior de la ACD (fig. 4-60 B). La rama IV anterior irriga porciones adyacentes de ambos ventrículos y, a través de ramas septales IV, los dos tercios anteriores del TIV (fig. 4-60 C). En muchas personas, la rama IV anterior da origen a una **rama lateral** (arteria diagonal), que

desciende por la cara anterior del corazón (fig. 4-60 A).

La **rama circunflejа de la ACI,** más pequeña, sigue el surco coronario alrededor del borde izquierdo del corazón hasta la cara posterior de este. La rama **marginal izquierda** de la rama circunfleja sigue el borde izquierdo del corazón e irriga el ventrículo izquierdo. Habitualmente, la rama circunfleja de la ACI termina en el surco coronario en la cara posterior del corazón, antes de alcanzar la cruz del corazón (fig. 4-60 B), aunque en alrededor de un tercio de los corazones continúa para emitir una rama que discurre por el surco IV posterior (fig. 4-61 B), o adyacente a él.

Habitualmente, *la ACI irriga* (fig. 4-60):

- El atrio izquierdo.
- La mayor parte del ventrículo izquierdo.
- Parte del ventrículo derecho.
- La mayor parte del TIV (normalmente sus dos tercios anteriores), incluido el fascículo AV del tejido de conducción, a través de sus ramas septales IV perforantes.
- El nodo SA (en un 40 % de la población).

Variaciones de las arterias coronarias. Las variaciones en los patrones de ramificación de las arterias coronarias son frecuentes. En el *patrón dominante derecho*, más común, que presenta un 67 % de las personas, la ACD y la ACI comparten de forma similar la irrigación sanguínea del corazón (figs. 4-60 y 4-61 A). En aproximadamente el 15 % de los corazones, la ACI es dominante en el sentido de que la rama IV posterior es una rama de la arteria circunfleja (fig. 4-61 B). Hay codominancia en un 18 % de las personas, en las que las ramas de la ACD y la ACI alcanzan la cruz y dan ramas que discurren por el surco IV posterior o cerca de él. Unas pocas personas presentan una única arteria coronaria (fig. 4-61 C). En otras, la arteria circunfleja se origina en el seno aórtico derecho (fig. 4-61 D). Un 4 % de las personas tiene una arteria coronaria accesoria.

Circulación coronaria colateral. Las ramas de las arterias coronarias se consideran **arterias terminales funcionales** (arterias que irrigan regiones del miocardio que carecen de suficientes anastomosis con otras ramas grandes para mantener viable el tejido en caso de oclusión). No obstante, existen anastomosis entre ramas de las arterias coronarias, subepicárdicas o miocárdicas, y entre estas arterias y vasos extracardíacos, como los vasos torácicos (Standring, 2016). Hay anastomosis entre las terminaciones de las arterias coronarias derecha e izquierda en el surco coronario y entre las ramas IV alrededor del vértice en aproximadamente el 10 % de corazones aparentemente normales. La posibilidad de desarrollo de circulación colateral existe, probablemente, en la mayoría de los corazones, si no en todos.

Drenaje venoso del corazón. El corazón es drenado sobre todo por venas que desembocan en el seno coronario y parcialmente por pequeñas venas que desembocan en el atrio derecho (fig. 4-62). El **seno coronario,** la vena principal del corazón, es un conducto venoso amplio que discurre de izquierda a derecha en la porción posterior del surco coronario. El seno coronario recibe a la vena cardíaca magna en su extremo izquierdo y a las venas cardíacas media y menor en el derecho. La vena posterior del

ventrículo izquierdo y la vena marginal izquierda también desembocan en el seno coronario.

La **vena cardíaca magna** es la tributaria principal del seno coronario. Su primera porción, la **vena interventricular anterior,** empieza cerca del vértice del corazón y asciende con la *rama interventricular anterior de la ACI*. En el surco coronario gira a la izquierda y su segunda porción rodea el lado izquierdo del corazón con la rama circunfleja de la ACI para llegar al seno coronario. (Una situación poco corriente se produce aquí: ¡la sangre fluye en la misma dirección en la arteria y la vena pareadas!) La vena cardíaca magna drena las áreas del corazón irrigadas por la ACI.

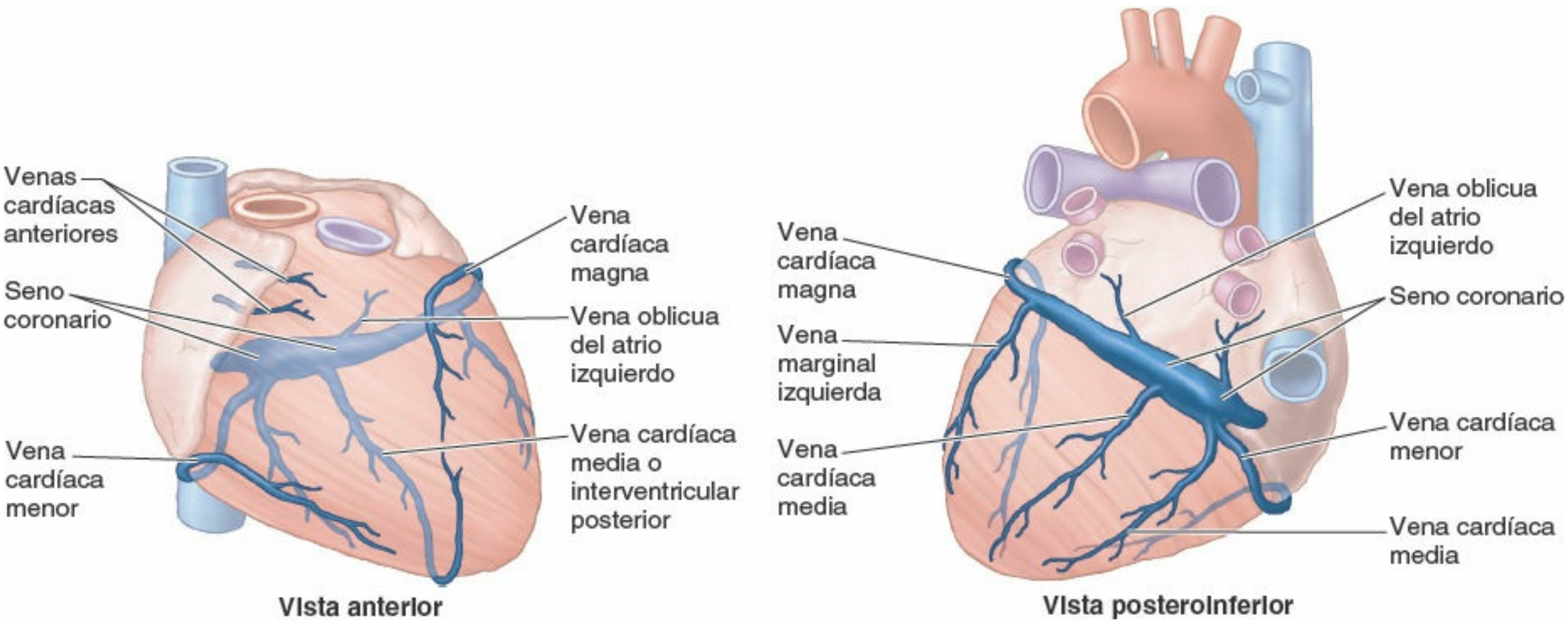

FIGURA 4-62. Venas del corazón. Las venas cardíacas magna, media y menor, la vena oblicua del atrio izquierdo y la vena posterior del ventrículo izquierdo son los principales vasos que drenan en el seno coronario. El seno coronario, a su vez, drena en el atrio derecho. Las venas cardíacas anteriores drenan directamente en la orejuela del atrio derecho.

La **vena cardíaca media (vena interventricular posterior)** acompaña a la *rama interventricular posterior* (que normalmente se origina en la ACD). Una **vena cardíaca menor** acompaña a la *rama marginal derecha* de la ACD. De ese modo, estas dos venas drenan la mayor parte de las áreas que normalmente irriga la ACD. La **vena oblicua del atrio izquierdo** (de Marshall) es un pequeño vaso, relativamente poco importante en la vida posnatal, que desciende sobre la pared posterior del atrio izquierdo y se fusiona con la vena cardíaca magna para formar el *seno coronario* (delimitando el comienzo del seno). La vena oblicua es el vestigio de la VCS izquierda embrionaria, que normalmente se atrofia durante el período fetal, aunque a veces persiste en los adultos, sustituyendo o potenciando la VCS derecha.

Algunas venas cardíacas no drenan a través del seno coronario. Varias pequeñas **venas cardíacas anteriores** empiezan sobre la cara anterior del ventrículo derecho, cruzan el surco coronario y, normalmente, desembocan directamente en el atrio derecho; a veces lo hacen en la vena cardíaca menor. Las **venas cardíacas mínimas** son vasos diminutos que empiezan en los lechos capilares del miocardio y desembocan directamente en las cavidades del corazón, sobre todo en los atrios. Aunque se denominan venas, son comunicaciones sin válvulas con los lechos capilares del miocardio y pueden transportar sangre desde las cavidades cardíacas hasta el miocardio.

Drenaje linfático del corazón. Los vasos linfáticos del miocardio y el tejido conectivo subendocárdico se dirigen hacia el **plexo linfático subepicárdico.** Los vasos linfáticos de este plexo pasan hacia el surco coronario y siguen a las arterias coronarias. Un vaso linfático único, formado por la unión de varios vasos linfáticos del corazón, asciende entre el tronco pulmonar y el atrio izquierdo y acaba en los **nódulos linfáticos traqueobronquiales inferiores,** normalmente en el lado derecho.

SISTEMAS DE ESTIMULACIÓN, CONDUCCIÓN Y REGULACIÓN DEL CORAZÓN

Sistema de estimulación y conducción del corazón. En la secuencia ordinaria de acontecimientos del ciclo cardíaco, el atrio y el ventrículo actúan conjuntamente como una bomba. El **sistema de conducción del corazón** (fig. 4-63) genera y transmite los impulsos que producen las contracciones coordinadas del *ciclo cardíaco* (tratado antes en este capítulo). El sistema de conducción está formado por *tejido nodal* que inicia el latido y coordina las contracciones de las cuatro cavidades cardíacas, y por *fibras de conducción*, altamente especializadas, que las conducen rápidamente a las diferentes áreas del corazón. Los impulsos se propagan entonces por las células del músculo estriado cardíaco, de forma que las paredes de las cavidades se contraen simultáneamente.

El **nodo SA** está situado a nivel anterolateral justamente profundo al epicardio en la unión de la VCS y el atrio derecho, cerca del extremo superior del *surco terminal* (figs. 4-60 A y 4-63 A). El nodo SA —una pequeña acumulación de tejido nodal, fibras musculares cardíacas especializadas, y tejido conectivo fibroelástico asociado— es el *marcapasos del corazón. El nodo SA inicia y regula los impulsos para las contracciones del corazón*, proporcionando un impulso unas 70 veces por minuto en la mayoría de las personas, la mayor parte del tiempo. La señal de contracción desde el nodo SA se propaga de forma miógena (a través del músculo) de ambos atrios. El nodo SA está irrigado por la **arteria del nodo SA,** que se origina habitualmente como una rama auricular (atrial) de la ACD (en el 60 % de las personas), aunque a menudo se origina en la ACI (en el 40 %). El nodo SA es estimulado por la división simpática del sistema nervioso autónomo para acelerar la frecuencia cardíaca y es inhibido por la división parasimpática para volver o aproximarse a la frecuencia basal.

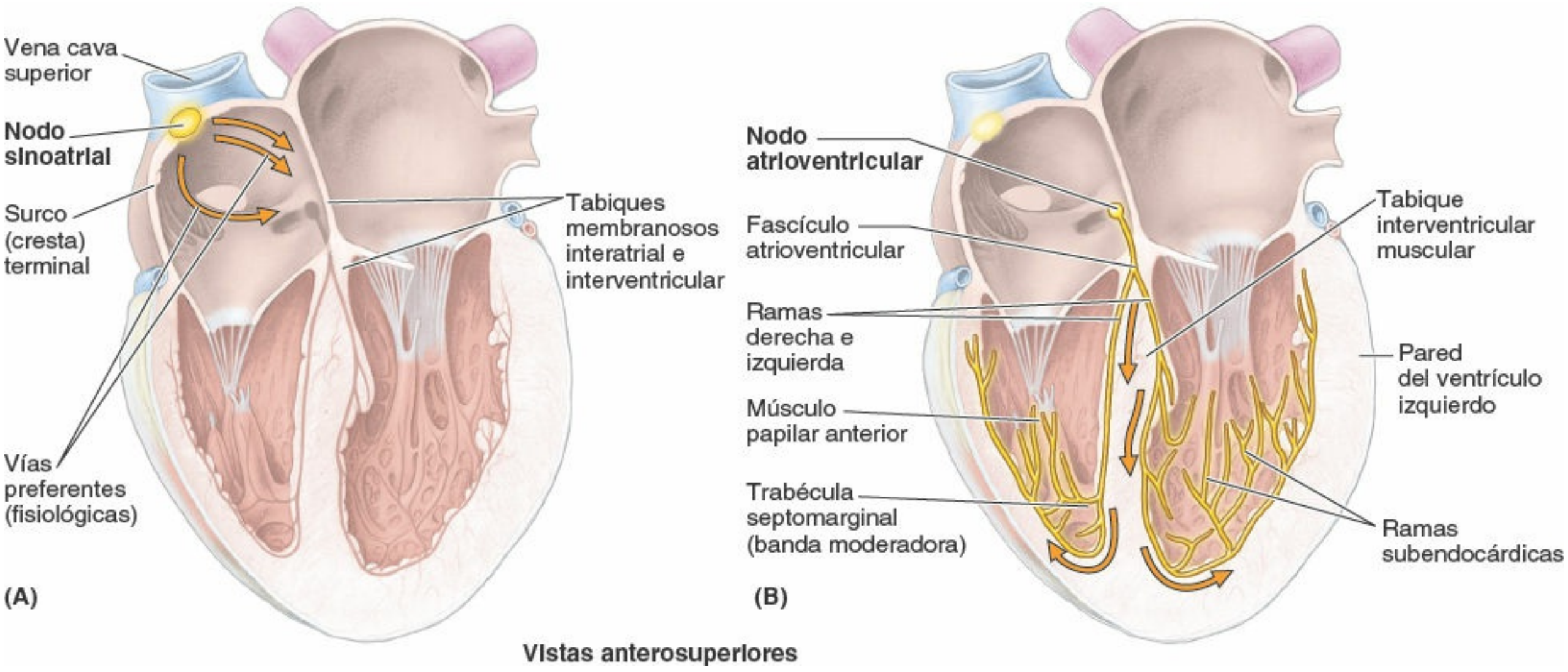

FIGURA 4-63. Sistema de conducción del corazón. A) Los impulsos *(flechas)* que se originan en el nodo sinoatrial, situado en el extremo superior del surco (internamente, cresta) terminal, se propagan a través de la musculatura atrial hasta el nodo atrioventricular. **B)** Los impulsos *(flechas)* recibidos por el nodo atrioventricular, en la porción inferior del tabique interatrial, son conducidos a través del fascículo atrioventricular y sus ramas hasta el miocardio. El fascículo atrioventricular empieza en el nodo atrioventricular y se divide en ramas derecha e izquierda en la unión de las porciones membranosa y muscular del TIV.

El **nodo atrioventricular** es una agrupación más pequeña de tejido nodal que la del nodo SA. Está localizado en la región posteroinferior del TIV, cerca del orificio del seno coronario (figs. 4-60 A a C y 4-62 B). La señal generada por el nodo SA pasa a través de las paredes del atrio derecho y se propaga por el músculo cardíaco **(conducción miógena),** que transmite la señal rápidamente desde el nodo SA al nodo AV. A continuación, el nodo AV distribuye la señal hacia los ventrículos a través del **fascículo atrioventricular** (fig. 4-63 B). La estimulación simpática acelera la conducción y la estimulación parasimpática la lentifica. El fascículo AV, el único puente de conducción entre los miocardios atrial y ventricular, pasa desde el nodo AV a través del *esqueleto fibroso del corazón* (v. fig. 4-52) y a lo largo de la porción membranosa del TIV.

En la unión de las porciones membranosa y muscular del TIV, el fascículo AV se divide en las **ramas derecha** e **izquierda** del fascículo (fig. 4-63 B). Estas ramas pasan por cada lado de la porción muscular del TIV profundas al endocardio y luego se ramifican en **ramas subendocárdicas** (fibras de Purkinje), que se extienden por las paredes de los ventrículos respectivos. Las ramas subendocárdicas de la *rama derecha* estimulan el músculo del TIV, el músculo papilar anterior a través de la trabécula septomarginal (banda moderadora), y la pared del ventrículo derecho. La *rama izquierda* se divide cerca de su origen en, aproximadamente, seis haces más pequeños, que dan lugar a ramas subendocárdicas que estimulan el TIV, los músculos papilares anterior y posterior, y la pared del ventrículo izquierdo.

El nodo AV está irrigado por la **arteria del nodo atrioventricular,** la más grande y generalmente la primera rama septal IV de la arteria IV posterior, una rama de la ACD en el 80 % de las personas (v. fig. 4-60 A a C). Así, la irrigación arterial tanto del nodo SA como la del AV procede normalmente de la ACD. Sin embargo, el fascículo AV atraviesa el centro del TIV, los dos tercios del cual están irrigados por

ramas septales de la rama IV anterior de la ACI (v. fig. 4-60 C y D).

La generación del impulso y su conducción pueden resumirse del siguiente modo:

- El nodo SA inicia un impulso que es conducido rápidamente hacia las fibras musculares cardíacas de los atrios y provoca su contracción (fig. 4-63 A).
- El impulso se propaga mediante conducción miogénica, que transmite el impulso rápidamente desde el nodo SA al nodo AV.
- La señal se distribuye desde el nodo AV a través del fascículo AV y sus ramas derecha e izquierda, que pasan por cada lado del TIV para dar ramas subendocárdicas a los músculos papilares y a las paredes de los ventrículos (fig. 4-63 B).

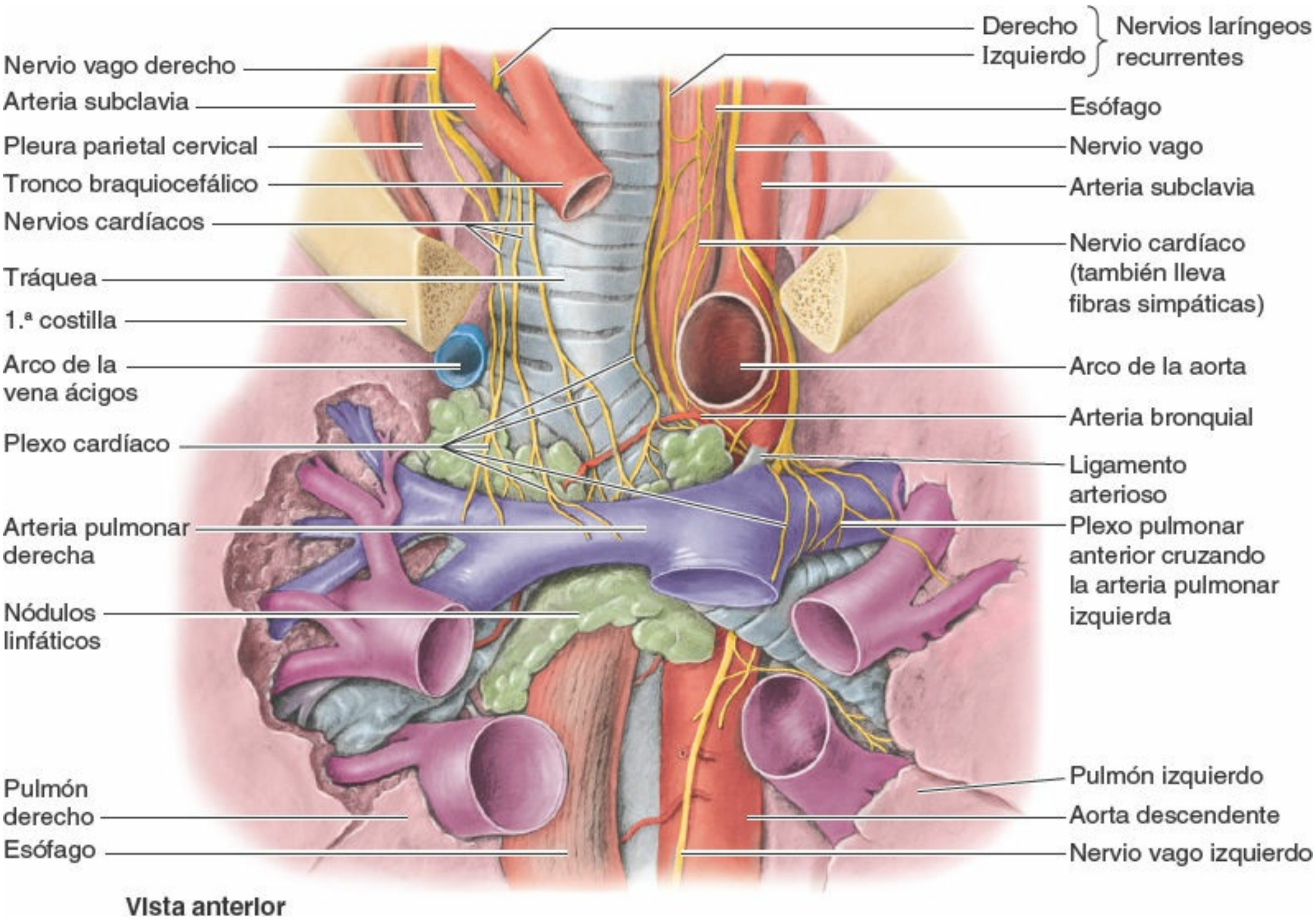

FIGURA 4-64. Plexos y nervios cardíacos. Esta disección del mediastino superior y posterior muestra los ramos cardíacos del nervio vago (NC X) y los troncos simpáticos descendiendo a ambos lados de la tráquea para formar el plexo cardíaco. Aunque aquí se ve anterior a la bifurcación traqueal, la relación principal del plexo cardíaco es con la aorta ascendente y el tronco pulmonar; se ha extirpado la primera para exponer el plexo.

Inervación del corazón. El corazón está inervado por fibras nerviosas autónomas procedentes del **plexo cardíaco** (fig. 4-64; v. también la fig. 4-69 B y C), que a menudo bastante artificialmente se divide en porción superficial y porción profunda. Esta red nerviosa, según se describe con más frecuencia, está situada sobre la superficie anterior de la bifurcación de la *tráquea* (una estructura respiratoria), ya que en la disección se observa habitualmente después de extirpar la aorta ascendente y la bifurcación del tronco pulmonar. Sin embargo, su relación primaria es con la cara posterior de estas dos últimas estructuras, en especial la aorta ascendente. El plexo

cardíaco está formado por fibras simpáticas y parasimpáticas en ruta hacia el corazón, así como por fibras aferentes viscerales que conducen fibras reflejas y nociceptivas desde el corazón. Las fibras se dirigen desde el plexo a lo largo y hacia los vasos coronarios y los componentes del sistema de conducción, en particular el nodo SA.

La **inervación simpática** procede de fibras presinápticas, cuyos cuerpos celulares residen en los núcleos intermediolaterales (astas laterales) de los cinco o seis segmentos torácicos superiores de la médula espinal, y de fibras simpáticas postsinápticas con cuerpos celulares en los ganglios paravertebrales cervicales y torácicos superiores de los troncos simpáticos. Las fibras postsinápticas atraviesan los *nervios esplácnicos cardiopulmonares* y el plexo cardíaco, y terminan en los nódulos SA y AV, y se relacionan con las terminaciones de las fibras parasimpáticas en las arterias coronarias. La *estimulación simpática* aumenta la frecuencia cardíaca, la conducción del impulso y la fuerza de contracción, y al mismo tiempo aumenta el flujo a través de los vasos coronarios para soportar este aumento de la actividad. La estimulación adrenérgica del nodo SA y del tejido de conducción aumenta la frecuencia de despolarización de las células marcapasos mientras aumenta la conducción AV. La *estimulación adrenérgica* directa a partir de fibras nerviosas simpáticas, así como la estimulación hormonal suprarrenal indirecta, aumentan la contractilidad atrial y ventricular. La mayor parte de los receptores adrenérgicos de los vasos coronarios son receptores b_2, que al ser activados producen relajación (o quizás inhibición) del músculo liso vascular y, por consiguiente, dilatación de las arterias (Wilson-Pauwels et al., 1997). Esto aporta más oxígeno y nutrientes al miocardio durante los períodos de mayor actividad.

CUADRO CLÍNICO

CORAZÓN

Cateterismo cardíaco

En el *cateterismo cardíaco* se inserta un catéter radiopaco en una vena periférica (p. ej., la vena femoral) y se lleva, con control fluoroscópico, a través del atrio derecho, el ventrículo derecho, el tronco pulmonar y las arterias pulmonares. Mediante esta técnica pueden registrarse las presiones intracardíacas y obtenerse muestras de sangre. Si se inyecta un medio de contraste radiopaco, puede seguirse su recorrido por el corazón y los grandes vasos mediante radiografías seriadas. Alternativamente, puede utilizarse la *cinerradiografía* o **ecografía cardíaca** para observar el flujo de colorante en tiempo real. Las dos técnicas permiten estudiar la circulación por un corazón en funcionamiento y son útiles para estudiar defectos cardíacos congénitos.

Embriología del atrio (aurícula) derecho

El atrio primitivo está representado en el adulto por la orejuela derecha. El atrio definitivo se ve agrandado por la incorporación de la mayor parte del *seno venoso* (fig. C4-23 A a C). El seno coronario también es un derivado de este seno venoso. La parte del seno venoso que se incorpora en el atrio primitivo pasa

a ser el seno de las venas cavas de paredes lisas del atrio derecho del adulto (v. fig. 4-53 A), en el cual drenan todas las venas, incluido el seno coronario. La línea de fusión del atrio primitivo (la orejuela del adulto) y el seno de las venas cavas (el derivado del seno venoso) está marcada interiormente por la *cresta terminal* y externamente por el *surco terminal*. El nodo SA, que se ha comentado antes en el presente capítulo, se localiza justo enfrente de la abertura de la VCS en el extremo superior de la cresta terminal (es decir, en el borde entre el atrio primitivo y el seno venoso; de ahí su nombre).

Antes del nacimiento, la válvula de la VCI dirige la mayoría de la sangre oxigenada que vuelve desde la placenta por la vena umbilical y la VCI hacia el foramen oval del tabique interatrial, a través del cual pasa al atrio izquierdo (fig. C4-23 D). El foramen oval tiene una válvula en forma de lengüeta que permite la derivación derecha-izquierda, pero la impide izquierda-derecha. Al nacer, cuando el bebé hace su primera respiración, los pulmones se expanden con aire y la presión en el atrio derecho cae por debajo de la del atrio izquierdo (fig. C4-23 E). En consecuencia, el foramen oval se cierra por primera y última vez, y su válvula suele fusionarse con el tabique interatrial. El foramen oval obliterado está representado en el tabique interatrial posnatal por la depresión de la fosa oval. El **borde de la fosa oval** rodea la fosa. El suelo de la fosa está formado por la válvula del foramen oval. La **válvula de la vena cava inferior,** rudimentaria, una formación de tejido en semiluna, no tiene ninguna función después del nacimiento; su tamaño varía considerablemente y puede estar ausente.

Defectos de tabicación

DEFECTOS DE TABICACIÓN DEL ATRIO

Una anomalía congénita del tabique interatrial, normalmente el cierre incompleto del foramen oval, es un *defecto de tabicación del atrio (DTA)*. En el 15-25 % de los adultos, en la parte superior de la fosa oval aparece una abertura (defecto) del tamaño de una sonda (Moore et al., 2016). Estos pequeños DTA no provocan, por sí mismos, alteraciones hemodinámicas, y por tanto carecen de significación clínica y no deben considerarse una forma de DTA. Los *DTA clínicamente significativos* varían mucho en su tamaño y localización, y pueden formar parte de una cardiopatía congénita más compleja. Los DTA de mayor tamaño permiten que la sangre oxigenada de los pulmones se derive desde el atrio izquierdo al derecho a través del defecto, lo que produce una hipertrofia del atrio y el ventrículo derechos y una dilatación del tronco pulmonar (fig. C4-24 A). Esta derivación izquierda-derecha sobrecarga el sistema vascular pulmonar, lo que provoca *hipertrofia del atrio y el ventrículo derechos*, y de las arterias pulmonares.

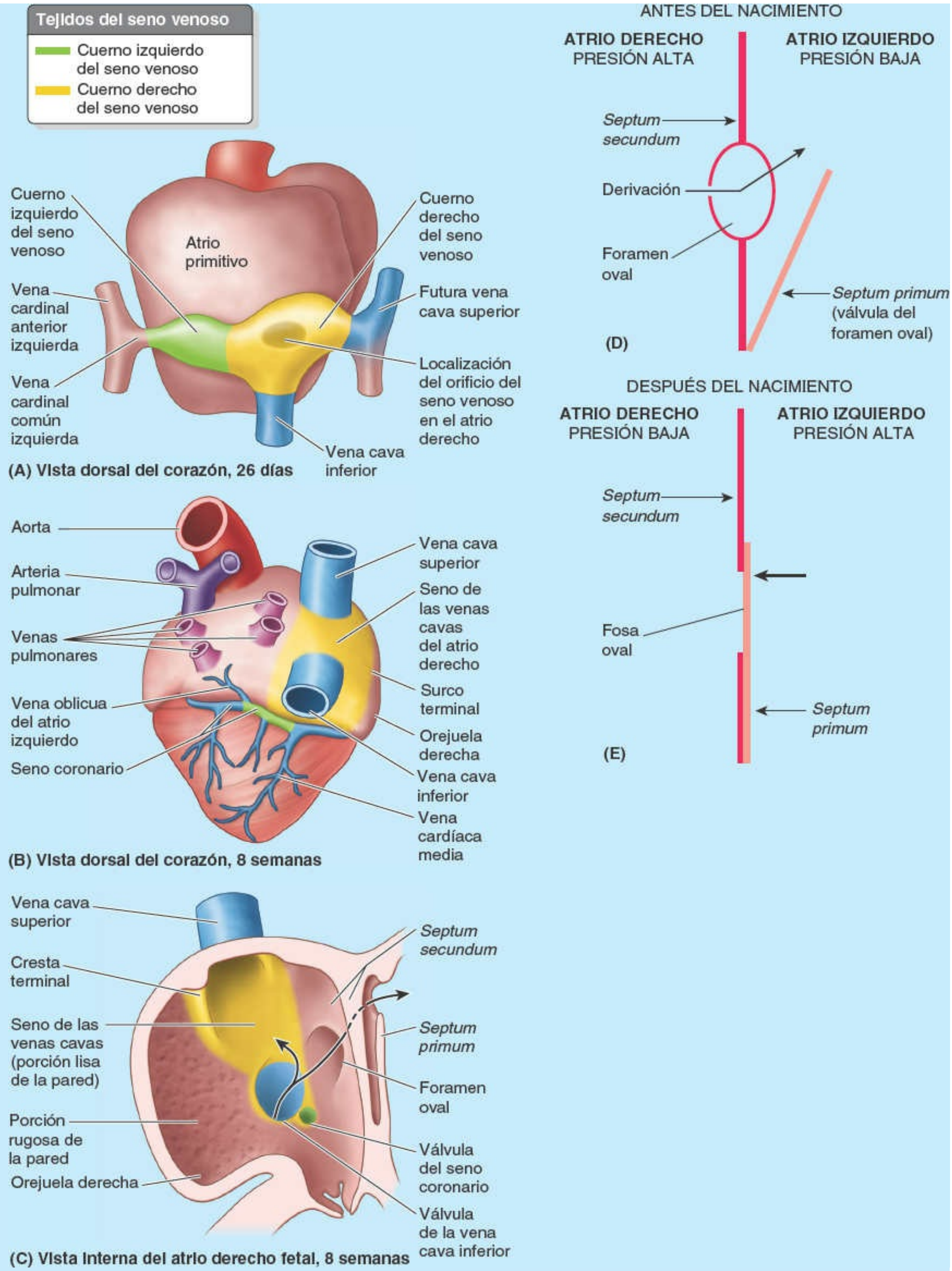

FIGURA C4-23. **Desarrollo de las características del atrio derecho. A)** El atrio primitivo y el seno venoso. **B)** El asta sinusal derecha se ha incorporado en el atrio derecho; el asta sinusal izquierda se ha convertido en el seno coronario. **C)** Derivados del asta sinusal en la pared del atrio derecho. **D** y **E)** Las presiones abren el foramen oval antes del nacimiento **(D)** y lo cierran después del nacimiento, convirtiéndolo en la fosa oval **(E).**

DEFECTOS DE TABICACIÓN DEL VENTRÍCULO

La porción membranosa del TIV se desarrolla por separado de la porción

muscular del tabique y tiene un origen embrionario complejo. En consecuencia, esta porción es la localización habitual de los *defectos de tabicación del ventrículo (DTV)*, aunque también existen defectos de la porción muscular (fig. C4-24 B). *Los DTV son los más habituales de todos los defectos cardíacos*. Los DTV aislados constituyen, aproximadamente, el 25 % de todas las formas de enfermedad cardíaca congénita. El tamaño de los defectos va desde 1 mm a 25 mm, y se produce una derivación de izquierda a derecha a través del defecto. Una derivación grande incrementa el flujo sanguíneo pulmonar, que causa neumopatía grave (*hipertensión*, o aumento de la presión sanguínea) y puede producir *insuficiencia cardíaca*. El DTV de la porción muscular, mucho menos frecuente, suele cerrarse espontáneamente durante la niñez (Resnik et al., 2014).

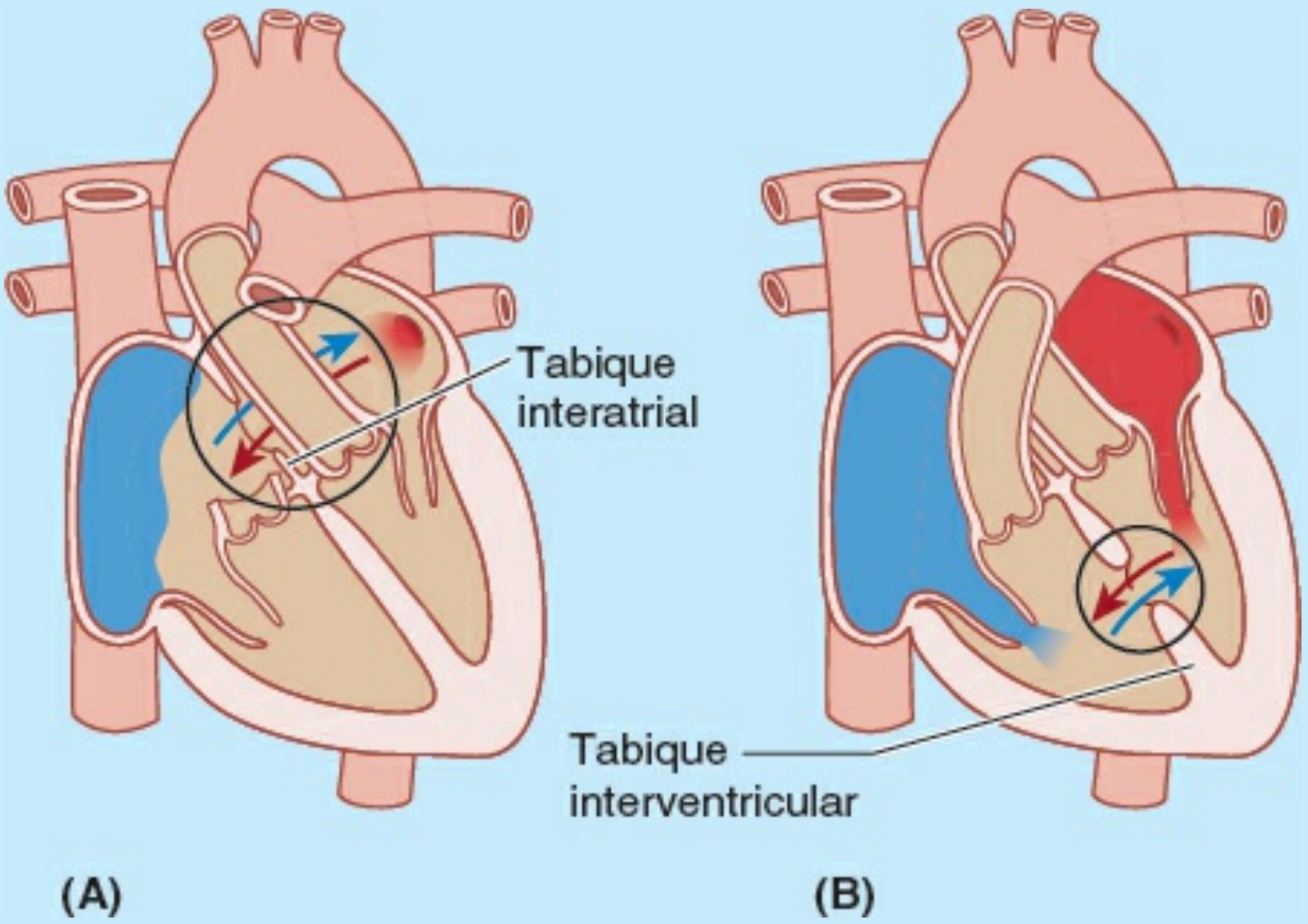

FIGURA C4-24. Defectos de tabicación. A) Defecto de tabicación del atrio. **B)** Defecto de tabicación del ventrículo.

Percusión del corazón

La *percusión* permite establecer la densidad y tamaño del corazón. La técnica clásica de percusión consiste en crear una vibración al golpear suavemente el tórax con un dedo, mientras se escuchan y perciben diferencias en la conducción de las ondas sonoras. La *percusión cardíaca* se realiza al nivel de los espacios intercostales 3.º, 4.º y 5.º desde la línea axilar anterior izquierda hasta la línea axilar anterior derecha (fig. C4-25). Normalmente, la percusión percibe cambios desde la resonancia hasta la matidez (debido a la presencia del corazón) a unos 6 cm del borde externo izquierdo del esternón.

Accidentes vasculares cerebrales o ictus

En algunas enfermedades cardíacas se forman *trombos* (coágulos) en las paredes del atrio izquierdo. Si estos trombos se desprenden o se disgregan, pasan a la circulación sistémica y ocluyen arterias periféricas. La oclusión de una arteria que irriga el cerebro produce un *accidente cerebrovascular* o *ictus*, que

puede afectar, por ejemplo, la visión, la capacidad cognitiva o funciones sensitivas o motoras de partes del cuerpo previamente controladas por el área del cerebro dañada (isquémica).

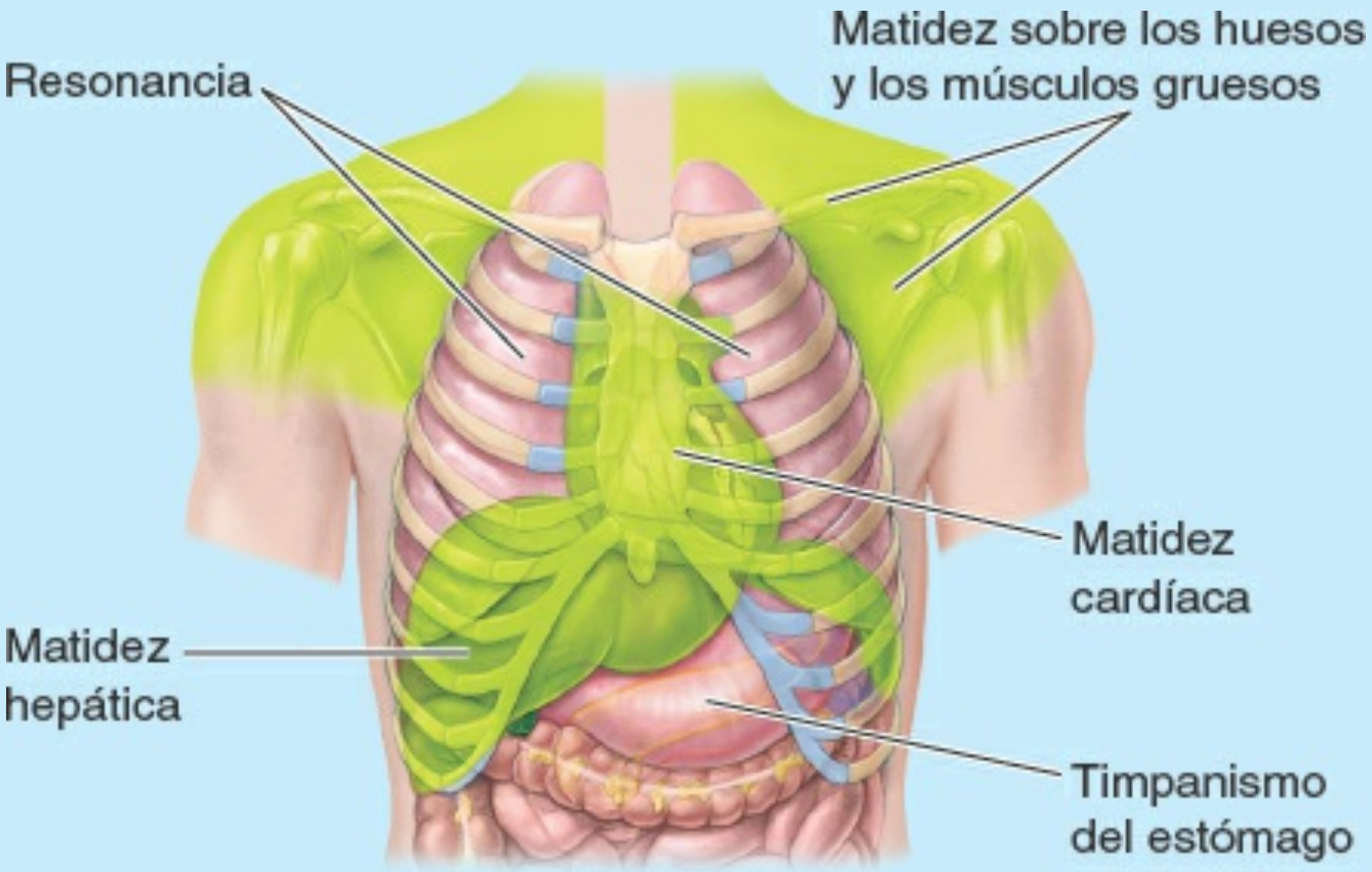

FIGURA C4-25. Zonas de matidez *(amarillo)* y resonancia *(no sombreada)* del tórax.

Bases para la denominación de las válvulas de las valvas aórtica y pulmonar

A continuación se explican las *bases embriológicas para denominar las valvas aórtica y pulmonar*. El **tronco arterioso,** el tronco arterial común para ambos ventrículos en el corazón embrionario, tiene cuatro válvulas (fig. C4-26 A). El tronco arterioso se divide en dos vasos, cada uno de los cuales posee su propia valva de tres válvulas (pulmonar y aórtica) (fig. C4-26 B). El corazón sufre una rotación parcial, de forma que su vértice pasa a apuntar hacia la izquierda, lo cual provoca una disposición de las válvulas como se muestra en la figura C4-26 C. Por ello, las válvulas se denominan según su origen embriológico y no según la posición anatómica que ocupan después del nacimiento. Así, la valva pulmonar tiene válvulas derecha, izquierda y anterior, y la valva aórtica tiene válvulas derecha, izquierda y posterior. De forma parecida, los senos aórticos se describen como derecho, izquierdo y posterior.

Esta terminología también concuerda con las arterias coronarias. Adviértase que la ACD se origina en el seno aórtico derecho, superior a la válvula derecha de la valva aórtica, y que la ACI tiene una relación parecida con la válvula y el seno izquierdos. En la válvula y el seno posteriores no se origina ninguna arteria coronaria; por ello, también se los conoce como válvula y seno «no coronarios». Se producen variaciones en el origen de las arterias coronarias (figs. C4-27 y 4-61).

Enfermedad valvular cardíaca (valvulopatía)

Los trastornos que atañen a las válvulas del corazón afectan a la eficiencia

de la bomba cardíaca. La *valvulopatía* produce estenosis (estrechamiento) o insuficiencia. La *estenosis* es la incapacidad de una válvula para abrirse completamente, con lo que disminuye el flujo sanguíneo desde una cavidad. A su vez, la *insuficiencia* o *regurgitación* valvular es la incapacidad de la válvula para cerrarse por completo, normalmente debido a la formación de nódulos (o cicatrices que las contraen) en las cúspides o valvas, con lo que sus extremos no se juntan o alinean. Esto permite que una cantidad de sangre variable (en función de la gravedad) retorne a la cavidad de la cual había sido expelida. Tanto la estenosis como la insuficiencia producen una sobrecarga del corazón.

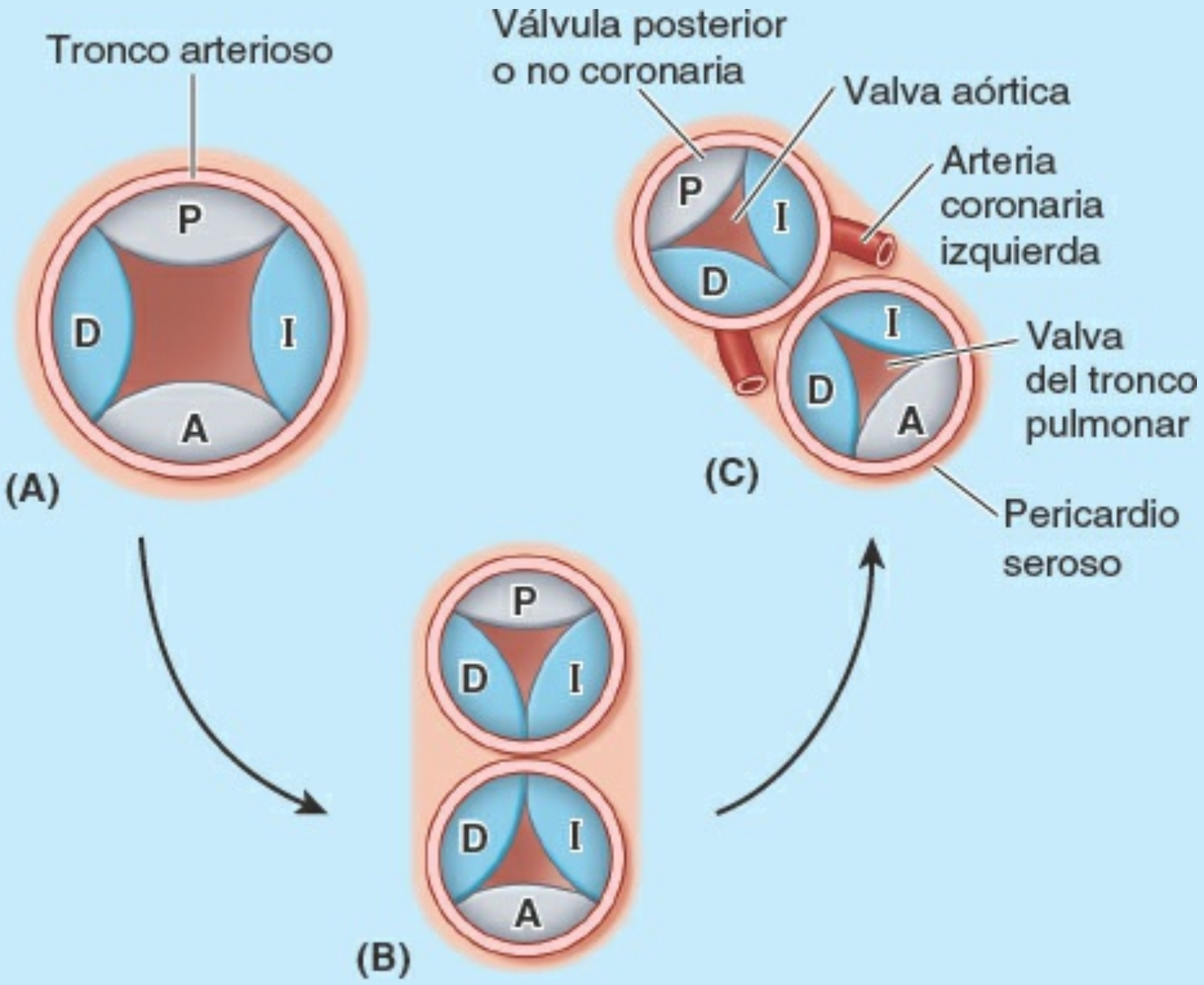

FIGURA C4-26. Bases evolutivas de la nomenclatura de las valvas valvulares. A) Valva del tronco arterioso sin divisiones. **B)** Valvas aórtica y pulmonar después de la división de la valva del tronco. **C)** Posición final y relaciones de las valvas aórtica y pulmonar.

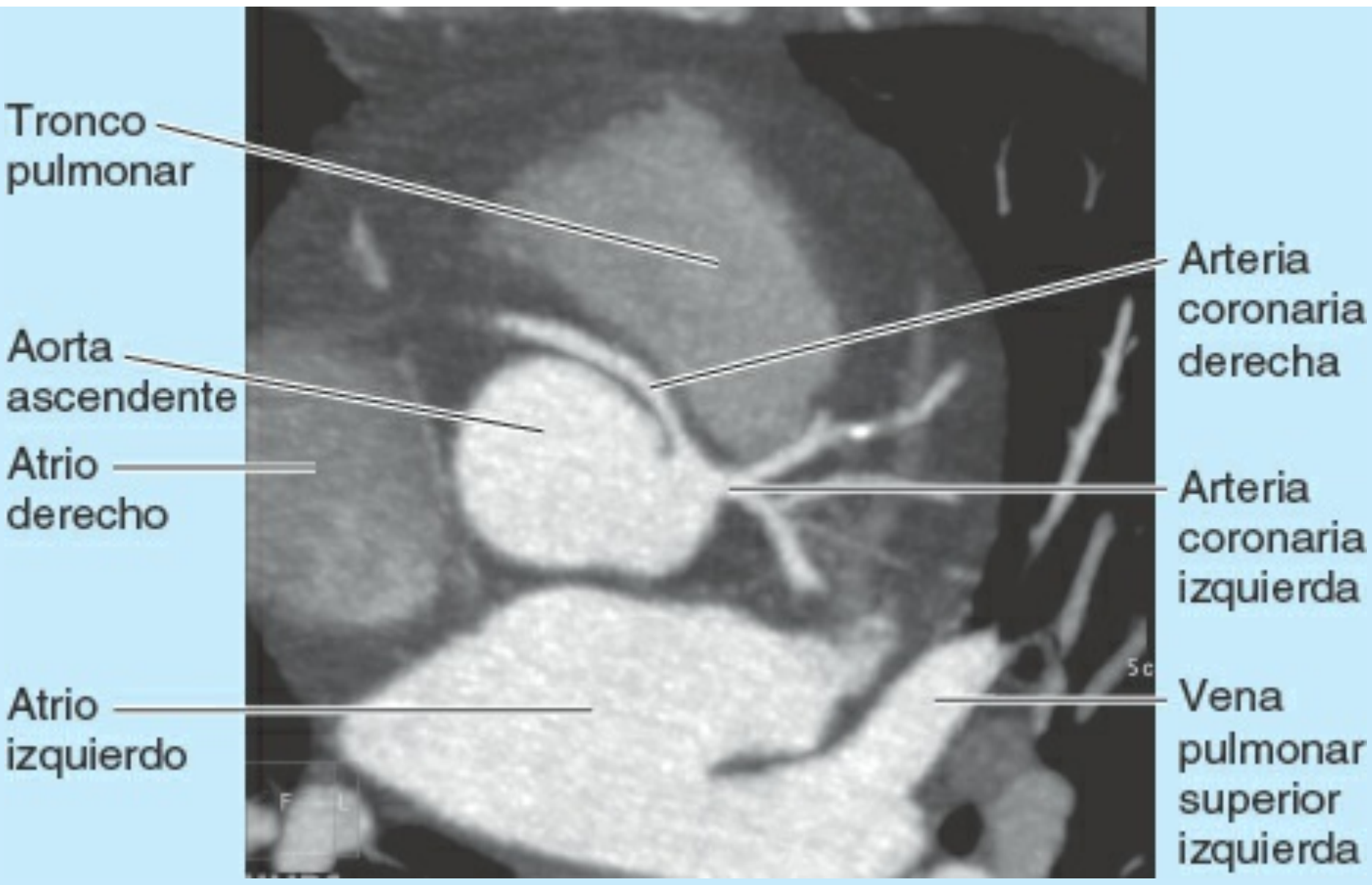

FIGURA C4-27. TC axial de la arteria coronaria derecha que surge del seno coronario izquierdo. Esta variante puede comprimirse entre la aorta y el tronco pulmonar.

La restricción de un flujo sanguíneo a presión elevada (estenosis), o el paso de sangre por una abertura estrecha hacia un gran vaso o una cavidad (estenosis e insuficiencia), producen turbulencias. Las turbulencias ocasionan *torbellinos* (pequeños remolinos) que producen vibraciones audibles como *soplos*. Las sensaciones vibratorias superficiales, *frémitos*, pueden percibirse sobre la piel en un área de turbulencia.

La relevancia clínica de una valvulopatía oscila entre leve y fisiológicamente intrascendente hasta grave y mortal. Factores como el grado, la duración y la etiología (causa) afectan a los cambios secundarios en el corazón, los vasos sanguíneos y otros órganos, proximales y distales al lugar de la lesión valvular. Las valvulopatías pueden ser congénitas o adquiridas. La insuficiencia puede deberse a cambios patológicos en la propia válvula o en sus estructuras de sostén (anillo, cuerdas tendinosas, etc.). Puede producirse *agudamente* (de repente; p. ej., por una rotura de las cuerdas) o *crónicamente* (en un período relativamente largo; p. ej., por cicatrización y retracción). Por otro lado, la estenosis valvular casi siempre se debe a anomalías de la válvula, y prácticamente siempre se trata de un proceso crónico (Kumar et al., 2015).

Debido a que las valvulopatías son problemas mecánicos, las válvulas cardíacas dañadas o defectuosas suelen ser reemplazadas quirúrgicamente mediante una técnica denominada *valvuloplastia*. A menudo, en estas técnicas de implantación de una prótesis valvular se utilizan *válvulas protésicas* artificiales fabricadas con materiales sintéticos, aunque también se utilizan válvulas xenotrasplantadas (válvulas trasplantadas de otras especies, como el cerdo).

INSUFICIENCIA DE LA VALVA ATRIOVENTRICULAR IZQUIERDA (PROLAPSO DE LA VALVA MITRAL)

Una *valva atrioventricular izquierda prolapsada* es una valva insuficiente o incompetente en la cual una o ambas cúspides están hipertrofiadas, son demasiado grandes o «flexibles», y se extienden hacia el atrio izquierdo durante la sístole. Como resultado, la sangre refluye hacia el atrio izquierdo cuando se

contrae el ventrículo izquierdo, y se produce un ruido o *soplo cardíaco* característico. Se trata de un trastorno extraordinariamente frecuente, que afecta hasta a una de cada 20 personas, la mayoría mujeres jóvenes. Suele constituir un hallazgo accidental de la exploración física, pero en un pequeño porcentaje de sujetos afectados reviste importancia clínica, y el paciente sufre dolor torácico y fatiga.

ESTENOSIS DE LA VALVA PULMONAR

En la *estenosis de la valva pulmonar,* las válvulas de la valva se fusionan y forman una cúpula con una estrecha abertura central. En la *estenosis pulmonar infundibular,* el cono arterioso está poco desarrollado. Ambos tipos de estenosis pulmonar provocan una restricción del flujo de salida del ventrículo derecho, y pueden producirse conjuntamente. El grado de hipertrofia del ventrículo derecho es variable.

INSUFICIENCIA DE LA VALVA PULMONAR

Cuando los bordes libres *(lúnulas)* de las valvas de una válvula semilunar se engrosan y dejan de ser flexibles, o están lesionadas por un proceso patológico, la valva no se cerrará completamente. La *insuficiencia de la valva pulmonar* hace que durante la diástole se produzca una regurgitación de sangre a alta presión en el ventrículo derecho. La regurgitación pulmonar puede escucharse con un estetoscopio como un *soplo cardíaco,* un sonido anómalo del corazón, producido en este caso por las lesiones de las válvulas de la valva pulmonar.

ESTENOSIS DE LA VALVA AÓRTICA

La *estenosis de la valva aórtica* es la anomalía valvular más frecuente. En las personas nacidas a principios y mediados del siglo xx, la fiebre reumática era una causa frecuente, pero en la actualidad representa menos del 10 % de los casos de estenosis aórtica. La mayoría de las estenosis aórticas son el resultado de una calcificación degenerativa y se manifiestan clínicamente en la 6.ª década de la vida o más tarde. La estenosis aórtica supone un trabajo extra para el corazón y da lugar a una *hipertrofia ventricular izquierda*.

INSUFICIENCIA DE LA VALVA AÓRTICA

La *insuficiencia de la valva aórtica* provoca regurgitación aórtica (regreso de la sangre al ventrículo izquierdo) y produce un soplo cardíaco y un *pulso saltón* (pulso fuerte y forzado que disminuye rápidamente).

Ecocardiografía

La *ecocardiografía* (cardiografía por ultrasonidos) es una técnica para registrar gráficamente la posición y los movimientos del corazón a partir del eco obtenido dirigiendo ondas ultrasónicas hacia la pared cardíaca (fig. C4-28). Esta técnica permite detectar cantidades de líquido de tan sólo 20 ml en la cavidad pericárdica, como el producido por un derrame pericárdico. La *ecocardiografía Doppler* es una técnica que muestra y registra el flujo de sangre a través del corazón y los grandes vasos mediante ultrasonografía Doppler, lo que la hace especialmente útil para diagnosticar y analizar problemas del flujo sanguíneo a través del corazón, como defectos del tabique, y para detectar estenosis y regurgitaciones valvulares, sobre todo en el lado izquierdo del

corazón.

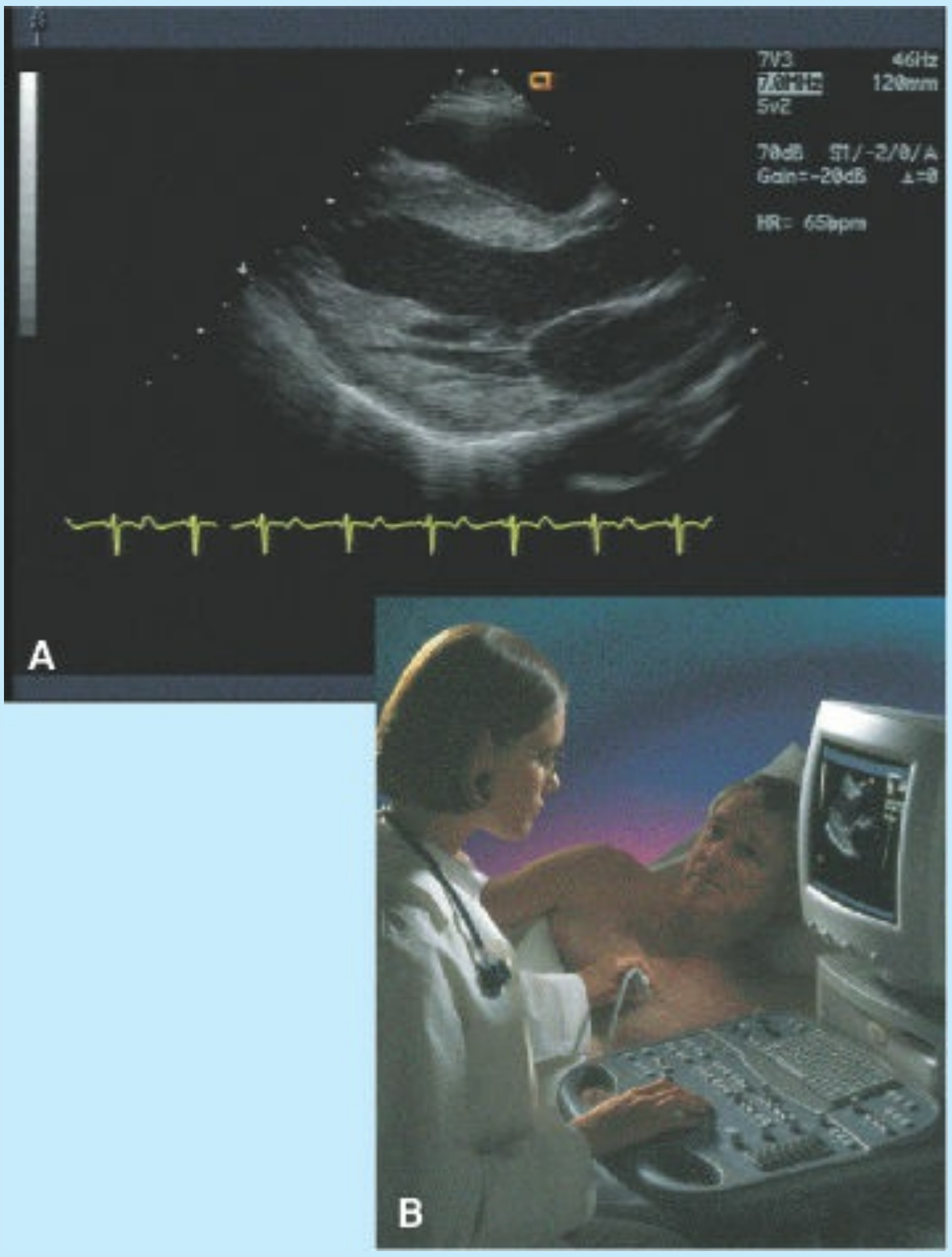

FIGURA C4-28. **Ecocardiografía.** **A)** Ecocardiografía normal. **B)** La ecografista coloca el transductor en un espacio intercostal izquierdo en la línea paraesternal, sobre el corazón.

Angiografía coronaria

Mediante la *angiografía coronaria* pueden visualizarse las arterias coronarias en *arteriografías coronarias* (fig. C4-29). Se introduce un catéter largo y estrecho en la aorta abdominal a través de la arteria femoral en la región inguinal. Bajo control fluoroscópico, se coloca el extremo del catéter justo en la abertura de una arteria coronaria. Se realiza una pequeña inyección de un medio de contraste radiopaco y se obtienen cinerradiografías para estudiar la luz de la arteria y sus ramas, así como las posibles zonas de estenosis. Con mayor frecuencia, la TC no invasiva o la angiografía por RM están reemplazando a los métodos convencionales invasivos. Consúltense las figuras C4-38 y C4-45.

Arteriopatía coronaria o cardiopatía isquémica

La *cardiopatía isquémica* es una de las principales causas de muerte. Tiene diversa etiología que determina una disminución del aporte sanguíneo al tejido miocárdico, de importancia vital.

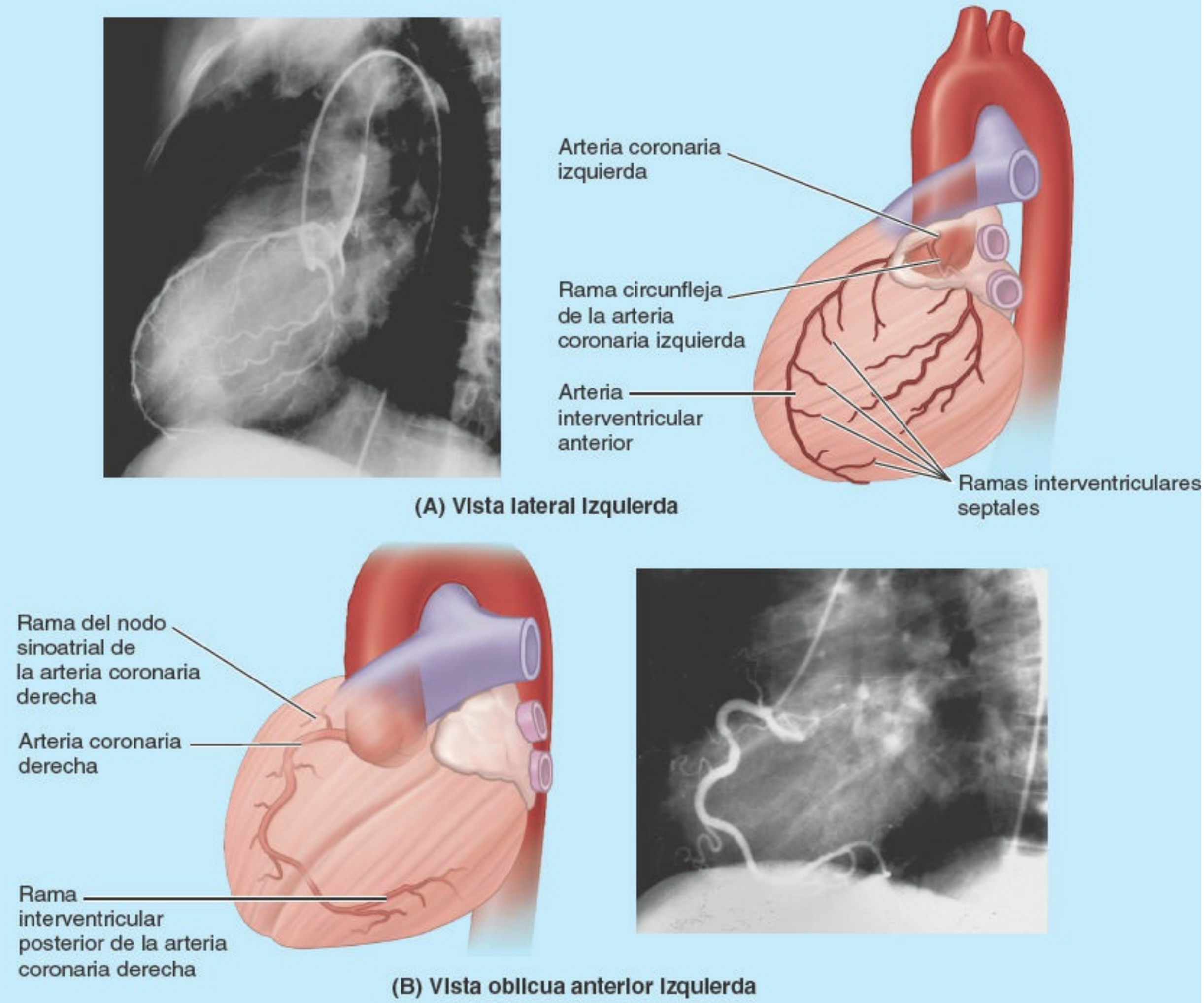

FIGURA C4-29. Arteriografías coronarias convencionales.

INFARTO DE MIOCARDIO

Cuando se produce una oclusión repentina de una arteria principal por un émbolo, la región del miocardio irrigada por el vaso ocluido se *infarta* (se queda casi sin sangre) y sufre *necrosis* (muerte patológica del tejido). Los tres puntos donde se produce con más frecuencia la obstrucción de una arteria coronaria y el porcentaje de oclusiones que afecta a cada arteria son (fig. C4-30 A):

1. La rama IV anterior (DAI) de la ACI (40-50 %).
2. La ACD (30-40 %).
3. La rama circunfleja de la ACI (15-20 %).

Un área de miocardio que ha sufrido una necrosis constituye un *infarto de miocardio*. La causa más frecuente de *cardiopatía isquémica* es la insuficiencia coronaria, que resulta de la ateroesclerosis de las arterias coronarias.

ATEROESCLEROSIS CORONARIA

El *proceso ateroesclerótico*, caracterizado por el depósito de lípidos en la íntima (la capa de revestimiento) de las arterias coronarias, empieza al principio de la edad adulta y lentamente provoca la estenosis de la luz de las arterias (fig. C4-31). A medida que la *ateroesclerosis coronaria* progresa, los conductos colaterales que conectan las arterias coronarias entre sí se expanden, lo que

permite inicialmente una perfusión adecuada del corazón durante la inactividad relativa. A pesar de este mecanismo compensador, es posible que el miocardio no reciba suficiente oxígeno cuando el corazón tiene que llevar a cabo más trabajo. El ejercicio extenuante, por ejemplo, aumenta la actividad del corazón y su demanda de oxígeno. La insuficiencia de aporte sanguíneo al corazón *(isquemia miocárdica)* puede provocar un infarto de miocardio.

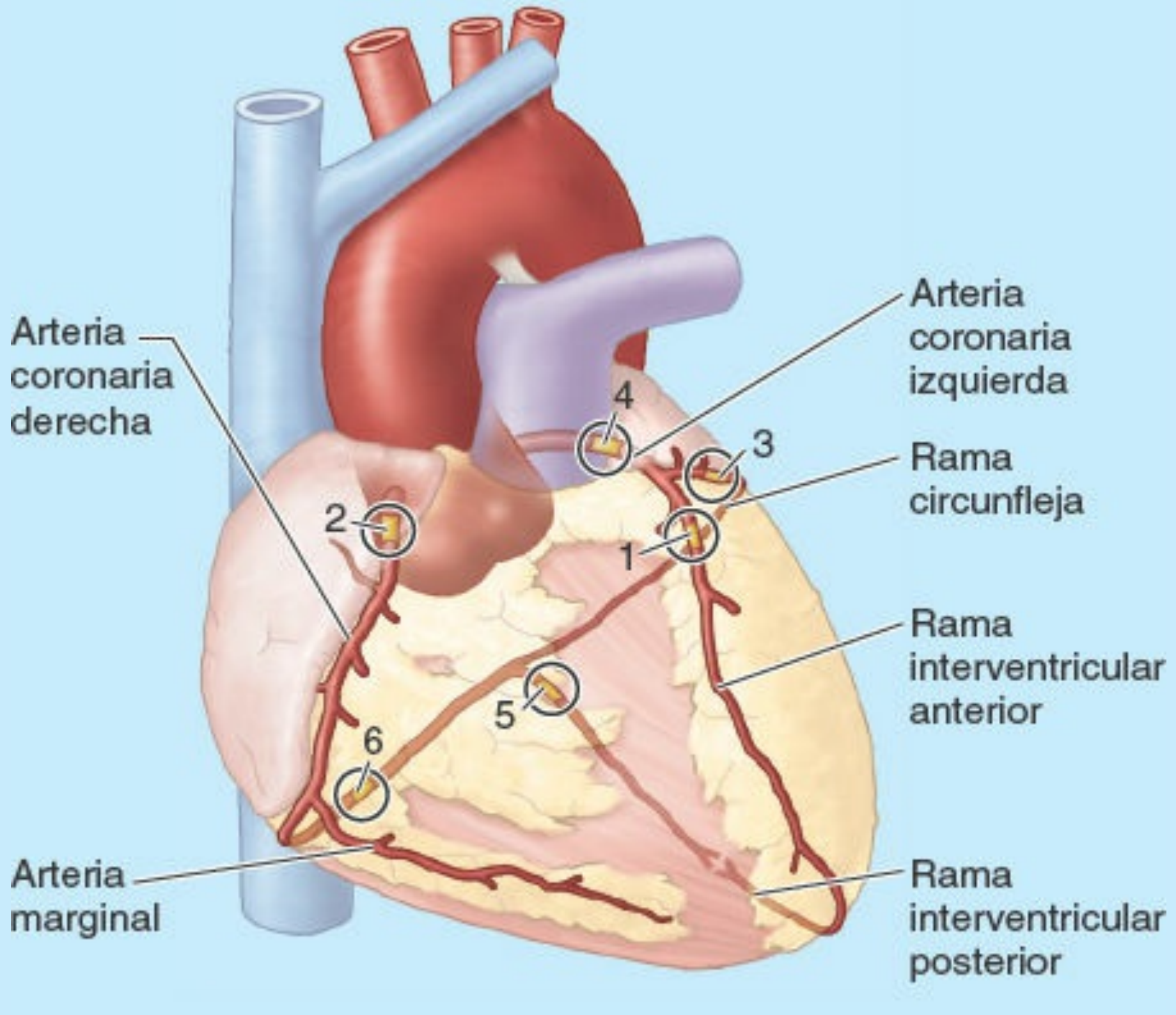

FIGURA C4-30. **Las localizaciones 4-3 suponen como mínimo el 85 % de todas las oclusiones.**

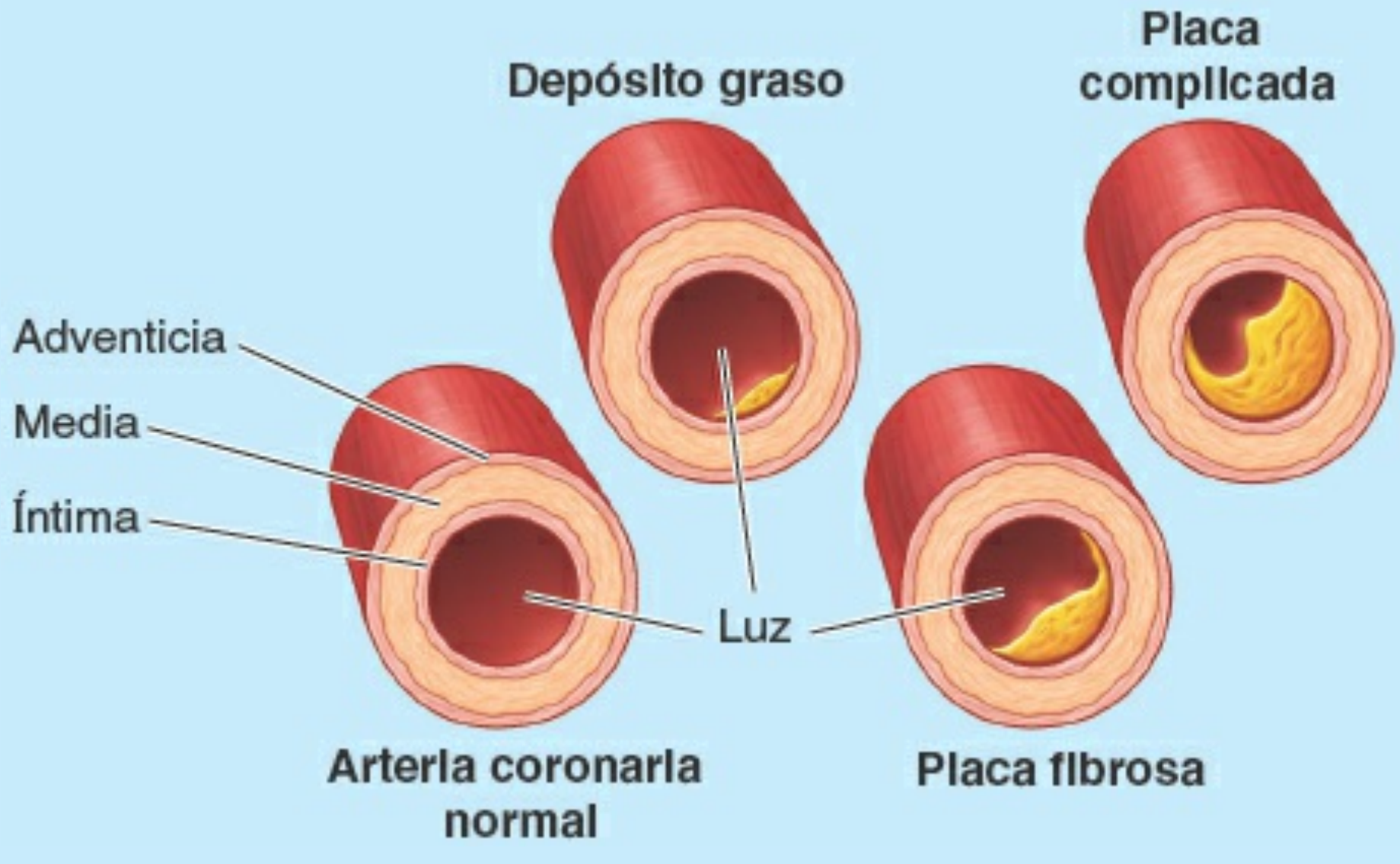

FIGURA C4-31. **Ateroesclerosis: estadios de desarrollo en una arteria coronaria.**

ARTERIOPATÍA CORONARIA DE PROGRESIÓN LENTA

Cuando una *arteria coronaria se obstruye lentamente*, la circulación colateral tiene tiempo de aumentar de modo que pueda producirse una perfusión adecuada del miocardio cuando tenga lugar un episodio potencialmente isquémico. Por tanto, es posible que no se produzca un infarto de miocardio. Si se bloquea de forma aguda una rama coronaria grande, probablemente sea inevitable un cierto grado de infarto, pero la extensión del área dañada dependerá del grado de desarrollo de los conductos anastomóticos colaterales. Cuando se obstruyen ramas grandes de ambas arterias coronarias, puede utilizarse una circulación colateral extracardíaca para llevar sangre al corazón. Estas colaterales conectan las arterias coronarias con los *vasa vasorum* (pequeñas arterias) de la túnica adventicia de la aorta y las arterias pulmonares, y con ramas de las arterias torácica interna, bronquial y frénica. Los estudios clínicos muestran que las anastomosis no pueden proporcionar vías colaterales lo bastante rápido para evitar los *efectos de una oclusión coronaria repentina*. Por lo tanto, el valor funcional de dichas anastomosis parece ser mayor en la arteriopatía coronaria de progresión lenta en los individuos físicamente activos.

Angina de pecho

El dolor que se origina en el corazón se denomina *ángor* o *angina de pecho*. Las personas con angina de pecho suelen describir el dolor opresivo y pasajero (entre 15 s y 15 min), aunque moderadamente intenso, como una tensión retroesternal en el tórax. El dolor se debe a la isquemia del miocardio que no llega a producir la necrosis celular que define el infarto.

La angina se debe casi siempre a un estrechamiento de las arterias coronarias. La disminución del flujo de sangre provoca un menor aporte de oxígeno a las células de músculo estriado cardíaco. Debido al limitado metabolismo anaerobio de los miocitos, se acumula ácido láctico y disminuye el pH en las áreas afectadas del corazón. Los receptores para el dolor del músculo son estimulados por el ácido láctico. El ejercicio extenuante (sobre todo después de una comida copiosa), la exposición brusca al frío y el estrés exigen un aumento de actividad al corazón, pero los vasos obstruidos no son capaces de llevarlo a cabo. Cuando entran alimentos en el estómago, aumenta el flujo de sangre hacia él y hacia otras partes del tubo digestivo. Como resultado, se desvía sangre desde otros órganos, incluido el corazón.

El dolor anginoso cede con un período de reposo (a menudo basta con 1-2 min). Puede administrarse *nitroglicerina sublingual* (una medicación que se aplica bajo la lengua para ser absorbida por la mucosa bucal), ya que dilata las arterias coronarias (y las otras). Esto aumenta el flujo de sangre al corazón y a la vez disminuye la carga y la demanda de oxígeno del corazón, ya que este bombea contra una resistencia menor. Asimismo, los vasos dilatados alojan un mayor volumen de sangre, de manera que al corazón llega menos sangre y se alivia la congestión cardíaca. De este modo, la angina suele ceder. Esta angina constituye

un aviso de que las arterias coronarias están afectadas y de que es necesario cambiar el estilo de vida, intervenir sanitariamente, o ambos.

El dolor del infarto de miocardio suele ser más intenso que el de la angina de pecho, y no suele desaparecer después de 1-2 min de reposo.

Derivación aortocoronaria *(bypass)*

Los pacientes con obstrucciones de la circulación coronaria y angina grave pueden someterse a una *intervención de derivación aortocoronaria*. Se conecta un segmento de arteria o vena a la aorta ascendente o a la porción proximal de una arteria coronaria y luego a la arteria coronaria distalmente a la estenosis (fig. C4-32). La *vena safena magna* suele utilizarse para las intervenciones de derivación aortocoronaria debido a que: *1)* su diámetro es igual o mayor que el de las arterias coronarias, *2)* puede disecarse fácilmente en el miembro inferior, y *3)* presenta tramos relativamente largos con una presencia mínima de válvulas y ramificaciones. En caso de que se tenga que utilizar un segmento con válvulas, el efecto de estas puede anularse invirtiendo el segmento implantado. Cada vez es más frecuente la utilización de la *arteria radial* en las intervenciones de derivación aortocoronaria. La derivación aortocoronaria deriva la sangre de la aorta hacia una arteria coronaria estenosada para aumentar el flujo distal a la obstrucción. En términos sencillos, proporciona un desvío que rodea el área estenótica (estenosis arterial) o bloqueada (atresia arterial). La revascularización del miocardio también puede conseguirse anastomosando una arteria torácica interna con una arteria coronaria. Habitualmente se encuentran corazones con injertos coronarios durante las disecciones en el laboratorio de anatomía macroscópica.

Angioplastia coronaria

Los cardiólogos o radiólogos cirujanos realizan una *angioplastia coronaria transluminal percutánea*, introduciendo un catéter que tiene un pequeño globo hinchable fijado en su extremo dentro de la arteria coronaria obstruida (fig. C4-33). Cuando el catéter llega a la obstrucción se infla el globo y se aplana la placa ateroesclerótica contra la pared del vaso. Se distiende el vaso para aumentar el tamaño de su luz, mejorando así el flujo de sangre. En otros casos, se inyecta *trombocinasa* a través del catéter; esta enzima disuelve el coágulo de sangre. También se han utilizado dispositivos intraluminales con cuchillas giratorias o con láser. Tras dilatar el vaso, puede colocarse una *endoprótesis (stent) vascular* para mantener la dilatación. Los *stents* están hechos con mallas rígidas o semirrígidas, que están colapsadas durante su introducción. Una vez en su sitio, se expanden o son expandidas con un catéter con globo, para mantener la permeabilidad de la luz.

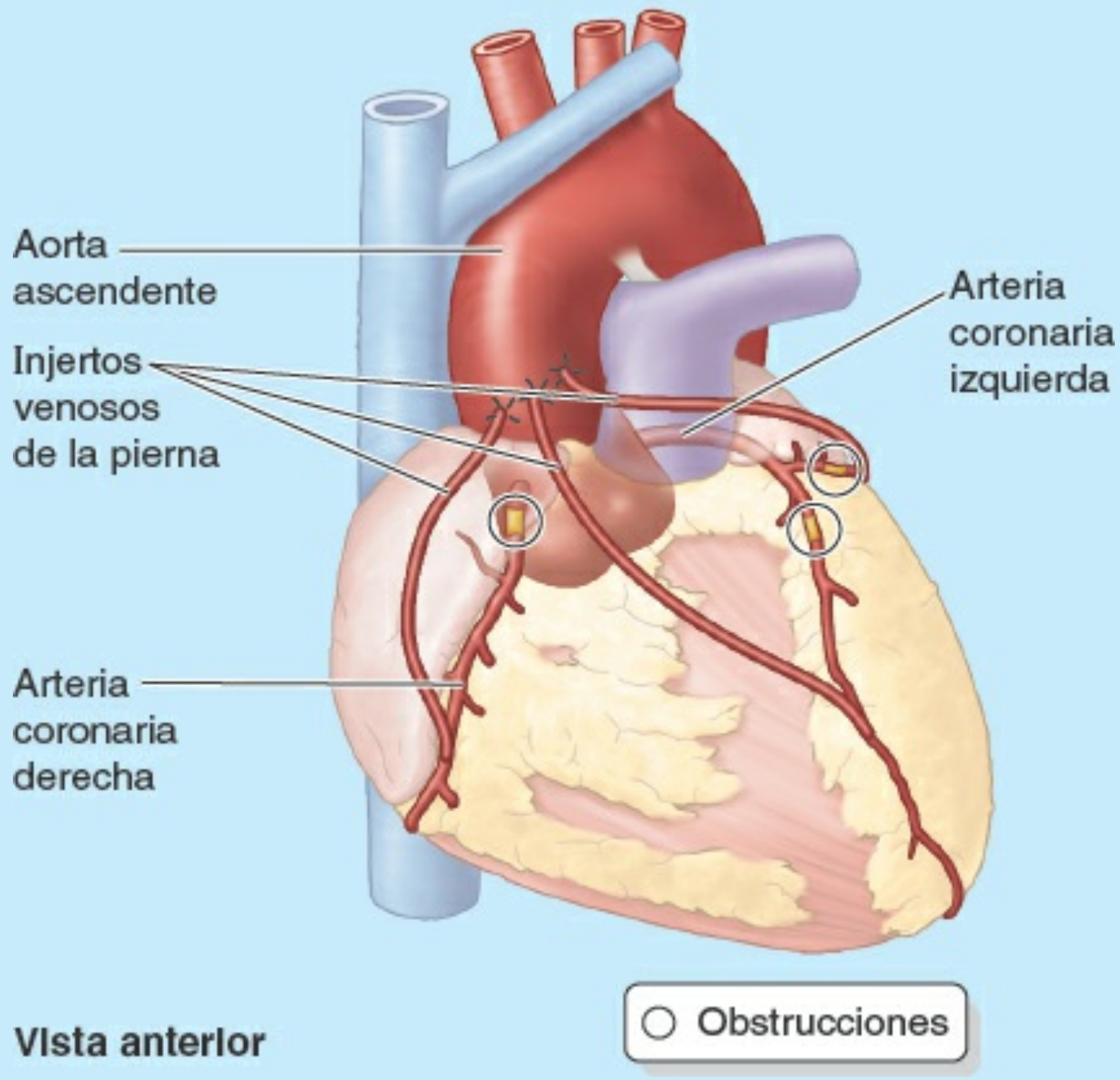

FIGURA C4-32. **Triple derivación aortocoronaria.**

Circulación colateral a través de las venas cardíacas mínimas

La inversión del flujo en las *venas cardíacas anteriores* y *cardíacas mínimas* puede llevar **sangre luminal** (sangre de las cavidades del corazón) a los lechos capilares del miocardio en algunas regiones, proporcionando una cierta circulación colateral. Sin embargo, a menos que estas colaterales se hayan dilatado en respuesta a una cardiopatía isquémica preexistente, especialmente asociada a un entrenamiento físico adecuado, es improbable que sean capaces de aportar suficiente sangre al corazón en un episodio agudo y, por tanto, de evitar un infarto de miocardio.

Electrocardiografía

El transporte de impulsos por el corazón desde el nodo SA puede amplificarse y registrarse en un *electrocardiograma (ECG)* (fig. C4-34). La evaluación funcional del corazón incluye pruebas de tolerancia al ejercicio (pruebas de esfuerzo en cinta ergométrica), principalmente para comprobar las consecuencias de una posible arteriopatía coronaria. Estas pruebas son importantes para detectar las causas de irregularidades en el latido cardíaco. En una prueba de esfuerzo se controlan la frecuencia cardíaca, el ECG y los registros de la presión arterial a medida que al paciente se le pide un mayor esfuerzo. El resultado muestra cuál es el mayor esfuerzo que puede tolerar con seguridad el corazón del paciente.

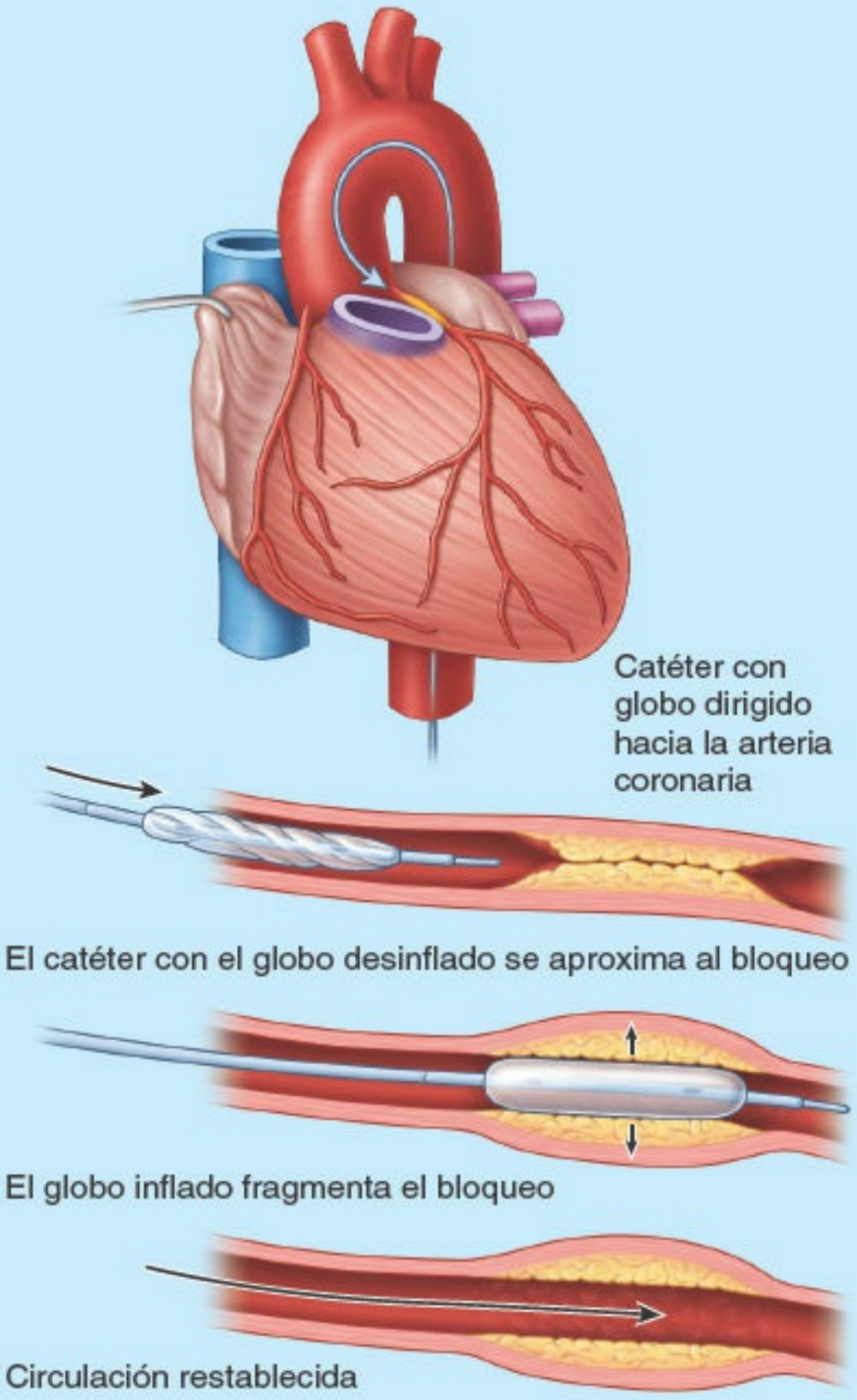

FIGURA C4-33. Angioplastia transluminal percutánea.

Oclusión coronaria y sistema de conducción del corazón

Una lesión en el sistema de conducción del corazón, a menudo como resultado de una isquemia causada por una arteriopatía coronaria, genera alteraciones en la contracción del músculo cardíaco. Debido a que en la mayoría de las personas la rama IV anterior (DAI) es el origen de ramas septales que irrigan el fascículo AV y las ramas de la ACD irrigan los nódulos SA y AV (figs. C4-35 y 4-60 C), es probable que, a causa de su oclusión, se vea afectado parte del sistema de conducción del corazón y se produzca un *bloqueo atrioventricular* o *cardíaco*. Como resultado, si el paciente sobrevive a la crisis inicial, los ventrículos empiezan a contraerse con independencia de su propia frecuencia (25 a 30 veces por minuto), muy inferior a la frecuencia normal más lenta (40 a 45 veces por minuto). Si el nodo SA está intacto, los atrios siguen contrayéndose a

su velocidad normal, pero el impulso generado por el nodo SA ya no llega a los ventrículos.

La lesión de una de las ramas del fascículo provoca un *bloqueo de rama*, en el cual la excitación pasa a lo largo de la rama no afectada y produce una sístole normal en un solo ventrículo. El impulso se propaga al otro ventrículo por conducción *miógena* (propagada por el músculo) y produce una contracción tardía asincrónica. En esos casos, puede implantarse un *marcapasos cardíaco* (un regulador artificial del corazón) para aumentar la frecuencia de contracción del corazón hasta 70-80 latidos por minuto.

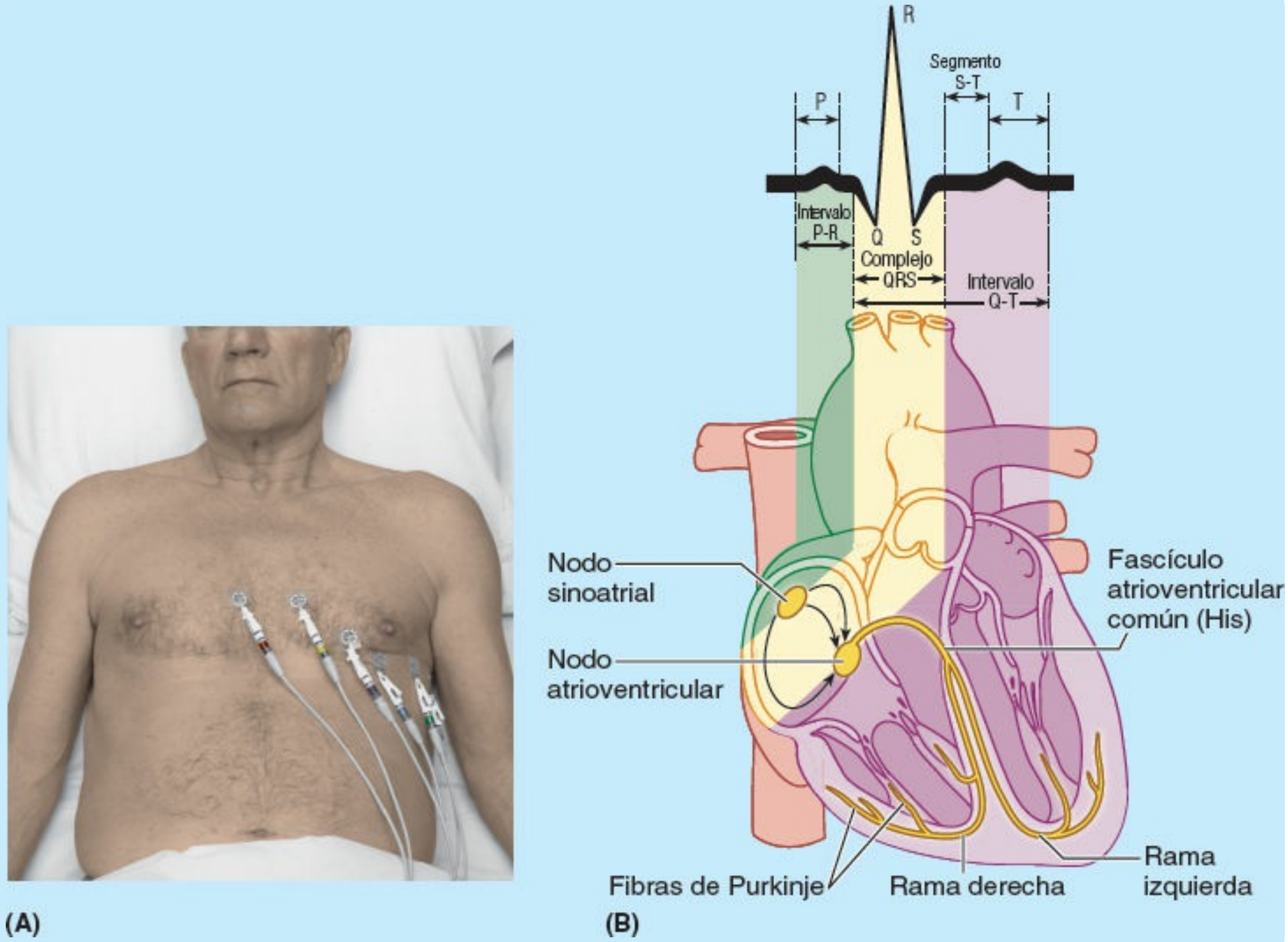

FIGURA C4-34. **A)** Electrocardiografía. **B)** Relación del electrocardiograma con el sistema de conducción del corazón.

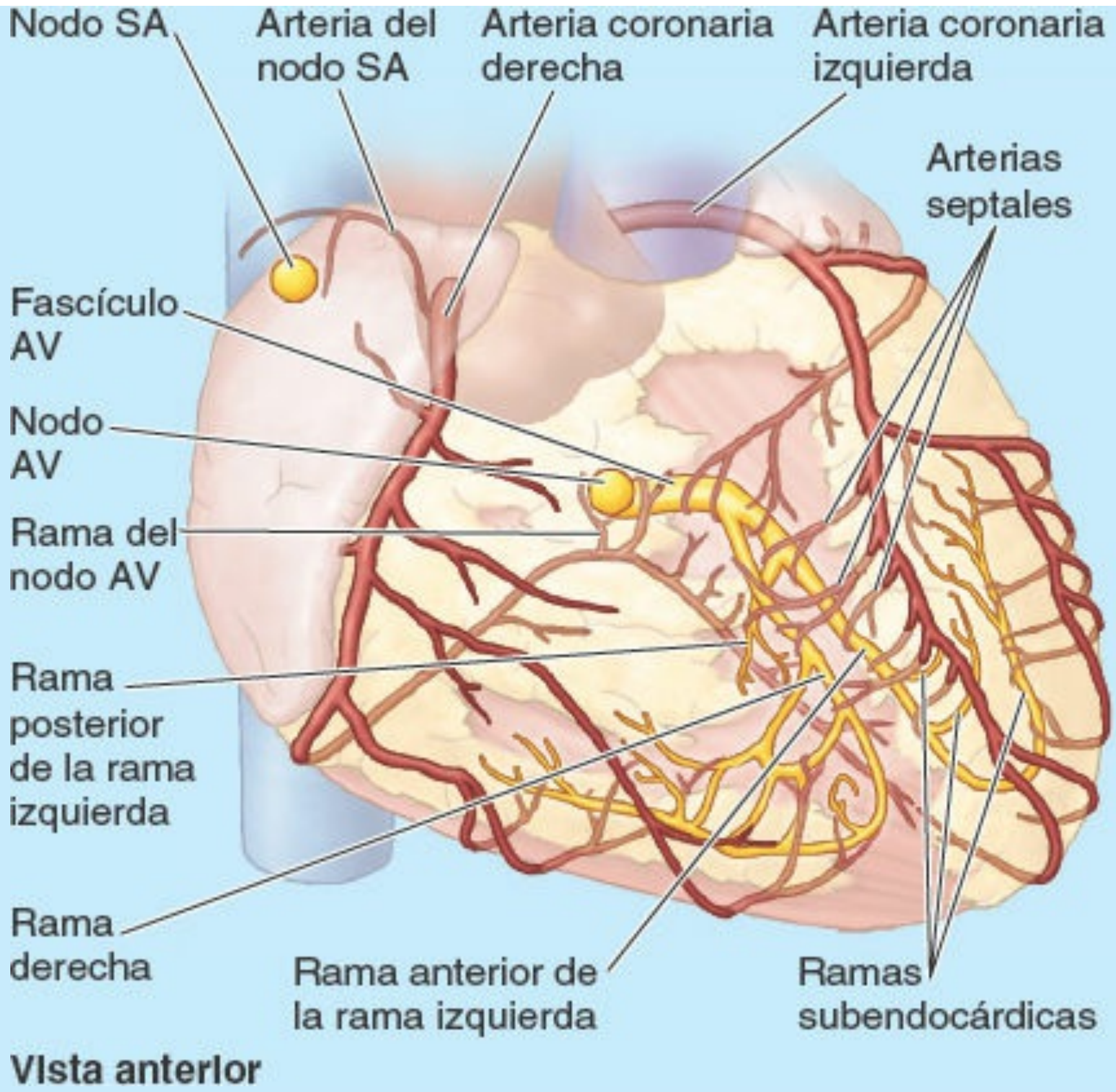

FIGURA C4-35. Irrigación sanguínea del sistema de conducción del corazón. AV, atrioventricular; SA, sinoatrial.

Cuando hay un defecto del TIV, el fascículo AV suele situarse en el margen del defecto. Evidentemente, esta parte vital del sistema de conducción debe preservarse durante la reparación quirúrgica del defecto. La destrucción del fascículo AV no sólo interrumpirá el único enlace fisiológico entre las musculaturas atrial y ventricular, sino que producirá un bloqueo cardíaco.

Marcapasos cardíaco artificial

A algunas personas que sufren un bloqueo cardíaco se les implanta subcutáneamente un *marcapasos cardíaco artificial* (con el tamaño aproximado de un reloj de bolsillo). El marcapasos consta de un generador de impulsos o batería, un cable (derivación) y un electrodo. Los marcapasos producen impulsos eléctricos que inician las contracciones ventriculares con una frecuencia determinada. Se inserta un electrodo conectado a un catéter en una vena, y su progresión por el sistema venoso se controla con un *fluoroscopio*, un instrumento para examinar estructuras profundas en tiempo real (cuando se produce el movimiento) mediante radiografías. El terminal del electrodo se hace pasar por la VCS hasta el atrio derecho y a través de la valva atrioventricular derecha hasta el ventrículo derecho. Allí el electrodo se fija sólidamente en las trabéculas carnosas de la pared ventricular, colocándolo en contacto con el endocardio.

Reiniciar el corazón

En la mayoría de los paros cardíacos, el personal de primeros auxilios lleva a cabo una *reanimación cardiopulmonar* para restablecer el gasto cardíaco y la ventilación pulmonar. Al aplicar una presión firme en el tórax, sobre la porción inferior del cuerpo del esternón (masaje cardíaco externo o cerrado), el esternón se desplaza 4-5 cm hacia atrás. El aumento de la presión intratorácica hace que la sangre salga del corazón hacia las grandes arterias. Cuando cesa la presión externa y cae la presión intratorácica, el corazón vuelve a llenarse de sangre. Si el corazón deja de latir *(paro cardíaco)* durante una intervención quirúrgica cardíaca, el cirujano intentará reiniciarlo mediante un masaje cardíaco interno o abierto.

Fibrilación del corazón

La *fibrilación* son contracciones múltiples, rápidas e ineficaces, o espasmos, de las fibras musculares, incluido el músculo cardíaco. En la *fibrilación atrial*, las contracciones normales rítmicas y regulares de los atrios son sustituidas por espasmos irregulares, rápidos y descoordinados, de distintas porciones de las paredes atriales. Los ventrículos responden a intervalos irregulares ante las descargas arrítmicas que reciben de los atrios, pero generalmente la circulación sigue siendo satisfactoria. En la *fibrilación ventricular*, las contracciones ventriculares normales son reemplazadas por movimientos espasmódicos irregulares y rápidos que no bombean (es decir, que no mantienen la circulación sistémica, incluida la circulación coronaria). El sistema de conducción lesionado del corazón no funciona con normalidad. Como resultado, en los ventrículos se produce un patrón irregular de contracciones descoordinadas, excepto en las regiones infartadas. La fibrilación ventricular es la *arritmia* más desorganizada de todas, y cuando se produce no existe un gasto cardíaco efectivo. Este cuadro es mortal si se deja que persista.

Desfibrilación del corazón

Puede administrarse una *descarga eléctrica* al corazón a través de la pared del tórax mediante electrodos grandes (palas), que hace que se interrumpan todos los movimientos cardíacos y, unos segundos después, el corazón puede empezar a latir de forma más normal. Al restablecer las contracciones coordinadas y, por tanto, el bombeo cardíaco, se consigue cierto grado de circulación sistémica (incluida la coronaria).

Dolor cardíaco referido

El corazón es insensible al tacto, a los cortes, al frío y al calor; no obstante, la isquemia y la acumulación de productos metabólicos estimulan terminaciones dolorosas en el miocardio. Las fibras aferentes del dolor discurren centralmente por los nervios cardíacos cervicales medio e inferior, y en especial por los ramos cardíacos torácicos del tronco simpático. Los axones de estas neuronas sensitivas primarias entran en los segmentos T1-T4 o T5 de la médula espinal, sobre todo en el lado izquierdo.

El *dolor cardíaco referido* es un fenómeno en el que los estímulos nociceptivos originados en el corazón son percibidos por la persona como un dolor que se origina en una parte superficial del cuerpo; por ejemplo, en la piel del miembro superior izquierdo. El *dolor visceral referido* se transmite por fibras aferentes viscerales que acompañan a las fibras simpáticas, y suele referirse a estructuras somáticas o áreas como un miembro, las cuales tienen fibras aferentes con cuerpos celulares en el mismo ganglio sensitivo del nervio espinal y prolongaciones centrales que entran en la médula espinal a través de las mismas raíces posteriores (Naftel, 2013).

El *dolor anginoso* suele percibirse como si irradiara desde las regiones subesternal y pectoral izquierda hacia el hombro izquierdo y la cara medial del miembro superior izquierdo (fig. C4-36 A). Esta parte del miembro está inervada por el nervio cutáneo medial del brazo. A menudo, los ramos cutáneos laterales de los nervios intercostales 2.º y 3.º (los nervios intercostobraquiales) se unen o solapan en su distribución con el nervio cutáneo medial del brazo. En consecuencia, el dolor cardíaco se refiere al miembro superior porque los segmentos medulares espinales de estos nervios cutáneos (T1-T3) también son comunes para las terminaciones aferentes viscerales procedentes de las arterias coronarias. También pueden establecerse contactos sinápticos con neuronas comisurales (de conexión), que conducen impulsos hacia neuronas del lado derecho de regiones análogas de la médula espinal. Esto explica por qué el dolor de origen cardíaco, aunque normalmente se refiere al lado izquierdo, puede irradiar al lado derecho, a ambos lados o al dorso (fig. C4-36 B y C).

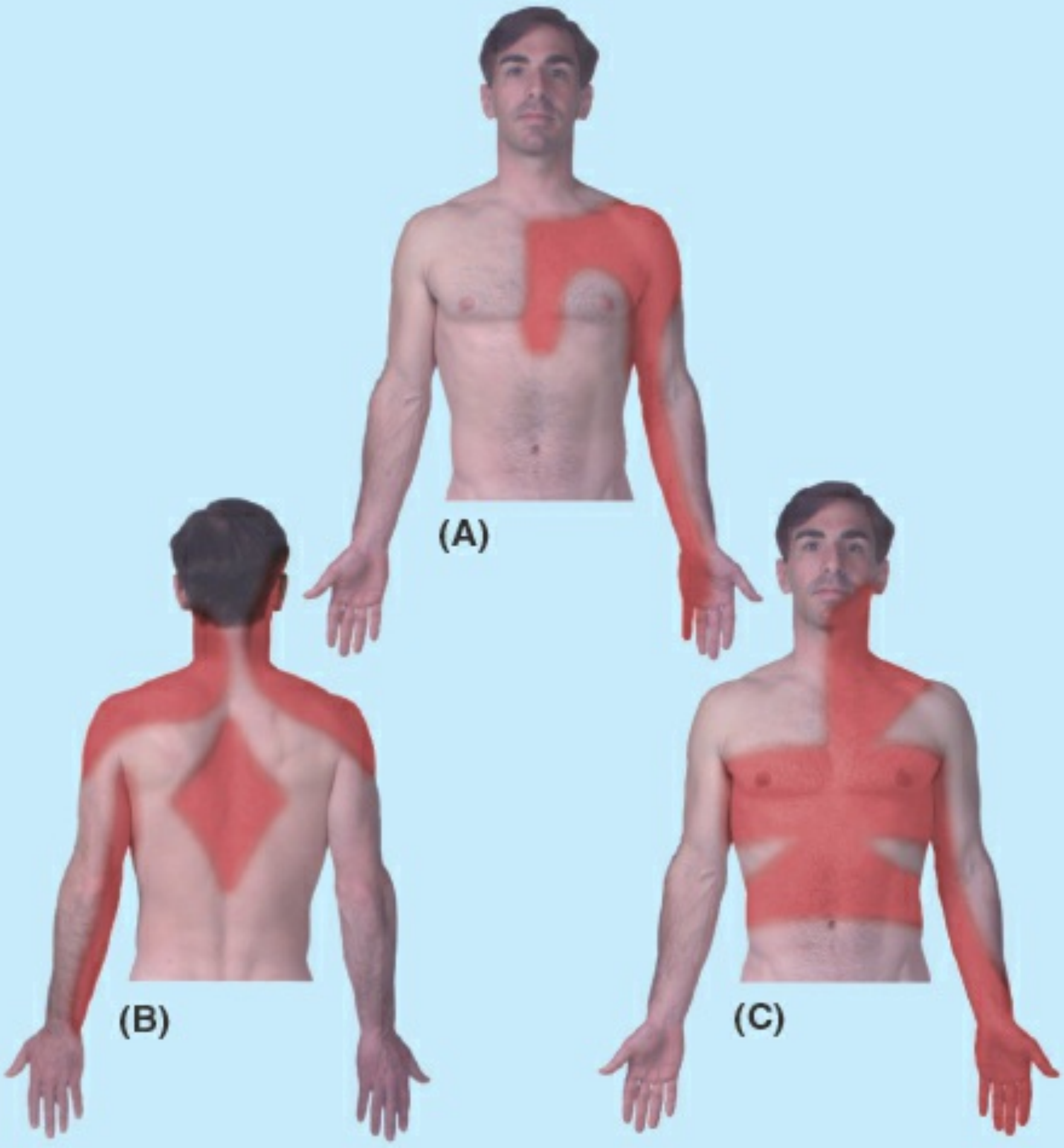

FIGURA C4-36. Áreas del dolor cardíaco referido *(rojo).* A) Patrón común de dolor anginoso. **B** y **C)** Patrones menos habituales de dolor cardíaco referido.

Puntos fundamentales

CORAZÓN

Corazón. El corazón es una bomba dual de succión y compresión que propulsa la sangre a través de un bucle doble infinito formado por los circuitos pulmonar y sistémico. • El corazón derecho trabaja para el primero y el izquierdo para el segundo. • El corazón tiene una forma semejante a la de una pirámide invertida, con el vértice dirigido anteroinferiormente y hacia la izquierda, y la base opuesta al vértice (posterior). • Cada lado del corazón incluye una cavidad receptora (atrio) y una cavidad de succión-compresión-expulsión (ventrículo). • Las cavidades bilaterales (y por tanto los circuitos sistémico de alta presión y pulmonar de baja presión) están separadas por un tabique cardíaco que es en gran parte muscular, aunque tiene también una parte membranosa. • Hay valvas AV situadas entre las cámaras unilaterales para facilitar el bombeo en dos etapas (acumular y después eyectar). • Las válvulas semilunares (pulmonar y aórtica), de sentido único, están localizadas a la salida de cada lado para evitar el flujo retrógrado (excepto el que llena las arterias coronarias) y mantienen la presión diastólica de las arterias. • Las cavidades tienen una capa endotelial brillante, el endocardio; una pared muscular o miocardio, cuyo grosor es proporcional a las presiones que se producen dentro de cada cavidad específica, y una capa exterior brillante (la capa visceral de pericardio seroso, o epicardio). • El miocardio de los atrios y los ventrículos (y la propagación miógena de los estímulos de contracción a través de él) está unido a y separado por tejido conectivo del esqueleto fibroso del corazón. • El esqueleto fibroso está compuesto por cuatro anillos fibrosos, dos trígonos y la porción membranosa del tabique cardíaco. • Únicamente el músculo especializado que conduce los impulsos contráctiles desde los atrios a los

ventrículos penetra en el esqueleto fibroso en lugares determinados. • El esqueleto fibroso proporciona inserción para el miocardio y las cúspides de las válvulas, y mantiene la integridad de los orificios.

Circulación coronaria. El sistema circulatorio del miocardio es único dado que las arterias coronarias se llenan durante la diástole ventricular como resultado del retroceso aórtico. Son, de manera típica (aunque no necesariamente), arterias funcionalmente terminales. • La ACD y la rama circunfleja de la ACI irrigan las paredes de los atrios por medio de pequeñas ramas. • La ACD irriga habitualmente los nódulos SA y AV, el miocardio de la pared externa del ventrículo derecho (excepto su cara anterior), la cara diafragmática del ventrículo izquierdo y el tercio posterior del TIV. • La ACI irriga, típicamente, los dos tercios anteriores del TIV (incluido el fascículo AV del tejido de conducción), la pared anterior del ventrículo derecho y la pared externa del ventrículo izquierdo (a excepción de la cara diafragmática). • Los lechos capilares del miocardio drenan sobre todo en el atrio derecho por medio de venas que desembocan en el seno coronario. Sin embargo, las venas también pueden desembocar directamente en las cavidades por medio de las venas cardíacas mínimas. Ninguna de estas vías tiene válvulas.

Sistema cardíaco de conducción, estimulación y regulación. El sistema de conducción del corazón se compone de nódulos intrínsecos especializados que generan estímulos rítmicamente, y de fascículos de músculo cardíaco modificado que conducen los impulsos. Como resultado, se produce la contracción coordinada de los atrios y los ventrículos. • La frecuencia de generación y la velocidad de conducción aumentan por estimulación simpática y se inhiben por estimulación parasimpática del sistema nervioso autónomo para adecuarse a la demanda de energía o para conservarla. • El generador de impulsos, el nodo SA y el retransmisor, el nodo AV, están típicamente irrigados por ramas nodulares de la ACD. El fascículo AV y sus ramas están irrigados principalmente por ramas septales de la ACI. • La oclusión de cualquier arteria coronaria con el consiguiente infarto de tejido nodal o de conducción puede precisar de la colocación de un marcapasos cardíaco artificial. • El efecto del sistema nervioso autónomo sobre las arterias coronarias es paradójico. La estimulación simpática produce vasodilatación, y la estimulación parasimpática produce vasoconstricción.

La *inervación parasimpática* del corazón procede de fibras presinápticas de los nervios vagos. Los cuerpos celulares parasimpáticos postsinápticos (ganglios intrínsecos) se localizan en la pared atrial y en el tabique interatrial, cerca de los nódulos SA y AV, y a lo largo de las arterias coronarias. La *estimulación parasimpática* disminuye la frecuencia cardíaca, reduce la fuerza de contracción y constriñe las arterias coronarias, con lo cual se ahorra energía entre períodos de mayor necesidad. Las fibras parasimpáticas postsinápticas liberan acetilcolina, que se une a los *receptores muscarínicos* para enlentecer la velocidad de despolarización de las células marcapasos y la conducción AV, así como para disminuir la contractilidad de los atrios.

Mediastino superior y grandes vasos

El **mediastino superior** es superior al plano transverso del tórax, que pasa a través del ángulo del esternón y la unión (disco intervertebral) de las vértebras T4 y T5 (fig. 4-65). De anterior a posterior, el mediastino superior contiene (figs. 4-66 y 4-67 A y B):

- El timo.
- Los grandes vasos, con las venas (braquiocefálicas y VCS) anteriores a las arterias (arco de la aorta y las raíces de sus ramas principales —el tronco braquiocefálico, la arteria carótida común izquierda y la subclavia izquierda) y nervios relacionados (vagos y frénicos, y el plexo nervioso cardíaco).
- La continuación inferior de las vísceras cervicales (anteriormente la tráquea y posteriormente el esófago) y nervios relacionados (nervio laríngeo recurrente izquierdo).

- El conducto torácico y troncos linfáticos.

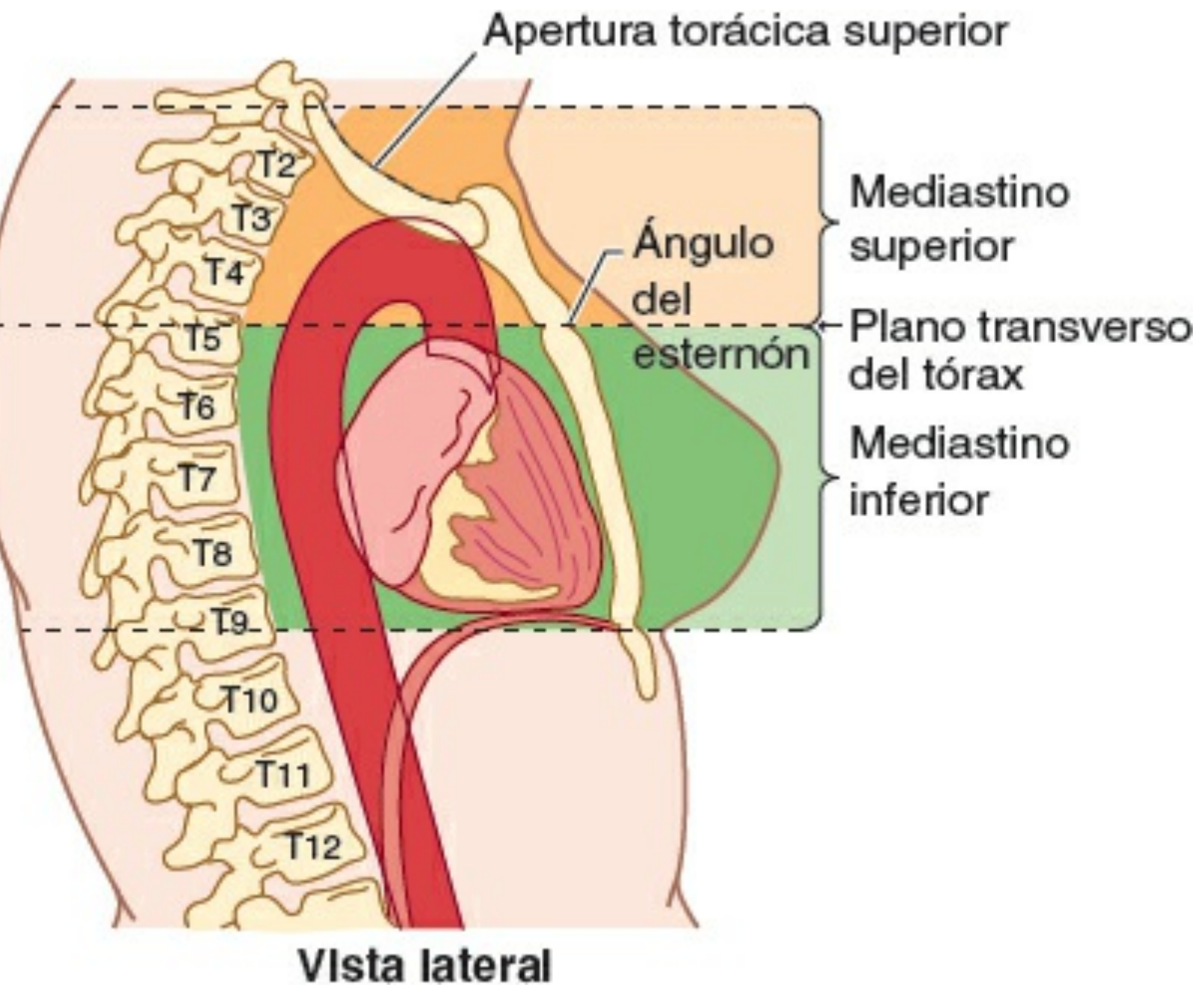

FIGURA 4-65. Límites del mediastino superior. El mediastino superior se extiende inferiormente desde la apertura torácica superior hasta el plano transverso del tórax.

Para resumirlo sistemáticamente, *el orden de las principales estructuras en el mediastino superior, de anterior a posterior, es: 1) timo, 2) venas, 3) arterias, 4) vía aérea, 5) tubo digestivo, y 6) troncos linfáticos.*

TIMO

El **timo,** un órgano fundamentalmente linfoide, está localizado en la porción inferior del cuello y la anterior del mediastino superior (figs. 4-66 y 4-67 A). Es una glándula plana con lóbulos en forma de frasco que se sitúa posterior al manubrio del esternón y se extiende hacia el interior del mediastino anterior, anterior al pericardio fibroso. Después de la pubertad, el timo sufre una involución progresiva y es reemplazado casi completamente por grasa. La rica *vascularización arterial del timo* procede sobre todo de las ramas intercostales anteriores y las **ramas mediastínicas anteriores de las arterias torácicas internas.** Las *venas del timo* desembocan en las venas braquiocefálica izquierda, torácicas internas y tiroidea inferior. Los *vasos linfáticos* del timo drenan en los nódulos linfáticos paraesternales, braquiocefálicos y traqueobronquiales.

GRANDES VASOS

Las **venas braquiocefálicas derecha** e **izquierda** se forman posteriores a las articulaciones esternoclaviculares por la unión de las venas yugulares internas y subclavias. Al nivel del borde inferior del 1.er cartílago costal derecho, las venas braquiocefálicas se unen para formar la VCS (figs. 4-66 B y 4-67 B). La *vena braquiocefálica izquierda* es algo más del doble de larga que la derecha, ya que cruza desde el lado izquierdo al derecho, pasando anterior a las raíces de las tres ramas principales del arco de la aorta (fig. 4-67 B). Las venas braquiocefálicas derivan

sangre de la cabeza, el cuello y el miembro superior izquierdo al atrio derecho.

La **vena cava superior** retorna la sangre de todas las estructuras superiores al diafragma, excepto los pulmones y el corazón. Discurre inferiormente y termina al nivel del 3.er cartílago costal, donde entra en el atrio derecho. La VCS se sitúa en el lado derecho del mediastino superior, anterolateral a la tráquea y posterolateral a la aorta ascendente. El nervio frénico derecho se encuentra entre la VCS y la pleura mediastínica. La mitad terminal de la VCS se halla en el mediastino medio, donde se encuentra junto a la aorta ascendente y forma el límite posterior del seno transverso del pericardio (v. fig. 4-46).

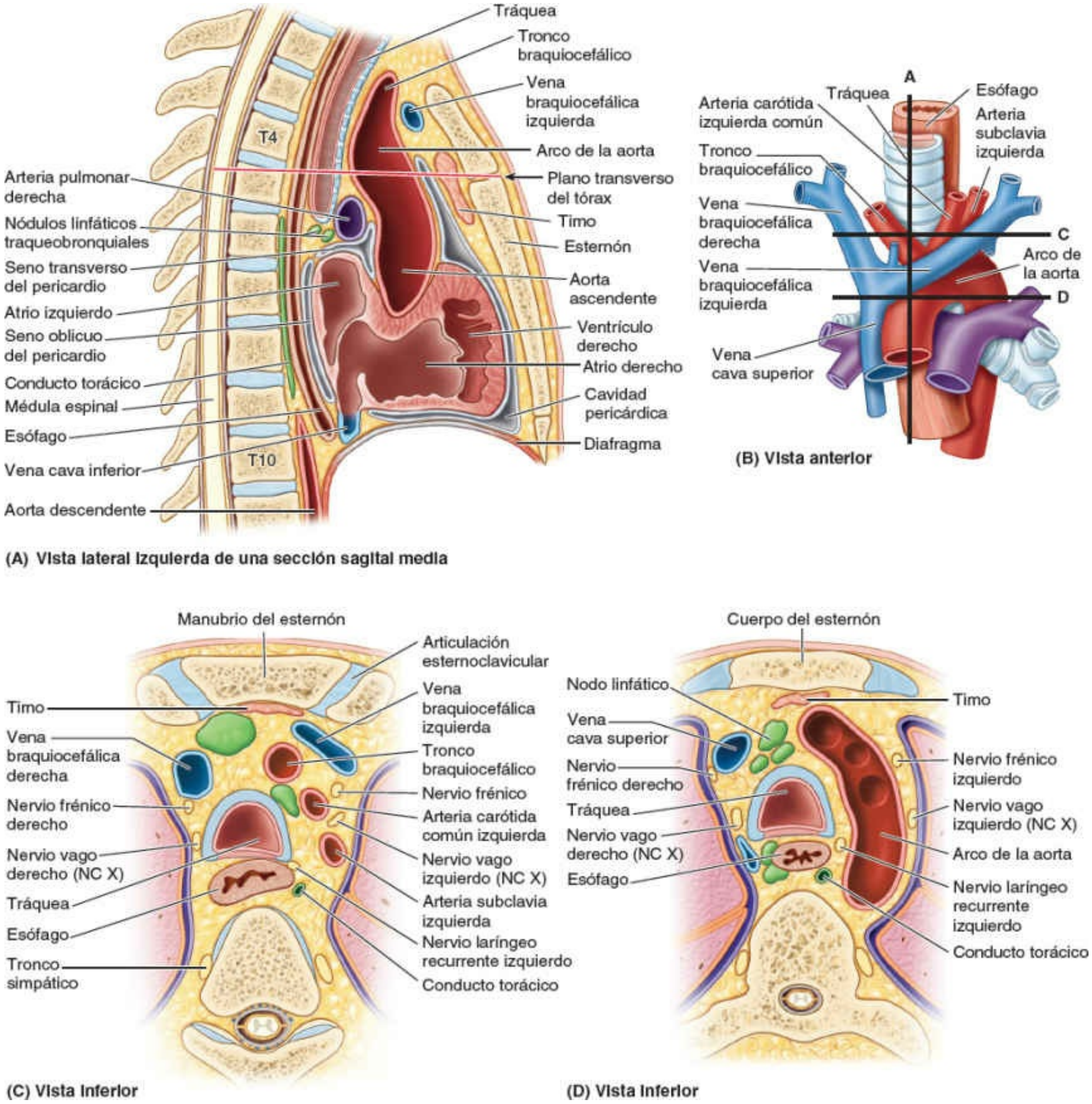

FIGURA 4-66. Relaciones entre las estructuras del mediastino superior. El orden de las estructuras sistémicas en el mediastino superior, de anterior a posterior, se muestra en las vistas medial **(A),** anterior **(B)** e inferior (**C** y **D**): timo, venas, arterias, vía aérea (tráquea), tubo digestivo (esófago), nódulos linfáticos, cuerpos vertebrales/discos intervertebrales y médula espinal.

La **aorta ascendente,** de aproximadamente 2,5 cm de diámetro, empieza en el

orificio aórtico. Sus únicas ramas son las arterias coronarias, que se originan en los senos aórticos (fig. 4-55 B). La aorta ascendente es intrapericárdica (fig. 4-67 A y B); por esta razón, y porque está situada inferior al plano transverso del tórax, se considera como parte del contenido del mediastino medio (parte del mediastino inferior).

El **arco de la aorta,** la continuación curva de la aorta ascendente (figs. 4-66 A y 4-68; v. tabla 4-5), empieza posterior a la 2.ª articulación esternocostal derecha, al nivel del ángulo del esternón. Se arquea superiormente, posteriormente y hacia la izquierda, y luego inferiormente. El arco de la aorta asciende anterior a la arteria pulmonar derecha y a la bifurcación de la tráquea, alcanzando su punto más elevado en el lado izquierdo de la tráquea y el esófago, donde pasa sobre la raíz del pulmón izquierdo. El arco desciende posterior a la raíz izquierda del pulmón junto a la vértebra T4. El arco finaliza cuando se convierte en la **aorta torácica (descendente),** posterior a la 2.ª articulación esternocostal izquierda.

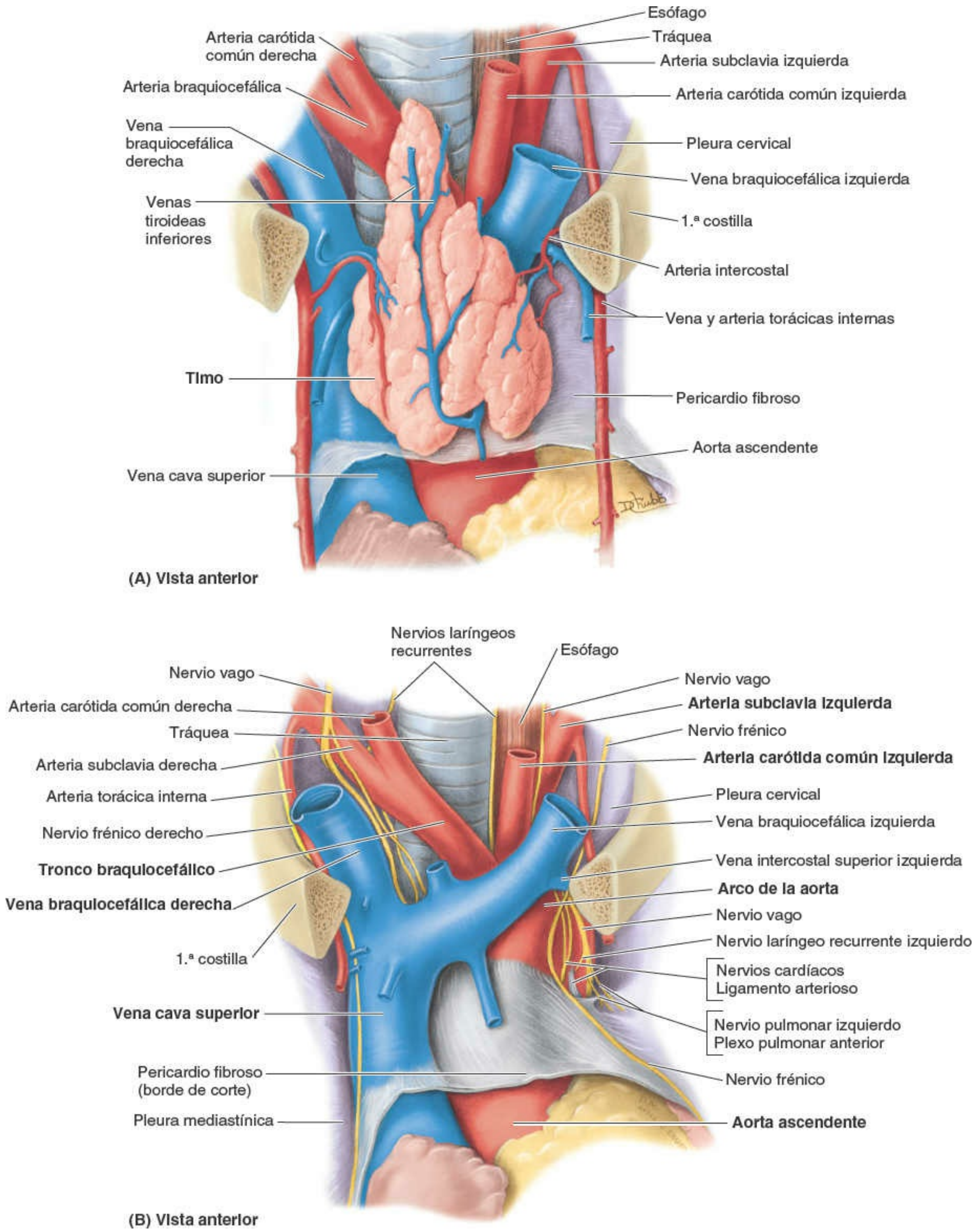

FIGURA 4-67. Disecciones del mediastino superior. A) En esta disección superficial del mediastino se han extirpado las costillas y el esternón, y se ha eliminado la pleura parietal que los cubría. Es infrecuente ver en un adulto un timo tan marcado; normalmente es llamativo en la pubertad, pero después involuciona y es sustituido en gran parte por tejido graso y fibroso. **B)** En esta disección profunda de la raíz del cuello y el mediastino superior se ha extirpado el timo. El nervio vago derecho (NC X) cruza anteriormente a la arteria subclavia derecha y da origen al nervio laríngeo recurrente derecho, que pasa medialmente para alcanzar la tráquea y el esófago. El nervio laríngeo recurrente izquierdo pasa inferior y después posterior al arco de la aorta, y asciende entre la tráquea y el esófago para alcanzar la laringe.

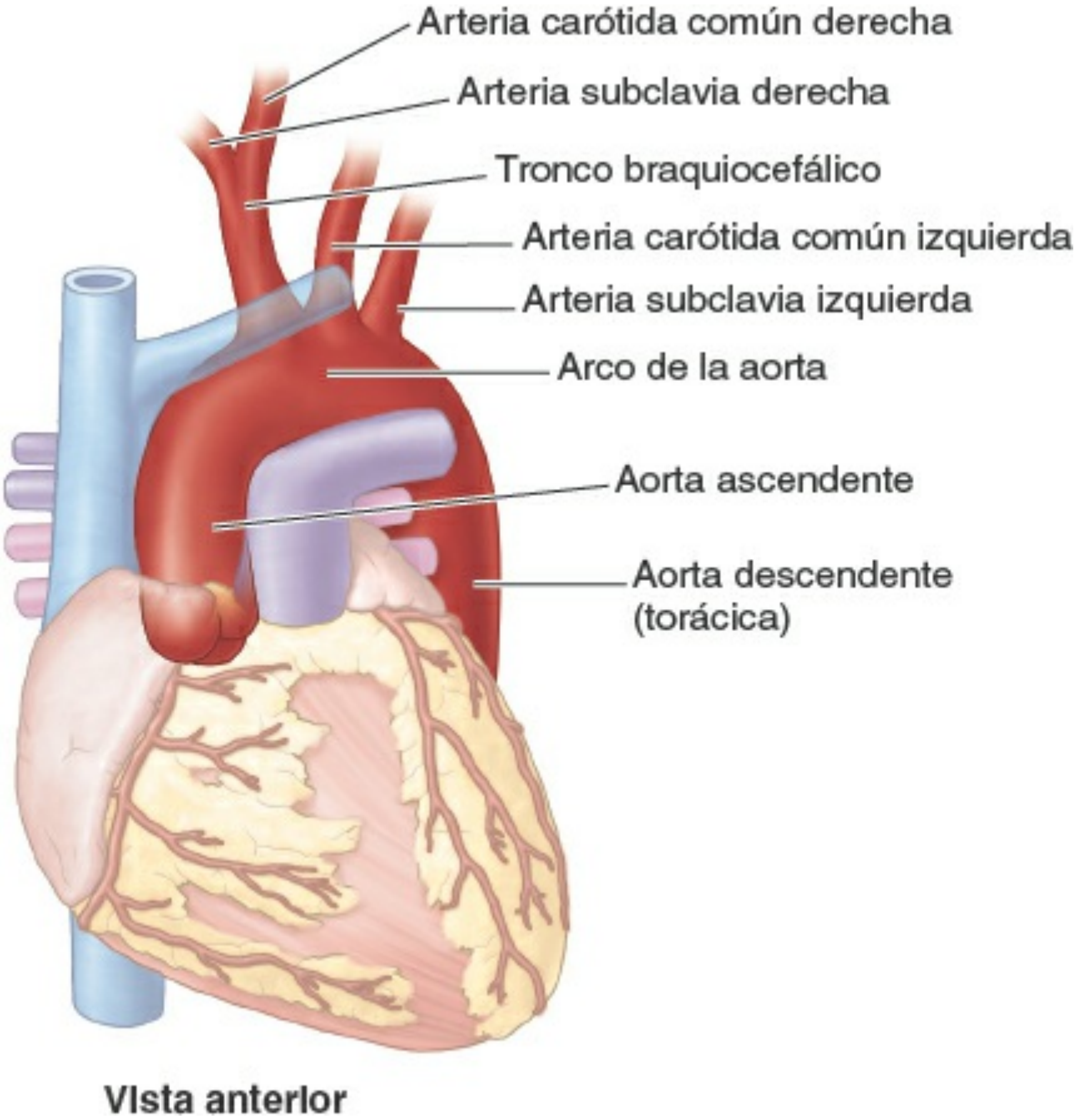

FIGURA 4-68. Patrón habitual de ramificación del arco de la aorta. El patrón que se muestra está presente en un 65 % de las personas. La rama más grande (tronco braquiocefálico) se origina al principio del arco, la siguiente (arteria carótida común izquierda) se origina de la parte superior del arco, y la tercera rama (arteria subclavia izquierda) se origina en el arco aproximadamente 1 cm distal a la carótida común izquierda.

El **arco de la vena ácigos** ocupa una posición que se corresponde con la de la aorta en el lado derecho de la tráquea sobre la raíz del pulmón derecho, aunque la sangre circula en dirección opuesta (v. fig. 4-64). El **ligamento arterioso,** el vestigio del conducto arterioso fetal, se extiende desde la raíz de la arteria pulmonar izquierda hasta la cara inferior del arco de la aorta. Las ramas del arco son habitualmente el *tronco braquiocefálico*, la *arteria carótida común izquierda* y *la arteria subclavia izquierda* (figs. 4-68 y 4-69 A).

El **tronco braquiocefálico,** la primera y más grande de las ramas del arco, se origina posterior al manubrio del esternón, donde se sitúa anterior a la tráquea y posterior a la vena braquiocefálica izquierda (figs. 4-66 A y B, 4-67 B y 4-69 A). Asciende superolateralmente para alcanzar el lado derecho de la tráquea y la articulación esternoclavicular derecha, donde se divide en las arterias carótida común derecha y subclavia derecha.

La **arteria carótida común izquierda,** la segunda rama del arco de la aorta, se origina posterior al manubrio del esternón, ligeramente posterior al tronco braquiocefálico y a la izquierda de este. Asciende anterior a la arteria subclavia izquierda, al principio anterior a la tráquea y luego a su izquierda. Entra en el cuello tras pasar posterior a la articulación esternoclavicular izquierda.

La **arteria subclavia izquierda,** la tercera rama del arco de la aorta, se origina en la parte posterior del arco, justo posterior a la arteria carótida común izquierda.

Asciende lateral a la tráquea y a la arteria carótida común izquierda a través del mediastino superior, y no tiene ramas en el mediastino. Cuando abandona el tórax y entra en la raíz del cuello, pasa posterior a la articulación esternoclavicular izquierda.

NERVIOS DEL MEDIASTINO SUPERIOR

Los *nervios vagos* salen del cráneo y descienden a través del cuello, posterolaterales a las arterias carótidas comunes (fig. 4-68 A; v. tabla 4-6). Cada nervio vago entra en el mediastino superior, posterior a la articulación esternoclavicular y la vena braquiocefálica respectivas.

El **nervio vago derecho** entra en el tórax anterior a la arteria subclavia derecha, dando origen al **nervio laríngeo recurrente derecho** (fig. 4-69 A a C). El nervio laríngeo recurrente derecho forma un asa alrededor de la arteria subclavia derecha y asciende entre la tráquea y el esófago para inervar la laringe. El nervio vago derecho discurre posteroinferiormente a través del mediastino superior sobre el lado derecho de la tráquea. Después pasa posterior a la vena braquiocefálica derecha, la VCS y la raíz del pulmón derecho. Aquí se divide en muchos ramos que contribuyen al **plexo pulmonar derecho** (fig. 4-69 C). Normalmente, el nervio vago derecho abandona este plexo como un sólo nervio y continúa hasta el esófago, donde vuelve a dividirse y da fibras para el **plexo (nervioso) esofágico.** El nervio vago derecho también da lugar a nervios que contribuyen a formar el *plexo cardíaco*.

El **nervio vago izquierdo** desciende por el cuello posterior a la arteria carótida común izquierda (fig. 4-69 A). Entra en el mediastino entre la arteria carótida común izquierda y la arteria subclavia izquierda. Cuando alcanza el lado izquierdo del arco de la aorta, el nervio vago izquierdo diverge posteriormente del nervio frénico izquierdo. Lateralmente, está separado del nervio frénico por la vena intercostal superior izquierda. Cuando el nervio vago izquierdo se incurva medialmente al nivel del borde inferior del arco de la aorta, da origen al **nervio laríngeo recurrente izquierdo.** Este nervio pasa inferior al arco de la aorta, justo lateral al ligamento arterioso, y asciende hacia la laringe en el surco entre la tráquea y el esófago (figs. 4-64, 4-67 B, 4-69 A a C, y 4-70). El nervio vago izquierdo pasa posterior a la raíz del pulmón izquierdo, donde se divide en numerosos ramos que contribuyen a formar el **plexo pulmonar izquierdo.** El nervio vago izquierdo abandona este plexo como un tronco único y se dirige hacia el esófago, donde se une a fibras del nervio vago derecho en el *plexo (nervioso) esofágico* (fig. 4-69 B y C).

Los *nervios frénicos* (fig. 4-69 A) inervan el diafragma mediante fibras motoras y sensitivas; estas últimas suponen un tercio aproximadamente de las fibras del nervio. Los nervios frénicos también dan fibras sensitivas para el pericardio y la pleura mediastínica. Cada nervio frénico entra en el mediastino superior entre la arteria subclavia y el origen de la vena braquiocefálica (v. tabla 4-6). El hecho de que los nervios frénicos pasen anteriores a las raíces de los pulmones nos permite distinguirlos de los nervios vagos que pasan posteriores a las raíces.

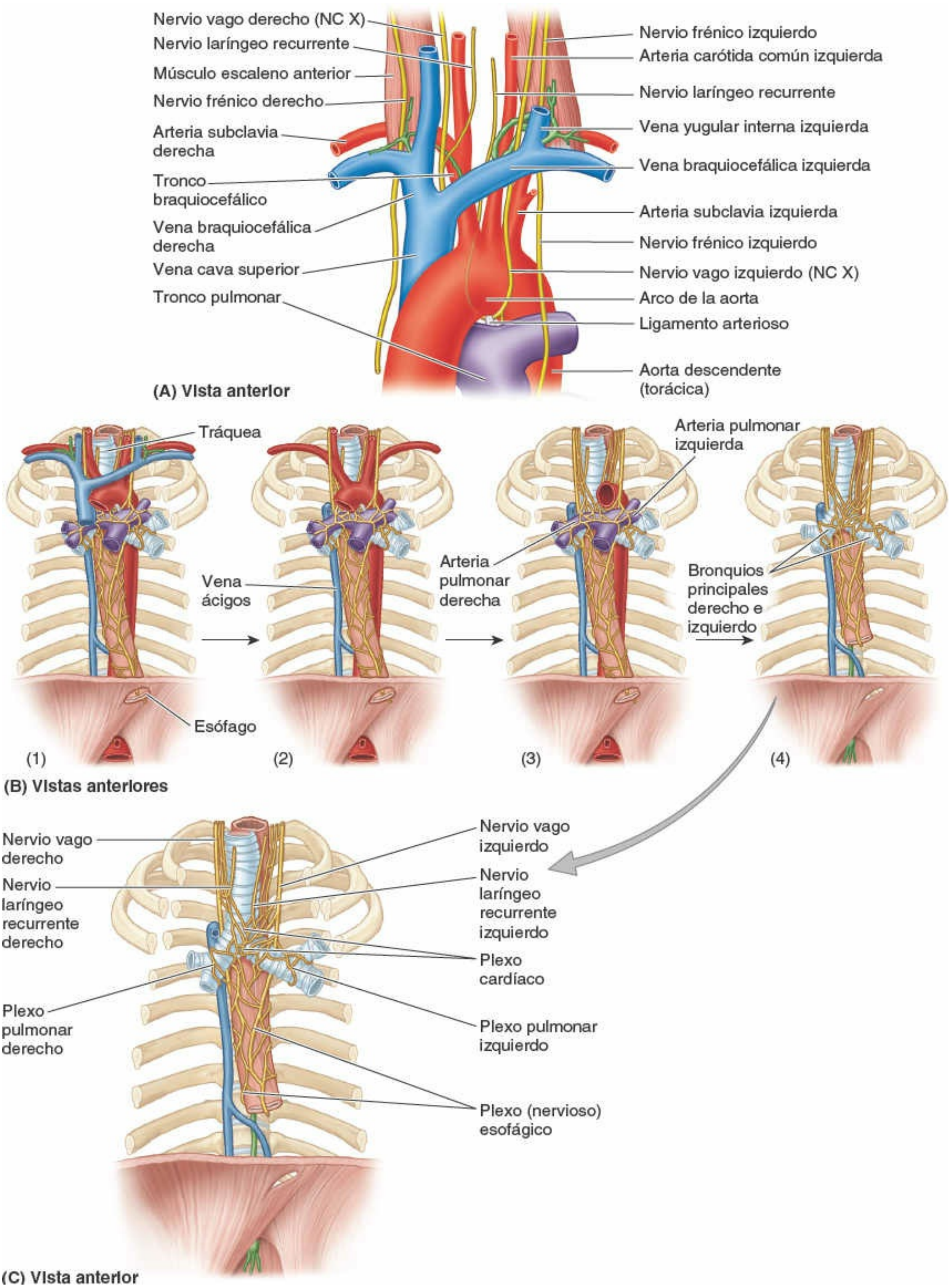

FIGURA 4-69. Grandes vasos y nervios. A) Relaciones de los vasos y los nervios en el mediastino superior. El ligamento arterioso es el vestigio de la derivación fetal (conducto arterioso) que puentea los pulmones prefuncionales. **B)** Relaciones en la bifurcación de la tráquea desde la superficie a la profundidad. (1) Las más anteriores. La vena braquiocefálica izquierda pasa cruzando las raíces de las tres ramas principales del arco de la aorta. (2) La aorta ascendente y el arco pasan anterior y superior, respectivamente, a la arteria pulmonar derecha. (3) La bifurcación del tronco pulmonar y la arteria pulmonar derecha se localizan directamente anteriores a la bifurcación de la tráquea. (4) El plexo cardíaco continúa sobre la cara anterior de la bifurcación

traqueal después de la extirpación del tronco y las arterias pulmonares, la aorta ascendente y el arco de la aorta, con el cual se relaciona principalmente el plexo. **C)** Se muestran los nervios en los mediastinos superior y posterior tras extirpar las vísceras localizadas anteriormente en la tráquea y el esófago.

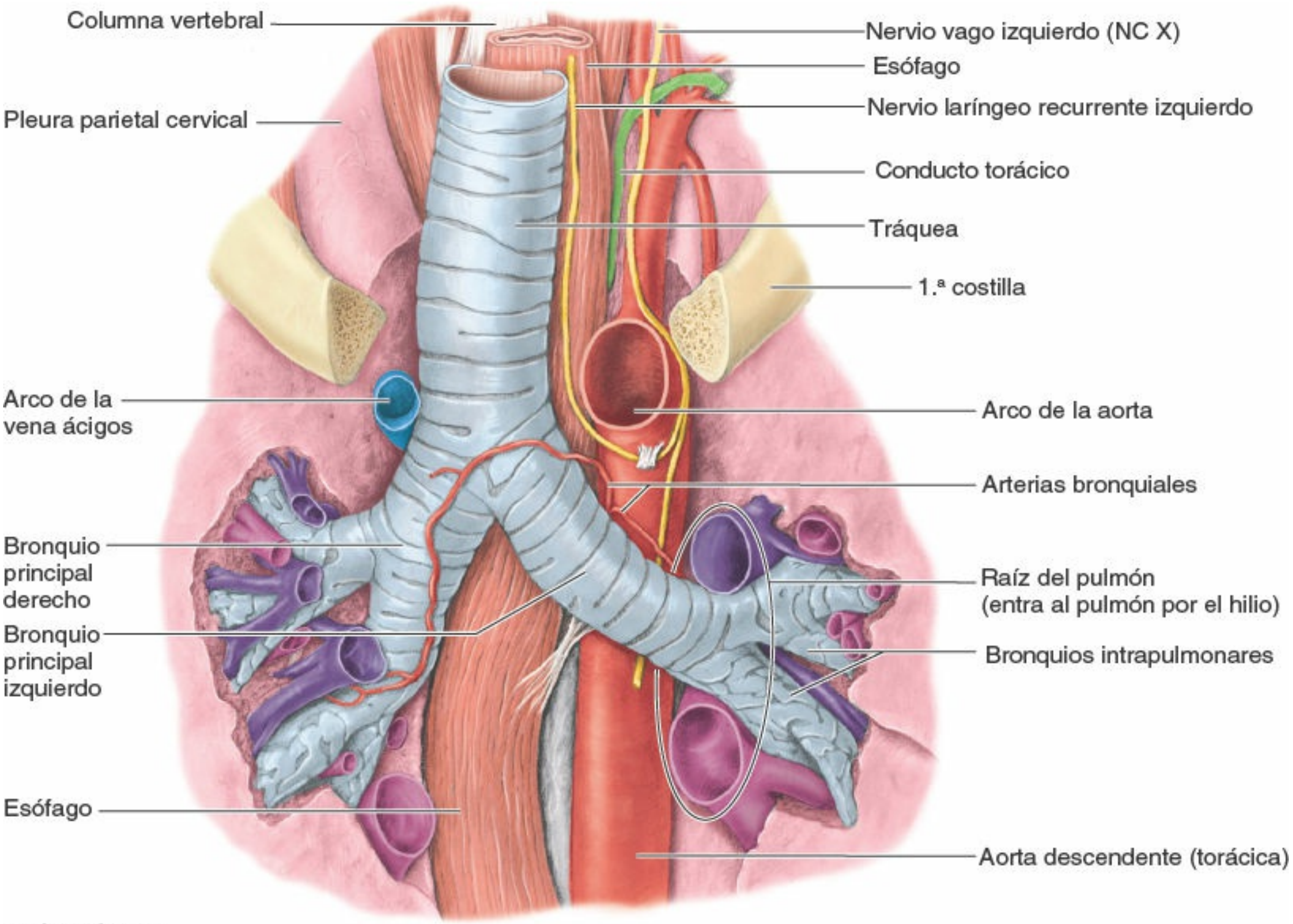

FIGURA 4-70. Disección profunda del mediastino superior. Cuatro estructuras discurren paralelas al atravesar la apertura torácica superior: la tráquea, el esófago, el nervio laríngeo recurrente izquierdo y el conducto torácico. El bronquio principal derecho es más vertical, más corto y más ancho que el bronquio principal izquierdo. El recorrido de la arteria bronquial derecha que se muestra aquí es atípico; suele pasar posteriormente al bronquio.

El **nervio frénico derecho** pasa a lo largo del lado derecho de la vena braquiocefálica derecha, la VCS y el pericardio que cubre el atrio derecho. También pasa anterior a la raíz del pulmón derecho y desciende por el lado derecho de la VCI hasta el diafragma, que atraviesa cerca del orificio de la vena cava (fig. 4-71 A).

El **nervio frénico izquierdo** desciende entre las arterias subclavia izquierda y carótida común izquierda. Cruza la cara izquierda del arco de la aorta anterior al nervio vago izquierdo y pasa sobre la vena intercostal superior izquierda. Luego desciende anterior a la raíz del pulmón izquierdo y discurre a lo largo del pericardio fibroso, superficial al atrio y el ventrículo izquierdos del corazón, donde perfora el diafragma a la izquierda del pericardio (fig. 4-71 B). La mayor parte de las ramificaciones de los nervios frénicos para el diafragma tienen lugar en la cara diafragmática inferior (abdominal).

TRÁQUEA

La **tráquea** desciende anterior al esófago y entra en el mediastino superior,

ligeramente inclinada hacia la derecha del plano medio (figs. 4-69 B y C, y 4-70). La cara posterior de la tráquea es plana, donde está en contacto con el esófago (v. fig. 4-66 B). La tráquea termina al nivel del ángulo del esternón dividiéndose en los bronquios principales derecho e izquierdo (figs. 4-66 A y 4-70). La tráquea termina superior al nivel del corazón y no es un componente del mediastino posterior.

ESÓFAGO

El **esófago** es un tubo fibromuscular que se extiende desde la faringe hasta el estómago (figs. 4-66 A y B, 4-69 B y C, 4-70, 4-71 A y 4-72). El esófago entra en el mediastino superior entre la tráquea y la columna vertebral, donde se sitúa anterior a las vértebras T1-T4. Suele estar aplanado anteroposteriormente. En su inicio, el esófago se inclina hacia la izquierda, pero es desplazado hacia atrás por el arco de la aorta en el plano medio. Entonces está comprimido anteriormente por la raíz del pulmón izquierdo. En el mediastino superior, el *conducto torácico* se sitúa normalmente en el lado izquierdo del esófago y profundo (medial) al arco de la aorta (figs. 4-70 y 4-71 B). Inferior al arco, el esófago se inclina de nuevo hacia la izquierda a medida que se aproxima y atraviesa el **hiato esofágico** del diafragma (fig. 4-72).

Mediastino posterior

El **mediastino posterior** (la parte posterior del mediastino inferior) se localiza inferior al plano transverso del tórax, anterior a las vértebras T5-T12, posterior al pericardio y el diafragma, y entre la pleura parietal de ambos pulmones (figs. 4-66 A y 4-69 C). El mediastino posterior contiene la aorta torácica, el conducto torácico y los troncos linfáticos, los nódulos linfáticos mediastínicos posteriores, las venas ácigos y hemiácigos, el esófago y el plexo nervioso esofágico. Algunos autores también incluyen los troncos simpáticos torácicos y los nervios esplácnicos torácicos; sin embargo, estas estructuras se sitúan laterales a los cuerpos vertebrales y no están dentro del compartimento del mediastino posterior.

AORTA TORÁCICA

La **aorta torácica** es la continuación del arco de la aorta (figs. 4-70, 4-72 y 4-73; v. tabla 4-5). Se inicia en el lado izquierdo del borde inferior del cuerpo de la vértebra T4 y desciende por el mediastino posterior sobre el lado izquierdo de las vértebras T5-T12. A medida que desciende, la aorta torácica se aproxima al plano medio y desplaza al esófago hacia la derecha. Está rodeada por el **plexo aórtico torácico** (fig. 4-71 B), una red de nervios autónomos. La aorta torácica se sitúa posterior a la raíz del pulmón izquierdo (figs. 4-70 y 4-71 B), el pericardio y el esófago. Su nombre cambia al de *aorta abdominal* anterior al borde inferior de la vértebra T12 y entra en el abdomen a través del **hiato aórtico** del diafragma (fig. 4-72). El conducto torácico y la vena ácigos ascienden por el lado derecho de la aorta torácica y la acompañan a través del hiato.

En un patrón que será más evidente en el abdomen, las *ramas de la aorta descendente* se originan y discurren en tres «planos vasculares» (fig. 4-73):

1. Un *plano anterior*, *plano de la línea media* de las *ramas viscerales impares* para el intestino (tubo digestivo embrionario) y sus derivados (A en el recuadro de la fig. 4-73).
2. *Planos laterales* de las *ramas viscerales pares* que irrigan otras vísceras (diferentes al intestino) y sus derivados (B).
3. *Planos posterolaterales* de las *ramas parietales pares (segmentarias)* para la pared corporal (C).

En el tórax, las *ramas viscerales impares* del plano vascular anterior son las **arterias esofágicas** —normalmente dos, aunque puede haber hasta cinco (fig. 4-73; v. tabla 4-5). Las *ramas viscerales pares* del plano lateral están representadas en el tórax por las *arterias bronquiales* (v. fig. 4-70). Aunque las arterias bronquiales derechas e izquierdas pueden originarse directamente en la aorta, es más frecuente que sólo las arterias bronquiales pares izquierdas lo hagan; las arterias bronquiales derechas se originan indirectamente como ramas de una arteria intercostal posterior derecha (normalmente la 3.ª). Las *ramas parietales pares* de la aorta torácica que se originan posterolateralmente son las nueve *arterias intercostales posteriores* que irrigan todos los espacios intercostales, excepto los dos espacios superiores, y las *arterias subcostales* (fig. 4-73). Estas últimas se originan de la aorta torácica, aunque discurren por debajo del diafragma. Se encuentran en serie con las arterias intercostales posteriores.

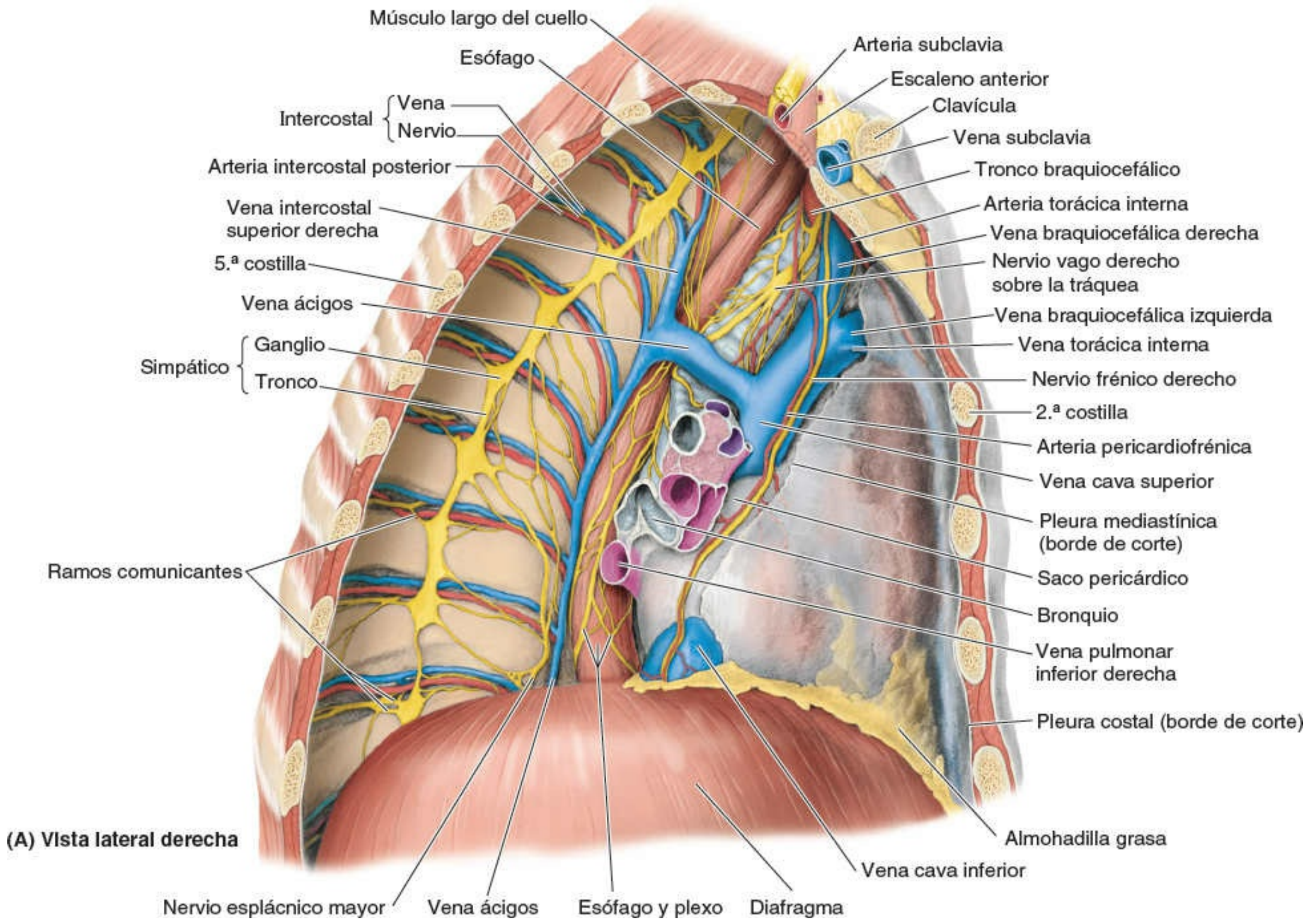

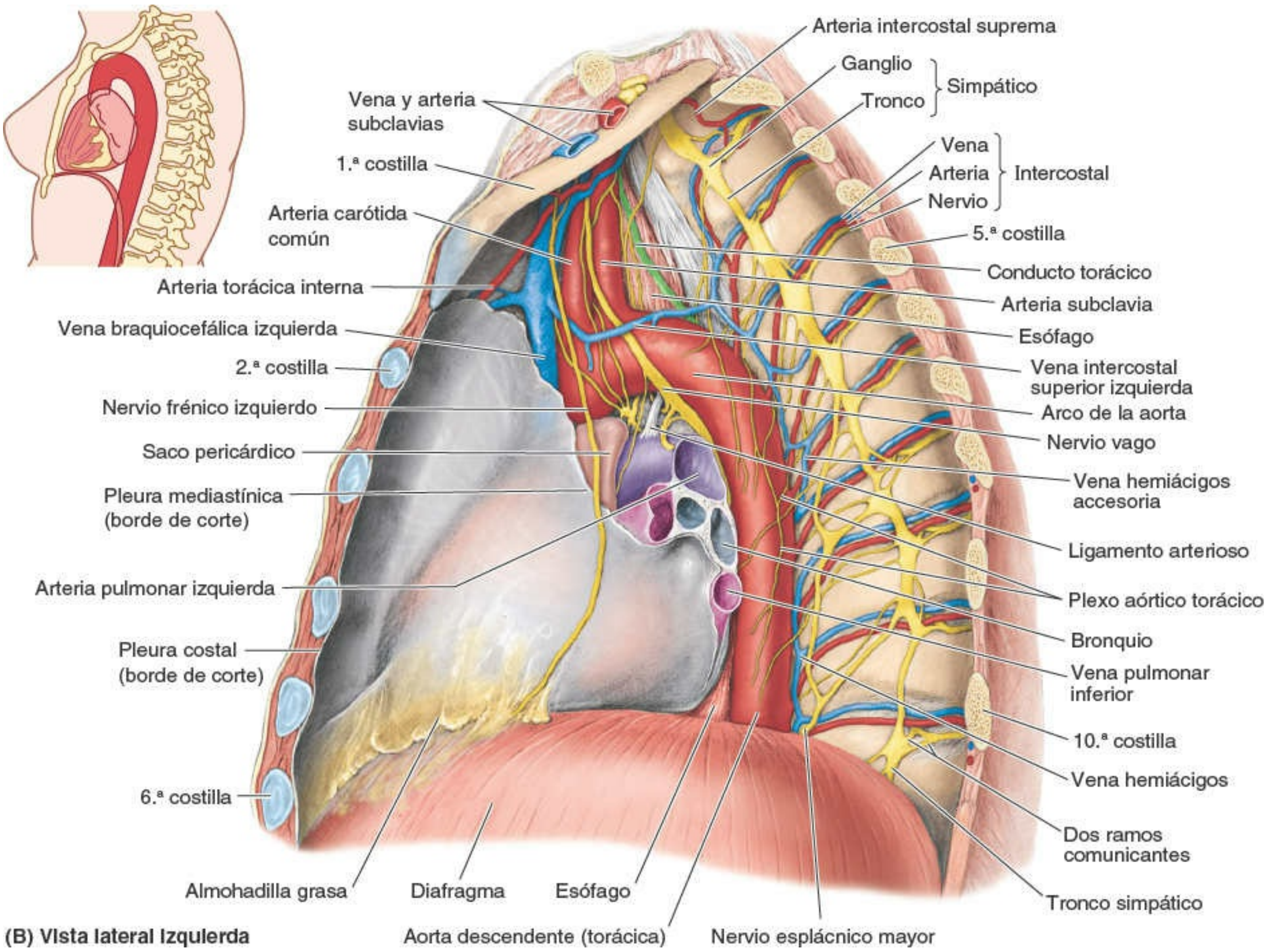

FIGURA 4-71. Presentación lateral del mediastino. A) En esta vista del lado derecho se ha extirpado la mayor parte de la pleura costal y mediastínica para mostrar las estructuras subyacentes. Este lado del mediastino, el «lado azul», está dominado por estructuras venosas: la vena ácigos y su arco, la vena cava superior, el atrio derecho y la vena cava inferior. **B)** El lado izquierdo del mediastino, el «lado rojo», está dominado por estructuras arteriales: el arco de la aorta y la aorta torácica, las arterias carótida común y subclavia izquierdas, y el ventrículo izquierdo (además del tronco pulmonar y la arteria pulmonar izquierda). En los niveles torácico y lumbar superior, el tronco simpático está unido a los nervios intercostales por dos ramos comunicantes (blanco y gris). La vena intercostal superior izquierda, que drena los dos o tres espacios intercostales superiores, pasa anteriormente para desembocar en la vena braquiocefálica izquierda.

Las excepciones a este patrón incluyen las:

- **Arterias frénicas superiores,** ramas parietales pares que pasan anterolateralmente a la superficie superior del diafragma (que en realidad se orienta posteriormente a este nivel por la convexidad del diafragma), donde se anastomosan con las ramas musculofrénica y pericardicofrénica de la arteria torácica interna.
- **Ramas pericárdicas,** ramas impares que se originan anteriormente aunque, en lugar de dirigirse al intestino, envían pequeñas ramas al pericardio. Esto también es válido para las pequeñas **arterias mediastínicas** que irrigan los nódulos linfáticos y otros tejidos del mediastino posterior.

ESÓFAGO

El **esófago** desciende desde el mediastino superior hacia el mediastino posterior, pasando posterior y a la derecha del arco de la aorta (figs. 4-69 C, 4-70 y 4-72), y posterior al pericardio y el atrio izquierdo. El esófago constituye la principal relación

posterior de la base del corazón. Luego, se desvía hacia la izquierda y atraviesa el *hiato esofágico* del diafragma a nivel de la vértebra T10, anterior a la aorta.

El esófago puede tener tres impresiones, o «constricciones», en su porción torácica. En las radiografías oblicuas de tórax obtenidas tras la ingestión de bario pueden observarse como estrechamientos de la luz. El esófago está comprimido por tres estructuras: *1)* el arco de la aorta, *2)* el bronquio principal izquierdo, y *3)* el diafragma. Las dos primeras impresiones están muy próximas. La compresión del arco de la aorta es más evidente en una proyección posteroanterior después de ingerido el bario, y la impresión bronquial es más evidente en las proyecciones laterales. En el esófago vacío no se observan constricciones; no obstante, al expandirse durante su llenado, las estructuras citadas comprimen sus paredes.

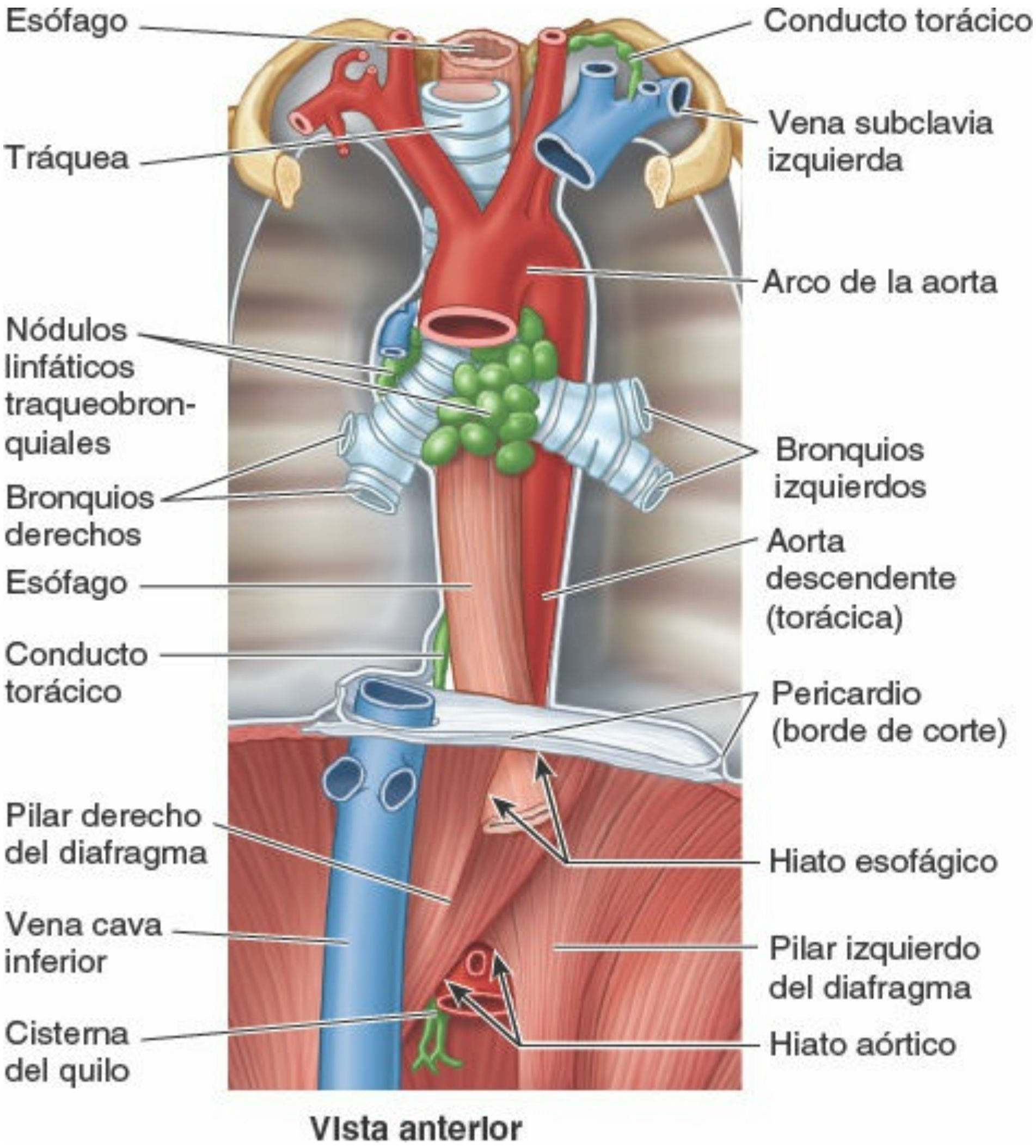

FIGURA 4-72. Vista anterior del esófago, la tráquea, los bronquios y la aorta. El arco de la aorta se curva posteriormente sobre el lado izquierdo de la tráquea y el esófago. La hipertrofia de los nódulos traqueobronquiales inferiores (de la carina) puede ensanchar el ángulo entre los bronquios principales. En este espécimen, el conducto torácico entra en la vena subclavia izquierda.

CONDUCTO TORÁCICO Y TRONCOS LINFÁTICOS

El **conducto torácico** es el conducto linfático más largo del cuerpo. En el mediastino posterior, el conducto torácico se sitúa sobre la cara anterior de los cuerpos de las siete vértebras torácicas inferiores (fig. 4-74). El conducto torácico conduce la mayor

parte de la linfa del organismo hacia el sistema venoso, desde los miembros inferiores, la cavidad pélvica, la cavidad abdominal, el lado izquierdo del tórax, el lado izquierdo de la cabeza y el cuello, y el miembro superior izquierdo. Es decir, toda la linfa excepto la del cuadrante superior derecho (v. «Sistema linfoide» en el capítulo 1).

El conducto torácico se origina en la **cisterna del quilo,** en el abdomen, y asciende a través del hiato aórtico del diafragma (fig. 4-72). Normalmente tiene una pared delgada de color blanco grisáceo. A menudo se asemeja a un rosario debido a sus numerosas válvulas. El conducto torácico asciende en el mediastino posterior entre la aorta torácica a su izquierda, la vena ácigos a su derecha, el esófago anteriormente y los cuerpos vertebrales posteriores. A nivel de las vértebras T4-T6, el conducto torácico cruza hacia la izquierda, posterior al esófago, y asciende hacia el mediastino superior.

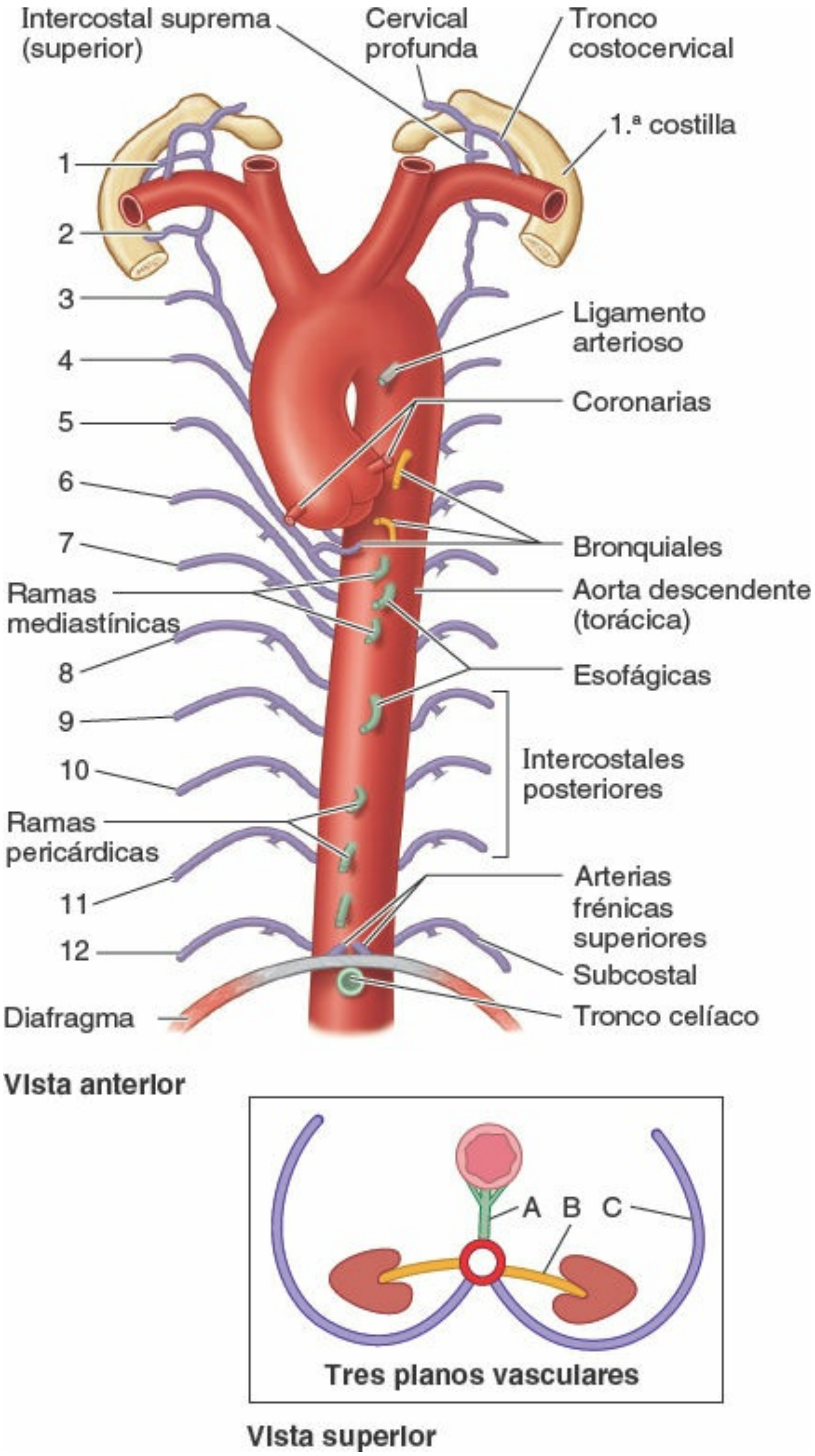

FIGURA 4-73. Ramas de la aorta torácica. Las ramas de la aorta torácica tienden a originarse dentro de tres planos vasculares *(recuadro)*. Las ramas esofágicas y pericárdicas representan ramas viscerales impares *(A en el recuadro)* que se originan anteriormente; las arterias bronquiales representan ramas pares viscerales laterales *(B en el recuadro)*; las arterias subcostales e intercostales posteriores (1-12) representan ramas parietales segmentarias pares que mayoritariamente se originan a nivel posterolateral *(C en el recuadro)*. Las arterias pares frénicas superiores que se originan a partir de la parte inferior de la aorta torácica que irriga el diafragma constituyen excepciones al patrón; son ramas parietales pares que han migrado anteriormente.

El conducto torácico recibe ramas de los espacios intercostales medios y superiores de ambos lados a través de diversos troncos colectores. También recibe

ramas de estructuras mediastínicas posteriores. Cerca de su terminación, a menudo recibe los troncos linfáticos *yugulares, subclavios* y *broncomediastínicos* (aunque algunos de estos vasos pueden terminar independientemente). El conducto torácico suele desembocar en el sistema venoso cerca de la unión de las venas yugular interna y subclavia izquierdas —el *ángulo venoso* izquierdo o el origen de la vena braquiocefálica izquierda (figs. 4-73 y 4-74 A)—, aunque también puede desembocar en la vena subclavia izquierda como se muestra en la figura 4-72.

TABLA 4-5. LA AORTA Y SUS RAMAS EN EL TÓRAX

Arteria	Origen	Recorrido	Ramas
Aorta ascendente	Orificio aórtico del ventrículo izquierdo	Asciende unos 5 cm respecto al ángulo del esternón, donde se convierte en el arco de la aorta	Arterias coronarias derecha e izquierda
Arco de la aorta	Continuación de la aorta ascendente	Se incurva posteriormente sobre el lado izquierdo de la tráquea y el esófago, y superior al bronquio principal izquierdo	Tronco braquiocefálico, carótida común izquierda y subclavia izquierda
Aorta torácica (descendente)	Continuación del arco de la aorta	Desciende por el mediastino posterior a la izquierda de la columna vertebral; gira a la derecha gradualmente para situarse en el plano medio al nivel del hiato aórtico	Arterias intercostales posteriores, subcostales, algunas arterias frénicas y ramas viscerales (p. ej., esofágicas)
Intercostales posteriores	Cara posterior de la aorta torácica	Discurren lateralmente y después anteriormente, paralelas a las costillas	Ramas cutáneas laterales y anteriores
Bronquiales (1-2 ramas)	Cara anterior de la aorta o de la arteria intercostal posterior	Discurren con el árbol bronquial	Tejido bronquial y peribronquial, pleura visceral
Esofágicas (4-5 ramas)	Cara anterior de la aorta torácica	Discurren anteriormente al esófago	Al esófago
Frénicas superiores (varían en número)	Cara anterior de la aorta torácica	Se originan a nivel del hiato aórtico y pasan hacia la cara superior del diafragma	Al diafragma

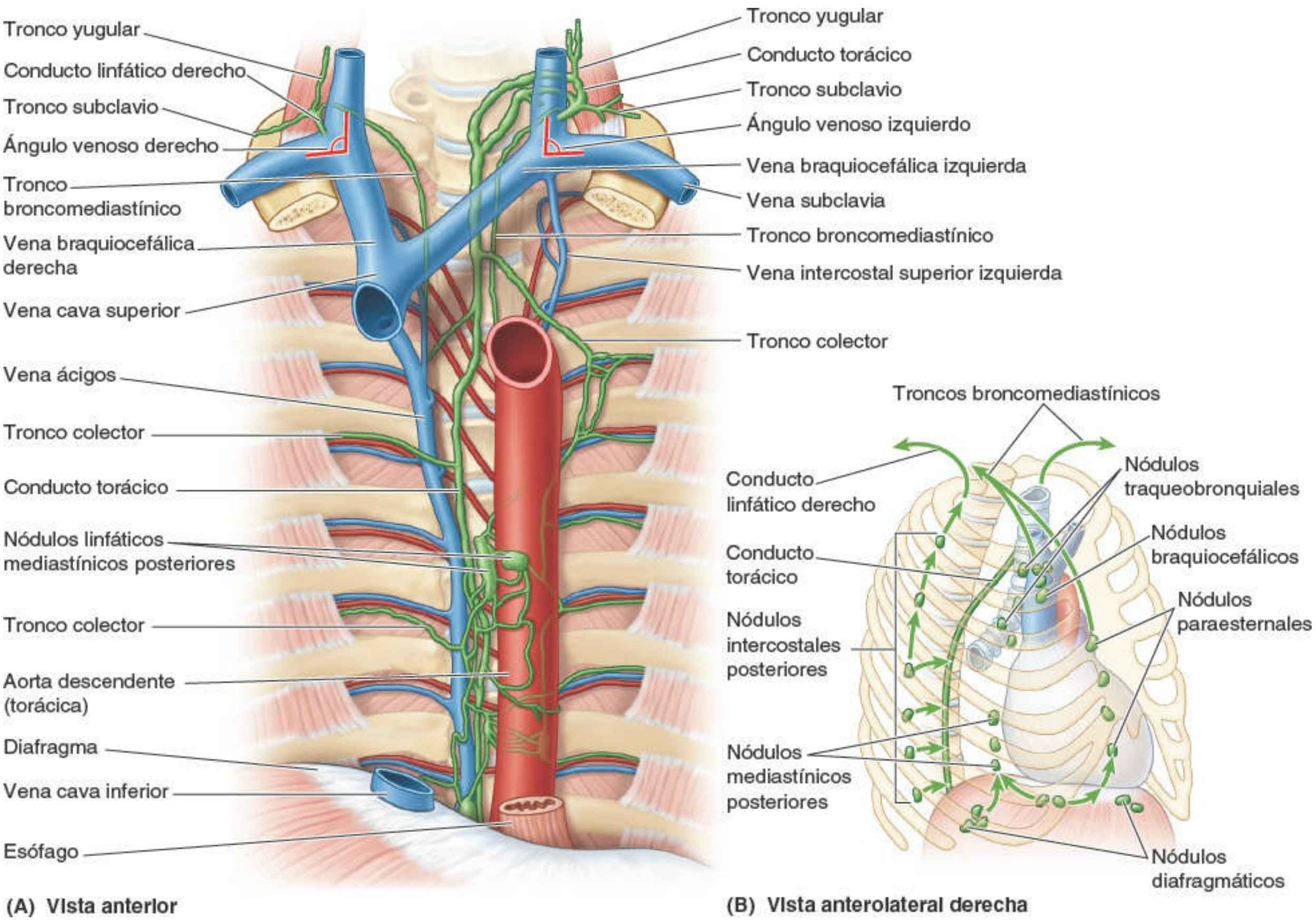

FIGURA 4-74. Conducto torácico y troncos broncomediastínicos. A) Se ha traccionado la aorta torácica ligeramente hacia la izquierda y la vena ácigos hacia la derecha para poder ver el conducto torácico.

Aproximadamente en el plano transverso del tórax (a la altura del ángulo del esternón, disco intervertebral T4-T5), el conducto torácico pasa hacia la izquierda y continúa su ascenso hacia el cuello, donde se arquea lateralmente para entrar en el ángulo venoso izquierdo. El conducto linfático derecho está formado por la unión de las parejas contralaterales de los conductos que se unen en la terminación del conducto torácico. **B)** Nódulos y vías linfáticas que proporcionan el drenaje linfático de la cavidad torácica.

VASOS Y NÓDULOS LINFÁTICOS DEL MEDIASTINO POSTERIOR

La aorta torácica y sus ramas ya se han descrito. Los **nódulos linfáticos mediastínicos posteriores** (fig. 4-74 A y B) se sitúan posteriores al pericardio, donde están en relación con el esófago y la aorta torácica. Hay varios nódulos posteriores a la porción inferior del esófago y más (más de ocho) anteriores y laterales a él. Los nódulos linfáticos mediastínicos posteriores reciben linfa del esófago, la cara posterior del pericardio y el diafragma, y de los espacios intercostales posteriores medios. La linfa de los nódulos drena en los ángulos venosos derecho o izquierdo a través del conducto linfático derecho o del conducto torácico.

El **sistema de las venas ácigos,** a cada lado de la columna vertebral, drena el dorso y las paredes toracoabdominales (figs. 4-74 A y 4-75 A y B), así como las vísceras mediastínicas. El sistema de las venas ácigos presenta muchas variaciones en su origen, trayecto, tributarias y anastomosis. La *vena ácigos* (del griego *azygos*, impar) y su principal tributaria, la *vena hemiácigos*, suelen originarse de «raíces» en la cara posterior de la VCI y/o la vena renal izquierda, respectivamente, que se fusionan con las *venas lumbares* ascendentes.

La **vena ácigos** forma una vía colateral entre la VCS y la VCI, y drena sangre de las paredes posteriores del tórax y el abdomen. La vena ácigos asciende por el mediastino posterior, junto al lado derecho de los cuerpos de las ocho vértebras torácicas inferiores. Para unirse a la VCS, forma un arco sobre la cara superior de la raíz del pulmón derecho, de modo similar a como el arco de la aorta pasa sobre la raíz del pulmón izquierdo. Además de las *venas intercostales posteriores*, la vena ácigos comunica con los plexos venosos vertebrales que drenan el dorso, las vértebras y las estructuras del conducto vertebral. La vena ácigos recibe también las venas mediastínicas, esofágicas y bronquiales (fig. 4-75).

La **vena hemiácigos** se origina en el lado izquierdo por la unión de las venas subcostal izquierda y lumbar ascendente. Asciende por el lado izquierdo de la columna vertebral, posterior a la aorta torácica hasta la vértebra T9. Aquí cruza hacia la derecha, posterior a la aorta, el conducto torácico y el esófago, y se une a la vena ácigos. La vena hemiácigos recibe las tres venas intercostales posteriores inferiores, las venas esofágicas inferiores y varias pequeñas venas mediastínicas. La **vena hemiácigos accesoria** empieza en el extremo medial del 4.º o 5.º espacio intercostal y desciende por el lado izquierdo de la columna vertebral desde T5 hasta T8. Recibe tributarias de las venas de los espacios intercostales 4.º-8.º y, a veces, de las venas bronquiales izquierdas. Cruza sobre la vértebra T7 o T8, posterior a la aorta torácica y el conducto torácico, para unirse a la vena ácigos. A veces, la vena hemiácigos accesoria se une a la vena hemiácigos y drena con ella en la vena ácigos. La vena hemiácigos accesoria está conectada frecuentemente con la vena intercostal superior izquierda, como muestra la figura 4-75. La vena intercostal superior izquierda, que drena los espacios intercostales 1.º-3.º, puede comunicarse con la vena hemiácigos

accesoria; sin embargo, drena sobre todo en la vena braquiocefálica izquierda.

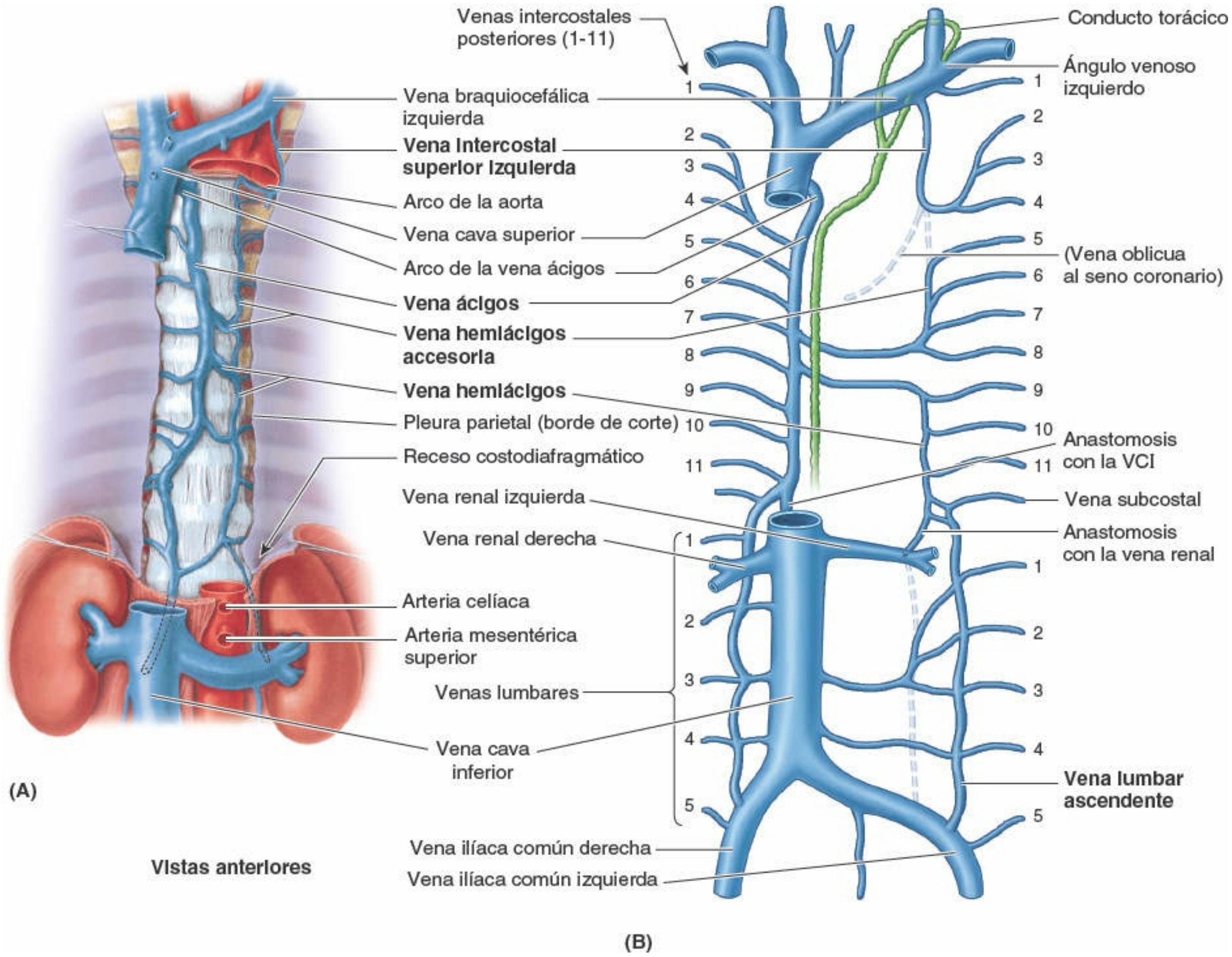

FIGURA 4-75. Sistema venoso ácigos. A) La vena ácigos forma una conexión directa entre la vena cava inferior y la vena cava superior. **B)** Las venas ácigos y hemiácigos también se continúan inferiormente (debajo del diafragma) con las venas lumbares ascendentes.

NERVIOS DEL MEDIASTINO POSTERIOR

Los troncos simpáticos y sus ganglios asociados forman una porción importante del sistema nervioso autónomo (fig. 4-76; tabla 4-6). Los **troncos simpáticos torácicos** se continúan con los troncos simpáticos cervicales y lumbares, y se sitúan sobre las cabezas de las costillas en la porción superior del tórax, las articulaciones costovertebrales a nivel mediotorácico y los lados de los cuerpos vertebrales en la porción inferior del tórax. Los **nervios esplácnicos torácicos inferiores** —conocidos también como nervios esplácnicos mayor, menor e imo— forman parte de los *nervios esplácnicos abdominopélvicos*, ya que inervan vísceras inferiores al diafragma. Están formados principalmente por fibras presinápticas de los ganglios simpáticos 5.º-12.º, que pasan a través del diafragma y hacen sinapsis en ganglios prevertebrales en el abdomen. Aportan inervación simpática para la mayoría de las vísceras abdominales. Estos nervios esplácnicos se describen más adelante en el capítulo 5.

Mediastino anterior

El **mediastino anterior,** la subdivisión más pequeña del mediastino (v. fig. 4-42), se

sitúa entre el cuerpo del esternón y los músculos transversos del tórax, anteriormente, y el pericardio posteriormente. El mediastino anterior se continúa con el mediastino superior al nivel del ángulo del esternón, y está limitado inferiormente por el diafragma. Está constituido por tejido conectivo laxo **(ligamentos esternopericárdicos),** grasa, vasos linfáticos, algunos nódulos linfáticos y ramas de los vasos torácicos internos. En lactantes y niños, el mediastino anterior contiene la porción inferior del timo. En casos infrecuentes, este órgano linfoide puede extenderse hasta alcanzar el nivel de los 4.os cartílagos costales.

Anatomía de superficie del corazón y las vísceras del mediastino

El corazón y los grandes vasos se encuentran aproximadamente en el centro del tórax, rodeados lateral y posteriormente por los pulmones, y limitados anteriormente por el esternón y la parte central de la caja torácica (fig. 4-77). Los bordes del corazón son variables y dependen de la posición del diafragma y de la constitución y la condición física de cada persona. La silueta del corazón puede trazarse sobre la cara anterior del tórax mediante las referencias siguientes (fig. 4-77 C):

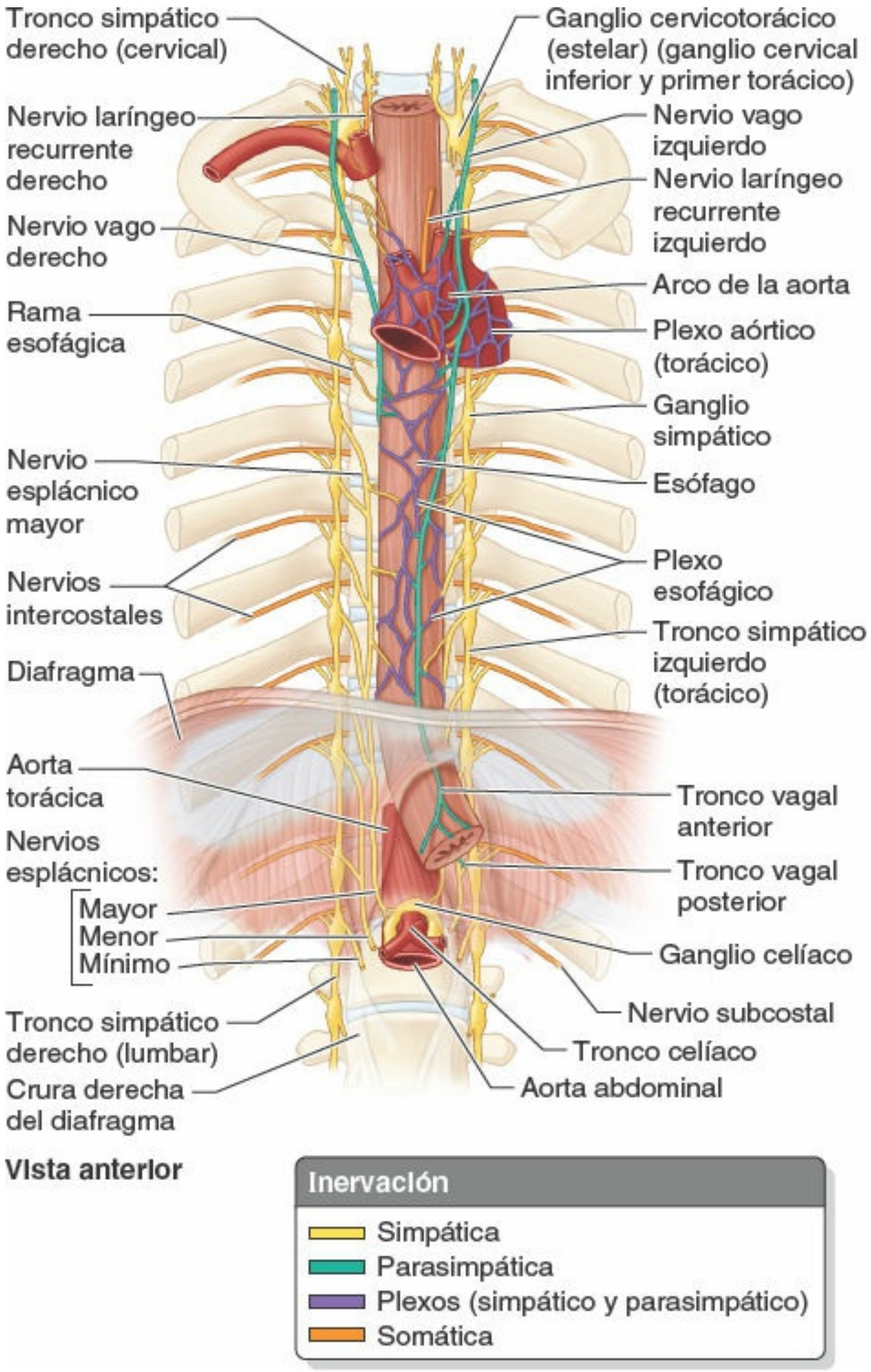

FIGURA 4-76. **Nervios del mediastino superior y posterior.**

- El *borde superior* corresponde a una línea que conecta el borde inferior del 2.º cartílago costal izquierdo con el borde superior del 3.er cartílago costal derecho.
- El *borde derecho* corresponde a una línea trazada desde el 3.er cartílago costal derecho hasta el 6.º cartílago costal derecho; este borde es ligeramente convexo hacia la derecha.
- El *borde inferior* corresponde a una línea trazada desde el extremo inferior del borde derecho hasta un punto en el 5.º espacio intercostal próximo a la línea medioclavicular izquierda; el extremo izquierdo de esta línea corresponde a la

localización del vértice del corazón y del choque de la punta.

- El *borde izquierdo* corresponde a una línea que conecta los extremos izquierdos de las líneas que representan los bordes superior e inferior.
- Las valvas se localizan posteriormente al esternón; sin embargo, los ruidos que producen se proyectan hacia los focos auscultatorios (fig. 4-77), pulmonar, aórtico, mitral y tricúspide, donde se coloca el estetoscopio para evitar que se interponga hueso.

TABLA 4-6. NERVIOS DEL TÓRAX

Nervio	Origen	Recorrido	Distribución
Vago (NC X)	8-10 filetes radiculares de la médula oblongada	Entra en el mediastino superior, posterior a la articulación esternoclavicular y la vena braquiocefálica; da origen al nervio laríngeo recurrente; pasa por detrás de las raíces de los pulmones para formar el plexo esofágico; continúa en el abdomen	Plexo pulmonar, plexo esofágico y plexo cardíaco
Frénico	Ramos anteriores de los nervios C3-C5	Pasa a través de la apertura torácica superior y discurre entre la pleura mediastínica y el pericardio, que pasa anterior a las raíces pulmonares	Pleura parietal mediastínica y pericardio; músculo, pleura parietal y peritoneo de la porción central del diafragma
Intercostales (1-11)	Ramos anteriores de los nervios T1-T11	Discurren en los espacios intercostales, entre los músculos intercostales interno e íntimo	Músculos intercostales y piel sobre el espacio intercostal; los nervios inferiores inervan los músculos y la piel de la pared anterolateral del abdomen
Subcostal	Ramo anterior del nervio T12	Sigue el borde inferior de la 12.ª costilla y pasa hacia la pared abdominal	Pared abdominal y piel de la región glútea
Laríngeo recurrente	Nervio vago	El derecho forma un asa alrededor de la arteria subclavia; el izquierdo rodea al arco de la aorta y asciende por el surco traqueoesofágico	Músculos intrínsecos de la laringe (excepto el cricotiroideo); sensitivo, inferior al nivel de los pliegues vocales
Plexo cardíaco	Ramos cervicales y cardíacos del nervio vago y del tronco simpático	Desde el arco de la aorta y cara posterior del corazón, las fibras se extienden a lo largo de las arterias coronarias y hacia el nodo SA	Los impulsos pasan hacia el nodo SA; las fibras parasimpáticas reducen la frecuencia y la fuerza del latido cardíaco, y constriñen las arterias coronarias; las fibras simpáticas tienen el efecto opuesto
Plexo pulmonar	Nervio vago y nervios esplácnicos cardiopulmonares del tronco simpático	Se forma en la raíz del pulmón y se extiende por las subdivisiones bronquiales	Las fibras parasimpáticas constriñen los bronquiolos; las fibras simpáticas los dilatan; las aferentes conducen reflejos
Plexo esofágico	Nervio vago derecho e izquierdo y nervios esplácnicos del tronco simpático	Distales a la bifurcación traqueal, el nervio vago y los nervios simpáticos forman el plexo alrededor del esófago	Fibras vagales y simpáticas para el músculo liso y las glándulas de los dos tercios inferiores del esófago

El **choque (latido) de la punta** es un impulso que se produce porque el vértice se ve forzado contra la pared torácica anterior cuando se contrae el ventrículo izquierdo. La localización del choque de la punta (área mitral) varía en su posición y puede localizarse en los espacios intercostales 4.º o 5.º, a unos 6-10 cm de la línea media anterior del tórax.

Focos de auscultación

El interés clínico de la anatomía de superficie del corazón y de las válvulas cardíacas resulta de la necesidad de auscultar los ruidos valvulares. Los cinco focos (dos son para la valva pulmonar) están separados lo máximo posible, de modo que los sonidos producidos en cualquier válvula pueden distinguirse claramente de los producidos en las otras (fig. 4-77 D y E). La sangre tiende a transportar el sonido en la dirección de su flujo; por ello, cada foco está situado superficialmente respecto a la cavidad o vaso a donde se dirige la sangre y en línea directa con el orificio valvular.

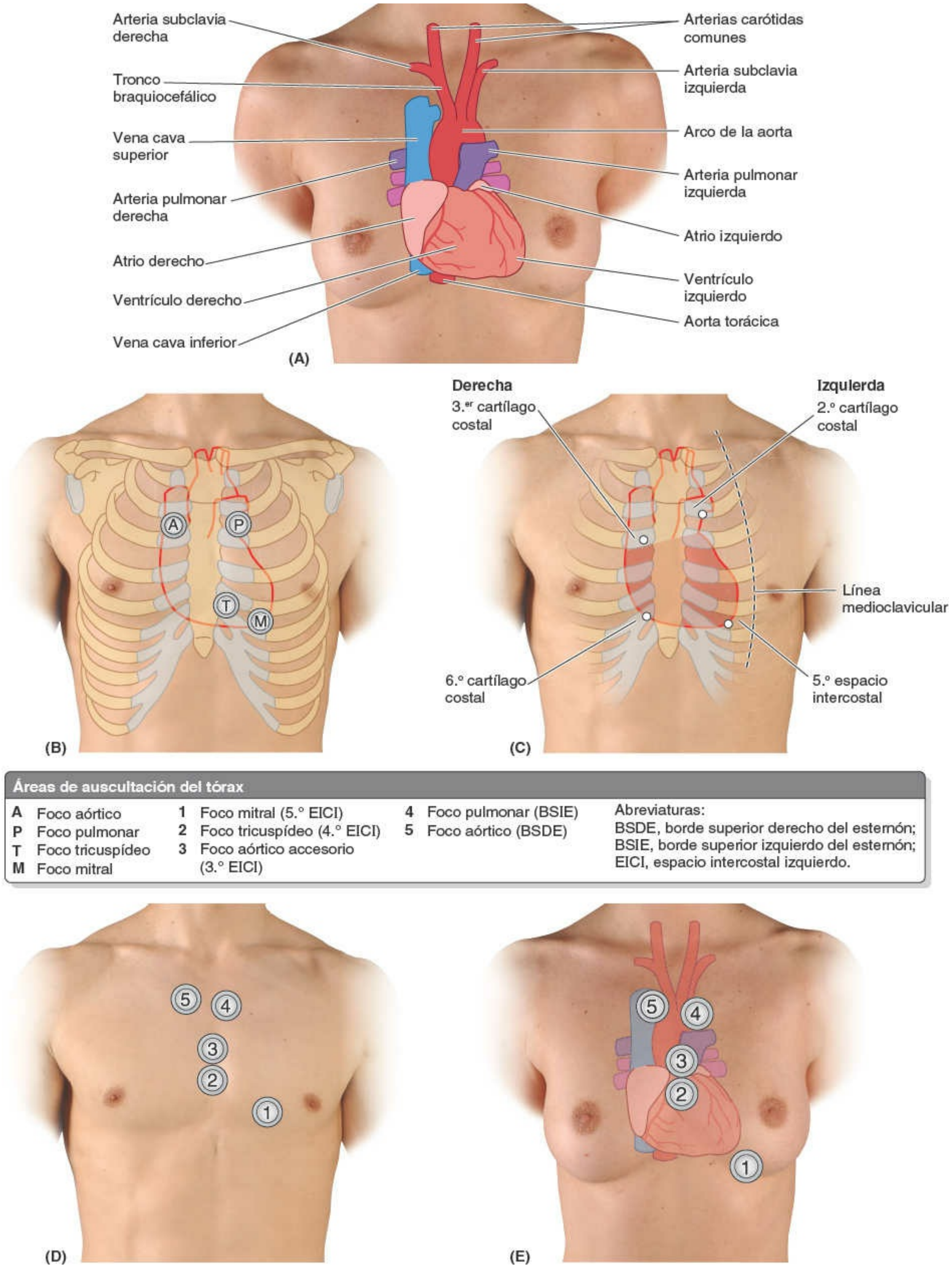

FIGURA 4-77. **Anatomía de superficie de las vísceras del mediastino.**

CUADRO CLÍNICO

MEDIASTINO SUPERIOR, POSTERIOR Y ANTERIOR

Variaciones de las grandes arterias

RAMAS DEL ARCO DE LA AORTA

El patrón habitual de ramificación del arco de la aorta está presente aproximadamente en el 65 % de las personas (v. fig. 4-65). Las *variaciones en el origen de las ramas del arco* son bastante frecuentes (fig. C4-37 A). En un 27 % de las personas, la arteria carótida común izquierda se origina a partir del tronco braquiocefálico. Un 2,5 % de las personas no se forma el tronco braquiocefálico; en tal caso, cada una de las cuatro arterias (las arterias carótidas comunes y subclavias derecha e izquierda) se originan independientemente en el arco de la aorta. La arteria vertebral izquierda se origina en el arco de la aorta en un 5 % de las personas. En el arco nacen troncos braquiocefálicos derecho e izquierdo en aproximadamente el 1,2 % de las personas (Bergman et al., 1988).

En ocasiones hay una *arteria subclavia derecha retroesofágica* que nace como la última rama (la situada más a la izquierda) del arco de la aorta (fig. C4-37 B). La arteria cruza posterior al esófago para alcanzar el miembro superior derecho y puede comprimir el esófago, provocando dificultad al tragar *(disfagia)*. Puede originarse una arteria accesoria para la glándula tiroides, la **arteria tiroidea ima,** en el arco de la aorta o en la arteria braquiocefálica.

ANOMALÍAS DEL ARCO DE LA AORTA

La porción más superior del arco de la aorta suele situarse unos 2,5 cm inferior al borde superior del manubrio, pero puede ser más superior o más inferior. A veces, el arco se curva sobre la raíz del pulmón derecho y pasa inferiormente por el lado derecho, formando un **arco derecho de la aorta.** En algunos casos, el arco anómalo, tras pasar sobre la raíz del pulmón derecho, pasa posterior al esófago para alcanzar su posición habitual en el lado izquierdo. Es menos frecuente que un **arco doble de la aorta** forme un anillo vascular alrededor del esófago y la tráquea (fig. C4-37 C). Si la tráquea está tan comprimida que la respiración se ve afectada, puede ser necesario dividir quirúrgicamente el anillo vascular.

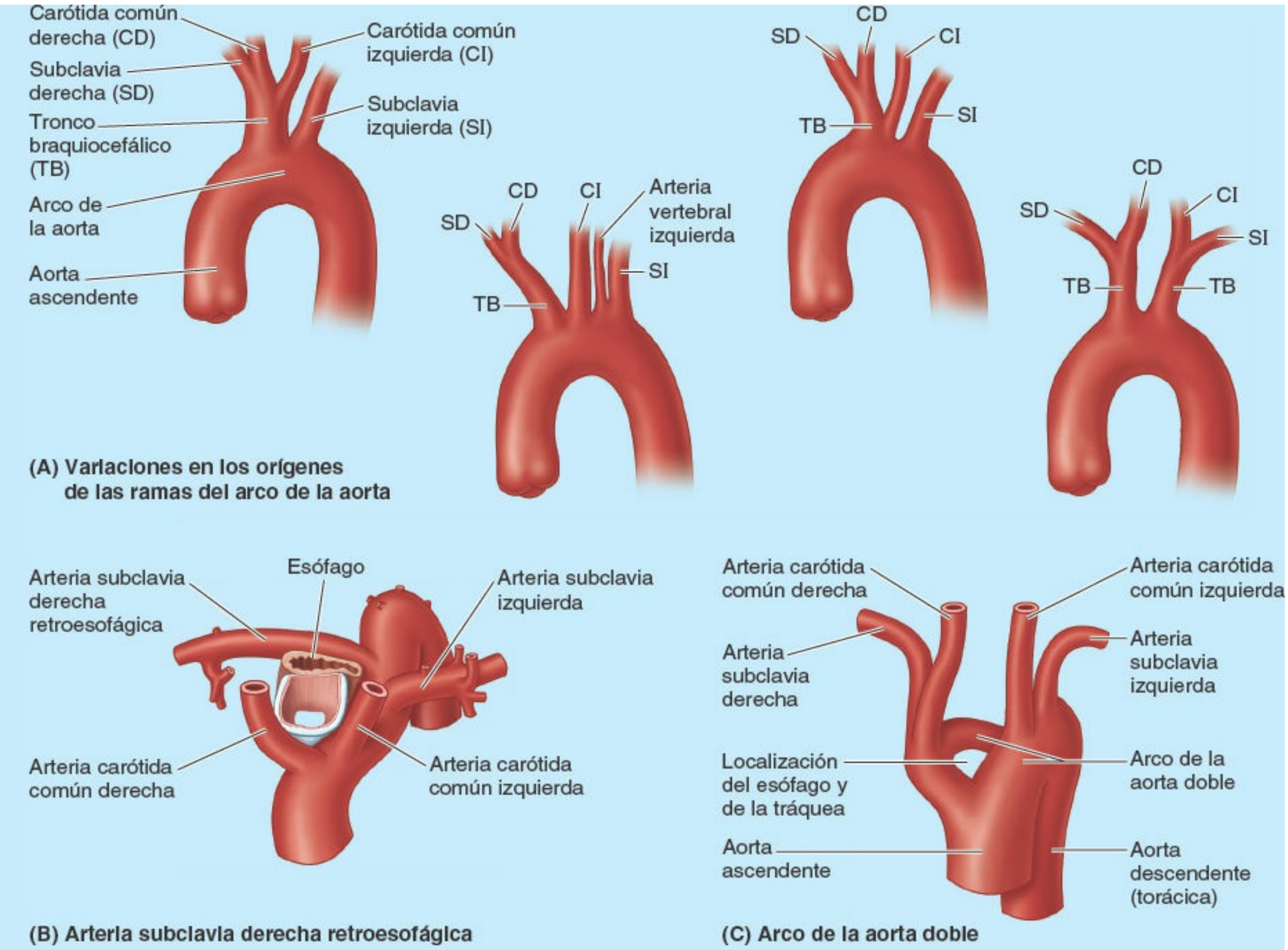

FIGURA C4-37. Variaciones y anomalías de las ramas del arco de la aorta.

Aneurisma de la aorta ascendente

La porción distal de la aorta ascendente recibe una fuerte acometida de sangre cada vez que se contrae el ventrículo izquierdo. Como su pared no está reforzada por pericardio fibroso (el pericardio fibroso se fusiona con la adventicia en la porción inicial del arco; v. fig. 4-67 B), puede aparecer un *aneurisma* (dilatación localizada). Los aneurismas aórticos se observan fácilmente en una placa de tórax (radiografía) o en una angiografía por resonancia magnética (RM) (fig. C4-38) como un área agrandada en la silueta de la aorta ascendente. Las personas que sufren un aneurisma suelen presentar dolor torácico que irradia al dorso. El aneurisma puede comprimir la tráquea, el esófago y el nervio laríngeo recurrente, provocando dificultades para respirar y tragar.

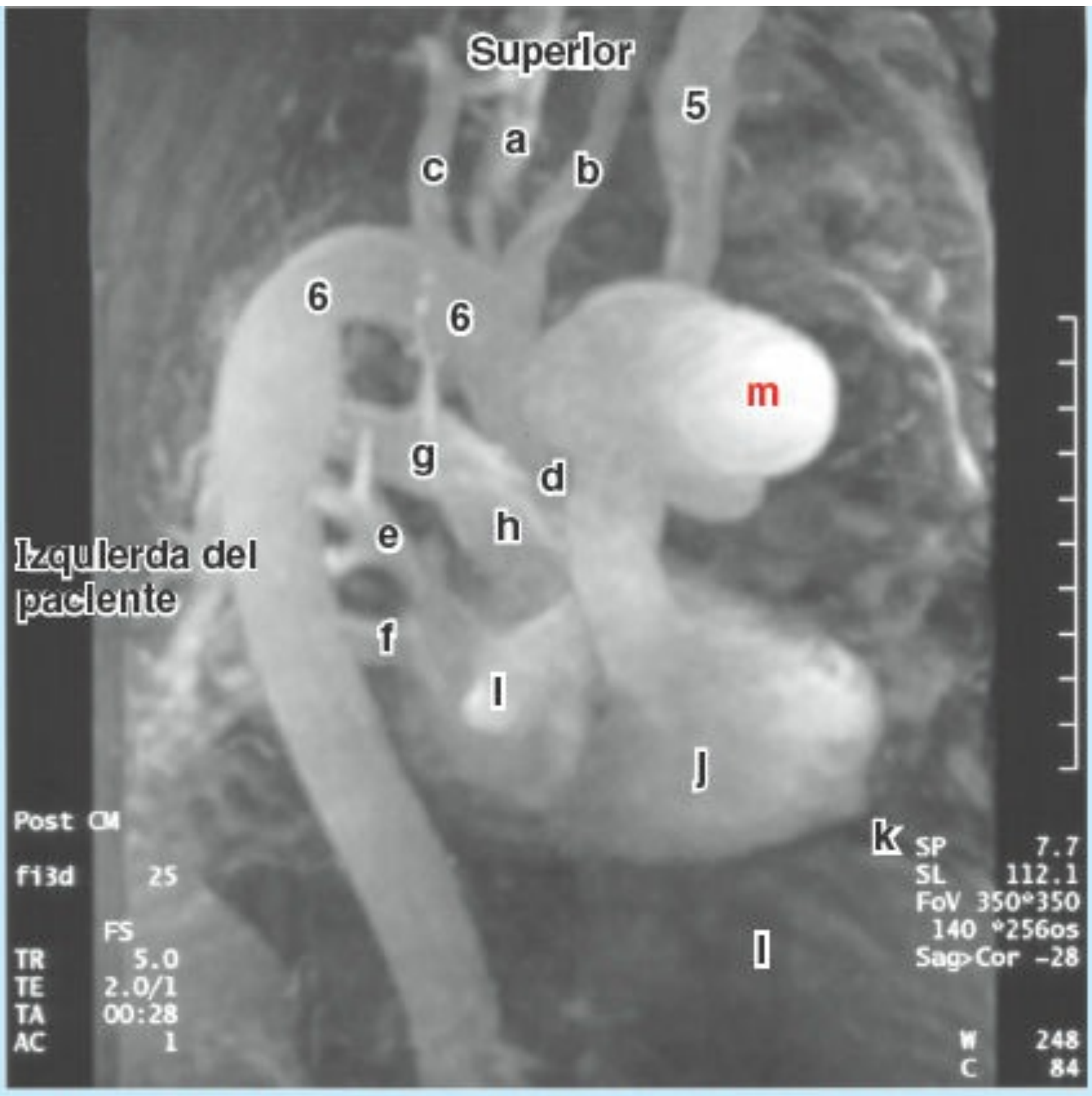

Aneurisma del arco de la aorta. Angiografía por resonancia magnética (angio-RM) en un plano sagital oblicuo; el medio de contraste inyectado muestra las estructuras vasculares como hiperintensas (brillantes): (5) vena cava superior, (6) arco de la aorta, (a) arteria carótida común izquierda, (b) arteria braquiocefálica, (c) arteria subclavia izquierda, (d) aorta ascendente, (e) vena pulmonar derecha, (f) vena pulmonar izquierda, (g) arteria pulmonar izquierda, (h) tronco pulmonar, (i) atrio izquierdo, (j) ventrículo izquierdo, (k) diafragma, (l) hígado, (m) gran aneurisma sacular que se origina en la aorta ascendente.

FIGURA C4-38. Aneurisma del arco de la aorta (RM, resonancia magnética).

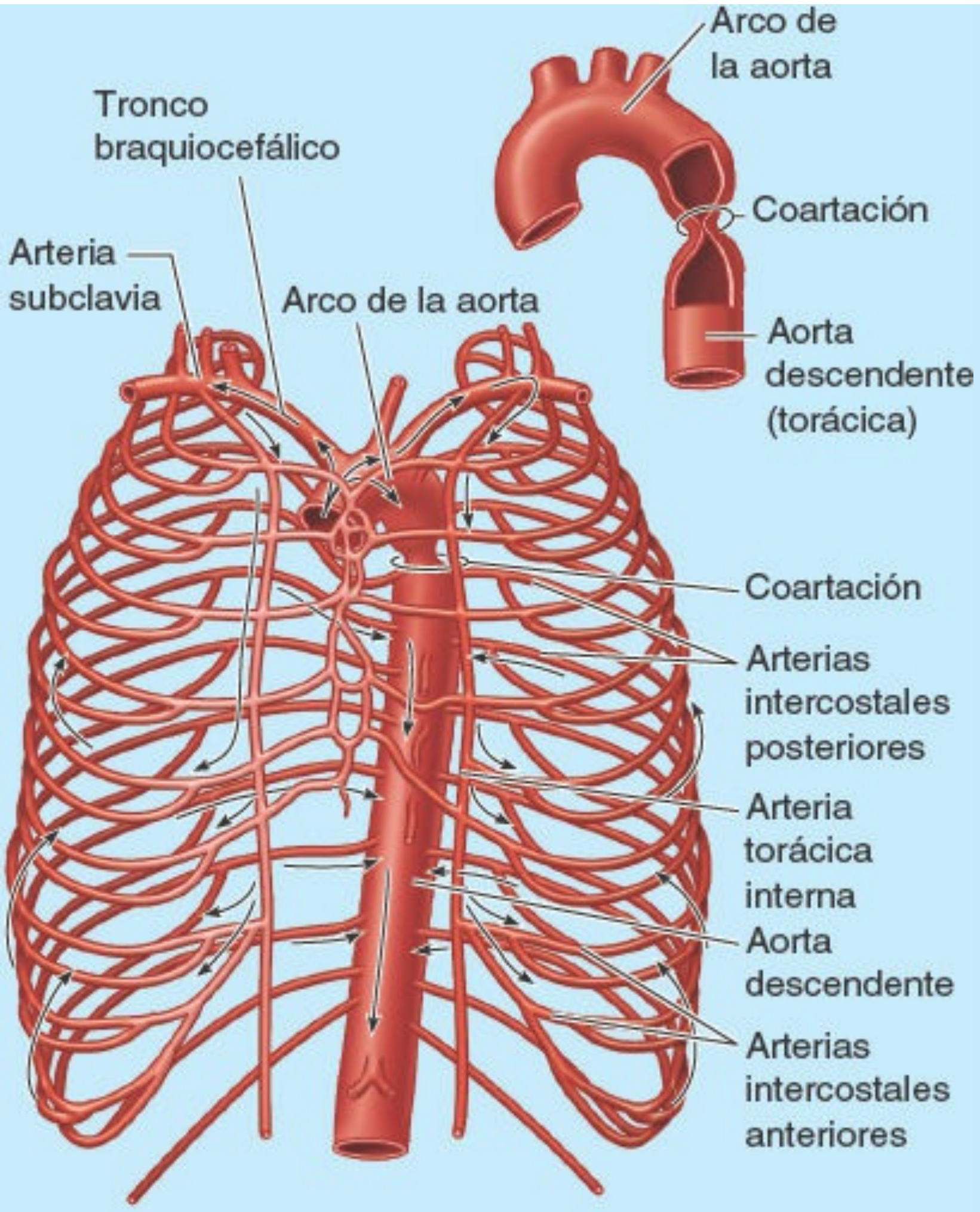

FIGURA C4-39. Coartación de la aorta.

Coartación de la aorta

En la *coartación de la aorta,* el arco de la aorta o la aorta torácica presentan un estrechamiento (estenosis) anormal que disminuye el calibre de la luz del vaso, produciendo una obstrucción al flujo sanguíneo hacia la parte inferior del cuerpo (fig. C4-39). La localización más frecuente de la coartación es cerca del ligamento arterioso (v. fig. 4-64). Cuando la coartación se produce por debajo de este punto *(coartación posductal),* normalmente se desarrolla una circulación colateral adecuada entre las porciones proximal y distal de la aorta a través de las arterias intercostales y torácicas internas. Este tipo de coartación es compatible con la vida durante muchos años, ya que la circulación colateral transporta sangre a la aorta torácica distal a la estenosis. Los vasos colaterales pueden volverse tan grandes que provoquen un latido notable en los espacios intercostales y erosionen las superficies costales adyacentes, lo que es visible en las radiografías del tórax.

Lesión de los nervios laríngeos recurrentes

Los nervios laríngeos recurrentes inervan a todos los músculos intrínsecos de la laringe, excepto uno. En consecuencia, cualquier procedimiento exploratorio (diagnóstico; p. ej., una *mediastinotomía*) o enfermedad en el mediastino superior pueden lesionar estos nervios y afectar a la voz. Debido a que

el nervio laríngeo recurrente izquierdo forma un asa alrededor del arco de la aorta y asciende entre la tráquea y el esófago, puede verse afectado por un carcinoma esofágico o bronquial, un aumento de tamaño de los nódulos linfáticos mediastínicos o un *aneurisma del arco de la aorta*. En este último caso, el nervio puede ser distendido por la dilatación del arco de la aorta.

Bloqueo del esófago

Las impresiones/constricciones producidas en el esófago por estructuras adyacentes tienen relevancia clínica debido a que el paso de sustancias es más lento en esos puntos. Las impresiones indican dónde es más probable que se alojen los cuerpos extraños deglutidos y dónde puede aparecer una estenosis, por ejemplo, tras beber accidentalmente un líquido cáustico, como la lejía.

Desgarro del conducto torácico

El conducto torácico posee una pared delgada y suele ser de color blanco mate en las personas vivas. Sin embargo, puede ser incoloro, lo que puede hacer que sea difícil de identificar. En consecuencia, es posible que pase inadvertido y sufra lesiones durante maniobras exploratorias y/o quirúrgicas en el mediastino posterior. El *desgarro del conducto torácico* por un accidente o durante una intervención pulmonar provoca el derrame de linfa hacia la cavidad torácica a un ritmo que oscila entre 75 ml y 200 ml por hora. La linfa o el quilo de los vasos quilíferos del intestino también pueden entrar en la cavidad pleural, lo que provocará un *quilotórax*. El líquido puede extraerse con una jeringa o por toracocentesis; en algunos casos, puede ser necesario ligar el conducto torácico. Entonces la linfa regresa al sistema venoso por otros conductos linfáticos que se unen al conducto torácico superiormente a la ligadura.

Variaciones del conducto torácico

Las *variaciones del conducto torácico* son frecuentes, ya que su porción superior representa el miembro original izquierdo de una pareja de vasos linfáticos embrionarios. A veces existen dos conductos torácicos durante un corto tramo.

Rutas venosas colaterales hacia el corazón

Las venas ácigos, hemiácigos y hemiácigos accesoria ofrecen sistemas alternativos de drenaje venoso de las regiones torácica, abdominal y del dorso cuando se produce una *obstrucción de la vena cava inferior*. En algunas personas, una vena ácigos accesoria discurre en paralelo con la vena ácigos en el lado derecho. Otras personas carecen de un sistema venoso hemiácigos. Una variación clínicamente importante, aunque infrecuente, se da cuando el sistema venoso ácigos recibe toda la sangre de la VCI, con excepción de la del hígado. En estas personas, el sistema venoso ácigos drena casi toda la sangre inferior al diafragma, excepto la del tubo digestivo. Cuando se produce una *obstrucción de la vena cava superior* mayor a la desembocadura de la vena ácigos, la sangre

puede drenar inferiormente en las venas de la pared abdominal y volver hacia el atrio derecho a través de la VCI y las venas del sistema ácigos.

Cambios en el timo relacionados con la edad

El timo es una característica destacada del mediastino superior durante la lactancia y la niñez. En algunos lactantes, el timo puede comprimir la tráquea. Desempeña un papel importante en el desarrollo y el mantenimiento del sistema inmunitario. Al llegar a la pubertad, el tamaño relativo del timo empieza a disminuir. En la edad adulta suele ser reemplazado por tejido adiposo y suele ser difícil de reconocer; sin embargo, sigue produciendo linfocitos T.

Angiografía aórtica

Para visualizar radiológicamente el arco de la aorta y las ramas que en él se originan, se introduce un catéter largo y estrecho en la aorta ascendente a través de la arteria femoral o braquial en la región inguinal o del codo, respectivamente. Bajo control fluoroscópico, el extremo del catéter se sitúa justo dentro de la abertura de una arteria coronaria; puede obtenerse una **angiografía aórtica** inyectando un contraste radiopaco en la aorta y en las aberturas de las arterias que nacen en el arco de la aorta (fig. C4-40).

Radiografías del mediastino

El corazón proyecta la mayor parte de la sombra radiopaca central en las proyecciones posteroanteriores (fig. C4-41), pero no es posible distinguir las cavidades cardíacas por separado. Es importante conocer las estructuras que forman la **silueta (sombra) cardíaca,** ya que los cambios en esta pueden indicar anomalías o trastornos funcionales (fig. C4-41 A). En las radiografías posteroanteriores (proyecciones anteroposteriores), los bordes de la silueta cardíaca son los siguientes:

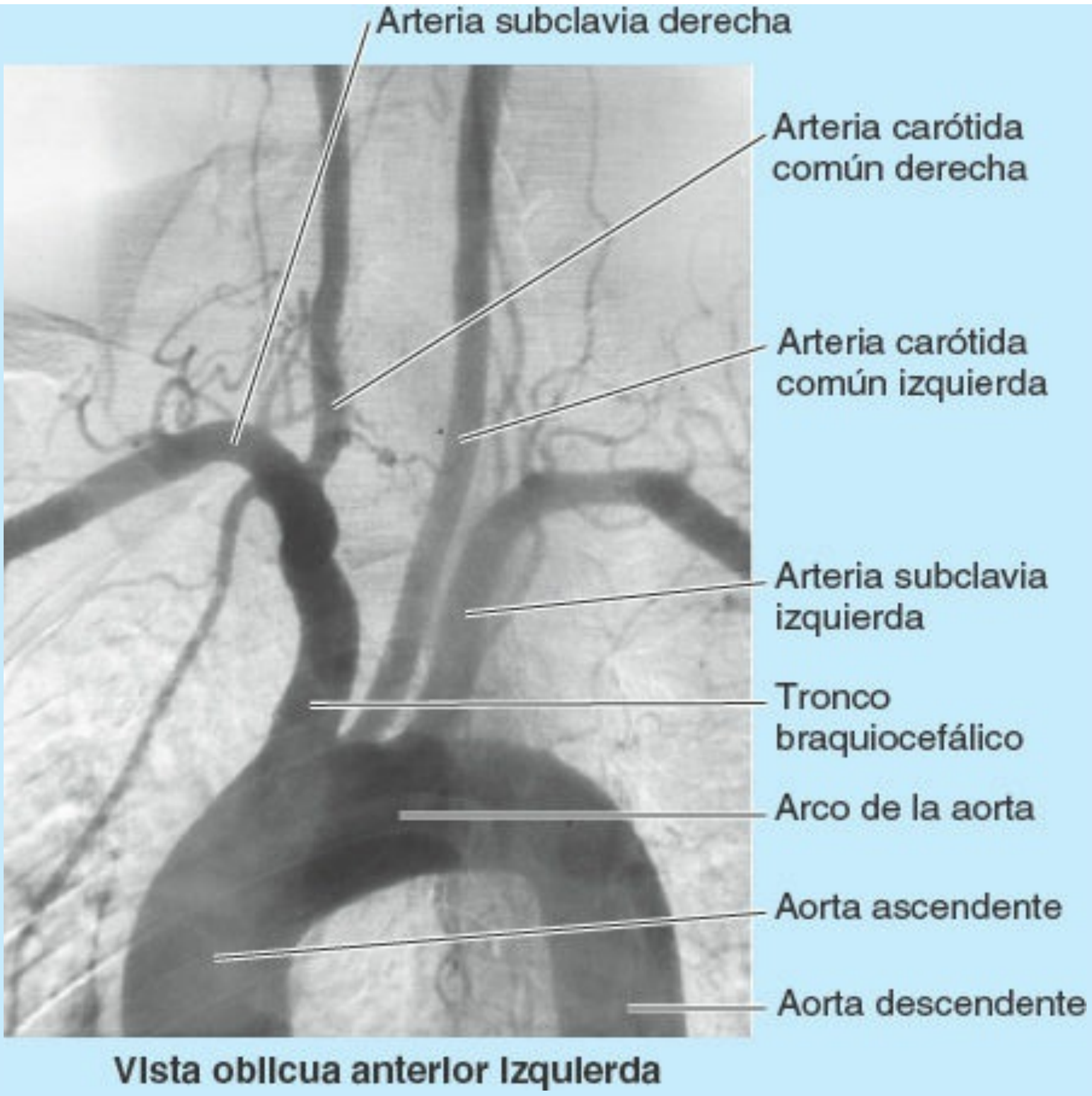

FIGURA C4-40. **Angiografía aórtica (aortografía).**

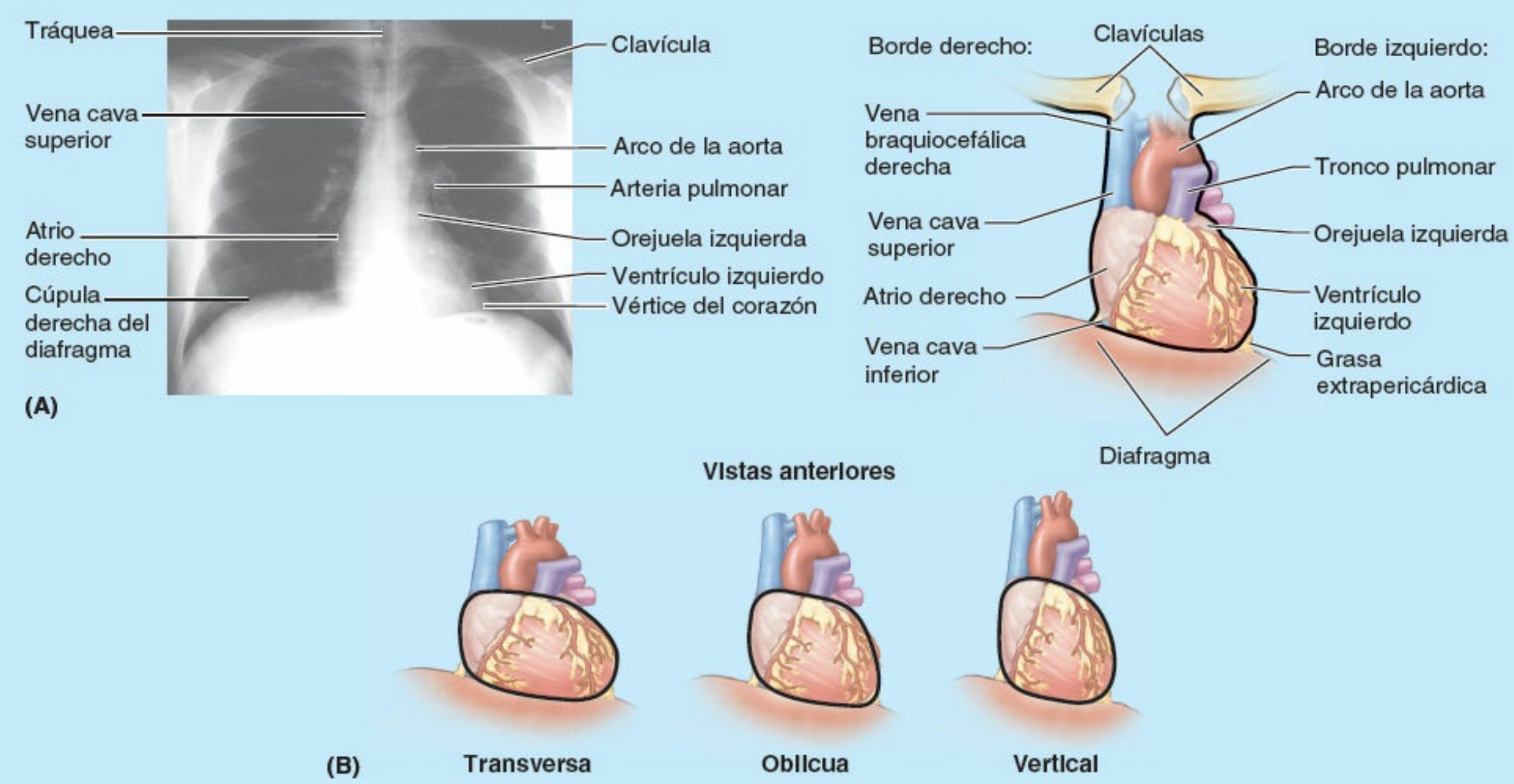

FIGURA C4-41. **Sombras cardíacas (siluetas mediastínicas). A)** Composición de los márgenes de la silueta cardíaca. **B)** Tipos frecuentes de silueta cardíaca.

- *Borde derecho,* vena braquiocefálica derecha, VCS, atrio derecho y VCI.
- *Borde izquierdo,* porción terminal del arco de la aorta, tronco pulmonar, atrio y ventrículo izquierdos.

La parte inferior izquierda de la silueta cardíaca corresponde a la región del vértice. Cuando está presente el vértice cardíaco anatómico típico, suele ser inferior a la sombra del diafragma. Pueden producirse tres tipos de silueta cardíaca, que dependen fundamentalmente del biotipo (fig. C4-41 B):

- *Tipo transverso,* que se observa en personas obesas, embarazadas y lactantes.
- *Tipo oblicuo,* característico de la mayoría de las personas.
- *Tipo vertical,* presente en personas con tórax estrecho.

TC y RM del mediastino

La TC y la RM se utilizan habitualmente para examinar el tórax. A veces se combina la TC con una mamografía para examinar las mamas (fig. C4-42). Antes de obtener las imágenes de TC, se inyecta un medio de contraste yodado por vía intravenosa. Debido a que las células del cáncer de mama tienen una afinidad inusual por el yodo, se vuelven reconocibles. La RM suele ser mejor para detectar y delimitar lesiones de los tejidos blandos. Resulta especialmente útil para examinar las vísceras y los nódulos linfáticos del mediastino y la raíz de los pulmones, mediante imágenes tanto planares como reconstruidas (figs. C4-43 a C4-45). Los estudios de RM y TC transversales (axiales) siempre se orientan para mostrar un corte horizontal del cuerpo de un paciente en decúbito supino en la mesa de exploración, tal como lo vería el médico si se situase a los pies del paciente. Por lo tanto, la parte superior de la imagen es anterior, y el borde lateral izquierdo de la imagen representa la cara lateral derecha del cuerpo del paciente. Los datos de una TC o una RM pueden reconstruirse gráficamente en el ordenador como cortes del cuerpo transversales, sagitales, oblicuos o coronales.

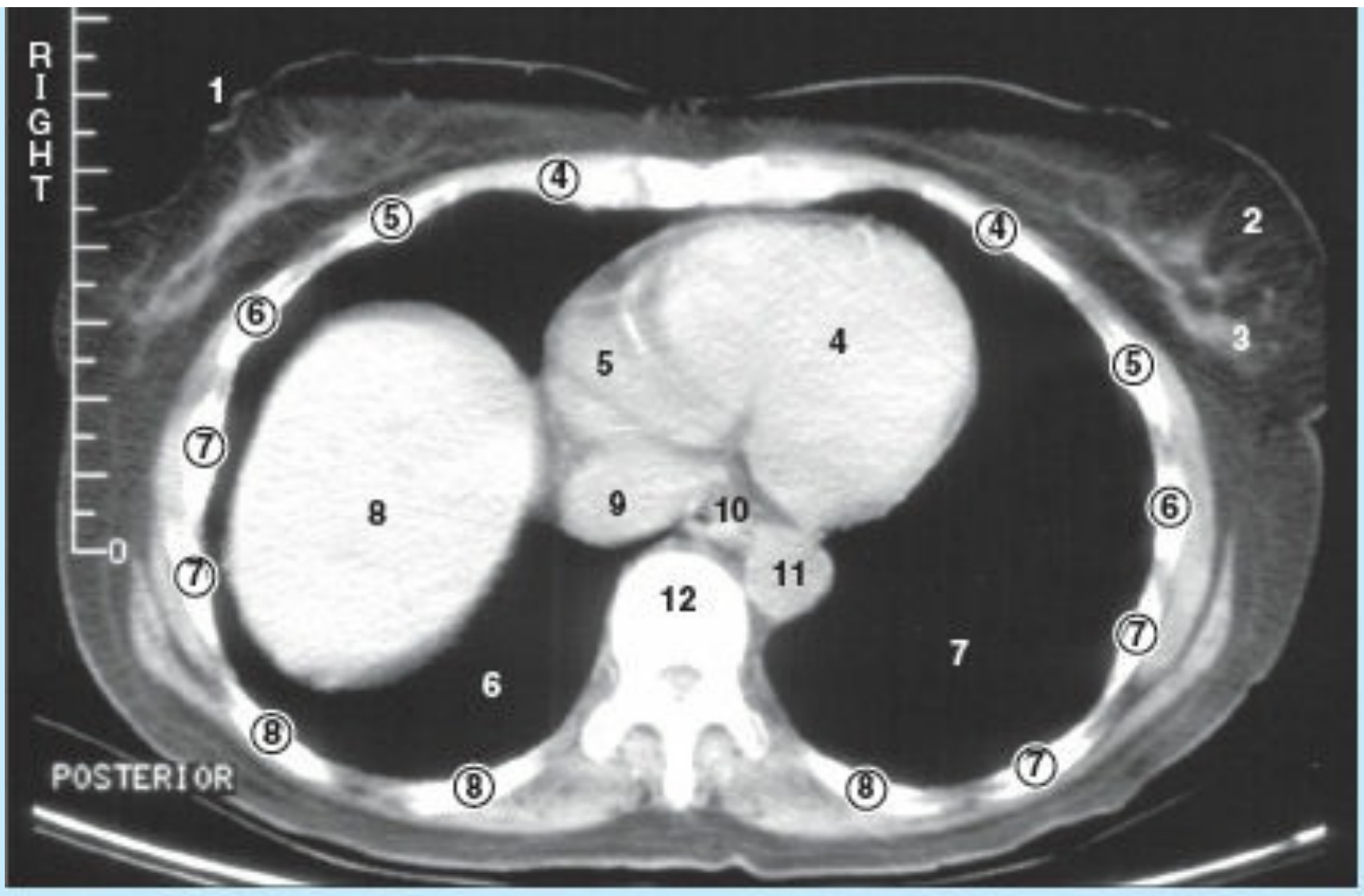

Los números del interior de los círculos indican las costillas correspondientes

1. Pezón
2. Conducto lactífero
3. Ligamentos suspensorios
4. Ventrículo izquierdo
5. Atrio derecho
6. Pulmón derecho
7. Pulmón izquierdo
8. Hígado
9. Vena cava inferior
10. Esófago
11. Aorta descendente
12. Vértebra T9

FIGURA C4-42. **Tomografía computarizada de las mamas.**

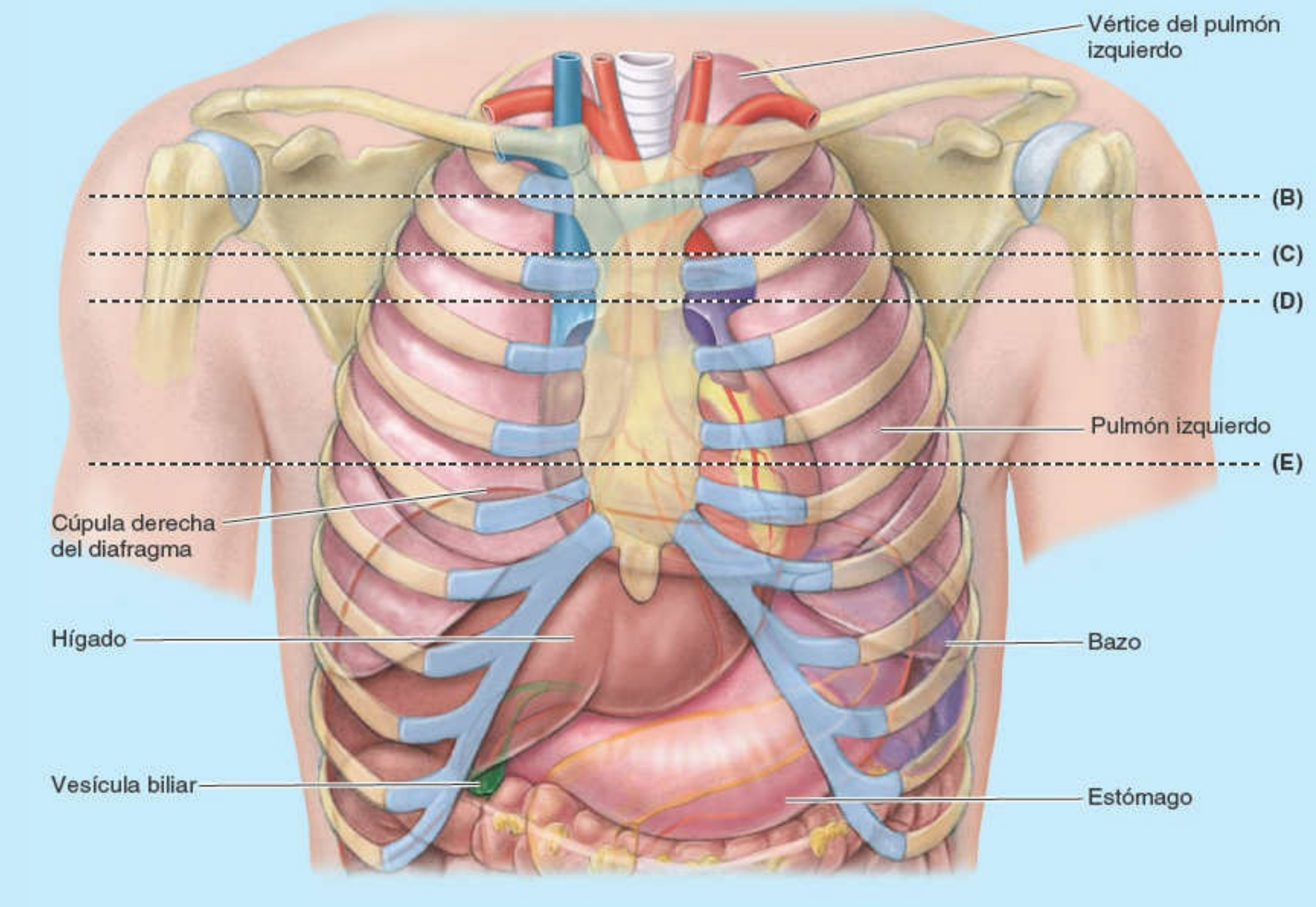

(A) Vista anterior

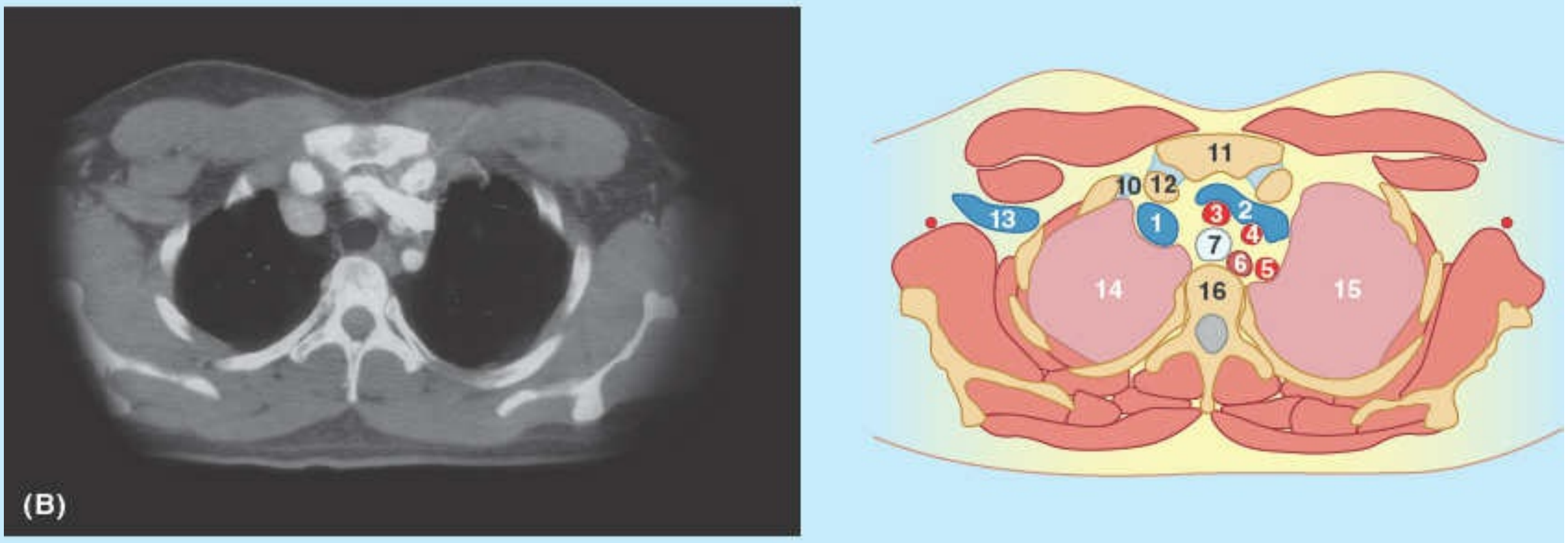

Clave de las estructuras en las TC transversales del tórax

1 Vena braquiocefálica derecha
2 Vena braquiocefálica izquierda
3 Arteria braquiocefálica
4 Arteria carótida común izquierda
5 Arteria subclavia izquierda
6 Esófago
7 Tráquea
8 Bronquio principal derecho
9 Bronquio principal izquierdo
10 Cartílago costal
11 Esternón
12 Clavícula
13 Vena axilar

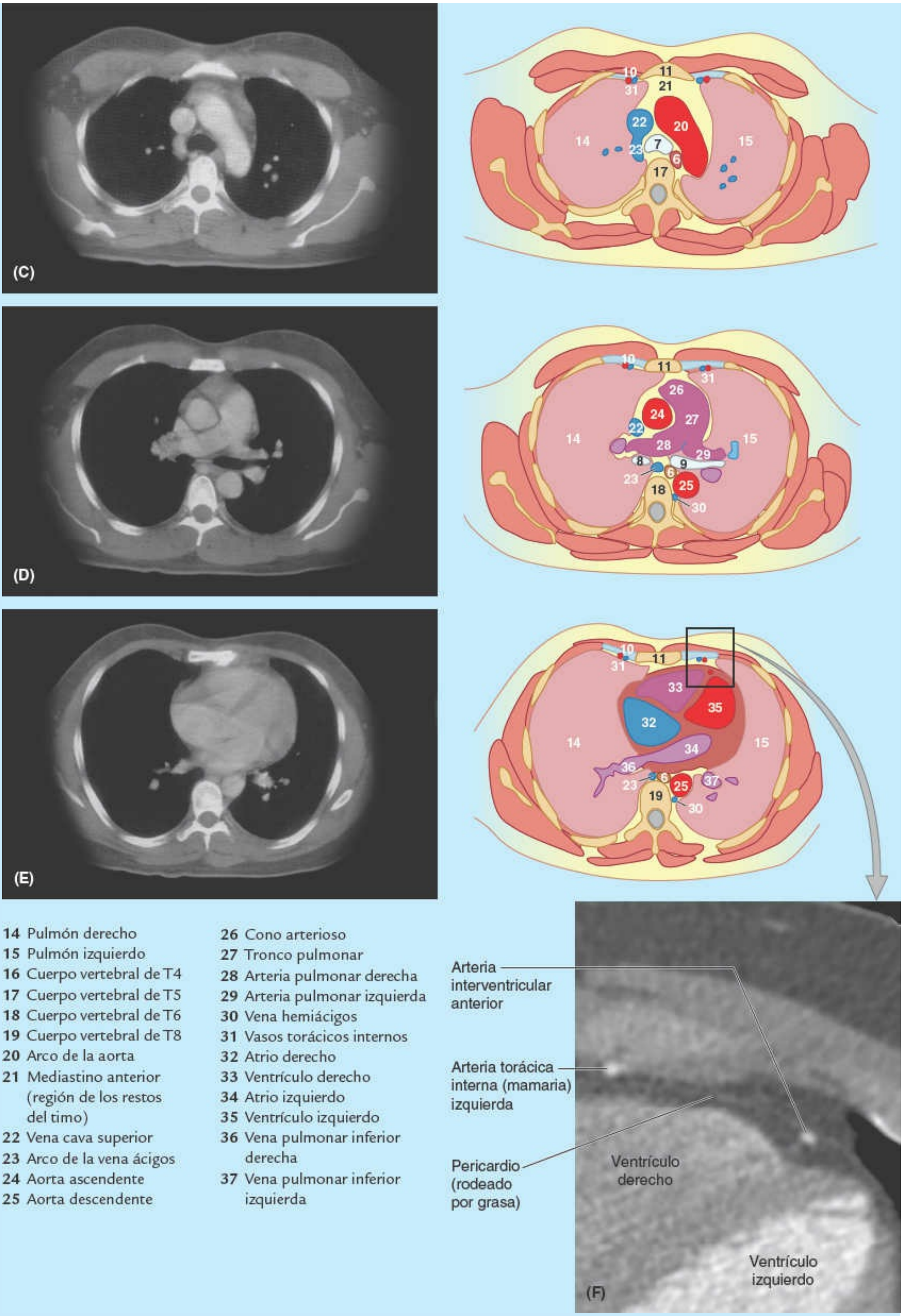

FIGURA C4-43. Tomografías computarizadas seriadas transversas del tórax. A) Se señala el nivel de cada corte *(líneas discontinuas)*. **B)** A nivel de las articulaciones esternoclaviculares, la vena braquiocefálica izquierda (2) *cruza la línea media anterior a las tres ramas del arco de la aorta* (3, 4 y 5) para unirse a la vena braquiocefálica derecha (1), formando la vena cava superior (22) a un nivel más

inferior. **C)** El arco de la aorta (20) está situado oblicuamente (más sagital que transversal) con el extremo ascendente anteriormente en la línea media y el extremo descendente posteriormente y a la izquierda de los cuerpos vertebrales (17). La VCS (22) recibe en el lado derecho el arco de la vena ácigos (23) desde su cara posterior. **D)** El tronco pulmonar (27) forma el tallo de una Y invertida, cuyos brazos están constituidos por las arterias pulmonares derecha (28) e izquierda (29). La arteria pulmonar derecha (28) pasa bajo el arco de la aorta (entre las aortas ascendente [24] y descendente [25]). **E)** Un corte a nivel del diámetro máximo del corazón muestra las cuatro cavidades (32-35) y la inclinación diagonal del tabique interventricular (entre 33 y 35): véase *recuadro*. **F)** Acercamiento del área indicada *(cuadro)* de E que muestra detalladamente el pericardio y las arterias torácica interna izquierda y arteria interventricular anterior.

Clave de las estructuras en las TC transversales del tórax

1 Vena braquiocefálica derecha
2 Vena braquiocefálica izquierda
3 Arteria braquiocefálica
4 Arteria carótida común izquierda
5 Arteria subclavia izquierda
6 Esófago
7 Tráquea
8 Bronquio principal derecho
9 Bronquio principal izquierdo
10 Cartílago costal
11 Esternón
12 Clavícula
13 Vena axilar
14 Pulmón derecho
15 Pulmón izquierdo
16 Cuerpo vertebral de T4
17 Cuerpo vertebral de T5
18 Cuerpo vertebral de T6
19 Cuerpo vertebral de T8
20 Arco de la aorta
21 Mediastino anterior (región de los restos del timo)
22 Vena cava superior
23 Arco de la vena ácigos
24 Aorta ascendente
25 Aorta descendente
26 Cono arterioso
27 Tronco pulmonar
28 Arteria pulmonar derecha
29 Arteria pulmonar izquierda
30 Vena hemiácigos
31 Vasos torácicos internos
32 Atrio derecho
33 Ventrículo derecho
34 Atrio izquierdo
35 Ventrículo izquierdo
36 Vena pulmonar inferior derecha
37 Vena pulmonar inferior izquierda

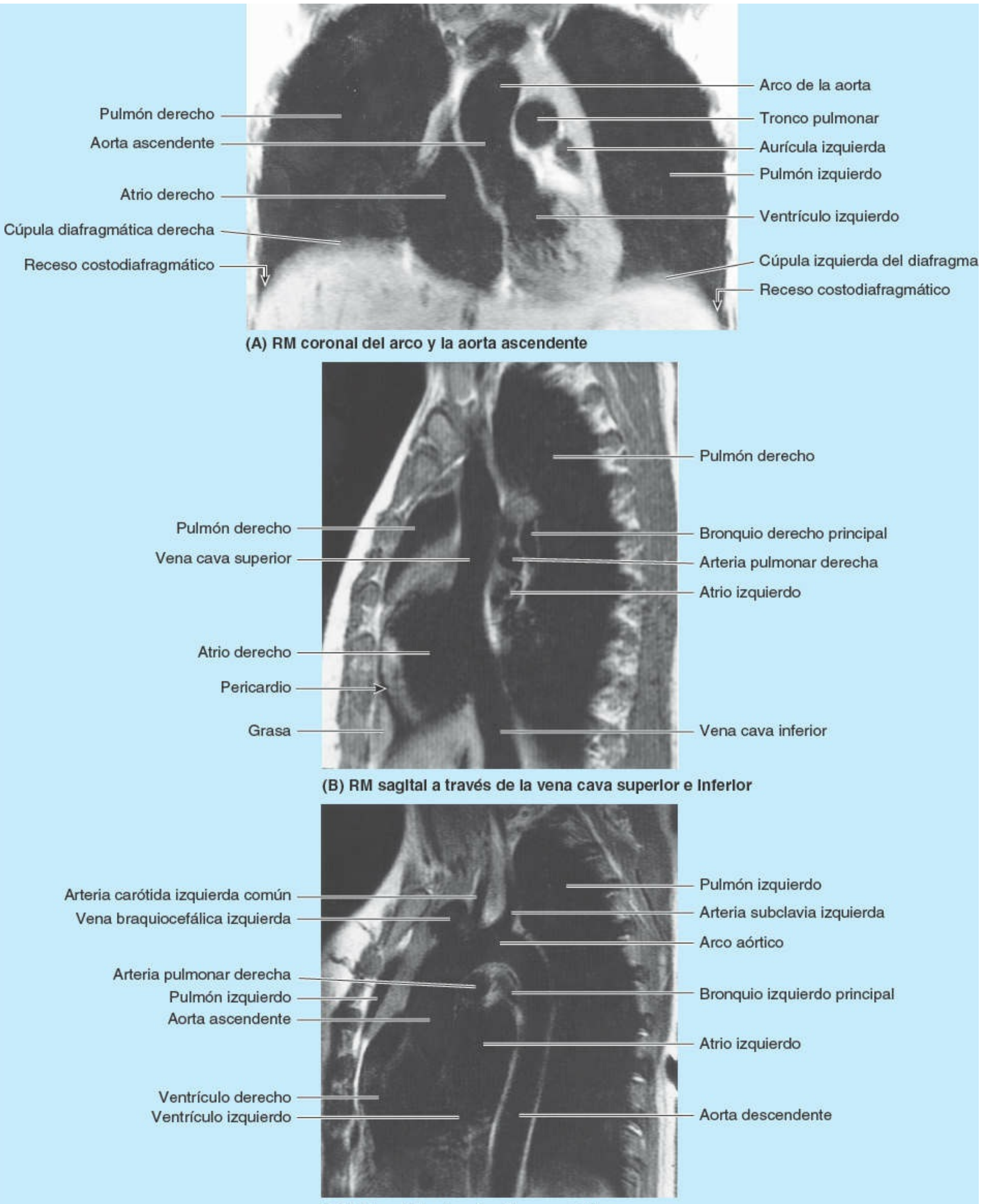

FIGURA C4-44. TC coronal y sagital del tórax. A) RM coronal a través del arco y la aorta ascendente. **B)** RM sagital a través de la vena cava superior e inferior. **C)** RM sagital a través del arco de la aorta.

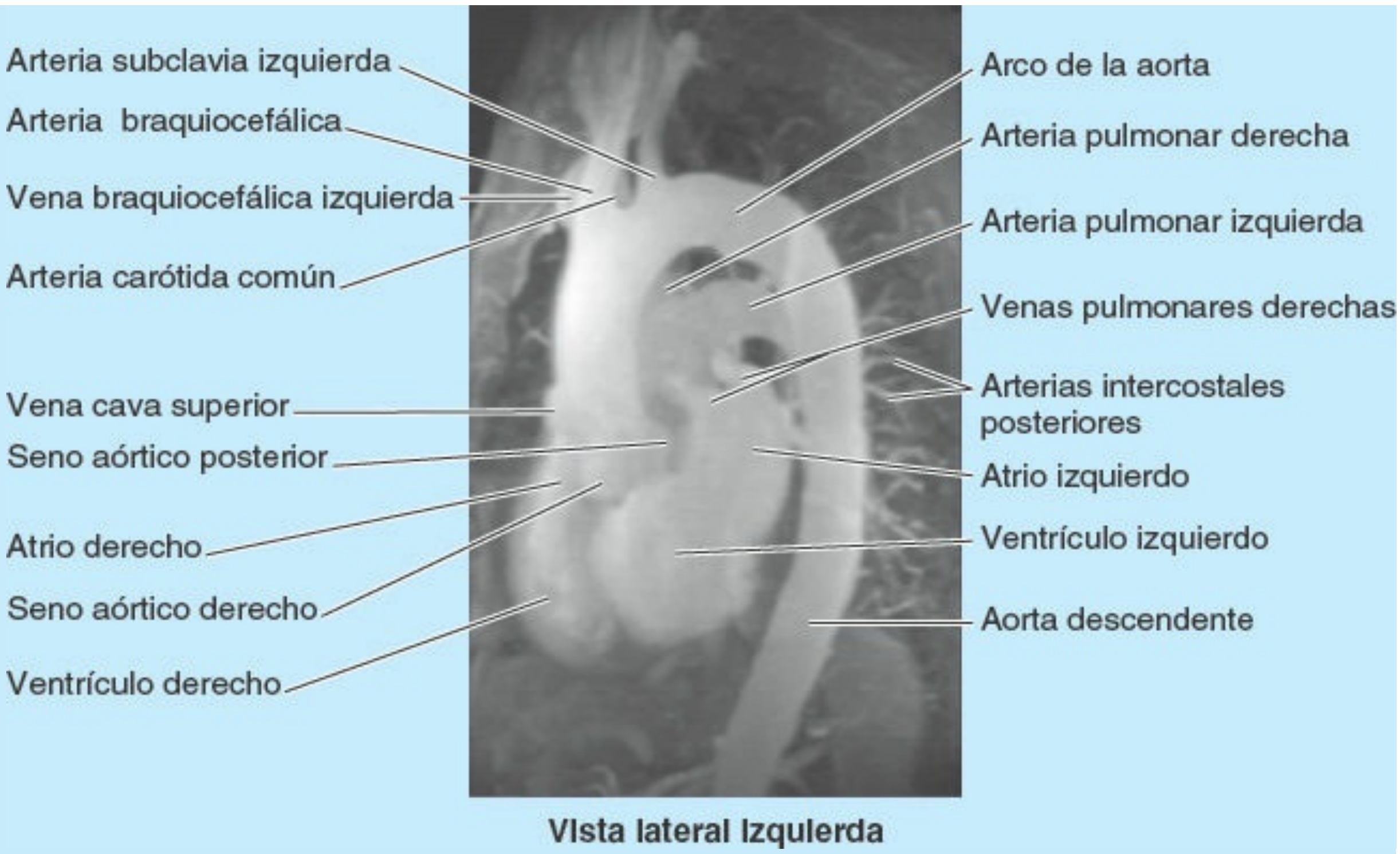

FIGURA C4-45. Angio-RM del corazón y los grandes vasos. Vista lateral (desde la izquierda y ligeramente anterior). Reconstruida a partir de datos generados y acumulados por una resonancia magnética espiral. Se ven claramente todas las cavidades del corazón y los grandes vasos.

Puntos fundamentales

MEDIASTINO SUPERIOR, POSTERIOR Y ANTERIOR; ANATOMÍA DE SUPERFICIE DE LAS VÍSCERAS TORÁCICAS

Mediastino superior. El mediastino superior se extiende entre la apertura torácica superior y el plano transverso del tórax. El único órgano que pertenece exclusivamente a esta región es el timo en el adulto. ● El resto de las estructuras del mediastino superior pasa a través de la apertura torácica superior hacia la raíz del cuello, o pasa entre el cuello y el abdomen. ● Dentro del mediastino superior, las estructuras se disponen en capas, que de anterior a posterior son: *1)* sistema linfoide (timo), *2)* sistema vascular sanguíneo (primero las venas, luego las arterias), *3)* sistema respiratorio (tráquea), *4)* tubo digestivo (esófago) y *5)* sistema vascular linfático. ● El sistema nervioso no tiene su propia capa en el mediastino superior, ya que está integrado en la capa 2 (nervios frénicos y vagos) o se sitúa entre las capas 3 y 4 (nervios laríngeos recurrentes). ● El patrón de ramificación del arco de la aorta es atípico en un 35 % de las personas.

Mediastino posterior. El mediastino posterior es un lugar de paso estrecho situado posterior al corazón y al diafragma, entre los dos pulmones. Contiene estructuras que pasan desde el tórax al abdomen o viceversa. ● Su contenido incluye el esófago y el plexo nervioso esofágico, la aorta torácica, el conducto torácico y los troncos linfáticos, los nódulos linfáticos mediastínicos posteriores, y las venas ácigos y hemiácigos. ● Las ramas de la aorta torácica se sitúan fundamentalmente en tres planos vasculares. ● El sistema venoso ácigos/hemiácigos constituye un equivalente venoso de la aorta torácica y sus ramas mediastínicas posteriores. ● La porción torácica de los troncos simpáticos y los nervios esplácnicos torácicos pueden, o no, ser considerados componentes del mediastino posterior.

Mediastino anterior. Es la división más pequeña del mediastino, entre el esternón y los músculos transversos del tórax, cuya principal relevancia es ser un plano quirúrgico, constituido sobre todo por tejido conectivo laxo, y en los niños contiene la extensión inferior del timo.

Anatomía de superficie de las vísceras torácicas. El corazón y los grandes vasos se localizan en el

centro del tórax, rodeados lateral y posteriormente por los pulmones, y están solapados anteriormente por las líneas de reflexión pleural y los bordes anteriores de los pulmones, el esternón y la parte central de la caja torácica. ● La posición de las vísceras mediastínicas depende de la posición relativa a la gravedad, de la fase respiratoria y de la constitución y la condición física de la persona. ● Las porciones apicales de las pleuras y los pulmones se sitúan posteriores a la fosa supraclavicular. ● El plano transverso del tórax se cruza con el ángulo del esternón y delimita los grandes vasos superiormente al pericardio/corazón. ● La articulación xifoesternal proporciona un indicador del centro tendinoso del diafragma.

thePoint **http://thepoint.lww.com/espanol-Moore8e**

5 Abdomen

VISIÓN GENERAL: PAREDES, CAVIDADES, REGIONES Y PLANOS

TABLA 5-1. Regiones (A), planos de referencia (B) y cuadrantes (C) del abdomen

PARED ANTEROLATERAL DEL ABDOMEN

Fascia de la pared anterolateral del abdomen

Músculos de la pared anterolateral del abdomen

TABLA 5-2. Músculos de la pared anterolateral del abdomen

Vascularización e inervación de la pared anterolateral del abdomen

TABLA 5-3. Nervios de la pared anterolateral del abdomen

TABLA 5-4. Arterias de la pared anterolateral del abdomen

CUADRO CLÍNICO: Fascias y músculos de la pared anterolateral del abdomen. Vascularización e inervación de la pared anterolateral del abdomen

Superficie interna de la pared anterolateral del abdomen

Región inguinal

TABLA 5-5. Límites del conducto inguinal

Funículo espermático, escroto y testículos

TABLA 5-6. Capas de la pared anterior del abdomen, el escroto y el funículo espermático

Anatomía de superficie de la pared anterolateral del abdomen

CUADRO CLÍNICO: Cara interna de la pared anterolateral del abdomen y región inguinal. Funículo espermático, escroto y testículos

PERITONEO Y CAVIDAD PERITONEAL

Embriología de la cavidad peritoneal

Estructuras peritoneales

Subdivisiones de la cavidad peritoneal

CUADRO CLÍNICO: Peritoneo y cavidad peritoneal

VÍSCERAS ABDOMINALES

Visión general de las vísceras abdominales y el tubo digestivo

Esófago

Estómago

TABLA 5-7. Irrigación arterial de los derivados abdominales del intestino anterior: esófago, estómago, hígado, vesícula biliar, páncreas y bazo

Intestino delgado

TABLA 5-8. Características que diferencian el yeyuno y el íleon en el individuo vivo

Intestino grueso

TABLA 5-9. Irrigación arterial del intestino

CUADRO CLÍNICO: Esófago y estómago

Bazo

Páncreas

Hígado

TABLA 5-10. Nomenclatura de los segmentos del hígado

Conductos biliares y vesícula biliar

CUADRO CLÍNICO: **Bazo y páncreas. Hígado, vías biliares y vesícula biliar**

Riñones, uréteres y glándulas suprarrenales

CUADRO CLÍNICO: **Riñones, uréteres y glándulas suprarrenales**

Resumen de la inervación de las vísceras abdominales

TABLA 5-11. Inervación autónoma de las vísceras abdominales (nervios esplácnicos)

DIAFRAGMA

Vasos y nervios del diafragma

Hiatos del diafragma

TABLA 5-12. Vasos y nervios del diafragma

Acciones del diafragma

PARED POSTERIOR DEL ABDOMEN

Fascia de la pared posterior del abdomen

Músculos de la pared posterior del abdomen

TABLA 5-13. **Músculos de la pared posterior del abdomen**

Nervios de la pared posterior del abdomen

Vasos de la pared posterior del abdomen

TABLA 5-14. Ramas de la aorta abdominal

CUADRO CLÍNICO: Diafragma. Pared posterior del abdomen

TÉCNICAS DE DIAGNÓSTICO POR LA IMAGEN DEL ABDOMEN

CLAVES DEL CUADRO CLÍNICO

Variaciones anatómicas

Procedimientos diagnósticos

Ciclo vital

Procedimientos quirúrgicos

Traumatismo

Patología

El **abdomen** es la parte del tronco situada entre el tórax y la pelvis (fig. 5-1). Se trata de un receptáculo flexible y dinámico que alberga la mayoría de los órganos del sistema digestivo y parte del sistema urogenital. La contención de los órganos abdominales y su contenido se lleva a cabo mediante paredes musculoaponeuróticas anterolateralmente, el diafragma su periormente, y los músculos de la pelvis inferiormente. Las paredes musculoaponeuróticas anterolaterales están suspendidas y sostenidas por dos anillos óseos (el borde inferior del esqueleto torácico superiormente y la cintura pélvica inferiormente), unidos por la columna vertebral lumbar semirrígida en la pared posterior del abdomen. Al interponerse entre el tórax y la pelvis, más rígidos, esta disposición permite que el abdomen envuelva y proteja su contenido a la vez que aporta la flexibilidad necesaria para la respiración, la postura y la locomoción.

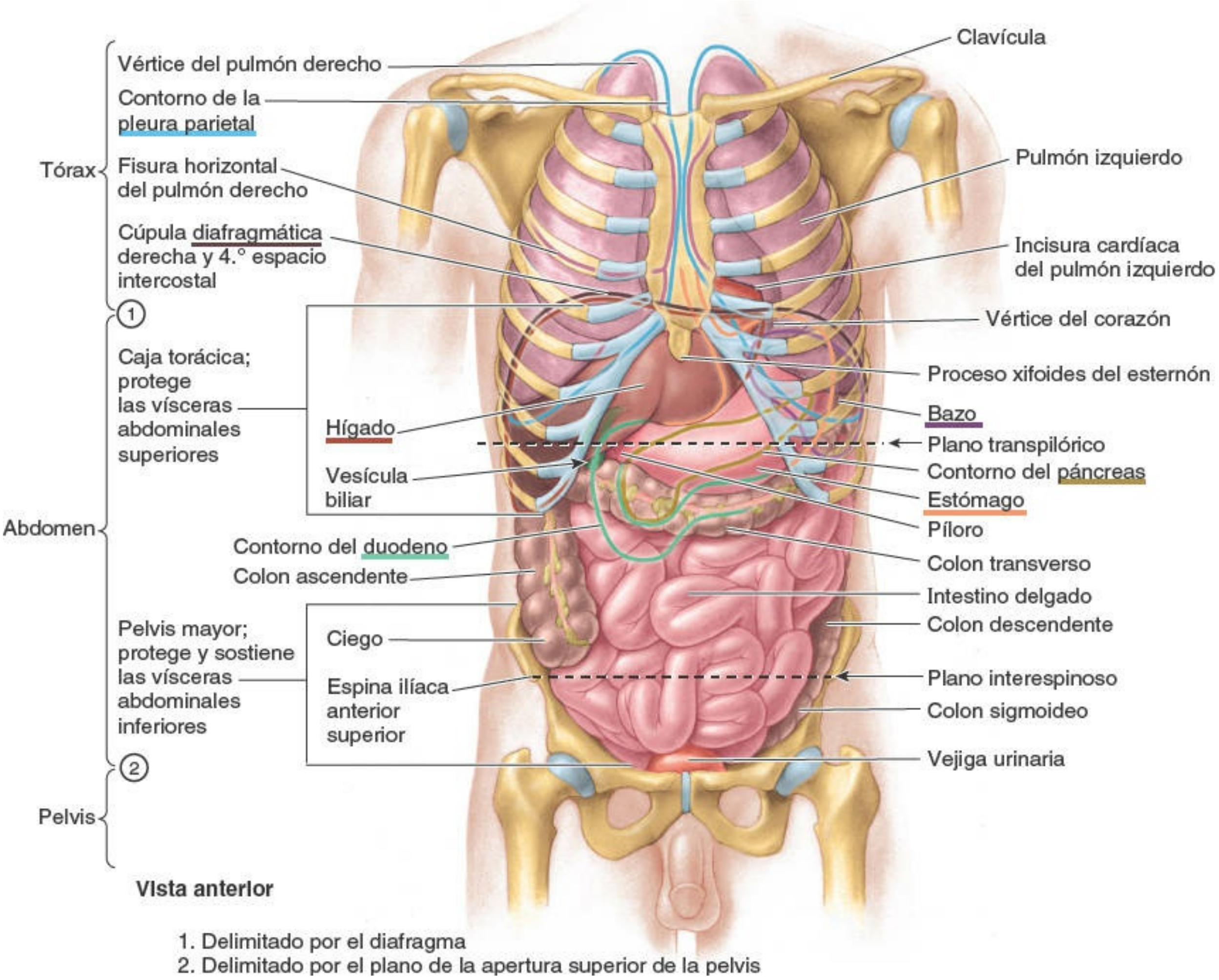

FIGURA 5-1. Vista general de las vísceras torácicas y abdominales *in situ*.

La contracción muscular voluntaria o refleja del techo, las paredes anterolaterales

y el suelo pueden aumentar la presión interna (intraabdominal) para ayudar a expulsar aire de la cavidad torácica (pulmones y bronquios) o fluidos (p. ej., orina o vómito), gases, heces o fetos de la cavidad abdominopélvica.

VISIÓN GENERAL: PAREDES, CAVIDADES, REGIONES Y PLANOS

Las **paredes abdominales** musculoaponeuróticas (dinámicas y de varias capas) no sólo se contraen, para aumentar la presión intraabdominal, sino que también se distienden considerablemente para dar cabida a las expansiones provocadas por la ingestión, el embarazo, la acumulación de grasa o las enfermedades.

La *pared anterolateral del abdomen* y varios órganos situados en la *pared posterior* están recubiertos en sus caras internas por una membrana serosa o *peritoneo* (serosa) que *se refleja* (gira abruptamente y continúa) sobre las **vísceras abdominales** (del latín, partes blandas, órganos internos), como el estómago, el intestino, el hígado y el bazo. De este modo, se forma un saco o espacio virtual revestido *(cavidad peritoneal)* entre las paredes y las vísceras, que normalmente sólo contiene líquido extracelular (parietal) en cantidad suficiente para lubricar la membrana que cubre las superficies de las estructuras que forman u ocupan la cavidad abdominal. Las vísceras pueden moverse libremente durante la digestión, y las reflexiones bilaminares del peritoneo que pasan entre las paredes y las vísceras permiten el paso de los vasos sanguíneos, los linfáticos y los nervios. También pueden encontrarse cantidades variables de grasa entre las paredes y las vísceras y el peritoneo que las recubre.

La **cavidad abdominal:**

- Forma la parte superior y de mayor tamaño de la **cavidad abdominopélvica** (fig. 5-2), una cavidad continua que se extiende entre el *diafragma torácico* y el *diafragma pélvico*.
- Carece de suelo propio, ya que se continúa con la *cavidad pélvica*. El plano de la *abertura superior de la pelvis* (estrecho superior de la pelvis) separa arbitrariamente, aunque no físicamente, las cavidades abdominal y pélvica.
- Se extiende superiormente por la *caja torácica* osteocartilaginosa hasta el 4.º espacio intercostal (v. fig. 5-1). De este modo, los órganos abdominales de localización superior (bazo, hígado, parte de los riñones y estómago) están protegidos por la caja torácica. La *pelvis mayor* (porción ensanchada de la pelvis por encima del estrecho superior de la pelvis) sostiene y protege parcialmente las vísceras abdominales más bajas (parte del íleon, ciego y colon sigmoideo).
- Es el lugar donde se encuentran la mayoría de los órganos digestivos, partes del sistema urogenital (los riñones y la mayor porción de los uréteres) y el bazo.

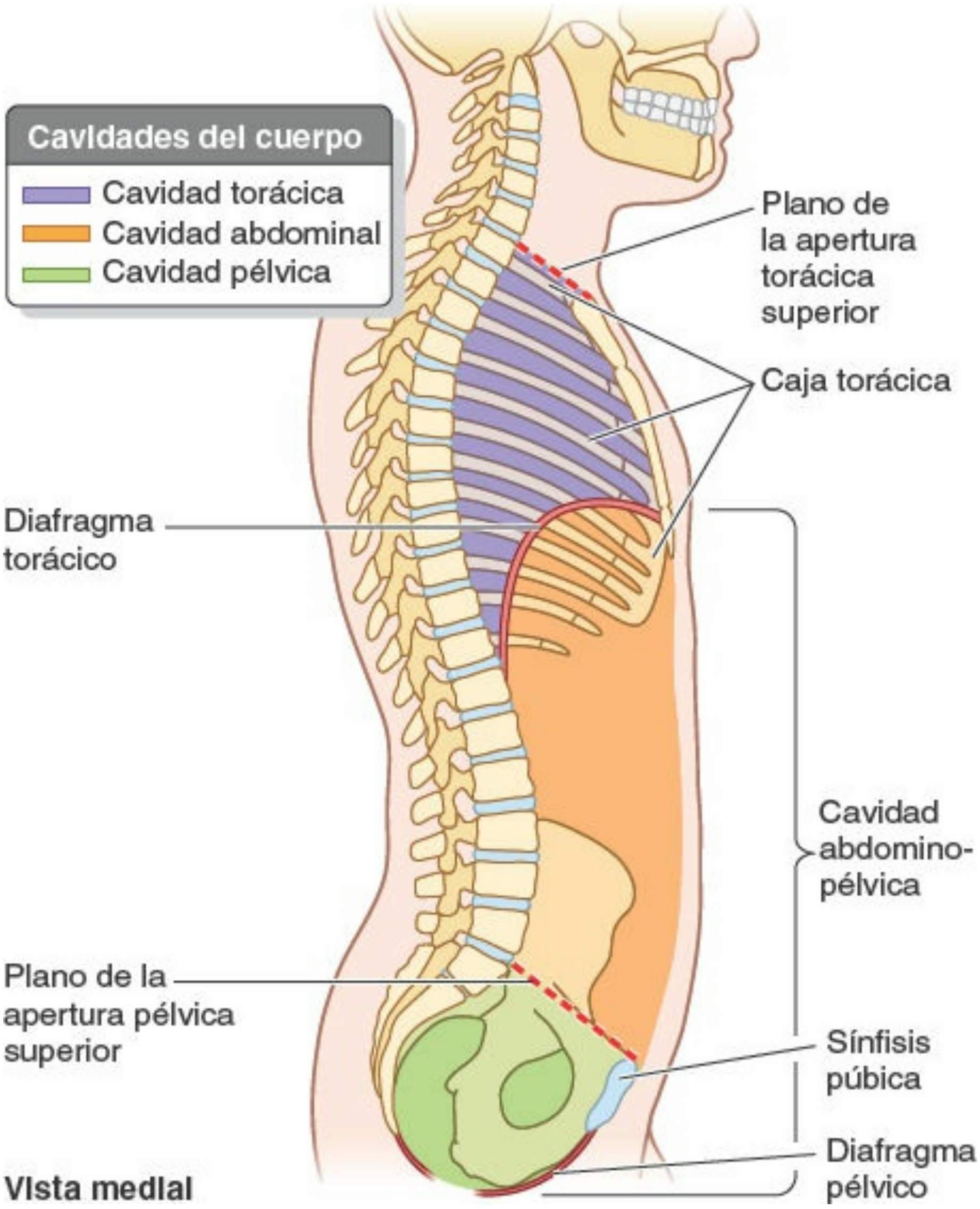

FIGURA 5-2. Cavidad abdominopélvica. Se ha seccionado el cuerpo por el plano medio, mostrando que las cavidades abdominal y pélvica son subdivisiones de la cavidad abdominopélvica continua.

Para describir la localización de los órganos, zonas dolorosas o patologías abdominales, se divide la cavidad abdominal en nueve zonas (tabla 5-1 A y B). Estas regiones están delimitadas por cuatro planos: dos planos sagitales (verticales) y dos transversales (horizontales). Los dos planos sagitales habituales son los *planos medioclaviculares,* que pasan desde el punto medio de las clavículas (aproximadamente a 9 cm de la línea media) hasta los **puntos medioinguinales,** los puntos medios de las líneas que unen la *espina ilíaca anterior superior* (EIAS) y el borde superior de los *tubérculos del pubis* a ambos lados.

Los planos transversales suelen ser el **plano subcostal,** que pasa a través del borde inferior del 10.º cartílago costal en cada lado, y el **plano intertubercular,** que pasa a través de los tubérculos ilíacos (aproximadamente a 5 cm por detrás de la EIAS de cada lado) y el cuerpo de la vértebra L5. Estos dos planos tienen la ventaja de cruzar estructuras palpables.

Algunos facultativos utilizan los planos transpilórico e interespinoso para definir nueve regiones. El **plano transpilórico,** extrapolado a medio camino entre los bordes superiores del manubrio esternal y la sínfisis púbica (típicamente, a nivel de L1),

normalmente cruza el *píloro* (la porción distal, más tubular, del estómago) cuando el paciente está en decúbito (supino o prono) (v. fig. 5-1). Como las vísceras se abomban debido al efecto de la gravedad, el píloro suele encontrarse a un nivel más bajo cuando el sujeto está de pie en posición erecta. El plano transpilórico es un punto de referencia útil debido a que también cruza muchas otras estructuras importantes: el fondo de la vesícula biliar, el cuello del páncreas, los orígenes de la arteria mesentérica superior (AMS) y la vena porta hepática, la raíz del mesocolon transverso, la flexura (unión) duodenoyeyunal y los hilios renales. El **plano interespinoso** pasa a través de las EIAS, fácilmente palpables, de ambos lados (tabla 5-1 B).

TABLA 5-1. REGIONES (A), PLANOS DE REFERENCIA (B) Y CUADRANTES (C) DEL ABDOMEN

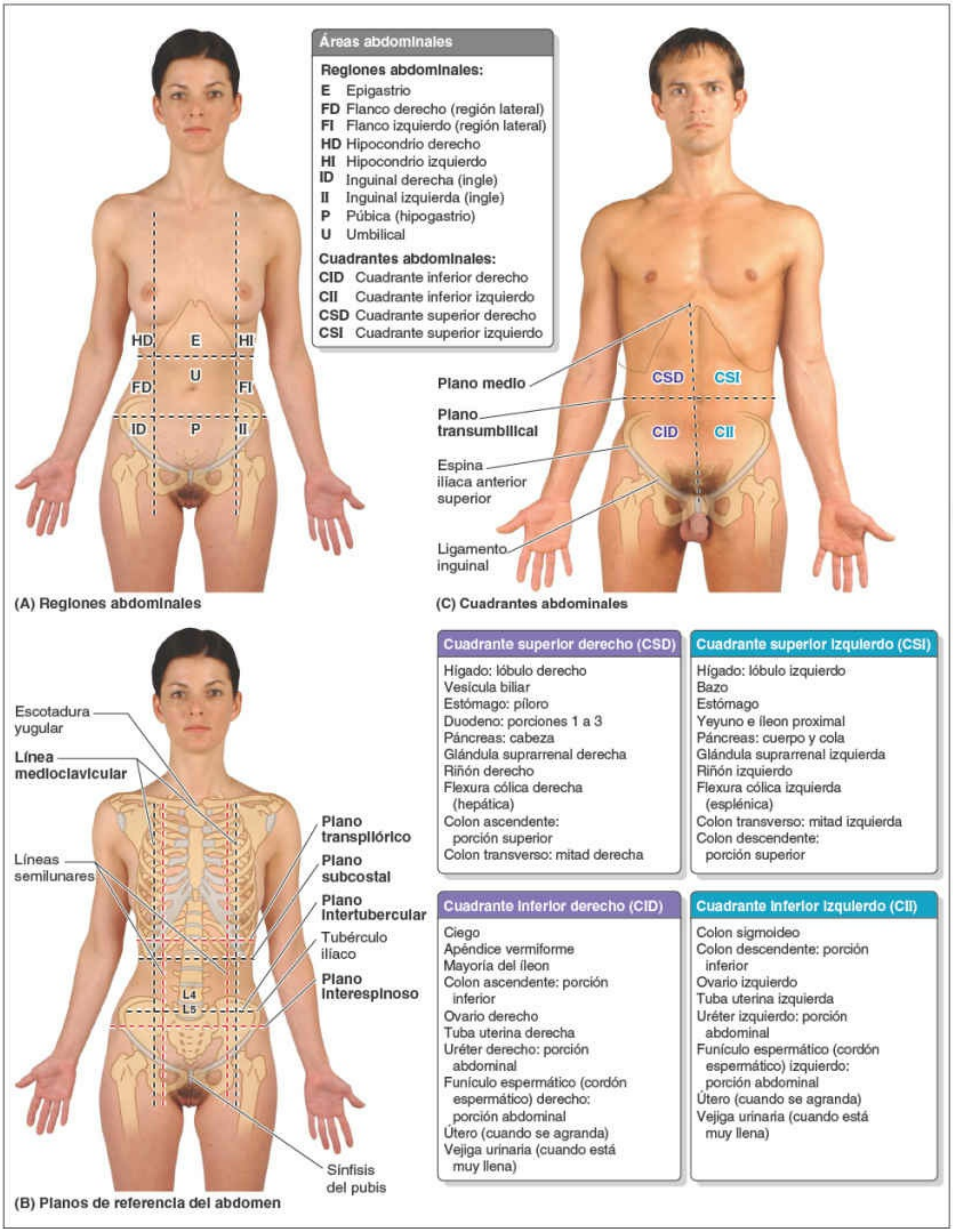

Para una descripción clínica más general, la cavidad abdominal se divide en cuatro cuadrantes (superior derecho, inferior derecho, superior izquierdo e inferior izquierdo), definidos por dos planos fácilmente localizables: *1)* el *plano transumbilical*, transversal, que pasa a través del ombligo (y el disco intervertebral entre las vértebras L3 y L4), y *2)* el *plano medio*, que pasa longitudinalmente a través del cuerpo y lo divide en dos mitades, derecha e izquierda (tabla 5-1 C).

Es importante conocer qué órganos se encuentran en cada región o cuadrante abdominal, para saber dónde auscultarlos, percutirlos y palparlos (tabla 5-1), y para registrar la localización de los hallazgos durante la exploración física.

PARED ANTEROLATERAL DEL ABDOMEN

Aunque la pared del abdomen es continua, a efectos descriptivos se subdivide en *pared anterior*, *paredes laterales derecha e izquierda*, y *pared posterior* (fig. 5-3). Se trata de una pared musculoaponeurótica, excepto en su cara posterior, que incluye la porción lumbar de la columna vertebral. El límite entre las paredes laterales y anterior es indefinido. En consecuencia, a menudo se usa el término **pared anterolateral del abdomen.** Algunas estructuras, como los músculos y los nervios cutáneos, se encuentran tanto en la pared anterior como en las paredes laterales. La pared anterolateral del abdomen se extiende desde la caja torácica hasta la pelvis.

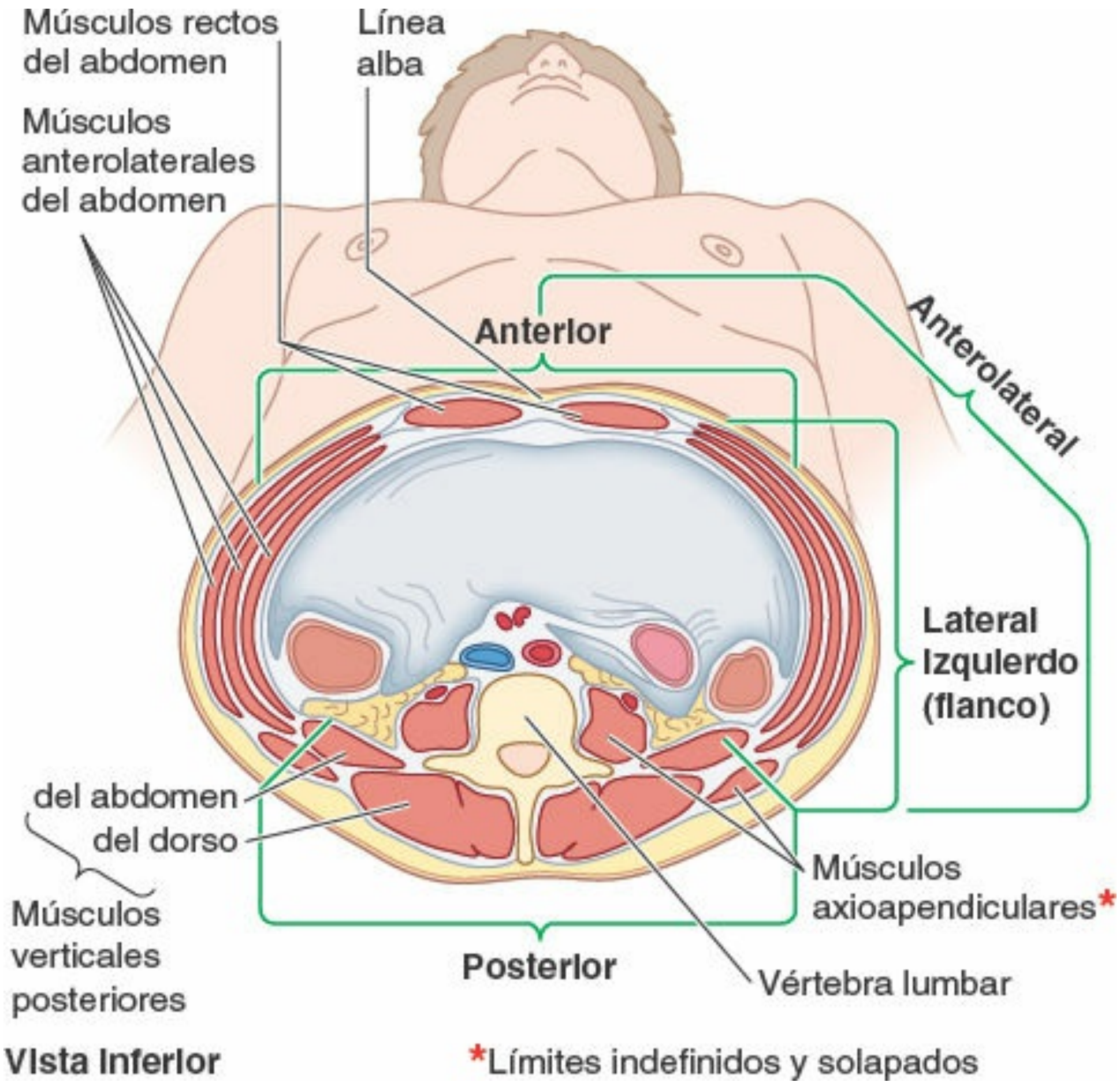

FIGURA 5-3. Subdivisiones de la pared abdominal. Corte transversal del abdomen que muestra diversos aspectos de la pared y sus componentes. *Los músculos dorsal ancho, relativamente superficial, y psoas mayor, más profundo, son músculos axioapendiculares que se insertan distalmente en los miembros superior e inferior, respectivamente.

La pared anterolateral del abdomen está limitada superiormente por los cartílagos de las costillas 7.ª a 10.ª y el proceso (apófisis) xifoides del esternón, e inferiormente por el ligamento inguinal y los bordes superiores de las caras anterolaterales de la cintura pélvica (crestas ilíacas, crestas púbicas y sínfisis púbica) (fig. 5-4 A).

La pared anterolateral del abdomen está formada por la piel, el tejido subcutáneo (fascia superficial) compuesto principalmente por grasa, los músculos y sus aponeurosis, la fascia profunda, la grasa extraperitoneal y el peritoneo parietal (fig. 5-4 B). La piel se une laxamente al tejido subcutáneo, excepto en el ombligo, donde se adhiere con firmeza. La mayor parte de la pared anterolateral del abdomen incluye tres capas musculotendinosas; los haces de fibras de cada capa tienen direcciones distintas. Esta estructura trilaminar es parecida a la de los espacios intercostales del tórax.

Fascia de la pared anterolateral del abdomen

El tejido subcutáneo de la mayor parte de la pared incluye cantidades variables de grasa, y constituye uno de los principales lugares de depósito. Los varones son especialmente susceptibles a la acumulación subcutánea de grasa en la parte baja de la pared anterolateral del abdomen. En la *obesidad mórbida*, el panículo adiposo alcanza varios centímetros de grosor, y a menudo forma uno o más faldones.

Por encima del ombligo, el tejido subcutáneo es concordante con el que se encuentra en la mayoría de las regiones. Inferior al ombligo, la parte más profunda del tejido subcutáneo está reforzada por numerosas fibras elásticas y de colágeno, de forma que el tejido subcutáneo está compuesto por dos capas: una **capa superficial adiposa de la fascia de la pared anterolateral del abdomen** (fascia de Camper) y una **capa membranosa de la fascia de la pared anterolateral del abdomen** (fascia de Scarpa). La capa membranosa se continúa inferiormente en la región perineal como la capa membranosa del tejido subcutáneo del periné (fascia perineal superficial o de Colles), pero no en los muslos (fig. 5-9 B).

Las *capas superficial*, *intermedia y profunda de la fascia de revestimiento* recubren las caras externas de las tres capas musculares de la pared anterolateral del abdomen y sus *aponeurosis* (tendones planos extendidos), de los que no puede despegarse fácilmente. Estas fascias de revestimiento son extremadamente delgadas y están constituidas en gran parte por el *epimisio* (capa externa de tejido conectivo fibroso que envuelve a todos los músculos, v. cap. 1), situado en la superficie de los músculos o entre ellos. La cara interna de la pared abdominal está revestida por láminas membranosas y areolares de grosor variable: la **fascia endoabdominal.** Aunque es continua, las diferentes partes de esta fascia se denominan en función del músculo o de la aponeurosis que recubren. La porción que recubre la superficie profunda del músculo transverso del abdomen y su aponeurosis es la **fascia transversal (transversalis).** El revestimiento brillante de la cavidad abdominal, el *peritoneo parietal,* está formado por una sola capa de células epiteliales y tejido conectivo de sostén. El peritoneo parietal se localiza interno a la fascia transversal y está separado de ella por una cantidad variable de **grasa extraperitoneal.**

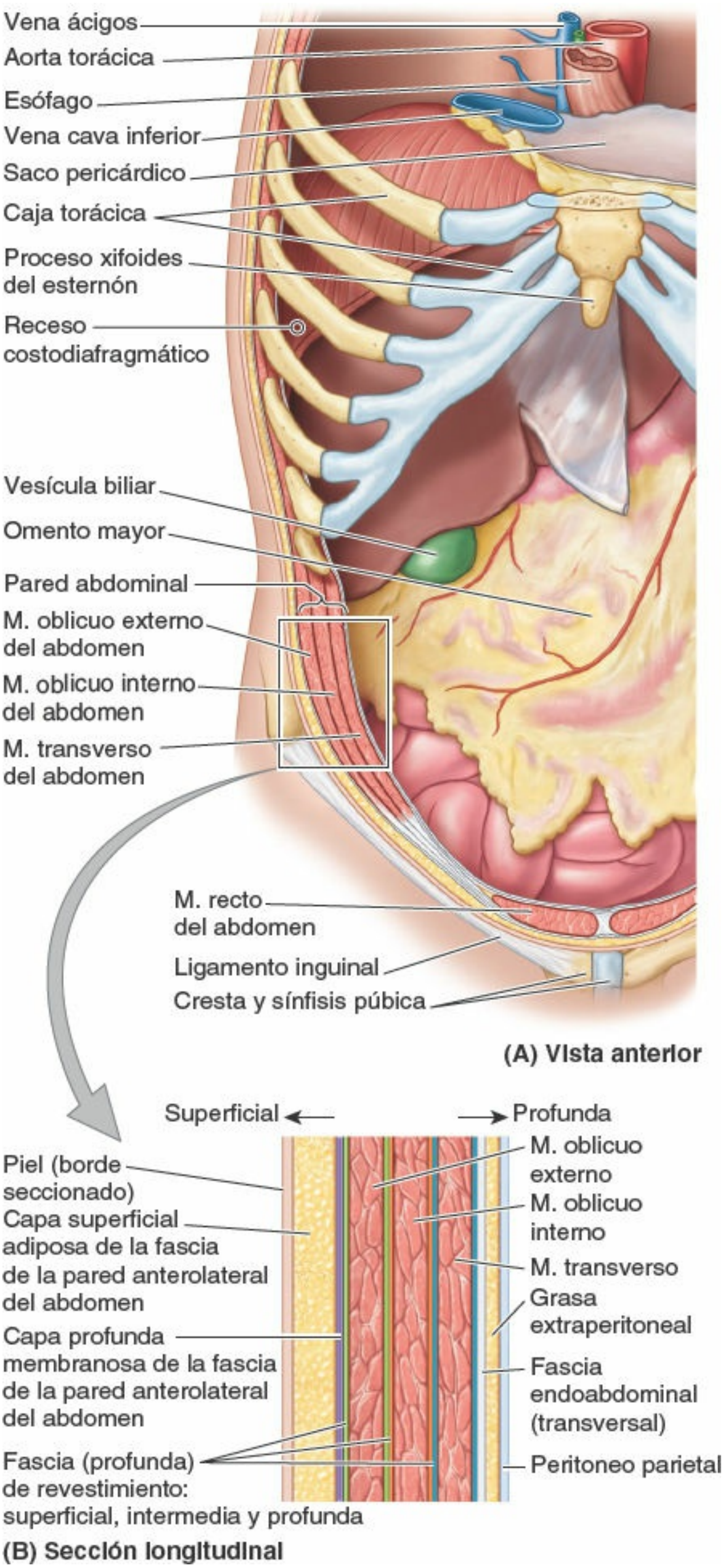

(A) Vista anterior

(B) Sección longitudinal

FIGURA 5-4. Contenido abdominal, en su posición natural, y capas de la pared anterolateral del abdomen. A) Se ha extirpado la pared anterior del abdomen y los tejidos blandos de la pared anterior del tórax. La mayor parte del intestino está cubierto, a modo de delantal, por el omento mayor, un repliegue del peritoneo que cuelga desde el estómago. **B)** Este corte muestra las capas de la pared anterolateral del abdomen, incluidos los músculos planos trilaminares.

Músculos de la pared anterolateral del abdomen

En la pared anterolateral del abdomen hay cinco músculos, emparejados bilateralmente (fig. 5-3): tres músculos planos y dos músculos verticales. En la figura 5-5 se muestran sus inserciones, y en la tabla 5-2 se citan junto a su inervación y principales acciones.

Los *tres músculos planos* son el *oblicuo externo del abdomen*, el *oblicuo interno del abdomen* y el *transverso del abdomen*. Las fibras musculares de estas tres capas musculares concéntricas tienen orientaciones distintas, de modo que las fibras de las dos capas externas se disponen diagonalmente y perpendiculares entre sí en su mayor parte, y las fibras de la capa profunda discurren transversalmente. Los tres músculos planos terminan anterior y medialmente en fuertes aponeurosis laminares (fig. 5-6 A). Entre las líneas medioclavicular (LMC) y media, las aponeurosis forman la fuerte *vaina del músculo recto del abdomen*, que envuelve al músculo recto del abdomen (fig. 5-6 B). Allí, las aponeurosis se entrelazan con las del otro lado y forman un **rafe** (del griego *rhaphe*, sutura) en la línea media, la **línea alba,** que se extiende desde el proceso xifoides hasta la sínfisis del pubis. La decusación y entrelazamiento de las fibras aponeuróticas no sólo tiene lugar entre los lados derecho e izquierdo sino también entre las capas superficial e intermedia, y entre las capas intermedia y profunda.

Los *dos músculos verticales* de la pared anterolateral del abdomen, envueltos por la vaina de los músculos rectos, son el *recto del abdomen*, grande, y el *piramidal*, pequeño.

MÚSCULO OBLICUO EXTERNO DEL ABDOMEN

El **músculo oblicuo externo del abdomen** es el mayor y más superficial de los tres músculos planos abdominales anterolaterales (fig. 5-7). En la figura 5-5 A se ilustran las inserciones del oblicuo externo, y en la tabla 5-2 se incluye junto a su inervación y sus acciones principales. A diferencia de las dos capas más profundas, el músculo oblicuo externo no se origina posteriormente desde la fascia toracolumbar; sus fibras más posteriores (la parte más gruesa del músculo) tienen un borde libre, donde se despliegan en abanico entre su origen costal y la cresta ilíaca (fig. 5-5 D y E). La parte carnosa del músculo contribuye mayoritariamente a la parte lateral de la pared abdominal. Su aponeurosis contribuye a formar la parte anterior de la pared.

Aunque las fibras más posteriores que parten de la 12.ª costilla discurren casi verticales hasta la cresta ilíaca, las fibras más anteriores se abren en abanico, tomando una dirección cada vez más medial, de forma que la mayoría de las fibras musculares se orienta inferomedialmente —en la misma dirección que señalan los dedos cuando se meten las manos en los bolsillos laterales— y las fibras más anteriores y superiores tienen un curso casi horizontal. Las fibras musculares se vuelven aponeuróticas aproximadamente en la LMC medialmente y en la **línea espinoumbilical** (línea que

va desde el ombligo hasta la EIAS) inferiormente, formando una lámina de fibras tendinosas que se decusan en la línea alba y que en su mayoría se continúan con las fibras tendinosas del oblicuo interno contralateral (fig. 5-6 A). De este modo, los músculos oblicuo externo e interno contralaterales forman en conjunto un «músculo digástrico», un músculo con dos vientres que comparten un tendón central común y trabajan como una sola unidad (v. cap. 1). Por ejemplo, el oblicuo externo derecho y el oblicuo interno izquierdo actúan juntos para flexionar y rotar el tronco de forma que el hombro derecho se orienta hacia la cadera izquierda (movimiento de torsión del tronco).

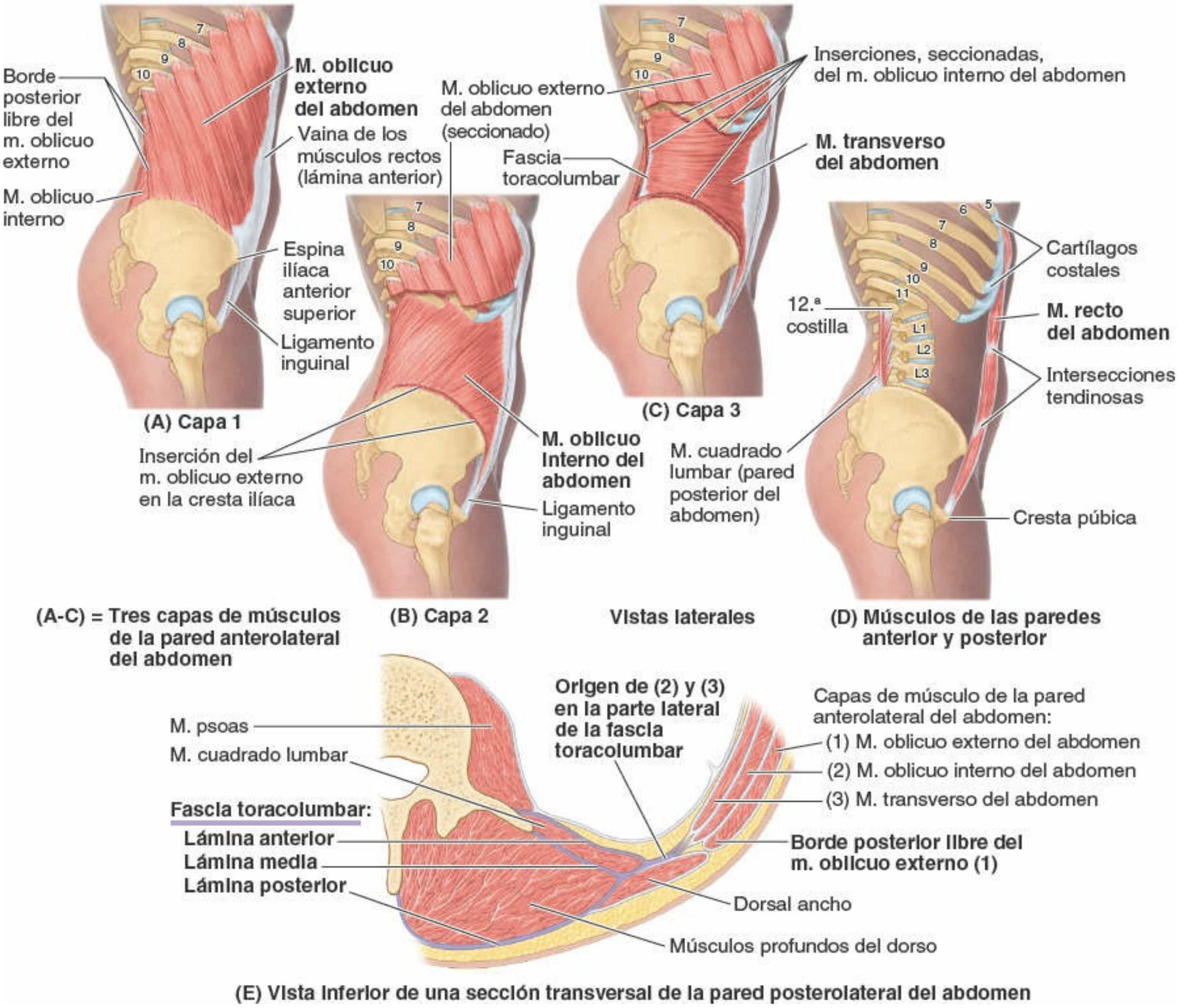

FIGURA 5-5. Músculos de la pared anterolateral del abdomen.

TABLA 5-2. MÚSCULOS DE LA PARED ANTEROLATERAL DEL ABDOMEN

Músculo	Origen	Inserción	Inervación	Acción principal[a]
Oblicuo externo del abdomen (A)	Caras externas de las costillas 5.ª-12.ª	Línea alba, tubérculo del pubis y mitad anterior de la cresta ilíaca	Nervios toracoabdominales (T7-T11) y nervio subcostal	Comprimen y sostienen las vísceras abdominales[b]; flexionan y rotan el tronco
Oblicuo interno del abdomen (B)	Fascia toracolumbar, dos tercios anteriores de la cresta ilíaca y tejido conectivo profundo al lateral del ligamento inguinal	Bordes inferiores de las costillas 10.ª-12.ª, línea alba y pecten del pubis a través de la falce inguinal (tendón conjunto)	Nervios toracoabdominales (ramos anteriores de los nervios espinales T6-T12) y primeros nervios lumbares	
Transverso del abdomen (C)	Caras internas de los cartílagos costales 7.º-12.º, fascia toracolumbar, cresta ilíaca y tejido conectivo profundo al tercio lateral del ligamento inguinal	Línea alba con aponeurosis del oblicuo interno del abdomen, cresta del pubis y pecten del pubis a través de la falce inguinal (tendón conjunto)		Comprime y sostiene las vísceras abdominales[b]
Recto del abdomen (D)	Sínfisis del pubis y cresta del pubis	Proceso xifoides y cartílagos costales 5.º-7.º	Nervios toracoabdominales (ramos anteriores de los nervios espinales T6-T12)	Flexiona el tronco (vértebras lumbares) y comprime las vísceras abdominales[b]; estabiliza y controla la inclinación de la pelvis (antilordosis)

[a] Aproximadamente, el 80 % de las personas tienen un insignificante *músculo piramidal*, que se encuentra en la vaina del músculo recto del abdomen, anterior a la parte más inferior del recto del abdomen. Se extiende desde la cresta del pubis hasta la línea alba. Este pequeño músculo tensa inferiormente la línea alba.
[b] Así, estos músculos actúan como antagonistas del diafragma para producir la espiración.

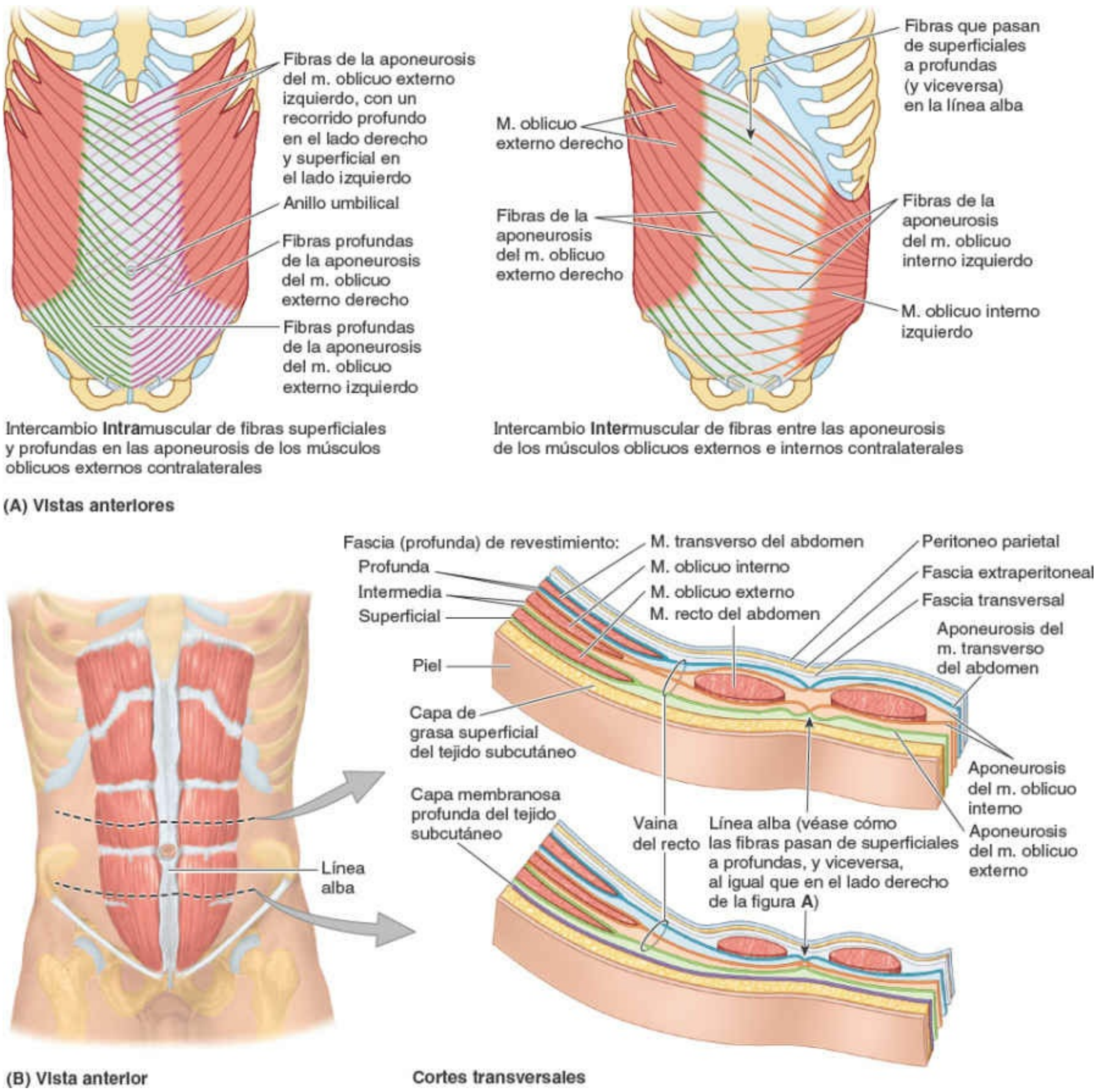

FIGURA 5-6. Estructura de la pared anterolateral del abdomen. A) Se muestran los intercambios de

fibras intramusculares e intermusculares en el seno de las aponeurosis bilaminares de los músculos oblicuos externo e interno del abdomen. **B)** Cortes transversales de la pared por encima y por debajo del ombligo, que muestran la composición de la vaina del músculo recto del abdomen.

Inferiormente, la aponeurosis del oblicuo externo se inserta en la *cresta del pubis*, medialmente al *tubérculo del pubis*. El borde inferior de la aponeurosis del oblicuo externo está engrosado y forma una banda fibrosa que se curva inferiormente, cuyo borde libre posterior se extiende entre la EIAS y el tubérculo del pubis, el *ligamento inguinal* (de Poupart) (figs. 5-7 B y 5-8).

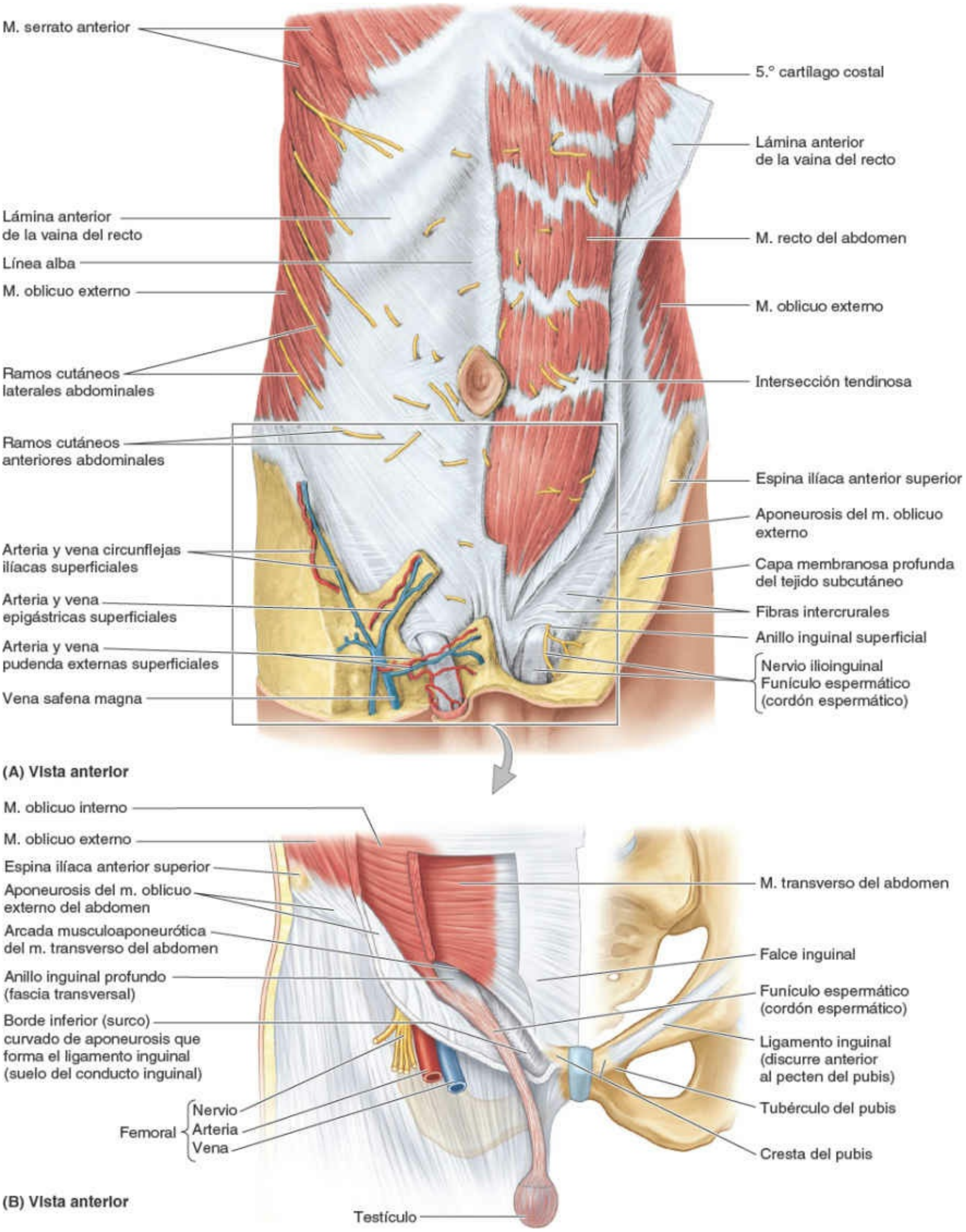

FIGURA 5-7. Pared anterolateral del abdomen. A) En esta disección superficial, la lámina anterior de la vaina del recto está reflejada en el lado izquierdo. Obsérvense los nervios cutáneos anteriores (T7-T12) perforando el músculo recto del abdomen y la lámina anterior de la vaina del recto. **B)** Se muestran los tres músculos planos del abdomen y la formación del ligamento inguinal.

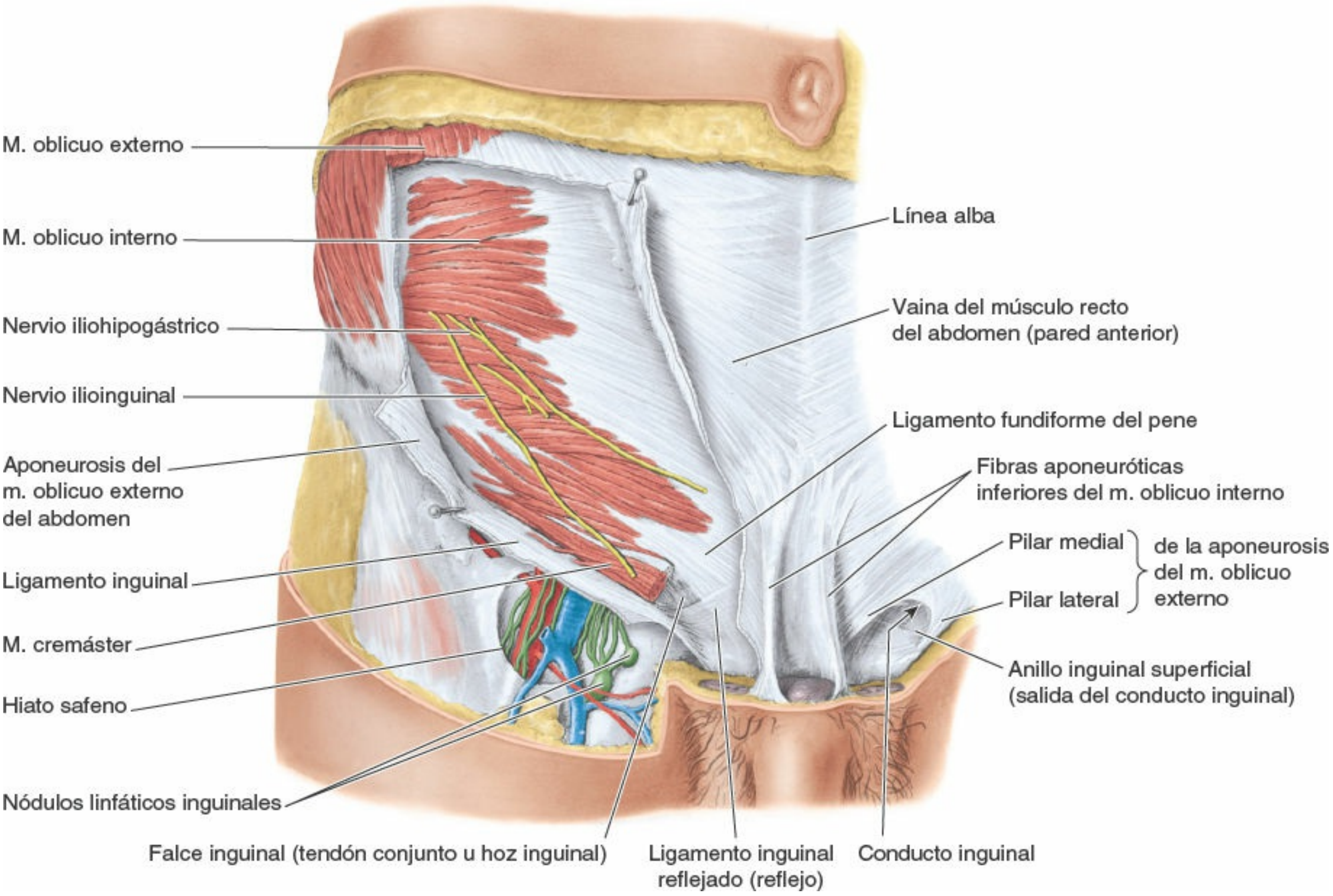

FIGURA 5-8. Pared inferior del abdomen y región inguinal de un varón. La aponeurosis del músculo oblicuo externo se ha seccionado parcialmente, y el funículo espermático se ha seccionado y extirpado del conducto inguinal.

Podemos palpar el ligamento inguinal presionando profundamente en el centro del pliegue situado entre el muslo y el tronco, y moviendo las yemas de los dedos arriba y abajo. Inferiormente, el ligamento inguinal se continúa con la fascia profunda del muslo. Por lo tanto, el ligamento inguinal no es una estructura independiente, aunque —por su utilidad como punto de referencia— a menudo se representa de ese modo. Actúa como *retináculo* (banda de sostén) para las estructuras musculares y vasculonerviosas que discurren profundos a este y entran en el muslo. Las partes inferiores de los dos músculos abdominales anterolaterales profundos se relacionan en su origen con la porción lateral del ligamento inguinal. Las complejas modificaciones e inserciones del ligamento inguinal y de las porciones inferomediales de las aponeurosis de los músculos de la pared anterolateral del abdomen se tratarán detalladamente junto a la región inguinal (más adelante en este capítulo).

MÚSCULO OBLICUO INTERNO DEL ABDOMEN

El **oblicuo interno del abdomen** es el músculo plano abdominal intermedio y consiste en una delgada lámina muscular que se abre anteromedialmente en abanico (figs. 5-5 B, 5-8 y 5-9 A).

A excepción de sus fibras más inferiores, que surgen de la mitad lateral del ligamento inguinal, las fibras de su parte carnosa discurren de forma perpendicular a las del oblicuo externo, discurriendo superomedialmente (como los dedos cuando se coloca la mano sobre el tórax). Sus fibras también se hacen aponeuróticas en la LMC y participan en la formación de la vaina del recto. Las inserciones del oblicuo interno

se ilustran en la figura 5-5 B, y en la tabla 5-2 se enumeran junto a su inervación y acciones principales.

MÚSCULO TRANSVERSO DEL ABDOMEN

Las fibras del **transverso del abdomen,** el más interno de los tres músculos abdominales planos (v. figs. 5-5 C y 5-7 B), discurren más o menos horizontalmente, excepto las más inferiores, cuya dirección es paralela a las del oblicuo interno. Su orientación transversa, circunferencial, es ideal para comprimir el contenido abdominal, aumentando la presión intraabdominal. Las fibras del músculo transverso del abdomen también finalizan en una aponeurosis, que contribuye a formar la vaina del recto (fig. 5-9). En la figura 5-5 C se muestran las inserciones del transverso del abdomen, y en la tabla 5-2 se enumeran junto a su inervación y sus acciones principales.

Entre los músculos oblicuo interno y transverso del abdomen se encuentra un *plano vasculonervioso*, que se corresponde con un plano similar en los espacios intercostales. En ambas regiones, el plano se encuentra entre las capas musculares media y profunda (fig. 5-9 A). El **plano vasculonervioso de la pared anterolateral del abdomen** contiene las arterias y los nervios para la pared anterolateral del abdomen. En la parte anterior de la pared abdominal, los vasos y nervios abandonan el plano vasculonervioso y se localizan principalmente en el tejido subcutáneo.

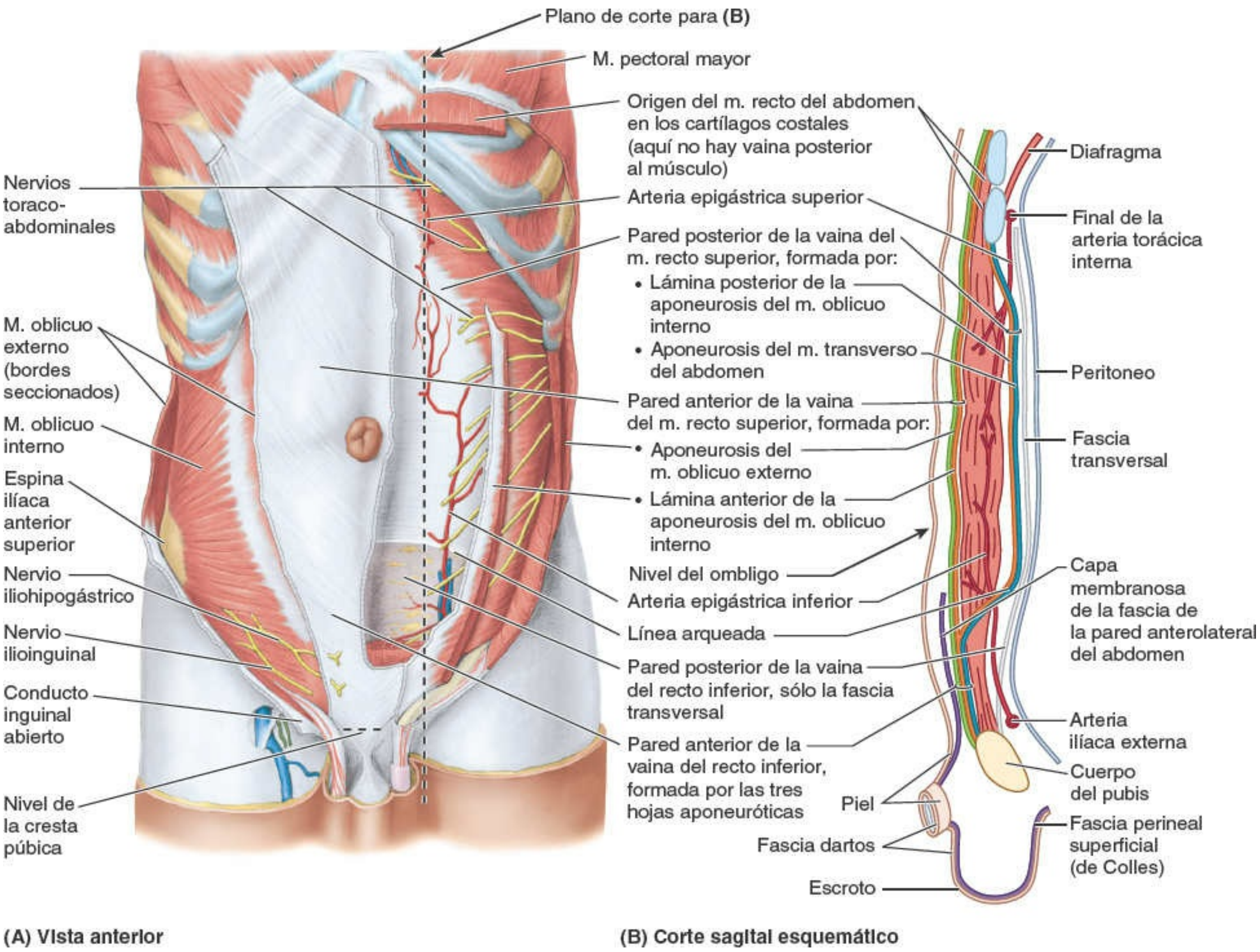

FIGURA 5-9. Formación de la vaina del recto y estructuras vasculonerviosas de la pared anterolateral del abdomen. A) En esta disección profunda se ha extirpado la porción carnosa del músculo oblicuo externo

en el lado derecho, pero se han dejado intactas su aponeurosis y la pared anterior de la vaina del músculo recto del abdomen. En el lado izquierdo se han extraído la pared anterior de la vaina y el músculo recto del abdomen para que pueda apreciarse la pared posterior de la vaina. La porción carnosa del músculo oblicuo interno se ha seccionado longitudinalmente, lateral a la vaina del músculo recto izquierdo; los bordes del corte se han retraído con el fin de mostrar los nervios toracoabdominales que discurren por el plano vasculonervioso entre los músculos oblicuo interno y transverso del abdomen. **B)** Corte sagital a través de la vaina del músculo recto de la pared anterior del abdomen.

MÚSCULO RECTO DEL ABDOMEN

El **recto del abdomen**, un músculo acintado, largo y ancho, es el principal músculo vertical de la pared anterolateral del abdomen (figs. 5-5 D, 5-6 B, 5-7 A y 5-9 B). La figura 5-5 D muestra las inserciones del recto del abdomen, y estas se enumeran, junto a su inervación y principales acciones, en la tabla 5-2. Los dos músculos rectos, separados por la línea alba, se encuentran muy próximos en su parte inferior. El recto del abdomen es tres veces más ancho en su porción superior que en la inferior; es ancho y delgado cranealmente, y estrecho y grueso caudalmente. Está encerrado en su mayor parte en la vaina del músculo recto del abdomen. El recto del abdomen está fijado transversalmente por inserciones a la lámina anterior de la vaina del recto en tres o más **intersecciones tendinosas** (bandas fibrosas transversas, v. figs. 5-5 D y 5-7 A). Cuando el músculo se pone en tensión en personas musculosas, las áreas entre las intersecciones tendinosas sobresalen. Las intersecciones, señaladas por surcos de la piel entre las protuberancias, se encuentran generalmente a nivel del proceso xifoides del esternón, del ombligo, y a la mitad de la distancia entre estas dos estructuras.

PIRAMIDAL

El **piramidal** es un músculo triangular pequeño e inconstante que está ausente en un 20 % de las personas. Se sitúa anterior a la porción inferior del recto del abdomen y se inserta en la cara anterior del pubis y en el ligamento anterior del pubis. Termina en la línea alba, especialmente engrosada en una distancia variable por encima de la sínfisis del pubis. El piramidal tensa la línea alba. Cuando el músculo está presente, los cirujanos utilizan la inserción del piramidal en la línea alba como punto de referencia para la incisión abdominal mediana (Skandalakis et al., 2009).

VAINA DEL RECTO, LÍNEA ALBA Y ANILLO UMBILICAL

La **vaina del recto** (figs. 5-7 a 5-9) es el compartimento fibroso, fuerte e incompleto, de los músculos recto del abdomen y piramidal. En la vaina del recto también se encuentran las arterias y venas epigástricas superior e inferior, vasos linfáticos y las porciones distales de los nervios toracoabdominales (porciones abdominales de los ramos anteriores de los nervios espinales T7-T12).

La vaina del músculo recto del abdomen está formada por las aponeurosis entrelazadas y decusadas de los anterolaterales del abdomen (v. fig. 5-6 B). La aponeurosis del oblicuo externo contribuye a la pared anterior de la vaina en toda su longitud. Los dos tercios superiores de la aponeurosis del oblicuo interno se dividen en dos hojas (láminas) en el borde lateral del recto del abdomen; una lámina pasa por delante del músculo y la otra por detrás. La hoja anterior se une a la aponeurosis del oblicuo externo, formando la lámina anterior de la vaina del recto. La hoja posterior

se une a la aponeurosis del transverso abdominal, formando la lámina posterior de la vaina del recto.

Desde aproximadamente un tercio de la distancia entre el ombligo y la cresta del pubis, las aponeurosis de los tres músculos planos pasan anteriores al recto del abdomen para formar la lámina anterior de la vaina del músculo recto del abdomen, y sólo la fascia transversal, relativamente delgada, cubre posteriormente el recto del abdomen. Una **línea arqueada** (fig. 5-9) marca la transición entre la pared aponeurótica posterior de la vaina, que cubre los tres cuartos superiores del recto del abdomen, y la fascia transversal que cubre el cuarto inferior. En toda la longitud de la vaina, las fibras de sus hojas anterior y posterior se entrelazan en la línea media anterior para formar la compleja *línea alba.*

La hoja posterior de la vaina del músculo recto también está ausente por encima del arco costal debido a que el transverso del abdomen se continúa superiormente como músculo transverso del tórax, que se sitúa internamente respecto a los cartílagos costales (v. fig. 4-14), y a que el recto del abdomen se fija al arco costal. Por tanto, superior al arco costal el recto del abdomen descansa directamente sobre la pared torácica (fig. 5-9 B).

La **línea alba,** que recorre verticalmente toda la longitud de la pared anterior del abdomen y separa las vainas bilaterales de los rectos (v. fig. 5-7 A), se estrecha inferiormente al ombligo, adoptando la anchura de la sínfisis púbica, y se ensancha superiormente, con la anchura del proceso xifoides del esternón. A través de la línea alba pasan pequeños vasos y nervios para la piel. En las personas delgadas y musculosas puede observarse un surco en la piel que recubre la línea alba. En su centro, subyacente al ombligo, esta línea contiene el **anillo umbilical,** un defecto en la línea a través del cual pasan los vasos umbilicales fetales entre el cordón umbilical y la placenta. Todas las capas de la pared anterolateral del abdomen se fusionan en el ombligo. Después del nacimiento se acumula grasa en el tejido subcutáneo, la piel que rodea al anillo umbilical va levantándose y el ombligo se deprime. Esto tiene lugar entre 7 y 14 días después del nacimiento, cuando «se cae» el cordón umbilical atrófico.

FUNCIONES Y ACCIONES DE LOS MÚSCULOS ANTEROLATERALES DEL ABDOMEN

Los músculos de la pared anterolateral del abdomen:

- Forman un soporte firme y dilatable para la pared anterolateral del abdomen.
- Sostienen las vísceras abdominales y las protegen contra la mayoría de las lesiones.
- Comprimen el contenido abdominal para mantener o aumentar la presión intraabdominal, oponiéndose al diafragma (el aumento de la presión intraabdominal facilita la expulsión).
- Mueven el tronco y ayudan a mantener la postura.

La acción conjunta de los músculos oblicuos y transversos de ambos lados forma una faja muscular que ejerce una presión firme sobre las vísceras abdominales. La

participación del recto del abdomen en esta acción es escasa o nula. Al comprimir las vísceras abdominales y aumentar la presión intraabdominal, elevan el diafragma relajado para expulsar el aire durante la respiración, y de forma más forzada para la tos, el estornudo, sonarse la nariz, el eructo voluntario, el grito, etc. Cuando el diafragma se contrae durante la inspiración, la pared anterolateral del abdomen se expande a medida que se relajan sus músculos, a fin de dejar espacio a las vísceras, como el hígado, que se ven empujadas inferiormente. La acción combinada de los músculos anterolaterales también produce la fuerza necesaria para la defecación, la micción, el vómito y el parto. Al levantar objetos pesados se produce asimismo un aumento de la presión intraabdominal (y de la intratorácica), y en ocasiones la fuerza resultante provoca una hernia.

Los músculos anterolaterales del abdomen también intervienen en los movimientos del tronco a nivel de las vértebras lumbares y controlan la inclinación de la pelvis para mantener la postura en bipedestación (lordosis lumbar de reposo). Por ello, el fortalecimiento de la musculatura de la pared anterolateral del abdomen mejora la postura erecta y en sedestación. El múscu lo recto del abdomen es un potente flexor de las regiones torácica y, sobre todo, lumbar de la columna vertebral, acercando el arco costal anterior y la cresta del pubis. Los músculos abdominales oblicuos también colaboran a los movimientos del tronco, especialmente la flexión lateral de las vértebras lumbares y la rotación de la columna vertebral lumbar y torácica baja. Es probable que el transverso del abdomen no ejerza efectos apreciables sobre la columna vertebral (Standring, 2016).

Vascularización e inervación de la pared anterolateral del abdomen

DERMATOMAS DE LA PARED ANTEROLATERAL DEL ABDOMEN

El mapa de los dermatomas de la pared anterolateral del abdomen es prácticamente idéntico a la distribución de los nervios periféricos (fig. 5-10). Esto es así debido a que los ramos anteriores de los nervios espinales T7-T12, que inervan la mayor parte de la pared abdominal, no participan en la formación de plexos. Se produce una excepción a nivel de L1, donde el ramo anterior de L1 se bifurca en dos nervios periféricos. Cada dermatoma empieza posteriormente sobre el foramen (agujero) intervertebral por donde el nervio espinal abandona la columna vertebral y sigue la inclinación de las costillas rodeando el tronco. El dermatoma T10 incluye el ombligo, mientras que el dermatoma L1 incluye la región inguinal.

NERVIOS DE LA PARED ANTEROLATERAL DEL ABDOMEN

La piel y los músculos de la pared anterolateral del abdomen están inervados principalmente por los nervios siguientes (figs. 5-9 A y 5-10; tabla 5-3):

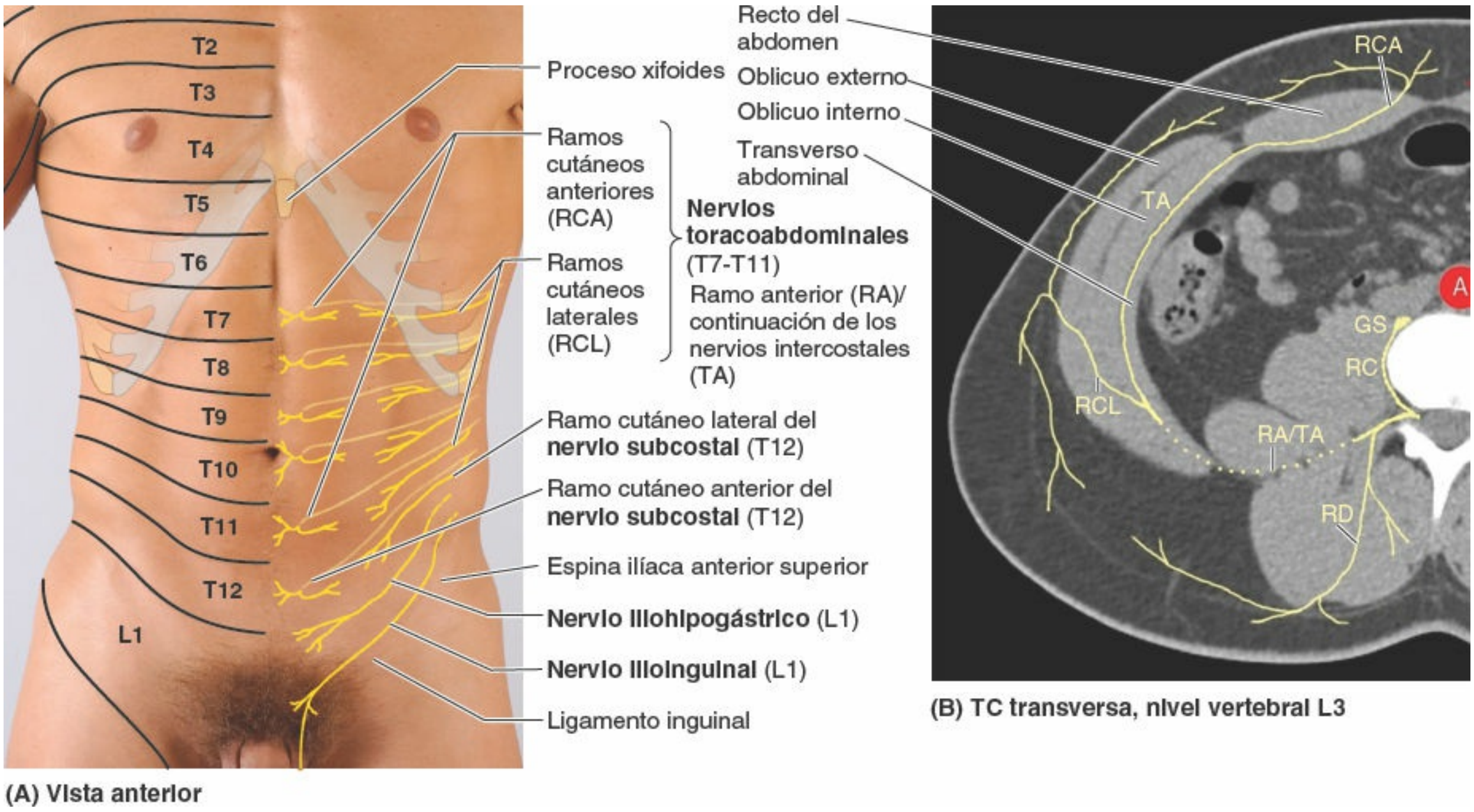

FIGURA 5-10. Inervación de la pared abdominal anterolateral. A) Dermatomas y nervios de la pared anterolateral del abdomen. **B)** Plano neurovascular (trayecto) de las ramas nerviosas lumbares. A, aorta; GS, ganglios simpáticos del tronco simpático; RC, rama comunicante; RD, rama dorsal.

TABLA 5-3. NERVIOS DE LA PARED ANTEROLATERAL DEL ABDOMEN

Nervio	Origen	Recorrido	Distribución
Toracoabdominal (T7-T11)	Continuación de los nervios intercostales inferiores (7.°-11.°) distalmente al arco costal	Discurre entre la segunda y la tercera capa de los músculos abdominales; los ramos cutáneos entran en el tejido subcutáneo como ramos cutáneos laterales de T10-T11 (en la línea axilar anterior) y como ramos cutáneos anteriores de T7-T11 (línea paraesternal)	Músculos de la pared anterolateral del abdomen y piel suprayacente
Ramos cutáneos laterales 7.°-9.°	Nervios intercostales 7.°-9.° (ramos anteriores de los nervios espinales T7-T9)	Las divisiones anteriores discurren a través del arco costal en el tejido subcutáneo	Piel de los hipocondrios derecho e izquierdo
Subcostal (ramo anterior de T12)	Nervio espinal T12	Discurre a lo largo del borde inferior de la 12.ª costilla y luego por la pared abdominal infraumbilical entre los músculos oblicuo interno y trasero del abdomen	Músculos de la pared anterolateral del abdomen (incluida la porción más inferior del oblicuo externo) y piel suprayacente superior a la cresta ilíaca e inferior al ombligo
Iliohipogástrico (L1)	Como ramo terminal superior del ramo anterior del nervio espinal L1	Atraviesa el músculo transverso del abdomen y discurre entre la segunda y la tercera capas de los músculos abdominales; los ramos perforan la aponeurosis del oblicuo externo del abdomen de la pared abdominal más inferior	Piel situada sobre la cresta ilíaca, porción superior de la región inguinal y región hipogástrica; músculos oblicuo interno y transverso del abdomen
Ilioinguinal (L1)	Como ramo terminal inferior del ramo anterior del nervio espinal L1	Pasa entre la segunda y la tercera capas de los músculos abdominales, luego atraviesa el conducto inguinal	Piel de la región inguinal más inferior, porción anterior del escroto o labio pudendo mayor, monte del pubis y cara medial adyacente del muslo; parte más inferior del oblicuo interno y transverso del abdomen

- **Nervios toracoabdominales**: son las porciones abdominales, distales, de los ramos anteriores de los seis nervios espinales torácicos inferiores (T7-T11); son la prolongación de los nervios intercostales inferiores distalmente al arco costal.
- **Ramos cutáneos laterales (torácicos):** de los nervios espinales torácicos T7-T9 o T10.
- **Nervio subcostal:** un ramo anterior grueso del nervio espinal T12.
- **Nervios iliohipogástrico** e **ilioinguinal:** ramos terminales del ramo anterior del nervio espinal L1.

Los *nervios toracoabdominales* pasan inferoanteriormente desde los espacios intercostales y recorren el espacio vasculonervioso entre los músculos oblicuo interno y transverso del abdomen, para inervar la piel y los músculos abdominales. Los *ramos cutáneos laterales* emergen de la musculatura de la pared anterolateral del abdomen para entrar en el tejido subcutáneo a lo largo de la línea axilar anterior (con divisiones anteriores y posteriores), mientras que los ramos cutáneos abdominales anteriores atraviesan la vaina del músculo recto del abdomen para entrar en el tejido subcutáneo, a poca distancia del plano medio. *Los ramos cutáneos abdominales anteriores de los nervios toracoabdominales* (fig. 5-10; tabla 5-3):

- *T7-T19* inervan la piel supraumbilical.
- *T10* inerva la piel periumbilical.
- *T11*, además de los ramos cutáneos de los nervios subcostal (T12), iliohipogástrico e ilioinguinal (L1), inervan la piel infraumbilical.

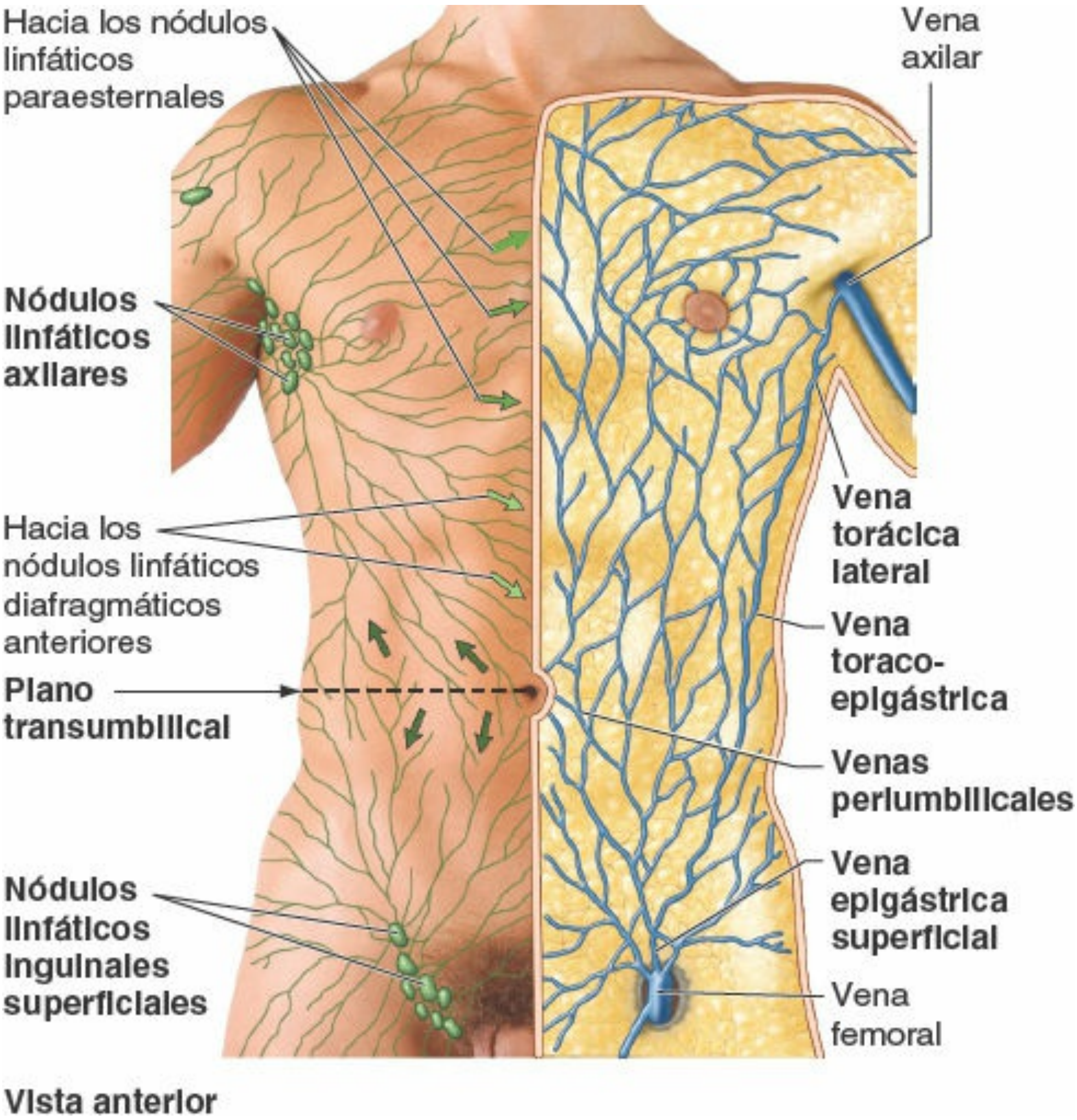

FIGURA 5-11. Linfáticos y venas superficiales de la pared anterolateral del abdomen.

Durante su recorrido a través de la pared anterolateral del abdomen, los nervios toracoabdominales, subcostal e iliohipogástrico se comunican entre sí.

VASOS DE LA PARED ANTEROLATERAL DEL ABDOMEN

La piel y el tejido subcutáneo de la pared abdominal están irrigados por un intrincado plexo venoso subcutáneo que drena superiormente en la vena torácica interna en la zona medial y en la vena torácica lateral en la zona lateral, e inferiormente en las venas epigástricas superficial e inferior, tributarias, respectivamente, de las venas femoral e ilíaca externa (fig. 5-11). Las venas cutáneas que rodean el ombligo se anastomosan con las *venas paraumbilicales,* pequeñas tributarias de la *vena porta hepática* que corren paralelas a la *vena umbilical obliterada* (ligamento redondo del hígado). Entre la *vena epigástrica superficial* (una tributaria de la vena femoral) y la *vena torácica lateral* (una tributaria de la vena axilar) puede existir —o aparecer como resultado de un flujo venoso alterado— un conducto anastomótico superficial lateral, relativamente directo: la **vena toracoepigástrica.** Las venas más profundas de la pared anterolateral del abdomen acompañan a las arterias, con las que comparten nombre. Puede estar presente, o desarrollarse, una anastomosis venosa medial, más profunda, entre la *vena epigástrica inferior* (una tributaria de la vena ilíaca externa) y las *venas epigástrica superior/ torácica interna* (tributarias de la vena subclavia). Las anastomosis superficiales y profundas pueden permitir la circulación colateral durante el bloqueo de alguna de las venas cavas.

Los principales vasos sanguíneos (arterias y venas) de la pared anterolateral del abdomen son:

- Los *epigástricos superiores* y las ramas de los *vasos musculofrénicos,* de los vasos torácicos internos.
- Los *epigástricos inferiores* y los *vasos circunflejos ilíacos profundos,* de los vasos ilíacos externos.
- Los *circunflejos ilíacos superficiales* y los *epigástricos superficiales,* de la arteria femoral y la *vena safena magna,* respectivamente.
- Los *vasos intercostales posteriores,* del 11.º espacio intercostal y las ramas anteriores de los *vasos subcostales*.

La *irrigación arterial de la pared anterolateral del abdomen* se ilustra en la figura 5-12 y se resume en la tabla 5-4. La distribución de los vasos sanguíneos abdominales profundos refleja la disposición de los músculos: los vasos de la pared anterolateral del abdomen siguen un patrón oblicuo circunferencial (similar al de los vasos intercostales; fig. 5-11), mientras que los vasos de la pared abdominal anterior central presentan una orientación más vertical.

La **arteria epigástrica superior,** continuación directa de la *arteria torácica interna,* entra en la vaina del músculo recto del abdomen superiormente, a través de su lámina posterior; irriga la parte superior del recto del abdomen y se anastomosa con la arteria epigástrica inferior, aproximadamente en la región umbilical (v. fig. 5-9; tabla 5-4).

La **arteria epigástrica inferior** se origina en la *arteria ilíaca externa* justo superior al ligamento inguinal. Discurre superiormente por la fascia transversal para entrar en la vaina del músculo recto del abdomen inferior a la línea arqueada. Entra en la porción inferior del recto del abdomen y se anastomosa con la arteria epigástrica superior (v. fig. 5-9).

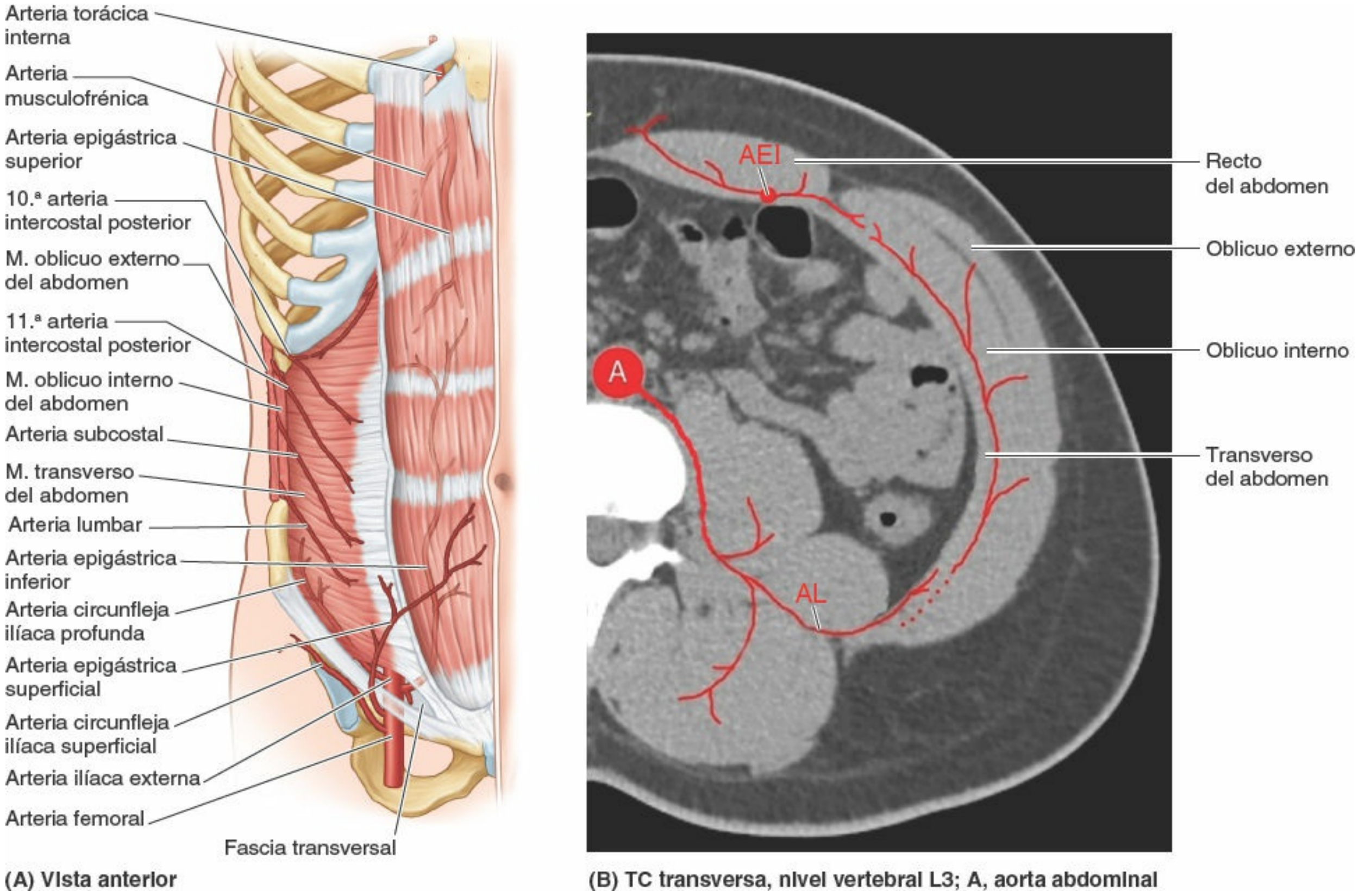

FIGURA 5-12. Arterias de la pared anterolateral del abdomen. A) Distribución de las arterias. **B)** Plano neurovascular (trayecto) de las arterias profundas de la pared abdominal. A, aorta; AEI, arteria epigástrica inferior; AL, arteria lumbar.

TABLA 5-4. ARTERIAS DE LA PARED ANTEROLATERAL DEL ABDOMEN

Arteria	Origen	Recorrido	Distribución
Musculofrénica	Arteria torácica interna	Desciende a lo largo del arco costal	Pared abdominal superficial y profunda de los hipocondrios; diafragma anterolateral
Epigástrica superior		Desciende por la vaina del músculo recto del abdomen profunda a este músculo	Recto del abdomen; pared abdominal superficial y profunda de las regiones epigástrica y umbilical superior
10.ª-11.ª intercostales posteriores	Aorta	Las arterias continúan más allá de las costillas para descender por la pared abdominal entre el oblicuo interno y el transverso del abdomen	Pared abdominal superficial y profunda del flanco (región lateral)
Subcostal			
Epigástrica inferior	Arteria ilíaca externa	Discurre superiormente y entra en la vaina del músculo recto del abdomen; discurre profunda al recto del abdomen	Recto del abdomen; pared abdominal profunda de las regiones púbica y umbilical inferior
Circunfleja ilíaca profunda		Discurre sobre la cara profunda de la pared anterior del abdomen, paralela al ligamento inguinal	Músculo ilíaco y pared abdominal profunda de la región inguinal; fosa ilíaca
Circunfleja ilíaca superficial	Arteria femoral	Discurre por el tejido subcutáneo, a lo largo del ligamento inguinal	Pared superficial de la región inguinal y parte anterior adyacente del muslo
Epigástrica superficial		Discurre por el tejido subcutáneo hacia el ombligo	Pared abdominal superficial de las regiones púbica y umbilical inferior

C U A D R O   C L Í N I C O

FASCIAS Y MÚSCULOS DE LA PARED ANTEROLATERAL DEL ABDOMEN

Importancia clínica de las fascias y de los espacios fasciales de la pared abdominal

La *liposucción* es una intervención quirúrgica para eliminar la grasa subcutánea no deseada utilizando un tubo de succión que se inserta percutáneamente y una elevada presión de vacío. Los tubos se insertan subdérmicamente mediante pequeñas incisiones en la piel. Cuando cierran las incisiones cutáneas abdominales inferiores al ombligo, los cirujanos incluyen en la sutura la capa membranosa del tejido subcutáneo, debido a su resistencia. Entre esta capa y la fascia profunda que cubre los músculos recto del abdomen y oblicuo externo del abdomen, existe un espacio virtual donde puede acumularse líquido (p. ej., orina en caso de rotura de la uretra). Aunque ninguna barrera (aparte de la fuerza de la gravedad) puede impedir que el líquido se disemine superiormente a partir de este espacio, no puede extenderse inferiormente hacia el muslo debido a que la capa membranosa del tejido subcutáneo se fusiona con la fascia profunda del muslo *(fascia lata)* a lo largo de una línea de unos 5,5 cm inferior y paralela al ligamento inguinal.

La *fascia endoabdominal* tiene una importancia especial para los cirujanos. Brinda un plano que puede abrirse, permitiendo al cirujano aproximar estructuras sobre la cara anterior de la pared posterior del abdomen o en ella (p. ej., riñones o vértebras lumbares), sin entrar en el saco peritoneal membranoso que contiene las vísceras abdominales. De este modo, se minimiza el riesgo de contaminación. Una porción anterolateral de este espacio potencial entre la fascia transversal y el peritoneo parietal (el *espacio de Bogros*) se utiliza para aplicar material protésico (p. ej., malla de Gore-Tex®) en la reparación de hernias inguinales (Skandalakis et al., 1996) (v. fig. 5-15 A y B).

Protrusión del abdomen

El abdomen prominente es normal en los lactantes y niños pequeños, ya que su tubo digestivo contiene una cantidad considerable de gas. Además, sus cavidades abdominales anterolaterales están agrandándose y sus músculos se están fortaleciendo. El hígado relativamente grande de los lactantes y niños pequeños también explica parte del abultamiento. Los músculos abdominales protegen y sostienen las vísceras más eficazmente cuando tienen un tono adecuado; así, un adulto de peso normal en buena forma física tiene un abdomen plano o escafoide (literalmente, en forma de barca; es decir, ahuecado o cóncavo) cuando se encuentra en posición de decúbito supino.

Las seis causas habituales de *protrusión del abdomen* son: alimentos, líquido, grasa, heces, flato y feto. La eversión del ombligo puede ser un signo de aumento de la presión intraabdominal, que normalmente se debe a ascitis (acumulación anómala de líquido seroso en la cavidad peritoneal) o a una masa grande (p. ej., un tumor, un feto o un órgano agrandado, como el hígado). La acumulación excesiva de grasa debida a sobrealimentación afecta casi siempre a la capa de grasa subcutánea; sin embargo, en algunos tipos de obesidad también pueden encontrarse acumulaciones excesivas de grasa extraperitoneal. Los tumores y

organomegalias (agrandamiento de un órgano como el aumento de tamaño del bazo) también producen incrementos del volumen abdominal. Cuando los músculos abdominales anteriores están subdesarrollados o se han atrofiado, a causa de la edad avanzada o la falta de ejercicio físico, no proporcionan un tono suficiente para resistir el mayor peso del abdomen protuberante sobre la pelvis anterior. La pelvis bascula anteriormente en las articulaciones coxales (el pubis desciende y el sacro se eleva), produciendo una *lordosis excesiva* de la región lumbar.

Hernias abdominales

La pared anterolateral del abdomen puede ser un lugar de presentación de *hernias abdominales*. Estas hernias se suelen producir en sitios donde alguna estructura (vasos, funículo espermático [cordón espermático], etc.) perfora la pared abdominal creando debilidad potencial.

La mayoría de las hernias se produce en las regiones inguinal, umbilical y epigástrica (v. cuadro clínico «Hernias inguinales»). Las *hernias umbilicales* son frecuentes en los recién nacidos, debido a que la pared anterolateral del abdomen es relativamente débil en el anillo umbilical, que no se ha cerrado normalmente, causando la protrusión en la región umbilical, especialmente en los lactantes con bajo peso al nacer. Estas hernias suelen ser pequeñas y se producen por un aumento de la presión intraabdominal en presencia de debilidad y del cierre incompleto de la pared anterolateral del abdomen tras la ligadura del cordón umbilical en el parto. Las *hernias umbilicales adquiridas* se presentan generalmente en mujeres y en personas obesas. Se produce una protrusión de grasa extraperitoneal, de peritoneo, o de ambos, en el saco herniario. Las líneas a lo largo de las cuales se entrelazan las fibras de las aponeurosis abdominales son también potenciales lugares de herniación (v. fig. 5-6 B). A veces hay hendiduras donde tiene lugar el intercambio de fibras, por ejemplo, en la línea media o en la transición entre la aponeurosis y la vaina de los rectos. Estos espacios pueden ser congénitos, deberse al estrés de la obesidad o del envejecimiento, o ser consecuencia de heridas quirúrgicas (p. ej., laparoscopia) o traumáticas.

La *hernia epigástrica*, una hernia en la región epigástrica a través de la línea alba, se presenta en la línea media, entre el proceso xifoides y el ombligo. Habitualmente estos sólo son lóbulos de grasa. A menudo son dolorosos, especialmente si hay compresión nerviosa. Las *hernias de Spiegel* son las que se producen a lo largo de las líneas semilunares (v. tabla 5-1 B), y tienden a aparecer en personas de más de 40 años de edad, normalmente asociadas a obesidad. El saco herniario, compuesto por peritoneo, a menudo sólo está cubierto por piel y tejido adiposo subcutáneo, pero pueden presentarse por debajo del músculo.

VASCULARIZACIÓN E INERVACIÓN DE LA PARED ANTEROLATERAL DEL ABDOMEN

Palpación de la pared anterolateral

Es importante que cuando se palpe el abdomen las manos estén calientes,

porque las manos frías hacen que se tensen los músculos abdominales anterolaterales, produciendo espasmos musculares involuntarios, lo que se conoce como *defensa*. La defensa intensa, una rigidez muscular refleja «en tabla» que no puede suprimirse voluntariamente, tiene lugar durante la palpación cuando un órgano (p. ej., el apéndice vermiforme) está inflamado; en sí misma, constituye un importante signo clínico de *abdomen agudo*. Los espasmos musculares involuntarios intentan proteger a las vísceras de la presión, que es dolorosa cuando existe una infección abdominal. La inervación compartida de la piel y de las paredes musculares explica por qué se producen estos espasmos.

La palpación de las vísceras abdominales se lleva a cabo con el paciente en decúbito supino, con las caderas y rodillas semi-flexionadas, para permitir una relajación adecuada de la pared anterolateral del abdomen. En caso contrario, la fascia profunda del muslo tira de la capa membranosa del tejido abdominal subcutáneo, tensando la pared abdominal. Algunas personas tienden a colocar las manos detrás de la cabeza cuando están en posición supina, lo que también tensa los músculos y dificulta la exploración. Colocar los miembros superiores a los lados del cuerpo y poner un cojín bajo las rodillas del paciente tiende a relajar los músculos anterolaterales del abdomen.

Reflejos abdominales superficiales

La pared abdominal es la única protección con que cuenta la mayoría de los órganos abdominales. Por ello, la pared reaccionará cuando un órgano esté enfermo o lesionado. El *reflejo abdominal superficial* se provoca colocando al sujeto en decúbito supino y con los músculos relajados, y frotando la piel rápida y horizontalmente, de lateral a medial, hacia el ombligo. Normalmente puede percibirse la contracción de los músculos abdominales; en las personas obesas es posible que no se observe este reflejo. De forma parecida, una herida en la piel del abdomen provoca la rápida contracción refleja de los músculos abdominales.

Lesiones de los nervios de la pared anterolateral

Los nervios espinales torácicos inferiores (T7-T12) y los nervios iliohipogástrico e ilioinguinal (L1) alcanzan la musculatura abdominal separadamente para proporcionar la inervación multisegmentaria de los músculos del abdomen. De este modo se distribuyen por la pared anterolateral del abdomen, donde tienen unos recorridos oblicuos, pero principalmente horizontales. Pueden lesionarse por incisiones quirúrgicas o traumatismos, a cualquier nivel de la pared anterolateral del abdomen. Las *lesiones de estos nervios* pueden provocar debilidad muscular. La causa más habitual es una cirugía. La incisión subcostal oblicua, que se utiliza en la cirugía del hígado/páncreas (en el pasado para la colecistectomía abierta), puede causar desnervación de parte de la pared abdominal si los nervios no se identifican y preservan cuidadosamente, lo que no siempre es posible. En la región inguinal, dicha debilidad puede predisponer el desarrollo de una hernia inguinal (v. cuadro clínico «Hernias inguinales»).

Incisiones quirúrgicas en el abdomen

Los cirujanos utilizan diversas *incisiones quirúrgicas en el abdomen* para tener acceso a la cavidad abdominal. Cuando es posible, las incisiones siguen las *líneas de mínima tensión* (líneas de Langer) de la piel (v. fig. 1-7 y cap. 1). Se elige la incisión que permite una exposición adecuada y, secundariamente, el mejor efecto estético posible. El lugar de la incisión depende también del tipo de operación, de la localización del órgano u órganos a los que pretende llegar el cirujano, y de los límites óseos o cartilaginosos, al tiempo que se evitan los nervios (especialmente los motores), se mantiene el aporte de sangre y se reducen al mínimo las lesiones de los músculos y fascias de la pared abdominal, y se procura asimismo que la cicatrización sea favorable. Por lo tanto, antes de efectuar una incisión, el cirujano tiene en cuenta la dirección de las fibras musculares y la localización de aponeurosis y nervios. En consecuencia, habitualmente se utilizan diversas incisiones, cada una de ellas con ventajas y limitaciones específicas.

En lugar de seccionar los músculos y causar una necrosis (muerte) irreversible de las fibras musculares, el cirujano los separa siguiendo la dirección de sus fibras y entre ellas. El recto del abdomen es una excepción y puede seccionarse, dado que sus fibras musculares entre las inserciones tendinosas son cortas, y sus nervios, que entran por la parte lateral de la vaina del músculo recto del abdomen, pueden localizarse y preservarse. En general, las incisiones se realizan en la parte de la pared anterolateral del abdomen que permite el mejor acceso al órgano deseado y la menor perturbación de la inervación de los músculos. Los músculos y las vísceras se retraen hacia el paquete vasculonervioso, y no alejándolos de este.

Si se corta un nervio motor, se paralizan las fibras musculares por él inervadas, con el consiguiente debilitamiento de la pared anterolateral del abdomen. Sin embargo, puesto que en la pared abdominal se superponen las áreas de inervación de diferentes nervios, pueden cortarse una o dos pequeñas ramas sin producir una pérdida apreciable de la inervación motora de los músculos ni una pérdida de sensibilidad cutánea.

INCISIONES LONGITUDINALES

Las *incisiones longitudinales*, como las incisiones mediana y paramedial (fig. C5-1), son de elección para las intervenciones exploradoras, ya que ofrecen una buena exposición de las vísceras abdominales y un buen acceso a ellas, y pueden ampliarse según se necesite, con mínimas complicaciones.

Las *incisiones medianas* o *en la línea media* pueden realizarse rápidamente sin seccionar músculos, vasos sanguíneos importantes ni nervios. Pueden efectuarse incisiones medianas a lo largo de cualquier parte del recorrido de la línea alba desde el proceso xifoides hasta la sínfisis del pubis. Como por la línea alba únicamente pasan vasos y nervios pequeños hacia la piel, las incisiones en la línea media cursan con un derramamiento relativamente pequeño de sangre y evitan los principales nervios; sin embargo, en algunas personas las incisiones pueden revelar una grasa abundante y ricamente vascularizada. A la inversa,

debido a su irrigación relativamente escasa, la línea alba puede sufrir necrosis y la degeneración subsiguiente tras ser seccionada si no se alinean de forma adecuada sus bordes al cerrar la herida. Las *incisiones paramediales* (laterales al plano medio) se realizan en un plano sagital y pueden extenderse desde el arco costal hasta la línea capilar púbica. Después de que la incisión pase a través de la capa anterior de la vaina de los rectos, el músculo queda liberado y se retrae lateralmente para evitar tensar y lesionar los vasos y nervios. A continuación se secciona la lámina posterior de la vaina de los rectos y el peritoneo para entrar en la cavidad peritoneal.

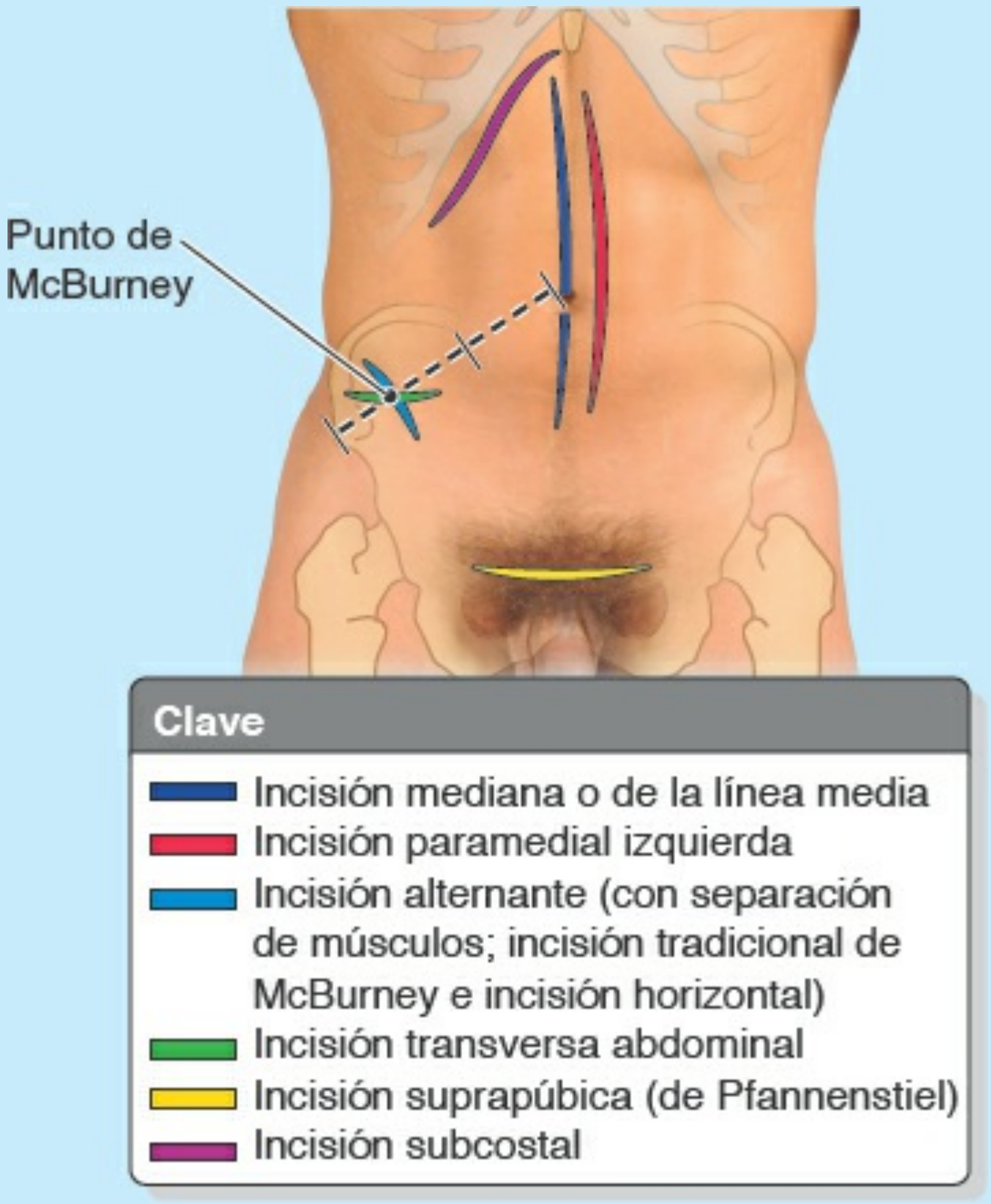

FIGURA C5-1.

INCISIONES OBLICUAS Y TRANSVERSAS

La dirección de las *incisiones oblicuas* y *transversas* se relaciona con la orientación de las fibras musculares, los tejidos duros vecinos (arco costal o cresta ilíaca o púbica) y la minimización del posible daño nervioso. En las apendicectomías se utilizan a menudo *incisiones alternantes (separando las fibras musculares)*. La *incisión de McBurney* oblicua se efectúa en el *punto de McBurney*, unos 2,5 cm superomedial a la EIAS en la *línea espinoumbilical*. Se secciona inferomedialmente la aponeurosis del oblicuo externo en la dirección de sus fibras, y se retrae. A continuación se separan las fibras musculoaponeuróticas del oblicuo interno y el transverso del abdomen en la línea de sus fibras y se retraen. Se identifica y protege el nervio iliohipogástrico, que discurre profundo al oblicuo interno. Cuando se hace con cuidado, no se secciona ninguna fibra

musculoaponeurótica; por ello, al cerrar la herida, las fibras musculares se juntan y la pared del abdomen queda tan fuerte tras la operación como lo era antes de ella. Las *incisiones suprapúbicas* (de *Pfannenstiel*, o del «bikini») se realizan en la línea capilar del pubis. Estas incisiones —horizontales con una leve convexidad— se utilizan en la mayoría de las intervenciones ginecológicas y obstétricas (p. ej., para la cesárea). Se corta y reseca superiormente la línea alba y las láminas anteriores de las vainas de los rectos; estos se retraen lateralmente o se dividen a través de sus porciones tendinosas, lo que permite volver a unirlos sin dañar las fibras musculares. Se identifican y protegen los nervios iliohipogástrico e ilioinguinal.

Las *incisiones transversas* a través de la lámina anterior de la vaina de los rectos y el recto del abdomen proporcionan un buen acceso y producen el menor daño posible a la inervación del recto del abdomen. Este músculo puede dividirse transversalmente sin provocar daños graves, ya que al volver a unir los segmentos se forma una nueva franja transversa. No se realizan incisiones transversas a través de las intersecciones tendinosas, ya que los nervios cutáneos y las ramas de los vasos epigástricos superiores atraviesan estas regiones fibrosas del músculo. Las incisiones transversas pueden ampliarse lateralmente según se necesite, para aumentar la exposición, pero no se utilizan en intervenciones exploratorias, ya que su ampliación superior e inferior es difícil, por ejemplo para colostomía o ileostomía.

Las *incisiones subcostales* proporcionan acceso a la vesícula biliar y los conductos biliares en el lado derecho, y al bazo en el izquierdo. La incisión se realiza paralela al arco costal, pero como mínimo 2,5 cm inferior a él, para evitar los nervios espinales torácicos 7.º y 8.º (v. tabla 5-3).

INCISIONES DE ALTO RIESGO

Las *incisiones de alto riesgo* son la pararrectal y la inguinal. Las *incisiones pararrectales* a lo largo del borde lateral de la vaina del recto son indeseables debido a que pueden seccionar la inervación del recto del abdomen. Las *incisiones inguinales* para reparar hernias pueden lesionar el nervio ilioinguinal.

EVENTRACIÓN O HERNIA QUIRÚRGICA

Una *eventración* o *hernia quirúrgica* es una protrusión del *omento* (pliegue del peritoneo) o de un órgano a través de una incisión o cicatriz quirúrgica. Si las capas musculares y aponeuróticas del abdomen no cicatrizan adecuadamente, puede producirse una hernia a través de este defecto.

CIRUGÍA MÍNIMAMENTE INVASIVA (ENDOSCÓPICA)

Muchos procedimientos quirúrgicos abdominopélvicos (p. ej., la extirpación de la vesícula biliar) se realizan hoy en día con la ayuda de un *endoscopio;* en lugar de las incisiones convencionales, más amplias, se hacen pequeñas perforaciones en la pared abdominal que permiten la entrada de instrumentos que se manipulan a distancia. Por consiguiente, se minimiza la posibilidad de lesión nerviosa, hernia quirúrgica y contaminación a través de la herida abierta, así como el tiempo

necesario para la cicatrización.

Inversión del flujo venoso y vías colaterales de las venas abdominales superficiales

Cuando se obstruye el flujo en la vena cava superior o inferior, las anastomosis entre las tributarias de estas venas sistémicas, como la vena toracoepigástrica, pueden proporcionar vías colaterales para sortear la obstrucción, permitiendo así que la sangre regrese al corazón (fig. C5-2).

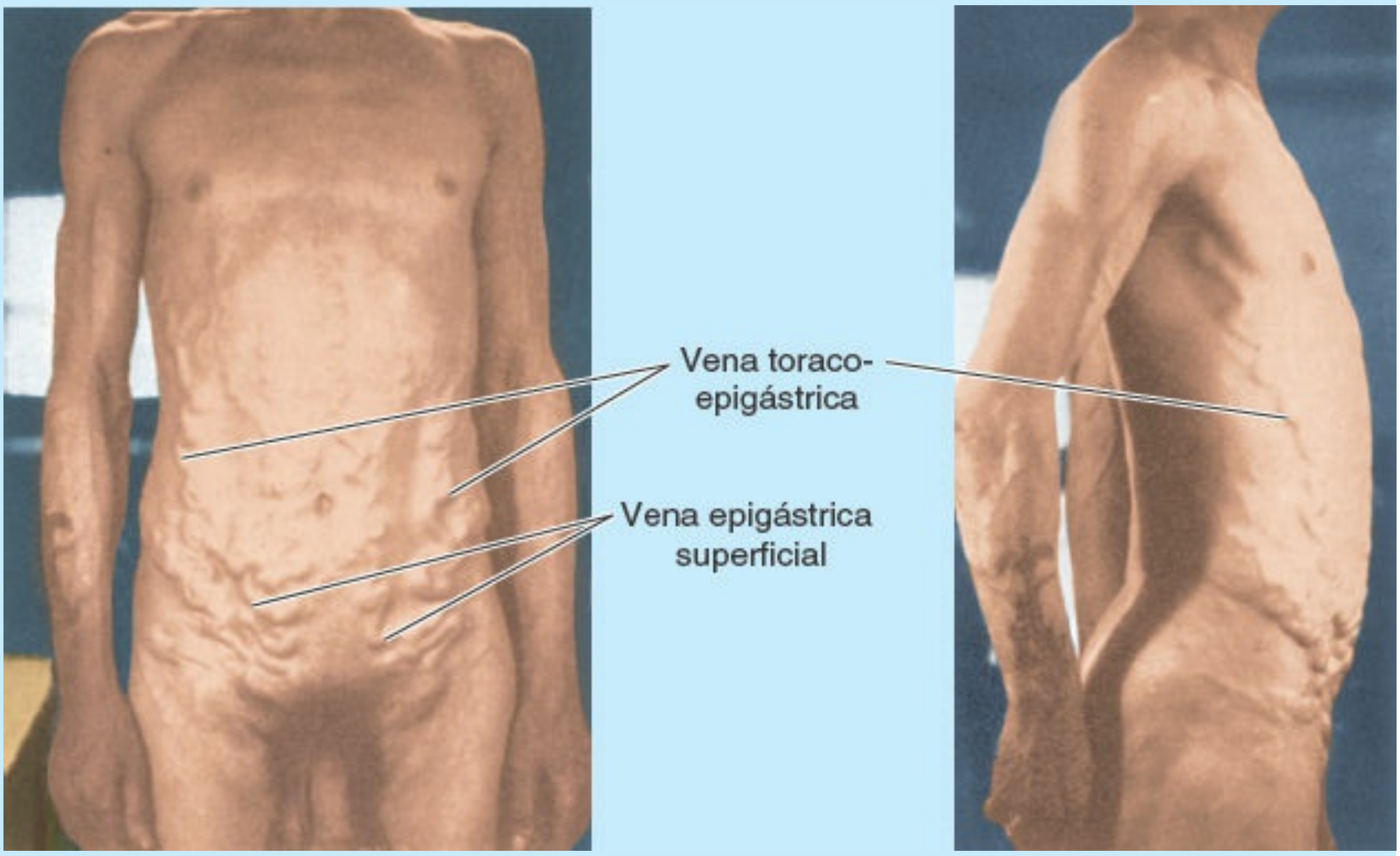

FIGURA C5-2.

Puntos fundamentales

FASCIA, MÚSCULOS, NERVIOS Y VASOS DE LA PARED ANTEROLATERAL DEL ABDOMEN

Fascia. La fascia de la pared anterolateral del abdomen consta de las porciones subcutánea (superficial), de revestimiento (profunda) y endoabdominal. ● Inferiormente al ombligo, la lámina subcutánea se modifica e incluye una capa adiposa superficial y una capa membranosa profunda. ● La capa adiposa superficial se ha especializado en este lugar, sobre todo en el varón, para almacenar lípidos, y la capa membranosa profunda es lo bastante completa para compartimentar líquidos extravasados (sangre u orina) y para ser suturada en las intervenciones quirúrgicas. ● La hoja de revestimiento presenta las características típicas de las fascias profundas que envuelven músculos voluntarios, y en esta localización refleja la disposición trilaminar de los músculos abdominales planos y sus aponeurosis. ● La fascia endoabdominal es especialmente relevante en cirugía, ya que permite establecer un espacio extraperitoneal para un acceso anterior a estructuras retroperitoneales (p. ej., riñones, uréteres y cuerpos de las vértebras lumbares) sin entrar en la cavidad peritoneal.

Músculos. Los músculos anterolaterales del abdomen consisten en músculos planos concéntricos situados de forma anterolateral y en músculos verticales situados anteriormente y adyacentes a la línea media. ● En el abdomen también hay una disposición trilaminar de los músculos planos, como en el tórax; no obstante, aparte de su inervación por segmentos múltiples, aunque separados, no se observa el metamerismo (segmentación) característico de la musculatura torácica intercostal. ● Las porciones carnosas de los músculos planos se vuelven aponeuróticas anteriormente. Las fibras de las aponeurosis se entrelazan en la línea media, formando la línea alba, y continúan en las aponeurosis de los músculos contralaterales. ● Las fibras aponeuróticas de los oblicuos externos también se continúan a través de la línea media con las de los músculos oblicuos internos contralaterales. ● El tronco está rodeado por tres capas de músculos digástricos planos, formando bandas oblicuas y transversas que encierran la cavidad abdominal. ● En los dos tercios superiores de la pared abdominal, las láminas aponeuróticas se separan a cada lado de la línea alba y forman vainas longitudinales que envuelven a los músculos rectos. Esto hace que establezcan una relación funcional con los músculos planos, ya que los verticales refuerzan la cintura anteriormente. ● En el tercio inferior de la pared anterolateral del abdomen, las aponeurosis de las tres capas de músculos planos pasan anteriores a los músculos rectos. ● Como flexores del tronco, los rectos son los antagonistas de los músculos profundos (extensores) del dorso. El equilibrio en el desarrollo y el tono de estos grupos musculares afecta a la postura (y por tanto la debilidad de los músculos abdominales puede provocar una lordosis lumbar —curvatura patológicamente convexa de la columna vertebral inferior— excesiva. ● La especial disposición de los músculos anterolaterales abdominales les permite actuar como paredes flexibles que engloban el contenido abdominal, aumentar la presión intraabdominal o disminuir el volumen abdominal para expulsar diversos materiales, y producir movimientos de flexión lateral y anterior, y de torsión (giratorios), del tronco.

Nervios. Los músculos anterolaterales del abdomen reciben inervación multisegmentaria a través de los ramos anteriores de los nervios torácicos inferiores (T7-T12) y de L1. ● Los ramos pasan separadamente a los músculos como cinco nervios toracoabdominales (T7-T11), un nervio subcostal (T12) y los nervios iliohipogástrico e ilioinguinal (L1), que discurren en un plano entre la segunda y la tercera capas. ● La piel abdominal suprayacente lateral a la LMC es inervada por ramos cutáneos laterales. ● La piel medial a la LMC es inervada por ramos cutáneos anteriores. ● Excepto por L1, los mapas de los dermatomas abdominales y de los nervios periféricos son, por tanto, idénticos. ● Los dermatomas de referencia son el T10, que incluye el ombligo, y el L1, que incluye el pliegue inguinal.

Vasos. La piel y el tejido subcutáneo de la pared abdominal drenan superiormente (en último término, al sistema de la vena cava superior) por la vena torácica interna medialmente y lateralmente a través de la vena torácica lateral, e inferiormente (en último término, al sistema de la vena cava inferior) a través de las venas epigástricas superficial e inferior. ● Las venas cutáneas que rodean el ombligo se anastomosan con pequeñas tributarias de la vena porta hepática. ● La distribución de los vasos sanguíneos abdominales más profundos refleja la disposición de los músculos: un patrón oblicuo, circunferencial (similar a los vasos intercostales que hay más arriba) en la pared anterolateral del abdomen, y un patrón vertical anteriormente. ● Los vasos circunferenciales de la pared anterolateral son continuaciones de los vasos intercostales posteriores 7.º-11.º, los vasos subcostales y los vasos circunflejos ilíacos profundos. ● Los vasos verticales incluyen una anastomosis entre los vasos epigástricos superiores e inferiores dentro de la vaina de los rectos. ● Un conducto anastomótico superficial, la vena toracoepigástrica, y la vía medial más profunda entre las venas epigástricas inferior y superior, permiten la circulación colateral durante el bloqueo de la vena cava inferior o superior. ● Los vasos linfáticos abdominales superficiales superiores al plano transumbilical drenan sobre todo a los nódulos linfáticos axilares; los inferiores al plano drenan en los linfáticos inguinales superficiales. ● Los vasos linfáticos profundos acompañan a las venas profundas de la pared abdominal hasta los nódulos linfáticos ilíacos y los lumbares derechos e izquierdos (de la cava y aórticos).

El *drenaje linfático* de la pared anterolateral del abdomen sigue los patrones siguientes (fig. 5-11):

- Los *vasos linfáticos superficiales* acompañan a las venas subcutáneas; los que se encuentran por encima del plano transumbilical drenan principalmente en los *nódulos linfáticos axilares*, aunque unos pocos drenan en los *nódulos linfáticos paraesternales*. Los vasos linfáticos superficiales situados por debajo del plano transumbilical drenan en los *nódulos linfáticos inguinales superficiales*.

- Los *vasos linfáticos profundos* acompañan a las venas profundas de la pared abdominal y drenan en los *nódulos linfáticos ilíacos externos, ilíacos comunes* y *lumbares derechos* e *izquierdos (de la cava* y *aórticos)*.

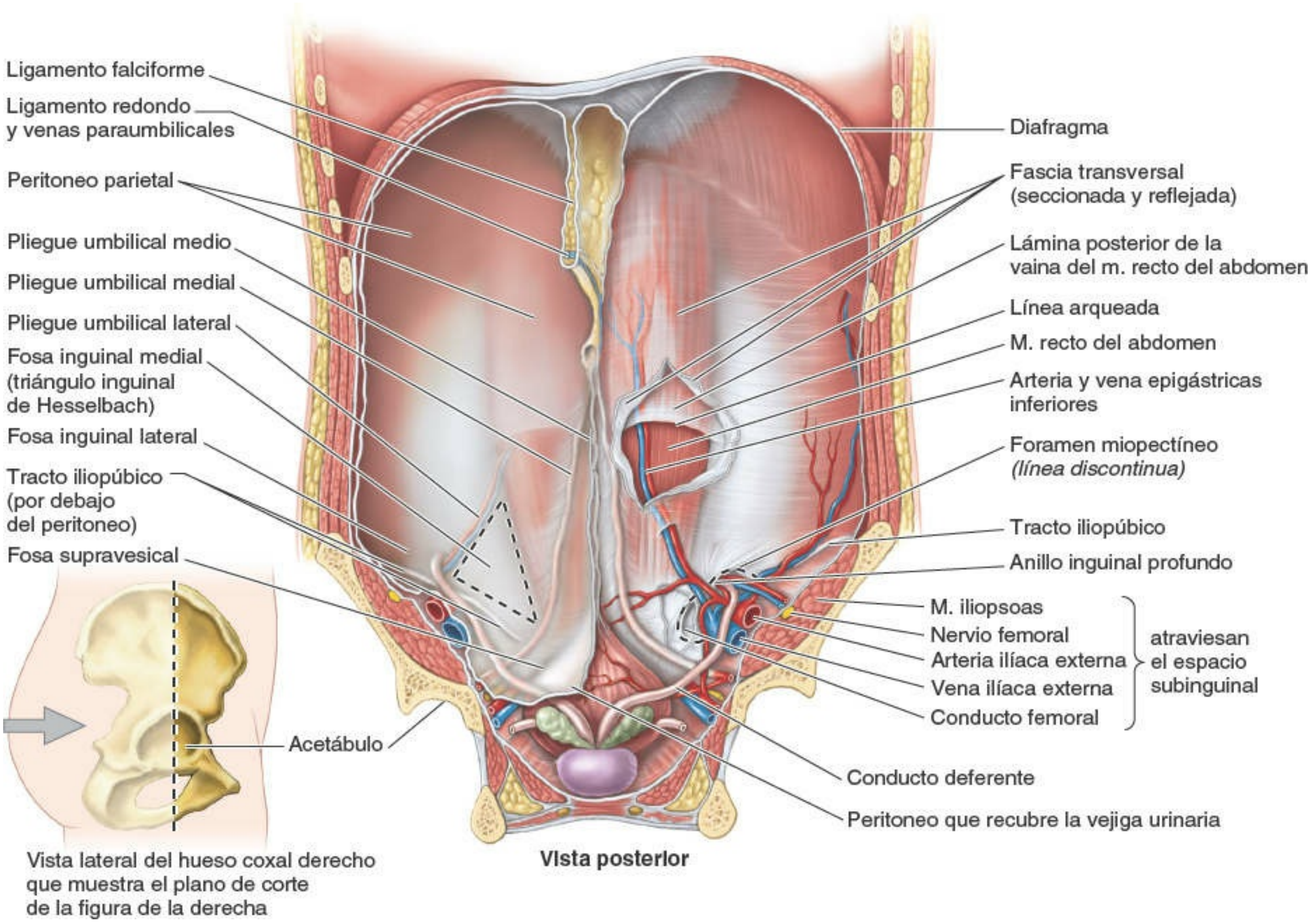

FIGURA 5-13. Cara posterior de la pared anterolateral del abdomen de un varón. Los principales elementos de esta vista son los ligamentos, los pliegues y las fosas peritoneales.

En el capítulo 1 puede encontrarse una visión general del drenaje linfático superficial y profundo.

Superficie interna de la pared anterolateral del abdomen

La superficie interna (posterior) de la pared anterolateral del abdomen está cubierta por la fascia transversal, una cantidad variable de grasa extraperitoneal y el peritoneo parietal (fig. 5-13). La parte infraumbilical de esta superficie presenta cinco *pliegues umbilicales peritoneales* que se dirigen hacia el ombligo, uno en el plano medio y dos a cada lado:

- El **pliegue umbilical medio** se extiende desde el vértice de la vejiga urinaria hasta el ombligo y cubre el ligamento umbilical medio, un resto fibroso del uraco que unía el vértice de la vejiga fetal al ombligo.
- Dos **pliegues umbilicales mediales,** laterales al pliegue umbilical medio, que cubren los ligamentos umbilicales mediales, formados por las *porciones obliteradas de las arterias umbilicales*.
- Dos **pliegues umbilicales laterales,** laterales a los pliegues umbilicales mediales, que cubren los *vasos epigástricos inferiores* y, por tanto, sangran si se

seccionan.

Las depresiones laterales a los pliegues umbilicales son las *fosas peritoneales,* que son posibles zonas de hernias. Las hernias se clasifican en función de la fosa en que se localizan. Las fosas poco profundas situadas entre los pliegues umbilicales son:

- Las **fosas supravesicales,** entre los pliegues umbilicales medio y mediales, formadas cuando el peritoneo se refleja desde la pared anterior del abdomen sobre la vejiga urinaria. El nivel de las fosas supravesicales asciende o desciende de acuerdo con el llenado o vaciado de la vejiga.
- Las **fosas inguinales mediales,** situadas entre los pliegues umbilicales mediales y laterales, suelen denominarse **triángulos inguinales** (triángulos de Hesselbach), y es donde pueden producirse hernias inguinales directas, menos habituales.
- Las **fosas inguinales laterales,** laterales a los pliegues umbilicales laterales, incluyen los *anillos inguinales profundos* y en ellas puede producirse el tipo más frecuente de hernia de la pared inferior del abdomen, la *hernia inguinal indirecta* (v. cuadro clínico «Hernias inguinales»).

La porción supraumbilical de la superficie interna de la pared abdominal anterior presenta una reflexión peritoneal orientada sagitalmente, el **ligamento falciforme,** que se extiende entre la pared abdominal anterior y el hígado. Circunda el *ligamento redondo del hígado* y las venas paraumbilicales en su borde inferior libre. El ligamento redondo es un resto fibroso de la *vena umbilical,* que iba desde el ombligo al hígado durante la vida embrionaria (fig. 5-13).

Región inguinal

La **región inguinal,** o ingle, se extiende entre la EIAS y el tubérculo del pubis. Es una zona de importancia anatómica y clínica: anatómicamente, porque hay estructuras que entran y salen de la cavidad abdominal, y desde un punto de vista clínico porque las vías de entrada y salida son zonas de posible herniación.

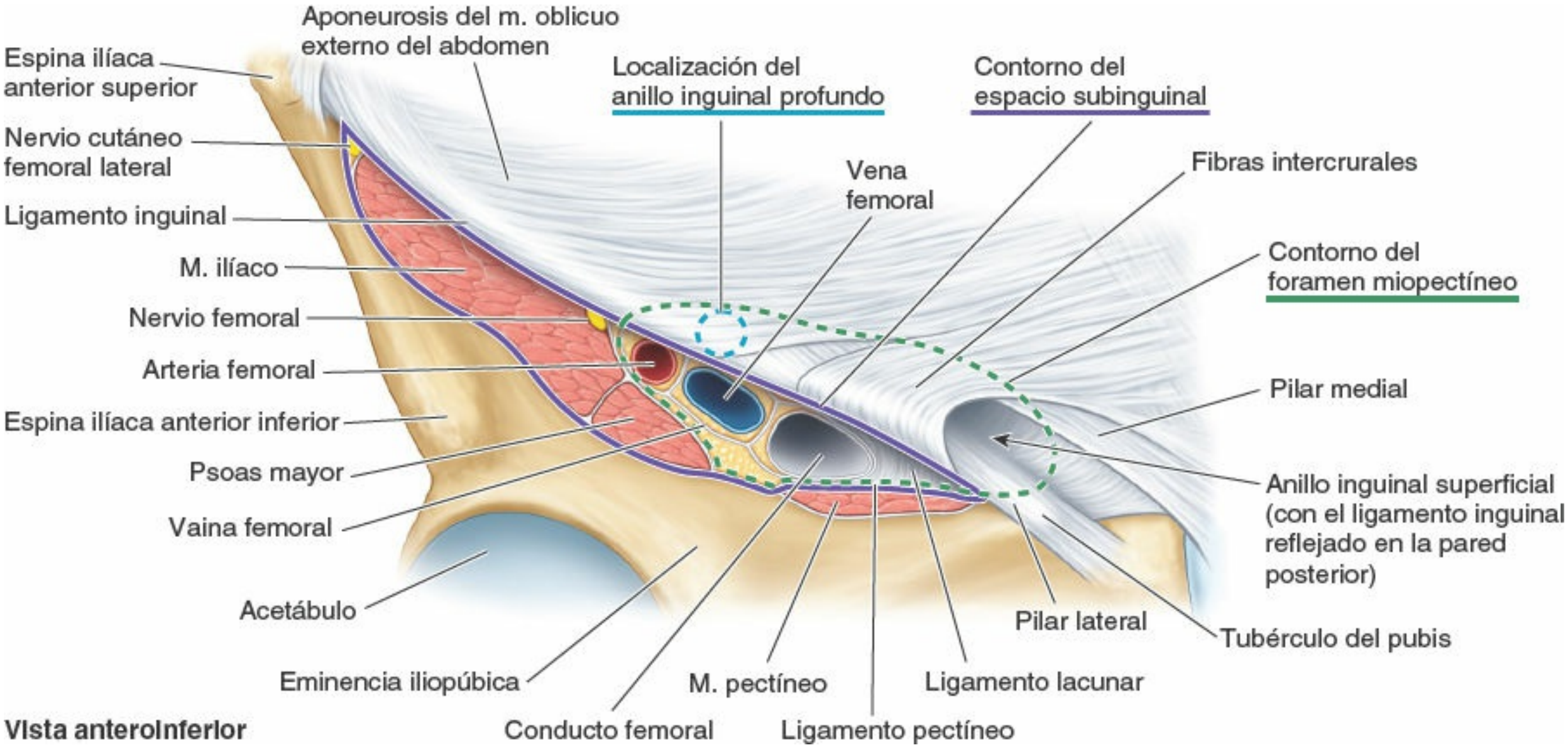

FIGURA 5-14. Estructuras de la región inguinal. El ligamento inguinal es el borde inferior engrosado y enrollado hacia atrás del músculo oblicuo externo del abdomen, formando un retináculo que se extiende sobre el espacio subinguinal. El anillo inguinal superficial es un foramen rasgado entre los pilares medial y lateral de la aponeurosis del músculo oblicuo externo, atravesado por fibras intercrurales.

Aunque los testículos se localizan en el periné después del nacimiento, la gónada masculina se forma originalmente en el abdomen. Su reubicación fuera del abdomen, en el periné, a través del conducto inguinal, explica muchas de las características estructurales de la región. Tradicionalmente, el testículo y el escroto suelen diseccionarse y estudiarse en relación con la pared anterior del abdomen y la región inguinal. Por dicho motivo, la anatomía masculina se aborda con más detalle en esta sección.

LIGAMENTO INGUINAL Y TRACTO ILIOPÚBICO

Muchas articulaciones que poseen un amplio rango de movimientos se asocian a bandas fibrosas engrosadas, o *retináculos*, que fijan estructuras al esqueleto durante las distintas posiciones que adopta la articulación (v. cap. 1). El *ligamento inguinal* y el *tracto iliopúbico*, que se extienden desde la EIAS hasta el *tubérculo del pubis*, constituyen un retináculo bilaminar anterior (flexor) de la articulación coxal (figs. 5-13 y 5-14). El retináculo se extiende sobre el **espacio subinguinal,** a través del cual pasan los flexores de la cadera y las estructuras vasculonerviosas de la mayor parte del miembro inferior. Estas bandas fibrosas son la porción engrosada más inferolateral de la aponeurosis del oblicuo externo del abdomen y el borde inferior engrosado de la fascia transversal. Son unos de los principales puntos de referencia de la región.

El **ligamento inguinal** es una densa banda que forma la parte más inferior de la aponeurosis del oblicuo externo. Aunque la mayoría de las fibras del extremo medial del ligamento inguinal se insertan en el tubérculo del pubis, algunas tienen otros recorridos (fig. 5-14):

- Algunas de las fibras más profundas pasan posteriormente y se unen a la *rama superior del pubis*, lateralmente al tubérculo del pubis, constituyendo el

ligamento lacunar (de Gimbernat) arqueado, que forma el límite medial del espacio subinguinal. Las fibras más laterales se continúan a lo largo del *pecten del pubis* como **ligamento pectíneo** (de Cooper).

- Algunas de las fibras más superiores se abren hacia arriba, sobrepasando el *tubérculo del pubis* y cruzando la línea alba para mezclarse con las fibras inferiores de la aponeurosis del oblicuo externo del abdomen contralateral. Estas fibras forman el **ligamento inguinal reflejo** (figs. 5-8, 5-14 y 5-15 A).

El **tracto iliopúbico** es el borde inferior engrosado de la fascia transversal y se presenta como una banda fibrosa que discurre paralela y posterior (profunda) al ligamento inguinal (figs. 5-13 y 5-15 B). El tracto iliopúbico se observa en el lugar del ligamento inguinal cuando se inspecciona la región inguinal desde su cara interna (posterior), como ocurre durante una laparoscopia. Refuerza la pared posterior y el suelo del conducto inguinal cuando cruza por encima de las estructuras que atraviesan el espacio subinguinal.

El ligamento inguinal y el tracto iliopúbico proporcionan fuerza central sobre una zona congénitamente débil de la pared abdominal, en la región inguinal o ingle, denominada **foramen miopectíneo** (Fruchaud, 1956). Esta zona débil, formada en relación a estructuras que atraviesan la pared corporal, es el lugar de aparición de hernias inguinales directas e indirectas y femorales.

CONDUCTO INGUINAL

La formación del **conducto inguinal** se relaciona con el descenso de los testículos durante el desarrollo fetal. En los adultos, el conducto inguinal es un paso oblicuo, de unos 4 cm de largo, dirigido inferomedialmente a través de la porción inferior de la pared anterolateral del abdomen. Se sitúa paralelo y superior a la mitad medial del ligamento inguinal (figs. 5-14 y 5-15). Las principales estructuras que ocupan el conducto inguinal son el funículo espermático en el hombre y el ligamento redondo del útero en la mujer. Se trata de estructuras funcional y evolutivamente diferenciadas que se encuentran en una misma localización. El conducto inguinal también contiene vasos sanguíneos y linfáticos, el nervio ilioinguinal y la rama genital del nervio genitofemoral (v. fig. 7-29 A). El conducto inguinal está abierto en ambos extremos:

- El **anillo inguinal profundo (interno)** es la entrada al conducto inguinal. Se encuentra en situación superior a la mitad del ligamento inguinal y lateral a la arteria epigástrica inferior (fig. 5-14). Es el principio de una evaginación de la fascia transversal que forma una abertura que recuerda la entrada de una cueva (figs. 5-7 B, 5-13 y 5-15). A través de esta abertura pasan el conducto deferente extraperitoneal y los vasos testiculares en el hombre (el ligamento redondo del útero en la mujer) y la rama genital del nervio genitofemoral para entrar en el conducto inguinal. La fascia transversal se prolonga dentro del conducto, formando la cubierta más interior (fascia interna) de las estructuras que atraviesan el conducto.
- El **anillo inguinal superficial (externo)** es la salida por donde el funículo espermático en el hombre (ligamento redondo del útero en la mujer) y el nervio

ilioinguinal emergen del conducto inguinal (figs. 5-7 A, 5-14 y 5-15). El anillo superficial es una abertura semejante a una hendidura entre las fibras diagonales y paralelas de la aponeurosis del oblicuo externo del abdomen, justo superolateral al tubérculo del pubis. Las partes de la aponeurosis situadas lateral y medialmente al anillo superficial, que forman sus bordes, son los *pilares*. El **pilar lateral** se inserta en el tubérculo del pubis y el **pilar medial** en la cresta del pubis. Fibras de la hoja superficial de la fascia de revestimiento (profunda) sobre el músculo oblicuo externo y su aponeurosis, que discurren perpendiculares a las fibras de la aponeurosis, pasan de un pilar al otro a través de la parte superolateral del anillo. Estas **fibras intercrurales** ayudan a impedir que los pilares se alejen uno de otro (es decir, evitan que la «hendidura» de la aponeurosis se ensanche).

Normalmente, el *conducto inguinal* está colapsado anteroposteriormente sobre las estructuras que lo atraviesan. Entre sus dos aberturas (anillos), el conducto inguinal tiene dos paredes (anterior y posterior), así como un techo y un suelo (figs. 5-14 y 5-15 A y B). En la tabla 5-5 se detallan las estructuras que forman dichos límites.

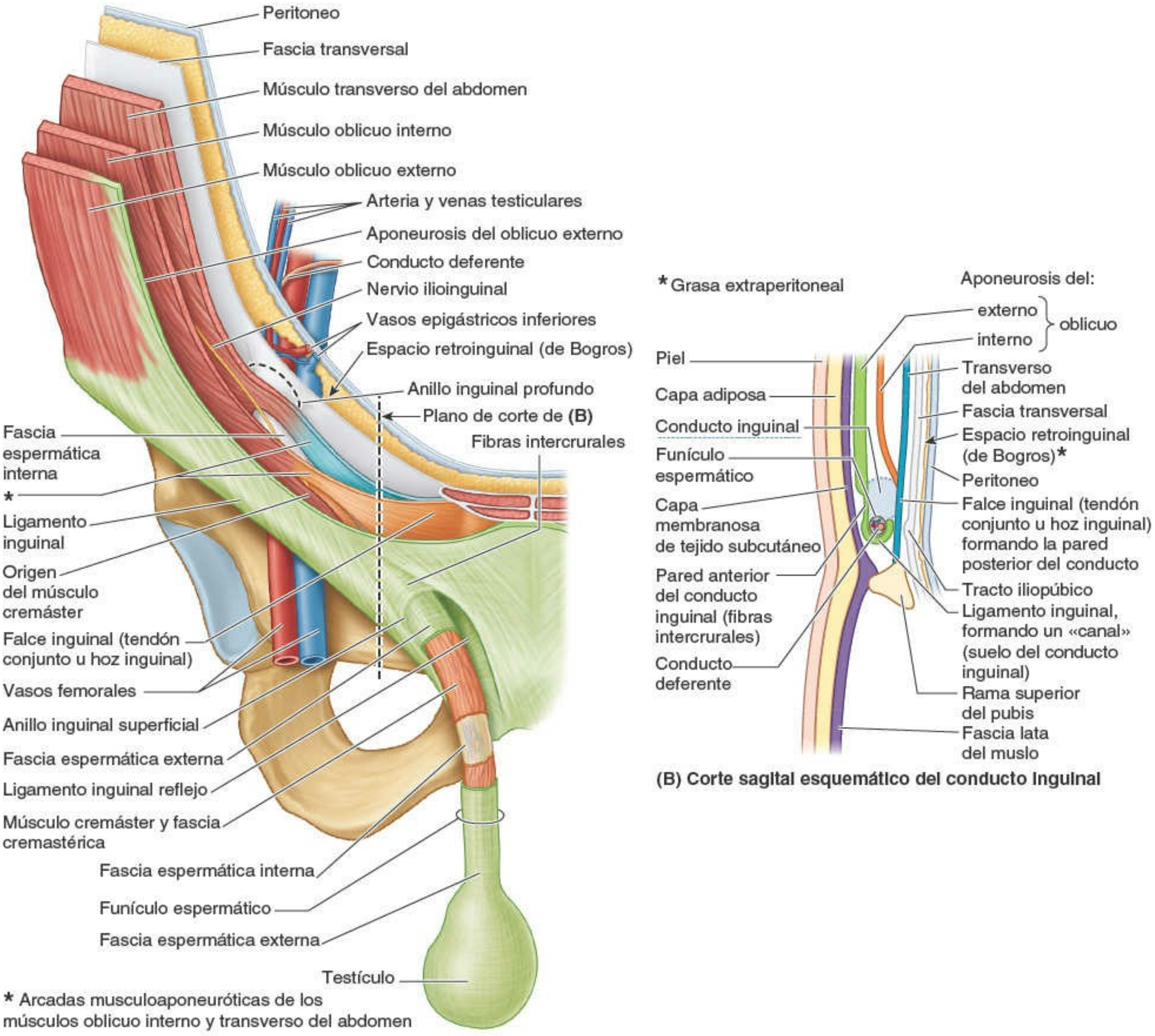

(A) Vista anterior

(B) Corte sagital esquemático del conducto inguinal

FIGURA 5-15. Conducto inguinal y funículo espermático. A) Se muestran las capas de la pared del abdomen y las cubiertas del funículo espermático y del testículo derivadas de las primeras. **B)** Corte sagital de la pared anterior del abdomen y del conducto inguinal por el plano que se muestra en la figura **A.**

TABLA 5-5. LÍMITES DEL CONDUCTO INGUINAL

Límite	Anillo profundo/tercio lateral	Tercio medio	Tercio lateral/anillo superficial
Pared posterior	Fascia transversal	Fascia transversal	Falce inguinal (tendón conjunto u hoz inguinal) más el ligamento inguinal reflejo
Pared anterior	Oblicuo interno más el pilar lateral de la aponeurosis del oblicuo externo	Aponeurosis del oblicuo externo (pilar lateral y fibras intercrurales)	Aponeurosis del oblicuo externo (fibras intercrurales); la fascia del oblicuo externo se prolonga hacia el funículo (cordón) como fascia espermática externa
Techo	Fascia transversal	Arcadas musculoaponeuróticas del oblicuo interno y el transverso del abdomen	Pilar medial de la aponeurosis del oblicuo externo
Suelo	Tracto iliopúbico	Ligamento inguinal	Ligamento lacunar

El conducto inguinal tiene dos paredes (anterior y posterior), techo y suelo (figs. 5-8 y 5-15 A y B):

- *Pared anterior:* formada por la aponeurosis del oblicuo externo del abdomen a lo largo de todo el conducto; la porción lateral está reforzada por fibras del oblicuo interno del abdomen.
- *Pared posterior:* formada por la fascia transversal; la porción medial está reforzada por inserciones púbicas de las aponeurosis del oblicuo interno y del transverso del abdomen que a menudo se fusionan, en grado variable, en una **falce inguinal** (tendón conjunto u hoz inguinal), y por el ligamento inguinal reflejo.
- *Techo:* formado lateralmente por la fascia transversal, centralmente por los arcos musculoaponeuróticos de los músculos oblicuo interno y transverso del abdomen, y medialmente por el pilar medial de la aponeurosis del oblicuo externo del abdomen.
- *Suelo:* formado lateralmente por el tracto iliopúbico, centralmente por el surco del ligamento inguinal replegado, y medialmente por el ligamento lacunar.

El ligamento inguinal y el tracto iliopúbico, que cubren el *foramen miopectíneo* (v. fig. 5-13), definen los límites inferiores del conducto inguinal y sus aberturas. El triángulo inguinal separa estas formaciones de las estructuras de la vaina femoral (vasos femorales y conducto femoral) que atraviesan la porción medial del espacio subinguinal. La mayoría de las hernias en la región de la ingle en el hombre pasan superiormente al tracto iliopúbico (hernias inguinales), mientras que en la mujer la mayoría pasan inferiormente (hernias femorales). Debido a su relativa debilidad, en muchas reparaciones de hernias se recubre el foramen miopectíneo con una malla protésica situada en el espacio retroinguinal extraperitoneal («espacio de Bogros»).

Desarrollo del conducto inguinal. Los testículos se desarrollan en el tejido conectivo extraperitoneal de la región lumbar superior de la pared posterior del abdomen (fig. 5-16 A). El **gubernáculo masculino** es un tracto fibroso que conecta el **testículo primitivo** con la pared anterolateral del abdomen en el punto donde se localizará el anillo profundo del conducto inguinal. Un divertículo peritoneal, el

proceso vaginal, atraviesa el conducto inguinal en desarrollo, transportando láminas musculares y fasciales de la pared anterolateral del abdomen al entrar en el **escroto primitivo.** Hacia la semana 12, el testículo está en la pelvis y hacia la semana 28 (7.º mes) se encuentra cerca del anillo inguinal profundo en formación (fig. 5-16 B). El testículo empieza a atravesar el conducto inguinal durante la semana 28, y tarda en torno a 3 días en cruzarlo. Aproximadamente 4 semanas después, el testículo entra en el escroto (fig. 5-16 C). A medida que el testículo, su conducto (el *conducto deferente*) y sus vasos y nervios se desplazan, se rodean de extensiones musculofasciales de la pared anterolateral del abdomen, lo que explica la presencia de sus derivados en el escroto adulto: las *fascias espermáticas* interna y externa, y el músculo cremáster (fig. 5-15). Normalmente, el tallo del proceso vaginal degenera; sin embargo, su porción sacular distal forma la *túnica vaginal*, la vaina serosa del testículo y el epidídimo (Moore et al., 2016).

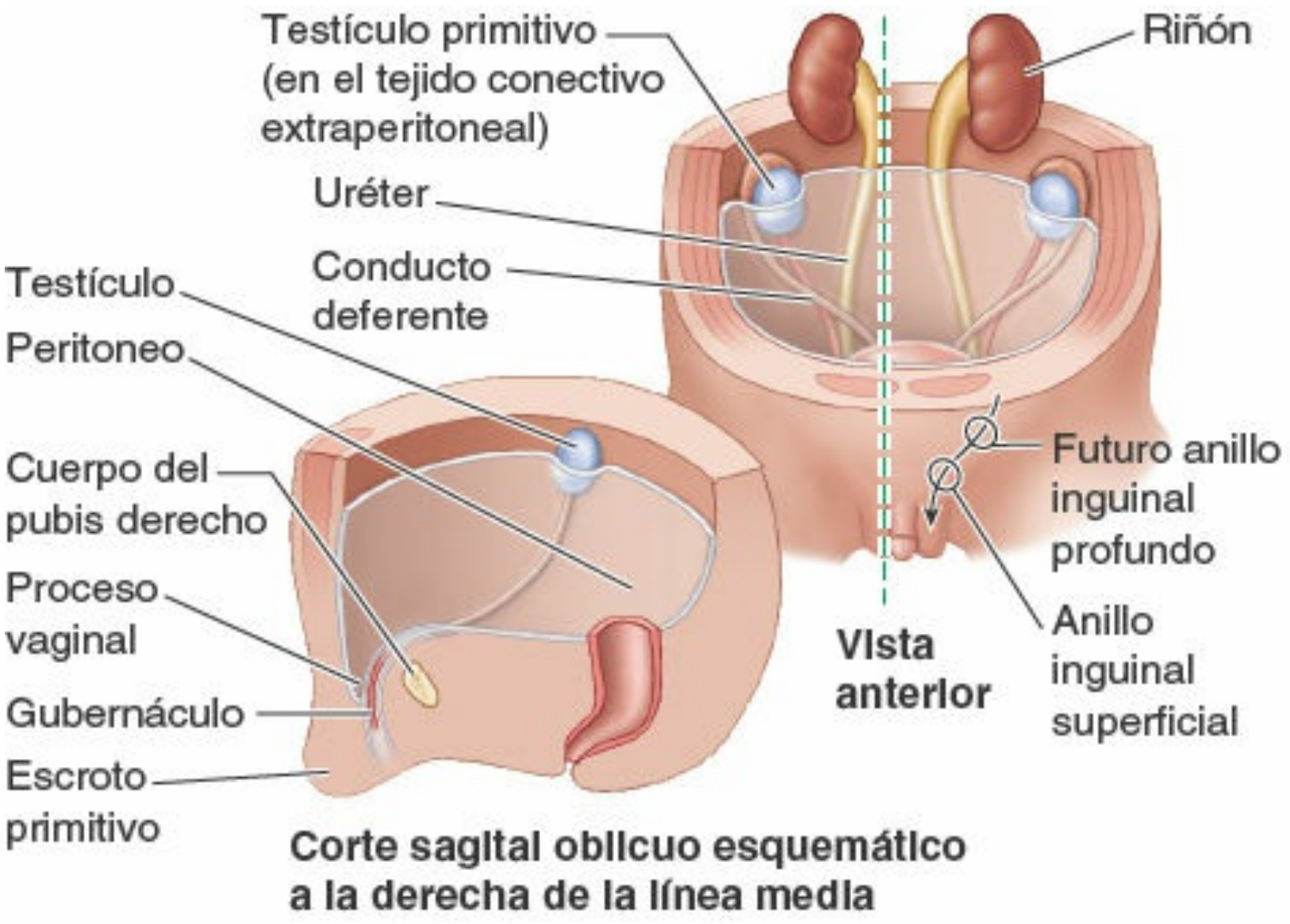

(A) Séptima semana

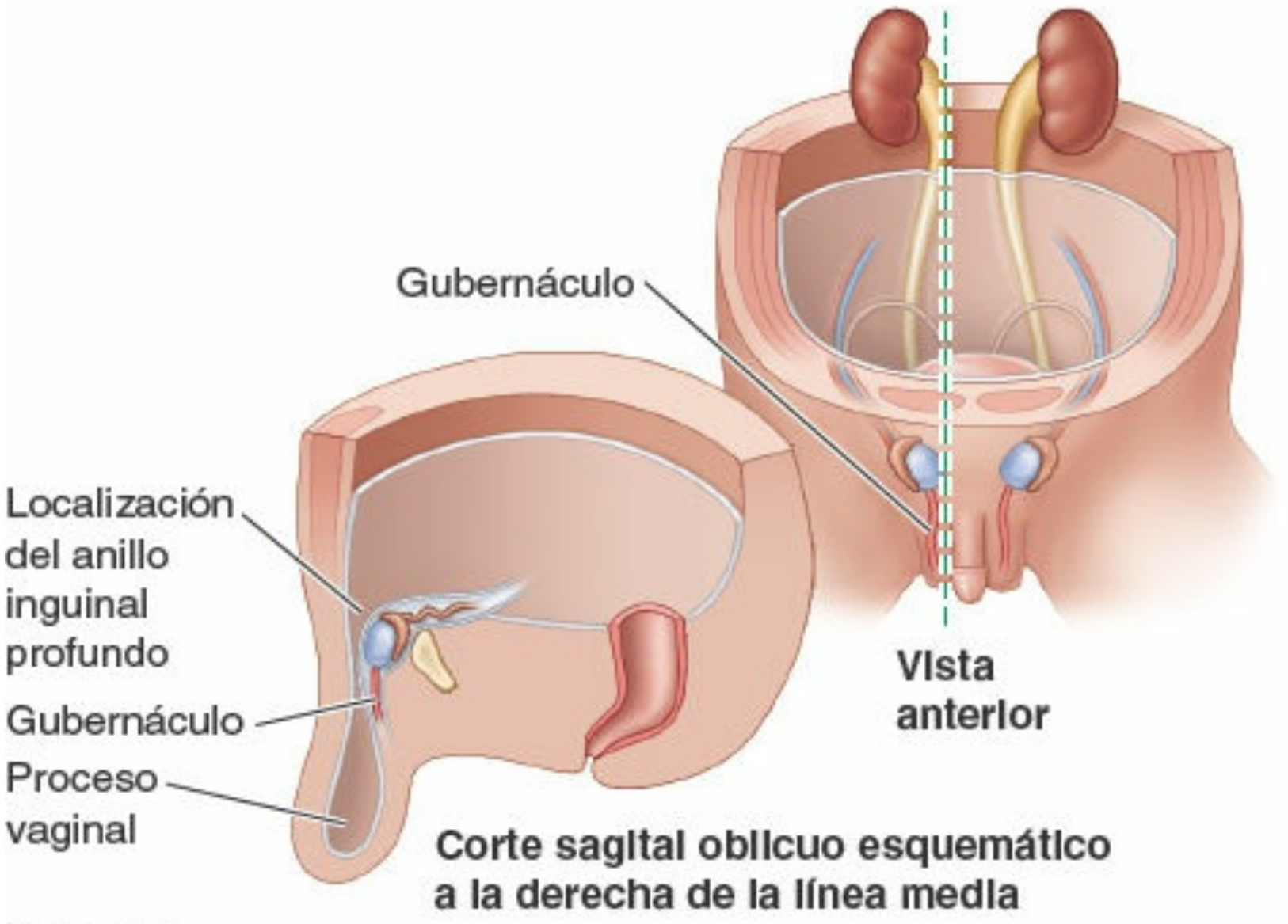

(B) Séptimo mes

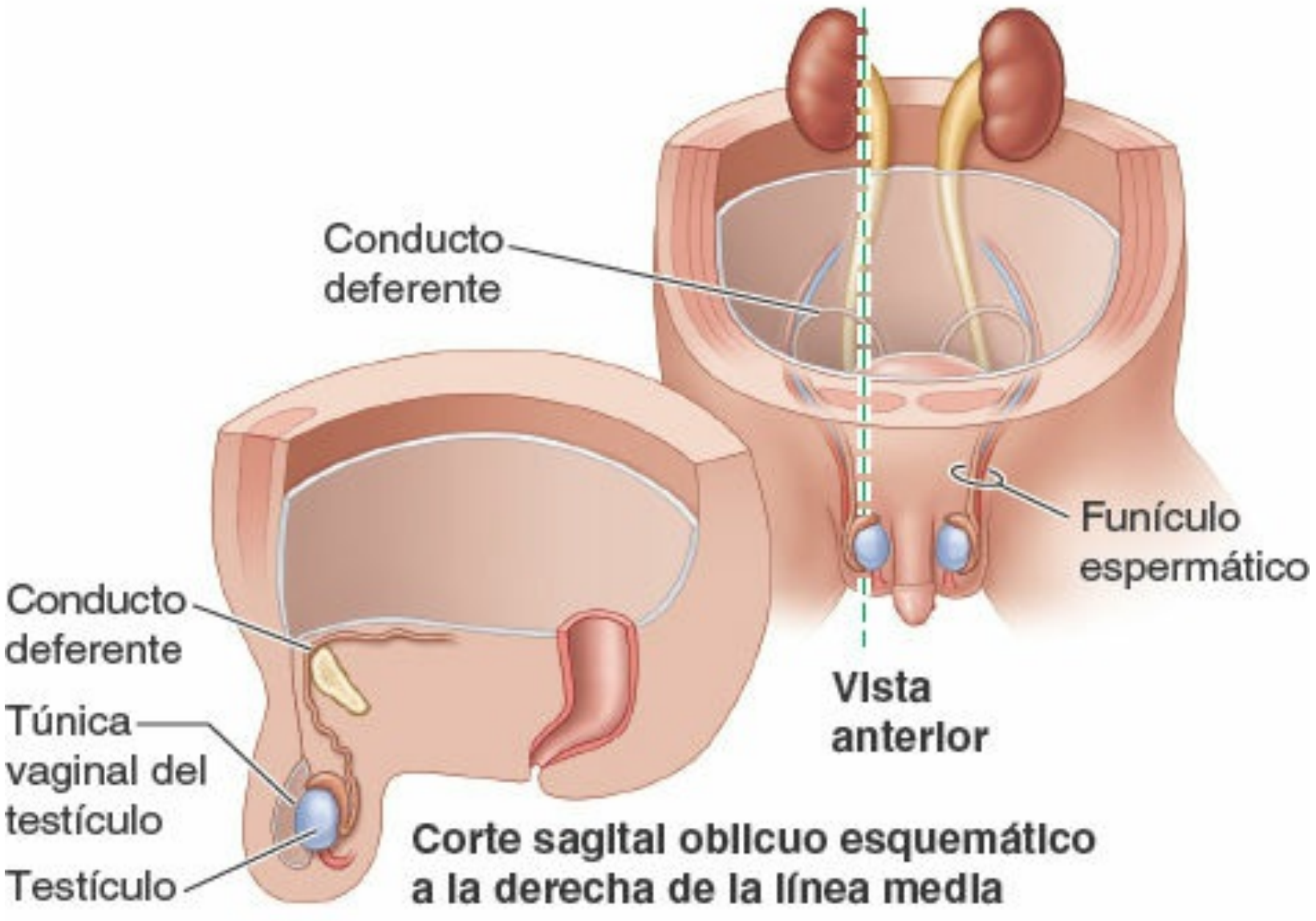

(C) Noveno mes

FIGURA 5-16. Formación de los conductos inguinales y reubicación de los testículos. A) En un embrión de 7 semanas, el testículo está fijado a la pared posterior del abdomen. **B)** En el feto de 28 semanas (séptimo mes) se observa el proceso vaginal y el testículo atravesando el conducto inguinal. El testículo pasa posterior al proceso vaginal, no a través de él. **C)** En un recién nacido ya ha tenido lugar el cierre del tallo del proceso vaginal. Los restos del proceso vaginal han formado la túnica vaginal del testículo. El resto del gubernáculo ha desaparecido.

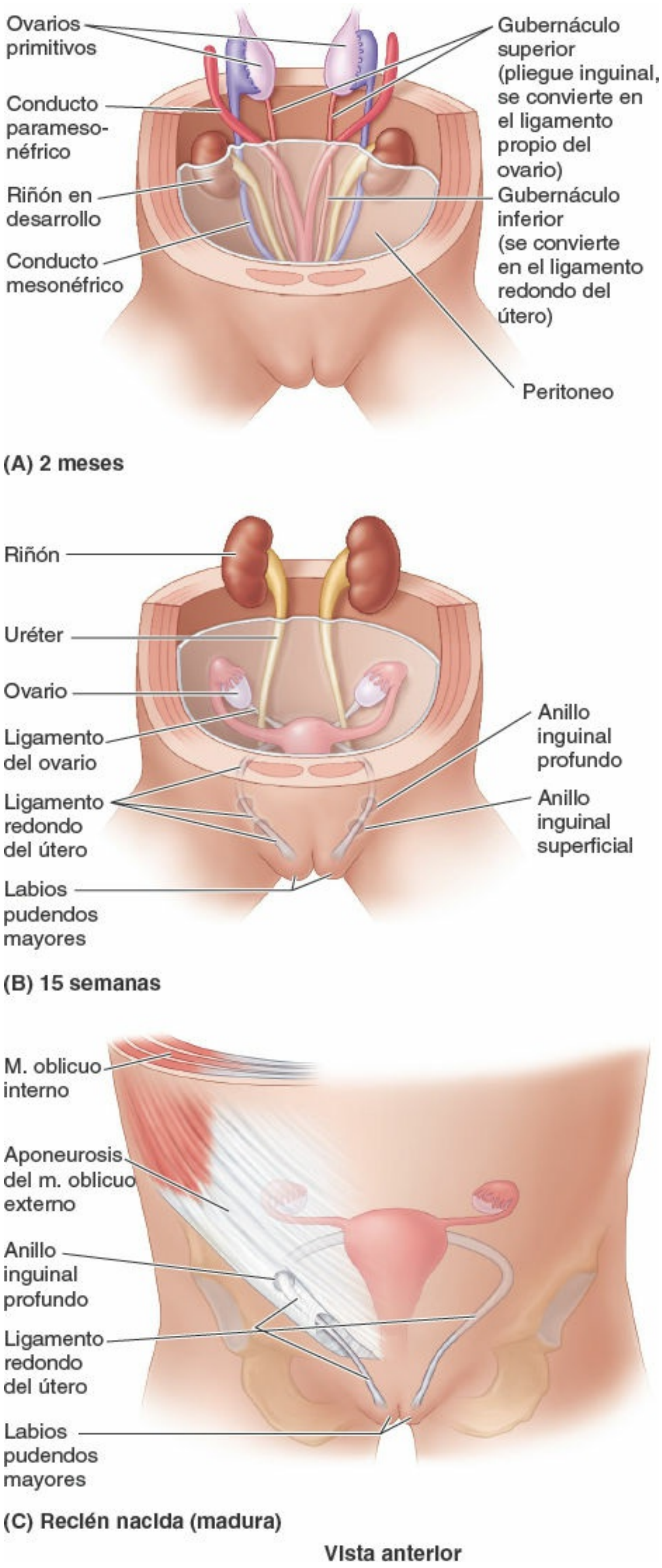
Ovarios primitivos
Conducto paramesonéfrico
Riñón en desarrollo
Conducto mesonéfrico
Gubernáculo superior (pliegue inguinal, se convierte en el ligamento propio del ovario)
Gubernáculo inferior (se convierte en el ligamento redondo del útero)
Peritoneo
(A) 2 meses
Riñón
Uréter
Ovario
Ligamento del ovario
Ligamento redondo del útero
Labios pudendos mayores
Anillo inguinal profundo
Anillo inguinal superficial
(B) 15 semanas
M. oblicuo interno
Aponeurosis del m. oblicuo externo
Anillo inguinal profundo
Ligamento redondo del útero
Labios pudendos mayores
(C) Recién nacida (madura)
Vista anterior

FIGURA 5-17. Formación de los conductos inguinales femeninos. A) A los 2 meses, las gónadas indiferenciadas (ovarios primitivos) se encuentran en la pared posterior del abdomen. **B)** A las 15 semanas, los ovarios han descendido hasta la pelvis mayor. El proceso vaginal (no representado) pasa a través de la pared del abdomen, formando el conducto inguinal de cada lado como en el feto masculino. El ligamento redondo pasa a través del conducto y se fija al tejido subcutáneo del labio pudendo mayor. **C)** En la recién nacida, el proceso vaginal ha degenerado, pero el ligamento redondo persiste y pasa a través del conducto inguinal.

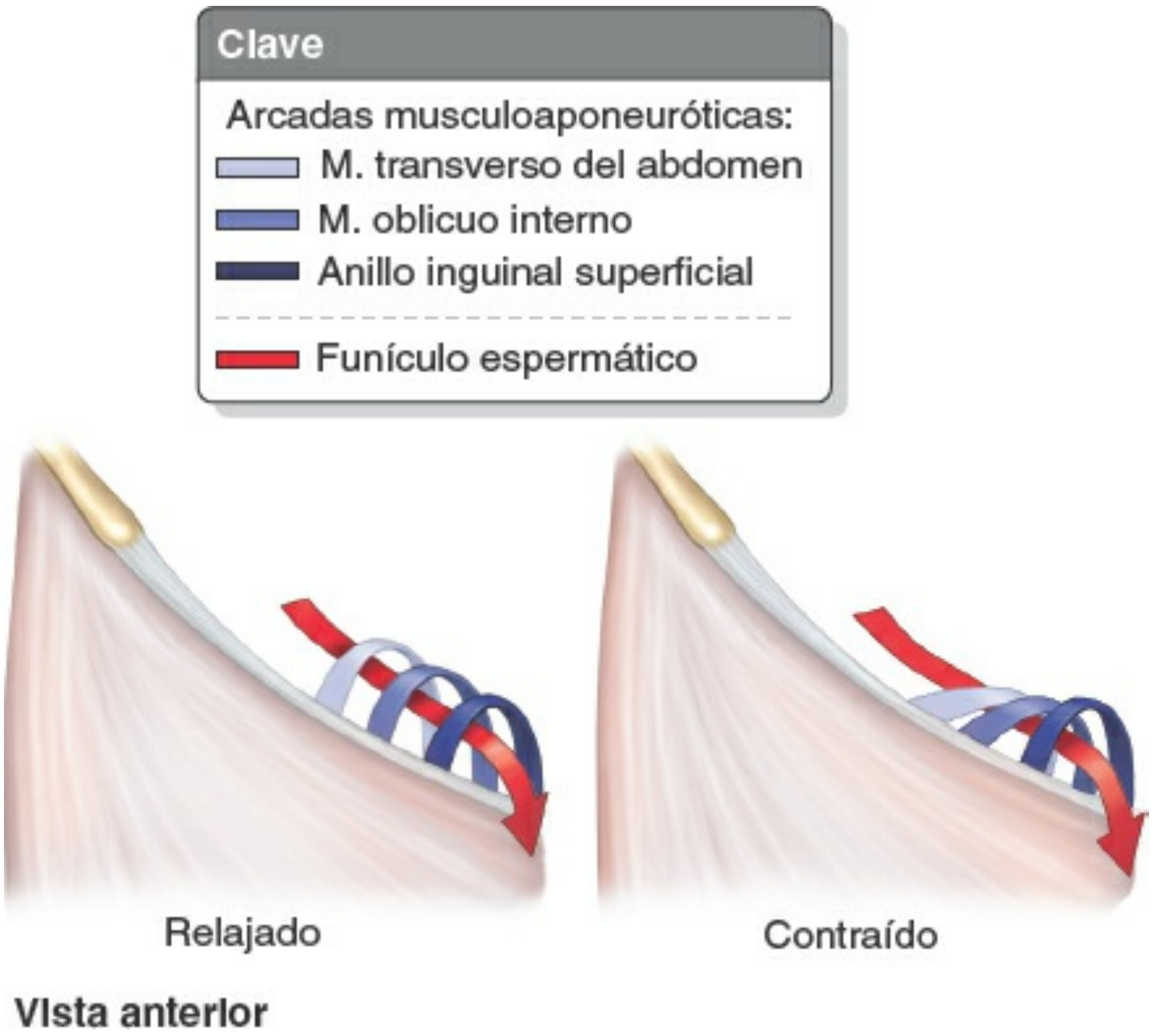

FIGURA 5-18. Arcadas del conducto inguinal. El conducto inguinal está constituido por una serie de tres arcadas musculoaponeuróticas, atravesadas por el funículo espermático o por el ligamento redondo del útero *(flecha).* La contracción muscular, que aumenta la presión intraabdominal, también provoca el descenso del techo del conducto, estrechándolo, mientras simultáneamente el conducto se colapsa en sentido anteroposterior a causa del aumento de la presión interna.

Los *ovarios* también se desarrollan en la región lumbar superior de la pared posterior del abdomen y se desplazan hasta la pared lateral de la pelvis (fig. 5-17). El proceso vaginal del peritoneo atraviesa la fascia transversal a nivel del anillo inguinal profundo, formando el conducto inguinal como en el varón, y protruye en el *labio pudendo mayor* en desarrollo, que es el homólogo (la parte correspondiente a) femenino del escroto.

El **gubernáculo femenino,** un cordón fibroso que conecta el ovario y el útero primitivo con el labio pudendo mayor en desarrollo, está representado en la vida posnatal por el **ligamento propio del ovario,** entre el ovario y el útero, y el **ligamento redondo del útero,** que se extiende desde la cara superolateral («asta») del útero a través del anillo inguinal superficial. Debido a las inserciones de los ligamentos propios de los ovarios al útero, los ovarios no se desplazan hasta la región inguinal; no obstante, el ligamento redondo pasa a través del conducto inguinal y se fija al tejido subcutáneo del labio pudendo mayor anterior (fig. 5-17 B y C).

Excepto en su porción más inferior, que se convierte en un saco seroso que envuelve al testículo, la *túnica vaginal,* el proceso vaginal se oblitera hacia el 6.º mes

de desarrollo fetal. El conducto inguinal femenino es más estrecho que el del varón, y el de los lactantes de ambos sexos es más corto y mucho menos oblicuo que el de los adultos. En los lactantes, los anillos inguinales superficiales se sitúan casi directamente anteriores a los anillos inguinales profundos.

Conducto inguinal y aumento de la presión intraabdominal. En el adulto, los anillos inguinales profundo y superficial no se superponen debido a la trayectoria oblicua del conducto inguinal. En consecuencia, el aumento de la presión intraabdominal presiona la pared posterior del conducto contra la pared anterior, con lo que disminuye la posibilidad de herniación hasta que las presiones superan el efecto de resistencia de este mecanismo. La contracción simultánea del oblicuo externo del abdomen también aproxima la pared anterior del conducto a la pared posterior, y aumenta la tensión en los pilares lateral y medial, que resisten la dilatación del anillo inguinal superficial. La contracción de los músculos que forman la parte lateral de los arcos de los músculos oblicuo interno y transverso del abdomen hace que el techo del conducto descienda, con el consiguiente estrechamiento del conducto (fig. 5-18).

Funículo espermático, escroto y testículos

FUNÍCULO ESPERMÁTICO

El **funículo espermático** (cordón espermático) contiene estructuras que se dirigen hacia el testículo y que provienen de él, y suspende el testículo en el escroto (fig. 5-19; tabla 5-6). Empieza en el anillo inguinal profundo, lateral a los vasos epigástricos inferiores, pasa a través del conducto inguinal, sale al nivel del anillo inguinal superficial y termina en el escroto, en el borde posterior del testículo. El funículo espermático está rodeado por cubiertas fasciales derivadas de la pared anterolateral del abdomen durante el desarrollo prenatal. Las *cubiertas del funículo espermático* son:

- La **fascia espermática interna:** derivada de la fascia transversal.
- La **fascia cremastérica:** procedente de la fascia de las caras superficial y profunda del músculo oblicuo interno del abdomen.
- La **fascia espermática externa:** derivada de la aponeurosis del oblicuo externo del abdomen y su fascia de revestimiento.

La fascia cremastérica contiene haces del **músculo cremáster,** el cual está formado por los fascículos más inferiores del músculo oblicuo interno del abdomen que surgen del ligamento inguinal (v. figs. 5-8 y 5-15 A). El músculo cremáster eleva el testículo de manera refleja dentro del escroto, en particular en respuesta al frío. En un ambiente cálido, como en un baño caliente, el cremáster se relaja y el testículo desciende profundamente dentro del escroto. Ambas respuestas tienen lugar en un intento de regular la temperatura del testículo para la **espermatogénesis** (formación de espermatozoides), que requiere una temperatura constante de aproximadamente 1 °C por debajo de la temperatura corporal central, o durante la actividad sexual como respuesta protectora. El cremáster actúa en conjunción con el **músculo dartos,** un

músculo liso del tejido subcutáneo carente de grasa del escroto *(túnica dartos)*, que se inserta en la piel. El dartos ayuda a la elevación testicular al producir la contracción de la piel del escroto en respuesta a esos mismos estímulos. El cremáster está inervado por el *ramo genital del nervio genitofemoral* (L1, L2), un derivado del *plexo lumbar* (fig. 5-19).

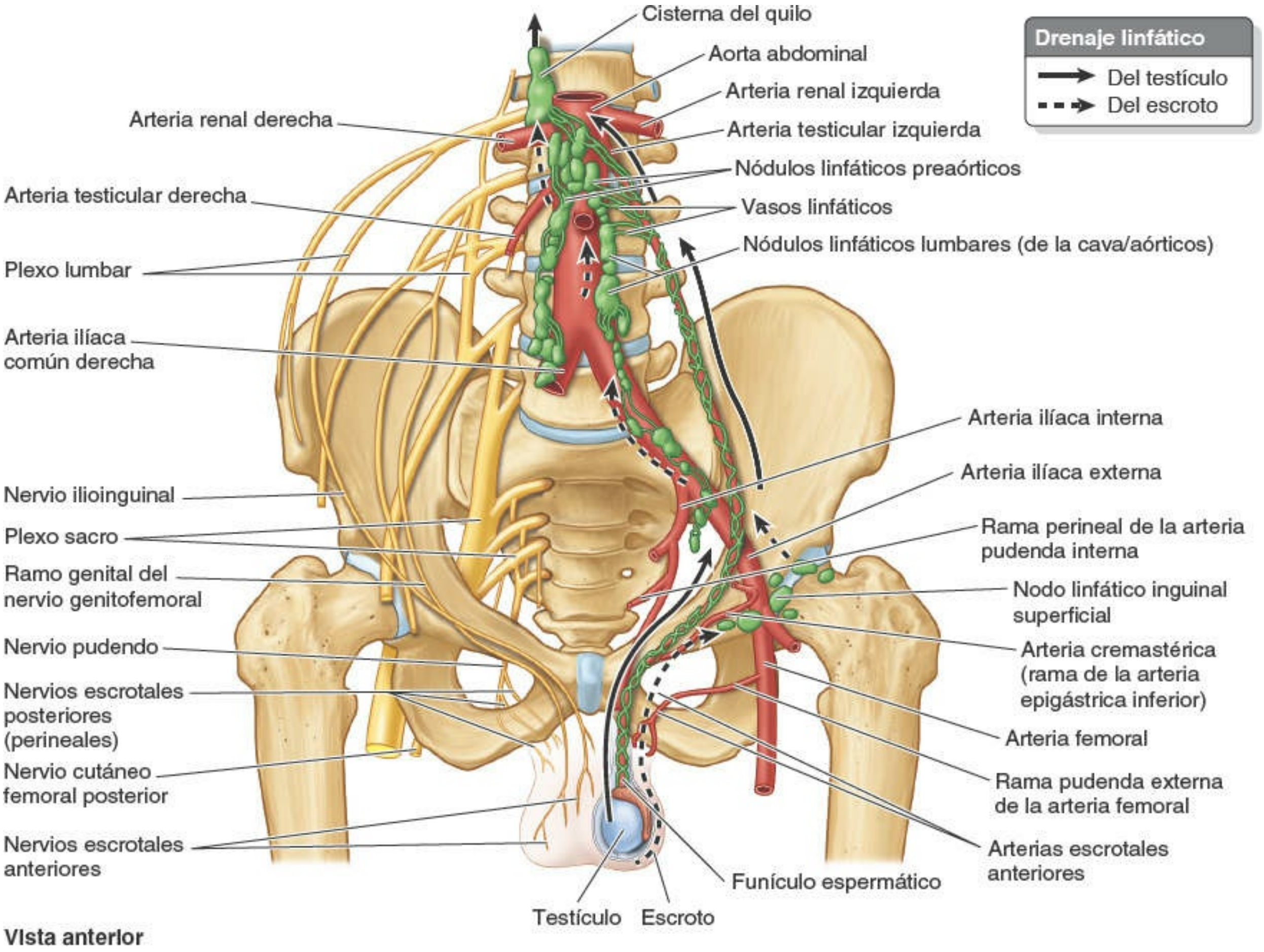

FIGURA 5-19. Irrigación arterial y drenaje linfático del testículo y el escroto; inervación del escroto. El drenaje linfático del testículo y el escroto tiene lugar por distintas vías. El plexo lumbar proporciona la inervación de la cara anterolateral del escroto; el plexo sacro aporta la inervación de la cara posteroinferior.

TABLA 5-6. CAPAS DE LA PARED ANTERIOR DEL ABDOMEN, EL ESCROTO Y EL FUNÍCULO ESPERMÁTICO

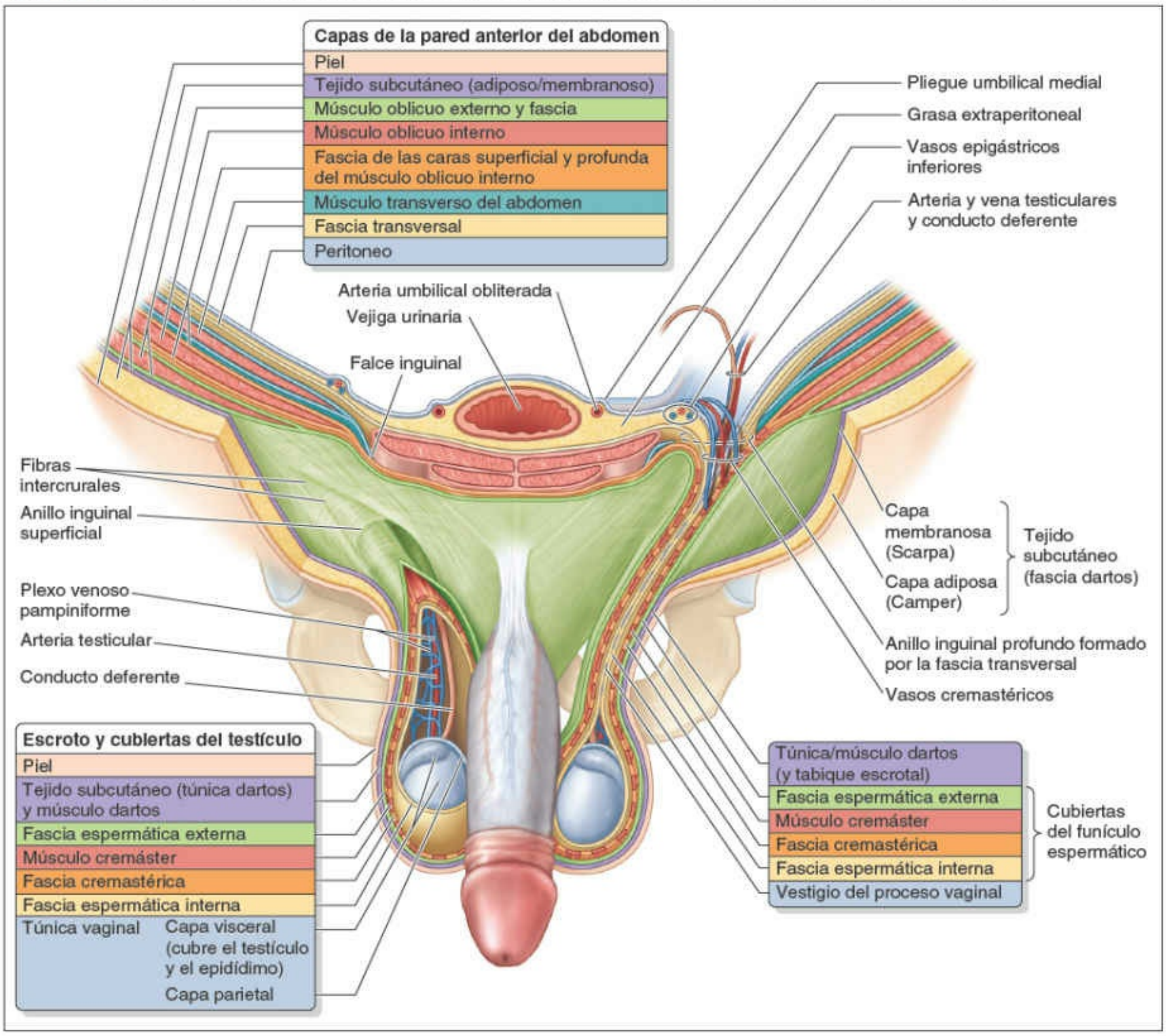

El cremáster es un músculo estriado, con inervación somática, mientras que el dartos es un músculo liso que recibe inervación autónoma. Los revestimientos correspondientes a los del funículo espermático son indistintos alrededor del ligamento redondo. Los componentes del funículo espermático son (figs. 5-19 y 5-21; tabla 5-6):

- El *conducto deferente*, un tubo muscular con una longitud de aproximadamente 45 cm que conduce a los espermatozoides desde el epidídimo al conducto eyaculador.
- La *arteria testicular*, que se origina en la aorta e irriga el testículo y el epidídimo.
- La *arteria del conducto deferente*, que se origina en la arteria vesical inferior.
- La *arteria cremastérica*, que se origina en la arteria epigástrica inferior.
- El *plexo venoso pampiniforme*, una red formada por hasta 12 venas que convergen superiormente como venas testiculares derecha e izquierda.
- *Fibras nerviosas simpáticas* situadas sobre las arterias y sobre el conducto deferente.
- El *ramo genital del nervio genitofemoral*, que inerva el músculo cremáster.

- *Vasos linfáticos* que drenan el testículo y las estructuras íntimamente relacionadas hacia los nódulos linfáticos lumbares.
- El **vestigio del proceso vaginal,** que puede observarse como un tracto fibroso en la porción anterior del funículo espermático que se extiende entre el peritoneo abdominal y la túnica vaginal; puede no detectarse.

Como el ligamento redondo no es una formación homóloga al funículo espermático, no contiene unas estructuras equiparables. Únicamente incluye vestigios de la porción baja del gubernáculo del ovario acompañado por remanentes del proceso vaginal obliterado, si los hubiera.

ESCROTO

El **escroto** es un saco cutáneo formado por dos capas: piel muy *pigmentada* y la **túnica dartos,** estrechamente relacionada con ella, una capa de fascia sin grasa que incluye fibras de músculo liso *(músculo dartos)* que confieren su aspecto rugoso (arrugado) al escroto (v. fig. 5-9 B; tabla 5-6). Puesto que el músculo dartos se fija a la piel, su contracción hace que el escroto se arrugue cuando hace frío, lo que engruesa la capa tegumentaria, reduce la superficie escrotal y ayuda al cremáster a mantener los testículos más cerca del cuerpo, y todo ello disminuye la pérdida de calor.

El escroto está dividido internamente en dos compartimentos, derecho e izquierdo, por una continuación de la túnica dartos, el *tabique escrotal*. El tabique está señalado externamente por el *rafe escrotal* (v. cap. 6), una estría cutánea que marca la línea de fusión de las *prominencias labioescrotales* embrionarias. La túnica dartos superficial carece de grasa y se continúa anteriormente con la *capa membranosa de la fascia de la pared anterolateral del abdomen* (fascia de Scarpa) y posteriormente con la *fascia perineal superficial* (fascia de Colles) (v. fig. 5-9 B).

El desarrollo del escroto guarda una estrecha relación con la formación de los conductos inguinales. El escroto se desarrolla a partir de las *prominencias labioescrotales,* dos evaginaciones de la pared abdominal que se fusionan para formar una bolsa cutánea colgante. En fases posteriores del período fetal, los testículos y los funículos espermáticos entran en el escroto.

La irrigación arterial del escroto (fig. 5-19) procede de:

- Las **ramas escrotales posteriores de la arteria perineal,** una rama de la arteria pudenda interna.
- Las **ramas escrotales anteriores de la arteria pudenda externa profunda,** una rama de la arteria femoral.
- La **arteria cremastérica,** una rama de la arteria epigástrica inferior.

Las *venas escrotales* acompañan a las arterias. Los vasos linfáticos del escroto drenan en los nódulos linfáticos inguinales superficiales.

Los nervios del escroto (fig. 5-19) incluyen ramos del plexo lumbar para la cara anterior y ramos del plexo sacro para las caras posterior e inferior:

- El *ramo genital del nervio genitofemoral* (L1, L2), que inerva la cara

anterolateral.

- Los **nervios escrotales anteriores,** ramos del nervio ilioinguinal (L1), que inervan la cara anterior.
- Los **nervios escrotales posteriores,** ramos del ramo perineal del *nervio pudendo* (S2-S4), que inervan la cara posterior.
- Los **ramos perineales del nervio cutáneo femoral posterior** (S2, S3), que inervan la cara posteroinferior.

TESTÍCULOS

Los **testículos** son las gónadas masculinas: glándulas reproductoras ovoides pares, que producen **espermatozoides** y hormonas, principalmente testosterona (fig. 5-20). Los testículos están suspendidos en el escroto por los funículos espermáticos, de forma que el testículo izquierdo suele encontrarse suspendido más abajo que el derecho.

La superficie de cada testículo está cubierta por la **capa visceral de la túnica vaginal,** excepto en la zona donde el testículo se une al epidídimo y al funículo espermático. La **túnica vaginal** es un saco peritoneal cerrado que rodea parcialmente al testículo, y que representa la parte distal cerrada del proceso vaginal embrionario. La capa visceral de la túnica vaginal está íntimamente unida al testículo, al epidídimo y a la porción inferior del conducto deferente. Entre el cuerpo del epidídimo y la cara posterolateral de los testículos se encuentra el **seno del epidídimo,** un receso en forma de hendidura de la túnica vaginal.

La **capa parietal de la túnica vaginal,** adyacente a la fascia espermática interna, es más amplia que la capa visceral y se extiende superiormente, a una corta distancia, por la porción distal del funículo espermático. Una pequeña cantidad de líquido en la cavidad de la túnica vaginal separa las capas visceral y parietal, y permite que el testículo se mueva libremente en el escroto.

Los testículos tienen una superficie externa fibrosa resistente, la **túnica albugínea,** que se engrosa y forma una cresta en su cara posterior interna, el **mediastino testicular** (fig. 5-21). Desde esta cresta interna parten septos fibrosos que se extienden hacia dentro entre lobulillos de **túbulos seminíferos,** minúsculos pero largos y muy enrollados, donde se producen los espermatozoides. Los túbulos seminíferos se unen mediante **túbulos seminíferos rectos** a la **red testicular,** una red de conductos en el mediastino del testículo.

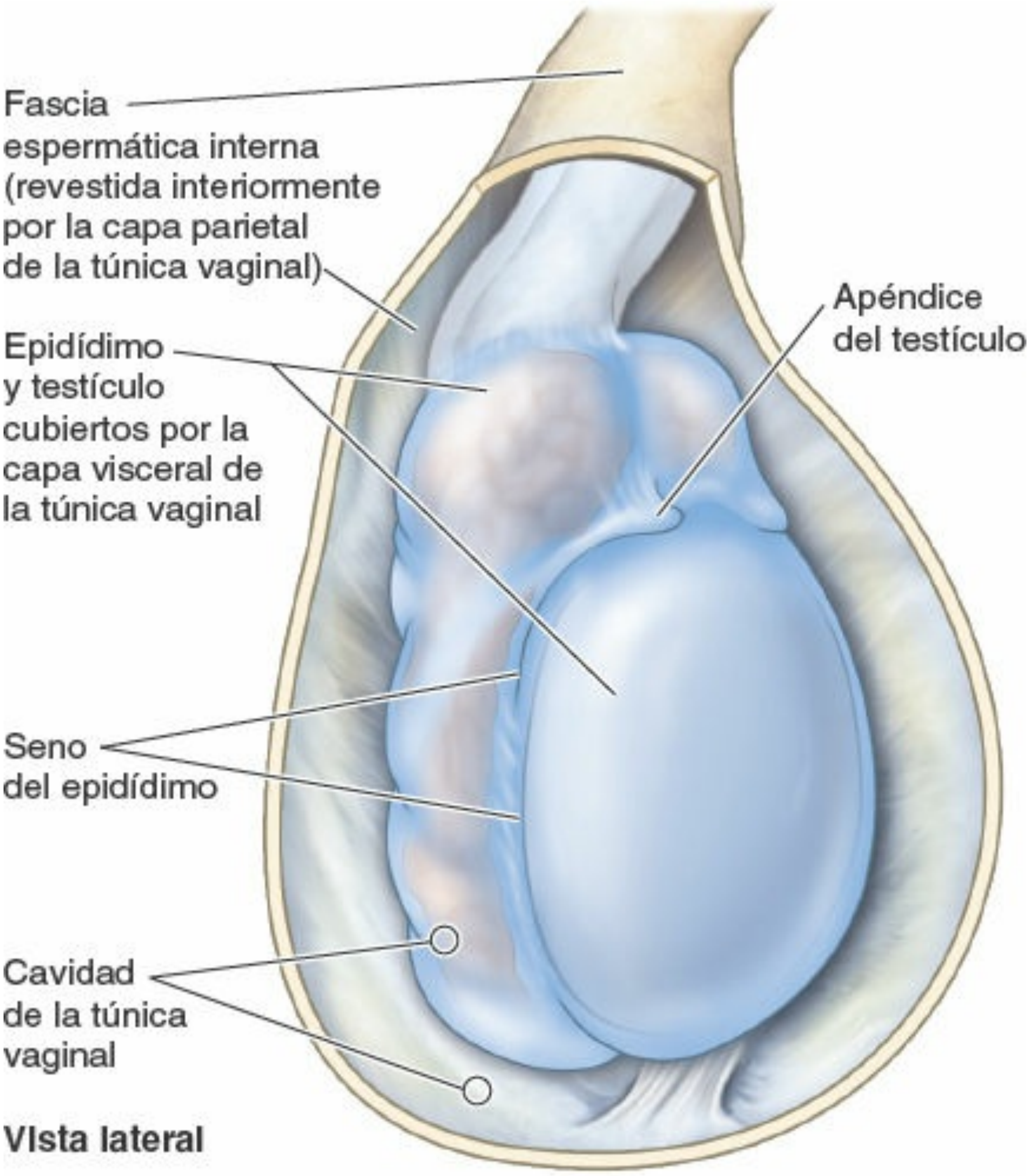

FIGURA 5-20. Túnica vaginal (abierta). La parte distal del contenido del funículo espermático, el epidídimo, y la mayor parte del testículo, están envueltos por un saco colapsado, la túnica vaginal. En consecuencia, el testículo y el epidídimo —recubiertos directamente por la capa visceral de la túnicav son móviles en el interior del escroto. La capa parietal, externa, reviste la continuación peritesticular de la fascia espermática interna.

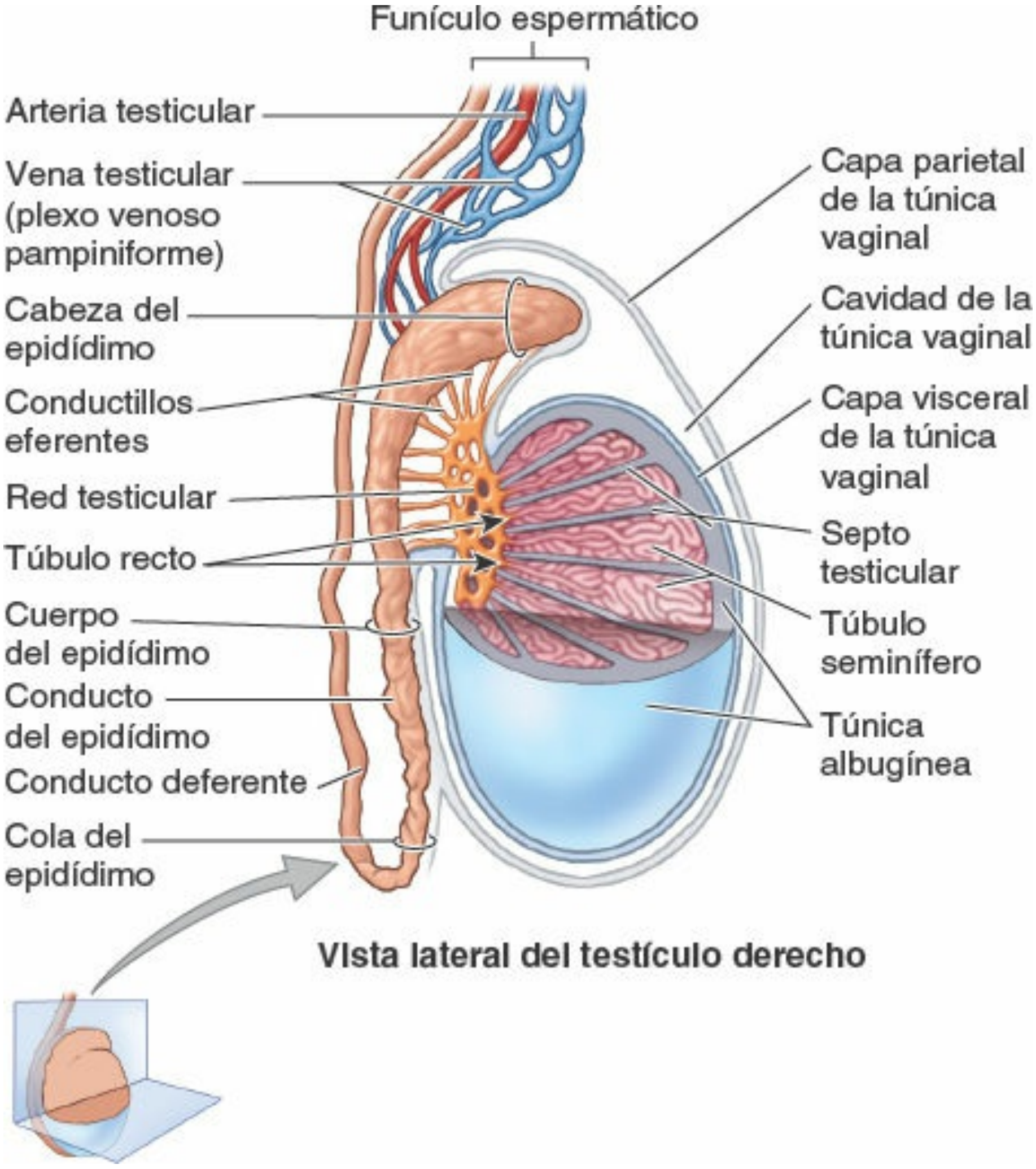

FIGURA 5-21. Estructuras del testículo y el epidídimo. Se han eliminado las cubiertas del testículo y un cuadrante para mostrar el contenido del funículo espermático distal, características del epidídimo y detalles de la estructura interna del testículo. La cavidad de la túnica vaginal —que en realidad es un espacio virtual— se ha exagerado mucho.

Las largas **arterias testiculares** se originan en la cara anterolateral de la *aorta abdominal* justo inferiores a las *arterias renales* (v. fig. 5-19). Discurren retroperitonealmente (posteriores al peritoneo) en dirección oblicua, cruzando sobre los uréteres y la porción inferior de las arterias ilíacas externas hasta alcanzar los anillos inguinales profundos. Entran en los conductos inguinales a través de los anillos profundos, atraviesan los conductos, los abandonan a través de los anillos superficiales, y entran en el funículo espermático para irrigar los testículos. La arteria testicular, o una de sus ramas, se anastomosa con la *arteria del conducto deferente*.

Las venas que emergen del testículo y el epidídimo forman el **plexo venoso pampiniforme,** una red de entre 8 y 12 venas que se sitúan anteriores al conducto deferente y rodean la arteria testicular en el funículo espermático (fig. 5-21). El plexo pampiniforme forma parte del sistema termorregulador del testículo (junto con los músculos cremáster y dartos), que ayuda a mantener constante la temperatura de esta glándula. Las venas del plexo pampiniforme confluyen superiormente, formando la **vena testicular derecha,** que desemboca en la vena cava inferior (VCI), y la **vena testicular izquierda,** que drena en la vena renal izquierda.

El drenaje linfático del testículo acompaña a la arteria y la vena testiculares hasta

los *nódulos linfáticos lumbares derechos e izquierdos (de la vena cavaaórticos)* y los *nódulos linfáticos preaórticos* (v. fig. 5-19). Los nervios autónomos del testículo proceden del plexo nervioso testicular situado sobre la arteria testicular, que contiene fibras parasimpáticas vagales, aferentes viscerales y simpáticas del segmento T10-T11 de la médula espinal, fibras viscerales aferentes y quizá fibras vagales parasimpáticas. Las fibras autónomas también pueden llegar al testículo a través del plexo deferente.

EPIDÍDIMO

El **epidídimo** es una estructura alargada, situada en la cara posterior del testículo (fig. 5-20). Los **conductillos eferentes** del testículo transportan, desde la red testicular hacia el epidídimo, los espermatozoides recién formados. El epidídimo está formado por sinuosidades diminutas del **conducto del epidídimo,** tan compactadas que tienen un aspecto macizo (fig. 5-21). El conducto se va volviendo progresivamente más pequeño a medida que pasa desde la cabeza del epidídimo, sobre la parte superior del testículo, hasta su cola. Durante el largo recorrido de este conducto, los espermatozoides se almacenan y siguen madurando. El epidídimo está formado por:

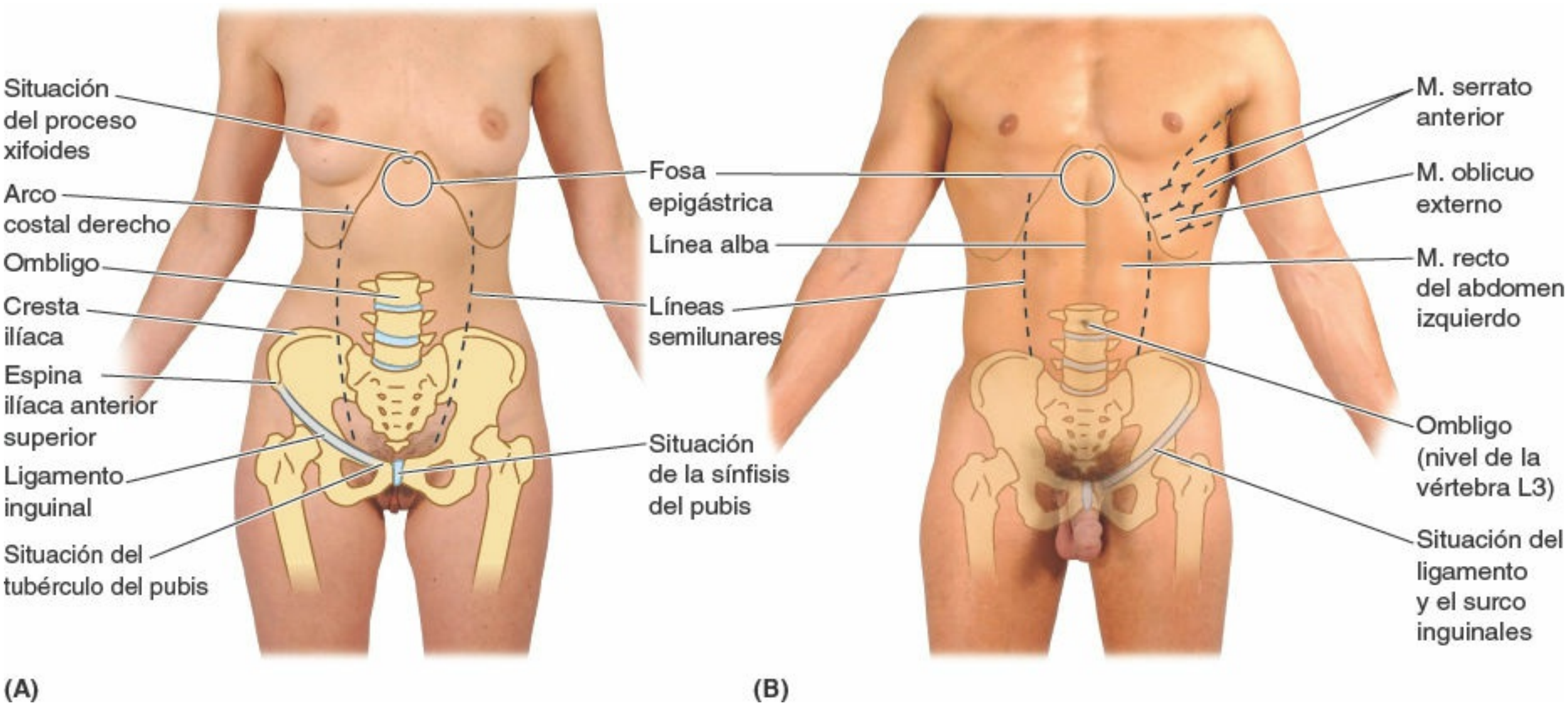

FIGURA 5-22. Anatomía de superficie de la pared anterolateral del abdomen.

- **Cabeza:** la porción superior ensanchada, compuesta por lobulillos formados por los extremos enrollados de 12 a 14 *conductillos eferentes*.
- **Cuerpo:** el conducto sinuoso del epidídimo.
- **Cola:** se continúa con el conducto deferente, que transporta los espermatozoides desde el epidídimo al conducto eyaculador para su expulsión a través de la uretra durante la eyaculación (v. cap. 6).

Anatomía de superficie de la pared anterolateral del abdomen

El **ombligo** es un rasgo evidente de la pared anterolateral del abdomen. Es un vestigio del sitio de unión del cordón umbilical y un punto de referencia del *plano transumbilical* (fig. 5-22). Esta excavación fruncida de la piel del centro de la pared anterior del abdomen se encuentra típicamente al nivel del disco intervertebral entre

las vértebras L3 y L4. Sin embargo, su altura en la pared varía considerablemente, y es más baja cuando la grasa subcutánea abdominal es abundante. Sin importar su nivel, el ombligo descansa en el dermatoma T10. La fosa epigástrica es una ligera depresión de la región epigástrica, justo inferior al *proceso xifoides.* Esta fosa es especialmente visible cuando el sujeto se encuentra en posición supina, ya que los órganos abdominales se extienden, tirando posteriormente de la pared anterolateral del abdomen en esta región. El dolor provocado por la pirosis («ardor de estómago», debido al reflujo de ácido gástrico hacia el esófago) suele percibirse en esta zona. Los cartílagos costales 7.º a 10.º se unen a cada lado de la fosa epigástrica; sus bordes mediales forman el *arco costal*. Aunque la cavidad abdominal se extiende más arriba, el arco costal es la divisoria entre las porciones torácica y abdominal de la pared corporal. Cuando una persona se encuentra en posición supina, puede observarse el ascenso y descenso de la pared abdominal con la respiración: superiormente con la inspiración e inferiormente con la espiración. Los músculos rectos del abdomen pueden palparse y observarse cuando se solicita a una persona acostada que levante la cabeza y los hombros contra resistencia.

La localización de la *línea alba* es visible en individuos delgados gracias al surco vertical de la piel que hay sobre ese rafe. Normalmente el surco es visible debido a que por encima del ombligo la línea alba tiene aproximadamente 1 cm de anchura entre las dos partes del recto del abdomen. Por debajo del ombligo, la línea alba no está señalada por un surco. Algunas mujeres embarazadas, especialmente aquellas con pelo y complexión morena, tienen una línea intensamente pigmentada, la **línea negra,** en la piel de la línea media exterior a la línea alba. Después del embarazo, el color de esta línea se atenúa.

En el extremo inferior de la línea alba pueden notarse los bordes superiores de los huesos púbicos *(cresta del pubis)* y la articulación cartilaginosa que los une *(sínfisis del pubis).* El pliegue inguinal es un surco oblicuo poco profundo que se encuentra por encima del ligamento inguinal en su recorrido entre la *EIAS* y el *tubérculo del pubis*. La *cresta ilíaca* ósea, a nivel de la vértebra L4, es fácilmente palpable mientras discurre posteriormente desde la EIAS. La cresta del pubis, los pliegues inguinales y las crestas ilíacas definen el límite inferior de la pared abdominal anterior, separándola centralmente del periné y lateralmente de los miembros inferiores (muslos).

CUADRO CLÍNICO

CARA INTERNA DE LA PARED ANTEROLATERAL DEL ABDOMEN Y REGIÓN INGUINAL

Falta de descenso testicular (criptorquidia)

Los testículos no descienden en un 3 % de los nacidos a término y en el 30 % de los prematuros (Moore, Persaud y Torchia, 2016). Cerca del 95 % de los casos de falta de descenso testicular son unilaterales. Cuando un testículo no ha descendido o no es retraíble (puede hacerse descender), el trastorno se conoce como *criptorquidia* (del griego *orchis,* testículo + *kryptos,* oculto). El *testículo no*

descendido suele localizarse en algún punto del recorrido de descenso prenatal normal, habitualmente en el conducto inguinal. La importancia de la criptorquidia radica en que aumenta mucho el riesgo de aparición de neoplasias en el testículo no descendido, lo que resulta especialmente problemático debido a que no es palpable y a que no suele detectarse hasta que el cáncer está avanzado. Debido a que los testículos requieren un ambiente más frío para preservar la fertilidad, suele corregirse quirúrgicamente en la infancia.

Permeabilidad posnatal de la vena umbilical

Antes del nacimiento, la vena umbilical transporta sangre oxigenada y rica en nutrientes desde la placenta al feto. Aunque normalmente se habla de que la vena umbilical «ocluida» forma el *ligamento redondo del hígado,* esta vena es permeable cierto tiempo tras el nacimiento, y se utiliza en la *cateterización de la vena umbilical* para la exanguinotransfusión en el período neonatal, como en lactantes con *eritroblastosis fetal* o *enfermedad hemolítica* del recién nacido (Kliegman et al., 2016).

Metástasis del cáncer de útero en los labios pudendos mayores

Las metástasis linfáticas del cáncer tienen lugar casi siempre a lo largo de las vías linfáticas que discurren paralelas al drenaje venoso del órgano en que asienta el tumor primario. Esto también es cierto para el útero, cuyas venas y vasos linfáticos drenan mayoritariamente a través de vías profundas. Pero, algunos vasos linfáticos siguen el curso del ligamento redondo por el conducto inguinal. Por tanto, aunque no es lo habitual, las células cancerosas uterinas metastásicas (especialmente las procedentes de tumores adyacentes a la inserción proximal del ligamento redondo) pueden diseminarse desde el útero al labio pudendo mayor (el homólogo evolutivo del escroto, y lugar de inserción distal del ligamento redondo), y desde allí a los nódulos linfáticos superficiales, que reciben linfa desde la piel del periné (incluidos los labios).

FUNÍCULO ESPERMÁTICO, ESCROTO Y TESTÍCULOS

Hernias inguinales

La mayoría de las hernias abdominales tienen lugar en la región inguinal. Las hernias inguinales suponen el 75 % de las hernias abdominales. Se producen en ambos sexos, pero la mayor parte de estas (un 86 %) tiene lugar en varones, debido al paso del funículo espermático por el *conducto inguinal*.

Una *hernia inguinal* es una protrusión del peritoneo parietal y de vísceras, como el intestino delgado, a través de un orificio normal o anormal de la cavidad de la cual forman parte. La mayoría de hernias inguinales son reductibles, lo que significa que pueden volver a su localización normal en la cavidad peritoneal mediante una manipulación adecuada. Hay dos categorías principales de hernia inguinal: las *hernias inguinales indirectas* y *directas;* más de dos terceras partes son hernias indirectas. Las características de las hernias inguinales directas e indirectas se detallan e ilustran en la tabla C5-1, y la anatomía relacionada con

ellas se ilustra en la figura C5-3 A a C.

Normalmente, la mayor parte del proceso vaginal se oblitera antes del nacimiento, excepto su parte distal, que forma la túnica vaginal del testículo (v. tabla 5-6). La porción peritoneal del saco herniario de una hernia inguinal indirecta está formada por el proceso vaginal persistente. Cuando persiste el tallo completo del proceso vaginal, la hernia se extiende en el escroto superiormente a los testículos, formando una hernia inguinal indirecta completa (tabla C5-1).

El *anillo inguinal superficial* puede palparse superolateral al tubérculo del pubis invaginando la piel de la porción superior del escroto con el dedo índice (fig. C5-3 D). El dedo del examinador sigue el funículo espermático superolateralmente hacia el anillo inguinal superficial. Si el anillo está dilatado, puede admitir la entrada del dedo sin dolor. En caso de que haya una hernia, cuando se solicita al paciente que tosa se nota una presión súbita en la punta o la yema del dedo del examinador (Swartz, 2014). Sin embargo, como los dos tipos de hernias inguinales salen por el anillo inguinal superficial, la palpación de una presión en esa localización no permite diferenciar entre ambos tipos.

Si se coloca la cara palmar del dedo contra la pared anterior del abdomen, puede percibirse el *anillo inguinal profundo* como una depresión cutánea superior al ligamento inguinal, 2-4 cm superolateral al tubérculo del pubis. Cuando el paciente tose, la detección de una presión contra el dedo con que se explora y una masa en la zona del anillo profundo sugieren una hernia indirecta.

La palpación de una hernia inguinal directa se realiza colocando el dedo índice, el medio, o ambos, sobre el trígono inguinal y pidiendo a la persona que tosa o contraiga el abdomen. Si existe una hernia, se nota una presión contra la yema del dedo. El dedo también puede colocarse en el anillo inguinal superficial; si hay una hernia directa, se nota una presión súbita medial al dedo cuando el sujeto tose o comprime el abdomen.

Reflejo cremastérico

Puede provocarse la contracción del músculo cremáster frotando suavemente la piel de la cara medial de la porción superior del muslo con un hisopo o un depresor lingual. Esta zona de piel está inervada por el *nervio ilioinguinal*. El *reflejo cremastérico* consiste en la rápida elevación del testículo del mismo lado. Este reflejo es muy intenso en los niños; por ello, los reflejos cremastéricos hiperactivos pueden simular un testículo no descendido. El reflejo hiperactivo puede abolirse haciendo que el niño se siente con las piernas cruzadas, en cuclillas; si los testículos han descendido, podrán palparse en el escroto.

Quistes y hernias del conducto peritoneo vaginal (Nuck)

En las mujeres puede producirse una hernia inguinal indirecta, aunque es aproximadamente 20 veces más frecuente en los hombres. Cuando el proceso vaginal persiste en las mujeres, forma una pequeña bolsa peritoneal, el *conducto de Nuck*, en el conducto inguinal, que puede extenderse hacia el labio

pudendo mayor. En las niñas recién nacidas, estos restos pueden aumentar de tamaño y formar quistes en el conducto inguinal. Los quistes pueden protruir en la parte anterior del labio pudendo mayor y pueden convertirse en una hernia inguinal indirecta.

Hidrocele del funículo espermático, del testículo o de ambos

La presencia de exceso de líquido en un proceso vaginal persistente es un *hidrocele.* Esta anomalía congénita puede asociarse a una hernia inguinal indirecta. La acumulación de líquido procede de la secreción de una cantidad anormal de líquido seroso por parte de la hoja visceral de la túnica vaginal. El tamaño del hidrocele depende de cuánto proceso vaginal persista.

El *hidrocele testicular* está limitado al escroto y distiende la túnica vaginal (fig. C5-4 A). El *hidrocele del funículo espermático* está limitado al funículo espermático y distiende la porción persistente del tallo del proceso vaginal (fig. C5-4 B). Un hidrocele congénito del funículo (cordón) y el testículo puede comunicar con la cavidad peritoneal.

Para detectar un hidrocele se utiliza la *transiluminación*, un procedimiento en el cual se aplica una luz intensa en un lado de la tumefacción escrotal, con la habitación oscurecida. La transmisión de la luz en forma de resplandor rojo indica un exceso de líquido seroso en el escroto. Los niños recién nacidos suelen tener líquido peritoneal residual en la túnica vaginal; sin embargo, normalmente este líquido se reabsorbe durante el primer año de vida. Ciertos procesos patológicos, como una lesión y/o inflamación del epidídimo, también pueden producir un hidrocele en los adultos.

TABLA C5-1. CARACTERÍSTICAS DE LAS HERNIAS INGUINALES

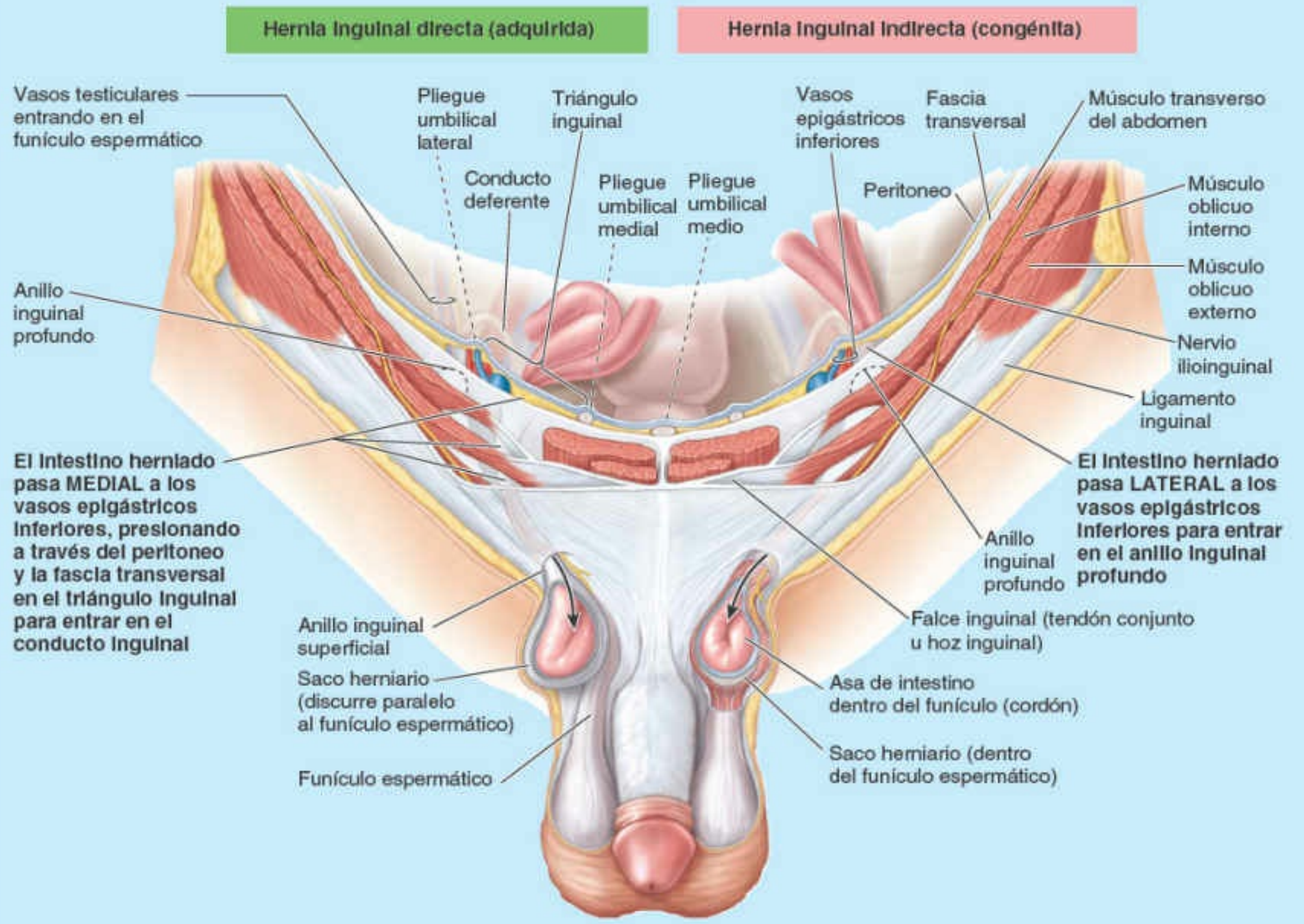

Característica	Directa (adquirida)	Indirecta (congénita)
Factores predisponentes	Debilidad de la pared anterior del abdomen en el triángulo inguinal (p. ej., debido a anillo inguinal superficial distendido, falce inguinal estrecha o debilidad de la aponeurosis en los varones > 40 años de edad)	Permeabilidad del proceso vaginal (completa o al menos de la porción superior) en personas más jóvenes, en su gran mayoría varones
Frecuencia	Menos frecuente (entre una tercera y una cuarta parte de las hernias inguinales)	Más frecuente (entre dos terceras y tres cuartas partes de las hernias inguinales)
Salida desde la cavidad abdominal (fig. C5-3 A y B)	Peritoneo más fascia transversal (se sitúan por fuera de una o dos cubiertas fasciales internas del funículo [cordón])	Peritoneo del proceso vaginal persistente más las tres cubiertas fasciales del funículo (cordón)/ligamento redondo
Recorrido (fig. C5-3 C)	Pasa a través o alrededor del conducto inguinal, generalmente atraviesa sólo el tercio medial del conducto inguinal, externa y paralela al vestigio del proceso vaginal	Atraviesa el conducto inguinal (todo el conducto si tiene suficiente tamaño) dentro del proceso vaginal
Salida desde la pared anterior del abdomen	A través del anillo inguinal superficial, lateral al funículo (cordón); en raras ocasiones entra en el escroto	A través del anillo inguinal superficial dentro del funículo (cordón), entrando habitualmente en el escroto/labio pudendo mayor

Hematocele testicular

Un *hematocele testicular* es una acumulación de sangre en la cavidad de la túnica vaginal debido, por ejemplo, a la rotura de ramas de la arteria testicular por traumatismos testiculares (fig. C5-4 C). El traumatismo puede provocar un *hematoma* (acumulación de sangre, normalmente coagulada, en cualquier localización extravascular) escrotal, del testículo o de ambas estructuras. La sangre no permite la transiluminación; por lo tanto, con esta técnica puede diferenciarse entre un hematoma o hematocele y un hidrocele. El hematocele testicular puede asociarse con un *hematocele escrotal*, debido al derrame de sangre en los tejidos escrotales.

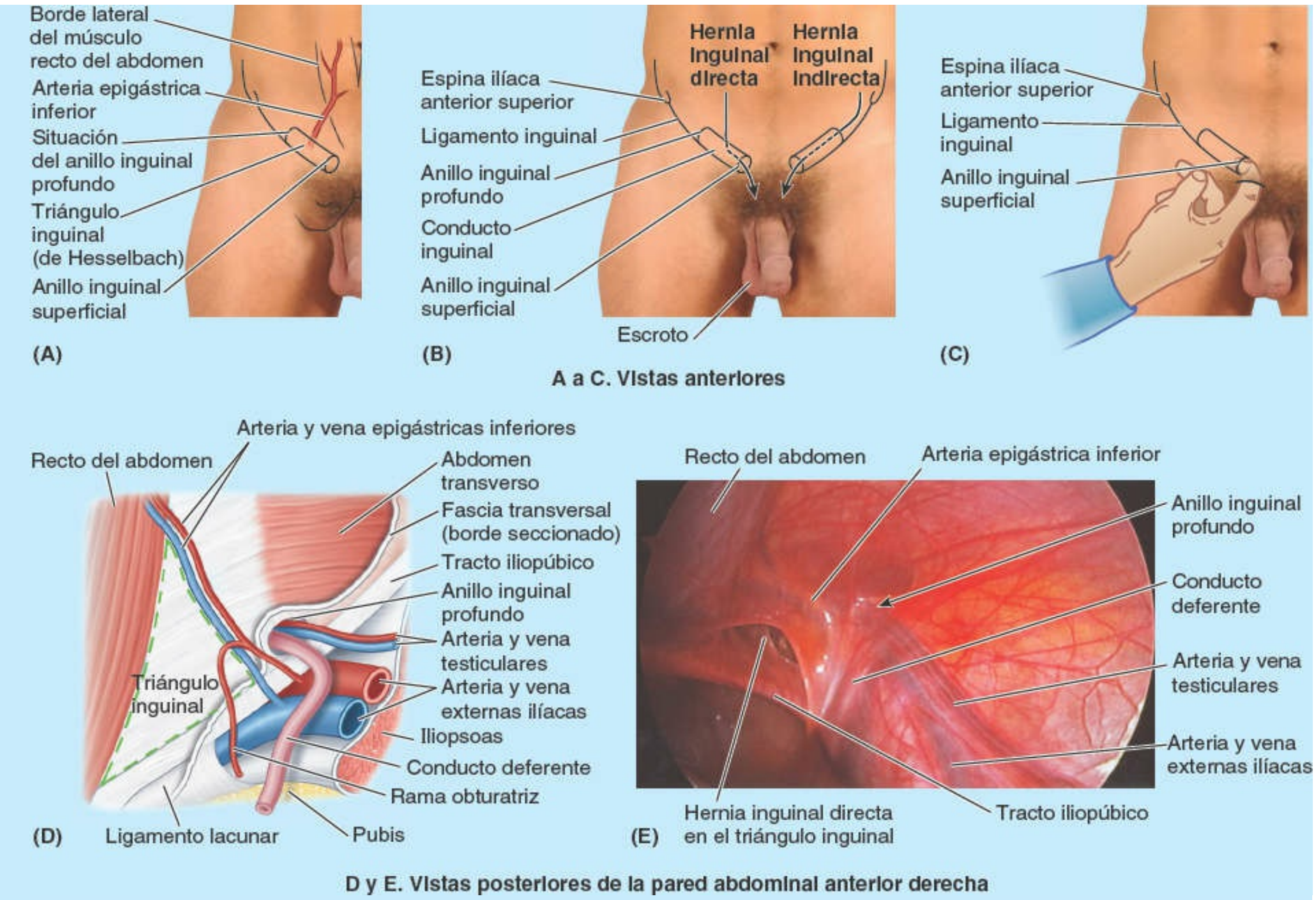

FIGURA C5-3.

Torsión del funículo espermático

La *torsión del funículo espermático* es una urgencia quirúrgica, ya que puede provocar necrosis (muerte patológica) del testículo. La torsión obstruye el drenaje venoso, produce edema y hemorragia, y finalmente obstrucción arterial. La torsión suele tener lugar justo por encima del polo superior del testículo (fig. C5-4 D). Una clave en la exploración física es que los testículos parecen descansar transversalmente. La ecografía permite confirmar este hallazgo. Para evitar las recurrencias o que ocurra en el lado contralateral, lo que es probable, se fijan quirúrgicamente ambos testículos al tabique escrotal.

Anestesia del escroto

Como la cara anterolateral del escroto está inervada por el plexo lumbar (principalmente fibras L1, a través del nervio ilioinguinal) y la cara posteroinferior está inervada por el plexo sacro (principalmente fibras S3 a través del nervio pudendo), para anestesiar la cara anterolateral del escroto hay que inyectar el agente anestésico más superiormente que para anestesiar su cara posteroinferior.

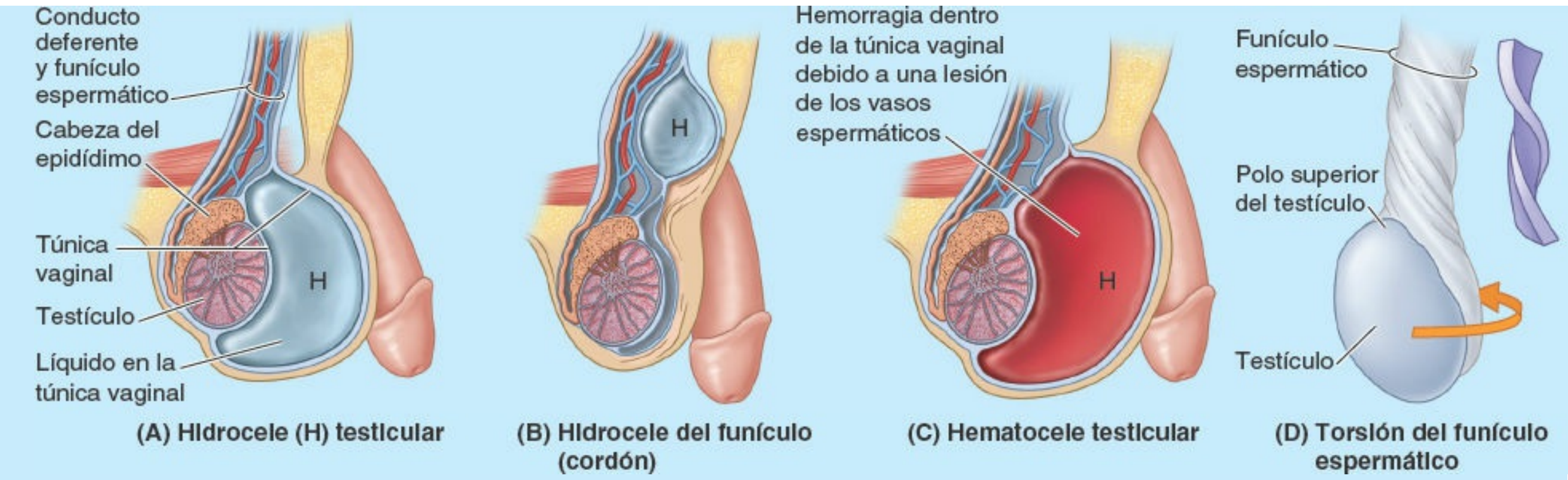

FIGURA C5-4.

Espermatocele y quiste epididimario

Un *espermatocele* es un quiste de retención (acumulación de líquido) en el epidídimo (fig. C5-5 A), generalmente cerca de su cabeza. Los espermatoceles contienen un líquido lechoso y suelen ser asintomáticos. Un *quiste epididimario* es una acumulación de líquido en cualquier punto del epidídimo (fig. C5-5 B).

Vestigios de los conductos genitales embrionarios

Al abrir la túnica vaginal pueden observarse unas estructuras rudimentarias en las caras superiores de los testículos y epidídimos (fig. C5-6). Estas estructuras son pequeños vestigios de los conductos genitales del embrión. Es muy infrecuente observarlos, a menos que se produzcan cambios patológicos. El **apéndice testicular** es un remanente vesicular del extremo craneal del *conducto paramesonéfrico (de Müller)*, el conducto genital embrionario que formará la mitad del útero en las mujeres. Está fijado al polo superior del testículo. Los **apéndices epididimarios** son remanentes del extremo craneal del *conducto mesonéfrico (de Wolff)*, el conducto genital embrionario que formará parte del conducto deferente en los varones. Los apéndices se fijan en la cabeza del epidídimo.

Varicocele

El *plexo venoso pampiniforme* puede volverse varicoso (dilatado) y tortuoso, produciendo un *varicocele*, que normalmente sólo es visible cuando el varón está de pie o comprime la prensa abdominal. El aumento de tamaño suele desaparecer cuando la persona se recuesta, sobre todo si se eleva el escroto en decúbito supino, de forma que la gravedad puede vaciar las venas. La palpación de un varicocele puede compararse a la sensación que daría una bolsa de gusanos. Los varicoceles pueden deberse a defectos en las válvulas de la vena testicular, pero los problemas en el riñón o la vena renal también pueden distender las venas pampiniformes. El varicocele aparece sobre todo en el lado izquierdo, probablemente debido a que el ángulo agudo que forma la vena testicular derecha al desembocar en la VCI es más favorable al flujo que el ángulo de casi 90º que forma la vena testicular izquierda en su desembocadura, lo que la hace más susceptible a la obstrucción o a la inversión del flujo.

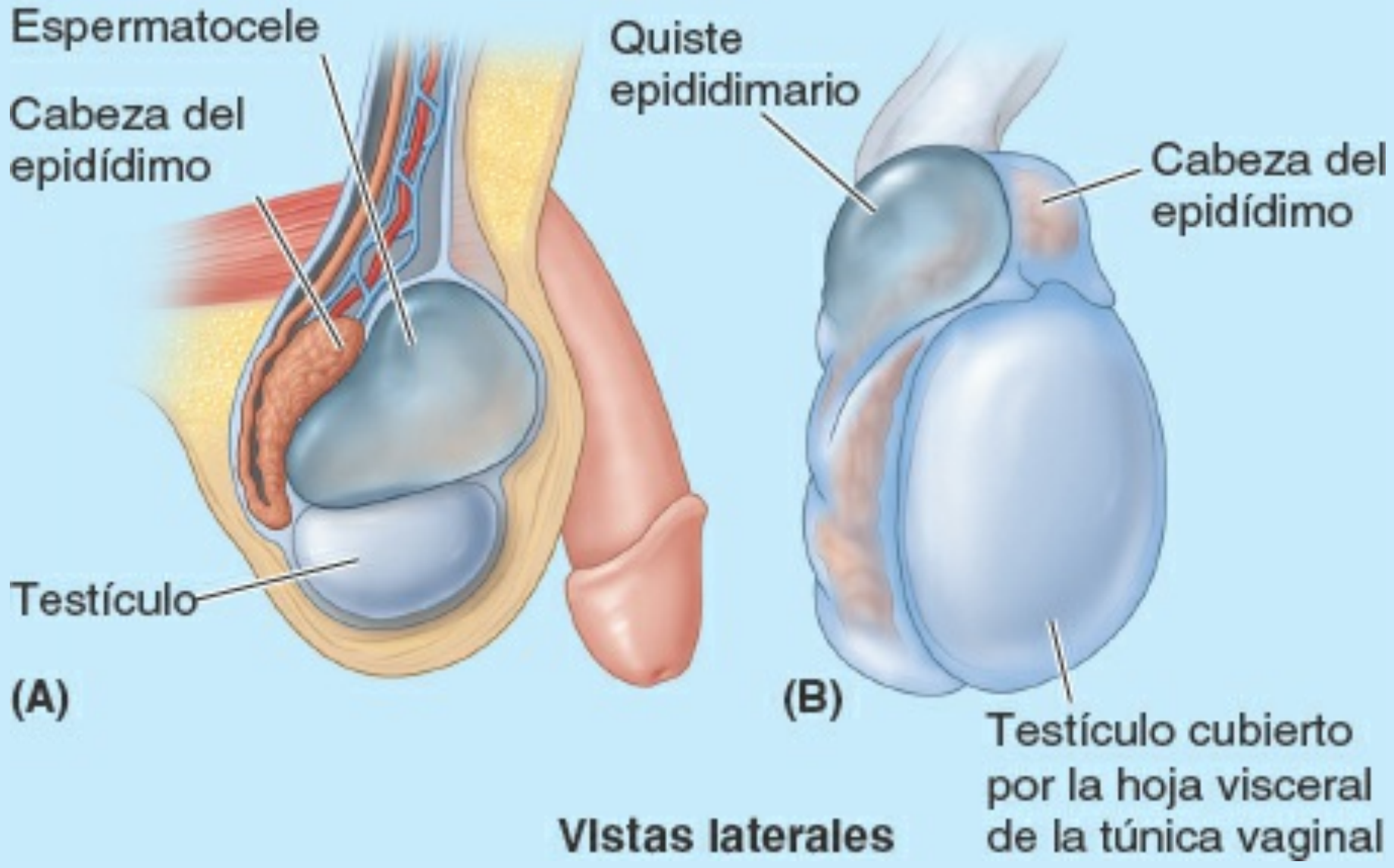

FIGURA C5-5. **A)** Espermatocele. **B)** Quiste epididimario

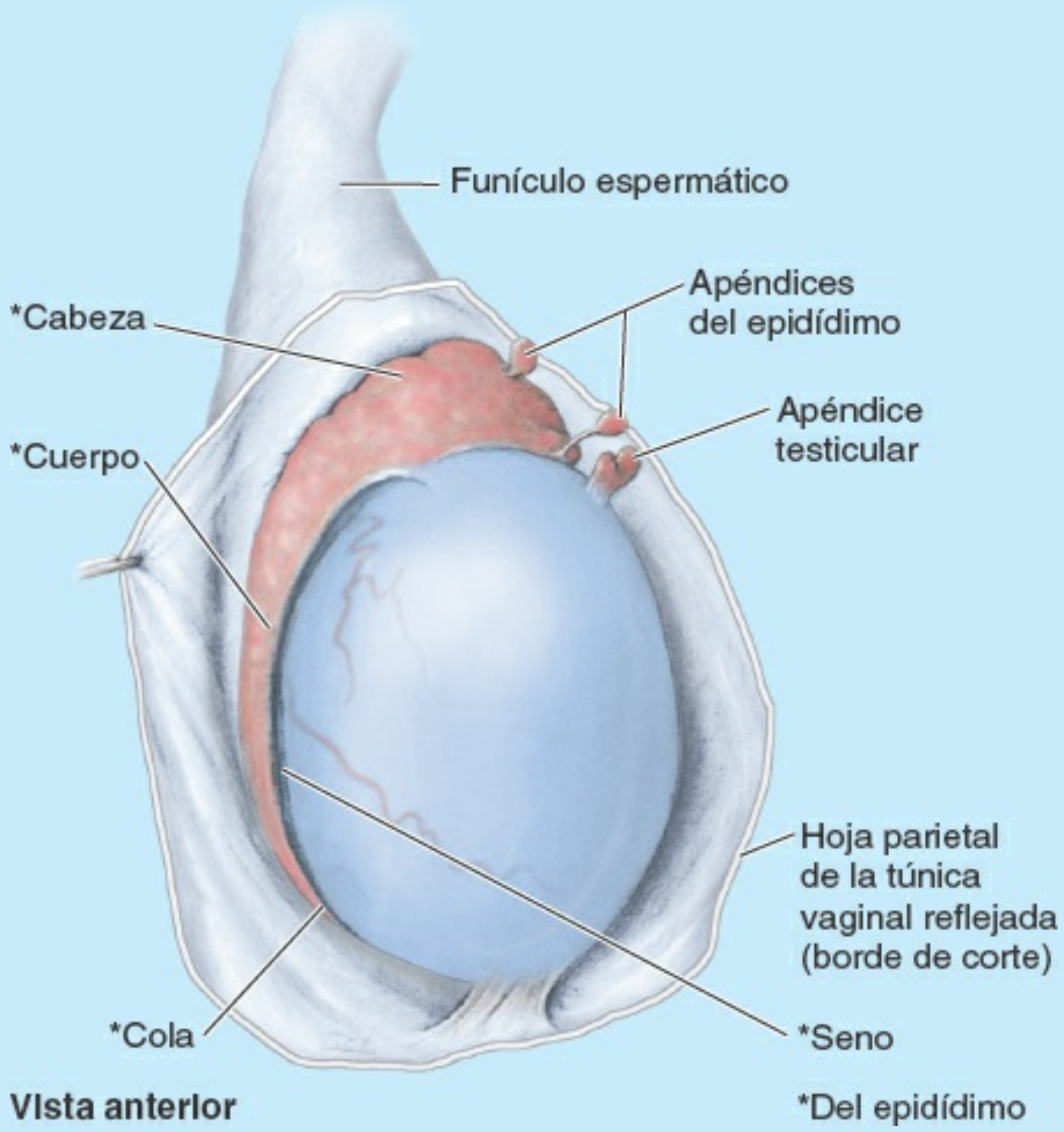

FIGURA C5-6.

Cáncer testicular y escrotal

Las metástasis linfáticas son habituales en todos los tumores testiculares, por lo que el conocimiento del drenaje linfático es útil para su tratamiento (Kumar et al., 2015). Dado que los testículos descienden desde la pared

abdominal posterior al interior del escroto durante el desarrollo fetal, no tienen el mismo drenaje linfático que el escroto, que es una evaginación de la piel anterolateral del abdomen (v. fig. 5-15). En consecuencia:

- El *cáncer de testículo* metastatiza inicialmente hacia los *nódulos linfáticos lumbares* retroperitoneales, que se encuentran justo inferiores a las venas renales. La diseminación posterior puede dirigirse a los nódulos mediastínicos y supraclaviculares.
- El *cáncer de escroto* metastatiza hacia los *nódulos linfáticos inguinales superficiales*, que se encuentran en el tejido subcutáneo inferior al ligamento inguinal y a lo largo de la porción terminal de la vena safena magna.

Los tumores testiculares se abordan mediante una incisión inguinal de manera que los vasos y los linfáticos pueden inspeccionarse precozmente. Un error habitual es realizar una incisión escrotal, pensando que el tumor «sólo» es un hidrocele. La exploración física cuidadosa y una ecografía pueden ayudar a evitar este error.

Las metástasis del cáncer testicular también pueden aparecer por diseminación hematógena de las células cancerosas (a través de la sangre) en los pulmones, el hígado, el cerebro y los huesos.

PARED INTERNA DEL ABDOMEN Y REGIÓN INGUINAL

Pared interna del abdomen. Las principales características de la cara interna de la pared anterolateral del abdomen son unos pliegues peritoneales que recubren estructuras e irradian desde el anillo umbilical y las fosas peritoneales formadas en relación a los pliegues. ● Los tres pliegues umbilicales centrales (pliegues umbilicales medio y mediales) cubren vestigios de estructuras embrionarias, mientras que los pliegues umbilicales laterales cubren los vasos epigástricos inferiores. ● Las fosas peritoneales formadas en relación a los pliegues umbilicales incluyen las fosas supravesicales transicionales, cuya altura cambia en función del llenado vesical, y las fosas inguinales mediales y laterales, que cubren áreas potencialmente débiles de la pared anterior del abdomen, donde pueden producirse hernias inguinales directas e indirectas. ● El ligamento falciforme supraumbilical encierra los restos de la vena umbilical embrionaria y las venas paraumbilicales acompañantes (tributarias de la vena porta hepática) en su borde libre.

Región inguinal. La región inguinal se extiende desde la EIAS hasta el tubérculo del pubis; el pliegue inguinal superficial marca el límite entre el abdomen y el miembro inferior. Se encuentra dentro del dermatoma L1. ● La mayoría de las estructuras y formaciones de la región inguinal se relacionan con un retináculo doble (bilaminar) formado por el recorrido del ligamento inguinal y el tracto iliopúbico entre dos puntos óseos. Estas dos bandas son engrosamientos de los bordes inferiores de la aponeurosis del oblicuo externo y la fascia transversal sobre la pared abdominal, respectivamente.

Para que el testículo pueda descender prenatalmente a una posición subcutánea que estará más fresca posnatalmente (un requisito para la formación de espermatozoides), el conducto inguinal atraviesa la pared del abdomen, superior y paralelo a la mitad medial del ligamento inguinal. ● En el sexo femenino, sólo la porción inferior del gubernáculo cruza el conducto, pasando a ser el ligamento redondo del útero. ● El propio conducto inguinal consta de un anillo profundo internamente, un anillo superficial externamente, y dos arcadas musculoaponeuróticas entre ambos. ● El conducto oblicuo a través de los anillos y las arcadas se colapsa cuando aumenta la presión intraabdominal. ● El colapso del conducto, combinado con la oclusión prenatal de la evaginación peritoneal (proceso vaginal) y la contracción de las arcadas, normalmente resiste la tendencia del contenido abdominal a herniarse (protruir a través) del

conducto. ● La falta de oclusión del proceso vaginal, defectos anatómicos, o degeneración tisular, pueden determinar la aparición de hernias inguinales.

FUNÍCULO ESPERMÁTICO, ESCROTO Y TESTÍCULOS

Funículo espermático. Al pasar a través del conducto inguinal, el proceso vaginal, el testículo, el conducto deferente y las estructuras vasculonerviosas del testículo (o el proceso vaginal y el gubernáculo ovárico inferior en las mujeres) quedan englobados en extensiones fasciales derivadas de la mayoría (tres de cuatro) de las láminas que atraviesan. Debido a esto, su recubrimiento es trilaminar. ● Las láminas de la fascia transversal, el oblicuo interno y el oblicuo externo contribuyen al funículo espermático con la fascia espermática interna, el músculo y la fascia cremastéricos, y la fascia espermática externa, respectivamente. ● En su paso a través del canal inguinal, el proceso vaginal, los testículos, el conducto deferente y las estructuras neurovasculares de los testículos (o proceso vaginal y gubernáculo inferior femenino) son rodeados completamente por extensiones de la fascia derivadas de la mayoría (tres o cuatro) de las capas que atraviesan. ● El contenido del funículo espermático está formado por el conducto deferente y estructuras vasculonerviosas, que acompañaron al testículo en su descenso desde la pared posterior del abdomen durante el desarrollo.

Escroto. El escroto es la bolsa tegumentaria formada a partir de las intumescencias labioescrotales del varón para albergar el testículo tras su descenso. En el escroto, la capa adiposa de tejido subcutáneo de la pared abdominal es sustituida por el músculo liso dartos, mientras que la capa membranosa se continúa como la túnica dartos y el tabique escrotal. ● El escroto recibe arterias escrotales anteriores desde el muslo (a través de la arteria pudenda externa), arterias escrotales posteriores desde el periné (arteria pudenda interna), e internamente arterias cremastéricas desde el abdomen (arteria epigástrica inferior). ● Los nervios escrotales anteriores proceden del plexo lumbar (a través de los nervios genitofemoral e ilioinguinal) y los nervios escrotales posteriores del plexo sacro (a través del nervio pudendo).

Testículo. El testículo es la gónada masculina, con la forma y el tamaño de una aceituna grande o una ciruela pequeña, que produce espermatozoides y hormonas masculinas. ● Cada testículo está englobado, excepto posterior y superiormente, por una bolsa serosa bilaminar, la túnica vaginal, derivada del peritoneo. ● La cara externa del testículo está cubierta por la túnica albugínea, fibrosa, que se engrosa interna y posteriormente como el mediastino del testículo, del que irradian los tabiques. ● Entre los tabiques hay asas de delgados túbulos seminíferos, donde se forman los espermatozoides. Los túbulos convergen y drenan en la red testicular del mediastino, que a su vez está conectada al epidídimo por los conductillos eferentes. ● La inervación, la vascularización y el drenaje linfático del testículo reflejan el origen abdominal del órgano, y en su mayoría son independientes del saco escrotal que le rodea. ● El epidídimo está formado por el conducto, muy plegado y compacto, del epidídimo, que va desde los conductillos eferentes al conducto deferente; es el lugar donde se almacenan y maduran los espermatozoides. El epidídimo se adhiere a las caras superior y posterior del testículo, más protegidas.

Las **líneas semilunares** son unas marcas lineales de la piel, ligeramente curvas, que se extienden desde el arco costal inferior, cerca de los novenos cartílagos costales hasta los tubérculos púbicos. Estos surcos cutáneos semilunares (5-8 cm desde la línea media) son clínicamente relevantes debido a que son paralelos a los bordes laterales de la vaina de los rectos.

En la piel que se encuentra por encima de las *intersecciones tendinosas* del recto del abdomen también se aprecian surcos, que son claramente visibles en personas con unos rectos bien desarrollados. Los vientres entrelazados de los músculos *serrato anterior* y *oblicuo interno* también son visibles.

La localización del ligamento inguinal está indicada por el **surco inguinal,** un surco de la piel paralelo y justo inferior al ligamento inguinal. El surco puede visualizarse fácilmente haciendo que una persona deje caer la pierna hacia el suelo mientras se encuentra en decúbito sobre la mesa de exploración. El surco inguinal marca la división entre la pared anterolateral del abdomen y el muslo.

PERITONEO Y CAVIDAD PERITONEAL

El **peritoneo** es una membrana serosa transparente, continua, resbaladiza y brillante. Recubre la cavidad abdominopélvica y envuelve las vísceras (fig. 5-23). El peritoneo está formado por dos hojas continuas: el *peritoneo parietal,* que tapiza la superficie interna de la pared abdominopélvica, y el *peritoneo visceral*, que reviste vísceras como el estómago y los intestinos. Las dos hojas del peritoneo están constituidas por *mesotelio*, una capa de células epiteliales escamosas simples.

El **peritoneo parietal** tiene la misma vascularización sanguínea y linfática, y la misma inervación somática, que la región de la pared abdominal a la que es subyacente. Al igual que la piel suprayacente, el peritoneo que recubre el interior de la pared corporal es sensible a la presión, el dolor, el calor, el frío y la laceración. El dolor del peritoneo parietal generalmente está bien localizado, excepto el de la cara inferior de la porción central del diafragma, cuya inervación procede de los nervios frénicos (que se comentarán más adelante en el presente capítulo); la irritación en esa zona se refiere a menudo a los dermatomas C3-C5, sobre el hombro.

El peritoneo visceral y los órganos que recubre cuentan con la misma vascularización sanguínea y linfática, y la misma inervación visceral. El peritoneo visceral es insensible al tacto, el calor, el frío y la laceración, y es estimulado principalmente por estiramiento e irritación química. El dolor del peritoneo visceral es referido a los dermatomas de los ganglios sensitivos de los nervios espinales que aportan las fibras sensitivas, especialmente a las porciones de la línea media de dichos dermatomas. Por ello, el dolor de las estructuras derivadas del intestino anterior suele notarse en la región epigástrica; el de las procedentes del intestino medio, en la región umbilical y el de las derivadas del intestino posterior, en la región púbica.

El peritoneo y las vísceras están en la cavidad abdominopélvica. La relación de las vísceras con el peritoneo es la siguiente:

- Los *órganos intraperitoneales* están casi totalmente cubiertos por peritoneo visceral (p. ej., el bazo y el estómago). En este caso, *intraperitoneal no* significa dentro de la cavidad peritoneal (aunque este término se utiliza clínicamente para las sustancias que se inyectan en dicha cavidad). Los órganos intraperitoneales conceptualmente se invaginan en un saco cerrado, como cuando se presiona un globo inflado con el puño (v. la exposición sobre espacios potenciales en cap. 1).
- Los *órganos extraperitoneales*, *retroperitoneales* y *subperitoneales* están fuera de la cavidad peritoneal —externos respecto al peritoneo parietal— y sólo están cubiertos parcialmente por el peritoneo (en general, en una de sus caras). Los órganos retroperitoneales, como los riñones, se encuentran entre el peritoneo parietal y la pared posterior del abdomen, y tienen peritoneo parietal sólo en sus caras anteriores (a menudo con una cantidad variable de tejido adiposo interpuesto). De forma parecida, la vejiga urinaria, subperitoneal, sólo presenta peritoneo parietal en su cara superior.

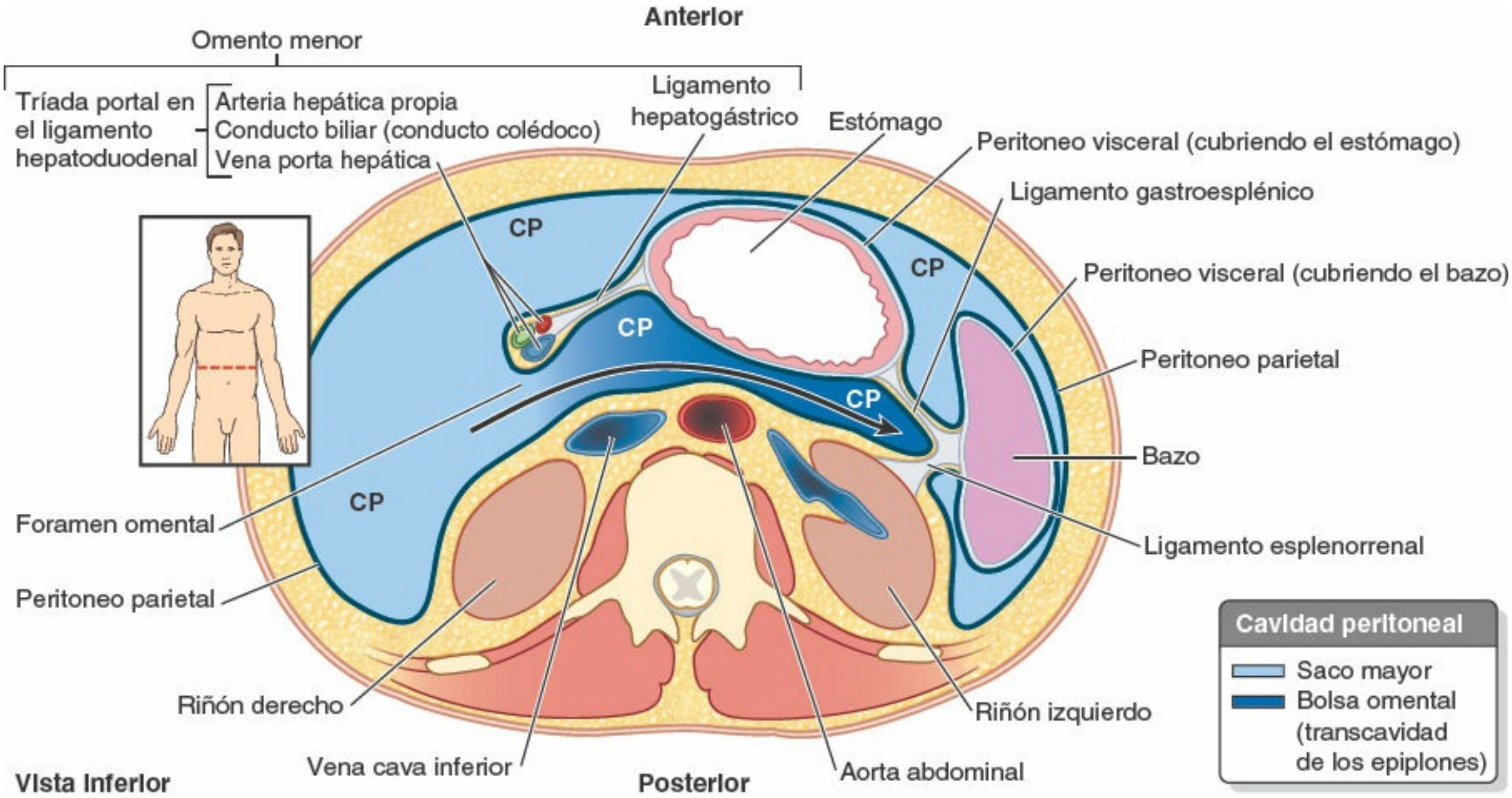

FIGURA 5-23. Sección transversal del abdomen a nivel de la bolsa omental. La ilustración orientativa *(recuadro)* muestra el nivel de corte en la superficie. La *flecha* pasa desde el saco mayor de la cavidad peritoneal (CP) a través del foramen omental (epiploico) y recorre toda la bolsa omental (transcavidad de los epiplones).

La **cavidad peritoneal** está dentro de la cavidad abdominal y se continúa inferiormente en el interior de la cavidad pélvica. La cavidad peritoneal es un espacio potencial, del grosor de un cabello, entre las hojas parietal y visceral del peritoneo. En esta cavidad no hay órganos, pero contiene una fina película de **líquido peritoneal,** que está compuesto por agua, electrólitos y otras sustancias procedentes del líquido intersticial de los tejidos adyacentes. El líquido peritoneal lubrica las superficies peritoneales y facilita así que las vísceras se desplacen unas sobre otras sin fricciones, lo cual permite los movimientos peristálticos. Por otra parte, el líquido peritoneal contiene leucocitos y anticuerpos que combaten las infecciones. El líquido peritoneal se absorbe por los vasos linfáticos, sobre todo en la cara inferior del diafragma, que siempre se encuentra activo. La cavidad peritoneal está completamente cerrada en el hombre. Sin embargo, en la mujer hay una vía de comunicación con el exterior a través de las tubas uterinas, la cavidad uterina y la vagina. Esta comunicación constituye una posible vía de infección desde el exterior.

Embriología de la cavidad peritoneal

Cuando se forma inicialmente, el intestino tiene la misma longitud que el cuerpo en desarrollo. Sin embargo, sufre un crecimiento exuberante para proporcionar la gran superficie de absorción necesaria para la nutrición. Hacia el final de la 10.ª semana del desarrollo, el intestino es mucho más largo que el cuerpo que lo contiene. Para que pueda tener lugar este aumento de longitud, el intestino debe disponer de libertad de movimientos respecto a la pared corporal desde estadios tempranos, aunque sin perder la conexión con ella, necesaria para su inervación e irrigación. Este crecimiento (y posteriormente la actividad intestinal) se hace posible por el desarrollo de una cavidad serosa dentro del tronco que aloja, en un espacio relativamente compacto, un intestino cada vez más largo y replegado. La velocidad de crecimiento

del intestino supera inicialmente el ritmo con que se forma un espacio adecuado dentro del tronco (cuerpo), y durante un tiempo, el intestino en rápida elongación se extiende por fuera de la pared corporal anterior en formación (v. cuadro clínico «Breve revisión de la rotación embrionaria del intestino medio»).

En etapas iniciales de su desarrollo, la cavidad corporal embrionaria *(celoma intraembrionario)* está recubierta de *mesodermo*, el primordio del peritoneo. En una fase ligeramente posterior, la cavidad abdominal primitiva está recubierta de *peritoneo parietal* derivado del mesodermo, que forma un saco cerrado. La luz del saco peritoneal es la *cavidad peritoneal*. A medida que se desarrollan los órganos, se invaginan (protruyen) en grado variable en el saco peritoneal, adquiriendo una cubierta de peritoneo, el *peritoneo visceral*. Una víscera (órgano) como el riñón sólo protruye parcialmente en la cavidad peritoneal; por ello, es primariamente retroperitoneal, manteniéndose siempre externo a la cavidad peritoneal y posterior al peritoneo que recubre la cavidad abdominal. Otras vísceras, como el estómago y el bazo, protruyen por completo dentro del saco peritoneal y están casi totalmente recubiertos de peritoneo visceral, es decir, son *intraperitoneales*.

Estas vísceras están conectadas a la pared abdominal por un *mesenterio* de longitud variable, que está compuesto por dos hojas de peritoneo y una fina capa de tejido conectivo laxo situada entre ambas. En general, las vísceras cuya forma y tamaño varían relativamente poco, como los riñones, son retroperitoneales, mientras que las vísceras sometidas a cambios notables de forma a causa del llenado, el vaciado o el peristaltismo, como el estómago, están recubiertas de peritoneo visceral. Las vísceras intraperitoneales que tienen mesenterio, como la mayoría del intestino delgado, son móviles, y el grado de movilidad depende de la longitud del mesenterio. A pesar de que el hígado y el bazo no cambian de forma debido a su actividad intrínseca (aunque pueden cambiar lentamente de tamaño cuando se llenan de sangre), la existencia de un recubrimiento de peritoneo visceral se justifica por la necesidad de adaptarse a los cambios pasivos de posición provocados por una estructura adyacente tan activa como el diafragma.

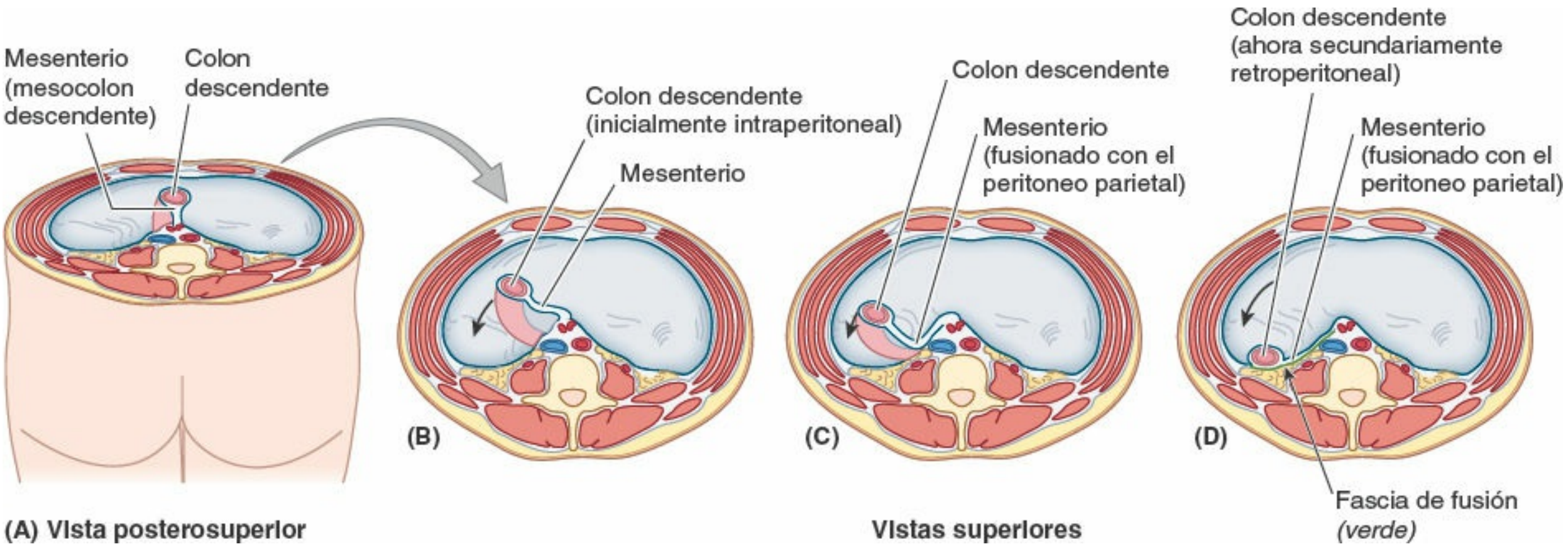

FIGURA 5-24. Migración y fusión del mesocolon descendente. A partir de su posición original, suspendido en la línea media de la pared posterior del abdomen **(A),** el mesocolon se desplaza hacia la izquierda **(B)** y se fusiona gradualmente con el peritoneo parietal posterior izquierdo **(C). D)** El colon descendente ha pasado a ser secundariamente retroperitoneal. La *flecha* señala el surco paracólico izquierdo, el lugar donde se efectúa una incisión durante la movilización del colon en el curso de una intervención quirúrgica. En ocasiones, el colon descendente conserva un corto mesenterio, similar al estadio que se muestra en **C,** especialmente en el

colon situado en la fosa ilíaca.

A medida que los órganos protruyen en el saco peritoneal, sus vasos, nervios y linfáticos siguen conectados a sus orígenes o destinos extraperitoneales (generalmente retroperitoneales), de forma que estas estructuras de conexión se sitúan entre las hojas de peritoneo que constituyen sus mesenterios. Inicialmente, todo el intestino primitivo está suspendido en el centro de la cavidad peritoneal por un mesenterio posterior que se inserta en la línea media de la pared corporal posterior. A medida que los órganos crecen, van reduciendo gradualmente el espacio de la cavidad peritoneal, hasta que esta es sólo un espacio potencial entre las hojas parietal y visceral del peritoneo. Como consecuencia de ello, varias porciones de intestino se encuentran en contacto con la pared posterior del abdomen, y sus mesenterios posteriores se van acortando poco a poco debido a la presión de los órganos suprayacentes (fig. 5-24). Por ejemplo, durante el desarrollo, la masa de intestino delgado plegada y en crecimiento empuja hacia la izquierda la parte del intestino que dará lugar al colon descendente, y comprime su mesenterio sobre la pared posterior del abdomen. El mesenterio se mantiene allí hasta que la hoja de peritoneo que formó el lado izquierdo del mesenterio y la parte del peritoneo visceral del colon situada sobre la pared corporal se fusionan con el peritoneo parietal de la pared corporal. El resultado es que el colon queda fijado en el lado izquierdo a la pared posterior del abdomen y el peritoneo sólo cubre su cara anterior. De este modo, el colon descendente (así como el colon ascendente del lado derecho) ha pasado a ser *secundariamente retroperitoneal*, tras haber sido inicialmente intraperitoneal (Moore et al., 2016).

Las hojas de peritoneo fusionadas forman ahora una **fascia de fusión** (de Toldt; v. Culligan 2012), un plano de tejido conectivo entre el retroperitoneo y el mesocolon anterior descendente en el cual siguen encontrándose nervios, vasos y nódulos linfáticos del colon descendente. De este modo, el colon descendente del adulto puede liberarse de la pared corporal posterior (movilización quirúrgica) seccionando el peritoneo a lo largo del borde lateral del colon descendente y, a continuación, diseccionando simplemente a lo largo del plano de la fascia de fusión, elevando las estructuras vasculonerviosas desde la pared corporal posterior hasta alcanzar la línea media. El colon ascendente puede movilizarse de forma parecida en el lado derecho.

Varias partes del tubo digestivo y los órganos asociados se convierten en secundariamente retroperitoneales (p. ej., la mayor parte del duodeno y el páncreas, así como las porciones ascendente y descendente del colon). Únicamente están recubiertos por peritoneo en su cara anterior. Otras partes de las vísceras (p. ej., el colon sigmoideo y el bazo) conservan un mesenterio relativamente corto. Sin embargo, las raíces de los cortos mesenterios ya no están fijadas a la línea media, sino que se desplazan hacia la derecha o hacia la izquierda por un proceso de fusión similar al que se ha descrito para el colon descendente.

Estructuras peritoneales

La *cavidad peritoneal* tiene una forma compleja, debido en parte a que:

- La cavidad peritoneal alberga una gran longitud de intestino, la mayoría

recubierto por peritoneo.

- Para conducir las estructuras vasculonerviosas necesarias desde la pared corporal a las vísceras se precisan amplias continuidades entre el peritoneo parietal y visceral.
- Aunque el volumen de la cavidad abdominal es sólo una fracción del volumen corporal, el peritoneo parietal y visceral que reviste la cavidad peritoneal tiene una superficie mucho mayor que la piel; por ello, el peritoneo está muy plegado.

Para describir las partes del peritoneo que conectan órganos con otros órganos o con la pared abdominal, y para describir los compartimentos y recesos que se forman, se utilizan diversos términos.

Un **mesenterio** es una doble capa de peritoneo que se produce por una invaginación del peritoneo por parte de un órgano, y constituye una continuidad del peritoneo visceral y parietal. Proporciona un medio de comunicación vasculonerviosa entre el órgano y la pared corporal (fig. 5-25 A y E). Un mesenterio conecta un órgano intraperitoneal con la pared corporal —normalmente la pared posterior del abdomen (p. ej., el mesenterio del intestino delgado).

El **mesenterio del intestino delgado** suele denominarse simplemente «el mesenterio»; sin embargo, los mesenterios relacionados con otras partes específicas del tubo digestivo adoptan el nombre correspondiente; por ejemplo, *mesocolon transverso* y *sigmoide* (fig. 5-25 B), *mesoesófago, mesogastrio* y *mesoapéndice*. Los mesenterios tienen una parte central de tejido conectivo que contiene vasos sanguíneos y linfáticos, nervios, grasa y nódulos linfáticos (v. fig. 5-48 A).

Un **omento** (o epiplón) es una prolongación o un pliegue bilaminar de peritoneo que se extiende desde el estómago y la porción proximal del duodeno hasta órganos adyacentes de la cavidad abdominal (fig. 5-25):

- El **omento mayor** es un pliegue peritoneal grande, de cuatro capas, que cuelga como un delantal desde la curvatura mayor del estómago y la porción proximal del duodeno (fig. 5-25 A, C y E). Tras descender, se pliega hacia atrás y se une a la cara anterior del colon transverso y a su mesenterio.
- El **omento menor** es un pliegue peritoneal mucho más pequeño, de dos capas, que conecta la curvatura menor del estómago y la porción proximal del duodeno con el hígado (fig. 5-25 B y D). También conecta el estómago y la tríada portal que discurren entre el duodeno y el hígado en el borde libre del omento menor (v. fig. 5-23).

Un **ligamento peritoneal** está constituido por una doble capa de peritoneo que conecta un órgano con otro o con la pared abdominal.

El hígado está conectado con:

- La pared anterior del abdomen por el *ligamento falciforme* (fig. 5-26).

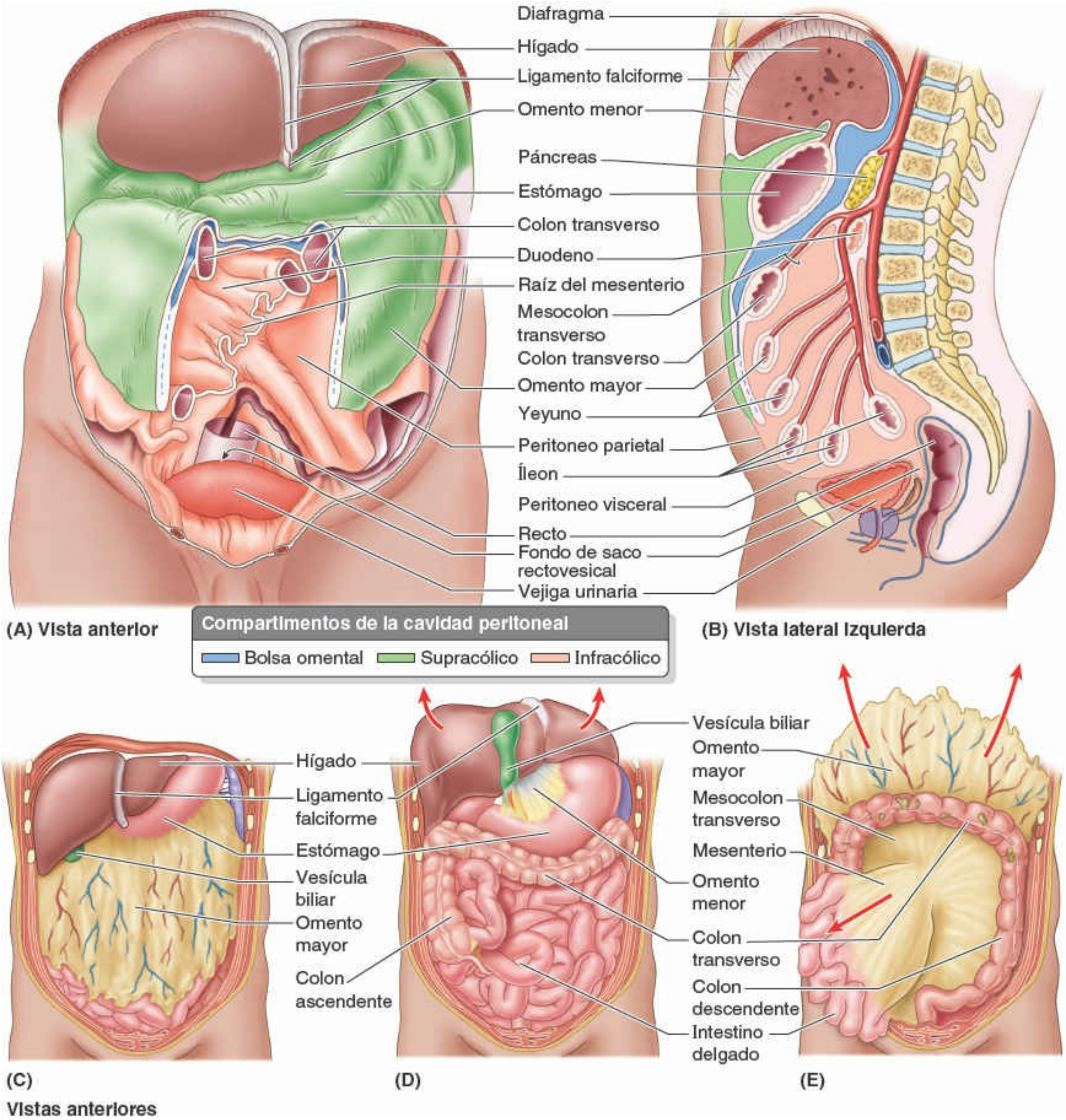

FIGURA 5-25. Principales estructuras del peritoneo. A) En esta cavidad peritoneal abierta se han eliminado partes del omento mayor, del colon transverso y del intestino delgado con su mesenterio para mostrar estructuras profundas y las capas de las estructuras mesentéricas. El mesenterio del yeyuno y el íleon (intestino delgado) y del mesocolon sigmoideo se ha seccionado junto a sus inserciones parietales. **B)** Sección sagital media de la cavidad abdominopélvica de un varón que muestra las relaciones de las inserciones peritoneales. **C)** Se muestra el omento mayor en su posición «normal», recubriendo la mayoría de las vísceras abdominales. **D)** El omento menor, que fija el hígado a la curvatura menor del estómago, se observa tras reflejar hacia arriba el hígado y la vesícula biliar. Se ha resecado el omento mayor desde la curvatura mayor del estómago y el colon transverso para mostrar los intestinos. **E)** El omento mayor se ha reflejado hacia arriba y se ha retraído el intestino delgado hacia el lado derecho para revelar el mesenterio del intestino delgado y el mesocolon transverso.

- El estómago por el **ligamento hepatogástrico,** la porción membranosa del omento menor.
- El duodeno por el **ligamento hepatoduodenal,** el borde libre engrosado del omento menor, que contiene la *tríada portal:* la vena porta hepática, la arteria hepática propia y el conducto biliar (conducto colédoco) (v. figs. 5-23 y 5-26).

Los ligamentos hepatogástrico y hepatoduodenal son partes continuas del omento menor; únicamente se individualizan con fines descriptivos.

El estómago está conectado con:

- La cara inferior del diafragma por el **ligamento gastrofrénico.**
- El bazo por el **ligamento gastroesplénico,** que se refleja en el hilio del bazo.
- El colon transverso por el **ligamento gastrocólico,** la porción en delantal del omento mayor, que desciende desde la curvatura mayor del estómago, cambia de sentido, y luego asciende hasta el colon transverso.

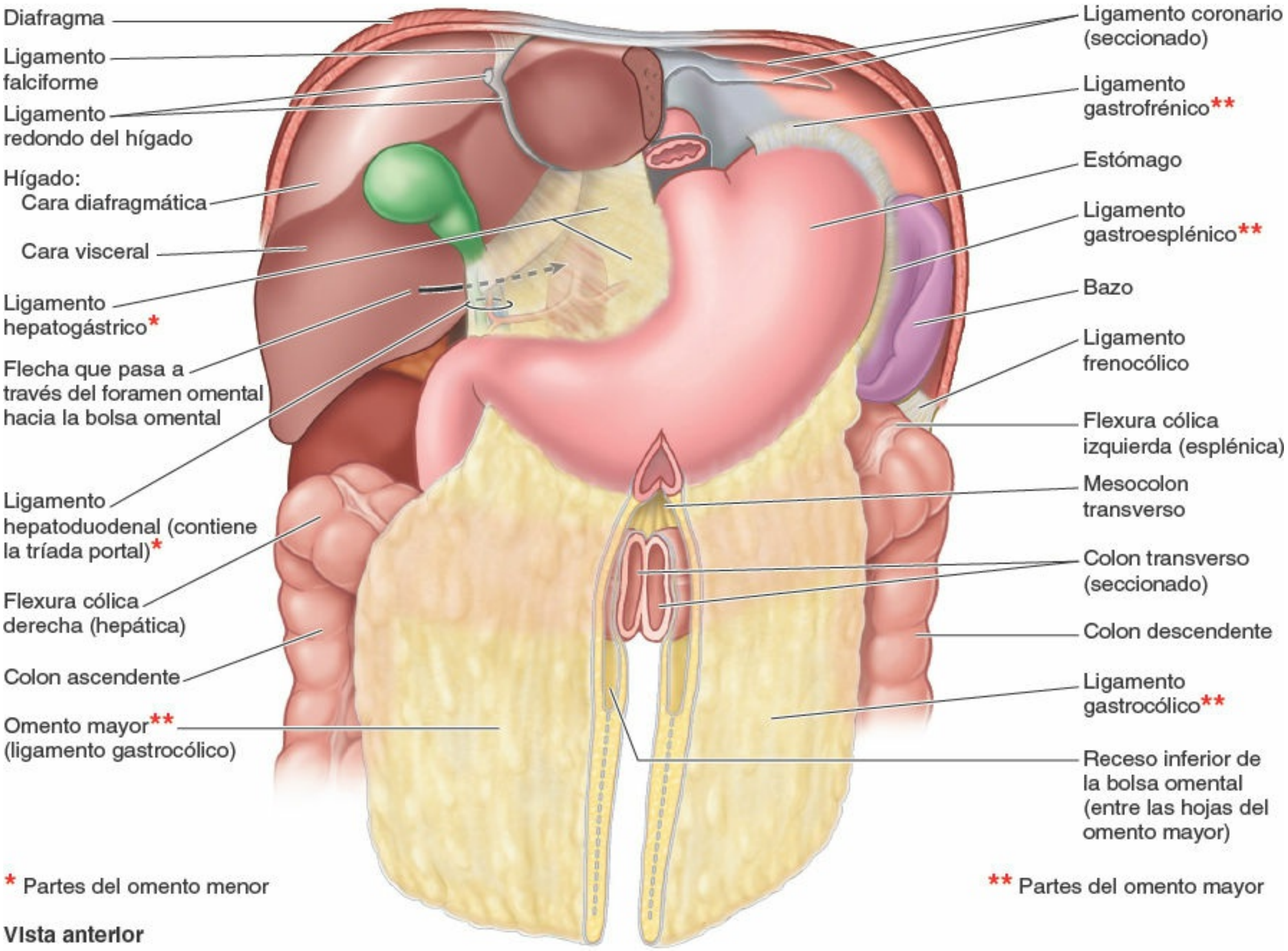

FIGURA 5-26. Partes de los omentos mayor y menor. El hígado y la vesícula biliar se han reflejado hacia arriba. Se ha seccionado la parte central del omento mayor para mostrar su relación con el colon transverso y el mesocolon. El término *omento mayor* se usa a menudo como sinónimo del ligamento gastrocólico, pero en realidad también incluye los ligamentos gastroesplénico y gastrofrénico; todos ellos tienen una inserción continua en la curvatura mayor del estómago. Por el ligamento hepatoduodenal (borde libre del omento menor) discurre la *tríada portal:* arteria hepática propia, conducto biliar y vena porta hepática.

Todas estas estructuras presentan una inserción continua a lo largo de la curvatura mayor del estómago, y forman parte del omento mayor; se individualizan sólo a efectos descriptivos.

Aunque los órganos intraperitoneales están cubiertos casi completamente por peritoneo visceral, cada órgano debe tener un área que no esté cubierta para permitir la entrada y salida de las estructuras vasculonerviosas. Estas se denominan **áreas desnudas,** y se forman en relación con las inserciones de las estructuras peritoneales a los órganos, como los mesenterios, omentos y ligamentos que transportan las

estructuras vasculonerviosas.

Un **pliegue peritoneal** es una reflexión del peritoneo que se eleva desde la pared corporal por la presencia de los vasos sanguíneos, conductos y vasos fetales obliterados subyacentes (p. ej., los *pliegues umbilicales* de la cara interna de la pared anterolateral del abdomen, fig. 5-13). Algunos pliegues peritoneales contienen vasos sanguíneos que sangran si se cortan, como los pliegues umbilicales laterales, que contienen las arterias epigástricas inferiores.

Un **receso peritoneal** o **fosa** es un fondo de saco formado por un pliegue peritoneal (p. ej., el receso inferior de la bolsa omental entre las capas del omento mayor y las fosas supravesical y umbilical entre los pliegues umbilicales; v. fig. 5-13).

Subdivisiones de la cavidad peritoneal

Tras la rotación y el desarrollo de la curvatura mayor del estómago durante el desarrollo (v. cuadro clínico «Breve revisión de la rotación embrionaria del intestino medio»), la cavidad peritoneal se divide en los sacos peritoneales mayor y menor (bolsa omental) (fig. 5-27 A). El *saco mayor* es la porción principal y más grande de la cavidad peritoneal. Una incisión quirúrgica a través de la pared anterolateral del abdomen penetra en el saco mayor. La *bolsa omental (transcavidad de los epiplones o saco menor)* se sitúa posterior al estómago y al omento menor.

El **mesocolon transverso** (mesenterio del colon transverso) divide la cavidad abdominal en un **compartimento supracólico,** que contiene el estómago, el hígado y el bazo, y un **compartimento infracólico,** que contiene el intestino delgado y el colon ascendente y descendente. El compartimento infracólico se sitúa posterior al omento mayor y está dividido en **espacio infracólico derecho** e **izquierdo** por el *mesenterio del intestino delgado* (fig. 5-27 B). Hay una libre comunicación entre los compartimentos supracólico e infracólico a través de los **surcos paracólicos,** los surcos que hay entre la cara lateral del colon ascendente o descendente y la pared posterolateral del abdomen. El flujo es más libre del lado derecho.

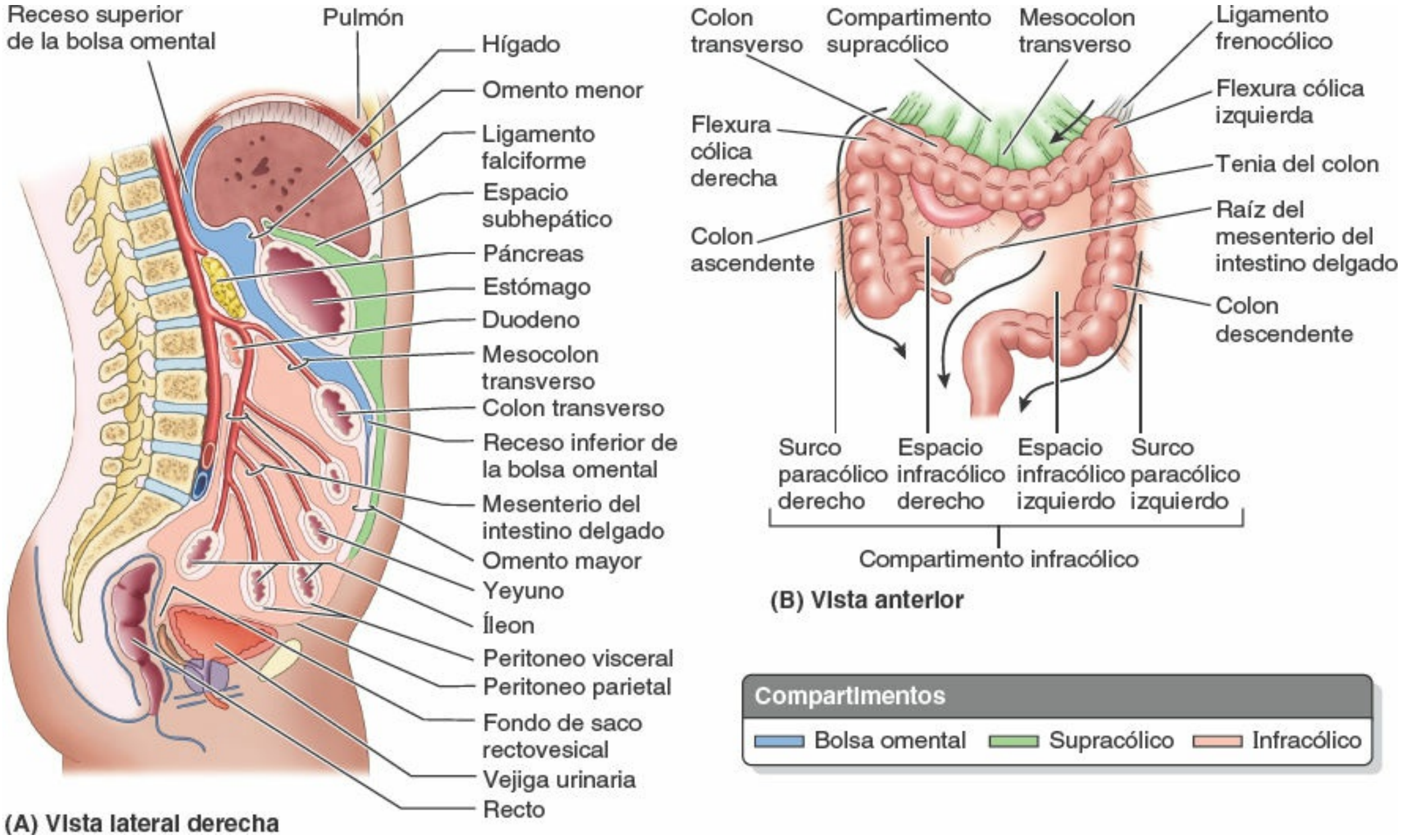

FIGURA 5-27. Subdivisiones de la cavidad peritoneal. A) Este corte sagital medio de la cavidad abdominopélvica muestra las subdivisiones de la cavidad peritoneal. **B)** Los compartimentos supracólico e infracólico del saco mayor quedan visibles tras retirar el omento mayor. Los espacios infracólicos y los surcos paracólicos determinan el flujo del líquido ascítico *(flechas)* en posición inclinada o erecta.

La **bolsa omental** es una amplia cavidad sacular situada posterior al estómago, al omento menor y a las estructuras adyacentes (figs. 5-23, 5-27 A y 5-28). Presenta un *receso superior*, que está limitado superiormente por el diafragma y las hojas posteriores del ligamento coronario del hígado, y un *receso inferior*, entre la porción superior de las hojas del omento mayor (figs. 5-26 y 5-28 A).

La bolsa omental permite el movimiento libre del estómago sobre las estructuras posteriores e inferiores a él, dado que las paredes anterior y posterior de esta bolsa se deslizan suavemente una sobre otra. La mayor parte del receso inferior de la bolsa omental es un espacio potencial cerrado a partir de la parte principal de la bolsa omental posterior al estómago, tras la adhesión de las hojas anterior y posterior del omento mayor (fig. 5-28 B).

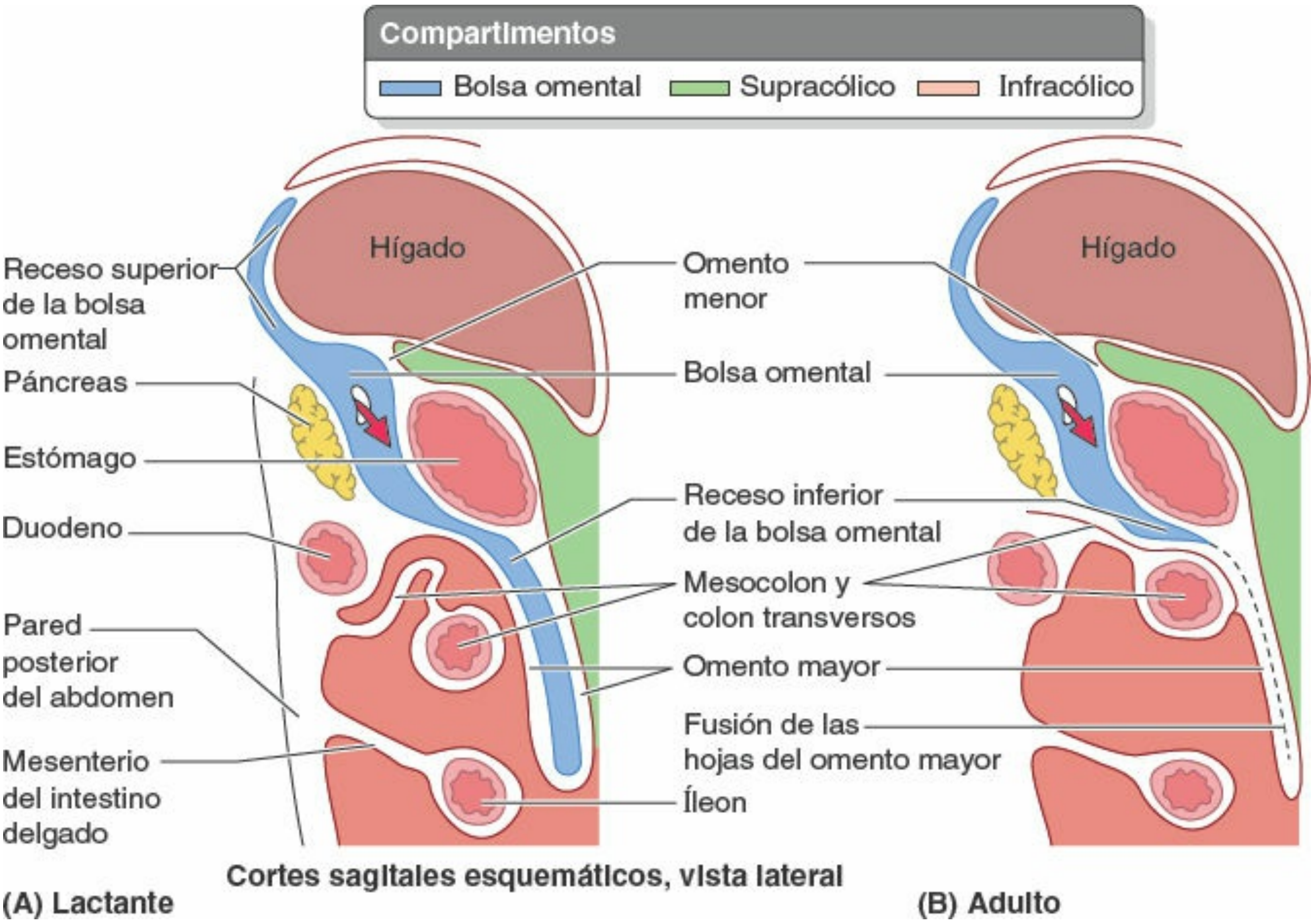

FIGURA 5-28. **Paredes y recesos de la bolsa omental.** **A)** Este corte muestra que la bolsa omental es una parte aislada de la cavidad peritoneal, situada dorsalmente respecto al estómago y extendiéndose por su parte superior hacia el hígado y el diafragma (receso superior), y por su parte inferior entre las capas del omento mayor (receso inferior). **B)** Este corte muestra el abdomen tras la fusión de las hojas del omento mayor. Ahora, el receso inferior sólo se extiende inferiormente hasta el colon transverso. Las *flechas rojas* pasan desde el saco mayor a la bolsa omental a través del foramen omental.

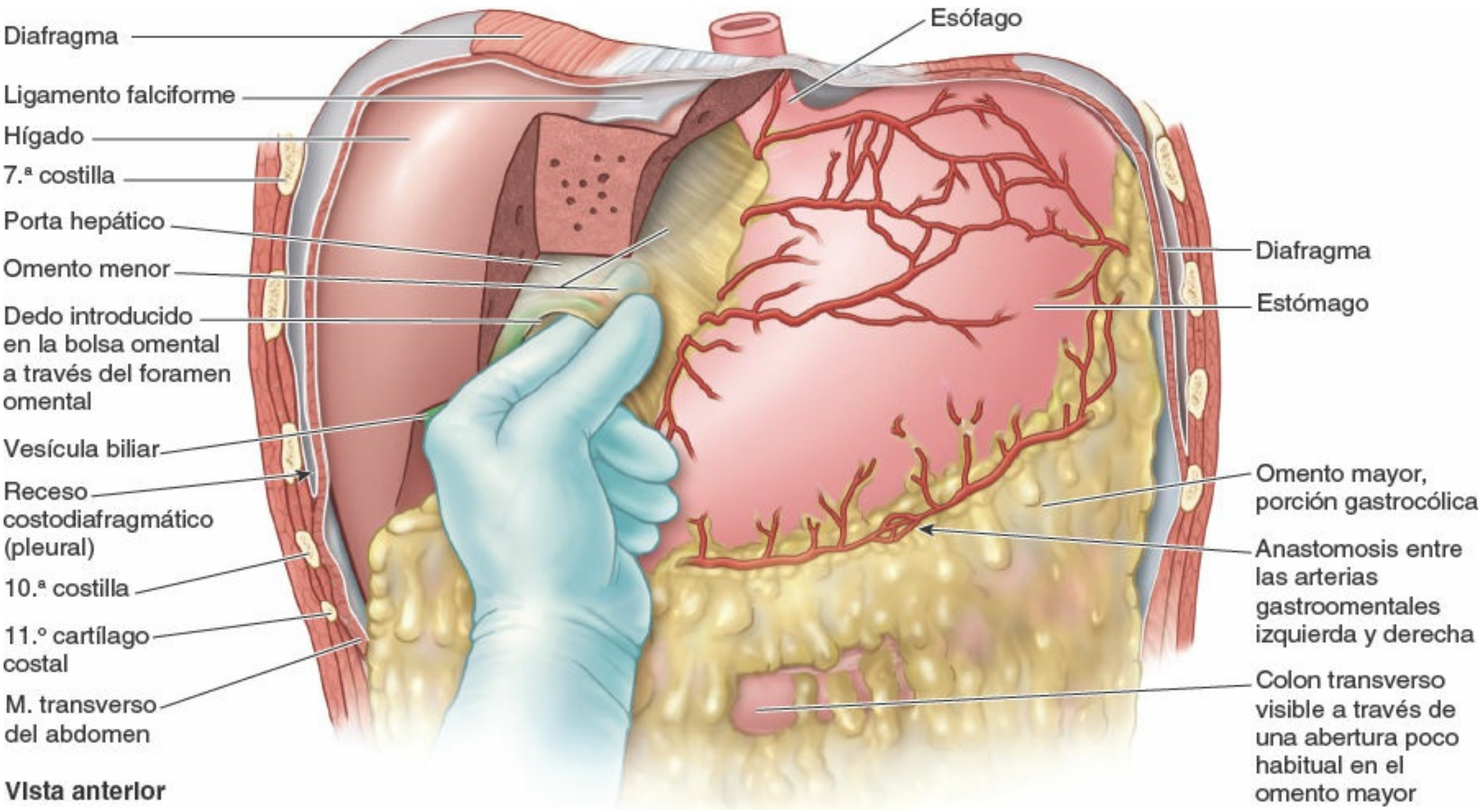

FIGURA 5-29. **Foramen omental (epiploico) y bolsa omental.** El dedo índice está pasando desde el saco mayor a la bolsa omental (saco menor o transcavidad de los epiplones), a través del foramen omental. Los dedos pulgar e índice están pinzando el ligamento hepatoduodenal, lo que comprimiría las estructuras de la

tríada portal (vena porta hepática, arteria hepática propia y conducto biliar).

CUADRO CLÍNICO

PERITONEO Y CAVIDAD PERITONEAL

Permeabilidad y bloqueo de las tubas uterinas

Aunque en teoría es posible que los microorganismos entren directamente en la cavidad peritoneal femenina a través de las tubas uterinas, esta peritonitis primaria es excepcional, lo que atestigua la eficacia de los mecanismos protectores del aparato reproductor femenino. Uno de los principales mecanismos para evitar dichas infecciones es el tapón mucoso que bloquea eficazmente el orificio externo del útero ante la mayoría de los patógenos, pero no ante los espermatozoides. La *permeabilidad de las tubas uterinas* puede explorarse clínicamente mediante una técnica con la cual se inyecta aire o contraste radiopaco en la cavidad uterina, y desde esta normalmente fluye hacia la cavidad peritoneal a través de las tubas uterinas (*histerosalpingografía;* v. detalles en cap. 6).

Peritoneo y procedimientos quirúrgicos

Debido a que el peritoneo está muy inervado, los pacientes sometidos a cirugía abdominal sufren más dolor tras las incisiones grandes, invasivas y abiertas del peritoneo *(laparotomía)*, que con pequeñas incisiones laparoscópicas o intervenciones vaginales. Los cirujanos hacen referencia a este proceso como reperitonealización. La cubierta de peritoneo (a la que a menudo se conoce clínicamente como *serosa*) hace que las anastomosis término-terminales herméticas de los órganos intraperitoneales, como el intestino delgado, sean relativamente fáciles de conseguir. Resulta más difícil conseguir anastomosis herméticas de estructuras extraperitoneales que poseen una capa adventicia externa, como el esófago torácico.

Debido a la elevada incidencia de complicaciones como peritonitis y adherencias (v. cuadro clínico «Adherencias peritoneales y adhesiotomía») después de operaciones en las cuales se ha abierto la cavidad peritoneal, se intenta permanecer fuera de la cavidad peritoneal siempre que sea posible (p. ej., abordaje translumbar o extraperitoneal anterior para los riñones). Cuando es necesario abrir la cavidad peritoneal, se extreman los cuidados para evitar su contaminación.

Peritonitis y ascitis

En caso de contaminación bacteriana durante una laparotomía o cuando se produce una penetración o una rotura traumática del intestino como consecuencia de una infección o una inflamación (p. ej., apendicitis), en la cavidad abdominal entran gas, materia fecal y bacterias. El resultado es una infección e inflamación del peritoneo denominada *peritonitis.* Se produce la exudación de suero, fibrina, células y pus dentro de la cavidad peritoneal, que se

acompaña de dolor en la piel suprayacente y de un aumento del tono de los músculos de la pared anterolateral del abdomen. Debido a la gran extensión de las superficies peritoneales y a la rápida absorción de sustancias, como toxinas bacterianas, desde la cavidad peritoneal, cuando la peritonitis se vuelve *generalizada* (dispersa por la cavidad peritoneal) el cuadro es peligroso y puede ser mortal. Además del intenso dolor abdominal, se acompaña de dolor a la palpación; náusea, vómito, o ambos; fiebre y estreñimiento.

También se produce una *peritonitis generalizada* cuando una úlcera perfora la pared del estómago o del duodeno, vertiendo el contenido ácido dentro de la cavidad peritoneal. El líquido excesivo en la cavidad peritoneal se denomina *líquido ascítico.* El cuadro clínico en que el sujeto presenta líquido ascítico se conoce como *ascitis.* La ascitis también puede aparecer a consecuencia de agresiones mecánicas (que también pueden provocar hemorragias internas) o junto a otros procesos patológicos, como la hipertensión portal (congestión venosa), la diseminación metastásica de células cancerosas en las vísceras abdominales y la inanición (cuando no se producen proteínas plasmáticas, alterando los gradientes de concentración y produciendo paradójicamente un abdomen abultado). En todas estas situaciones, la cavidad peritoneal puede distenderse con varios litros de líquido de carácter patológico, que interfieren con los movimientos de las vísceras.

Los movimientos respiratorios suelen acompañarse de movimientos rítmicos de la pared anterolateral del abdomen. Cuando el abdomen se retrae durante la expansión del tórax *(ritmo abdominotorácico paradójico)* y existe rigidez muscular, puede haber peritonitis o neumonitis (inflamación de los pulmones). Como el intenso dolor de la peritonitis empeora con el movimiento, las personas que la sufren suelen recostarse con las rodillas flexionadas, para relajar los músculos abdominales anterolaterales. También respiran superficialmente (y por tanto más rápido), disminuyendo así la presión intraabdominal y el dolor. El efecto de succión del diafragma durante la respiración transporta líquido (p. ej., de una víscera perforada) hacia los espacios subfrénicos. Por lo tanto, una complicación frecuente de la peritonitis es un absceso subfrénico.

Adherencias peritoneales y adhesiotomía

Si se daña el peritoneo —debido, por ejemplo, a una herida punzante— o se infecta, las superficies peritoneales se inflaman y se vuelven pegajosas por la fibrina. Cuando tiene lugar la cicatrización, la fibrina puede ser reemplazada por tejido fibroso, formando inserciones anómalas entre el peritoneo visceral de vísceras adyacentes, o entre el peritoneo visceral de un órgano y el peritoneo parietal de la pared abdominal adyacente. También pueden formarse *adherencias* (tejido cicatricial) después de una intervención quirúrgica abdominal (p. ej., debido a la rotura del apéndice), que interfieren con el movimiento normal de las vísceras. Estas bridas pueden provocar dolor crónico o complicaciones graves, como una obstrucción intestinal cuando el intestino se enrosca alrededor de una adherencia *(vólvulo).*

Se denomina *adhesiotomía* a la separación quirúrgica de las adherencias. Es

frecuente encontrar adherencias durante la disección de cadáveres (v. p. ej., la adherencia entre el bazo y el diafragma en la fig. 5-39 B).

Paracentesis abdominal

La mayoría de los casos de peritonitis son secundarios a una causa quirúrgica. La ascitis puede estar causada por cirrosis hepática o puede asociarse a una neoplasia. En casos poco frecuentes, las personas con ascitis crónica por una patología como cirrosis desarrollarán *peritonitis primaria* en la que la ascitis se infecta sin una causa quirúrgica.

El tratamiento de la peritonitis generalizada incluye la extracción del líquido ascítico, para el alivio cuando existen grandes cantidades y también para el diagnóstico (es decir, cultivo) y, en caso de infección, la administración de antibióticos en dosis elevadas. En ocasiones, puede ser necesario extraer acumulaciones más localizadas de líquido para su análisis. Se denomina *paracentesis* a la punción quirúrgica de la cavidad peritoneal para aspirar o drenar este líquido. Tras inyectar un anestésico local, se inserta una aguja o un trocar y una cánula en esta cavidad a través de la pared anterolateral del abdomen, atravesando la línea alba, por ejemplo. La aguja se inserta superior a la vejiga urinaria vacía y en una situación que evita la arteria epigástrica inferior.

Diálisis peritoneal

El peritoneo es una membrana semipermeable con una amplia superficie, gran parte de la cual (sobre todo, las porciones subdiafragmáticas) se encuentra sobre lechos capilares sanguíneos y linfáticos. En consecuencia, el líquido que se inyecta en la cavidad peritoneal se absorbe rápidamente.

En la *insuficiencia renal* se acumulan productos de desecho en la sangre y los tejidos que acaban por alcanzar unas concentraciones mortales. Puede llevarse a cabo una *diálisis peritoneal*, en la cual se eliminan del sistema sustancias solubles y el exceso de agua por transferencia a través del peritoneo, utilizando una solución estéril diluida que se introduce en un lado de la cavidad peritoneal y a continuación se drena por el otro lado. Los solutos que pueden difundir y el agua se transfieren desde la sangre a la cavidad peritoneal como resultado de los gradientes de concentración entre ambos compartimentos líquidos. Sin embargo, la diálisis peritoneal en general sólo se usa temporalmente. A largo plazo, es preferible utilizar un flujo directo de sangre a través de una máquina de diálisis renal.

Funciones del omento mayor

El omento mayor, una gran estructura adiposa, impide que el peritoneo visceral se adhiera al peritoneo parietal. Tiene una movilidad considerable y se desplaza alrededor de la cavidad peritoneal con los movimientos peristálticos de las vísceras. Se le ha denominado «policía del abdomen» porque va al sitio del problema. A menudo forma adherencias junto a un órgano inflamado (p. ej., el apéndice vermiforme), al que en ocasiones envuelve para proteger así a otras

vísceras del órgano infectado. Por ello, al entrar en la cavidad abdominal, ya sea en una disección o en una intervención quirúrgica, es habitual encontrar que el omento está notablemente desplazado de la posición «normal» en que casi siempre se representa en las ilustraciones anatómicas. El omento mayor también protege a los órganos abdominales frente a las agresiones y actúa como aislante frente a la pérdida de calor corporal.

Formación de abscesos

La perforación de una úlcera duodenal, la rotura de la vesícula biliar o la perforación del apéndice vermiforme pueden provocar la formación de un *absceso* (acumulación circunscrita de exudado purulento; es decir, pus) en el receso subfrénico. El absceso puede tabicarse inferiormente por adherencias (v. cuadro clínico «Abscesos subfrénicos»).

Diseminación de líquidos patológicos

Los recesos peritoneales tienen importancia clínica debido a la diseminación de líquidos patológicos, como el pus, un producto de la inflamación. Los recesos determinan la extensión y la dirección de la diseminación de los líquidos, que pueden entrar en la cavidad peritoneal cuando un órgano sufre una afección o lesión.

Flujo de líquido ascítico y pus

Los *surcos paracólicos* tienen relevancia clínica debido a que constituyen rutas para el flujo de líquido ascítico y para la diseminación de infecciones intraperitoneales (v. fig. 5-27 B). El material purulento (que está formado por pus o la contiene) del abdomen puede transportarse por los surcos paracólicos hasta la pelvis, especialmente cuando el sujeto se encuentra en posición erecta. Así, para facilitar el flujo de exudado hacia la cavidad pélvica, donde la absorción de toxinas es baja, a menudo se coloca a los pacientes con peritonitis en posición sentada (con un ángulo mínimo de 45º). A la inversa, las infecciones de la pelvis pueden extenderse superiormente hasta un receso subfrénico situado debajo del diafragma (v. cuadro clínico «Abscesos subfrénicos»), especialmente cuando la persona está en decúbito. De forma parecida, los surcos paracólicos proporcionan vías para la diseminación de células neoplásicas que se han desprendido de la superficie ulcerada de un tumor y han entrado en la cavidad peritoneal.

Líquido en la bolsa omental

La perforación de la pared posterior del estómago provoca el paso de su contenido líquido a la bolsa omental. La inflamación o lesión del páncreas también puede determinar el paso de líquido pancreático a la bolsa, formando un *seudoquiste pancreático*.

Hernia interna a través del foramen omental

Aunque es poco frecuente, un asa de intestino delgado puede pasar a través del

foramen omental, entrar en la bolsa omental y ser estrangulada por los bordes del foramen. Como no es posible seccionar ninguno de los bordes del foramen omental, ya que todos contienen vasos sanguíneos, hay que descomprimir el intestino abombado con una aguja, de forma que pueda volver al saco mayor de la cavidad peritoneal a través del foramen omental.

Control temporal de la hemorragia de la arteria cística

Durante la *colecistectomía* (extirpación de la vesícula biliar), la arteria cística tiene que ligarse o pinzarse y luego seccionarse. Sin embargo, en ocasiones se secciona la arteria antes de haberla ligado adecuadamente. El cirujano puede controlar la hemorragia comprimiendo la arteria hepática propia cuando atraviesa el ligamento hepatoduodenal. Se coloca el dedo índice en el foramen omental y el pulgar sobre su pared anterior (v. fig. 5-29). Comprimiendo y dejando de aplicar presión alternativamente sobre la arteria hepática, el cirujano puede identificar la arteria que sangra y pinzarla. Algunas veces, esto también se hace para el control temporal durante los casos de traumatismos graves en el hígado o estructuras asociadas («maniobra de Pringle»).

Puntos fundamentales

PERITONEO, CAVIDAD PERITONEAL Y ESTRUCTURAS PERITONEALES

Peritoneo y cavidad peritoneal. El peritoneo es una membrana serosa continua que reviste la cavidad abdominopélvica (el peritoneo parietal) y las vísceras de su interior (el peritoneo visceral). ● La cavidad peritoneal colapsada, entre el peritoneo parietal y el visceral, normalmente sólo contiene líquido peritoneal suficiente (unos 50 ml) para lubricar la cara interna del peritoneo. Esta disposición proporciona al intestino la libertad de movimientos necesaria para la alimentación (digestión). ● Las adherencias formadas como consecuencia de infecciones o heridas interfieren con dichos movimientos. ● El peritoneo parietal es una membrana semipermeable sensible, con lechos capilares sanguíneos y linfáticos, especialmente abundantes profundamente a su cara diafragmática.

Estructuras peritoneales y subdivisiones de la cavidad peritoneal. En los puntos donde el intestino entra y sale de la cavidad abdominopélvica existen continuidades y conexiones entre el peritoneo parietal y el visceral. ● Algunas porciones del peritoneo toman la forma de pliegues dobles (mesenterios y omentos, y subdivisiones denominadas ligamentos) que transportan estructuras vasculonerviosas y los conductos de órganos accesorios hacia y desde las vísceras. ● Los ligamentos peritoneales se nombran según las estructuras particulares conectadas por ellos. ● Debido a la rotación y al gran crecimiento que sufre el intestino durante su desarrollo, la cavidad peritoneal tiene una disposición compleja. La porción principal de la cavidad peritoneal (saco mayor) es dividida por el mesocolon transverso en los compartimentos supracólico e infracólico. ● Una porción más pequeña de la cavidad peritoneal, la bolsa omental (saco menor), se sitúa posterior al estómago, separándolo de las vísceras retroperitoneales en la pared posterior. Se comunica con el saco mayor a través del foramen omental. ● La compleja disposición de la cavidad peritoneal determina el flujo y la acumulación del exceso de líquido (ascitis) que ocupa la cavidad peritoneal durante los procesos patológicos.

La bolsa omental comunica con el saco mayor a través del **foramen omental** (epiploico), una abertura situada posterior al borde libre del omento menor (el ligamento hepatoduodenal). El foramen omental puede localizarse deslizando un

dedo sobre la vesícula biliar hasta el borde libre del omento menor (fig. 5-29). Normalmente, por el foramen caben dos dedos. Los *límites del foramen omental* son:

- *Anteriormente*, el ligamento hepatoduodenal (borde libre del omento menor), que contiene la tríada portal y el conducto biliar (v. figs. 5-23 y 5-26).
- *Posteriormente*, la VCI y una banda muscular, el pilar derecho del diafragma, cubiertos anteriormente por peritoneo parietal (son retroperitoneales).
- *Superiormente*, el hígado, cubierto por peritoneo visceral (figs. 5-28 y 5-29).
- *Inferiormente*, la porción superior o primera del duodeno.

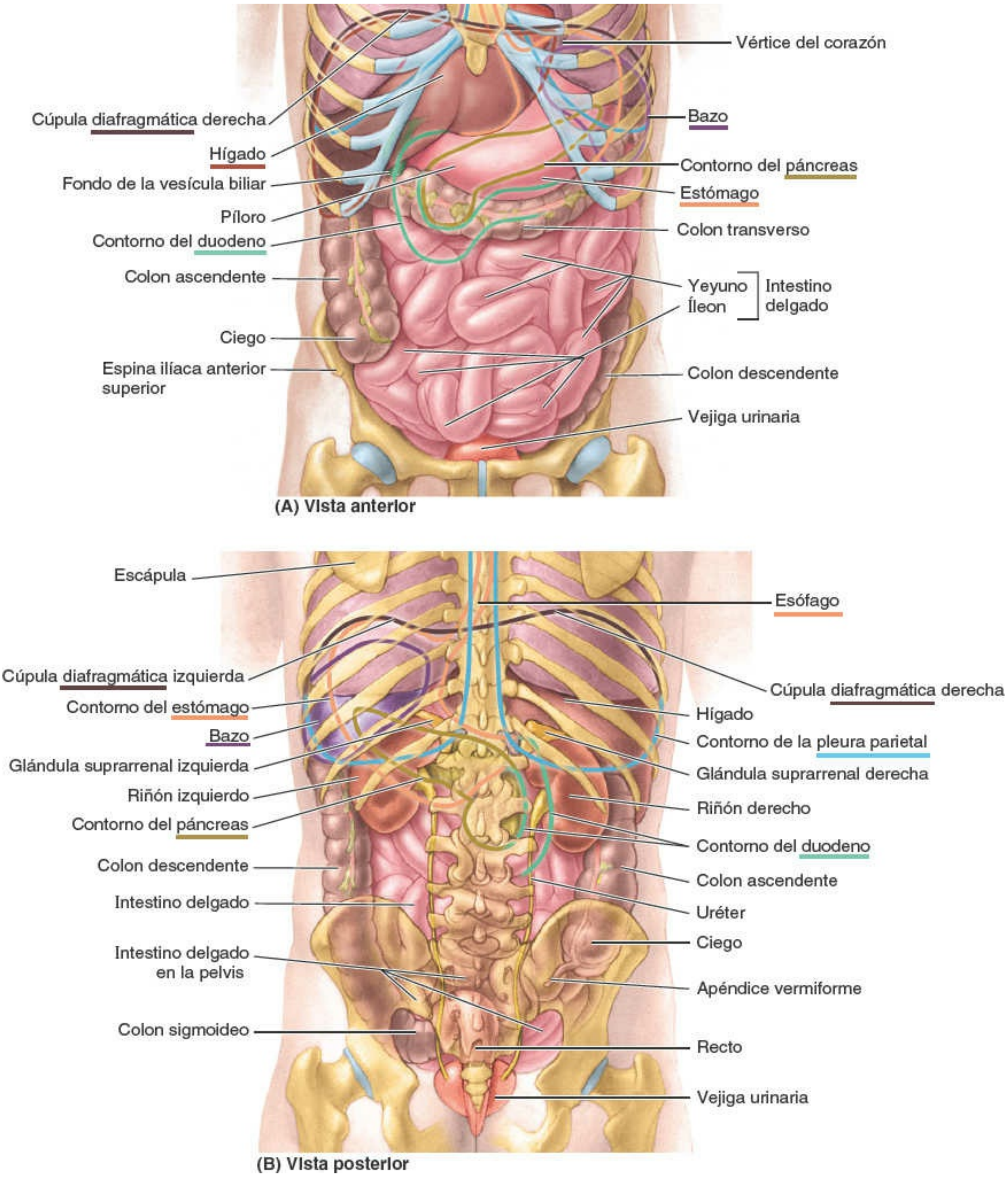

FIGURA 5-30. Visión de conjunto de las vísceras torácicas y abdominales. A y **B)** Algunos órganos abdominales se extienden cranealmente hasta el interior de la caja torácica, que los protege. El riñón derecho se encuentra más bajo que el riñón izquierdo, debido al efecto de masa del hígado en el lado derecho; los riñones están parcialmente protegidos por las últimas costillas. Gran parte del intestino delgado está en la pelvis.

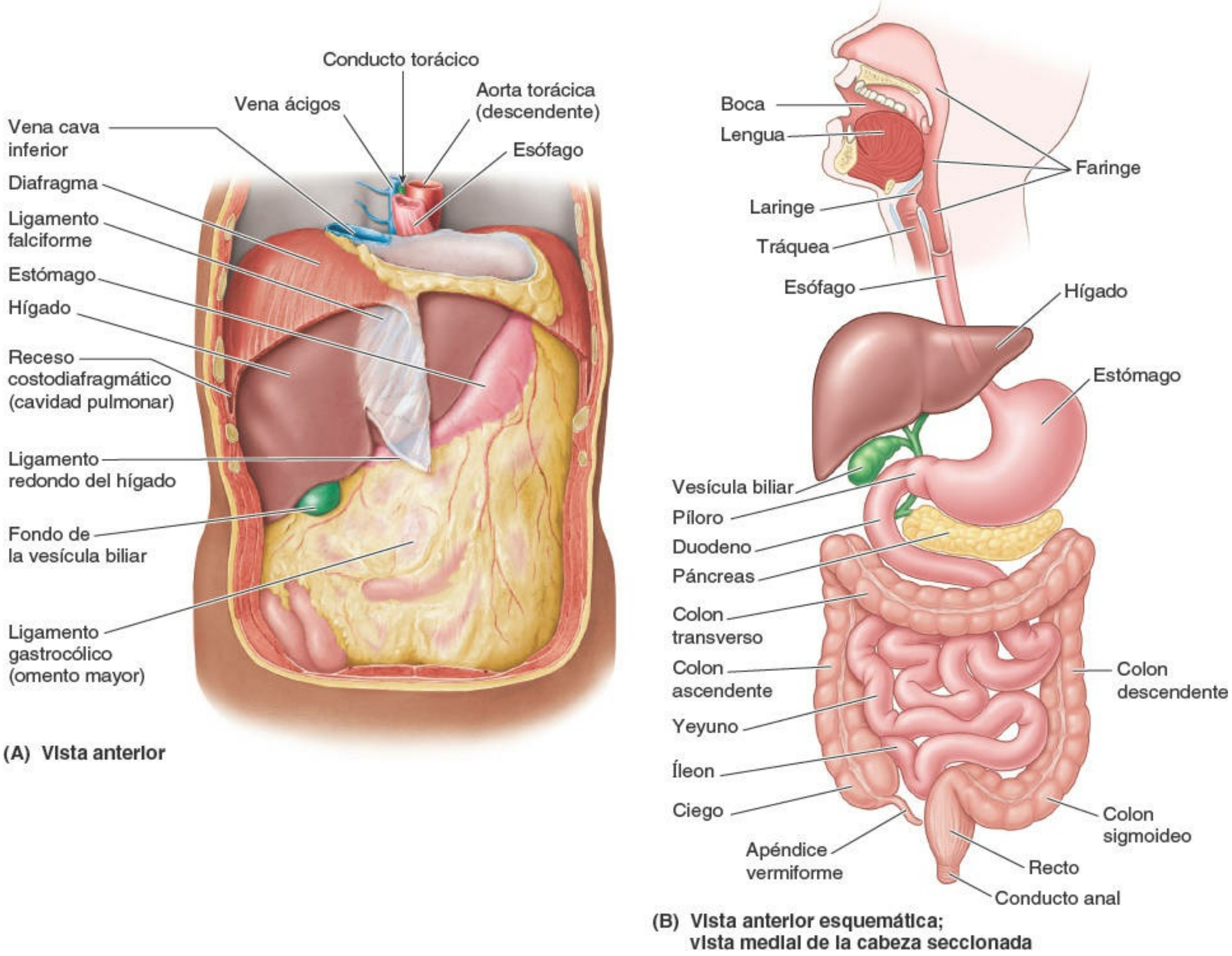

FIGURA 5-31. Contenido abdominal *in situ* y en relación con el sistema digestivo. A) Contenido del abdomen sin manipular. Se han extirpado las paredes anteriores del tórax y el abdomen. El ligamento falciforme se ha seccionado por su inserción en la pared anterior del abdomen. **B)** Vista general del sistema digestivo, formado por el tubo digestivo desde la boca hasta el ano y por todas sus glándulas y órganos accesorios.

VÍSCERAS ABDOMINALES

Visión general de las vísceras abdominales y el tubo digestivo

Las principales vísceras del abdomen son la porción terminal del esófago y el estómago, los intestinos, el bazo, el páncreas, el hígado, la vesícula biliar, los riñones y las glándulas suprarrenales (figs. 5-30 y 5-31). Al abrir la cavidad abdominal para estudiar estos órganos se aprecia que el hígado, el estómago y el bazo casi llenan por completo las cúpulas del diafragma. Como se extienden hacia la cavidad torácica, están protegidas por la parte inferior de la caja torácica. También puede constatarse que el *ligamento falciforme* normalmente se inserta a lo largo de una línea continua a la pared abdominal anterior, descendiendo hasta el ombligo. Divide superficialmente el hígado en los lóbulos derecho e izquierdo. El *omento mayor*, cuando se encuentra en su posición típica, oculta casi todo el intestino. La vesícula biliar se proyecta por debajo del borde agudo del hígado (fig. 5-31 A).

Los alimentos pasan desde la boca y la faringe a través del *esófago* hacia el *estómago*, donde se mezclan con las secreciones gástricas (fig. 5-31 B). La digestión tiene lugar principalmente en el estómago y el duodeno. La **peristalsis,** una serie de

ondas de contracción anulares, se inicia alrededor de la porción media del estómago y avanza lentamente hacia el *píloro*. Se encarga de mezclar los alimentos masticados con los jugos gástricos y de vaciar el contenido del estómago en el duodeno.

La absorción de compuestos químicos se produce sobre todo en el *intestino delgado,* un tubo plegado de 5 m a 6 m de longitud (más corto en vida, cuando existe tono muscular, que en el cadáver), formado por el *duodeno,* el *yeyuno* y el *íleon*. La peristalsis también tiene lugar en el yeyuno y el íleon, aunque no es fuerte a no ser que haya una obstrucción. El estómago se continúa con el duodeno, que acoge las desembocaduras de los conductos del *páncreas* y el *hígado,* principales glándulas del sistema digestivo.

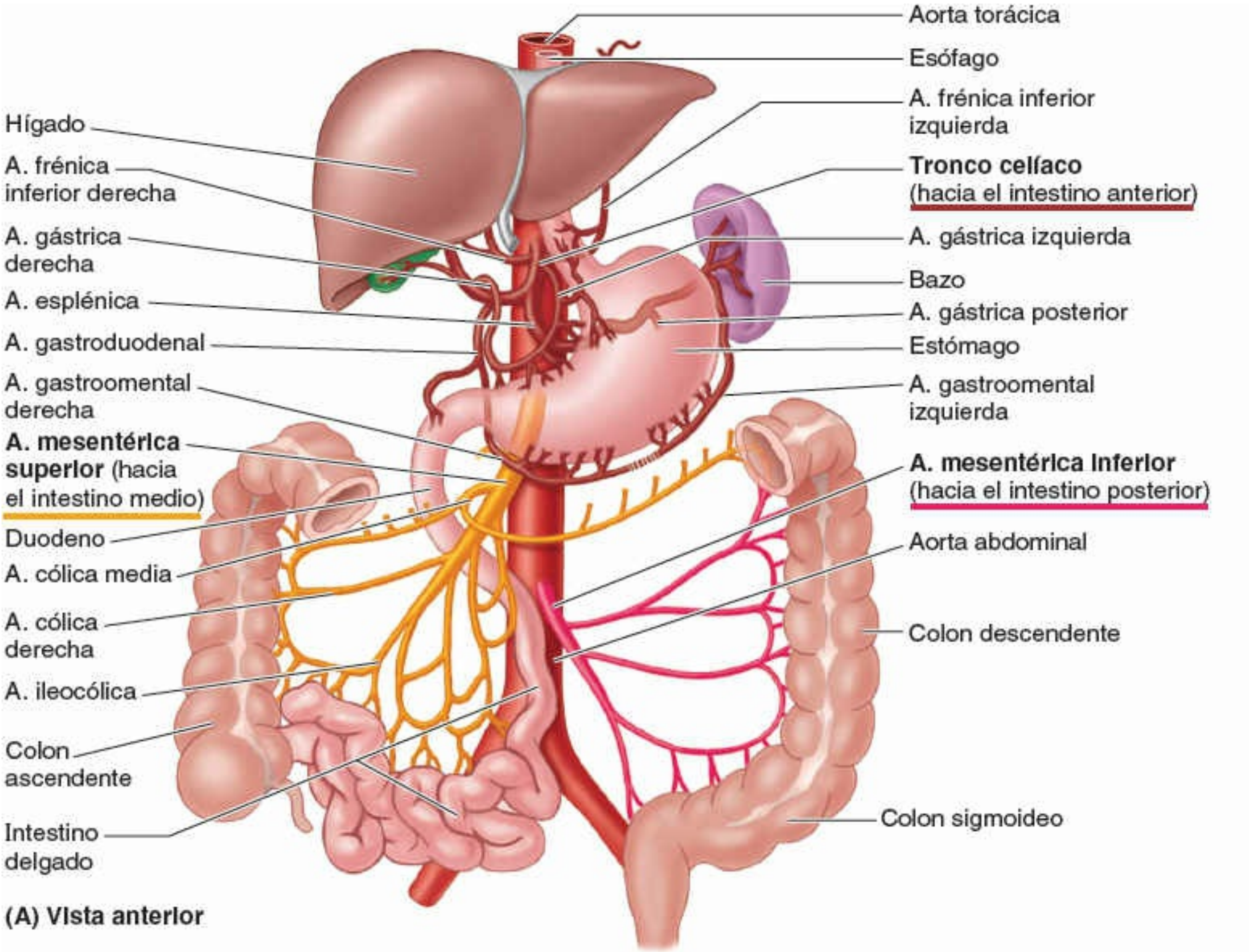

(A) Vista anterior

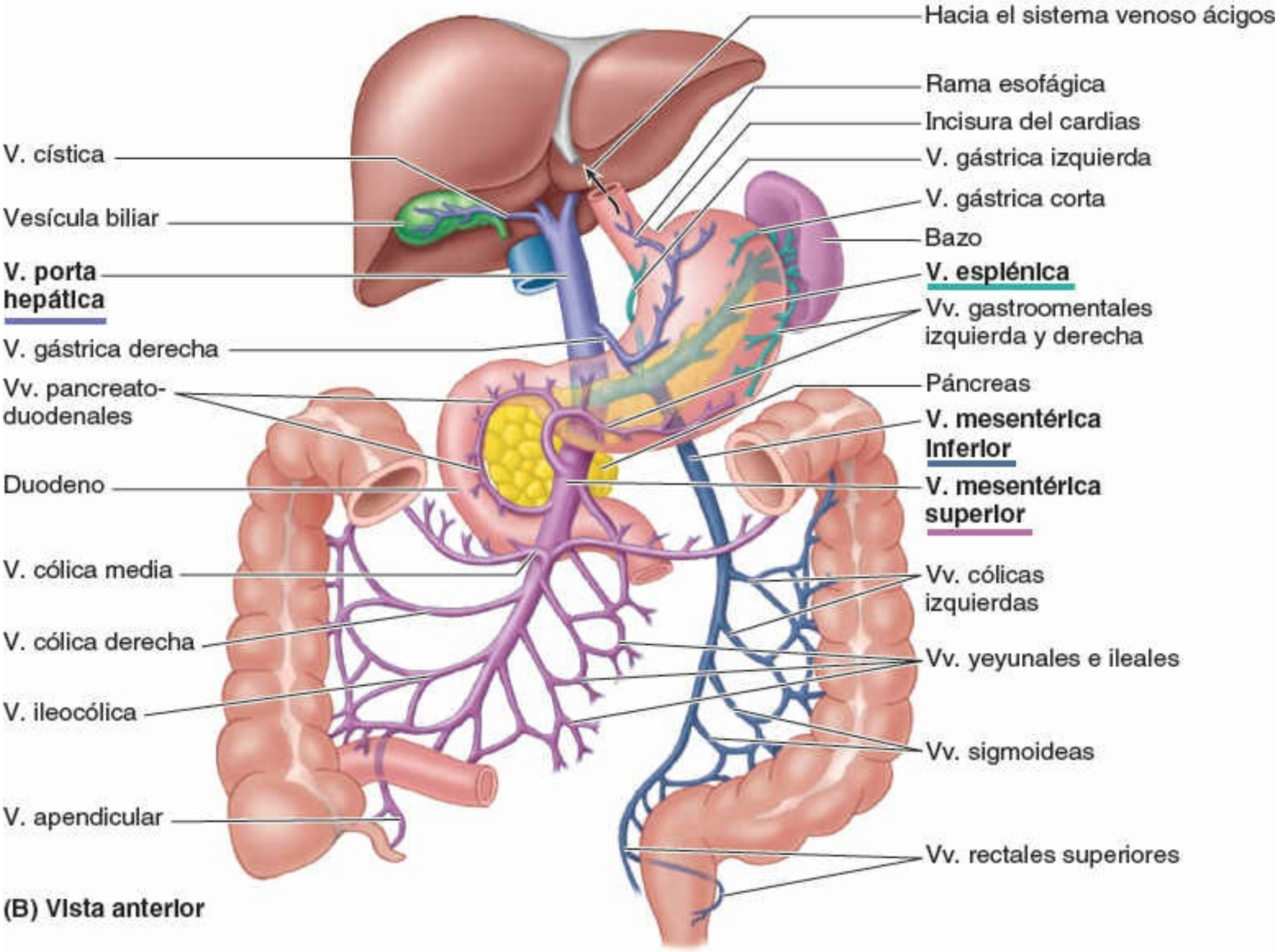

(B) Vista anterior

FIGURA 5-32. Irrigación arterial y drenaje venoso de las partes abdominales del sistema digestivo. A) Vascularización arterial. Las tres ramas impares de la aorta abdominal irrigan, sucesivamente, los derivados del intestino anterior, medio y posterior. **B)** Drenaje venoso. La sangre rica en nutrientes procedente del tubo digestivo y la sangre del bazo, el páncreas y la vesícula biliar drenan en el hígado a través de la vena porta hepática. La *flecha* señala la comunicación entre la vena esofágica y el sistema venoso ácigos (sistémico).

El *intestino grueso* está formado por el *ciego*, que recibe la porción terminal del íleon, el *apéndice vermiforme*, el *colon* (ascendente, transverso, descendente y sigmoide), el *recto* y el *conducto anal*. La reabsorción de agua tiene lugar, en su mayor parte, en el colon ascendente. Las heces se forman en el colon descendente y sigmoide, y se acumulan en el recto antes de la defecación. El esófago, el estómago y el intestino forman el **tubo digestivo,** y derivan del *intestino anterior*, el *intestino medio* y el *intestino posterior primitivos*.

La irrigación arterial de la parte abdominal del sistema digestivo procede de la *aorta abdominal*. Las tres ramas principales de la aorta abdominal para el tubo digestivo son el *tronco celíaco* y las *arterias mesentéricas superior* e *inferior* (fig. 5-32 A).

La *vena porta hepática*, formada por la unión de las *venas mesentérica superior* y *esplénica* (fig. 5-32 B), es el vaso principal del *sistema de la vena porta*, que recoge la sangre de la parte abdominal del tubo digestivo, el páncreas, el bazo y la mayor parte de la vesícula biliar, y la transporta hacia el hígado.

Esófago

El **esófago** es un tubo muscular, de unos 25 cm de largo y 2 cm de diámetro por término medio, que transporta el alimento desde la faringe hasta el estómago (fig. 5-33 A). Mediante *fluoroscopia* o radioscopia (rayos X con un fluoroscopio), tras la ingestión de una papilla de bario (fig. 5-34) puede verse que el esófago presenta normalmente tres estrechamientos, provocados por la presión ejercida por estructuras adyacentes:

- El **estrechamiento cervical (esfínter esofágico superior)** en su inicio en la **unión faringoesofágica,** aproximadamente a 15 cm de los incisivos; provocada por el *músculo cricofaríngeo* (v. cap. 8).
- El **estrechamiento torácico (broncoaórtico),** que es un estrechamiento compuesto, provocado en primer lugar por el cruce del arco de la aorta, a 22,5 cm de los incisivos, y a continuación por el cruce del bronquio principal izquierdo, a 27,5 cm de los incisivos. El primero se aprecia en proyecciones anteroposteriores y el segundo en las laterales.
- El **estrechamiento frénico (diafragmático),** donde pasa a través del *hiato esofágico* del diafragma, aproximadamente a 40 cm de los incisivos (fig. 5-33 A).

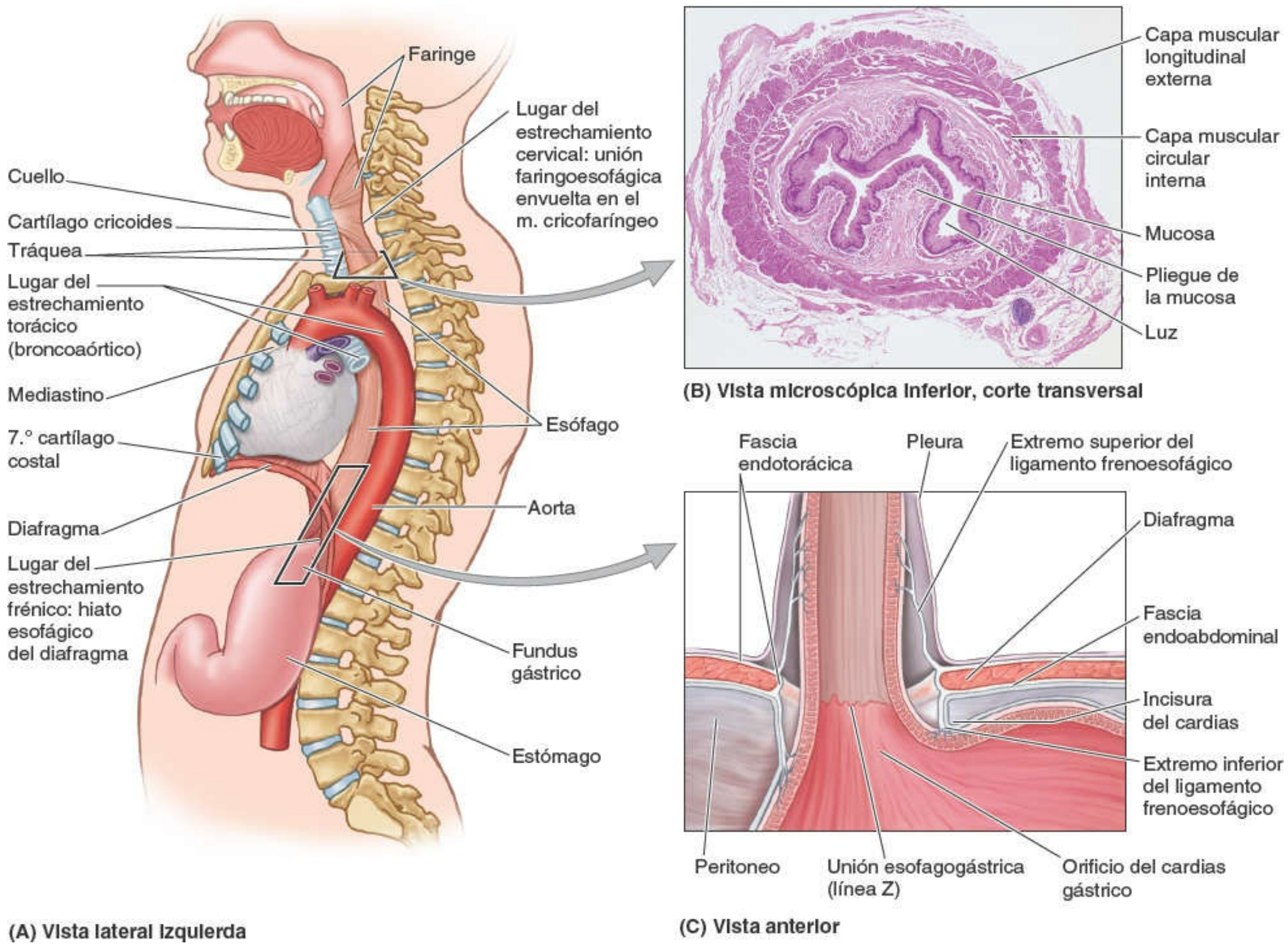

FIGURA 5-33. El esófago y sus relaciones. A) Vista que muestra el esófago en toda su longitud y las estructuras relacionadas con él. El esófago empieza a nivel del cartílago cricoides y desciende por detrás de la tráquea. Abandona el tórax a través del hiato esofágico del diafragma. **B)** Corte transversal del esófago que muestra su pared con la doble capa muscular y la capa mucosa acanalada. **C)** Corte coronal del esófago inferior, el diafragma y el estómago superior. El ligamento frenoesofágico conecta de forma flexible el esófago al diafragma; limita el movimiento hacia arriba del esófago, aunque le permite una cierta movilidad durante la deglución y la respiración.

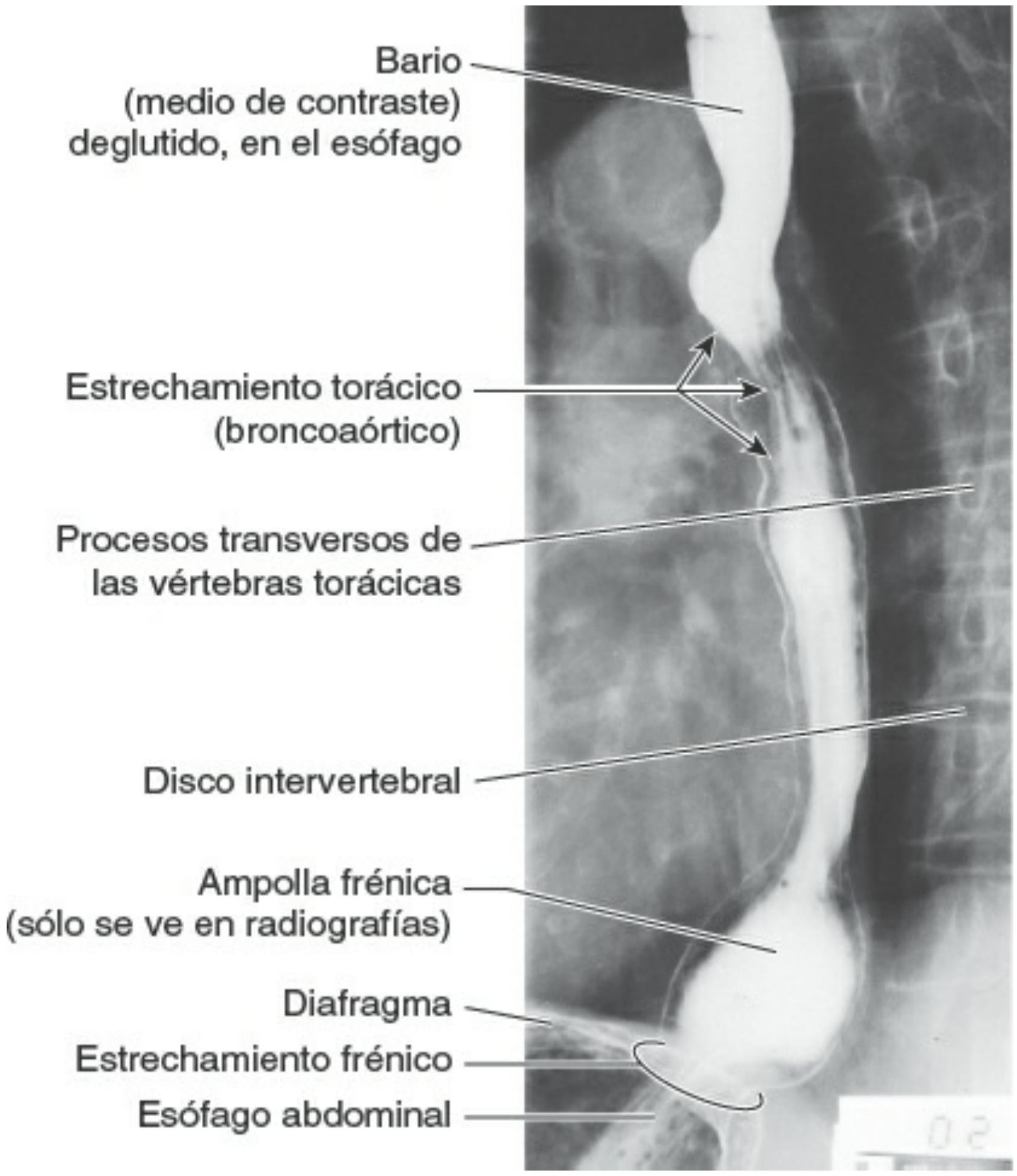

FIGURA 5-34. Radiografía del esófago tras la ingestión de una papilla de bario. Esta proyección oblicua posterior izquierda muestra dos de los tres «estrechamientos» normales (impresiones), producidos por el arco de la aorta y el bronquio principal izquierdo. La ampolla frénica, que únicamente se aprecia en las radiografías, es la parte distensible del esófago por encima del diafragma. (Cortesía del Dr. E.L. Lansdown, Professor of Medical Imaging, University of Toronto, Toronto, ON, Canada.)

Es importante tener presentes estos estrechamientos cuando se hacen pasar instrumentos por el esófago hacia el estómago, y al valorar radiografías de pacientes que sufren *disfagia* (dificultad para tragar).

El esófago:

- Sigue la curvatura de la columna vertebral a medida que desciende a través del cuello y el mediastino — la porción media de la cavidad torácica (fig. 5-33 A).
- Posee una capa muscular *circular* interna y otra *longitudinal* externa (fig. 5-33 B). En su tercio superior, la capa externa está formada por músculo estriado voluntario; el tercio inferior está compuesto por músculo liso y el tercio medio por ambos tipos de músculo.
- Pasa a través del *hiato esofágico*, elíptico, en el *pilar derecho del diafragma*, justo a la izquierda del plano medio, a la altura de la vértebra T10.
- Termina entrando en el estómago por el *orificio del cardias gástrico* (fig. 5-33 C), localizado a la izquierda de la línea media, a nivel del 7.º cartílago costal izquierdo y de la vértebra T11.
- Está rodeado distalmente por el plexo (nervioso) esofágico (fig. 5-35).

El alimento pasa rápidamente a través del esófago debido a la acción peristáltica de su musculatura, con la ayuda de la gravedad, pero sin depender de ella (es posible tragar cabeza abajo). El esófago está fijado a los bordes del hiato esofágico del diafragma por el **ligamento frenoesofágico** (fig. 5-33 C), una prolongación de la fascia diafragmática inferior. Este ligamento permite el movimiento independiente del diafragma y del esófago durante la respiración y la deglución.

La porción abdominal del esófago, con forma de trompeta y sólo 1,25 cm de longitud, pasa desde el hiato esofágico del diafragma en el pilar derecho del diafragma al *orificio del cardias gástrico,* ensanchándose a medida que avanza, y pasando anteriormente y hacia la izquierda a medida que desciende inferiormente. Su cara anterior está cubierta por peritoneo del saco mayor, continuo con el que recubre la cara anterior del estómago. Encaja en un surco de la cara posterior (visceral) del hígado.

La cara posterior de la **porción abdominal del esófago** está cubierta por peritoneo de la bolsa omental, continuo con el que recubre la cara posterior del estómago. El borde derecho del esófago abdominal se continúa con la curvatura menor del estómago; sin embargo, su borde izquierdo está separado del fundus gástrico por la *incisura del cardias* entre el esófago y el fundus (v. fig. 5-37 A).

La **unión esofagogástrica** se encuentra a la izquierda de la vértebra T11, en el plano horizontal que pasa a través del extremo del proceso xifoides. Los cirujanos y endoscopistas denominan **línea Z** (fig. 5-33 C) a esta unión: una línea dentada donde se produce la transición abrupta de la mucosa esofágica a la gástrica. Justo superior a esta unión, la musculatura de pilar derecho del diafragma que forma el hiato esofágico funciona como un *esfínter esofágico inferior* fisiológico, que se contrae y relaja, generalmente en concierto con una capa muscular de grosor variable alrededor del orificio del cardias gástrico. Los estudios radiológicos muestran que los alimentos se detienen aquí de manera momentánea y que el mecanismo de esfínter suele impedir eficazmente el reflujo de contenido gástrico hacia el esófago. Cuando no estamos comiendo, la luz del esófago suele estar colapsada por encima de este nivel, para impedir que el alimento o los jugos gástricos se regurgiten hacia el esófago.

En los capítulos 2 y 9 pueden encontrarse detalles sobre la inervación y la vascularización de las porciones cervical y torácica del esófago. La irrigación arterial de la porción abdominal del esófago procede de la *arteria gástrica izquierda,* una rama del tronco celíaco, y de la *arteria frénica inferior izquierda* (v. fig. 5-32 A). El drenaje venoso de las *venas submucosas* de esta porción del esófago se dirige al *sistema de la vena porta* a través de la *vena gástrica izquierda* (v. fig. 5-32 B), y al *sistema venoso sistémico* a través de las **venas esofágicas** que desembocan en la *vena ácigos*.

El drenaje linfático de la porción abdominal del esófago es hacia los *nódulos linfáticos gástricos izquierdos* (fig. 5-35); los vasos linfáticos aferentes de dichos nódulos drenan principalmente en los *nódulos linfáticos celíacos.*

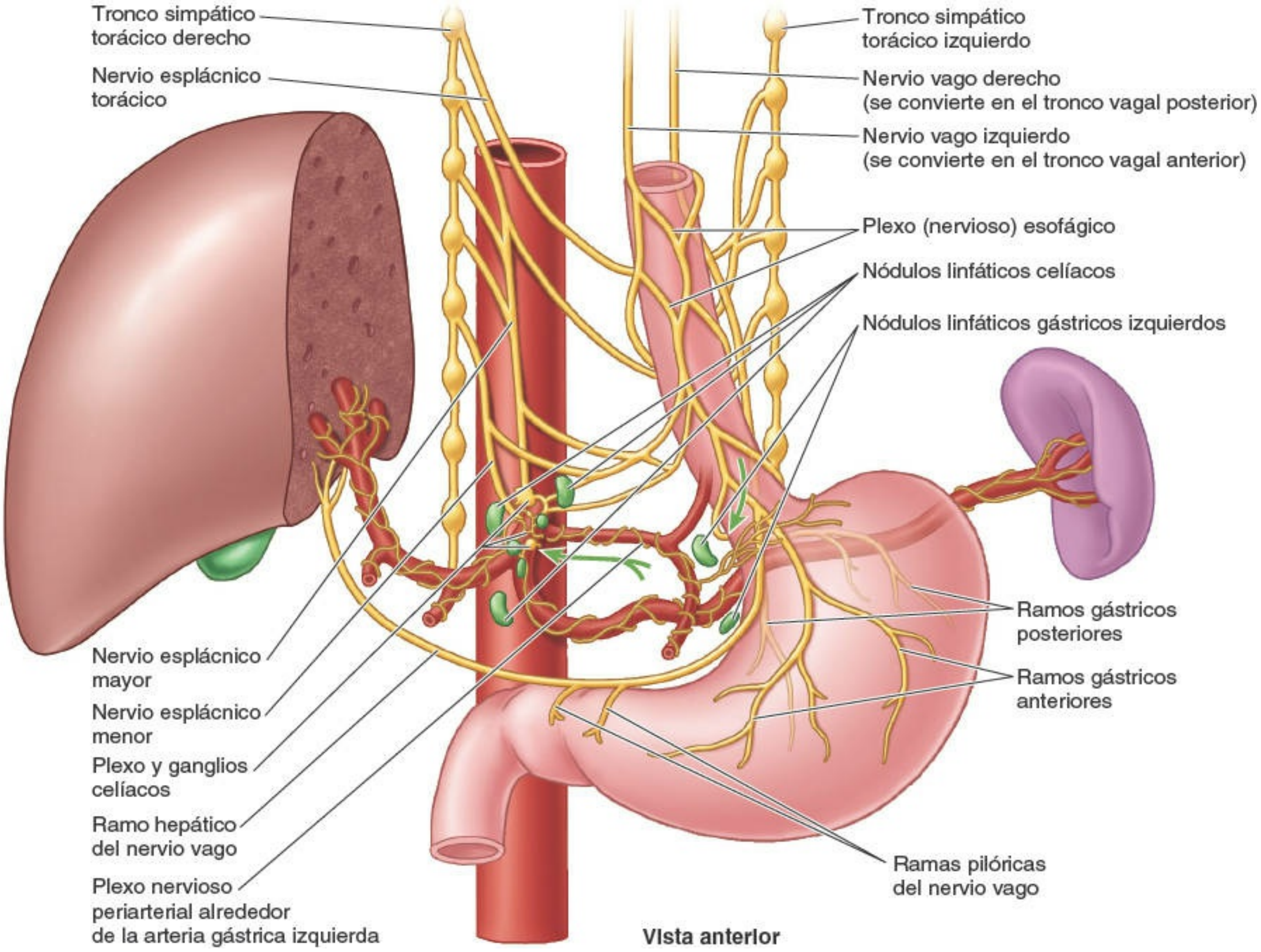

FIGURA 5-35. Nervios y linfáticos del esófago abdominal y el estómago. El nervio vago (NC X) se divide en dos ramos que forman el plexo (nervioso) esofágico alrededor del esófago inferior. Los ramos gástricos anteriores y posteriores del plexo acompañan al esófago a través del hiato esofágico y se distribuyen por las caras anterior y posterior del estómago. Los ramos anteriores también se extienden hasta el píloro y el hígado. Las fibras nerviosas simpáticas postsinápticas del plexo celíaco alcanzan estos órganos a través de plexos periarteriales. Los vasos linfáticos del estómago siguen un patrón parecido al de las arterias, aunque el flujo va en sentido contrario. De este modo, la linfa del estómago y de la porción abdominal del esófago drena primero en los nódulos linfáticos gástricos y a continuación en los nódulos linfáticos celíacos.

El esófago está inervado por el **plexo esofágico,** formado por los *troncos vagales* (que se convierten en los ramos gástricos anteriores y posteriores) y los *troncos simpáticos torácicos,* a través de los *nervios esplácnicos mayores (abdominopélvicos)* y los *plexos periarteriales* que rodean la arteria gástrica izquierda y la arteria frénica inferior izquierda (v. también «Resumen de la inervación de las vísceras abdominales»).

Estómago

El **estómago** es la porción expandida del tubo digestivo que se encuentra entre el esófago y el intestino delgado (v. fig. 5-31 B). Está especializado en la acumulación de los alimentos ingeridos, a los que prepara química y mecánicamente para su digestión y posterior paso al duodeno. El estómago mezcla los alimentos y sirve de depósito; su función principal es la digestión enzimática. El *jugo gástrico* convierte gradualmente los alimentos en una mezcla semilíquida, el *quimo* (del griego, jugo), que pasa con notable rapidez hacia el duodeno. El diámetro del estómago vacío es sólo algo mayor que el del intestino grueso, pero es capaz de una expansión

considerable, pudiendo alojar entre 2 l y 3 l de comida.

SITUACIÓN, PARTES Y ANATOMÍA DE SUPERFICIE DEL ESTÓMAGO

El tamaño, la forma y la posición del estómago pueden variar mucho entre personas con distintos biotipos (hábitos corporales), y cambian incluso en un mismo individuo como resultado de los movimientos del diafragma durante la respiración, del contenido del estómago (vacío respecto a después de una comida copiosa) y de la posición que adopte la persona. En posición supina, el estómago suele encontrarse en los cuadrantes superiores derecho e izquierdo, o en las regiones epigástrica, umbilical y del hipocondrio y flanco izquierdos (fig. 5-36 A). En posición erecta, el estómago se mueve hacia abajo. En los individuos asténicos (delgados y poco musculosos), el cuerpo del estómago puede extenderse hasta la pelvis (fig. 5-36 B).

El estómago tiene cuatro porciones (figs. 5-36 A y 5-37 A a C):

- El **cardias** es la porción que rodea el **orificio del cardias,** la abertura superior o entrada del estómago. En posición supina, el orificio del cardias suele encontrarse posterior al 6.º cartílago costal izquierdo, a 2-4 cm del plano medio, a nivel de la vértebra T11.
- El **fundus** gástrico es la porción superior dilatada del estómago, que se relaciona con la cúpula izquierda del diafragma y está limitada inferiormente por el plano horizontal del orificio del cardias. La **incisura del cardias** se encuentra situada entre el esófago y el fundus. El fundus puede estar dilatado por la presencia de gas, líquido, alimentos o cualquier combinación de ellos. En posición supina, el fundus suele situarse posterior a la 6.ª costilla izquierda, en el plano de la LMC (fig. 5-36 A).
- El **cuerpo,** la porción principal del estómago, se encuentra entre el fundus y el antro pilórico.
- La **porción pilórica** del estómago es la región de salida del estómago, en forma de embudo; su parte ancha, el **antro pilórico**, termina en el **canal (conducto) pilórico,** su parte más estrecha (fig. 5-37 A a E). El **píloro** (del griego, guardián de la puerta) es la región esfinteriana, distal, de la porción pilórica. Es un engrosamiento de la capa circular de músculo liso, que controla la evacuación del contenido gástrico a través del **orificio pilórico** (abertura inferior o salida del estómago) en el duodeno (fig. 5-37 D).

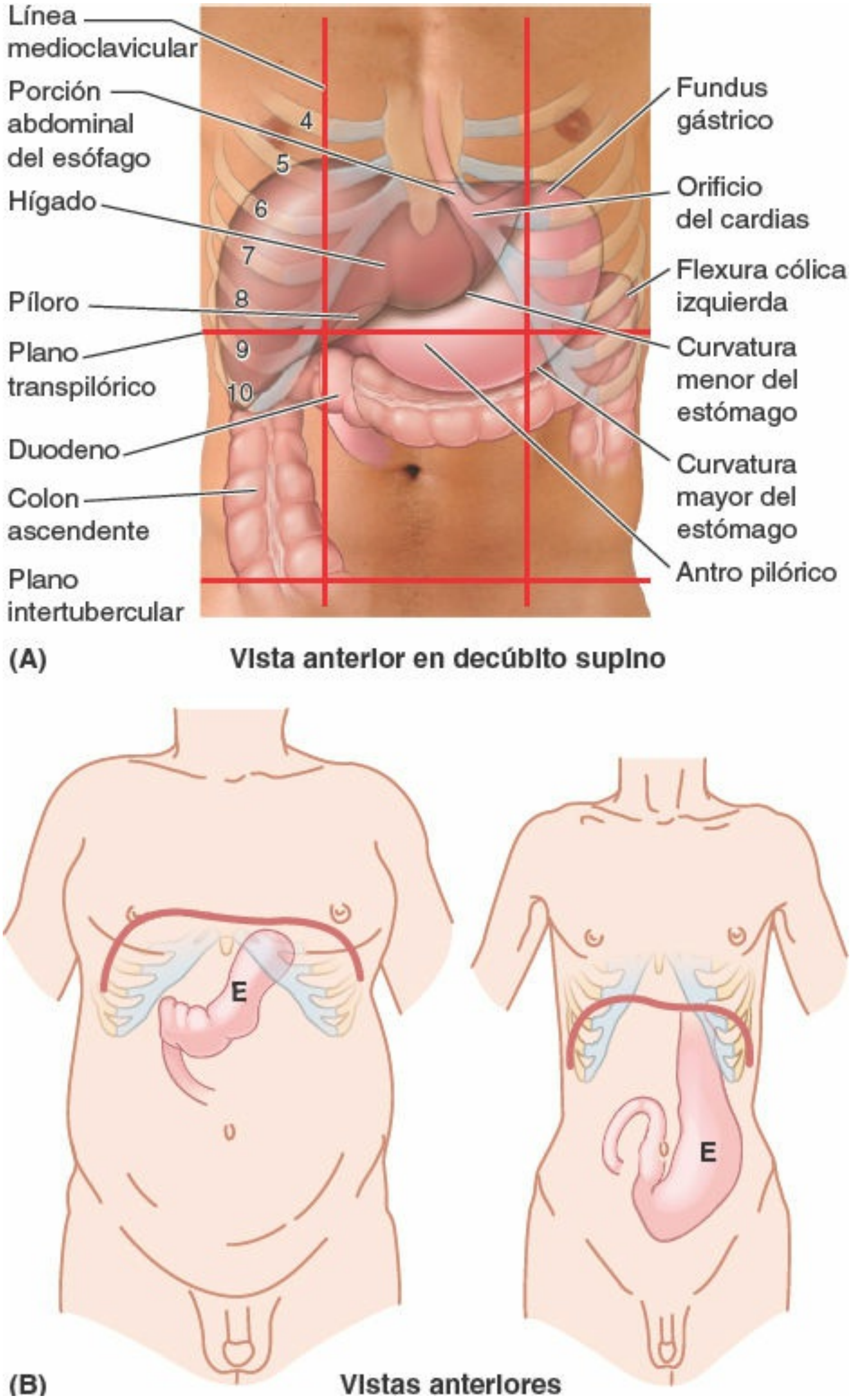

FIGURA 5-36. Anatomía de superficie y efecto del biotipo (hábito) sobre la forma y la posición del estómago (E). A) Posición más habitual del estómago en una persona de complexión media en decúbito supino o prono. **B)** Los individuos hiperasténicos de complexión fuerte y con un tórax corto probablemente tengan el estómago en una posición alta y más transversal. En las personas con un físico asténico, estilizado, el estómago suele ser bajo y vertical (estómago hipotónico).

El estómago se vacía de manera intermitente cuando la presión intragástrica supera la resistencia del píloro. En condiciones normales, el píloro presenta una contracción tónica, excepto cuando expulsa el *quimo* (masa semilíquida). A intervalos regulares, el *peristaltismo gástrico* empuja el quimo por el conducto y el orificio

pilóricos hacia el intestino delgado, donde continuará su mezclado, digestión y absorción.

En posición supina, la porción pilórica del estómago se encuentra a nivel del **plano transpilórico,** a la mitad de la distancia entre la incisura yugular superiormente y la cresta del pubis inferiormente (fig. 5-36 A). El plano cruza los 8.^{vos} cartílagos costales y la vértebra L1. En posición erecta, su situación oscila entre las vértebras L2 y L4. El orificio pilórico se encuentra aproximadamente 1,25 cm a la derecha de la línea media.

El estómago también presenta dos curvaturas (fig. 5-37 A a C):

- La **curvatura menor** forma el borde cóncavo, más corto, del estómago; la **incisura angular** es la parte más inferior de la curvatura y señala la unión del cuerpo y la porción pilórica del estómago (fig. 5-37 A y B). La **incisura angular** se encuentra justo a la izquierda de la línea media.
- La **curvatura mayor** forma el borde convexo, más largo, del estómago. Pasa inferiormente hacia la izquierda desde la unión del 5.º espacio intercostal y la LMC, y luego se curva hacia la derecha, pasando profunda al cartílago izquierdo 9.º o 10.º mientras prosigue medialmente hasta alcanzar el antro pilórico.

Debido a la desigual longitud de la curvatura menor a la derecha y la curvatura mayor a la izquierda, en la mayoría de la gente la forma del estómago recuerda a la letra J.

INTERIOR DEL ESTÓMAGO

La lisa superficie de la mucosa gástrica tiene un color marrón rojizo en vida, excepto en la región pilórica, que es rosa. En el individuo vivo está cubierta por una película mucosa continua que protege su superficie del ácido gástrico que secretan las glándulas del estómago. Cuando la mucosa gástrica se contrae, es lanzada al interior de los llamados **pliegues gástricos** longitudinales (fig. 5-38 A y B). Estos pliegues son más marcados hacia la porción pilórica y a lo largo de la curvatura mayor. Durante la deglución se forma transitoriamente un **canal gástrico** entre los pliegues gástricos longitudinales a lo largo de la curvatura menor. Esto puede observarse tanto radiográfica como endoscópicamente. El canal gástrico se forma debido a la firme fijación de la mucosa gástrica a la capa mucosa, que en esta zona carece de la capa oblicua. Cuando la mayor parte del estómago está vacía, la saliva y pequeñas cantidades de alimentos masticados y otros líquidos pasan a través del canal gástrico hacia el canal pilórico. Los pliegues gástricos se reducen y desaparecen a medida que el estómago se distiende (se llena).

RELACIONES DEL ESTÓMAGO

El estómago está cubierto por el peritoneo, excepto donde los vasos sanguíneos discurren a lo largo de sus curvaturas y en una pequeña área posterior al orificio del cardias (fig. 5-36 A). Las dos hojas del omento menor se separan para extenderse alrededor del estómago y confluir de nuevo, de manera que en su curvatura mayor

forman el omento mayor (figs. 5-28, 5-31 y 5-37 A). Anteriormente, el estómago se relaciona con el diafragma, el lóbulo izquierdo del hígado y la pared anterior del abdomen. Posteriormente, el estómago se relaciona con la bolsa omental y el páncreas; la cara posterior del estómago constituye la mayor parte de la pared anterior de la bolsa omental (fig. 5-39 A). El colon transverso se relaciona inferior y lateral mente con el estómago mientras discurre a lo largo de la curvatura mayor de este hacia la flexura cólica izquierda.

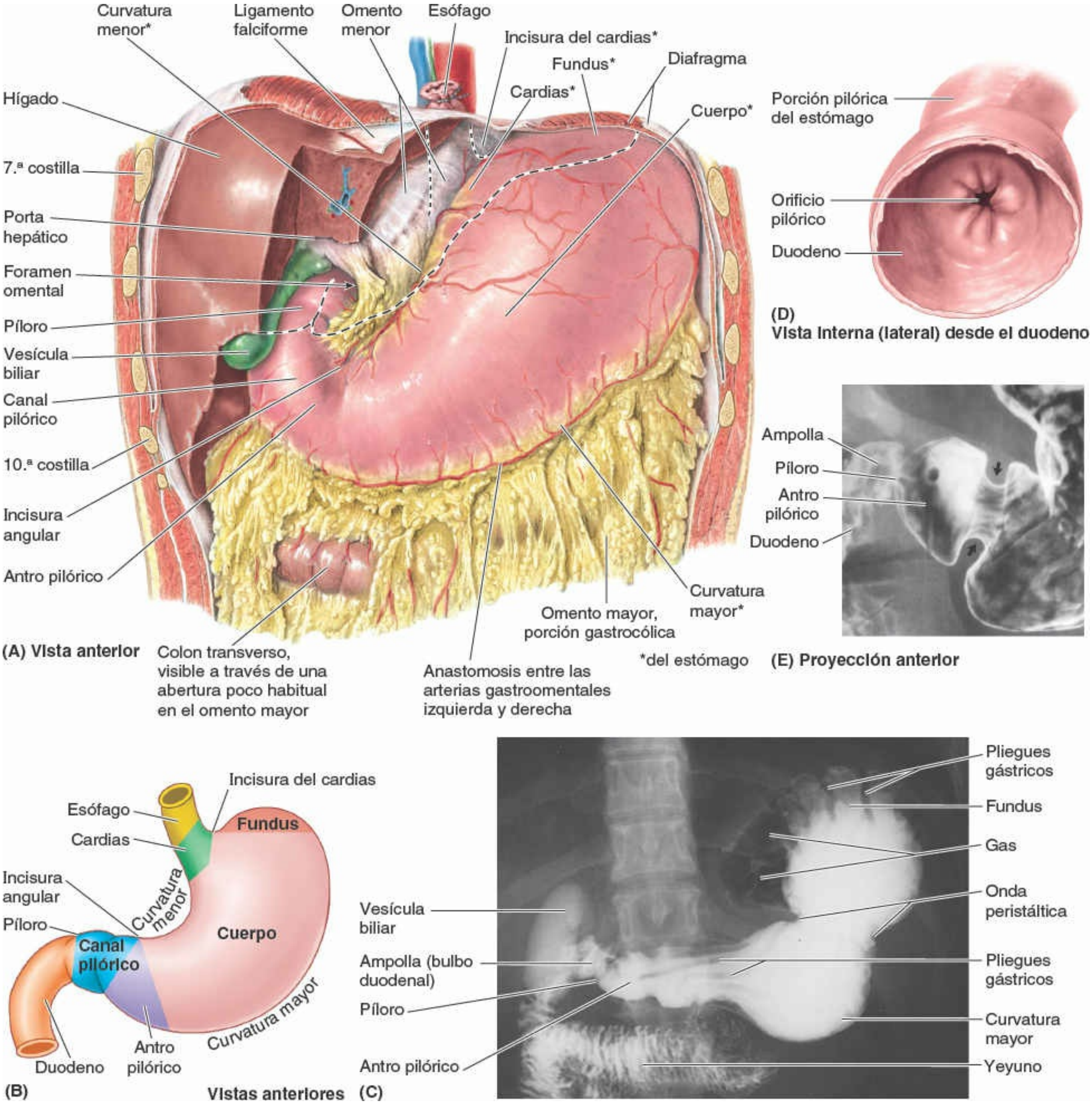

FIGURA 5-37. Estómago y porción abdominal del esófago. A) Se ha insuflado aire en el estómago. La parte izquierda del hígado se ha extirpado para poder apreciar el omento menor y el foramen omental. El área ocupada por el hígado intacto se indica con una *línea discontinua*. **B)** Partes del estómago. **C)** Radiografía del estómago tras la ingestión de una papilla de bario. Las ondas peristálticas circulares se inician en el cuerpo del estómago y progresan hacia el canal pilórico, como se observa en **E** *(puntas de flecha)*, donde terminan. En este paciente en decúbito supino puede verse gas en el cardias y el fundus. **D)** El pronunciado estrechamiento de la parte final del estómago es el píloro. El orificio pilórico es la abertura del canal pilórico en el duodeno. **E)** Radiografía que muestra la región pilórica del estómago y la parte superior del duodeno. (**C** y **E** por cortesía del Dr. E.L. Lansdown, Professor of Medical Imaging, University of Toronto, Toronto, ON, Canada.)

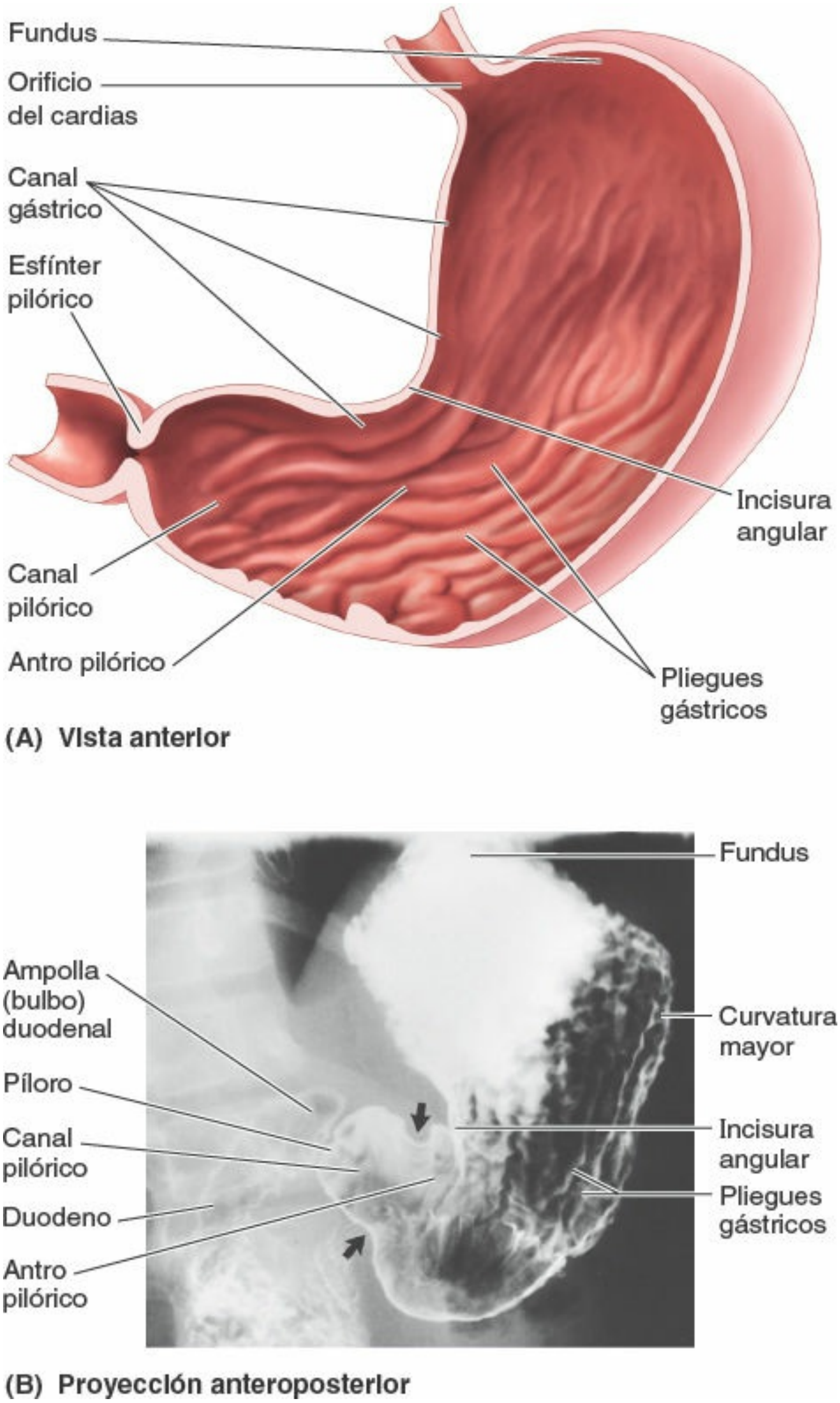

FIGURA 5-38. Superficie interna del estómago. A) Se ha eliminado la pared anterior del estómago para mostrar su interior. Al distenderse el estómago desaparecen los pliegues gástricos longitudinales. A lo largo de la curvatura menor, desde el esófago hasta el píloro, se extienden varios pliegues mucosos longitudinales que forman el canal gástrico por donde circulan los líquidos ingeridos. **B)** Radiografía del estómago tras la ingestión de una papilla de bario. Obsérvense la onda peristáltica en el estómago y los pliegues gástricos longitudinales de la mucosa. (**A** por cortesía del Dr. J. Helsin, Toronto, ON, Canada.)

El **lecho gástrico,** en el cual descansa el estómago cuando una persona se encuentra en decúbito supino, está formado por las estructuras que constituyen la

pared posterior de la bolsa omental. De superior a inferior, el lecho gástrico está formado por la cúpula izquierda del diafragma, el bazo, el riñón y la glándula suprarrenal izquierdos, la arteria esplénica, el páncreas y el mesocolon transverso (fig. 5-39 B).

VASOS Y NERVIOS DEL ESTÓMAGO

La abundante *vascularización arterial del estómago* se origina en el tronco celíaco y sus ramas (fig. 5-40; tabla 5-7). La mayor parte de la irrigación procede de anastomosis formadas a lo largo de la curvatura menor por las **arterias gástricas derecha** e **izquierda,** y a lo largo de la curvatura mayor por las **arterias gastroomentales (gastroepiploicas) derecha** e **izquierda.** El fundus y la porción superior del cuerpo del estómago reciben sangre de las **arterias gástricas cortas** y de la **arteria gástrica posterior.**

Las *venas gástricas* presentan una posición y un trayecto paralelos a los de las arterias (fig. 5-41). Las **venas gástricas izquierda** y **derecha** drenan directamente en la *vena porta hepática*. Las **venas gástricas cortas** y las **venas gastroomentales (gastroepiploicas) izquierdas** drenan en la *vena esplénica*, que luego se une a la vena mesentérica superior (VMS) para formar la vena porta hepática. La **vena gastroomental derecha** desemboca en la VMS. La **vena prepilórica** asciende sobre el píloro hacia la vena gástrica derecha. Dado que esta vena es muy visible en el individuo vivo, los cirujanos la utilizan para identificar el píloro.

Los **vasos linfáticos gástricos** (fig. 5-42 A) acompañan a las arterias a lo largo de las curvaturas mayor y menor del estómago. Drenan la linfa de sus caras anterior y posterior hacia las curva turas, donde se encuentran los **nódulos linfáticos gástricos** y **gastroomentales**. Los vasos eferentes de estos nódulos acompañan a las grandes arterias hasta los *nódulos linfáticos celíacos*. A continuación resumimos el *drenaje linfático del estómago:*

- La linfa de los dos tercios superiores del estómago drena en los **nódulos linfáticos gástricos,** a lo largo de los vasos gástricos derechos e izquierdos; la linfa del fundus y de la parte superior del cuerpo del estómago también drena en los *nódulos linfáticos pancreatoesplénicos,* a lo largo de las arterias gástricas cortas y los vasos gastroomentales izquierdos.
- La linfa de los dos tercios derechos del tercio inferior del estómago drena, a lo largo de los vasos gastroomentales derechos, en los **nódulos linfáticos pilóricos.**
- La linfa del tercio izquierdo de la curvatura mayor drena en los **nódulos linfáticos pancreatoduodenales,** que se localizan a lo largo de los vasos gástricos cortos y esplénicos.

La *inervación parasimpática del estómago* (fig. 5-42 B) procede de los troncos vagales anterior y posterior, y de sus ramos, que entran en el abdomen a través del hiato esofágico.

El *tronco vagal anterior,* que procede principalmente del nervio vago izquierdo (NC X), entra normalmente en el abdomen como un único ramo que se sitúa sobre la

cara anterior del esófago. Se dirige hacia la curvatura menor del estómago, donde emite los ramos hepático y duodenal, que abandonan el estómago en el ligamento hepatoduodenal. El resto del tronco vagal anterior continúa a lo largo de la curvatura menor, dando lugar a los ramos gástricos anteriores.

El *tronco vagal posterior,* más grande, procede principalmente del nervio vago derecho. Entra en el abdomen por la cara posterior del esófago y pasa hacia la curvatura menor del estómago. El tronco vagal posterior aporta ramos para las caras anterior y posterior del estómago. Emite un ramo celíaco, que alcanza el *plexo celíaco,* y luego continúa a lo largo de la curvatura menor, originando los ramos gástricos posteriores.

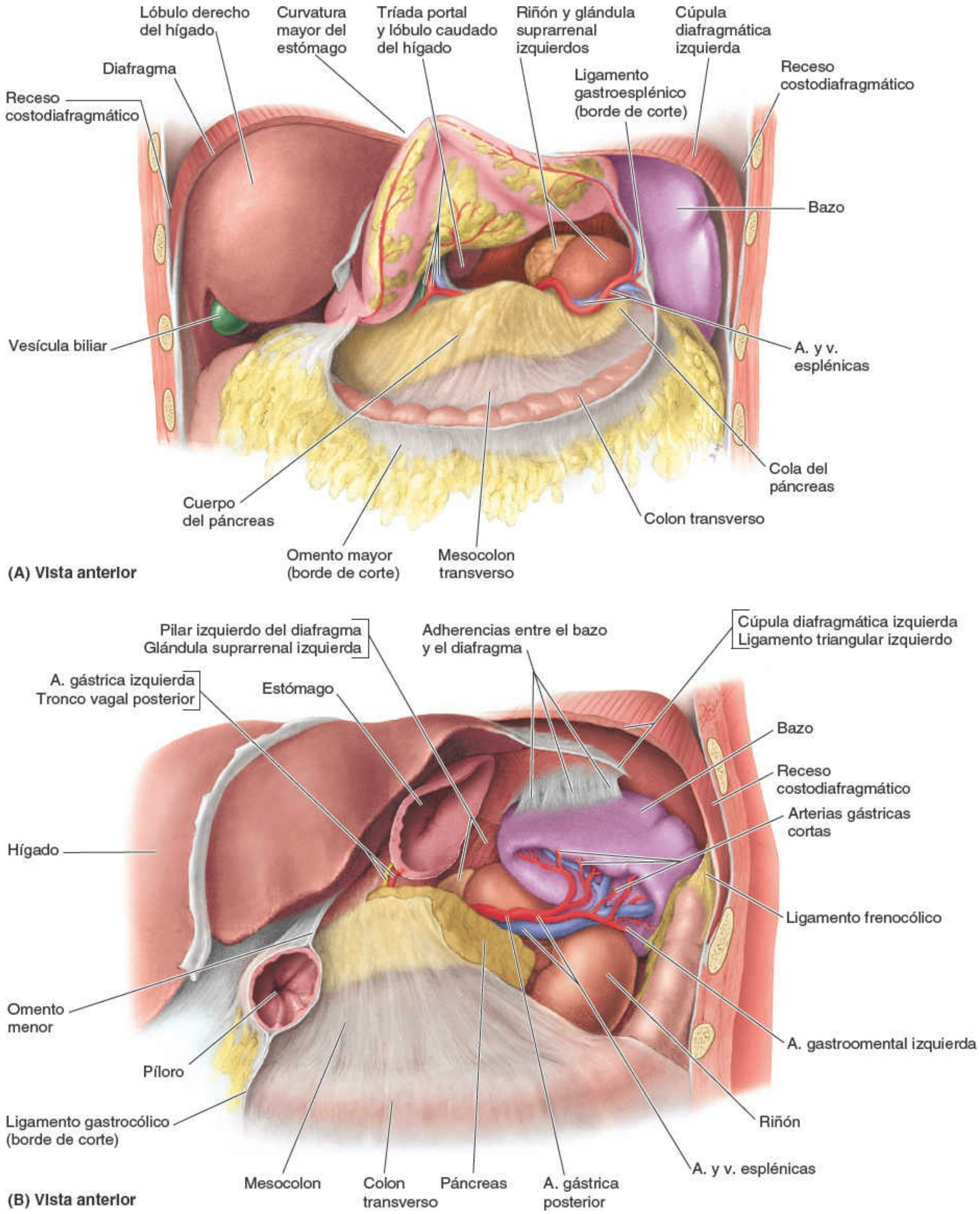

FIGURA 5-39. Bolsa omental y lecho del estómago. A) La bolsa omental, el omento mayor y el ligamento gastroesplénico se han seccionado a lo largo de la curvatura mayor del estómago, y este se ha reflejado hacia arriba para abrir la bolsa por delante. En el extremo derecho de la bolsa pueden verse dos de los límites del foramen omental: la raíz inferior del ligamento hepatoduodenal (que contiene la tríada portal) y el lóbulo caudado del hígado. **B)** Se ha extirpado el estómago y la mayor parte del omento menor, y se ha eliminado gran parte del peritoneo de la pared posterior de la bolsa omental que recubre el lecho del estómago con el objetivo de mostrar los órganos situados en el lecho. Aunque las adherencias, como las que unen el bazo con el diafragma en la ilustración, son hallazgos necrópsicos habituales, no corresponden a la anatomía normal.

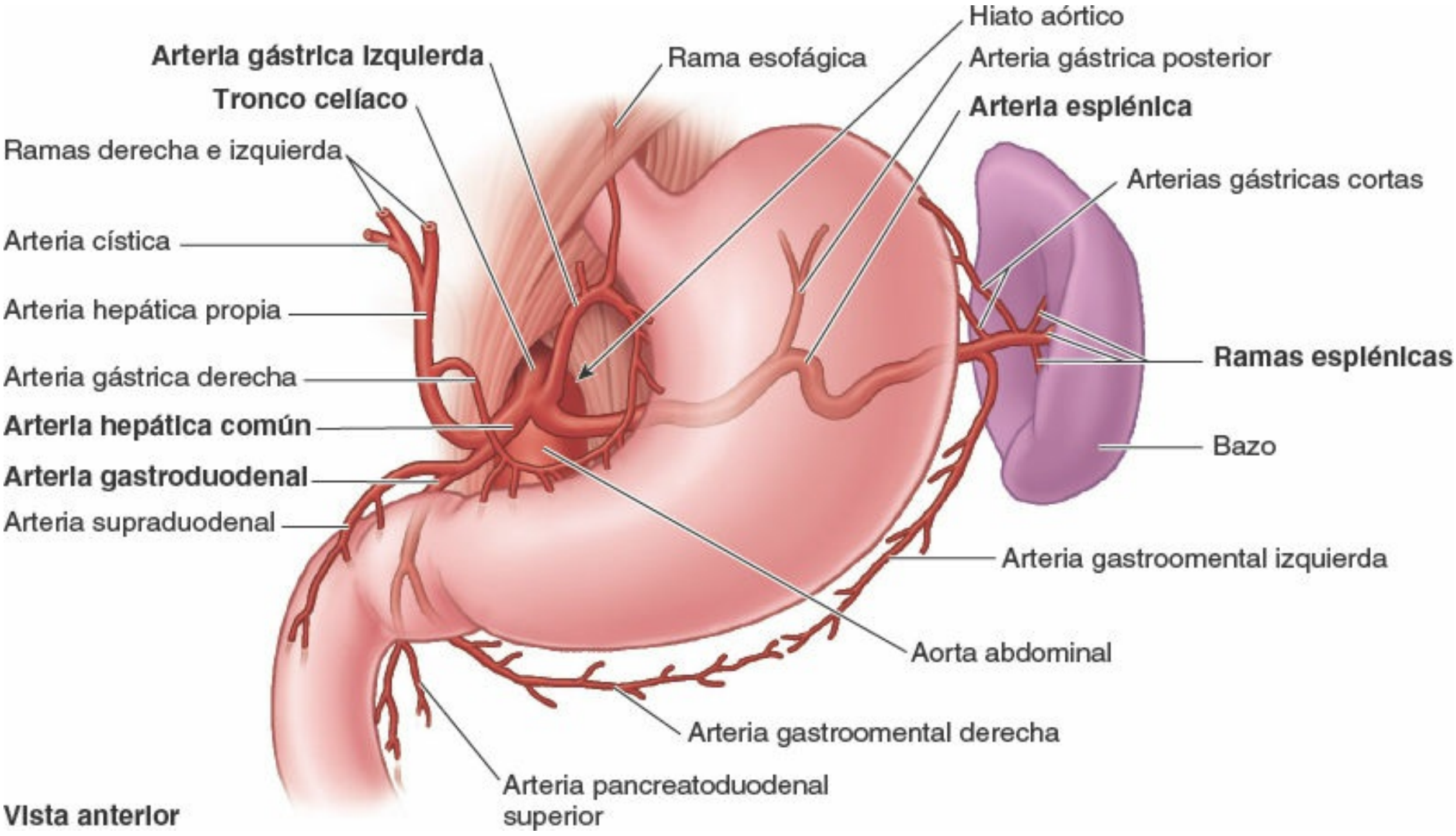

FIGURA 5-40. **Arterias del estómago, el duodeno y el bazo.** La irrigación arterial de la porción abdominal del esófago, el estómago, el duodeno superior (porciones superior y descendente alta) y el bazo proviene de la arteria celíaca. Las ramas directas del tronco celíaco están en negrita.

TABLA 5-7. IRRIGACIÓN ARTERIAL DE LOS DERIVADOS ABDOMINALES DEL INTESTINO ANTERIOR: ESÓFAGO, ESTÓMAGO, HÍGADO, VESÍCULA BILIAR, PÁNCREAS Y BAZO

Arteria	Origen	Recorrido	Distribución
Tronco celíaco	Aorta abdominal (a nivel del hiato aórtico)	Tras un corto recorrido anteroinferior, se divide en las arterias esplénica y hepática común	Esófago, estómago, duodeno proximal, hígado, aparato biliar y páncreas
Gástrica izquierda	Tronco celíaco	Asciende retroperitonealmente hacia el hiato esofágico, dando origen a una rama esofágica, luego discurre a lo largo de la curvatura menor del estómago para anastomosarse con la arteria gástrica derecha	Porción distal del esófago (principalmente abdominal) y curvatura menor del estómago
Esplénica		Discurre retroperitonealmente a lo largo del borde superior del páncreas, luego pasa entre las hojas del ligamento esplenorrenal hacia el hilio esplénico	Cuerpo del páncreas, bazo y curvatura mayor y pared posterior del estómago
Gástrica posterior	Arteria esplénica, posterior al estómago	Asciende retroperitonealmente a lo largo de la pared posterior de la bolsa omental menor hasta entrar en el ligamento gastrofrénico	Pared posterior y fundus gástrico
Gastroomental (gastroepiploica) **izquierda**	Arteria esplénica en el hilio esplénico	Pasa entre las hojas del ligamento gastroesplénico hacia la curvatura mayor del estómago en el omento mayor, para anastomosarse con la arteria gastroomental derecha	Porción izquierda de la curvatura mayor del estómago
Gástricas cortas (n = 4-5)		Pasa entre las hojas del ligamento gastroesplénico hacia el fundus gástrico	Fundus gástrico
Hepática[a]	Tronco celíaco	Pasa retroperitonealmente hasta alcanzar el ligamento hepatoduodenal y pasa entre sus hojas hasta el porta hepático; se divide en las arterias hepáticas derecha e izquierda	Hígado, vesícula biliar y vías biliares, estómago, páncreas, duodeno y lóbulos respectivos del hígado
Cística	Arteria hepática derecha	Se origina en el ligamento hepatoduodenal (en el triángulo cistohepático de Calot)	Vesícula biliar y conducto cístico
Gástrica derecha	Arteria hepática común	Discurre a lo largo de la curvatura menor del estómago hasta anastomosarse con la arteria gástrica izquierda	Porción derecha de la curvatura menor del estómago
Gastroduodenal		Desciende retroperitonealmente posterior a la unión gastroduodenal	Estómago, páncreas, porción superior (1.ª) del duodeno y porción distal del conducto biliar
Gastroomental (gastroepiploica) **derecha**	Arteria gastroduodenal	Pasa entre las hojas del omento mayor hacia la curvatura mayor del estómago hasta anastomosarse con la arteria gastroomental izquierda	Porción derecha de la curvatura mayor del estómago
Pancreatoduodenal superior		Se divide en arterias anterior y posterior que descienden por ambos lados de la cabeza del páncreas, anastomosándose con las ramas correspondientes de la arteria pancreatoduodenal inferior	Porción proximal del duodeno y parte superior de la cabeza del páncreas
Pancreatoduodenal inferior	Arteria mesentérica superior	Se divide en arterias anterior y posterior que ascienden por ambos lados de la cabeza del páncreas, anastomosándose con las ramas correspondientes de la arteria pancreatoduodenal superior	Porción distal del duodeno y cabeza del páncreas

[a] A efectos descriptivos, la arteria hepática se divide a menudo en la *arteria hepática común,* desde su origen hasta el origen de la arteria gastroduodenal, y el resto del vaso se denomina *arteria hepática propia*.

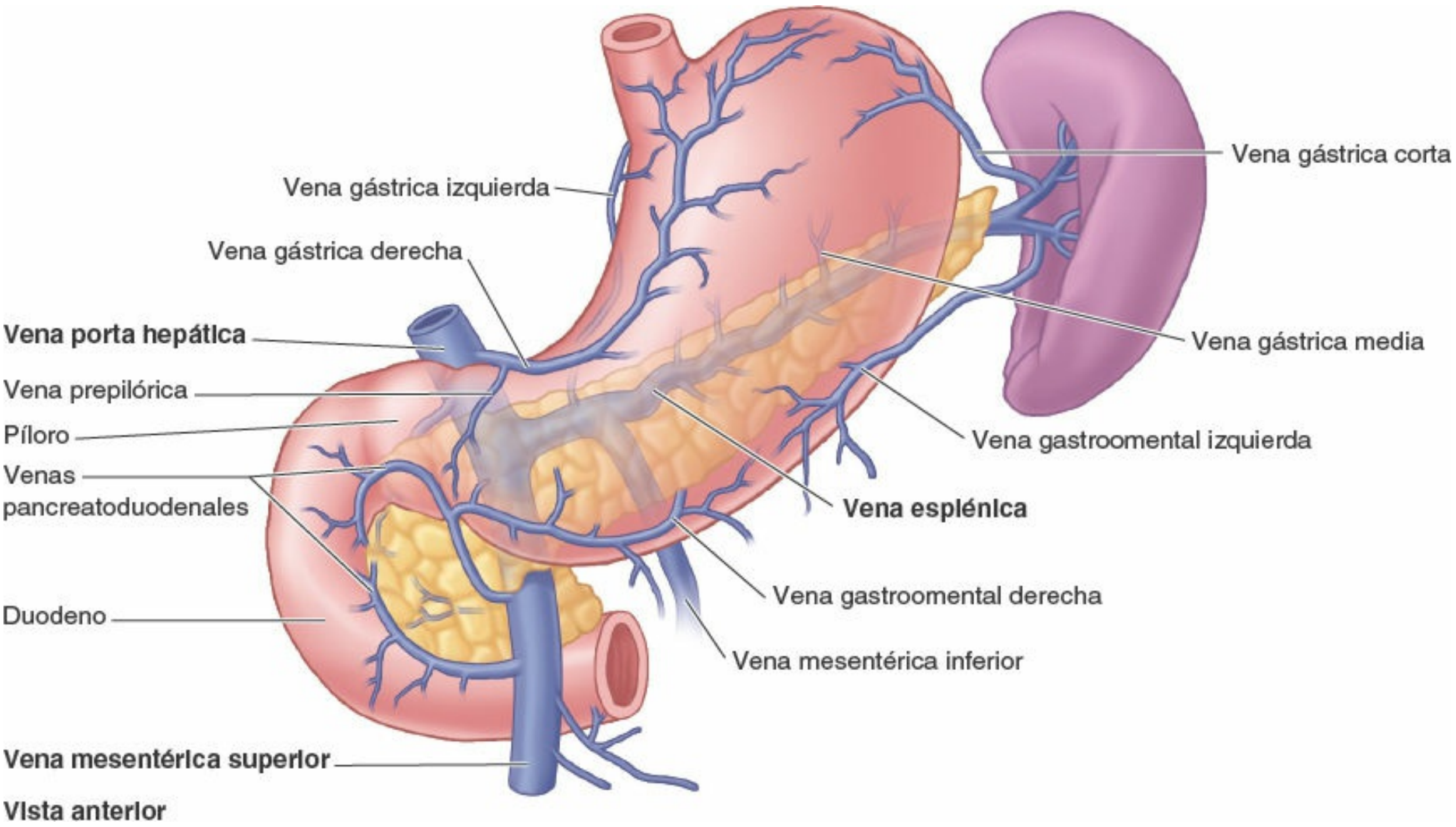

FIGURA 5-41. Venas del estómago, el duodeno y el bazo. El drenaje venoso de la porción abdominal del esófago, el estómago, el duodeno superior (porciones superior y descendente alta) y el bazo se produce a través de la vena porta hepática, ya sea directamente o de forma indirecta a través de la vena esplénica o de la vena mesentérica superior. Las venas gástricas duplican la posición y recorrido de las arterias.

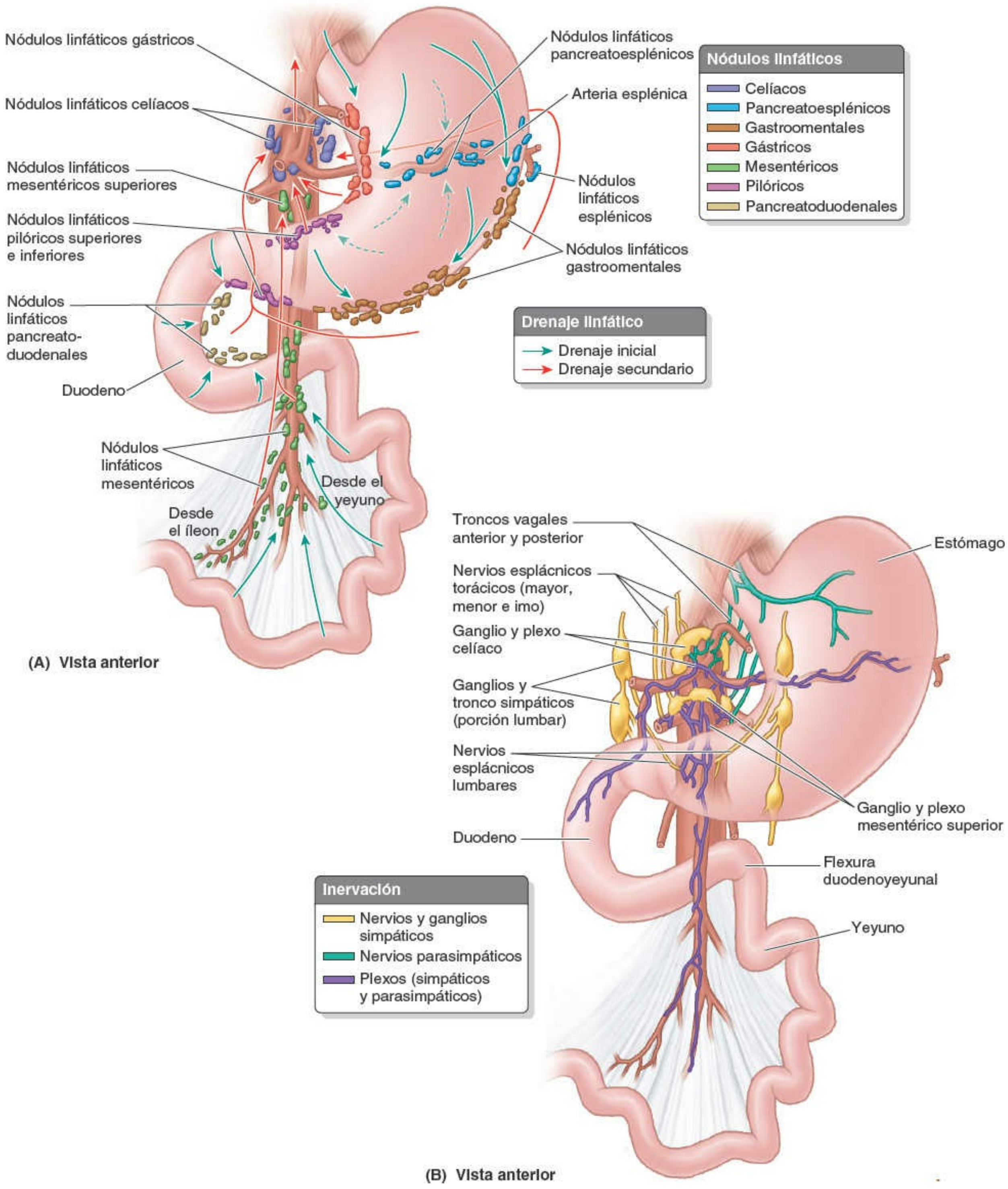

FIGURA 5-42. Drenaje linfático e inervación del estómago y el intestino delgado. A) Las *flechas* indican la dirección del flujo de linfa hacia los nódulos linfáticos. **B)** La inervación del estómago es tanto parasimpática, por los nervios vagos (NC X) a través del plexo esofágico, como simpática, a través del esplácnico mayor (abdominopélvico), el plexo celíaco y los plexos periarteriales.

La *inervación simpática del estómago* proviene de los segmentos T6-T9 de la médula espinal, pasa por el plexo celíaco a través del *nervio esplácnico mayor* y se distribuye formando plexos alrededor de las arterias gástricas y gastroomentales (v. también «Resumen de la inervación de las vísceras abdominales»).

Intestino delgado

El **intestino delgado,** constituido por el duodeno, el yeyuno y el íleon (fig. 5-43), es el lugar principal donde se absorben los nutrientes obtenidos de los materiales ingeridos. Se extiende desde el píloro hasta la unión ileocecal, donde el íleon se une al ciego, la primera porción del intestino grueso. La región pilórica del estómago se vacía en el duodeno, de forma que la admisión duodenal está regulada por el píloro.

DUODENO

El **duodeno** (del latín, anchura de doce dedos), la porción inicial y más corta (25 cm) del intestino delgado, es también la más ancha y fija. Sigue un curso en forma de C alrededor de la cabeza del páncreas (figs. 5-43 C y 5-44 A y C). El duodeno se inicia en el píloro, en el lado derecho, y termina en la **flexura (unión) duodenoyeyunal,** en el lado izquierdo (fig. 5-44 B y C). Esta unión tiene lugar aproximadamente a nivel de la vértebra L2, 2-3 cm a la izquierda de la línea media, y adopta la forma de un ángulo agudo, la **flexura duodenoyeyunal.** La mayoría del duodeno está fijado por peritoneo a estructuras de la pared posterior del abdomen y se considera parcialmente retroperitoneal. El duodeno puede dividirse en cuatro porciones (figs. 5-44 C y 5-45):

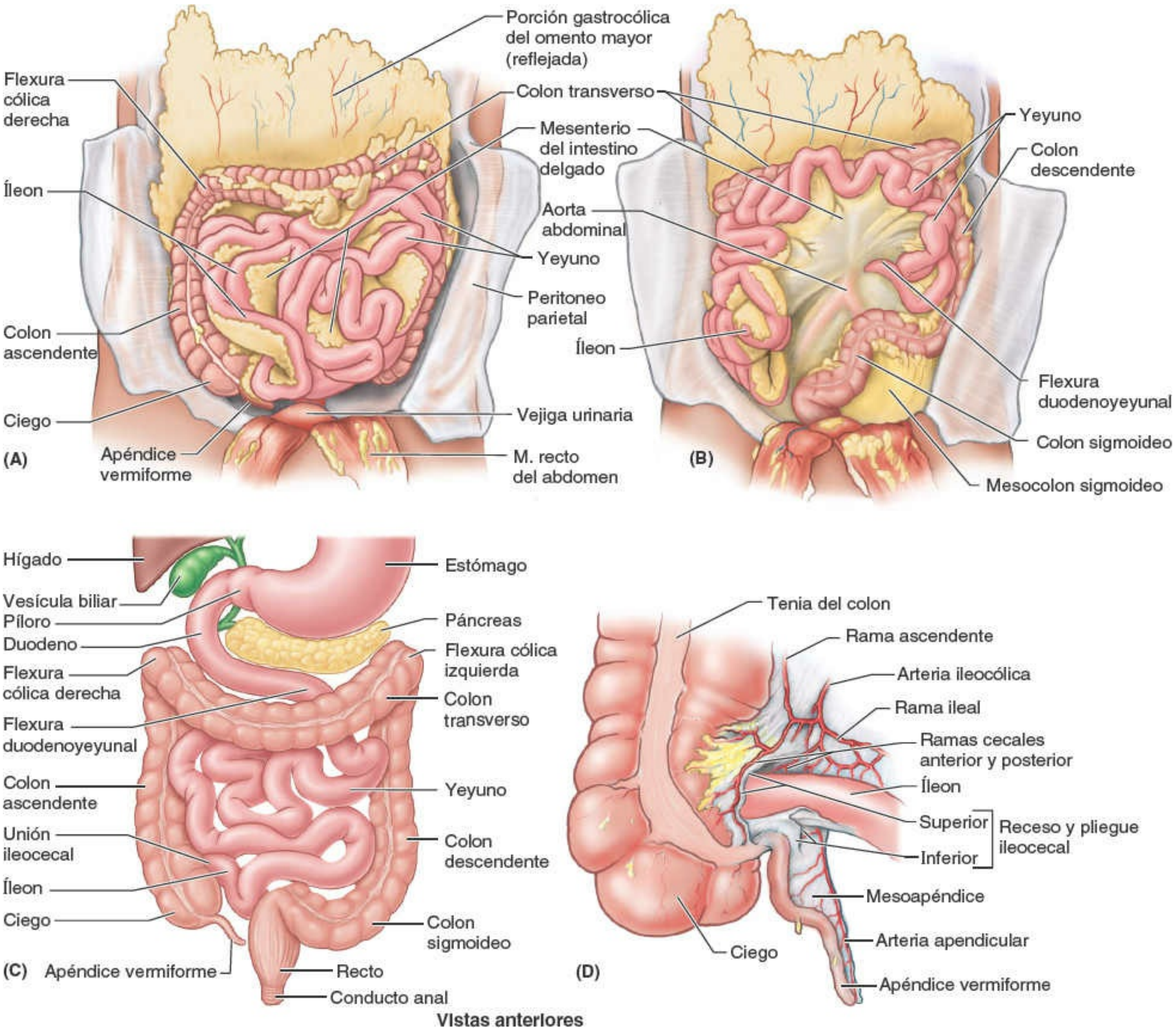

FIGURA 5-43. Intestinos delgado y grueso. A) Se observan los pliegues del intestino delgado *in situ*, rodeado por tres lados por el intestino grueso y expuesto doblando hacia arriba el omento mayor. **B)** Los pliegues del intestino delgado se han replegado hacia arriba para mostrar el mesenterio. **C)** Ilustración

orientativa del aparato digestivo que muestra la posición general y las relaciones de los intestinos. **D)** Vascularización de la región ileocecal.

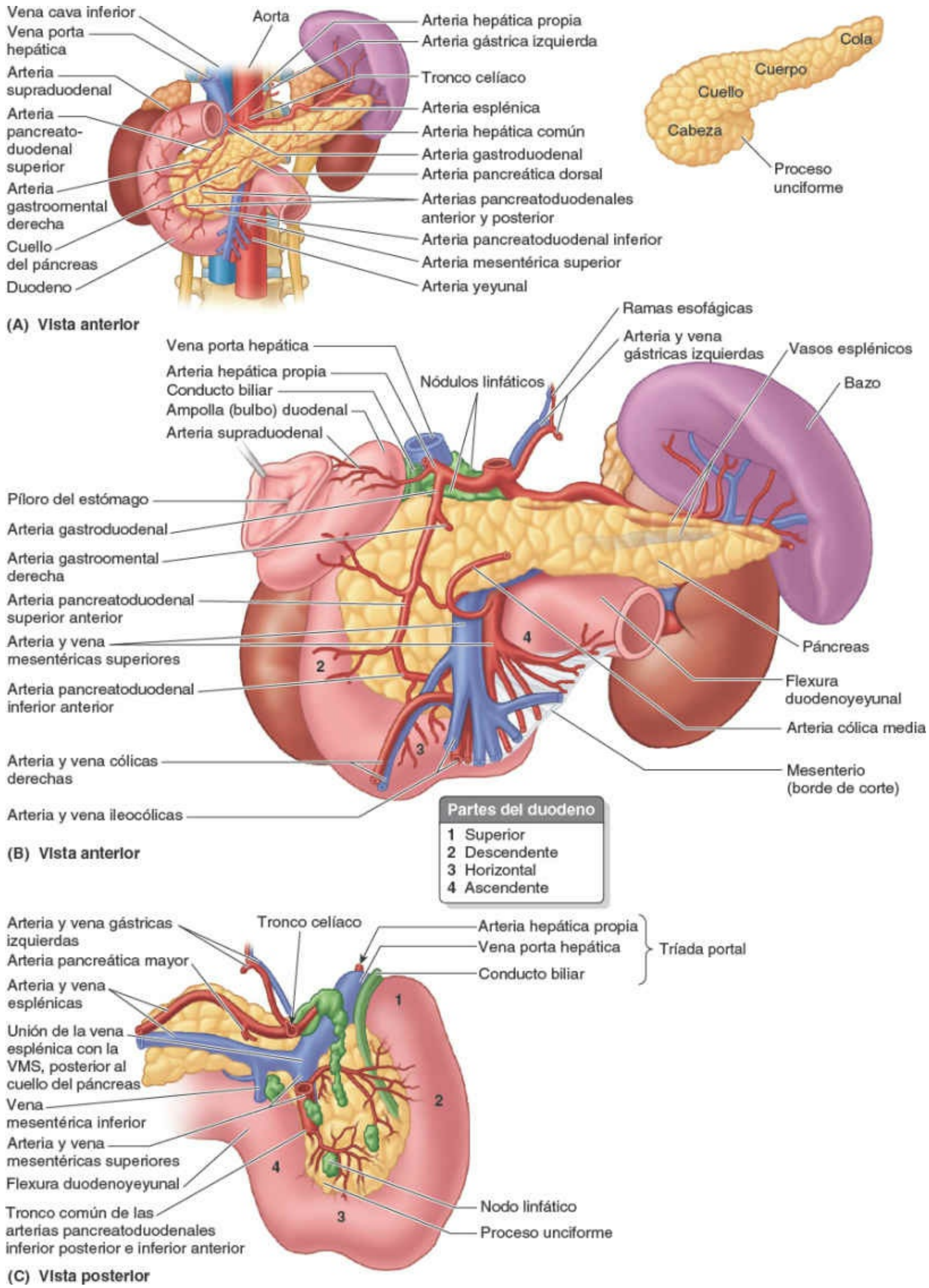

FIGURA 5-44. **Duodeno, páncreas y bazo. A)** La eliminación del estómago, el colon transverso y el peritoneo permite ver el duodeno, el páncreas y el bazo, con su vascularización. **B)** Cara anterior del duodeno, el páncreas y la vascularización asociada. El duodeno se amolda alrededor de la cabeza del páncreas. **C)** Cara posterior del duodeno y el páncreas. La aorta abdominal y la vena cava inferior ocupan la concavidad vertical posterior a la cabeza del páncreas y al tercio del duodeno. El proceso unciforme es la extensión de la cabeza del páncreas que pasa posterior a los vasos mesentéricos superiores. El conducto biliar desciende en una fisura

(abierta) en la parte posterior de la cabeza del páncreas. VMS, vena mesentérica superior.

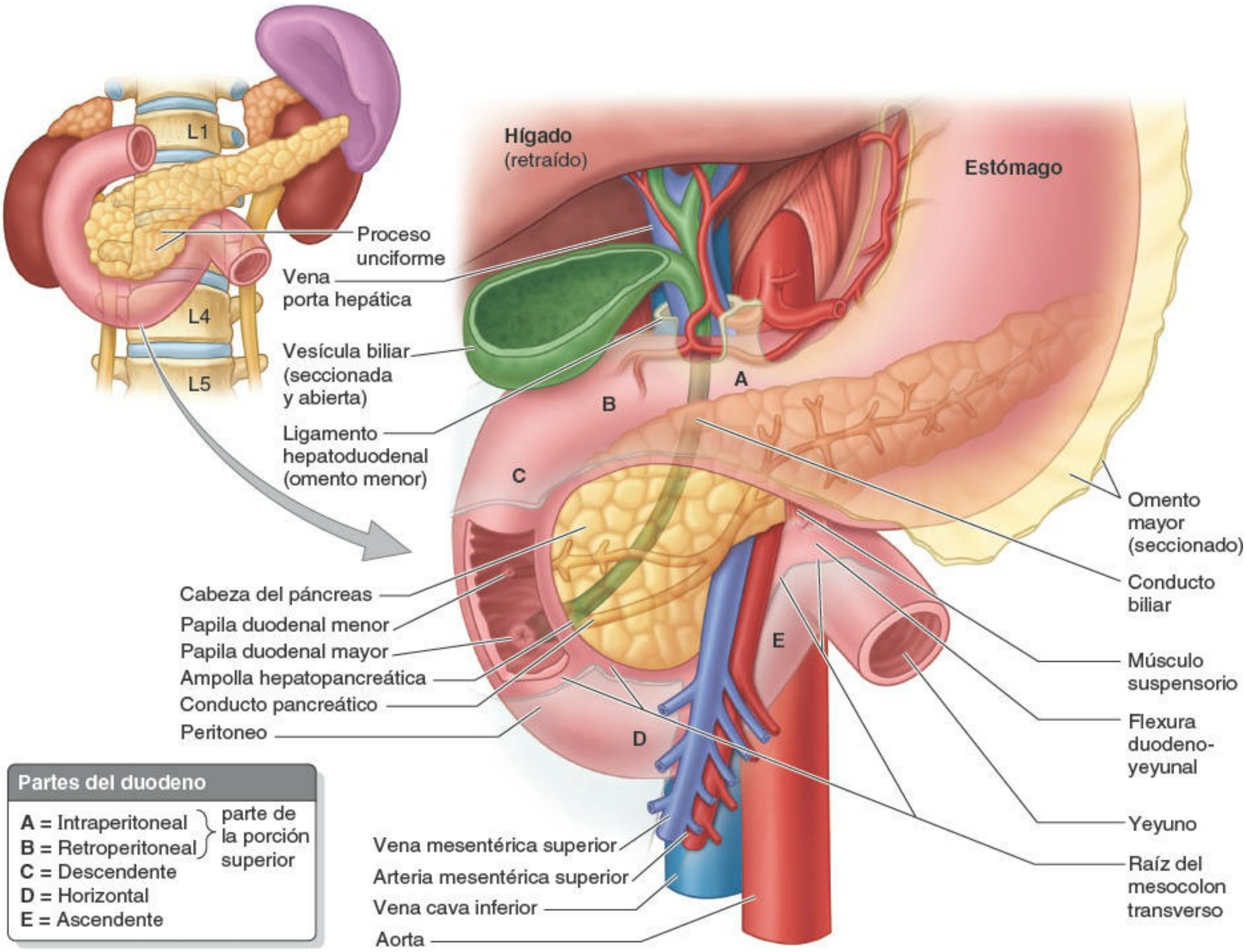

FIGURA 5-45. Relaciones del duodeno. El duodeno sigue un recorrido en forma de C alrededor de la cabeza del páncreas.

- *Porción superior* (1.ª porción): corta (unos 5 cm), situada anterolateral al cuerpo de la vértebra L1.
- *Porción descendente* (2.ª porción): más larga (7-10 cm), desciende junto al lado derecho de las vértebras L1-L3.
- *Porción horizontal* o *inferior* (3.ª porción): de 6-8 cm de longitud, cruza la vértebra L3.
- *Porción ascendente* (4.ª porción): corta (unos 5 cm), empieza a la izquierda de la vértebra L3 y asciende hasta el borde superior de la vértebra L2.

Los 2 cm iniciales de la porción superior del duodeno, inmediatamente distales al píloro, tienen un mesenterio y son móviles. Esta porción libre, denominada la **ampolla o bulbo duodenal,** tiene un aspecto distinto al del resto del duodeno cuando se observa radiográficamente utilizando un medio de contraste (v. fig. 5-37 C y E). Los 3 cm distales de la porción superior y las otras tres porciones del duodeno carecen de mesenterio y no son móviles, puesto que son retroperitoneales. Las relaciones principales del duodeno se ilustran en las figuras 5-44 y 5-45.

La **porción superior del duodeno** asciende desde el píloro y tiene sobre ella el hígado y la vesícula biliar. Su cara anterior está cubierta por peritoneo, pero está

desnuda en su cara posterior, excepto en la ampolla. La porción proximal presenta superiormente la inserción del *ligamento hepatoduodenal* (parte del omento menor) e inferiormente la del omento mayor (v. fig. 5-26).

La **porción descendente del duodeno** discurre hacia abajo y se curva alrededor de la cabeza del páncreas (figs. 5-44 y 5-45). Inicialmente, se sitúa a la derecha y paralela a la VCI. El *conducto biliar* y el *conducto pancreático principal* entran por su pared posteromedial. Normalmente, estos conductos se unen para formar la **ampolla hepatopancreática,** que se abre en una eminencia llamada **papila duodenal mayor,** localizada posteromedialmente en el duodeno descendente. La porción descendente del duodeno es totalmente retroperitoneal. La cara anterior de sus tercios proximal y distal está cubierta de peritoneo; sin embargo, el peritoneo se refleja a partir de su tercio medio para formar el mesenterio bilaminar del colon transverso: el mesocolon transverso.

La **porción horizontal del duodeno** discurre transversalmente hacia la izquierda, pasando por encima de la VCI, la aorta y la vértebra L3. Sobre ella pasan la arteria y la vena mesentéricas superiores, y la raíz del mesenterio del yeyuno y el íleon. Superiormente se encuentra la cabeza del páncreas y su proceso unciforme. La cara anterior de su parte inferior está cubierta por peritoneo, excepto donde se cruza con los vasos mesentéricos superiores y la raíz del mesenterio. Posteriormente está separada de la columna vertebral por el músculo psoas mayor derecho, la VCI, la aorta y los vasos testiculares u ováricos derechos.

La **porción ascendente del duodeno** discurre superiormente y a lo largo del lado izquierdo de la aorta, hasta alcanzar el borde inferior del cuerpo del páncreas. Aquí se curva anteriormente para unirse al yeyuno en la flexura duodenoyeyunal, sostenida por la inserción del **músculo suspensorio del duodeno** (ligamento de Treitz). Este músculo está constituido por un fascículo de músculo esquelético del diafragma y una banda fibromuscular de músculo liso de la 3.ª y 4.ª porciones del duodeno. La contracción de este músculo suspensorio amplía el ángulo de la flexura duodenoyeyunal, facilitando el movimiento del contenido intestinal. El músculo suspensorio pasa posterior al páncreas y la vena esplénica, y anterior a la vena renal izquierda.

Las *arterias del duodeno* se originan en el tronco celíaco y en la AMS (v. fig. 5-44). Del tronco celíaco se origina la arteria hepática común, la **arteria gastroduodenal,** rama terminal de la hepática común, da origen a la **arteria pancreaticoduodenal superior,** la que irriga el duodeno proximal a la entrada del conducto biliar en la porción descendente del duodeno. La AMS, a través de su rama, la **arteria pancreatoduodenal inferior,** irriga el duodeno distal a la entrada del conducto biliar (conducto colédoco). Las arterias pancreatoduodenales se encuentran en la curva formada entre el duodeno y la cabeza del páncreas, e irrigan ambas estructuras. La anastomosis entre las arterias pancreatoduodenales superior e inferior (es decir, entre las arterias celíaca y mesentérica superior) se produce entre la entrada del conducto biliar y la unión de las porciones descendente y horizontal del duodeno. En este punto tiene lugar una importante transición en el aporte de sangre del tubo digestivo: proximalmente, extendiéndose *oralmente* hasta la porción abdominal del esófago (inclusive), la sangre llega al tubo digestivo por el tronco celíaco;

distalmente, extendiéndose *caudalmente* hasta la flexura cólica derecha, la sangre procede de la AMS. Esta transición del flujo sanguíneo tiene una base embriológica, ya que es la zona de unión del intestino anterior y el intestino medio.

Las *venas duodenales* acompañan a las arterias y drenan en la *vena porta hepática;* algunas drenan directamente y otras indirectamente, a través de las venas mesentérica superior y esplénica (v. fig. 5-41).

Los *vasos linfáticos del duodeno* acompañan a las arterias. Los *vasos linfáticos anteriores* drenan en los *nódulos linfáticos pancreatoduodenales* situados a lo largo de las arterias pancreatoduodenales superior e inferior, y en los *nódulos linfáticos pilóricos*, que se sitúan a lo largo de la arteria gastroduodenal (fig. 5-46). Los *vasos linfáticos posteriores* pasan posteriores a la cabeza del páncreas y drenan en los **nódulos linfáticos mesentéricos superiores.** Los vasos linfáticos eferentes de los nódulos linfáticos duodenales drenan en los *nódulos linfáticos celíacos*.

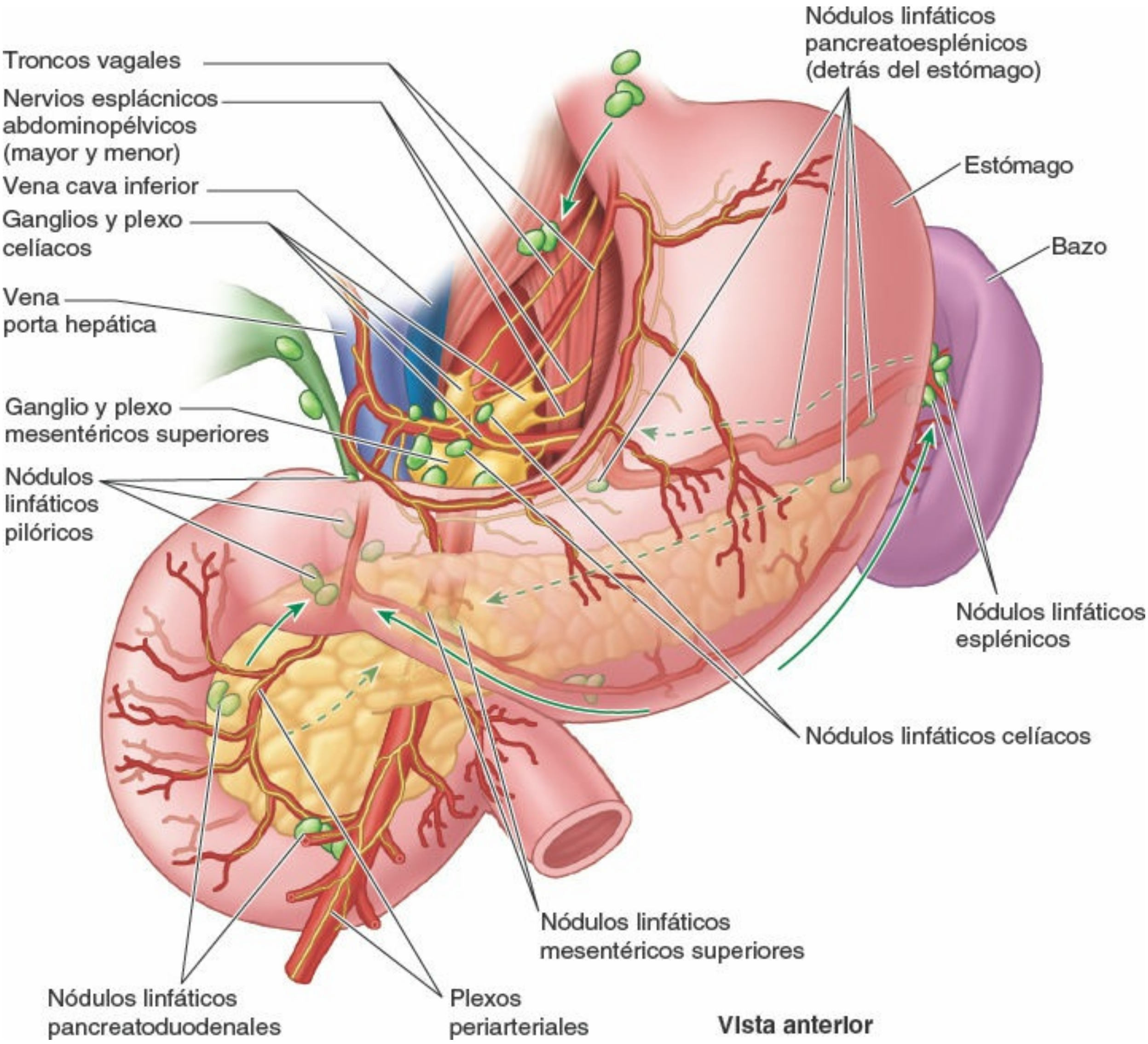

FIGURA 5-46. Drenaje linfático e inervación del duodeno, el páncreas y el bazo. La estrecha relación posicional de estos órganos hace que compartan vasos sanguíneos, vasos linfáticos y vías nerviosas, total o parcialmente.

Los *nervios del duodeno* proceden del *nervio vago* y de los *nervios esplácnicos*

(abdominopélvicos) mayor y *menor* a través de los plexos celíaco y mesentérico superior. Posteriormente, llegan hasta el duodeno a través de plexos periarteriales que se extienden hacia las arterias pancreatoduodenales (v. también «Resumen de la inervación de las vísceras abdominales»).

YEYUNO E ÍLEON

La segunda porción del intestino, el **yeyuno,** empieza en la flexura duodenoyeyunal, donde el tubo digestivo recupera un curso intraperitoneal. La tercera porción del intestino, el **íleon,** termina en la **unión ileocecal,** la unión de la porción terminal del íleon y el ciego (figs. 5-43 C y 5-47). En conjunto, el yeyuno y el íleon miden 6-7 m de largo. El yeyuno constituye, aproximadamente, dos quintas partes de la longitud de la porción intraperitoneal del intestino delgado, y el íleon forma el resto.

La mayor parte del yeyuno se encuentra en el cuadrante superior izquierdo (CSI) del compartimento infracólico, mientras que la mayoría del íleon se encuentra en el cuadrante inferior derecho (CID). La porción terminal del íleon suele situarse en la pelvis, desde donde asciende para terminar en la cara medial del ciego. Aunque no existe una línea de demarcación clara entre el yeyuno y el íleon, tienen características diferentes que son quirúrgicamente relevantes (fig. 5-48 B a E; tabla 5-8).

El **mesenterio,** un pliegue peritoneal en forma de abanico, une el yeyuno y el íleon a la pared posterior del abdomen (figs. 5-43 B y 5-48 A). El origen o **raíz del mesenterio** (de unos 15 cm de longitud) se dirige oblicuamente, hacia abajo y a la derecha (fig. 5-49 A). Se extiende desde la flexura duodenoyeyunal, en el lado izquierdo de la vértebra L2, hasta la unión ileocólica y la articulación sacroilíaca derecha. La longitud aproximada del mesenterio, desde su raíz hasta el borde intestinal, es de 20 cm. La raíz del mesenterio cruza (sucesivamente) las porciones ascendente y horizontal del duodeno, la aorta abdominal, la VCI, el uréter derecho, el músculo psoas mayor derecho y los vasos testiculares u ováricos derechos. Entre las dos hojas del mesenterio se encuentran los vasos mesentéricos superiores, nódulos linfáticos, una cantidad variable de grasa y los nervios autónomos.

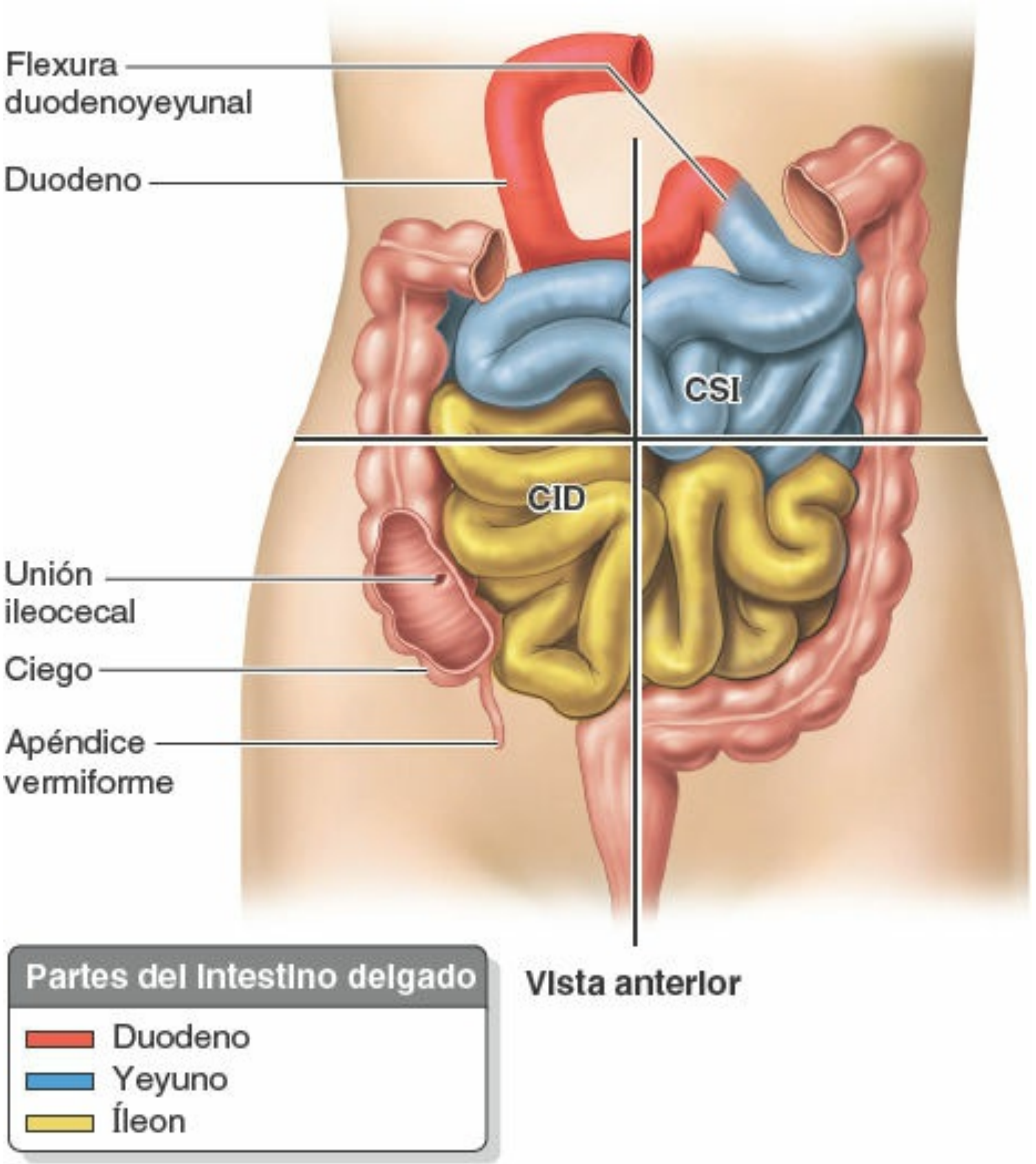

FIGURA 5-47. Yeyuno e íleon. El yeyuno empieza en la flexura duodenoyeyunal y el íleon termina en el ciego. En ocasiones se utiliza el término conjunto yeyunoíleon, como expresión del hecho de que no existe una línea de demarcación externa clara entre el yeyuno y el íleon. CID, cuadrante inferior derecho; CSI, cuadrante superior izquierdo.

La **arteria mesentérica superior** (AMS) irriga el yeyuno y el íleon a través de **arterias yeyunales** e **ileales** (fig. 5-49 B).

Normalmente la AMS nace de la aorta abdominal a nivel de la vértebra L1, aproximadamente 1 cm inferior al tronco celíaco, y discurre entre las hojas del mesenterio, enviando 15 a 18 ramas al yeyuno y al íleon (v. también figs. 5-54 y 5-55). Las arterias se unen para formar asas o arcos, las **arcadas arteriales,** que dan origen a unas arterias rectas, los **vasos rectos** (v. figs. 5-48 B y 5-49 B).

La *vena mesentérica superior* drena el yeyuno y el íleon (fig. 5-49 B). La VMS se sitúa anterior y a la derecha de la AMS en la raíz del mesenterio (fig. 5-49 A). La VMS termina posterior al cuello del páncreas, donde se une a la vena esplénica para formar la vena porta hepática (v. fig. 5-44 C).

En las **vellosidades intestinales** (minúsculas proyecciones de la mucosa) existen unos vasos linfáticos especializados, denominados **vasos quilíferos,** que absorben la grasa. Drenan el líquido lechoso que transportan en los plexos linfáticos de las paredes del yeyuno y el íleon. Estos plexos linfáticos drenan a su vez en vasos linfáticos situados entre las hojas del mesenterio, y luego, secuencialmente, a través

de tres grupos de nódulos linfáticos (fig. 5-50):

- Los **nódulos linfáticos yuxtaintestinales,** situados junto a la pared intestinal.
- Los **nódulos linfáticos mesentéricos,** distribuidos entre las arcadas arteriales.
- Los **nódulos superiores centrales,** a lo largo de la porción proximal de la AMS.

Los vasos linfáticos eferentes de los nódulos linfáticos mesentéricos drenan en los *nódulos linfáticos mesentéricos superiores*. Los vasos linfáticos procedentes de la porción terminal del íleon acompañan a la rama ileal de la arteria ileocólica hacia los **nódulos linfáticos ileocólicos.**

La AMS y sus ramas están rodeadas por un *plexo nervioso periarterial*, a través del cual las fibras nerviosas se dirigen a las porciones del intestino irrigadas por la AMS (fig. 5-51). Las fibras simpáticas de los nervios para el yeyuno y el íleon se originan en los segmentos medulares T8-T10 y alcanzan el **plexo nervioso mesentérico superior** a través de los *troncos simpáticos* y los *nervios esplácnicos torácicos abdominopélvicos (mayor, menor* e *imo)*. Las fibras simpáticas presinápticas hacen sinapsis en los cuerpos celulares de las neuronas simpáticas postsinápticas en los *ganglios celíacos* y *mesentérico superior (prevertebrales)*. Las fibras parasimpáticas de los nervios para el yeyuno y el íleon derivan de los *troncos vagales posteriores*. Las fibras parasimpáticas presinápticas hacen sinapsis con neuronas parasimpáticas postsinápticas en los *plexos mientérico* y *submucoso* del sistema nervioso entérico de la pared intestinal (v. también «Resumen de la inervación de las vísceras abdominales»).

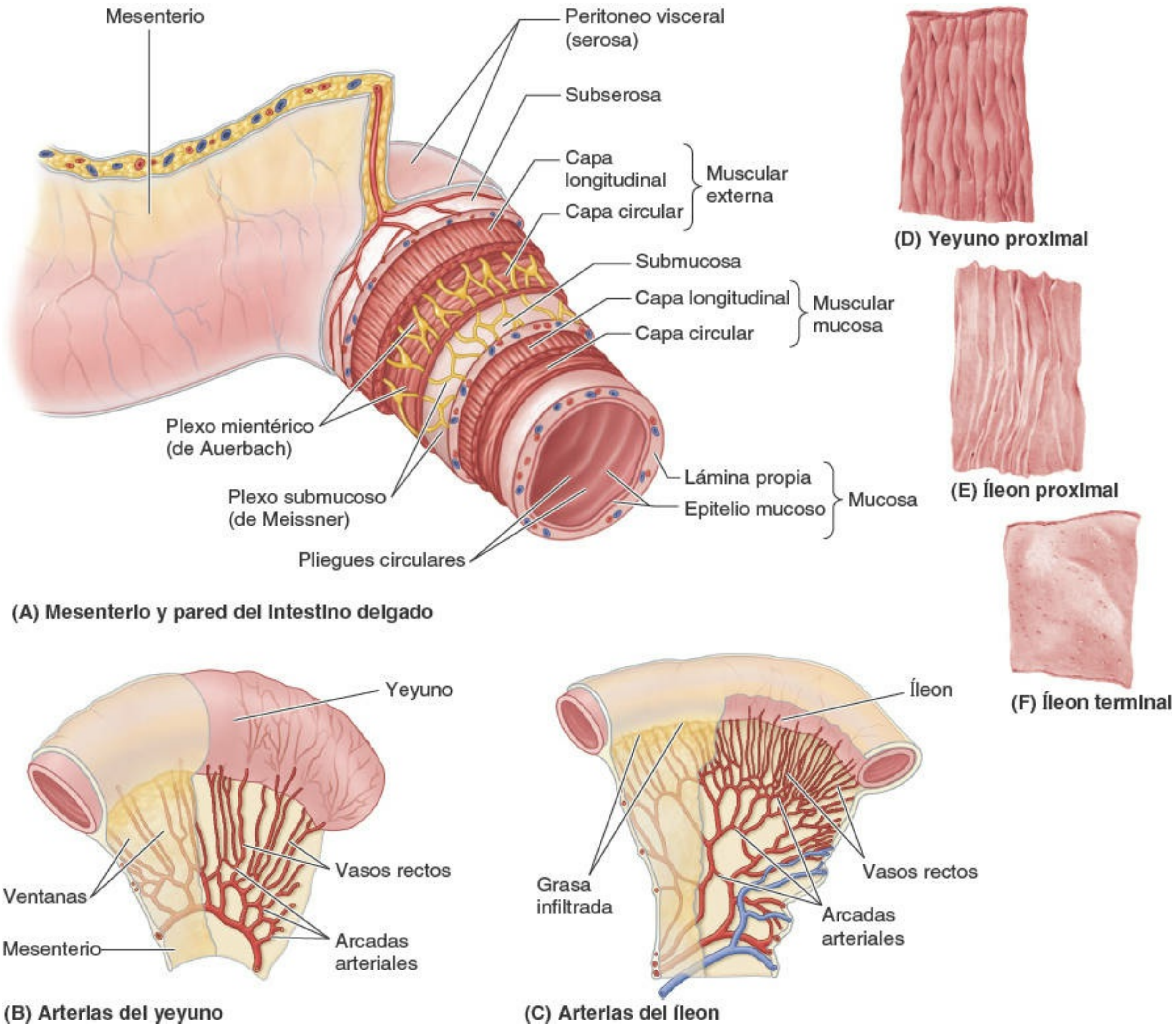

FIGURA 5-48. Estructura del mesenterio y el intestino delgado: características distintivas del yeyuno y el íleon. A) El mesenterio es un pliegue de peritoneo visceral con dos capas del cual está suspendido el intestino y que conduce los vasos y nervios desde la pared posterior del cuerpo. **B** a **F)** Ilustración de las características distintivas del yeyuno y el íleon resumidas en la tabla 5-8.

TABLA 5-8. CARACTERÍSTICAS QUE DIFERENCIAN EL YEYUNO Y EL ÍLEON EN EL INDIVIDUO VIVO (FIG. 5-48)

Característica	Yeyuno (B y D)*		Íleon (C, E y F)*	
Color	Rojo oscuro		Rosa pálido	
Diámetro	2-4 cm		2-3 cm	
Pared	Gruesa y fuerte		Delgada y ligera	
Vascularización	Mayor	(B)	Menor	(C)
Vasos rectos	Largos	(B)	Cortos	(C)
Arcadas	Algunas arcadas grandes	(B)	Muchas arcadas cortas	(C)
Grasa en el mesenterio	Menos		Más	
Pliegues circulares	Grandes, altos y numerosos (D)		Bajos y escasos (E); ausentes en la porción distal (F)	
Nódulos linfoides (placas de Peyer)	Escasos		Numerosos (F)	

*Las letras entre paréntesis remiten a las ilustraciones de la figura 5-48.

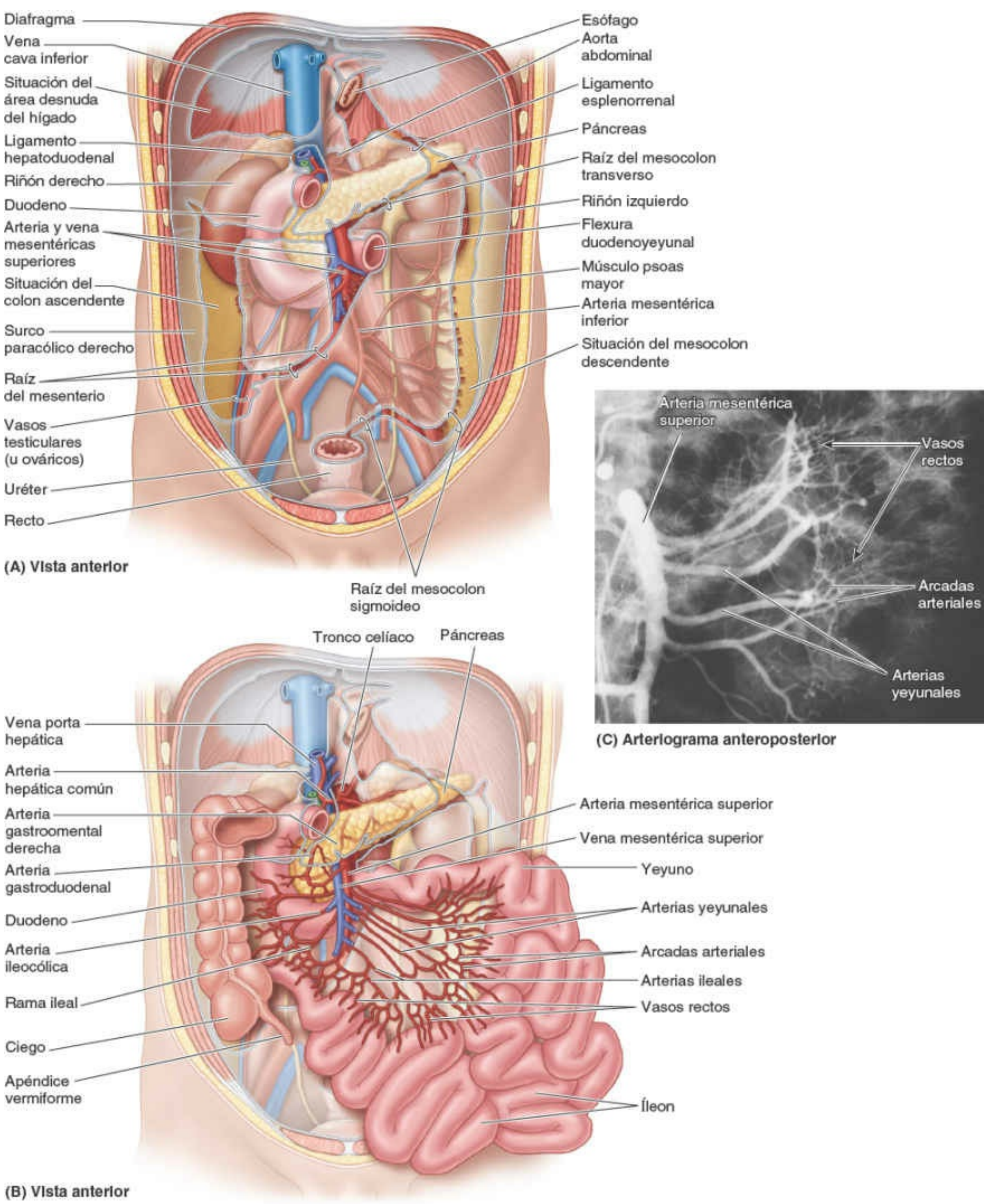

FIGURA 5-49. Vascularización arterial y mesenterios de los intestinos. A) Vascularización arterial del intestino grueso. Los mesocolon transverso y sigmoide, y el mesenterio del yeyuno y del íleon, se han seccionado a nivel de sus raíces. Las arterias ileocólica y cólica derecha en el lado derecho y las arterias cólica izquierda y sigmoide en el lado izquierdo discurrían originalmente por dentro de los mesenterios (mesocolon ascendente y descendente), que posteriormente se fusionaron con la pared posterior; pueden restablecerse quirúrgicamente. **B)** Vascularización arterial y drenaje venoso del intestino delgado. Excepto el duodeno proximal, todo el intestino que se muestra en **B** es irrigado por la arteria mesentérica superior (al igual que la mayor parte del colon transverso, que no se ve en la figura). La vena mesentérica superior drena sangre de esas mismas partes del intestino hacia la vena porta hepática.

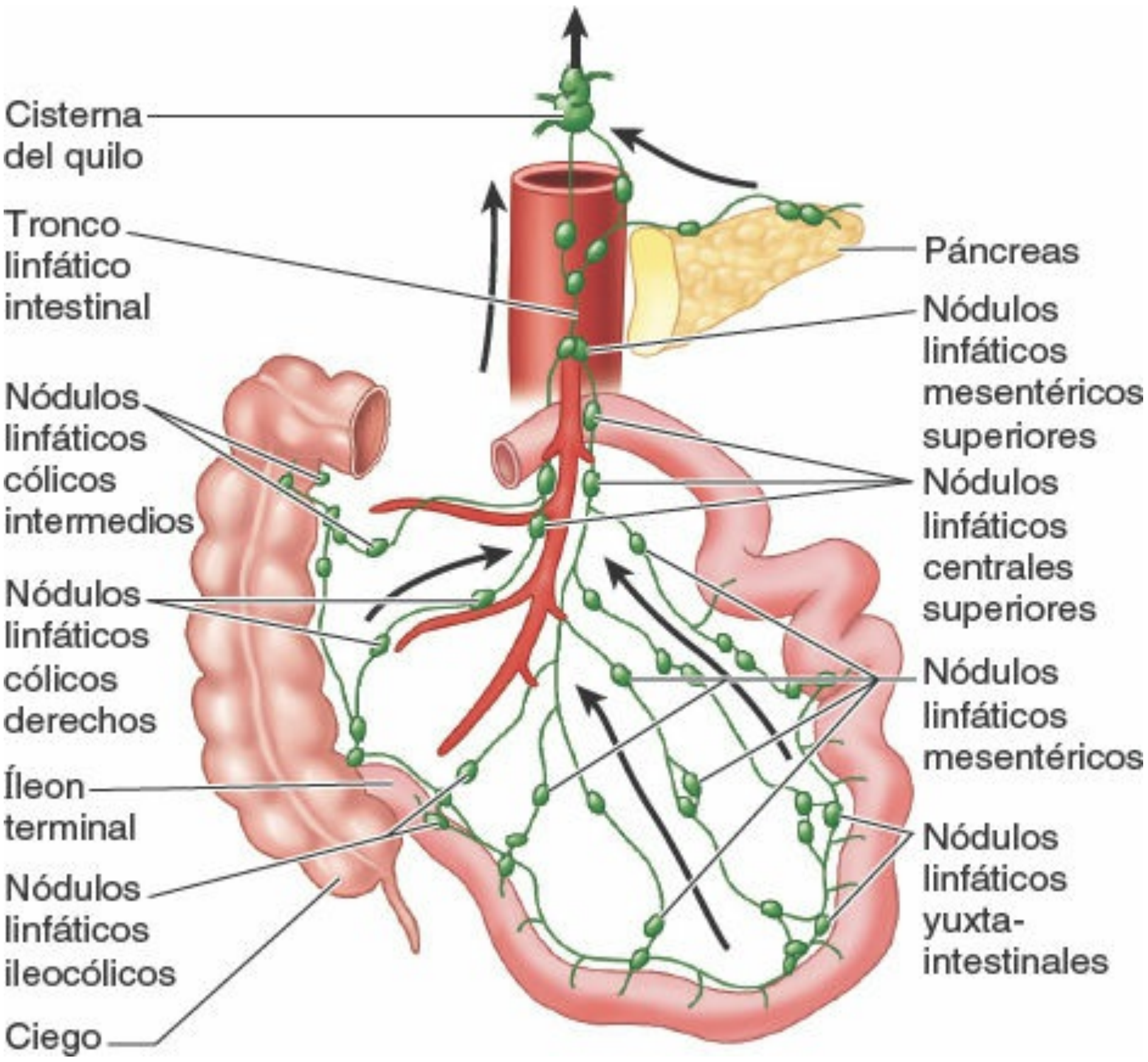

FIGURA 5-50. Nódulos linfáticos mesentéricos. Los nódulos superiores forman un sistema en el cual los nódulos centrales, en la raíz de la arteria mesentérica superior, reciben linfa de los nódulos mesentéricos, ileocólicos, cólicos derechos y cólicos medios, que a su vez reciben linfa de los nódulos linfáticos yuxtaintestinales. Los nódulos yuxtaintestinales adyacentes a los intestinos son los más abundantes, y su número se reduce a lo largo de las arterias.

La estimulación simpática reduce la actividad peristáltica y secretora del intestino, y tiene un efecto vasoconstrictor, de manera que reduce o interrumpe la digestión generando una redistribución del aporte sanguíneo disponible para la huida o la lucha. La estimulación parasimpática aumenta la motilidad del intestino y la secreción. El cese de la estimulación simpática permite la vasodilatación, restaurando el flujo sanguíneo al intestino activo. El intestino delgado también tiene fibras sensitivas extrínsecas e intrínsecas (aferentes viscerales). El intestino es insensible a la mayoría de los estímulos dolorosos, incluidas las incisiones y las quemaduras; sin embargo, es sensible a la distensión, que se percibe como *cólicos* (dolor abdominal espasmódico o «calambres abdominales»). El dolor visceral del intestino delgado puede referirse a los dermatomas de la región umbilical.

Intestino grueso

El **intestino grueso** es donde se absorbe el agua de los residuos no digeribles del quimo líquido, convirtiéndolo en heces semisólidas que se almacenan y se van acumulando hasta el momento de la defecación. El intestino grueso está formado por el *ciego*, el *apéndice vermiforme*, el *colon (ascendente, transverso, descendente* y *sigmoide)*, el *recto* y el *conducto anal* (fig. 5-52). El intestino grueso puede diferenciarse del intestino delgado por:

- Los **apéndices omentales:** pequeños apéndices (proyecciones) grasos, similares al omento.
- Las **tenias del colon:** tres gruesas bandas longitudinales, denominadas *1)* **tenia mesocólica,** donde se fijan los mesocolon transverso y sigmoide; *2)* **tenia omental,** donde se insertan los apéndices omentales, y *3)* **tenia libre,** en la cual no se insertan mesocolon ni apéndices omentales.
- Las **haustras:** formaciones saculares del colon situadas entre las tenias.
- Su calibre, o diámetro interno, que es mucho mayor.

Las *tenias del colon* (bandas engrosadas de músculo liso que constituyen la mayor parte del músculo longitudinal del intestino grueso) empiezan en la base del apéndice vermiforme, cuando la gruesa capa longitudinal del apéndice se separa en tres bandas. Las tenias discurren a lo largo del intestino grueso, se ensanchan bruscamente y se fusionan de nuevo en la unión rectosigmoidea, en una capa longitudinal continua alrededor del recto. Debido a su contracción tónica, acortan la porción de la pared con que están asociadas, por lo cual el colon adopta la típica forma saculada entre tenias, formando las haustras.

CIEGO Y APÉNDICE

El **ciego,** la primera porción del intestino grueso que se continúa con el colon ascendente, es un fondo de saco intestinal ciego, con una longitud y anchura de aproximadamente 7,5 cm. Está situado en el CID, en la fosa ilíaca, inferior a la unión de la porción terminal del íleon y el ciego (figs. 5-52 y 5-53). Cuando está distendido por heces o gas, el ciego puede palparse a través de la pared anterolateral del abdomen.

El ciego suele encontrarse a 2,5 cm del ligamento inguinal, está recubierto casi por completo por peritoneo y puede elevarse libremente. Sin embargo, el ciego no tiene mesenterio. Debido a su relativa libertad, puede desplazarse de la fosa ilíaca, pero suele estar unido a la pared lateral del abdomen por uno o más **pliegues cecales** de peritoneo (fig. 5-53 B). El íleon terminal entra en el ciego oblicuamente, y se invagina parcialmente dentro de él.

En la disección se aprecia que el **orificio ileal** entra en el ciego entre los **labios ileocólicos** (superior e inferior), unos pliegues que se encuentran lateralmente formando unas cres tas denominadas **frenillos del orificio ileal** (fig. 5-53 A). Se consideraba que cuando el ciego se distiende o se contrae, los labios y los frenillos se tensaban activamente, cerrando la válvula para impedir el reflujo desde el ciego al íleon. Sin embargo, la observación endoscópica directa en personas vivas no respalda esta descripción. El músculo liso que rodea el orificio está mal desarrollado; por ello, no es probable que la válvula ejerza una función esfinteriana que controle el paso del contenido intestinal desde el íleon al ciego. No obstante, el orificio suele estar cerrado por una contracción tónica, apareciendo como una **papila ileal** (válvula ileocecal) en el lado cecal (fig. 5-53 B). Es probable que la papila ileal actúe como una válvula de mariposa relativamente pasiva, impidiendo el reflujo desde el ciego al íleon cuando tienen lugar las contracciones que propulsan el contenido hacia el colon ascendente y hacia el colon transverso (Magee y Dalley, 1986).

El **apéndice vermiforme** es un divertículo intestinal ciego, con una longitud de 6 cm a 10 cm, que contiene masas de tejido linfoide. Se origina en la cara posteromedial del ciego inferior a la unión ileocecal. El apéndice vermiforme tiene un corto mesenterio triangular, el **mesoapéndice,** que deriva de la cara posterior del mesenterio de la porción terminal del íleon (fig. 5-52 A). El mesoapéndice se une al ciego y a la porción proximal del apéndice vermiforme. La posición del apéndice vermiforme es variable, aunque suele ser retrocecal (fig. 5-53 C). Las correlaciones clínicas del apéndice se incluyen en el cuadro clínico de las páginas 483 y 484.

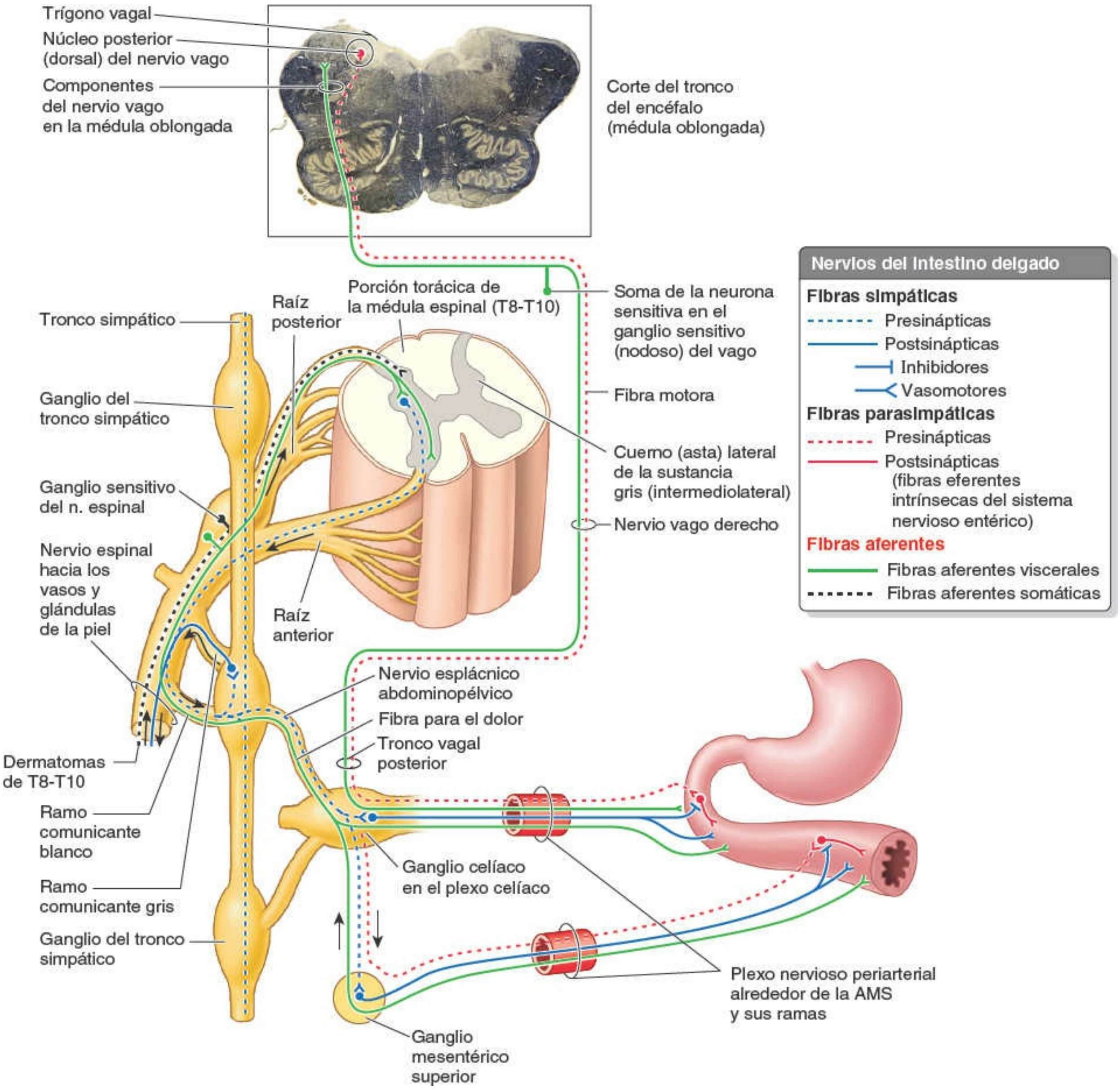

FIGURA 5-51. Inervación del intestino delgado. Las fibras nerviosas simpáticas presinápticas se originan entre los segmentos T8 o T9 a T10 o T11 de la médula espinal y alcanzan el plexo celíaco a través de los troncos simpáticos y de los nervios esplácnicos (abdominopélvicos) mayor y menor. Tras hacer sinapsis en los ganglios celíaco y mesentérico superior, las fibras nerviosas postsinápticas acompañan a las arterias hasta el intestino. Las fibras aferentes participan en los reflejos y el dolor. Los nervios parasimpáticos presinápticos (vagos) se originan en la médula oblongada y alcanzan el intestino a través del tronco vagal posterior. Establecen sinapsis con neuronas postsinápticas intrínsecas de la pared del intestino. AMS, arteria mesentérica superior.

La *vascularización arterial del ciego* proviene de la **arteria ileocólica,** rama terminal de la AMS (figs. 5-54 y 5-55; tabla 5-9). El apéndice vermiforme está irrigado por la **arteria apendicular,** una rama de la arteria ileocólica. El *drenaje venoso* del ciego y el apéndice vermiforme fluye a través de una tributaria de la VMS, la **vena ileocólica** (fig. 5-56 A).

El *drenaje linfático* del ciego y el apéndice vermiforme pasa hacia los nódulos linfáticos del mesoapéndice y los *nódulos linfáticos ileocólicos*, situados a lo largo de la arteria ileocólica (fig. 5-56 B).

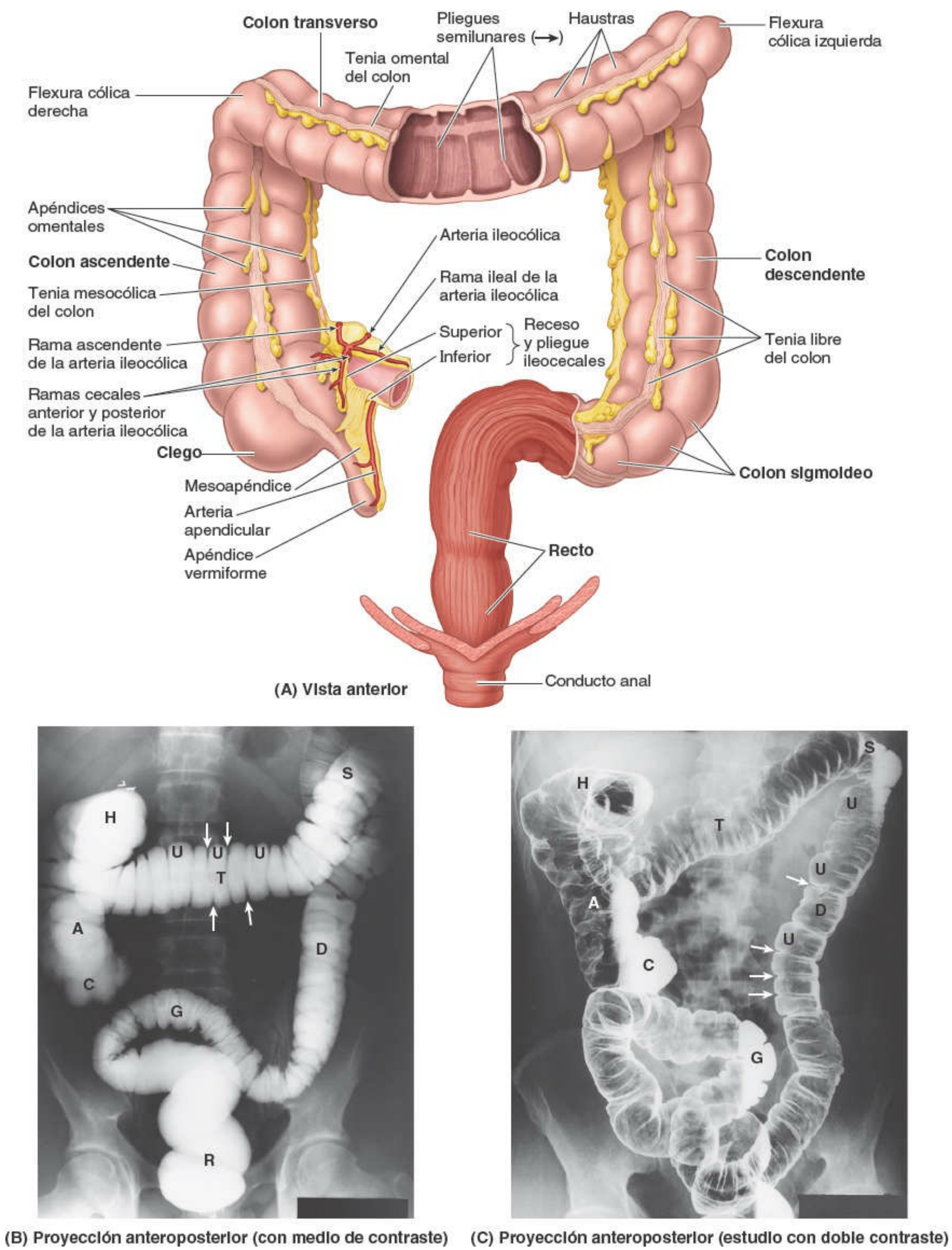

FIGURA 5-52. Íleon terminal e intestino grueso (incluido el apéndice vermiforme). A) El recto carece de tenias, haustras y apéndices adiposos omentales, rasgos característicos del colon. **B)** Para examinar el colon se ha administrado un enema de bario tras eliminar la materia fecal mediante un enema de limpieza. Los estudios con contraste simple de bario muestran los pliegues semilunares que delimitan las haustras. **C)** Después del estudio con contraste simple, el paciente evacua el bario y se distiende el colon con aire para efectuar un estudio con doble contraste. La superficie luminal sigue cubierta por una fina capa de bario. A, colon ascendente; C, ciego; D, colon descendente; G, colon sigmoideo; H, flexura hepática o cólica derecha; R, recto; S, flexura esplénica o cólica izquierda; T, colon transverso; U, haustra. Las *flechas* indican los pliegues semilunares. (**B** por cortesía del Dr. C.S. Ho, Professor of Medical Imaging, University of Toronto, Toronto,

ON, Canada; **C** por cortesía del Dr. E.L. Lansdown, Professor of Medical Imaging, University of Toronto, Toronto, ON, Canada.)

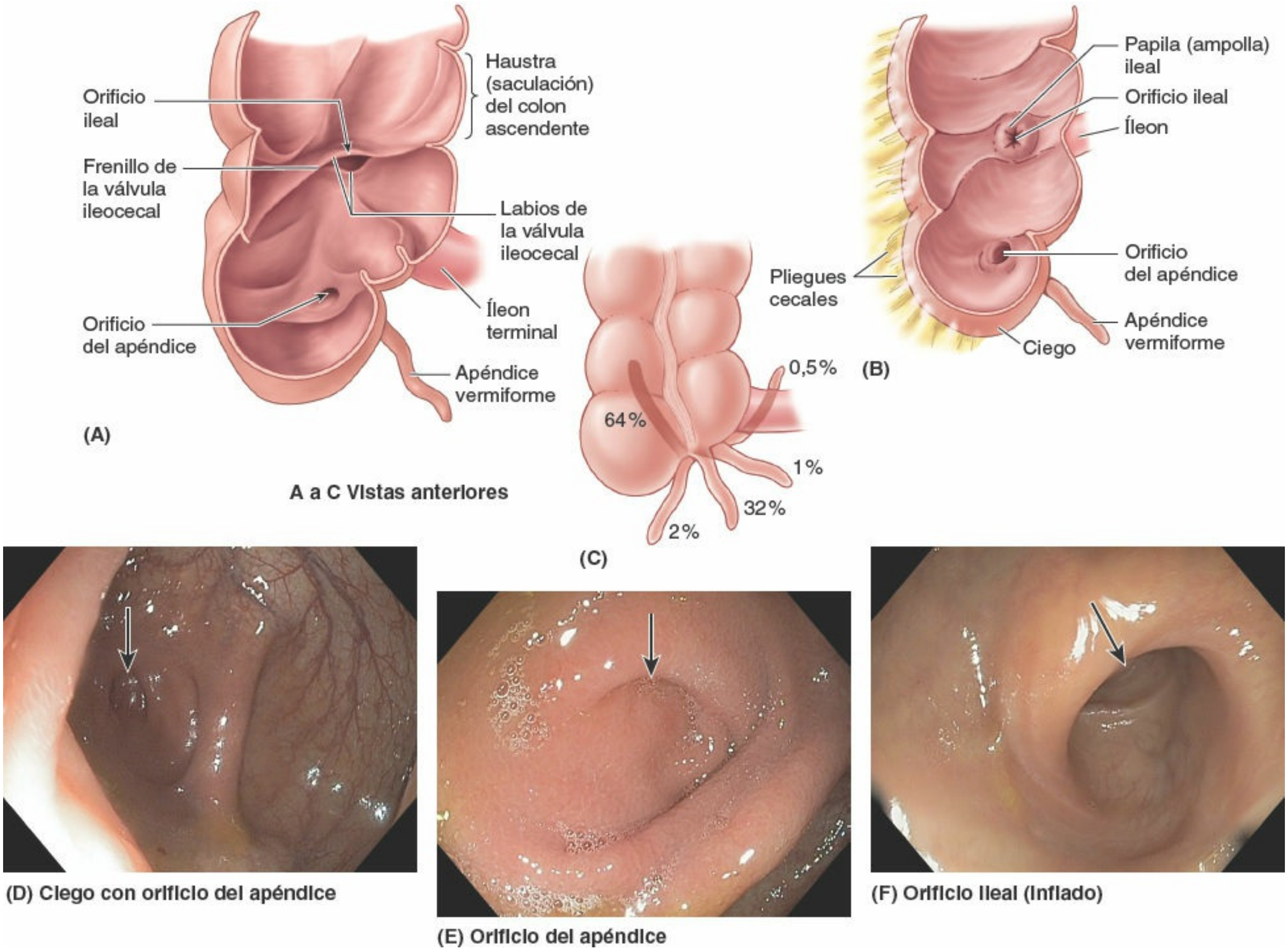

FIGURA 5-53. Íleon terminal, ciego y apéndice vermiforme. A) El ciego se llenó con aire y, una vez seco, se abrió. Adviértanse la válvula ileocecal y el orificio ileal. El frenillo es un pliegue (más evidente en el cadáver) que desde la válvula ileocecal recorre la pared en la unión entre el ciego y el colon ascendente. **B)** Interior del ciego que muestra el aspecto endoscópico (vivo) de la válvula ileocecal. **C)** Incidencia aproximada de distintas posiciones del apéndice vermiforme, basadas en el análisis de 10 000 casos. **D** a **F)** Vistas colonoscópicas.

Los vasos linfáticos eferentes pasan hacia los *nódulos linfáticos mesentéricos superiores*.

La *inervación del ciego y el apéndice vermiforme* proviene de nervios simpáticos y parasimpáticos del *plexo mesentérico superior* (fig. 5-56 C). Las *fibras nerviosas simpáticas* se originan en la porción torácica inferior de la médula espinal, y las *fibras nerviosas parasimpáticas* provienen de los nervios vagos. Las fibras nerviosas aferentes del apéndice vermiforme acompañan a los nervios simpáticos hacia el segmento T10 de la médula espinal (v. también «Resumen de la inervación de las vísceras abdominales»).

COLON

El **colon** consta de cuatro porciones —ascendente, transverso, descendente y sigmoide— que se suceden y forman un arco (v. figs. 5-43 C y 5-52). El colon rodea al intestino delgado, de modo que el colon ascendente se sitúa a la derecha del intestino delgado, el colon transverso es superior y/o anterior a él, el colon

descendente a su izquierda, y el colon sigmoideo en una posición inferior.

El **colon ascendente** es la segunda porción del intestino grueso. Discurre superiormente por el lado derecho de la cavidad abdominal, desde el ciego hacia el lóbulo derecho del hígado, donde gira hacia la izquierda formando la **flexura cólica derecha** *(flexura hepática)*. Esta flexura tiene una posición inferior a las costillas 9.ª y 10.ª, y está cubierta por la parte inferior del hígado.

El colon ascendente es más estrecho que el ciego y es secundariamente retroperitoneal, a lo largo del lado derecho de la pared posterior del abdomen. Suele estar cubierto por peritoneo anteriormente y a los lados; sin embargo, en torno al 25 % de las personas tiene un corto mesenterio. El colon ascendente está separado de la pared anterolateral del abdomen por el omento mayor. Entre la cara lateral del colon ascendente y la pared abdominal adyacente se encuentra un surco vertical profundo (el *surco paracólico derecho*) tapizado de peritoneo parietal (v. fig. 5-49 A).

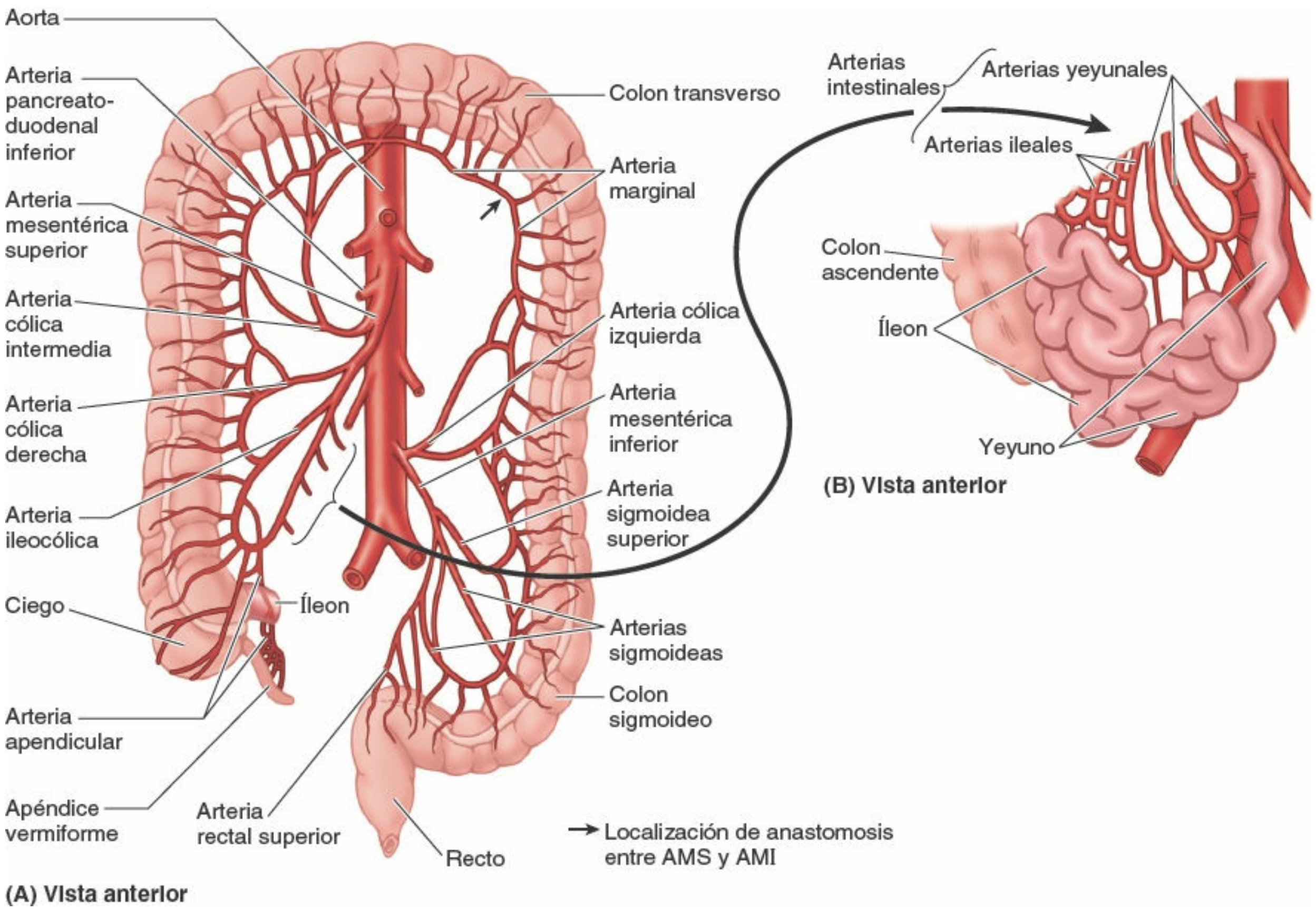

FIGURA 5-54. **Vascularización arterial del intestino.**

La *irrigación arterial del colon ascendente y de la flexura cólica derecha* procede de ramas de la AMS, la *arteria ileocólica* y la **arteria cólica derecha** (figs. 5-54 y 5-55; tabla 5-9). Estas arterias se anastomosan entre sí y con la *rama derecha de la arteria cólica media*, la primera de una serie de arcadas anastomóticas que se continúa con las arterias cólica izquierda y sigmoidea para formar un conducto arterial continuo, la **arteria marginal** *(arteria yuxtacólica)*. Esta arteria discurre paralela al colon durante toda su longitud, junto a su borde mesentérico.

El *drenaje venoso del colon ascendente* fluye por la *vena ileocólica* y la **vena cólica derecha,** tributarias de la VMS (fig. 5-56 A). El *drenaje linfático* pasa primero

hacia los **nódulos linfáticos epicólicos** y **paracólicos,** y luego hacia los **nódulos linfáticos cólicos derechos** intermedios e *ileocólicos,* y de estos hacia los *nódulos mesentéricos superiores* (fig. 5-56 B). La *inervación del colon ascendente* procede del *plexo mesentérico superior* (fig. 5-56 C).

El **colon transverso** es la tercera porción, más grande y móvil, del intestino grueso (v. fig. 5-52). Cruza el abdomen desde la *flexura cólica derecha* hasta la *flexura cólica izquierda,* donde se dobla inferiormente para convertirse en el colon descendente. La **flexura cólica izquierda** (flexura esplénica) en general es más superior, más aguda y menos móvil que la flexura cólica derecha. Se sitúa anterior a la porción inferior del riñón izquierdo y se une al diafragma a través del *ligamento frenocólico* (v. fig. 5-26). El colon transverso y su mesenterio, el *mesocolon transverso,* se curva hacia abajo, a menudo inferior al nivel de las crestas ilíacas (fig. 5-57 B), y se adhiere o fusiona a la pared posterior de la bolsa omental. La **raíz del mesocolon transverso** (v. fig. 5-49 A) se sitúa a lo largo del borde inferior del páncreas y se continúa con el peritoneo parietal posteriormente. Al poder moverse libremente, el colon transverso tiene una posición variable; suele colgar hasta el nivel del ombligo (nivel de la vértebra L3) (fig. 5-57 A). Sin embargo, en individuos altos y delgados, el colon transverso puede extenderse hasta la pelvis (fig. 5-57 B).

La *irrigación arterial del colon transverso* procede principalmente de la **arteria cólica media** (figs. 5-54 y 5-55; tabla 5-9), una rama de la AMS. Sin embargo, también puede estar irrigado, en grado diverso, por las *arterias cólicas derecha* e *izquierda* a través de anastomosis, componentes de la serie de arcadas anastomóticas que colectivamente constituyen la **arteria marginal** (de Drummond, *arteria yuxtacólica*).

El *drenaje venoso del colon transverso* se produce a través de la VMS (fig. 5-56 A). El *drenaje linfático* del colon transverso corre a cargo de los **nódulos linfáticos cólicos medios,** que a su vez drenan en los *nódulos linfáticos mesentéricos superiores* (fig. 5-56 B).

La *inervación del colon transverso* procede del *plexo mesentérico superior* a través de los plexos periarteriales de las arterias cólicas derecha y media (fig. 5-56 C). Estos nervios conducen fibras nerviosas simpáticas y parasimpáticas (vagales), y fibras nerviosas aferentes viscerales (v. también «Resumen de la inervación de las vísceras abdominales»).

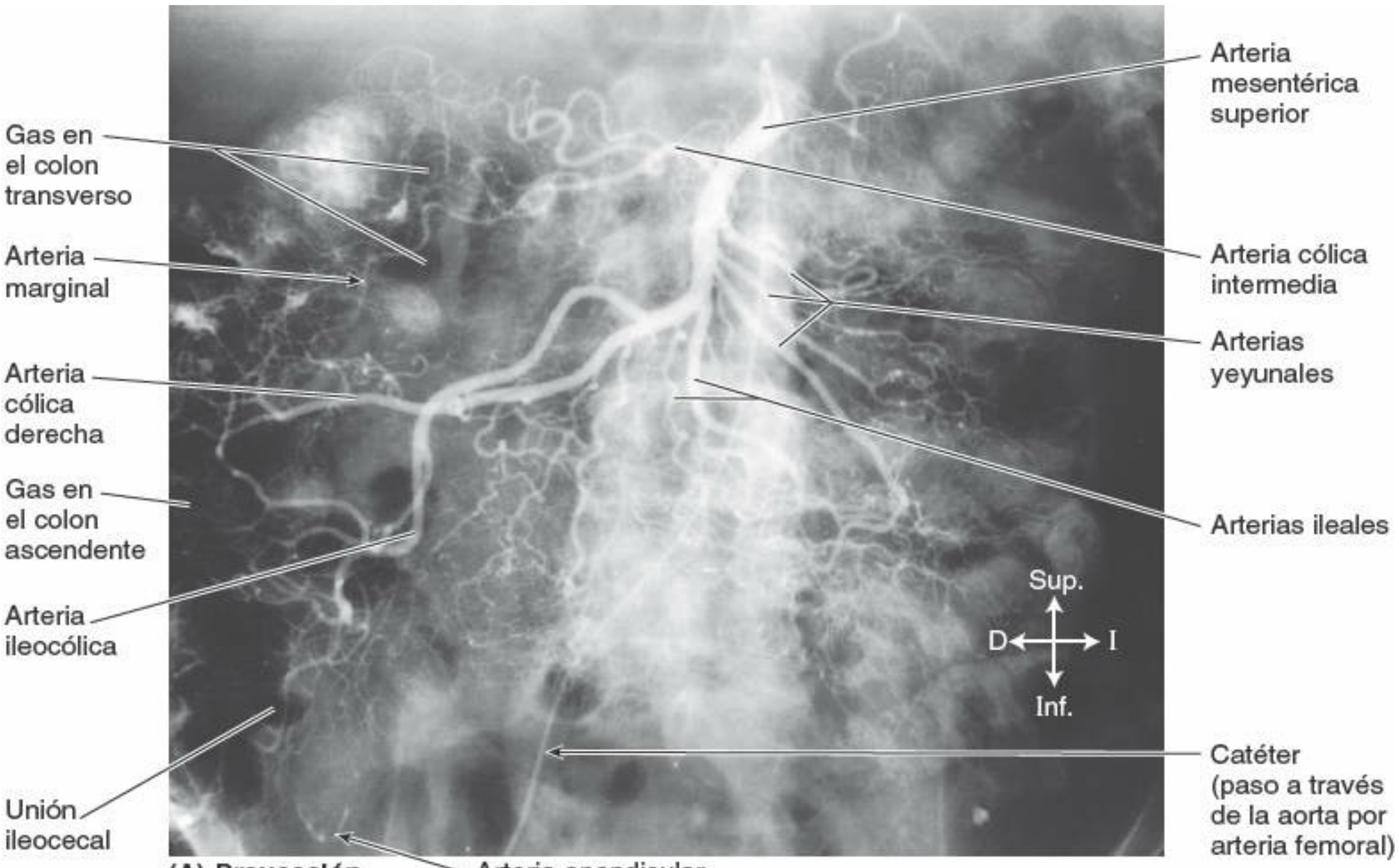

(A) Proyección anteroposterior

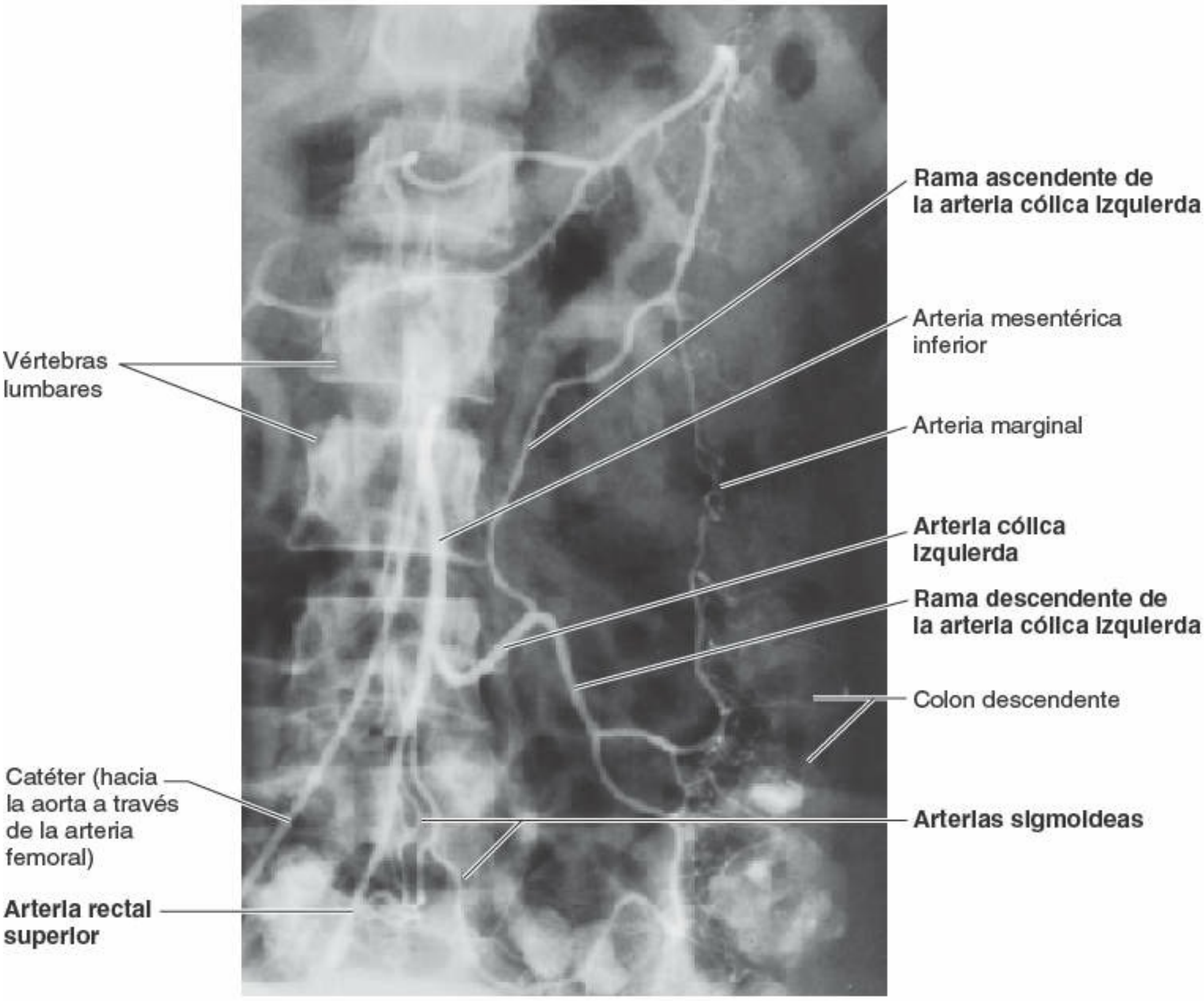

(B) Arteriograma posteroanterior

FIGURA 5-55. A) Arteriografía de la arteria mesentérica superior. Se ha inyectado un colorante radiopaco en la circulación por medio de un catéter introducido en la arteria femoral que se ha hecho avanzar a través de las arterias ilíacas y la aorta hasta la abertura de la arteria mesentérica superior. (Cortesía del Dr. E.L. Lansdown, Professor of Medical Imaging, University of Toronto, Toronto, ON, Canada.) **B)** Arteriograma mesentérico inferior. (Cortesía del Dr. K. Sniderman, University of Toronto, Ontario, Canada.)

TABLA 5-9. IRRIGACIÓN ARTERIAL DEL INTESTINO

Arteria	Origen	Recorrido	Distribución
Mesentérica superior	Aorta abdominal	Discurre por la raíz del mesenterio hacia la unión ileocecal	Porción del tubo digestivo derivada del intestino medio
Intestinales (yeyunales e ileales) (*n* = 15-18)	Arteria mesentérica superior	Pasan entre las dos hojas del mesenterio	Yeyuno e íleon
Cólica media		Asciende retroperitonealmente y pasa entre las hojas del mesocolon transverso	Colon transverso
Cólica derecha		Pasa retroperitonealmente para alcanzar el colon ascendente	Colon ascendente
Ileocólica	Rama terminal de la arteria mesentérica superior	Discurre a lo largo de la raíz del mesenterio y se divide en ramas ileal y cólica	Íleon, ciego y colon ascendente
Apendicular	Arteria ileocólica	Pasa entre las hojas del mesoapéndice	Apéndice vermiforme
Mesentérica inferior	Aorta abdominal	Desciende retroperitonealmente a la izquierda de la aorta abdominal	Irriga porciones del tubo digestivo derivadas del intestino posterior
Cólica izquierda	Arteria mesentérica inferior	Pasa retroperitonealmente hacia la izquierda del colon descendente	Colon descendente
Sigmoidea (*n* = 3-4)		Pasa retroperitonealmente hacia la izquierda del colon descendente	Colon descendente y colon sigmoideo
Rectal superior	Rama terminal de la arteria mesentérica inferior	Desciende retroperitonealmente hacia el recto	Porción proximal del recto
Rectal media	Arteria ilíaca interna	Pasa retroperitonealmente hacia el recto	Porción media del recto
Rectal inferior	Arteria pudenda interna	Cruza la fosa isquioanal para alcanzar el recto	Porción distal del recto y conducto anal

El **colon descendente** ocupa una posición secundariamente retroperitoneal entre la flexura cólica izquierda y la fosa ilíaca izquierda, donde se continúa con el colon sigmoideo (v. fig. 5-52). Así, el peritoneo cubre el colon anterior y lateralmente, y lo une a la pared posterior del abdomen. Aunque sea retroperitoneal, el colon descendente, sobre todo en la fosa ilíaca, posee un mesenterio corto en un 33 % de los individuos; sin embargo, normalmente no es lo bastante largo como para provocar vólvulos (torsiones) del colon. A medida que desciende, el colon pasa anterior al borde lateral del riñón izquierdo. Como en el caso del colon ascendente, en la cara lateral del colon descendente se encuentra un *surco paracólico*, el izquierdo (v. fig. 5-49 A).

El **colon sigmoideo,** caracterizado por su asa en forma en S, de longitud variable, une el colon descendente con el recto (v. fig. 5-52). El colon sigmoideo se extiende desde la fosa ilíaca hacia el tercer segmento vertebral sacro (S3), donde se une al recto. La terminación de las tenias del colon, aproximadamente a 15 cm del ano, indica la *unión rectosigmoidea*.

El colon sigmoideo tiene, en general, un mesenterio largo (el **mesocolon sigmoideo**), y en consecuencia posee una considerable libertad de movimiento, especialmente en su parte media (v. cuadro clínico «Vólvulo del colon sigmoideo»). La **raíz del mesocolon sigmoideo** tiene una inserción en forma de V invertida, que se extiende primero medial y superiormente a lo largo de los vasos ilíacos externos, y luego medial e inferiormente desde la bifurcación de los vasos ilíacos comunes hacia

la cara anterior del sacro. El *uréter izquierdo* y la división de la arteria ilíaca común izquierda se sitúan retroperitonealmente, posteriores al vértice de la raíz del mesocolon sigmoideo. Los *apéndices omentales del colon sigmoideo* son largos (v. fig. 5-52 A); desaparecen cuando termina el mesenterio sigmoide. Las tenias del colon también desaparecen a medida que el músculo longitudinal de la pared del colon se ensancha hasta formar una capa completa en el recto.

La *irrigación arterial del colon descendente y el colon sigmoideo* procede de las **arterias sigmoideas** y *cólica izquierda*, ramas de la arteria mesentérica inferior (AMI) (v. fig. 5-54; tabla 5-9). De este modo, aproximadamente en la flexura cólica izquierda, se produce la segunda transición importante en la irrigación sanguínea de la porción abdominal del tubo digestivo: la AMS aporta sangre a la porción proximal a la flexura (derivada del intestino medio embrionario), y la AMI irriga la porción distal a este punto (derivada del intestino posterior embrionario). Durante la resección quirúrgica del colon, es importante visualizar la anastomosis entre la AMS y la AMI para garantizar la irrigación sanguínea continua. Las arterias sigmoideas descienden oblicuamente hacia la izquierda, donde se dividen en ramas ascendentes y descendentes. La rama superior de la arteria sigmoidea más superior se anastomosa con la rama descendente de la arteria cólica izquierda, formando así parte de la *arteria marginal*. El *drenaje venoso del colon descendente y el colon sigmoideo* se realiza en la *vena mesentérica inferior* y desemboca habitualmente en la vena esplénica, y luego en la vena porta hepática, de camino hacia el hígado (figs. 5-56 A y 5-75 B).

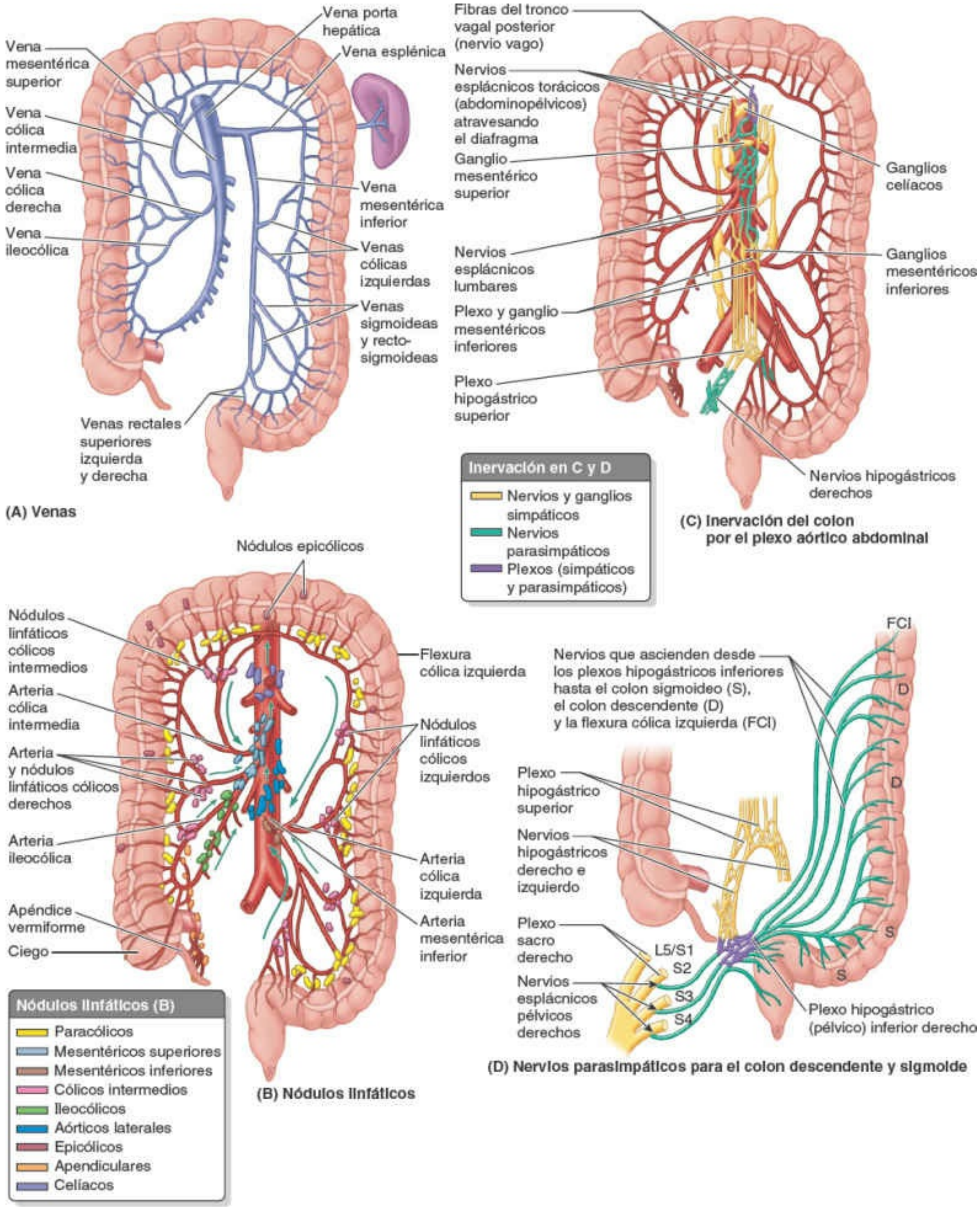

FIGURA 5-56. Venas, nódulos linfáticos y nervios del intestino grueso. A) El drenaje venoso a través de las venas mesentéricas superior e inferior sigue el patrón de las arterias mesentéricas superior e inferior. **B)** La linfa procedente del intestino grueso fluye secuencialmente hacia los nódulos epicólicos (sobre el intestino), los nódulos paracólicos (a lo largo del borde del mesenterio), los nódulos cólicos intermedios (a lo largo de las arterias cólicas) y hasta los nódulos mesentéricos superiores o inferiores y los troncos intestinales. **C)** La inervación del colon tiene lugar a partir de plexos arteriales mixtos que se extienden desde los ganglios mesentéricos superior e inferior a lo largo de las respectivas arterias. **D)** Fibras parasimpáticas originadas en los niveles S5-S4 de la médula espinal ascienden independientemente desde los plexos hipogástricos inferiores (pélvicos) hasta el colon sigmoideo, el colon descendente y el colon transverso distal.

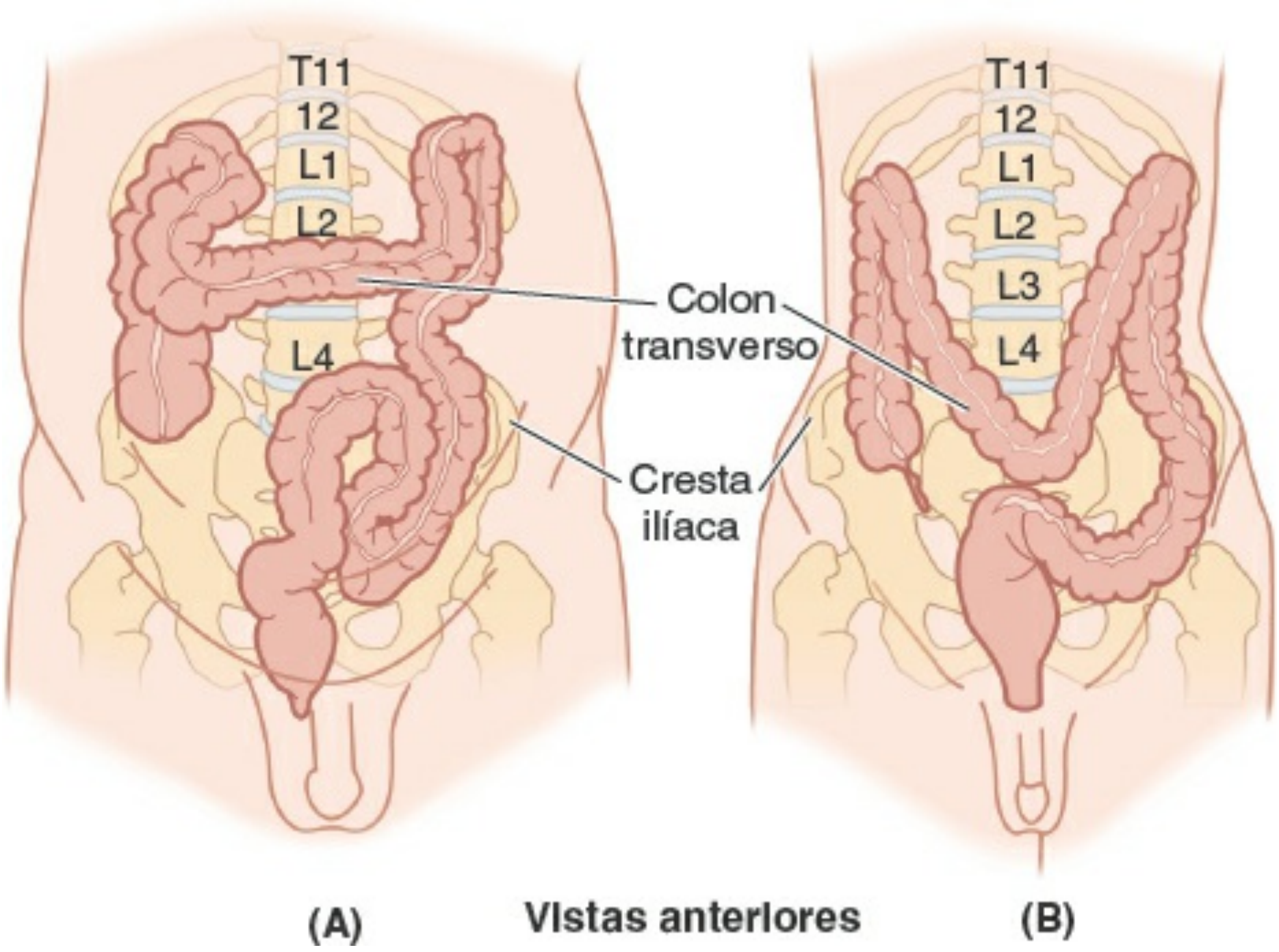

FIGURA 5-57. Efecto de la complexión (hábito corporal) sobre la situación del colon transverso. A) Los individuos hiperasténicos de complexión fuerte, tórax corto y abdomen largo probablemente tengan el colon transverso en situación alta. **B)** Los individuos con un físico asténico estilizado es probable que tengan el colon descendido hacia la pelvis o dentro de ella.

El *drenaje linfático del colon descendente y del colon sigmoideo* discurre a través de vasos que desembocan en los nódulos linfáticos epicólicos y paracólicos, y luego en los **nódulos linfáticos cólicos intermedios,** situados a lo largo de la arteria cólica izquierda (fig. 5-56 B). La linfa de estos nódulos pasa hacia los **nódulos linfáticos mesentéricos inferiores,** que se sitúan en torno a la AMI; sin embargo, la linfa de la flexura cólica izquierda también drena en los *nódulos linfáticos mesentéricos superiores*.

Proximalmente a la flexura cólica izquierda, las fibras simpáticas y parasimpáticas viajan juntas desde el plexo de la aorta abdominal, a través de plexos periarteriales, hasta alcanzar la porción abdominal del tubo digestivo (fig. 5-56 C); sin embargo, distalmente a la flexura siguen caminos separados.

La *inervación simpática del colon descendente y sigmoide* procede de la porción lumbar del tronco simpático a través de los nervios esplácnicos lumbares (abdominopélvicos), el plexo mesentérico superior y los plexos periarteriales de la AMI y sus ramas.

La *inervación parasimpática* proviene de los *nervios esplácnicos pélvicos* a través del plexo y los nervios hipogástricos inferiores (pélvicos), que ascienden retroperitonealmente desde el plexo, con independencia de la irrigación arterial de esta porción del tubo digestivo (fig. 5-56 D). Proximalmente a la porción media del colon sigmoideo, las fibras aferentes viscerales que conducen la sensibilidad dolorosa pasan de forma retrógrada con las fibras simpáticas hacia los ganglios sensitivos de los nervios espinales toracolumbares, mientras que las que conducen información refleja viajan con las fibras parasimpáticas hacia los ganglios sensitivos vagales. Distalmente a la porción media del colon sigmoideo, todas las fibras aferentes viscerales acompañan a las fibras parasimpáticas de forma retrógrada hacia los

ganglios sensitivos de los nervios espinales S2-S4 (v. también «Resumen de la inervación de las vísceras abdominales»).

RECTO Y CONDUCTO ANAL

El **recto** es la parte terminal fija del intestino grueso, primariamente retroperitoneal y subperitoneal. Se continúa con el colon sigmoideo al nivel de la vértebra S3. La unión se encuentra en el extremo inferior del mesenterio del colon sigmoideo (v. fig. 5-52). El recto se continúa inferiormente con el *conducto anal*. Estas porciones del intestino grueso se describen con la pelvis en el capítulo 6.

CUADRO CLÍNICO

ESÓFAGO Y ESTÓMAGO

Varices esofágicas

Como las venas submucosas del esófago inferior drenan tanto en el sistema venoso porta como en el sistémico, constituyen una anastomosis portosistémica. En la *hipertensión portal* (un aumento anómalo de la presión de la sangre en el sistema venoso porta), la sangre no puede pasar a través del hígado por la vena porta hepática, provocando una inversión del flujo en la tributaria esofágica. El gran volumen de sangre hace que las venas submucosas aumenten mucho de tamaño, formando *varices esofágicas* (fig. C5-7). Estos conductos colaterales distendidos pueden romperse y producir hemorragias graves, que pueden suponer un riesgo vital y son difíciles de controlar quirúrgicamente. Las varices esofágicas suelen aparecer en personas que sufren *cirrosis* (cicatrización fibrosa) *alcohólica* del hígado (v. cuadro clínico «Cirrosis hepática»).

Pirosis

La *pirosis* (del griego, quemar) o «ardor de estómago» es el tipo más frecuente de malestar esofágico o dolor retroesternal. Esta sensación de quemazón en la porción abdominal del esófago suele deberse a la regurgitación de pequeñas cantidades de alimento o de fluidos gástricos hacia la porción inferior del esófago *(reflujo gastroesofágico, RGE)*. La pirosis también puede asociarse a *hernia de hiato* (v. «Hernia de hiato» en este cuadro clínico). Como lo indica su nombre común, acidez, la pirosis suele percibirse como una sensación en el pecho.

Cirugía bariátrica

La cirugía bariátrica se realiza en personas con obesidad mórbida para lograr la pérdida de peso. Actualmente, la cirugía bariátrica que se realiza con mayor frecuencia es la gástrica. Incluye varios enfoques dirigidos a reducir el volumen del estómago (procedimientos restrictivos), reducir el área de absorción de nutrientes (procedimientos de malabsorción) o una combinación de ambos (procedimientos mixtos), muchos de los cuales pueden realizarse por vía

laparoscópica. Los procedimientos restrictivos incluyen la aplicación de bandas fijas o ajustables por fuera del estómago (bandas), la resección gástrica para crear una pequeña bolsa o «manga» tubular o el plegamiento del estómago sobre sí mismo (funduplicatura). Los procedimientos de malabsorción implican el redireccionamiento de la conexión del estómago con el intestino delgado y/o porciones variables del intestino delgado. Los procedimientos mixtos incluyen la cirugía de *bypass* gástrico que, aunque alguna vez fue el procedimiento bariátrico más habitual, en la actualidad ha disminuido notablemente. Además de lograr una pérdida significativa de peso, los procedimientos han reducido especialmente la diabetes, pero también otras comorbilidades como el síndrome de malabsorción y la apnea del sueño. Después de la cirugía, la adherencia estricta a los hábitos alimenticios saludables es un factor importante para el éxito de la cirugía bariátrica. Sus complicaciones tienen una frecuencia relativamente elevada.

FIGURA C5-7.

Desplazamiento del estómago

Los seudoquistes pancreáticos y los abscesos de la bolsa omental pueden empujar anteriormente el estómago. Este desplazamiento suele ser visible en las radiografías laterales del estómago y en otras imágenes diagnósticas, como la tomografía computarizada (TC). En la *pancreatitis* (inflamación del páncreas), la pared posterior el estómago puede adherirse a la parte de la pared posterior de la bolsa omental que cubre el páncreas. Esta adherencia se produce debido a la estrecha relación entre la pared posterior del estómago y el páncreas.

Hernia de hiato

Una *hernia de hiato* es la protrusión de parte del estómago en el mediastino a través del hiato esofágico del diafragma. Estas hernias son más frecuentes en personas que han superado la mediana edad, posiblemente debido al debilitamiento de la porción muscular del diafragma y al ensanchamiento del hiato esofágico. Aunque clínicamente se distinguen varios tipos de hernias de

hiato, los dos tipos principales son la hernia de hiato paraesofágica y la hernia de hiato deslizante (Skandalakis et al., 1996).

En la *hernia hiatal paraesofágica*, menos frecuente, el cardias conserva su posición normal (fig. C5-8 A). Sin embargo, a través del hiato esofágico y anterior al esófago se extiende una bolsa de peritoneo, que normalmente contiene parte del fundus. En estos casos, no suele producirse regurgitación del contenido gástrico, ya que el orificio cardial se encuentra en su posición normal.

En la *hernia hiatal deslizante*, la más común, la porción abdominal del esófago, el cardias, y parte del fundus gástrico se deslizan superiormente dentro del tórax a través del hiato esofágico, especialmente cuando la persona está recostada o se inclina (fig. C5-8 B). Puede producirse una cierta regurgitación del contenido del estómago hacia el esófago, debido a que el efecto de pinza del pilar derecho del diafragma está debilitado.

Espasmo pilórico

La *contracción espasmódica del píloro* se produce en ocasiones en los lactantes, normalmente entre los 2 y los 12 meses de edad. El *espasmo pilórico* se caracteriza por una incapacidad de las fibras de músculo liso que rodean el canal pilórico para relajarse normalmente. En consecuencia, el alimento no pasa con facilidad desde el estómago hacia el duodeno, y el estómago se llena en exceso, lo que habitualmente provoca malestar y vómito.

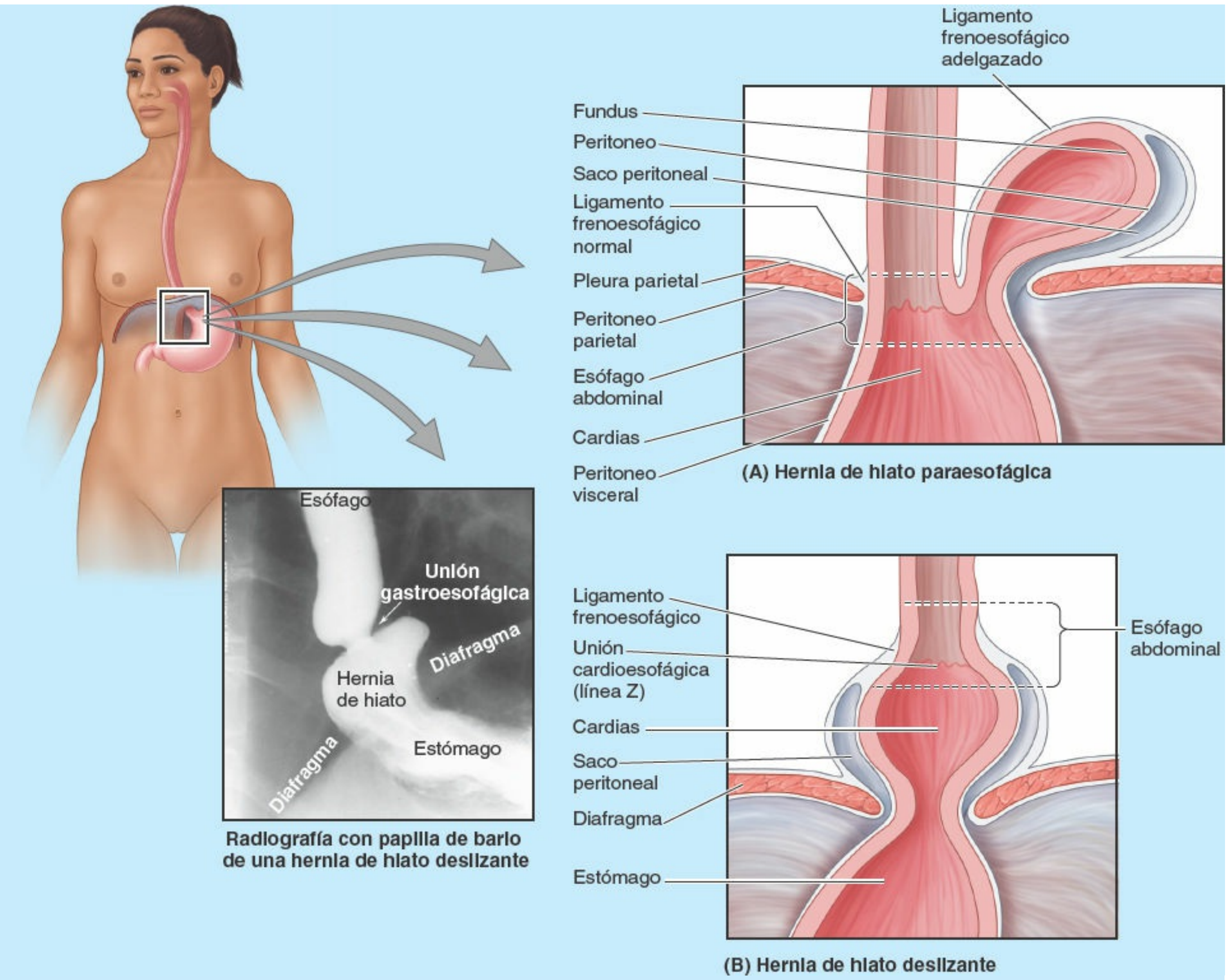

FIGURA C5-8.

Estenosis hipertrófica congénita del píloro

La *estenosis hipertrófica congénita del píloro* es un acusado engrosamiento del músculo liso (hipertrofia) del píloro que afecta aproximadamente a 1 de cada 150 lactantes de sexo masculino y a 1 de cada 750 lactantes de sexo femenino (Moore, Persaud y Torchia, 2016). Normalmente, el peristaltismo gástrico empuja el quimo a través del orificio y el canal pilóricos a intervalos irregulares (fig. C5-9 A). En los recién nacidos con estenosis pilórica, el píloro alargado y engrosado es duro y el canal pilórico es estrecho (fig. C5-9 B), presentando resistencia al vaciado gástrico. Desde el punto de vista proximal, el estómago puede dilatarse secundariamente debido a la estenosis (estrechamiento) del píloro. Aunque no se conoce la causa de la estenosis hipertrófica congénita del píloro, la elevada incidencia de este cuadro en gemelos monocigóticos apunta a la implicación de factores genéticos.

La estenosis pilórica puede tratarse con una cirugía simple, la *pilorotomía*, en la que el cirujano corta la capa muscular circular hipertrófica del píloro, permitiendo el paso libre.

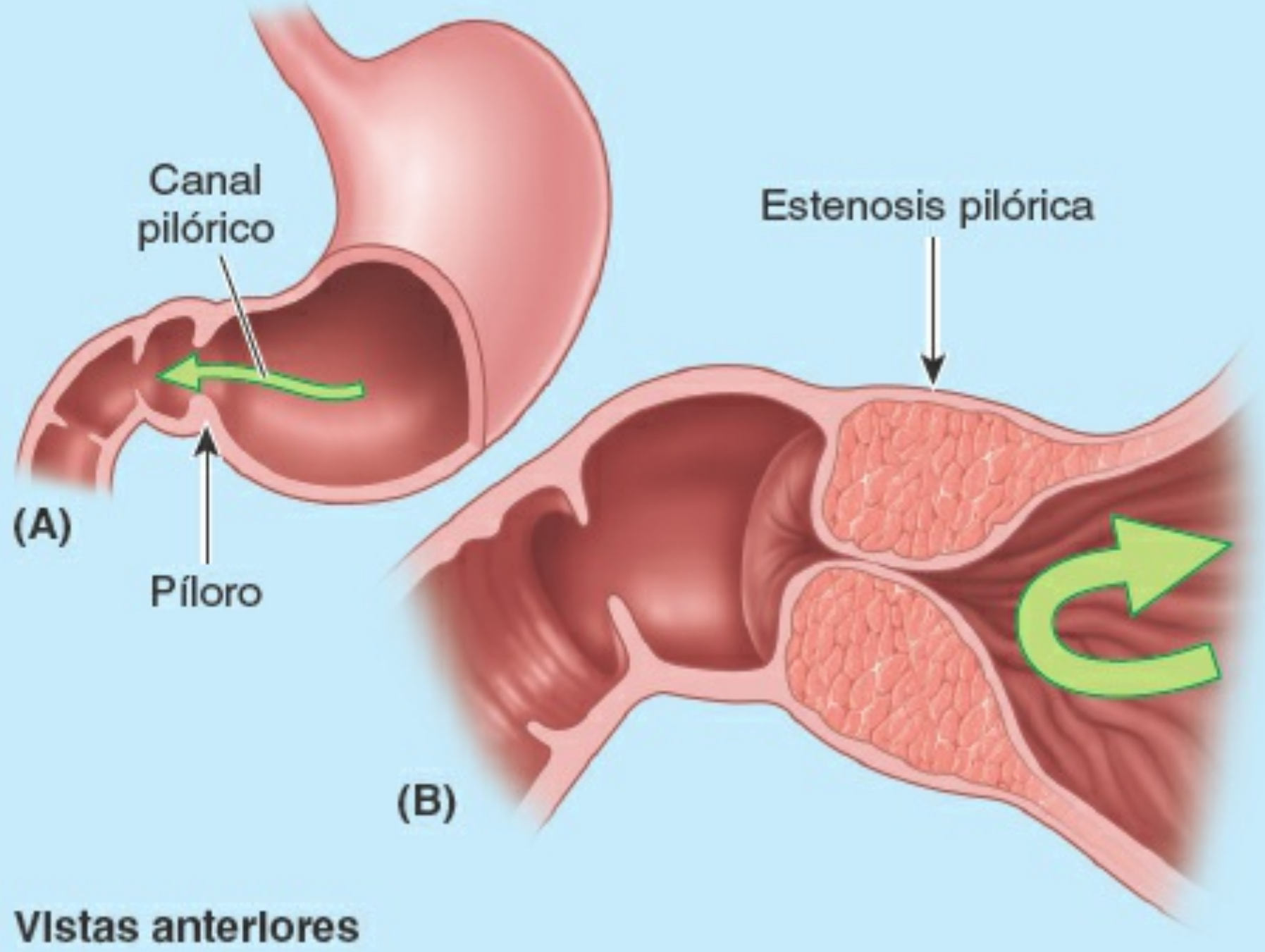

FIGURA C5-9. **Estenosis hipertrófica congénita del píloro. A)** Circulación normal a través del esfínter pilórico. **B)** Detención del flujo debido a la estenosis.

Carcinoma gástrico

Cuando el cuerpo o la porción pilórica del estómago están afectados por un tumor maligno, la masa puede ser palpable. Mediante la *gastroscopia*, los médicos pueden examinar la mucosa del estómago, previamente inflado con aire, lo que les permite observar las lesiones gástricas y tomar biopsias (fig. C5-10). El amplio drenaje linfático del estómago y la imposibilidad de extirpar todos los nódulos linfáticos plantean un problema quirúrgico. Los nódulos que se encuentran a lo largo de los vasos esplénicos pueden extirparse eliminando el bazo, los ligamentos gastroesplénico y esplenorrenal, así como el cuerpo y la cola del páncreas. Los nódulos afectados situados a lo largo de los vasos gastroomentales pueden eliminarse resecando el omento mayor; sin embargo, es difícil extirpar los nódulos aórticos y celíacos, así como los que se encuentran alrededor de la cabeza del páncreas. La mayoría de las neoplasias gástricas se detectan en etapas demasiado avanzadas para lograr un buen control quirúrgico.

Gastrectomía y resección de nódulos linfáticos

La *gastrectomía total* (extirpación de todo el estómago) es poco frecuente. Puede practicarse una *gastrectomía parcial* (extirpación de parte del estómago) para eliminar una región del estómago afectada por un carcinoma, por ejemplo. Puesto que las anastomosis de las arterias que irrigan el estómago proporcionan una buena circulación colateral, pueden ligarse una o más arterias durante este procedimiento sin afectar gravemente el aporte sanguíneo a la parte del estómago que se conserva. Cuando se extirpa el antro pilórico, por ejemplo, se secciona el omento mayor paralelo e inferior a la arteria gastroomental derecha, siendo necesario ligar todas las ramas omentales de dicha arteria. No

obstante, el omento no degenera, debido a las anastomosis con otras arterias, como las ramas omentales de la arteria gastroomental izquierda, que siguen intactas. La gastrectomía parcial para extirpar un carcinoma suele exigir también la eliminación de todos los nódulos linfáticos regionales implicados. Como la región pilórica es asiento frecuente de neoplasias, resulta especialmente importante extirpar los *nódulos linfáticos pilóricos*, así como los *nódulos linfáticos gastroomentales* derechos, que también reciben el drenaje linfático de esta región. A medida que el carcinoma gástrico avanza, la diseminación linfática de células malignas afecta a los *nódulos linfáticos celíacos*, en los cuales drenan todos los nódulos gástricos.

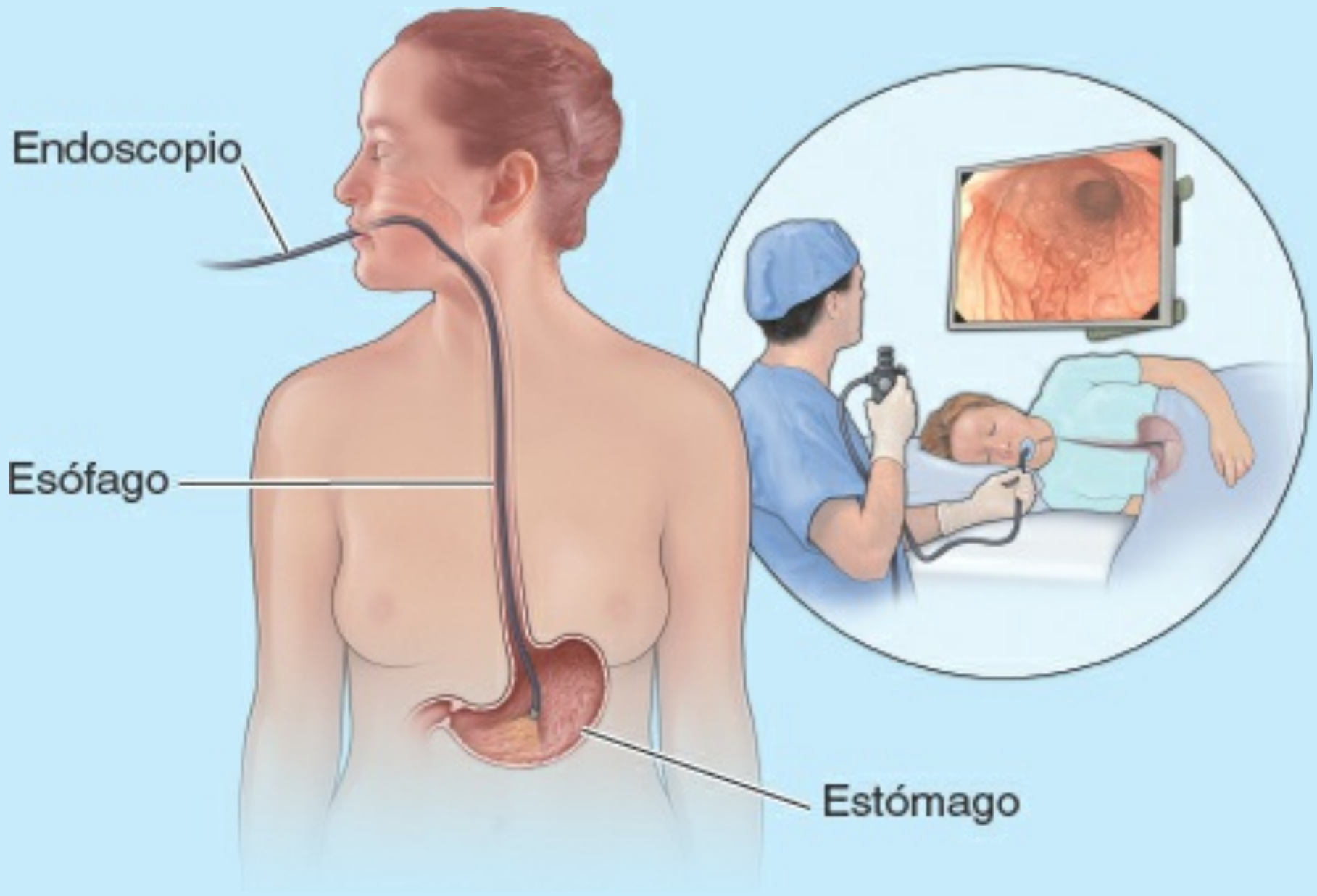

FIGURA C5-10.

Úlceras gástricas, úlceras pépticas, Helicobacter pylori y vagotomía

La mayoría de las *úlceras del estómago* y del duodeno se asocian a la infección por una bacteria específica, *Helicobacter pylori (H. pylori)*. Las personas que sufren ansiedad crónica grave están más predispuestas a la aparición de úlceras pépticas. A menudo presentan unas tasas de secreción de ácido gástrico entre las comidas notablemente más altas de lo normal. Se considera que la elevada acidez del estómago y el duodeno desborda al bicarbonato que se suele producir en el duodeno, y disminuye la eficacia del revestimiento mucoso del estómago, volviéndolo vulnerable a *H. pylori*. La bacteria erosiona el revestimiento mucoso protector del estómago, inflamando la mucosa y haciéndola vulnerable a los efectos del ácido gástrico y las enzimas digestivas (pepsina) que produce el estómago.

Si la úlcera erosiona las arterias gástricas, puede provocar una hemorragia potencialmente mortal. Como la secreción de ácido por las células parietales gástricas está controlada en gran parte por los nervios vagos, en algunas personas que sufren úlceras crónicas o recurrentes se realiza una *vagotomía* (sección quirúrgica de los nervios vagos) para disminuir la producción de ácido. El

procedimiento se ha vuelto relativamente raro por el cribado y el tratamiento para *H. pylori*. La vagotomía también puede asociarse a la resección de la región ulcerada (*antrectomía*, o resección del antro pilórico), con el objeto de disminuir la secreción ácida. Es poco frecuente que se realice una *vagotomía troncal* (sección quirúrgica de los troncos vagales), ya que también se sacrifica la inervación de otras estructuras abdominales (fig. C5-11 A). La *vagotomía gástrica proximal* desnervaba el estómago, pero las ramas vagales al píloro, hígado y conductos biliares, intestinos y plexo celíaco se preservaban (fig. C5-11 B). La *vagotomía proximal selectiva* pretende desnervar todavía más específicamente la región donde se localizan las células parietales, con la esperanza de afectar a las células productoras de ácido mientras se respetan otras funciones gástricas (motilidad) estimuladas por el nervio vago (fig. C5-11 C).

Una *úlcera gástrica posterior* puede erosionar la pared del estómago hasta el páncreas, provocando dolor referido en el dorso. En estos casos, la *erosión de la arteria esplénica* produce hemorragias graves dentro de la cavidad peritoneal. Los impulsos dolorosos procedentes del estómago son transportados por fibras viscerales aferentes que acompañan a los nervios simpáticos. Esto se evidencia por el hecho de que tras una vagotomía completa el dolor de una úlcera péptica recurrente puede persistir, mientras que los pacientes que se han sometido a una simpatectomía bilateral pueden presentar una úlcera péptica perforada sin sentir dolor.

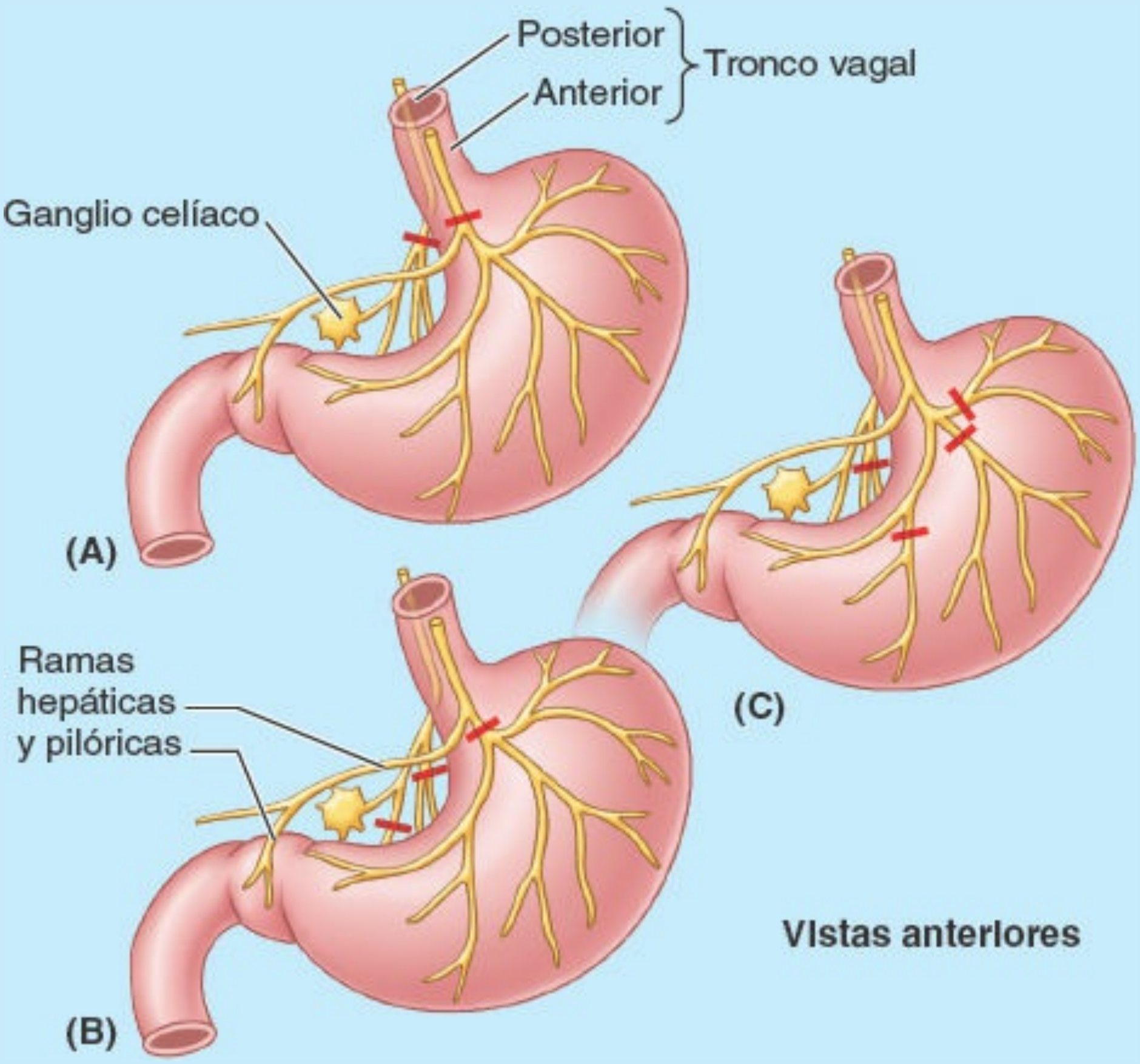

FIGURA C5-11. Vagotomía. Se muestran vagotomías troncal **(A),** gástrica selectiva **(B)** y proximal selectiva **(C).** Los *trazos rojos* indican el lugar de sección quirúrgica del nervio.

Dolor referido visceral

El *dolor* es una sensación desagradable asociada a una lesión tisular, real o potencial, que es vehiculada por fibras nerviosas específicas al encéfalo, donde puede modularse su percepción consciente. El *dolor orgánico* que nace en una víscera como el estómago varía de sordo a intenso; sin embargo, el dolor se localiza mal. Irradia al nivel del dermatoma que recibe fibras sensitivas viscerales del órgano afectado. El *dolor referido visceral* provocado por una úlcera gástrica, por ejemplo, se refiere a la región epigástrica debido a que el estómago está inervado por aferentes para el dolor que llegan a los ganglios sensitivos espinales y a los segmentos medulares T7 y T8 a través del nervio esplácnico mayor (fig. C5-12). El cerebro interpreta el dolor como si la irritación tuviera lugar en la piel de la región epigástrica, que también está inervada por los mismos ganglios sensitivos y segmentos medulares.

El dolor que se origina en el peritoneo parietal es de tipo somático y suele ser intenso. Es posible localizar el punto donde se origina. La base anatómica de esta localización del dolor es que el peritoneo parietal está inervado por fibras sensitivas somáticas, a través de los nervios torácicos, mientras que una víscera como el apéndice vermiforme está inervada por fibras aferentes viscerales del nervio esplácnico menor. El peritoneo parietal inflamado es extremadamente sensible al estiramiento. Cuando se aplica presión con el dedo en la pared anterolateral del abdomen por encima del lugar de la inflamación, el peritoneo parietal se estira. Al apartar el dedo bruscamente, suele percibirse un dolor localizado muy intenso, que se conoce como *dolor de rebote*.

INTESTINOS DELGADO Y GRUESO

Úlceras duodenales

Las *úlceras duodenales (pépticas)* son erosiones inflamatorias de la pared duodenal. La mayoría (65 %) se encuentra en la pared posterior de la porción superior del duodeno, en la zona situada en los primeros 3 cm desde el píloro. En ocasiones, la úlcera (localizada sobre todo anteriormente) perfora la pared duodenal y permite que su contenido entre en la cavidad peritoneal y produzca una *peritonitis*. Debido a que la porción superior del duodeno se relaciona estrechamente con el hígado, la vesícula biliar y el páncreas, cualquiera de ellos puede adherirse al duodeno inflamado. También pueden ulcerarse a medida que la lesión sigue erosionando el tejido circundante. Aunque es frecuente el sangrado de las úlceras duodenales, produciendo a veces hemorragia gastrointestinal superior masiva, la *erosión de la arteria gastroduodenal*, una relación posterior de la porción superior del duodeno, por una úlcera duodenal causa una hemorragia grave en la cavidad peritoneal *(hemoperitoneo)*, con la consiguiente peritonitis.

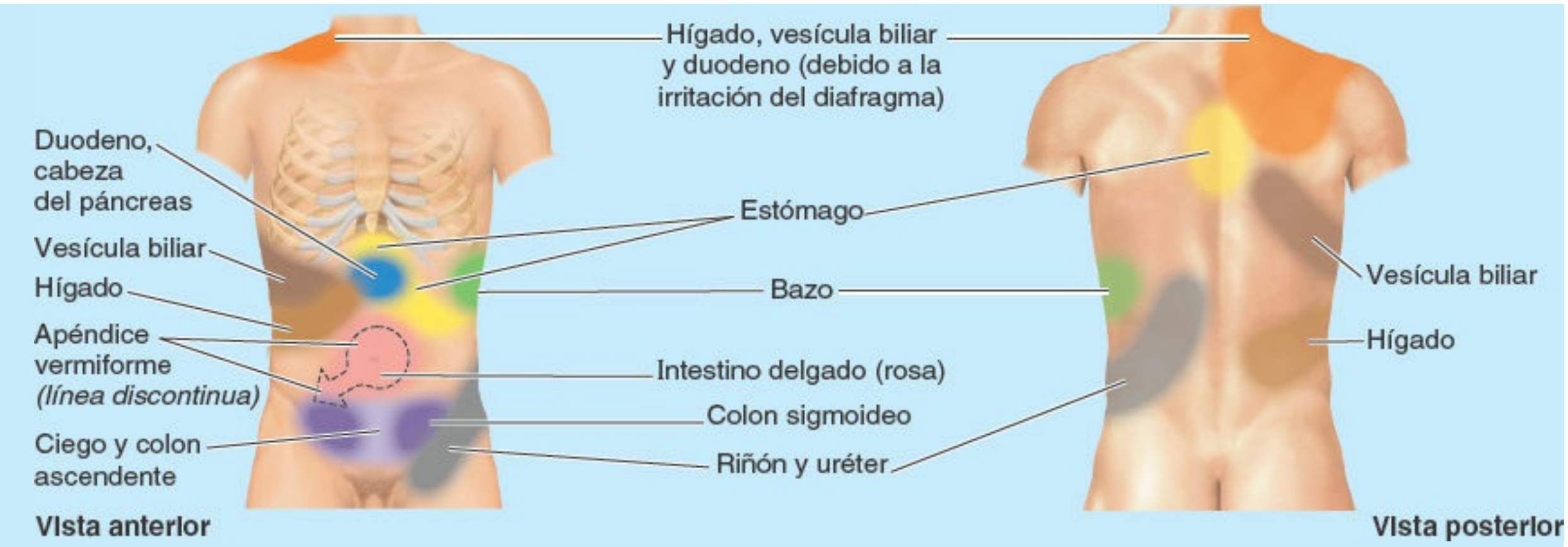

FIGURA C5-12.

Cambios evolutivos en el mesoduodeno

Durante el período fetal temprano, todo el duodeno posee un mesenterio; sin embargo, la mayoría se fusiona con la pared posterior del abdomen debido a la presión ejercida por el colon transverso que lo cubre. Como la inserción del mesoduodeno a la pared es secundaria (producida mediante la formación de una *fascia de fusión*; se ha tratado en «Embriología de la cavidad peritoneal»), el duodeno —y el páncreas, que se encuentra estrechamente asociado a él— pueden separarse (movilizarse quirúrgicamente) de las vísceras retroperitoneales subyacentes durante las intervenciones quirúrgicas en el duodeno sin poner en peligro el aporte sanguíneo del riñón ni el del uréter.

Hernias paraduodenales

Alrededor de la flexura duodenoyeyunal existen dos o tres pliegues y fosas (recesos) inconstantes (fig. C5-13). El *pliegue y la fosa paraduodenales* son grandes y se sitúan a la izquierda de la porción ascendente del duodeno. Si un asa de intestino se introduce en esta fosa, puede estrangularse. Durante la reparación de una *hernia paraduodenal* hay que ir con cuidado para no lesionar las ramas de la arteria y la vena mesentéricas inferiores o las ramas ascendentes de la arteria cólica izquierda, que están íntimamente relacionadas con el pliegue y la fosa paraduodenales.

Breve revisión de la rotación embrionaria del intestino medio

El conocimiento de la rotación del intestino medio explica la disposición de los intestinos en el adulto. El intestino primigenio consta del intestino anterior, medio y posterior. El dolor que procede de los derivados del intestino anterior (esófago, estómago, páncreas, duodeno, hígado y conductos biliares) se localiza en la *región epigástrica*. El dolor procedente de los derivados del intestino medio (intestino delgado distal al conducto biliar (conducto colédoco), ciego, apéndice vermiforme, colon ascendente y la mayor parte del colon transverso) se localiza en la *región periumbilical*. El dolor procedente de los derivados del intestino posterior (porción distal del colon transverso, colon descendente, colon sigmoideo y recto) se localiza en la *región hipogástrica* (v.

tabla 5-1).

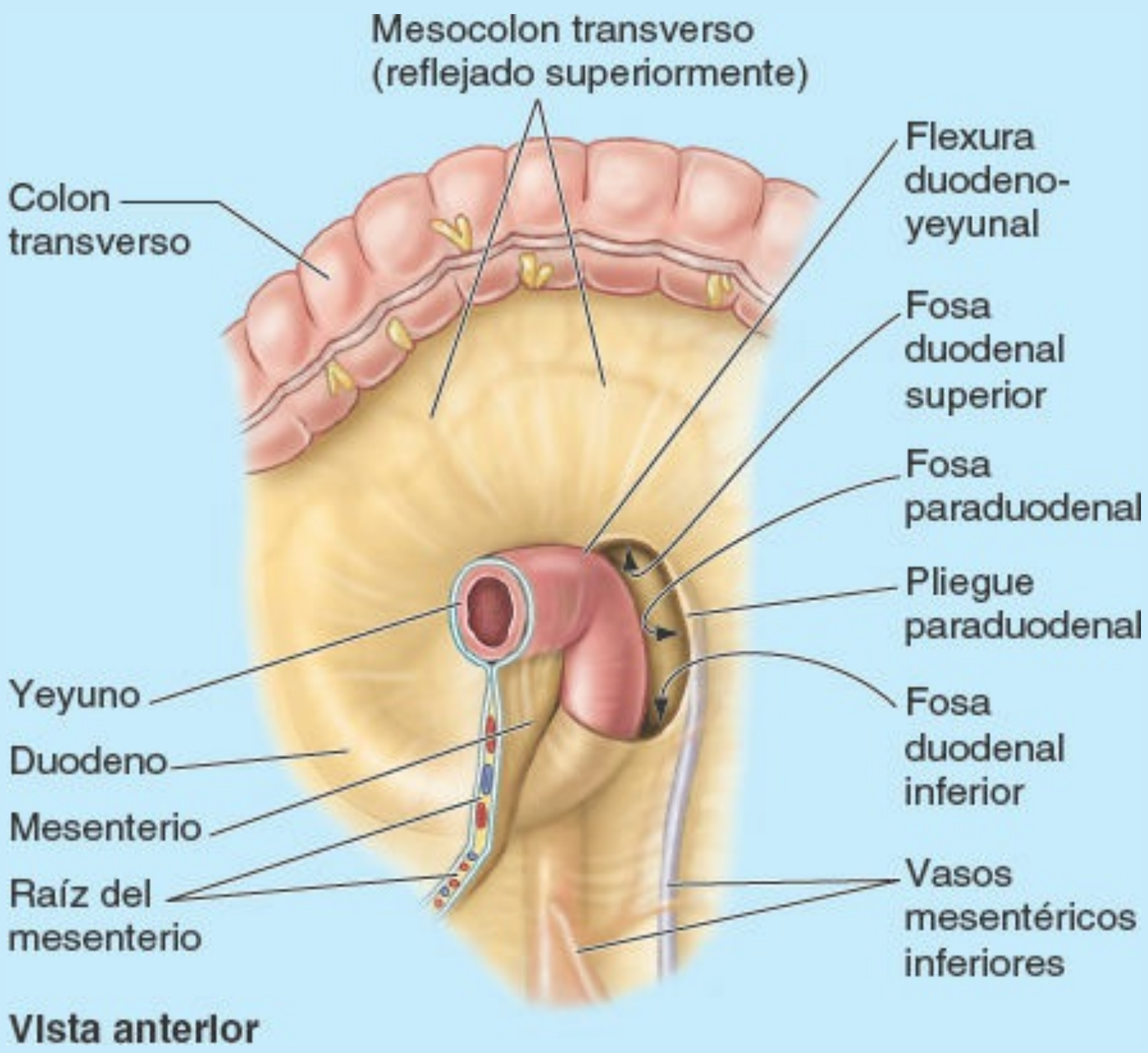

FIGURA C5-13.

Durante 4 semanas, el crecimiento rápido del intestino medio, irrigado por la AMS, se hernia fisiológicamente en la porción proximal del cordón umbilical (fig. C5-14 A). Se une al saco vitelino mediante el conducto vitelino. Cuando vuelve a la cavidad abdominal, el intestino medio rota 270º alrededor del eje de la AMS (fig. C5-14 B y C). A medida que disminuye el tamaño relativo del hígado y los riñones, el intestino medio regresa a la cavidad abdominal al ir aumentando el espacio disponible. A medida que las porciones del intestino ocupan sus posiciones definitivas, sus inserciones mesentéricas sufren modificaciones (fig. C5-14 D y E). Algunos mesenterios se acortan y otros desaparecen (p. ej., la mayor parte del mesenterio duodenal) al igual que la mayoría del duodeno, el páncreas, y el colon ascendente y descendente se vuelven retroperitoneales de forma secundaria.

Algunas de las consecuencias de la rotación normal del intestino medio son las siguientes: *1)* el duodeno pasa por detrás de la AMS; *2)* el colon transverso y el mesocolon tienen una orientación transversal, pasan por delante de la AMS y dividen la cavidad peritoneal en los compartimentos supra e infracólico; *3)* el colon ascendente y descendente descansa sobre el lado derecho e izquierdo, respectivamente, y se vuelven retroperitoneales; *4)* la mayor parte del íleon ocupa la parte superolateral izquierda del compartimento infracólico, y *5)* la mayoría del íleon, ciego y apéndice ocupan la parte inferolateral derecha del compartimento infracólico.

La *malrotación del intestino medio* causa diversas anomalías congénitas,

como el *vólvulo* (torsión) del intestino (Moore et al., 2016).

Desplazarse por el intestino delgado

Cuando se exponen porciones de intestino delgado a través de una herida quirúrgica, no es evidente cuál es el extremo proximal y cuál el distal de un asa de intestino. Si se pretende seguir el intestino en una dirección particular (p. ej., tratar de seguir el íleon hasta la unión ileocecal), es importante saber qué extremo es cada uno. Es posible que falte el peristaltismo normal, que podría proporcionar una indicación. Hay que colocar las manos a cada lado del intestino y su mesenterio, y a continuación seguir el mesenterio con los dedos hasta la raíz (su inserción en la pared posterior del abdomen), desenredando el asa de intestino si es necesario. Cuando se ha enderezado el mesenterio y el intestino para alinearse con la dirección de la raíz, el extremo superior será el craneal y el inferior será el caudal.

Isquemia intestinal

La *oclusión de los vasos rectos* (v. fig. 5-48 B) por émbolos (p. ej., coágulos de sangre en otros lugares), trombos (coágulos organizados locales) u oclusión ateroesclerótica (placa), provoca *isquemia* de la parte del intestino afectada. Si la isquemia es grave, produce la *necrosis* del segmento implicado y aparece un *íleo* (obstrucción del intestino) de tipo paralítico. El íleo se acompaña de dolor cólico intenso y de distensión abdominal, vómito y, a menudo, fiebre y deshidratación. Los émbolos del corazón que se desplazan en sentido inferior por la aorta descendente suelen alojarse en la AMS o sus ramas en lugar de otras ramas abdominales (p. ej., la arteria celíaca, renal o mesentérica inferior) porque la AMS presenta un ángulo menos agudo cuando surge de la aorta. Si el cuadro se diagnostica pronto (p. ej., utilizando una *arteriografía mesentérica superior*), la parte obstruida del vaso puede tratarse quirúrgicamente.

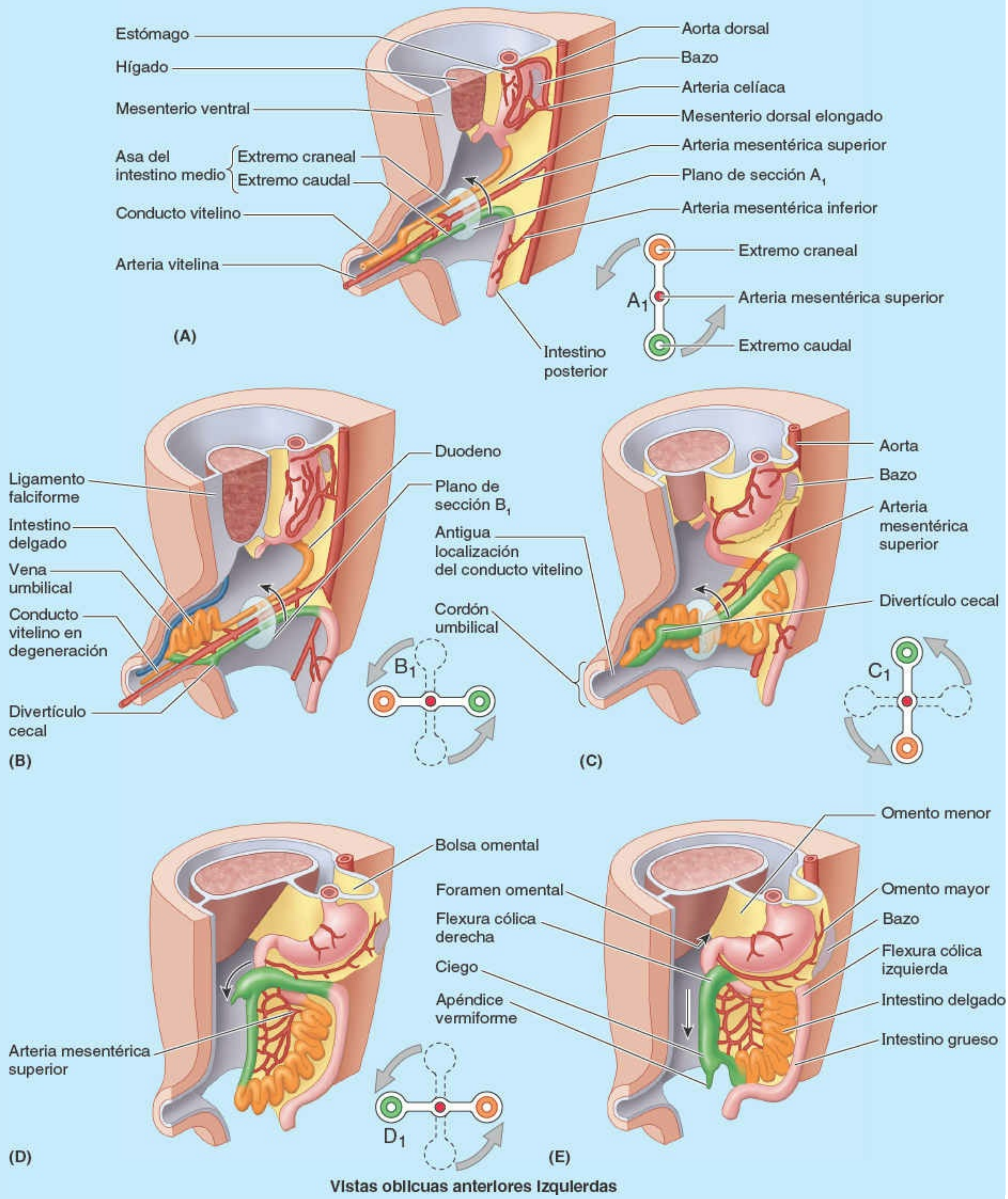

FIGURA C5-14.

Divertículo ileal

Un *divertículo ileal* (de Meckel) es una anomalía congénita que afecta al 1 % a 2 % de la población. El divertículo, que es un resto de la porción proximal del conducto vitelino embrionario, aparece generalmente como una bolsa digitiforme (fig. C5-15 A). Siempre está en el lugar de inserción del conducto vitelino, en el borde antimesentérico (el borde del intestino opuesto a la inserción mesentérica) del íleon. El divertículo se localiza normalmente a 30-60 cm de la unión ileocecal en los lactantes y a 50 cm en los adultos. Puede estar

libre (74 %) o fijado al ombligo (26 %) (fig. C5-15 B). Aunque su mucosa es predominantemente de tipo ileal, también puede incluir áreas de tejido gástrico productor de ácido, de tejido pancreático o de mucosa colónica o yeyunal. Un divertículo ileal puede inflamarse y producir un dolor que se asemeja al causado por la apendicitis.

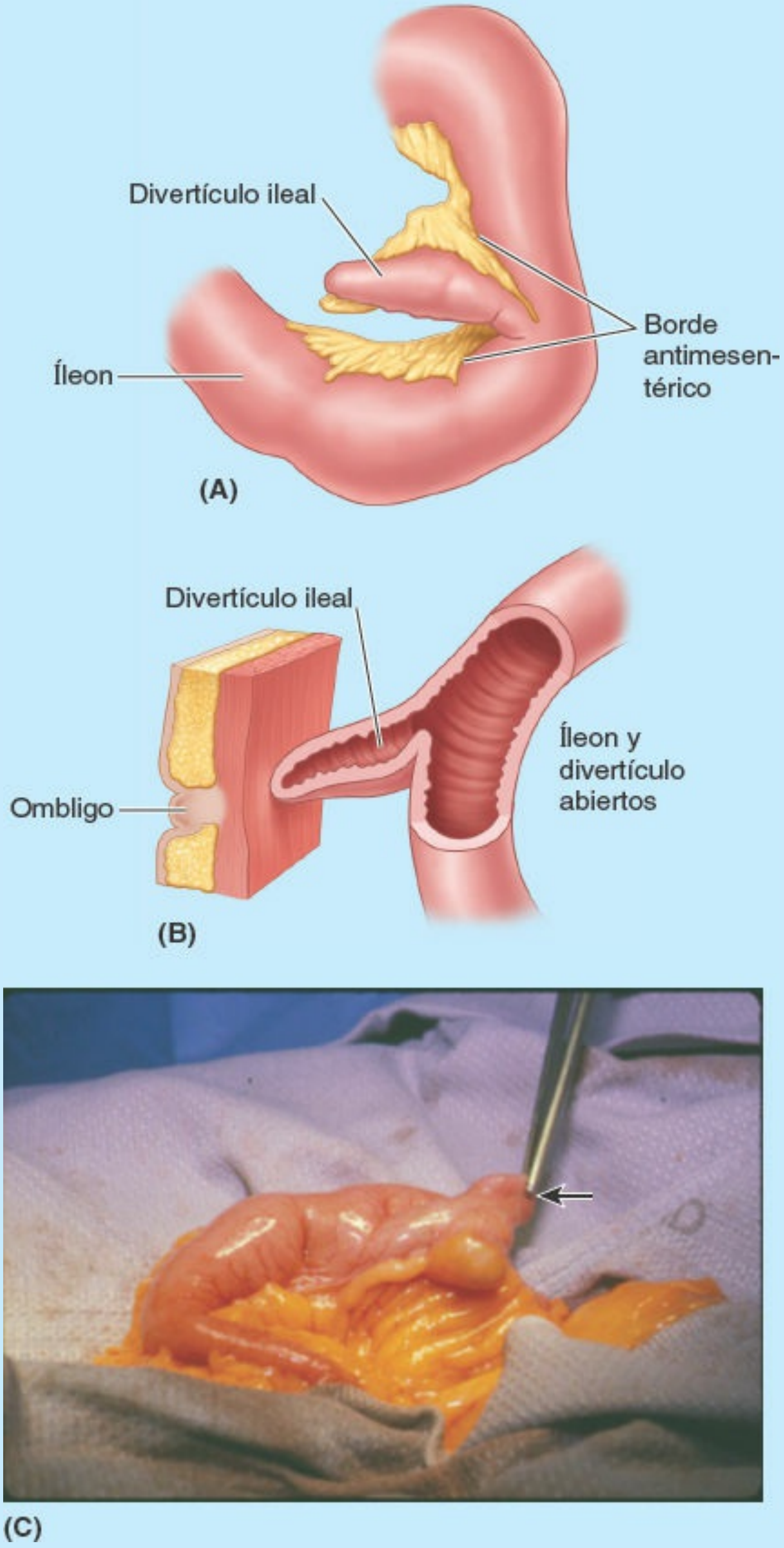

FIGURA C5-15.

Situación del apéndice vermiforme

El *apéndice retrocecal* se extiende superiormente hacia la flexura cólica

derecha y suele estar libre (v. fig. 5-53 C). En ocasiones se encuentra bajo la cubierta peritoneal del ciego, donde suele fusionarse con el ciego o con la pared posterior del abdomen. Un apéndice inflamado en esta posición es más difícil de extirpar, especialmente por vía laparoscópica. El apéndice puede proyectarse inferiormente hacia o por encima del borde del estrecho superior de la pelvis. La posición anatómica del apéndice determina los síntomas y la localización del espasmo muscular y de la sensibilidad dolorosa cuando el apéndice se inflama. La base del apéndice se encuentra profunda a un punto situado a un tercio de la longitud de una línea oblicua que une la EIAS derecha con el ombligo (el *punto de McBurney* sobre la *línea espinoumbilical*). Sin embargo, véase el *ciego subhepático* en el apartado «Apendicectomía».

Apendicitis

La inflamación aguda del apéndice vermiforme, la *apendicitis*, es una causa frecuente de *abdomen agudo* (dolor abdominal intenso de aparición súbita). Normalmente, la presión digital en el punto de McBurney desencadena el dolor abdominal más intenso. En personas jóvenes, la apendicitis suele estar causada por hiperplasia de los folículos linfoides del apéndice, que ocluyen su luz. En personas de más edad, la obstrucción normalmente se debe a un *fecalito (coprolito)*, una concreción formada alrededor de un centro de material fecal. Cuando las secreciones del apéndice no pueden salir, este se hincha y estira el peritoneo visceral. El dolor de la apendicitis suele comenzar de forma vaga en la región periumbilical; esto se debe a que las fibras dolorosas aferentes entran en la médula espinal a nivel de T10 (v. fig. C5-12). Posteriormente, aparece un dolor intenso en el CID debido a la irritación del peritoneo parietal que tapiza la pared posterior del abdomen (habitualmente formado por los músculos psoas e ilíacos en la región del apéndice). Así, la extensión del muslo en la articulación coxal aumenta el dolor.

La infección aguda del apéndice puede provocar una *trombosis* (coagulación de la sangre) en la arteria apendicular, que a menudo se sigue de isquemia, gangrena (muerte del tejido) y perforación del apéndice inflamado. La *rotura del apéndice* provoca una infección en el peritoneo *(peritonitis)*, aumento del dolor abdominal, náusea, vómito, o ambos, y *rigidez abdominal* (agarrotamiento de los músculos abdominales). La flexión del muslo derecho alivia el dolor, ya que produce la relajación del músculo psoas derecho, un flexor del muslo.

Apendicectomía

La extirpación quirúrgica del apéndice vermiforme **(apendicectomía)** puede realizarse a través de una incisión transversal o alternante (con separación de fibras musculares) centrada en el punto de McBurney, en el CID (v. cuadro clínico «Incisiones quirúrgicas en el abdomen»). Tradicionalmente se utiliza una incisión alternante perpendicular a la línea espinoumbilical, pero también se usa con frecuencia la incisión transversal. La elección del lugar y del tipo de incisión depende del cirujano. Aunque típicamente el apéndice inflamado se encuentra profundo al punto de McBurney, el lugar de máximo dolor y sensibilidad indica

su localización real.

La **apendicectomía laparoscópica** se ha convertido en el procedimiento estándar que se utiliza selectivamente para extirpar el apéndice. En primer lugar se infla la cavidad abdominal con dióxido de carbono gaseoso, distendiendo la pared abdominal, para aumentar la visibilidad y el espacio de trabajo. El laparoscopio se introduce a través de una pequeña incisión en la pared anterolateral del abdomen (p. ej., cerca o a través del ombligo). Se necesitan una o dos incisiones adicionales («portales») para el acceso quirúrgico (instrumental) al apéndice y a los vasos relacionados.

Cuando los cirujanos tienen dificultad para encontrar la base del apéndice, o el propio apéndice (generalmente por cambios inflamatorios), buscan la convergencia de las tres tenias en la superficie del ciego después de haber encontrado primero la región de la válvula ileocecal.

En los infrecuentes casos de *malrotación intestinal*, o falta de descenso del ciego, el apéndice vermiforme no se encuentra en el CID. Cuando el ciego es alto *(ciego subhepático)*, el apéndice se sitúa en el hipocondrio derecho (v. tabla 5-1) y el dolor se localiza en esta región, no en el CID. El apéndice también está desplazado hacia arriba por el útero en crecimiento durante el embarazo; por lo tanto, es necesario tener esto en consideración en el diagnóstico y la extirpación del apéndice en etapas posteriores del embarazo. Puede ser difícil hallar un apéndice alto a través de una incisión clásica de McBurney.

Colon ascendente móvil

Cuando la porción inferior del colon ascendente tiene un mesenterio, el ciego y la porción proximal del colon suelen ser móviles. Esta situación, presente en un 11 % de los individuos, puede provocar un movimiento basculante del colon o menos a menudo un *vólvulo del colon* (del latín *volvo*, girar), una obstrucción del intestino debida a su torsión. La *cecopexia* puede evitar el vólvulo y la posible obstrucción del colon. En esta intervención de anclaje, se sutura una tenia del ciego y del colon ascendente proximal a la pared del abdomen.

Colitis, colectomía, ileostomía y colostomía

La inflamación crónica del colon *(colitis ulcerosa, enfermedad de Crohn)* se caracteriza por la inflamación grave y la ulceración del colon y el recto. En algunos pacientes se lleva a cabo una *colectomía*, durante la cual se extirpan la porción terminal del íleon y el colon, así como el recto y el conducto anal. Luego se realiza una *ileostomía* para establecer un *estoma*, una abertura cutánea artificial entre el íleon y la piel de la pared anterolateral del abdomen (fig. C5-16 A). La porción final del íleon se pasa a través de la periferia de la citada abertura en la pared anterolateral del abdomen y se cose a ella, permitiendo así la salida de su contenido. Tras efectuar una colectomía parcial, se lleva a cabo una *colostomía* o *sigmoidostomía* para crear una abertura cutánea artificial para la porción terminal del colon (fig. C5-16 B). Un estoma puede ser permanente o temporal. Algunos cirujanos crean un estoma temporal para

permitir la curación del intestino después de la resección y la anastomosis. El estoma impide que el contenido fecal pase a través de la anastomosis; en consecuencia, si la anastomosis tiene una pequeña imperfección que cause una fuga, no provocará una peritonitis catastrófica.

FIGURA C5-16. **A)** Ileostomía. **B)** Colostomía.

Colonoscopia, sigmoidoscopia y cáncer colorrectal

El interior del colon puede observarse y fotografiarse en un procedimiento conocido como *colonoscopia* o *coloscopia*, utilizando un endoscopio alargado y flexible de fibra óptica *(colonoscopio)* que se introduce en el colon a través del ano y el recto (fig. C5-17 A). El interior del colon sigmoideo se explora con un sigmoidoscopio, un endoscopio más corto, en un procedimiento denominado sigmoidoscopia. Es posible introducir pequeños instrumentos a través del colonoscopio, que se utilizan para realizar intervenciones quirúrgicas menores, como obtención de biopsias o extirpación de pólipos. La mayoría de los tumores del intestino grueso afectan al colon sigmoideo y al recto; a menudo aparecen cerca de la unión rectosigmoidea. Las neoplasias colorrectales tienen características distintas según su localización en el colon o recto. Por ejemplo, los tumores en el colon ascendente son más comunes entre las mujeres y pacientes mayores, mientras que los tumores rectosigmoideos son más habituales en hombres y pacientes más jóvenes. Las neoplasias del colon transverso o descendente son menos comunes.

Diverticulosis

La *diverticulosis* es un trastorno en el cual aparecen numerosos falsos *divertículos* (evaginaciones externas o saculaciones de la mucosa del colon) a lo largo del intestino. Afecta sobre todo a personas de mediana edad y ancianos. La diverticulosis se localiza a menudo en el colon sigmoideo (fig. C5-17 C y D), habitualmente terminan donde la tenia se expande y converge en la unión colorrectal. Los *divertículos colónicos* no son auténticos divertículos, ya que se forman a partir de protrusiones sólo de la mucosa, evaginadas a través de puntos débiles (separaciones) que aparecen entre fibras musculares, en lugar de afectar a

toda la pared del colon. Se encuentran con más frecuencia en la cara mesentérica de las dos tenias del colon no mesentéricas, donde las arterias nutricias perforan la capa muscular para llegar a la submucosa. Los divertículos pueden infectarse y romperse, produciendo una *diverticulitis*. También pueden alterar y erosionar las arterias nutricias, lo que provoca hemorragias. Las dietas ricas en fibra se han mostrado eficaces para disminuir la aparición de divertículos.

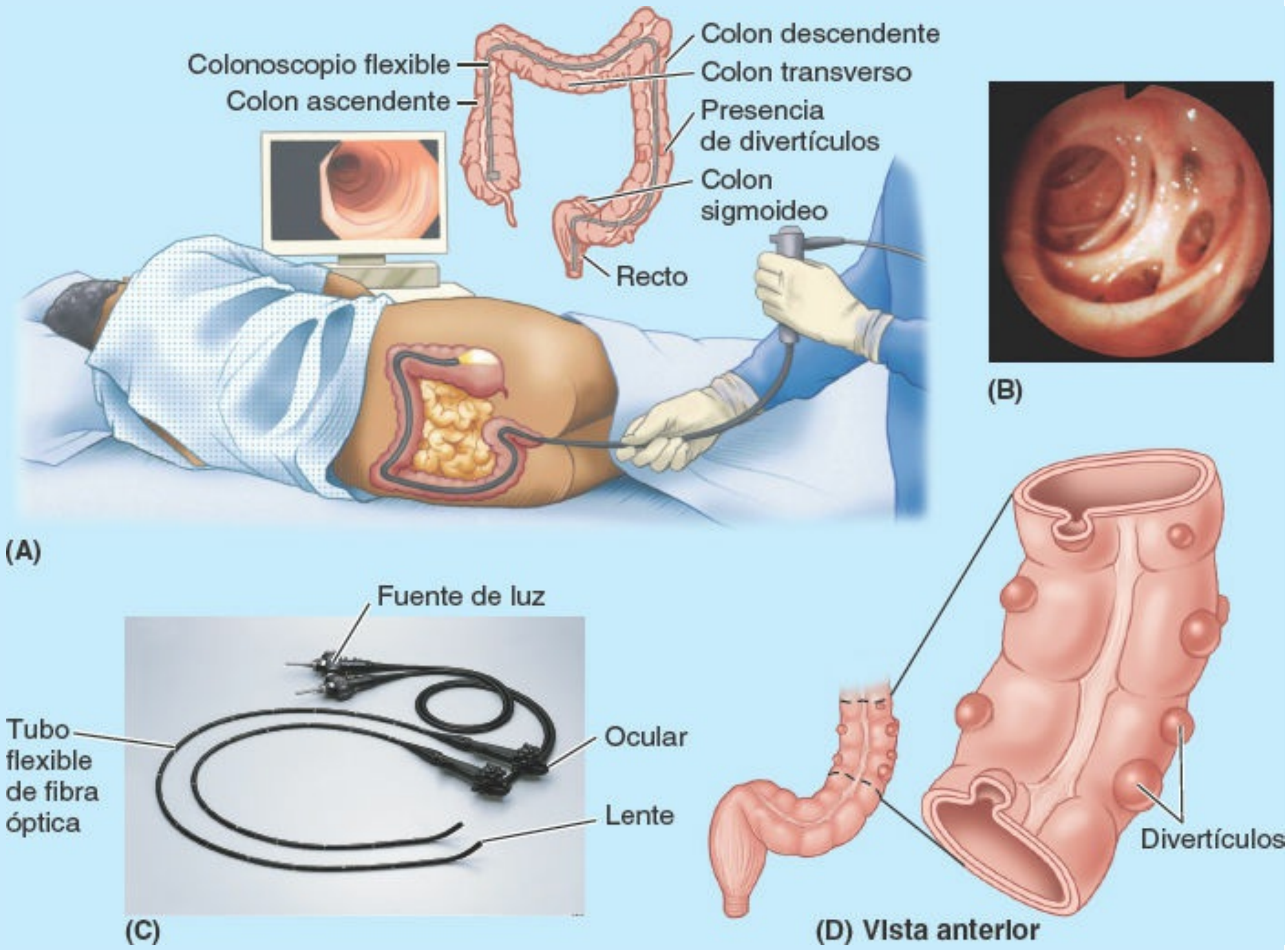

FIGURA C5-17. **Examen del intestino grueso.** **A)** Colonoscopia. **B)** Diverticulosis del colon, fotografiada a través de un colonoscopio. **C)** Partes de un colonoscopio. Pueden hacerse fotografías mediante una cámara unida al colonoscopio. **D)** Divertículos en el colon sigmoideo.

Vólvulo del colon sigmoideo

La rotación y torsión del asa móvil del colon y el mesocolon sigmoideo —**vólvulo del colon sigmoideo** (fig. C5-18)— determina la obstrucción de la luz del colon descendente y de cualquier porción de colon sigmoideo proximal al segmento retorcido. Se produce *estreñimiento* (imposibilidad de paso de las heces) e *isquemia* (ausencia de flujo sanguíneo) en la porción enrollada de colon, que puede progresar hasta la *impactación fecal* (acumulación inamovible de heces comprimidas o endurecidas) del colon y la posible *necrosis* (muerte tisular) del segmento afectado si no se trata.

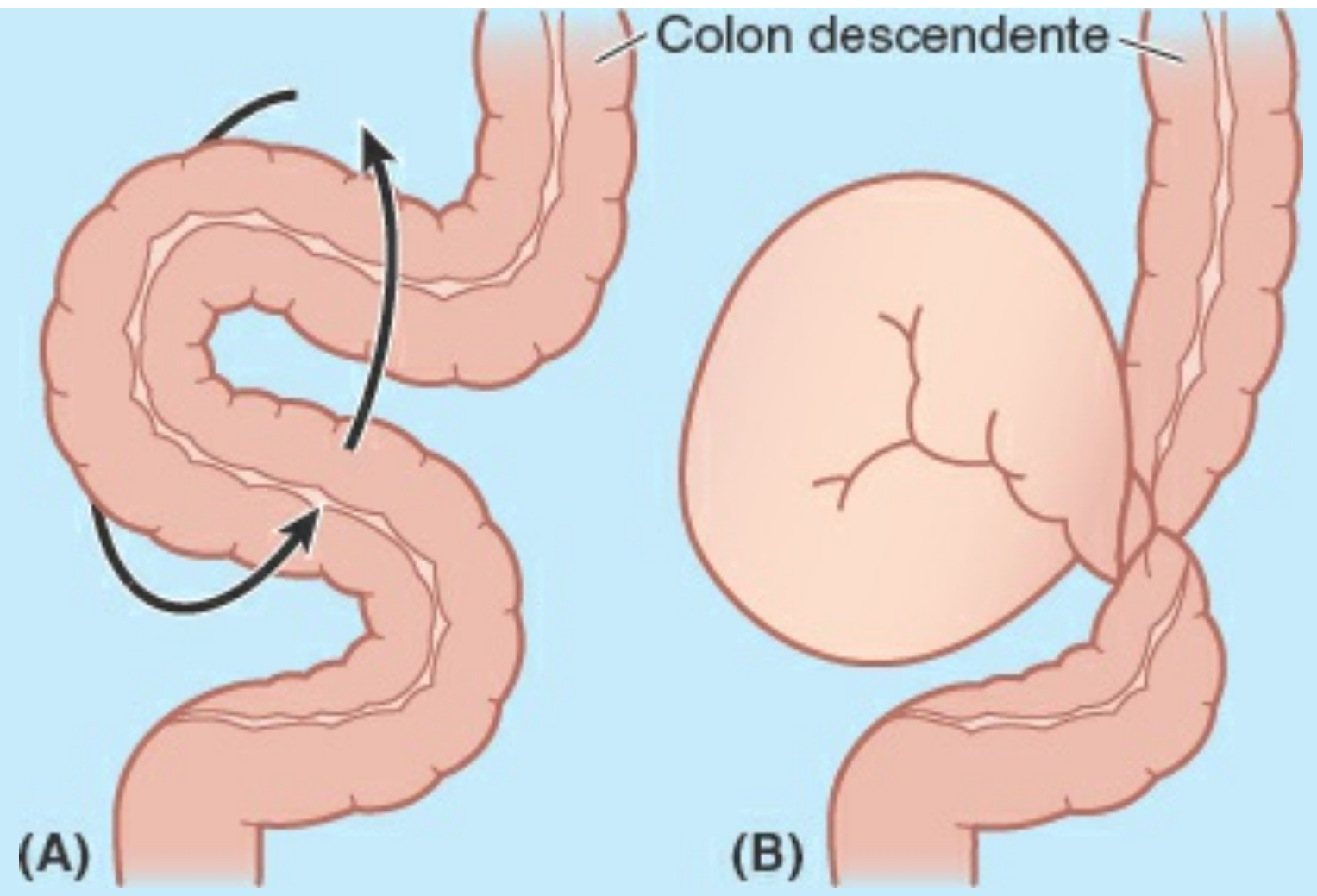

FIGURA C5-18. Vólvulo del colon sigmoideo.

Puntos fundamentales

ESÓFAGO Y ESTÓMAGO

Esófago. El esófago es un transportador tubular de alimentos, que los lleva desde la faringe hasta el estómago. ● El esófago entra en el diafragma a nivel de la vértebra T10, pasando a través de su pilar derecho, que se decusa alrededor suyo para formar el esfínter esofágico inferior fisiológico. ● La porción abdominal, en forma de trompeta, formada totalmente por músculo liso inervado por el plexo nervioso esofágico, entra en el cardias gástrico. ● La porción abdominal del esófago recibe sangre de las ramas esofágicas de la arteria gástrica izquierda (procedente del tronco celíaco). ● Las venas submucosas drenan en los sistemas sistémico y portal, por lo que constituyen anastomosis portocavas que pueden volverse varicosas en presencia de hipertensión portal. ● Internamente, en el individuo vivo, el esófago está separado del estómago por una transición brusca de la mucosa, la línea Z.

Estómago. El estómago es la porción dilatada del tubo digestivo, situada entre el esófago y el duodeno, especializada en acumular el alimento ingerido y prepararlo química y mecánicamente para la digestión. ● El estómago se dispone asimétricamente en la cavidad abdominal, a la izquierda de la línea media y normalmente en el CSI. Sin embargo, la posición del estómago puede variar notablemente entre personas con distintos biotipos. ● La porción abdominal del esófago entra en el cardias, y su porción pilórica conduce a la salida hacia el duodeno. ● El vaciado gástrico está controlado por el píloro. ● En vida, la cara interna del estómago está recubierta por una capa protectora de moco, que recubre unos pliegues gástricos que desaparecen con la distensión. ● El estómago es intraperitoneal; el omento menor (que envuelve las anastomosis entre los vasos gástricos derechos e izquierdos) está fijado a su curvatura menor, y el omento mayor (que envuelve las anastomosis entre los vasos gastroomentales derechos e izquierdos) está fijado a su curvatura mayor. ● Los vasos de sus curvaturas irrigan el cuerpo y el antro pilórico del estómago. La parte superior del cuerpo y el fundus están irrigados por vasos gástricos cortos y posteriores. ● El músculo liso trilaminar del estómago y las glándulas gástricas reciben inervación parasimpática procedente del vago; la inervación simpática del estómago es vasoconstrictora y se opone al peristaltismo.

INTESTINO DELGADO E INTESTINO GRUESO

Intestino delgado. El duodeno es la primera porción del intestino delgado, y recibe quimo mezclado con ácido gástrico y pepsina directamente desde el estómago a través del píloro. ● El duodeno sigue en su mayor parte un curso secundariamente retroperitoneal, en forma de C, alrededor de la cabeza del páncreas. ● La porción descendente del duodeno recibe los conducto biliar y pancreático. ● A este nivel, o justo distalmente, se produce una transición en la irrigación de la porción abdominal del tubo digestivo.

Proximalmente a este punto es irrigado por ramas del tronco celíaco y distalmente es irrigado por ramas de la arteria mesentérica superior.

El yeyuno y el íleon forman las asas de intestino delgado que ocupan la mayor parte de la división infracólica del saco mayor de la cavidad peritoneal. ● El yeyuno se sitúa mayoritariamente en la región superior derecha y el íleon en la inferior izquierda. Su longitud conjunta es de 3-4 m (en el cadáver; en el individuo vivo es más corto, debido a la «tonicidad» de esta estructura). Los dos quintos proximales son yeyuno y los tres quintos distales son íleon, aunque no existe una línea de transición clara entre ambos. El diámetro del intestino delgado se hace progresivamente más pequeño a medida que el quimo semilíquido avanza a través de él. ● Sus vasos sanguíneos también se hacen más pequeños, pero el número de hileras de arcadas aumenta, mientras disminuye la longitud de los vasos rectos. ● La grasa en que están embebidos estos vasos dentro del mesenterio aumenta, haciendo que sea más difícil visualizar estas estructuras. ● El íleon se caracteriza por su abundancia de tejido linfoide, que se acumula en nódulos linfoides (placas de Peyer). ● La porción intraperitoneal del intestino delgado (yeyuno e íleon) está suspendida del mesenterio, cuya raíz se extiende desde la flexura duodenoyeyunal a la izquierda de la línea media y a nivel de L2 hasta la unión ileocecal en la fosa ilíaca derecha. ● Un divertículo ileal es una anomalía congénita presente en el 1 % a 2 % de la población. Su longitud es de 3-6 cm y en los adultos se localiza a 50 cm de la unión ileocecal.

Intestino grueso. El intestino grueso está formado por el ciego, el apéndice vermiforme, el colon (ascendente, transverso, descendente y sigmoide), el recto y el conducto anal. ● El intestino grueso se caracteriza por presentar tenias cólicas, haustras, apéndices omentales y un gran diámetro. ● El intestino grueso empieza en la válvula ileocecal, pero su primera porción, el ciego, es un saco que cuelga inferiormente a la válvula. ● El ciego, sacular, es la parte más ancha del intestino grueso; es totalmente intraperitoneal y no posee mesenterio, por lo que puede moverse dentro de la fosa ilíaca derecha. ● La válvula ileocecal es una combinación de válvula y de esfínter débil, y se abre periódicamente de manera activa para permitir la entrada del contenido del íleon, y forma una válvula unidireccional fundamentalmente pasiva entre el íleon y el ciego que impide el reflujo. ● El apéndice vermiforme es un divertículo intestinal, rico en tejido linfoide, que desemboca en la cara medial del ciego, normalmente profundo a la unión del tercio lateral y de los dos tercios mediales de la línea espinoumbilical. Habitualmente, el apéndice tiene una posición retrocecal, pero el 32 % de las veces desciende hasta la pelvis menor. ● El ciego y el apéndice están irrigados por ramas de los vasos ileocecales.

El colon tiene cuatro porciones: ascendente, transverso, descendente y sigmoide. ● El colon ascendente es una continuación superior, secundariamente retroperitoneal, del ciego, que se extiende entre el nivel de la válvula ileocecal y la flexura cólica derecha. ● El colon transverso, suspendido por el mesocolon transverso entre las flexuras derecha e izquierda, es la porción más larga y más móvil del intestino grueso. El nivel hasta el que desciende depende en gran medida del biotipo (hábito corporal). ● El colon descendente ocupa una posición secundariamente retroperitoneal entre la flexura cólica izquierda y la fosa ilíaca izquierda, donde se continúa con el colon sigmoideo. ● El colon sigmoideo, con forma de S, está suspendido del mesocolon sigmoideo; su situación y longitud son muy variables, y finaliza en la unión rectosigmoidea. Tenias, haustras y apéndices omentales se interrumpen en dicha unión, situada anterior al tercer segmento sacro.

La porción de intestino grueso proximal a la flexura cólica izquierda (ciego, apéndice vermiforme y colon ascendente y transverso) es irrigada por ramas de los vasos mesentéricos superiores. Distalmente a la flexura, la mayor parte del intestino grueso restante (colon sigmoideo y descendente, y recto superior) es irrigada por los vasos mesentéricos inferiores. ● La flexura cólica izquierda también marca la división entre la inervación parasimpática craneal (vagos) y sacra (esplácnicos pélvicos) del tubo digestivo. ● Las fibras simpáticas son transportadas hasta el intestino grueso por los nervios abdominopélvicos (menor y lumbar), a través de los ganglios prevertebrales (mesentéricos superior e inferior) y los plexos periarteriales. ● La mitad del colon sigmoideo marca una divisoria en la inervación sensitiva del tubo digestivo abdominal: proximalmente, las aferentes viscerales para el dolor viajan retrógradamente con las fibras simpáticas hasta los ganglios sensitivos de nervios espinales, mientras que las que transportan información para los reflejos viajan con fibras parasimpáticas hasta los ganglios sensitivos vagales; distalmente, los dos tipos de fibras aferentes viscerales viajan con las fibras parasimpáticas hasta los ganglios sensitivos de nervios espinales.

Bazo

El **bazo** es un órgano ovoide y pulposo, habitualmente de tono morado, que tiene aproximadamente la forma y el tamaño de un puño cerrado. Es relativamente

delicado, y está considerado el órgano abdominal más vulnerable. Se sitúa en la región superolateral del CSI, o hipocondrio del abdomen, donde goza de la protección de la caja torácica inferior (fig. 5-58 A y B). Como el mayor órgano linfático, participa en el sistema de defensa del organismo: es un lugar de proliferación de linfocitos (células blancas de la sangre) y de vigilancia y respuesta inmunitarias.

Prenatalmente, el bazo es un órgano hematopoyético (formador de sangre), pero después del nacimiento se ocupa sobre todo de identificar, extraer de la circulación y destruir los glóbulos rojos gastados y las plaquetas rotas, así como de reciclar el hierro y la globina. El bazo actúa como reservorio de sangre, almacenando glóbulos rojos y plaquetas, y hasta cierto punto puede proporcionar una especie de «autotransfusión» en respuesta al estrés provocado por una hemorragia. A pesar de su tamaño y de las numerosas y útiles funciones que desempeña, no es un órgano vital (no es necesario para la vida).

Para llevar a cabo estas funciones, el bazo es una masa blanda y vascular (sinusoidal) con una cápsula fibroelástica bastante delicada (fig. 5-58 E). Su fina cápsula está rodeada por completo por una hoja de peritoneo visceral, excepto en el **hilio esplénico,** por donde entran y salen las ramas esplénicas de la arteria y la vena esplénicas, respectivamente (fig. 5-58 D). Por ello, es capaz de una notable expansión y de una cierta contracción, relativamente rápida. Se trata de un órgano móvil, aunque no suele rebasar inferiormente la región costal; descansa sobre la *flexura cólica izquierda* (fig. 5-58 A y B). Después se relaciona con las costillas 9.ª a 11.ª (su eje mayor es aproximadamente paralelo a la 10.ª costilla) y está separado de ellas por el diafragma y el *receso costodiafragmático,* una extensión a modo de hendidura de la cavidad pleural entre el diafragma y la parte inferior de la caja torácica. Las relaciones del bazo son:

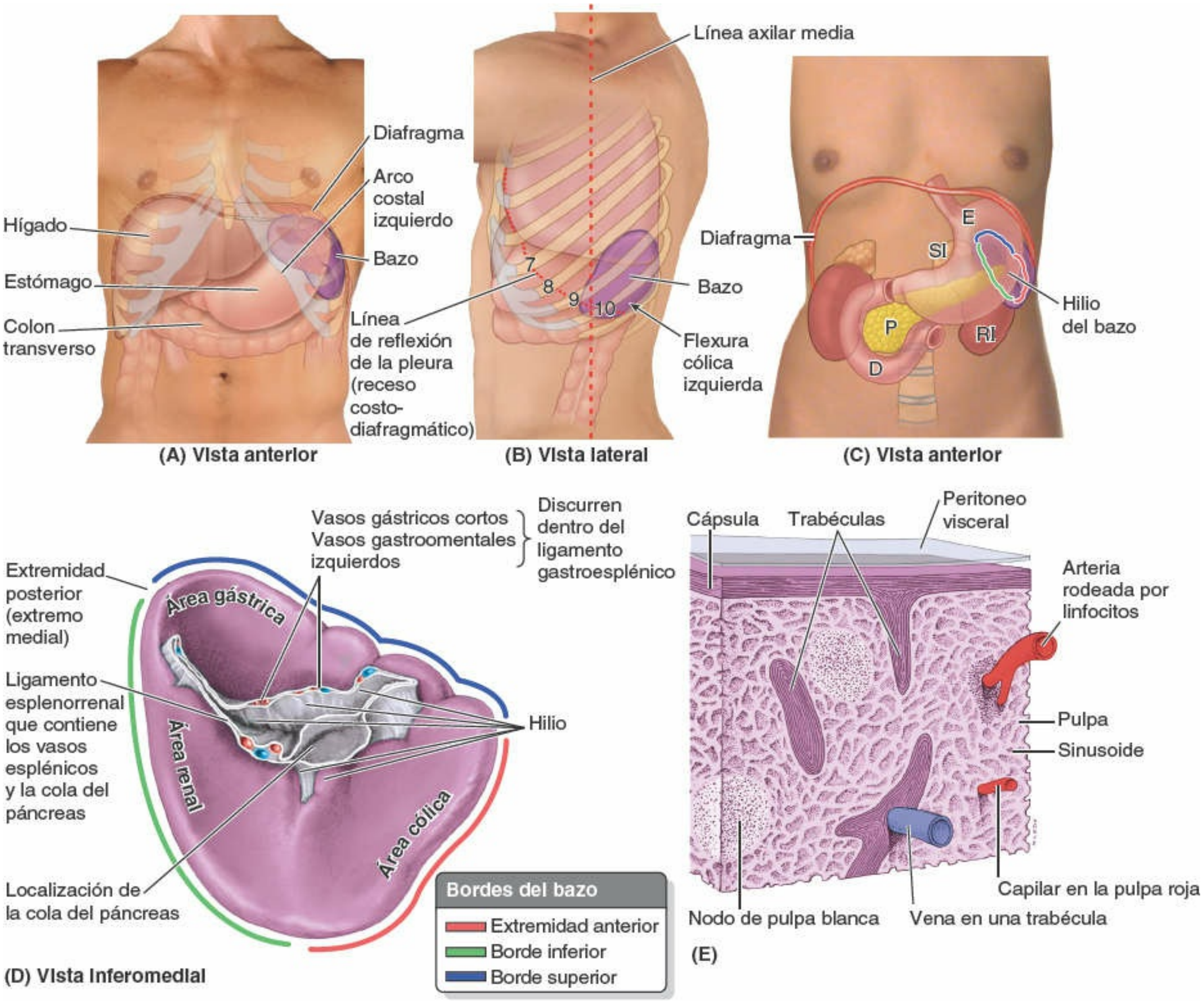

FIGURA 5-58. El bazo. A y **B)** Anatomía de superficie del bazo y relaciones con la parrilla costal, los órganos abdominales anteriores, las vísceras torácicas y el receso pleural costodiafragmático. **C)** Anatomía de superficie del bazo y el páncreas, y relaciones con el diafragma y las vísceras abdominales posteriores. D, duodeno; E, estómago; P, páncreas; RI, riñón izquierdo; SI, glándula suprarrenal izquierda. **D)** Cara visceral del bazo. Las incisuras son características del borde superior. Las concavidades de la cara visceral son improntas formadas por las estructuras que están en contacto con el bazo. **E)** Estructura interna del bazo.

- Anteriormente, el estómago.
- Posteriormente, la parte izquierda del diafragma, que le separa de la pleura, el pulmón y las costillas 9.ª a 11.ª.
- Inferiormente, la flexura cólica izquierda.
- Medialmente, el riñón izquierdo.

El bazo varía mucho de tamaño, peso y forma; no obstante, suele tener unos 12 cm de largo y 7 cm de ancho.

La **cara diafragmática del bazo** adopta una forma convexa para ajustarse a la concavidad del diafragma y a los cuerpos curvos de las costillas adyacentes (fig. 5-58 A a C). La estrecha relación entre el bazo y las costillas, que normalmente le protegen, puede resultar perjudicial cuando se producen fracturas costales (v. cuadro clínico «Rotura esplénica»). Los **bordes anterior** y **superior del bazo** son agudos, a menudo escotados, mientras que su **extremidad posterior (medial)** y su **borde inferior** son redondeados (fig. 5-58 D). En general, el bazo no se extiende más allá

del reborde del arco costal izquierdo, por lo que, a menos que se haya agrandado, es difícilmente palpable a través de la pared anterolateral del abdomen. Cuando se endurece y agranda hasta unas tres veces su tamaño normal, se desplaza por debajo del reborde costal izquierdo y su **borde superior (escotado)** se sitúa inferomedialmente (v. cuadro clínico «Esplenectomía y esplenomegalia»). El borde escotado es útil cuando se palpa un bazo agrandado, ya que cuando el sujeto efectúa una inspiración profunda, a menudo pueden palparse las incisuras.

Normalmente el bazo contiene una gran cantidad de sangre que es expulsada de forma periódica hacia la circulación por la acción del músculo liso de su cápsula y sus trabéculas. El gran tamaño de la arteria (o de la vena) esplénica indica el volumen de sangre que pasa a través de los capilares y los senos del bazo. La delgada **cápsula fibrosa del bazo** está compuesta por tejido conectivo fibroelástico denso e irregular, que se engruesa en el hilio esplénico (fig. 5-58 E). En su interior, las **trabéculas** (pequeñas bandas fibrosas), que se originan en la cara profunda de la cápsula, transportan vasos sanguíneos hasta y desde el parénquima o **pulpa esplénica,** la sustancia del bazo.

El bazo está en contacto con la pared posterior del estómago y se conecta con su curvatura mayor mediante el *ligamento gastroesplénico*, y con el riñón izquierdo a través del **ligamento esplenorrenal.** Estos ligamentos, que contienen los vasos esplénicos, están unidos al hilio del bazo en su cara medial (fig. 5-58 D). A menudo, el hilio del bazo está en contacto con la cola del páncreas y constituye el límite izquierdo de la bolsa omental.

La *vascularización arterial del bazo* procede de la **arteria esplénica,** la mayor rama del tronco celíaco (fig. 5-59 A). Sigue un trayecto tortuoso posterior a la bolsa omental, anterior al riñón izquierdo y a lo largo del borde superior del páncreas. Entre las hojas del ligamento esplenorrenal, la arteria esplénica se divide en cinco o más ramas que entran en el hilio del bazo. La ausencia de anastomosis entre estos vasos arteriales dentro del bazo determina la formación de los *segmentos vasculares del bazo:* dos en el 84 % de los bazos y tres en el resto, entre los que existen planos relativamente avasculares, que permiten efectuar esplenectomías subtotales (v. cuadro clínico «Esplenectomía y esplenomegalia»).

El *drenaje venoso del bazo* se produce a través de la **vena esplénica,** formada por varias tributarias que emergen del hilio (figs. 5-59 A y 5-60 B). Se une a la vena mesentérica inferior (VMI) y discurre posterior al cuerpo y la cola del páncreas durante la mayor parte de su recorrido. La vena esplénica se une con la VMS posterior al cuello del páncreas para formar la *vena porta hepática*.

Los *vasos linfáticos esplénicos* parten de los nódulos linfáticos del hilio y pasan a lo largo de los vasos esplénicos hacia los **nódulos linfáticos pancreatoesplénicos** en su camino hacia los *nódulos celíacos* (fig. 5-61 A). Los nódulos linfáticos pancreatoesplénicos se relacionan con la cara posterior y el borde superior del páncreas.

Los *nervios del bazo* derivan del *plexo celíaco* (fig. 5-61 B). Se distribuyen principalmente a lo largo de las ramas de la arteria esplénica, y su función es vasomotora.

Páncreas

El **páncreas** es una *glándula digestiva accesoria* alargada que se sitúa retroperitonealmente, cubriendo y cruzando de forma transversal los cuerpos de las vértebras L1 y L2 (el nivel del plano transpilórico) en la pared posterior del abdomen (fig. 5-58 C). Se halla posterior al estómago, entre el duodeno a la derecha y el bazo a la izquierda (fig. 5-59 A). El mesocolon transverso se inserta a lo largo de su borde anterior (v. fig. 5-39 A). El páncreas produce:

- Una secreción exocrina (*jugo pancreático* de las células acinares) que excreta en el duodeno a través de los conductos pancreáticos principal y accesorio.
- Secreciones endocrinas (*glucagón* e *insulina* de los *islotes pancreáticos* [de Langerhans]) que pasan a la sangre (fig. 5-59 D).

A efectos descriptivos, el páncreas se divide en cuatro porciones: *cabeza*, *cuello*, *cuerpo* y *cola*.

La **cabeza del páncreas**, la porción ensanchada de la glándula, está abrazada por la curva en forma de C del duodeno, a la derecha de los vasos mesentéricos superiores, justo inferior al plano transpilórico. Se une firmemente a la cara medial de las porciones descendente y horizontal del duodeno. El **proceso unciforme,** una proyección de la parte inferior de la cabeza del páncreas, se extiende medialmente hacia la izquierda, posterior a la AMS (fig. 5-60 A). La cabeza del páncreas descansa posteriormente sobre la VCI, la arteria y la vena renales derechas, y la vena renal izquierda. En su camino hacia su desembocadura en la porción descendente del duodeno, el *conducto biliar* descansa en un surco sobre la cara posterosuperior de la cabeza o está incluido en su parénquima (v. fig. 5-59 A y B; v. también fig. 5-45).

El **cuello del páncreas** es corto (1,5-2 cm) y oculta los vasos mesentéricos superiores, que forman un surco en su cara posterior (v. fig. 5-44 B y C). La cara anterior del cuello, cubierta por peritoneo, es adyacente al *píloro del estómago*. La VMS se une a la vena esplénica posteriormente al cuello, para formar la vena porta hepática (fig. 5-60).

El **cuerpo del páncreas** se continúa desde el cuello y se sitúa a la izquierda de la AMS y la VMS, pasando sobre la aorta y la vértebra L2, continuando justo por encima del plano transpilórico, posterior a la bolsa omental. La cara anterior del cuerpo del páncreas está cubierta por peritoneo y se sitúa en el suelo de la bolsa omental, formando parte del lecho del estómago (v. fig. 5-39 A y B). La cara posterior del cuerpo carece de peritoneo y se encuentra en contacto con la aorta, la AMS, la glándula suprarrenal izquierda, el riñón izquierdo y los vasos renales (fig. 5-59 A).

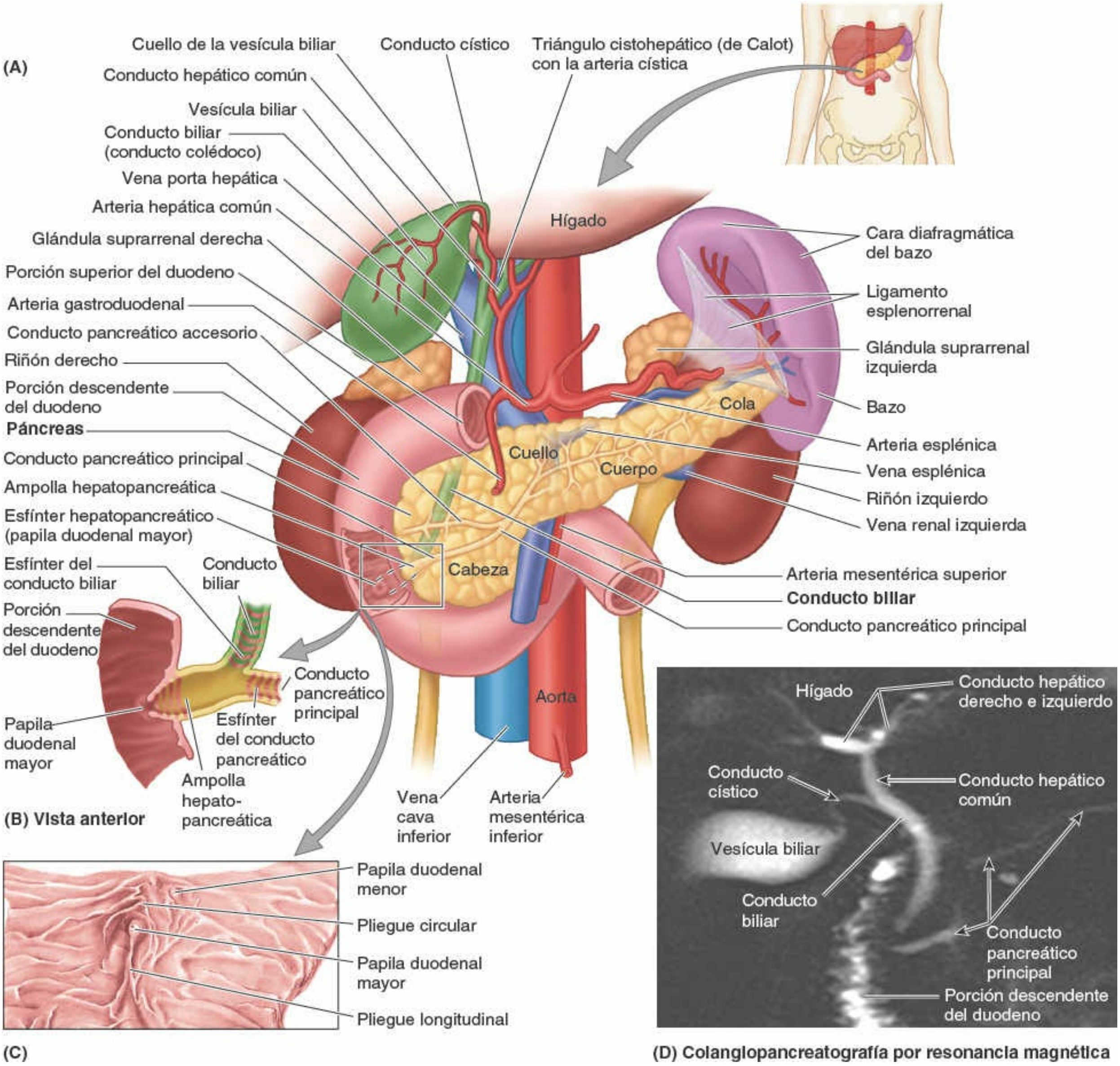

FIGURA 5-59. Bazo, páncreas, duodeno y vías biliares. A) Relaciones del bazo, el páncreas y las vías biliares extrahepáticas con otras vísceras retroperitoneales. **B)** Desembocadura del conducto biliar y el conducto pancreático en el duodeno a través de la ampolla hepatopancreática. **C)** Interior de la porción descendente del duodeno donde se aprecian las papilas duodenales mayor y menor. **D)** Estructura del tejido acinar (productor de enzimas). La microfotografía del páncreas muestra acinos secretores y un islote pancreático.

La **cola del páncreas** se sitúa anterior al riñón izquierdo, donde se relaciona estrechamente con el hilio del bazo y la flexura cólica izquierda. La cola es relativamente móvil y pasa entre las hojas del ligamento esplenorrenal junto con los vasos esplénicos (v. fig. 5-58 D).

El **conducto pancreático principal** empieza en la cola del páncreas y discurre a lo largo del parénquima de la glándula hasta la cabeza, donde gira inferiormente y se relaciona estrechamente con el conducto biliar (conducto colédoco) (v. fig. 5-59 A y B). Los conductos pancreático y biliar (colédoco) suelen unirse para formar la **ampolla hepatopancreática** (de Vater), corta y dilatada, que desemboca en la porción descendente del duodeno en el vértice de la *papila duodenal mayor* (fig. 5-59 B y C). Como mínimo en el 25 % de los casos, los dos conductos desembocan en el duodeno por separado.

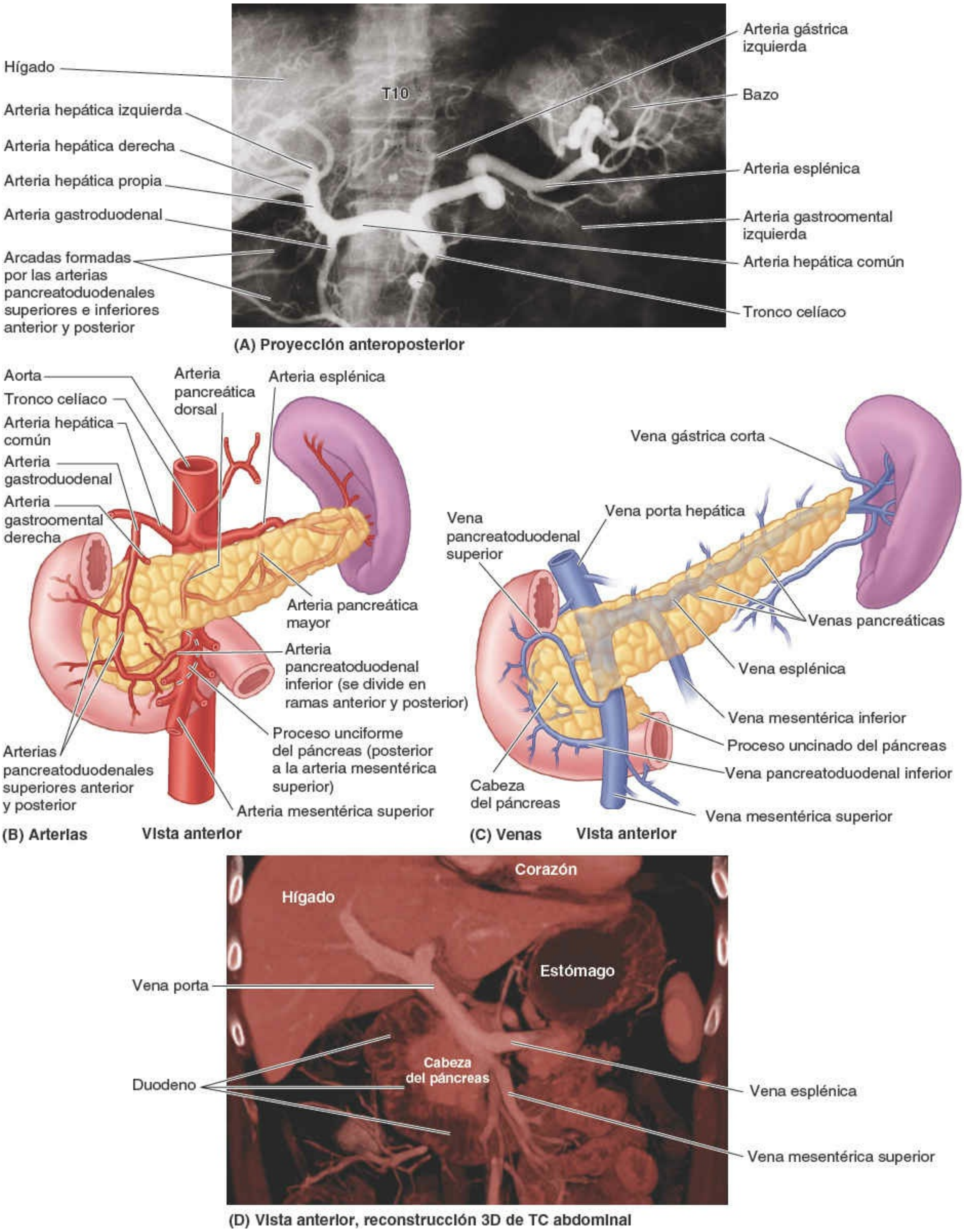

FIGURA 5-60. Vascularización arterial y drenaje venoso del páncreas. Debido a la estrecha relación entre el páncreas y el duodeno, comparten parcial o totalmente los vasos sanguíneos. **A)** Arteriograma celíaco. El contraste radiopaco se inyectó selectivamente en la luz de la arteria celíaca. **B)** Arterias. El bazo y el páncreas, excepto la parte inferior de la cabeza del páncreas (incluido el proceso unciforme), reciben sangre del tronco celíaco. **C)** Drenaje venoso.**D)** TC abdominal con reconstrucción 3D que muestra la unión de la VMS y la vena esplénica para formar la vena porta hepática en relación con la cabeza del páncreas.

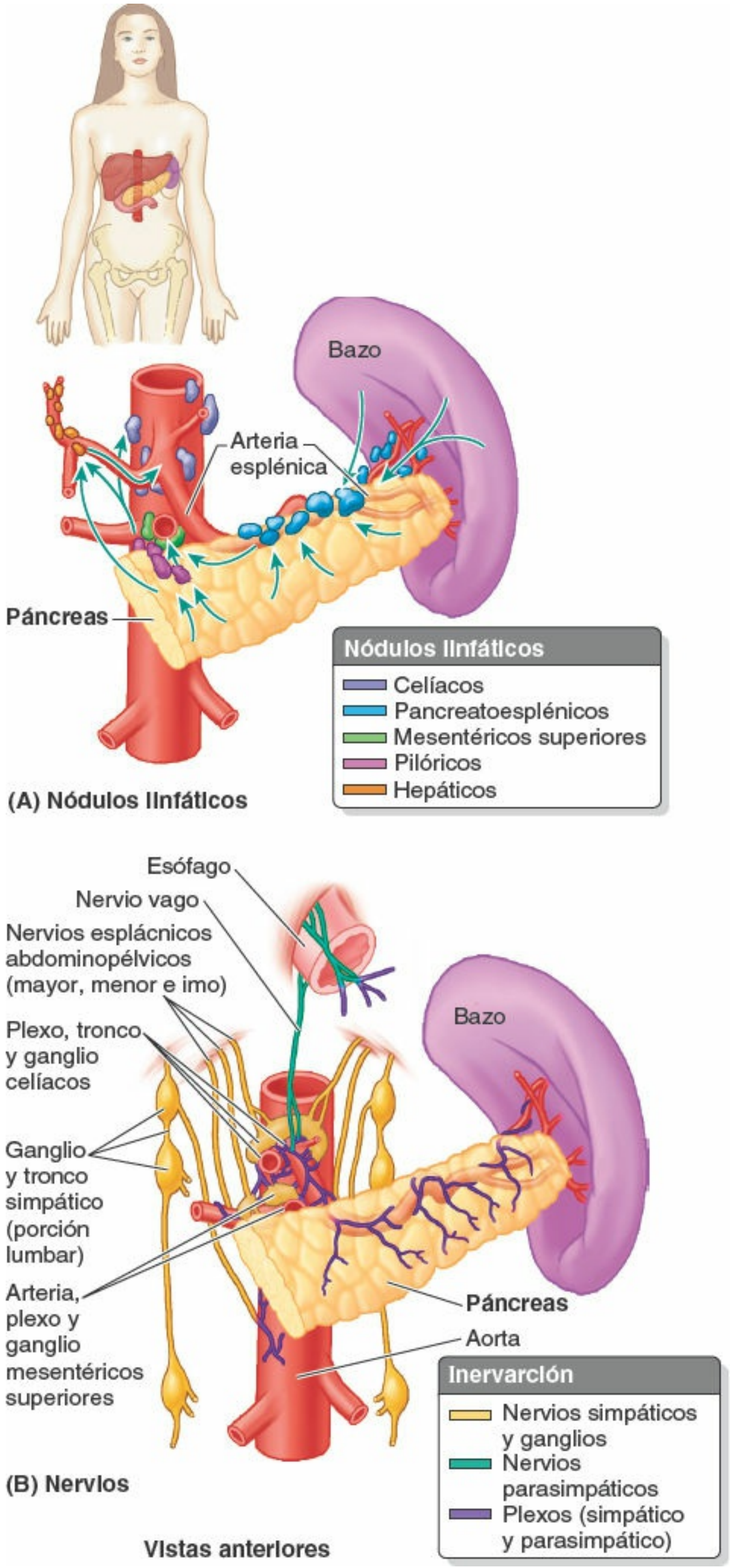
Bazo
Arteria esplénica
Páncreas
Nódulos linfáticos
Celíacos
Pancreatoesplénicos
Mesentéricos superiores
Pilóricos
Hepáticos
(A) Nódulos linfáticos
Esófago
Nervio vago
Nervios esplácnicos abdominopélvicos (mayor, menor e imo)
Plexo, tronco y ganglio celíacos
Ganglio y tronco simpático (porción lumbar)
Arteria, plexo y ganglio mesentéricos superiores
Bazo
Páncreas
Aorta
Inervación
Nervios simpáticos y ganglios
Nervios parasimpáticos
Plexos (simpático y parasimpático)
(B) Nervios
Vistas anteriores

FIGURA 5-61. Drenaje linfático e inervación del páncreas y el bazo. A) Las *flechas* indican el flujo de linfa hacia los nódulos linfáticos. **B)** Los nervios del páncreas son nervios autónomos procedentes de los plexos celíaco y mesentérico superior. Una densa red de fibras nerviosas pasa desde el plexo celíaco a lo largo de la arteria esplénica hasta el bazo. En su mayoría son fibras simpáticas postsinápticas para el músculo liso de la cápsula esplénica, las trabéculas y los vasos intraesplénicos.

El **esfínter del conducto pancreático** (alrededor de la porción terminal del conducto pancreático), el **esfínter del conducto biliar** (alrededor de la terminación de este) y el **esfínter de la ampolla** (esfínter hepatopancreático o de Oddi; alrededor de la **ampolla hepatopancreática**) son esfínteres de músculo liso que impiden el reflujo de las secreciones digestivas y el contenido del duodeno. De estos, solo el esfínter del conducto biliar tiene un papel importante en el control del flujo de la secreción digestiva (bilis) en el duodeno.

El **conducto pancreático accesorio** (fig. 5-59 A) desemboca en el duodeno, en el vértice de la *papila duodenal menor* (fig. 5-59 C). En general, el conducto accesorio comunica con el conducto pancreático principal, pero algunas veces es más pequeño que el accesorio y ambos pueden no estar conectados. En estos casos, el conducto accesorio transporta la mayor parte del jugo pancreático.

La *irrigación arterial del páncreas* deriva principalmente de las ramas de la *arteria esplénica,* bastante tortuosa. Existen numerosas **arterias pancreáticas** que forman varias arcadas con ramas pancreáticas de las *arterias gastroduodenal* y *mesentérica superior* (fig. 5-60 A). Hasta 10 ramas pueden pasar desde la arteria esplénica al cuerpo y la cola del páncreas. Las *arterias pancreatoduodenales superiores anterior* y *posterior*, ramas de la arteria gastroduodenal, y las *arterias pancreatoduodenales inferiores anterior* y *posterior*, ramas de la AMS, forman arcadas localizadas anterior y posteriormente que irrigan la cabeza del páncreas.

El *drenaje venoso del páncreas* tiene lugar a través de las *venas pancreáticas* correspondientes, tributarias de las ramas esplénica y mesentérica superior de la vena porta hepática; la mayoría de ellas desemboca en la *vena esplénica* (fig. 5-60 B).

Los *vasos linfáticos pancreáticos* acompañan a los vasos sanguíneos (figs. 5-46, 5-61 A y 5-71). Casi todos ellos terminan en los *nódulos pancreatoesplénicos* que se encuentran a lo largo de la arteria esplénica, aunque algunos vasos lo hacen en los *nódulos linfáticos pilóricos*. Los vasos eferentes de estos nódulos drenan en los *nódulos linfáticos mesentéricos superiores* o en los *nódulos linfáticos celíacos* a través de los *nódulos linfáticos hepáticos*.

Los *nervios del páncreas* proceden de los *nervios vagos* y *esplácnicos abdominopélvicos* que pasan a través del diafragma (fig. 5-61 B). Las fibras nerviosas parasimpáticas y simpáticas pasan a lo largo de las arterias del *plexo celíaco* y el **plexo mesentérico superior** y llegan al páncreas (v. también «Resumen de la inervación de las vísceras abdominales»). Además de las fibras simpáticas que pasan hacia los vasos sanguíneos, las fibras simpáticas y parasimpáticas se distribuyen hacia las células acinares y los islotes pancreáticos. Las fibras parasimpáticas son secretomotoras, aunque la secreción pancreática está mediada principalmente por las hormonas secretina y colecistocinina, que se forman en el duodeno y la porción proximal del intestino en respuesta a la estimulación por parte del contenido ácido del estómago.

Hígado

El **hígado,** el mayor órgano del cuerpo después de la piel y la mayor glándula del organismo, pesa unos 1 500 g y supone un 2,5 % del peso corporal en el adulto. En el feto maduro actúa como órgano hematopoyético, y es proporcionalmente el doble de grande (5 % del peso corporal).

Con excepción de los lípidos, todas las sustancias absorbidas en el tubo digestivo se dirigen primero al hígado a través del sistema de la vena porta hepática. Además de sus numerosas actividades metabólicas, el hígado almacena glucógeno y secreta la **bilis,** un líquido amarillo amarronado o verde que colabora en la emulsión de las grasas.

La bilis sale del hígado a través de los *conductos biliares* —los *conductos hepáticos derecho* e *izquierdo*— que se unen para formar el *conducto hepático común*. Este se une al *conducto cístico* para formar el *conducto biliar*. El hígado produce bilis continuamente, pero entre comidas se acumula y almacena en la vesícula biliar, que además concentra la bilis absorbiendo agua y sales. Cuando el alimento llega al duodeno, la vesícula biliar envía bilis concentrada al duodeno a través de los conductos biliares.

ANATOMÍA DE SUPERFICIE, CARAS, REFLEXIONES PERITONEALES Y RELACIONES DEL HÍGADO

El *hígado* se localiza principalmente en el cuadrante superior derecho del abdomen, donde es protegido por la *caja torácica* y el *diafragma* (fig. 5-62). El hígado normal se sitúa por debajo de las costillas 7.ª a 11.ª del lado derecho y atraviesa la línea media hacia el pezón izquierdo. Ocupa la mayor parte del hipocondrio derecho y el epigastrio superior, y se extiende hasta el hipocondrio izquierdo. El hígado se mueve con los desplazamientos del diafragma, y en posición erecta se localiza más inferiormente, debido a la gravedad. Esta movilidad facilita su palpación (v. cuadro clínico «Palpación del hígado»).

El hígado tiene una *cara diafragmática* convexa (anterior, superior y algo posterior) y una *cara visceral* (posteroinferior) relativamente plana, o incluso cóncava, que están separadas anteriormente por el agudo *borde inferior* que sigue el reborde costal derecho, inferior al diafragma (fig. 5-63 A).

La **cara diafragmática del hígado** es lisa y con forma de cúpula en la parte donde se relaciona con la concavidad de la cara inferior del diafragma, que lo separa de la pleura, los pulmones, el pericardio y el corazón (fig. 5-63 A y B). Los **recesos** (espacios) **subfrénicos,** extensiones superiores de la cavidad peritoneal (saco mayor), se localizan entre las caras anterior y superior de la superficie diafragmática del hígado y el diafragma. Los recesos subfrénicos están separados por el *ligamento falciforme*, que se extiende entre el hígado y la pared anterior del abdomen, y da lugar a los recesos derecho e izquierdo. La porción del compartimento supracólico de la cavidad peritoneal inmediatamente inferior al hígado es el espacio subhepático.

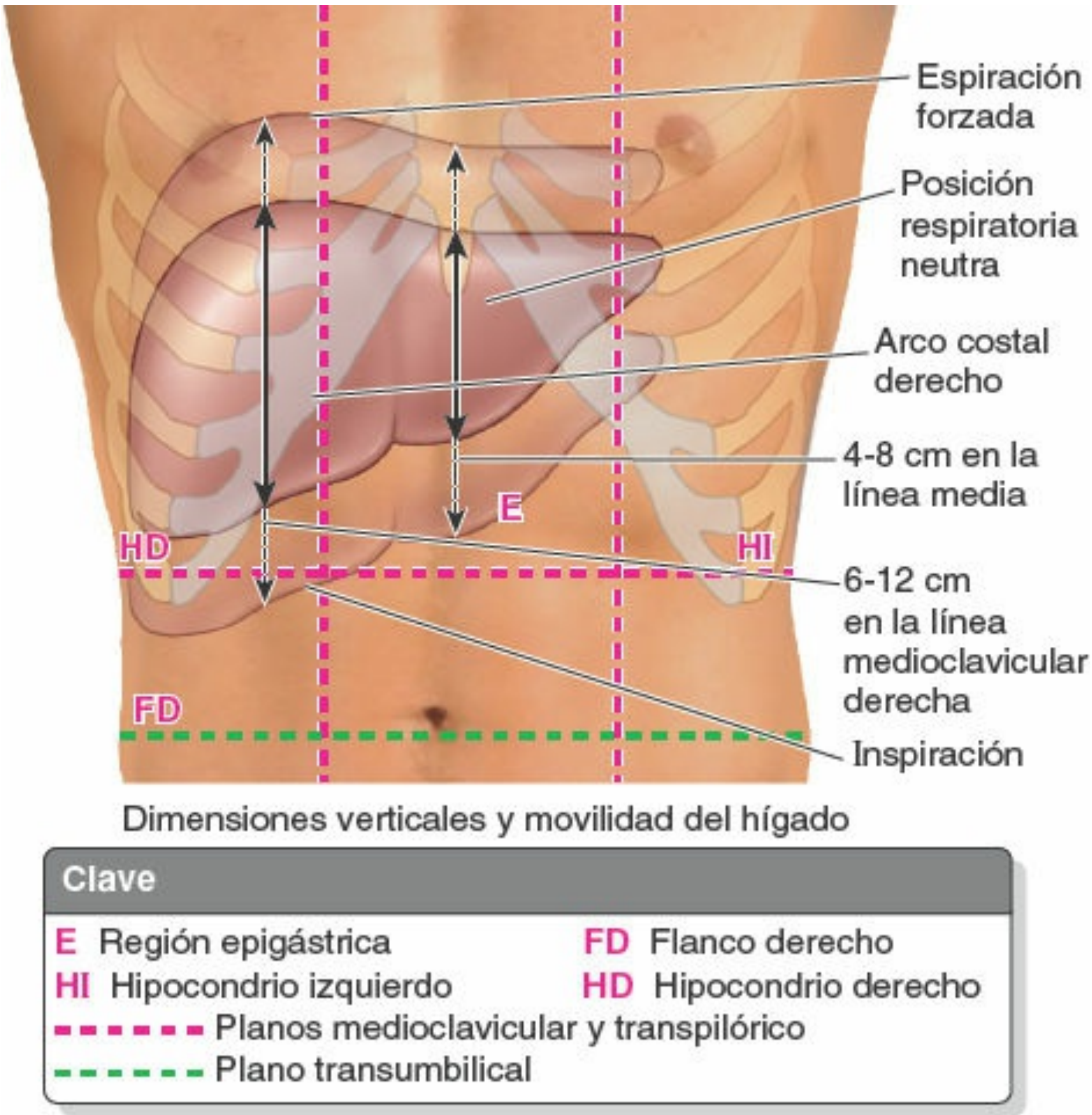

FIGURA 5-62. Anatomía de superficie del hígado. Posición, extensión y relaciones del hígado con la caja torácica, y su movilidad ante los cambios de posición y los movimientos del diafragma.

El **receso hepatorrenal** (bolsa de Morrison) es la extensión posterosuperior del espacio subhepático situado entre la parte derecha de la cara visceral del hígado, y el riñón y la glándula suprarrenal derechos. El receso hepatorrenal es una parte de la cavidad peritoneal dependiente de la gravedad cuando la persona está en decúbito supino; el líquido que drena de la bolsa omental fluye hacia este receso (fig. 5-64 B y E). El receso hepatorrenal se comunica anteriormente con el receso subfrénico derecho (fig. 5-63 A y B). Hay que tener presente que normalmente todos los recesos de la cavidad peritoneal son sólo espacios potenciales, que sólo contienen el líquido peritoneal suficiente para lubricar las membranas peritoneales adyacentes.

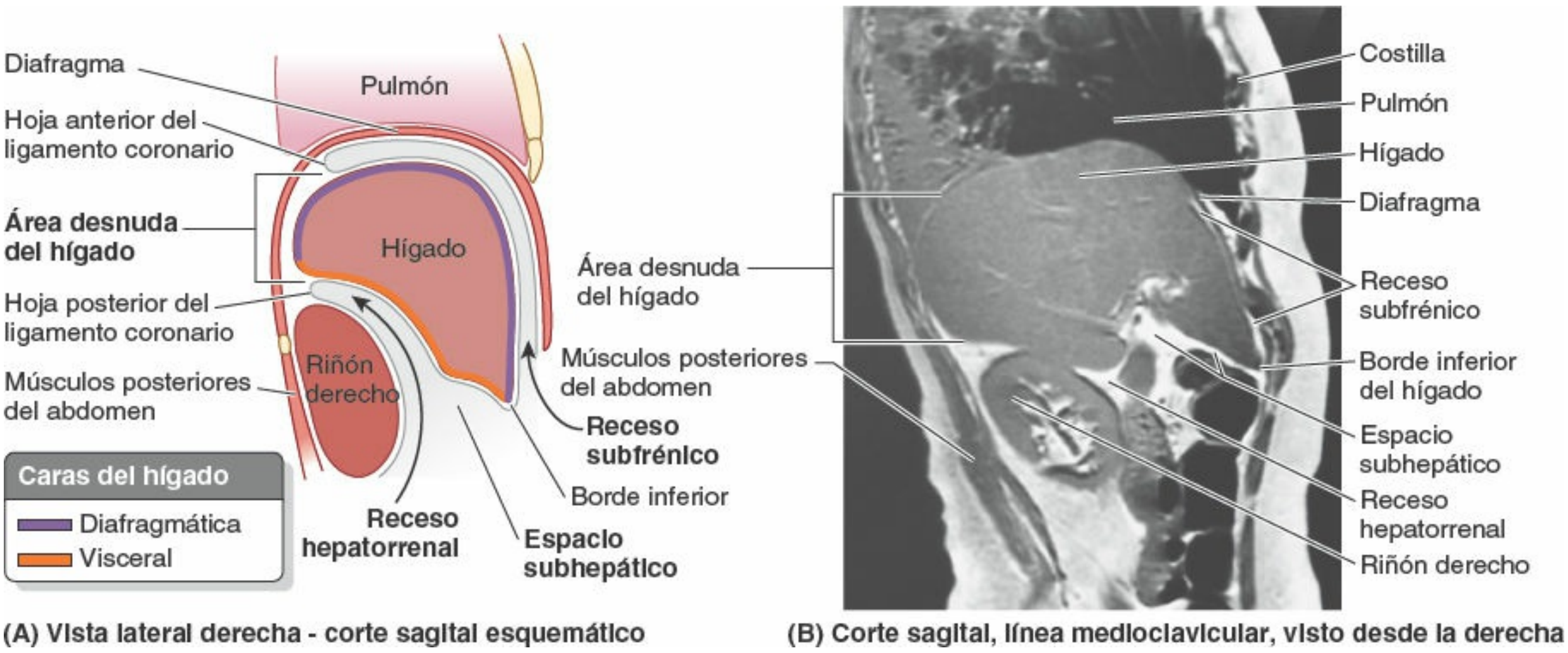

FIGURA 5-63. Caras del hígado y espacios virtuales asociados. A) Corte sagital esquemático a través del diafragma, el hígado y el riñón derecho, que muestra las dos caras del hígado y los recesos peritoneales relacionados. **B)** Corte sagital por resonancia magnética que muestra las relaciones indicadas en **A** en un sujeto vivo.

La cara diafragmática del hígado está cubierta por peritoneo visceral, excepto posteriormente, en el **área desnuda del hígado** (fig. 5-64 B a D), donde se encuentra en contacto directo con el diafragma. El área desnuda está delimitada por la reflexión del peritoneo desde el diafragma hasta ella como las hojas anterior (superior) y posterior (inferior) del **ligamento coronario** (fig. 5-63 A). Estas hojas se encuentran en el lado derecho para formar el **ligamento triangular derecho** y divergen hacia la izquierda para englobar el área desnuda triangular (fig. 5-64 A a D). La hoja anterior del ligamento coronario se continúa a la izquierda con la hoja derecha del ligamento falciforme, y la hoja posterior se continúa con la hoja derecha del omento menor. Cerca del **vértice** (el extremo izquierdo) de la cuña que forma el hígado, las hojas anterior y posterior de la parte izquierda del ligamento coronario se encuentran para formar el **ligamento triangular izquierdo.** La VCI cruza el profundo **surco de la vena cava** situado en el área desnuda del hígado (fig. 5-64 B a D).

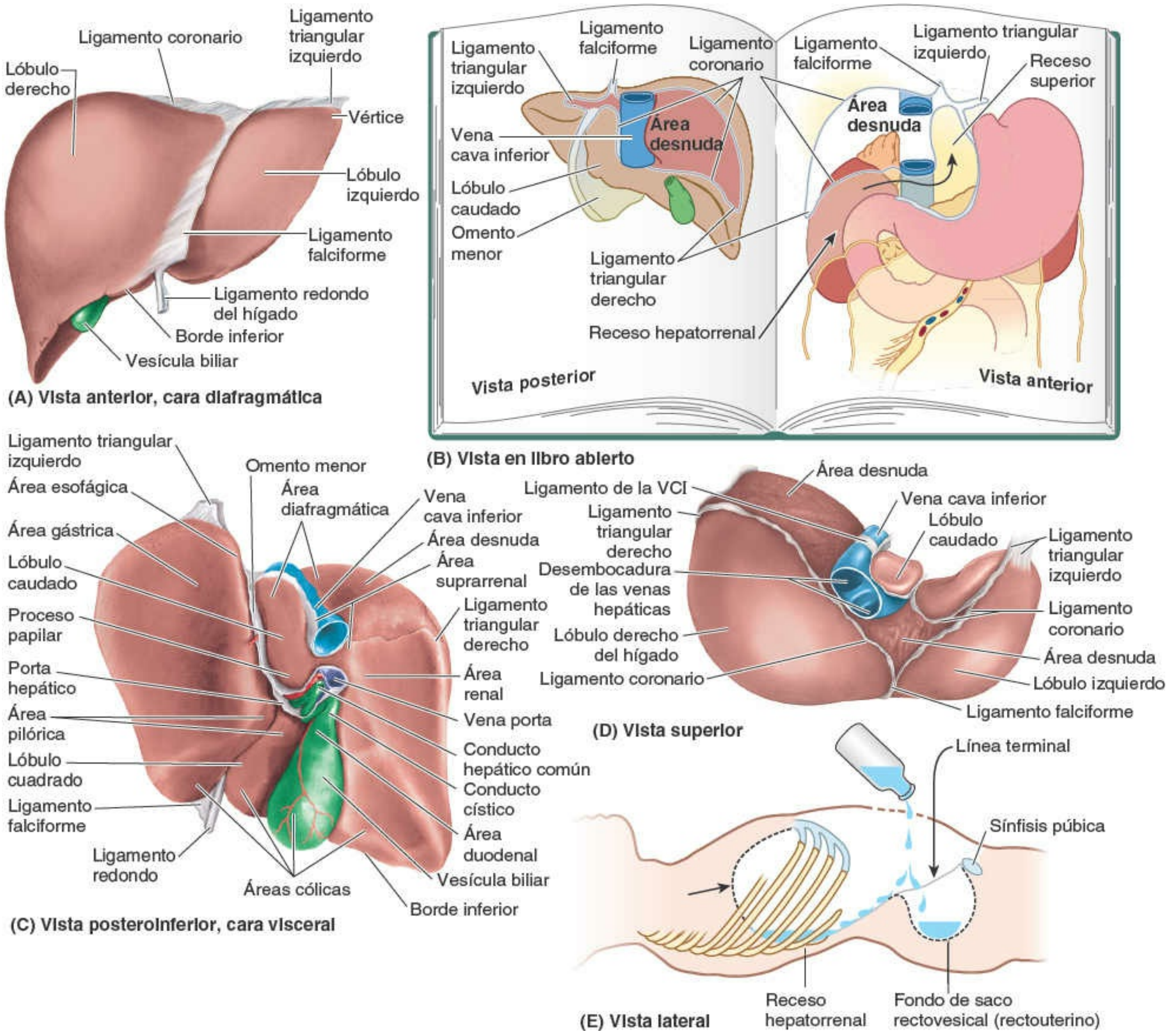

FIGURA 5-64. Relaciones peritoneales y viscerales del hígado. A) La cara diafragmática convexa del hígado se amolda a la cara inferior del diafragma. La superficie del hígado está dividida en un lóbulo derecho y un lóbulo izquierdo por los ligamentos falciforme y coronario (v. también **D**). **B)** Esquema de los repliegues peritoneales (ligamentos) y cavidades relacionadas con el hígado. Se han seccionado las inserciones del hígado y se ha sacado de su sitio, colocándolo a la derecha y girándolo posteriormente, como cuando se pasa la página de un libro. **C)** En su posición anatómica, la cara visceral del hígado está dirigida hacia abajo, hacia atrás y hacia la izquierda. En las piezas embalsamadas se observan las impresiones dejadas en dicha cara por las estructuras adyacentes con las cuales contacta. **D)** Las dos capas de peritoneo que forman el ligamento falciforme se separan sobre la cara superior del hígado para formar la hoja anterior del ligamento coronario, dejando el área desnuda del hígado sin recubrimiento peritoneal. VCI, vena cava inferior. **E)** De los dos recesos gravitatorios que se forman en la cavidad abdominopélvica en decúbito supino, el superior es el receso hepatorrenal, que recibe el drenaje de la bolsa omental y de las porciones abdominales altas (supracólicas) del saco mayor.

La **cara visceral del hígado** se halla cubierta por peritoneo (fig. 5-64 C), a excepción de la **fosa de la vesícula biliar** (fig. 5-65 B) y el **porta hepático,** una fisura transversa que deja paso a los vasos (la vena porta hepática, la arteria hepática propia y los vasos linfáticos), el plexo nervioso hepático y los conductos hepáticos que entran y salen del hígado. A diferencia de la cara diafragmática, lisa, la cara visceral presenta numerosas fisuras e impresiones por el contacto con otros órganos.

Dos fisuras orientadas sagitalmente, unidas centralmente por el *porta hepático* transverso, forman la letra H sobre la cara visceral (fig. 5-65 A). La **fisura portal**

principal (sagital derecha) es el surco continuo formado anteriormente por la fosa de la vesícula biliar, y posteriormente por el surco de la VCI. La **fisura umbilical (sagital izquierda)** es el surco continuo formado anteriormente por la **fisura del ligamento redondo** y posteriormente por la **fisura del ligamento venoso.** El **ligamento redondo del hígado** es el vestigio fibroso de la *vena umbilical,* que transportaba sangre oxigenada y rica en nutrientes desde la placenta hasta el feto (fig. 5-65 B). El ligamento redondo y las pequeñas *venas paraumbilicales* discurren por el borde libre del ligamento falciforme. El **ligamento venoso** es el vestigio fibroso del *conducto venoso* fetal, que desviaba la sangre desde la vena umbilical hacia la VCI, «cortocircuitando» el hígado.

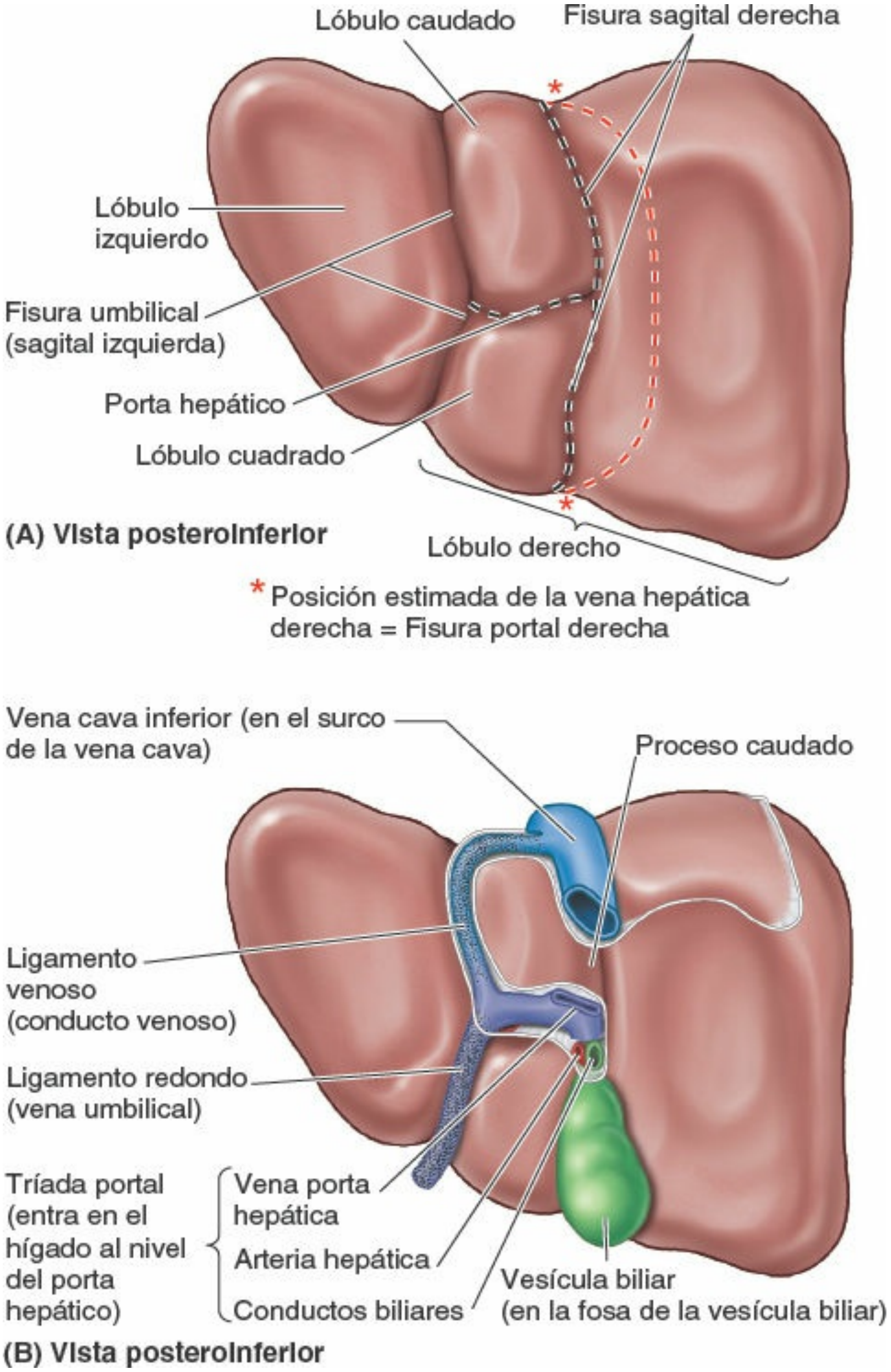

FIGURA 5-65. Cara visceral del hígado. A) Los cuatro lóbulos anatómicos del hígado vienen definidos por estructuras externas (reflexiones peritoneales y fisuras). **B)** Estructuras que forman y ocupan las fisuras de la cara visceral del hígado.

El *omento menor,* que rodea la **tríada portal** (vena porta hepática, arteria hepática propia y conducto biliar), pasa desde el hígado hacia la curvatura menor del estómago y los 2 cm iniciales de la porción superior del duodeno (fig. 5-66 A). El borde libre engrosado del omento menor que se extiende entre el porta hepático y el duodeno es el *ligamento hepatoduodenal;* encierra las estructuras que pasan a través del porta hepático. El resto laminar del omento menor, el *ligamento hepatogástrico,* se extiende entre el surco del ligamento venoso y la curvatura menor del estómago.

Además de las fisuras, las impresiones (áreas) de la cara visceral (fig. 5-64 C) reflejan las relaciones del hígado con:

- El lado derecho de la cara anterior del estómago, *áreas gástrica* y *pilórica*.
- La porción superior del duodeno, *área duodenal*.
- El omento menor (se extiende dentro de la fisura del ligamento venoso).
- La vesícula biliar, fosa de la vesícula biliar.
- La flexura cólica derecha y el colon transverso derecho, *área cólica*.
- El riñón y la glándula suprarrenal derechos, *áreas renal* y *suprarrenal* (fig. 5-66 B).

LÓBULOS ANATÓMICOS DEL HÍGADO

Externamente, el hígado se divide en dos lóbulos anatómicos y dos lóbulos accesorios por las reflexiones que forma el peritoneo en su superficie, por las fisuras que se forman en relación a dichas reflexiones, y por los vasos que irrigan el hígado y la vesícula biliar. Estos «lóbulos» superficiales en realidad no son lóbulos en el sentido en que este término se utiliza habitualmente al referirse a glándulas, y sólo se relacionan de forma secundaria con la arquitectura interna del hígado. El plano definido por la inserción del ligamento falciforme y la fisura sagital izquierda (umbilical), situado casi en la línea media, separa el gran **lóbulo derecho** del **lóbulo izquierdo**, mucho más pequeño (figs. 5-64 A, C y D, y 5-65). En la cara visceral inclinada, las fisuras portal principal y umbilical discurren a cada lado de dos lóbulos accesorios (que forman parte del lóbulo derecho anatómico) separados por el porta hepático: el **lóbulo cuadrado** (anterior e inferior) y el **lóbulo caudado** (posterior y superior). El lóbulo caudado no se llama así porque su posición sea caudal (que no lo es), sino porque a menudo emite una «cola» en forma de **proceso papilar** alargado (v. fig. 5-64 C). Los lóbulos caudado y derecho están conectados por un **proceso caudado** que se extiende hacia la derecha, entre la VCI y el porta hepático (fig. 5-65 B).

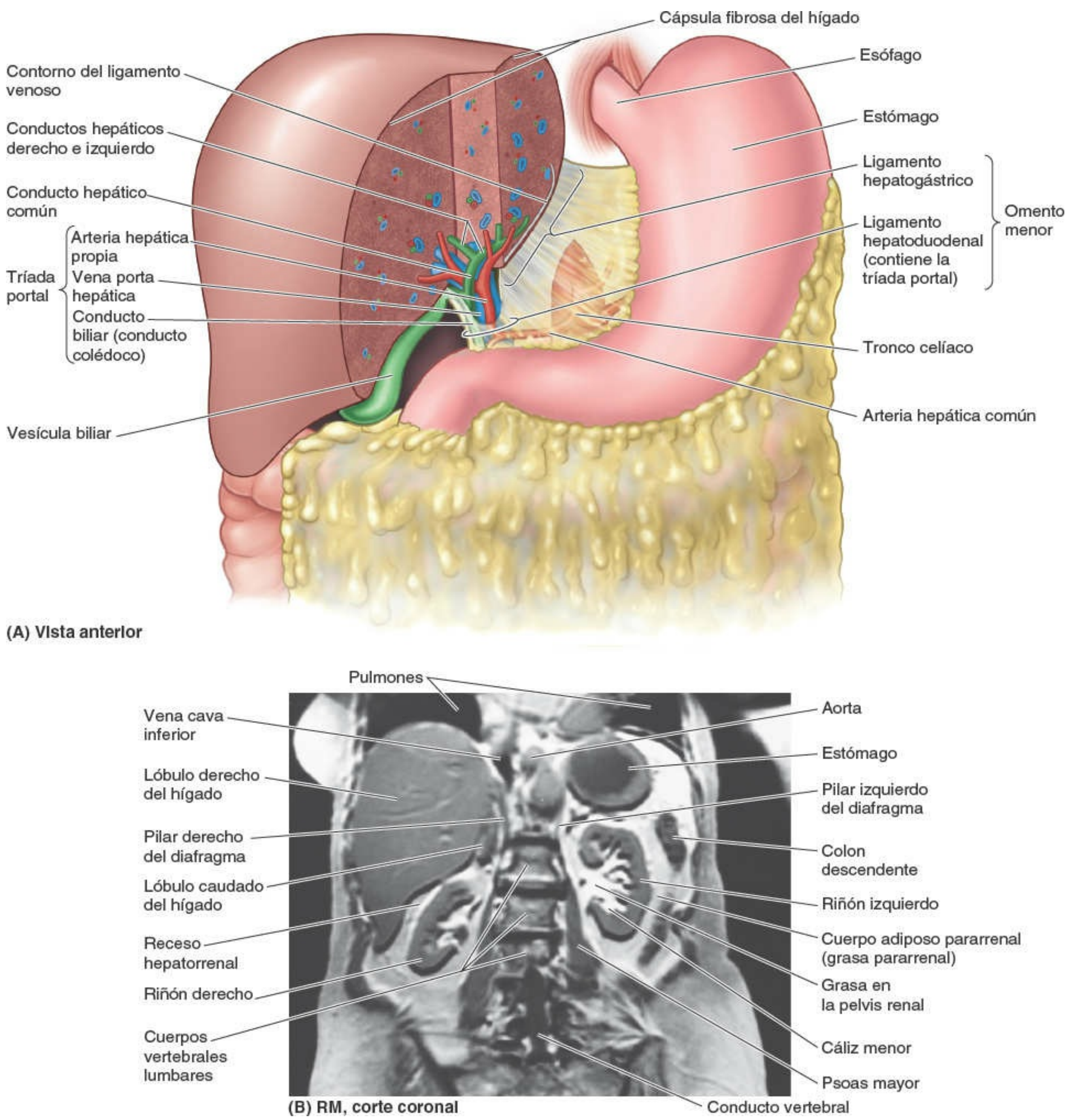

FIGURA 5-66. Relaciones del hígado con otras vísceras abdominales, el omento menor y la tríada portal. A) El corte sagital anterior se ha realizado en el plano de la fosa de la vesícula biliar y el corte sagital posterior en el plano de la fisura del ligamento venoso. Ambos cortes se han unido mediante un estrecho corte coronal en el plano del porta hepático. Puede apreciarse la relación del hígado con las vísceras abdominales anteriores (intraperitoneales). La tríada portal pasa entre las hojas del ligamento hepatoduodenal para entrar en el hígado en el porta hepático. La arteria hepática común pasa entre las hojas del ligamento hepatogástrico. **B)** Corte coronal por resonancia magnética (RM) del tórax inferior y el abdomen, donde se observan las relaciones del hígado con las vísceras abdominales posteriores (retroperitoneales). (**B** por cortesía del Dr. W. Kucharczyk, Professor of Medical Imaging, University of Toronto, Toronto, ON, Canada.)

SUBDIVISIONES FUNCIONALES DEL HÍGADO

Aunque internamente, donde el parénquima hepático se muestra continuo, no están delimitados de manera clara, existen dos hígados (porciones o lóbulos portales) funcionalmente independientes, el **derecho** y el **izquierdo.** Las porciones hepáticas derecha e izquierda están más equilibradas en cuanto a su masa que os lóbulos anatómicos, aunque la porción derecha sigue siendo algo mayor (figs. 5-67 y 5-68;

tabla 5-10). Cada porción hepática tiene sus propias *ramas primarias* de la arteria hepática propia y de la vena porta hepática, y su propio drenaje biliar. El *lóbulo caudado* podría considerarse, de hecho, una tercera porción; su vascularización es independiente de la bifurcación de la tríada portal (recibe vasos de ambos paquetes) y es drenado por una o dos pequeñas venas hepáticas, que desembocan directamente en la VCI, distalmente a las venas hepáticas principales. El hígado puede subdividirse además en cuatro *divisiones*, y estas en *ocho segmentos hepáticos* resecables quirúrgicamente, cada uno de ellos irrigado de forma independiente por una *rama secundaria* o *terciaria*, respectivamente, de la tríada portal (fig. 5-67).

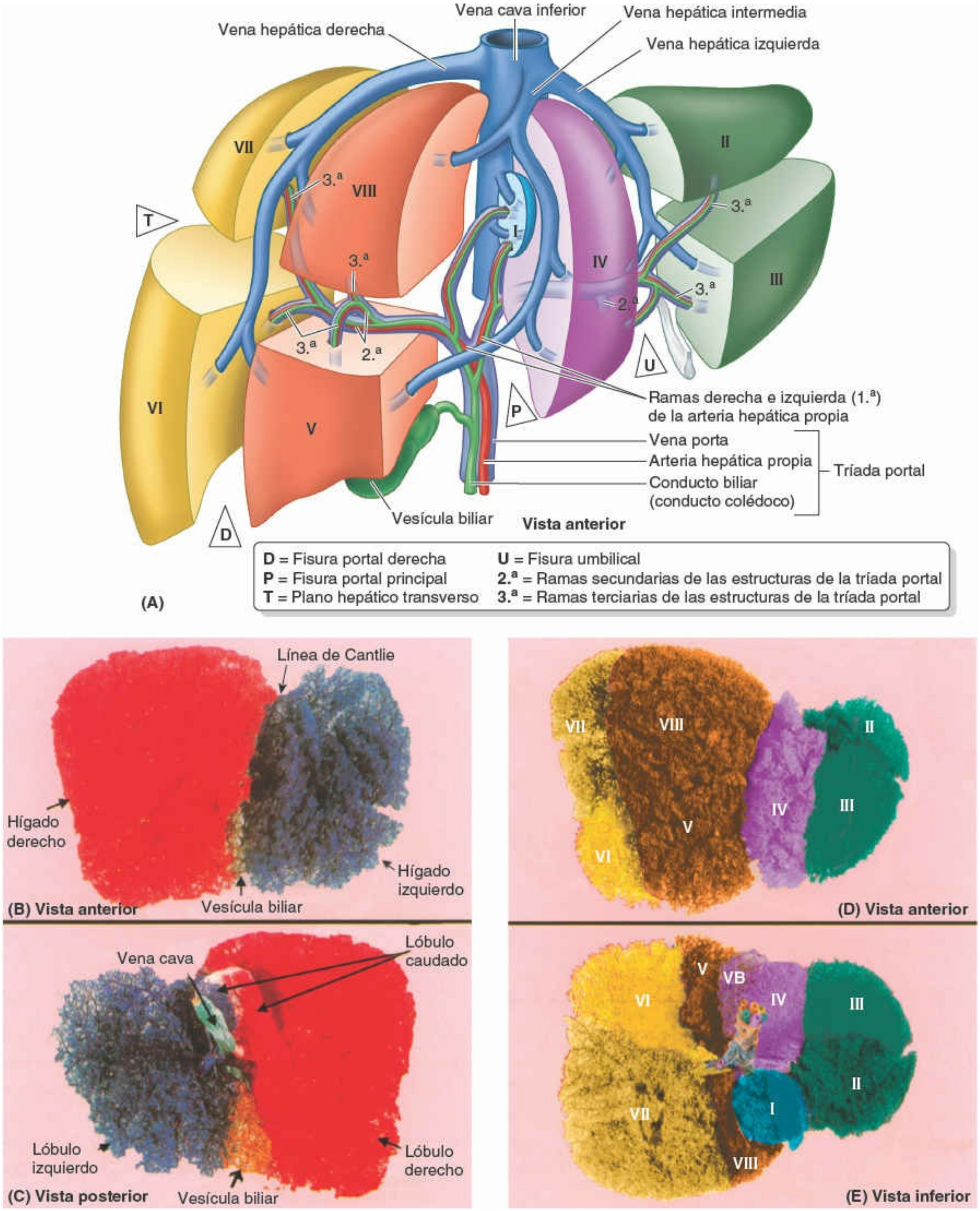

FIGURA 5-67. Segmentación hepática. A) Las venas hepáticas derecha, intermedia e izquierda discurren dentro de tres planos o fisuras (portal derecha [D], portal principal [P] y umbilical [U]) que dividen el hígado en cuatro divisiones verticales, cada una de las cuales recibe una rama secundaria (2.ª) de la tríada portal. El plano portal transverso (T) subdivide de nuevo tres de las divisiones en segmentos hepáticos, cada uno de los cuales recibe ramas terciarias (3.ª) de la tríada. La división medial izquierda y el lóbulo caudado también se consideran segmentos hepáticos, lo que hace un total de ochos segmentos hepáticos resecables quirúrgicamente (segmentos I a VIII, cada uno de los cuales también recibe un nombre, como se muestra en la fig. 5-67 y la tabla 5-10). Cada segmento posee una vascularización y un drenaje biliar intrasegmentarios propios. Las venas hepáticas son intersegmentarias, ya que drenan porciones de los diversos segmentos adyacentes a ellas. **B** y **C)** La inyección de látex en las ramas derecha *(rojo)* e izquierda *(azul)* de la vena porta hepática evidencia los hígados derecho e izquierdo, así como la línea de Cantlie, que los delimita sobre la

superficie del diafragma. **D** y **E)** La inyección de látex de distintos colores en las ramas secundarias (segmentos IV, V y VIII) y terciarias de la vena porta permite visualizar las divisiones del hígado y los segmentos hepáticos I a VIII. VB, vesícula biliar.

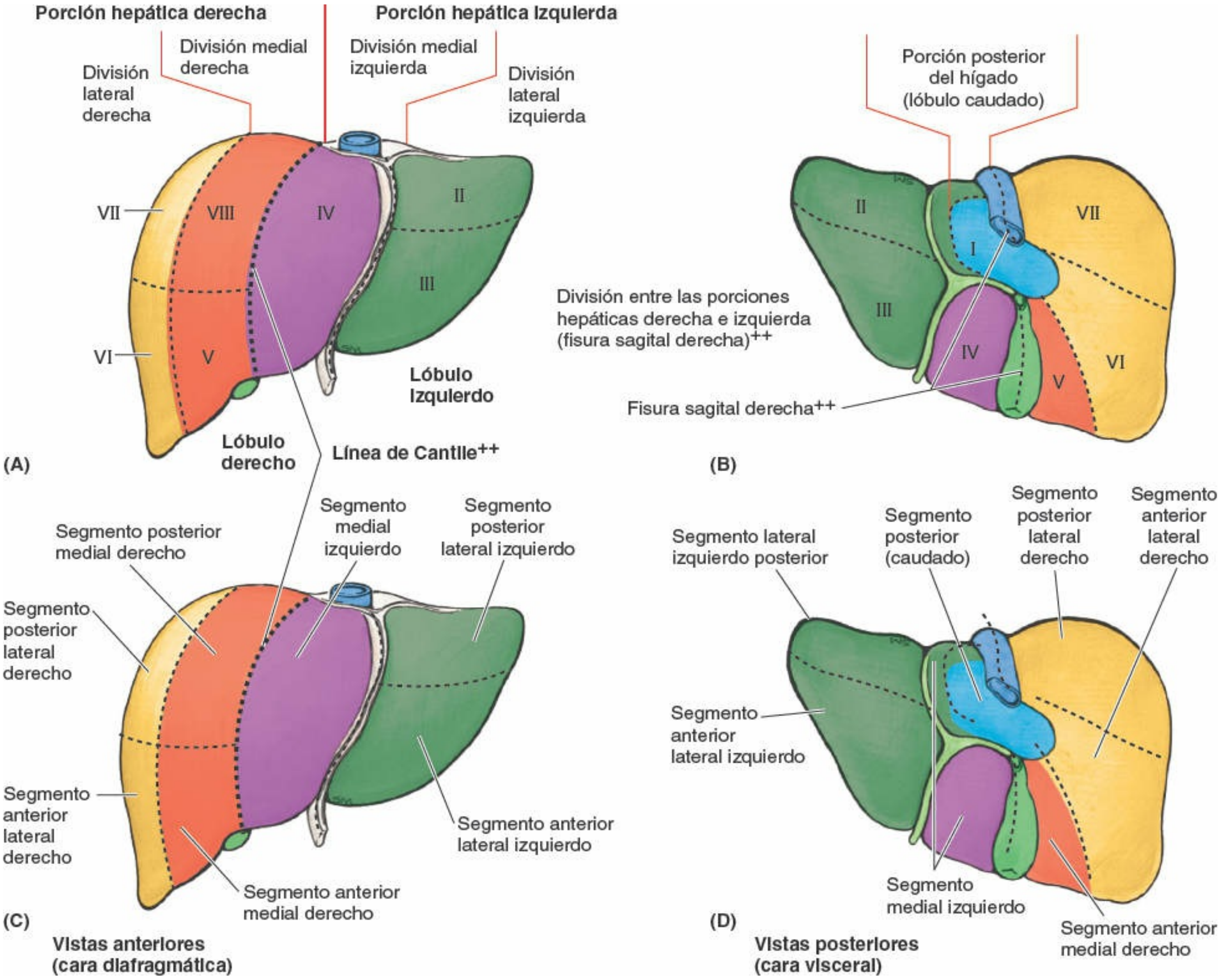

FIGURA 5-68. Porciones, divisiones y segmentos del hígado. Cada porción, división y segmento se identifica con un nombre; los segmentos también se identifican mediante números romanos. La línea de Cantlie y la fisura sagital derecha son marcadores de superficie que definen la fisura portal principal.

TABLA 5-10. NOMENCLATURA DE LOS SEGMENTOS DEL HÍGADO

Término anatómico	Lóbulo derecho			Lóbulo izquierdo	Lóbulo caudado	
	Porción hepática derecha [Lóbulo portal derecho[b]]		Porción hepática izquierda [Lóbulo portal izquierdo[c]]		Porción posterior del hígado	
	División lateral derecha	División medial derecha	División medial izquierda	División lateral izquierda	[Lóbulo caudado derecho[b]]	[Lóbulo caudado izquierdo[c]]
Término funcional/ quirúrgico[a]	Segmento posterior lateral **Segmento VII** [Área posterior superior]	Segmento posterior lateral **Segmento VIII** [Área anterior superior]	[Área medial superior] Segmento medial izquierdo **Segmento IV** [Área medial inferior = lóbulo cuadrado]	Segmento lateral **Segmento II** [Área lateral superior]	Segmento posterior **Segmento I**	
	Segmento anterior lateral derecho **Segmento VI** [Área posterior inferior]	Segmento anterior medial **Segmento V** [Área anterior inferior]		Segmento anterior lateral izquierdo **Segmento III** [Área lateral inferior]		

[a]Las leyendas que aparecen en la tabla y las figuras anteriores corresponden a la nueva *Terminologia Anatomica: International Anatomical Terminology (1998).* La terminología anterior se muestra entre corchetes. De acuerdo con la terminología previa, el lóbulo caudado se dividía en las mitades izquierda y derecha.
[b]La mitad derecha del lóbulo caudado se consideraba una subdivisión del lóbulo portal derecho.
[c]La mitad izquierda del lóbulo caudado se consideraba una subdivisión del lóbulo portal izquierdo.

Segmentos hepáticos (quirúrgicos) del hígado. Exceptuando el lóbulo caudado *(segmento I)*, el hígado se divide en porciones (lóbulos portales) derecha e izquierda según la *división primaria (1.ª) de la tríada portal* en ramas derecha e izquierda; la **fisura portal principal,** en la cual se sitúa la vena hepática media, es el plano que delimita las porciones derecha e izquierda (fig. 5-67 A a C). En la cara visceral, este plano está delimitado por la *fisura portal principal (sagital derecha)*. En la cara diafragmática, el plano está delimitado por la extrapolación de una línea imaginaria —la *línea de Cantlie* (Cantlie, 1898)— que discurre desde la incisura para el fondo de la vesícula biliar hacia la VCI (figs. 5-67 B y 5-68 A y C).

Las porciones derecha e izquierda se subdividen verticalmente en *divisiones mediales* y *laterales* por las *fisuras portal derecha y umbilical*, donde se sitúan las venas hepáticas derecha e izquierda (figs. 5-67 A, D y E, y 5-68). La fisura portal derecha no tiene una demarcación externa. Cada una de las cuatro divisiones recibe una rama secundaria (2.ª) de la tríada portal (fig. 5-67 A). (*Nota:* la división medial del hígado —*división medial izquierda*— forma parte del lóbulo anatómico derecho; la *división lateral izquierda* es lo mismo que el lóbulo anatómico izquierdo.)

El *plano hepático transverso*, a nivel de las porciones horizontales de las ramas derecha e izquierda de la tríada portal, divide tres de las cuatro divisiones (todas menos la división medial izquierda), creando así seis *segmentos hepáticos*, cada uno de los cuales recibe ramas terciarias de la tríada. La división medial izquierda también se considera un segmento hepático, por lo que la parte principal del hígado tiene siete segmentos (**segmentos II a VIII,** numerados en sentido horario), que también poseen nombres descriptivos (figs. 5-67 A, D y E, y 5-68). El lóbulo caudado (**segmento I,** lo que hace un total de ocho segmentos) recibe ramas de ambas divisiones y es drenado por sus propias venas hepáticas menores.

Aunque el patrón de segmentación que hemos descrito es el más habitual, los segmentos varían considerablemente en su forma y tamaño, debido a las variaciones individuales en la ramificación de los vasos hepáticos y portales. La significación clínica de los segmentos hepáticos se explica en el cuadro clínico «Lobectomías y segmentectomías hepáticas».

VASOS SANGUÍNEOS DEL HÍGADO

El hígado, al igual que los pulmones, recibe sangre (vasos aferentes) de dos fuentes: una fuente venosa, dominante, y otra menor, arterial (fig. 5-67 A). Por la *vena porta hepática* circula el 75 % a 80 % de la sangre que llega al hígado. La sangre portal contiene cerca de un 40 % más de oxígeno que la sangre que regresa al corazón por el circuito sistémico, y es la que riega el parénquima hepático (células hepáticas o *hepatocitos*) (fig. 5-69). La vena porta hepática transporta prácticamente todos los nutrientes absorbidos en el tubo digestivo a los sinusoides del hígado. La excepción son los lípidos, que son absorbidos por el sistema linfático y no pasan por el hígado. La sangre arterial de la *arteria hepática propia*, que supone sólo el 20 % a 25 % de la sangre que recibe el hígado, se distribuye inicialmente por las estructuras extraparenquimatosas, en particular por los conductos biliares intrahepáticos.

La *vena porta hepática*, corta y ancha, se forma por las venas mesentérica superior y esplénica posteriormente al cuello del páncreas. Asciende anterior a la VCI

en el ligamento hepatoduodenal formando parte de la tríada portal (v. fig. 5-66 A). El tronco celíaco, a través de la **arteria hepática común,** da como rama terminal a la arteria gastroduodenal y su rama la arteria pancreaticoduodenal superior para irrigar al duodeno proximal (v. fig. 5-60 A y C). En el porta hepático, o cerca, la arteria hepática propia y la vena porta hepática terminan dividiéndose en ramas derecha e izquierda; estas ramas primarias irrigan las porciones hepáticas derecha e izquierda, respectivamente (fig. 5-67). Dentro de cada porción, las ramificaciones secundarias simultáneas de la vena porta hepática y de la arteria hepática propia irrigan las divisiones mediales y laterales de las porciones derecha e izquierda del hígado; tres de las cuatro ramas secundarias sufren una nueva ramificación (terciaria), para irrigar de manera independiente siete de los ocho segmentos hepáticos.

Entre los segmentos se encuentran las **venas hepáticas derecha, intermedia (media)** e **izquierda,** cuya función y distribución son intersegmentarias, y que drenan partes de los segmentos adyacentes. Las venas hepáticas, formadas por la unión de *venas colectoras* que a su vez drenan en las *venas centrales* del parénquima hepático (fig. 5-69), abocan en la VCI justo inferior al diafragma. La unión de estas venas a la VCI ayuda a mantener el hígado en su posición.

DRENAJE LINFÁTICO E INERVACIÓN DEL HÍGADO

El hígado es un importante órgano productor de linfa; entre la cuarta parte y la mitad de la linfa que recibe el conducto torácico procede del hígado.

Los vasos linfáticos del hígado aparecen como *vasos linfáticos superficiales* en la **cápsula fibrosa del hígado** subperitoneal (cápsula de Glisson), que forma su superficie externa (v. fig. 5-66 A), y como *vasos linfáticos profundos* en el tejido conectivo, que acompañan las ramificaciones de la tríada portal y de las venas hepáticas (fig. 5-69 A). La mayor parte de la linfa se forma en los **espacios perisinusoidales** (de Disse) y drena en los linfáticos profundos de las **tríadas portales intralobulillares** vecinas.

Los vasos linfáticos superficiales de las superficies anteriores de las caras diafragmática y visceral del hígado, y los vasos linfáticos profundos que acompañan a las tríadas portales, convergen hacia el porta hepático. Los linfáticos superficiales drenan en los **nódulos linfáticos hepáticos** distribuidos a lo largo de los vasos y conductos hepáticos en el omento menor (fig. 5-70 A). Los vasos linfáticos eferentes procedentes de estos nódulos linfáticos drenan en los *nódulos linfáticos celíacos,* que a su vez drenan en la *cisterna del quilo,* un saco dilatado en el extremo inferior del conducto torácico (v. fig. 5-100).

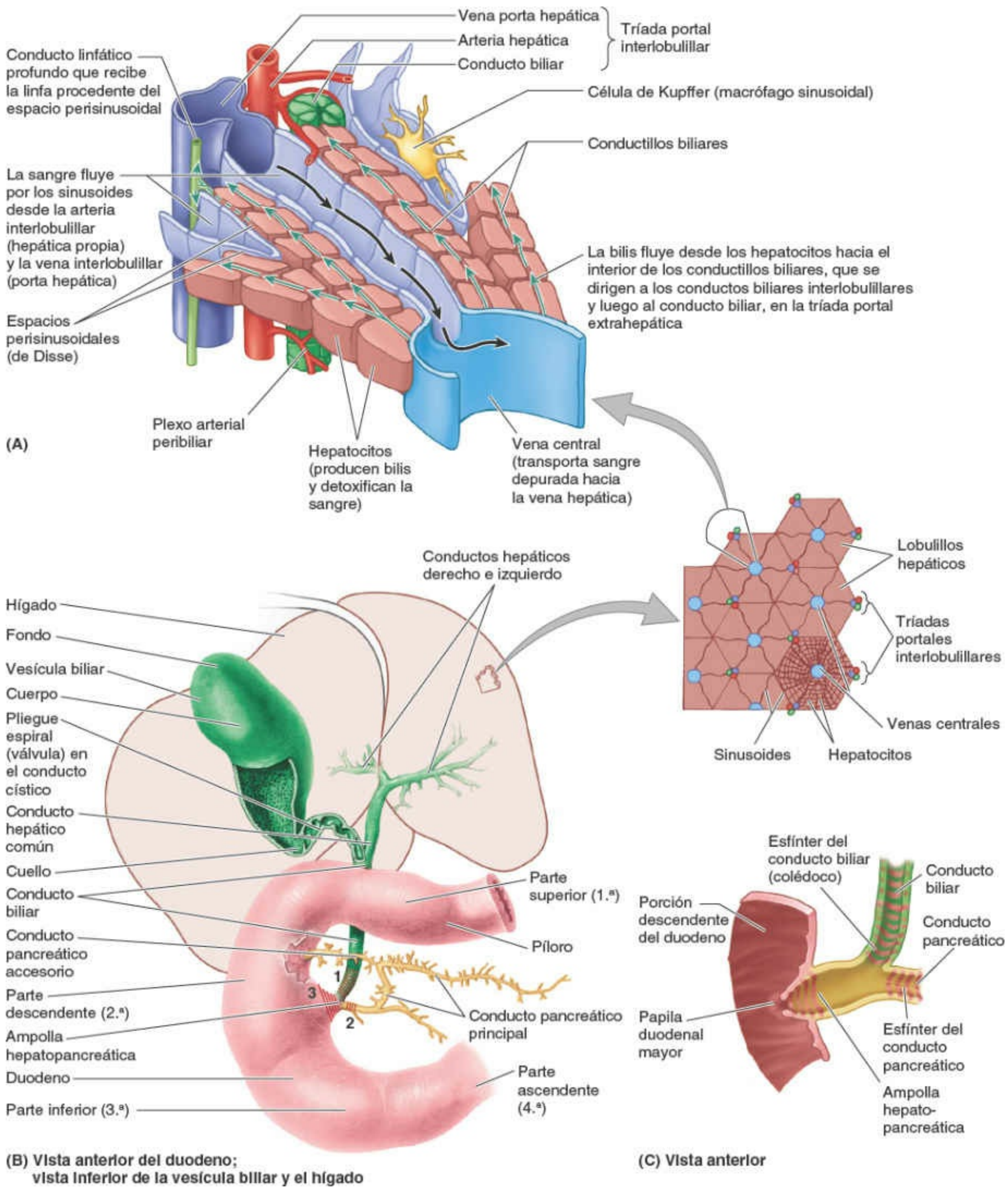

FIGURA 5-69. Flujos de sangre y bilis en el hígado. A) Esta pequeña parte de un lobulillo hepático muestra los componentes de la tríada portal interlobulillar y la posición de los sinusoides y los conductillos biliares. La imagen ampliada de la superficie de un bloque de parénquima extraído del hígado en **B** muestra el patrón hexagonal de los lobulillos y la situación de **A** dentro de dicho patrón. **B)** Conductos biliares extrahepáticos, vesícula biliar y conductos pancreáticos. **C)** El conducto biliar y el conducto pancreático entran en la ampolla hepatopancreática, que se abre en la porción descendente del duodeno.

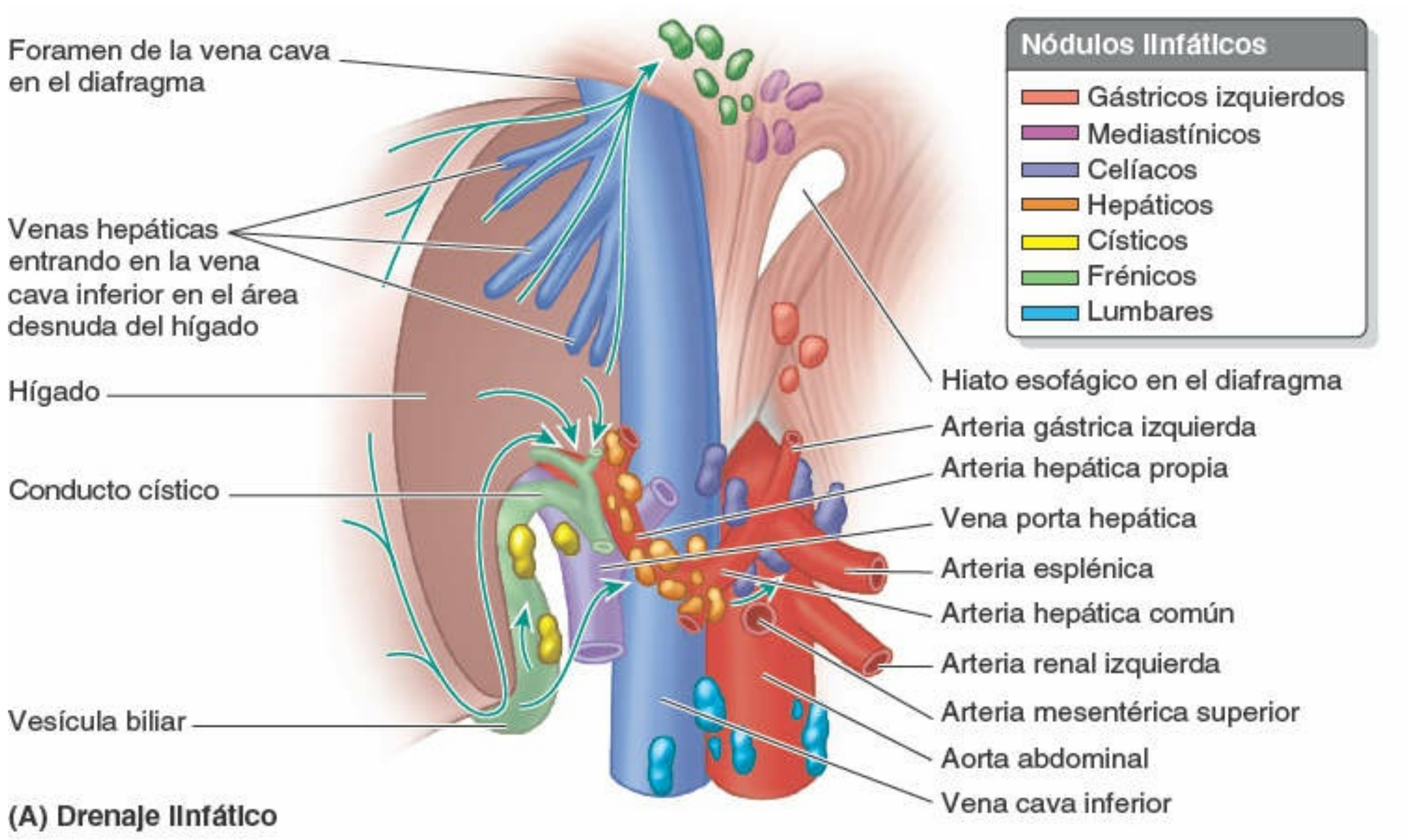

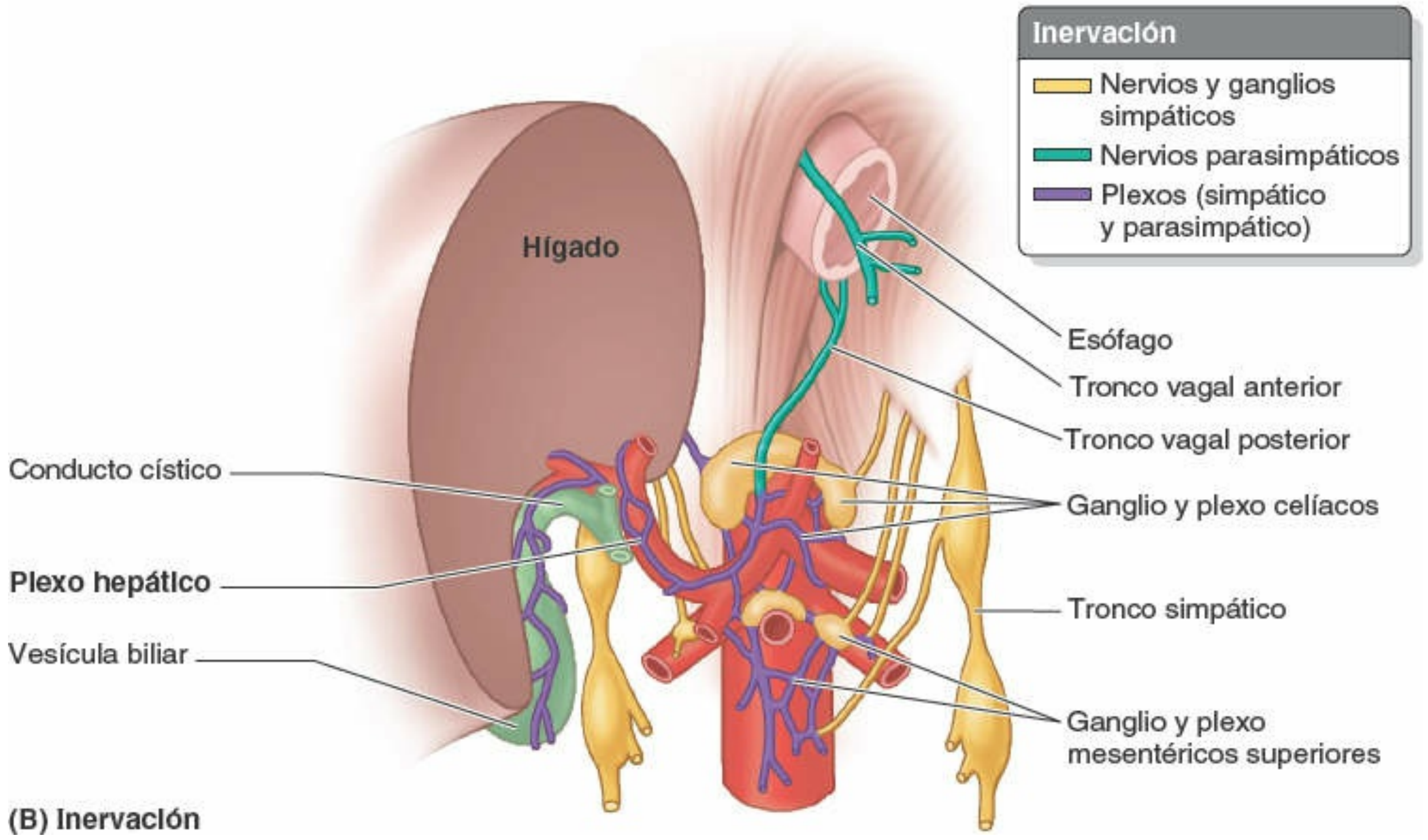

FIGURA 5-70. Drenaje linfático e inervación del hígado. A) El hígado es uno de los principales órganos productores de linfa. La linfa del hígado fluye en dos direcciones: la de la parte superior del hígado circula hacia nódulos linfáticos situados superiormente en el tórax; la del hígado inferior lo hace hacia nódulos situados inferiormente en el abdomen. **B)** El plexo hepático, el derivado de mayor tamaño del plexo celíaco, acompaña a las ramas de la arteria hepática propia hasta el hígado, y contiene fibras simpáticas y parasimpáticas.

Los vasos linfáticos superficiales procedentes de las superficies posteriores de las caras diafragmática y visceral del hígado drenan hacia el área desnuda del hígado. Allí drenan en los **nódulos linfáticos frénicos** o se unen a los vasos linfáticos profundos que han acompañado a las venas hepáticas que convergen en la VCI, y

luego pasan con esta gran vena a través del diafragma para drenar en los **nódulos linfáticos mediastínicos posteriores.** Los vasos eferentes de estos nódulos se unen a los conductos linfático derecho y torácico. Unos cuantos vasos linfáticos siguen caminos distintos:

- Desde la cara posterior del lóbulo izquierdo hacia el hiato esofágico del diafragma, para terminar en los *nódulos gástricos izquierdos*.
- Desde la cara diafragmática central anterior a lo largo del ligamento falciforme, hacia los *nódulos linfáticos paraesternales*.
- A lo largo del ligamento redondo del hígado hacia el ombligo y los vasos linfáticos de la pared anterior del abdomen.

Los *nervios del hígado* proceden del **plexo hepático** (fig. 5-70 B), el mayor de los derivados del plexo celíaco. El plexo hepático acompaña a las ramas de la arteria hepática propia y de la vena porta hepática hasta el hígado. Está constituido por fibras simpáticas procedentes del plexo celíaco y por fibras parasimpáticas de los troncos vagales anterior y posterior. Los vasos y conductos biliares de la tríada portal están acompañados por fibras nerviosas; aparte de provocar vasoconstricción, su función no está clara.

Conductos biliares y vesícula biliar

Los **conductos biliares** transportan bilis desde el hígado al duodeno. La bilis se produce continuamente en el hígado, y se almacena y concentra en la vesícula biliar, que la libera intermitentemente cuando entra grasa en el duodeno. La bilis emulsiona la grasa, de manera que puede absorberse en la porción distal del intestino.

Cuando se observa a pequeño aumento un corte de tejido hepático normal, se aprecia un patrón que tradicionalmente se describe como de *lobulillos hepáticos* hexagonales (v. fig. 5-69 A). Cada lobulillo posee una **vena central** que discurre por su centro y de la que salen radialmente **sinusoides** (capilares grandes) y placas de **hepatocitos** (células hepáticas) que se dirigen hacia un perímetro imaginario, extrapolado a partir de las **tríadas portales interlobulillares** (ramas terminales de la vena porta hepática y la arteria hepática propia, y ramas iniciales de los conductos biliares). Aunque suele decirse que son las unidades anatómicas del hígado, los «lobulillos» hepáticos no son unidades estructurales, sino que el patrón lobulillar es una consecuencia fisiológica de los gradientes de presión y se ve alterado por los procesos patológicos. Como el conducto biliar no está en el centro, el lobulillo hepático no representa una unidad funcional como los acinos de otras glándulas. No obstante, el lobulillo hepático es un concepto consolidado, y resulta útil a efectos descriptivos.

Los hepatocitos secretan bilis en los **conductillos biliares** que se forman entre ellos. Los conductillos drenan en los pequeños *conductos biliares interlobulillares* y luego en *conductos biliares colectores* de mayor tamaño de la tríada portal intrahepática, que confluyen para formar los conductos hepáticos (v. fig. 5-69 B). Los **conductos hepáticos derecho** e **izquierdo** drenan las porciones hepáticas derecha e izquierda (lóbulos portales), respectivamente. Poco después de dejar el porta

hepático, los conductos hepáticos derecho e izquierdo se unen para formar el **conducto hepático común,** al que se une por la derecha el *conducto cístico* para formar el *conducto biliar* (parte de la tríada portal del omento menor), que transporta la bilis hacia el duodeno.

CONDUCTO BILIAR (COLÉDOCO)

El **conducto biliar** (conducto colédoco) se forma en el borde libre del omento menor por la unión del *conducto cístico* y el *conducto hepático común* (v. figs. 5-65 y 5-69 B). La longitud del conducto biliar oscila entre 5 cm y 15 cm, dependiendo del punto en que el conducto cístico se une al conducto hepático común.

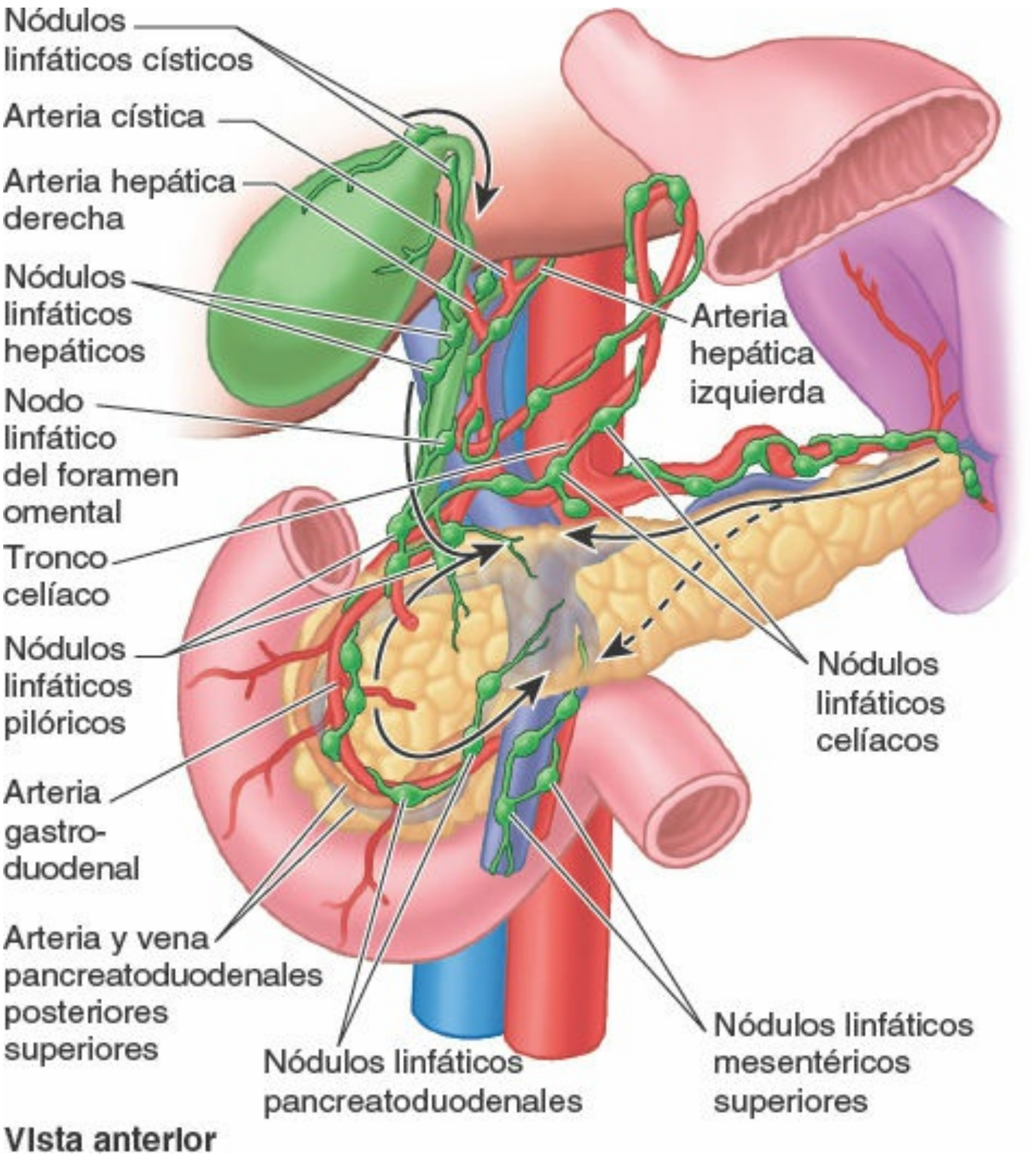

FIGURA 5-71. Arterias que irrigan el conducto biliar y drenaje linfático de la vesícula biliar y el conducto biliar. Los vasos linfáticos de la vesícula biliar y los conductos biliares se anastomosan superiormente con los del hígado e inferiormente con los del páncreas; la mayor parte del drenaje fluye hacia los nódulos linfáticos celíacos.

El conducto biliar desciende posterior a la porción superior del duodeno y se sitúa en un surco en la cara posterior de la cabeza del páncreas. En el lado izquierdo de la porción descendente del duodeno, el conducto biliar entra en contacto con el *conducto pancreático principal*. Los dos conductos discurren oblicuamente a través de la pared de esta porción del duodeno, donde se unen para formar la *ampolla*

hepatopancreática (ampolla de Vater) (v. fig. 5-69 C). El extremo distal de la ampolla desemboca en el duodeno a través de la *papila duodenal mayor* (v. fig. 5-45 C). El músculo circular que rodea el extremo distal del conducto biliar se engruesa para formar el **esfínter del conducto biliar** (v. fig. 5-69 C). Cuando este esfínter se contrae, la bilis no puede entrar en la ampolla ni en el duodeno; en consecuencia, la bilis regresa hacia la vesícula biliar a través del conducto cístico, para ser concentrada y almacenada.

Las *arterias que irrigan el conducto biliar* son (fig. 5-71):

- La *arteria cística*, que irriga la porción proximal del conducto.
- La *rama derecha de la arteria hepática propia*, que perfunde la parte media del conducto.
- La *arteria pancreatoduodenal superior posterior* y la *arteria gastroduodenal*, que irrigan la porción retroduodenal del conducto.

El *drenaje venoso de la porción proximal del conducto biliar y de los conductos hepáticos* suelen entrar directamente en el hígado (fig. 5-72). La *vena pancreatoduodenal superior posterior* drena la porción distal del conducto biliar y drena en la vena porta hepática o en una de sus tributarias.

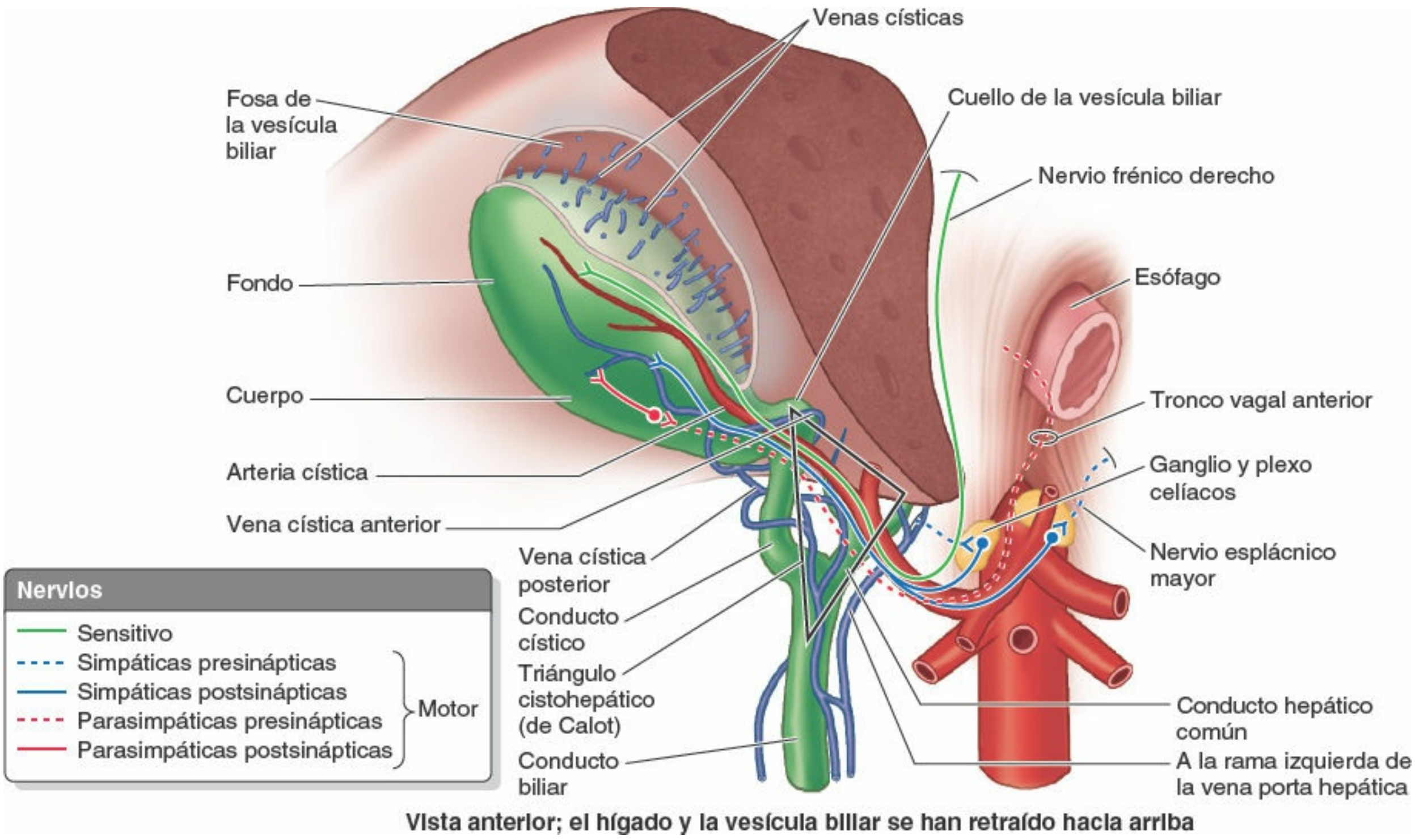

FIGURA 5-72. Nervios y venas del hígado y del sistema biliar. Los nervios destacan a lo largo de la arteria hepática propia y el conducto biliar y sus ramas. La inervación simpática es vasomotora en el hígado y en el sistema biliar. Las venas del cuello de la vesícula biliar se comunican con las venas císticas a lo largo de los conductos cístico y biliares. Pequeñas venas císticas pasan desde la porción adherente de la vesícula biliar a los sinusoides del hígado.

Los *vasos linfáticos del conducto biliar* pasan hacia los **nódulos linfáticos císticos,** cerca del cuello de la vesícula biliar, el **nodo del foramen omental** y los *nódulos linfáticos hepáticos* (figs. 5-70 y 5-71). Los vasos linfáticos eferentes del

conducto biliar pasan hacia los *nódulos linfáticos celíacos*.

VESÍCULA BILIAR

La **vesícula biliar** (de 7-10 cm de longitud) se encuentra en la *fosa de la vesícula biliar* en la cara visceral del hígado (figs. 5-65 B y 5-72). Esta fosa poco profunda se encuentra en la unión de las porciones (lóbulos portales) derecha e izquierda del hígado.

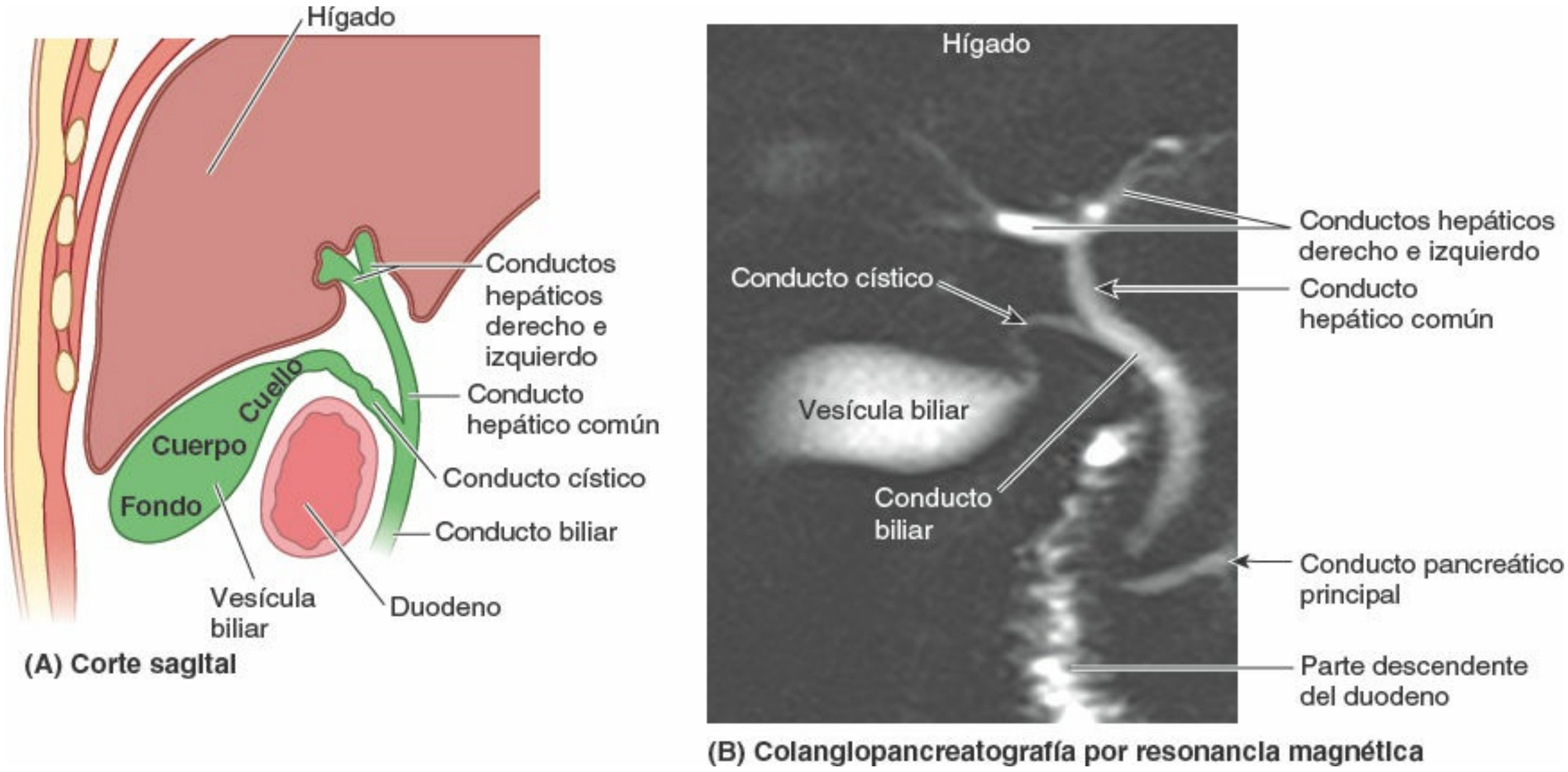

FIGURA 5-73. Situación normal de la vesícula biliar y las vías biliares extrahepáticas. A) Corte sagital esquemático que muestra las relaciones de la porción superior del duodeno. **B)** Colangiopancreatografía por resonancia magnética de la vesícula biliar, los conductos biliares, el conducto pancreático y la parte descendente del duodeno.

La relación de la vesícula biliar con el duodeno es tan estrecha que la porción superior del duodeno suele estar teñida por bilis en el cadáver (fig. 5-73 B). Como es necesario retraer hacia arriba el hígado y la vesícula biliar para exponer a esta última (v. fig. 5-69 B) durante un abordaje quirúrgico anterior abierto (y los atlas suelen representarla en esa posición), resulta fácil olvidar que en su posición natural el cuerpo de la vesícula biliar se sitúa anterior a la porción superior del duodeno, y que su cuello y el conducto biliar son inmediatamente superiores al duodeno (figs. 5-37 A y 5-73 B).

La vesícula biliar, con forma de pera, puede contener hasta 50 ml de bilis. El peritoneo rodea completamente el fondo de la vesícula biliar y une su cuerpo y su cuello al hígado. La cara hepática de la vesícula biliar se une al hígado mediante tejido conectivo de la cápsula fibrosa del hígado.

Tiene tres porciones (figs. 5-69 B, 5-72 y 5-73):

- El **fondo,** el extremo ancho y romo, que normalmente se proyecta desde el borde inferior del hígado en el extremo del 9.º cartílago costal, en la LMC (v. figs. 5-30 A y 5-31 A).
- El **cuerpo,** la porción principal, que está en contacto con la cara visceral del hígado, el colon transverso y la porción superior del duodeno.

- El **cuello,** que es el extremo estrecho y ahusado, opuesto al fondo, que se dirige hacia el porta hepático. El cuello tiene forma de S y se une al conducto cístico (fig. 5-72).

El **conducto cístico** (de unos 3-4 cm de longitud) conecta el cuello de la vesícula biliar con el conducto hepático común (fig. 5-73 B y C). La mucosa del cuello forma una espiral y crea un pliegue, el **pliegue espiral** (válvula espiral) (v. fig. 5-69 B). El pliegue espiral mantiene abierto el conducto cístico, de modo que la bilis puede desviarse fácilmente al interior de la vesícula biliar cuando el extremo distal del conducto biliar está cerrado por el *esfínter del conducto biliar* o el esfínter de la ampolla, o puede pasar hacia el duodeno cuando se contrae la vesícula biliar. El pliegue espiral también proporciona una resistencia adicional al vaciado brusco de la bilis cuando los esfínteres están cerrados y se produce un aumento repentino de la presión intraabdominal, como al estornudar o toser. El conducto cístico pasa entre las hojas del omento menor, generalmente paralelo al conducto hepático común, al que se une para formar el conducto biliar.

La *irrigación arterial de la vesícula biliar y el conducto cístico* procede de la **arteria cística** (figs. 5-71, 5-72 y 5-74 A), que a menudo se origina en la *rama derecha de la arteria hepática propia*, en el triángulo entre el conducto hepático común, el conducto cístico y la cara visceral del hígado, el **triángulo** (o trígono) **cistohepático** (de Calot) (fig. 5-72). Las variaciones en el origen y el recorrido de la arteria cística son frecuentes (fig. 5-74 B y C).

El *drenaje venoso del conducto cístico y el cuello de la vesícula biliar* fluye por las **venas císticas.** Estas venas, pequeñas y habitualmente múltiples, pueden pasar de manera directa hacia el hígado o drenar en el hígado a través de la vena porta hepática, después de unirse a las venas que drenan los conductos hepáticos y el conducto biliar proximal (fig. 5-72). Las *venas del fondo y el cuerpo de la vesícula biliar* pasan directamente a la cara visceral del hígado y drenan en los sinusoides hepáticos. Como se trata del drenaje de un lecho capilar (sinusoidal) a otro, constituye un sistema portal adicional (paralelo).

El *drenaje linfático de la vesícula biliar* se realiza a los *nódulos linfáticos hepáticos* (v. fig. 5-71), a menudo a través de los *nódulos linfáticos císticos,* localizados cerca del cuello de la vesícula biliar. Los vasos linfáticos eferentes de estos nódulos pasan hacia los *nódulos linfáticos celíacos*.

Los *nervios para la vesícula biliar y el conducto cístico* (v. fig. 5-72) pasan junto con la arteria cística desde el *plexo nervioso celíaco* (fibras simpáticas y aferentes viscerales [dolor]) y el *nervio vago* (parasimpático). El *nervio frénico derecho* (fibras aferentes *somáticas*) puede comportar dolor debido a la inflamación de la vesícula. La estimulación parasimpática provoca contracciones de la vesícula biliar y la relajación de los esfínteres en la ampolla hepatopancreática. Sin embargo, generalmente estas respuestas están estimuladas por la hormona *colecistocinina,* producida por las paredes del duodeno (en respuesta a la llegada de alimentos grasos) y distribuida por el torrente sanguíneo.

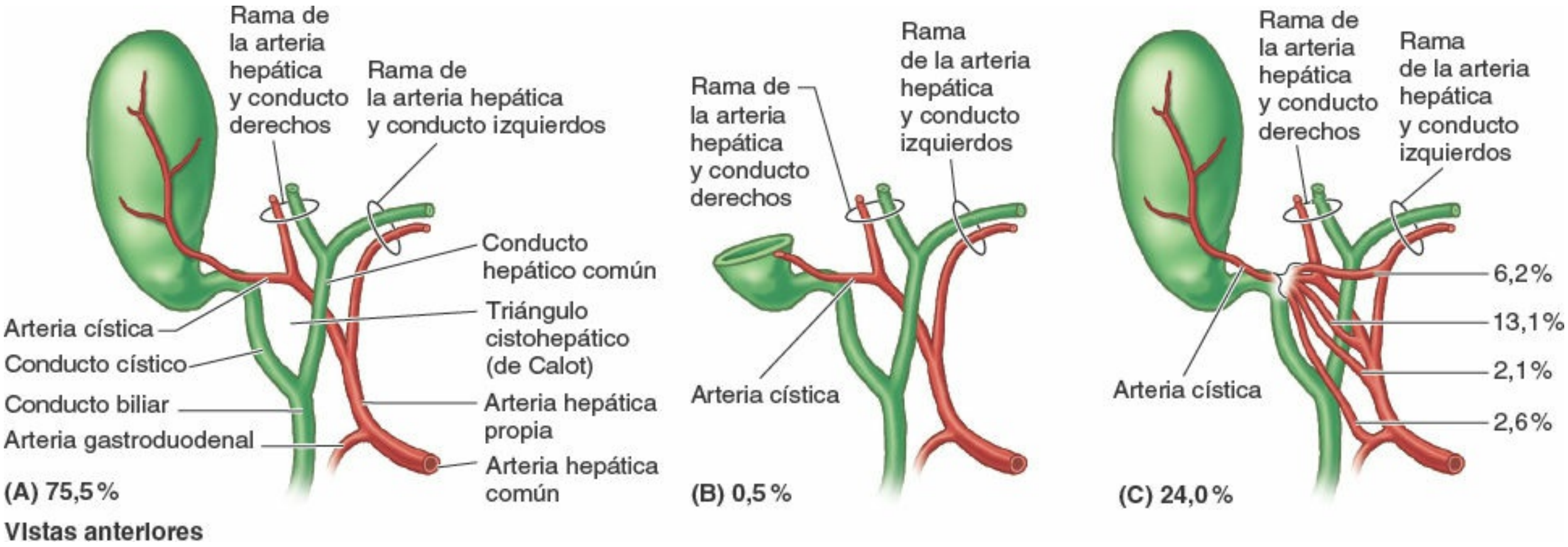

FIGURA 5-74. Variaciones en el origen y el curso de la arteria cística. A) La arteria cística se origina habitualmente en la rama derecha de la arteria hepática propia, en el triángulo cistohepático (de Calot), limitado por el conducto cístico, el conducto hepático común y la cara visceral del lóbulo derecho del hígado. **B** y **C)** El 24,5 % de las personas presenta variaciones en el origen y el curso de la arteria cística (Daseler et al., 1947), un hecho clínicamente relevante durante la colecistectomía (extirpación quirúrgica de la vesícula biliar).

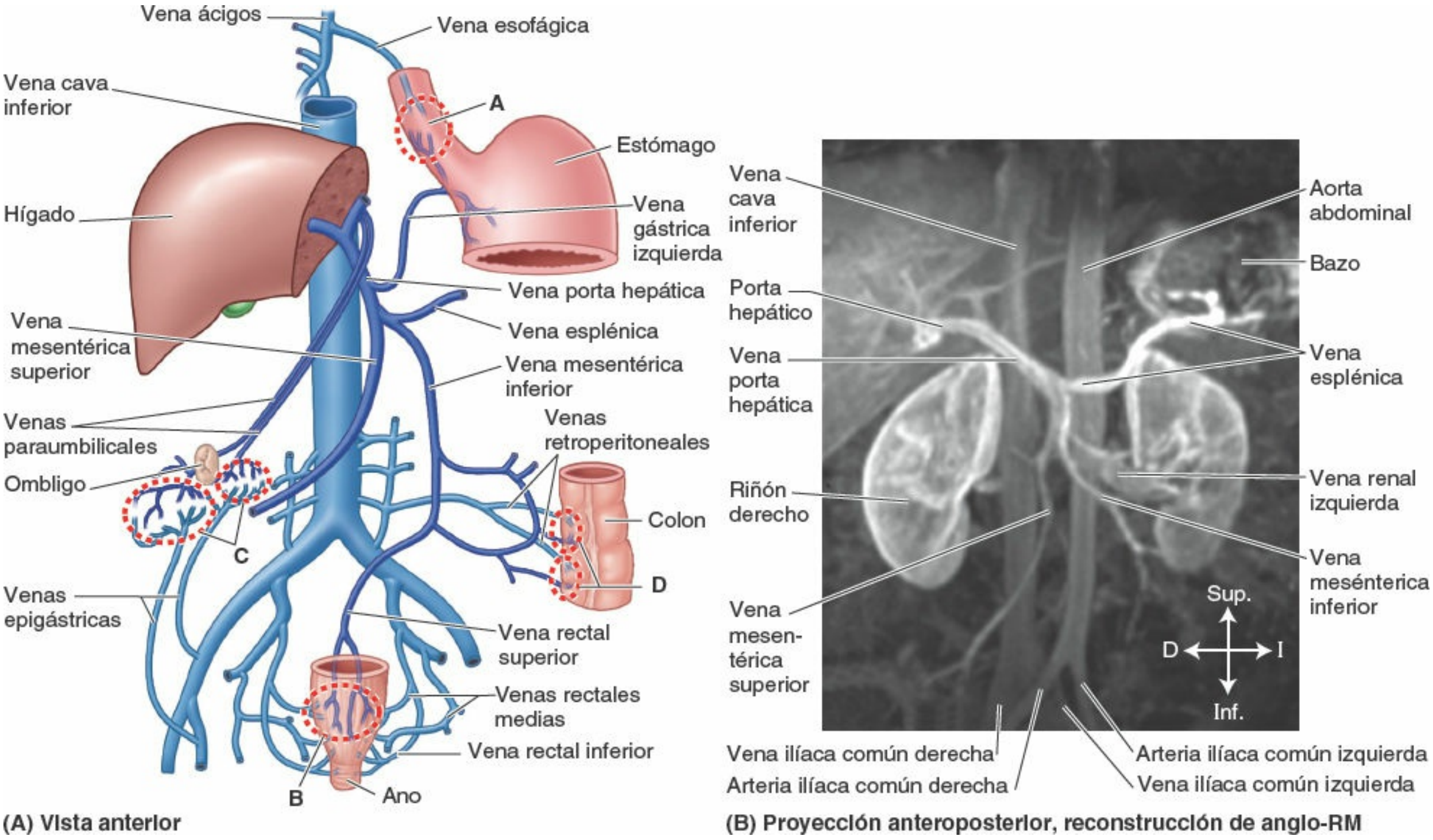

FIGURA 5-75. Tributarias de la vena porta hepática y anastomosis portosistémicas. A) Las anastomosis proporcionan circulación colateral en caso de obstrucción en el hígado o en la vena porta hepática. En la ilustración, las tributarias de la porta se han coloreado en *azul oscuro* y las anastomosis portosistémicas en *azul claro*. Las letras A a D indican la situación de las anastomosis. A, anastomosis entre las venas esofágicas submucosas que drenan en la vena ácigos (sistémica) o en la vena gástrica izquierda (portal); cuando se dilatan son las varices esofágicas. B, anastomosis entre las venas rectales inferior y media que drenan en la vena cava inferior (sistémica) y la vena rectal superior, que continúa como vena mesentérica inferior (portal). Las venas submucosas que la forman están normalmente dilatadas (tienen aspecto varicoso), incluso en los neonatos. Cuando la mucosa que las contiene se prolapsa, constituyen las *hemorroides.* (El aspecto varicoso de las venas y la aparición de hemorroides no se relaciona típicamente con la hipertensión portal, como suele afirmarse.) C, anastomosis entre las venas paraumbilicales (portales) y pequeñas venas epigástricas de la pared anterior del abdomen (sistémicas); estas pueden dar lugar a la «cabeza de medusa» (fig. C5-30). D, en las caras posteriores (zonas desnudas) de vísceras secundariamente retroperitoneales, o en el hígado, ramas de venas viscerales —por ejemplo, la vena cólica, las venas esplénicas o la propia vena porta hepática (portales) — se anastomosan con venas retroperitoneales de la pared posterior del abdomen o del diafragma (sistémicas). **B)** Angiografía (venografía portal) por resonancia magnética (angio-RM) que muestra las tributarias y la

formación de la vena porta hepática en un individuo vivo.

VENA PORTA HEPÁTICA Y ANASTOMOSIS PORTOSISTÉMICAS

La **vena porta hepática** es la conducción principal del sistema venoso porta (fig. 5-75 A y B). Se forma anterior a la VCI y posterior al cuello del páncreas (junto al nivel de la vértebra L1 y el plano transpilórico), por la unión de la VMS y la vena esplénica. En aproximadamente un tercio de las personas, la VMI se une a la confluencia de la VMS y la vena esplénica; en esos casos, las tres venas forman la vena porta hepática. En la mayoría de la gente, la VMI desemboca en la vena esplénica (60 %; v. fig. 5-65 A) o en la VMS (40 %).

Aunque la vena porta hepática es un vaso grande, su curso es corto (7-8 cm) y en su mayor parte discurre dentro del ligamento hepatoduodenal. Al aproximarse al porta hepático, la vena porta hepática se divide en dos ramas, derecha e izquierda. La vena porta hepática recoge la sangre poco oxigenada, pero rica en nutrientes, de la porción abdominal del tubo digestivo, incluidos la vesícula biliar, el páncreas y el bazo, y la conduce hacia el hígado. Se ha afirmado que tiene lugar una transmisión de sangre, por la cual la sangre de la vena esplénica, que transporta los productos de la degradación de los glóbulos rojos desde el bazo, pasa mayoritariamente al hígado izquierdo. La sangre de la VMS, rica en nutrientes absorbidos en el intestino, pasa sobre todo al hígado derecho. Dentro del hígado, sus ramas se distribuyen en un patrón segmentario (v. «Vasos sanguíneos del hígado») y terminan en capilares ensanchados, los *sinusoides venosos del hígado* (v. fig. 5-69 A).

Las **anastomosis portosistémicas,** por las cuales el sistema venoso porta se comunica con el sistema venoso sistémico, se forman en la submucosa del esófago inferior, en la submucosa del conducto anal, en la región paraumbilical y en las caras posteriores (áreas desnudas) de las vísceras secundariamente retroperitoneales, o del hígado (fig. 5-75; v. detalles en la leyenda). Cuando la circulación portal a través del hígado está disminuida u obstruida debido a una enfermedad hepática o a la compresión ejercida por un tumor, por ejemplo, la sangre del tubo digestivo todavía es capaz de llegar al lado derecho del corazón por la VCI a través de estas vías colaterales. Las rutas alternativas pueden utilizarse porque la vena porta hepática y sus tributarias no tienen válvulas; de este modo, la sangre puede fluir en dirección inversa hacia la VCI. Sin embargo, el volumen de sangre redirigido a través de las rutas colaterales puede resultar excesivo y provocar la aparición de *varices* (venas demasiado dilatadas), que pueden ser mortales (v. cuadro clínico «Hipertensión portal») si no se soluciona la obstrucción quirúrgicamente (v. cuadro clínico «Derivaciones portosistémicas»).

CUADRO CLÍNICO

BAZO Y PÁNCREAS

Rotura esplénica

El bazo, aunque está bien protegido por las costillas 9.ª a 12.ª (v. fig. 5-30 B), es el órgano abdominal que se lesiona con mayor frecuencia. El

traumatismo cerrado en el lado izquierdo o en otras regiones del abdomen que provoca un aumento pronunciado y súbito de la presión intraabdominal (p. ej., por el impacto contra el manillar de una motocicleta) puede romper la delgada cápsula fibrosa del bazo y el peritoneo que lo recubre, dañando su parénquima blando y pulposo *(rotura esplénica)*. Cuando el bazo se rompe, sangra profusamente *(hemorragia intraperitoneal)* y causa shock.

La estrecha relación del bazo y las costillas que normalmente protege a este órgano puede ser nociva en el caso de una fractura costal. Los golpes graves en el lado izquierdo pueden fracturar una o más de estas costillas y dañar el bazo, o bien los fragmentos óseos afilados pueden lacerarlo.

Esplenectomía y esplenomegalia

Es difícil reparar una rotura esplénica; en consecuencia, a menudo debe realizarse una *esplenectomía* (extirpación del bazo) a fin de impedir que el paciente muera a causa de la hemorragia. Cuando es posible efectuar una *esplenectomía subtotal (parcial)*, se produce una rápida regeneración. Incluso una *esplenectomía total* no suele producir efectos secundarios graves, sobre todo en los adultos, dado que la mayoría de sus funciones las asumen otros órganos reticuloendoteliales (p. ej., el hígado y la médula ósea), aunque hay mayor vulnerabilidad a ciertas infecciones bacterianas. Cuando el bazo enferma debido a, por ejemplo, leucemia granulocítica (aumento del recuento leucocitario), puede agrandarse hasta alcanzar un tamaño y un peso más de 10 veces superior a los normales *(esplenomegalia)*. La hipertensión (aumento de la presión arterial) se acompaña a veces de congestión del bazo. Normalmente, el bazo no es palpable en el adulto. Por lo general, si su borde inferior puede detectarse palpando bajo el arco costal izquierdo al final de la inspiración (fig. C5-19 A), está agrandado unas tres veces respecto a su tamaño «normal». También se produce esplenomegalia en algunas formas de anemias hemolíticas o granulocíticas, en las cuales se destruyen glóbulos rojos o blancos, respectivamente, a una velocidad demasiado elevada (fig. C5-19 B). En estos casos, una esplenectomía puede salvar la vida del paciente.

Bazo(s) accesorio(s) y esplenosis

En la vida prenatal pueden desarrollarse uno o más bazos accesorios cerca del hilio esplénico. Pueden incluirse total o parcialmente en la cola del páncreas, entre las hojas del ligamento gastroesplénico, en el compartimento infracólico, en el mesenterio o en estrecha proximidad a un ovario o un testículo (fig. C5-20). En la mayoría de los individuos afectos, sólo existe un bazo accesorio. Los bazos accesorios son relativamente frecuentes; suelen ser pequeños (alrededor de 1 cm de diámetro, oscilando entre 0,2 cm y 10 cm) y pueden parecer un nodo linfático. Es importante tener presente la posibilidad de que haya bazos accesorios, ya que si no se extirpan en la esplenectomía, los síntomas que motivaron la extirpación (p. ej., *anemia esplénica*) pueden persistir. La *esplenosis,* autoimplantación generalizada de tejido esplénico ectópico en el peritoneo, omento o mesenterio, aparece algunas veces después de la rotura

esplénica.

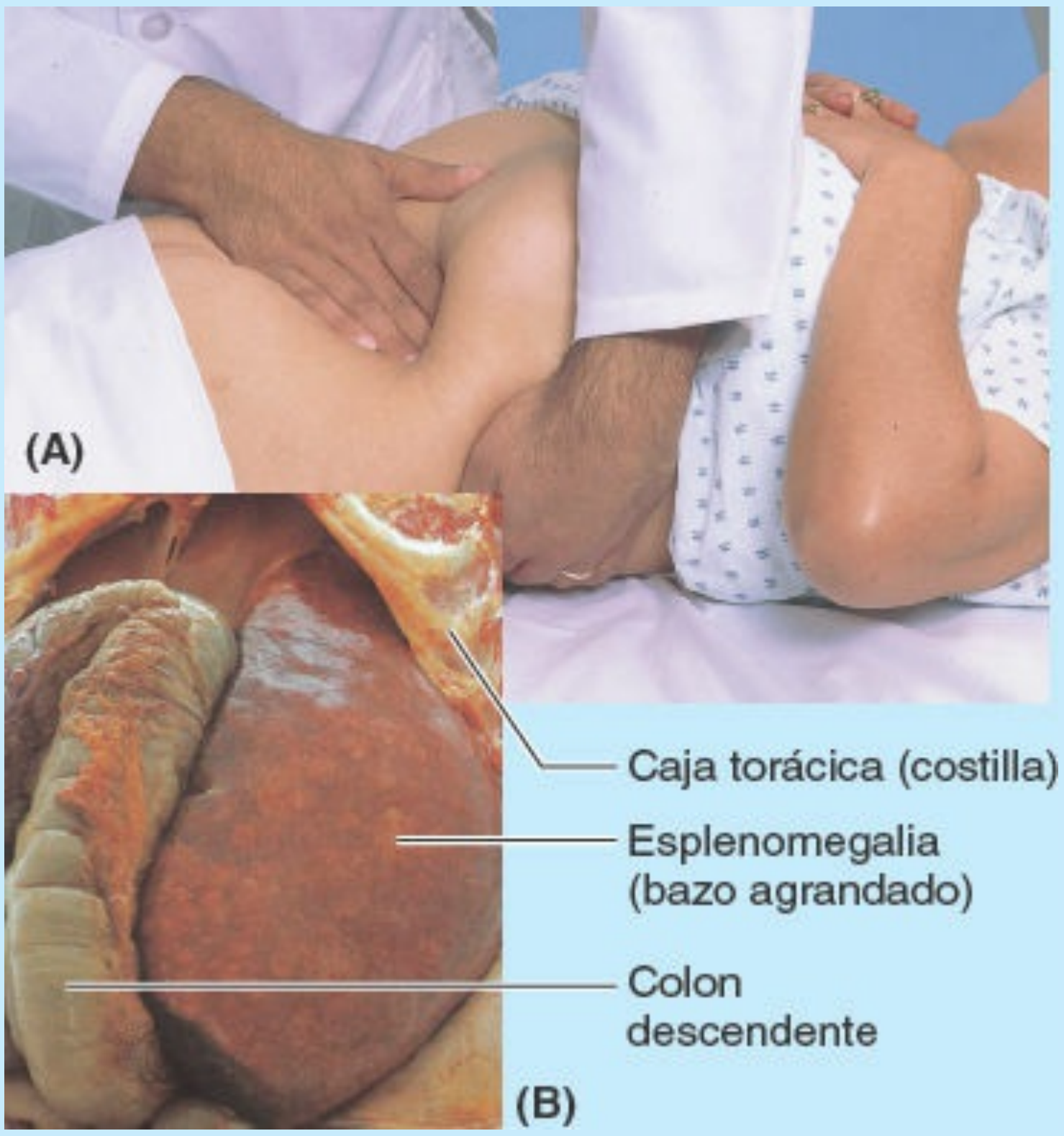

FIGURA C5-19. **Exploración del bazo. A)** Técnica de palpación del bazo. **B)** Bazo de 4 200 g de peso encontrado en una autopsia.

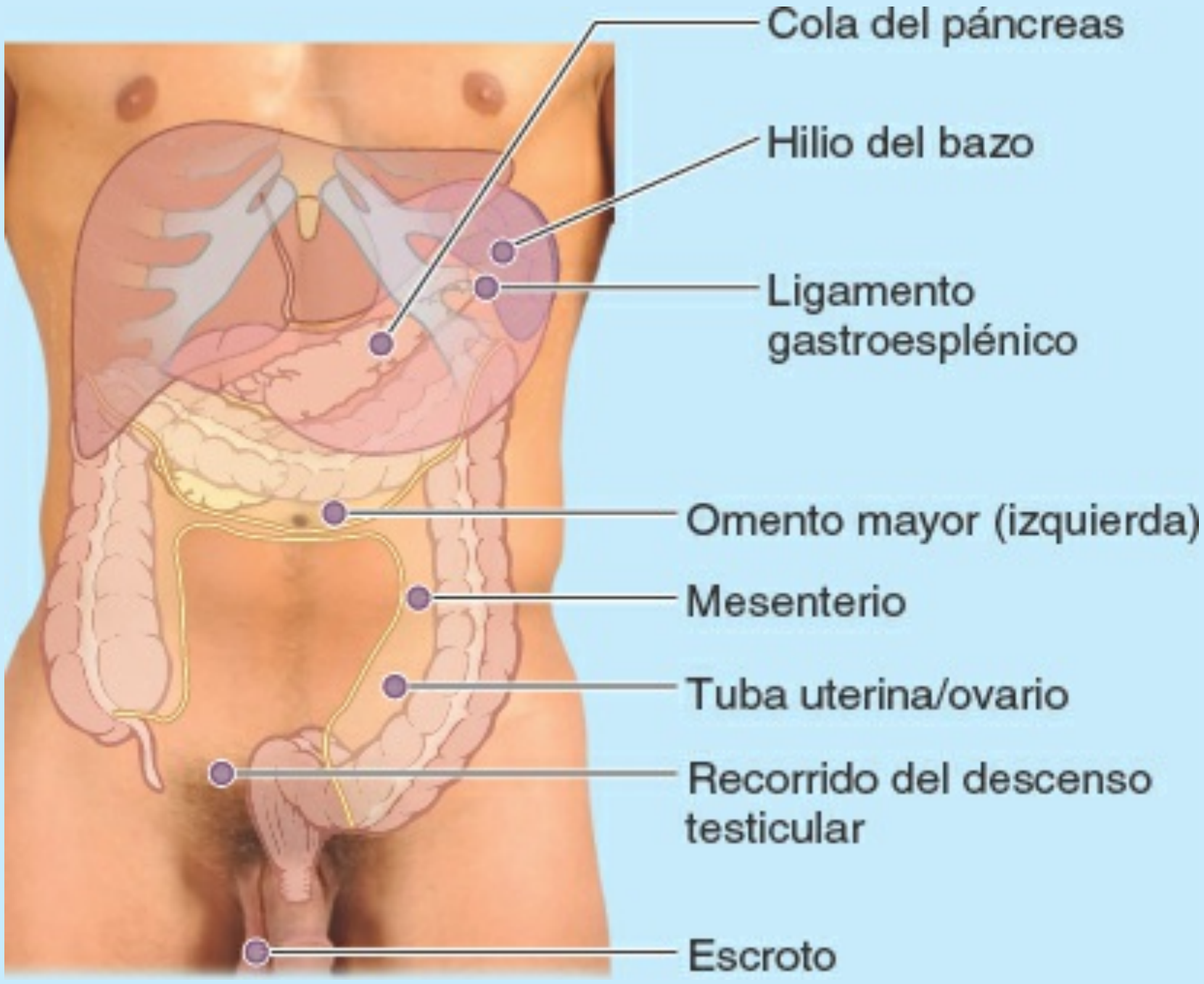

FIGURA C5-20. **Posibles localizaciones de los bazos accesorios.** Los *puntos* indican los lugares donde pueden encontrarse pequeños bazos accesorios.

Biopsia esplénica con aguja y esplenoportografía

La relación del receso costodiafragmático de la cavidad pleural con el bazo es clínicamente relevante (v. fig. 5-31 A). Este espacio potencial desciende

hasta el nivel de la 10.ª costilla en la línea medioaxilar. Hay que tener presente su existencia cuando se realiza una *biopsia esplénica con aguja*, o cuando se inyecta material radiopaco en el bazo para visualizar la vena porta hepática *(esplenoportografía)*. Si no se actúa con cuidado, este material puede entrar en la cavidad pleural y provocar *pleuritis* (inflamación de la pleura).

Bloqueo de la ampolla hepatopancreática y pancreatitis

Como el conducto pancreático principal se une al conducto biliar para formar la ampolla hepatopancreática y atraviesa la pared del duodeno, un *cálculo biliar* que circule por las vías biliares extrahepáticas puede alojarse en el extremo distal estrechado de la ampolla, donde esta desemboca en la cúspide de la papila duodenal mayor (v. fig. 5-59 A y B). En tal caso se bloquean tanto las vías biliares como las pancreáticas, de forma que la bilis y el jugo pancreático no pueden pasar al duodeno. Sin embargo, la bilis puede retroceder y entrar en el conducto pancreático, lo que suele provocar *pancreatitis* (inflamación del páncreas). Los *espasmos del esfínter hepatopancreático* también pueden asociarse a un reflujo similar de la bilis. Normalmente, el esfínter del conducto pancreático impide el reflujo de bilis hacia el conducto pancreático; no obstante, si la ampolla hepatopancreática está obstruida, el débil esfínter del conducto pancreático puede ser incapaz de oponerse a la presión excesiva de la bilis en la ampolla hepatopancreática. Cuando existe un conducto pancreático accesorio que conecta con el conducto pancreático principal y desemboca en el duodeno, puede compensar la obstrucción del conducto pancreático principal o el espasmo del esfínter hepatopancreático.

Colangiopancreatografía retrógrada endoscópica

La *colangiopancreatografía por resonancia magnética*, un tipo de RM, se ha convertido en la técnica estándar para diagnosticar la enfermedad pancreática y biliar. Esta técnica produce imágenes detalladas de los sistemas hepatobiliar y pancreático, incluyendo el hígado, la vesícula biliar, los conductos biliares, el páncreas y el conducto pancreático (v. fig. 5-28 en «Cálculos biliares»). Mientras que esta innovadora tecnología no invasiva ha remplazado en gran medida al procedimiento estándar anterior, la *colangiopancreatografía retrógrada endoscópica* para el diagnóstico de estas enfermedades se utiliza en las intervenciones (biopsia, eliminación de piedras o la colocación de endoprótesis) (fig. C5-21). En primer lugar se hace pasar un endoscopio de fibra óptica a través de la boca, el esófago y el estómago. A continuación se entra en el duodeno y se introduce una cánula en la papila duodenal mayor, que se hace avanzar, bajo control fluoroscópico, al interior del conducto deseado (el conducto biliar o el conducto pancreático) para inyectar el medio de contraste radiológico. Mediante la visualización por fluoroscopia con el uso del medio de contraste, los instrumentos que operan a través del endoscopio pueden utilizarse para la intervención.

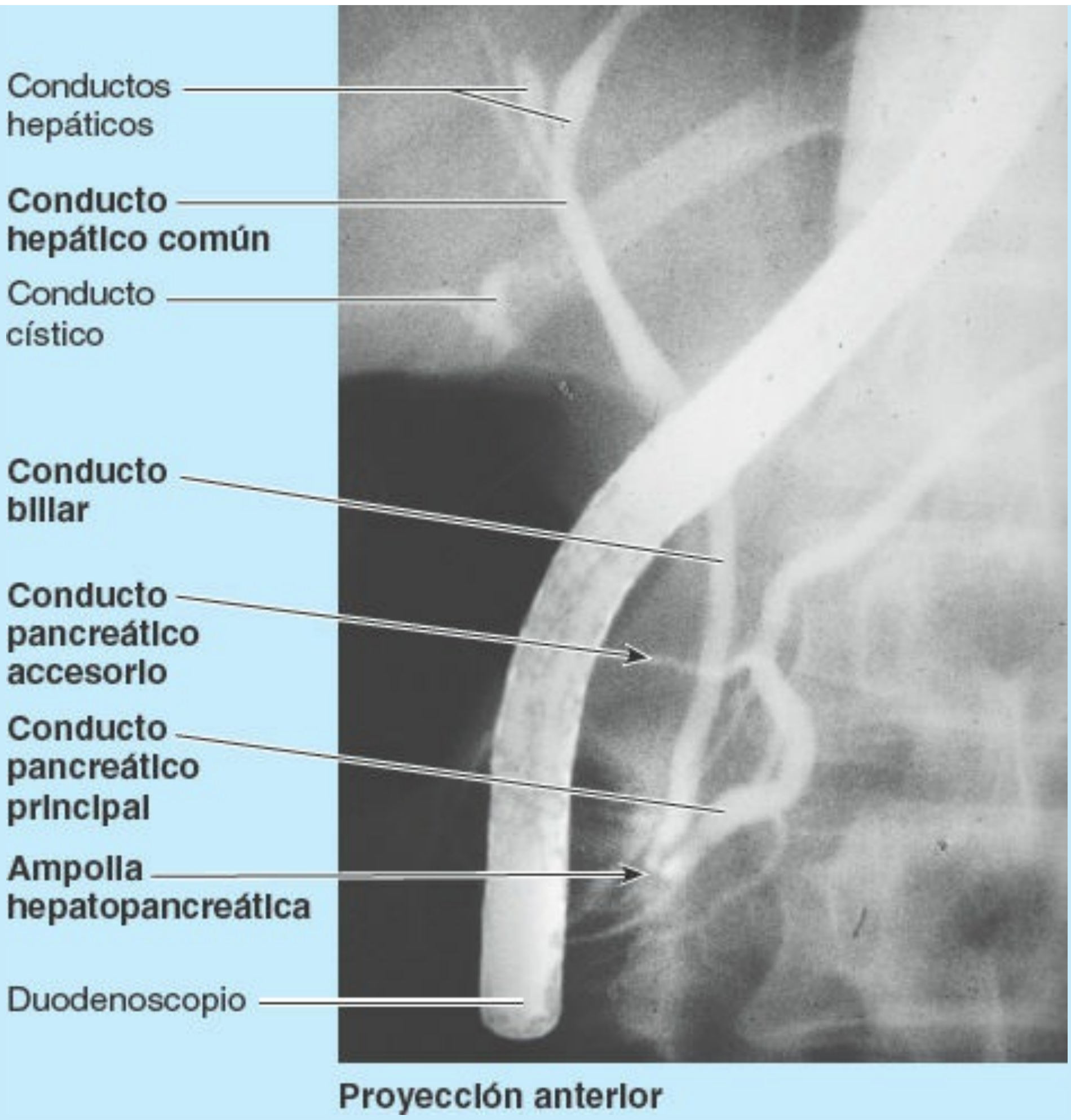

FIGURA C5-21. Colangiopancreatografía retrógrada endoscópica.

Tejido pancreático accesorio

No es infrecuente que aparezca *tejido pancreático accesorio* en el estómago, el duodeno, el íleon o un divertículo ileal; no obstante, las localizaciones más comunes son el estómago y el duodeno. El tejido pancreático accesorio puede contener células de islotes pancreáticos que producen glucagón e insulina.

Rotura del páncreas

El páncreas tiene una localización central dentro del cuerpo. Por ello, no es palpable y está bien protegido frente a todos los traumatismos penetrantes excepto los más graves. El páncreas, al igual que el hígado, posee una reserva funcional considerable. Debido a todo esto, el páncreas, como órgano exocrino, no suele ser una causa primaria de problemas clínicos (aparte de la *diabetes*, un trastorno endocrino de las células de los islotes). La mayoría de los problemas del páncreas exocrino son secundarios a problemas biliares. La lesión pancreática puede deberse a una compresión brusca, grave e intensa del abdomen, como ocurre al impactar con el volante en un accidente automovilístico. Como el páncreas se sitúa transversalmente, la columna vertebral actúa como un yunque y la fuerza traumática puede romper el páncreas, que es friable.

La rotura del páncreas suele desgarrar el sistema ductal, lo que permite que el

jugo pancreático entre en el parénquima de la glándula e invada los tejidos adyacentes. La digestión del tejido pancreático y de otros tejidos por el jugo pancreático es muy dolorosa.

Pancreatectomía subtotal

La *pancreatectomía,* que consiste en la extirpación quirúrgica parcial o completa del páncreas, se suele realizar cuando se detectan tumores pancreáticos (v. «Cáncer pancreático» más adelante). Sin embargo, la *pancreatectomía subtotal* o *parcial* se utiliza para extraer porciones lesionadas del páncreas y para el tratamiento de la *pancreatitis crónica* si han fallado las opciones conservadoras. La pancreatitis es una enfermedad caracterizada por la inflamación del páncreas. La lesión pancreática ocurre cuando las enzimas digestivas se activan antes de ser liberadas en el intestino delgado y comienzan a dañar el páncreas. La pancreatectomía subtotal reduce la secreción pancreática al disminuir el tamaño del páncreas. Mientras que la extirpación quirúrgica del cuerpo y la cola es menos difícil, las relaciones anatómicas y la irrigación de la cabeza del páncreas, el conducto biliar y el duodeno hacen que sea imposible eliminar toda la cabeza del páncreas (Skandalakis et al., 1995). Normalmente se conserva una franja de páncreas a lo largo del borde medial del duodeno para preservar el aporte sanguíneo duodenal.

Cáncer pancreático

El cáncer de la cabeza del páncreas es una de las causas más frecuentes de obstrucción extrahepática del sistema biliar. Dadas las relaciones posteriores del páncreas, el cáncer de la cabeza suele comprimir y obstruir el conducto biliar, la ampolla hepatopancreática o ambos. Esta afección causa una obstrucción, con la consiguiente retención de pigmentos biliares, aumento del tamaño de la vesícula biliar e ictericia obstructiva. La *ictericia* es la coloración amarillenta de la mayoría de los tejidos, la piel, las mucosas y la conjuntiva por los pigmentos biliares circulantes.

La mayoría de las personas que lo sufren presenta un *adenocarcinoma ductal*. Normalmente cursa con dolor intenso en el dorso. El cáncer del cuello y del cuerpo del páncreas puede causar una obstrucción de la vena porta o de la VCI, debido a que el páncreas cubre estas grandes venas (v. fig. 5-60 B). El amplio drenaje pancreático a nódulos linfáticos relativamente inaccesibles y el hecho de que el cáncer de páncreas suele metastatizar precozmente en el hígado, a través de la vena porta hepática, hace que la resección quirúrgica del páncreas canceroso sea casi inútil.

El *procedimiento Whipple* para el cáncer de páncreas y del conducto biliar *(pancreatoduodenectomía)* es el que se realiza con mayor frecuencia en el caso de los tumores pancreáticos. Es una cirugía compleja para extirpar parte de la cabeza del páncreas, parte del duodeno y la vesícula biliar. Los tumores que crecen en el cuerpo y la cola del páncreas pueden extirparse mediante un procedimiento subtotal denominado *pancreatectomía distal*.

HÍGADO, VÍAS BILIARES Y VESÍCULA BILIAR

Palpación del hígado

El hígado puede palparse en una persona recostada debido a que el hígado y el diafragma se mueven inferiormente con las inspiraciones profundas (v. fig. 5-62). Una técnica para palpar el hígado es colocar la mano izquierda posteriormente, por detrás de la *porción inferior de la caja torácica* (fig. C5-22). A continuación se coloca la mano derecha sobre el cuadrante superior derecho del sujeto, lateral al *recto del abdomen* e inferior al *arco costal*. Se solicita a la persona que respire profundamente mientras el examinador presiona posterosuperiormente con la mano derecha y empuja anteriormente con la mano izquierda (Bickley, 2016).

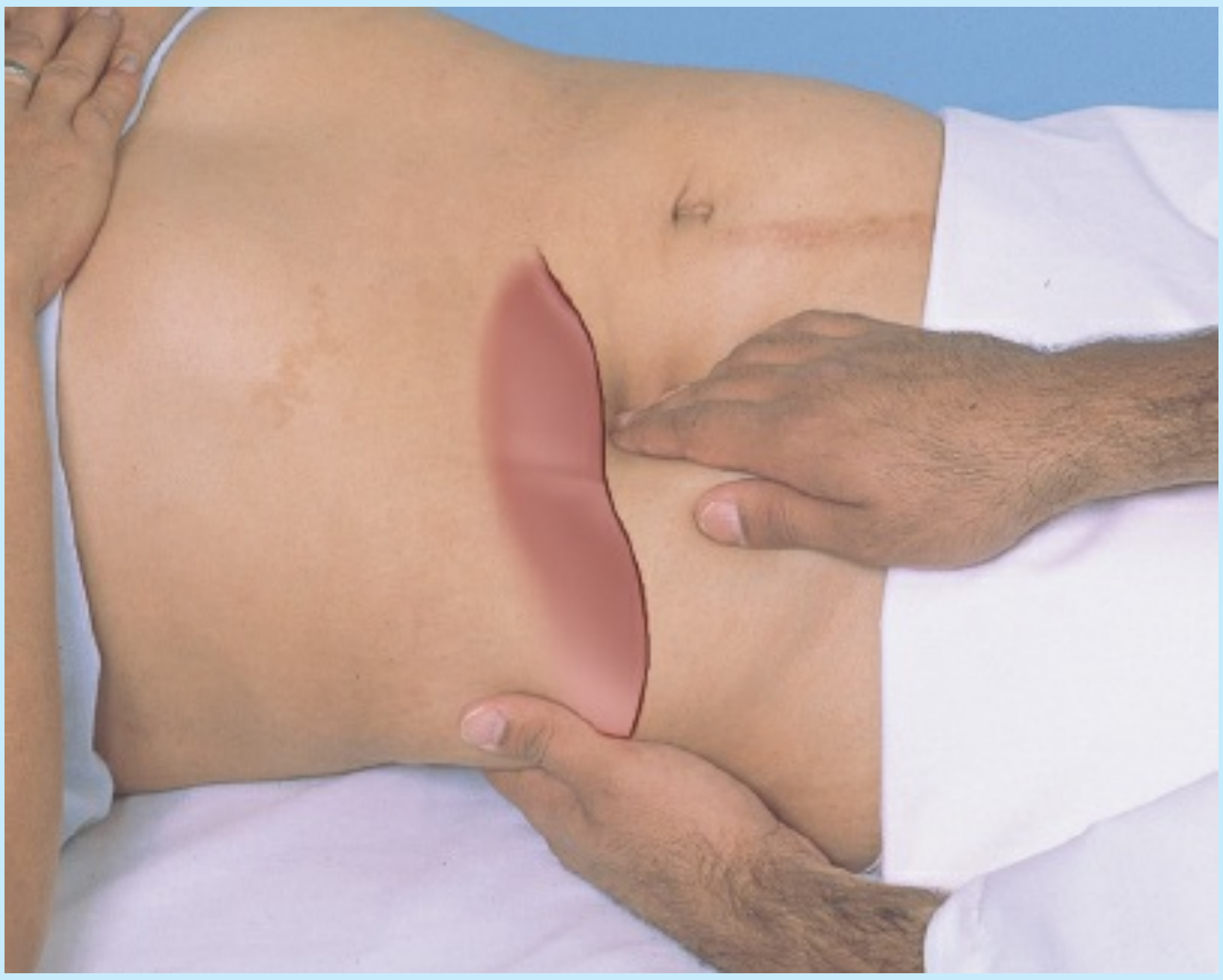

FIGURA C5-22. Palpación del borde inferior del hígado.

Abscesos subfrénicos

La peritonitis puede inducir la formación de *abscesos* localizados (acumulación de exudado purulento, o pus) en diversas partes de la cavidad abdominal. Los recesos subfrénicos derecho e izquierdo son una zona donde con frecuencia se acumula pus. Los *abscesos subfrénicos* son más comunes en el lado derecho, dada la frecuencia de la rotura del apéndice vermiforme y la perforación de úlceras duodenales. Los recesos subfrénicos derecho e izquierdo se continúan con el receso hepatorrenal (la parte más baja —más afectada por la gravedad— de la cavidad peritoneal en decúbito supino), por lo que el pus de un absceso subfrénico puede drenar en uno de los recesos hepatorrenales (fig. 5-64 E), sobre todo cuando el paciente está encamado.

El absceso subfrénico a menudo se drena mediante una incisión realizada por debajo o a lo largo de la 12.ª costilla (Ellis, 2013), sin que sea necesario practicar una abertura en la pleura o el peritoneo. Los abscesos subfrénicos anteriores suelen drenarse con una incisión subcostal localizada inferior y paralela al arco costal derecho. Actualmente muchos se drenan de forma percutánea, bajo guía

ecográfica o tomográfica.

Lobectomías y segmentectomías hepáticas

Cuando se descubrió que las ramas derecha e izquierda de la arteria hepática propia y los conductos hepáticos derechos e izquierdos, así como las ramas derecha e izquierda de la vena porta hepática, no se comunicaban significativamente, fue posible practicar *lobectomías hepáticas*, la extirpación de la porción derecha o izquierda del hígado, con una hemorragia mínima.

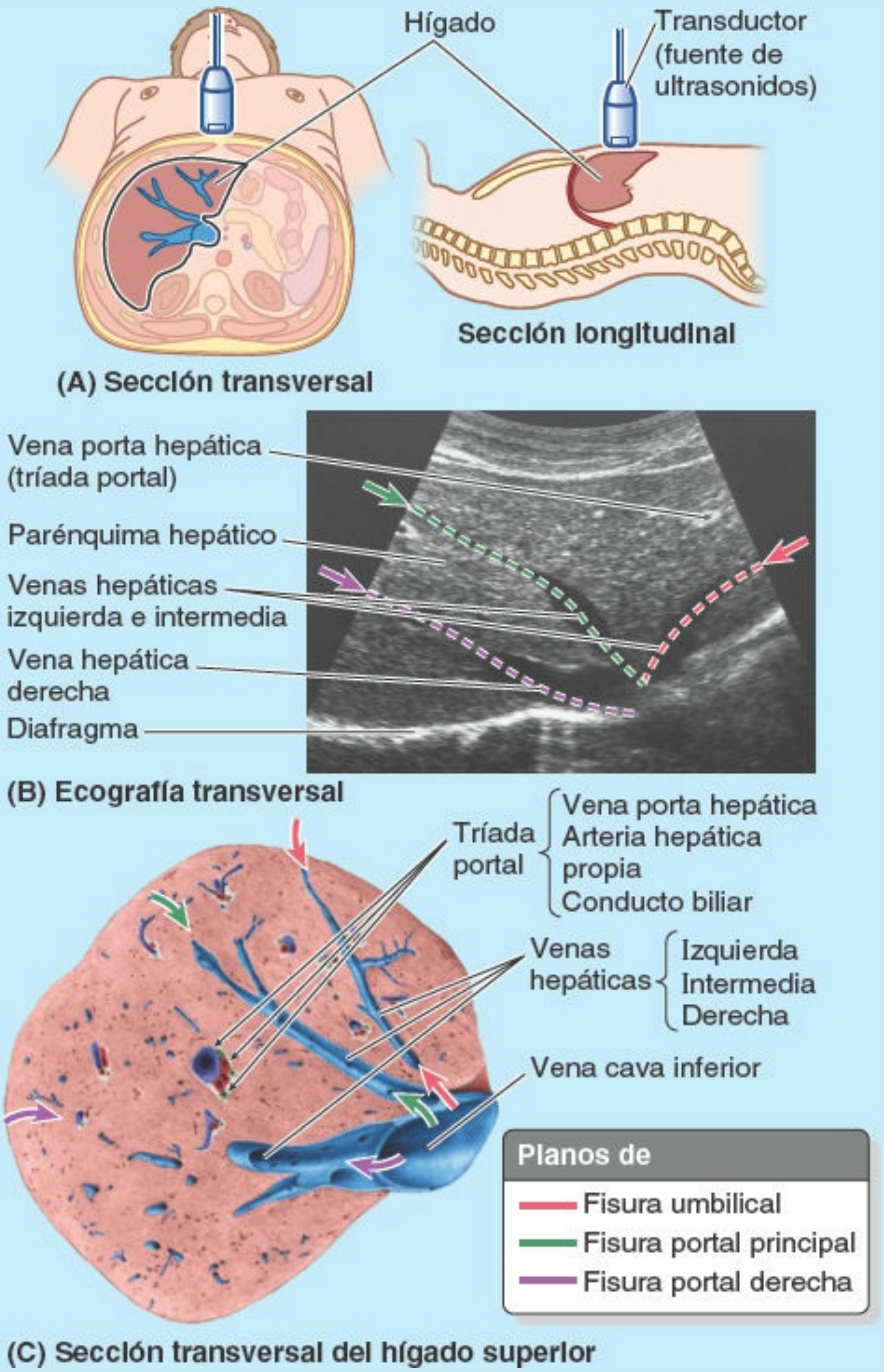

FIGURA C5-23. **Estudio ecográfico de las venas hepáticas.**

La mayoría de las lesiones del hígado afectan a la porción derecha. Recientemente, sobre todo desde la introducción del bisturí cauterizador y la cirugía láser, se pueden efectuar *segmentectomías hepáticas*. Esta técnica permite extraer (resecar) únicamente los segmentos que han sufrido una lesión grave o que están afectados por un tumor. Las venas hepáticas derecha, intermedia e izquierda sirven como guías para los planos (fisuras) entre las divisiones hepáticas (fig. C5-23); sin embargo, también constituyen una importante fuente de sangrado a la cual deberá enfrentarse el cirujano. Aunque el patrón de ramificación que se muestra en la figura 5-67 A es el más frecuente, los segmentos pueden variar considerablemente en forma y tamaño debido a las variaciones individuales en la ramificación de los vasos hepáticos y portales. Toda resección hepática es empírica, y precisa una determinación del patrón de segmentación del paciente mediante ecografías, inyección de contraste u oclusión mediante catéter con balón (Cheng et al., 1997).

Rotura del hígado

El hígado es vulnerable a la rotura debido a su gran tamaño, posición fija y friabilidad (se desmenuza fácilmente). A menudo, el hígado es desgarrado por una costilla fracturada que perfora el diafragma. Dado que el hígado cuenta con una gran vascularización y es muy friable, las laceraciones hepáticas suelen causar hemorragias profusas y dolor en el cuadrante superior derecho. Estas lesiones habitualmente se controlan con la eliminación del material extraño y el empaquetamiento o embolización (bloqueo intencionado de los vasos sanguíneos para controlar la hemorragia) cuando sea necesario. Los esfuerzos están orientados a evitar la resección del hígado por el traumatismo; la resección es el último recurso. En estos casos, el cirujano debe decidir si efectuar una segmentectomía o lobectomía. La mayoría de las lesiones en el hígado afectan al lado derecho. Una lesión más extensa con probabilidad de dejar grandes áreas de hígado sin vascularización puede requerir una lobectomía.

Arterias hepáticas aberrantes

La variante más frecuente de las ramas derecha o izquierda de la arteria hepática propia, que surge como una rama terminal de la arteria hepática propia (fig. C5-24 A), puede verse sustituida total o parcialmente por una arteria aberrante (accesoria o alternativa) de otro origen. El origen más común de la *arteria hepática derecha aberrante* es la AMS (fig. C5-24 B). El origen más común de la *arteria hepática izquierda aberrante* es la arteria gástrica izquierda (fig. C5-24 C).

Variaciones en las relaciones de las arterias hepáticas

En la mayoría de las personas, la rama derecha de la arteria hepática propia cruza anterior a la vena porta hepática (fig. C5-24 D); sin embargo, en algunos individuos la arteria cruza posterior a esta vena (fig. C5-24 E). En la mayoría de las personas, la rama derecha discurre posterior al conducto hepático

común (fig. C5-24 G). En algunos individuos, la rama derecha cruza anterior a este conducto (fig. C5-24 F), o surge de la AMS, por lo que no cruza en ningún momento el conducto hepático común (fig. C5-24 H).

Hepatomegalia

El hígado es un órgano blando y muy vascularizado que recibe una gran cantidad de sangre justo antes de entrar en el corazón. Tanto la VCI como las venas hepáticas carecen de válvulas. Cualquier aumento de la presión venosa central se transmite directamente al hígado, que aumenta de tamaño a medida que se congestiona con la sangre. La congestión intensa pasajera distiende la cápsula fibrosa del hígado, produciendo dolor alrededor de las costillas inferiores, especialmente en el hipocondrio derecho. Esta congestión, sobre todo si se asocia a una actividad diafragmática elevada o sostenida, puede ser una de las causas del «flato» (punzada en el costado) y la posible explicación de que dicho fenómeno afecte al lado derecho.

Además de los trastornos que provocan congestión hepática, como la insuficiencia cardíaca congestiva, las enfermedades víricas y bacterianas como la *hepatitis* causan *hepatomegalia* (agrandamiento del hígado). Cuando el hígado aumenta mucho de tamaño, su borde inferior puede palparse con facilidad por debajo del arco costal derecho e incluso puede llegar al estrecho superior de la pelvis, en el CID del abdomen.

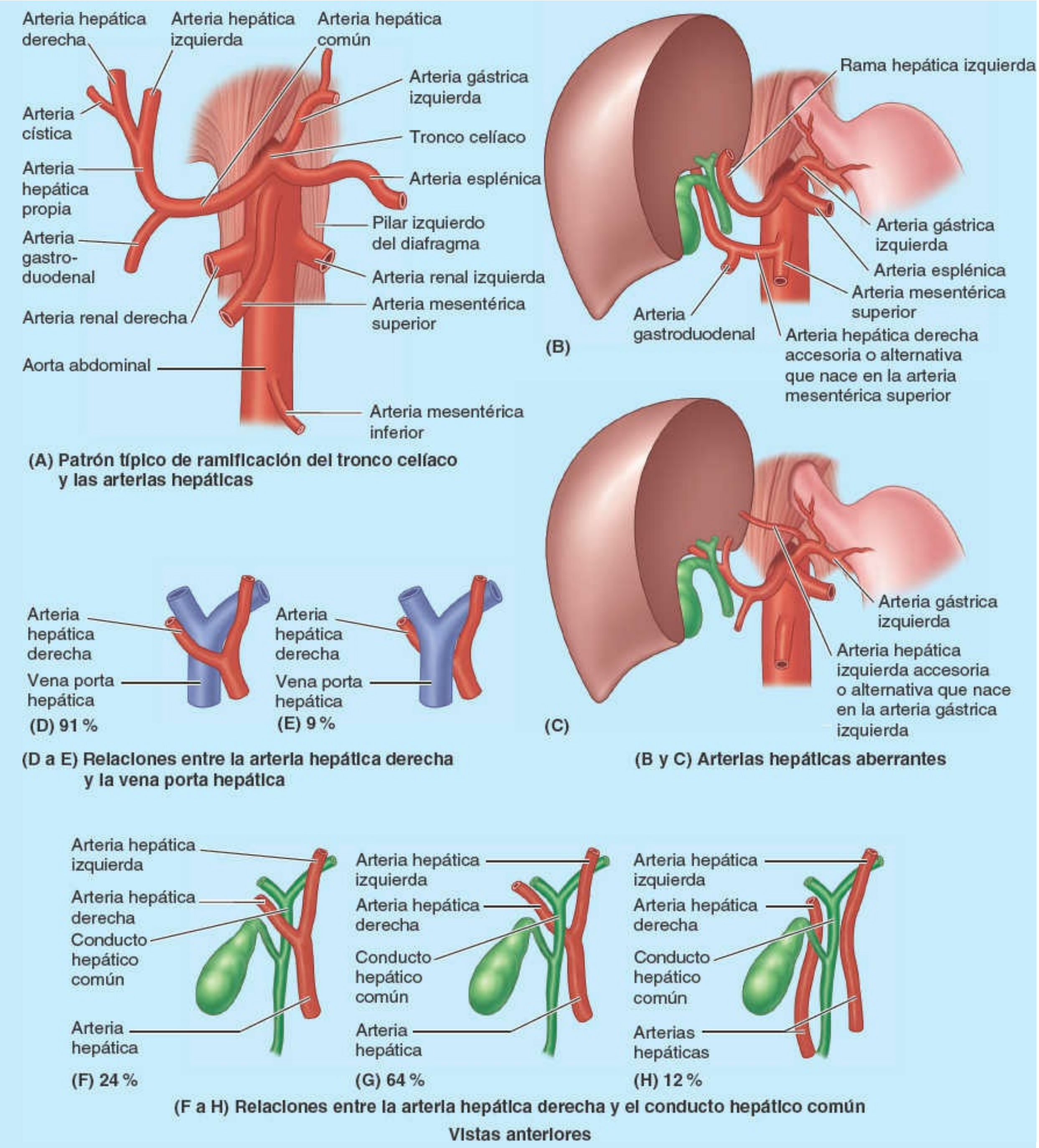

FIGURA C5-24. Variaciones de las ramas derecha e izquierda de la arteria hepática propia.

Los tumores también agrandan el hígado. Este órgano constituye una localización frecuente de *carcinomas metastásicos* (neoplasias secundarias por diseminación a partir de órganos drenados por el sistema venoso porta, p. ej., el intestino grueso). También pueden pasar células cancerosas al hígado desde el tórax, especialmente desde la mama derecha, debido a las comunicaciones existentes entre los nódulos linfáticos torácicos y los vasos linfáticos que drenan el área desnuda del hígado. Los tumores metastásicos forman nodulillos duros y redondeados dentro del parénquima hepático.

Cirrosis hepática

El hígado es el principal lugar donde se detoxifican las sustancias absorbidas

por el sistema digestivo; por ello, es vulnerable al daño celular y la posterior cicatrización y formación de nodulillos regenerativos. En la *cirrosis hepática* se da una destrucción progresiva de los hepatocitos (v. fig. 5-69), que son reemplazados por grasa y tejido fibroso. Aunque numerosos disolventes industriales, como el tetracloruro de carbono, producen cirrosis, este cuadro es mucho más frecuente en personas que sufren alcoholismo crónico.

La *cirrosis alcohólica,* la más común de las numerosas causas de *hipertensión portal,* se caracteriza por hepatomegalia y un aspecto «nodular» de la superficie hepática (v. fig. C5-31 B en el cuadro clínico «Derivaciones portosistémicas») debido a cambios grasos y fibrosis. El hígado tiene una gran reserva funcional; de este modo, las manifestaciones metabólicas de insuficiencia hepática aparecen tardíamente. El tejido fibroso rodea los vasos sanguíneos y los conductos biliares intrahepáticos, lo cual hace que el hígado se endurezca e impide la circulación de la sangre a través de él *(hipertensión portal).* El tratamiento de la cirrosis hepática avanzada puede incluir la creación quirúrgica de una *derivación portosistémica* o *portocava,* anastomosando los sistemas venosos porta y sistémico (v. cuadro clínico «Derivaciones portosistémicas»).

Biopsia hepática

Mediante *biopsia hepática* puede obtenerse tejido hepático con fines diagnósticos. Como el hígado está situado en el hipocondrio derecho, protegido por la caja torácica que lo cubre, normalmente la aguja se introduce a través del 10.º espacio intercostal derecho, en la línea medioaxilar. Antes de que el médico realice la biopsia, se pide al paciente que haga una espiración completa y que contenga la respiración, a fin de reducir el receso costodiafragmático y disminuir la posibilidad de dañar el pulmón y contaminar la cavidad pleural.

Vesícula biliar móvil

En la mayoría de las personas, la vesícula biliar se fija íntimamente a la fosa de la vesícula biliar sobre la cara visceral del hígado (v. fig. 5-72). En un 4 % de los sujetos, sin embargo, la vesícula biliar se encuentra suspendida del hígado por un corto mesenterio, lo que aumenta su movilidad. Las *vesículas biliares móviles* pueden sufrir torsión vascular e infarto (insuficiencia súbita de irrigación arterial o venosa).

Variaciones de los conductos cístico y hepático

En ocasiones, el conducto cístico discurre junto al conducto hepático común y se adhiere estrechamente a él. El conducto cístico puede ser corto, o incluso faltar. En algunas personas se observa una unión baja de los dos conductos (fig. C5-25 A). Debido a ello, el conducto biliar es corto y se sitúa posterior a la porción superior del duodeno, o incluso inferior a este. Cuando hay una unión baja, los dos conductos pueden estar unidos por tejido fibroso, lo que dificulta el pinzamiento quirúrgico del conducto cístico sin lesionar el conducto hepático común.

En otras ocasiones, la unión de los conductos cístico y hepático común es alta, cerca del porta hepático (fig. C5-25 B). En otras, el conducto cístico forma una espiral anteriormente sobre el conducto hepático común antes de unirse a este en el lado izquierdo (fig. C5-25 C). Es importante que los cirujanos tengan presentes las variaciones en la formación de las arterias y los conductos biliares cuando ligan el conducto cístico durante una *colecistectomía* (extirpación quirúrgica de la vesícula biliar).

Conductos hepáticos accesorios

La presencia de conductos hepáticos accesorios (aberrantes) es frecuente, y se sitúan en posiciones peligrosas para la realización de una colecistectomía. Un conducto accesorio es un conducto segmentario normal que se une al sistema biliar por fuera del hígado en lugar de hacerlo en el interior de este (fig. C5-26). Como drena un segmento normal del hígado, puede producirse una fuga de bilis si se secciona inadvertidamente durante una intervención quirúrgica (Skandalakis et al., 2009). De 95 vesículas biliares y conductos biliares estudiados, siete presentaban conductos accesorios: cuatro se unían al conducto hepático común cerca de los conductos císticos, dos se unían al conducto cístico, y uno era un conducto anastomótico que conectaba el conducto cístico con el hepático común (Grant, en Agur y Dalley, 2017).

Cálculos biliares

Los *cálculos biliares* son concreciones que se forman en la vesícula biliar, el conducto cístico o el conducto biliar, y están compuestos principalmente por cristales de colesterol (fig. C5-27 A y B). Los cálculos biliares *(colelitiasis, litiasis biliar)* son mucho más frecuentes en las mujeres, y su incidencia aumenta con la edad. Sin embargo, en un 50 % de las personas, los cálculos biliares son «silentes» (asintomáticos). Durante un período de 20 años, dos terceras partes de las personas que presentan cálculos biliares asintomáticos se mantienen sin síntomas. Cuanto más tiempo permanezcan silentes los cálculos biliares, menor es la probabilidad de que aparezcan síntomas. Para que los cálculos biliares provoquen síntomas clínicos deben alcanzar un tamaño suficiente para lesionar mecánicamente la vesícula biliar o para obstruir las vías biliares (Townsend et al., 2016).

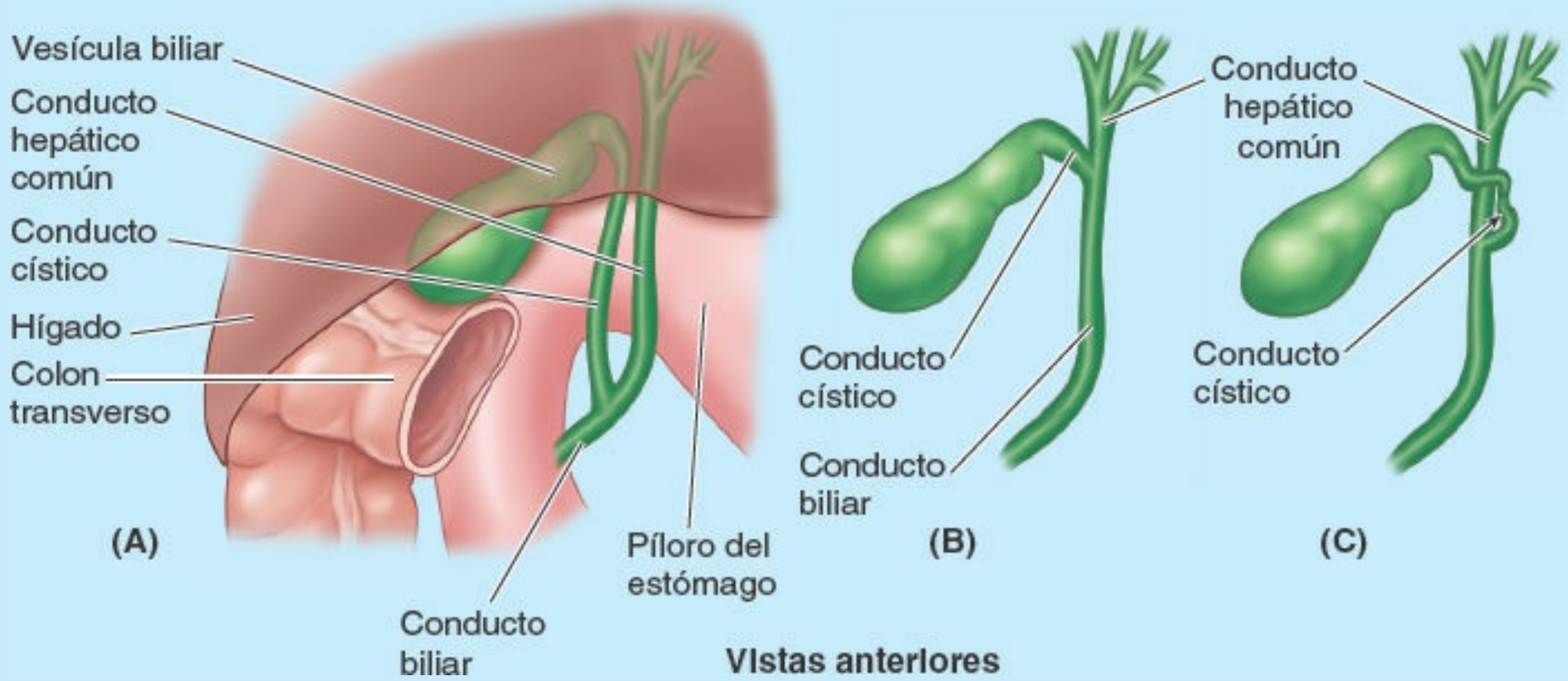

FIGURA C5-25. Unión de los conductos cístico y hepático común. A) Unión baja. **B)** Unión alta. **C)** Recorrido tortuoso.

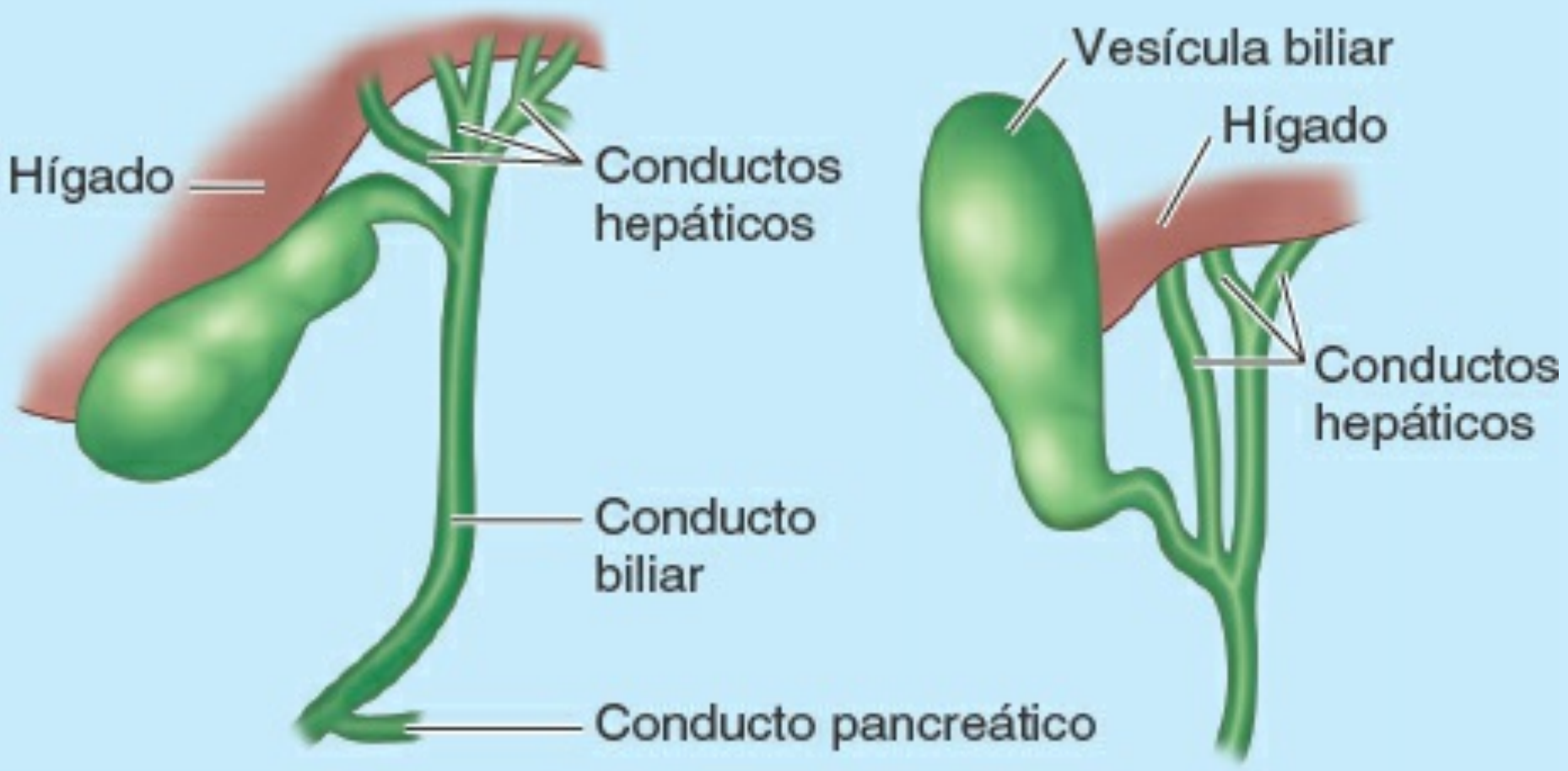

FIGURA C5-26.

El extremo distal de la ampolla hepatopancreática es la parte más estrecha de las vías biliares y el lugar donde los cálculos biliares impactan con mayor frecuencia (fig. C5-28). Los cálculos biliares también pueden alojarse en los conductos hepático y cístico. Los cálculos biliares alojados en el conducto cístico pueden producir un *cólico biliar* (dolor intenso y espasmódico). Cuando la vesícula biliar se relaja, el cálculo en el conducto cístico puede volver al interior de la vesícula biliar. Si un cálculo bloquea el conducto cístico se produce una *colecistitis* (inflamación de la vesícula biliar) debido a la acumulación de bilis, lo que causa el aumento de tamaño de la vesícula biliar.

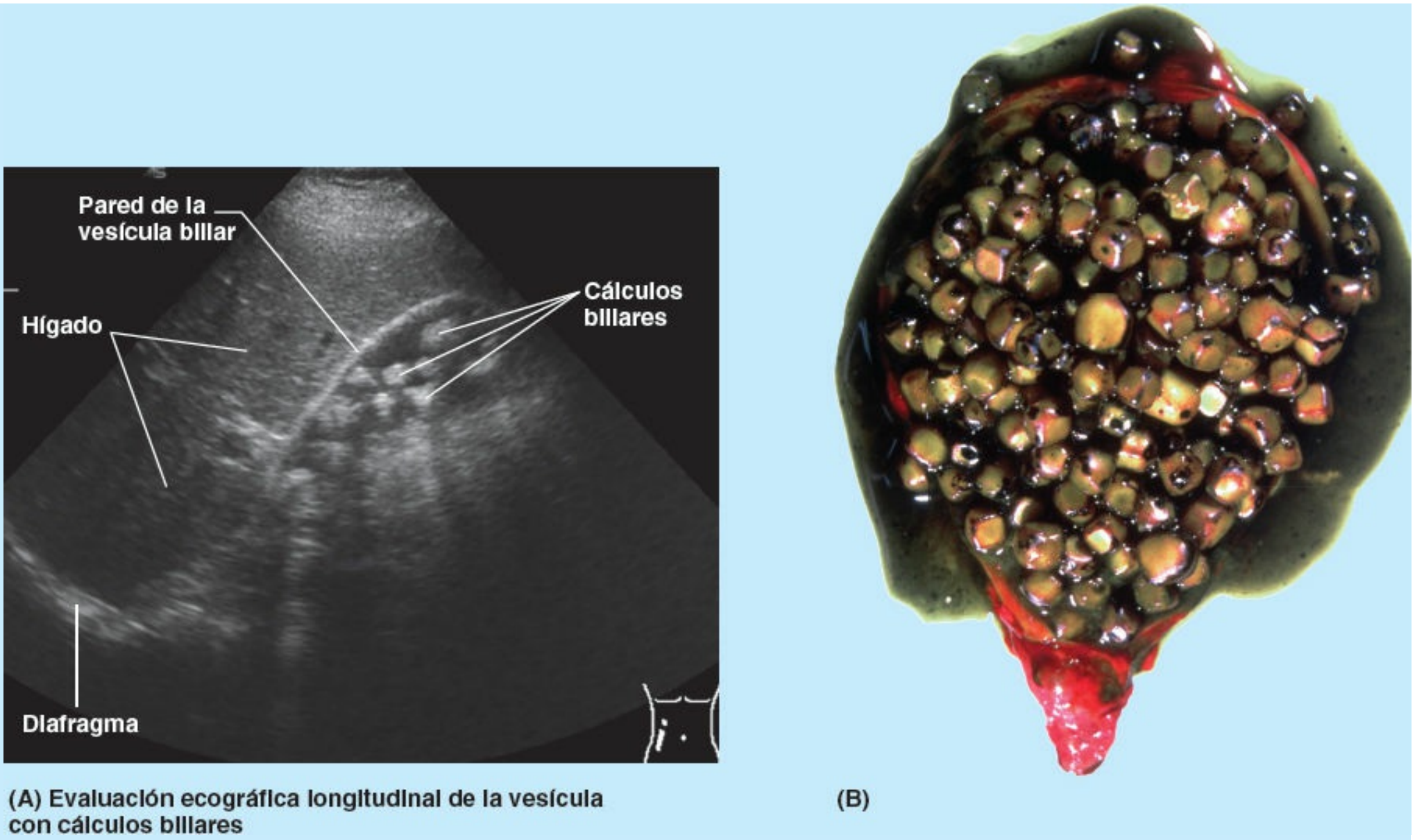

FIGURA C5-27. **A)** Ecografía de la vesícula biliar con cálculos biliares. **B)** Cálculos biliares (colelitiasis). Se ha abierto la vesícula biliar para mostrar los numerosos cálculos biliares amarillos de colesterol.

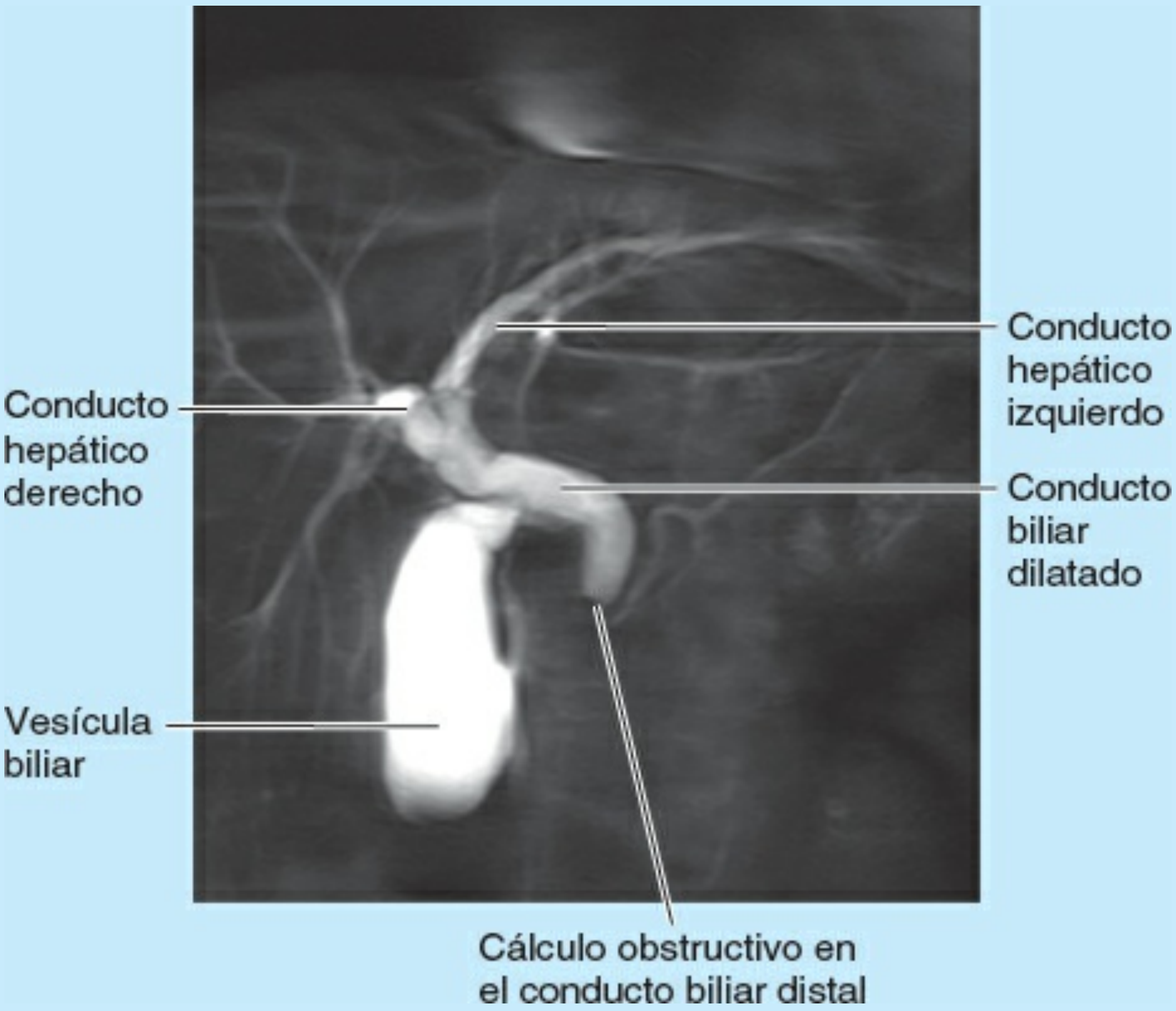

FIGURA C5-28. **Colangiopancreatografía por RM que muestra dilatación del conducto biliar secundario a un cálculo alojado en el conducto distal.** Observe el contorno cóncavo del extremo distal del conducto visible en el margen superior del cálculo.

Otro lugar frecuente donde pueden impactar los cálculos biliares es una saculación anómala (bolsa de Hartmann), que aparece en estados patológicos en la unión del cuello de la vesícula biliar y el conducto cístico. Cuando el saco es

grande, el conducto cístico se origina en su cara superior izquierda, y no en lo que parece ser el vértice de la vesícula biliar. Los cálculos biliares suelen acumularse en esa bolsa. Si se rompe una úlcera péptica duodenal, puede formarse una falsa comunicación entre la bolsa y la porción superior del duodeno, que permite el paso de los cálculos biliares al duodeno (v. «Cálculos biliares en el duodeno»).

El dolor de la *impactación de la vesícula biliar* se produce en la región epigástrica, y más tarde se desplaza a la región hipocondríaca derecha, en la unión del 9.º cartílago costal y el borde lateral de la vaina del músculo recto del abdomen. La *inflamación de la vesícula biliar* puede causar dolor en la pared posterior del tórax o en el hombro derecho como resultado de la irritación del diafragma. Si la bilis no puede salir de la vesícula biliar, entra en la sangre y causa *ictericia* (v. cuadro clínico «Cáncer pancreático»). La ecografía y la TC son técnicas habituales no invasivas para localizar los cálculos.

Cálculos biliares en el duodeno

Cuando la vesícula biliar se dilata y se inflama debido a un cálculo biliar impactado en su conducto, pueden formarse adherencias con las vísceras adyacentes. La inflamación mantenida puede destruir (ulcerar) los límites tisulares entre la vesícula biliar y una porción del tubo digestivo que se encuentre adherida a ella, y conducir a la formación de una *fístula colecistoentérica* (fig. C5-29). Debido a su proximidad a la vesícula biliar, la porción superior del duodeno y el colon transverso son las localizaciones más probables donde puede aparecer una fístula de este tipo. La fístula permitiría que un cálculo de gran tamaño, incapaz de atravesar el conducto cístico, llegara al tubo digestivo. Los cálculos grandes que entran en el intestino delgado por esta vía pueden quedar atrapados en la válvula ileocecal, produciendo una obstrucción intestinal *(íleo biliar)*. Las fístulas colecistoentéricas también permiten el paso de gas desde el tubo digestivo a la vesícula biliar, lo que constituye un signo radiográfico de este trastorno.

Colecistectomía

A las personas que sufren *cólicos biliares* graves suele extirpárseles la vesícula biliar. A menudo se utiliza la *colecistectomía laparoscópica* en lugar de la técnica quirúrgica abierta. La arteria cística casi siempre se origina en la rama derecha de la arteria hepática propia en el triángulo cistohepático (triángulo de Calot) (v. figs. 5-72 y 5-74 A). En la práctica clínica habitual, el triángulo cistohepático está limitado inferiormente por el conducto cístico, medialmente por el conducto hepático común y superiormente por la cara inferior del hígado. La disección cuidadosa del triángulo cistohepático al principio de la colecistectomía mantiene a salvo a estas importantes estructuras en caso de que haya variaciones anatómicas. Los errores durante la cirugía de la vesícula biliar suelen deberse a la incapacidad para reconocer las variaciones habituales en la anatomía del sistema biliar, especialmente en su vascularización. Antes de cortar cualquier estructura y extraer la vesícula biliar, los cirujanos identifican los tres conductos biliares, así como las arterias hepática y cística. Normalmente es la

rama derecha de la arteria hepática propia la que se encuentra en peligro durante la cirugía, y debe localizarse antes de ligar la arteria cística.

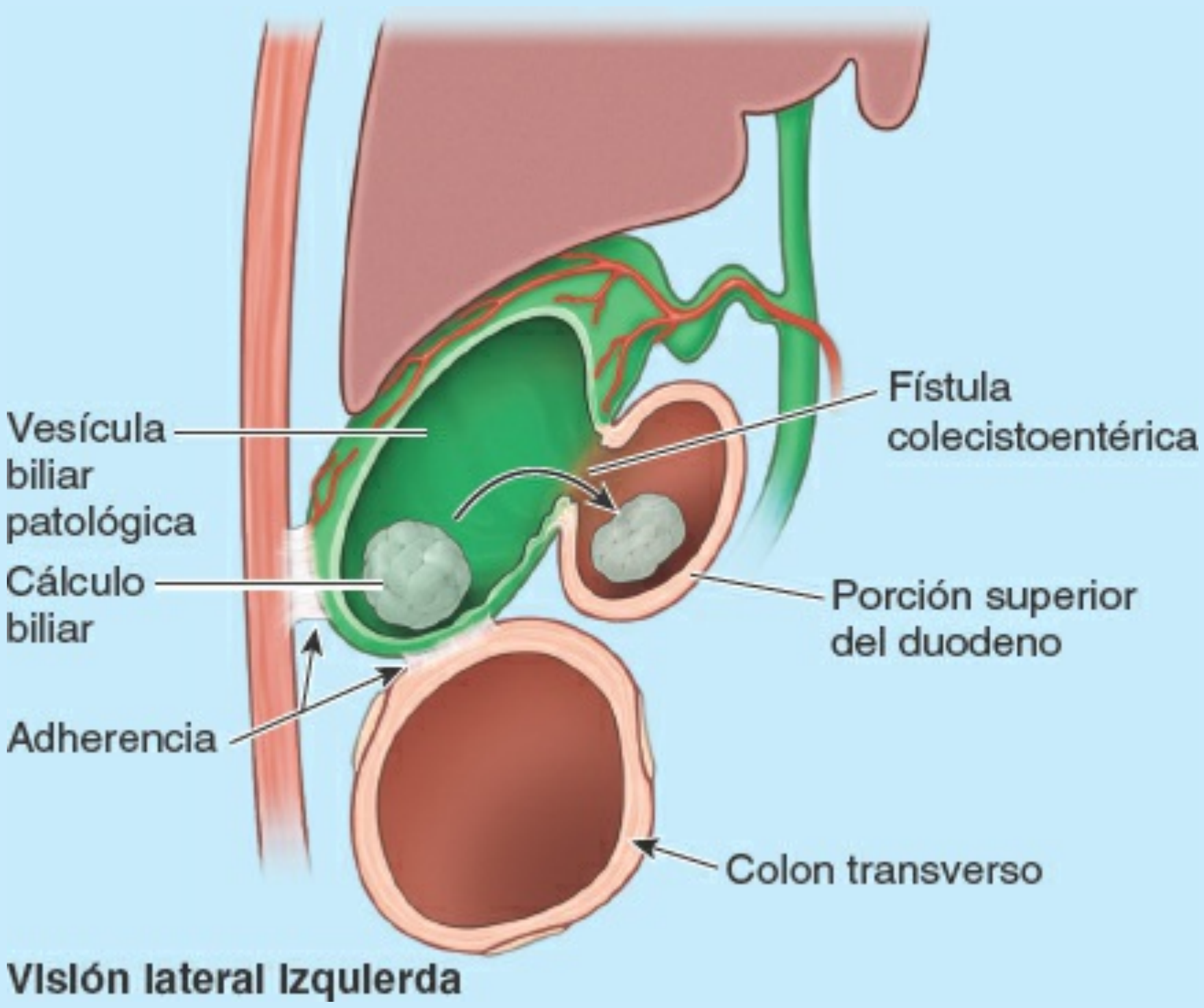

FIGURA C5-29.

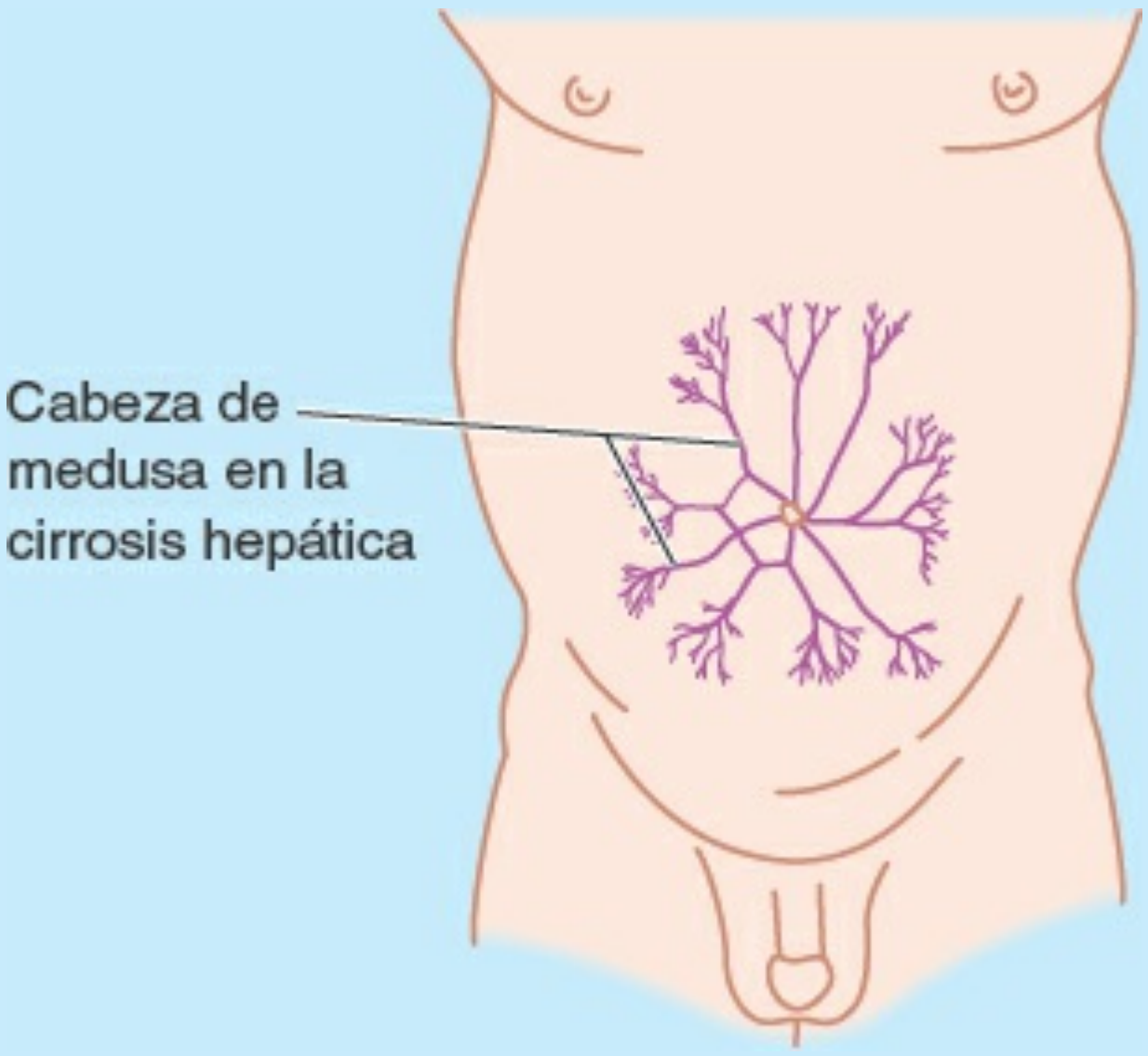

FIGURA C5-30.

Hipertensión portal

Cuando la cicatrización y la fibrosis de la cirrosis obstruyen la vena porta hepática en el hígado, aumenta la presión en la vena y sus tributarias y se produce una *hipertensión portal*. El gran volumen de sangre que fluye desde el sistema porta al sistema sistémico en las zonas de anastomosis portosistémicas hace que se formen *venas varicosas*, en especial en el esófago. Las venas pueden estar tan dilatadas que sus paredes pueden romperse y causar una hemorragia (v.

fig. C5-7). La hemorragia de las varices esofágicas (venas esofágicas dilatadas) en el extremo distal del esófago a menudo es grave y puede ser mortal. En casos de obstrucción portal grave, las venas de la pared anterior del abdomen (normalmente tributarias de la cava) que se anastomosan con las venas paraumbilicales pueden volverse varicosas y adoptar un aspecto similar a pequeñas serpientes que irradian bajo la piel que rodea al ombligo. Este cuadro se conoce como la *cabeza de medusa*, por su semejanza con las serpientes de la cabeza de Medusa, un personaje de la mitología griega (fig. C5-30).

Derivaciones portosistémicas

Un método habitual de reducción de la hipertensión portal es derivar la sangre del sistema venoso porta al sistema venoso sistémico mediante la creación de una comunicación entre la vena porta y la VCI. Esta *anastomosis portocava* o *derivación portosistémica* puede llevarse a cabo gracias a que estos vasos se encuentran cerca uno del otro, posteriores al hígado (fig. C5-31 A y B). Otra forma de disminuir la presión portal es unir las venas esplénica y renal izquierda, después de efectuar una esplenectomía *(anastomosis* o *derivación esplenorrenal)* (fig. C5-31 C) (Skandalakis et al., 2009). Estos métodos se han sustituido casi totalmente por el trasplante hepático, que algunas veces es precedido por una *derivación portosistémica intrahepática transyugular* (TIPS, por sus siglas en inglés) mientras se obtiene una donación de hígado. Un radiólogo intervencionista realiza la TIPS introduciendo un catéter cuya punta tiene una endoprótesis no expandida en la vena yugular interna derecha y la dirige hacia las venas hepáticas principales por vía fluoroscópica a través de la vena braquiocefálica derecha, la vena cava superior, la aurícula derecha y la vena cava inferior. Una vez en la vena hepática, la endoprótesis cerrada se introduce en el parénquima hepático hacia la vena porta, se expande, colocándola en su sitio y proporcionando la derivación portosistémica (anastomosis) (fig. 5-31 D). Posteriormente se retira el catéter.

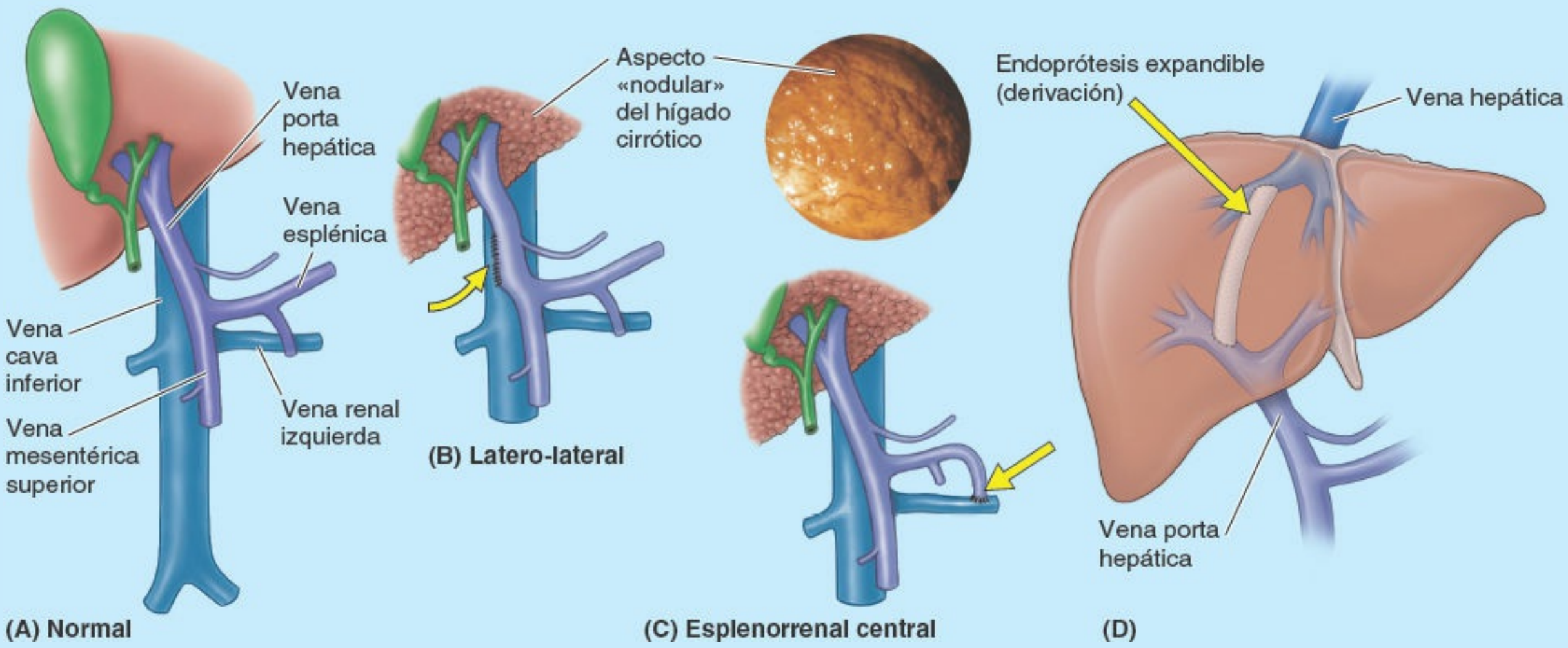

FIGURA C5-31. Derivaciones portosistémicas (*flechas amarillas*).

Puntos fundamentales

BAZO Y PÁNCREAS

Bazo. El bazo es un órgano pulposo y muy vascularizado (sinusoidal), envuelto por una delicada cápsula fibroelástica. ● El bazo está completamente cubierto por peritoneo, excepto en el hilio esplénico, donde se insertan el ligamento esplenorrenal (que lleva los vasos esplénicos al bazo) y el ligamento gastroesplénico (que lleva los vasos gástricos cortos y los gastroomentales izquierdos hacia el estómago). ● Tiene el tamaño aproximado del puño cerrado, aunque existe un grado considerable de variabilidad fisiológica. ● Es el mayor órgano linfoide, pero no es imprescindible para la vida. ● Como reservorio de sangre, en general es capaz de una expansión y contracción pasajeras considerables, pero puede sufrir un agrandamiento crónico y mucho más intenso cuando se ve afectado por procesos patológicos. ● A pesar de que está protegido por las costillas 9.ª a 11.ª que lo cubren, el bazo, relativamente delicado, es el órgano abdominal más vulnerable a los traumatismos indirectos. ● Los golpes fuertes en el abdomen pueden provocar un brusco aumento de la presión intraabdominal que puede romper el bazo y causar una copiosa hemorragia intraperitoneal.

Páncreas. El páncreas es, a la vez, una glándula exocrina productora del jugo pancreático que se secreta en el duodeno para la digestión, y una glándula endocrina productora de insulina y glucagón que se liberan como hormonas en el torrente sanguíneo. ● El páncreas, secundariamente retroperitoneal, está compuesto por una cabeza, un proceso unciforme, cuello, cuerpo y cola. ● La cabeza, a la derecha de la AMS, está rodeada por el duodeno en forma de C y es atravesada por la parte final del conducto biliar; su prolongación, el proceso unciforme, pasa posterior a la AMS. ● El cuello pasa anterior a la AMS y la VMS; esta última se fusiona en este lugar con la vena esplénica para formar la vena porta hepática. ● El cuerpo se sitúa a la izquierda de la AMS y discurre transversalmente a través de la pared posterior de la bolsa omental, cruzando anteriormente por encima del cuerpo vertebral de L2 y la aorta abdominal. ● La cola entra en el ligamento esplenorrenal cuando se acerca al hilio esplénico. ● La vena esplénica discurre paralela y posterior a la cola y al cuerpo, mientras se dirige desde el bazo a la vena porta hepática. ● El conducto pancreático principal sigue un curso similar en el espesor del páncreas, continuando transversalmente a través de la cabeza para fusionarse con el conducto biliar para formar la ampolla hepatopancreática, que desemboca en la porción descendente del duodeno. ● Como glándula endocrina, el páncreas recibe una irrigación abundante desde las arterias pancreatoduodenal y esplénica. ● Aunque recibe fibras simpáticas vasomotoras y fibras parasimpáticas secretomotoras, la regulación de la secreción pancreática es sobre todo hormonal. ● El páncreas se encuentra protegido gracias a su localización central en el abdomen. Es raro que el páncreas exocrino provoque problemas clínicos, aunque la diabetes, que afecta al páncreas endocrino, es cada vez más frecuente.

HÍGADO, CONDUCTOS BILIARES, VESÍCULA BILIAR Y VENA PORTA HEPÁTICA

Hígado. El hígado desempeña varias funciones. ● Es nuestro mayor órgano metabólico; inicialmente recibe todos los nutrientes absorbidos, excepto las grasas. ● También es nuestra mayor glándula, ya que actúa como glándula intestinal extrínseca fabricando bilis. ● El hígado ocupa básicamente toda la cúpula derecha del diafragma y se extiende hasta el vértice de la cúpula izquierda. Por ello, disfruta de la protección de la caja torácica inferior y se mueve con los desplazamientos respiratorios. ● Está dividido superficialmente por el ligamento falciforme y por un surco para el ligamento venoso en un gran lóbulo anatómico derecho y un lóbulo izquierdo mucho más pequeño; en su cara visceral existen formaciones que delimitan los lóbulos caudado y cuadrado. ● El hígado está recubierto por peritoneo excepto en su área desnuda, delimitada por reflexiones peritoneales que comprenden los ligamentos coronarios. ● Según las ramificaciones entrelazadas de la tríada portal (vena porta hepática, arteria hepática propia y conductos biliares intrahepáticos) y de las venas hepáticas, el parénquima continuo del hígado puede dividirse en lóbulos portales derecho e izquierdo (más el lóbulo caudado). ● El hígado puede dividirse además en cuatro subdivisiones y luego en ocho segmentos hepáticos resecables quirúrgicamente. ● El hígado, como los pulmones, tiene una vascularización doble: el 75 % a 80 % de la sangre le llega a través de la vena porta hepática, y el 20 % a 25 % le llega a través de la arteria hepática propia, para dirigirse fundamentalmente a los elementos extraparenquimatosos. La vena porta hepática y la arteria hepática propia entran en el hígado a través del porta hepático, donde salen los conductos hepáticos. ● Tres grandes venas hepáticas drenan directamente en la VCI, incluida en el área desnuda del hígado. ● El

hígado también es el mayor órgano productor de linfa del organismo. Su cara visceral drena por una vía abdominal, y su cara diafragmática drena por una vía torácica.

Conductos biliares y vesícula biliar. Los conductos hepáticos derecho e izquierdo drenan la bilis producida por los lóbulos portales derecho e izquierdo en el conducto hepático común, que por tanto transporta toda la bilis procedente del hígado. ● El conducto hepático común se fusiona con el conducto cístico para formar el conducto biliar, que transporta la bilis hasta la porción descendente del duodeno. ● Cuando el esfínter del conducto biliar está cerrado, la bilis retrocede hacia los conductos biliar y cístico, y llena la vesícula biliar, donde se almacena y concentra entre comidas. ● Aunque la inervación parasimpática puede abrir el esfínter del conducto biliar (y el esfínter, más débil, de la ampolla hepatopancreática) y contraer la vesícula biliar, en general estas acciones son respuestas reguladas hormonalmente a la entrada de grasa en el duodeno, que provocan el vaciado en este de la bilis acumulada. ● La vesícula biliar, con forma de pera, está fijada a la cara visceral del hígado, y su fondo se proyecta desde el borde inferior del hígado hacia la pared anterior del abdomen en la intersección entre el plano transpilórico y la LMC derecha. ● La vesícula biliar, el conducto cístico y la porción más superior del conducto biliar son irrigados por la arteria cística, una rama que se origina en la rama derecha de la arteria hepática propia, dentro del triángulo cistohepático. ● Además de drenar a través de las venas císticas que acompañan a la arteria cística y desembocan en la vena porta hepática, las venas del fondo y del cuerpo forman un minisistema porta que drena directamente en los sinusoides hepáticos profundos a la cara visceral del hígado.

Vena porta hepática. La vena porta hepática, grande pero corta, se forma posterior al cuello del páncreas por la unión de la VMS y la vena esplénica, y transporta toda la sangre venosa y los nutrientes que se encuentran en la sangre desde el tubo digestivo hasta el hígado. ● La vena porta hepática finaliza en el porta hepático, bifurcándose en ramas derecha e izquierda que se distribuyen con un patrón segmentario por los lóbulos portales derecho e izquierdo. ● Atraviesa el ligamento hepatoduodenal (borde libre del omento menor y límite anterior del foramen omental) formando parte de una tríada portal extrahepática (vena porta hepática, arteria hepática propia y conducto biliar). ● Las anastomosis portosistémicas proporcionan una vía colateral por donde la sangre puede llegar al corazón cuando existe una obstrucción de la vena porta hepática o una enfermedad del hígado. Sin embargo, cuando las vías colaterales tienen que transportar grandes volúmenes de sangre, pueden desarrollarse varices esofágicas, potencialmente mortales.

Riñones, uréteres y glándulas suprarrenales

Los *riñones* producen orina que es transportada por los *uréteres* a la *vejiga urinaria*, en la pelvis. La cara superomedial de cada riñón normalmente está en contacto con una *glándula suprarrenal*. Un débil tabique de fascia separa estas glándulas de los riñones, por lo que en realidad no están unidos entre sí (fig. 5-76). Las glándulas suprarrenales actúan como parte del sistema endocrino, con una función completamente distinta de la de los riñones. Los órganos urinarios superiores (riñones y uréteres), sus vasos y las glándulas suprarrenales son estructuras primariamente retroperitoneales situadas en la pared posterior del abdomen (fig. 5-76), es decir, se formaron originalmente y siguen siendo vísceras retroperitoneales.

La **cápsula adiposa** (grasa perirrenal) rodea al riñón y sus vasos, y se continúa con la grasa del **seno renal** (fig. 5-77), en su centro hueco. Los riñones, las glándulas suprarrenales y la cápsula adiposa que los rodea están recubiertos (excepto inferiormente) por una lámina condensada, membranosa, de la **fascia renal,** que se continúa medialmente para envolver los vasos renales, fusionándose con las vainas vasculares de estos. Inferomedialmente, la fascia renal se prolonga a lo largo de los uréteres como la fina **fascia periureteral.** Externo a la fascia renal está el **cuerpo adiposo pararrenal** (grasa pararrenal), la grasa extraperitoneal de la región lumbar, que es más evidente posterior al riñón. La fascia renal envía haces de colágeno a través del cuerpo adiposo pararrenal.

Los haces de colágeno, la fascia renal y la cápsula y el cuerpo adiposos, junto al anclaje que suponen los vasos renales y el uréter, mantienen a los riñones en una posición relativamente fija. Sin embargo, los riñones se mueven durante la respiración y cuando se pasa del decúbito supino a la posición bípeda, y viceversa. La movilidad renal normal es de unos 3 cm, aproximadamente la altura de un cuerpo vertebral. Superiormente, la fascia renal se continúa con la fascia diafragmática en la cara inferior del diafragma; por tanto, la principal fijación de las glándulas suprarrenales se realiza con el diafragma. Inferiormente, las hojas anterior y posterior de la fascia renal están unidas de forma laxa, si es que llegan a hacerlo (v. cuadro clínico «Absceso perinéfrico» y «Nefroptosis»).

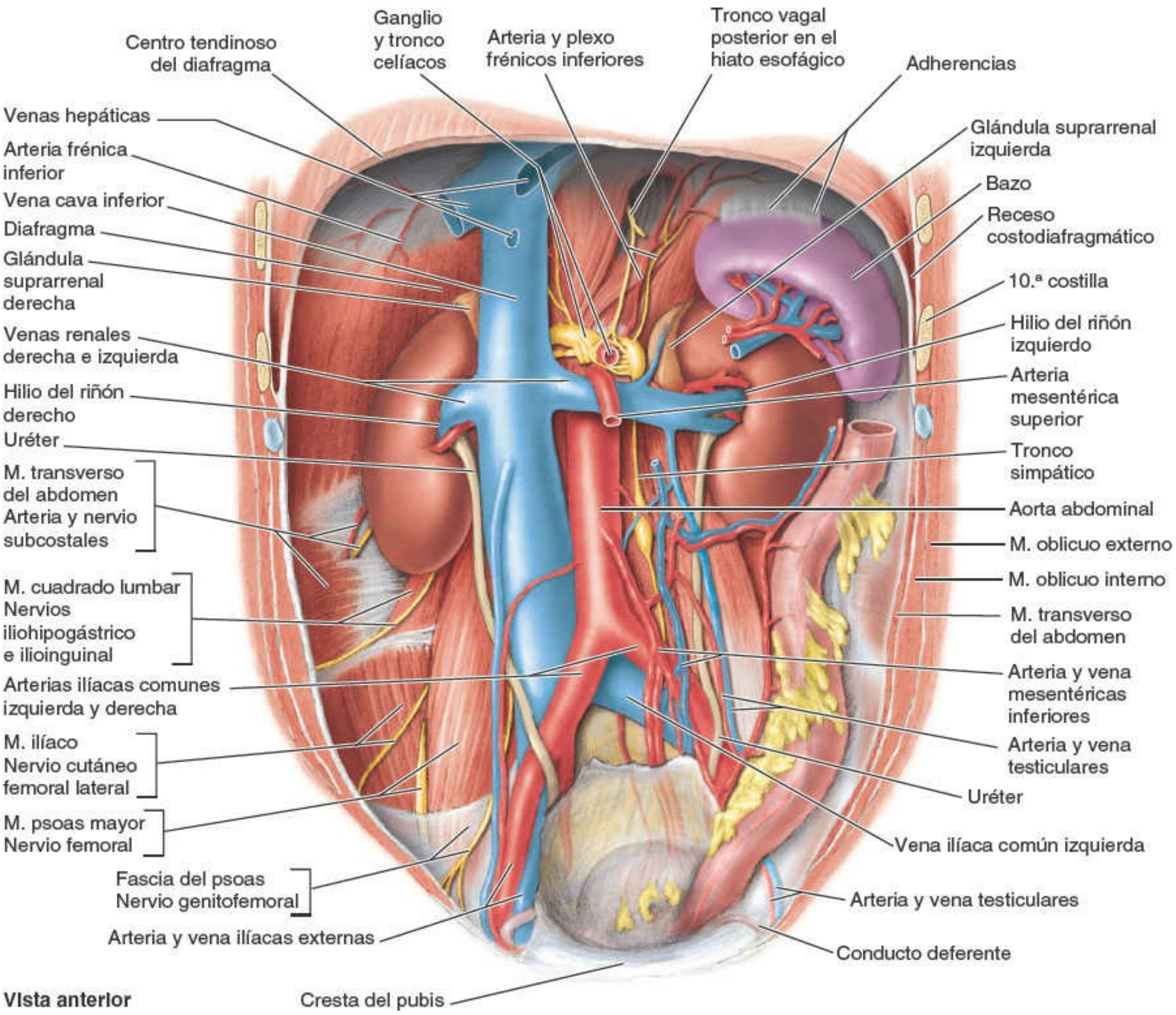

FIGURA 5-76. Pared posterior del abdomen. Se observan los grandes vasos, los riñones y las glándulas suprarrenales. En esta vista se ha eliminado la mayor parte de la fascia. El uréter cruza la arteria ilíaca externa justo después de la bifurcación de la ilíaca común. Las arterias gonadales (arterias testiculares, en el hombre de la ilustración, o arterias ováricas en la mujer) cruzan anteriores a los uréteres y emiten ramas ureterales hacia ellos. Las arterias renales no se ven porque quedan posteriores a las venas renales. La arteria mesentérica superior se origina cranealmente a la vena renal izquierda y cruza anterior a ella, comprimiéndola contra la aorta abdominal que se encuentra posterior.

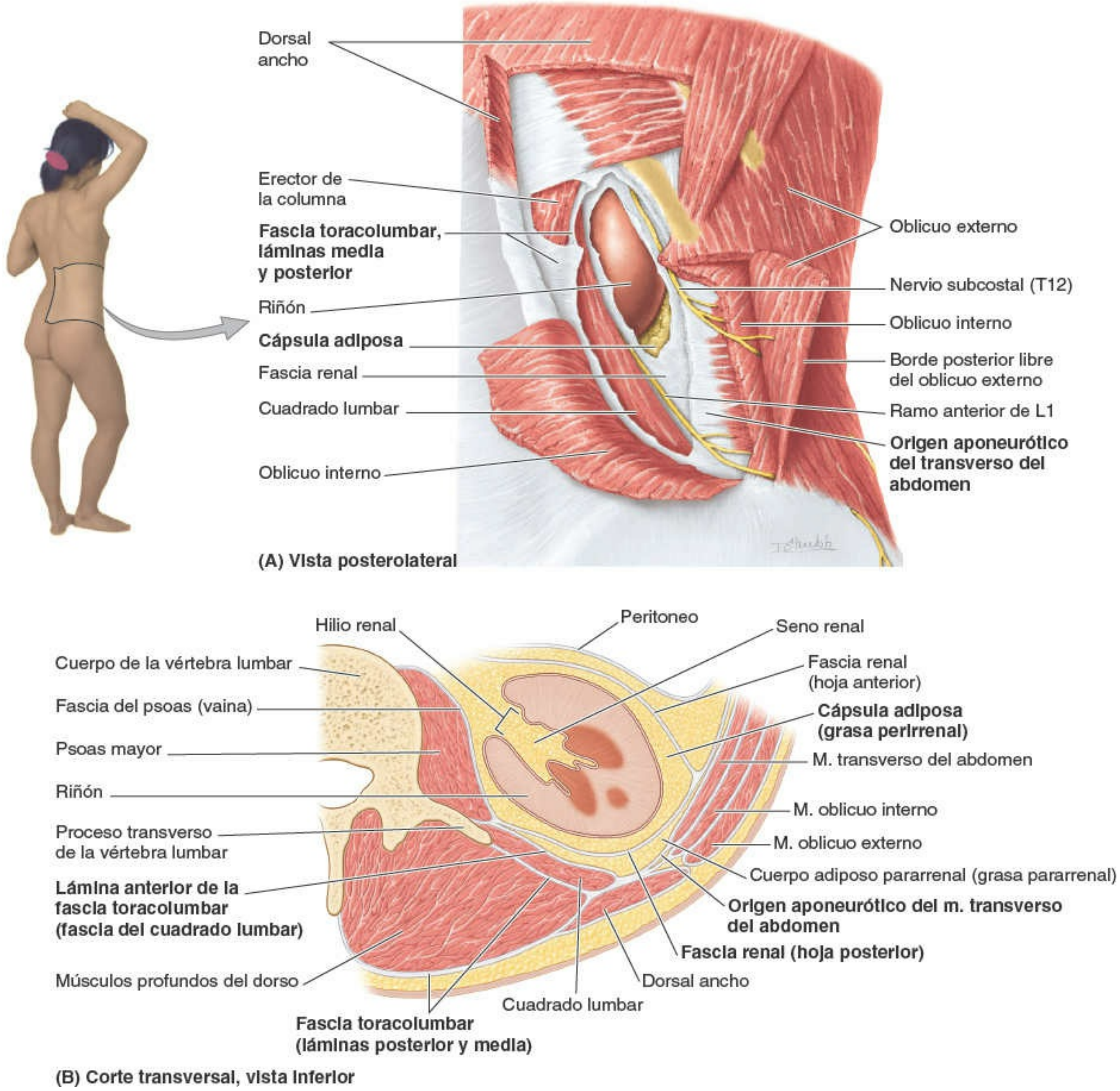

FIGURA 5-77. Abordaje lumbar y relaciones musculoaponeuróticas del riñón. A) Superficie externa de la pared posterior derecha del abdomen. Se ha practicado una incisión en la pared posterolateral del abdomen entre los músculos de la pared anterolateral del abdomen y los músculos del dorso. Se han expuesto el riñón y la cápsula adiposa que lo rodea dentro de la fascia renal. En la figura 5-95 A puede verse un estadio previo de esta disección. **B)** Corte transversal del riñón que muestra las relaciones de músculos y fascias. Debido a que la fascia renal rodea al riñón como una hoja separada, debe seccionarse en cualquier intervención quirúrgica del riñón, tanto si el abordaje es anterior como posterior.

RIÑONES

Los **riñones** eliminan de la sangre el exceso de agua, sales y desechos del metabolismo de las proteínas, y devuelven al torrente sanguíneo los nutrientes y las sustancias químicas necesarias. Se sitúan retroperitonealmente en la pared posterior del abdomen, uno a cada lado de la columna vertebral al nivel de las vértebras T12-L3 (v. fig. 5-76).

En el borde medial cóncavo de cada riñón hay una incisura vertical, el **hilio renal** (figs. 5-76 y 5-77 B), que es la entrada a un espacio dentro del riñón, el **seno renal.** Las estructuras que entran y salen de los riñones (vasos, nervios y estructuras que drenan la orina de los riñones) cruzan el seno renal por el hilio renal. El hilio del

riñón izquierdo está cerca del *plano transpilórico,* a unos 5 cm del plano medio (fig. 5-78). El plano transpilórico pasa a través del polo superior del riñón derecho, que se encuentra a unos 5,5 cm más abajo que el polo izquierdo, probablemente debido a su relación con el hígado. Posteriormente, las porciones superiores de los riñones se sitúan profundas respecto a las costillas 11.ª y 12.ª. Los niveles de los riñones se modifican en la respiración y con los cambios de posición del cuerpo. Cada riñón se desplaza 2-3 cm en dirección vertical durante el movimiento del diafragma al respirar profundamente. Como el abordaje quirúrgico habitual de los riñones es por la pared posterior del abdomen, es útil tener presente que el polo inferior del riñón derecho está aproximadamente un través de dedo por encima de la cresta ilíaca.

En vida, los riñones tienen un color marrón rojizo y miden cerca de 10 cm de largo, 5 cm de ancho y 5,5 cm de grosor. Superiormente, las caras posteriores de los riñones se relacionan con el diafragma, que los separa de las cavidades pleurales y del 12.º par de costillas (fig. 5-76). Más inferiormente, la cara posterior del riñón se relaciona con los músculos psoas mayor medialmente y con el cuadrado lumbar (figs. 5-76 y 5-77) (v. cuadro clínico «Dolor en la región pararrenal»). El nervio y los vasos subcostales, y los nervios iliohipogástrico e ilioinguinal, descienden en diagonal y atraviesan las caras posteriores de los riñones. El hígado, el duodeno y el colon ascendente son anteriores al riñón derecho (figs. 5-75 B y 5-79). Este riñón está separado del hígado por el *receso hepatorrenal*. El riñón izquierdo se relaciona con el estómago, el bazo, el páncreas, el yeyuno y el colon descendente.

En el hilio, la *vena renal* es anterior a la *arteria renal,* que a su vez es anterior a la pelvis renal (figs. 5-76 y 5-80 A). Dentro del rinón, el seno renal está ocupado por la pelvis, cálices, vasos y nervios renales, y una cantidad variable de grasa (fig. 5-80 C y D). Cada riñón tiene unas caras anterior y posterior, unos bordes medial y lateral, y unos polos superior e inferior. Sin embargo, debido a la protrusión de la columna vertebral lumbar en la cavidad abdominal, los riñones se sitúan oblicuamente, formando un ángulo entre sí (fig. 5-77 B). Por ello, el diámetro transversal del riñón aparece acortado en las vistas anteriores (v. fig. 5-76) y en las radiografías anteroposteriores (fig. 5-81). El lateral de cada riñón es convexo y el borde medial es cóncavo en la zona donde se localizan el seno y la pelvis renales. El borde medial indentado da al riñón un aspecto similar a una judía.

La **pelvis renal** es la expansión aplanada y en embudo del extremo superior del uréter (figs. 5-80 B a D, 5-81 y 5-82). El **vértice de la pelvis renal** se continúa con el uréter. La pelvis renal recibe dos o tres **cálices mayores,** cada uno de los cuales se divide en dos o tres **cálices menores.** Cada cáliz menor está indentado por una **papila renal,** el vértice de la *pirámide renal,* desde donde se excreta la orina. En los sujetos vivos, la pelvis renal y sus cálices suelen estar colapsados (vacíos). Las pirámides y la corteza a ellas asociada forman los lóbulos del riñón. Estos lóbulos son visibles en las superficies externas de los riñones en los fetos, y pueden seguir apreciándose durante algún tiempo después del nacimiento.

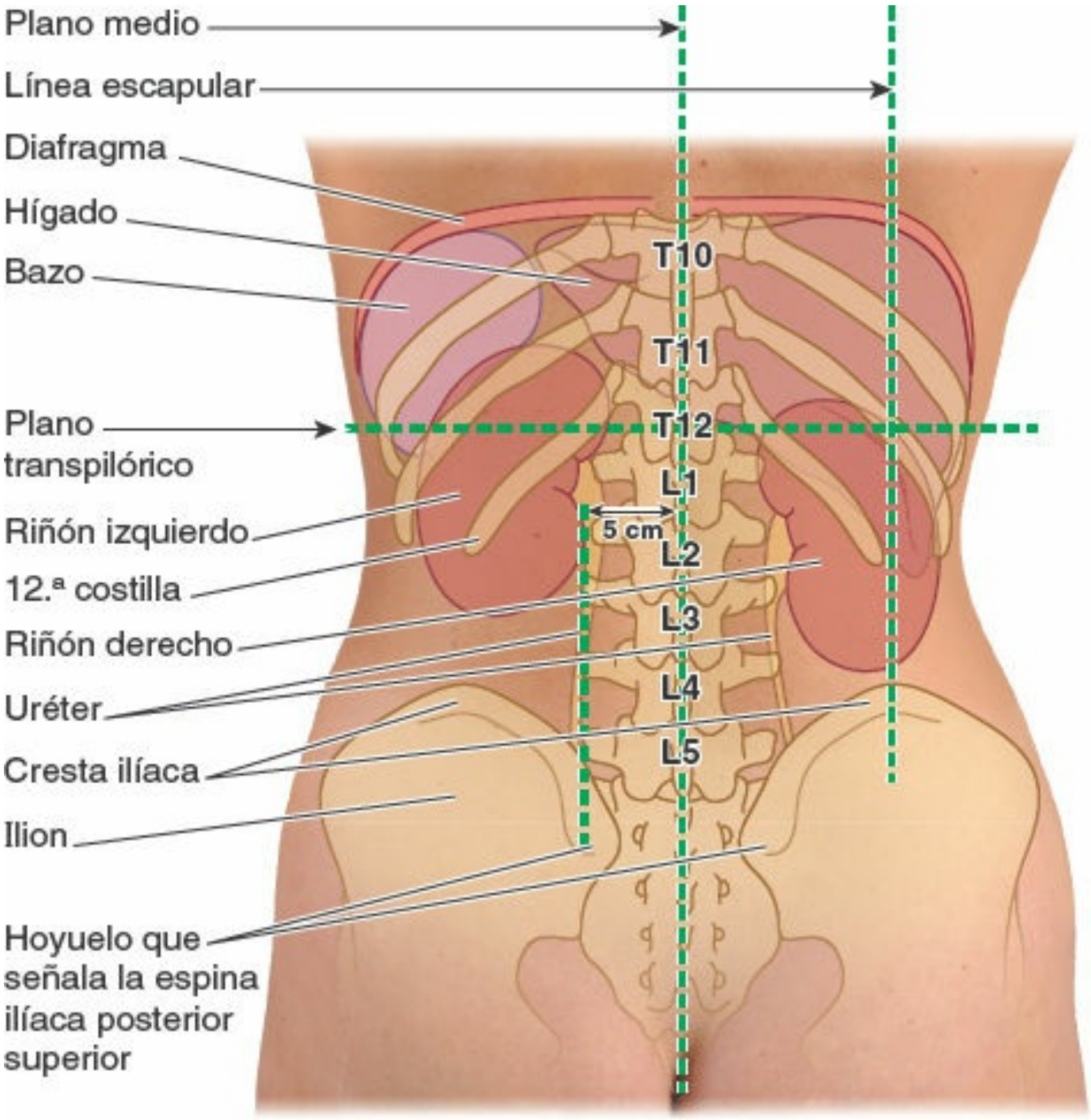

FIGURA 5-78. Anatomía de superficie de los riñones y la porción abdominal de los uréteres.

URÉTERES

Los **uréteres** son conductos musculares (25-30 cm de longitud) con una luz estrecha, que transportan la orina de los riñones a la vejiga urinaria (figs. 5-76 y 5-82). Los uréteres discurren inferiormente desde los vértices de las pelvis renales en los hilios de los riñores, pasando sobre el borde pélvico en la bifurcación de las arterias ilíacas comunes. Luego discurren a lo largo de la pared lateral de la pelvis y entran en la vejiga urinaria.

Las partes abdominales de los uréteres se adhieren estrechamente al peritoneo parietal y son retroperitoneales a lo largo de su recorrido. En el dorso, la marca de superficie del uréter es una línea que une un punto situado 5 cm lateralmente al proceso espinoso de L1 y la espina ilíaca posterior superior (v. fig. 5-78). Los uréteres ocupan un plano sagital que cruza los extremos de los procesos transversos de las vértebras lumbares. Si se observan los uréteres radiográficamente utilizando un medio de contraste (figs. 5-81 y 5-82), suelen apreciarse unos estrechamientos relativos en tres lugares: *1)* en la unión de los uréteres y las pelvis renales; *2)* en la zona donde los uréteres cruzan el borde de la apertura superior de la pelvis, y *3)* durante su paso a través de la pared de la vejiga urinaria (fig. 5-82). Estos estrechamientos son posibles lugares de obstrucción por cálculos ureterales (renales).

Son bastante frecuentes las anomalías congénitas de los riñones y los uréteres (v. cuadro clínico «Anomalías congénitas de los riñones y los uréteres»).

GLÁNDULAS SUPRARRENALES

Las **glándulas suprarrenales (adrenales),** de color amarillento en el individuo vivo, se localizan entre la cara superomedial de los riñones y el diafragma (fig. 5-83), donde están rodeadas por tejido conectivo que contiene abundante grasa perirrenal. Las glándulas están rodeadas por la fascia renal, mediante la cual se unen a los *pilares del diafragma*. Aunque el nombre «suprarrenal» implica que los riñones son sus relaciones más importantes, la principal inserción de la glándula se da con los pilares del diafragma. Están separadas de los riñones por un delgado tabique (que forma parte de la fascia renal —v. cuadro clínico «Trasplante renal»).

La forma y las relaciones de las glándulas suprarrenales difieren en ambos lados. La *glándula derecha*, de forma *piramidal*, es más apical (situada sobre el polo superior) respecto al riñón izquierdo, se sitúa anterolateral al diafragma y está en contacto con la VCI anteromedialmente (v. fig. 5-79) y con el hígado de forma anterolateral. La *glándula izquierda*, de forma *semilunar*, es medial a la mitad superior del riñón izquierdo y se relaciona con el bazo, el estómago, el páncreas y el pilar izquierdo del diafragma.

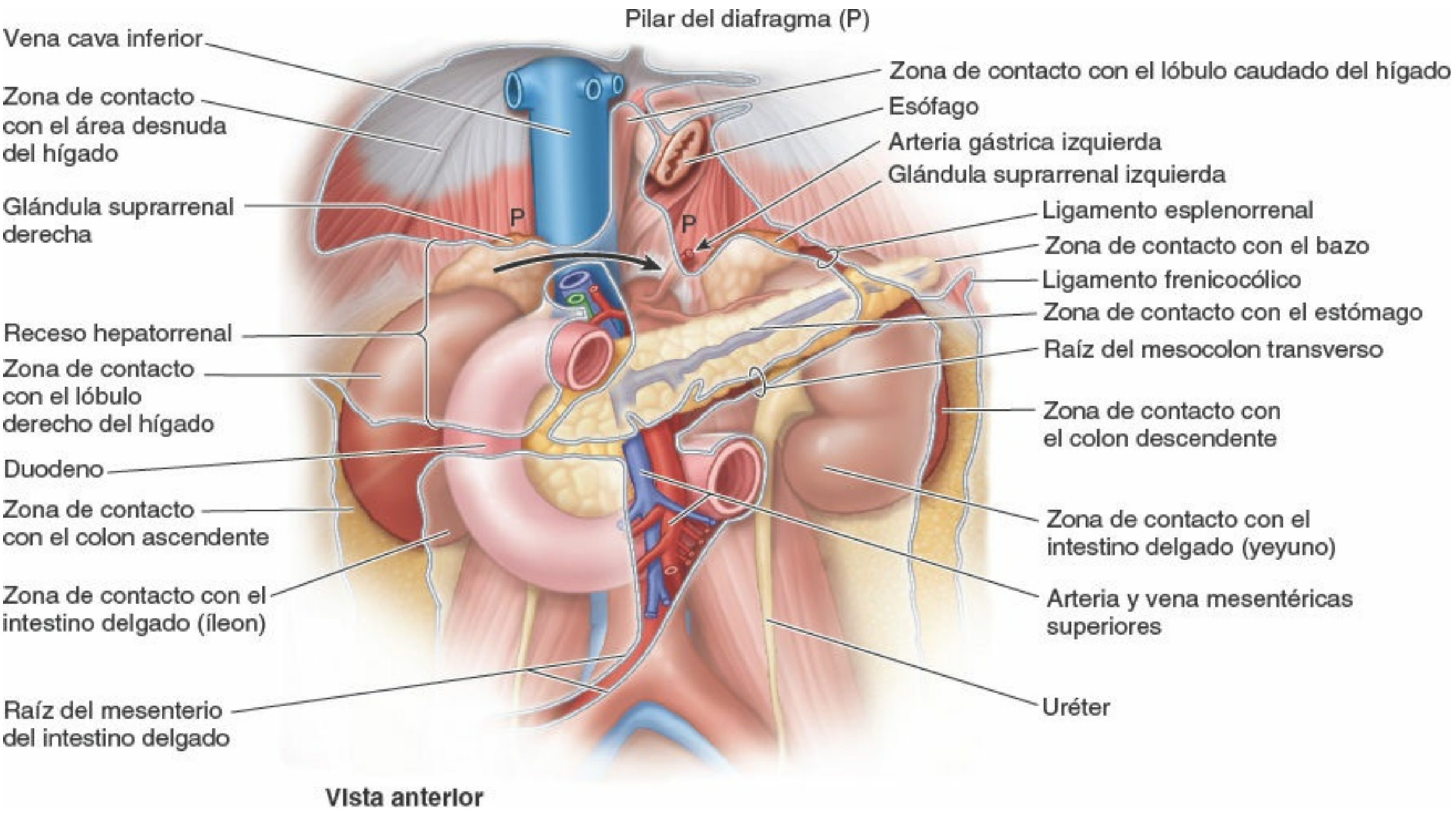

FIGURA 5-79. Relaciones de los riñones, las glándulas suprarrenales, el páncreas y el duodeno. La glándula suprarrenal derecha se encuentra a nivel del foramen omental *(flecha)*.

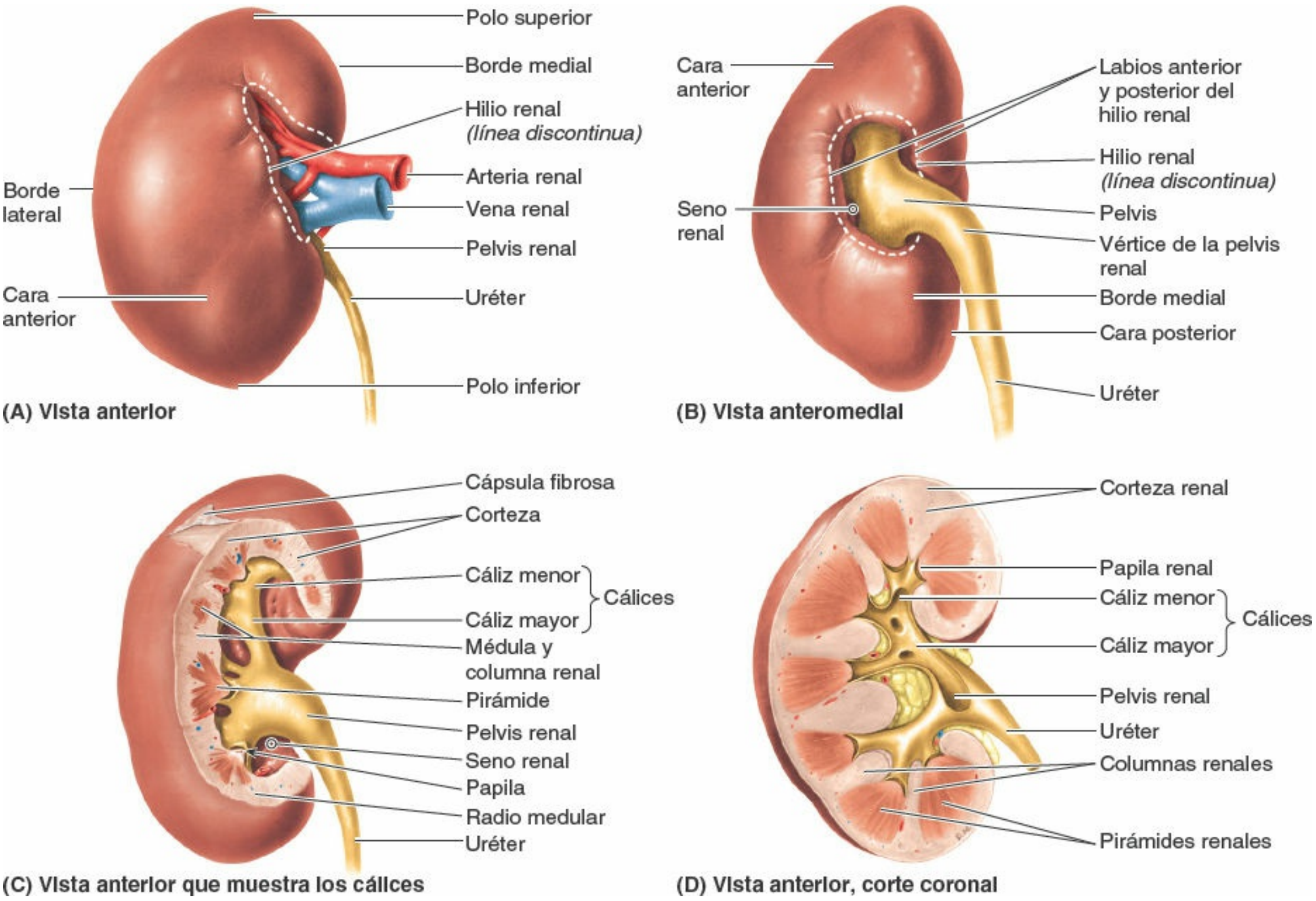

FIGURA 5-80. Aspecto externo e interno de los riñones. A) Riñón derecho. **B)** Seno renal, visto desde el hilio renal. **C)** Se ha seccionado el labio anterior del hilio renal para exponer la pelvis y los cálices renales dentro del seno renal. **D)** Corte coronal del riñón que muestra la estructura interna del órgano. Las pirámides renales contienen los túbulos colectores y constituyen la médula renal. La corteza renal contiene los corpúsculos renales.

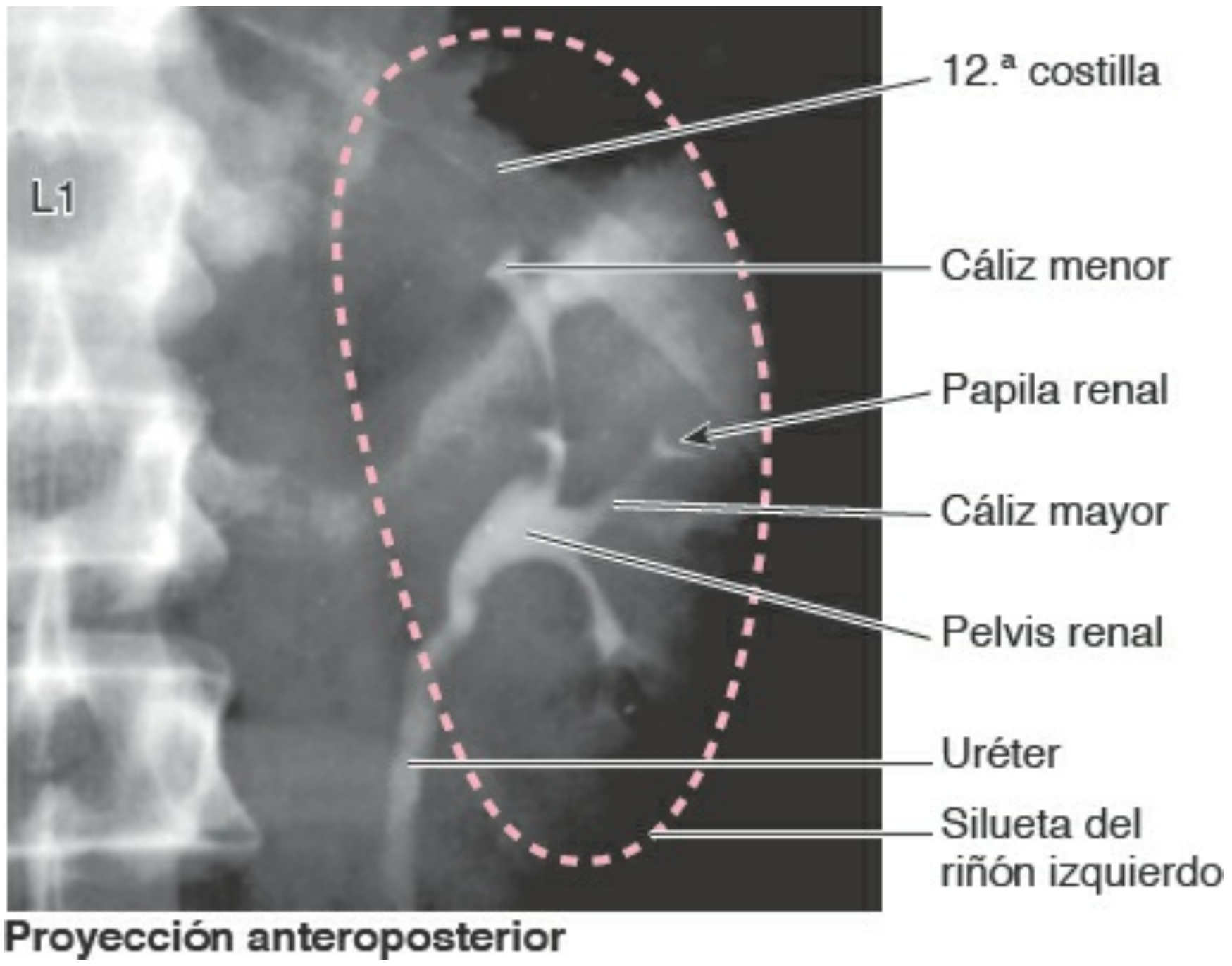

FIGURA 5-81. Urografía intravenosa (pielografía). El medio de contraste inyectado por vía intravenosa ha sido concentrado y excretado por los riñones. Proyección anteroposterior que muestra los cálices, la pelvis renal y el uréter, perfilados por el medio de contraste que llena su luz. (Por cortesía del Dr. John Campbell, Department of Medical Imaging, Sunnybrook Medical Centre, University of Toronto, Toronto, ON, Canada.)

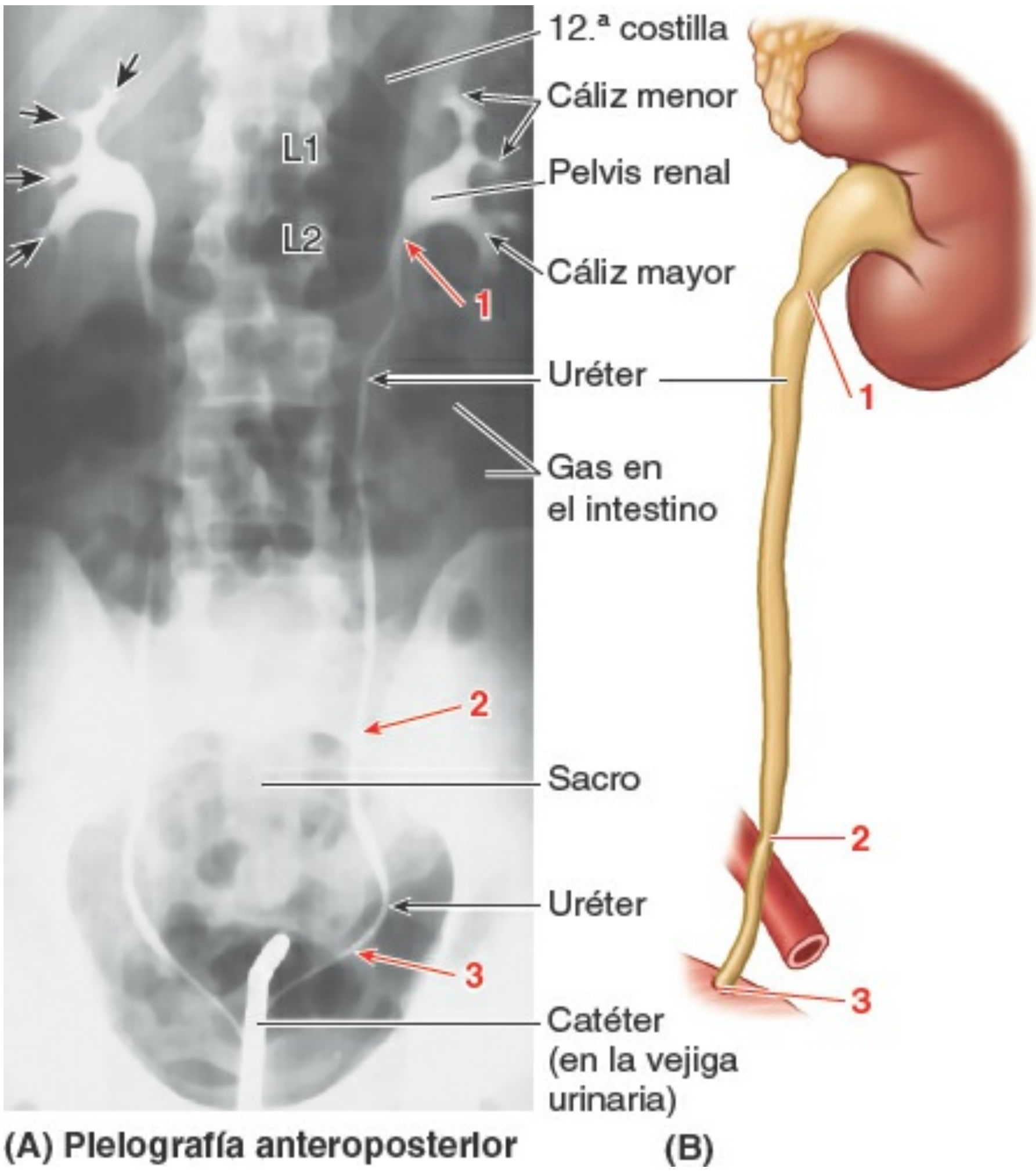

FIGURA 5-82. Estrechamientos normales de los uréteres observables en una pielografía retrógrada. A) Se ha inyectado medio de contraste en los uréteres mediante un endoscopio flexible (uretroscopio) situado en la vejiga urinaria. Las *flechas* indican la protrusión de las papilas en los cálices menores. **B)** Localización habitual de los estrechamientos relativos de los uréteres: (1) en la unión ureteropélvica, (2) al cruzar la arteria ilíaca externa y/o la línea ter minal de la pelvis, y (3) cuando el uréter atraviesa la pared de la vejiga urinaria.

Cada glándula suprarrenal tiene un *hilio* por el cual las venas y los vasos linfáticos abandonan la glándula, mientras que las arterias y los nervios entran en ella por numerosos puntos. Los bordes mediales de estas glándulas están a 4-5 cm de distancia. En esta zona se hallan, de derecha a izquierda, la VCI, el pilar derecho del diafragma, el ganglio celíaco, el tronco celíaco, la AMS y el pilar izquierdo del diafragma. Estas glándulas tienen dos partes: la *corteza* y la *médula suprarrenales* (fig. 5-83, *recuadro*), con orígenes embrionarios y funciones diferentes.

La **corteza suprarrenal** procede del mesodermo y secreta corticoesteroides y andrógenos. Estas hormonas hacen que el riñón retenga sodio y agua en respuesta al estrés, aumentando el volumen y la presión de la sangre. También afectan a los músculos, y a órganos como el corazón y los pulmones.

La **médula suprarrenal** es una masa de tejido nervioso invadida por capilares y sinusoides, que deriva de las *células de la cresta neural* y está asociada con el sistema nervioso simpático (v. fig. 5-87). Las *células cromafines* de la médula están relacionadas con las neuronas ganglionares simpáticas (postsinápticas), tanto por su origen (células de la cresta neural) como por su función. Estas células secretan catecolaminas (principalmente adrenalina) al torrente sanguíneo en respuesta a

estímulos de las neuronas presinápticas. Las potentes hormonas medulares, la adrenalina y la noradrenalina, activan el organismo preparándolo para la huída o la lucha en respuesta al estrés traumático. También aumentan la frecuencia cardíaca y la presión arterial, dilatan los bronquios y modifican los patrones de flujo sanguíneo, preparando al cuerpo para el ejercicio físico.

VASOS Y NERVIOS DE LOS RIÑONES, URÉTERES Y GLÁNDULAS SUPRARRENALES

Arterias y venas renales. Las *arterias renales* se originan a nivel del disco intervertebral entre las vértebras L1 y L2 (figs. 5-83 y 5-84). La **arteria renal derecha,** más larga, pasa posterior a la VCI. Característicamente, cada arteria se divide cerca del hilio en cinco *arterias segmentarias* que son arterias terminales; es decir, no se anastomosan significativamente con otras arterias segmentarias, de forma que el área irrigada por cada arteria segmentaria constituye una unidad independiente, resecable quirúrgicamente, el segmento renal. Las arterias segmentarias se distribuyen hacia los segmentos del riñón de la forma siguiente (fig. 5-85):

- El segmento superior (apical) está irrigado por la **arteria segmentaria superior (apical);** los segmentos anterosuperior y anteroinferior están irrigados por las **arterias segmentarias anterosuperior** y **anteroinferior;** el segmento inferior está irrigado por la **arteria segmentaria inferior.** Estas arterias se originan en la rama anterior de la arteria renal.
- La **arteria segmentaria posterior,** que se origina en una prolongación de la rama posterior de la arteria renal, irriga el segmento posterior del riñón.

Es frecuente que haya varias arterias renales, que suelen entrar en el hilio renal (fig. 5-84). Puede haber arterias renales extrahiliares, procedentes de la arteria renal de la aorta, que penetran por la superficie externa del riñón, normalmente en sus polos (las «arterias polares», v. cuadro clínico «Vasos renales accesorios»).

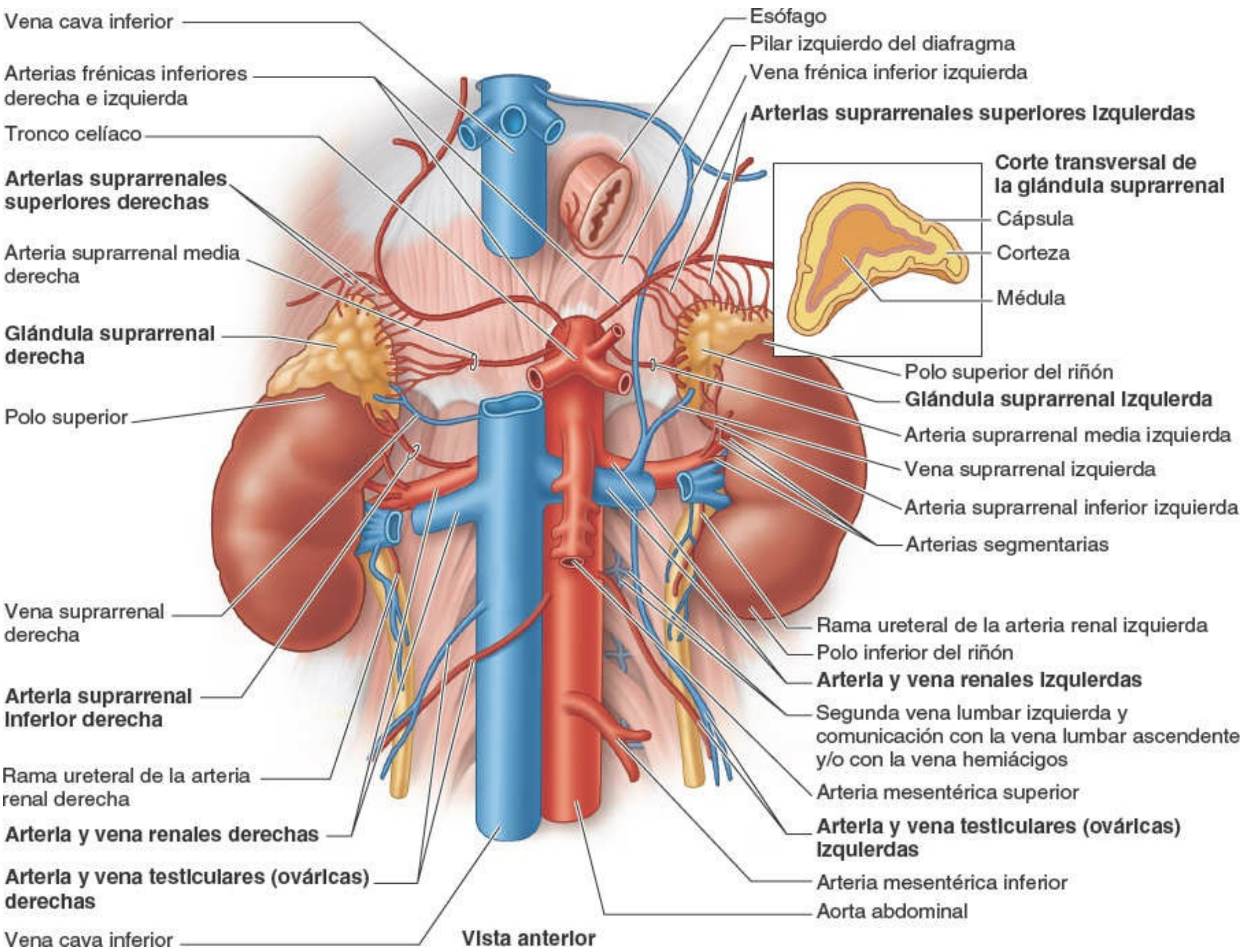

FIGURA 5-83. Vascularización de las glándulas suprarrenales, los riñones y la porción superior de los uréteres. Se ha eliminado el plexo celíaco de nervios y ganglios que rodean el tronco celíaco. La vena cava inferior se ha seccionado transversalmente y la parte superior se ha desplazado cranealmente desde su posición normal, para mostrar las arterias que pasan por detrás suyo. Se han seccionado las venas renales para poder desplazar lateralmente los riñones. Las relaciones normales de los riñones y las glándulas suprarrenales con los grandes vasos pueden verse en la figura 5-76. El corte transversal de la glándula suprarrenal *(recuadro)* muestra que se compone de dos partes diferenciadas, la corteza y la médula, que son dos glándulas endocrinas distintas que adquirieron una estrecha relación durante el desarrollo embrionario.

Varias *venas renales* drenan los riñones y se unen de forma variable para formar las venas renales derecha e izquierda. Estas venas se sitúan anteriores a las **arterias renales derecha** e **izquierda.** La vena renal izquierda, más larga, recibe a la *vena suprarrenal izquierda*, la *vena gonadal (testicular u ovárica) izquierda*, y una comunicación con la *vena lumbar ascendente*, y a continuación cruza el ángulo agudo entre la AMS anteriormente y la aorta posteriormente (v. cuadro clínico «Síndrome de atrapamiento de la vena renal»). Cada vena renal drena en la VCI.

Irrigación arterial y drenaje venoso de los uréteres. De las *arterias renales* nacen de manera homogénea *ramas arteriales para la porción abdominal del uréter*, y hay otras ramas menos constantes, procedentes de la *arteria testicular* u *ovárica*, la *aorta abdominal* y las *arterias ilíacas comunes* (fig. 5-84). Las ramas se aproximan a los uréteres medialmente y se dividen en ramas ascendentes y descendentes, formando una anastomosis longitudinal en la pared del uréter. Sin embargo, las ramas ureterales son pequeñas y relativamente delicadas, y su interrupción puede provocar isquemia a pesar del conducto anastomótico continuo que forman. En intervenciones sobre la región posterior del abdomen, los cirujanos están especialmente atentos a la

localización de los uréteres y tienen la precaución de no retraerlos lateralmente ni de forma innecesaria. Las arterias que irrigan la porción pélvica de los uréteres se comentan en el capítulo 6.

Las *venas que drenan la porción abdominal de los uréteres* drenan en las venas renales y gonadales (testiculares u ováricas) (v. fig. 5-83).

Arterias y venas suprarrenales. La función endocrina de las glándulas suprarrenales requiere una vascularización abundante. Las arterias suprarrenales se ramifican libremente antes de entrar en la glándula, de forma que 50 a 60 ramas penetran en la cápsula que cubre toda la superficie de las glándulas. Las arterias suprarrenales proceden de tres fuentes (fig. 5-83):

- **Arterias suprarrenales superiores** (6 a 8), de las *arterias frénicas inferiores*.
- **Arterias suprarrenales medias** (L1), de la *aorta abdominal*, cerca del origen de la AMS.
- **Arterias suprarrenales inferiores** (L1), de las *arterias renales*.

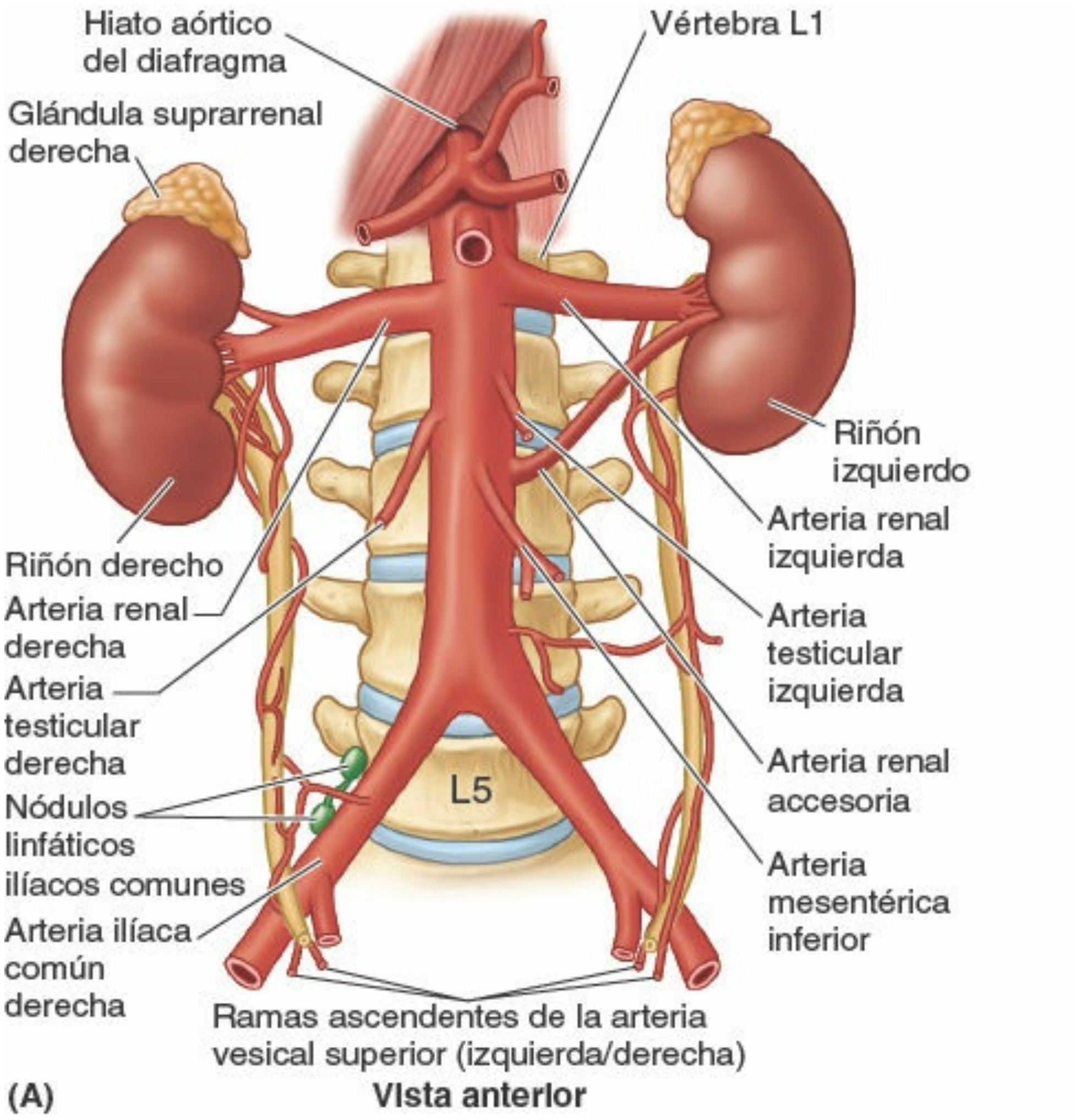

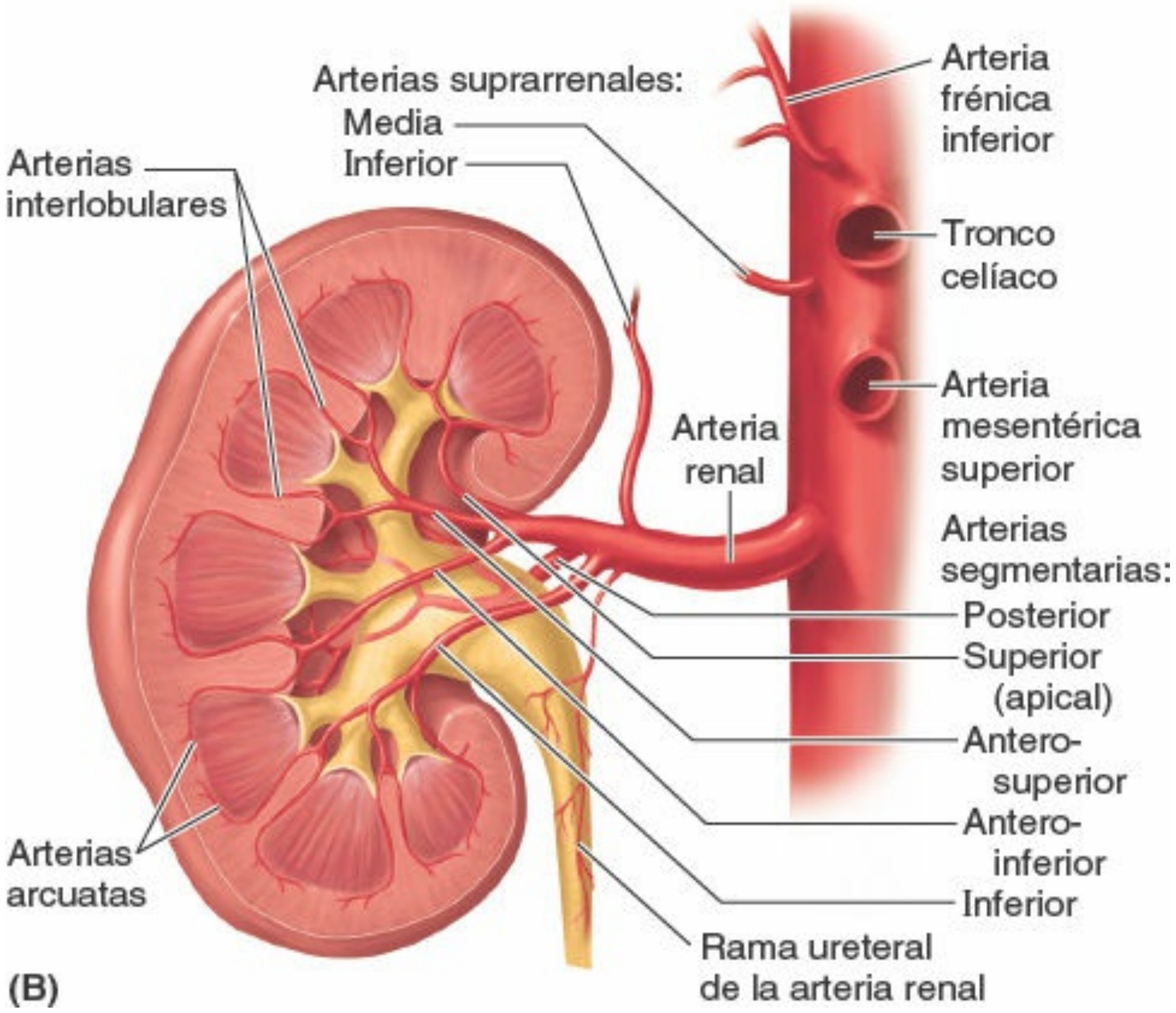

FIGURA 5-84. Vascularización arterial de los riñones y los uréteres. A) La aorta abdominal se encuentra

por delante de los cuerpos vertebrales de L1 a L4, generalmente justo a la izquierda de la línea media. Se aprecia una arteria renal izquierda accesoria. **B)** Distribución interna de las ramas de la arteria renal.

El *drenaje venoso de la glándula suprarrenal* se realiza en la gran *vena suprarrenal*. La **vena suprarrenal derecha,** corta, drena en la VCI, mientras que la **vena suprarrenal izquierda,** más larga, a menudo se une a la *vena frénica inferior* y desemboca en la vena renal izquierda.

Linfáticos de los riñones, los uréteres y las glándulas suprarrenales. Los *vasos linfáticos renales* acompañan a las venas renales y drenan en los *nódulos linfáticos lumbares derecho* e *izquierdo (de la cava y de la aorta)* (fig. 5-86). Los vasos linfáticos de la porción superior del uréter pueden unirse a los del riñón o pasar directamente a los nódulos lumbares. Los vasos linfáticos de la porción media del uréter drenan generalmente en los *nódulos linfáticos ilíacos comunes*, mientras que los vasos de su porción inferior drenan en los *nódulos linfáticos ilíacos comunes, externos o internos.*

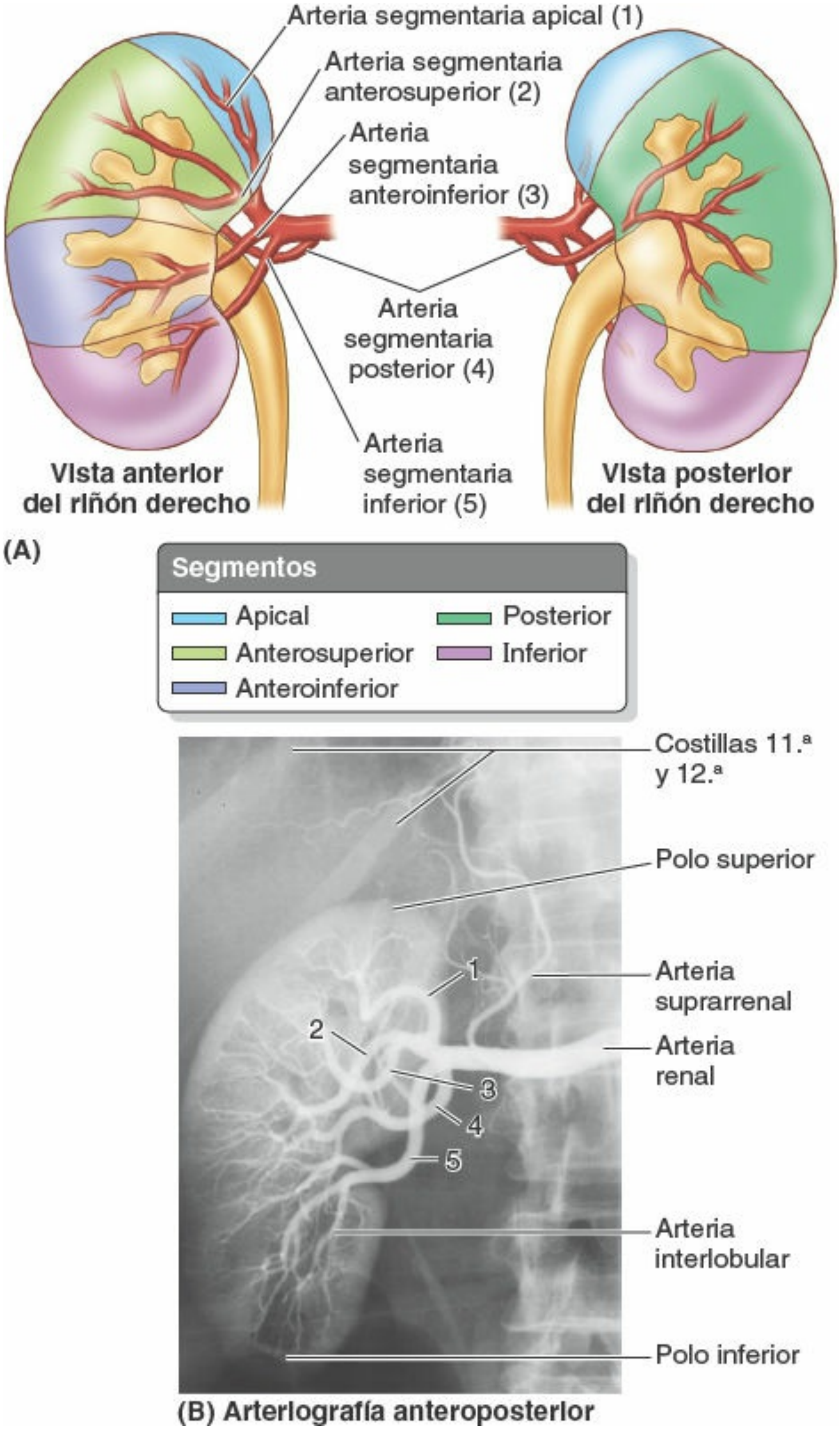

FIGURA 5-85. Segmentos y arterias segmentarias de los riñones. A) Los cinco segmentos y arterias segmentarias renales. (Los números entre paréntesis identifican las arterias de **B.) B)** Arteriografía renal (1-5, arterias segmentarias renales). Mientras que las venas del riñón se anastomosan libremente, las arterias segmentarias son arterias terminales. (**B** por cortesía del Dr. E.L. Lansdown, Professor of Medical Imaging, University of Toronto, Toronto, ON, Canada.)

Los *vasos linfáticos suprarrenales* se originan de un plexo profundo a la cápsula de la glándula y de otro plexo que está en su médula. La linfa pasa hacia los *nódulos linfáticos lumbares*. De las glándulas suprarrenales salen numerosos vasos linfáticos.

Nervios de los riñones, los uréteres y las glándulas suprarrenales. Los *nervios de los riñones* proceden del plexo nervioso renal y están formados por fibras simpáticas y parasimpáticas (fig. 5-87 B). El plexo nervioso renal recibe fibras de los nervios esplácnicos abdominopélvicos, en especial del imo. Los *nervios de la porción abdominal de los uréteres* proceden de los plexos renal, aórtico abdominal e hipogástrico superior (fig. 5-87 A). Las fibras aferentes viscerales conducen sensaciones dolorosas (p. ej., la que se produce por una obstrucción y la distensión consiguiente) que siguen las fibras simpáticas en sentido retrógrado hacia los ganglios sensitivos de los nervios espinales y segmentos medulares T11-L2. El dolor ureteral suele referirse al cuadrante inferior homolateral de la pared anterior del abdomen, y especialmente a la ingle (v. cuadro clínico «Cálculos renales y ureterales»).

La *rica inervación de las glándulas suprarrenales* procede del *plexo celíaco* y de los nervios esplácnicos abdominopélvicos (mayor, menor e imo). Los nervios están constituidos principalmente por fibras simpáticas presinápticas mielínicas procedentes del cuerno (asta) lateral de los segmentos T10-L1 de la médula espinal y atraviesan los ganglios paravertebrales y pre vertebrales, sin hacer sinapsis, para distribuirse por las células cromafines de la médula suprarrenal (fig. 5-87 B).

Resumen de la inervación de las vísceras abdominales

La inervación autónoma del abdomen está constituida por varios nervios esplácnicos diferentes y un nervio craneal (el vago, NC X), que aportan fibras simpáticas y parasimpáticas presinápticas, respectivamente, al plexo aórtico abdominal y a sus ganglios simpáticos asociados (figs. 5-88 y 5-89; tabla 5-11). Las extensiones periarteriales de estos plexos aportan fibras simpáticas postsinápticas y la continuación de las fibras parasimpáticas para las vísceras abdominales, donde se localizan los ganglios parasimpáticos intrínsecos.

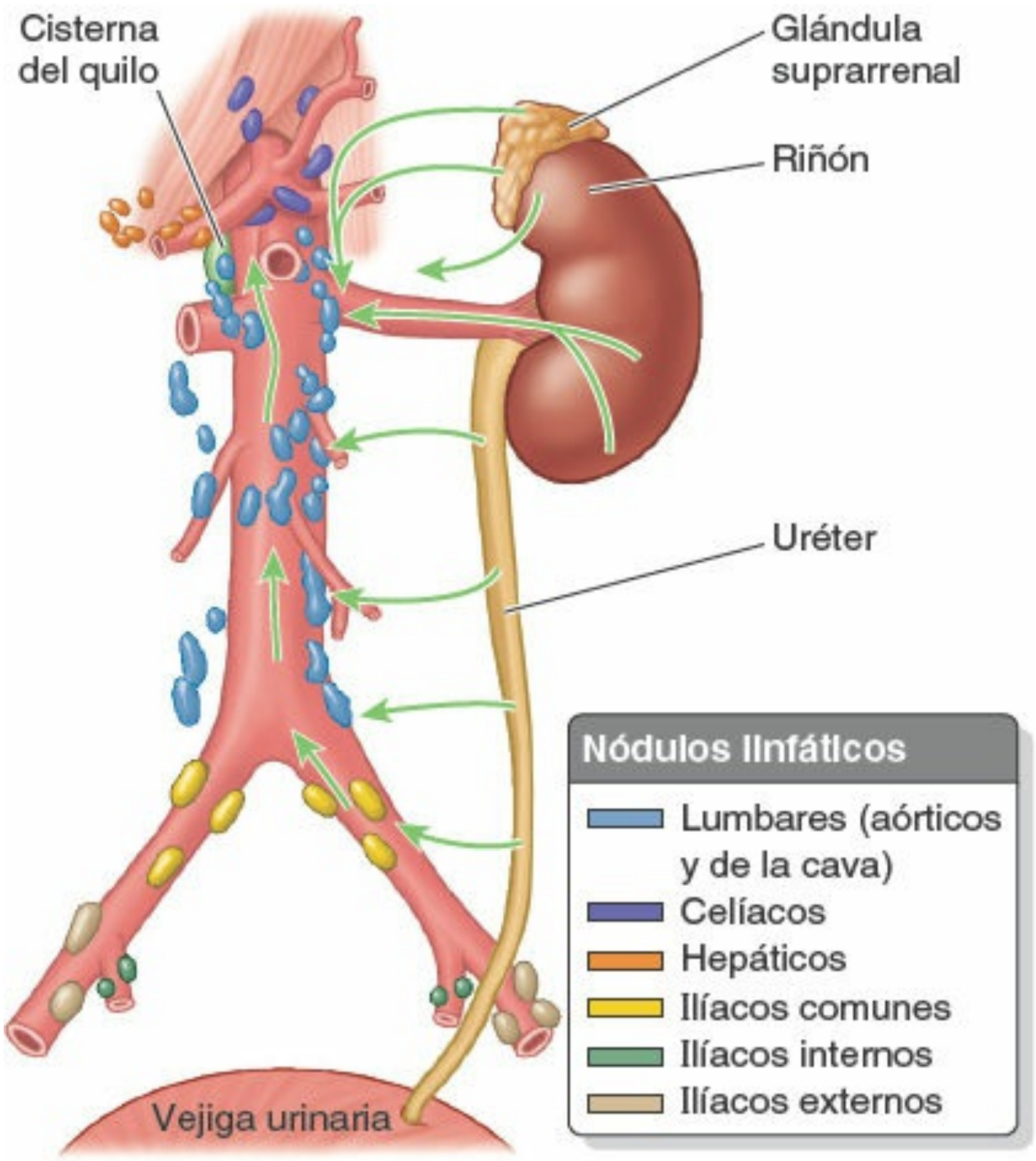

FIGURA 5-86. Linfáticos de los riñones y las glándulas suprarrenales. Los vasos linfáticos de los riñones forman tres plexos: uno en el parénquima renal, uno bajo la cápsula fibrosa y uno en la cápsula adiposa. Del hilio renal salen cuatro o cinco troncos linfáticos, a los cuales se unen vasos procedentes de la cápsula *(flechas).* Los vasos linfáticos siguen la vena renal hasta los nódulos linfáticos lumbares (aórticos y de la cava). La linfa de las glándulas suprarrenales también drena en los nódulos lumbares. La figura muestras asimismo el drenaje linfático de los uréteres. Los nódulos linfáticos lumbares drenan, a través de los troncos linfáticos lumbares, en la cisterna del quilo.

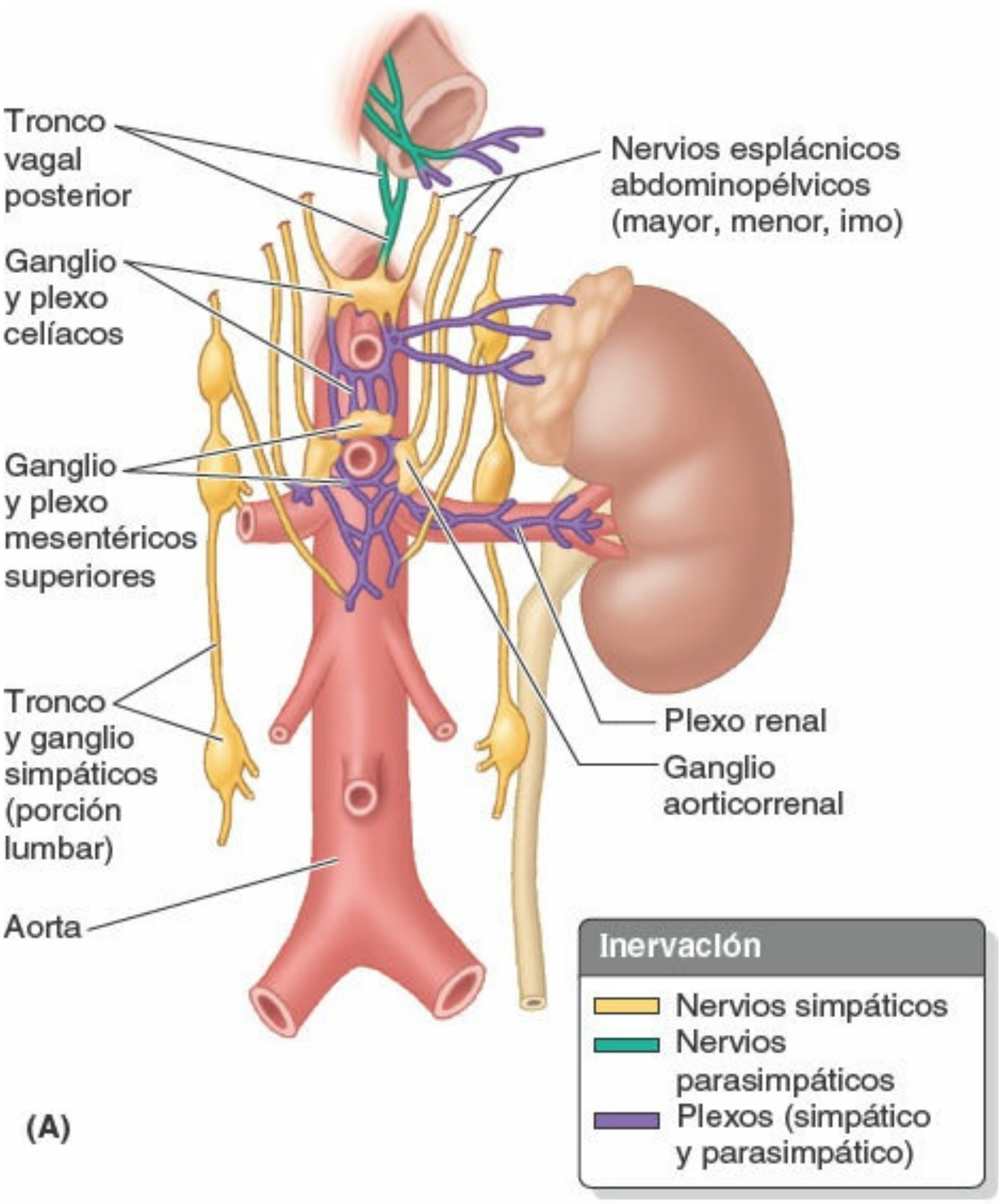
Tronco vagal posterior
Nervios esplácnicos abdominopélvicos (mayor, menor, imo)
Ganglio y plexo celíacos
Ganglio y plexo mesentéricos superiores
Tronco y ganglio simpáticos (porción lumbar)
Aorta
Plexo renal
Ganglio aorticorrenal
Inervación
Nervios simpáticos
Nervios parasimpáticos
Plexos (simpático y parasimpático)

(A)

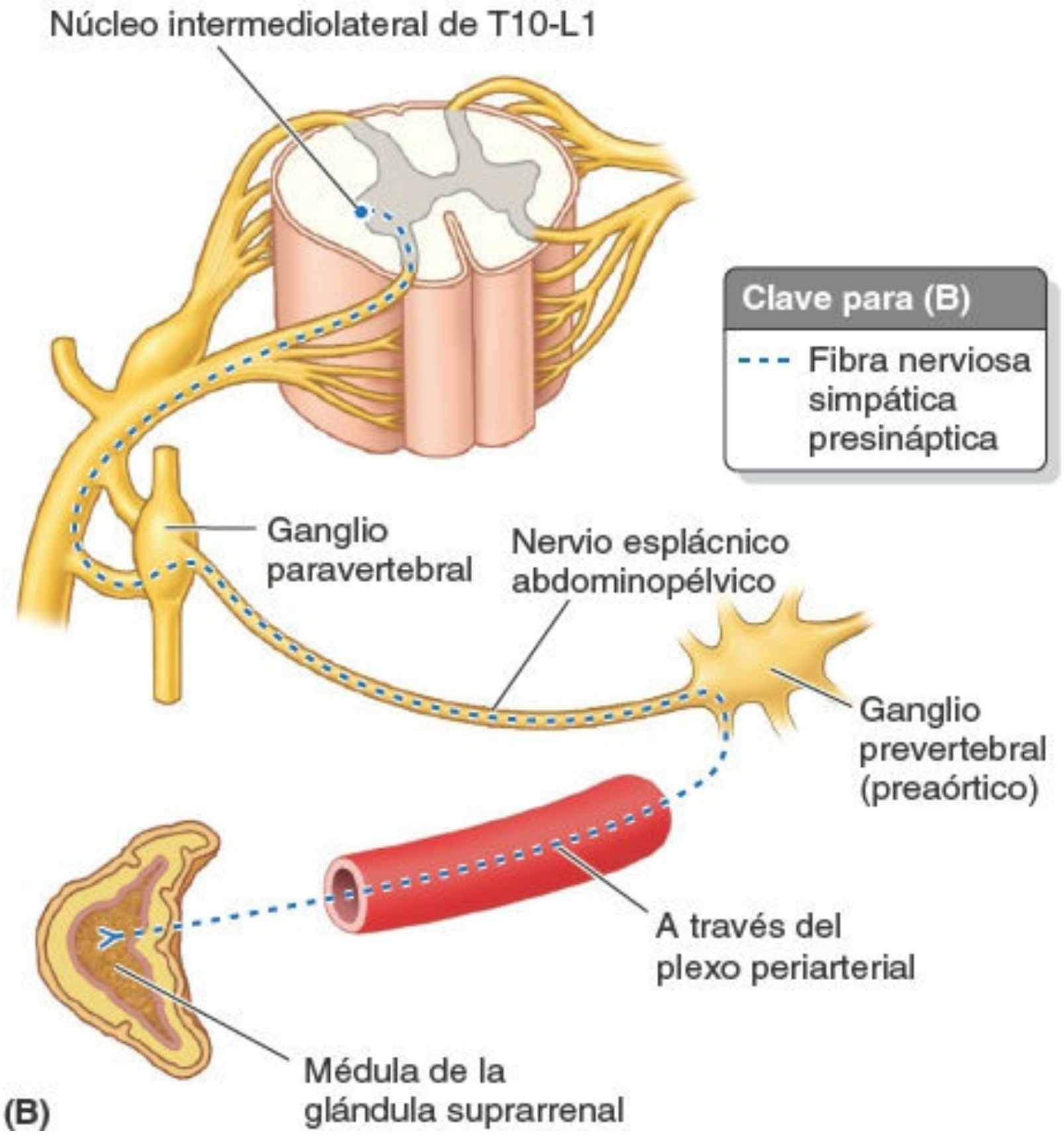
Núcleo intermediolateral de T10-L1
Clave para (B)
Fibra nerviosa simpática presináptica
Ganglio paravertebral
Nervio esplácnico abdominopélvico
Ganglio prevertebral (preaórtico)
A través del plexo periarterial
Médula de la glándula suprarrenal

(B)

FIGURA 5-87. Nervios de los riñones y las glándulas suprarrenales. A) Los nervios de los riñones y las glándulas suprarrenales proceden del plexo celíaco, los nervios esplácnicos abdominopélvicos (menor e imo) y el ganglio aorticorrenal. La principal inervación eferente del riñón es vasomotora, con nervios autónomos que inervan las arteriolas aferentes y eferentes. **B)** Exclusivamente en el caso de la médula suprarrenal, las fibras simpáticas presinápticas atraviesan los ganglios paravertebrales y prevertebrales sin establecer sinapsis, finalizando directamente en las células secretoras de la médula suprarrenal.

INERVACIÓN SIMPÁTICA

La porción simpática del sistema nervioso autónomo del abdomen está constituida por:

- Los nervios esplácnicos abdominopélvicos, procedentes de la porción torácica y la porción lumbar de los troncos simpáticos.
- Ganglios simpáticos prevertebrales.
- El plexo aórtico abdominal y sus extensiones, los plexos periarteriales.

Los plexos son mixtos, compartidos con el sistema nervioso parasimpático y fibras aferentes viscerales.

CUADRO CLÍNICO

RIÑONES, URÉTERES Y GLÁNDULAS SUPRARRENALES

Palpación de los riñones

A menudo, los riñones no son palpables. En los adultos delgados, el polo inferior del riñón derecho puede palparse mediante exploración bimanual como una masa firme, lisa, algo redondeada, que desciende durante la inspiración. El riñón derecho puede palparse porque se encuentra 1-2 cm inferior al izquierdo. Para palpar los riñones hay que presionar en el *flanco* (lado del tronco entre las costillas 11.ª y 12.ª y la cresta ilíaca) anteriormente con una mano a la vez que se efectúa una palpación profunda en el *arco costal* con la otra (fig. C5-32). El riñón izquierdo no suele ser palpable a no ser que esté aumentado de tamaño o haya sido desplazado inferiormente por una masa retroperitoneal.

Absceso perinéfrico

Las inserciones de la fascia renal determinan la vía de extensión de un *absceso perinéfrico* (pus alrededor del riñón). Por ejemplo, en el hilio renal, la fascia se fija con firmeza a los vasos renales y al uréter, y por lo general impide la diseminación del pus hacia el lado contralateral. Sin embargo, el pus de un absceso (o la sangre de un riñón lesionado) puede abrirse camino hacia la pelvis entre las hojas anterior y posterior de la fascia pélvica, que están unidas laxamente.

FIGURA C5-32. Palpación del riñón derecho. (De Bickley, Bates' Guide to Physical Examination, 12th ed., 2016.)

Nefroptosis

Como las hojas de la fascia renal no ofrecen resistencia, ya que no se fusionan inferiormente de forma sólida, los riñones demasiado móviles pueden descender más de los 3 cm normales cuando el cuerpo está en posición erecta. Cuando los riñones descienden, las glándulas suprarrenales se mantienen en su sitio, ya que están situadas en un compartimento fascial separado y están firmemente insertadas en el diafragma. La *nefroptosis* (riñón caído) se distingue del *riñón ectópico* (riñón mal colocado congénitamente) por asociarse un uréter de longitud normal que presenta espirales amplias o se arruga debido a que ha disminuido la distancia hasta la vejiga urinaria. Las arrugas no parecen revestir significación clínica. La tracción de los vasos renales podría provocar síntomas de dolor intermitente en la región renal, que se alivia recostándose. La falta de soporte inferior de los riñones en la región lumbar es uno de los motivos de que los riñones trasplantados se coloquen en la fosa ilíaca de la pelvis mayor. Otras razones son la disponibilidad de vasos sanguíneos importantes y un acceso adecuado a la vejiga urinaria, que está cerca.

Trasplante renal

El *trasplante renal* es actualmente una intervención consolidada para el tratamiento de casos seleccionados de insuficiencia renal crónica. El riñón puede extraerse del donante sin lesionar la glándula suprarrenal debido al débil tabique de fascia renal que separa a los riñones de esta glándula. El lugar donde se realiza el trasplante renal es la fosa ilíaca de la pelvis mayor. En este lugar el riñón tiene un soporte firme, con lo cual los vasos anastomosados quirúrgicamente no se someten a tracciones. La arteria y la vena renales se unen a la arteria y la vena ilíacas externas, respectivamente; el uréter se sutura a la vejiga urinaria.

Quistes renales

Los quistes renales, únicos o múltiples, son hallazgos frecuentes durante los estudios ecográficos y en la disección de cadáveres. La *enfermedad poliquística renal* del adulto es una causa importante de insuficiencia renal; se hereda como un rasgo autosómico dominante. Los riñones presentan un importante aumento de tamaño y distorsiones de su forma, a causa de los quistes, que pueden alcanzar los 5 cm (fig. C5-33).

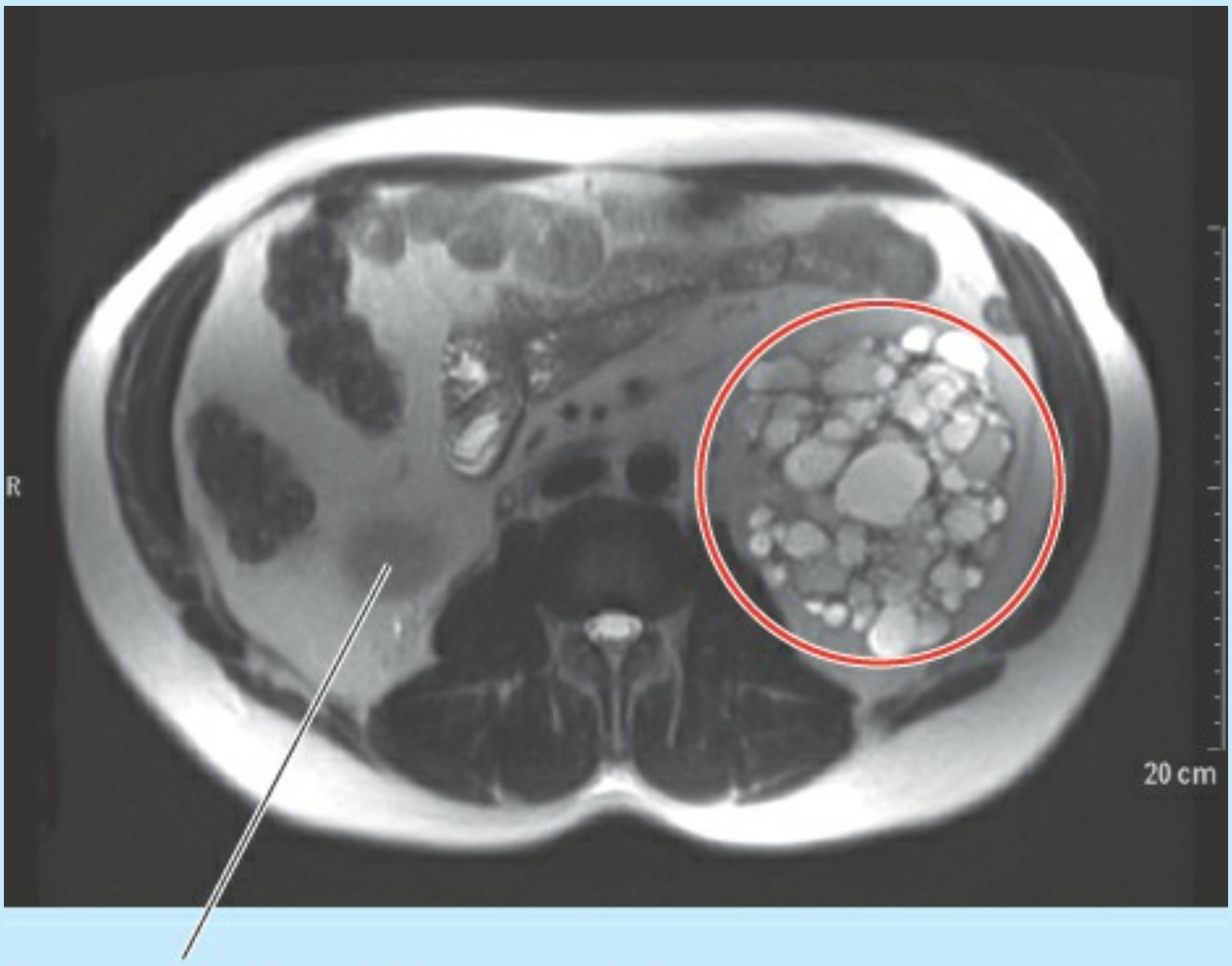

FIGURA C5-33. RM axial de un paciente con enfermedad renal poliquística del adulto. El riñón izquierdo sumamente quístico está encerrado en un círculo. El paciente había sido sometido a una nefrectomía derecha por las complicaciones que desarrolló este órgano y su insuficiencia renal avanzada se trató con trasplante renal.

Dolor en la región pararrenal

La estrecha relación entre los riñones y los músculos psoas mayores explica por qué la extensión de las articulaciones coxales puede aumentar el dolor provocado por inflamaciones en las áreas pararrenales. Estos músculos flexionan los muslos en las articulaciones coxales.

Vasos renales accesorios

Durante su «ascenso» hacia su ubicación definitiva, los riñones embrionarios reciben irrigación y drenaje venoso de vasos sucesivamente más superiores. En general, los vasos inferiores degeneran a medida que los superiores se encargan de la irrigación y del drenaje venoso. Si alguno de estos vasos no degenera, se forman *arterias* (v. fig. 5-84) y *venas renales accesorias*. Algunas arterias accesorias («arterias polares») entran/salen de los riñones por los polos. Una arteria polar inferior cruza el uréter y puede obstruirlo. Las

variaciones en el número y la posición de estos vasos ocurren en un 30 % de la población.

Síndrome de atrapamiento de la vena renal

Cuando la vena renal izquierda, más larga, cruza la línea media para alcanzar la VCI, atraviesa un ángulo agudo entre la AMS anteriormente y la aorta abdominal posteriormente (fig. C5-34). La tracción hacia abajo de la AMS puede comprimir la vena renal izquierda (y posiblemente la tercera porción del duodeno), provocando el *síndrome de atrapamiento de la vena renal izquierda* (compresión mesoaórtica de la vena renal izquierda), conocido también como «síndrome del cascanueces» debido al aspecto de la vena en el ángulo arterial agudo en una vista sagital. El síndrome puede incluir hematuria o proteinuria (sangre o proteínas en la orina), dolor abdominal (en el flanco izquierdo), náusea y vómito (que indican la compresión del duodeno), y dolor testicular izquierdo en los varones (debido a que la vena testicular izquierda drena en la vena renal izquierda, proximal a la compresión). Aunque no es frecuente, puede producirse un varicocele en el lado izquierdo.

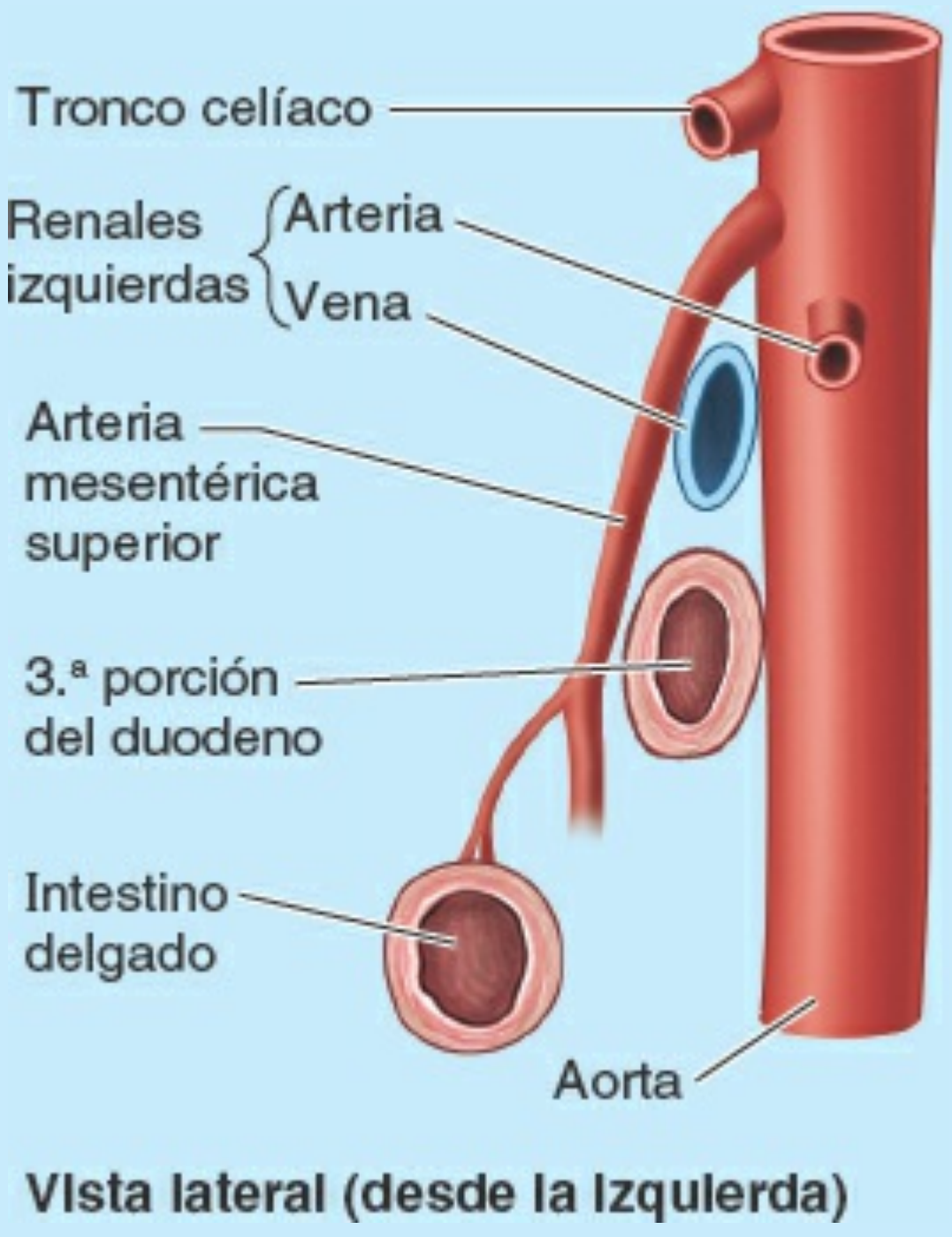

FIGURA C5-34.

Anomalías congénitas de los riñones y los uréteres

La presencia de *pelvis renal y uréteres bífidos* es bastante frecuente (fig. C5-35 A y B). Estas anomalías se deben a la división del *divertículo metanéfrico* (yema ureteral), el primordio de la pelvis renal y el uréter. El grado de duplicación ureteral depende de lo completa que sea la división embrionaria de la yema ureteral. La pelvis renal bífida y/o el uréter bífido pueden ser unilaterales o bilaterales; sin embargo, no es frecuente que haya desembocaduras separadas en la vejiga urinaria. La división incompleta del divertículo metanéfrico se

traduce en un uréter bífido; la división completa tiene como resultado un *riñón supernumerario* (Moore, Persaud y Torchia, 2016).

El *uréter retrocavo* (fig. C5-35 C) es una anomalía infrecuente en la cual el uréter, tras salir del riñón, pasa por detrás de la VCI.

En la pelvis embrionaria, los riñones están muy juntos. En 1 de cada 600 fetos, los polos inferiores (excepcionalmente los superiores) se fusionan, formando un *riñón en herradura* (fig. C5-35 D). Este riñón, con forma de U, suele situarse a nivel de las vértebras L3-L5, debido a que la raíz de la AMI impidió la reubicación normal de los riñones. El riñón en herradura no suele provocar síntomas; sin embargo, puede haber anomalías asociadas en el riñón y la pelvis renal que obstruyan el uréter.

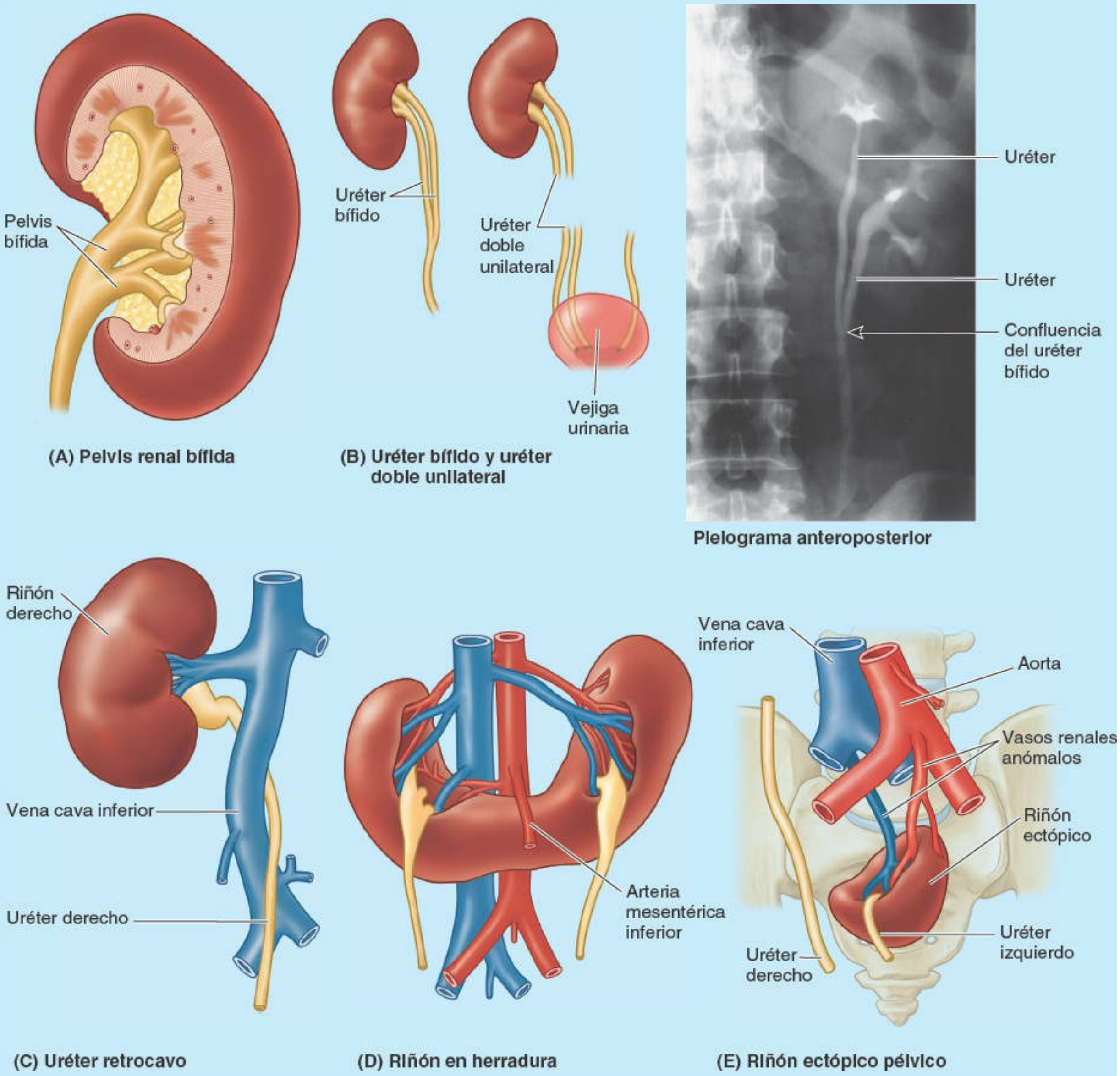

FIGURA C5-35.

En ocasiones, el riñón embrionario, en un lado o en ambos, no consigue entrar en el abdomen y se sitúa anterior al sacro. Aunque es infrecuente, si se tiene en cuenta la posibilidad de un *riñón pélvico ectópico* (fig. C5-35 E) se podrá evitar confundirlo con un tumor pélvico y extirparlo. En las mujeres, un riñón pélvico

también puede resultar lesionado o provocar una obstrucción durante el parto. Los riñones pélvicos suelen recibir su vascularización desde la bifurcación aórtica o desde una arteria ilíaca común.

Cálculos renales y ureterales

Los *cálculos* (del latín, guijarro) están formados por sales de ácidos orgánicos o inorgánicos, o por otros materiales. Pueden formarse y situarse en los cálices renales, en los uréteres o en la vejiga urinaria (fig. C5-36). El *cálculo renal* puede pasar desde el riñón hacia la pelvis renal y desde allí al uréter. Si el cálculo es afilado o más grande que la luz normal del uréter (unos 3 mm), provoca una distensión excesiva de este conducto muscular; el *cálculo ureteral* causa un dolor intenso e intermitente, el *cólico ureteral,* a medida que las ondas de contracción lo fuerzan a avanzar por el uréter. El cálculo puede causar una obstrucción completa o intermitente del flujo urinario. Según el nivel de obstrucción, que va cambiando, el dolor puede referirse a las regiones lumbar o inguinal, o a los genitales externos y/o al testículo.

El dolor se refiere hacia áreas cutáneas inervadas por los segmentos medulares y ganglios sensitivos de nervios espinales que también inervan el uréter, sobre todo T11-L2. El dolor pasa inferoanteriormente «desde la fosa lumbar a la ingle» a medida que el cálculo avanza por el uréter. Puede extenderse a la zona proximal de la cara anterior del muslo por una proyección a través del nervio genitofemoral (L1, L2), y al escroto en los hombres y los labios pudendos mayores en las mujeres. El dolor, muy intenso, puede acompañarse de fuertes molestias digestivas (náusea, vómito, calambres y diarrea) y de una respuesta simpática generalizada que puede enmascarar los síntomas más específicos.

Los cálculos ureterales pueden observarse y eliminarse con un *nefroscopio,* un instrumento que se introduce por una pequeña incisión. Otra técnica, la *litotricia,* dirige a través del cuerpo una onda de choque que rompe los cálculos en fragmentos que luego se expulsan con la orina.

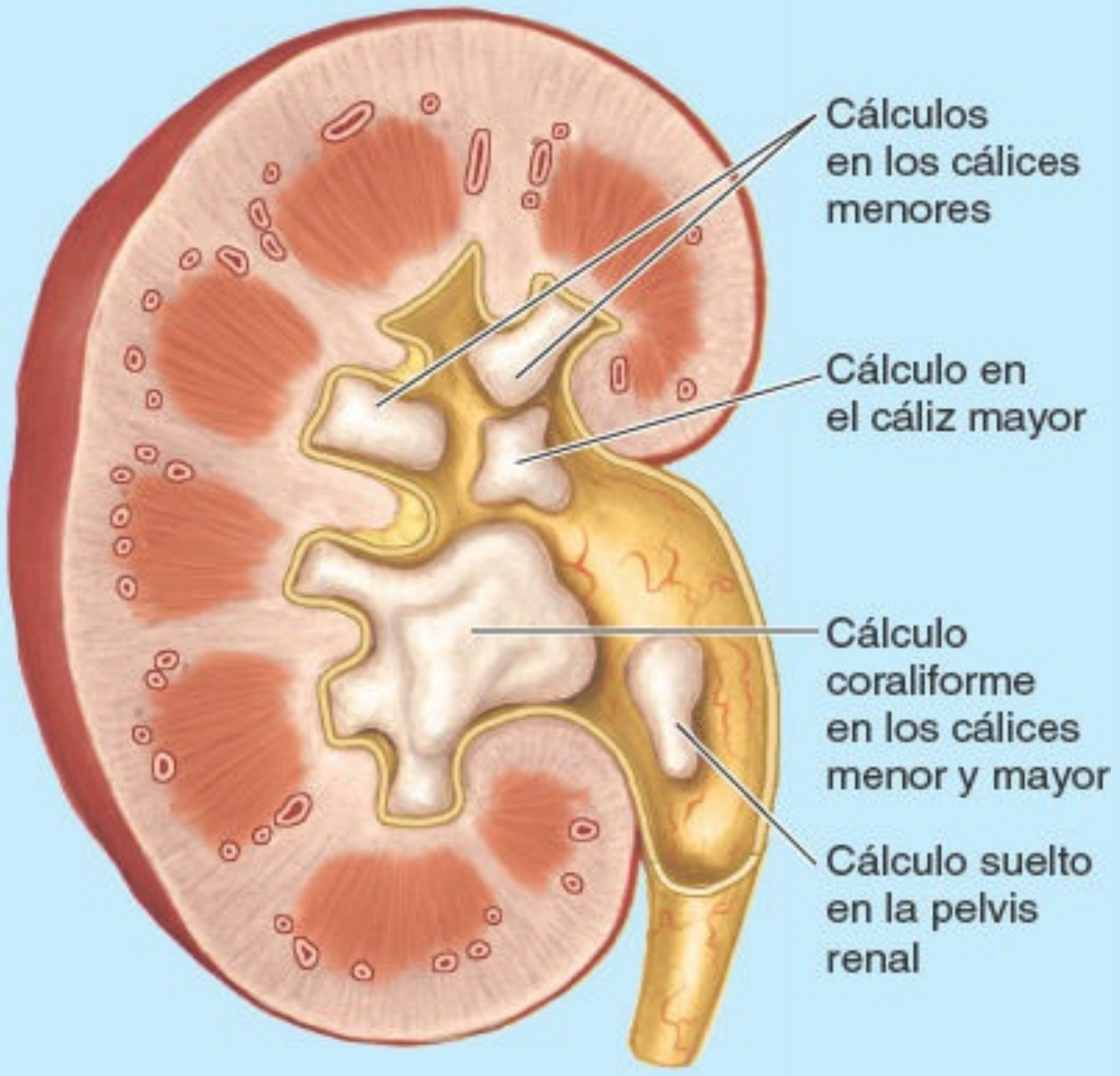

FIGURA C5-36.

Puntos fundamentales

VÍSCERAS RETROPERITONEALES Y SU VASCULARIZACIÓN E INERVACIÓN

Riñones. Los órganos urinarios abdominales y las glándulas suprarrenales son estructuras primariamente peritoneales, envueltas de grasa perinéfrica que está separada de la grasa paranéfrica extraperitoneal por una condensación membranosa, la fascia renal. ● Son unas estructuras en forma de judía situadas entre los niveles vertebrales T12 y L3, profundos (anteriores) a la 12.ª costilla. ● Por su estrecha relación con el diafragma, los riñones se desplazan con sus movimientos. ● Las glándulas suprarrenales se localizan superomedialmente a los riñones, pero no están fijadas a ellos. ● Los riñones son huecos. El seno renal central está ocupado por los cálices renales y la pelvis renal, arterias segmentarias y venas renales que están rodeadas por grasa perinéfrica. ● Las papilas de las pirámides renales, desde donde se excreta la orina, se invaginan en los cálices renales, que las rodean. ● Los cálices menores convergen para formar los cálices mayores, que a su vez convergen para formar la pelvis renal. ● Las estructuras vasculares y la pelvis renal salen del riñón por el seno renal en el hilio, que está dirigido medialmente.

Uréteres. Las porciones abdominales de los uréteres descienden por la cara anterior de los músculos psoas desde el vértice de la pelvis renal hasta la línea terminal. ● Hay tres zonas donde los uréteres se estrechan, en las cuales pueden alojarse cálculos renales: la unión ureteropélvica, la línea terminal y la pared de la vejiga urinaria. ● Las porciones abdominales de los uréteres reciben numerosas ramas ureterales, relativamente delicadas, de las arterias renal, testicular u ovárica, de la ilíaca común y de la aorta abdominal, que está cerca de los uréteres medialmente. ● El uréter se sitúa aproximadamente en una línea vertical, 5 cm lateral a los procesos espinosos lumbares, en la intersección con la espina ilíaca posterior superior.

Glándulas suprarrenales. Las glándulas suprarrenales se localizan superomedialmente a los riñones, pero están unidas sobre todo a los pilares del diafragma por la fascia renal circundante. ● Cada glándula suprarrenal es en realidad dos glándulas endocrinas con funciones y orígenes distintos: la corteza

suprarrenal y la médula suprarrenal (la primera rodea a la segunda). ● La corteza suprarrenal deriva del mesodermo y secreta corticoesteroides y andrógenos; la médula suprarrenal deriva de las células de la cresta neural y secreta catecolaminas (principalmente adrenalina). ● La glándula suprarrenal derecha tiene una forma más piramidal y su posición es más apical respecto al riñón derecho, mientras que la glándula izquierda tiene una forma más semilunar y se sitúa más medial a la mitad superior del riñón.

Vasos y nervios. Las arterias renales nacen de la aorta abdominal a nivel del disco intervertebral L1-L2. Se sitúan posteriores a las venas renales; la arteria renal derecha es más larga que la izquierda, y la vena renal izquierda más larga que la derecha. ● Las dos venas renales reciben venas renales y ureterales superiores, y drenan en la VCI, pero la larga vena renal izquierda también recibe la vena suprarrenal izquierda, la vena gonadal izquierda y una comunicación con la vena lumbar ascendente izquierda. ● Cerca del hilio, las arterias renales se dividen en ramas anteriores y posteriores; en las ramas anteriores se originan cuatro arterias segmentarias renales. ● Las arterias segmentarias renales son arterias terminales; cada una irriga un segmento renal, resecable quirúrgicamente.

Las arterias suprarrenales se originan de tres fuentes: las suprarrenales superiores desde las arterias frénicas inferiores, las medias desde la aorta abdominal, y las inferiores desde las arterias renales. ● Las glándulas suprarrenales drenan a través de una gran vena suprarrenal, la derecha desemboca en la VCI y la izquierda en la vena renal izquierda.

Los linfáticos de las glándulas suprarrenales, los riñones y las porciones superiores de los uréteres siguen el drenaje venoso hasta los nódulos linfáticos lumbares derechos o izquierdos (de la cava o aórticos).

Fibras aferentes viscerales (que acompañan a las fibras simpáticas) conducen las sensaciones dolorosas procedentes de los uréteres a los segmentos T11-L2 de la médula espinal, y las sensaciones se refieren a los dermatomas correspondientes situados sobre la fosa lumbar y la ingle. Las glándulas suprarrenales poseen una rica inervación a través de fibras simpáticas presinápticas que se originan en el núcleo intermediolateral de los segmentos T10-L1 de la médula espinal. Estas fibras cruzan los ganglios paravertebrales (troncos simpáticos) y prevertebrales (celíacos) sin hacer sinapsis. Finalizan directamente en las células cromafines de la médula suprarrenal.

Los **nervios esplácnicos abdominopélvicos** conducen fibras simpáticas presinápticas hacia la cavidad abdominopélvica. Estas fibras se originan en los cuerpos celulares del núcleo intermediolateral, o cuerno lateral, de la sustancia gris de los segmentos medulares T5-L2 o L3. Las fibras pasan sucesivamente a través de las raíces anteriores, los ramos anteriores y los ramos comunicantes blancos de los nervios espinales torácicos y lumbares superiores para alcanzar los troncos simpáticos. Pasan a través de los ganglios paravertebrales de los troncos simpáticos sin hacer sinapsis, para entrar en los nervios esplácnicos abdominopélvicos, que las conducen hacia los ganglios prevertebrales de la cavidad abdominal. Los nervios esplácnicos abdominopélvicos incluyen:

- Los *nervios esplácnicos torácicos inferiores* (mayor, menor e imo): desde la porción torácica de los troncos simpáticos.
- Los *nervios esplácnicos lumbares:* desde la porción lumbar de los troncos simpáticos.

Los *nervios esplácnicos torácicos inferiores* son la principal fuente de fibras simpáticas presinápticas que inervan las vísceras abdominales. El **nervio esplácnico mayor** (originado en el tronco simpático desde los niveles vertebrales T5-T9 o T10), el **nervio esplácnico menor** (desde los niveles T10-T11) y el **nervio esplácnico imo** (desde el nivel T12) son los nervios esplácnicos torácicos específicos que se originan de la porción torácica de los troncos simpáticos y atraviesan el correspondiente pilar del diafragma para transportar fibras simpáticas presinápticas a los ganglios simpáticos celíacos, mesentéricos superiores y aorticorrenales (prevertebrales),

respectivamente.

Los **nervios esplácnicos lumbares** proceden de la porción abdominal de los troncos simpáticos. Medialmente, los troncos simpáticos lumbares dan lugar a tres o cuatro nervios esplácnicos lumbares, que pasan hacia los *plexos intermesentérico, mesentérico inferior e hipogástrico superior*, transportando fibras simpáticas presinápticas a los ganglios prevertebrales asociados a dichos plexos.

Los cuerpos celulares de las neuronas simpáticas postsinápticas constituyen los ganglios prevertebrales principales que se congregan alrededor de las raíces de las ramas principales de la aorta abdominal: los **ganglios celíacos, aorticorrenales, mesentérico superior** y **mesentérico inferior;** y ganglios prevertebrales menores innominados que se encuentran en los plexos intermesentérico e hipogástrico superior. A excepción de la inervación de la médula suprarrenal, las sinapsis entre las neuronas simpáticas presinápticas y postsinápticas tienen lugar en los ganglios prevertebrales (v. fig. 5-88 B). Las fibras nerviosas simpáticas postsinápticas pasan de los ganglios prevertebrales a las vísceras abdominales a través de los plexos periarteriales que acompañan a las ramas de la aorta abdominal. La inervación simpática del abdomen, como la de otras zonas, se encarga sobre todo de la vasoconstricción. En lo que respecta al tubo digestivo, inhibe (lentifica o detiene) la peristalsis.

INERVACIÓN PARASIMPÁTICA

La porción parasimpática del sistema nervioso autónomo de las vísceras abdominales (figs. 5-88 y 5-89) está formada por:

- Los *troncos vagales anterior* y *posterior*.
- Los *nervios esplácnicos pélvicos*.
- Los *plexos nerviosos autónomos abdominales* (paraaórticos) y sus extensiones, los plexos periarteriales.
- Los *ganglios parasimpáticos intrínsecos* (entéricos), componentes de los plexos entéricos intrínsecos del sistema nervioso entérico.

Los plexos nerviosos son mixtos, es decir, compartidos con el sistema nervioso simpático y fibras aferentes viscerales.

Los *troncos vagales anterior* y *posterior* son la continuación de los nervios vagos izquierdo y derecho, que salen del plexo esofágico y atraviesan el hiato esofágico por las caras anterior y posterior del esófago y el estómago (v. figs. 5-35 y 5-88 A). Los nervios vagos conducen fibras parasimpáticas presinápticas y aferentes viscerales (principalmente para las sensaciones inconscientes asociadas a los reflejos) hacia los plexos aórticos abdominales y los plexos periarteriales, que se extienden a lo largo de las ramas de la aorta.

Los **nervios esplácnicos pélvicos** se diferencian de otros nervios esplácnicos (tabla 5-11) en que:

- No se relacionan en absoluto con los troncos simpáticos.
- Proceden directamente de los ramos anteriores de los nervios espinales S2-S4.

- Conducen fibras parasimpáticas presinápticas hacia el plexo hipogástrico inferior (pélvico).

Las fibras presinápticas terminan en los cuerpos celulares aislados y dispersos de las neuronas postsinápticas que se sitúan sobre las vísceras abdominales o en su interior, y constituyen *ganglios intrínsecos (o, en el caso del tubo digestivo, entéricos)* (v. fig. 5-88 B).

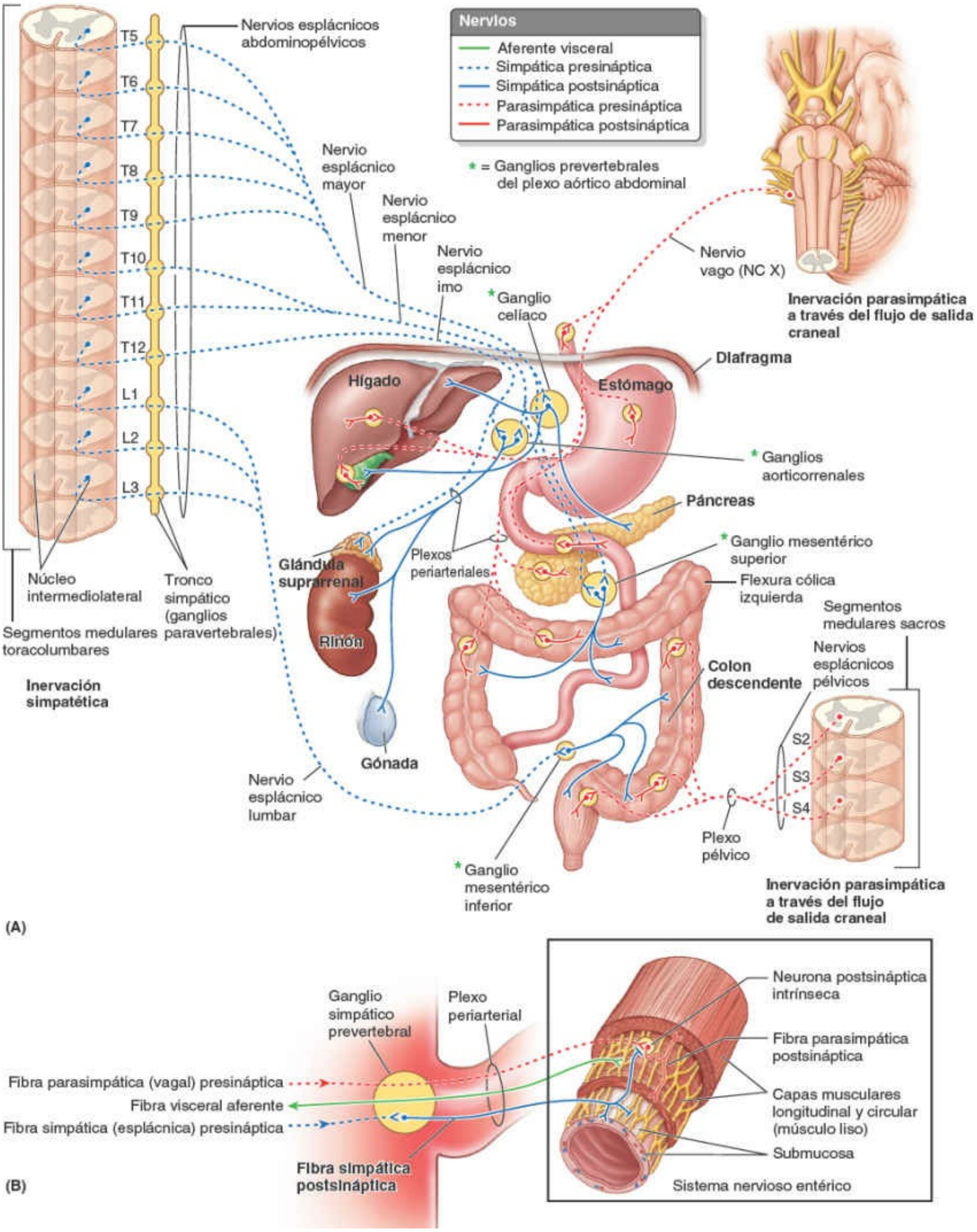

FIGURA 5-88. Nervios autónomos de la pared posterior del abdomen. A) Origen y distribución de las fibras simpáticas y parasimpáticas presinápticas y postsinápticas, y ganglios implicados en la inervación de las vísceras abdominales. **B)** Fibras que inervan los plexos intrínsecos de las vísceras abdominales.

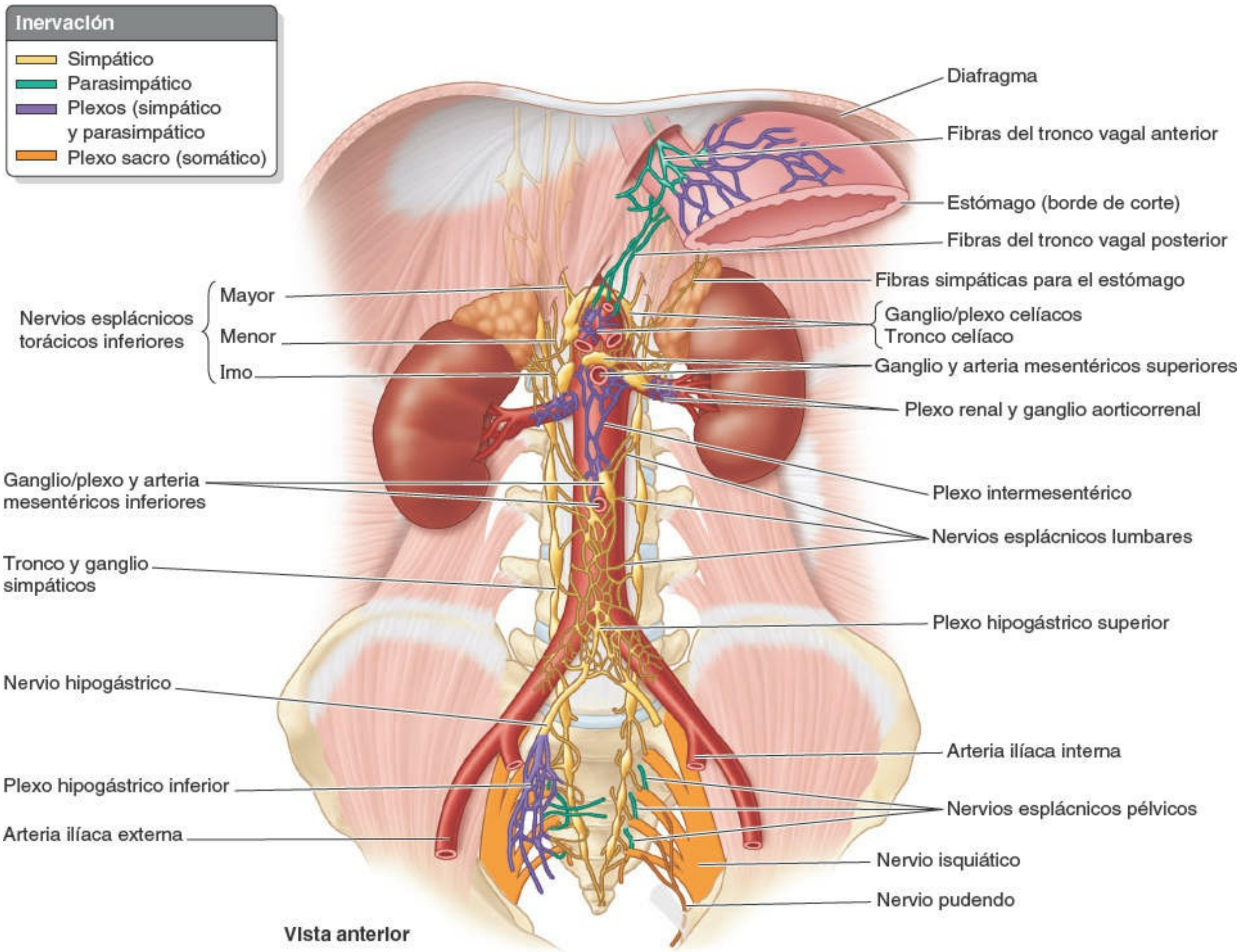

FIGURA 5-89. **Nervios esplácnicos, plexos nerviosos y ganglios simpáticos del abdomen.**

TABLA 5-11. INERVACIÓN AUTÓNOMA DE LAS VÍSCERAS ABDOMINALES (NERVIOS ESPLÁCNICOS)

Nervios esplácnicos	Tipo de fibra autónoma[a]	Sistema	Origen	Destino
A. Abdominopélvicos 1. Torácicos inferiores: a. Mayor b. Menor c. Imo 2. Lumbares 3. Sacros	Presináptica	Simpático	Tronco simpático torácico inferior y abdominopélvico 1. Tronco simpático torácico: a. Nivel T5-T9 o T10 b. Nivel T10-T11 c. Nivel T12 2. Tronco simpático abdominal 3. Tronco simpático pélvico (sacro)	Cavidad abdominopélvica (ganglios prevertebrales que inervan las vísceras y glándulas suprarrenales situadas por debajo del diafragma) 1. Ganglios prevertebrales abdominales a. Ganglios celíacos b. Ganglios aorticorrenales c. y 2. Otros ganglios prevertebrales abdominales (ganglios mesentéricos superiores e inferiores, y plexos hipogástricos/intermesentéricos) 3. Ganglios prevertebrales pélvicos
B. Pélvicos	Presináptica	Parasimpático	Ramos anteriores de los nervios espinales S2-S4	Ganglios intrínsecos del colon descendente y el colon sigmoideo, el recto y las vísceras pélvicas

[a] Los nervios esplácnicos también conducen fibras aferentes viscerales que no forman parte del sistema nervioso autónomo.

Las fibras parasimpáticas presinápticas y las fibras aferentes viscerales reflejas transportadas por los nervios vagos se extienden hacia los ganglios intrínsecos de la porción inferior del esófago, el estómago, el intestino delgado (incluido el duodeno), el colon ascendente y la mayor parte del colon transverso (v. fig. 5-88 A). Las que son transportadas por los nervios esplácnicos pélvicos inervan el colon descendente y el colon sigmoideo, el recto y los órganos pélvicos. Así, por lo que se refiere al tubo digestivo, los nervios vagos proporcionan la inervación parasimpática para el músculo liso y las glándulas del intestino hasta la flexura cólica izquierda; los nervios

esplácnicos pélvicos inervan el resto. La inervación parasimpática en el abdomen está involucrada principalmente en promover la peristalsis (restaurarla después de la inhibición por una respuesta simpática) y la secreción.

PLEXOS AUTÓNOMOS EXTRÍNSECOS

Los plexos autónomos extrínsecos abdominales son redes neurales formadas por fibras simpáticas y parasimpáticas que rodean la aorta abdominal y sus ramas principales (v. figs. 5-88 y 5-89). Los plexos celíaco, mesentérico superior y mesentérico inferior están interconectados. Los *ganglios simpáticos prevertebrales* están distribuidos entre los plexos celíaco y mesentéricos.

El **plexo celíaco,** que rodea la raíz del tronco (arterial) celíaco, contiene los **ganglios celíacos** derecho e izquierdo (irregulares; de unos 2 cm de largo), que se unen, superior e inferiormente, al tronco celíaco (v. figs. 5-88 A y 5-89). La *raíz parasimpática* del plexo celíaco es un ramo del *tronco vagal posterior*, que contiene fibras de los nervios vagos derecho e izquierdo. Las *raíces simpáticas* del plexo celíaco son los nervios esplácnicos mayor y menor.

El **plexo mesentérico superior** y el ganglio o los ganglios mesentéricos superiores rodean el origen de la AMS. El plexo tiene una raíz media y dos raíces laterales. La raíz media procede del plexo celíaco y las raíces laterales se originan en los nervios esplácnicos menor e imo, a veces con una contribución del primer ganglio lumbar del tronco simpático.

El **plexo mesentérico inferior** rodea a la AMI y emite divisiones para sus ramas. Recibe una raíz medial del plexo intermesentérico y raíces laterales de los ganglios lumbares de los troncos simpáticos. También puede encontrarse un **ganglio mesentérico inferior** justo superior a la raíz de la AMI.

El **plexo intermesentérico** forma parte del plexo nervioso aórtico situado entre las arterias mesentéricas superior e inferior. Da origen a los plexos renal, testicular u ovárico, y ureteral.

El **plexo hipogástrico superior** se continúa con el plexo intermesentérico y el plexo mesentérico inferior, y se sitúa anterior a la porción inferior de la aorta abdominal y en su bifurcación (v. tabla 5-11). Los **nervios hipogástricos** derecho e izquierdo unen el plexo hipogástrico superior con el plexo hipogástrico inferior. El plexo hipogástrico superior da fibras para los *plexos ureteral* y *testicular*, y un plexo a cada arteria ilíaca común.

Los **plexos hipogástricos inferiores** son una mezcla de plexos simpáticos y parasimpáticos formados a cada lado a medida que los nervios hipogástricos inferiores del plexo hipogástrico superior se funden con los nervios pélvicos esplácnicos. Los plexos derecho e izquierdo están situados a los lados del recto, el cuello uterino y la vejiga urinaria. Los plexos reciben pequeñas ramas de los ganglios simpáticos sacros superiores y de las fibras parasimpáticas sacras eferentes de los nervios espinales S2-S4 *(nervios esplácnicos pélvicos [parasimpáticos])*. Las extensiones del plexo hipogástrico inferior envían fibras autónomas a lo largo de los vasos sanguíneos, que forman plexos viscerales en las paredes de las vísceras pélvicas (p. ej., *plexos rectal* y *vesical*).

PLEXOS INTRÍNSECOS: EL SISTEMA NERVIOSO ENTÉRICO

Los plexos ganglionares intrínsecos del tracto gastrointestinal, que se extienden del esófago medio hasta el esfínter anal interno y a lo largo del sistema ductal pancreatobiliar, forman el **sistema nervioso entérico** (SNE). El SNE consta de dos plexos interconectados (figs. 5-48 A y 5-88 B): *1)* el **plexo mientérico** (Auerbach), localizado entre las capas mucosas de la pared intestinal y relacionado principalmente con la motilidad y actividad vasomotora de esta área (aunque se localiza en el estómago, también está relacionado con la secreción), y *2)* el **plexo submucoso** (Meissner), localizado en la submucosa intestinal (principalmente en el intestino delgado, aunque está diseminado en el esófago y el estómago), que se relaciona con la secreción exocrina y endocrina, la actividad vasomotora, la micromotilidad y la actividad inmunitaria (inflamación e inmunomodulación) de la mucosa. La actividad vasomotora (control del flujo sanguíneo) en este nivel influye con el movimiento del agua y los electrólitos. En el páncreas, la vesícula biliar y los conductos biliares quístico y mayor se extienden plexos correspondientes con ganglios más pequeños y diseminados.

Las neuronas motoras de estos ganglios intrínsecos o entéricos funcionan como neuronas postsinápticas del sistema parasimpático. Además de funcionar como neuronas de retransmisión que reciben y transmiten los impulsos eferentes enviados por las neuronas parasimpáticas presinápticas, también reciben el impulso de las fibras simpáticas postsinápticas (convirtiéndolas en neuronas de tercer orden en ese sistema). Tienen gran interconectividad con las neuronas eferentes circundantes, tanto directamente como a través de interneuronas, además de axones que terminan en el músculo liso y las glándulas (fig. 5-90 A). Las fibras aferentes viscerales extrínsecas transmiten un reflejo largo (hambre, saciedad y náusea) y las sensaciones de dolor al SNC a través de los ganglios sensoriales vagales (nodosos) y torácicos (fig. 5-90 B). Además, existen neuronas aferentes intrínsecas, cuyos cuerpos celulares se localizan en los plexos, que monitorizan las condiciones mecánicas y químicas en el intestino y se comunican con las neuronas eferentes, proporcionando un circuito reflejo local (corto), además de enviar información a nivel central. Por lo tanto, los haces nerviosos interconectados de los plexos comprenden fibras simpáticas postsinápticas, fibras parasimpáticas postsinápticas, fibras de interneuronas y fibras aferentes viscerales largas y cortas.

Estas neuronas intrínsecas y los plexos entéricos complejos en las que están conectadas integran y controlan la función intestinal con notable independencia, manteniendo actividades viscerales con mecanismos reflejos locales. El impulso del SNC simplemente regula la actividad del SNE a través del SNA; el sistema parasimpático principalmente promueve y el simpático inhibe la actividad motora y secretora en respuesta a las demandas globales del organismo de acuerdo con factores ambientales y circunstanciales. Con respecto a los esfínteres del músculo liso, las funciones de los sistemas simpático y parasimpático se invierten, pues el simpático mantiene el tono y el parasimpático lo inhibe. El SNE puede actuar de forma completamente autónoma, sin el impulso de ningún sistema; el intestino proveniente de un trasplante no está desnervado en el sentido habitual.

Se estima que el SNE incluye hasta 500 millones de neuronas —más que en toda

la médula espinal— y emplea más de 40 neurotransmisores y neuromoduladores, incluyendo la mitad de toda la dopamina del organismo y el 95 % de toda la serotonina. Las células de sostén de las neuronas del SNE intrínseco son más parecidas a las células gliales (astroglia) del cerebro que a las células de Schwann del sistema nervioso periférico. Los capilares relativamente impermeables que se asocian con los ganglios proporcionan una barrera de difusión que se parece a la barrera hematoencefálica de los vasos sanguíneos cerebrales. Estos hechos, combinados con la complejidad y la función autónoma, explican por qué se ha llegado a considerar al SNE como un «segundo cerebro» o al menos un tercer componente del sistema nervioso visceral. Su integridad y función apropiada es vital.

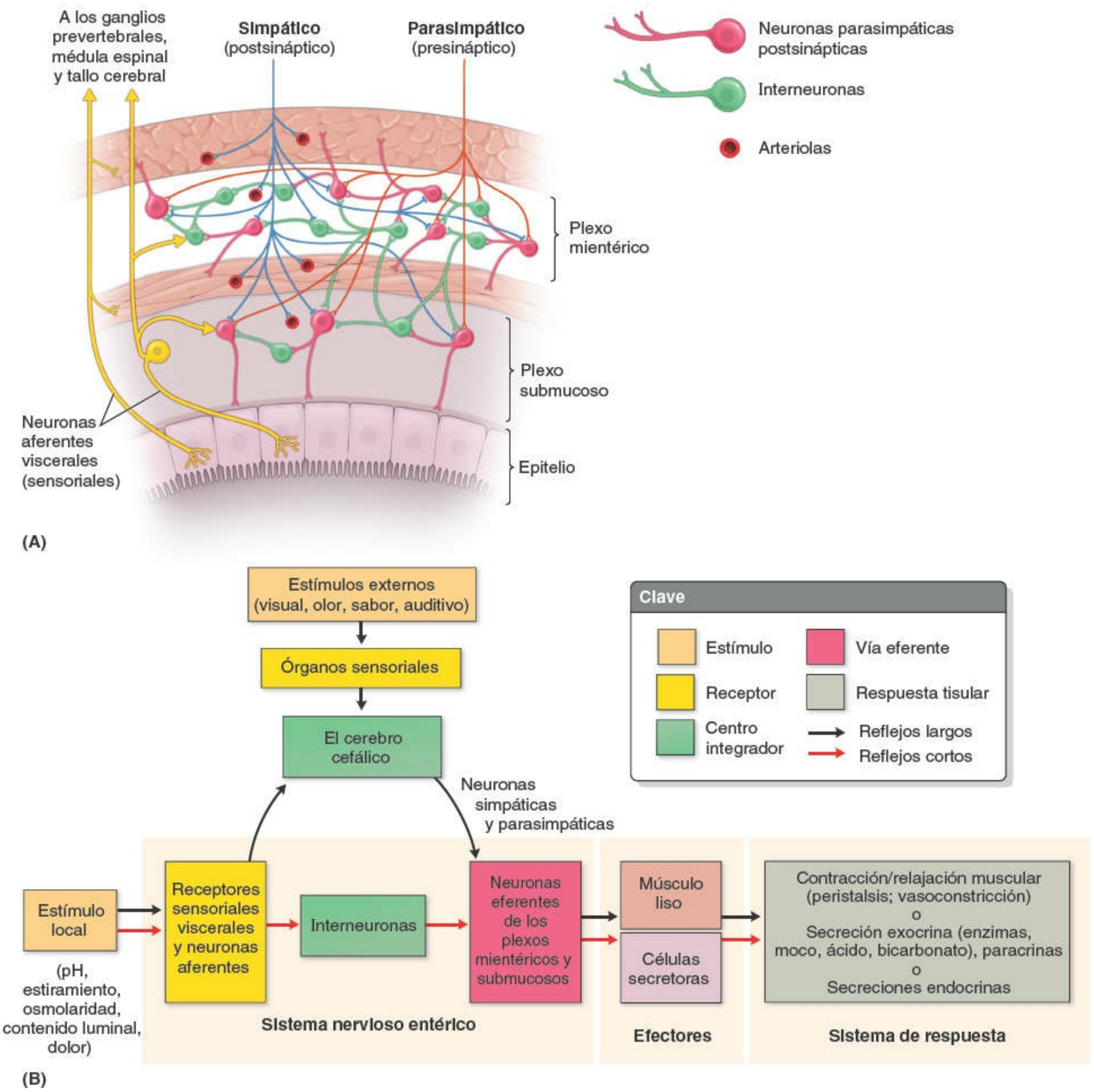

FIGURA 5-90. El sistema nervioso entérico. A) Ilustración esquemática de la organización del sistema nervioso entérico en la pared intestinal. **B)** Diagrama de flujo que muestra los reflejos largos (extrínsecos) y cortos (intrínsecos) que participan en el sistema nervioso entérico.

INERVACIÓN SENSITIVA VISCERAL

Las *fibras aferentes viscerales que conducen sensaciones dolorosas* acompañan a las fibras simpáticas (motoras viscerales). Los impulsos dolorosos circulan retrógradamente a los de las fibras motoras a lo largo de los nervios esplácnicos hacia el tronco simpático. Las fibras pasan luego a través de los ramos comunicantes blancos hacia los ramos anteriores de los nervios espinales, y luego entran en la raíz posterior hacia los ganglios sensitivos de los nervios espinales y la médula espinal. A medida que se avanza caudalmente por el tubo digestivo, las vísceras son inervadas por ganglios sensitivos de los nervios espinales y segmentos medulares progresivamente más bajos. El estómago (intestino anterior) recibe inervación de los niveles T6-T9; desde el intestino delgado hasta el colon transverso (intestino medio), de los niveles T8-T12, y el colon descendente (intestino posterior), de los niveles T12-T2 (fig. 5-91). A partir del punto medio del colon sigmoideo, las fibras que recogen sensaciones dolorosas viscerales se dirigen, junto con fibras parasimpáticas, hacia los ganglios sensitivos y niveles medulares espinales S2-S4. Son los mismos segmentos medulares implicados en la inervación simpática de esas porciones del tubo digestivo.

Las *fibras aferentes viscerales para las sensaciones reflejas* (que suelen ser inconscientes) acompañan a las fibras parasimpáticas (viscerales motoras).

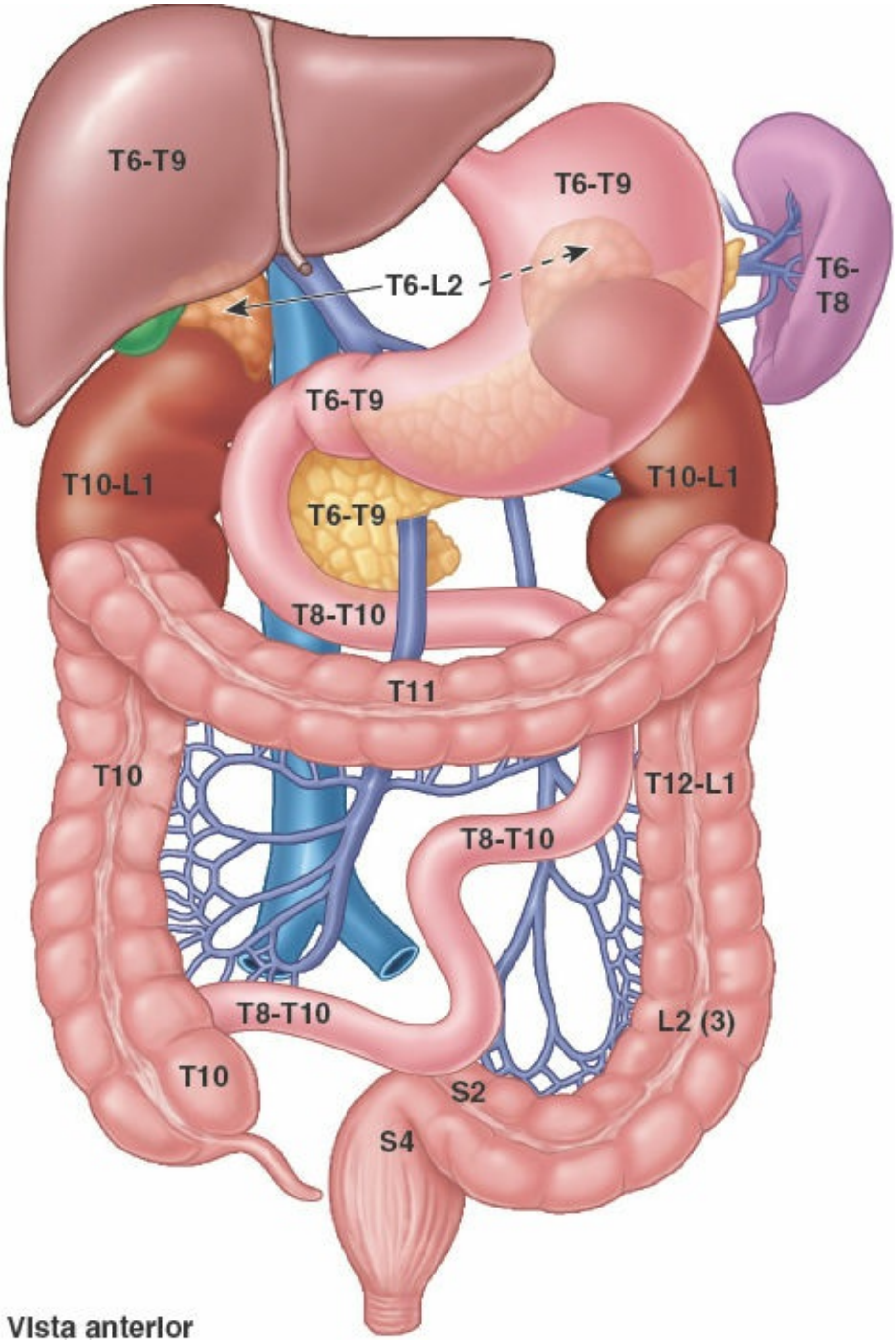

FIGURA 5-91. **Inervación segmentaria de las vísceras abdominales.** Segmentos medulares (aproximadamente) y ganglios sensitivos de los nervios espinales implicados en la inervación simpática y visceral aferente (dolor) de las vísceras abdominales.

Puntos fundamentales

INERVACIÓN DE LAS VÍSCERAS ABDOMINALES

Inervación simpática. Las fibras nerviosas simpáticas presinápticas que intervienen en la inervación de las vísceras abdominales se originan en los cuerpos celulares de los dos tercios inferiores del núcleo intermediolateral (niveles T5-T6 a L2-L3) y viajan a través de nervios espinales, ramos anteriores y ramos comunicantes blancos a los troncos simpáticos. ● Las fibras atraviesan los ganglios paravertebrales de los troncos sin establecer sinapsis, continuando como componentes de los nervios esplácnicos

abdominopélvicos. Estos nervios las conducen hasta el plexo aórtico abdominal, donde se unen con fibras parasimpáticas presinápticas procedentes del nervio vago. ● Las fibras simpáticas pasan a los ganglios prevertebrales, que en su mayoría se encuentran agrupados alrededor de las ramas principales de la aorta abdominal. Tras hacer sinapsis en los ganglios, las fibras simpáticas postsinápticas se unen a las fibras parasimpáticas presinápticas, y viajan a través de los plexos periarteriales situados alrededor de las ramas de la aorta abdominal hasta alcanzar las vísceras. ● Una continuación del plexo aórtico abdominal inferior a la bifurcación de la aorta (los plexos hipogástricos superior e inferior) conduce la inervación simpática para la mayoría de las vísceras pélvicas. Las fibras simpáticas inervan principalmente los vasos sanguíneos de las vísceras abdominales e inhiben la estimulación parasimpática. ● Las fibras parasimpáticas hacen sinapsis sobre o en el espesor de las paredes de las vísceras con neuronas parasimpáticas postsinápticas intrínsecas, que finalizan en el músculo liso o las glándulas de las vísceras.

Inervación parasimpática. El nervio vago aporta fibras parasimpáticas para el tubo digestivo desde el esófago hasta el colon transverso. ● Los nervios esplácnicos pélvicos inervan el colon descendente y sigmoide, y el recto. ● La estimulación parasimpática promueve el peristaltismo y la secreción (aunque gran parte de esta última se suele regular hormonalmente).

Sistema nervioso entérico. El SNE está formado por el *plexo mientérico* de la musculatura de la pared intestinal, y el *plexo submucoso*, que inerva al revestimiento o mucosa intestinal y se encuentra por debajo de este. ● Además de neuronas motoras parasimpáticas postsinápticas, que están sumamente interconectadas tanto directamente como a través de interneuronas, el plexo incluye neuronas aferentes primarias intrínsecas que reciben el impulso local y estimulan a las neuronas motoras, formando un circuito reflejo local, además de informar al SNC. ● El SNE integra intrínsecamente a la secreción exocrina y endocrina, la actividad vasomotora, la micro y macromotilidad y la actividad inmunitaria del intestino. ● El impulso del SNC a través de fibras parasimpáticas y simpáticas extrínsecas sólo regula esta actividad local.

Inervación sensitiva. Las fibras viscerales aferentes siguen las fibras autónomas retrógradamente hacia los ganglios sensitivos. ● Las fibras aferentes que conducen las sensaciones dolorosas de las vísceras abdominales proximales a la mitad del colon sigmoideo discurren con las fibras simpáticas hasta los ganglios sensitivos de los nervios espinales toracolumbares; todas las demás fibras aferentes viscerales discurren con las fibras parasimpáticas. Así, las fibras aferentes viscerales que transportan información refleja desde el intestino proximal a la mitad del colon sigmoideo pasan a los ganglios sensitivos vagales; las fibras que transportan información dolorosa y refleja del intestino distal a la mitad del colon sigmoideo pasan a los ganglios sensitivos espinales S2-S4.

DIAFRAGMA

El **diafragma** es una estructura musculotendinosa, en forma de doble cúpula, que separa la cavidad torácica de la abdominal. Forma el suelo convexo de la cavidad torácica y el techo cóncavo de la cavidad abdominal (fig. 5-92 A y B). El diafragma es el principal músculo inspiratorio (en realidad, de toda la respiración, ya que la espiración es básicamente pasiva). Desciende durante la inspiración; sin embargo, sólo se mueve su porción central, porque su periferia, como origen fijo del músculo, se une al margen inferior de la caja torácica y las vértebras lumbares superiores.

El *pericardio*, que contiene el corazón, descansa en la parte central del diafragma y lo deprime ligeramente (fig. 5-92 A). El diafragma se curva superiormente y forma las **cúpulas derecha** e **izquierda;** normalmente, la cúpula derecha es más alta que la izquierda, debido a la presencia del hígado. Durante la espiración, la cúpula derecha se eleva hasta la 5.ª costilla y la cúpula izquierda asciende hasta el 5.º espacio intercostal. El nivel de las cúpulas diafragmáticas varía según:

- La fase de la respiración (inspiración o espiración).
- La postura (p. ej., decúbito supino o bipedestación).
- El tamaño y el grado de distensión de las vísceras abdominales.

La **porción muscular del diafragma** está situada periféricamente, con fibras que convergen radialmente en la porción aponeurótica central trifoliada, el **centro tendinoso** (fig. 5-92). Este tendón no tiene inserciones óseas y está dividido incompletamente en tres hojas, asemejándose a un trébol ancho (fig. 5-92 B). Aunque se sitúa cerca del centro del diafragma, el centro tendinoso está más próximo a la porción anterior del tórax.

El centro tendinoso está perforado por el *foramen de la vena cava*, por donde pasa la porción terminal de la VCI para entrar en el corazón. La porción muscular circundante forma una lámina continua; sin embargo, a efectos descriptivos y de acuerdo con sus inserciones periféricas, se divide en tres partes:

- Una **porción esternal,** formada por dos bandas musculares que se insertan en la cara posterior del proceso xifoides; esta porción no siempre está presente.
- Una **porción costal,** compuesta por bandas musculares anchas que se insertan en las caras internas de los seis cartílagos costales inferiores y las costillas adyacentes en cada lado; esta porción forma las cúpulas derecha e izquierda del diafragma.
- Una **porción lumbar,** que se origina en dos arcos aponeuróticos, los *ligamentos arqueados medial* y *lateral*, y las tres vértebras lumbares superiores; esta porción forma los pilares musculares derecho e izquierdo, que ascienden hacia el centro tendinoso.

Los **pilares del diafragma** son haces musculotendinosos que se originan en las caras anteriores de los cuerpos de las tres vértebras lumbares superiores, el ligamento longitudinal anterior y los discos intervertebrales. El **pilar derecho,** más ancho y largo que el izquierdo, se origina en las tres o cuatro primeras vértebras lumbares, mientras que el **pilar izquierdo** lo hace en las dos o tres primeras. Resulta curioso que el *hiato esofágico*, que se encuentra a la izquierda de la línea media, sea una formación del pilar derecho; sin embargo, si se siguen las fibras musculares que limitan cada lado del hiato, se comprueba que pasan a la derecha del hiato aórtico.

Los pilares izquierdo y derecho, y el **ligamento arqueado medio** que los une al curvarse por encima de la cara anterior de la aorta, forman el *hiato aórtico*. El diafragma también se inserta a cada lado en los *ligamentos arqueados medial* y *lateral*. El **ligamento arqueado medial** es un engrosamiento de la fascia que cubre el músculo psoas mayor y se extiende entre los cuerpos vertebrales lumbares y el extremo del proceso transverso de L1. El **ligamento arqueado lateral** cubre el cuadrado lumbar, extendiéndose desde el proceso transverso de L12 hasta el extremo de la 12.ª costilla.

La cara superior del centro tendinoso del diafragma se fusiona con la cara inferior del pericardio fibroso, la parte externa, fuerte, del *saco pericárdico* fibroseroso que contiene al corazón.

Vasos y nervios del diafragma

Las arterias del diafragma se ramifican en las caras superior (torácica) e inferior (abdominal) del diafragma. Las *arterias que irrigan la cara superior del diafragma*

(fig. 5-93; tabla 5-12) son las *arterias pericardiofrénica* y *musculofrénica*, ramas de la arteria torácica interna, y las **arterias frénicas superiores** que se originan en la aorta torácica. Las *arterias que irrigan la cara inferior del diafragma* son las **arterias frénicas inferiores,** que característicamente son las primeras ramas de la *aorta abdominal;* sin embargo, también pueden originarse en el tronco celíaco.

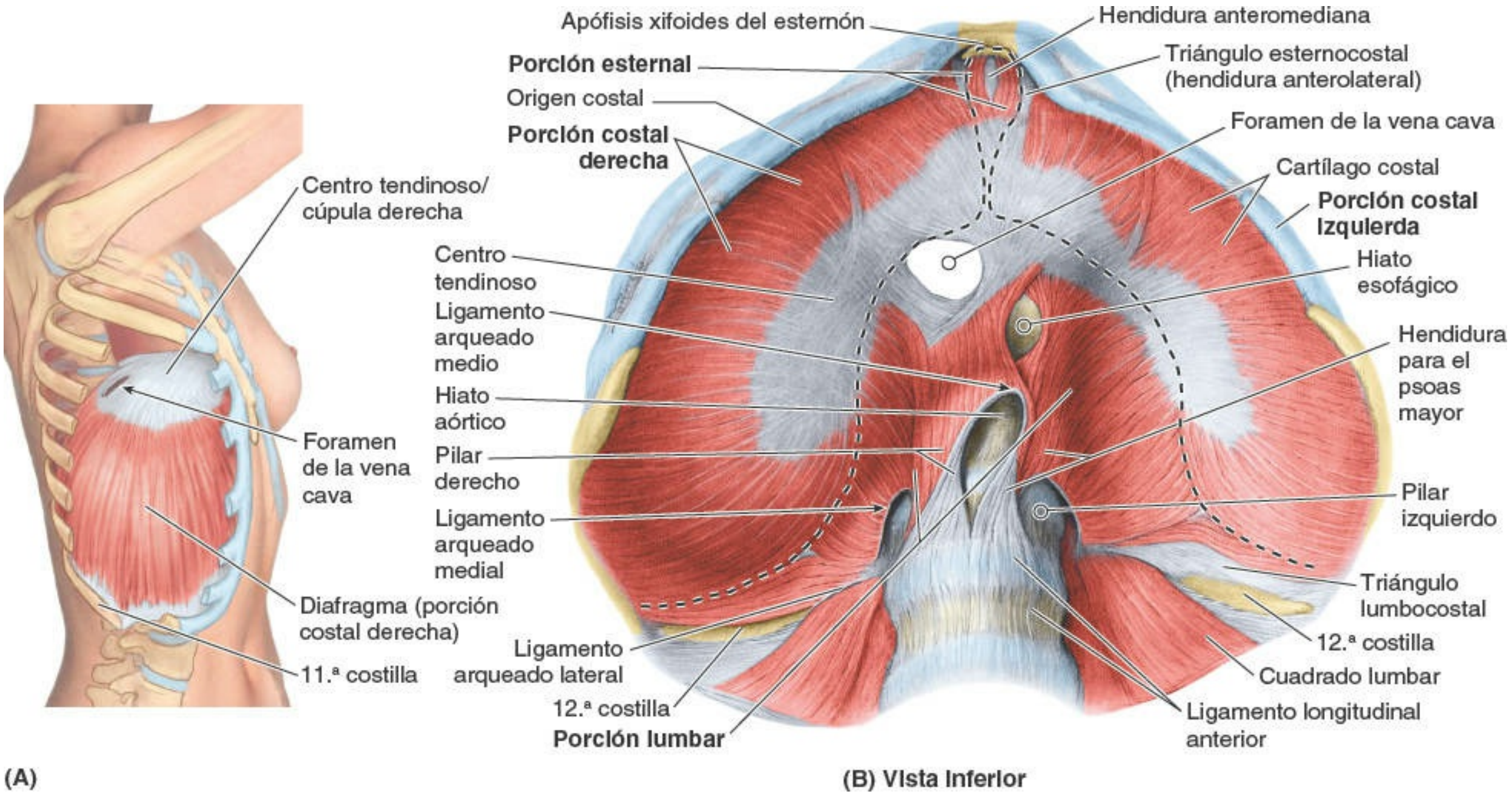

FIGURA 5-92. Inserciones, ubicación y características de la cara abdominal del diafragma. A) Se han eliminado la pared torácica y la parrilla costal para mostrar las inserciones y la convexidad de la cúpula derecha del diafragma. **B)** Las porciones musculares esternal, costal y lumbar del diafragma (silueteadas con una *línea discontinua*) convergen centralmente en el centro tendinoso trifoliado, la inserción aponeurótica de las fibras musculares diafragmáticas.

Las *venas que drenan la cara superior del diafragma* son las **venas pericardiofrénicas** y **musculofrénicas,** que drenan en las *venas torácicas internas*, y en el lado derecho una **vena frénica superior,** que drena en la VCI. Algunas venas de la curvatura posterior del diafragma drenan en las *venas ácigos* y *hemiácigos* (v. cap. 4). Las *venas que drenan la cara inferior del diafragma* son las *venas frénicas inferiores*. La **vena frénica inferior derecha** suele desembocar en la VCI, mientras que la **vena frénica inferior izquierda** es generalmente doble: la rama anterior al hiato esofágico termina en la VCI, mientras que la otra rama, más posterior, suele unirse a la vena suprarrenal izquierda. Las venas frénicas derecha e izquierda pueden anastomosarse entre sí.

Los *plexos linfáticos de las caras torácica y abdominal del diafragma* se comunican libremente (fig. 5-94 A). Los **nódulos linfáticos diafragmáticos anteriores** y **posteriores** se encuentran en la cara torácica del diafragma. La linfa de estos nódulos drena en los *nódulos linfáticos paraesternales, mediastínicos posteriores* y *frénicos*. Los vasos linfáticos de la cara abdominal del diafragma drenan en los nódulos linfáticos diafragmáticos anteriores, frénicos y *lumbares superiores (de la cava/aórticos)*. Los capilares linfáticos son densos en la cara inferior del diafragma, y constituyen el principal medio de absorción del líquido peritoneal y de las sustancias que se introducen mediante inyección intraperitoneal.

Toda la *inervación motora del diafragma* procede de los *nervios frénicos derecho* e *izquierdo*, cada uno de los cuales se origina de los ramos anteriores de los segmentos medulares C3-C5 y se distribuye por la mitad homolateral del diafragma desde su cara inferior (fig. 5-94 B). Los nervios frénicos también aportan la mayor parte de la inervación sensitiva (dolor y propiocepción) del diafragma. Las porciones periféricas del diafragma reciben su inervación sensitiva de los nervios intercostales (los seis o siete inferiores) y de los nervios subcostales.

Hiatos del diafragma

Las **aperturas del músculo diafragma** permiten el paso de estructuras neurovasculares entre el tórax y el abdomen (figs. 5-92, 5-93 y 5-95). Hay un foramen para la vena cava inferior y hiatos para el esófago y la aorta, así como otras aperturas menores.

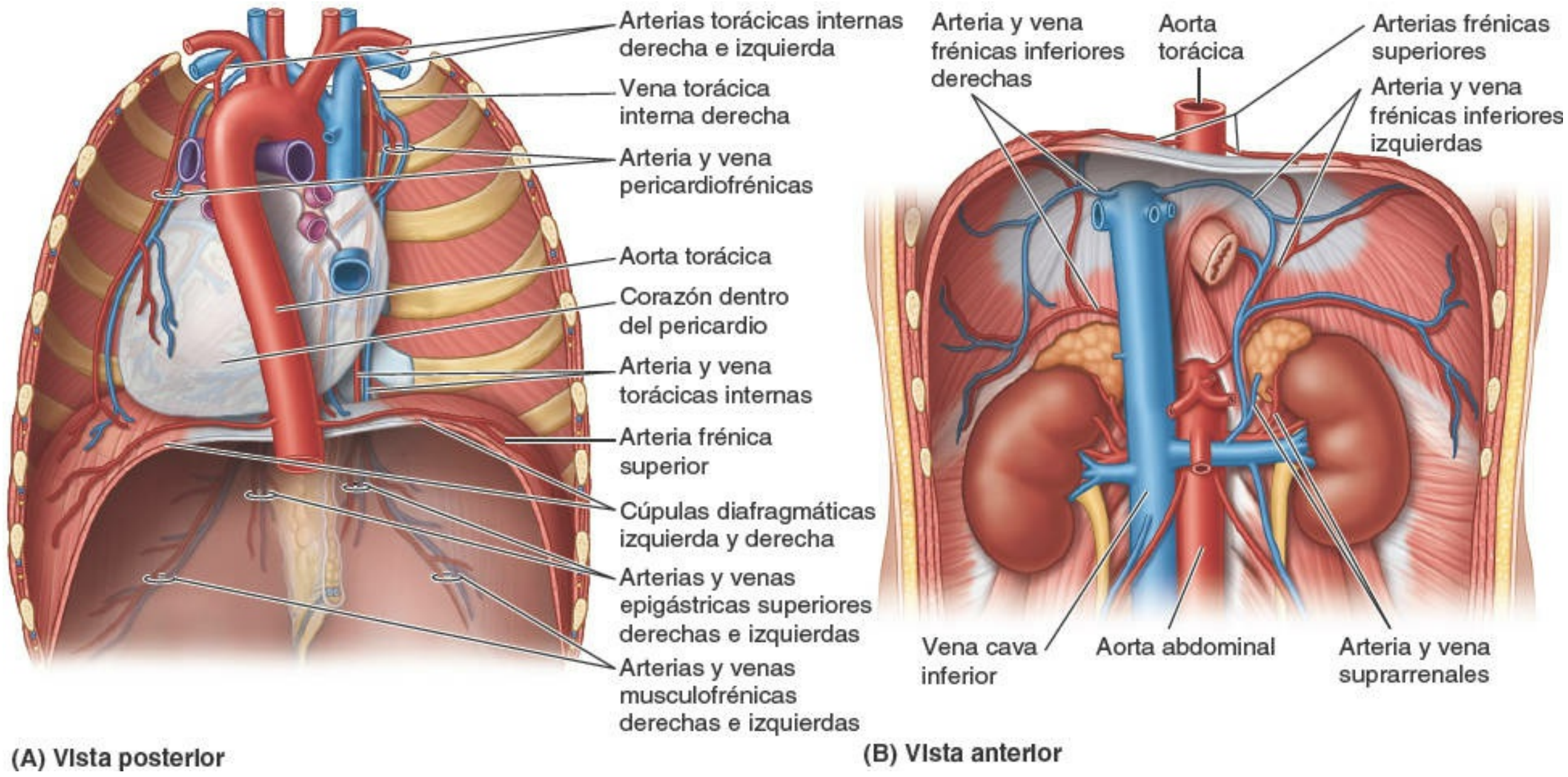

FIGURA 5-93. Vasos sanguíneos del diafragma. A) Arterias y venas de la cara superior del diafragma. **B)** Arterias y venas de la cara inferior del diafragma.

FORAMEN DE LA VENA CAVA

El **foramen de la vena cava** es una abertura en el centro tendinoso destinada principalmente al paso de la VCI. También lo atraviesan ramos terminales del nervio frénico derecho y algunos vasos linfáticos en su camino desde el hígado hacia los nódulos linfáticos frénicos medios y mediastínicos. Este foramen se localiza a la derecha del plano medio, en la unión de las hojas derecha y media del centro tendinoso. El foramen de la vena cava, el más superior de las tres aperturas del diafragma, se sitúa al nivel del disco intervertebral entre las vértebras T8 y T9. La VCI se adhiere al borde del foramen; en consecuencia, cuando el diafragma se contrae durante la inspiración, aumenta el calibre del foramen y la VCI se dilata. Estos cambios facilitan el flujo sanguíneo hacia el corazón a través de esta gran vena.

HIATO ESOFÁGICO

El **hiato esofágico** es un orificio oval para el esófago situado en el músculo del pilar derecho del diafragma al nivel de la vértebra T10. Por el hiato esofágico también pasan los troncos vagales anterior y posterior, ramas esofágicas de los vasos gástricos izquierdos y unos pocos vasos linfáticos. Las fibras del pilar derecho se decusan (se cruzan entre sí) inferiormente al hiato y forman un esfínter muscular para el esófago, al cual constriñen cuando se contrae el diafragma. En la mayoría de los individuos (70 %), los dos bordes del hiato están formados por haces musculares del pilar derecho; en otros (30 %), un haz muscular superficial del pilar izquierdo contribuye a formar el borde derecho del hiato.

HIATO AÓRTICO

El **hiato aórtico** es un orificio posterior del diafragma para el paso de la aorta (figs. 5-92 y 5-95). Como la aorta no perfora el diafragma, el flujo sanguíneo por esta arteria no se ve afectado por los movimientos del músculo durante la respiración. La aorta pasa entre los pilares del diafragma posterior al ligamento arqueado medio, que se encuentra al nivel del borde inferior de la vértebra T12. Por el hiato aórtico también pasan el conducto torácico y, en ocasiones, las venas ácigos y hemiácigos.

TABLA 5-12. VASOS Y NERVIOS DEL DIAFRAGMA

Vasos y nervios	Cara superior del diafragma	Cara inferior del diafragma
Irrigación arterial	Arterias frénicas superiores de la aorta torácica; arterias musculofrénicas y pericardiofrénicas de las arterias torácicas internas	Arterias frénicas inferiores de la aorta abdominal
Drenaje venoso	Las venas musculofrénicas y pericardiofrénicas drenan en las venas torácicas internas; la vena frénica superior (lado derecho) drena en la VCI	Venas frénicas inferiores: la vena derecha drena en la VCI; la vena izquierda es doble y drena en la VCI y la vena suprarrenal izquierda
Drenaje linfático	Nódulos linfáticos diafragmáticos hacia los nódulos frénicos, y luego hacia los nódulos paraesternales y mediastínicos posteriores	Nódulos linfáticos lumbares superiores; los plexos linfáticos situados en las caras superior e inferior se comunican libremente
Inervación	Inervación motora: nervios frénicos (C3-C5) Inervación sensitiva: centralmente por los nervios frénicos (C3-C5); periféricamente por los nervios intercostales (T5-T11) y los nervios subcostales (T12)	

VCI, vena cava inferior.

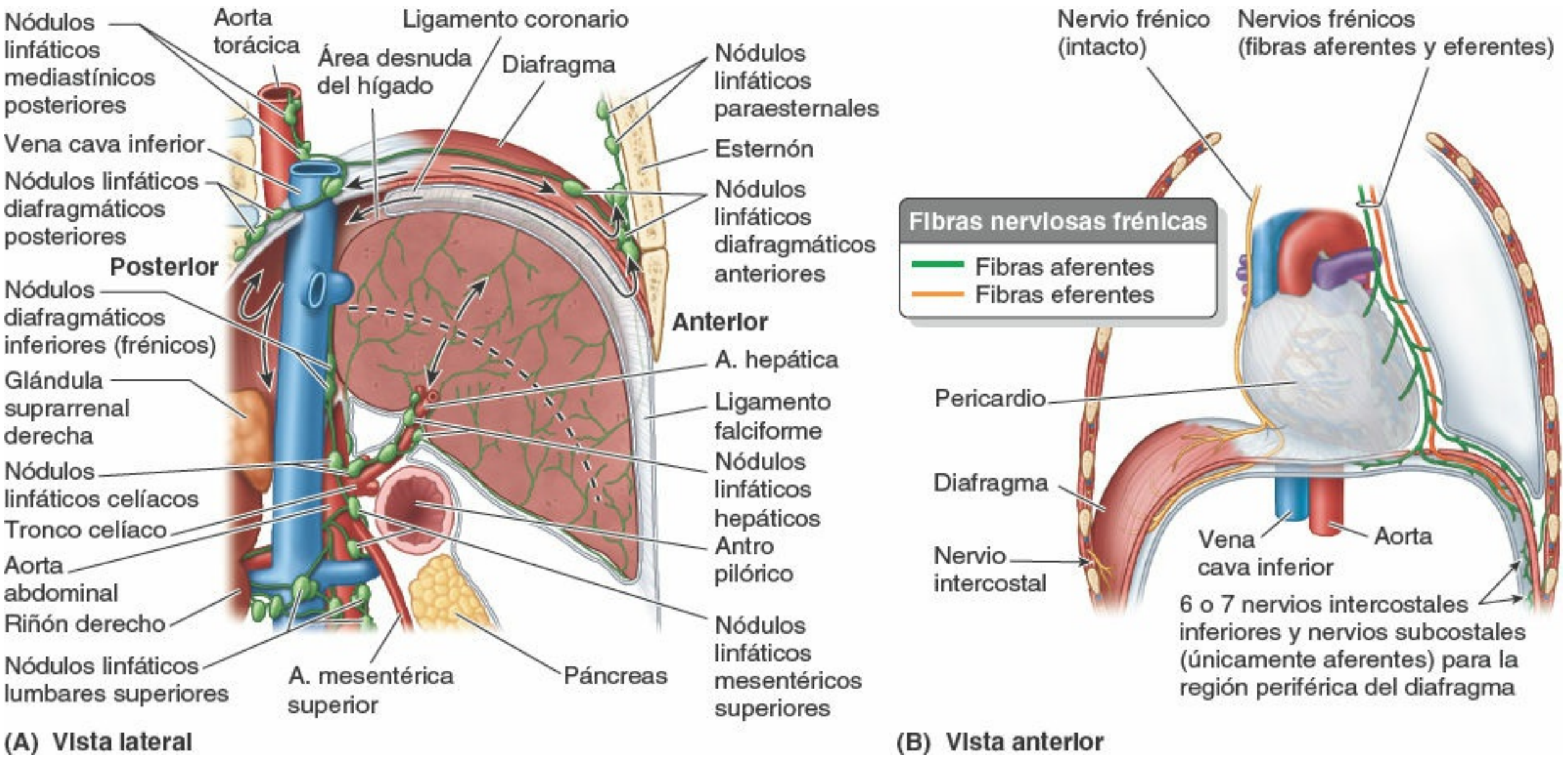

FIGURA 5-94. Vasos y nódulos linfáticos, y nervios del diafragma. A) Los vasos linfáticos forman dos

plexos, uno en la cara superior del diafragma y el otro en su cara inferior; ambos plexos se comunican libremente. **B)** Los nervios frénicos aportan toda la inervación motora del diafragma y la mayor parte de la inervación sensitiva. Los seis o siete nervios intercostales inferiores y los nervios subcostales aportan la inervación sensitiva periférica.

OTRAS APERTURAS DEL DIAFRAGMA

Además del foramen y los hiatos principales, entre las inserciones esternal y costal del diafragma (fig. 5-92) hay una pequeña apertura, el **triángulo** (foramen) **esternocostal.** A través de este triángulo pasan vasos linfáticos de la cara diafragmática del hígado y los vasos epigástricos superiores. Los troncos simpáticos pasan profundos al ligamento arqueado medial, acompañados por los nervios esplácnicos imos. Hay dos pequeñas aperturas en cada uno de los pilares del diafragma; por uno de ellos pasa el nervio esplácnico mayor, y por el otro el nervio esplácnico menor.

Acciones del diafragma

Cuando el diafragma se contrae, sus cúpulas se mueven inferiormente, de modo que la convexidad del diafragma se aplana un poco (v. fig. 4-10 F). Aunque este movimiento se describe a menudo como «descenso del diafragma», sólo descienden sus cúpulas; la periferia del diafragma se mantiene fija a las costillas y a los cartílagos costales de las seis costillas inferiores. A medida que el diafragma desciende, empuja las vísceras abdominales inferiormente. Esto aumenta el volumen de la cavidad torácica y reduce la presión intratorácica, con la consiguiente entrada de aire en los pulmones. Además, el volumen de la cavidad abdominal disminuye levemente y la presión intraabdominal aumenta en la misma medida.

Los movimientos del diafragma son también importantes en la circulación, porque el aumento de la presión intraabdominal y la disminución de la presión intratorácica ayudan al retorno de la sangre venosa hacia el corazón. Cuando el diafragma se contrae, con la compresión de las vísceras abdominales la sangre de la VCI es forzada superiormente en dirección al corazón.

El diafragma se encuentra en su nivel más elevado cuando la persona se sitúa en decúbito supino (y con la parte superior del cuerpo más baja, la *posición de Trendelenburg*). En esta posición, las vísceras abdominales empujan al diafragma superiormente en la cavidad torácica. Cuando una persona se recuesta de lado, el hemidiafragma asciende a una posición más alta debido al mayor empuje de las vísceras de ese lado. A la inversa, el diafragma se sitúa en un nivel inferior cuando la persona está sentada o de pie. Por este motivo, las personas con disnea (dificultad para respirar) prefieren sentarse a recostarse; el volumen respiratorio de reserva aumenta, y el diafragma colabora con la gravedad en lugar de oponerse a ella.

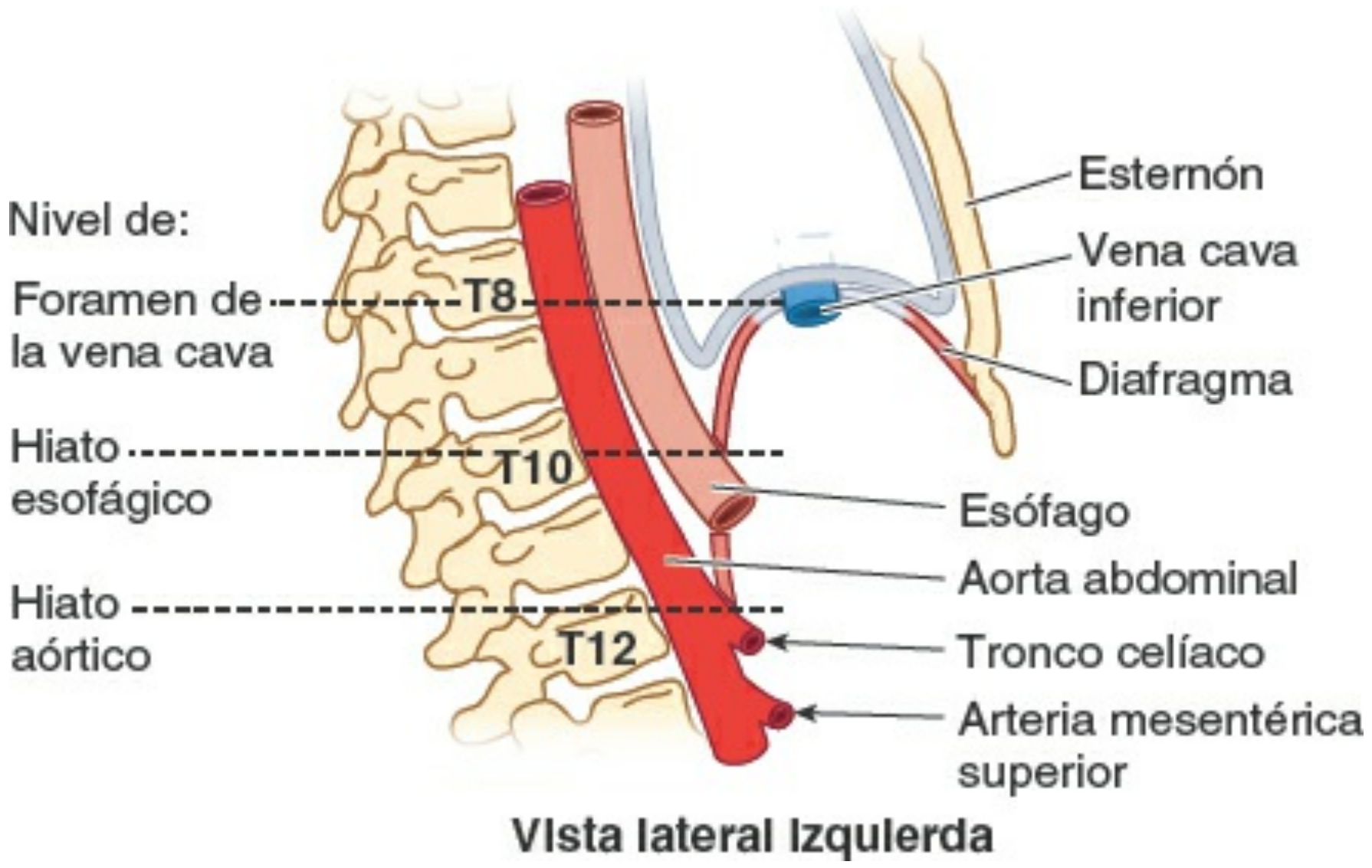

FIGURA 5-95. Hiatos del diafragma. La secuencia «8-10-12» es una regla mnemotécnica simple para recordar los niveles vertebrales torácicos donde la vena cava inferior, el esófago y la aorta atraviesan el diafragma.

PARED POSTERIOR DEL ABDOMEN

La pared posterior del abdomen (figs. 5-96 a 5-98) está compuesta principalmente por:

- Cinco vértebras lumbares y los correspondientes discos intervertebrales (centralmente).
- Los músculos de la pared posterior del abdomen (psoas mayor, cuadrado lumbar, ilíaco, transverso y oblicuos del abdomen), lateralmente.
- El diafragma, que contribuye a formar la parte superior de la pared posterior.
- La fascia, incluida la fascia toracolumbar.
- El plexo lumbar, compuesto por los ramos anteriores de los nervios espinales lumbares.
- Grasa, nervios, vasos (p. ej., la aorta y la VCI) y nódulos linfáticos.

Si únicamente se observa la anatomía de la pared posterior del abdomen en diagramas bidimensionales, como la figura 5-98, sería fácil suponer que es plana. Al observar un cadáver diseccionado o un corte transversal, como en la figura 5-96 A y B, resulta evidente que la columna vertebral lumbar forma una destacada prominencia central en la pared posterior, creando dos «surcos» paravertebrales a cada lado. La parte más profunda (más posterior) de los surcos está ocupada por los riñones y la grasa que los rodea. La aorta abdominal se sitúa en la cara anterior de la protrusión anterior formada por la columna vertebral. Normalmente sorprende comprobar lo cerca que se encuentra la aorta abdominal de la pared anterior del abdomen en las personas delgadas (v. fig. C5-40 C). Por supuesto, hay muchas estructuras situadas anteriormente a la aorta (AMS, partes del duodeno, páncreas y vena renal izquierda, etc.), por lo que estas «estructuras abdominales posteriores» pueden estar más cerca de la pared anterior del abdomen de lo que cabría esperar en las personas delgadas, sobre todo cuando están en decúbito supino.

Fascia de la pared posterior del abdomen

La pared posterior del abdomen está cubierta por una capa continua de *fascia endoabdominal,* que se sitúa entre el peritoneo parietal y los músculos (fig. 5-96 B). La fascia que tapiza la pared posterior del abdomen se continúa con la fascia transversal, que recubre el músculo transverso del abdomen. La denominación de la fascia se corresponde con la estructura que cubre.

La *fascia del psoas,* que recubre el músculo psoas mayor *(vaina del psoas),* se fija medialmente a las vértebras lumbares y a la línea terminal. La fascia del psoas se engruesa superiormente, forma el *ligamento arqueado medial* (v. fig. 5-92) y se fusiona lateralmente con la *fascia del cuadrado lumbar* y la *fascia toracolumbar* (fig. 5-96 B). Inferior a la cresta ilíaca, la fascia del psoas se continúa con la porción de la fascia ilíaca que cubre al músculo ilíaco.

La **fascia toracolumbar** es un amplio complejo fascial insertado medialmente en la columna vertebral, que en la región lumbar consta de una **lámina anterior,** otra **media** y otra **posterior,** que **envuelven a los músculos** que se encuentran entre ellas (fig. 5-96 B y C). Es delgada y transparente en las zonas donde cubre las porciones torácicas de los músculos profundos, pero gruesa y fuerte en la región lumbar. Las láminas posterior y media de la fascia toracolumbar envuelven a los músculos profundos verticales del dorso (erector de la columna) de forma comparable a cómo envuelve los rectos del abdomen la vaina de los rectos en la cara anterior (fig. 5-96 A). Sin embargo, esta vaina posterior es todavía más imponente que la vaina de los rectos, debido al grosor de su lámina posterior y a su fijación central a las vértebras lumbares, a diferencia de las vainas de los rectos, que carecen de soporte óseo en la línea alba, donde se fusionan entre sí. La porción lumbar de esta lámina posterior, que se extiende entre la 12.ª costilla y la cresta ilíaca, se une lateralmente a los músculos oblicuo interno y transverso del abdomen, al igual que ocurre con la vaina de los rectos. Sin embargo, a diferencia de la vaina de los rectos, la fascia toracolumbar no se une al oblicuo externo; lo hace en el dorsal ancho (fig. 5-96 B y C).

La **lámina anterior de la fascia toracolumbar** *(fascia del cuadrado lumbar),* que cubre la cara anterior del músculo cuadrado lumbar —una lámina más delgada y transparente que las otras dos láminas— se une a las caras anteriores de los procesos transversos de las vértebras lumbares, la cresta ilíaca y la 12.ª costilla (figs. 5-96 B y 5-98). La lámina anterior de la fascia toracolumbar se continúa lateralmente con el origen aponeurótico del músculo transverso del abdomen. Se engruesa superiormente, formando los *ligamentos arqueados laterales,* y se adhiere inferiormente a los **ligamentos iliolumbares** (fig. 5-98).

Músculos de la pared posterior del abdomen

Los principales músculos, pares, que constituyen la pared posterior del abdomen (fig. 5-97; tabla 5-13) son:

- El *psoas mayor,* que discurre inferolateralmente.
- El *ilíaco,* que se extiende a lo largo de la cara lateral de la porción inferior del psoas mayor.
- El *cuadrado lumbar,* que se sitúa adyacente a los procesos transversos de las

vértebras lumbares y lateral a la porción superior del psoas mayor.

En la tabla 5-13 se describen las inserciones, la inervación y las principales acciones de estos músculos.

PSOAS MAYOR

El **psoas mayor,** un músculo largo, grueso y fusiforme, se sitúa lateral a las vértebras lumbares (figs. 5-97 A y 5-98). *Psoas* es una palabra griega que significa «músculo del lomo». (Para los carniceros, el psoas de los animales es el *solomillo*.) El psoas pasa inferolateralmente, profundo al ligamento inguinal, hasta alcanzar el trocánter menor del fémur. El plexo nervioso lumbar está incluido en la porción posterior del psoas, anterior a los procesos transversos lumbares.

ILÍACO

El **ilíaco** es un gran músculo triangular que se sitúa a lo largo de la cara lateral de la porción inferior del psoas. La mayor parte de sus fibras se unen al tendón del psoas mayor. Junto con el psoas, el músculo ilíaco forma el **iliopsoas,** el principal flexor del muslo. También es un estabilizador de la articulación coxal, y ayuda a mantener la postura erecta en dicha articulación. El psoas y el ilíaco colaboran en la flexión de la cadera; sin embargo, sólo el psoas puede producir movimientos (flexión o inclinación lateral) de la columna vertebral lumbar.

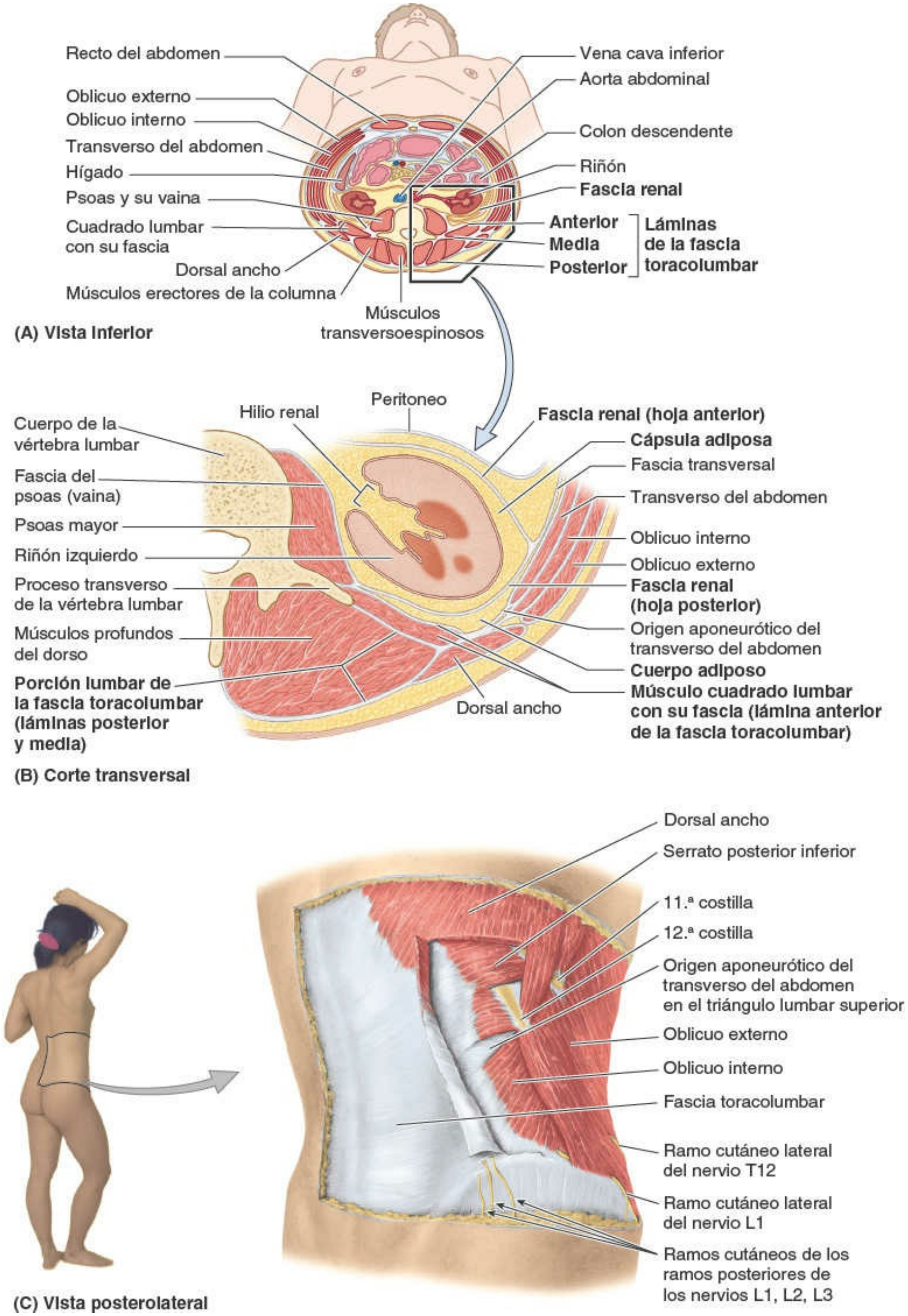

FIGURA 5-96. Fascias y aponeurosis de la pared del abdomen a nivel de los hilios renales. A) Corte transversal que muestra las relaciones entre los músculos, las vainas musculares aponeuróticas y las fascias de la pared del abdomen. Los tres músculos planos abdominales que forman las paredes laterales se extienden

entre formaciones aponeuróticas anteriores y posteriores complejas que envuelven a los músculos verticales. Las delgadas paredes anterolaterales (en la ilustración se ven desproporcionadamente gruesas) son distensibles. Aunque la pared posterior del abdomen es flexible, soporta peso, por lo que está reforzada por la columna vertebral y los músculos que actúan sobre ella; por lo tanto, no es distensible. **B)** Detalles de la situación de las hojas aponeuróticas y fasciales de la pared posterior del abdomen. La figura 5-5 B ilustra detalles de las estructuras correspondientes en la pared anterior del abdomen. **C)** Vista tridimensional de la región que se muestra en la sección **B.**

CUADRADO LUMBAR

El **cuadrado lumbar,** un músculo de forma cuadrangular, forma una gruesa lámina muscular en la pared posterior del abdomen (figs. 5-96 A y B, 5-97 B y 5-98). Se sitúa adyacente a los procesos transversos lumbares y es más ancho en su porción inferior. Cerca de la 12.ª costilla es cruzado por el *ligamento arqueado lateral*. El *nervio subcostal* pasa posterior a su ligamento y discurre inferolateralmente sobre el cuadrado lumbar. Ramos del *plexo lumbar* discurren inferiormente por la cara anterior de este músculo.

Nervios de la pared posterior del abdomen

En la pared posterior del abdomen hay nervios somáticos y autónomos (viscerales).

Los *nervios subcostales*, los ramos anteriores de T12, se originan en el tórax, pasan posteriores a los ligamentos arqueados laterales hacia el interior del abdomen, y discurren inferolateralmente sobre la cara anterior del músculo cuadrado lumbar (fig. 5-98). Pasan a través de los músculos transverso y oblicuo interno del abdomen para inervar el músculo oblicuo externo y la piel de la pared anterolateral del abdomen.

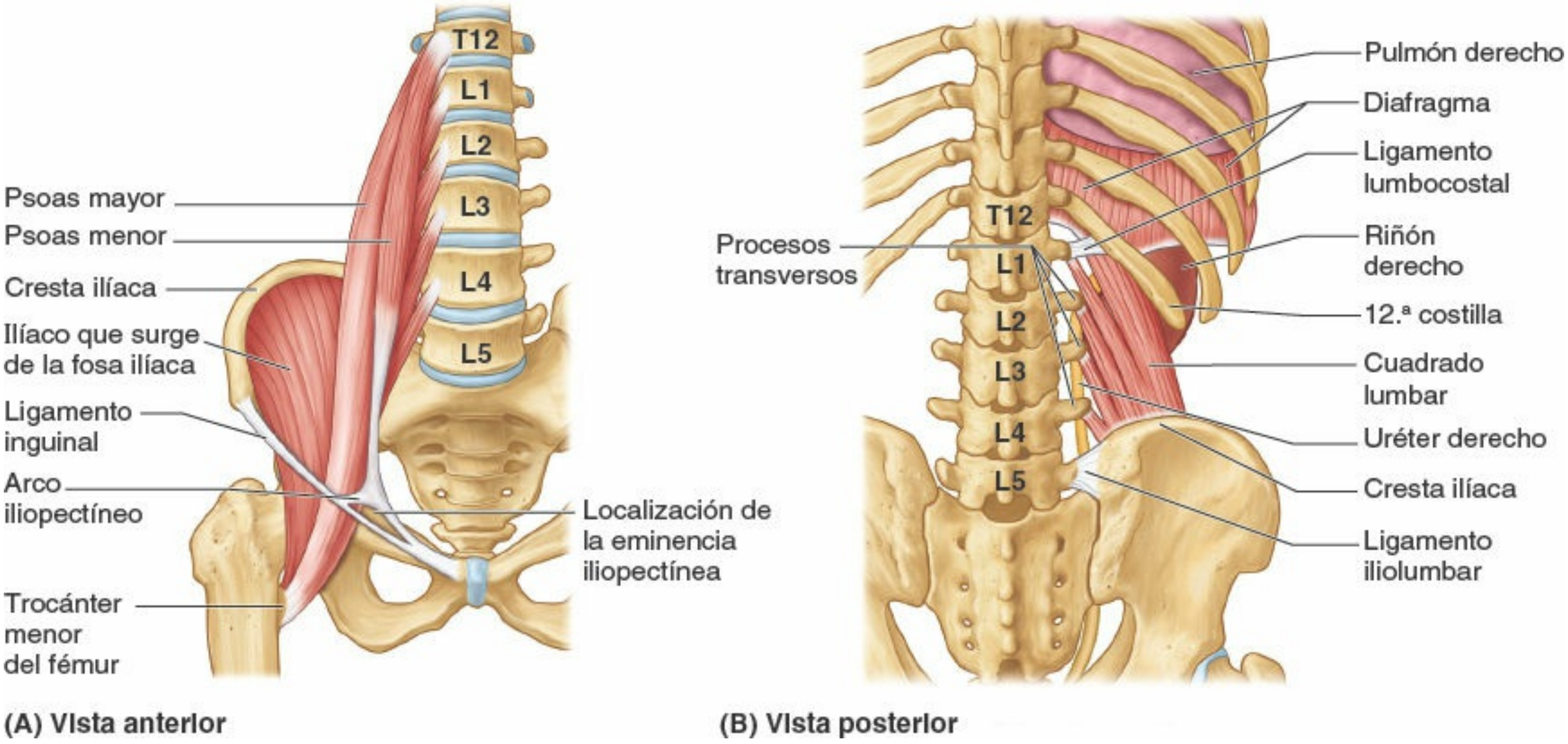

FIGURA 5-97. Músculos de la pared posterior del abdomen.

TABLA 5-13. MÚSCULOS DE LA PARED POSTERIOR DEL ABDOMEN

TABLA 5-13. MÚSCULOS DE LA PARED POSTERIOR DEL ABDOMEN

Músculo	Inserciones superiores	Inserciones inferiores	Inervación	Acción principal
Psoas mayor[a]	Procesos transversos de las vértebras lumbares; lados de los cuerpos de las vértebras T12-L5 y discos intervertebrales correspondientes	Por un fuerte tendón en el trocánter menor del fémur	Ramos anteriores de los nervios lumbares **L1, L2,** L3	Cuando actúa inferiormente con el ilíaco, flexiona el muslo Cuando actúa superiormente, flexiona la columna vertebral lateralmente Se utiliza para equilibrar el tronco En sedestación, actúa inferiormente con el ilíaco para flexionar el tronco
Ilíaco[a]	Dos tercios superiores de la fosa ilíaca, ala del sacro y ligamentos sacroilíacos anteriores	Trocánter menor del fémur y cuerpo del fémur inferior a éste, y tendón del psoas mayor	Nervio femoral (L2-L4)	Flexiona el muslo y estabiliza la articulación coxal Actúa con el psoas mayor
Cuadrado lumbar	Mitad medial del borde inferior de la 12.ª costilla y vértices de los procesos transversos de las vértebras lumbares	Ligamento iliolumbar y labio interno de la cresta ilíaca	Ramos anteriores de los nervios T12 y L1-L4	Extiende y flexiona lateralmente la columna vertebral Fija la 12.ª costilla en la inspiración

[a] El psoas menor y el ilíaco se fusionan inferiormente; colectivamente forman el iliopsoas.

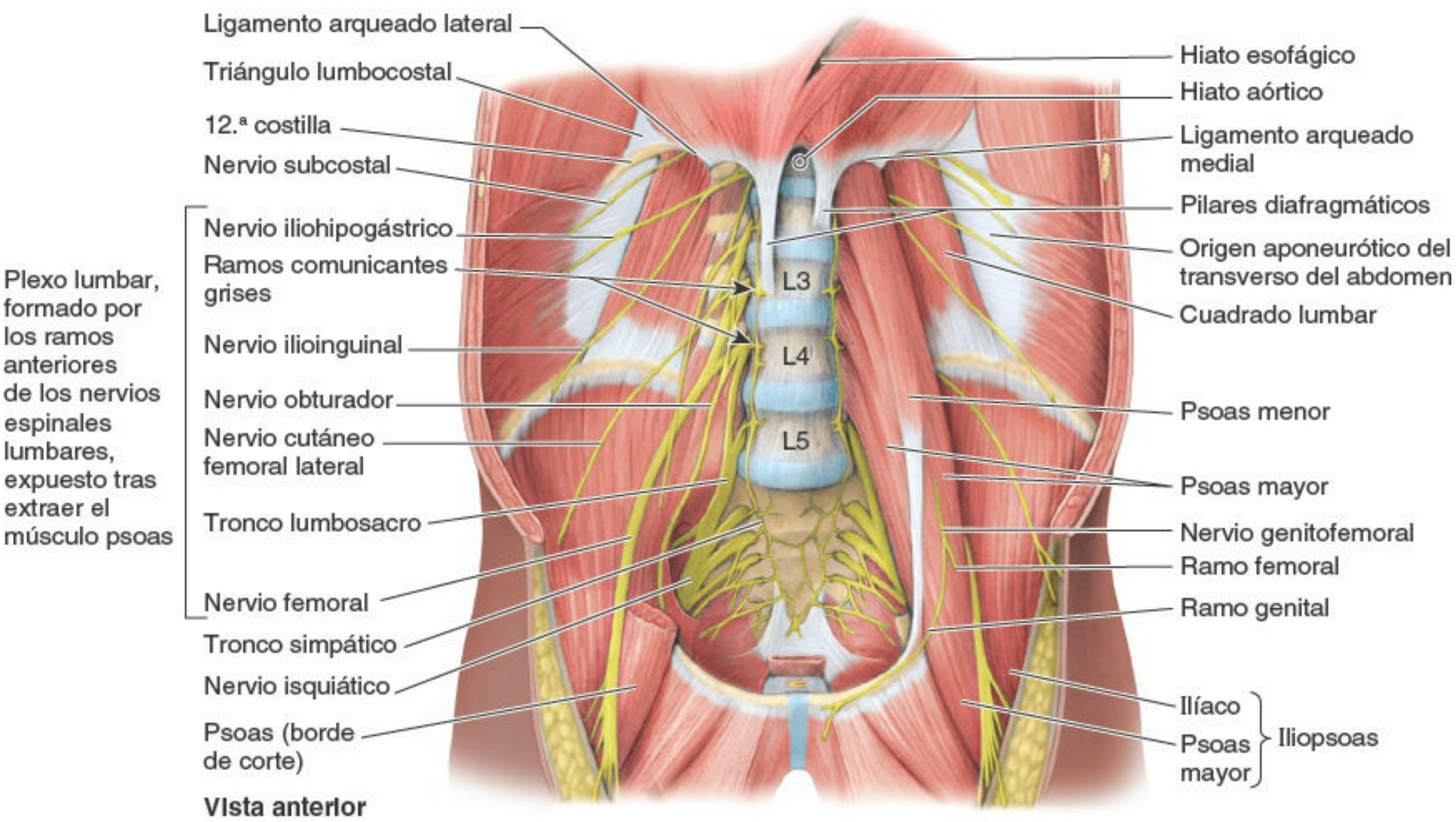

FIGURA 5-98. Músculos y nervios de la pared posterior del abdomen. Se ha extraído la mayor parte del psoas mayor derecho para mostrar que el plexo nervioso lumbar está formado por los ramos anteriores de los primeros nervios espinales lumbares y que se encuentra en el espesor del psoas mayor.

Los **nervios espinales lumbares** (L1-L5) pasan desde la médula espinal a través de los forámenes intervertebrales situados inferiormente a las vértebras correspondientes, donde se dividen en ramos posterior y anterior. Cada ramo contiene fibras sensitivas y motoras. Los ramos posteriores discurren posteriormente para inervar los músculos del dorso y la piel suprayacente, mientras que los ramos anteriores discurren inferolateralmente a través del psoas mayor para inervar la piel y los músculos de la porción inferior del tronco y el miembro inferior. Las porciones proximales de los ramos anteriores de los nervios espinales L1, L2, y ocasionalmente de L3, dan origen a *ramos comunicantes blancos*, que transportan fibras simpáticas presinápticas hacia los troncos simpáticos lumbares.

Los *troncos simpáticos lumbares (porción abdominal de los troncos simpáticos)*, formados por cuatro *ganglios simpáticos paravertebrales* lumbares y por los *ramos*

interganglionares que los conectan, se continúan con la porción torácica de los troncos, profundos a los ligamentos arqueados mediales del diafragma. Los troncos lumbares descienden sobre las caras anterolaterales de los cuerpos de las vértebras lumbares en un surco formado por el psoas mayor adyacente. Inferiormente, cruzan el promontorio del sacro y continúan caudalmente hacia el interior de la pelvis como porción sacra de los troncos.

Para inervar la pared abdominal y los miembros inferiores, se establecen sinapsis entre las fibras presinápticas y postsinápticas en los ganglios simpáticos de los troncos simpáticos. Las fibras simpáticas postsinápticas se dirigen, a través de los *ramos comunicantes grises*, hacia los ramos anteriores. Estos se convierten en los nervios toracoabdominales y subcostales, y el plexo lumbar (nervios somáticos) que estimula las acciones vasomotora, sudomotora y pilomotora en la porción más inferior del tronco y el miembro inferior. Los *nervios esplácnicos lumbares* se originan en la cara medial de los troncos simpáticos lumbares y transportan fibras simpáticas presinápticas que inervan las vísceras pélvicas.

El **plexo nervioso lumbar** se forma anterior a los procesos transversos de las vértebras lumbares, dentro de la inserción proximal del psoas mayor. Esta red nerviosa está constituida por los ramos anteriores de los nervios L1-L4. Los siguientes nervios son ramos del plexo lumbar; los tres mayores se mencionan en primer lugar:

- El *nervio femoral* (L2-L4) emerge del borde lateral del psoas mayor, inerva el ilíaco y pasa profundo al ligamento inguinal/ tracto iliopúbico, hacia la parte anterior del muslo, para inervar los músculos flexores de la cadera y los extensores de la rodilla.
- El *nervio obturador* (L2-L4) emerge del borde medial del psoas mayor y pasa a la pelvis menor inferiormente a la rama superior del pubis (a través del foramen obturador) hacia la cara medial del muslo, inervando los músculos aductores.
- El *tronco lumbosacro* (L4, L5) pasa sobre el ala del sacro y desciende hacia la pelvis para participar en la formación del plexo sacro junto con los ramos anteriores de los nervios S1-S4.
- Los **nervios ilioinguinal** e **iliohipogástrico** (L1) se originan del ramo anterior de L1 y entran en el abdomen posteriores al ligamento arqueado medial, y pasan inferolateralmente, anteriores al cuadrado lumbar. Discurren superiores y paralelos a la cresta ilíaca, perforan el músculo transverso del abdomen cerca de la EIAS, y pasan a través de los músculos oblicuos interno y externo del abdomen, para inervar los músculos abdominales y la piel de las regiones púbica e inguinal. La división del ramo anterior de L1 puede producirse tan distalmente como al nivel de la EIAS, de forma que a menudo sólo hay un nervio (L1) cruzando la pared posterior del abdomen en lugar de dos.
- El *nervio genitofemoral* (L1, L2) atraviesa el psoas mayor y discurre inferiormente sobre su cara anterior, profundo a la fascia del psoas; se divide lateralmente a las arterias ilíacas común y externa en los ramos femoral y genital.
- El *nervio cutáneo femoral lateral* (L2, L3) discurre inferolateralmente sobre el

músculo ilíaco y entra en el muslo posterior al ligamento inguinal/tracto iliopúbico, justo medial a la EIAS; inerva la piel de la cara anterolateral del muslo.

- Casi en el 10 % de los casos hay un **nervio obturador accesorio** (L3, L4), que discurre paralelo al borde medial del psoas, anterior al nervio obturador, cruzando superior a la rama superior del pubis en íntima relación con la vena femoral.

Aunque los ramos mayores del plexo lumbar (femoral, obturador y tronco lumbosacro) son constantes en su localización, cabe esperar variaciones en la de sus ramos más pequeños.

Vasos de la pared posterior del abdomen

El principal paquete vasculonervioso del tronco inferior, que incluye la aorta abdominal, la VCI y los plexos nerviosos periarteriales aórticos, discurre por la línea media de la pared posterior del abdomen, anterior a los cuerpos de las vértebras lumbares (v. figs. 5-70 B y 5-89).

AORTA ABDOMINAL

La mayoría de las arterias que irrigan la pared posterior del abdomen se originan de la aorta abdominal (fig. 5-99 A; tabla 5-14); sin embargo, las *arterias subcostales* proceden de la aorta torácica y se distribuyen inferiores a la 12.ª costilla. La aorta abdominal, de unos 13 cm de largo, empieza en el *hiato aórtico* del diafragma, a la altura de la vértebra T12, y termina al nivel de la vértebra L4, donde se divide en las *arterias ilíacas comunes derecha e izquierda*. La aorta abdominal puede representarse en la pared anterior del abdomen por una cinta (de unos 2 cm de ancho) que se extiende desde un punto de la línea media, unos 2,5 cm superior al plano transpilórico, hasta un punto ligeramente (2-3 cm) inferior y a la izquierda del ombligo, al nivel del *plano supracrestal* (plano que cruza los puntos más elevados de las crestas ilíacas) (fig. 5-99 B). En los niños y los adultos delgados, la porción inferior de la aorta abdominal está lo bastante cerca de la pared anterior del abdomen como para poder palpar o apreciar sus latidos cuando la pared está relajada (v. cuadro clínico «Pulsaciones aórticas y aneurisma de la aorta abdominal»).

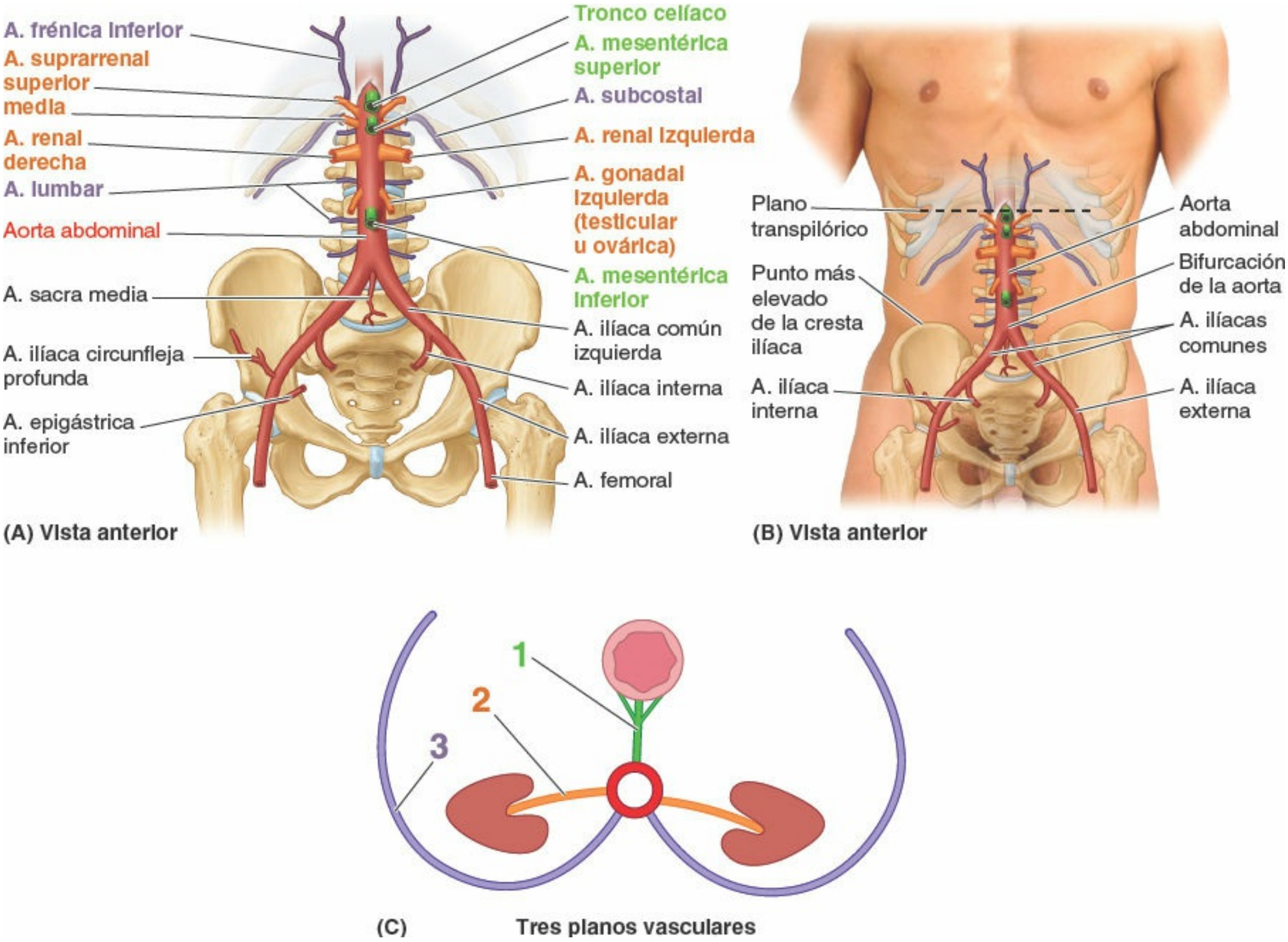

FIGURA 5-99. Arterias de la pared posterior del abdomen-ramas de la aorta. A) Ramas de la aorta abdominal. **B)** Ramas de la aorta abdominal superior. **C)** Planos vasculares por donde se distribuyen las ramas de la aorta abdominal.

TABLA 5-14. RAMAS DE LA AORTA ABDOMINAL

Plano vascular	Clase	Distribución	Ramas abdominales (arterias)	Nivel vertebral
1. Línea media anterior	Viscerales impares	Tubo digestivo	Tronco celíaco	T12
			Mesentérica superior	L1
			Mesentérica inferior	L3
2. Lateral	Viscerales pares	Órganos urogenitales y endocrinos	Suprarrenal	L1
			Renal	L1
			Gonadal (testicular u ovárica)	L2
3. Posterolateral	Parietales (segmentarias) pares	Diafragma; pared del tronco	Subcostal	L2
			Frénica inferior	T12
			Lumbar	L1-L4

Las **arterias ilíacas comunes** divergen y corren inferolateralmente, siguiendo el borde medial de los músculos psoas hacia la línea terminal. En esta, cada arteria ilíaca común se divide en las *arterias ilíacas interna* y *externa*. La arteria ilíaca interna entra en la pelvis. (En el capítulo 6 se describe detalladamente su recorrido y sus ramas.) La arteria ilíaca externa sigue el músculo iliopsoas. Justo antes de abandonar el abdomen, la arteria ilíaca externa da origen a las *arterias epigástrica inferior* y **circunfleja ilíaca profunda,** que irrigan la pared anterolateral del abdomen.

Relaciones de la aorta abdominal. De superior a inferior, las importantes relaciones anteriores de la aorta abdominal son:

- El *plexo* y el *ganglio celíacos* (v. figs. 5-55 B y 5-71).
- El cuerpo del *páncreas* y la *vena esplénica* (v. fig. 5-71).
- La porción horizontal del *duodeno*.
- Asas del *intestino delgado*.

La aorta abdominal desciende anterior a los cuerpos de las vértebras T12-L4 (fig. 5-99 A). Las venas lumbares izquierdas pasan posteriores a la aorta para alcanzar la VCI (fig. 5-100). A la derecha, la aorta se relaciona con la vena ácigos, la cisterna del quilo, el conducto torácico, el pilar derecho del diafragma y el ganglio celíaco derecho. A la izquierda, la aorta se relaciona con el pilar izquierdo del diafragma y el ganglio celíaco izquierdo.

Ramas de la aorta abdominal. Las ramas de la aorta descendente (torácica y abdominal) pueden describirse como originadas y situadas en tres «planos vasculares», y pueden clasificarse como viscerales o parietales, y pares o impares (fig. 5-99 A y C; tabla 5-14). Las *ramas parietales pares* de la aorta irrigan el diafragma y la pared posterior del abdomen.

Podría afirmarse que la **arteria sacra media,** una *rama parietal impar*, ocupa un cuarto plano (posterior), porque se origina en la cara posterior de la aorta, justo proximal a su bifurcación. Aunque es mucho más pequeña, también podría considerarse una «continuación» en la línea media de la aorta, en cuyo caso sus ramas laterales, las **pequeñas arterias lumbares** y **las ramas sacras laterales,** también se incluirían entre las ramas parietales pares.

VENAS DE LA PARED POSTERIOR DEL ABDOMEN

Las venas de la pared posterior del abdomen son tributarias de la VCI, excepto la *vena testicular* u *ovárica izquierdas*, que desembocan en la vena renal izquierda en lugar de hacerlo en la VCI (fig. 5-100). La VCI, la vena más grande del cuerpo, carece de válvulas, excepto una variable y no funcional que se encuentra en su orificio de entrada en el atrio (aurícula) derecho del corazón. La VCI retorna sangre poco oxigenada desde los miembros inferiores, la mayor parte del dorso, las paredes abdominales y las vísceras abdominopélvicas. La sangre de las vísceras pasa a través del *sistema venoso porta* y del hígado antes de entrar en la VCI a través de las *venas hepáticas*.

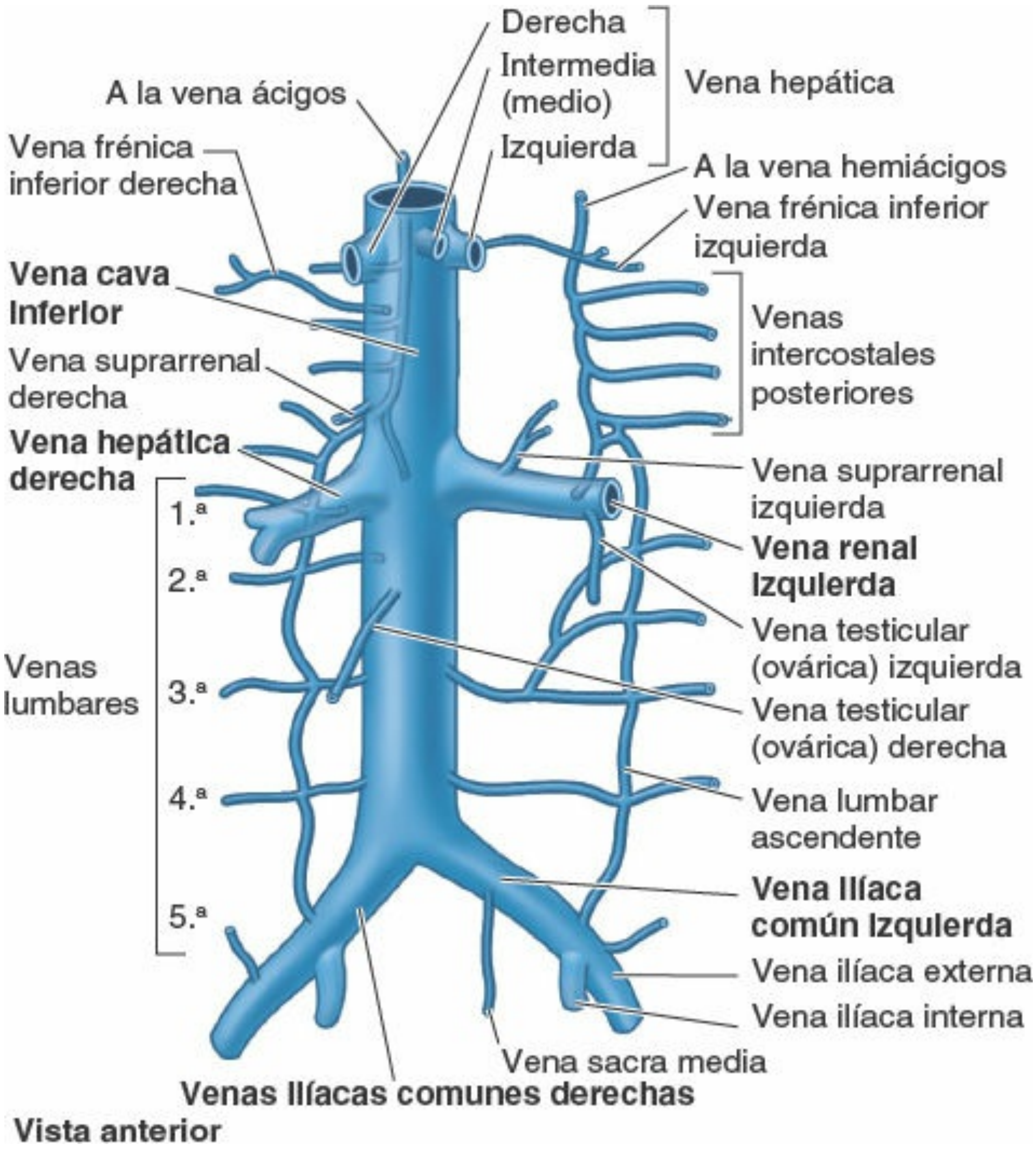

FIGURA 5-100. Vena cava inferior y sus venas tributarias. La asimetría de las venas renal e ilíaca común refleja la situación de la vena cava inferior a la derecha de la línea media.

La **vena cava inferior** se forma anterior a la vértebra L5 por la unión de las venas ilíacas comunes. Esta unión tiene lugar, aproximadamente, 2,5 cm a la derecha del plano medio, inferior a la bifurcación de la aorta y posterior a la porción proximal de la arteria ilíaca común derecha (v. fig. 5-76). La VCI asciende por el lado derecho de los cuerpos de las vértebras L3-L5 y sobre el músculo psoas mayor derecho, a la derecha de la aorta. La VCI abandona el abdomen pasando a través del *foramen de la vena cava* en el diafragma para entrar en el tórax a nivel de la vértebra T8. Como se forma a un nivel vertebral por debajo de la bifurcación aórtica y atraviesa el diafragma cuatro niveles más arriba del hiato aórtico, la longitud total de la VCI es de 7 cm más que la aorta abdominal, aunque la mayor parte de la longitud adicional es intrahepática. La VCI recoge sangre poco oxigenada procedente de los miembros inferiores y sangre extra-portal del abdomen y la pelvis. Casi toda la sangre del tubo digestivo drena en el sistema porta hepático y pasa a la VCI a través de las venas hepáticas.

Las venas tributarias de la VCI se corresponden con las ramas parietales y viscerales pares de la aorta. En cambio, las que se corresponden con las ramas viscerales impares de la aorta son tributarias de la vena porta hepática. La sangre que transportan acaba entrando en la VCI a través de las venas hepáticas, después de

cruzar el hígado.

Las ramas que se corresponden con las ramas viscerales pares de la aorta abdominal son la vena suprarrenal derecha, las venas renales derecha e izquierda, y la vena gonadal (testicular u ovárica) derecha. Las venas suprarrenal y gonadal izquierdas drenan indirectamente en la VCI, ya que son tributarias de la vena renal izquierda.

Las ramas parietales pares de la VCI son las venas frénicas inferiores, las venas lumbares 3.ª (L3) y 4.ª (L4), y las venas ilíacas comunes. Las venas lumbares ascendentes y ácigos conectan la VCI con la vena cava superior, tanto directa como indirectamente, proporcionando vías colaterales (v. cuadro clínico «Vías colaterales de la sangre venosa abdominopélvica»).

VASOS Y NÓDULOS LINFÁTICOS DE LA PARED POSTERIOR DEL ABDOMEN

Los vasos y nódulos linfáticos se distribuyen a lo largo de la aorta, la VCI y los vasos ilíacos (fig. 5-101 A). Los *nódulos linfáticos ilíacos comunes* reciben linfa de los nódulos linfáticos ilíacos externos e internos. La linfa de los nódulos linfáticos ilíacos comunes pasa hacia los *nódulos linfáticos lumbares* derechos e izquierdos. La linfa del tubo digestivo, el hígado, el bazo y el páncreas pasa a lo largo de las arterias celíaca y mesentéricas superior e inferior hacia los *nódulos linfáticos preaórticos (nódulos celíacos y mesentéricos superiores e inferiores)* dispersos alrededor de los orígenes de estas arterias en la aorta. Los vasos eferentes de estos nódulos forman los **troncos linfáticos intestinales,** que pueden ser únicos o múltiples y participan en la confluencia de troncos linfáticos que da lugar al conducto torácico (fig. 5-101 B).

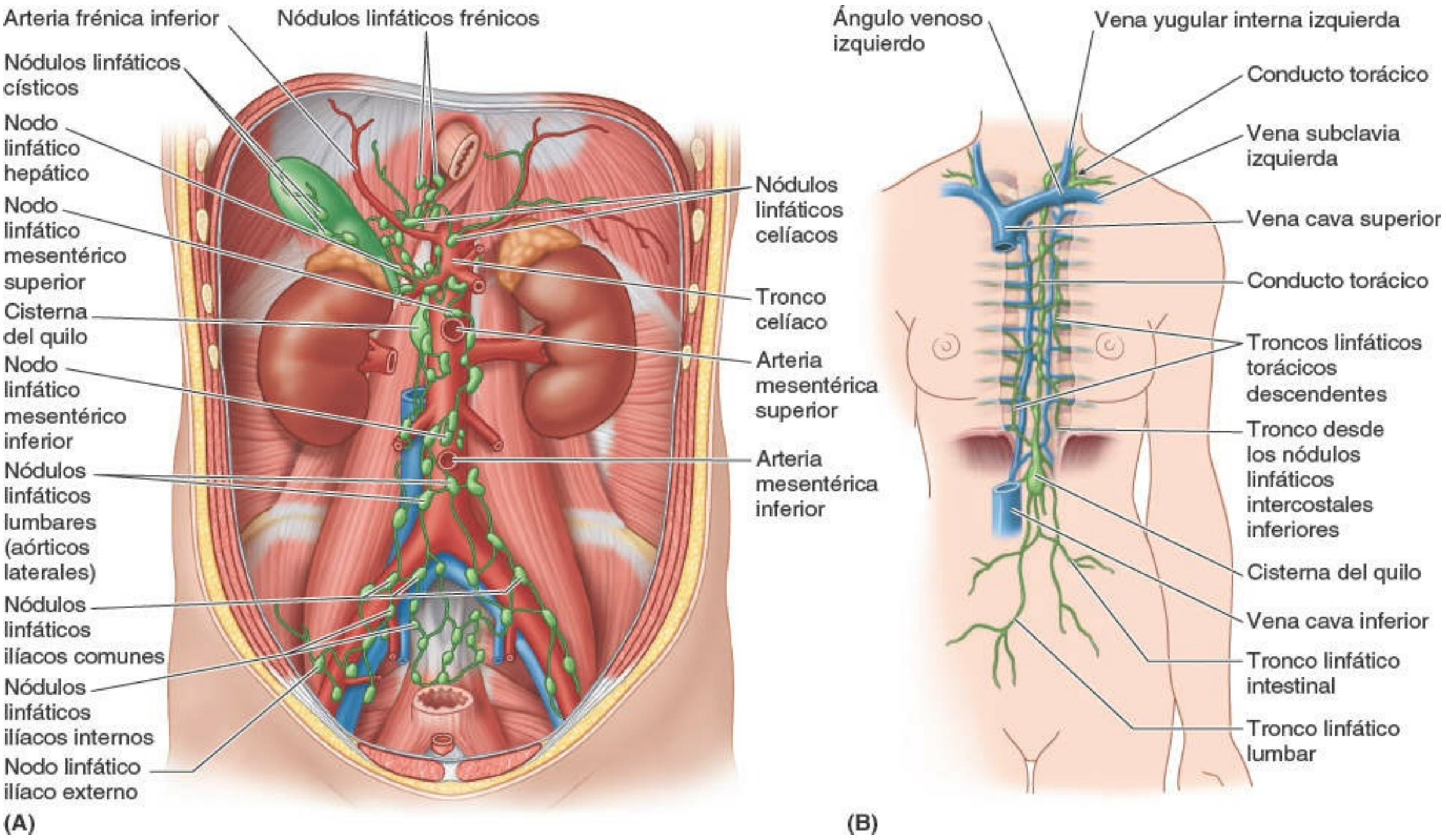

FIGURA 5-101. Vasos y nódulos linfáticos de la pared posterior del abdomen, y troncos linfáticos del abdomen. A) Nódulos linfáticos parietales. **B)** Troncos linfáticos abdominales. Todo el drenaje linfático de la mitad inferior del cuerpo converge en el abdomen para entrar en el principio del conducto torácico.

Los *nódulos linfáticos lumbares derechos* e *izquierdos (de la cava* y *aórticos)* se sitúan a ambos lados de la VCI y de la aorta. Estos nódulos reciben linfa directamente de la pared posterior del abdomen, los riñones, los uréteres, los testículos o los ovarios, el útero y las tubas uterinas. También reciben linfa del colon descendente, la pelvis y los miembros inferiores a través de los **nódulos linfáticos** *mesentéricos inferiores* e **ilíacos comunes.** Los vasos linfáticos eferentes de los nódulos linfáticos forman los **troncos linfáticos lumbares** derecho e izquierdo.

El extremo inferior del *conducto torácico* se localiza anterior a los cuerpos de las vértebras L1 y L2, entre el pilar derecho del diafragma y la aorta. El conducto torácico empieza con la convergencia de los principales conductos linfáticos del abdomen, que sólo en una pequeña proporción de los individuos adopta la forma, habitualmente descrita, de un saco o una dilatación de paredes delgadas, la **cisterna del quilo** (fig. 5-101 B). El tamaño y la forma de la cisterna del quilo son variables. Lo más frecuente es que sencillamente exista una convergencia simple o plexiforme de los troncos linfáticos lumbares derecho e izquierdo, el (o los) tronco(s) linfático(s) intestinal(es) y un par de **troncos linfáticos torácicos descendentes,** que transportan la linfa de los seis espacios intercostales inferiores. En consecuencia, básicamente todo el drenaje linfático de la mitad inferior del cuerpo (drenaje linfático profundo inferior al nivel del diafragma y todo el drenaje superficial inferior al nivel del ombligo) converge en el abdomen para entrar en el principio del conducto torácico.

El conducto torácico asciende a través del hiato aórtico del diafragma para entrar en el mediastino posterior, donde recibe más drenaje parietal y visceral, en particular del CSI del cuerpo, y por último finaliza entrando en el sistema venoso al nivel de la unión de las *venas subclavia izquierda* y *yugular interna (ángulo venoso izquierdo).*

CUADRO CLÍNICO

DIAFRAGMA

Hipo

El hipo consiste en contracciones involuntarias y espasmódicas del diafragma, que provocan inhalaciones súbitas que son rápidamente interrumpidas por un cierre espasmódico de la glotis (ádito laríngeo o entrada a la laringe) que bloquea la entrada de aire y produce el sonido característico. El hipo se debe a la irritación de terminaciones nerviosas aferentes o eferentes, o de centros bulbares del tronco del encéfalo que controlan los músculos de la respiración, en particular el diafragma. El hipo puede tener múltiples causas, como indigestión, irritación del diafragma, alcoholismo, lesiones cerebrales y lesiones torácicas o abdominales, que tienen en común provocar la irritación de los nervios frénicos.

Sección del nervio frénico

La *sección del nervio frénico* en el cuello causa una parálisis completa y posible atrofia de la porción muscular de la mitad correspondiente del diafragma, excepto en las personas que tienen un nervio frénico accesorio (v. cap.

8). La *parálisis de un hemidiafragma* puede reconocerse radiográficamente por su elevación permanente y su movimiento paradójico (v. cuadro clínico «Parálisis del diafragma» en el cap. 4).

Dolor referido del diafragma

El dolor procedente del diafragma se irradia hacia dos áreas distintas debido a la diferencia en la inervación sensitiva del diafragma (v. tabla 5-11). El dolor causado por la irritación de la pleura diafragmática o del peritoneo diafragmático se refiere a la región del hombro, el área de piel inervada por los segmentos C3-C5 de la médula espinal (v. cuadro clínico «Dolor referido visceral»). Estos segmentos también contribuyen con ramos anteriores a los nervios frénicos. La irritación de las regiones periféricas del diafragma, inervadas por los nervios intercostales inferiores, es más localizada y se refiere a la piel situada sobre los arcos costales de la pared anterolateral del abdomen.

Rotura del diafragma y hernia de las vísceras

La rotura del diafragma y la hernia de las vísceras pueden deberse a un intenso aumento súbito de la presión intratorácica o intraabdominal. La causa habitual de estas lesiones es un traumatismo grave en un accidente automovilístico. La mayoría de las roturas del diafragma afectan al lado izquierdo (95 %), debido a que la importante masa del hígado, que se asocia íntimamente al diafragma en el lado derecho, proporciona una barrera física.

Habitualmente, entre las porciones costal y lumbar del diafragma hay una zona no muscular de tamaño variable, denominada *triángulo lumbocostal* (v. figs. 5-92 y 5-98). Esta parte del diafragma normalmente sólo está formada por la fusión de las fascias diafragmáticas superior e inferior. Cuando se produce una *hernia diafragmática traumática*, el estómago, el intestino delgado y su mesenterio, el colon transverso y el bazo pueden herniarse hacia el tórax a través de esta zona.

La *hernia hiatal (de hiato)*, una protrusión de parte del estómago en el tórax a través del hiato esofágico, ya se ha comentado antes en el presente capítulo. Las estructuras que atraviesan el hiato esofágico (troncos vagales, vasos frénicos inferiores izquierdos, ramas esofágicas de los vasos gástricos izquierdos) pueden lesionarse en el curso de intervenciones quirúrgicas sobre el hiato esofágico (p. ej., reparación de una hernia de hiato).

Hernia diafragmática congénita

En la hernia diafragmática congénita, parte del estómago y el intestino se hernian a través de un amplio defecto posterolateral (foramen de Bochdalek) en la región del triángulo lumbocostal del diafragma (fig. C5-37). La herniación se produce casi siempre en la izquierda debido a la presencia del hígado en el lado derecho. Este tipo de hernia se debe al complejo desarrollo del diafragma. El *defecto posterolateral del diafragma* es la única anomalía congénita del diafragma relativamente común, que aparece en aproximadamente 1 de cada 2

200 recién nacidos (Moore, Persaud y Torchia, 2016). Con vísceras abdominales en el espacio limitado de la cavidad torácica prenatal, un pulmón (en general el izquierdo) no tiene espacio para desarrollarse normalmente o para inflarse tras el nacimiento. Debido a la *hipoplasia pulmonar* resultante, la tasa de mortalidad en estos lactantes es elevada (un 76 %).

PARED POSTERIOR DEL ABDOMEN

Absceso del psoas

Aunque la prevalencia de la *tuberculosis* ha descendido mucho, actualmente se está produciendo un resurgimiento de esta enfermedad, en especial en África y Asia, en ocasiones con proporciones pandémicas, debido al sida y a las resistencias a los fármacos. La tuberculosis de la columna vertebral es bastante común. La infección puede diseminarse a las vértebras *(diseminación hematógena),* sobre todo durante la niñez. Un absceso debido a tuberculosis en la región lumbar tiende a diseminarse desde las vértebras hacia el interior de la porción (vaina) del psoas, donde produce un *absceso del psoas* (fig. C5-38). Como consecuencia, la fascia del psoas presenta un engrosamiento y forma un tubo resistente, a modo de calcetín. El pus del absceso del psoas desciende, a lo largo del psoas, dentro de este tubo fascial, sobre la línea terminal y profundo al ligamento inguinal. El pus generalmente sale a la superficie en la parte superior del muslo. Cuando hay afectación de las vértebras torácicas, el pus también puede llegar a la vaina del psoas desde el mediastino posterior.

La porción inferior de la *fascia ilíaca* suele estar tensa y forma un pliegue que pasa a la cara interna de la cresta ilíaca. La porción superior de esta fascia está suelta y puede formar un fondo de saco, la *fosa iliacosubfascial*, posterior a dicho pliegue. Parte del intestino grueso, como el ciego y/o el apéndice vermiforme en el lado derecho y el colon sigmoideo en el lado izquierdo, puede verse atrapada en esta fosa y provocar un dolor considerable.

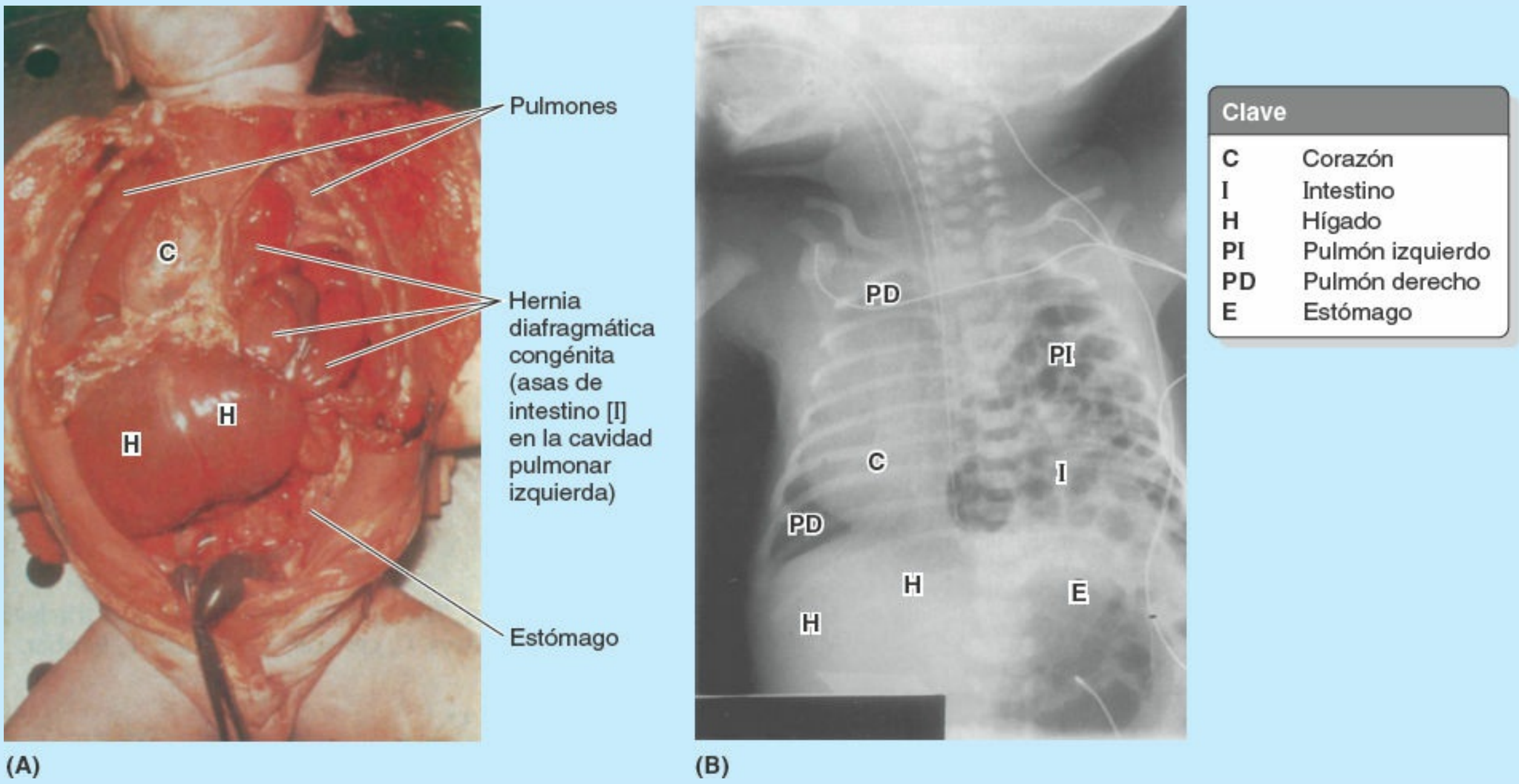

FIGURA C5-37. Hernia diafragmática congénita. A) En una autopsia. **B)** En la radiografía de un

recién nacido.

Dolor abdominal posterior

El iliopsoas tiene relaciones amplias y clínicamente importantes con los riñones, los uréteres, el ciego, el apéndice vermiforme, el colon sigmoideo, el páncreas, los nódulos linfáticos lumbares y los nervios de la pared posterior del abdomen. Cuando cualquiera de estas estructuras se altera, el movimiento del iliopsoas suele causar dolor. Cuando se sospecha una inflamación intraabdominal, se realiza la *prueba del iliopsoas*. Se pide al paciente que se recueste sobre el lado no afectado y que extienda el muslo del lado afectado contra la resistencia de la mano del explorador (Bickley, 2016). El dolor causado por esta maniobra es un signo positivo de afectación del psoas. Por ejemplo, se observará un signo positivo en el psoas derecho en caso de inflamación aguda del apéndice vermiforme (fig. C5-39).

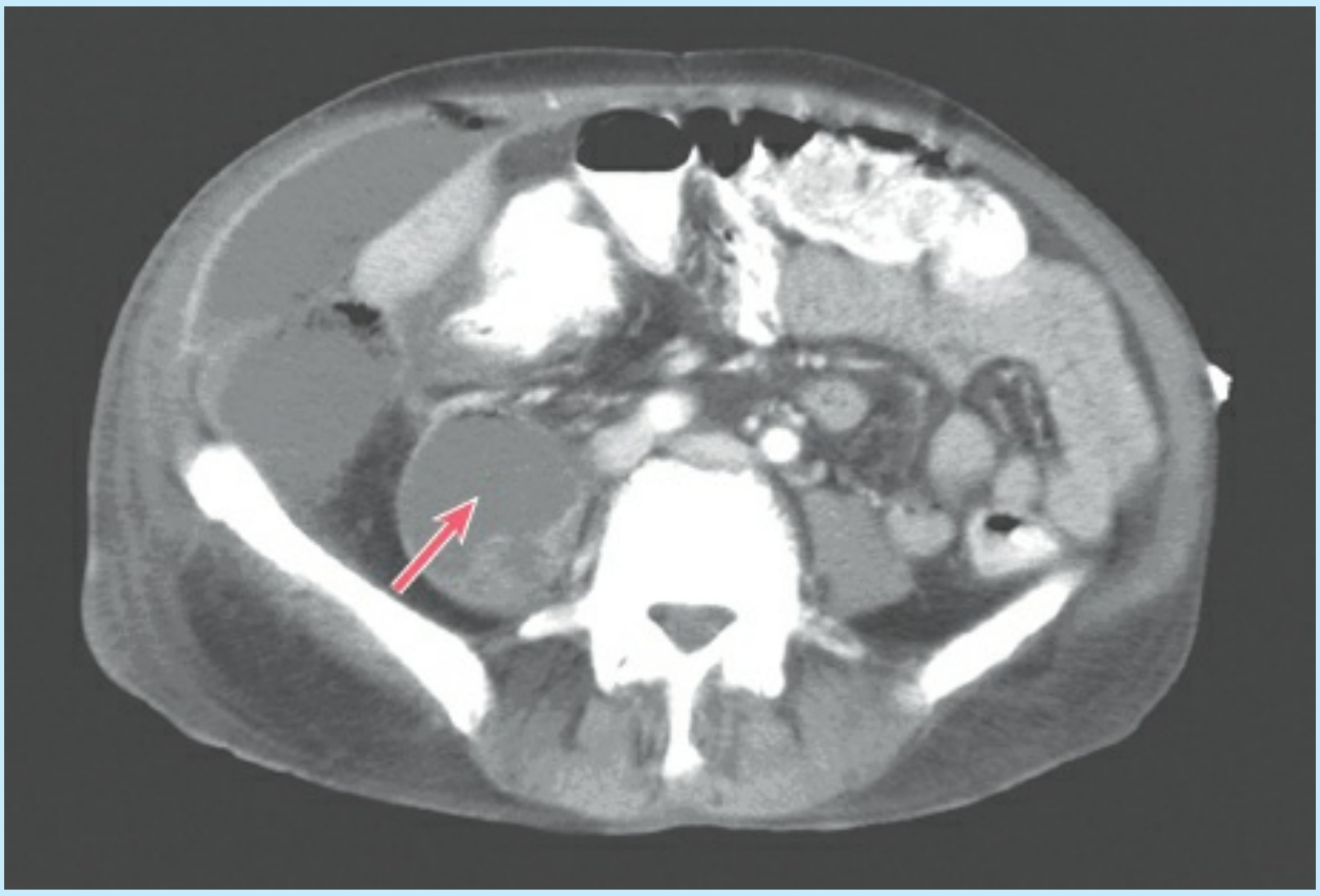

FIGURA C5-38. Absceso del psoas *(flecha)*.

Como el psoas se sitúa a lo largo de la columna vertebral y el ilíaco cruza la articulación sacroilíaca, los trastornos de las articulaciones intervertebrales y sacroilíacas pueden provocar un *espasmo del iliopsoas*, un reflejo protector. En estadios avanzados, el *adenocarcinoma del páncreas* invade los músculos y nervios de la pared posterior del abdomen, produciendo un dolor insoportable debido a la estrecha relación del páncreas con la pared posterior del abdomen.

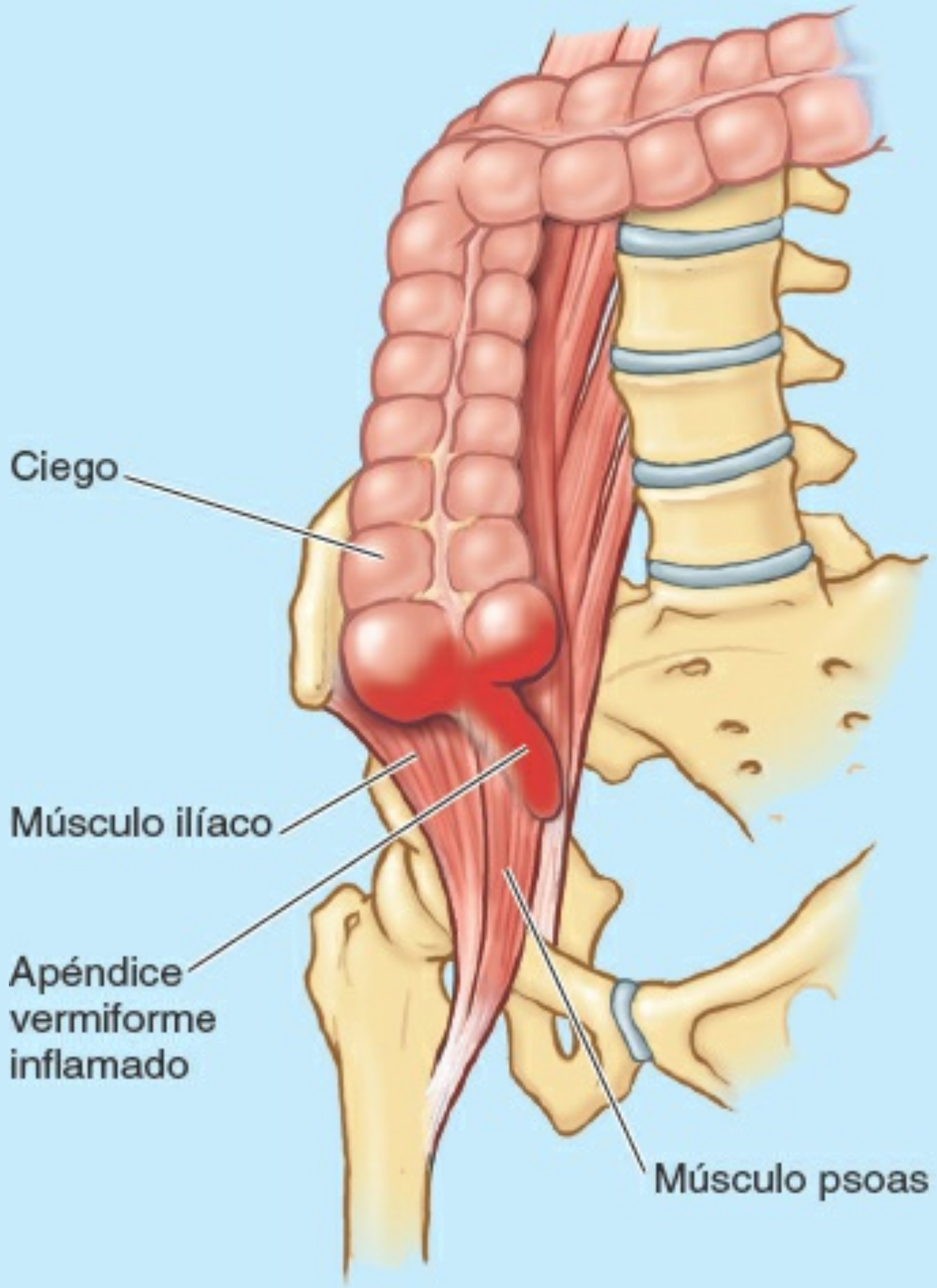

FIGURA C5-39. **Base anatómica del signo del psoas.**

Simpatectomía lumbar parcial

El tratamiento de algunos pacientes con enfermedad arterial de los miembros inferiores puede incluir una *simpatectomía lumbar parcial,* la extirpación quirúrgica de dos o más ganglios simpáticos lumbares por división de sus ramos comunicantes. El acceso quirúrgico a los troncos simpáticos suele realizarse con un abordaje extraperitoneal lateral, ya que los troncos simpáticos se sitúan retroperitonealmente en el tejido adiposo extraperitoneal (v. fig. 5-98). El cirujano separa los músculos de la pared anterolateral del abdomen y desplaza el peritoneo medial y anteriormente para exponer el borde medial del psoas mayor, junto al que se encuentra al tronco simpático. El tronco izquierdo suele estar ligeramente solapado con la aorta. El tronco simpático derecho está cubierto por la VCI. La estrecha relación de los troncos simpáticos con la aorta y la VCI también hace que estos grandes vasos sean vulnerables y puedan lesionarse durante la simpatectomía lumbar. Por ello, el cirujano los retrae con cuidado para exponer los troncos simpáticos que habitualmente se encuentran en el surco formado entre el psoas mayor lateralmente y los cuerpos vertebrales lumbares medialmente. A menudo los troncos están ocultos por tejido adiposo y linfático. Sabiendo que no resulta fácil identificar los troncos simpáticos, se está muy atento para no extirpar de forma inadvertida parte del nervio genitofemoral, los linfáticos lumbares o el uréter.

Pulsaciones aórticas y aneurisma de la aorta abdominal

Como la aorta se sitúa posterior al páncreas y al estómago, un tumor en estos órganos puede transmitir pulsaciones aórticas que pueden confundirse con un *aneurisma de la aorta abdominal*, una dilatación localizada de la aorta (fig. C5-40 A y B). La palpación profunda en el centro del abdomen puede detectar un aneurisma, que normalmente se debe a una debilidad congénita o adquirida de la pared arterial (fig. C5-40 C y D). Las pulsaciones de un aneurisma grande pueden detectarse a la izquierda de la línea media; la masa pulsátil puede desplazarse fácilmente de un lado a otro. En los casos dudosos, puede confirmarse obteniendo imágenes.

La *rotura aguda de un aneurisma de la aorta abdominal* causa un dolor intenso en el abdomen o el dorso. Si no se diagnostica, la rotura de un aneurisma tiene una tasa de mortalidad cercana al 90 %, debido a la gran pérdida de sangre que entraña (Swartz, 2014). Los cirujanos pueden reparar un aneurisma abriéndolo, insertando una prótesis y cosiendo la pared de la aorta aneurismática sobre el injerto para protegerla. Muchos problemas vasculares que anteriormente se trataban con cirugía abierta, como la reparación de un aneurisma, pueden tratarse hoy mediante procedimientos de cateterismo endovascular.

Cuando la pared anterior del abdomen está relajada, sobre todo en los niños y los adultos delgados, la porción inferior de la aorta abdominal puede comprimirse contra el cuerpo de la vértebra L4 mediante una presión firme sobre la pared anterior del abdomen, encima del ombligo (fig. C5-40 C y D). Esta presión puede aplicarse para controlar hemorragias en la pelvis o en los miembros inferiores.

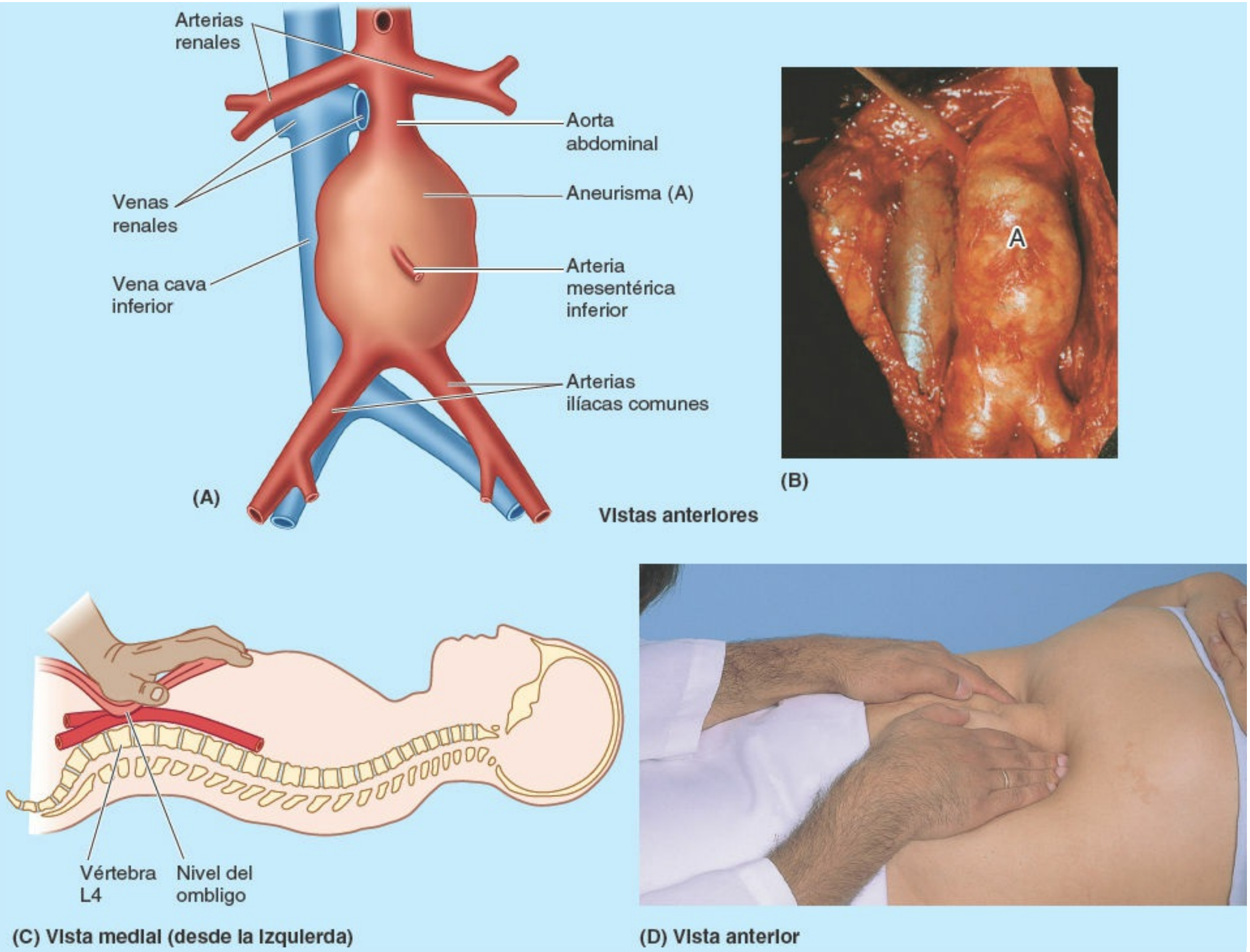

FIGURA C5-40. A y **B)** Aneurisma aórtico. **C** y **D)** Palpación de la aorta abdominal (pulso aórtico).

Vías colaterales de la sangre venosa abdominopélvica

Cuando la VCI está obstruida o ha sido ligada, la sangre venosa puede volver al corazón por tres vías colaterales, constituidas por venas del tronco sin válvulas. Dos de estas vías (una en la cual intervienen las venas epigástricas superior e inferior, y en otra la vena toracoepigástrica) ya se han comentado antes en el presente capítulo, junto con la pared anterior del abdomen. En la tercera vía colateral participa el *plexo venoso epidural*, situado dentro de la columna vertebral (v. ilustración y descripción en el cap. 2), que se comunica con las *venas lumbares* del sistema de la VCI y las tributarias del *sistema venoso ácigos*, que forma parte del sistema de la vena cava superior.

La porción inferior de la VCI tiene un desarrollo embrionario complejo, ya que forma parte de tres grupos de venas embrionarias (Moore, Persaud y Torchia, 2016). Por ello, las anomalías de la VCI son relativamente frecuentes, y la mayoría de ellas, como la *VCI izquierda persistente*, tienen lugar más abajo de las venas renales (fig. C5-41). Estas anomalías se deben a la persistencia de venas embrionarias en el lado izquierdo, que normalmente desaparecen. Cuando existe una VCI izquierda, puede cruzar al lado derecho a nivel de los riñones.

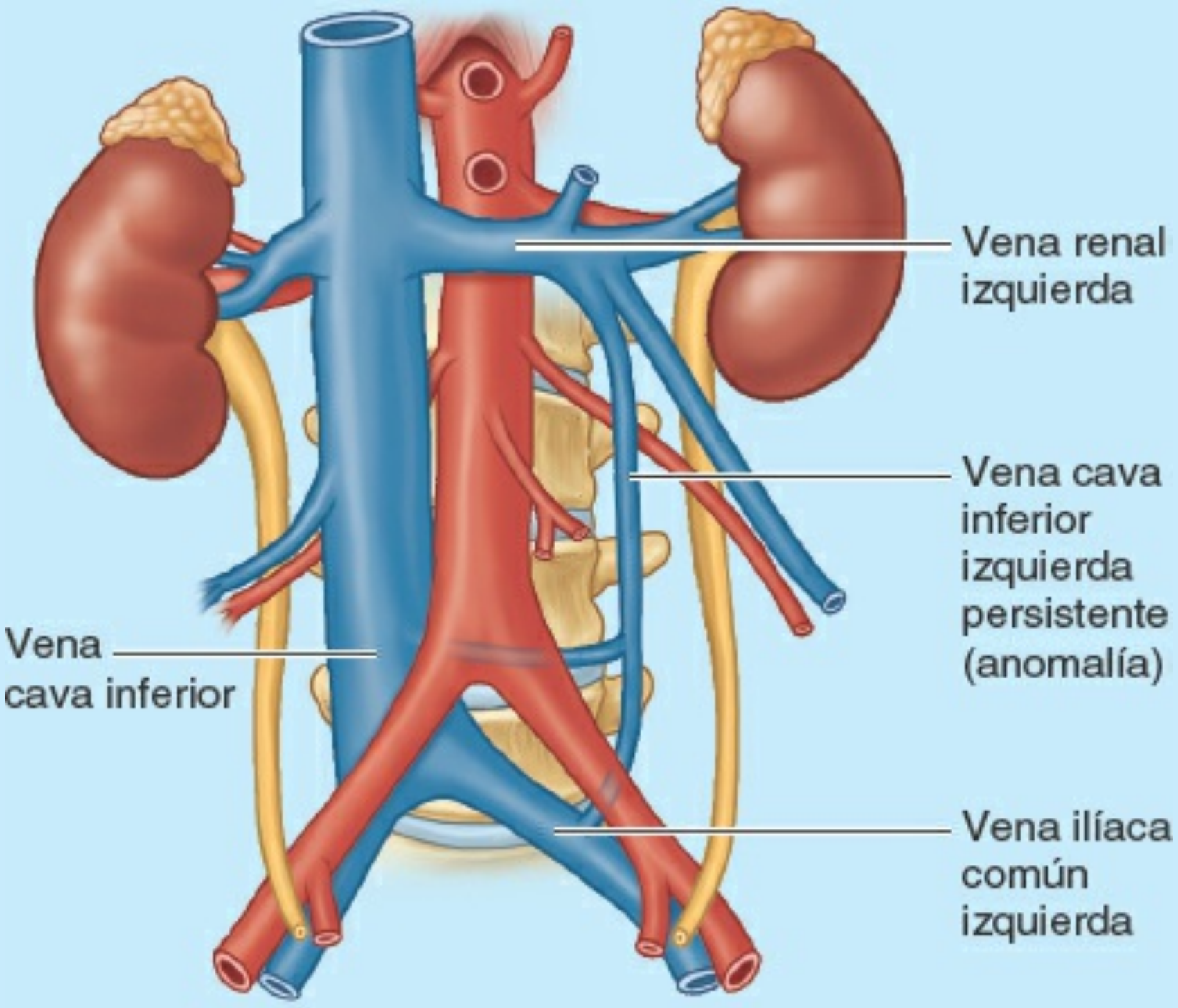

FIGURA C5-41.

Puntos fundamentales

DIAFRAGMA Y PARED POSTERIOR DEL ABDOMEN

El diafragma es el tabique musculotendinoso en cúpula doble que separa las cavidades abdominal y torácica, y es el principal músculo inspiratorio. ● La porción muscular se origina en la apertura torácica inferior anular, desde la cual el diafragma asciende bruscamente, invaginando la caja torácica y formando un centro tendinoso común. ● La cúpula derecha (más elevada debido al hígado situado bajo ella) asciende hasta cerca del nivel del pezón, mientras que la cúpula izquierda es ligeramente más baja. ● La porción central del diafragma está ligeramente deprimida por el corazón encerrado en el pericardio y se fusiona con la cara mediastínica del centro tendinoso. En una posición respiratoria neutra, el centro tendinoso se sitúa a nivel del disco intervertebral T8-T9 y la articulación xifoesternal. ● Cuando son estimuladas por los nervios frénicos, las cúpulas se desplazan hacia abajo (descienden), comprimiendo las vísceras abdominales. Cuando cesa la estimulación y el diafragma se relaja, se desplaza hacia arriba (asciende) debido a la combinación de la descompresión de las vísceras y el tono de los músculos de la pared anterolateral del abdomen. ● El diafragma está perforado por la VCI y los nervios frénicos a nivel de la T8. ● Las fibras del pilar derecho forman un hiato esfinteriano para el esófago a nivel de la T10. ● La aorta descendente y el conducto torácico pasan posteriores al diafragma a nivel de la T12, en la línea media entre los pilares, cubiertos por el ligamento arqueado medial que los une. ● Las arterias y venas frénicas superiores e inferiores vascularizan la mayoría del diafragma; el drenaje adicional tiene lugar a través de las venas musculofrénica y ácigos/hemiácigos. ● Además de la inervación motora exclusiva, los nervios frénicos inervan la mayoría de la pleura y el peritoneo que cubren el diafragma. ● Las porciones periféricas del diafragma reciben inervación sensorial desde los nervios intercostales inferiores y subcostales. ● El triángulo lumbocostal izquierdo y el hiato esofágico son posibles zonas de presentación de hernias adquiridas a través del diafragma. Los defectos del desarrollo en la región lumbocostal izquierda son la causa de la mayor parte de las hernias diafragmáticas congénitas.

Fascias y músculos. Las porciones centrales anterior y posterior del tronco están cubiertas por grandes y complejas formaciones aponeuróticas que forman densas vainas centralmente, donde se alojan músculos verticales, y se unen lateralmente a los músculos planos de la pared anterolateral del abdomen. ● La fascia toracolumbar es la formación aponeurótica posterior. Además de envolver al erector de la

columna entre sus láminas posterior y media, engloba al cuadrado lumbar entre sus láminas media y anterior. ● La lámina anterior, parte de la fascia endoabdominal, se continúa medialmente con la fascia del psoas (que envuelve al psoas) y lateralmente con la fascia transversal (que reviste el transverso del abdomen). ● La fascia tubular del psoas supone una posible vía para la diseminación de infecciones entre la columna vertebral y la articulación coxal. ● La fascia endoabdominal que cubre las caras anteriores del cuadrado lumbar y del psoas está engrosada sobre las caras más superiores de los músculos, formando los ligamentos arqueados lateral y medial, respectivamente. ● Una capa muy variable de grasa extraperitoneal se interpone entre la fascia endoabdominal y el peritoneo. Es especialmente gruesa en los surcos paravertebrales de la región lumbar, constituyendo el cuerpo adiposo pararrenal. ● Los músculos de la pared posterior del abdomen son el cuadrado lumbar, el psoas mayor y el ilíaco.

Nervios. Los troncos simpáticos lumbares emiten fibras simpáticas postsinápticas para el plexo lumbar que se distribuyen en los nervios somáticos, y fibras parasimpáticas presinápticas para el plexo aórtico abdominal, que en última instancia inervarán las vísceras pélvicas. ● A excepción del nervio subcostal (T12) y del tronco lumbosacro (L4-L5), los nervios somáticos de la pared posterior del abdomen proceden del plexo lumbar y se forman a partir de los ramos anteriores de L1-L4, profundos al psoas. ● Sólo el nervio subcostal y derivados del ramo anterior de L1 (nervios iliohipogástrico e ilioinguinal) tienen una distribución abdominal —a los músculos y la piel de las regiones inguinal y púbica. Todos los demás nervios van a los músculos y la piel del miembro inferior.

Arterias. Excepto las arterias subcostales, las que irrigan la pared posterior del abdomen proceden de la aorta abdominal. ● La aorta abdominal desciende desde el hiato aórtico, discurre por las caras anteriores de las vértebras T12-L4, justo a la izquierda de la línea media, y se bifurca en las arterias ilíacas comunes a nivel del plano supracrestal. ● Las ramas de la aorta se originan y cursan en tres planos vasculares: anterior (ramas viscerales impares), lateral (ramas viscerales pares) y posterolateral (parietales pares). ● La arteria sacra media puede considerarse una diminuta continuación de la aorta, que sigue emitiendo ramas parietales pares para las vértebras lumbares inferiores y el sacro.

Venas. Las venas de la pared posterior del abdomen son mayoritariamente tributarias directas de la VCI, aunque algunas desembocan indirectamente a través de la vena renal izquierda. ● La VCI: *1)* es la vena más grande y carece de válvulas; *2)* se forma a nivel de la vértebra L5 por la unión de las venas ilíacas comunes; *3)* asciende hasta el nivel de la vértebra T8, pasando a través del foramen de la vena cava del diafragma y entrando en el corazón casi simultáneamente; *4)* drena sangre poco oxigenada procedente del cuerpo por debajo del diafragma, y *5)* recibe el drenaje venoso de las vísceras abdominales indirectamente a través de la vena porta hepática, el hígado y las venas hepáticas. ● Excepto las venas hepáticas, las tributarias de la VCI se corresponden mayoritariamente con las ramas viscerales pares laterales y las ramas parietales pares posterolaterales de la aorta abdominal. ● Hay tres vías colaterales (dos en la pared anterior del abdomen y una en el conducto vertebral) disponibles para hacer llegar la sangre al corazón cuando la VCI está obstruida.

Vasos y nódulos linfáticos. El drenaje linfático de las vísceras abdominales discurre retrógradamente a lo largo de las ramificaciones de las tres ramas viscerales impares de la aorta abdominal. ● El drenaje linfático procedente de la pared del abdomen se fusiona con el que viene de los miembros inferiores; ambas vías siguen la vascularización arterial retrógradamente desde esas partes. ● En último término, todo el drenaje linfático de las estructuras inferiores al diafragma, más el que drena los seis espacios intercostales inferiores a través de los troncos linfáticos torácicos descendentes, desemboca en el inicio del conducto torácico a nivel de T12, posteriormente a la aorta. ● El origen del conducto torácico puede adoptar la forma sacular de la cisterna del quilo.

TÉCNICAS DE DIAGNÓSTICO POR LA IMAGEN DEL ABDOMEN

Para examinar las vísceras abdominales se utilizan la **ecografía**, la **tomografía computarizada (TC)** y la **resonancia magnética (RM)** (figs. 5-102 a 5-105). Como la RM proporciona una mejor discriminación entre tejidos blandos, sus imágenes son más ilustrativas. Una vez se ha completado la exploración, puede reconstruirse una imagen virtualmente en cualquier plano. En la actualidad también pueden llevarse a cabo estudios angiográficos abdominales mediante angio-RM (angiografía por resonancia magnética) (fig. 5-105 C).

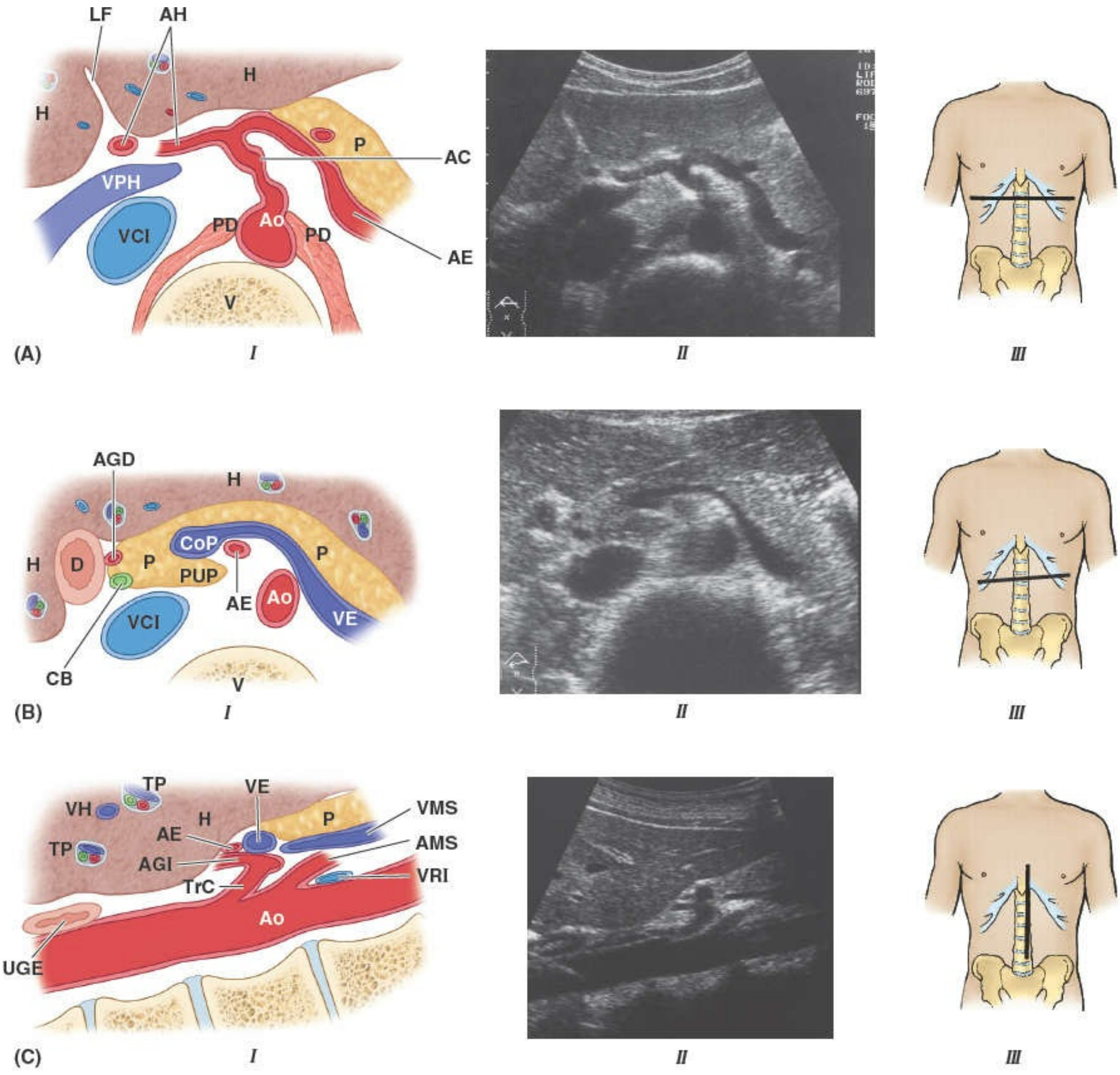

AE	Arteria esplénica	D	Duodeno	UGE	Unión gastroesofágica
AGD	Arteria gastroduodenal	H	Hígado	V	Vértebra
AGI	Arteria gástrica izquierda	LF	Ligamento falciforme	VCI	Vena cava inferior
AH	Arteria hepática	P	Páncreas	VE	Vena esplénica
AMS	Arteria mesentérica superior	PD	Pilar del diafragma	VH	Vena hepática
Ao	Aorta abdominal	PUP	Proceso unciforme del páncreas	VMS	Vena mesentérica superior
CB	Conducto biliar	TP	Tríada portal	VPH	Vena porta hepática
CoP	Confluencia portal	TrC	Tronco celíaco	VRI	Vena renal izquierda

FIGURA 5-102. Ecografías abdominales. A) Sección transversal a nivel del tronco celíaco. **B)** Sección transversal a nivel del páncreas. **C)** Corte sagital a nivel de la aorta. (Cortesía del Dr. A.M. Arenson, Assistant Professor of Medical Imaging, University of Toronto, Toronto, ON, Canada.)

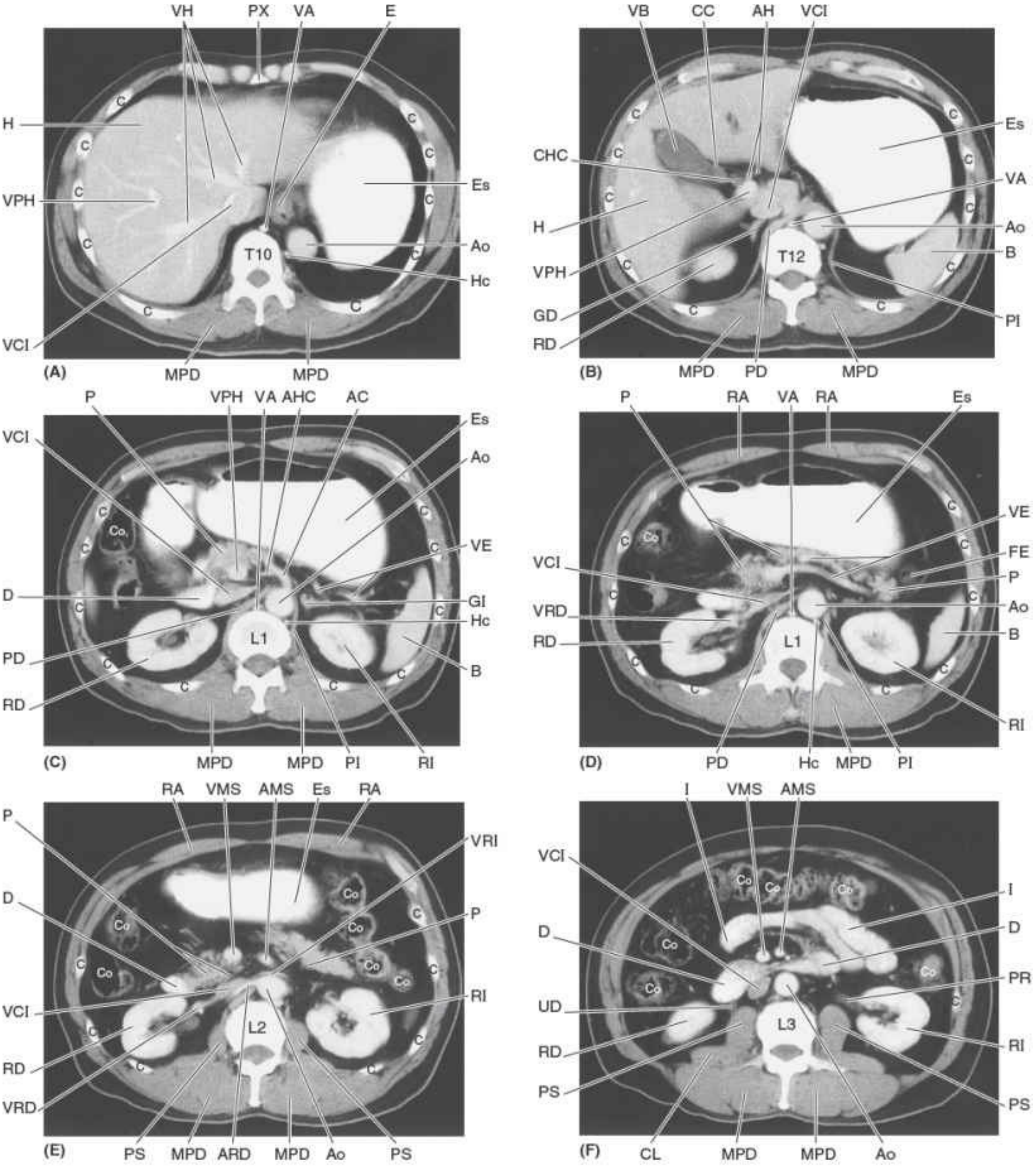

- **AC** Arteria celíaca
- **AH** Arteria hepática
- **AHC** Arteria hepática común
- **AMS** Arteria mesentérica superior
- **Ao** Aorta abdominal
- **ARD** Arteria renal derecha
- **B** Bazo
- **C** Costilla
- **CC** Conducto cístico
- **CHC** Conducto hepático común
- **CL** Cuadrado lumbar
- **Co** Colon
- **D** Duodeno
- **E** Esófago
- **Es** Estómago
- **FE** Flexura esplénica
- **GD** Glándula suprarrenal derecha
- **GI** Glándula suprarrenal izquierda
- **H** Hígado
- **Hc** Hemiácigos
- **I** Intestino
- **MPD** Músculos profundos del dorso
- **P** Páncreas
- **PD** Pilar derecho del diafragma
- **PI** Pilar izquierdo del diafragma
- **PR** Pelvis renal
- **PS** Psoas mayor
- **PX** Proceso xifoides
- **RA** Recto del abdomen
- **RD** Riñón derecho
- **RI** Riñón izquierdo
- **VA** Vena ácigos
- **VB** Vesícula biliar
- **VCI** Vena cava inferior
- **VE** Vasos esplénicos
- **VH** Venas hepáticas
- **VMS** Vena mesentérica superior
- **VPH** Vena porta hepática
- **VRD** Vena renal derecha
- **VRI** Vena renal izquierda
- **UD** Uréter derecho

FIGURA 5-103. A a **F)** Imágenes de TC transversa (axial) del abdomen en niveles progresivamente inferiores que muestran la pared abdominal, las vísceras y los vasos sanguíneos.

Ao	Aorta abdominal	FG	Fundus gástrico	PX	Proceso xifoides
ARI	Arteria renal izquierda	G	Grasa	RD	Riñón derecho
B	Bazo	H	Hígado	RI	Riñón izquierdo
BAo	Bifurcación aórtica	I	Intestino	VB	Vesícula biliar
C	Costilla	Il	Íleon	VCI	Vena cava inferior
CA	Cápsula adiposa	LDH	Lóbulo derecho del hígado	Ve	Vena esplénica
CC	Cartílago costal	ME	Médula espinal	VE	Vasos esplénicos
CG	Cardias gástrico	MG	Músculo glúteo medio	VHD	Vena hepática derecha
CoV	Conducto vertebral	MI	Músculo ilíaco	VHI	Vena hepática izquierda
CP	Confluencia portal	MPD	Músculos profundos del dorso	VP	Vena porta hepática (tríada)
CPD	Cavidad pleural derecha	P	Páncreas	VRD	Vena renal derecha
CPI	Cavidad pleural izquierda	PeV	Proceso espinoso de la vértebra	VRI	Vena renal izquierda
CT	Colon transverso	PI	Pilar izquierdo		
CV	Cuerpo vertebral	PS	Músculo psoas		
D	Duodeno				

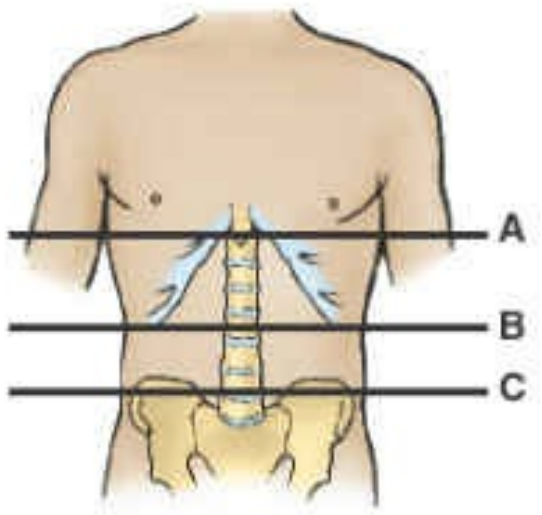

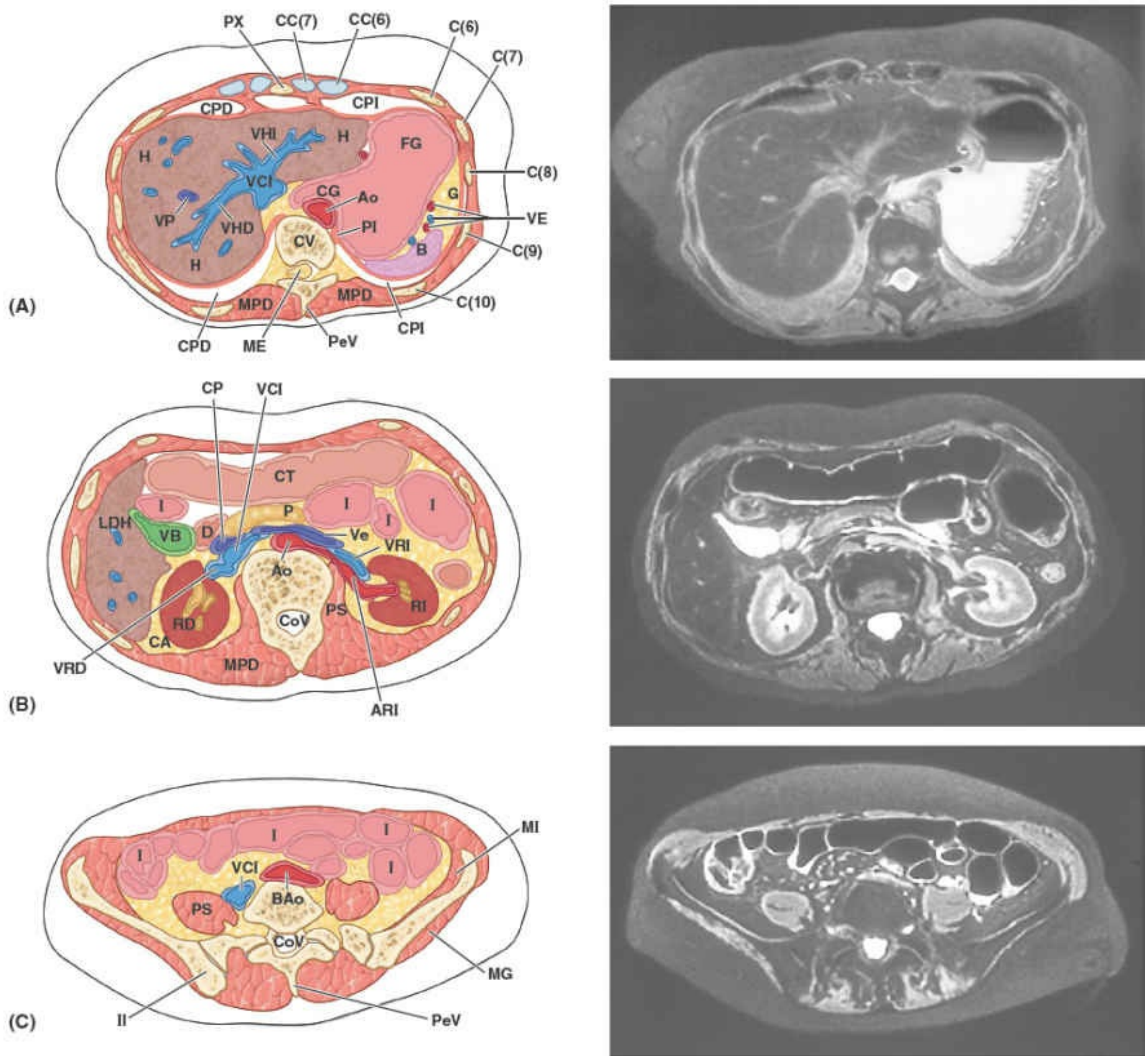

FIGURA 5-104. **Imágenes transversales de resonancia magnética del abdomen. A)** A nivel de la vértebra T10 y el hiato esofágico. **B)** A nivel de las vértebras L1-L2 y de los vasos renales y el hilio renal. **C)** A nivel de la vértebra L5 y de la bifurcación aórtica. (Cortesía del Dr. W. Kucharczyk, Professor of Medical Imaging, University of Toronto, and Clinical Director of Tri-Hospital Resonance Centre, Toronto, ON, Canada.)

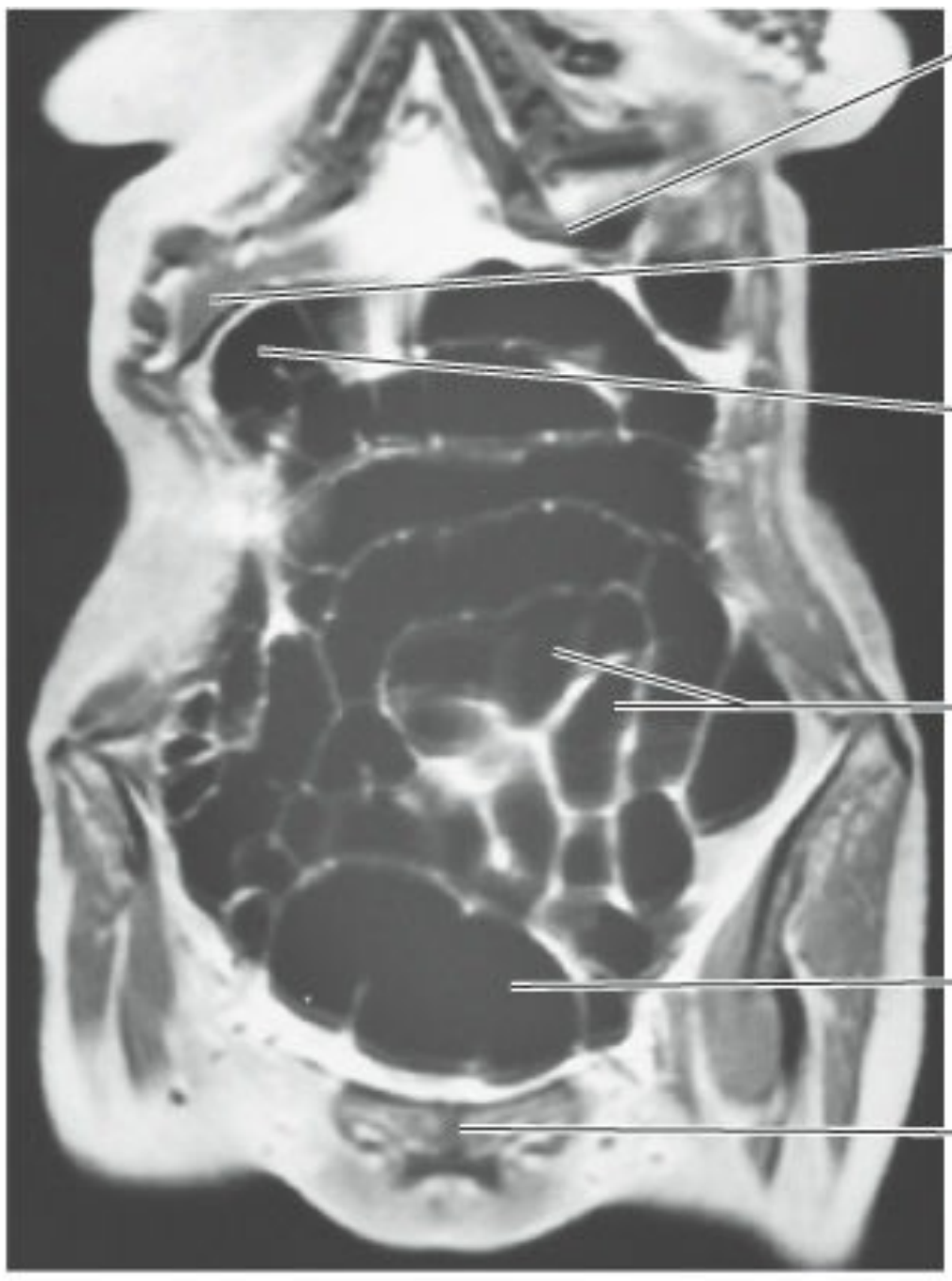

(A) Proyección anteroposterior

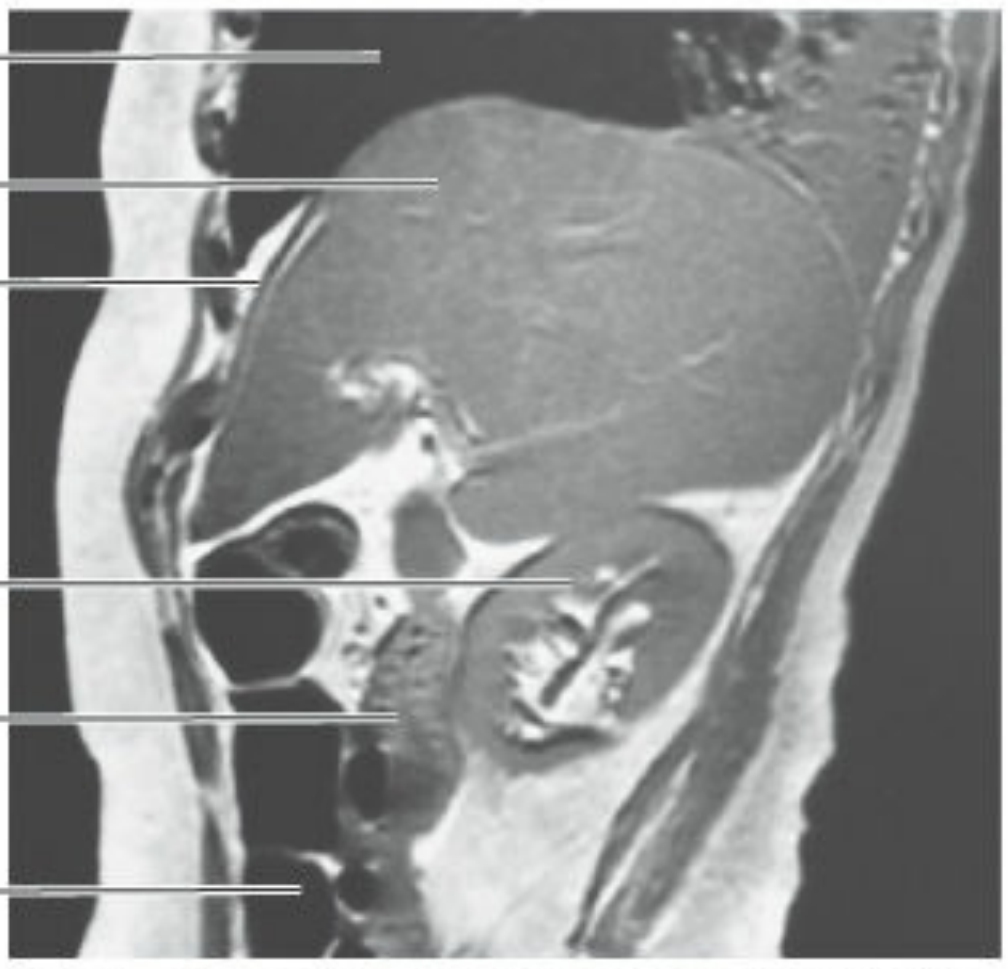

(B) Corte sagital, visto desde la izquierda

(C) Proyección anteroposterior

FIGURA 5-105. Imágenes por resonancia magnética y angio-RM del abdomen. A) RM coronal a través de las vísceras de la cavidad anterior del abdomen (casi exclusivamente intestinos). **B)** RM sagital por la línea medioclavicular derecha. **C)** Angio-RM anteroposterior que muestra los grandes vasos del tórax, y la aorta y la vena porta hepática en el abdomen.

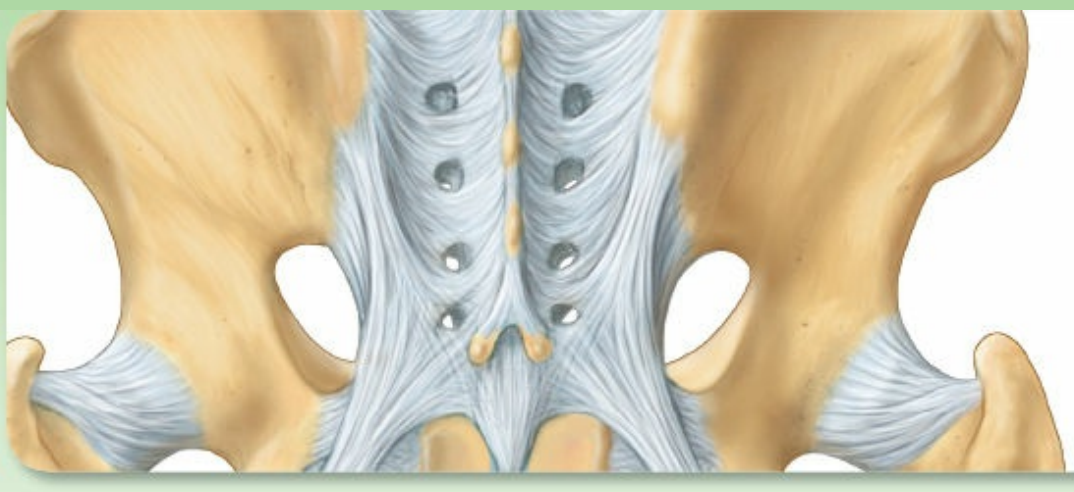

Pelvis y periné

6

INTRODUCCIÓN A LA PELVIS Y EL PERINÉ

CINTURA PÉLVICA

Huesos y características de la pelvis ósea

TABLA 6-1. Comparación de la pelvis masculina y femenina

Orientación de la pelvis ósea

Diferencias sexuales en la cintura pélvica

Articulaciones y ligamentos de la cintura pélvica

CUADRO CLÍNICO: **Cintura pélvica**

CAVIDAD PÉLVICA

Paredes y suelo de la cavidad pélvica

TABLA 6-2. Músculos de las paredes y el suelo de la pelvis

Peritoneo y cavidad peritoneal de la pelvis

TABLA 6-3. Reflexiones del peritoneo en la pelvis

Fascia de la pelvis

CUADRO CLÍNICO: **Cavidad pélvica**

ESTRUCTURAS VASCULONERVIOSAS DE LA PELVIS

Arterias de la pelvis

TABLA 6-4. Arterias de la pelvis

Venas de la pelvis

Nódulos linfáticos de la pelvis

Nervios de la pelvis

TABLA 6-5. Nervios somáticos de la pelvis

CUADRO CLÍNICO: **Estructuras vasculonerviosas de la pelvis**

VÍSCERAS PÉLVICAS

Órganos del sistema urinario

Recto

TABLA 6-6. Porciones de la uretra masculina
CUADRO CLÍNICO: **Órganos urinarios y recto**
Órganos genitales internos masculinos
CUADRO CLÍNICO: **Genitales internos masculinos**
Órganos genitales internos femeninos
CUADRO CLÍNICO: **Genitales internos femeninos**
Drenaje linfático de las vísceras pélvicas
TABLA 6-7. Drenaje linfático de las estructuras de la pelvis y el periné
PERINÉ
Fascias y espacios perineales del triángulo urogenital
Características del triángulo anal
TABLA 6-8. Arterias del periné
CUADRO CLÍNICO: **Periné**
Triángulo urogenital masculino
TABLA 6-9. Músculos del periné
CUADRO CLÍNICO: **Triángulo urogenital masculino**
Triángulo urogenital femenino
TABLA 6-10. Nervios del periné
CUADRO CLÍNICO: **Triángulo urogenital femenino**
DIAGNÓSTICO POR LA IMAGEN DE LA PELVIS Y EL PERINÉ
Resonancia magnética

CLAVES DEL CUADRO CLÍNICO

Variaciones anatómicas

Procedimientos diagnósticos

Ciclo vital

Procedimientos quirúrgicos

Traumatismo

Patología

INTRODUCCIÓN A LA PELVIS Y EL PERINÉ

En el lenguaje común, la *pelvis* (del latín, cuenco) es la parte del tronco situada inferoposterior al abdomen y constituye el área de transición entre el tronco y los miembros inferiores. La *cavidad pélvica* es la porción más inferior de la cavidad abdominopélvica. Anatómicamente, la pelvis es el espacio o compartimento rodeado

por la *cintura pélvica* (pelvis ósea), parte del esqueleto apendicular del miembro inferior (fig. 6-1).

La pelvis se subdivide en pelvis mayor y pelvis menor. La *pelvis mayor* está rodeada por la cintura pélvica. Está ocupada por las vísceras abdominales inferiores, a las que proporciona una protección similar a la que la caja torácica inferior da a las vísceras abdominales superiores. La *pelvis menor* está rodeada por la porción inferior de la cintura, que proporciona el marco esquelético de la cavidad pélvica y el periné, compartimentos del tronco separados por el diafragma pélvico musculofascial. La pelvis está cubierta o solapada por la pared anterolateral del abdomen anteriormente, la región glútea del miembro inferior posterolateralmente, y el periné inferiormente.

El término *periné*[1] se refiere tanto al área del tronco situada entre los muslos y las nalgas, que se extiende desde el pubis hasta el cóccix, como al compartimento aplanado que se sitúa profundo (superior) a esta área e inferior al diafragma pélvico. El periné comprende el ano y los genitales externos: el pene y el escroto en el varón, y la vulva en la mujer.

CINTURA PÉLVICA

La **cintura pélvica** es un anillo óseo, en forma de cuenco, que conecta la columna vertebral con los dos fémures. Sus funciones son:

- Resistir el peso de la parte superior del cuerpo en posición sentada y erecta.
- Transferir el peso desde el esqueleto axial al de los miembros inferiores durante la bipedestación y la marcha.
- Proporcionar una inserción para los potentes músculos locomotores y posturales, y para los músculos de la pared abdominal, resistiendo las fuerzas generadas por sus acciones.

Por lo tanto, la cintura pélvica es fuerte y rígida, sobre todo si se compara con la cintura escapular. Otras funciones de la pelvis ósea son:

- Contener y proteger las vísceras pélvicas (porciones inferiores de las vías urinarias y los órganos reproductores internos) y las vísceras abdominales inferiores (intestinos), a la vez que permite el paso de sus porciones terminales (y, en las mujeres, de un feto a término) a través del periné.
- Proporcionar sostén a las vísceras abdominopélvicas y al útero grávido (gestante).
- Proporcionar inserción para los cuerpos eréctiles de los genitales externos.
- Proporcionar inserción para los músculos y las membranas que ayudan a las funciones antes citadas, formando el suelo de la pelvis y llenando los espacios que existen en él o a su alrededor.

Huesos y características de la pelvis ósea

En los adultos, la pelvis ósea está formada por tres huesos (fig. 6-2 A):

- Los *huesos coxales* derecho e izquierdo, que son dos huesos grandes, de forma

irregular, cada uno de ellos formado por la fusión de tres huesos: el *ilion*, el *isquion* y el *pubis*.

- El *sacro*, formado por la fusión de cinco vértebras sacras, inicialmente separadas.

Las caras internas (mediales o pélvicas) de los huesos coxales limitan la pelvis, formando sus paredes laterales; estas caras se estudiarán en detalle en este capítulo. Sus caras externas, cuya función principal es proporcionar inserción para los músculos del miembro inferior, se estudian en el capítulo 7. Como forman parte de la columna vertebral, el sacro y el cóccix se estudian con detalle en el capítulo 2.

En los lactantes y los niños, los huesos coxales constan de tres huesos separados que se unen mediante el *cartílago trirradiado* en el *acetábulo* (fig. 6-2 B), la depresión en forma de copa que hay en la cara lateral del hueso coxal, que se articula con la cabeza del fémur. Tras la pubertad, el ilion, el isquion y el pubis se fusionan para formar el hueso coxal. Los dos huesos coxales se unen por medio de la *sínfisis del pubis*, anteriormente, y con el sacro a través de las *articulaciones sacroilíacas*, posteriormente, para formar la cintura pélvica.

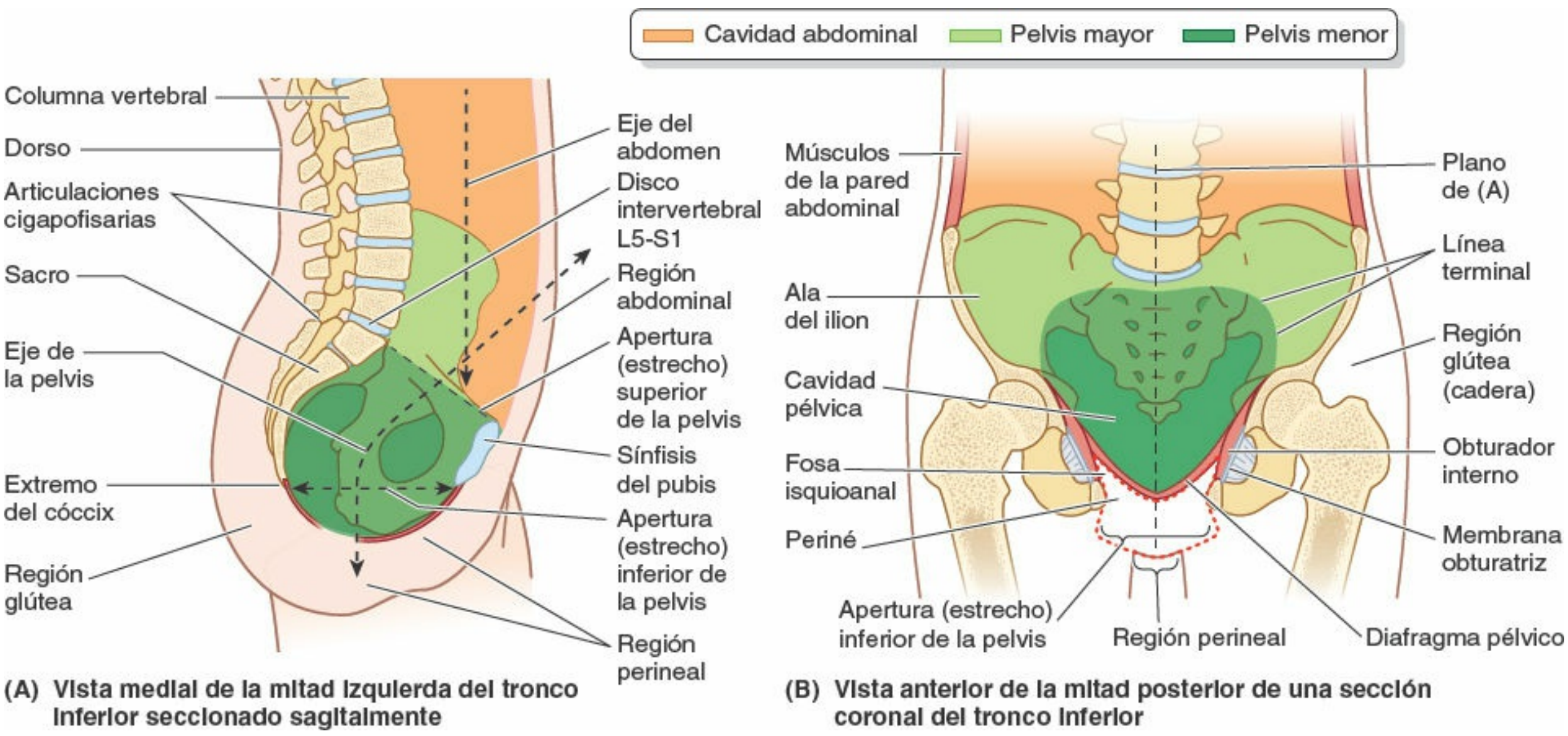

FIGURA 6-1. Pelvis y periné. A y **B)** La pelvis *(verde)* es el espacio situado dentro de la cintura pélvica, recubierto externamente por las regiones abdominal y glútea, el periné y la parte baja del dorso. Por tanto, la pelvis carece de superficies exteriores. La pelvis mayor *(verde claro)* es pélvica en cuanto a sus límites óseos, pero es abdominal por su contenido. La pelvis menor *(verde oscuro)* proporciona el marco óseo (esqueleto) para la cavidad pélvica y el periné profundo.

El *ilion* es la parte superior, aplanada y en forma de abanico, del hueso coxal (fig. 6-2 B y C). El *ala del ilion* corresponde al país del abanico, y el *cuerpo del ilion* a su mango. En su cara externa, el cuerpo del ilion forma la parte superior del acetábulo. La *cresta ilíaca,* el borde del abanico, presenta una curva que sigue el contorno del ala entre las *espinas ilíacas anterior superior y posterior superior*. La porción anterior cóncava del ala forma la *fosa ilíaca*. Posteriormente, la **cara sacropelviana del ilion** presenta una **cara auricular** y una **tuberosidad ilíaca,** para las articulaciones sinovial y sindesmótica con el sacro, respectivamente.

El *isquion* tiene un cuerpo y una rama. El *cuerpo del isquion* forma la porción

posterior del acetábulo, y la *rama del isquion* for ma parte del *foramen (agujero) obturado.* La gran protuberancia posteroinferior del isquion es la *tuberosidad isquiática.* La pequeña proyección puntiaguda posterior, cercana a la unión de la rama y el cuerpo, es la *espina isquiática.* La concavidad situada entre la espina isquiática y la tuberosidad isquiática es la *incisura isquiática menor.* La concavidad más grande, la *incisura isquiática mayor,* se sitúa superior a la espina isquiática y está formada en parte por el ilion.

El *pubis* es un hueso angulado que consta de una *rama superior,* la cual constituye la porción anterior del acetábulo, y una *rama inferior,* incluida en el límite inferior del foramen obturado. En la parte anterior del *cuerpo del pubis* hay un engrosamiento, la *cresta del pubis,* que termina lateralmente como un abultamiento, el *tubérculo del pubis* o espina púbica. La parte lateral de la rama superior del pubis tiene una cresta oblicua, el *pecten del pubis* (cresta pectínea).

La pelvis ósea está dividida en pelvis *mayor (falsa)* y pelvis *menor (verdadera)* por el plano oblicuo de la **apertura superior de la pelvis** o estrecho superior de la pelvis (figs. 6-1 A y 6-2 A). El reborde óseo que rodea y define esta apertura superior es la **línea terminal,** formada por:

- El *promontorio* y el *ala del sacro* (cara superior de su porción lateral, adyacente al cuerpo del sacro).
- La **línea terminal derecha** e **izquierda,** que juntas forman una cresta oblicua continua consistente en:
  - La **línea arqueada** sobre la cara interna del ilion.
  - El *pecten del pubis* (línea pectínea) y la *cresta del pubis,* que forman el borde superior de la rama superior y del cuerpo del pubis.

El **arco del pubis** está formado por las **ramas isquiopubianas** (ramas inferiores del pubis y del isquion unidas) (v. fig. 6-2 A y C). Estas ramas se unen en la *sínfisis del pubis*, y sus bordes inferiores definen el **ángulo subpubiano** (fig. 6-3). La anchura del ángulo subpubiano está determinada por la distancia entre las tuberosidades isquiáticas derecha e izquierda, que puede medirse mediante un tacto vaginal.

La **apertura inferior de la pelvis,** o estrecho inferior de la pelvis, está limitada por (figs. 6-1 A y 6-2 A):

- El *arco del pubis* anteriormente.
- Las *tuberosidades isquiáticas* lateralmente.
- El borde inferior del *ligamento sacrotuberoso* (discurre entre el cóccix y la tuberosidad isquiática) *posterolateralmente.*
- El *extremo del cóccix* posteriormente.

La **pelvis mayor** (falsa) es la porción de la pelvis (fig. 6-1):

- Superior a la apertura superior de la pelvis.
- Limitada por las alas de ambos iliones posterolateralmente y por la cara anterosuperior de la vértebra S1 posteriormente.

- Ocupada por algunas vísceras abdominales, como el colon sigmoideo y algunas asas del íleon.

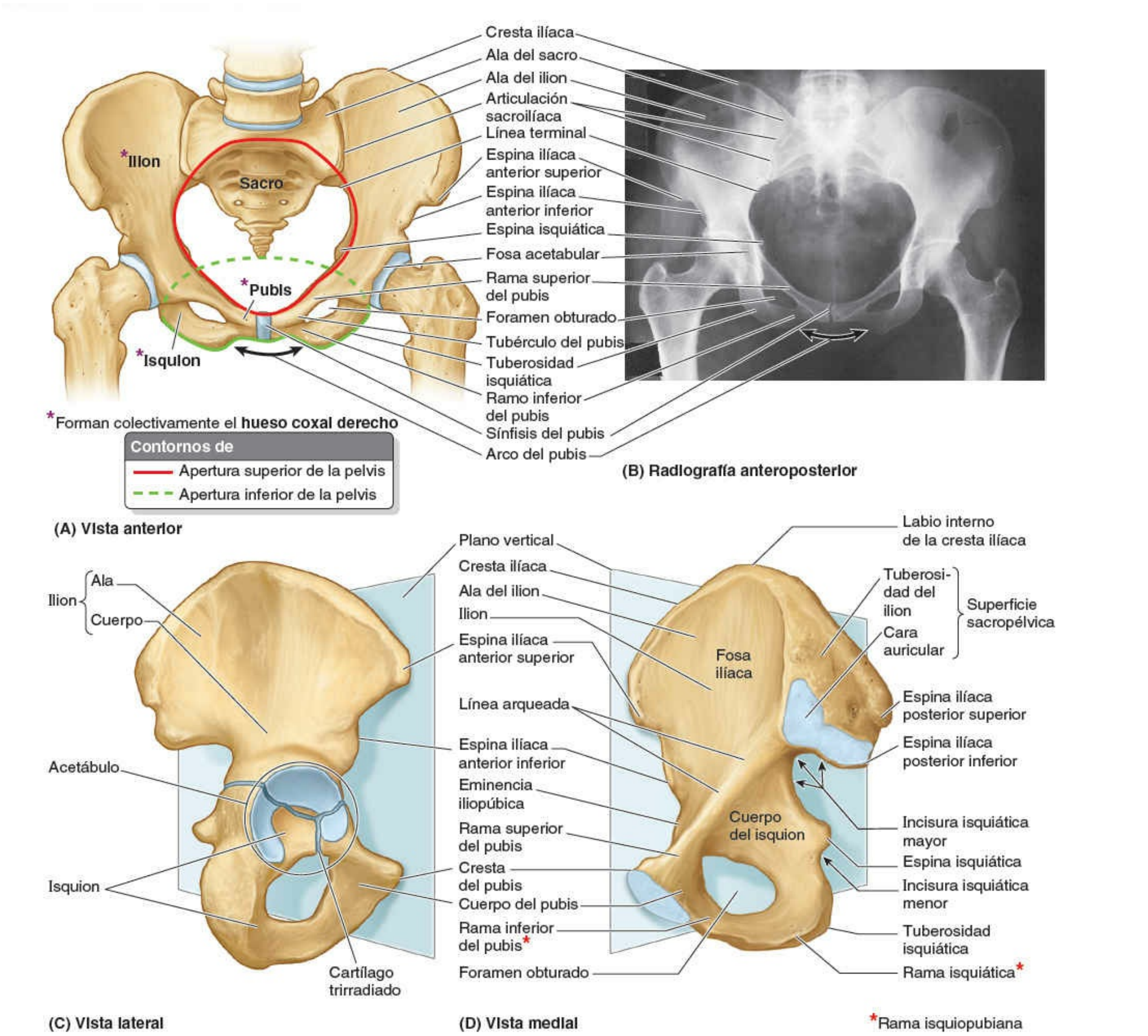

FIGURA 6-2. Cintura pélvica. A y **B)** Características anatómicas **(A)** y radiológicas **(B)** de la cintura pélvica. La cintura pélvica está formada por los dos huesos coxales (del esqueleto del miembro inferior) anterior y lateralmente, y por el sacro (del esqueleto axial) posteriormente. **C)** El hueso coxal se encuentra en posición anatómica cuando la espina ilíaca anterior superior y la cara anterior del pubis se encuentran en el mismo plano vertical. El coxal preadolescente está formado por tres huesos —ilion, isquion y pubis— que confluyen en el acetábulo, con forma de copa. Antes de fusionarse, los huesos están unidos por un cartílago trirradiado a lo largo de una línea en forma de Y *(azul)*. **D)** Coxal derecho de un adulto en posición anatómica que muestra los huesos fusionados. (**B** por cortesía del Dr. E.L. Lansdown, Professor of Medical Imaging, University of Toronto, Toronto, ON, Canada.)

La **pelvis menor** (verdadera) es la porción de la pelvis:

- Localizada entre las *aperturas superior* e *inferior* de la pelvis.
- Limitada por las caras pélvicas de los huesos coxales, el sacro y el cóccix.
- Que incluye la *cavidad pélvica* verdadera y las porciones profundas del *periné* (compartimento perineal), concretamente las fosas isquioanales (v. fig. 6-1 B).
- Con mayor relevancia obstétrica y ginecológica.

La superficie cóncava superior del *diafragma musculofascial pélvico* forma el suelo de la cavidad pélvica verdadera que, portanto, es más profunda centralmente. La superficie inferior convexa del diafragma pélvico forma el techo del periné, que

por tanto es aplanada centralmente y profunda periféricamente. Sus partes laterales (fosas isquioanales) se extienden hacia arriba hasta entrar en la pelvis menor. Los términos *pelvis, pelvis menor y cavidad pélvica* se usan habitualmente de forma incorrecta, como si fuesen sinónimos.

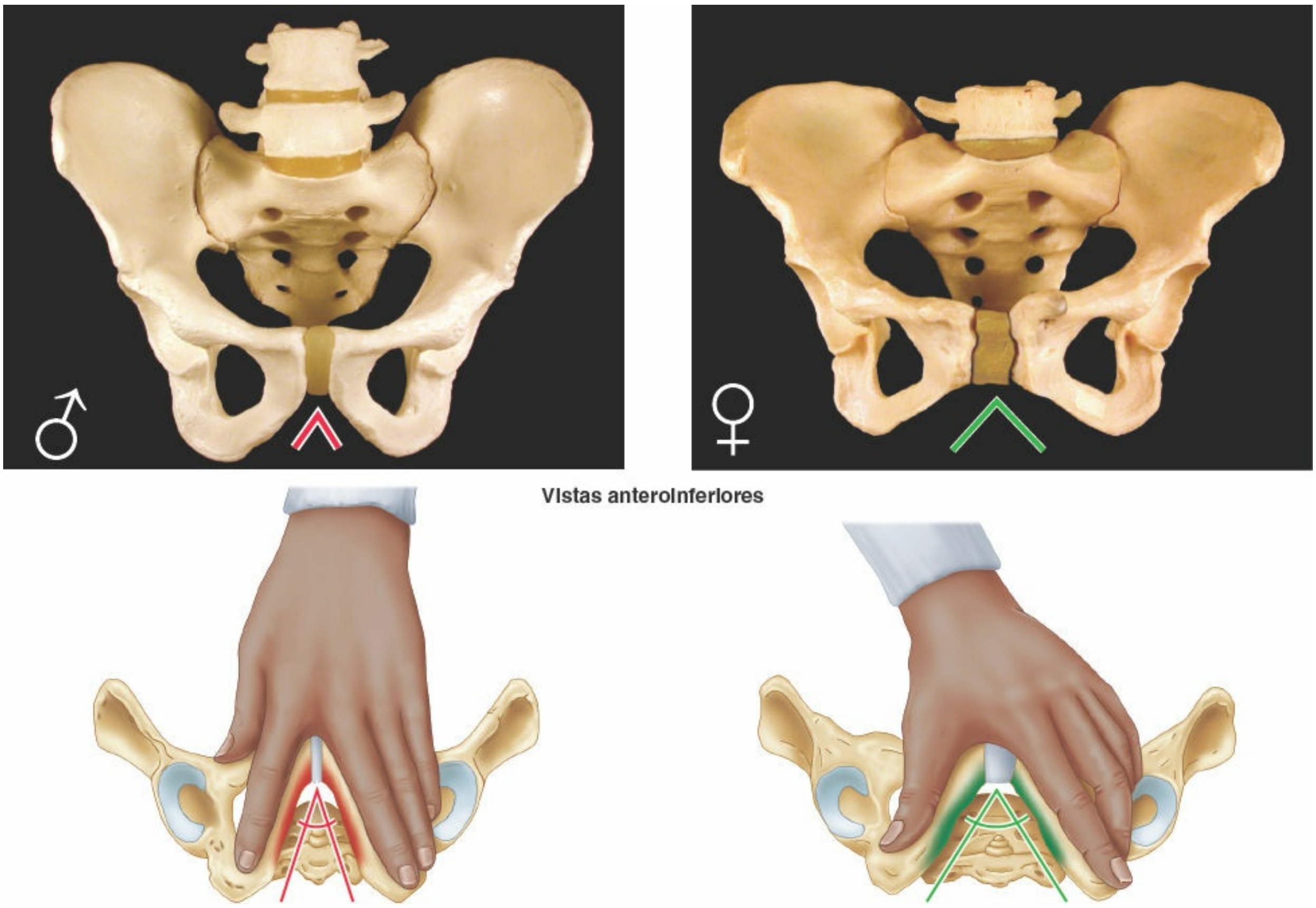

FIGURA 6-3. Cinturas pélvicas masculina y femenina. Los arcos del pubis, o ángulos subpubianos, de cada sexo (masculino = *rojo*; femenino = *verde*) pueden reproducirse aproximadamente separando los dedos índice y medio (lo que evidencia el estrecho ángulo subpubiano de la pelvis masculina) o los dedos pulgar e índice (lo que muestra el ángulo subpubiano más ancho de la pelvis femenina).

TABLA 6-1. COMPARACIÓN DE LA PELVIS MASCULINA Y FEMENINA

Pelvis ósea	Hombre (♂)	Mujer (♀)
Estructura general	Gruesa y pesada	Delgada y ligera
Pelvis mayor	Profunda	Poco profunda
Pelvis menor	Estrecha y profunda, cónica	Ancha y poco profunda, cilíndrica
Apertura (estrecho) superior de la pelvis	Forma de corazón, estrecha	Oval o redondeada, ancha
Apertura (estrecho) inferior de la pelvis	Comparativamente pequeña	Comparativamente grande
Arco del pubis y ángulo subpubiano	Estrecho (<70°)	Ancho (>80°)
Foramen obturado	Redondo	Oval
Acetábulo	Grande	Pequeño
Incisura isquiática mayor	Estrecha (~70°); V invertida	Casi 90°

Orientación de la pelvis ósea

Cuando una persona está en posición anatómica, las espinas ilíacas anteriores

superiores derecha e izquierda y la cara anterior de la sínfisis del pubis se sitúan en el mismo plano vertical (v. fig. 6-2 B y C). Al observar anteriormente una pelvis ósea en esta posición (v. fig. 6-2 A), el extremo del cóccix se ve cerca del centro de la apertura superior de la pelvis, y los huesos púbicos y la sínfisis del pubis constituyen más bien un suelo para sostener el peso que una pared anterior. En la vista medial (v. fig. 6-1 A), el *promontorio del sacro* se sitúa directamente superior al centro de la apertura inferior de la pelvis (localización del cuerpo perineal). Por lo tanto, el eje curvo de la pelvis cruza el eje de la cavidad abdominal formando un ángulo oblicuo.

Diferencias sexuales en la cintura pélvica

La diferencia entre el esqueleto masculino y femenino es más evidente en la cintura pélvica. La pelvis ósea del hombre y de la mujer difiere en varios aspectos (fig. 6-3; tabla 6-1). Estas diferencias sexuales se relacionan principalmente con la complexión más pesada y los músculos más grandes de la mayoría de los hombres, y con la adaptación de la pelvis (sobre todo de la pelvis menor) en las mujeres para el parto. Las diferencias sexuales que aparecen durante la gestación ocurren en el arco púbico. La cintura pélvica tiene dimensiones mayores en los hombres; en la infancia se desarrolla un volumen mayor en la cavidad pélvica y es en la pubertad donde aparecen las diferencias más evidentes (v. cuadro clínico «Variaciones de la pelvis masculina y femenina»). Los cambios en la forma de la pelvis continúan toda la vida (v. Huseynov et al., donde encontrará animaciones de los cambios en hombres y mujeres a lo largo de la vida).

Articulaciones y ligamentos de la cintura pélvica

Las principales articulaciones de la pelvis son las *articulaciones sacroilíacas* y la *sínfisis del pubis* (fig. 6-4 A). Las articulaciones sacroilíacas unen el **esqueleto axial** (esqueleto del tronco, formado a este nivel por la columna vertebral) con el **esqueleto apendicular inferior** (esqueleto de los miembros inferiores). Las articulaciones lumbosacra y sacrococcígea, a pesar de pertenecer al esqueleto axial, están directamente relacionadas con la cintura pélvica. Unos ligamentos fuertes sujetan y refuerzan estas articulaciones.

ARTICULACIONES SACROILÍACAS

Las **articulaciones sacroilíacas** son articulaciones complejas, fuertes, que soportan peso, y constan de una articulación sinovial anterior (entre las *caras auriculares* del sacro y el ilion, cubiertas por cartílago articular) y una sindesmosis posterior (articulaciones fibrosas entre las *tuberosidades* de los mismos huesos) (fig. 6-4 B). Las superficies (caras) auriculares de la articulación sinovial presentan elevaciones y depresiones, irregulares pero congruentes, que encajan entre sí (fig. 6-5 A a C). Las articulaciones sacroilíacas difieren de la mayor parte de las articulaciones sinoviales en que permiten una movilidad limitada, una consecuencia de su función de transmisión del peso de la mayor parte del cuerpo hacia los huesos coxales.

El peso se transfiere desde el esqueleto axial a los dos iliones a través de los *ligamentos sacroilíacos* (fig. 6-4 A), y luego a los fémures durante la bipedestación y a las tuberosidades isquiáticas durante la sedestación. Mientras las caras articulares

estén en estrecho contacto, las articulaciones sacroilíacas se mantendrán estables. A diferencia de la piedra angular del centro de un arco, el sacro está suspendido entre los huesos ilíacos, y firmemente unido a ellos por los ligamentos sacroilíacos posteriores e interóseos (fig. 6-5 A).

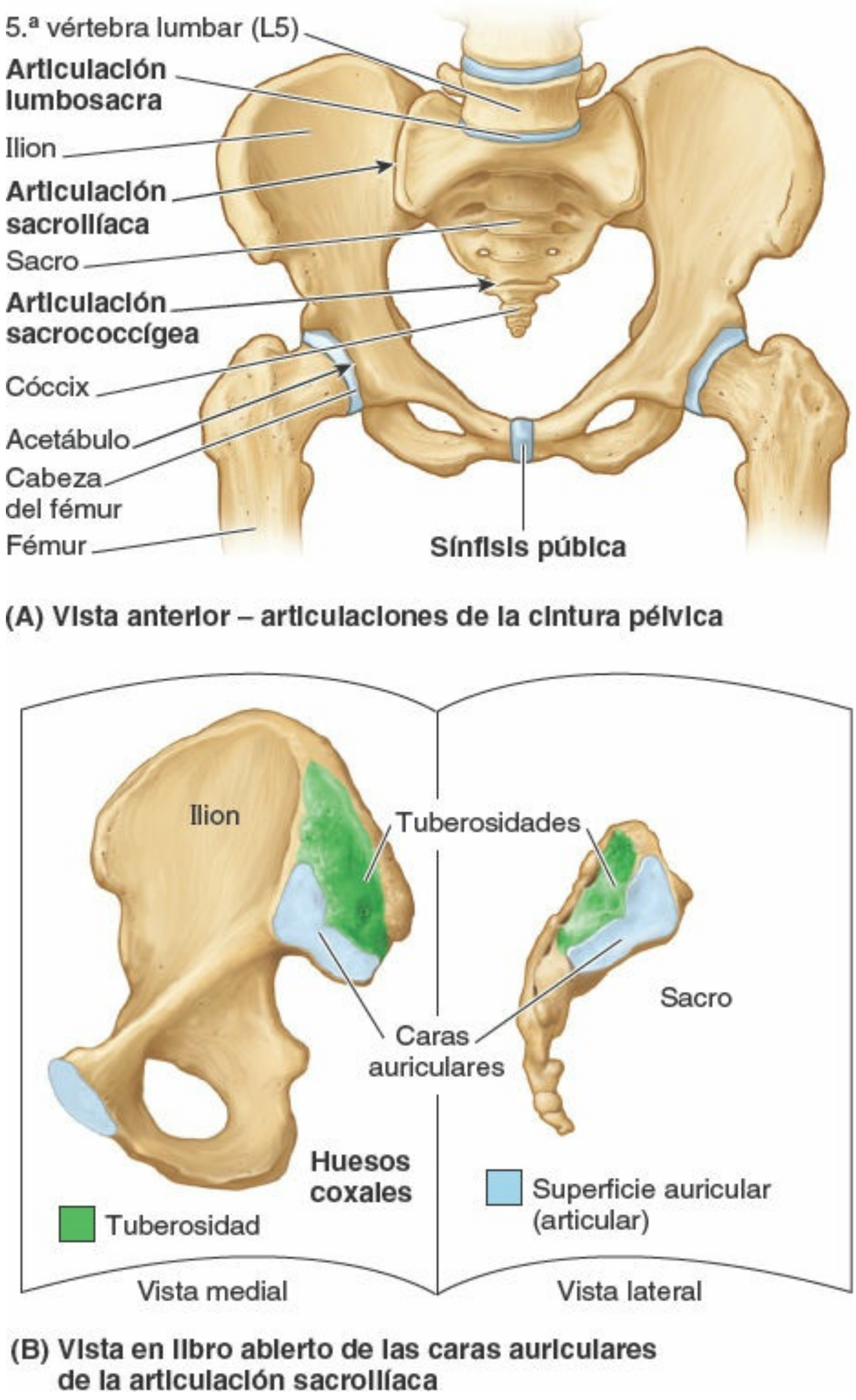

FIGURA 6-4. Articulaciones de la cintura pélvica. A) Las articulaciones sacroilíacas unen los esqueletos axial y apendicular inferior. Las articulaciones lumbosacra y sacrococcígea son articulaciones del esqueleto axial relacionadas directamente con la cintura pélvica. **B)** Superficies auriculares y tuberosidades del ilion y el sacro en una vista en «libro abierto».

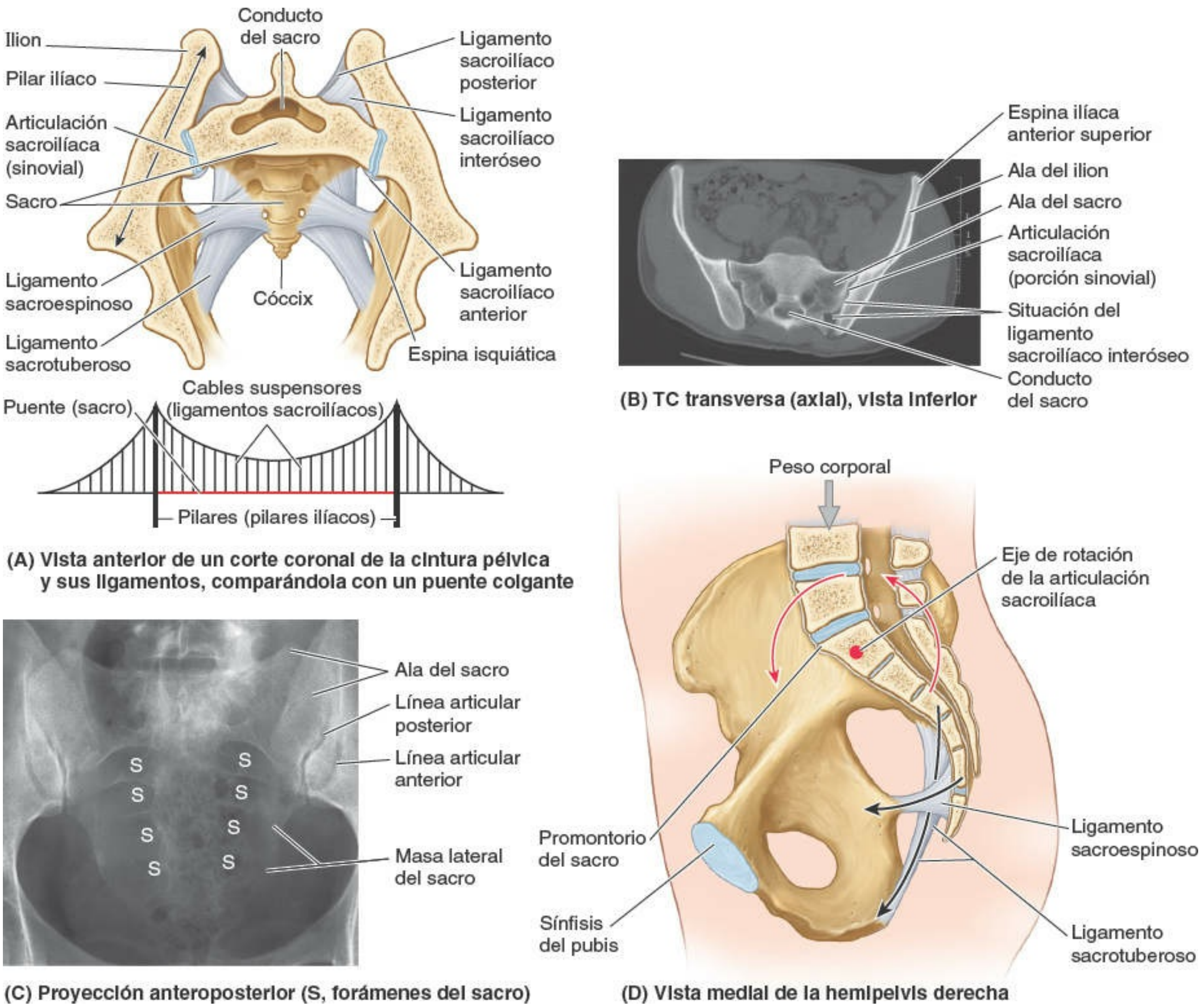

FIGURA 6-5. Articulaciones sacroilíacas y sínfisis del pubis, con sus ligamentos. A) Mitad posterior de una sección coronal que muestra la cintura pélvica y sus articulaciones sacroilíacas. Los fuertes ligamentos interóseos sacroilíacos se sitúan profundos (anteroinferiores) a los ligamentos sacroilíacos posteriores, y están formados por fibras más cortas que conectan la tuberosidad del sacro con la tuberosidad del ilion, suspendiendo el sacro de los dos iliones (ilion derecho e izquierdo) del mismo modo que la porción central de un puente colgante está suspendido por ambos extremos de los pilares. **B)** TC de las porciones sinovial y sindesmótica de la articulación sacroilíaca. **C)** Como las caras articulares son irregulares y ligeramente oblicuas, las partes anterior y posterior de la articulación se ven separadas en las radiografías anteroposteriores. **D)** El peso del cuerpo se transmite al sacro anterior a su eje de rotación en la articulación sacroilíaca. Los fuertes ligamentos sacrotuberoso y sacroespinoso, que anclan el sacro inferior y el cóccix al isquion, se oponen a la rotación anterior e inferior del sacro superior provocada por la transmisión de los aumentos de peso o de fuerza sobre el sacro.

Los delgados **ligamentos sacroilíacos anteriores** forman simplemente la parte anterior de la cápsula fibrosa de la porción sinovial de la articulación (figs. 6-5 A y 6-6). Los abundantes **ligamentos sacroilíacos interóseos** (situados profundos entre las tuberosidades del sacro y el ilion, y que ocupan un área de unos 10 cm^2), son las principales estructuras que intervienen en la transferencia del peso de la parte superior del cuerpo, desde el esqueleto axial a los dos iliones del esqueleto apendicular (fig. 6-5 A).

Los **ligamentos sacroilíacos posteriores** constituyen la continuación posterior externa de la misma masa de tejido fibroso (figs. 6-5 A y 6-6). Como las fibras de los ligamentos interóseos y sacroilíacos posteriores discurren oblicuamente hacia arriba y hacia fuera desde el sacro, el peso axial que presiona el sacro hacia abajo en realidad

tira de los iliones hacia dentro (medialmente), de manera que comprimen al sacro entre ellos, encajando con fuerza las superficies congruentes, pero irregulares, de las articulaciones sacroilíacas. Los *ligamentos iliolumbares* participan en este mecanismo como ligamentos auxiliares (fig. 6-6).

Inferiormente, los ligamentos sacroilíacos posteriores reciben fibras que se extienden desde el borde posterior de los iliones (entre las espinas ilíacas posterior superior y posterior inferior) y la base del cóccix para formar el sólido *ligamento sacrotuberoso* (fig. 6-6). Este ligamento pasa desde el ilion posterior y el sacro y cóccix laterales hasta la tuberosidad isquiática, transformando la incisura isquiática del hueso coxal en un gran foramen isquiático. El *ligamento sacroespinoso*, que pasa desde el sacro y el cóccix laterales hasta la espina isquiática, divide de nuevo este foramen en los *forámenes isquiáticos mayor* y *menor*.

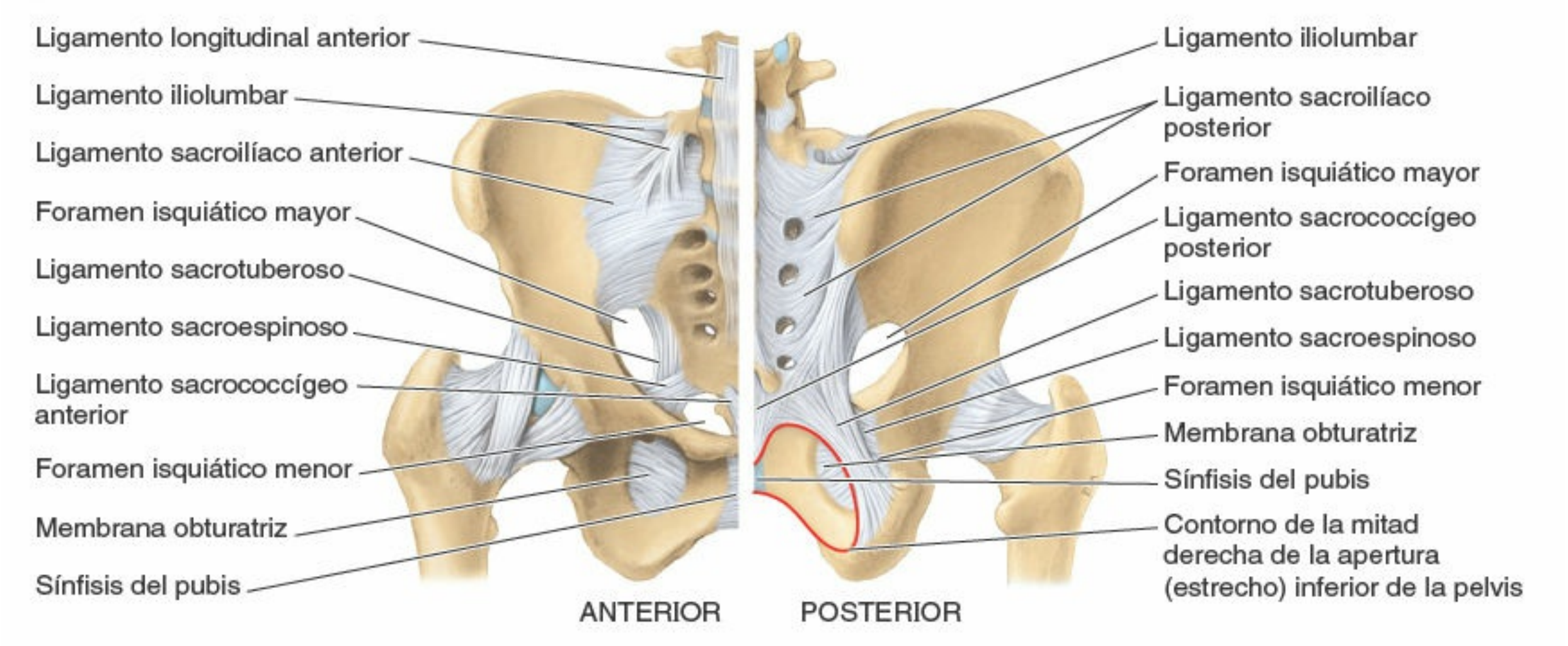

FIGURA 6-6. Ligamentos de la cintura pélvica. Los ligamentos de la articulación coxal (que se muestran sin rotular) se identificarán en el capítulo 5.

Generalmente, el movimiento de la articulación sacroilíaca está limitado, por el encajamiento de los huesos articulados y los ligamentos sacroilíacos, a ligeros movimientos de deslizamiento y de rotación (fig. 6-5 D). Tras un salto desde una altura elevada o al levantar pesos en posición erecta, se transmite al extremo superior del sacro una fuerza considerable a través de los cuerpos de las vértebras lumbares. Como esta transferencia de peso se produce anteriormente al eje de las articulaciones sacroilíacas, tiende a empujar a la parte superior del sacro inferior y anteriormente. No obstante, la rotación del sacro superior es resistida por los fuertes ligamentos sacrotuberoso y sacroespinoso, que anclan el extremo inferior del sacro al isquion, evitando su rotación superior y posterior (figs. 6-5 D y 6-6). Estos ligamentos sólo permiten un limitado movimiento ascendente del extremo inferior del sacro respecto a los huesos coxales, lo que proporciona resistencia a la región sacroilíaca cuando la columna vertebral soporta aumentos de peso o de presión repentinos.

SÍNFISIS DEL PUBIS

La **sínfisis del pubis** secundaria está formada por el disco fibrocartilaginoso interpúbico y los ligamentos circundantes que unen los cuerpos de ambos pubis en el

plano medio (fig. 6-7). Generalmente, el **disco interpúbico** es más ancho en la mujer. Los ligamentos que unen ambos huesos están engrosados en los bordes superior e inferior de la sínfisis para formar los ligamentos superior e inferior del pubis. El **ligamento superior del pubis** conecta las caras superiores de los cuerpos del pubis y el disco interpúbico, extendiéndose lateralmente hasta los tubérculos del pubis. El **ligamento inferior del pubis** (arqueado del pubis) es un grueso arco de fibras que conecta las caras inferiores de los componentes de la articulación, redondeando el *ángulo subpubiano* cuando forma el vértice del *arco del pubis* (v. fig. 6-3). Las fibras decusadas de las inserciones tendinosas de los músculos recto del abdomen y oblicuo externo del abdomen también refuerzan, anteriormente, la sínfisis del pubis (v. cap. 5).

ARTICULACIONES LUMBOSACRAS

Las vértebras L5 y S1 se articulan anteriormente mediante la *articulación intervertebral* formada por el *disco intervertebral L5-S1* situado entre sus cuerpos (fig. 6-4 A) y las dos *articulaciones cigapofisarias* posteriores entre los procesos (apófisis) articulares de estas vértebras (v. fig. 6-1). Las caras articulares de la vértebra S1 orientadas posteromedialmente encajan con las caras articulares inferiores de la vértebra L5, que se orientan anterolateralmente, con lo cual se evita que L5 se deslice anteriormente por la inclinación del sacro. Estas articulaciones están reforzadas además por los **ligamentos iliolumbares** en forma de abanico, que irradian desde los procesos transversos de L5 a ambos iliones (fig. 6-6).

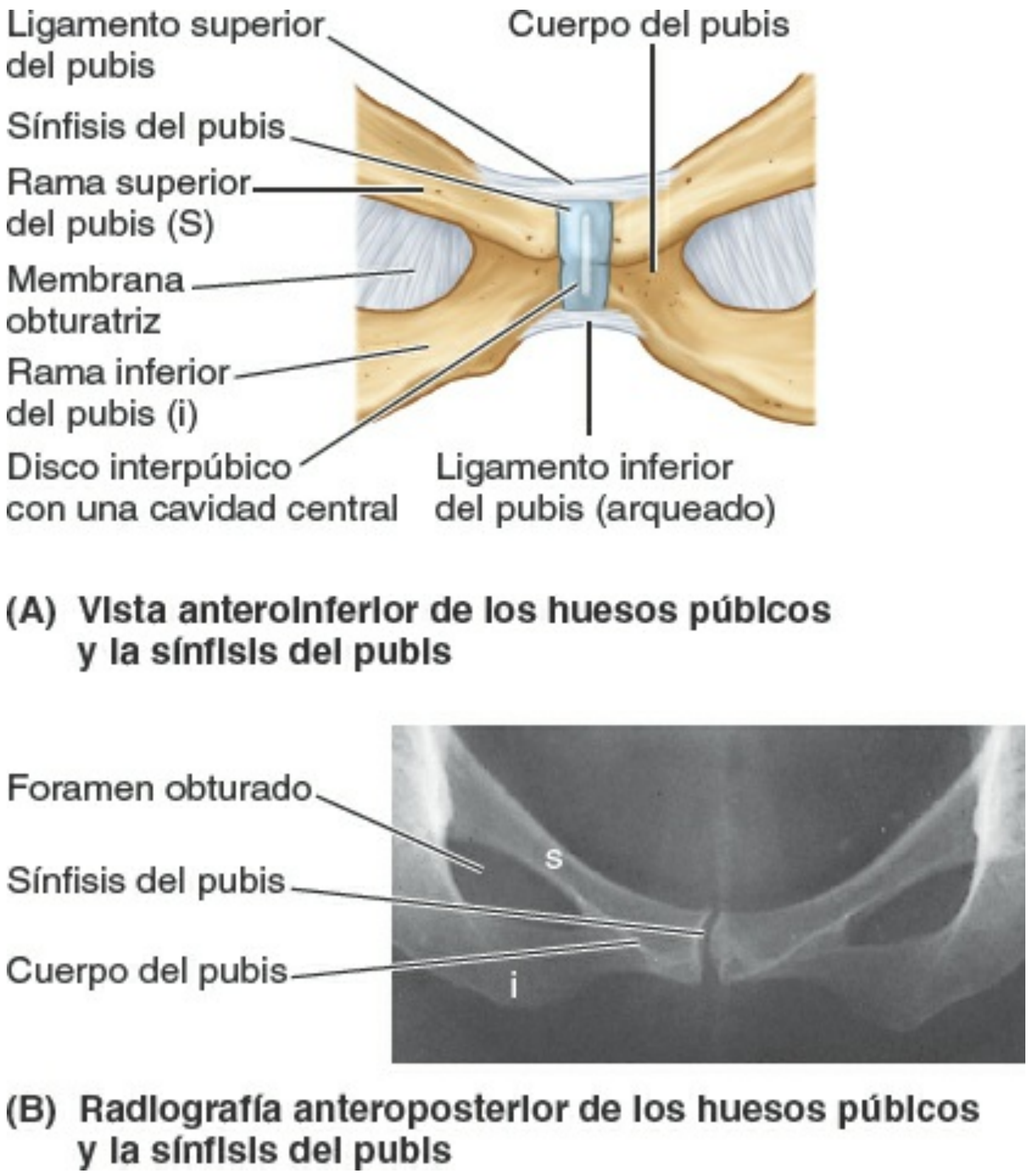

FIGURA 6-7. Sínfisis del pubis. A) La sínfisis del pubis es una articulación cartilaginosa secundaria entre los cuerpos de los huesos púbicos. **B)** Aspecto radiográfico de la sínfisis del pubis en posición anatómica. En esta posición, los cuerpos de los huesos del pubis son prácticamente horizontales y la articulación se ve acortada.

ARTICULACIÓN SACROCOCCÍGEA

La **articulación sacrococcígea** es una articulación cartilaginosa secundaria (fig. 6-4 A) con un disco intervertebral. Fibrocartílago y ligamentos unen el vértice del sacro a la base del cóccix. Los **ligamentos sacrococcígeos anterior** y **posterior** son cintas largas que refuerzan la articulación (fig. 6-6).

CUADRO CLÍNICO

CINTURA PÉLVICA

Variaciones de la pelvis masculina y femenina

Aunque las diferencias anatómicas entre las pelvis masculina y femenina suelen ser claras, la pelvis de cualquier persona puede presentar características del sexo contrario. Los tipos de pelvis que se muestran en la figura C6-1 A y C son los más habituales en los hombres, los tipos B y A en las mujeres caucásicas, y los tipos B y C en las mujeres afroamericanas; el tipo D es infrecuente en ambos sexos. La **pelvis ginecoide** es el tipo femenino normal (fig. C6-1 B); su apertura (estrecho) superior presenta típicamente una forma redondeada oval y un diámetro transverso ancho. Una **pelvis platipeloide** o

marcadamente **androide** (masculina o en embudo) en una mujer puede comportar riesgos durante el parto vaginal (fig. C6-1 A).

En *medicina forense* (aplicación de los conocimientos médicos y anatómicos a efectos legales), la identificación de restos óseos humanos suele incluir la determinación del sexo. Uno de los principales focos de atención es la pelvis ósea, ya que las diferencias sexuales suelen ser claramente apreciables. Incluso los fragmentos de la pelvis ósea ayudan a determinar el sexo.

Diámetros (conjugados) pélvicos

El tamaño de la pelvis menor es especialmente importante en obstetricia, ya que constituye el conducto óseo a través del cual pasará el feto durante el parto vaginal. Para determinar la capacidad de la pelvis femenina para dar a luz, se obtienen de forma radiográfica los diámetros de la pelvis menor, o manualmente durante una exploración pélvica. El diámetro anteroposterior mínimo de la pelvis menor, el **conjugado verdadero** obstétrico, desde el centro del promontorio del sacro hasta el borde posterosuperior (el punto más cercano) de la sínfisis del pubis (fig. C6-2 A y B), es la *distancia fija* más estrecha a través de la cual tendrá que pasar la cabeza del niño durante el parto vaginal. Sin embargo, esta distancia no puede medirse directamente durante la exploración pélvica, debido a la presencia de la vejiga urinaria. Por ello, se mide el **conjugado diagonal** (fig. C6-2 B) palpando el promontorio del sacro con la punta del *dedo medio*, utilizando la otra mano para marcar el nivel del borde inferior de la sínfisis del pubis en la mano del examinador (fig. C6-2 C). Al retirar la mano, se mide la distancia entre la punta del *dedo índice* (1,5 cm más corto que el dedo medio) y el nivel marcado en la sínfisis del pubis para calcular el conjugado verdadero (obstétrico), que debería ser de 11,0 cm o mayor.

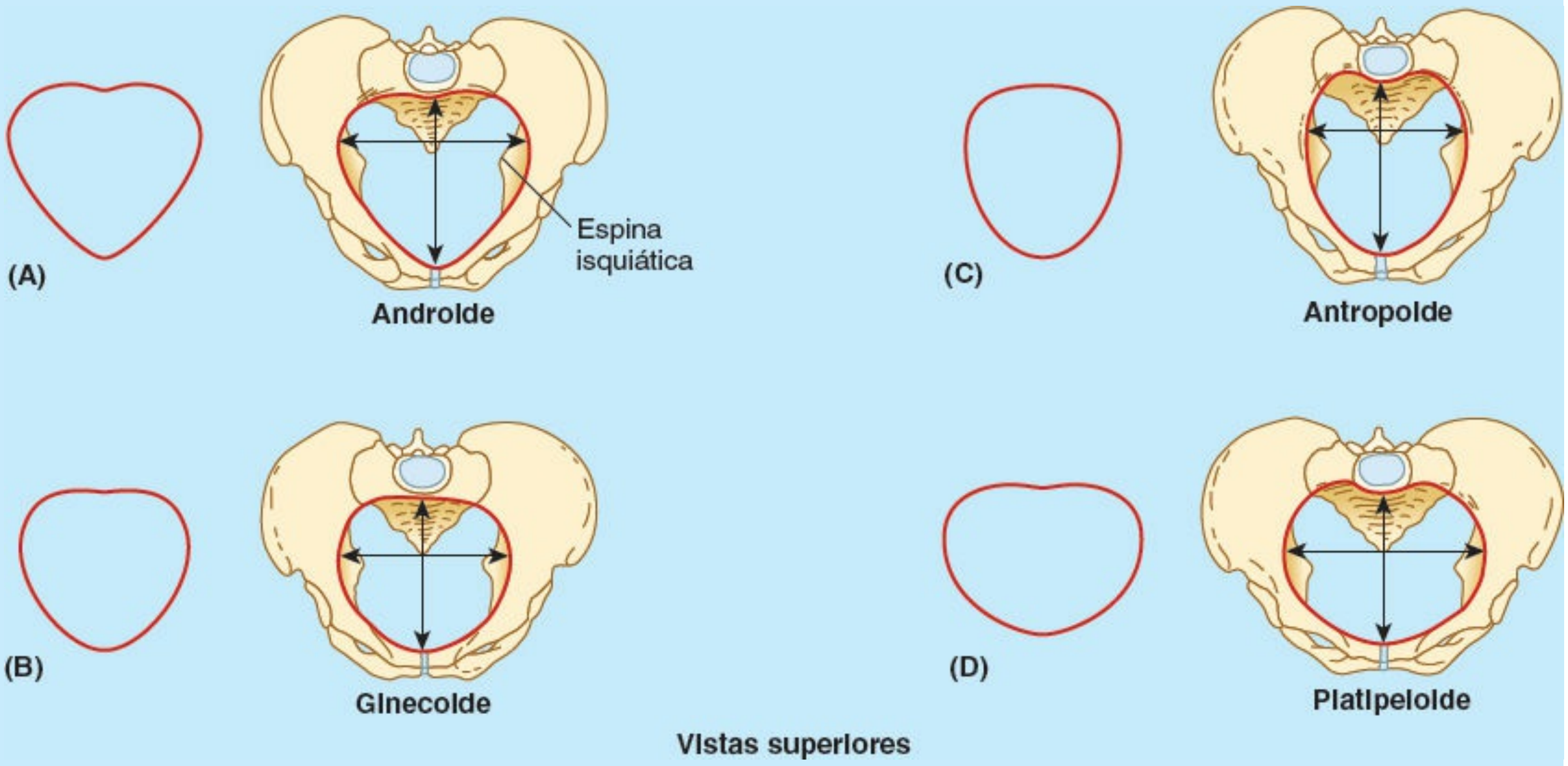

FIGURA C6-1.

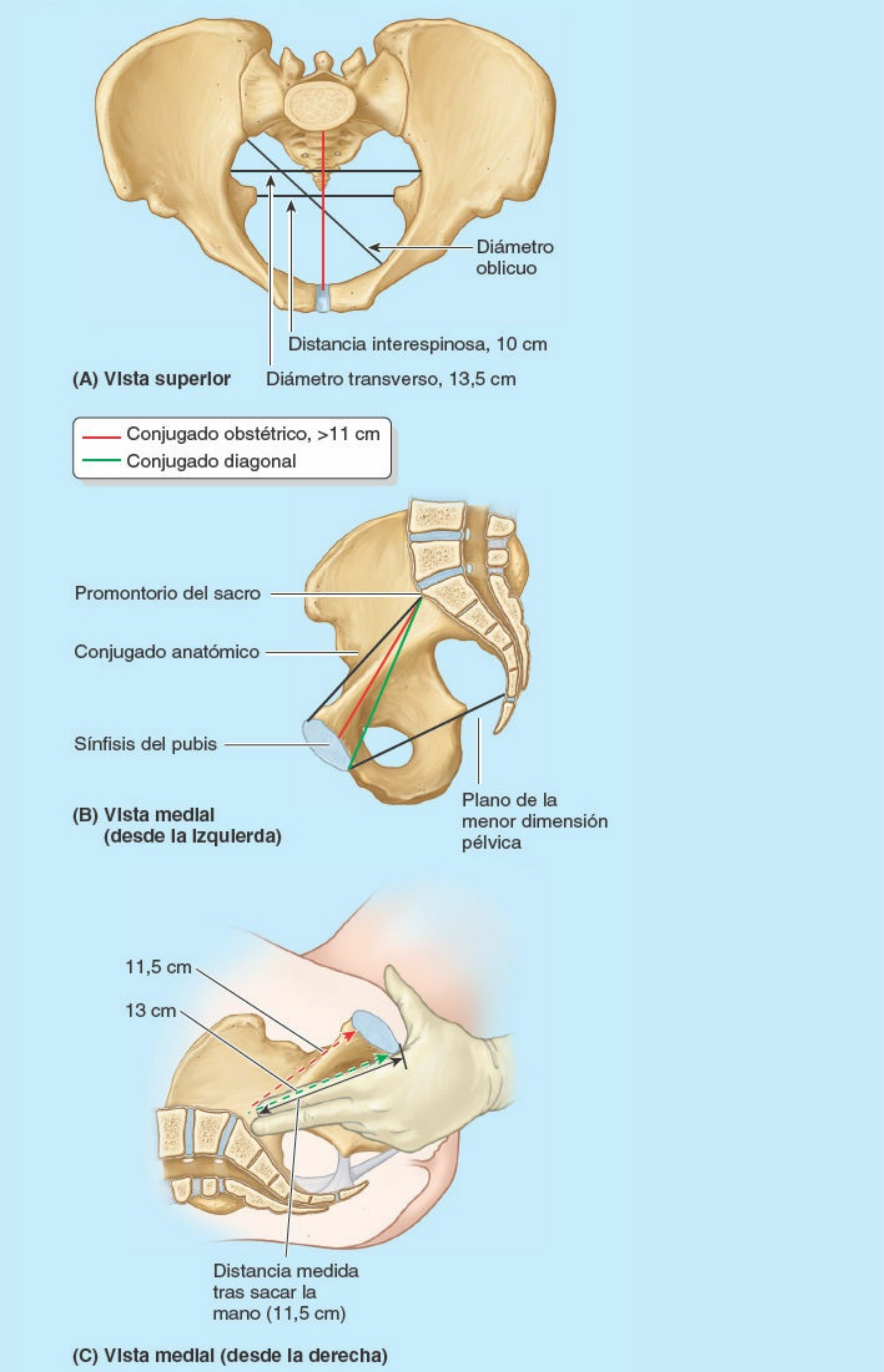
Diámetro
oblicuo
Distancia interespinosa, 10 cm
Diámetro transverso, 13,5 cm
(A) Vista superior
Conjugado obstétrico, >11 cm
Conjugado diagonal
Promontorio del sacro
Conjugado anatómico
Sínfisis del pubis
(B) Vista medial
(desde la izquierda)
Plano de la
menor dimensión
pélvica
11,5 cm
13 cm
Distancia medida
tras sacar la
mano (11,5 cm)
(C) Vista medial (desde la derecha)

FIGURA C6-2.

En todas las pelvis óseas, las espinas isquiáticas se extienden una hacia la otra, y la **distancia interespinosa** entre ellas es normalmente la parte más estrecha del **conducto de la pelvis** (el paso a través de la apertura superior de la pelvis, la pelvis menor, y la apertura inferior de la pelvis) que tendrá que atravesar la cabeza del niño durante el parto (fig. C6-2 B), pero no es una distancia fija (v. cuadro clínico «Relajación de los ligamentos pélvicos y aumento de la movilidad articular durante el embarazo»). Durante una exploración pélvica, si las espinas isquiáticas están lo bastante separadas como para permitir el paso de tres dedos entre los lados de la vagina, se considera que el ángulo subpubiano es suficientemente ancho para permitir el paso de una cabeza de tamaño medio de un feto a término.

Fracturas de la pelvis

En los accidentes con aplastamiento (como cuando cae un objeto pesado sobre la pelvis, fig. C6-3 A) se produce una compresión anteroposterior de la pelvis. Este tipo de traumatismo suele producir *fracturas de las ramas del pubis.* Cuando la pelvis se comprime lateralmente, los acetábulos y los iliones se comprimen y aproximan entre sí, y pueden fracturarse.

Las *fracturas del anillo óseo pélvico* son casi siempre múltiples, o bien una combinación de fractura y luxación articular. Esto se puede comprobar tratando de romper una rosquilla sólo por un punto. Algunas fracturas pélvicas se producen por arrancamientos óseos debidos a los fuertes ligamentos asociados a las articulaciones sacroilíacas. (Estos ligamentos se muestran en las figs. 6-3 y 6-4 A.)

Las fracturas pélvicas pueden estar provocadas por traumatismos directos sobre los huesos de la pelvis, como sucede en un accidente de automóvil (fig. C6-3 A), o por fuerzas transmitidas a estos huesos desde los miembros inferiores en las caídas de pie (fig. C6-3 B). Las zonas débiles de la pelvis, que es donde suelen tener lugar las fracturas, son las ramas del pubis, los acetábulos (o el área inmediatamente circundante), la región de las articulaciones sacroilíacas y las alas del íleon.

Las fracturas pélvicas pueden lesionar tejidos blandos, vasos sanguíneos, nervios y órganos pélvicos. Las fracturas de la región puboobturatriz son relativamente frecuentes y suelen complicarse, debido a su relación con la vejiga urinaria y la uretra, que pueden romperse o desgarrarse.

Las caídas de pie o de nalgas desde una escalera de mano alta pueden empujar la cabeza del fémur a través del acetábulo hasta la cavidad pélvica, y lesionar vísceras pélvicas, nervios y vasos. En los sujetos menores de 17 años de edad, el acetábulo puede romperse por el cartílago trirradiado en sus tres porciones embrionarias (fig. 6-2 C), o pueden desgarrarse los bordes óseos acetabulares.

Relajación de los ligamentos pélvicos y aumento de la movilidad articular durante el embarazo

La cavidad del disco interpúbico, más grande en la mujer (v. fig. 6-3), incrementa su tamaño durante el embarazo. Este cambio aumenta la circunferencia de la pelvis menor y contribuye a aumentar la flexibilidad de la sínfisis del pubis. La elevación de las concentraciones de hormonas sexuales y la presencia de la hormona *relaxina* hacen que las articulaciones y los ligamentos pélvicos se relajen durante la segunda mitad del embarazo y aumente la *movilidad de las articulaciones de la pelvis.* La relajación de las articulaciones sacroilíacas y de la sínfisis del pubis permite un aumento de hasta un 10 % a 15 % en los diámetros (fundamentalmente el transverso, incluida la distancia interespinosa, fig. C6-2 A), y facilita el paso del feto a través del conducto pélvico (canal del parto). El cóccix también puede desplazarse posteriormente.

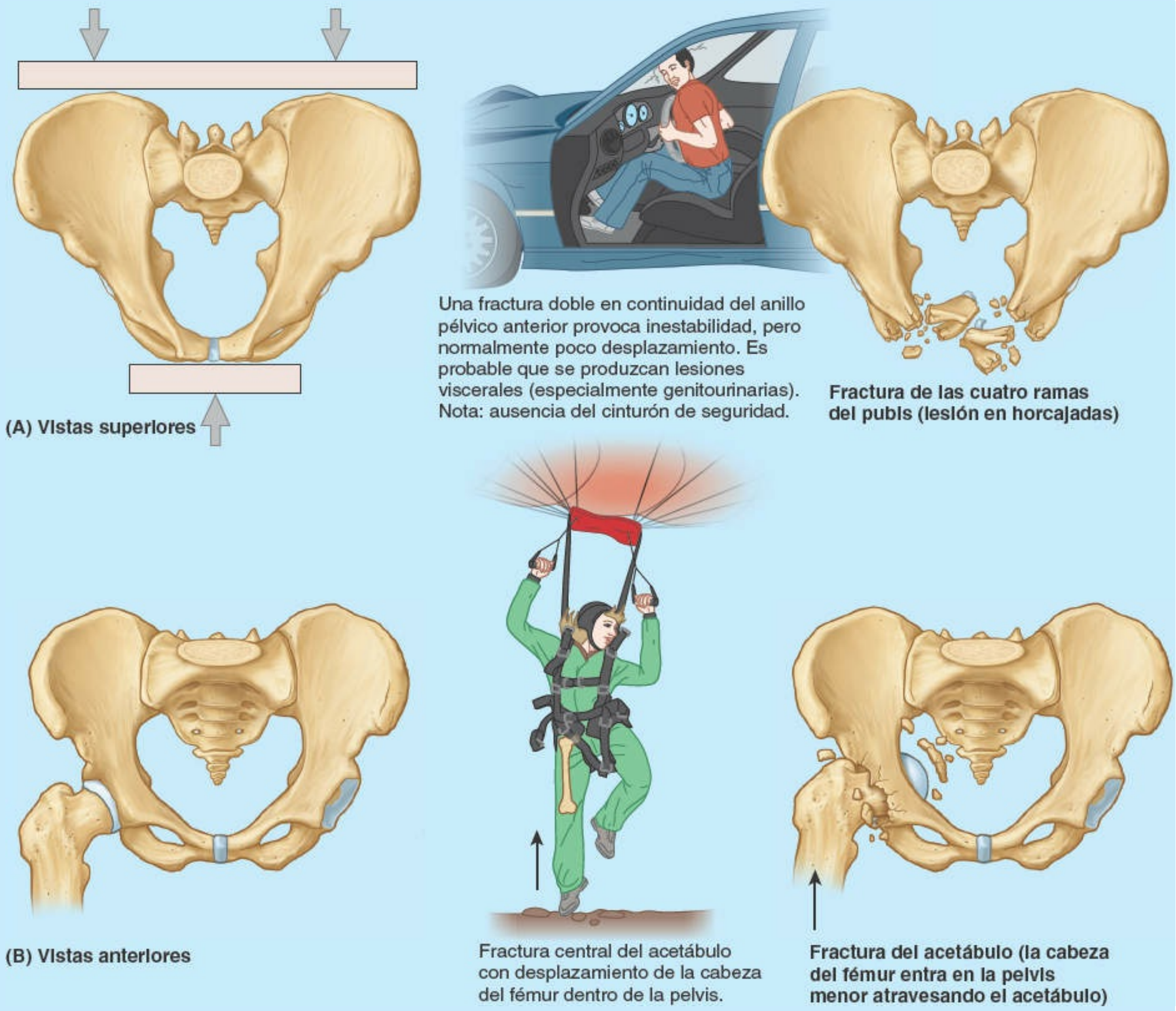

FIGURA C6-3.

El único diámetro que no se ve afectado es el conjugado verdadero (obstétrico), entre el promontorio del sacro y la cara posterosuperior de la sínfisis del pubis (fig. C6-2 A y B). La relajación de los ligamentos sacroilíacos hace que el mecanismo de encaje de las articulaciones sacroilíacas sea menos eficaz, al permitir una mayor rotación de la pelvis, y contribuye a la postura lordótica (concavidad en la espalda) que, con frecuencia, se adopta durante el embarazo al variar el centro de gravedad. La relajación no se limita a los ligamentos de la

pelvis, de modo que en las etapas finales del embarazo aumenta la posibilidad de sufrir luxaciones articulares.

Espondilólisis y espondilolistesis

La *espondilólisis* es un defecto por el cual parte de un *arco vertebral* (la proyección posterior del cuerpo vertebral que rodea el conducto vertebral y contiene los procesos articulares, transversos y espinosos) queda separado del cuerpo. La *espondilólisis de la vértebra L5* provoca la separación del cuerpo vertebral y de la parte de su arco vertebral que contiene el proceso articular inferior (fig. C6-4 A). El proceso articular inferior de L5 normalmente se encaja con los procesos articulares del sacro. Cuando el defecto es bilateral, el cuerpo de la vértebra L5 puede deslizarse anteriormente sobre el sacro *(espondilolistesis)* y solaparse con el promontorio del sacro (fig. C6-4 B y C). La intrusión del cuerpo de L5 en la apertura superior de la pelvis disminuye el diámetro anteroposterior de dicha apertura, lo que puede interferir con el parto. También puede comprimir nervios espinales, provocando lumbalgia o ciatalgia.

Los obstetras exploran la espondilolistesis deslizando los dedos sobre los procesos espinosos lumbares. La presencia de un proceso L5 prominente indica que la parte anterior de L5 y la columna vertebral que se encuentra superior a ella pueden haberse desplazado anteriormente respecto al sacro y al arco vertebral de L5. Para confirmar el diagnóstico y medir el diámetro anteroposterior de la apertura superior de la pelvis se utilizan técnicas de diagnóstico por la imagen, como la resonancia magnética (RM) sagital.

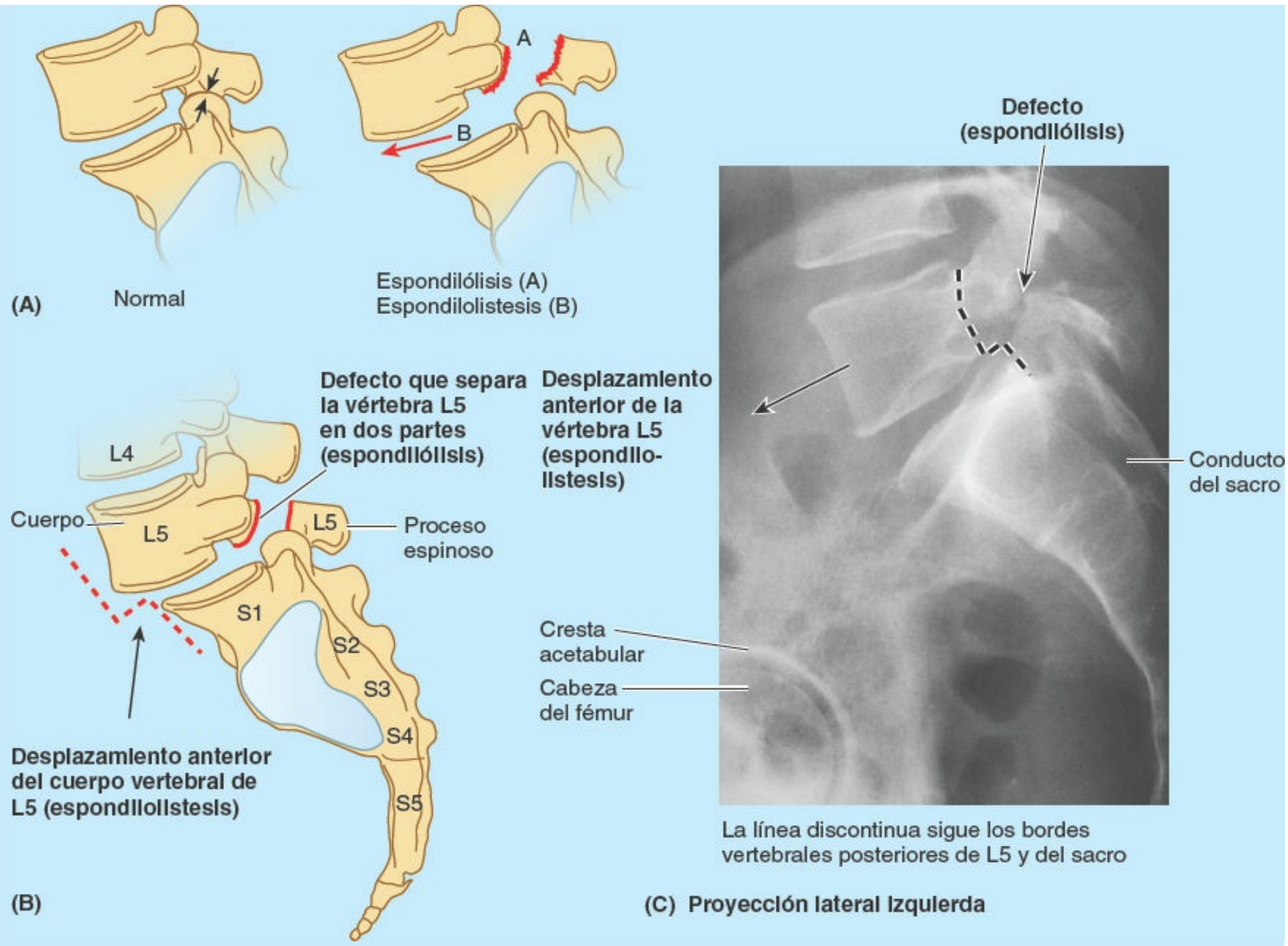

FIGURA C6-4. A) Comparación entre una vértebra L5 normal, con unos procesos articulares intactos que impiden la espondilolistesis, y una vértebra L5 con espondilólisis **(A)** que provoca espondilolistesis **(B). B)** Interpretación de una radiografía **(C)** que muestra una espondilólisis con espondilolistesis.

Puntos fundamentales

PELVIS Y CINTURA PÉLVICA

Pelvis. La pelvis es el espacio rodeado por la cintura pélvica (pelvis ósea), que se divide en pelvis mayor (la porción inferior de la cavidad abdominal, que está protegida por las alas de ambos iliones) y pelvis menor (el espacio situado dentro del anillo óseo de la pelvis por debajo de la línea terminal). ● La pelvis menor proporciona un marco óseo para la cavidad pélvica y el periné, que están separados por el diafragma pélvico musculofascial. ● El término *periné* se refiere tanto a la región que incluye el ano y los genitales externos como a un compartimento aplanado profundo a dicha región. ● La pared anterolateral inferior del abdomen, la región glútea y el periné cubren la pelvis.

Cintura pélvica. La cintura pélvica (pelvis ósea) es un anillo óseo articulado que está formado por el sacro y los dos huesos coxales. Mientras que la pelvis ósea forma parte del esqueleto apendicular del miembro inferior, el sacro también forma parte del esqueleto axial, continuándose con las vértebras lumbares superiormente y con el cóccix inferiormente. ● Los coxales están formados por la fusión del ilion, el isquion y el pubis. ● Las funciones principales de la pelvis ósea son sostener y transmitir peso; sus funciones secundarias incluyen proteger y sostener las vísceras abdominopélvicas, y albergar y proporcionar inserción para las estructuras de los aparatos genital y urinario. ● La pelvis ósea está en posición anatómica cuando sus tres puntos más anteriores (las EIAS y la cara anterior de la sínfisis del pubis) se sitúan en el mismo plano vertical. ● La pelvis femenina y masculina son distintas. Los rasgos característicos de la pelvis femenina normal (ginecoide) reflejan el hecho de que el feto tiene que atravesar el canal pélvico durante el parto. ● Como las pelvis femeninas atípicas pueden ser incompatibles con un parto vaginal, es importante desde un punto de vista clínico determinar los diámetros pélvicos.

Articulaciones de la pelvis. Las articulaciones sacroilíacas son unas articulaciones sinoviales y sindesmóticas compuestas especializadas, cuyas estructuras reflejan tanto las funciones primarias de la pelvis (soportar y transmitir peso, y estabilizar) como las secundarias (dar a luz). ● El sacro está suspendido de los iliones por unos fuertes ligamentos interóseos y sacroilíacos posteriores, transmitiendo el peso y estabilizando el anillo óseo de la pelvis. ● Las articulaciones sinoviales permiten un ligero desplazamiento, pero significativo, durante el parto, cuando la sínfisis del pubis y los ligamentos se han relajado por efecto de las hormonas. ● Para compensar el peso de la parte superior del cuerpo y las fuerzas adicionales generadas por actividades como saltar y levantar pesos, que se aplican sobre el sacro superior, anterior al eje de rotación de las articulaciones sacroilíacas, el extremo inferior del sacro está anclado al isquion por los densos ligamentos sacrotuberoso y sacroespinoso

CAVIDAD PÉLVICA

La *cavidad abdominopélvica* se extiende superiormente hacia la caja torácica e inferiormente dentro de la pelvis, así sus porciones superior e inferior están relativamente protegidas (fig. 6-8 A). Por tanto, las heridas perforantes del tórax o de la pelvis pueden afectar a la cavidad abdominopélvica y a su contenido.

La **cavidad pélvica,** con forma de embudo, es el espacio limitado periféricamente por las paredes y el suelo de la pelvis formados por hueso, ligamentos y músculo, y constituye la porción posteroinferior de la cavidad abdominopélvica. Se continúa con la cavidad abdominal en la *apertura superior de la pelvis*, pero forma un ángulo posterior con ella (fig. 6-8 A y C). Aunque son continuas, las cavidades pélvica y abdominal se estudian separadamente a efectos descriptivos, lo que facilita un enfoque regional.

Esta cavidad contiene las porciones terminales de uréteres, vejiga urinaria, recto, órganos genitales pélvicos, vasos sanguíneos, linfáticos y nervios. Además de estas vísceras propias de la pelvis, también contiene lo que podría considerarse como un desbordamiento de las vísceras abdominales: asas de intestino delgado (principalmente íleon) y, con frecuencia, intestino grueso (apéndice vermiforme y colon transverso y/o sigmoideo).

Está limitada inferiormente por el *diafragma pélvico* musculofascial, que está suspendido por encima de la *apertura* (estrecho) *inferior de la pelvis* (aunque desciende centralmente hasta su nivel), formando el *suelo de la pelvis*, con forma de cuenco. Se encuentra limitada posteriormente por el cóccix y la porción más inferior del sacro, de forma que la parte superior del sacro forma un techo sobre la mitad posterior de la cavidad (fig. 6-8 A y B).

El cuerpo de los huesos del pubis y la sínfisis púbica que los une forman una pared anteroinferior mucho menos profunda (más corta) que la pared posterosuperior y el techo formados por el sacro y el cóccix. Por ello, el **eje de la pelvis** (una línea en el plano medio definida por el punto central de la cavidad pélvica a cada nivel) es curvo, girando alrededor de la sínfisis del pubis (fig. 6-8 A). La forma curva del eje y la diferencia de profundidad entre las paredes anterior y posterior de la cavidad son factores importantes en la mecánica del paso del feto a través del canal pélvico.

Paredes y suelo de la cavidad pélvica

La cavidad pélvica tiene una pared anteroinferior, dos paredes laterales, una pared posterior y un suelo (fig. 6-9 A). Sus músculos se ilustran en la figura 6-10; las

inserciones proximales y distales, su inervación y sus acciones principales se resumen en la tabla 6-2.

PARED ANTEROINFERIOR DE LA PELVIS

La pared anteroinferior de la pelvis (en posición anatómica es más un suelo con funciones de sostén que una pared anterior) está formada, principalmente, por los cuerpos y ramas de ambos pubis y la sínfisis del pubis (figs. 6-7 y 6-9 B a D). Participa en el sostén del peso de la vejiga urinaria.

PAREDES LATERALES DE LA PELVIS

Las paredes laterales de la pelvis están formadas por los huesos coxales derecho e izquierdo; cada uno de ellos incluye un foramen obturado cerrado por la **membrana obturatriz** (figs. 6-8 C y 6-9 B). La mayor parte de estas paredes están cubiertas y almohadilladas por los *músculos obturadores internos* (figs. 6-9 C y 6-10 A). Las fibras musculares de cada obturador interno convergen posteriormente, se vuelven tendinosas y giran lateralmente, de forma brusca, para pasar desde su origen en la pelvis menor, a través del *foramen isquiático menor*, hasta su inserción en el trocánter mayor del fémur. Las superficies mediales de estos músculos están cubiertas por la **fascia obturatriz,** engrosada en su parte central para formar el *arco tendinoso* que proporciona fijación al diafragma pélvico (fig. 6-9 D).

PARED POSTERIOR (PARED POSTEROLATERAL Y TECHO)

En la posición anatómica, la pared posterior de la pelvis consta de una pared y un techo óseos en la línea media (formados por el sacro y el cóccix), y de paredes posterolaterales musculoligamentosas, formadas por las articulaciones sacroilíacas y sus ligamentos asociados junto con los músculos piriformes (fig. 6-9 A a C). Dichos ligamentos son los ligamentos sacroilíacos anteriores, sacroespinosos y sacrotuberosos.

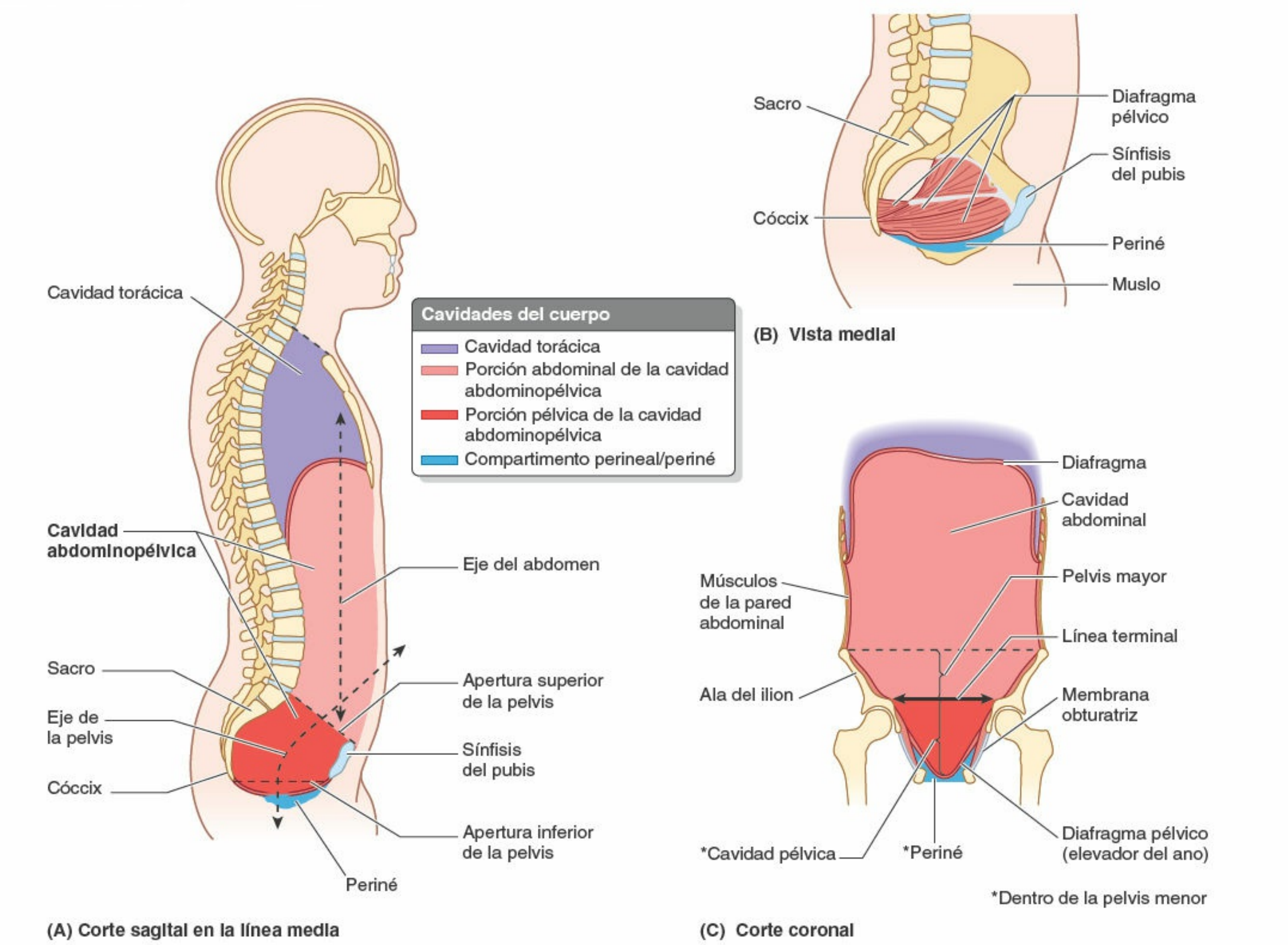

FIGURA 6-8. Cavidades torácica y abdominopélvica. A y **C)** Cortes del tronco que muestran la relación de las cavidades torácica y abdominopélvica. Aunque la pelvis mayor y la cavidad pélvica son en realidad continuas, están delimitadas por el plano de la apertura superior de la pelvis (definido por la línea terminal). **B)** El diafragma pélvico es una barrera dinámica que separa la pelvis menor y el periné, formando el suelo de la primera y el techo del segundo.

Los *músculos piriformes* se originan en el sacro superior, lateralmente a los forámenes pélvicos (figs. 6-9 A y 6-10 A); discurren lateralmente abandonando la pelvis menor a través del *foramen isquiático mayor*, para insertarse en el borde superior del trocánter mayor del fémur (fig. 6-10 B). Estos músculos ocupan gran parte del foramen isquiático mayor, formando las paredes posterolaterales de la cavidad pélvica (fig. 6-9 A). Inmediatamente profundos (anteromediales) a estos músculos (y a menudo incluidos en las fibras musculares) se encuentran los nervios que forman el *plexo sacro* (fig. 6-9 D). Una hendidura en el borde inferior del músculo piriforme permite el paso de estructuras vasculonerviosas entre la pelvis y el periné, por un lado, y el miembro inferior (región glútea) por el otro.

SUELO DE LA PELVIS

El suelo de la pelvis está constituido por el **diafragma pélvico,** en forma de embudo o cuenco, que consta de los músculos elevadores del ano y coccígeos, y las fascias que cubren las caras superior e inferior de estos músculos (figs. 6-9 A, 6-10 C y 6-11; tabla 6-2). El diafragma pélvico se sitúa en la pelvis menor, separando la cavidad pélvica del periné, cuyo techo o límite superior constituye.

La inserción del diafragma en la fascia obturatriz divide al obturador interno en una porción pélvica superior y una porción perineal inferior (fig. 6-11 B). Los nervios

y vasos obturadores y otras ramas de los vasos ilíacos internos se sitúan medialmente a las porciones pélvicas de los músculos obturadores internos.

Los **músculos coccígeos** se originan en las caras laterales del sacro inferior y el cóccix, y sus fibras musculares se colocan e insertan en la cara profunda del ligamento sacroespinoso (fig. 6-9 B y C). El **elevador del ano** (una amplia lámina muscular) es la parte más grande e importante del suelo de la pelvis. Los elevadores del ano se insertan en ambos pubis, anteriormente; en las espinas isquiáticas, posteriormente, y en un engrosamiento de la fascia obturatriz **(arco tendinoso del músculo elevador del ano),** en cada lado.

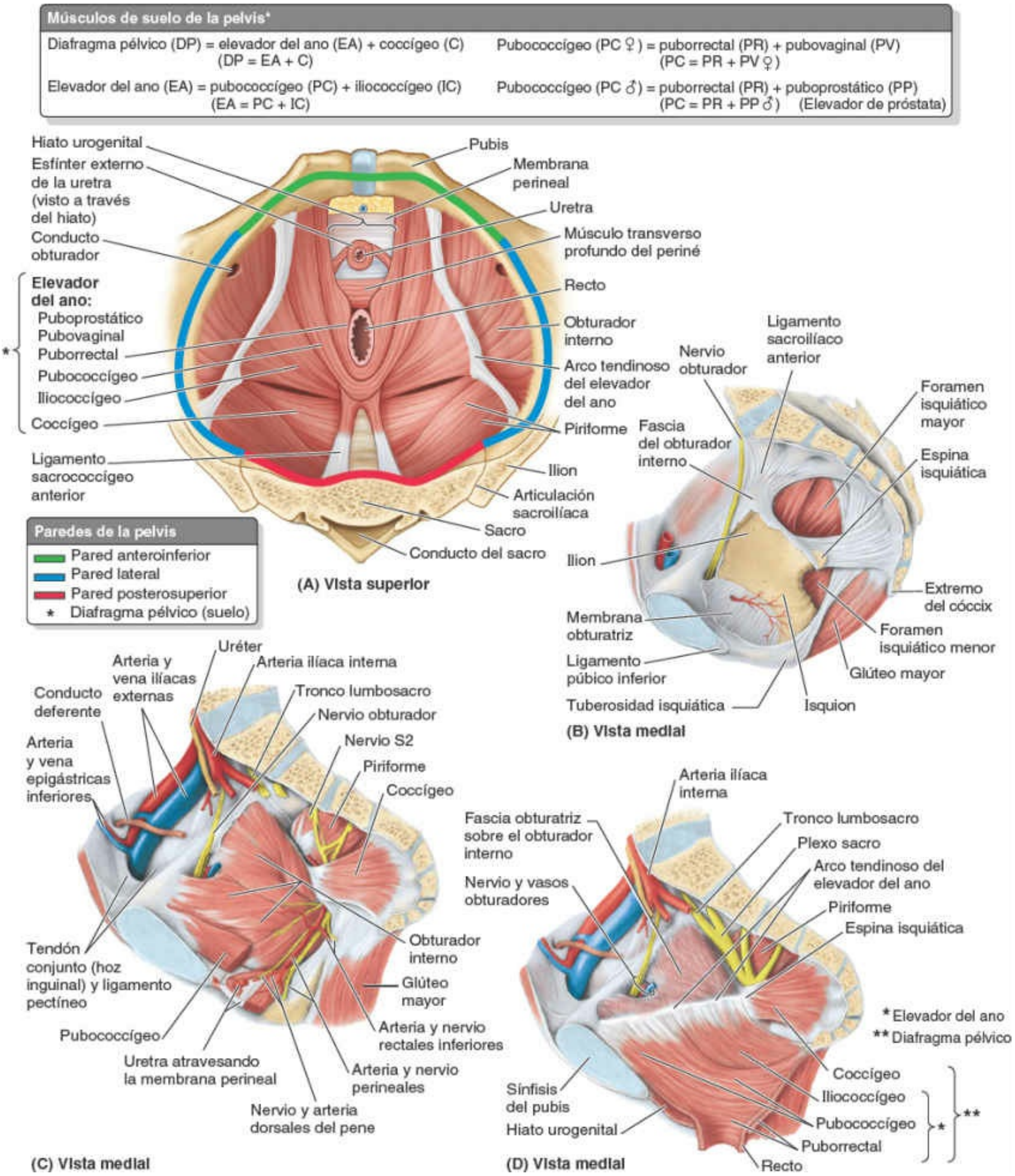

FIGURA 6-9. Suelo y paredes de la pelvis. A) El suelo de la pelvis está formado por el diafragma pélvico, rodeado por y suspendido en parte de la sínfisis del pubis y los huesos púbicos anteriormente, los iliones lateralmente, y el sacro y el cóccix posteriormente. Las ilustraciones **B** a **D** muestran la reconstrucción por etapas de las estructuras parietales de la hemipelvis derecha. **B)** Posterolateralmente, el cóccix y la porción inferior del sacro están fijados a la tuberosidad isquiática por el ligamento sacrotuberoso y a la espina isquiática por el ligamento sacroespinoso. La membrana obturatriz, formada por fibras fuertes entrelazadas, llena el foramen obturado. **C)** Se añaden los músculos de la pelvis menor. El obturador interno recubre la pared lateral de la pelvis; sus fibras convergen y salen posteriormente a través del foramen isquiático menor (v. ilustración **B**). **D)** Se añade el elevador del ano, suspendido de un engrosamiento de la fascia obturatriz (el arco tendinoso), que se extiende desde el cuerpo del pubis hasta la espina isquiática.

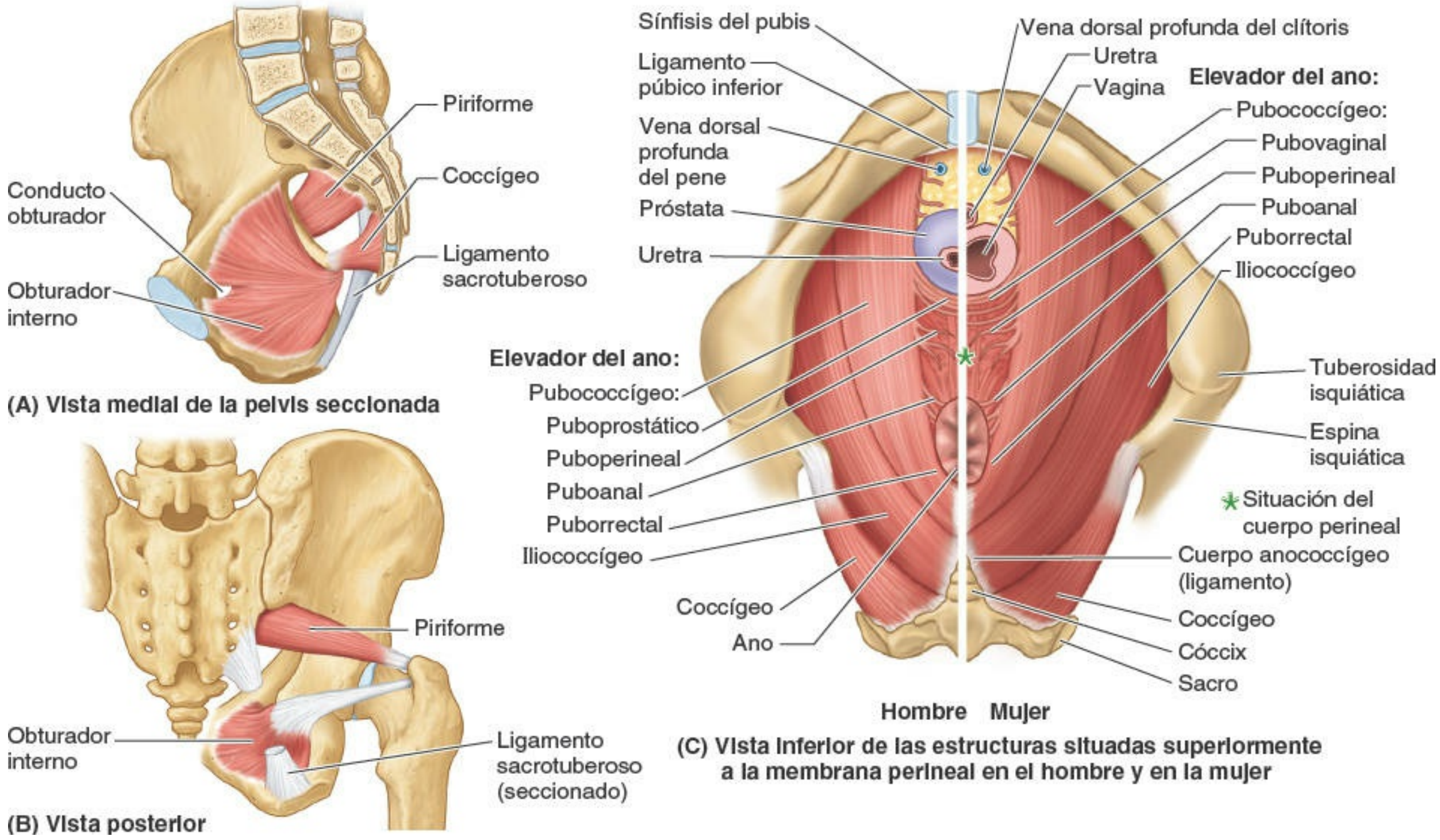

FIGURA 6-10. Músculos de las paredes y el suelo de la pelvis. A y **B)** El obturador interno y el piriforme son músculos que actúan sobre el miembro inferior, pero también son componentes de las paredes de la pelvis. **C)** Los músculos del elevador del ano y el músculo coccígeo constituyen el diafragma pélvico, que forma el suelo de la cavidad pélvica. La fascia que cubre la cara inferior del diafragma pélvico forma el «techo» del periné.

TABLA 6-2. MÚSCULOS DE LAS PAREDES Y EL SUELO DE LA PELVIS

Límite	Músculo	Inserción proximal	Inserción distal	Inervación	Acción principal
Pared lateral	**Obturador interno**	Caras pélvicas del ilion y el isquion; membrana obturatriz	Trocánter mayor del fémur	Nervio del músculo obturador interno (L5, S1, S2)	Rota lateralmente el muslo; ayuda a mantener la cabeza del fémur en el acetábulo
Pared posterosuperior	**Piriforme**	Cara pélvica de los segmentos S2-S4; margen superior de la incisura isquiática mayor y el ligamento sacrotuberoso	Trocánter mayor del fémur	Ramos anteriores de S1 y S2	Rota lateralmente el muslo; abduce el muslo; ayuda a mantener la cabeza del fémur en el acetábulo
Suelo	**Coccígeo** (isquiococcígeo)	Espina isquiática	Extremo inferior del sacro y cóccix	Ramos de los nervios espinales S4 y S5	Forma una pequeña parte del diafragma pélvico, que sostiene las vísceras pélvicas; flexiona el cóccix
	Elevador del ano (puborrectal, pubococcígeo e iliococcígeo)	Cuerpo del pubis, arco tendinoso de la fascia obturatriz, espina isquiática	Cuerpo perineal, cóccix, ligamento anococcígeo, paredes de la próstata o la vagina, recto y canal anal	Nervio para el elevador del ano (ramos de S4), nervio anal (rectal) inferior y plexo coccígeo	Forma la mayor parte del diafragma pélvico que ayuda a sostener las vísceras pélvicas y resiste los aumentos de la presión intraabdominal

Por tanto, el diafragma pélvico se extiende entre las paredes anterior, laterales y posterior de la pelvis menor, dándole el aspecto de una hamaca suspendida de dichas inserciones, y cierra gran parte del anillo de la cintura pélvica. Una hendidura anterior entre los bordes mediales de los músculos elevadores del ano de cada lado —el **hiato urogenital**— permite el paso de la uretra y, en las mujeres, de la vagina (fig. 6-9 A).

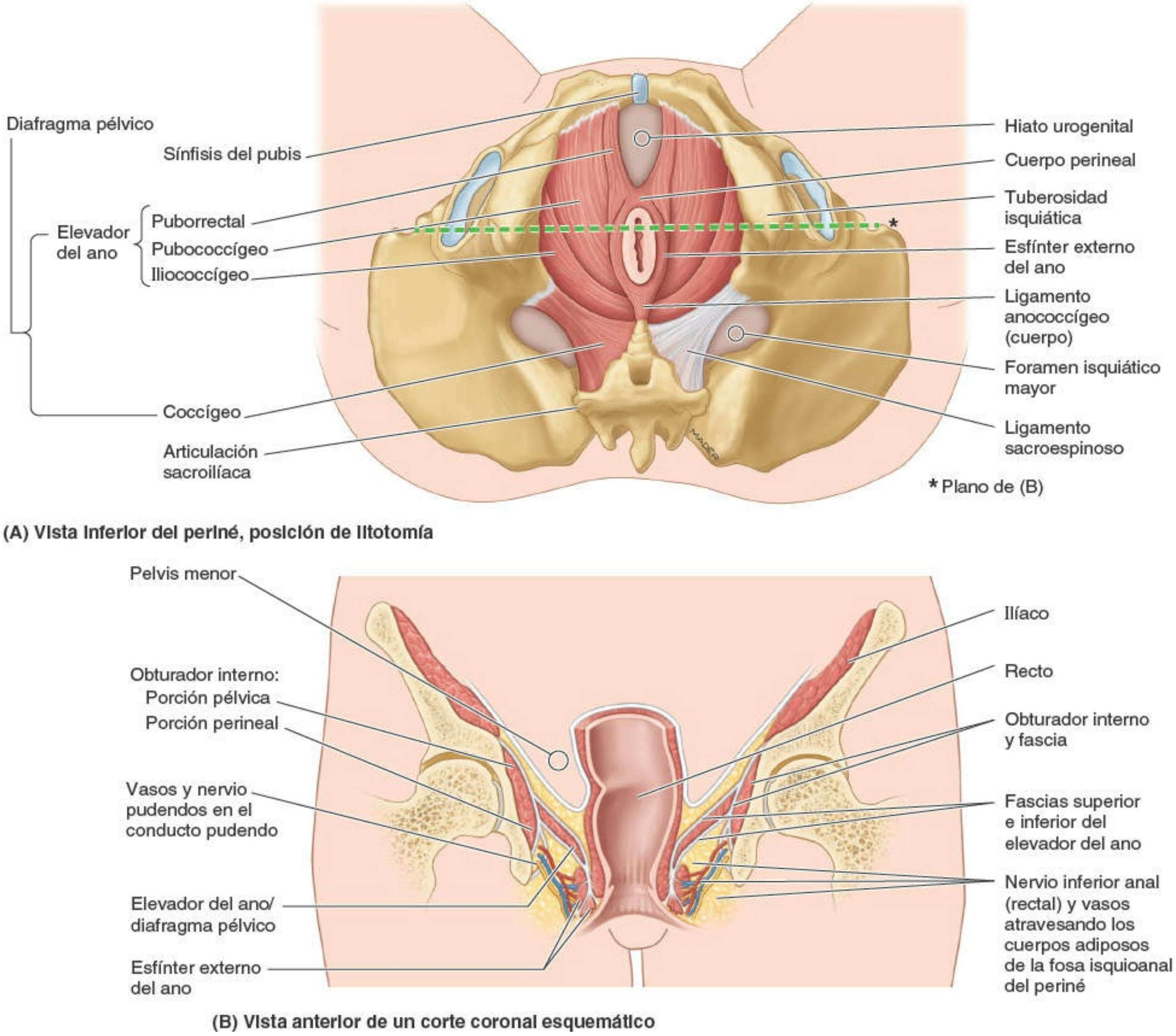

FIGURA 6-11. Diafragma pélvico y ano-recto *in situ*. A y **B)** Los componentes del diafragma de la pelvis (elevador del ano y coccígeo) forman el suelo de la cavidad pélvica y el techo del periné. **B)** En un corte transversal se aprecia la forma de cuenco de la pelvis, a la que debe su nombre. Las fosas isquioanales llenas de grasa del periné también se sitúan dentro del anillo óseo de la pelvis menor.

El elevador del ano consta de tres porciones, a menudo mal delimitadas, cada una de ellas denominada de acuerdo con la inserción y el recorrido de sus fibras (figs. 6-9 A y D, 6-10 C y 6-11):

- El **músculo puborrectal,** formado por la porción medial, más gruesa y estrecha, del elevador del ano, que se continúa entre las caras posteriores de los cuerpos de los pubis derecho e izquierdo. Forma un asa muscular, en forma de U *(asa puborrectal)*, que discurre posteriormente a la unión anorrectal (figs. 6-11 A y 6-12) y limita el hiato urogenital. Esta porción tiene un papel fundamental en el mantenimiento de la continencia fecal.
- El **músculo pubococcígeo,** la porción intermedia, más ancha pero más delgada, del elevador del ano. Se origina lateralmente al puborrectal, en la cara posterior del cuerpo del pubis y en la parte anterior del arco tendinoso (figs. 6-9 A y D, 6-10 C y 6-11). Discurre posteriormente en un plano casi horizontal. Las fibras laterales se insertan posteriormente en el cóccix, y las mediales se fusionan con las del lado opuesto para formar parte del **cuerpo** o **ligamento anococcígeo**

entre el ano y el cóccix (conocido frecuentemente en clínica como «placa del elevador»).

Los haces musculares más cortos del pubococcígeo, que se extienden medialmente y se fusionan con la fascia alrededor de las estructuras de la línea media, se denominan según la estructura cercana a su terminación: *pubovaginal* (en la mujer), *puboprostático* (en el hombre), *puboperineal* y *puboanal*.

- El **músculo iliococcígeo,** la porción posterolateral del elevador del ano, se origina en la parte posterior del arco tendinoso y la espina isquiática; es delgado y a menudo está poco desa rrollado (parece más una aponeurosis que un músculo), y también se mezcla con el cuerpo anococcígeo, posteriormente.

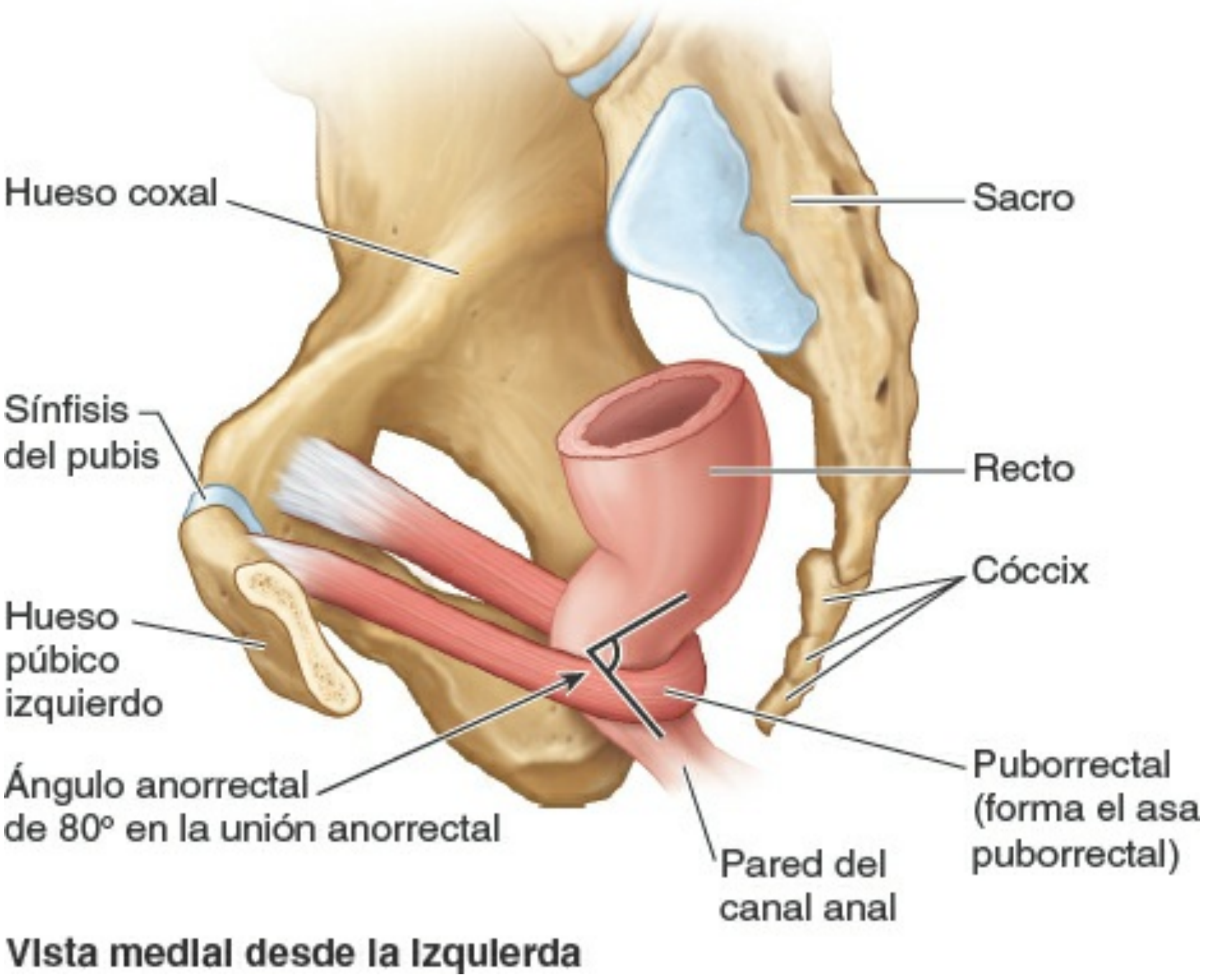

FIGURA 6-12. Músculo puborrectal. Se ha eliminado la mayor parte del hueso coxal para mostrar que esta parte del elevador del ano está formada por fibras musculares continuas que siguen un curso en U alrededor de la unión anorrectal. Así, el músculo puborrectal forma una especie de cabestrillo, que se encarga de mantener el ángulo anorrectal (curvatura perineal).

El elevador del ano forma un suelo dinámico que sostiene las vísceras abdominopélvicas (p. ej., los intestinos). Casi siempre se encuentra en contracción tónica, para sostener estas vísceras y ayudar a mantener la continencia urinaria y fecal. Se contrae activamente durante actividades como la espiración forzada, la tos, el estornudo, el vómito y en la fijación del tronco durante los movimientos enérgicos de los miembros superiores, como ocurre al levantar un objeto pesado, principalmente para aumentar el sostén de las vísceras durante períodos de aumento de la presión intraabdominal, y quizás de forma secundaria para contribuir a aumentar la presión (para colaborar en la expulsión).

Atravesado centralmente por el canal anal, el elevador del ano tiene forma de embudo, y el puborrectal forma un asa alrededor del «cuello del embudo»; su contracción tónica lo curva anteriormente. La contracción activa de la porción

puborrectal (voluntaria) es importante para mantener la continencia fecal inmediatamente después del llenado rectal, o durante el peristaltismo, cuando el recto está lleno y el músculo involuntario del esfínter está inhibido (relajado).

El elevador del ano tiene que relajarse para permitir la defecación y la micción. El aumento de la presión intraabdominal necesario para defecar se consigue por la contracción del diafragma (torácico) y los músculos de la pared anterolateral del abdomen. Actuando conjuntamente, las porciones del elevador del ano elevan el suelo de la pelvis tras su relajación y el consiguiente descenso del diafragma pélvico que se produce durante la micción y la defecación.

Peritoneo y cavidad peritoneal de la pelvis

El peritoneo parietal que tapiza la cavidad abdominal se continúa inferiormente hacia el interior de la cavidad pélvica, sin alcanzar el suelo de la pelvis. Se refleja sobre las vísceras pélvicas, permaneciendo separado del suelo pélvico por dichas vísceras y la fascia pélvica circundante (tabla 6-3). Las vísceras pélvicas no están envueltas completamente por peritoneo, situándose mayoritariamente inferiores a este. Únicamente sus caras superiores y superolaterales están recubiertas de peritoneo. Sólo las tubas uterinas (salvo sus orificios abdominales, que están abiertos) son intraperitoneales y están suspendidas por un mesenterio. Los ovarios, aunque también están suspendidos en la cavidad peritoneal por un mesenterio, no están cubiertos por peritoneo; se cubren con un epitelio especial, relativamente mate, de células cúbicas *(epitelio germinal)*.

Una capa areolar laxa (adiposa) entre la fascia transversal (transversalis) y el peritoneo parietal de la porción inferior de la pared anterolateral del abdomen permite a la vejiga urinaria expandirse entre esas capas cuando se llena de orina. La región superior de la vejiga (1 en la tabla 6-3) es el único lugar donde el peritoneo parietal no está unido firmemente a las estructuras subyacentes. Por ello, el nivel en que el peritoneo se refleja sobre la cara superior de la vejiga y crea la **fosa supravesical** (2 en la tabla 6-3) es variable, ya que depende del grado de repleción vesical. El peritoneo crea diversos pliegues y fosas, a medida que se refleja desde la pared abdominopélvica sobre las vísceras y fascias pélvicas (2-7 en la tabla 6-3).

En las mujeres, cuando el peritoneo de la línea media o cercano a ella alcanza el borde posterior del techo de la vejiga, se refleja sobre la cara anterior del útero en el istmo uterino (v. «Órganos genitales internos femeninos»); por tanto, no está relacionado con la porción anterior del fórnix vaginal, que tiene una situación subperitoneal. El peritoneo pasa por encima del fondo y desciende por toda la cara posterior del útero sobre la pared posterior de la vagina antes de reflejarse superiormente sobre la pared anterior del recto inferior (ampolla rectal). El «fondo de saco» que se forma entre el útero y el recto es el **fondo de saco rectouterino** (de Douglas) (6 en la tabla 6-3 C). A menudo se considera la parte media del fondo de saco rectouterino como la prolongación más inferior de la cavidad peritoneal en el sexo femenino, pero sus extensiones laterales a cada lado del recto, las **fosas pararrectales,** suelen ser más profundas.

Unas crestas parietales prominentes, los **pliegues rectouterinos,** formados por ligamentos fasciales subyacentes, definen los límites laterales de las fosas

pararrectales (tabla 6-3 A). A medida que el peritoneo pasa hacia arriba y sobre el útero en el centro de la cavidad pélvica, se extiende un pliegue peritoneal doble, el *ligamento ancho del útero*, entre el útero y la pared lateral de la pelvis de cada lado, formando una separación entre las fosas paravesicales y las fosas pararrectales de cada lado. Las tubas uterinas, los ovarios, los ligamentos propios del ovario y los ligamentos redondos del útero están englobados por los ligamentos anchos. Las divisiones del ligamento ancho relacionadas con estas estructuras se abordarán más adelante en este capítulo, con el útero. Recuérdese que, en la mujer, la cavidad peritoneal pélvica se comunica con el medio externo a través de las tubas uterinas, el útero y la vagina.

TABLA 6-3. REFLEXIONES DEL PERITONEO EN LA PELVIS*

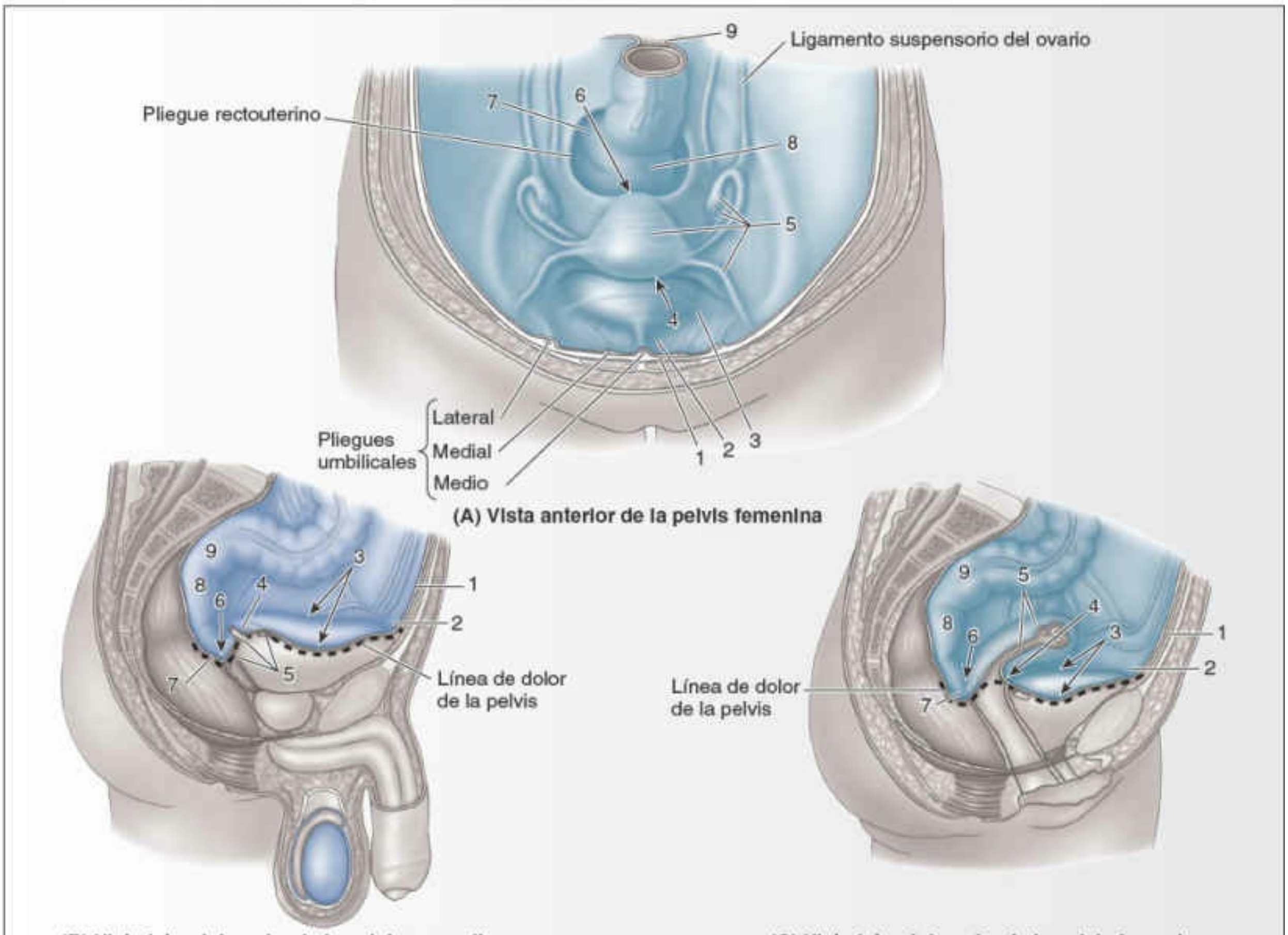

(A) Vista anterior de la pelvis femenina

(B) Vista lateral derecha de la pelvis masculina

(C) Vista lateral derecha de la pelvis femenina

Hombre (fig. B)	Mujer (figs. A y C)
1. Desciende por la pared anterior del abdomen (la fijación laxa permite la inserción de la vejiga urinaria cuando se llena)	1. Desciende por la pared anterior del abdomen (la fijación laxa permite la inserción de la vejiga urinaria cuando se llena)
2. Se refleja sobre la cara superior de la vejiga urinaria, creando la fosa supravesical	2. Se refleja sobre la cara superior de la vejiga urinaria, creando la fosa supravesical
3. Cubre la cara superior convexa (techo) de la vejiga urinaria, descendiendo por los lados del techo para ascender por la pared lateral de la pelvis, creando a cada lado las fosas paravesicales	3. Cubre la cara superior convexa de la vejiga urinaria, desciende por los lados de la vejiga urinaria para ascender por la pared lateral de la pelvis, creando a cada lado las fosas paravesicales
4. Desciende por la cara posterior de la vejiga urinaria unos 2 cm	4. Se refleja desde el techo de la vejiga urinaria hacia el cuerpo del útero para formar el fondo de saco vesicouterino
5. Lateralmente, forma un pliegue sobre los uréteres (pliegue ureteral), el conducto deferente y los extremos superiores de las vesículas seminales	5. Cubre el cuerpo y el fondo del útero, y la porción posterior del fórnix de la vagina; se extiende lateralmente desde el útero, como un pliegue doble o mesenterio, el ligamento ancho, que engloba las tubas uterinas y los ligamentos redondos del útero, y mantiene suspendidos los ovarios
6. Se refleja desde la vejiga urinaria y las vesículas seminales sobre el recto, formando el fondo de saco rectovesical	6. Se refleja desde la vagina sobre el recto, formando el fondo de saco rectouterino
7. El fondo de saco rectovesical se extiende lateral y posteriormente para formar las fosas pararrectales a cada lado del recto	7. El fondo de saco rectouterino se extiende lateral y posteriormente para formar las fosas pararrectales a cada lado del recto
8. Asciende por el recto; de inferior a superior, el recto es subperitoneal y luego retroperitoneal	8. Asciende por el recto; de inferior a superior, el recto es subperitoneal y luego retroperitoneal
9. Engloba el colon sigmoideo a partir de la unión rectosigmoidea	9. Engloba el colon sigmoideo a partir de la unión rectosigmoidea

*Los números hacen referencia a la figura correspondiente.

En los hombres, y en las mujeres sometidas a una *histerectomía* (extirpación del útero), el peritoneo central desciende una corta distancia (hasta 2 cm) por la cara posterior (base) de la vejiga, y luego se refleja superiormente sobre la cara anterior del recto inferior, formando el **fondo de saco rectovesical.** El fondo de saco rectouterino de las mujeres normalmente es más profundo (se extiende más lejos caudalmente) que el de los hombres (7 en la tabla 6-3).

En el sexo masculino, cuando el peritoneo pasa hacia arriba y por encima del uréter y el *conducto deferente* (conducto secretor de los testículos) se forma un suave pliegue o cresta peritoneal, el **pliegue ureteral,** a cada lado de la vejiga posterior, que separa las fosas paravesicales y pararrectales (v. fig. 6-30); en este sentido, es el equivalente masculino del ligamento ancho. Posterior a los pliegues ureterales y lateral al fondo de saco rectovesical central, a menudo el peritoneo desciende caudalmente lo bastante como para cubrir los extremos superiores o las caras posteriores superiores de las *vesículas seminales* y las *ampollas del conducto deferente* (v. figs. 6-36 y 6-37). Excepto en estos puntos (y en el testículo en su túnica vaginal, que deriva del peritoneo), los órganos reproductores masculinos no están en contacto con el peritoneo.

En ambos sexos, el tercio inferior del recto se encuentra por debajo de los límites inferiores del peritoneo (es decir, es subperitoneal), el tercio medio está cubierto por peritoneo únicamente en su cara anterior, y el tercio superior está cubierto en sus caras anterior y laterales. La unión rectosigmoidea, cerca de la línea terminal, es intraperitoneal.

Fascia de la pelvis

La **fascia de la pelvis** es el tejido conectivo que ocupa el espacio entre el peritoneo membranoso y el suelo y las paredes musculares de la pelvis que no está ocupado por órganos pélvicos. Esta «capa» es una continuación de la fascia endoabdominal, más delgada en comparación (excepto alrededor de los riñones), que se sitúa entre las paredes musculares del abdomen y el peritoneo superiormente. Tradicionalmente se describen un componente parietal y un componente visceral de la fascia de la pelvis (fig. 6-13).

FASCIA MEMBRANOSA DE LA PELVIS: PARIETAL Y VISCERAL

La **fascia pélvica parietal** es una capa membranosa, de grosor variable, que tapiza la cara interna (profunda o pélvica) de los músculos que forman las paredes y el suelo de la pelvis: obturador interno, piriforme, coccígeo, elevador del ano y parte del esfínter de la uretra. El nombre que se da a la fascia deriva del músculo que engloba (p. ej., fascia obturatriz). Esta capa se continúa superiormente con las fascias transversal y del iliopsoas.

La **fascia pélvica visceral** incluye la fascia membranosa que envuelve directamente los órganos pélvicos, y forma la capa adventicia de cada uno de ellos. Las capas membranosas parietal y visceral se continúan en el punto donde los órganos atraviesan el suelo pélvico (figs. 6-13 A y C, y 6-14). En esa zona, la fascia parietal se engruesa y forma el **arco tendinoso de la fascia pélvica,** una banda continua bilateral que discurre desde el pubis hasta el sacro, a lo largo del suelo de la pelvis adyacente a las vísceras (fig. 6-14 A y B). La parte más anterior de este arco tendinoso (**ligamento puboprostático** en el hombre y **ligamento pubovesical** en la mujer) conecta la próstata al pubis, en el hombre, o el fondo (base) de la vejiga al pubis en la mujer. La parte más posterior de la banda discurre como **ligamentos sacrogenitales,** desde el sacro, y rodean el recto para fijarse en la próstata, en el hombre, o en la vagina en la mujer. En esta, la conexión lateral de la fascia visceral

de la vagina con el arco tendinoso de la fascia de la pelvis es el **paracolpio** (fig. 6-13 A). Los paracolpios suspenden la vagina ente los arcos tendinosos, ayudando a la vagina a sostener el peso del fondo de la vejiga.

FASCIA ENDOPELVIANA: LAXA Y CONDENSADA

En general, el abundante tejido conectivo que queda entre las capas membranosas parietal y visceral se considera parte de la fascia visceral, aunque diversos autores opinan que algunas partes son fascia parietal. Probablemente sea más realista considerar que estos restos de fascia son sólo *fascia endopelviana extraperitoneal* o *subperitoneal* (fig. 6-13 A y C), que se continúa con ambas fascias membranosas, parietal y visceral. Esta fascia forma una matriz de tejido conectivo o «material de embalaje» para las vísceras pélvicas (fig. 6-13 B y D). Su densidad y contenido varían de forma notable. Parte de esta fascia es *tejido areolar (adiposo)* extremadamente laxo, que tan sólo alberga algunos pequeños vasos linfáticos y nutricios. En la disección, o durante una intervención quirúrgica, pueden introducirse fácilmente los dedos en este tejido laxo, creando espacios reales por disección roma, por ejemplo, entre el pubis y la vejiga anteriormente, y entre el sacro y el recto posteriormente. Estos *espacios potenciales*, que normalmente consisten sólo en una capa de tejido adiposo laxo, son los **espacios retropúbico** (o *prevesical*, que se extiende posterolateralmente como *paravesical*) y **retrorrectal** (o *presacro*), respectivamente. La presencia en ellos de tejido conectivo laxo permite acomodar la expansión de la vejiga urinaria y de la ampolla rectal cuando se llenan.

Aunque los distintos tipos de fascia endopelviana no se diferencian mucho en su aspecto macroscópico, otras porciones de la fascia endopelviana tienen una consistencia mucho más fibrosa y contienen abundante colágeno y fibras elásticas junto a fibras dispersas de músculo liso. A menudo, estas porciones se describen como «condensaciones fasciales» o «ligamentos» pélvicos. Por ejemplo, si durante la disección se insertan los dedos de una mano en el espacio retropúbico y los de la otra en el espacio presacro y se intenta juntarlos a lo largo de la pared lateral de la pelvis, se comprueba que no se encuentran ni pasan desde un espacio al otro. Los dedos encontrarán la llamada **vaina hipogástrica,** una banda gruesa de fascia pélvica condensada que no es simplemente una barrera física que separa esos dos espacios potenciales, sino que deja paso sobre todo a todos los vasos y nervios que cruzan desde la pared lateral de la pelvis hacia las vísceras pélvicas, junto con los uréteres y, en el hombre, el conducto deferente.

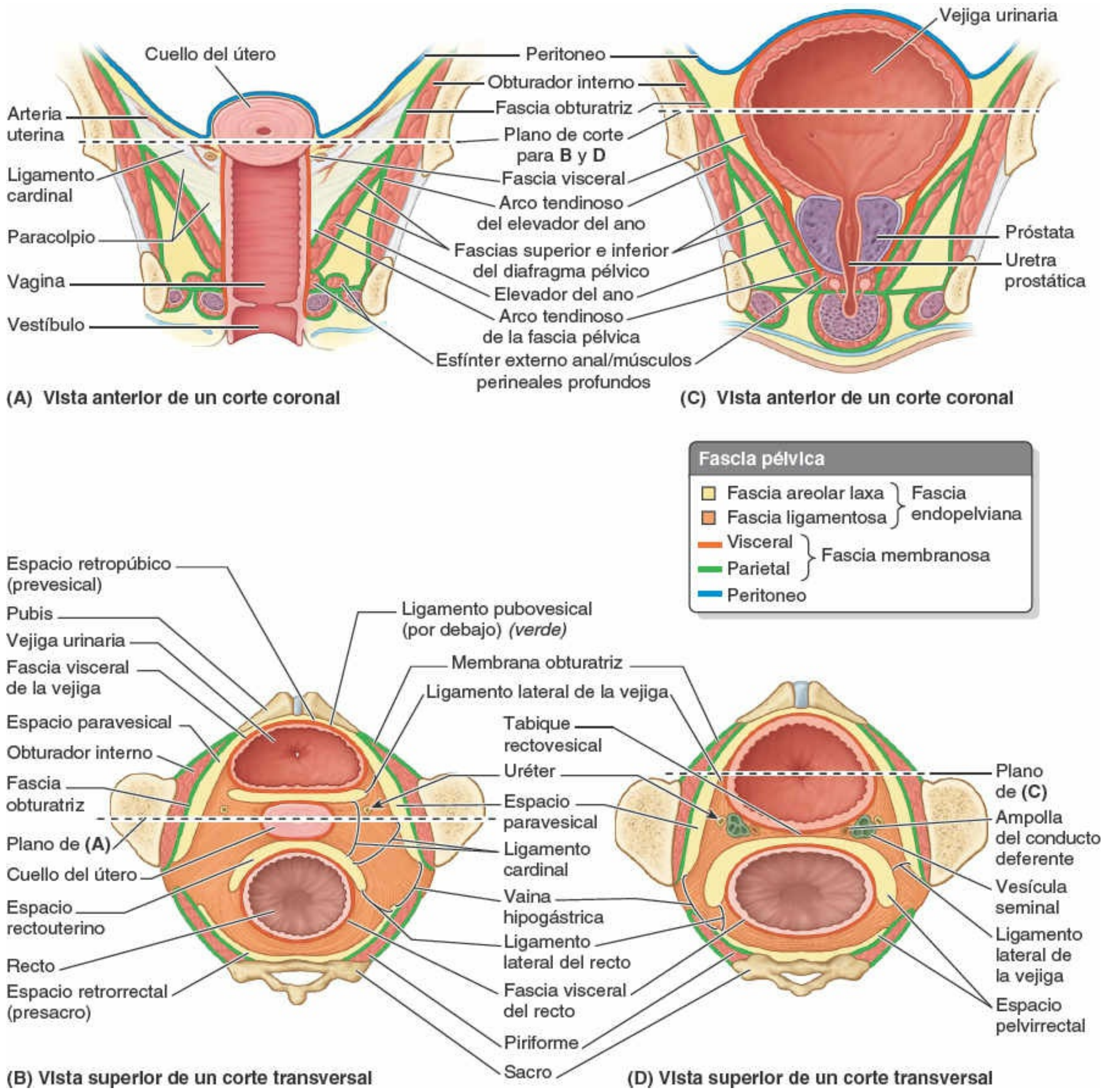

FIGURA 6-13. Fascia de la pelvis: fascia endopelviana y «ligamentos» fasciales. Cortes coronales y transversales de la pelvis femenina (**A** y **B**) y masculina (**C** y **D**) que muestran la fascia pélvica parietal y visceral, y la fascia endopelviana situada entre ambas, con sus componentes ligamentoso y areolar laxo.

A medida que se extiende medialmente desde la pared lateral, la vaina hipogástrica se divide en tres láminas («hojas» o «alas») que pasan hacia los órganos pélvicos, o entre ellos, transportan estructuras vasculonerviosas y proporcionan sostén. Debido a esta última función, también se les denomina ligamentos. La lámina más anterior, el **ligamento lateral de la vejiga,** pasa hacia la vejiga urinaria y transporta las arterias y venas vesicales superiores. La lámina más posterior *(ligamento lateral del recto)* discurre hacia el recto y transporta la arteria y la vena rectales medias.

En el hombre, la lámina media forma una porción fascial relativamente delgada, la fascia rectoprostática o **tabique rectovesical** (fig. 6-13 D), entre la cara posterior de la vejiga urinaria y la próstata, anteriormente, y el recto posteriormente. En la mujer, la lámina media es mucho más fuerte que las otras dos y pasa medial al cuello del útero y la vagina, como **ligamento cardinal** (cervical transverso) (figs. 6-13 B y

6-14 A y B).

En su parte más superior, en la base del ligamento ancho, la arteria uterina discurre transversalmente hacia el cuello del útero, mientras que los uréteres discurren inmediatamente inferiores a ellos, a medida que pasan a cada lado del cuello del útero en dirección a la vejiga urinaria. Esta relación («agua pasando bajo el puente») es especialmente importante para los cirujanos (v. cuadro clínico «Lesión yatrógena de los uréteres»). El ligamento cardinal, y el modo en que el útero «descansa» normalmente sobre la parte superior de la vejiga urinaria, proporcionan el principal soporte pasivo del útero. Los músculos perineales proporcionan soporte dinámico al útero, al contraerse durante los momentos en que aumenta la presión intraabdominal (p. ej., al estornudar y toser). Conjuntamente, los soportes pasivo y dinámico se oponen a la tendencia del útero a caer o ser empujado a través del tubo hueco formado por la vagina (prolapso uterino). El ligamento cardinal posee un contenido fibroso suficiente para anclar amplias asas de sutura durante las reparaciones quirúrgicas.

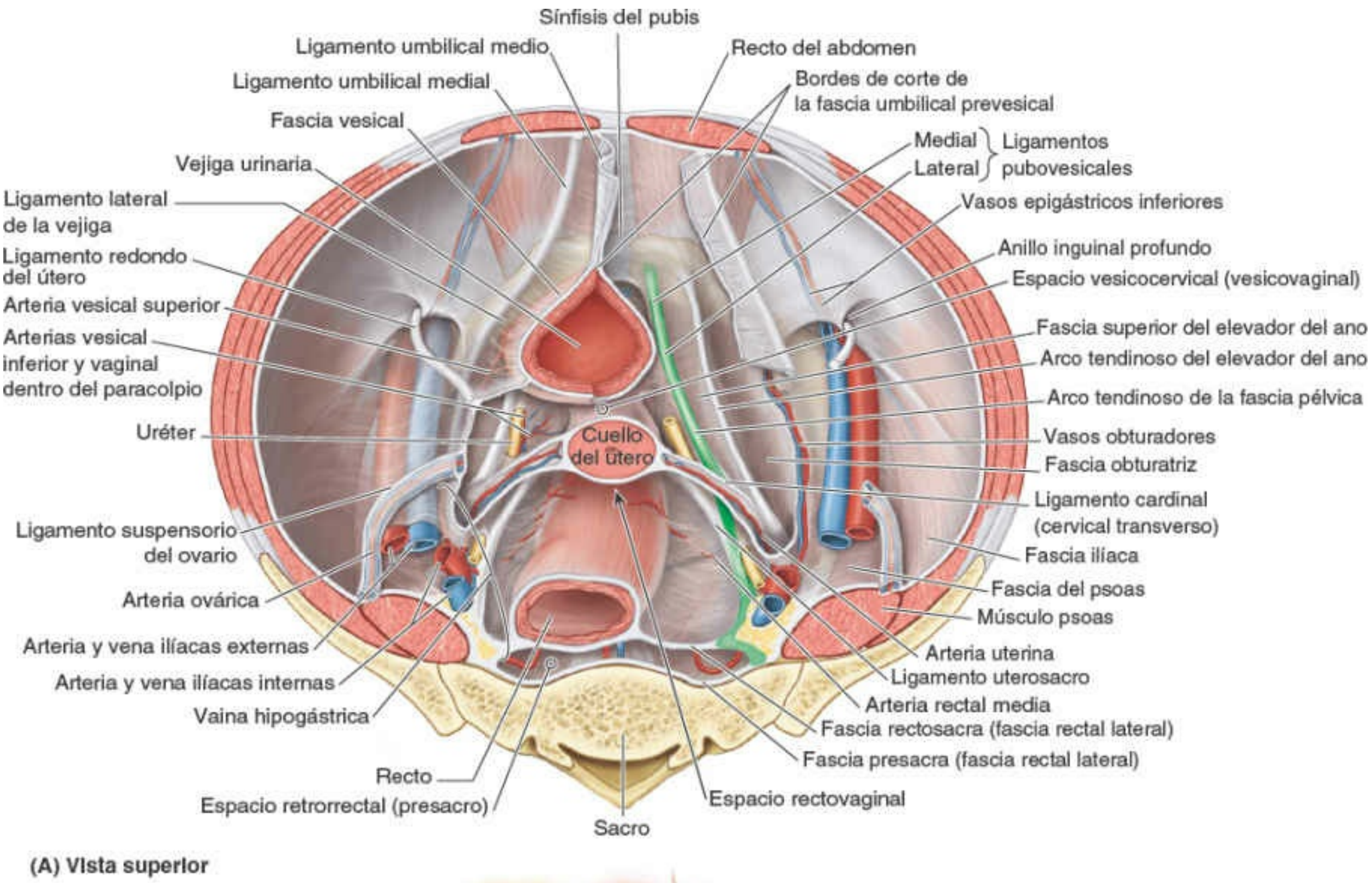

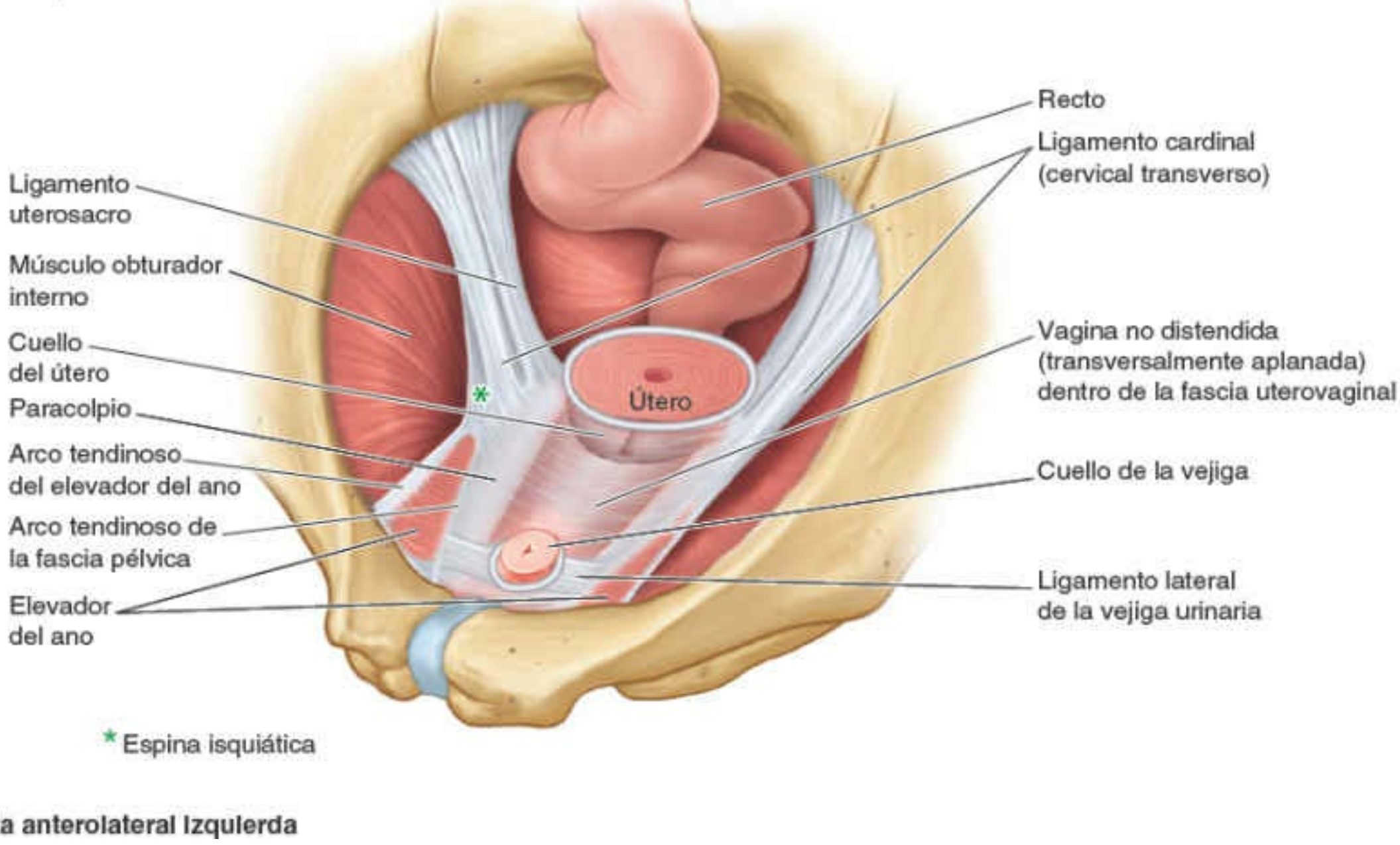

FIGURA 6-14. Ligamentos fasciales pélvicos. A) Se han eliminado el peritoneo y la fascia endopelviana areolar laxa para mostrar los ligamentos fasciales pélvicos situados inferiormente al peritoneo y superiormente al suelo pélvico femenino (diafragma pélvico). El arco tendinoso del elevador del ano es un engrosamiento de la fascia parietal (obturatriz) que proporciona una inserción anterolateral para el elevador del ano. El arco tendinoso de la fascia pélvica (destacada en *verde*) es un engrosamiento en el punto de reflexión de la fascia membranosa parietal sobre las vísceras pélvicas, donde pasa a ser fascia membranosa visceral. **B)** Ligamentos fasciales que sostienen la vagina y el cuello del útero. Como la parte posterior de la vejiga urinaria descansa sobre la pared anterior de la vagina, el paracolpio sostiene la vagina y contribuye al soporte de la vejiga urinaria.

CUADRO CLÍNICO

CAVIDAD PÉLVICA

Lesión del suelo pélvico

Durante el parto, el suelo de la pelvis sostiene la cabeza del feto mientras el cuello del útero se dilata para permitir el alumbramiento del feto. El periné, el elevador del ano y la fascia pélvica pueden lesionarse en el parto (fig. C6-5 A). El pubococcígeo y el puborrectal, las porciones principal y más medial del elevador del ano, son los músculos que se desgarran con más frecuencia (fig. C6-5 B). Estas porciones del músculo son importantes porque rodean y sostienen la uretra, la vagina y el canal anal. El debilitamiento del elevador del ano y de la fascia pélvica (p. ej., un desgarro del paracolpio), a causa del estiramiento o del desgarro durante el parto, puede disminuir el sostén de la vagina, la vejiga urinaria, el útero o el recto, o alterar la posición del cuello de la vejiga y la uretra. Estos cambios pueden provocar una *incontinencia urinaria de esfuerzo*, que se caracteriza por la expulsión de gotas de orina cuando aumenta la presión intraabdominal, por ejemplo al toser o levantar un peso, o determinar el prolapso de uno o más órganos pélvicos (v. cuadro clínico «Prolapso de órganos pélvicos»). Es probable que el desgarro del músculo puborrectal, que origina el ángulo anorrectal y aumenta dicho ángulo para mantener la continencia fecal, produzca varios grados de incontinencia fecal.

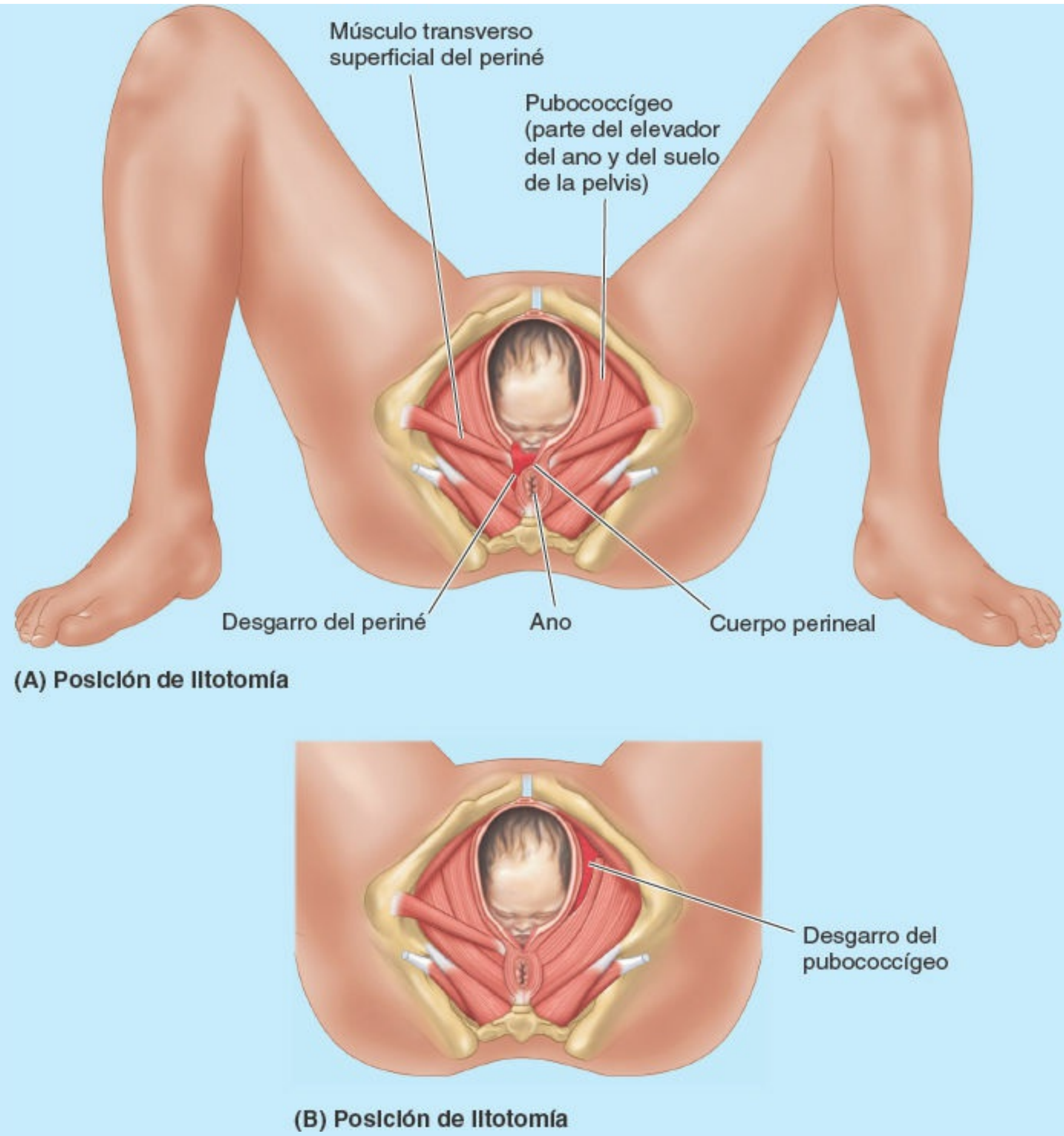

FIGURA C6-5.

Puntos fundamentales

CAVIDAD PÉLVICA, PERITONEO PÉLVICO Y FASCIA PÉLVICA

Cavidad pélvica. La cavidad pélvica, situada entre la apertura (estrecho) superior de la pelvis superiormente y el diafragma pélvico inferiormente, contiene las porciones terminales de los aparatos urinario y digestivo, los órganos genitales internos, las estructuras vasculares asociadas, y los nervios que inervan la pelvis y los miembros inferiores. ● La sínfisis del pubis y los huesos de la pelvis menor limitan la cavidad; lo hacen directamente en la región de la línea media anteriormente y posterosuperiormente. ● Las paredes laterales están almohadilladas por los músculos obturadores internos. ● Los ligamentos sacrotuberoso y sacroespinoso forman el foramen isquiático mayor en las paredes posterolaterales. Este

foramen está ocupado por las estructuras que lo atraviesan, como el músculo piriforme. ● El suelo dinámico de la cavidad pélvica es el diafragma pélvico, parecido a una hamaca, que está compuesto por los músculos elevador del ano y coccígeo. ● El elevador del ano es una lámina muscular con tres porciones y forma de embudo, formada por los músculos puborrectal, pubococcígeo e iliococcígeo. ● Además de la función general del elevador del ano, como parte del diafragma de la pelvis, de dar soporte a las vísceras abdominopélvicas, el puborrectal tiene un papel destacado en el mantenimiento de la continencia fecal. ● La capacidad del suelo musculofascial de la pelvis para relajarse y distenderse resulta crítica para las funciones de la defecación y el parto.

Peritoneo. El peritoneo que reviste la cavidad abdominal se continúa en la cavidad pélvica, reflejándose en las caras superiores de la mayoría de las vísceras pélvicas (únicamente las tubas uterinas, a excepción de sus extremos libres, son totalmente intraperitoneales y tienen un mesenterio). Al reflejarse, el peritoneo forma una serie de pliegues y fosas. ● Como el peritoneo no está firmemente unido a la pared abdominal suprapúbica, la vejiga urinaria puede expandirse entre el peritoneo y la pared anterior del abdomen cuando se llena, elevando las fosas supravesicales. ● El fondo de saco rectovesical y sus extensiones laterales, las fosas pararrectales, son las prolongaciones más inferiores de la cavidad peritoneal en los hombres. ● En las mujeres, el útero se sitúa entre la vejiga y el recto, creando los fondos de saco uterovesical y rectouterino. ● Las prolongaciones laterales del pliegue peritoneal que engloba el fondo del útero forman el ligamento ancho, un desdoblamiento transversal del peritoneo que separa las fosas paravesical y pararrectal. ● La fosa rectouterina y sus prolongaciones laterales, las fosas pararrectales, son las prolongaciones más inferiores de la cavidad peritoneal en las mujeres.

Fascia pélvica. La fascia pélvica parietal membranosa, que se continúa con la fascia que recubre la cavidad abdominal, reviste las paredes de la pelvis y se refleja sobre las vísceras pélvicas como fascia pélvica visceral. ● Las líneas de reflexión derecha e izquierda están engrosadas formando bandas fasciales paramedianas que se extienden desde el pubis al cóccix, las arcadas tendinosas de la fascia pélvica. ● El espacio subperitoneal entre las fascias pélvicas parietal y visceral está ocupado por la fascia endopelviana adiposa. Esta matriz fascial presenta zonas areolares laxas, que ocupan los espacios potenciales, y tejido fibroso condensado que rodea las estructuras vasculonerviosas que entran y salen de las vísceras, además de anclar (sostener) las vísceras. ● Las dos porciones de la fascia endopelviana tienen el mismo aspecto pero sus texturas son claramente distintas. ● Las condensaciones fasciales primarias forman las vainas hipogástricas junto a las paredes posterolaterales de la pelvis. ● Cuando estas vainas fasciales se extienden hacia las vísceras, se forman tres láminas, como el ligamento lateral de la vejiga anteriormente y los ligamentos laterales del recto posteriormente. ● En las mujeres, la lámina media es el ligamento cardinal que sostiene pasivamente la vagina y el cuello del útero, y a la vez transporta su paquete vasculonervioso. ● En los hombres, la lámina media es el tabique rectovesical.

Además de las fosas isquioanales inferiores al diafragma pélvico (es decir, en el periné) (fig. 6-13 A y C), en el tejido conectivo laxo extraperitoneal superior al diafragma pélvico hay un **espacio pelvirrectal** potencial, quirúrgicamente importante (fig. 6-13 D). Está dividido en los *espacios rectouterino* (mujer) o *rectovesical* (hombre), anteriores, y los **espacios retrorrectales** (presacros), posteriores, por los **ligamentos laterales del recto,** que son las láminas posteriores de las vainas hipogástricas. Estos ligamentos conectan el recto con la fascia pélvica parietal en los niveles S2-S4 (fig. 6-13 B y D). Las arterias rectales medias y los plexos nerviosos rectales están contenidos en los ligamentos laterales del recto.

ESTRUCTURAS VASCULONERVIOSAS DE LA PELVIS

Las principales estructuras vasculonerviosas de la pelvis se sitúan extraperitonealmente junto a las paredes posterolaterales. Los nervios somáticos se sitúan lateralmente (adyacentes a las paredes), con las estructuras vasculares mediales a ellos. En general, las venas son laterales a las arterias (fig. 6-15). Los nódulos linfáticos pélvicos están en su mayor parte agrupados alrededor de las venas pélvicas; el drenaje linfático a menudo corre paralelo al flujo venoso. Disecando desde la

cavidad pélvica hacia las paredes de la pelvis, primero se encuentran las arterias pélvicas, seguidas de las venas pélvicas asociadas y luego de los nervios somáticos de la pelvis.

Arterias de la pelvis

La pelvis posee una rica irrigación arterial, con numerosas anastomosis entre sus arterias, que proporcionan una amplia circulación colateral. En la figura 6-16 y la tabla 6-4 puede encontrarse información sobre el origen, la trayectoria, la distribución y las anastomosis de las arterias de la pelvis. El texto siguiente aporta información adicional que no se incluye en la tabla.

En la mujer, en la pelvis menor entran seis arterias principales: las arterias ilíacas internas y ováricas, pares, y las arterias sacra media y rectal superior, impares. Como las arterias testiculares no entran en la pelvis menor, en el hombre sólo hay cuatro arterias principales que entren en la pelvis menor.

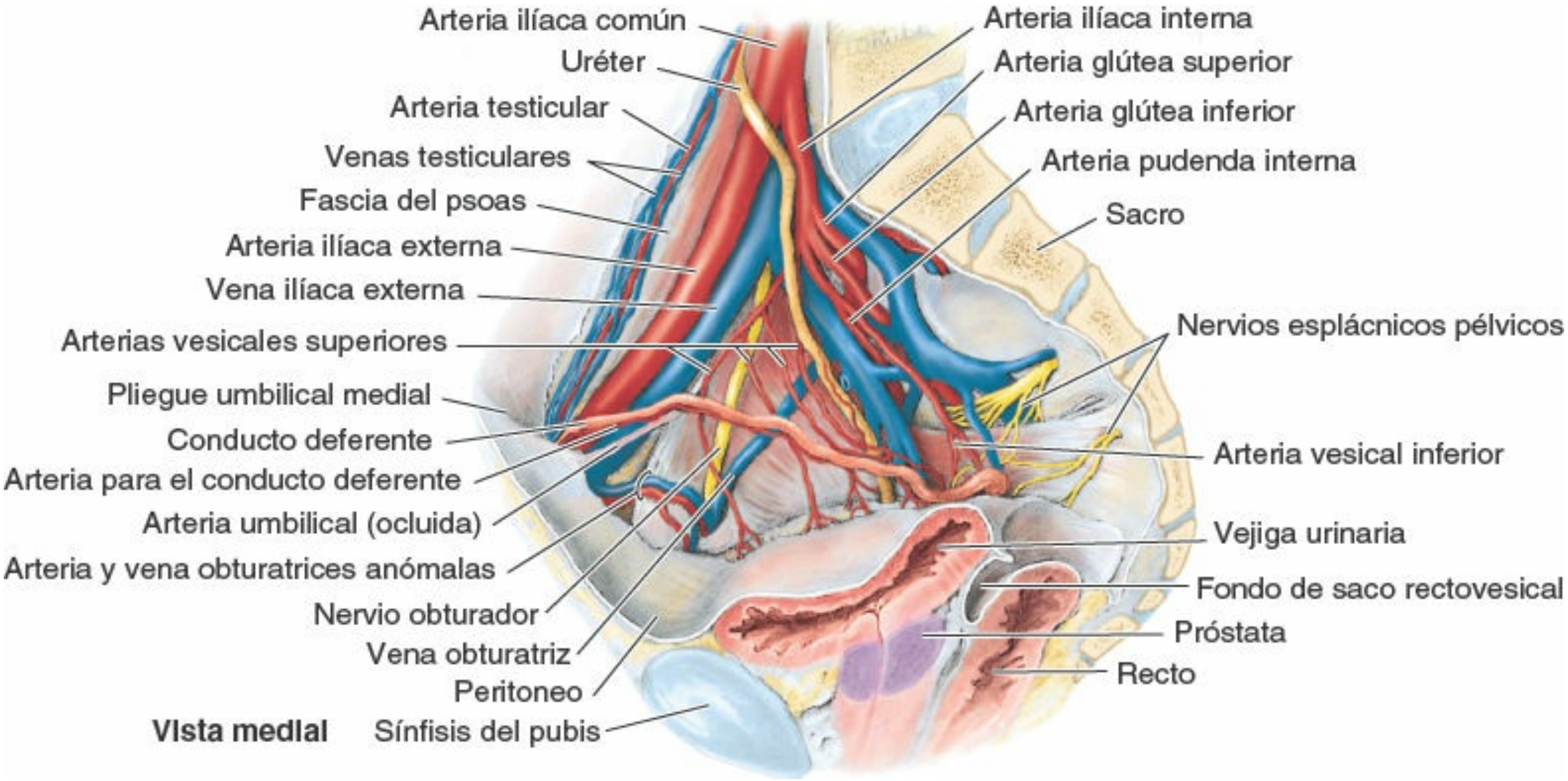

FIGURA 6-15. Relaciones vasculonerviosas de la pelvis. Se muestran las estructuras vasculonerviosas de la pelvis masculina. Generalmente, las venas pélvicas se sitúan entre las arterias pélvicas (en situación medial o interna) y los nervios somáticos (en situación lateral o externa).

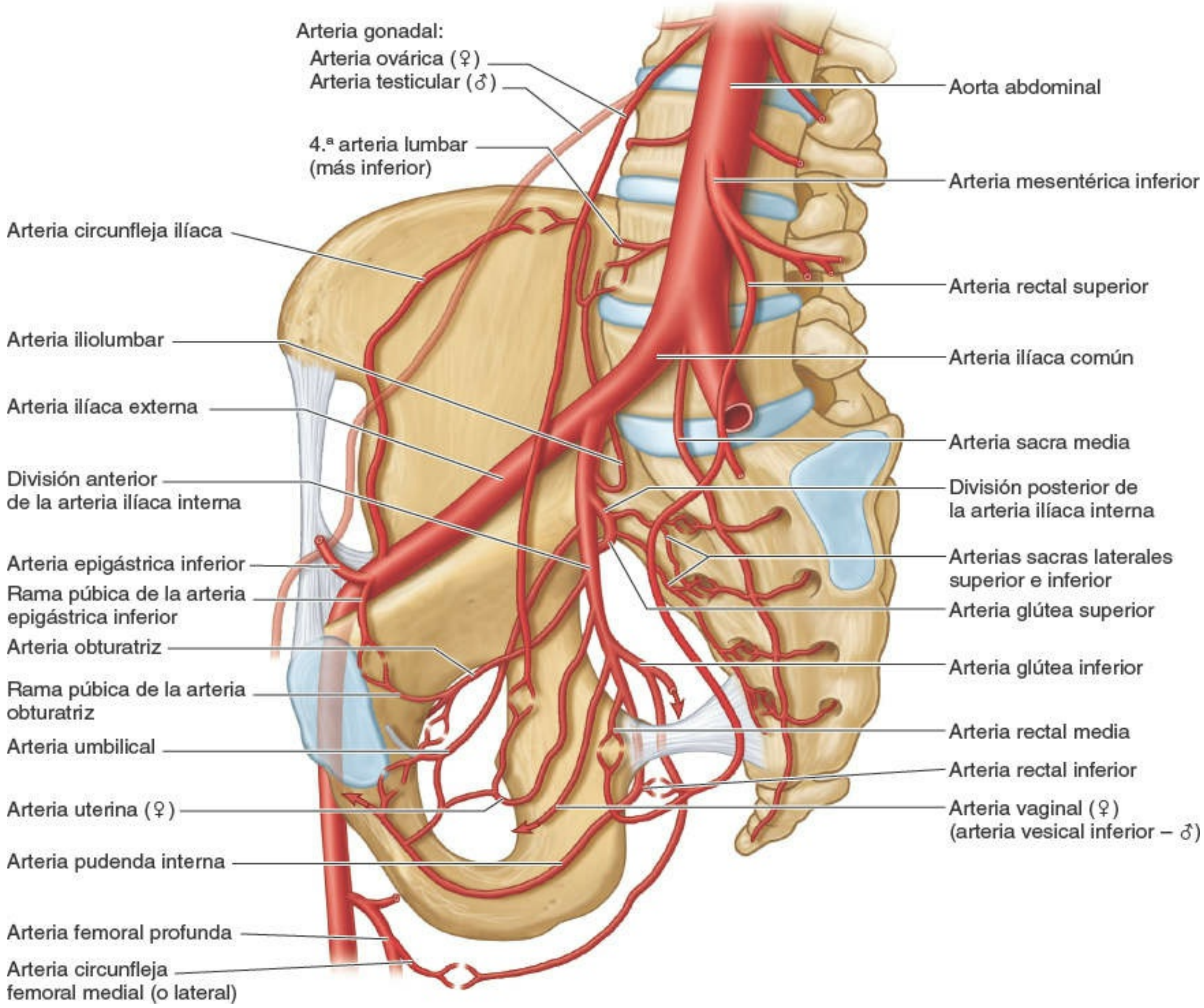

FIGURA 6-16. Arterias y anastomosis arteriales de la pelvis. El origen, el recorrido y la distribución de las arterias y la formación de la anastomosis arterial se describen en la tabla 6-4.

TABLA 6-4. ARTERIAS DE LA PELVIS

Arteria	Origen	Recorrido	Distribución	Anastomosis
Gonadal	Aorta abdominal	Desciende retroperitonealmente		
Testicular (♂)		Atraviesa el conducto inguinal y entra en el escroto	Uréter abdominal, testículo y epidídimo	Arteria cremastérica, arteria del conducto deferente
Ovárica (♀)		Cruza la línea terminal y desciende por el ligamento suspensorio del ovario	Uréter abdominal y/o pélvico, ovario y extremo ampular de la tuba uterina	Arteria uterina a través de ramas tubáricas y ováricas
Rectal superior	Continuación de la arteria mesentérica inferior	Cruza los vasos ilíacos comunes izquierdos y desciende por la pelvis entre las láminas del mesocolon sigmoideo	Porción superior del recto	Arteria rectal media; arteria rectal inferior (pudenda interna)
Sacra media	Cara posterior de la aorta abdominal	Desciende junto a la línea media sobre las vértebras L4 y L5, el sacro y el cóccix	Vértebras lumbares inferiores, sacro y cóccix	Arteria sacra lateral (a través de ramas sacras mediales)
Ilíaca interna	Arteria ilíaca común	Pasa medialmente sobre la línea terminal y desciende dentro de la cavidad pélvica; suele formar divisiones anterior y posterior	Principal aporte sanguíneo de los órganos pélvicos, músculos glúteos y periné	
División anterior de la ilíaca interna	Arteria ilíaca interna	Pasa anteriormente por la pared lateral de la pelvis y se divide en las arterias viscerales, obturatriz y pudenda interna	Vísceras pélvicas, músculos del compartimento superior medial del muslo y periné	
Umbilical	División anterior de la arteria ilíaca interna (o de la rama indicada abajo)	Recorrido pélvico corto; da lugar a las arterias vesicales superiores y luego se oblitera, convirtiéndose en el ligamento umbilical medial	Cara superior de la vejiga urinaria y, en algunos varones, el conducto deferente (a través de las arterias vesicales superiores y la arteria del conducto deferente)	(Ocasionalmente, con la porción permeable de la arteria umbilical)
Vesical superior	(Porción permeable de la arteria umbilical)	Normalmente múltiple; pasa hacia la cara superior de la vejiga urinaria	Cara superior de la vejiga urinaria; en algunos varones, el conducto deferente (a través de la arteria del conducto deferente)	Vesical inferior (♂); arteria vaginal (♀)
Obturatriz		Discurre anteroinferiormente sobre la fascia obturatriz de la pared lateral de la pelvis y abandona la pelvis por el conducto obturador	Músculos pélvicos, arteria nutricia del ilion, cabeza del fémur y músculos del compartimento medial del muslo	Epigástrica inferior (a través de la rama púbica); arteria umbilical
Vesical inferior (♂)		Pasa subperitonealmente en el ligamento lateral de la vejiga, dando origen a la arteria prostática (♂) y ocasionalmente a la arteria del conducto deferente	Cara inferior de la vejiga urinaria masculina, porción pélvica del uréter, próstata y vesículas seminales; ocasionalmente, el conducto deferente a través de la rama vaginal	Arteria vesical superior
Arteria del conducto deferente (♂)	(Arteria vesical superior o inferior)	Discurre subperitonealmente hasta el conducto deferente	Conducto deferente	Arteria testicular; arteria cremastérica
Ramas prostáticas (♂)	(Arteria vesical inferior)	Desciende por las caras posterolaterales de la próstata	Próstata y uretra prostática	Perineal profunda (pudenda interna)
Uterina (♀)		Discurre anteromedialmente en la base del ligamento ancho/ligamento cardinal superior, da una rama vaginal, luego cruza el uréter superiormente para alcanzar la cara lateral del cuello del útero	Útero, ligamentos del útero, porciones mediales de la trompa tubárica y el ovario, y porción superior de la vagina a través de la rama vaginal	Arteria ovárica (a través de ramas tubáricas y ováricas); arteria vaginal
Vaginal (♀)	(Arteria uterina)	Desciende para ramificarse alrededor de la vagina, emite una o mas ramas hacia la vejiga urinaria	Vagina, bulbo vestibular y recto adyacente; rama(s)[a] vesical inferior: fondo y cuello de la vejiga urinaria	Rama vaginal de la arteria uterina, arteria vesical superior
Pudenda interna		Abandona la pelvis a través de la porción infrapiriforme del foramen isquiático mayor y entra en el periné (fosa isquioanal) pasando a través del foramen isquiático menor, pasa al triángulo urogenital atravesando el conducto pudendo	Arteria principal del periné, incluyendo los músculos y la piel de los triángulos anal y urogenital, cuerpos eréctiles	(Arteria umbilical; ramas prostáticas de la arteria vesical inferior en el varón)
Rectal media	División anterior de la arteria ilíaca interna	Desciende por la pelvis hasta la porción inferior del recto	Porción inferior del recto, vesículas seminales, próstata (vagina)	Arterias rectales superiores e inferiores
Glútea inferior[b]		Abandona la pelvis a través de la porción infrapiriforme del foramen isquiático mayor	Diafragma pélvico (coccígeo y elevador del ano), piriforme, cuadrado femoral, porción más superior de los isquiotibiales, glúteo mayor y nervio isquiático	Arteria femoral profunda (a través de las arterias circunflejas femorales medial y lateral)
División posterior de la ilíaca interna	Arteria ilíaca interna	Pasa posteriormente y emite ramas parietales	Pared de la pelvis y región glútea	
Iliolumbar[c]		Asciende anterior a la articulación sacroilíaca y posterior a los vasos ilíacos comunes y el psoas mayor, dividiéndose en ramas ilíacas y lumbares	Músculos psoas mayor, ilíaco y cuadrado lumbar; cola de caballo en el conducto vertebral	Arteria circunfleja ilíaca y 4.ª arteria lumbar (y más inferiores)
Sacras laterales (superior e inferior)	División posterior de la arteria ilíaca interna	Discurre sobre la cara anteromedial del piriforme y emite ramas para los forámenes sacros pélvicos	Piriforme, estructuras del conducto del sacro, erector de la columna y piel suprayacente	Arterias sacras mediales (de la arteria sacra media)
Glútea superior		Pasa entre el tronco lumbosacro y el ramo anterior del nervio espinal S1 para abandonar la pelvis a través del foramen isquiático mayor superior al músculo piriforme	Piriforme, los tres músculos glúteos y el tensor de la fascia lata	Sacra lateral, glútea inferior, pudenda interna, circunfleja femoral profunda, circunfleja femoral lateral

[a]A menudo la arteria vesical inferior es una rama independiente de la arteria ilíaca interna.
[b]Puede producirse como una rama terminal de la división posterior de la arteria ilíaca interna.
[c]Con frecuencia se origina directamente a partir de la arteria ilíaca interna, proximal a las divisiones.

ARTERIA ILÍACA INTERNA

La **arteria ilíaca interna** es la principal arteria de la pelvis, y proporciona la mayor cantidad de sangre para las vísceras pélvicas y parte de la porción musculoesquelética de la pelvis; sin embargo, también aporta ramas para la región glútea, las regiones mediales de los muslos y el periné (fig. 6-15).

Cada arteria ilíaca interna, con una longitud aproximada de 4 cm, se inicia a medida que la *arteria ilíaca común* se bifurca dando las arterias ilíacas interna y externa a nivel del disco intervertebral situado entre las vértebras L5 y S1. El uréter cruza la arteria ilíaca común o sus ramas terminales en el punto de la bifurcación o inmediatamente distal a esta. La arteria ilíaca interna está separada de la articulación sacroilíaca por la vena ilíaca interna y el tronco lumbosacro. Desciende posteromedialmente dentro de la pelvis menor, medial a la vena ilíaca externa y al nervio obturador, y lateral al peritoneo.

División anterior de la arteria ilíaca interna. El patrón de ramificación de la arteria ilíaca interna presenta variantes en la mayoría de los casos. El patrón más frecuente, aquí representado, ocurre en menos de la mitad de los casos. La arteria ilíaca interna suele finalizar en el borde superior del foramen isquiático mayor, bifurcándose en una división (tronco) anterior y otra posterior. Las ramas de la **división anterior de la arteria ilíaca interna** son fundamentalmente viscerales (es decir, irrigan la vejiga, el recto y los órganos reproductores), pero también hay ramas parietales que pasan hacia el muslo y la nalga (fig. 6-17 A y B). La disposición de las ramas viscerales es altamente variable.

Arteria umbilical. Antes del nacimiento, las arterias umbilicales son la principal prolongación de las arterias ilíacas internas; pasan a lo largo de la pared lateral de la pelvis y luego ascienden por la pared anterior del abdomen hasta y a través del anillo umbilical para entrar en el cordón umbilical.

En la vida intrauterina, las **arterias umbilicales** transportan sangre pobre en oxígeno y nutrientes hasta la placenta, donde se vuelve a aprovisionar de ellos. Cuando se secciona el cordón umbilical, las porciones distales de estos vasos ya no desempeñan ninguna función y se obliteran distalmente a las ramas que pasan hacia la vejiga. Las *porciones obliteradas* forman cordones fibrosos que se conocen como *ligamentos umbilicales mediales* (figs. 6-16 y 6-17 A y B). Los ligamentos forman pliegues en el peritoneo *(pliegues umbilicales mediales)* en la cara profunda de la pared anterior del abdomen (v. cap. 2).

Después del nacimiento, las *porciones permeables de las arterias umbilicales* discurren anteroinferiormente entre la vejiga urinaria y la pared lateral de la pelvis.

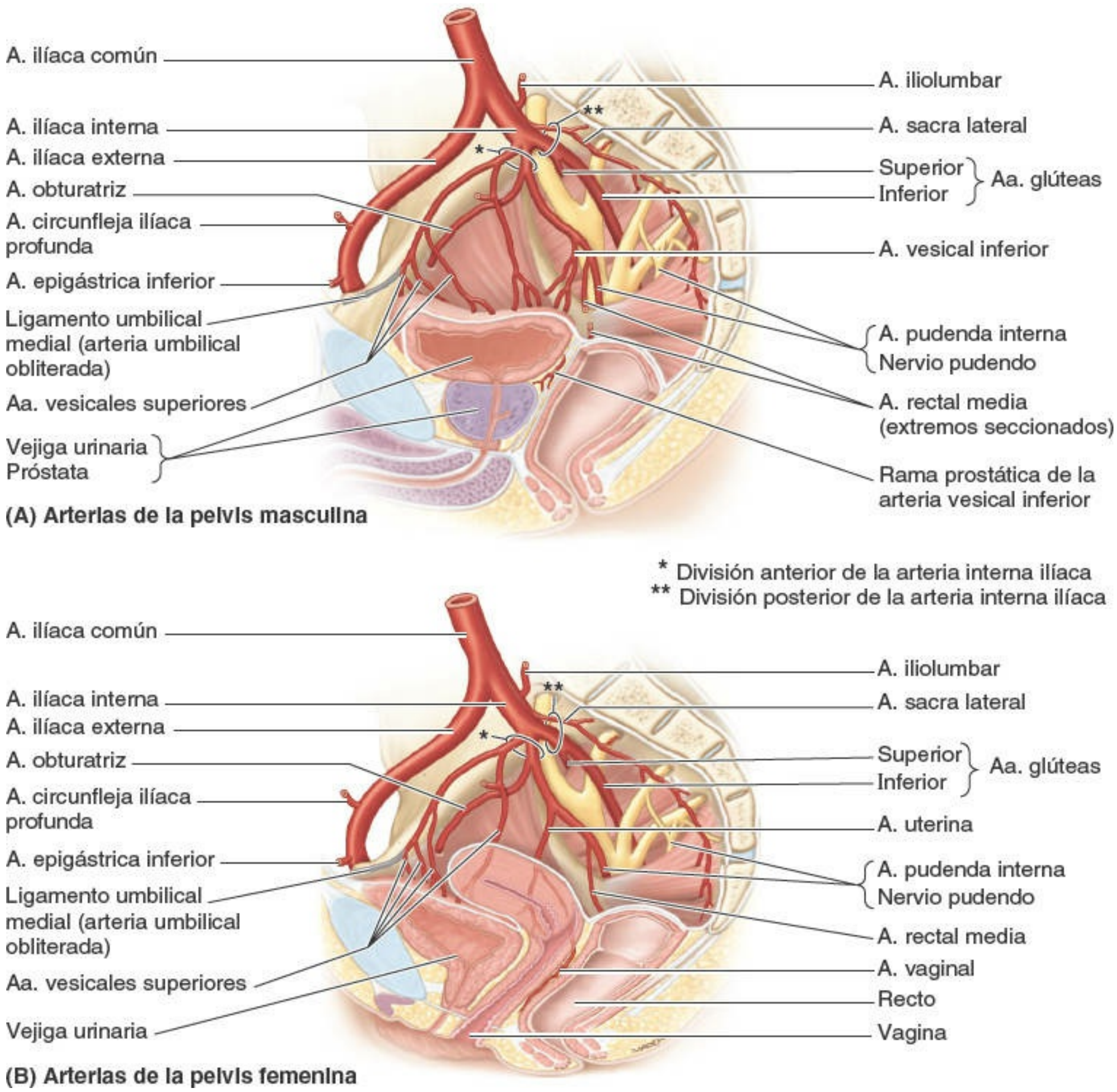

FIGURA 6-17. Arterias de la pelvis. Las divisiones anteriores de las arterias ilíacas internas suelen irrigar la mayoría de las estructuras pélvicas.

Arteria obturatriz. El origen de la **arteria obturatriz** es variable; normalmente nace cerca del origen de la arteria umbilical, donde se cruza con el uréter. Discurre anteroinferiormente sobre la fascia obturatriz en la pared lateral de la pelvis y pasa entre el nervio obturador y la vena obturatriz (figs. 6-16 y 6-17 A y B).

En el interior de la pelvis, la arteria obturatriz emite ramas musculares, una arteria nutricia para el ilion y una rama púbica. La **rama púbica** se origina justo antes de que la arteria obturatriz abandone la pelvis. Asciende por la superficie pélvica del pubis para anastomosarse con su homóloga del otro lado y con la *rama púbica de la arteria epigástrica inferior*, una rama de la arteria ilíaca externa.

En una variación frecuente (> 20 %), de la arteria epigástrica inferior nace una **arteria obturatriz accesoria** o **aberrante,** que desciende al interior de la pelvis por el recorrido habitual de la rama púbica (figs. 6-15 y 6-16). Los cirujanos deben tener presente esta frecuente variación cuando reparan una hernia. La distribución extrapélvica de la arteria obturatriz se describe con el miembro inferior (v. cap. 7).

Arteria vesical inferior. La **arteria vesical inferior** sólo se encuentra en el hombre (figs. 6-16 y 6-17 A); en las mujeres, puede ser —con casi la misma frecuencia— una rama separada de la arteria ilíaca interna o una rama de la arteria uterina (figs. 6-16 y 6-17 B).

Arteria uterina. La **arteria uterina** es una rama adicional de la arteria ilíaca interna en la mujer, que suele nacer directamente y por separado en la arteria ilíaca interna (figs. 6-16 y 6-17 B). Puede originarse en la arteria umbilical. Evolutivamente, es homóloga a la arteria del conducto deferente del varón. Desciende sobre la pared lateral de la pelvis, anterior a la arteria ilíaca interna, y pasa medialmente para alcanzar la unión del útero y la vagina, donde el cuello del útero protruye dentro de la porción superior de la vagina (fig. 6-18 A y B). Mientras discurre medialmente, la arteria uterina pasa directamente superior al uréter. La relación entre el uréter y la arteria suele recordarse con la frase «*El agua* (orina) *pasa bajo el puente* (arteria uterina)». Sin embargo, a mitad del recorrido o más adelante, la arteria en realidad serpentea alrededor del uréter descendente, pasando por encima y por delante de él. Cuando alcanza el lado del cuello del útero, la arteria uterina se divide en una **rama vaginal** descendente, más pequeña, que irriga el cuello del útero y la vagina, y una **rama ascendente,** más grande, que discurre a lo largo del borde lateral del útero, irrigándolo. La rama ascendente se bifurca en **ramas ováricas** y **tubáricas,** que siguen irrigando los extremos mediales del ovario y la tuba uterina, y se anastomosan con las ramas ovárica y tubárica de la arteria ovárica.

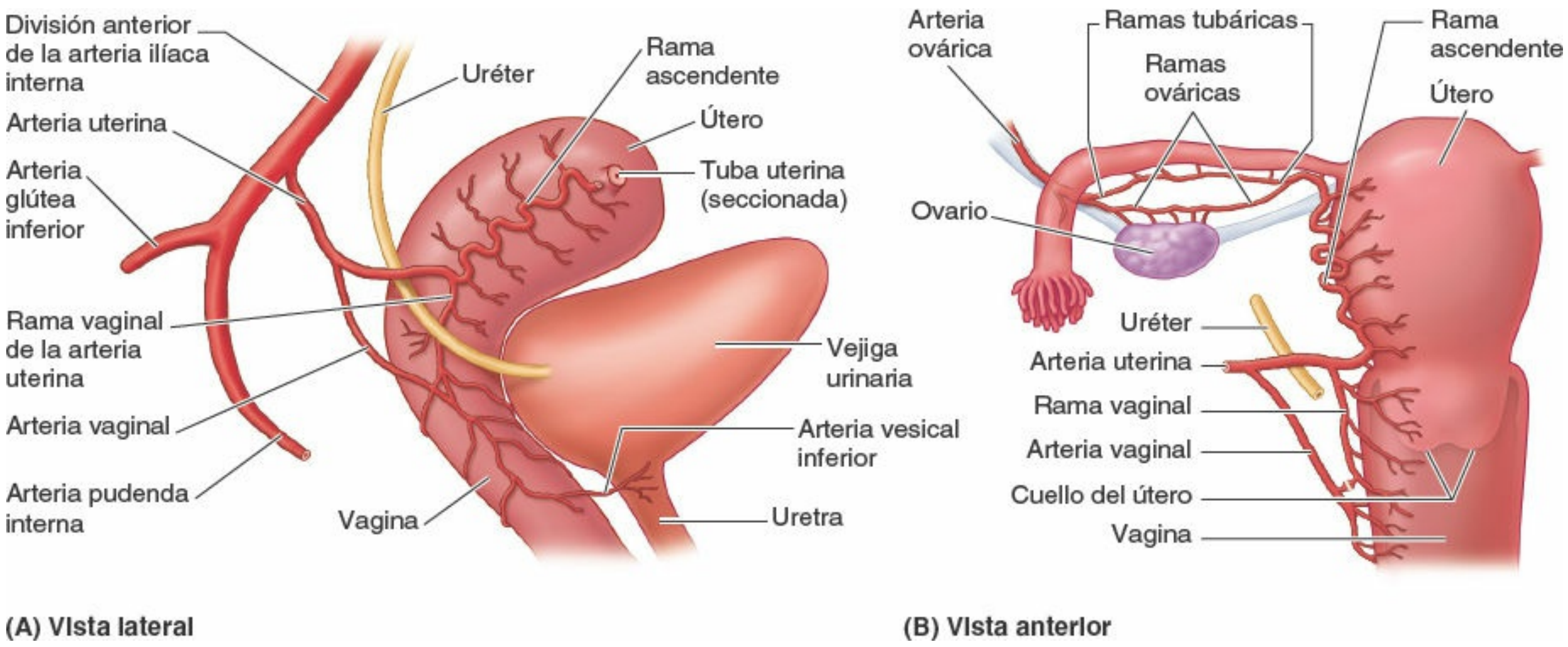

FIGURA 6-18. Arterias uterinas y vaginales. A) Origen de las arterias procedentes de la división anterior de la arteria ilíaca interna y su distribución por el útero y la vagina. **B)** Las anastomosis entre las ramas ováricas y tubáricas de las arterias ováricas y uterinas, y entre la rama vaginal de la arteria uterina y la arteria vaginal, proporcionan vías potenciales de circulación colateral. Estas comunicaciones tienen lugar entre las hojas del ligamento ancho, por donde también discurre la rama ascendente.

Arteria vaginal. La **arteria vaginal** es la homóloga de la arteria vesical inferior del varón. Suele originarse en la porción inicial de la arteria uterina en lugar de nacer directamente de la división anterior. La arteria vaginal emite numerosas ramas para las caras anterior y posterior de la vagina (figs. 6-16, 6-17 B y 6-18) y para el fondo y cuello de la vejiga.

Arteria rectal media. La **arteria rectal media** puede originarse

independientemente a partir de la arteria ilíaca interna, o puede hacerlo junto a la arteria vesical inferior o la arteria pudenda interna (figs. 6-16 y 6-17).

Arteria pudenda interna. La **arteria pudenda interna,** más grande en el hombre que en la mujer, pasa inferolateralmente, anterior al músculo piriforme y al plexo sacro. Abandona la pelvis entre los músculos piriforme y coccígeo, pasando a través de la porción inferior del *foramen isquiático mayor*. A continuación, la arteria pudenda interna pasa alrededor de la cara posterior de la espina isquiática o del ligamento sacroespinoso, y entra en la *fosa isquioanal* a través del *foramen isquiático menor*.

La arteria pudenda interna, junto con las venas pudendas internas y ramos del nervio pudendo, pasa a través del conducto pudendo en la pared lateral de la fosa isquioanal (v. fig. 6-11 B). Cuando sale del conducto pudendo, medial a la tuberosidad isquiática, la arteria pudenda interna se divide en sus ramas terminales, la *arteria perineal* y las *arterias dorsales del pene o del clítoris*.

Arteria glútea inferior. La **arteria glútea inferior** es la rama terminal de mayor tamaño de la división anterior de la arteria ilíaca interna (fig. 6-18 A), pero en torno a la mitad de los casos, es la rama terminal de la división posterior (fig. 6-17). Pasa posteriormente entre los nervios sacros (generalmente S2 y S3) y sale de la pelvis a través de la porción inferior del *foramen isquiático mayor*, inferior al músculo piriforme (v. fig. 6-16). Irriga los músculos y la piel de la nalga y de la cara posterior del muslo.

División posterior de la arteria ilíaca interna. Cuando la arteria ilíaca interna se bifurca en sus divisiones anterior y posterior, esta última suele dar lugar a las tres arterias parietales siguientes (fig. 6-17 A y B):

- **Arteria iliolumbar.** Esta arteria discurre superolateralmente de *forma recurrente* (gira con brusquedad hacia atrás respecto a su origen) hacia la fosa ilíaca. Dentro de la fosa, la arteria se divide en una *rama ilíaca*, que irriga el músculo ilíaco y el ilion, y una *rama lumbar*, que irriga los músculos psoas mayor y cuadrado lumbar.
- **Arterias sacras laterales.** Estas arterias, superior e inferior, pueden originarse como ramas independientes o desde un tronco común. Las arterias sacras laterales pasan medialmente y descienden anteriores a las ramas sacras anteriores, emitiendo *ramas espinales*, que pasan a través de los forámenes sacros anteriores e irrigan las meninges espinales que envuelven las raíces de los nervios sacros. Algunas ramas de estas arterias pasan desde el conducto del sacro a través de los forámenes sacros posteriores e irrigan los músculos erectores de la columna en el dorso y la piel que recubre el sacro.
- **Arteria glútea superior.** Esta arteria es la rama más grande de la división posterior; irriga los músculos glúteos en las nalgas. En casos excepcionales, esta arteria discurre entre el tronco lumbosacro y la rama anterior de S1.

ARTERIA OVÁRICA

La **arteria ovárica** nace en la aorta abdominal, inferior a la arteria renal pero considerablemente superior a la arteria mesentérica inferior (v. fig. 6-16). Cuando

pasa inferiormente, la arteria ovárica se adhiere al peritoneo parietal y discurre anterior al uréter en la pared posterior del abdomen, normalmente dando ramas para aquél. Al entrar en la pelvis menor, la arteria ovárica cruza el origen de los vasos ilíacos externos. A continuación discurre medialmente, dividiéndose en una **rama ovárica** y una **rama tubárica,** que irrigan el ovario y la tuba uterina, respectivamente (fig. 6-18 B). Estas ramas se anastomosan con las ramas correspondientes de la arteria uterina.

ARTERIA SACRA MEDIA

La **arteria sacra media** es una pequeña arteria impar que normalmente nace en la cara posterior de la aorta abdominal, justo superior a su bifurcación, pero puede originarse en su cara anterior (v. fig. 6-16). Este vaso discurre en o cerca de la línia media anterior a los cuerpos de la última o las dos últimas vértebras lumbares, el sacro y el cóccix. Durante los procedimientos pélvicos laparoscópicos, es una buena referencia de la línea media en la pared posterior de la pelvis. Sus ramas terminales participan en diversas asas anastomóticas. Antes de que la arteria sacra media entre en la pelvis menor, a veces emite un par de *arterias de L5*.

Mientras desciende sobre el sacro, la arteria sacra media da lugar a pequeñas ramas parietales (sacras laterales) que se anastomosan con las arterias sacras laterales. También da origen a pequeñas ramas viscerales a la parte posterior del recto, el cual anastomosa con las arterias rectales superiores y medias. La arteria sacra media representa el extremo caudal de la aorta dorsal embrionaria, que va disminuyendo su tamaño a medida que desaparece la eminencia caudal en forma de cola del embrión.

ARTERIA RECTAL SUPERIOR

La **arteria rectal superior** es la continuación directa de la arteria mesentérica inferior (v. fig. 6-16). Cruza los vasos ilíacos comunes y desciende en el mesocolon sigmoideo hasta la pelvis menor. A nivel de la vértebra S3, la arteria rectal superior se divide en dos ramas, que descienden a cada lado del recto y lo irrigan hasta el esfínter interno del ano.

Venas de la pelvis

Los **plexos venosos pélvicos** están formados por la interconexión de venas que rodean las vísceras de la pelvis (fig. 6-19 B y C). Estas redes venosas interconectadas tienen importancia clínica. Los diversos plexos de la pelvis menor (rectal, vesical, prostático, uterino y vaginal) se unen y drenan, principalmente, en tributarias de las *venas ilíacas internas,* aunque algunos drenan a través de la vena rectal superior en la vena mesentérica inferior del sistema porta hepático (fig. 6-19 A), o a través de las venas sacras laterales en el *plexo venoso vertebral interno* (v. cap. 2). Existen vías adicionales, relativamente menores, para el drenaje de la pelvis menor, como la **vena sacra media** parietal y, en las mujeres, las venas ováricas.

Las **venas ilíacas internas** se forman superiormente al foramen isquiático mayor y se sitúan posteroinferiores a las arterias ilíacas internas (fig. 6-19 A y B). Las tributarias de las venas ilíacas internas son más variables que las ramas de la arteria ilíaca interna con las que comparten denominación, pero discurren aproximadamente

junto a ellas y drenan los territorios irrigados por dichas arterias. Sin embargo, no hay venas que acompañen a las arterias umbilicales entre la pelvis y el ombligo, sino que las **venas iliolumbares** procedentes de las fosas ilíacas de la pelvis mayor suelen drenar en las venas ilíacas comunes. Las venas ilíacas internas se fusionan con las venas ilíacas externas para formar las **venas ilíacas comunes,** que se unen a nivel de la vértebra L4 o L5 para formar la **vena cava inferior** (fig. 6-19 A).

Las **venas glúteas superiores,** las venas que acompañan a las arterias glúteas superiores de la región glútea, son las mayores tributarias de las venas ilíacas internas, excepto durante el embarazo, cuando las venas uterinas son mayores. Las venas testiculares atraviesan la pelvis mayor mientras pasan desde el anillo inguinal profundo hacia su desembocadura abdominal posterior, pero normalmente no drenan estructuras de la pelvis.

Las **venas sacras laterales** suelen verse desproporcionadamente grandes en las angiografías. Se anastomosan con el plexo venoso vertebral interno (v. cap. 2), formando una vía colateral alternativa para alcanzar la vena cava inferior o la superior. También pueden proporcionar una vía para las metástasis de neoplasias prostáticas o uterinas hacia localizaciones vertebrales o craneales.

Nódulos linfáticos de la pelvis

Los nódulos linfáticos que reciben el drenaje linfático procedente de los órganos de la pelvis son variables en número, tamaño y localización. Su asociación en grupos definidos suele ser algo arbitraria. Cuatro grupos principales de nódulos se localizan en la pelvis o adyacente a esta, y se denominan según los vasos sanguíneos con que se asocian (fig. 6-20):

- **Nódulos linfáticos ilíacos externos.** Se encuentran por encima de la línea terminal, a lo largo de los vasos ilíacos externos. Reciben principalmente linfa procedente de los nódulos linfáticos inguinales; no obstante, también reciben linfa de las vísceras pélvicas, en especial de las porciones superiores de los órganos pélvicos medios a anteriores. Aunque la mayoría del drenaje linfático de la pelvis tiende a ser paralelo a las vías del drenaje venoso, el drenaje linfático de los nódulos ilíacos externos no sigue ese patrón. Estos nódulos drenan en los nódulos ilíacos comunes.
- **Nódulos linfáticos ilíacos internos.** Se agrupan alrededor de las divisiones anterior y posterior de la arteria ilíaca interna y los puntos de origen de las arterias glúteas. Reciben el drenaje procedente de las vísceras pélvicas inferiores, el periné profundo y la región glútea, y drenan en los nódulos ilíacos comunes.
- **Nódulos linfáticos sacros.** Se encuentran en la concavidad del sacro, adyacentes a los vasos sacros medios. Reciben linfa procedente de las vísceras pélvicas posteroinferiores y drenan en los nódulos ilíacos internos o en los comunes.
- **Nódulos linfáticos ilíacos comunes.** Localizados superiormente en la pelvis, a lo largo de los vasos sanguíneos ilíacos comunes (fig. 6-20), reciben el drenaje procedente de los tres grupos principales expuestos anteriormente. Estos

nódulos inician una vía común para el drenaje de la pelvis que pasa cerca de los nódulos lumbares (de la cava/aórticos). Desde algunos órganos pélvicos (p. ej., el cuello de la vejiga urinaria y la parte inferior de la vagina) puede darse de forma inconstante un drenaje hacia los nódulos ilíacos comunes.

El tejido conectivo situado a lo largo de las ramas de los vasos ilíacos internos contiene grupos adicionales de nódulos linfáticos de menor importancia (p. ej., los **nódulos pararrectales**).

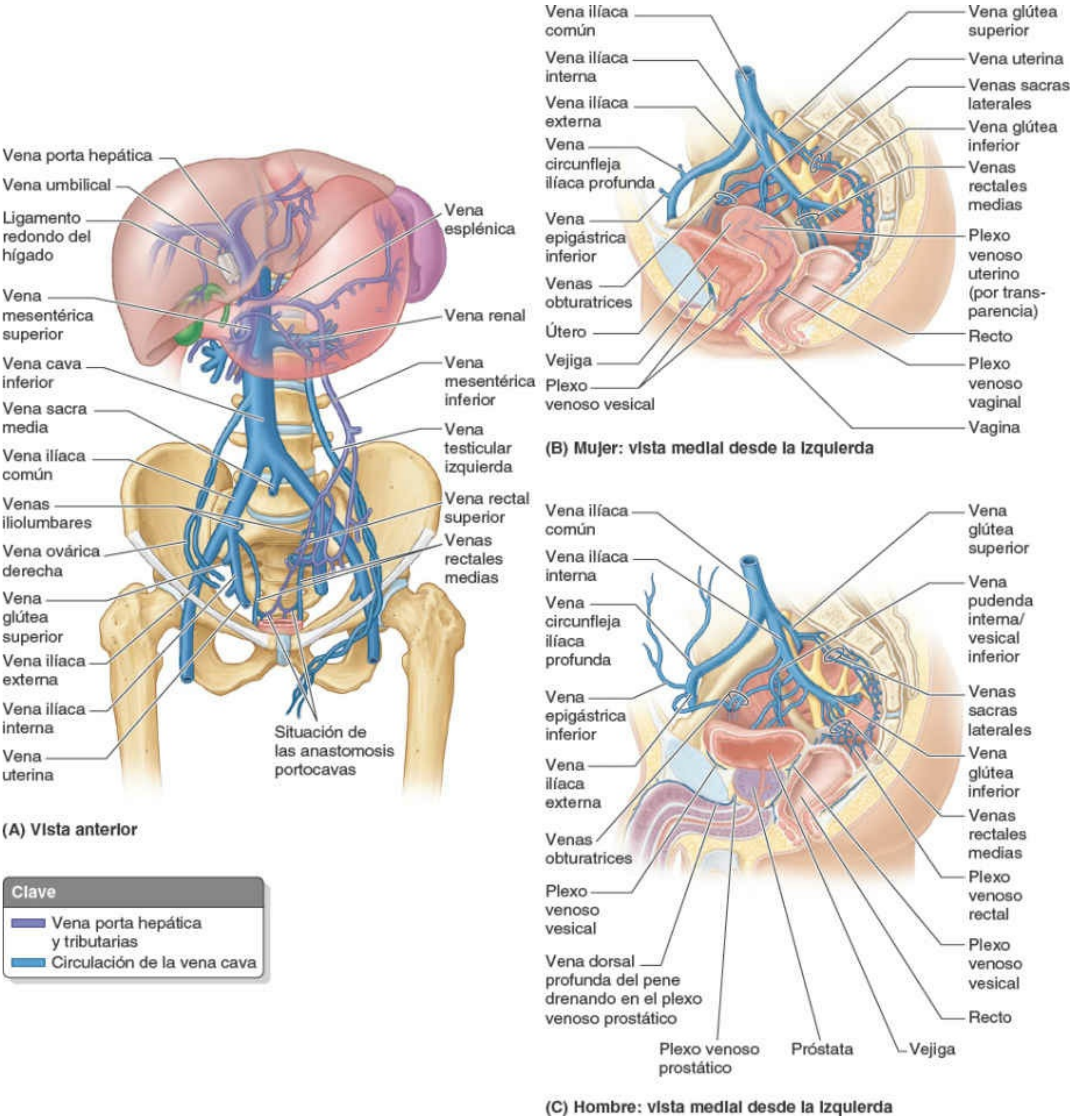

FIGURA 6-19. Venas de la pelvis. A) Patrones femenino *(derecha)* y masculino *(izquierda)* de los sistemas venosos porta hepático y sistémico (de la cava) de la cavidad abdominopélvica. El drenaje venoso de los órganos pélvicos se dirige fundamentalmente al sistema de la cava a través de las venas ilíacas internas. La porción superior del recto drena normalmente en el sistema porta hepático, aunque las venas rectales superiores se anastomosan con las venas rectales medias e inferiores, que son tributarias de las venas ilíacas internas. Se muestran las venas y plexos venosos pélvicos de la mujer **(B)** y del hombre **(C).**

Tanto los grupos de nódulos pélvicos principales como los secundarios están muy interconectados, por lo que pueden extirparse muchos nódulos sin alterar el drenaje linfático. Las interconexiones también permiten que las neoplasias se diseminen prácticamente en cualquier dirección, hacia cualquier víscera pélvica o abdominal. Aunque el drenaje linfático tiende a reproducir el drenaje venoso (excepto en el caso de los nódulos ilíacos externos, donde la proximidad ofrece una guía aproximada), el patrón no es lo bastante predecible como para que permita anticipar o determinar el estadio de la progresión del cáncer metastásico desde órganos pélvicos de forma comparable a la progresión del cáncer de mama a través de los nódulos axilares. El drenaje linfático desde cada órgano pélvico se describirá después de la descripción de las vísceras pélvicas.

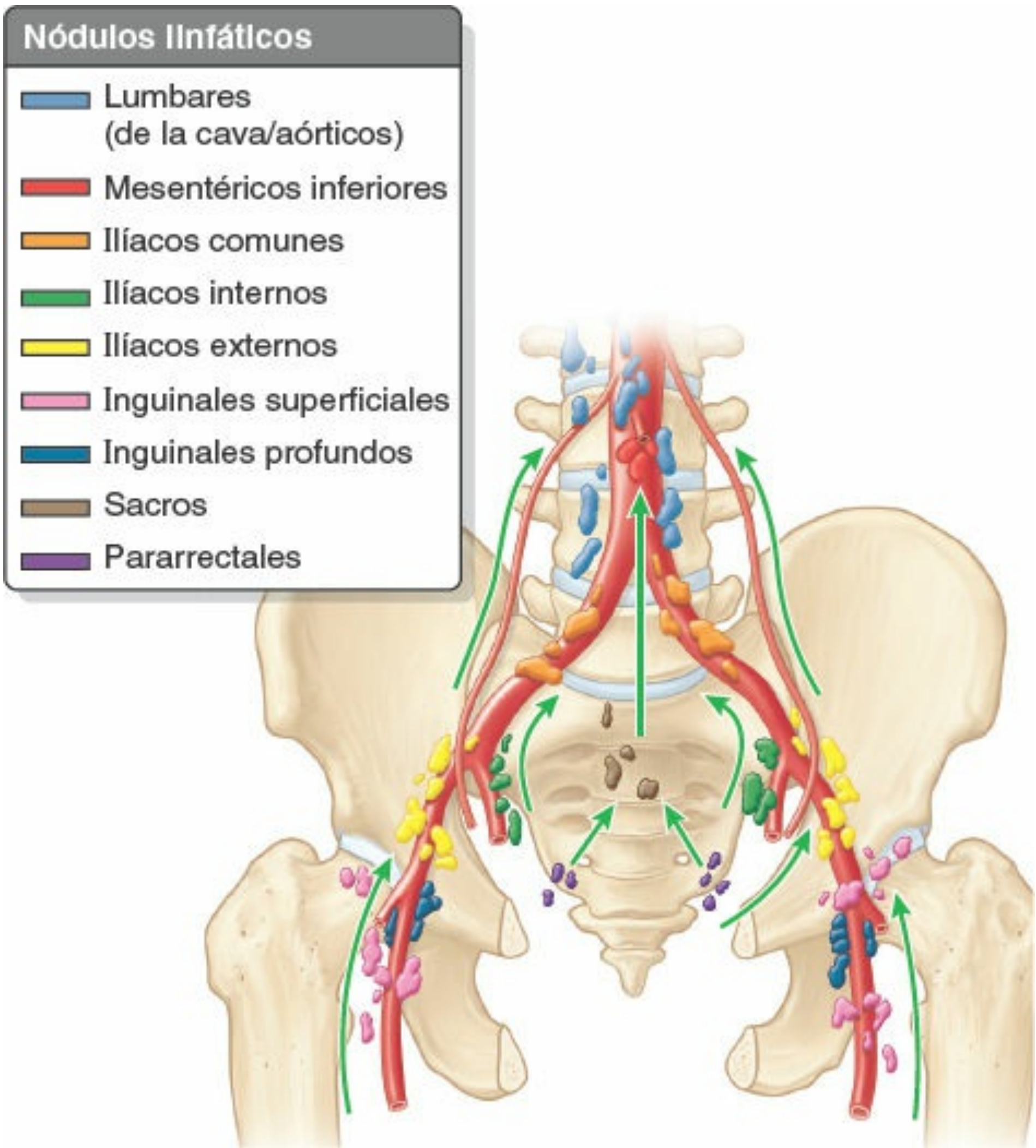

FIGURA 6-20. Nódulos linfáticos de la pelvis.

Nervios de la pelvis

Las estructuras pélvicas están inervadas, fundamentalmente, por los **nervios espinales sacros** y **coccígeos,** y por la *porción pélvica del sistema nervioso autónomo*. Los músculos piriforme y coccígeo forman un lecho para los plexos nerviosos sacro y coccígeo (fig. 6-21). Los ramos anteriores de los nervios S2 y S3 emergen entre las digitaciones de estos músculos.

NERVIO OBTURADOR

El *nervio obturador* se origina en los ramos anteriores de los nervios espinales L2-L4 del *plexo lumbar* en el abdomen (pelvis mayor) y entra en la pelvis menor. Discurre por la grasa extraperitoneal a lo largo de la pared lateral de la pelvis hacia el *conducto obturador*, la abertura en la membrana obturatriz que cubre el resto del foramen obturado. A medida que pasa por el canal y entra en el muslo, se divide en ramos anterior y posterior, que abandonan la pelvis a través de este conducto e inervan los músculos mediales del muslo. El nervio obturador no inerva ninguna estructura de la pelvis.

TRONCO LUMBOSACRO

En la línea terminal o justo superior a ella, la parte descendente del ramo anterior del nervio L4 se une al ramo anterior del L5, para formar el grueso **tronco lumbosacro,** con aspecto de cordón (v. figs. 6-9 D, 6-21 y 6-22). Este discurre inferiormente, sobre la cara anterior del ala del sacro, para unirse al plexo sacro.

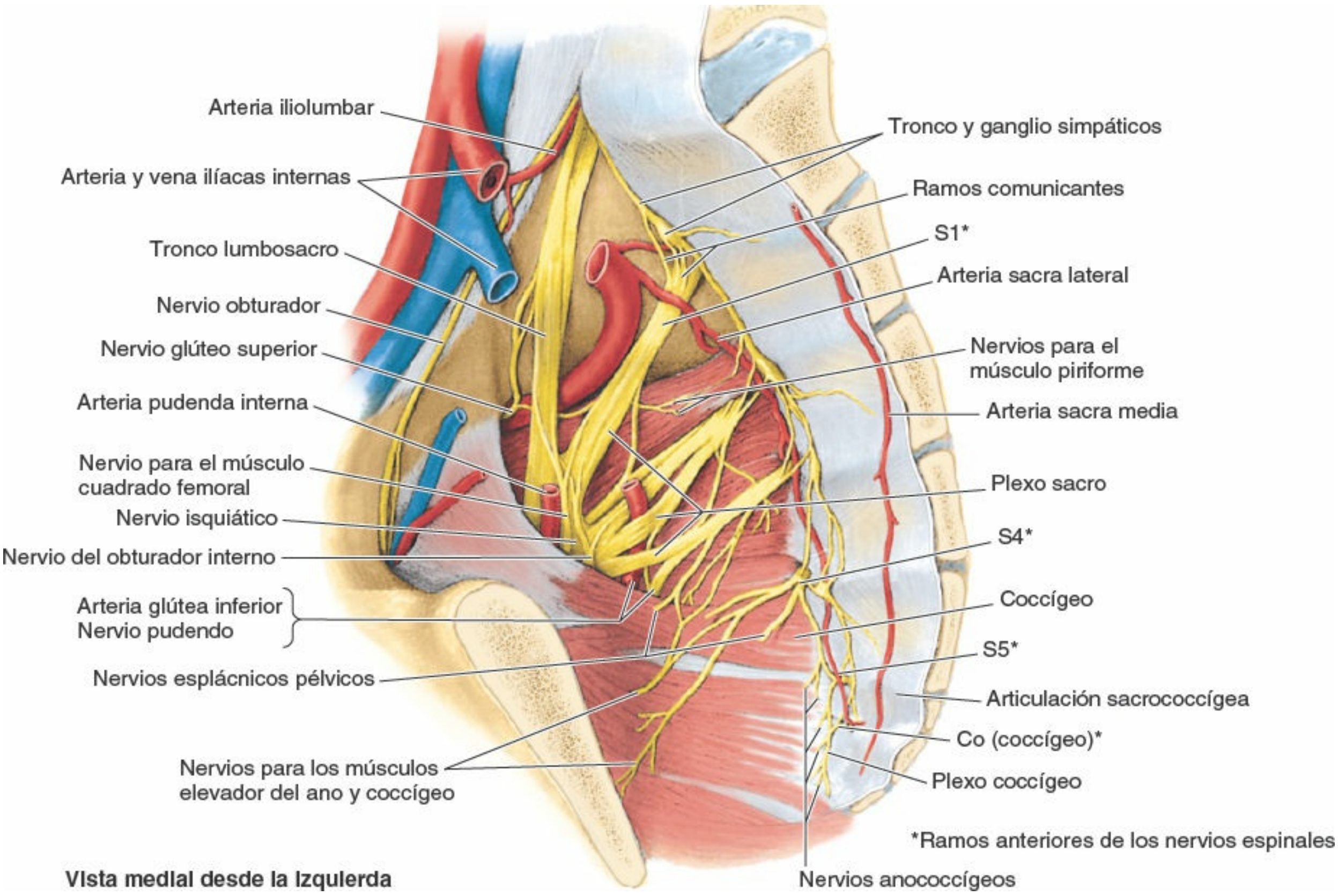

FIGURA 6-21. Nervios y plexos nerviosos de la pelvis. Se muestran los nervios somáticos (plexos nerviosos sacro y coccígeo) y la porción pélvica (sacra) del tronco simpático. Aunque se localizan en la pelvis, la mayoría de los nervios que aquí se muestran participan en la inervación del miembro inferior más que en la de las estructuras de la pelvis.

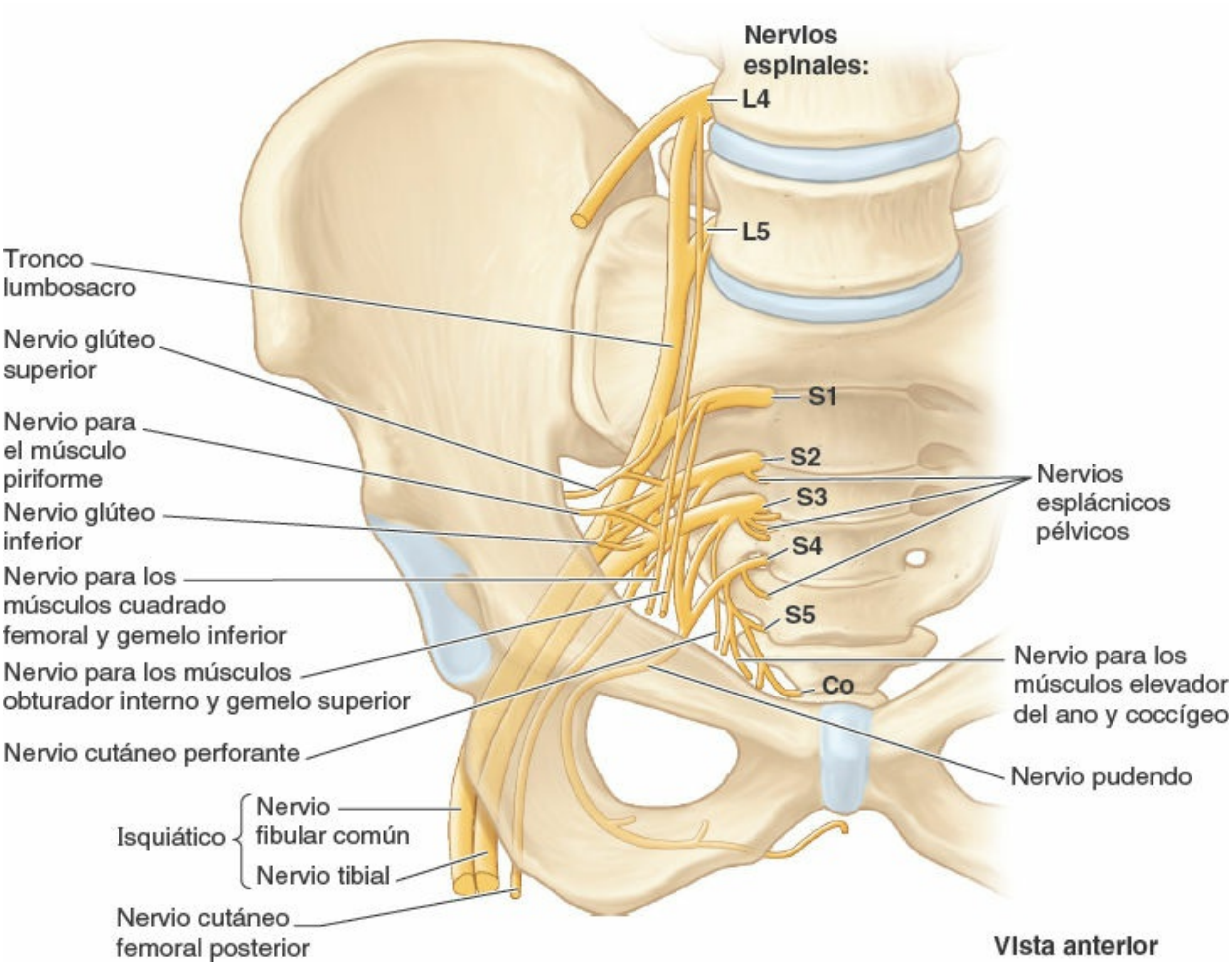

FIGURA 6-22. **Nervios somáticos de la pelvis: plexo sacro.**

TABLA 6-5. NERVIOS SOMÁTICOS DE LA PELVIS

Nervio	Segmento de origen	Distribución
Isquiático	L4, L5, S1, S2, S3	Ramos articulares para la articulación coxal y ramos musculares para los flexores de la rodilla en el muslo y todos los músculos de la pierna y el pie
Glúteo superior	L4, L5, S1	Músculos glúteo medio, glúteo menor y tensor de la fascia lata
Nervio del músculo cuadrado femoral (y gemelo inferior)	L4, L5, S1	Músculos cuadrado femoral y gemelo inferior
Glúteo inferior	L5, S1, S2	Músculo glúteo mayor
Nervio del músculo obturador interno (y gemelo superior)	L5, S1, S2	Músculos obturador interno y gemelo superior
Nervio del músculo piriforme	S1, S2	Músculo piriforme
Cutáneo femoral posterior	S2, S3	Ramos cutáneos para la nalga y caras medial más superior y posterior del muslo
Cutáneo perforante	S2, S3	Ramos cutáneos para la parte medial de la nalga
Pudendo	S2, S3, S4	Estructuras del periné: ramos sensoriales a los genitales externos; ramas musculares a los músculos perineales, esfínter externo de la uretra y esfínter externo del ano
Esplácnico pélvico	S2, S3, S4	Vísceras pélvicas a través de los plexos hipogástricos inferiores y pélvico
Nervios del músculo elevador del ano y coccígeo	S3, S4	Músculos elevador del ano y coccígeo

PLEXO SACRO

El plexo se ilustra en la figura 6-22, y la composición y la distribución segmentaria de

los nervios que derivan de él se detallan en la tabla 6-5. El texto siguiente aporta información adicional sobre la formación de los nervios y sus recorridos.

El **plexo sacro** se localiza en la pared posterolateral de la pelvis menor. Los dos nervios principales del plexo sacro son el *nervio isquiático* y el *pudendo*, situados externamente a la fascia parietal pélvica. La mayoría de ramos del plexo sacro abandonan la pelvis a través del *foramen isquiático mayor*.

El *nervio isquiático*, el nervio más voluminoso del cuerpo, está formado por los ramos anteriores de los nervios espinales L4-S3 al converger en la cara anterior del piriforme (figs. 6-21 y 6-22). Una vez formado, el nervio isquiático pasa a través del foramen isquiático mayor, normalmente inferior al piriforme, para entrar en la región glútea. A continuación, desciende a lo largo de la cara posterior del muslo para inervar a esta y a toda la pierna y el pie.

El **nervio pudendo** es el nervio principal del periné, y el principal nervio sensitivo de los genitales externos. Acompaña a la arteria pudenda interna y abandona la pelvis a través del foramen isquiático mayor, entre los músculos piriforme y coccígeo. Este nervio se incurva alrededor de la espina isquiática y el ligamento sacroespinoso, y entra en el periné a través del foramen isquiático menor (fig. 6-22).

El *nervio glúteo superior* abandona la pelvis a través del foramen isquiático mayor, superior al piriforme. Inerva músculos de la región glútea (figs. 6-21 y 6-22).

El *nervio glúteo inferior* abandona la pelvis a través del foramen isquiático mayor (fig. 6-22), inferior al piriforme y superficial al nervio isquiático, acompañando a la arteria glútea inferior. Ambos se dividen en varias ramificaciones que entran en la superficie profunda del músculo glúteo mayor suprayacente.

PLEXO COCCÍGEO

El **plexo coccígeo** es una pequeña red de fibras nerviosas formada por los ramos anteriores de los nervios espinales S4 y S5 y los **nervios coccígeos** (fig. 6-21). Se sitúa en la superficie pélvica del músculo coccígeo, e inerva a este músculo, que forma parte del elevador del ano, y a la articulación sacrococcígea. Los **nervios anococcígeos** que se originan de este plexo atraviesan el coccígeo y el ligamento anococcígeo, e inervan una pequeña área de piel entre el vértice del cóccix y el ano.

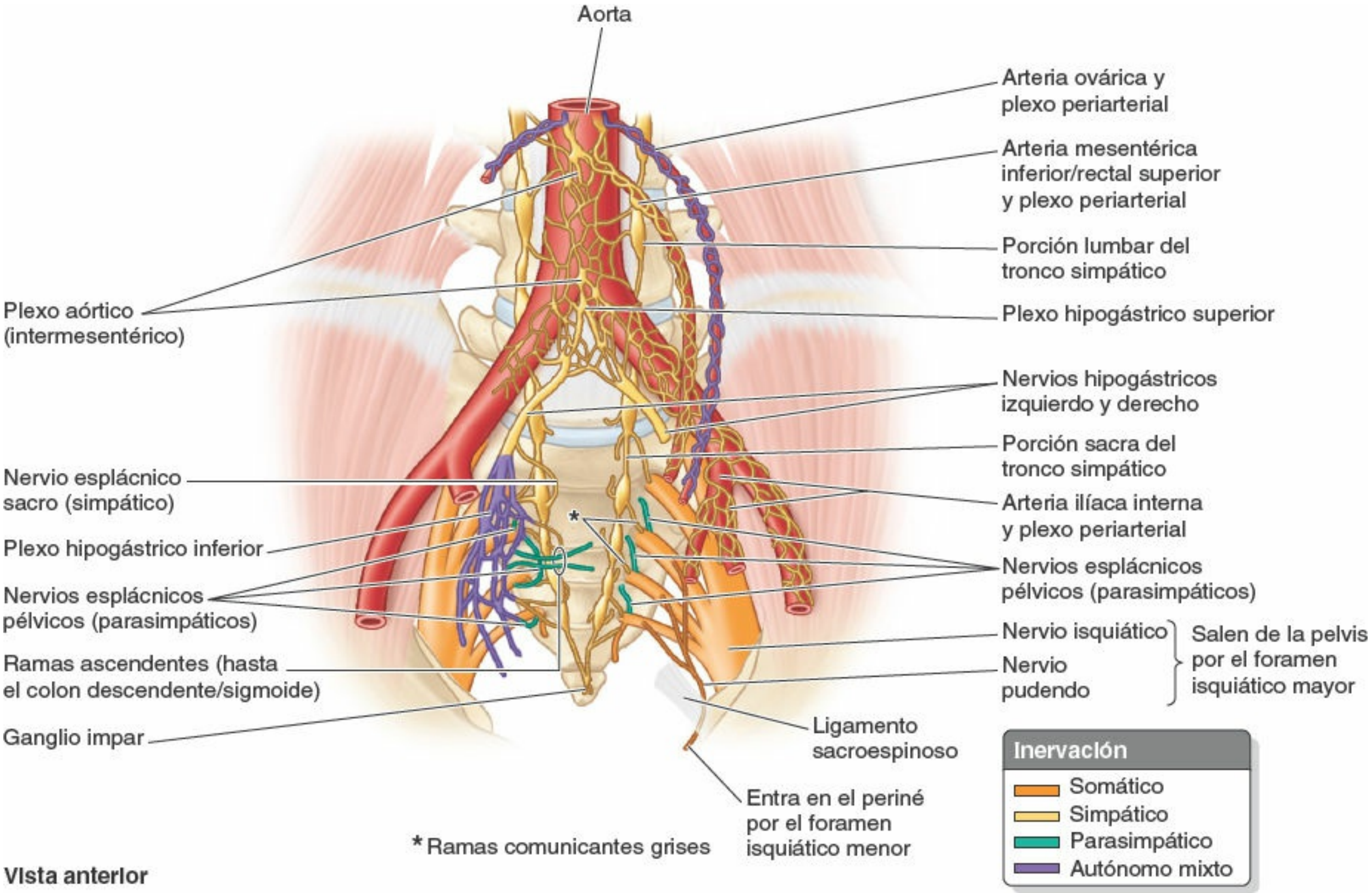

FIGURA 6-23. Nervios autónomos de la pelvis. El plexo hipogástrico superior es una continuación del plexo aórtico que se divide en nervios hipogástricos izquierdo y derecho cuando entra en la pelvis. Los nervios hipogástricos y esplácnicos pélvicos se fusionan para formar los plexos hipogástricos inferiores, que por tanto constan de fibras tanto simpáticas como parasimpáticas. Las fibras autónomas (simpáticas) también entran en la pelvis a través de los troncos simpáticos y los plexos periarteriales.

NERVIOS AUTÓNOMOS DE LA PELVIS

La inervación autónoma de la cavidad pélvica se realiza por cuatro vías (fig. 6-23):

- Los *troncos simpáticos sacros*. Se encargan principalmente de la inervación simpática de los miembros inferiores.
- Los *plexos periarteriales*. Fibras vasomotoras simpáticas postsinápticas para las arterias rectal superior, ovárica e ilíaca interna y sus ramas.
- Los *plexos hipogástricos*. La vía más importante por donde llegan fibras simpáticas a las vísceras pélvicas.
- Los *nervios esplácnicos pélvicos*. Vía para la inervación parasimpática de las vísceras pélvicas y del colon descendente y sigmoide.

Los **troncos simpáticos sacros** son la continuación inferior de los troncos simpáticos lumbares (figs. 6-21 y 6-23). Cada tronco sacro tiene un tamaño menor que el tronco lumbar, y en general tiene cuatro ganglios simpáticos. Los troncos sacros descienden sobre la cara pélvica del sacro, justo mediales a los forámenes sacros anteriores, y convergen para formar el pequeño **ganglio impar** medio (ganglio coccígeo), anterior al cóccix. Los troncos simpáticos descienden posteriores al recto, en el tejido conectivo extraperitoneal, y emiten ramos comunicantes (ramos comunicantes grises) para cada uno de los ramos anteriores de los nervios sacros y coccígeo. También emiten ramos para la arteria sacra media y el plexo hipogástrico

inferior. La función principal de estos troncos es proporcionar fibras postsinápticas al plexo sacro para la inervación simpática (vasomotora, pilomotora y sudomotora) del miembro inferior.

Los *plexos periarteriales de las arterias rectal superior, ovárica e ilíaca interna* son vías menores por donde entran fibras simpáticas en la pelvis. Su función principal es vasomotora sobre las arterias a las cuales acompañan.

Los **plexos hipogástricos** (superior e inferior) son redes de fibras nerviosas simpáticas y aferentes viscerales. La porción principal del *plexo hipogástrico superior* es la prolongación inferior del *plexo intermesentérico* (v. cap. 2), que se sitúa inferior a la bifurcación de la aorta (fig. 6-23). Transporta fibras que salen y entran del plexo intermesentérico a través de los nervios esplácnicos L3 y L4. El plexo hipogástrico superior entra en la pelvis y se divide en los **nervios hipogástricos izquierdo** y **derecho,** que descienden anteriores al sacro. Estos nervios descienden laterales al recto, dentro de las *vainas hipogástricas*, y luego se extienden en abanico, a medida que se unen con los nervios esplácnicos pélvicos, para formar los *plexos hipogástricos inferiores* derecho e izquierdo.

Por tanto, los **plexos hipogástricos inferiores** contienen fibras simpáticas, parasimpáticas y viscerales aferentes, que continúan por la lámina de la vaina hipogástrica hasta las vísceras pélvicas, sobre las que forman unos plexos secundarios denominados **plexos pélvicos.** En ambos sexos, estos plexos secundarios se asocian a las caras laterales del recto y a las inferolaterales de la vejiga urinaria. Además, en el hombre, también se asocian a la próstata y las vesículas seminales, y en la mujer al cuello del útero y las porciones laterales del fórnix de la vagina.

Los **nervios esplácnicos pélvicos** se originan en la pelvis a partir de los ramos anteriores de los nervios espinales S2-S4 del plexo sacro (figs. 6-21 a 6-23). Contienen fibras parasimpáticas presinápticas derivadas de los segmentos S2-S4 de la médula espinal, que constituyen el flujo de salida sacro del sistema nervioso parasimpático (craneosacro), y fibras aferentes viscerales procedentes de cuerpos celulares situados en los ganglios sensitivos de los nervios espinales correspondientes. Normalmente, la mayor contribución de estas fibras procede del nervio S3.

El sistema de plexos hipogástricos/pélvicos, que recibe fibras simpáticas a través de los nervios esplácnicos lumbares, y fibras parasimpáticas a través de los nervios esplácnicos pélvicos, inerva las vísceras de la pelvis. Aunque el componente simpático es principalmente vasomotor, como en las demás localizaciones, en esta también inhibe la contracción peristáltica del recto y estimula la contracción de los órganos genitales durante el orgasmo (lo que produce la eyaculación en el hombre).

Como la pelvis no presenta una superficie cutánea, las fibras simpáticas pélvicas no tienen funciones pilomotoras ni vasomotoras. Las fibras parasimpáticas distribuidas por el interior de la pelvis estimulan la contracción del recto y la vejiga urinaria para la defecación y la micción, respectivamente. Las fibras parasimpáticas del plexo prostático atraviesan el suelo de la pelvis para inervar los cuerpos eréctiles de los genitales externos, y producen así la erección.

INERVACIÓN AFERENTE VISCERAL EN LA PELVIS

Las fibras aferentes viscerales discurren con las fibras nerviosas autónomas, si bien los impulsos sensitivos se dirigen en dirección central de forma retrógrada a los impulsos eferentes que conducen las fibras autónomas. Todas las fibras aferentes viscerales de la pelvis que conducen sensaciones reflejas (información que no llega a ser consciente) discurren con fibras parasimpáticas. De este modo, en el caso de la pelvis, viajan por los plexos pélvicos e hipogástricos inferiores y por los nervios esplácnicos pélvicos hacia los ganglios sensitivos de los nervios espinales S2-S4.

Las vías que siguen las fibras aferentes viscerales que transmiten sensaciones dolorosas desde las vísceras pélvicas difieren en su recorrido y destino, dependiendo de si la víscera o la porción de víscera de la cual procede la sensación dolorosa se encuentra superior o inferior a la **línea de dolor de la pelvis.** Excepto por lo que se refiere al tubo digestivo, la línea de dolor de la pelvis corresponde al límite inferior del peritoneo (v. figs. B y C de la tabla 6-3). Las vísceras abdominopélvicas intraperitoneales, o las caras de estructuras viscerales que están en contacto con el peritoneo, son superiores a la línea de dolor de la pelvis; las vísceras o porciones de vísceras pélvicas subperitoneales son inferiores a la línea de dolor de la pelvis. En el caso del tubo digestivo (intestino grueso), la línea de dolor de la pelvis no se correlaciona con el peritoneo; la línea de dolor se localiza en la mitad del colon sigmoideo.

Las fibras aferentes viscerales que conducen sensaciones dolorosas desde las vísceras situadas por encima de la línea de dolor de la pelvis siguen a las fibras simpáticas de forma retrógrada y ascienden a través de los plexos hipogástricos/aórticos, los nervios esplácnicos abdominopélvicos, los troncos simpáticos lumbares y los ramos comunicantes blancos, hasta alcanzar los cuerpos celulares en los ganglios sensitivos de nervios espinales torácicos inferiores y lumbares superiores. Las fibras aferentes que conducen impulsos dolorosos desde vísceras o porciones de vísceras situadas por debajo de la línea de dolor de la pelvis siguen retrógradamente a las fibras parasimpáticas a través de los plexos pélvico e hipogástrico inferior y de los nervios esplácnicos pélvicos hasta alcanzar los cuerpos celulares en los ganglios sensitivos espinales de S2-S4.

VÍSCERAS PÉLVICAS

Las **vísceras pélvicas** comprenden las porciones inferiores del sistema urinario y del tubo digestivo, y el sistema reproductor. Aunque el colon sigmoideo y parte del intestino delgado se extienden por el interior de la cavidad pélvica, son vísceras más abdominales que pélvicas. La vejiga y el recto —auténticas vísceras pélvicas— son continuaciones inferiores de sistemas que se encuentran en el abdomen. A excepción de las características relacionadas con el hecho de que la uretra masculina es compartida por las vías urinarias y reproductivas, y de las relaciones físicas con los respectivos órganos reproductores, hay relativamente pocas diferencias entre los órganos digestivos y urinarios pélvicos masculinos y femeninos.

CUADRO CLÍNICO

ESTRUCTURAS VASCULONERVIOSAS DE LA PELVIS

Lesión yatrógena de los uréteres

LESIONES DURANTE LA LIGADURA DE LA ARTERIA UTERINA

El hecho de que el uréter pase inmediatamente inferior a la arteria uterina cerca de la porción lateral del fórnix de la vagina tiene relevancia clínica. Como se comenta en la descripción de la arteria uterina, las descripciones de la relación de la arteria y el uréter suelen simplificarse demasiado, comentándose solo que «pasa superior al uréter». De hecho, en la mitad de su trayecto o más adelante, la arteria serpentea alrededor del uréter, y lo atraviesa en sentido superior y anterior. Existe el peligro de pinzar (aplastar), ligar o seccionar inadvertidamente el uréter durante una *histerectomía* al ligar y seccionar la arteria uterina para extraer el útero. El punto en que se cruzan el uréter y la arteria uterina está a unos 2 cm superior a la espina isquiática.

LESIONES DURANTE LA LIGADURA DE LA ARTERIA OVÁRICA

Los uréteres son vulnerables cuando se ligan los vasos ováricos durante una *ovariectomía* (extirpación del ovario), ya que estas estructuras están cerca una de la otra cuando cruzan la línea terminal.

Ligadura de la arteria ilíaca interna y circulación colateral de la pelvis

A veces, la arteria ilíaca interna se vuelve estenótica (su luz se estrecha) debido al depósito ateroesclerótico de colesterol (fig. C6-6), o tiene que ligarse quirúrgicamente para controlar una hemorragia pélvica. Debido a las numerosas anastomosis entre las ramas de esa arteria y las arterias adyacentes (v. fig. 6-16; tabla 6-4), la ligadura no interrumpe el flujo de sangre, pero disminuye su presión, lo que puede provocar la *hemostasia* (cese de una hemorragia). Entre los ejemplos de vías colaterales de la arteria ilíaca interna hay los siguientes pares de arterias anastomosadas: lumbar e iliolumbar, sacra media y sacra lateral, rectal superior y rectal media, y glútea inferior y arteria femoral profunda. El flujo sanguíneo se conserva, aunque puede invertirse en la rama anastomótica. Las vías colaterales pueden mantener el riego sanguíneo de las vísceras pélvicas, la región glútea y los órganos genitales.

Lesión de los nervios de la pelvis

Durante el parto, la cabeza del feto puede comprimir el plexo sacro de la madre, que sentirá dolor en los miembros inferiores. El *nervio obturador* puede dañarse durante la cirugía (p. ej., al extirpar nódulos linfáticos neoplásicos de la pared lateral de la pelvis). La lesión del nervio obturador puede causar espasmos dolorosos de los músculos aductores del muslo y deficiencias sensitivas en la región medial del muslo. La lesión del nervio del músculo elevador del ano, incluyendo sus ramas pubococcígea y/o puborrectal, causada por el estiramiento del nervio durante un parto vaginal, puede provocar pérdida de soporte de las vísceras pélvicas e incontinencia urinaria o fecal, similar a la que se produce por

el desgarro muscular.

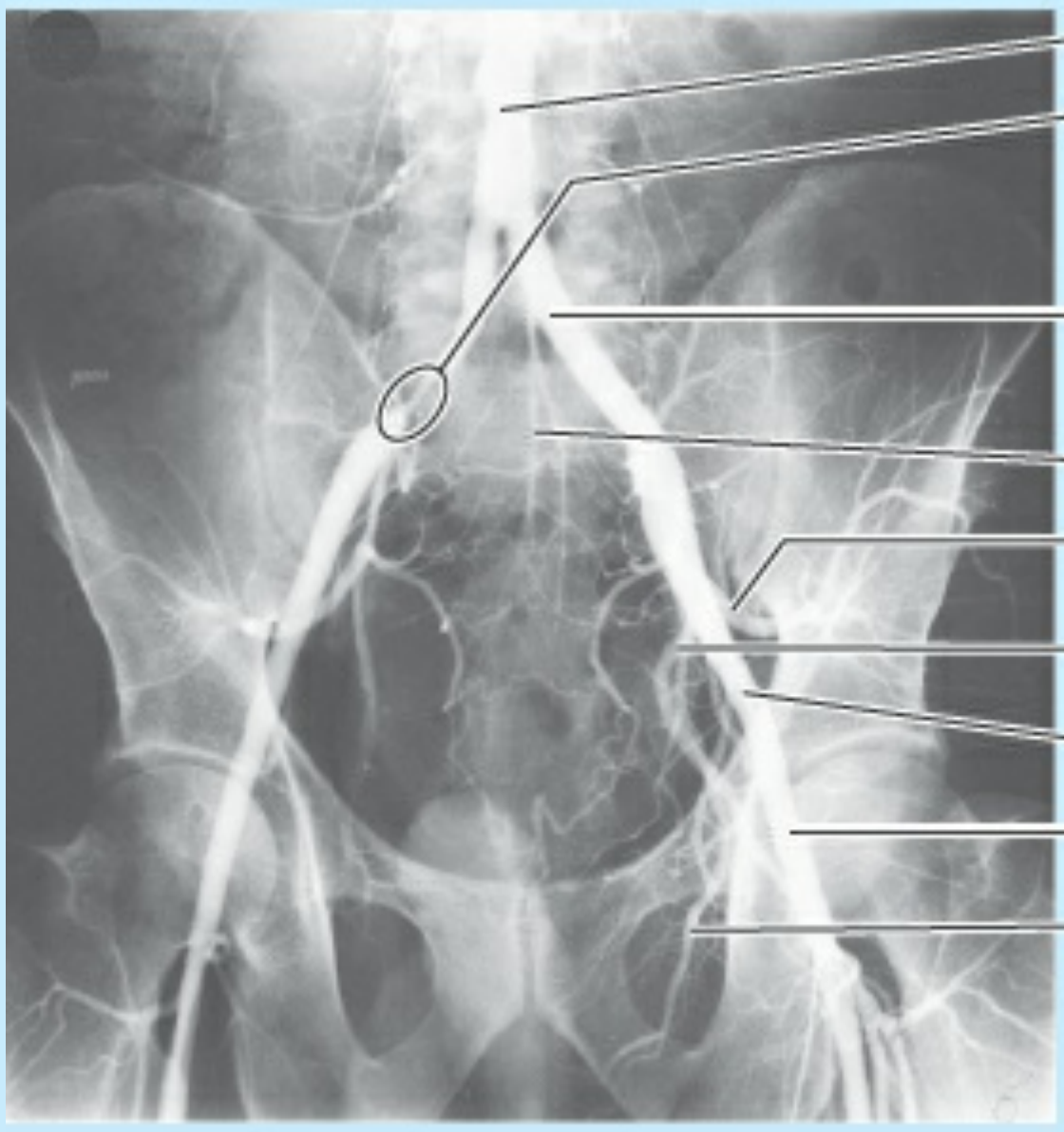

FIGURA C6-6. Arteriografía ilíaca. Se ha inyectado una sustancia radiopaca en la aorta de la región lumbar. Se aprecia un estrechamiento (estenosis) en la arteria ilíaca común derecha *(círculo)*. (Cortesía del Dr. D. Sniderman, Associate Professor of Medical Imaging, University of Toronto, Toronto, ON, Canada.)

Puntos fundamentales

ESTRUCTURAS VASCULONERVIOSAS DE LA PELVIS

Avanzando desde la cavidad pélvica hacia fuera, como cuando se diseca la pelvis, en primer lugar se encuentran los plexos nerviosos autónomos retroperitoneales hipogástrico/pélvico, luego las arterias pélvicas, las venas y, finalmente, los nervios somáticos pélvicos y los troncos somáticos; los dos últimos son adyacentes a las paredes de la pelvis.

Arterias de la pelvis. Las numerosas anastomosis arteriales proporcionan un sistema circulatorio colateral que asegura un riego sanguíneo adecuado a las pelvis mayor y menor. La mayoría de la sangre arterial llega a la pelvis menor a través de las arterias ilíacas internas, que habitualmente se bifurcan en una división anterior (que proporciona todas las ramas viscerales) y una división posterior (que suele ser exclusivamente parietal). ● Después del nacimiento, las arterias umbilicales se ocluyen distalmente al origen de las arterias vesicales superiores y, en el varón, de la arteria del conducto deferente. ● Las arterias vesicales inferiores (hombres) y las arterias vaginales (mujeres) irrigan la vejiga inferior y la uretra pélvica. La arteria vesical inferior también irriga la próstata; la arteria vaginal irriga la porción superior de la vagina. ● La arteria uterina es exclusiva del sexo femenino, pero ambos sexos poseen arterias rectales medias.

Las ramas parietales de la división anterior de la arteria ilíaca interna incluyen, en ambos sexos, las arterias obturatriz, glútea inferior y pudenda interna, cuyas ramas principales se originan fuera de la pelvis menor. ● En un 20 % de la población hay una arteria obturatriz aberrante, que nace de los vasos epigástricos inferiores y tiene importancia clínica. ● Las arterias iliolumbar, glútea superior y sacras laterales son ramas parietales de la división posterior de la arteria ilíaca interna que se distribuyen por fuera de la pelvis menor. ● La arteria iliolumbar aporta gran parte del riego sanguíneo de las estructuras de la fosa ilíaca (pelvis mayor). ● Las arterias gonadales de ambos sexos descienden al interior de la pelvis menor desde la aorta abdominal, pero únicamente las arterias ováricas entran en la pelvis menor.

Venas de la pelvis. Los plexos venosos asociados a las distintas vísceras pélvicas, de las que toman el

nombre, se comunican entre sí y con los plexos venosos vertebrales (epidurales) internos del conducto vertebral. No obstante, la mayor parte de la sangre venosa sale de la pelvis por las venas ilíacas internas.

Drenaje linfático y nódulos linfáticos de la pelvis. El drenaje linfático de la pelvis presenta un patrón que básicamente sigue, aunque no de manera exacta, el patrón del drenaje venoso, a través de grupos menores y mayores, variables, de nódulos linfáticos; entre los últimos se incluyen los nódulos sacros y los ilíacos internos, externos y comunes. ● Porciones de los órganos pélvicos medios a anteriores, aproximadamente a nivel del techo de la vejiga urinaria vacía, incluyéndola, drenan en los nódulos ilíacos externos, con independencia del drenaje venoso. ● Los nódulos linfáticos pélvicos están muy interconectados, de modo que el drenaje linfático (y el cáncer metastásico) puede pasar casi en cualquier dirección, a cualquier órgano pélvico o abdominal.

Nervios de la pelvis. Los nervios somáticos forman en el interior de la pelvis el plexo sacro, que participa sobre todo en la inervación de los miembros inferiores y el periné. ● Las porciones pélvicas de los troncos simpáticos también se encargan de inervar los miembros inferiores. ● Los nervios autónomos llegan mayoritariamente a la pelvis a través del plexo hipogástrico superior (fibras simpáticas) y de los nervios esplácnicos pélvicos (fibras parasimpáticas), y los dos se fusionan formando los plexos hipogástrico inferior y pélvico. ● Las fibras simpáticas para la pelvis son vasomotoras y producen la contracción de los órganos genitales internos durante el orgasmo; también inhiben el peristaltismo rectal. ● Las fibras parasimpáticas pélvicas estimulan el vaciado vesical y rectal, y se extienden hasta los cuerpos eréctiles de los órganos genitales externos, donde provocan la erección. ● Las fibras aferentes viscerales viajan retrógradamente junto a las fibras nerviosas autónomas. ● Las aferentes viscerales que conducen sensaciones reflejas inconscientes siguen el curso de las fibras parasimpáticas hasta los ganglios sensitivos espinales de S2-S4, al igual que las que conducen impulsos dolorosos desde las vísceras inferiores a la línea de dolor de la pelvis (estructuras que no están en contacto con el peritoneo, más el colon sigmoideo distal y el recto). ● Las que conducen el dolor desde estructuras superiores a la línea de dolor de la pelvis (estructuras que están en contacto con el peritoneo, excepto el colon sigmoideo distal y el recto) siguen las fibras simpáticas retrógradamente hasta los ganglios sensitivos de los nervios espinales torácicos inferiores y lumbares superiores.

Órganos del sistema urinario

Los órganos pélvicos del sistema urinario (fig. 6-24 A) son:

- Porciones pélvicas de los uréteres, que transportan la orina desde los riñones.
- La vejiga urinaria, que almacena la orina temporalmente.
- La uretra, que conduce la orina desde la vejiga urinaria hasta el exterior.

URÉTERES

Los **uréteres** son tubos musculares, de 25-30 cm de largo, que conectan los riñones con la vejiga urinaria. Son retroperitoneales; sus porciones abdominales superiores se han descrito en el capítulo 5. Cuando los uréteres cruzan la bifurcación de las arterias ilíacas comunes o el inicio de la arteria ilíaca externa, pasan sobre la línea terminal, abandonando el abdomen y entrando en la pelvis menor (fig. 6-24 A y B). Las porciones pélvicas de los uréteres discurren sobre las paredes laterales de la pelvis, paralelos al borde anterior de la incisura isquiática mayor, entre el peritoneo parietal pélvico y las arterias ilíacas internas. Frente a la espina isquiática se incurvan anteromedialmente, superiores al elevador del ano, para penetrar en la vejiga urinaria. Los extremos terminales de los uréteres están rodeados por el *plexo venoso vesical* (v. fig. 6-19 B y C).

Los uréteres discurren inferomedialmente a través de la pared muscular de la vejiga urinaria en sentido oblicuo, y entran en la superficie externa de la vejiga separados unos 5 cm, pero sus aberturas internas en la luz de la vejiga vacía sólo están separadas por la mitad de esa distancia. Este recorrido oblicuo a través de la

pared de la vejiga urinaria forma una «válvula» unidireccional; la presión interna de la vejiga urinaria llena provoca el colapso del recorrido intramural. Además, las contracciones de la musculatura vesical actúan como un esfínter, impidiendo el reflujo de orina hacia los uréteres cuando se contrae la vejiga, aumentando la presión interna durante la micción. La orina desciende por los uréteres mediante contracciones peristálticas; cada 12-20 s se transportan unas pocas gotas (fig. 6-24 B).

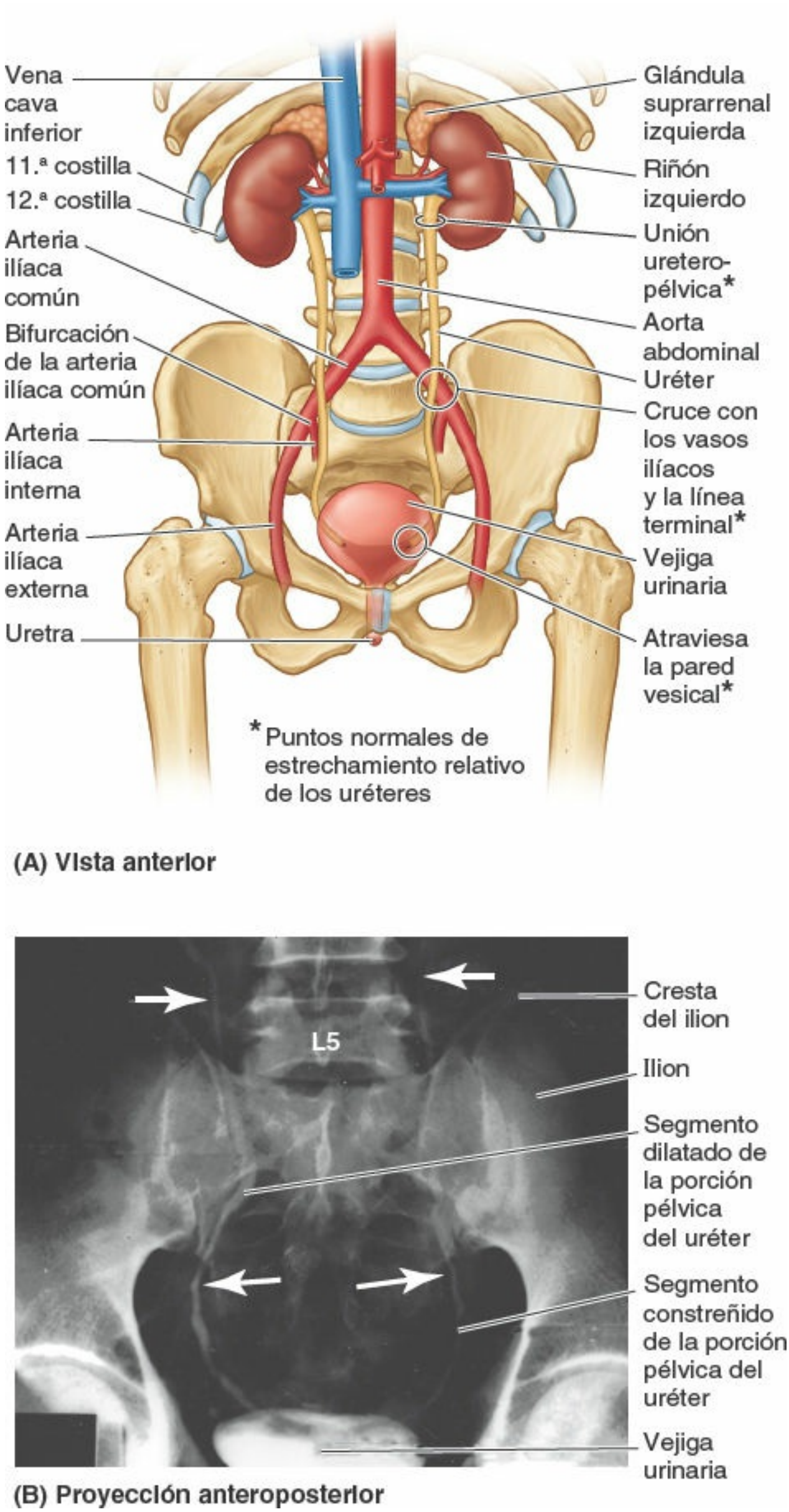

FIGURA 6-24. Vísceras genitourinarias. A) Recorrido de los uréteres, con los puntos de estrechamiento relativo normal. **B)** Urografía intravenosa. Las *flechas* señalan el estrechamiento pasajero de la luz de los

uréteres debido a las contracciones peristálticas.

En el hombre, la única estructura que pasa entre el uréter y el peritoneo es el *conducto deferente* (v. fig. 6-34); este cruza al uréter dentro del pliegue ureteral del peritoneo. El uréter se sitúa posterolateral al conducto deferente, y entra por el ángulo posterosuperior de la vejiga urinaria, justo superior a la vesícula seminal.

En la mujer, el uréter pasa medial al origen de la arteria uterina y continúa hasta el nivel de la espina isquiática, donde la arteria uterina lo cruza superiormente (v. cuadro clínico «Lesión yatrógena de los uréteres»). A continuación, el uréter pasa junto a la parte lateral del fórnix de la vagina y entra por el ángulo posterosuperior de la vejiga urinaria.

Vascularización de la porción pélvica de los uréteres. La *irrigación arterial* de la porción pélvica de los uréteres es variable, por ramas ureterales de las arterias ilíacas común e interna y de la arteria ovárica (fig. 6-25; v. tabla 6-4). Las ramas ureterales se anastomosan a lo largo del uréter, formando un aporte sanguíneo continuo, que no implica necesariamente unas vías colaterales eficaces. En la mujer, las arterias más constantes que irrigan esta porción de los uréteres son ramas de las *arterias uterinas*. En el hombre, el origen de ramas similares son las *arterias vesicales inferiores*. La vascularización de los uréteres es muy importante para los cirujanos que intervienen esta región (v. cuadro clínico «Afectación yatrógena de la vascularización ureteral»).

El *drenaje venoso* de las porciones pélvicas de los uréteres acompaña generalmente a las arterias y desemboca en venas que reciben los mismos nombres. Los *vasos linfáticos* se dirigen sobre todo a los nódulos linfáticos ilíacos comunes e internos (v. fig. 6-20).

Inervación de los uréteres. Los nervios de los uréteres derivan de plexos autónomos adyacentes (renal, aórtico, hipogástricos superior e inferior, fig. 6-26). Los uréteres están situados por encima de la línea de dolor de la pelvis y, por tanto, sus fibras aferentes (sensaciones dolorosas) siguen retrógradamente a las fibras simpáticas hasta alcanzar los ganglios sensitivos de los nervios espinales y segmentos T10-L2 o L3 de la médula espinal. El *dolor ureteral* suele referirse al cuadrante inferior homolateral del abdomen, especialmente a la ingle (región inguinal) (v. cuadro clínico «Cálculos ureterales»).

Vejiga urinaria. La **vejiga urinaria,** una víscera hueca con fuertes paredes musculares, se caracteriza por su distensibilidad (fig. 6-27 A). La vejiga urinaria es un depósito temporal para la orina, y su tamaño, forma, posición y relaciones varían en función de su contenido y del estado de las vísceras vecinas. Se encuentra en la pelvis menor cuando está vacía, posterior y ligeramente superior a ambos pubis (fig. 6-27 B). Está separada de estos huesos por el potencial *espacio retropúbico* (de Retzius) y se encuentra inferior al peritoneo, descansando sobre los huesos púbicos y la sínfisis del pubis anteriormente y la próstata (varones) o la pared anterior de la vagina posteriormente (fig. 6-27 A y B). La vejiga urinaria está relativamente libre en el tejido adiposo subcutáneo extraperitoneal, excepto por su cuello, que está sujeto con firmeza por los *ligamentos laterales de la vejiga* y el *arco tendinoso de la fascia pélvica*, en especial su componente anterior, el *ligamento puboprostático* en el hombre, y el *ligamento pubovesical* en la mujer (v. también fig. 6-14 A). En esta,

como la cara posterior de la vejiga descansa directamente sobre la pared anterior de la vagina, la inserción lateral de la vagina al arco tendinoso de la fascia pélvica, el *paracolpio*, es un factor indirecto, pero importante, en el sostén de la vejiga urinaria (v. fig. 6-14 B; DeLancey, 1992; Ashton-Miller y DeLancey, 2007).

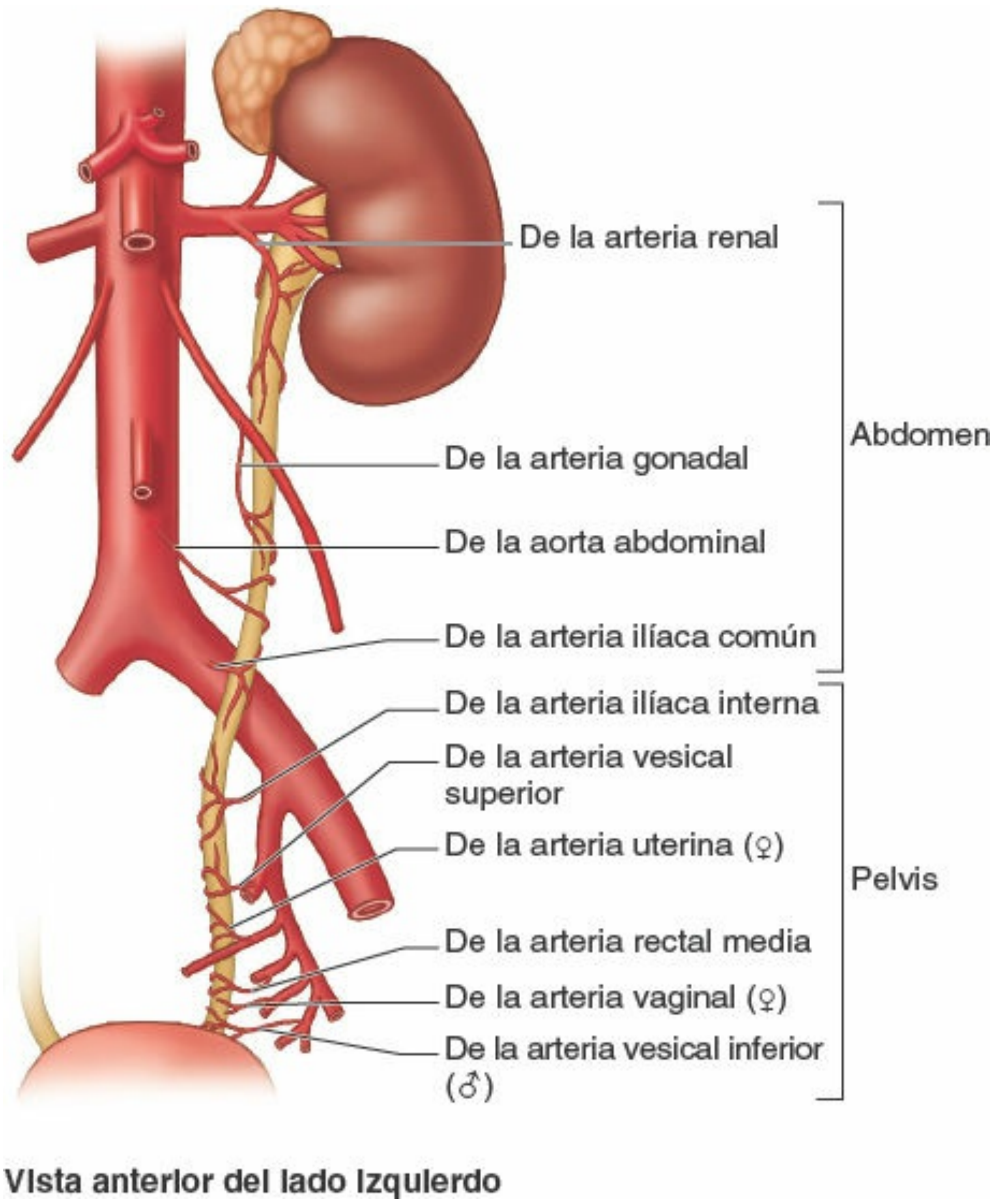

FIGURA 6-25. Vascularización del uréter. Las ramas que irrigan la mitad abdominal del uréter proceden de una dirección medial, mientras que aquellas que irrigan la mitad pélvica lo hacen desde una dirección lateral. Durante la cirugía, siempre que sea posible se evita su manipulación. Cuando es necesario realizar una tracción, esta se aplicará suavemente y en dirección a su vascularización, para evitar lesionar las pequeñas ramas.

En los lactantes y niños pequeños, la vejiga urinaria se encuentra en el abdomen incluso cuando está vacía (fig. 6-28 A). Normalmente, la vejiga entra en la pelvis hacia los 6 años de edad; sin embargo, no se sitúa por completo dentro de la pelvis menor hasta pasada la pubertad. En los adultos, la vejiga urinaria vacía se encuentra casi totalmente en la pelvis menor, con su cara superior a nivel del borde superior de la sínfisis del pubis (fig. 6-28 B). A medida que la vejiga urinaria se llena, asciende superiormente hacia el interior del tejido graso extraperitoneal de la pared anterior del abdomen y entra en la pelvis mayor (v. fig. 6-27 A). En algunas personas, una vejiga urinaria llena puede ascender hasta el nivel del ombligo.

Al final de la micción, la vejiga de un adulto normal no contiene prácticamente nada de orina. Cuando la vejiga urinaria está vacía es algo tetraédrica (fig. 6-28 B), y externamente presenta cuatro partes: vértice, cuerpo, fondo y cuello. Las cuatro superficies o caras (una superior, dos inferolaterales y una posterior) se aprecian mejor al observar una vejiga vacía y contraída extraída de un cadáver, cuando la vejiga tiene más bien un aspecto de barca.

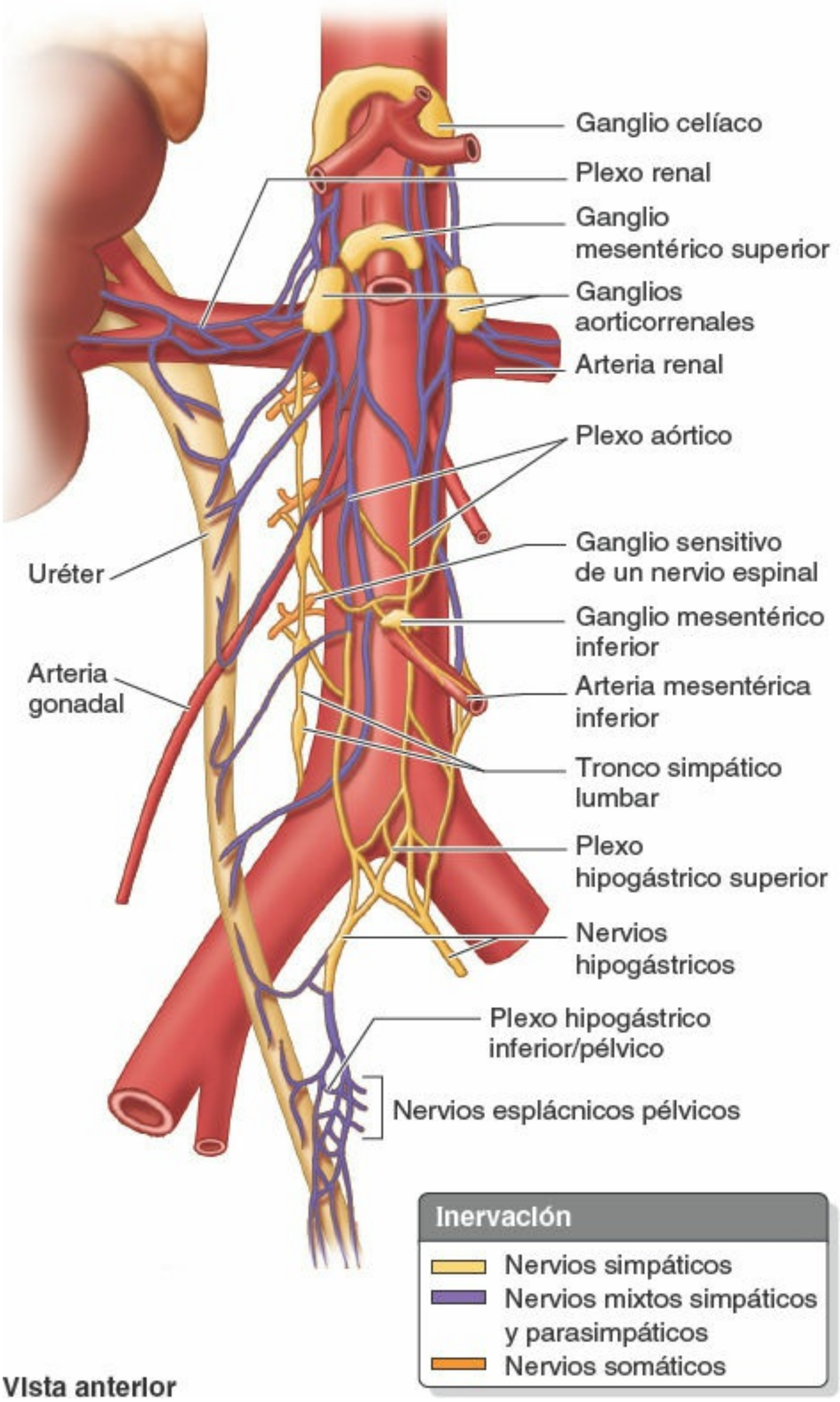

FIGURA 6-26. Inervación de los uréteres. Fibras nerviosas de los plexos renal, aórtico e hipogástricos

superior e inferior alcanzan el uréter, transportando fibras aferentes viscerales y simpáticas a los ganglios sensitivos de los nervios espinales y los niveles medulares T10-L2(3). Las fibras parasimpáticas de los segmentos medulares S2-S4 se distribuyen a la parte pélvica del uréter. Las fibras extrínsecas del SNA no son imprescindibles para el inicio y la propagación de la peristalsis ureteral.

El **vértice de la vejiga** apunta hacia el borde superior de la sínfisis del pubis cuando la vejiga está vacía. El **fondo de la vejiga** es opuesto al vértice y está formado por la pared posterior, ligeramente convexa. El **cuerpo de la vejiga** es la parte más grande, y se encuentra entre el vértice y el fondo. El **cuello de la vejiga** es donde convergen inferiormente el fondo y las *caras inferolaterales*.

El **lecho vesical** está formado por las estructuras que se encuentran en contacto directo con la vejiga. A cada lado, el pubis y la fascia que cubre los músculos obturador interno y elevador del ano están en contacto con las caras inferolaterales de la vejiga (fig. 6-28 C). Sólo la cara superior está cubierta por peritoneo. Por lo tanto, en el hombre, el fondo está separado centralmente del recto sólo por el tabique fascial rectovesical y lateralmente por las vesículas seminales y las ampollas del conducto deferente (fig. 6-27 A). En la mujer, el fondo está estrechamente relacionado con la pared anterior de la vagina (fig. 6-27 B). La vejiga urinaria está envuelta por una fascia visceral de tejido conectivo laxo.

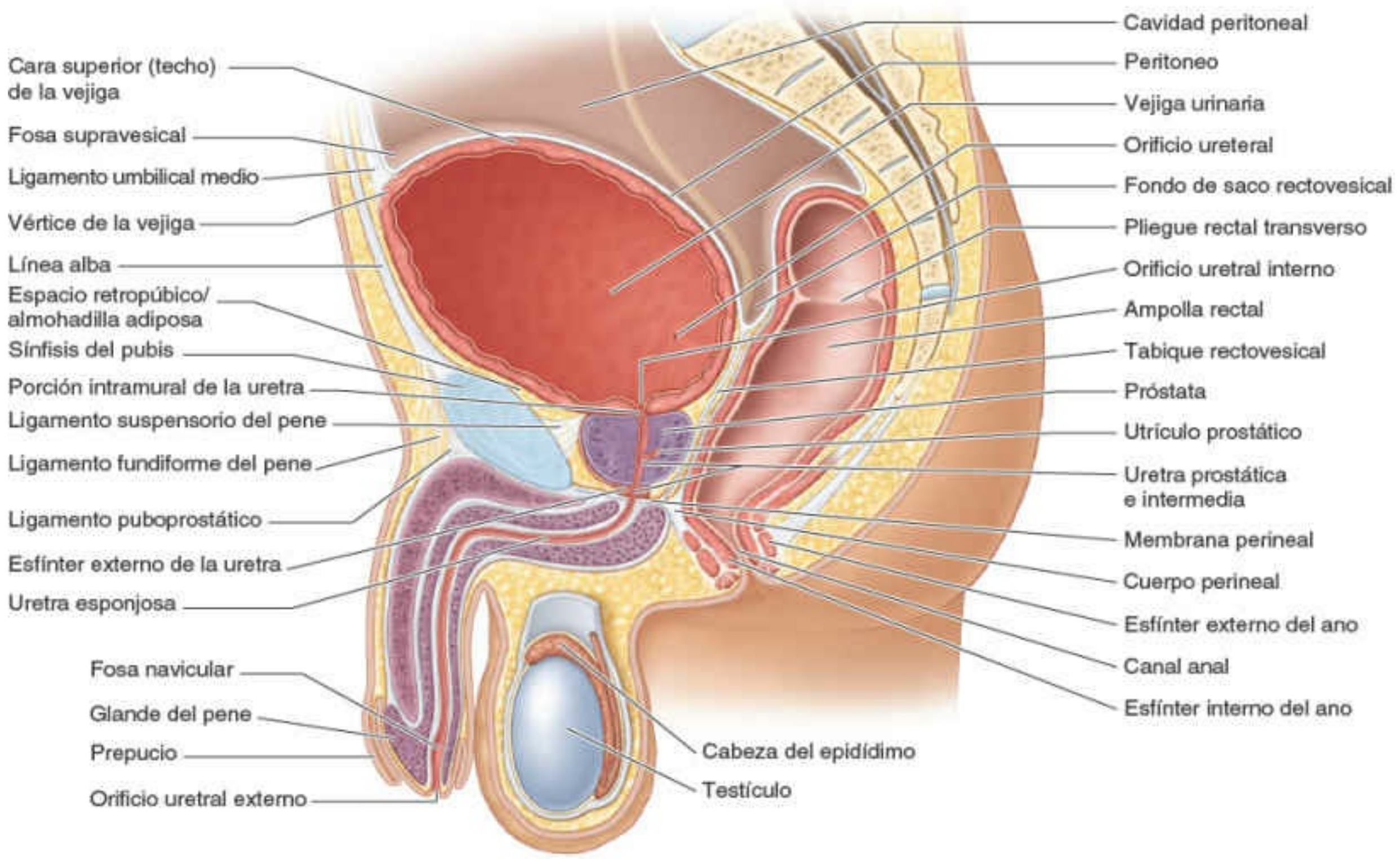

(A) Sección sagital media de la pelvis masculina

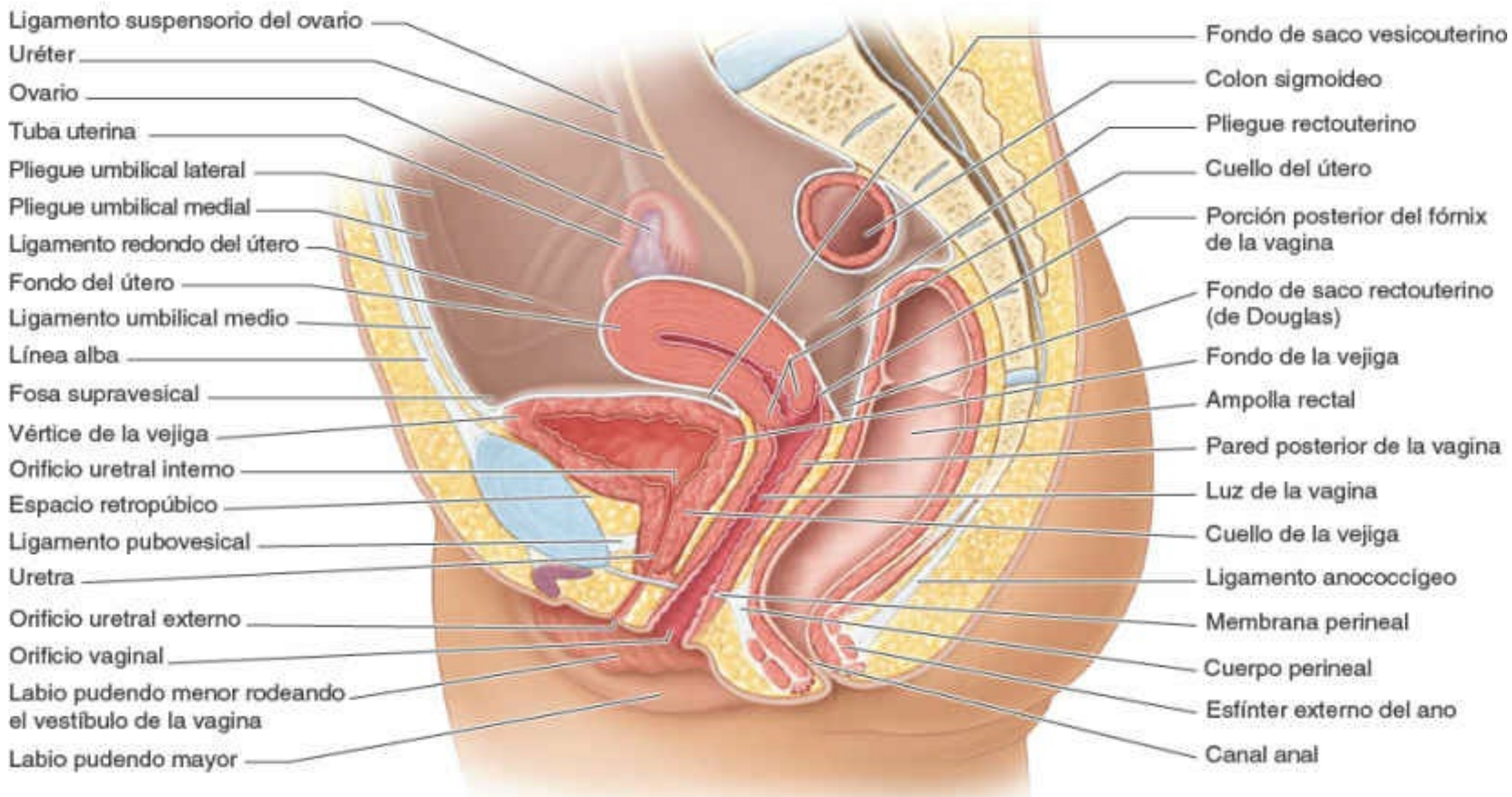

(B) Sección sagital media de la pelvis femenina

FIGURA 6-27. Vísceras de las pelvis masculina y femenina. A) En esta pelvis masculina la vejiga urinaria está distendida, como si estuviese llena. Compárese su relación con la pared anterior del abdomen, la sínfisis del pubis y el nivel de la fosa supravesical, con la de la vejiga no distendida (vacía) de la ilustración **B. B)** En esta pelvis femenina se ha seccionado el útero por su plano sagital medio y se representa como si coincidiese con el plano medio del cuerpo, algo que rara vez ocurre. Con la vejiga vacía, la disposición normal del útero que se muestra en la ilustración —doblado sobre sí mismo (en anteflexión) en la unión entre el cuerpo y el cuello, e inclinado anteriormente (en anteversión)— hace que el peso del útero sea sostenido principalmente por la vejiga. La uretra se sitúa anterior y paralela a la mitad inferior de la vagina.

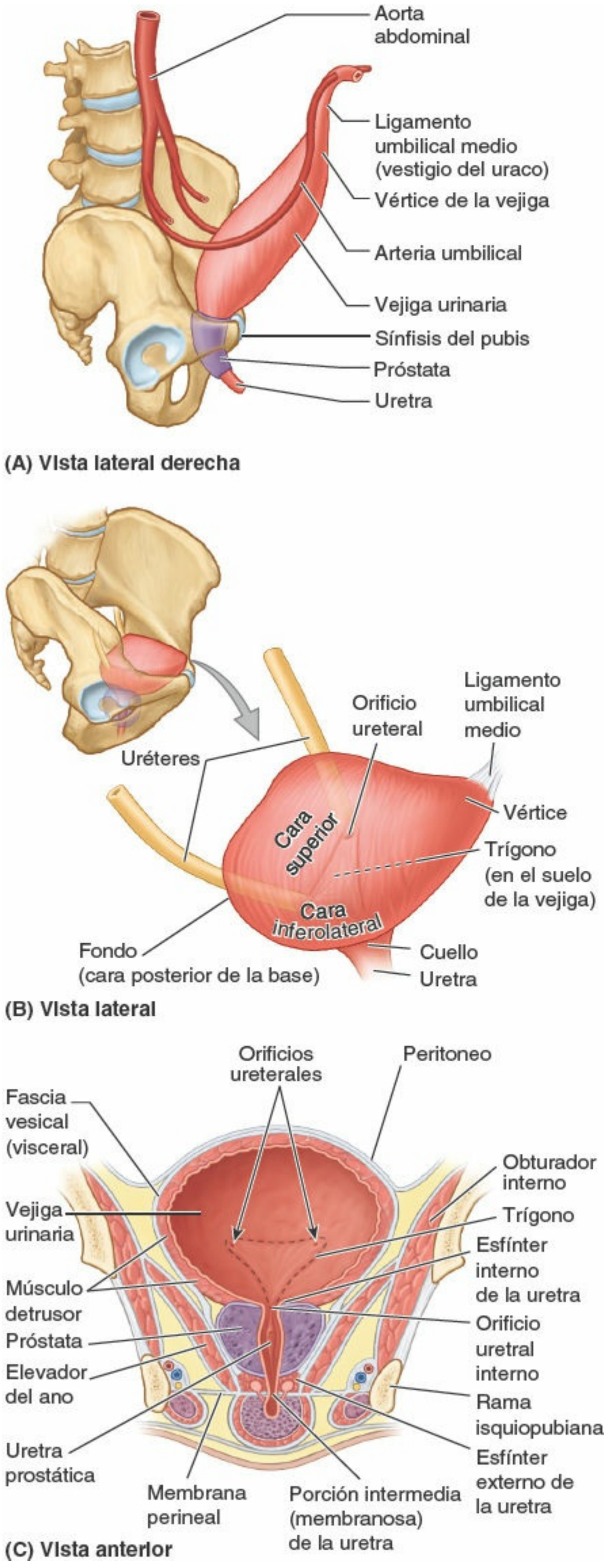
Aorta abdominal
Ligamento umbilical medio (vestigio del uraco)
Vértice de la vejiga
Arteria umbilical
Vejiga urinaria
Sínfisis del pubis
Próstata
Uretra
(A) Vista lateral derecha
Ligamento umbilical medio
Orificio ureteral
Uréteres
Vértice
Cara superior
Trígono (en el suelo de la vejiga)
Cara inferolateral
Fondo (cara posterior de la base)
Cuello
Uretra
(B) Vista lateral
Orificios ureterales
Peritoneo
Fascia vesical (visceral)
Obturador interno
Vejiga urinaria
Trígono
Esfínter interno de la uretra
Músculo detrusor
Orificio uretral interno
Próstata
Elevador del ano
Rama isquiopubiana
Uretra prostática
Esfínter externo de la uretra
Membrana perineal
Porción intermedia (membranosa) de la uretra
(C) Vista anterior

FIGURA 6-28. Vejiga urinaria y uretra prostática. A) La vejiga del lactante se sitúa casi completamente en la cavidad abdominal. **B)** Vejiga y próstata del adulto; se muestra su localización pélvica y las caras de la vejiga. **C)** Sección coronal de la vejiga urinaria y la próstata por el plano de la uretra prostática.

Las paredes de la vejiga urinaria están compuestas, fundamentalmente, por el **músculo detrusor.** Hacia el cuello de la vejiga masculina, sus fibras musculares forman el **esfínter interno de la uretra,** de contracción involuntaria. Al eyacular, el esfínter se contrae para evitar la *eyaculación retrógrada* de semen al interior de la vejiga urinaria. Algunas fibras discurren radialmente y ayudan a abrir el **orificio uretral interno.** En el hombre, las fibras musculares del cuello de la vejiga se continúan con el tejido fibromuscular de la próstata, mientras que en la mujer estas fibras se continúan con las fibras musculares de la pared de la uretra.

Los **orificios ureterales** y el orificio uretral interno se encuentran en los ángulos del **trígono vesical** (fig. 6-28 C). Los orificios ureterales están rodeados por asas de la musculatura del detrusor, que se estrechan cuando se contrae la vejiga urinaria, para ayudar a evitar el reflujo de orina hacia el interior del uréter. La **úvula vesical** es una ligera elevación del trígono; normalmente es más prominente en los varones de edad avanzada, debido al agrandamiento del lóbulo posterior de la próstata (fig. 6-30 A).

Vascularización de la vejiga urinaria. Las arterias principales que irrigan la vejiga urinaria son ramas de las arterias ilíacas internas (v. tabla 6-4). Las *arterias vesicales superiores* irrigan las porciones anterosuperiores de la vejiga. En el varón, el fondo y el cuello de la vejiga están irrigados por las *arterias vesicales inferiores*. En la mujer, las arterias vesicales inferiores son sustituidas por las *arterias vaginales*, que envían pequeñas ramas a las porciones posteroinferiores de la vejiga (v. fig. 6-17 B). Las arterias obturatriz y glútea inferior también proporcionan pequeñas ramas a la vejiga urinaria.

Los nombres de las venas que drenan la vejiga se corresponden con los de las arterias, y son tributarias de las venas ilíacas internas. En el hombre, el *plexo venoso vesical* se continúa con el *plexo venoso prostático* (v. fig. 6-19 C), y el plexo combinado envuelve el fondo de la vejiga y la próstata, las vesículas seminales, los conductos deferentes y los extremos inferiores de los uréteres. También recibe sangre de la vena dorsal profunda del pene, que drena en el plexo venoso prostático. El **plexo venoso vesical** es la red venosa que se asocia más directamente con la propia vejiga. Drena, principalmente, a través de las venas vesicales inferiores en las venas ilíacas internas; sin embargo, puede drenar, a través de las venas sacras, en los *plexos venosos vertebrales internos*. En la mujer, el plexo venoso vesical envuelve la porción pélvica de la uretra y el cuello de la vejiga, recibe sangre de la *vena dorsal del clítoris* y se comunica con el *plexo venoso vaginal o uterovaginal* (v. fig. 6-19 B).

Inervación de la vejiga. Las *fibras simpáticas* para la vejiga urinaria son conducidas desde los niveles torácicos inferiores y lumbares superiores de la médula espinal hacia los plexos vesicales (pélvicos), principalmente a través de los plexos y nervios hipogástricos, mientras que las fibras parasimpáticas procedentes de los niveles sacros de la médula espinal son conducidas por los nervios esplácnicos pélvicos y los plexos hipogástricos inferiores (fig. 6-29). Las *fibras parasimpáticas* son motoras para el músculo detrusor de la pared vesical, e inhibidoras para el

esfínter interno de la uretra del varón. Por ello, cuando las fibras aferentes viscerales se estimulan por estiramiento, la vejiga se contrae de forma refleja, el esfínter interno se relaja (en el varón) y la orina fluye hacia el interior de la uretra. El adulto suprime este reflejo hasta que tiene oportunidad de orinar. La inervación simpática que estimula la eyaculación provoca, simultáneamente, la contracción del esfínter interno de la uretra para evitar el reflujo de semen al interior de la vejiga. Una respuesta simpática no relacionada con la eyaculación (p. ej., la sensación de pudor cuando se está de pie ante el urinario con gente esperando) puede hacer que el esfínter interno se contraiga, interfiriendo con la capacidad para orinar hasta que tenga lugar la inhibición parasimpática del esfínter.

Las *fibras sensitivas* de la mayor parte de la vejiga urinaria son viscerales; las aferencias reflejas y dolorosas (p. ej., por distensión excesiva) de la porción inferior de la vejiga siguen el trayecto de las fibras parasimpáticas. La cara superior de la vejiga está cubierta por peritoneo y se encuentra, por tanto, por encima de la *línea de dolor* (v. tabla 6-3 B y C)*;* así, las fibras para el dolor de la porción superior de la vejiga urinaria siguen el curso de las fibras simpáticas de forma retrógrada hasta los ganglios sensitivos de los nervios espinales torácicos inferiores y lumbares superiores (T11-L2 o L3).

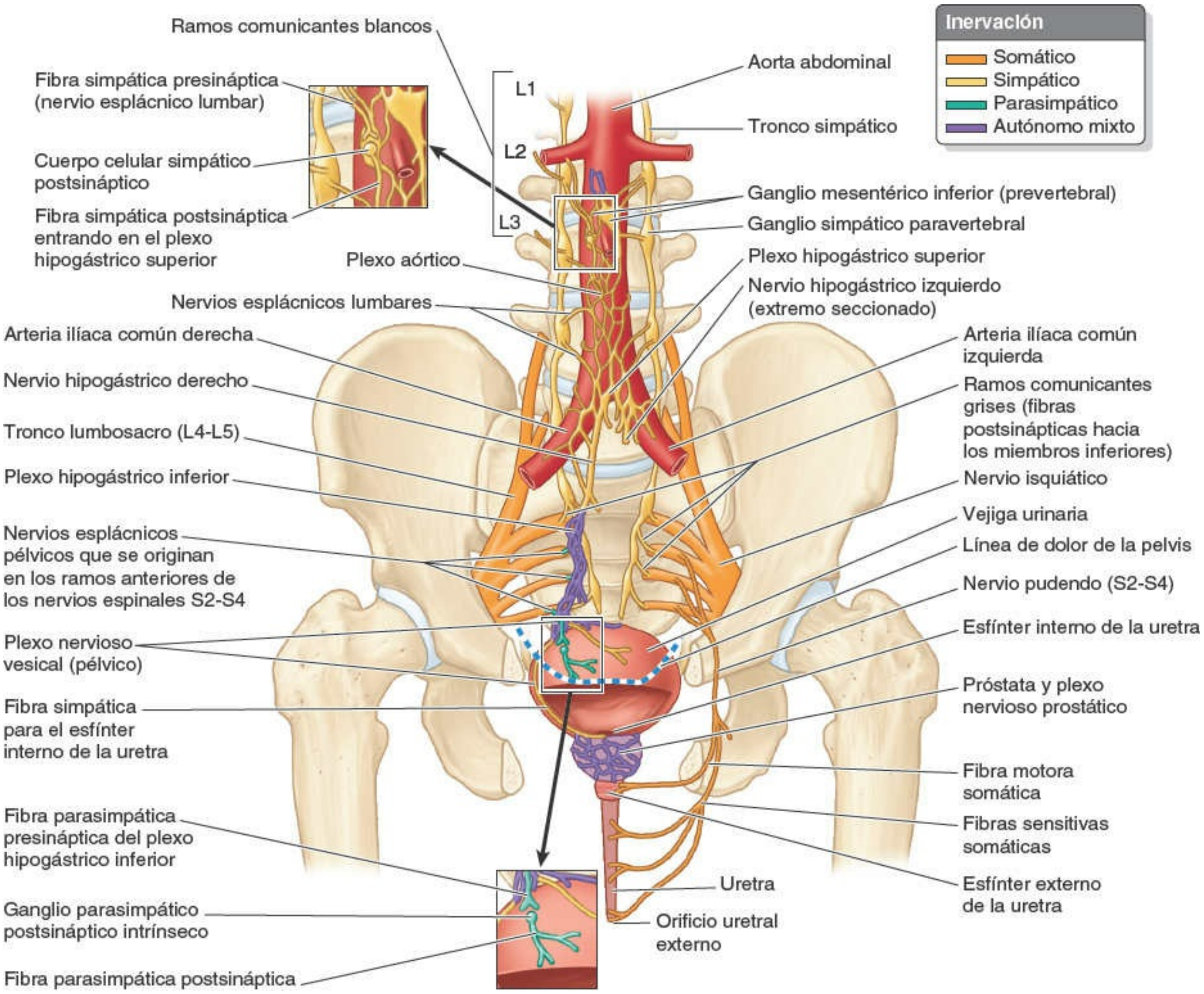

FIGURA 6-29. Inervación de la vejiga y de la uretra. Las fibras simpáticas presinápticas de los niveles medulares T11-L2 o L3 que participan en la inervación de la vejiga, la próstata y la uretra proximal viajan a

través de los nervios esplácnicos lumbares hasta el sistema de plexos aórtico/hipogástrico, estableciendo sinapsis en los plexos en su camino hacia las vísceras pélvicas. Las fibras parasimpáticas presinápticas para la vejiga se originan en las neuronas de los segmentos medulares S2-S4 y pasan desde los ramos anteriores de los nervios espinales S2-S4, a través de los nervios esplácnicos pélvicos y de los plexos hipogástrico inferior y vesical (pélvico), hasta la vejiga. Hacen sinapsis con neuronas postsinápticas situadas en la pared de la vejiga o cerca de ella. Las fibras aferentes viscerales que conducen información refleja e impulsos dolorosos desde las vísceras subperitoneales (inferiores a la línea de dolor de la pelvis) siguen retrógradamente las fibras parasimpáticas hasta los ganglios espinales S2-S4, mientras que las que conducen sensaciones dolorosas desde el techo de la vejiga (superior a la línea de dolor de la pelvis) siguen retrógradamente las fibras simpáticas hasta los ganglios sensitivos de los nervios espinales T11-L2 o L3. El tronco simpático pélvico (sacro) inerva fundamentalmente el miembro inferior. Los nervios somáticos que se muestran en la ilustración se distribuyen por el periné.

URETRA MASCULINA PROXIMAL (PÉLVICA)

La **uretra masculina** es un tubo muscular (18-22 cm de largo) que conduce la orina desde el *orificio uretral interno* de la vejiga urinaria hasta el *orificio uretral externo* en el extremo del glande del pene (v. fig. 6-27 A). La uretra también proporciona una salida para el semen (espermatozoides y secreciones glandulares). Con fines descriptivos, la uretra se divide en cuatro porciones, que se muestran en las figuras 6-27 A y 6-30, y se describen en la tabla 6-6. La *porción intermedia* distal y la *uretra esponjosa* se describirán con más detalle junto al periné.

La **porción intramural (preprostática) de la uretra** tiene un diámetro y una longitud variables, dependiendo de si la vejiga se está llenando (el cuello vesical está contraído tónicamente, de modo que el orificio uretral interno es pequeño y se encuentra alto) o vaciando (el cuello está relajado, por lo que el orificio es ancho y bajo). La característica más destacada de la **uretra prostática** es la **cresta uretral,** una cresta media entre surcos bilaterales, los **senos prostáticos** (fig. 6-30). Los **conductos prostáticos** secretores desembocan en los senos prostáticos. El **colículo seminal** es una eminencia redondeada en el centro de la cresta uretral con un orificio en ojal que se abre en un pequeño fondo de saco, el **utrículo prostático.** El utrículo prostático es el vestigio del conducto uterovaginal embrionario, cuyas paredes circundantes constituyen, en la mujer, el primordio del útero y de la vagina (Moore et al., 2016). Los *conductos eyaculadores* desembocan en la uretra prostática a través de diminutas aberturas longitudinales situadas adyacentes y, ocasionalmente justo en el orificio del utrículo de la próstata. Así, en este punto se unen las vías urinarias y reproductoras.

Vascularización de la uretra masculina proximal. Las porciones intramural y prostática de la uretra están irrigadas por las *ramas prostáticas de las arterias vesical inferior* y *rectal media* (v. figs. 6-15 a 6-17 A). Las venas de las dos porciones proximales de la uretra drenan en el *plexo venoso prostático* (v. fig. 6-19 C).

Inervación de la uretra masculina proximal. Los nervios de la uretra masculina derivan del **plexo nervioso prostático** (fibras simpáticas, parasimpáticas y aferentes viscerales; fig. 6-29). Este plexo es uno de los plexos pélvicos (una extensión inferior del plexo vesical), que se origina como una extensión específica de órgano del plexo hipogástrico inferior.

URETRA FEMENINA

La corta (aproximadamente 4 cm de longitud y 6 mm de diámetro) **uretra femenina**

discurre anteroinferiormente, desde el *orificio uretral interno* de la vejiga urinaria (v. fig. 6-27 B), posterior y luego inferior a la sínfisis del pubis, hasta el *orificio uretral externo*. La musculatura que rodea el orificio uretral interno de la vejiga femenina no está organizada en un esfínter interno. El **orificio uretral externo** se localiza en el *vestíbulo,* la hendidura entre los labios pudendos menores de los genitales externos, directamente anterior al *orificio vaginal*. La uretra se sitúa anterior a la vagina (formando una elevación en la pared anterior de la vagina; v. fig. 6-39 B) y su eje es paralelo al de esta (v. fig. 6-27 B). La uretra pasa con la vagina a través del diafragma pélvico, el esfínter externo de la uretra y la membrana perineal.

Hay glándulas uretrales, sobre todo en su parte superior. Un grupo de glándulas situadas a cada lado, las *glándulas parauretrales*, son homólogas de la próstata. Estas glándulas tienen un conducto parauretral común, que se abre (uno a cada lado) junto al orificio uretral externo. La mitad inferior de la uretra está en el periné, y se comenta en esa sección.

Vascularización de la uretra femenina. La sangre llega a la uretra por las *arterias pudenda interna* y *vaginal* (v. figs. 6-16, 6-17 B y 6-18 A). Las venas acompañan a las arterias y reciben los mismos nombres (v. fig. 6-19 B).

Inervación de la uretra femenina. Los nervios de la uretra se originan en el *plexo nervioso vesical* y el *nervio pudendo*. El patrón es similar al del varón (fig. 6-29), dada la ausencia de un plexo prostático y un esfínter interno de la uretra. Las aferencias viscerales desde la mayor parte de la uretra discurren en nervios esplácnicos pélvicos, aunque la terminación recibe aferencias somáticas del nervio pudendo. Tanto las fibras aferentes viscerales como las somáticas proceden de cuerpos celulares en los ganglios sensitivos de los nervios espinales S2-S4.

Recto

El **recto** es la porción pélvica del tubo digestivo que se continúa, proximalmente, con el colon sigmoideo (fig. 6-31), y distalmente con el canal anal. La **unión rectosigmoidea** se sitúa anterior a la vértebra S3. En este punto, las tenias del colon sigmoideo se dispersan y forman una capa longitudinal externa continua de músculo liso, y desaparecen los apéndices omentales grasos (v. fig. 6-56).

El término «recto» se acuñó en estudios antiguos en animales para describir la parte distal del colon; sin embargo, el recto humano se caracteriza por diversas flexuras. El recto sigue la curvatura del sacro y el cóccix, y forma la **flexura sacra del recto.** El recto termina anteroinferiormente el vértice del cóccix, inmediatamente antes de dar un brusco giro posteroinferior (la **flexura** [ángulo] **anorrectal del canal anal**) que se produce cuando el intestino atraviesa el diafragma de la pelvis (elevador del ano). El ángulo de unos 80º que forma la flexura anorrectal es un mecanismo importante para la continencia fecal; se mantiene durante la situación de reposo por el tono del músculo puborrectal y por su contracción activa durante las contracciones peristálticas, si no se produce la defecación. El recto tiene forma de S en la vista lateral, con las flexuras de la unión rectosigmoidea superiormente y la unión anorrectal inferiormente.

Cuando el recto se observa anteriormente, se aprecian tres **flexuras laterales del recto** bien marcadas (**superior** e **inferior** en el lado derecho, e **intermedia** en el lado

izquierdo) (fig. 6-32). Las flexuras se forman en relación con tres pliegues internos **(pliegues transversos del recto):** dos en el lado izquierdo y uno en el lado derecho. Los pliegues descansan sobre porciones engrosadas de la capa muscular circular de la pared rectal. La porción terminal dilatada del recto, situada directamente superior y sostenida por el diafragma pélvico (elevador del ano) y el ligamento anococcígeo, es la **ampolla del recto** (figs. 6-27, 6-31 y 6-32). La ampolla recibe y retiene la masa fecal que se va acumulando hasta que sea expulsada con la defecación. La capacidad de la ampolla para relajarse y acomodar la llegada inicial y las llegadas posteriores de materia fecal constituye otro elemento esencial para el mantenimiento de la continencia fecal.

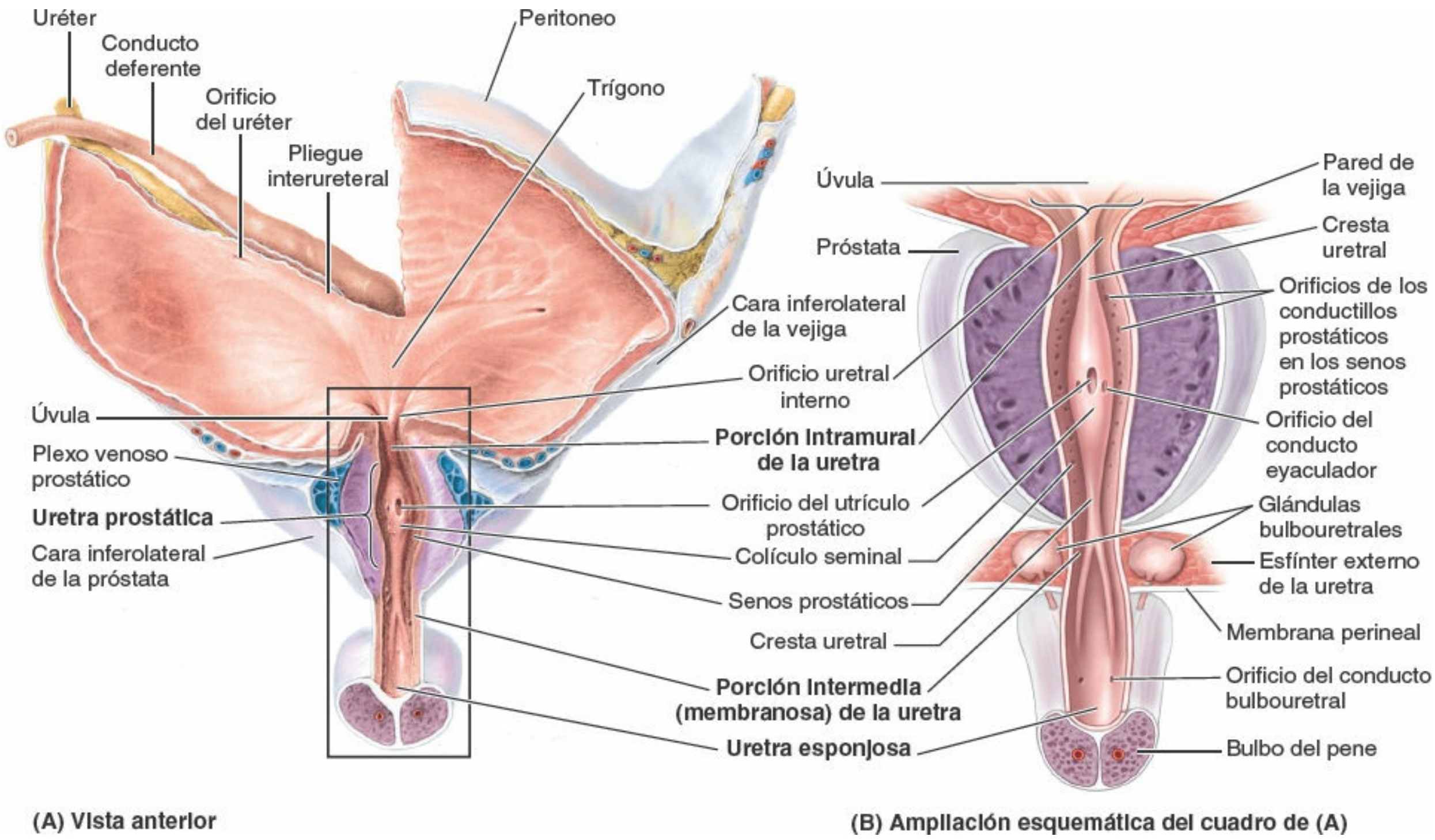

FIGURA 6-30. Interior de la vejiga y la uretra masculinas. A) Se han eliminado las porciones anteriores de la vejiga, la próstata y la uretra. Se ha eliminado una parte de la pared posterior de la vejiga para mostrar la porción intramural del uréter y el conducto deferente posterior a la vejiga. El pliegue interureteral discurre entre las desembocaduras de los uréteres en la luz de la vejiga, señalando el límite superior del trígono vesical. La prominencia de la pared posterior del orificio uretral interno (en el extremo de la línea directriz que señala este orificio) se convierte, cuando está exagerada, en la úvula de la vejiga. Esta pequeña proyección está producida por el lóbulo medio de la próstata. La fascia prostática envuelve los plexos venosos prostáticos. **B)** Ampliación del recuadro en **A** que muestra las glándulas bulbouretrales embebidas en el espesor del esfínter externo de la uretra.

TABLA 6-6. PORCIONES DE LA URETRA MASCULINA

Porción	Longitud[a]	Localización/disposición	Características
Intramural (preprostática)	0,5-1,5 cm	Se extiende casi vertical a través del cuello de la vejiga	Rodeada por el esfínter interno de la uretra; el diámetro y la longitud varían, dependiendo de si la vejiga urinaria está llena o vacía
Prostática	3,0-4,0 cm	Desciende a través de la porción anterior de la próstata, formando una ligera curva, cóncava anteriormente; está rodeada anteriormente por la porción vertical, semejante a un canal (rabdoesfínter) del esfínter externo de la uretra	Porción más ancha y dilatable; muestra una cresta uretral con el colículo seminal, flanqueada por los senos prostáticos en los cuales desembocan los conductillos prostáticos; los conductos eyaculadores desembocan en el colículo; los tractos urinario y reproductor se fusionan en esta porción
Intermedia (membranosa)	1,0-1,5 cm	Pasa a través del espacio perineal profundo, rodeada por fibras circulares del esfínter externo de la uretra; atraviesa la membrana perineal	Parte más estrecha y menos distensible (excepto en el orificio uretral externo)
Esponjosa	~15 cm	Discurre a través del cuerpo esponjoso; aparece un ensanchamiento inicial en el bulbo del pene; se ensancha de nuevo distalmente, como fosa navicular (en el glande del pene)	Porción más larga y móvil; en la porción del bulbo desembocan las glándulas bulbouretrales; distalmente, desembocan glándulas uretrales en pequeñas lagunas uretrales que entran en la luz de esta porción

[a]Las longitudes se indican a efectos comparativos; los estudiantes no deben memorizarlas.

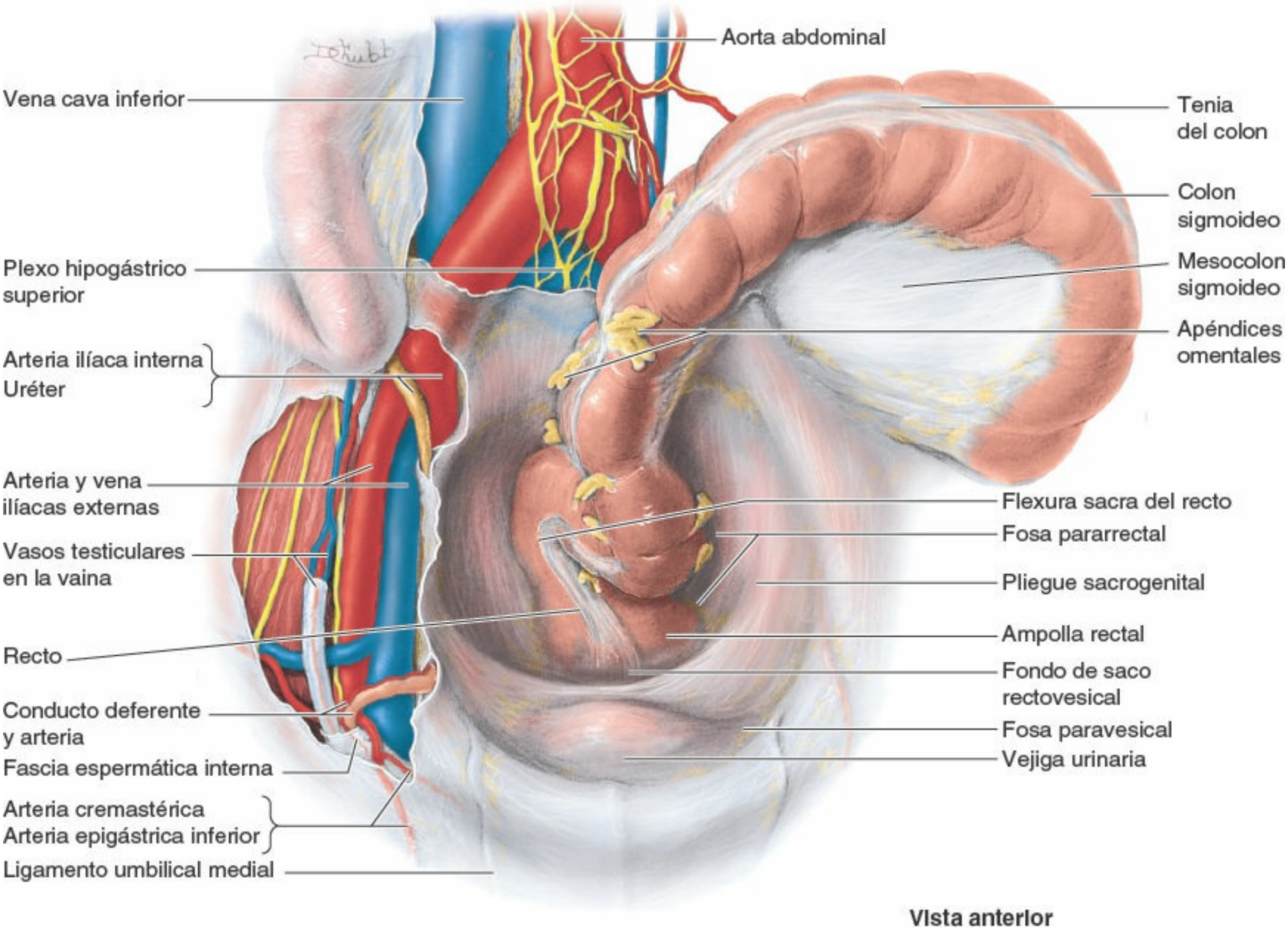

FIGURA 6-31. Colon sigmoideo entrando en la pelvis menor y convirtiéndose en el recto. El colon sigmoideo es intraperitoneal y está suspendido por el mesocolon sigmoideo, pero el recto, a medida que desciende, pasa a ser retroperitoneal y luego subperitoneal. Se ha eliminado el peritoneo superiormente al promontorio del sacro y la fosa ilíaca derecha, revelando el plexo hipogástrico superior situado en la bifurcación de la aorta abdominal, y la arteria ilíaca interna, el uréter y el conducto deferente cruzando la línea terminal para entrar en la pelvis menor.

El peritoneo cubre las caras anterior y lateral del tercio superior del recto, sólo la cara anterior del tercio medio y ninguna superficie del tercio inferior, porque es

subperitoneal (v. tabla 6-3). En el hombre, el peritoneo se refleja desde el recto hacia la pared posterior de la vejiga urinaria, donde forma el suelo del *fondo de saco rectovesical*. En la mujer, el peritoneo se refleja desde el recto hacia la porción posterior del fórnix de la vagina, donde forma el suelo del *fondo de saco rectouterino*. En ambos sexos, las reflexiones laterales del peritoneo desde el tercio superior del recto forman las *fosas pararrectales* (fig. 6-31), que permiten que el recto se distienda cuando se llena de heces.

El recto descansa posteriormente sobre las tres vértebras sacras inferiores y el cóccix, el cuerpo o ligamento anococcígeo, los vasos sacros medios y los extremos inferiores de los troncos simpáticos y los plexos sacros. En el hombre, el recto se relaciona anteriormente con el fondo de la vejiga urinaria, las porciones terminales de los uréteres, los conductos deferentes, las vesículas seminales y la próstata (v. figs. 6-13 D y 6-27 A). El *tabique rectovesical* se sitúa entre el fondo de la vejiga urinaria y la ampolla del recto, y está estrechamente relacionado con las vesículas seminales y la próstata. En la mujer, el recto se relaciona anteriormente con la vagina, y está separado de la porción posterior del fórnix y del cuello del útero por el *fondo de saco rectouterino* (v. figs. 6-13 D y 6-27 B). Inferior a este fondo de saco, el débil tabique rectovaginal separa la mitad superior de la pared posterior de la vagina del recto.

VASCULARIZACIÓN DEL RECTO

La continuación de la arteria mesentérica inferior, la *arteria rectal superior*, irriga la porción proximal del recto (fig. 6-32). Las *arterias rectales medias* derecha e izquierda, que suelen originarse de las divisiones anteriores de las arterias ilíacas internas en la pelvis, irrigan las porciones media e inferior del recto. Las **arterias rectales inferiores,** que se originan en las arterias pudendas internas en el periné, irrigan la unión anorrectal y el canal anal. Las anastomosis entre las arterias rectales superiores e inferiores pueden proporcionar una posible circulación colateral, aunque las anastomosis con las arterias rectales medias son escasas.

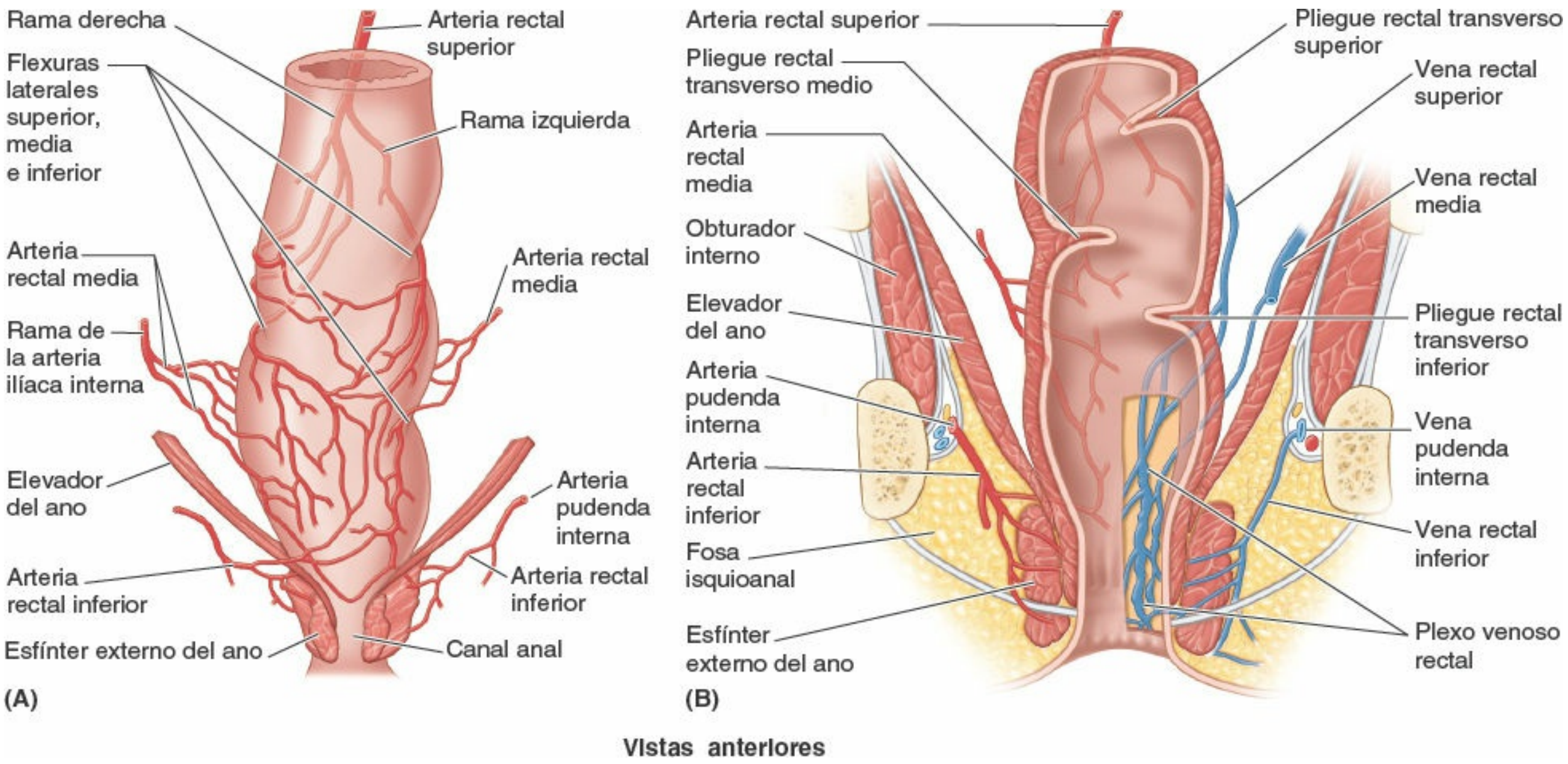

FIGURA 6-32. Arterias y venas del recto y del canal anal. A) A pesar de su nombre, las arterias rectales inferiores, que son ramas de las arterias pudendas internas, irrigan principalmente el canal anal. Las tres

flexuras laterales agudas del recto reflejan la forma en que la luz discurre entre los pliegues rectales transversos (mostrados en la parte **B**) en la cara interna. **B)** Sección coronal del recto y el canal anal que muestra la irrigación arterial y el drenaje venoso. Los plexos venosos rectales interno y externo se relacionan fundamentalmente con el canal anal. Las flexuras y los pliegues rectales transversos ayudan a sostener el peso de las heces.

La sangre del recto drena a través de las *venas rectales superior*, *medias* e *inferiores* (fig. 6-32 B). Se producen anastomosis entre las venas portales y sistémicas en la pared del canal anal. Como la vena rectal superior drena en el sistema de la vena porta hepática, y las venas rectales medias e inferiores drenan en la circulación sistémica, esta comunicación es un área clínicamente importante de la anastomosis portocava (v. fig. 5-75 A). El plexo venoso rectal submucoso rodea el recto y comunica con el plexo venoso vesical en el hombre y con el plexo venoso uterovaginal en la mujer. El **plexo venoso rectal** consta de dos porciones (fig. 6-32 B): el **plexo venoso rectal interno,** profundo a la mucosa de la unión anorrectal, y el **plexo venoso rectal externo,** externo a la pared muscular del recto. Aunque estos plexos se denominan *rectales*, son principalmente «anales» por su localización, función y relevancia clínica (v. «Drenaje venoso y linfático del canal anal»).

INERVACIÓN DEL RECTO

El recto está inervado por los sistemas simpático y parasimpático (fig. 6-33). La *inervación simpática* procede de la médula espinal lumbar, a través de los nervios esplácnicos lumbares y los plexos hipogástricos (pélvicos), y a través de plexos periarteriales de la arteria mesentérica inferior y las arterias rectales superiores. La *inervación parasimpática* procede de los niveles S2-S4 de la médula espinal, y discurre por los nervios esplácnicos pélvicos y los plexos hipogástricos inferiores derecho e izquierdo, hasta el plexo rectal (pélvico). Como el recto es inferior (distal) a la línea de dolor de la pelvis (v. tabla 6-3 B y C), todas las fibras aferentes viscerales siguen a las fibras parasimpáticas, retrógradamente, hasta los ganglios sensitivos de los nervios espinales S2-S4.

Órganos genitales internos masculinos

Los órganos genitales internos masculinos comprenden los testículos, los epidídimos, los conductos deferentes, las vesículas seminales, los conductos eyaculadores, la próstata y las glándulas bulbouretrales (fig. 6-34). El testículo y el epidídimo se describen en el capítulo 5, y se consideran órganos genitales internos por su situación durante el desarrollo y su homología con los ovarios femeninos, internos. Sin embargo, debido a su localización posnatal externa y a que en la disección se encuentran al disecar la región inguinal de la pared anterior del abdomen, se han comentado junto al abdomen en el capítulo 5.

CONDUCTO DEFERENTE

El **conducto deferente** es la continuación del *conducto del epidídimo*. El conducto deferente:

- Posee unas paredes musculares relativamente gruesas y una luz diminuta, lo que le confiere una rigidez parecida a la de un cordón.

- Empieza en la cola del epidídimo, en el polo inferior del testículo (v. fig. 5-21).
- Asciende posterior al testículo, medial al epidídimo.

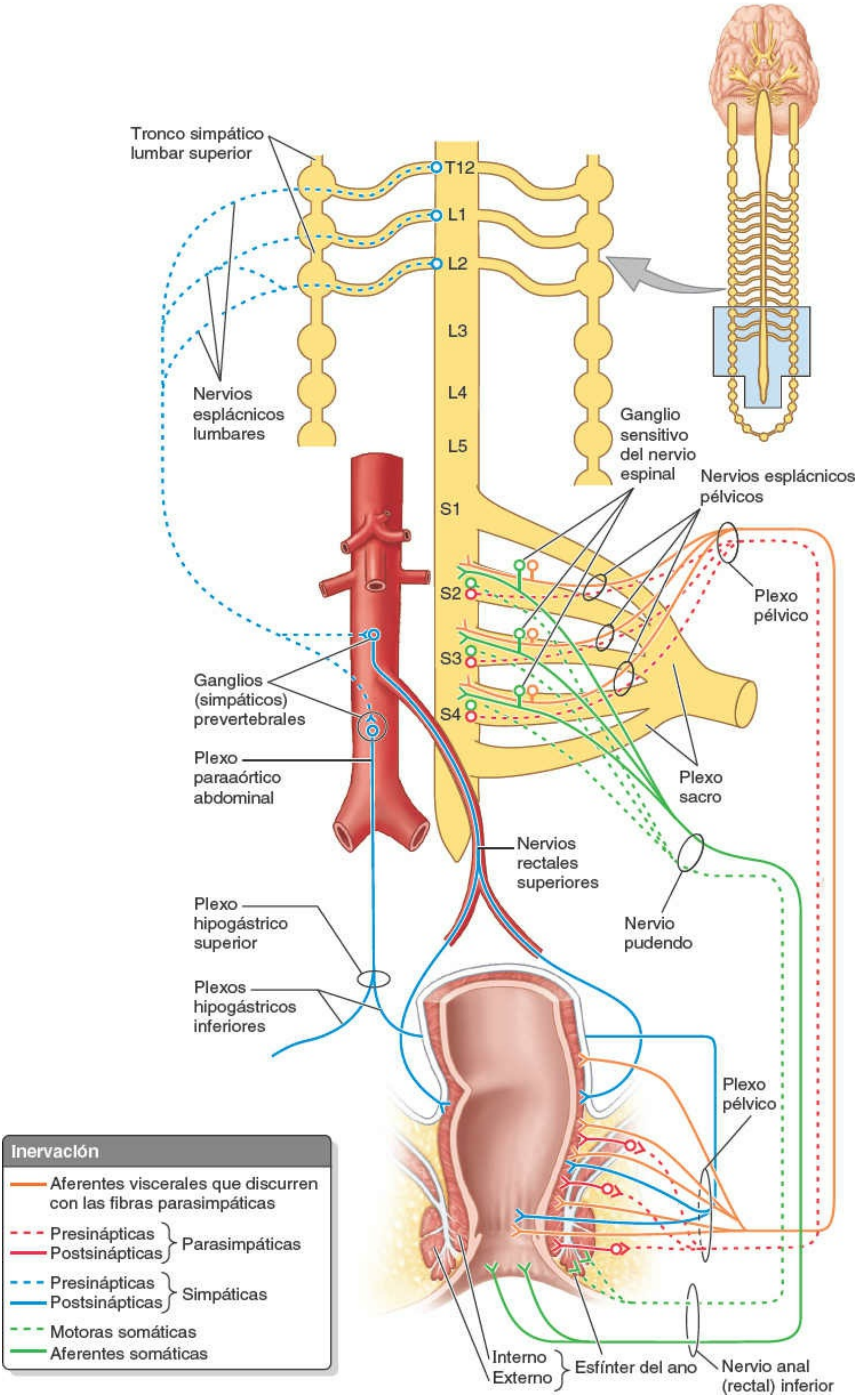

Tronco simpático lumbar superior
T12
L1
L2
L3
L4
L5
S1
S2
S3
S4
Nervios esplácnicos lumbares
Ganglio sensitivo del nervio espinal
Nervios esplácnicos pélvicos
Plexo pélvico
Ganglios (simpáticos) prevertebrales
Plexo paraaórtico abdominal
Plexo sacro
Nervios rectales superiores
Nervio pudendo
Plexo hipogástrico superior
Plexos hipogástricos inferiores
Plexo pélvico
Inervación
Aferentes viscerales que discurren con las fibras parasimpáticas
Presinápticas
Postsinápticas
Parasimpáticas
Presinápticas
Postsinápticas
Simpáticas
Motoras somáticas
Aferentes somáticas
Interno
Externo
Esfínter del ano
Nervio anal (rectal) inferior

FIGURA 6-33. Inervación del recto y del canal anal. Para que quede más claro, se han retraído lateralmente los nervios esplácnicos lumbares y pélvicos, y los plexos hipogástricos.

CUADRO CLÍNICO

ÓRGANOS URINARIOS Y RECTO

Afectación yatrógena de la vascularización ureteral

Los uréteres pueden lesionarse durante intervenciones quirúrgicas abdominales, retroperitoneales, pélvicas o ginecológicas por interrupción inadvertida de su riego sanguíneo. La identificación de los uréteres durante su recorrido completo a través de la pelvis constituye una importante medida preventiva.

Las anastomosis longitudinales entre las ramas arteriales que riegan el uréter suelen bastar para mantener la irrigación a lo largo de su curso, pero en ocasiones no es así. La tracción del uréter durante la cirugía puede provocar su rotura diferida. El segmento ureteral desvitalizado se gangrena y presenta fugas, o se rompe 7 a 10 días después de la intervención. Cuando es necesario aplicar tracción, se hace con suavidad y a una distancia estrictamente limitada, utilizando retractores romos y almohadillados. Resulta útil tener presente que aunque la vascularización del segmento abdominal del uréter procede de una dirección medial, la del segmento pélvico lo hace desde una dirección lateral (v. fig. 6-25); hay que retraer los uréteres en consecuencia.

Cálculos ureterales

Los uréteres son tubos musculares expansibles que se dilatan (junto al sistema colector interno —cálices y pelvis renales) cuando se obstruyen (fig. C6-7). Un *cálculo ureteral* suele provocar una obstrucción aguda. Los síntomas y la gravedad dependen de la localización, el tipo y el tamaño del cálculo, y de si es liso o espiculado. Aunque el paso de cálculos pequeños normalmente provoca poco o ningún dolor, los más grandes son muy dolorosos. Los cálculos que descienden por toda la longitud del uréter se asocian a un dolor que suele describirse como «desde el lomo a la ingle» (desde la región abdominal lateral a la región inguinal).

El dolor causado por un cálculo es un *dolor cólico,* debido al hiperperistaltismo en el uréter superior al nivel de la obstrucción. Los cálculos ureterales pueden causar una obstrucción completa o intermitente del flujo urinario. La obstrucción puede producirse en cualquier punto del uréter; sin embargo, aparece con mayor frecuencia allí donde los uréteres están relativamente comprimidos (v. fig. 6-24 A): *1)* en la unión de los uréteres y la pelvis renal; *2)* en el punto en que cruzan la arteria ilíaca externa y la línea terminal de la pelvis, y *3)* en su recorrido a través de la pared de la vejiga urinaria (fig. C6-7 B).

La presencia de cálculos a menudo puede confirmarse con una radiografía abdominal o una urografía intravenosa. Actualmente, el método de elección es la

tomografía computarizada (TC). Los cálculos ureterales pueden extirparse mediante cirugía abierta, *endoscopia* o litotricia. La *litotricia* utiliza ondas de choque para romper los cálculos en pequeños fragmentos que puedan eliminarse con la orina.

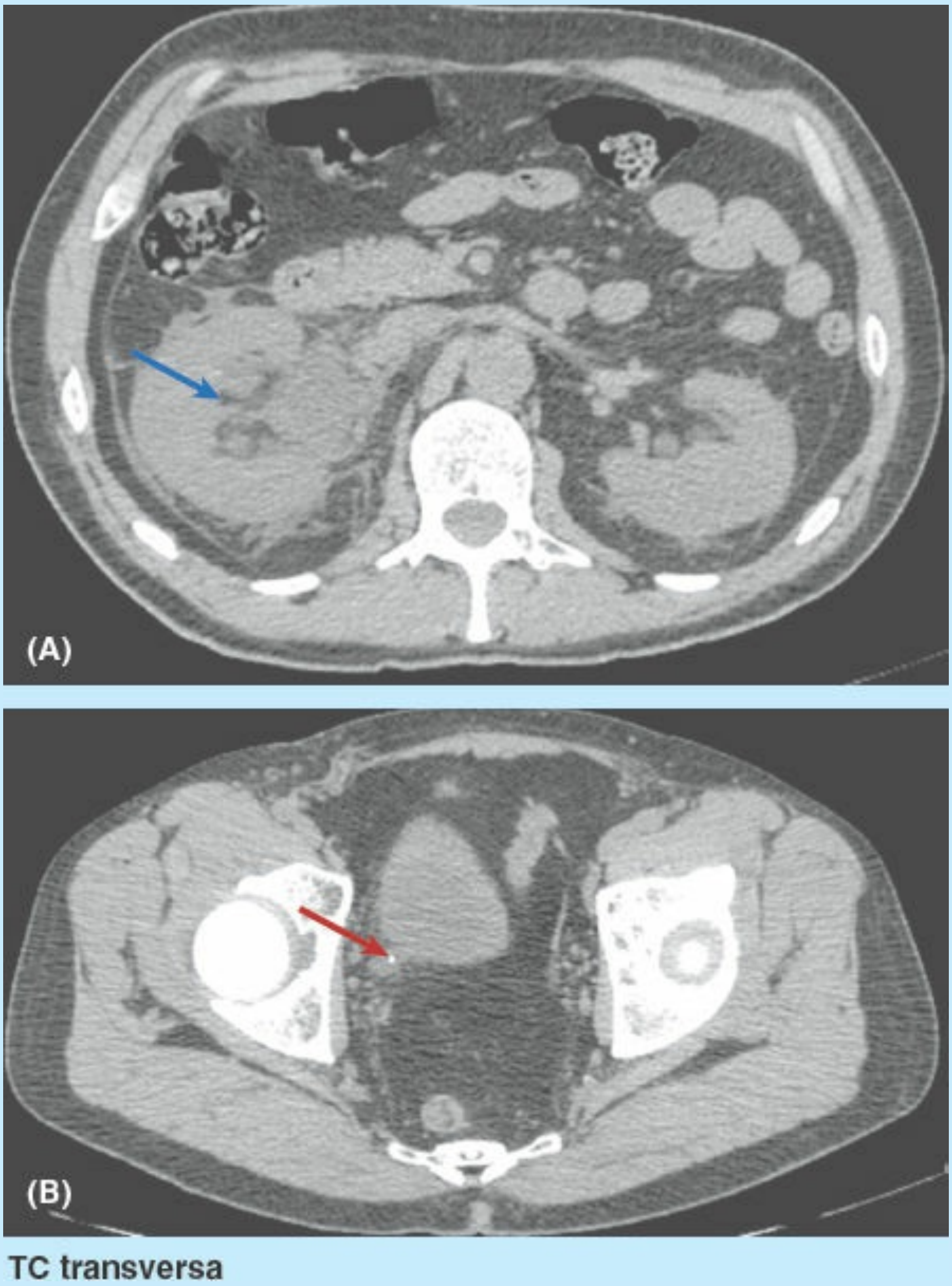

FIGURA C6-7. Obstrucción ureteral por un cálculo. A) Esta imagen a nivel de la vértebra L1 muestra un riñón derecho agrandado, con el sistema colector interno dilatado *(flecha azul)*. **B)** En la pelvis menor se observa una densidad calcificada en la unión ureterovesical *(flecha roja)* y la dilatación del uréter.

Cistocele, uretrocele e incontinencia urinaria

La lesión del suelo pélvico durante el parto (p. ej., laceración de los músculos perineales [v. fig. C6-5 B]), el daño a los nervios correspondientes o la rotura del soporte de la fascia vaginal (el paracolpos [v. fig. 6-14 B]) puede causar pérdida del soporte vesical, provocando el colapso de la vejiga en la pared vaginal anterior. Cuando aumenta la presión intraabdominal (cuando se relaja el suelo pélvico y «desciende» para comprimir la vejiga durante la micción), la base de la vejiga y la uretra superior son empujadas hacia la pared anterior de la

vagina, que a su vez, al carecer de soporte, se hinchará hacia el lumen vaginal y puede protruir a través del orificio vaginal hacia el vestíbulo, lo que se conoce como *cistocele* (herniación de la vejiga urinaria) (fig. C6-8). Incluso en ausencia de cistocele, el soporte debilitado de la vagina o el suelo pélvico puede provocar la falta de sostén de la uretra, que se encuentra muy cercana (esencialmente «contenida en») la pared vaginal anterior. La falta de soporte puede alterar la posición, dirección o ángulo normal de la uretra *(uretrocele)*, disminuyendo la compresión pasiva habitual de la uretra que ayuda a mantener la continencia urinaria durante el aumento temporal de la presión intraabdominal en momentos distintos a la micción (p. ej., durante el esfuerzo físico, tos, estornudos o risa), produciendo chorro o goteo de orina –es decir, *incontinencia por estrés urodinámico*. Los tratamientos no quirúrgicos incluyen ejercicios de suelo pélvico, pesarios (dispositivos colocados en la vagina para proporcionar soporte y resistencia) y tratamiento farmacológico. El tratamiento quirúrgico consiste en volver a afrontar la vagina y/o colocar un soporte directamente en la uretra (p. ej., agentes tonificantes, cintas fasciales o sintéticas) para restablecer su dirección y permitir la compresión pasiva.

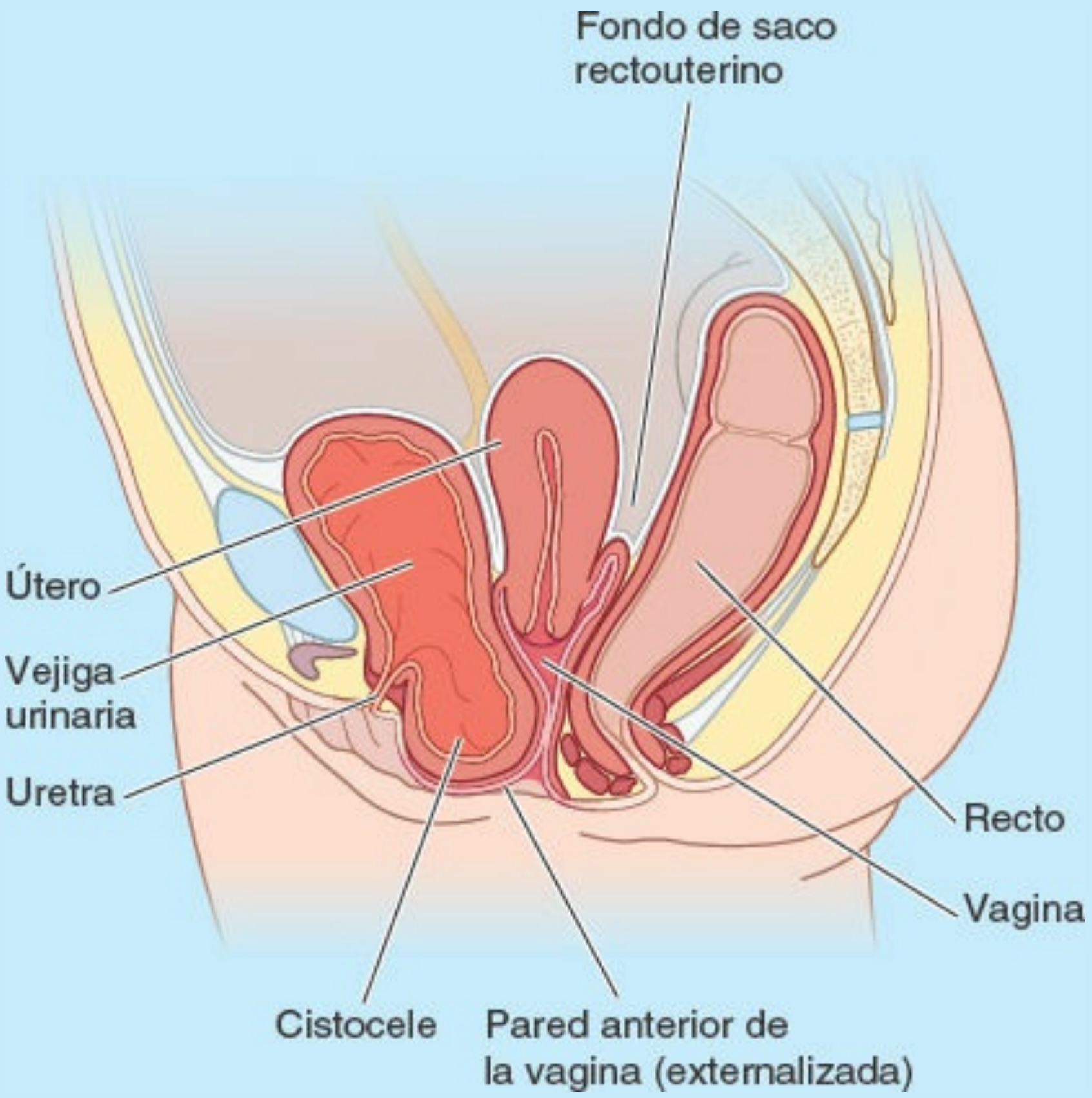

FIGURA C6-8.

Cistotomía suprapúbica

Aunque la cara superior de la vejiga vacía se halla a nivel del borde superior de la sínfisis del pubis, cuando la vejiga urinaria se llena se extiende superiormente por encima de la sínfisis en el tejido adiposo situado entre el peritoneo parietal y la pared anterior del abdomen (fig. C6-9). Entonces, la vejiga

descansa junto a la pared sin la interposición del peritoneo. Por lo tanto, la vejiga distendida puede puncionarse *(cistotomía suprapúbica)* o abordarse quirúrgicamente por encima de la sínfisis del pubis para la introducción de sondas permanentes o instrumentos sin atravesar el peritoneo ni invadir la cavidad peritoneal. También pueden extraerse de la vejiga cálculos urinarios, cuerpos extraños y pequeños tumores a través de una incisión suprapúbica extraperitoneal.

Rotura vesical

Debido a la posición superior de la vejiga urinaria distendida, esta puede sufrir roturas como consecuencia de lesiones en la parte inferior de la pared anterior del abdomen, o de fracturas de la pelvis. Dichas roturas pueden provocar una fuga de orina extraperitoneal o intraperitoneal. La rotura de la porción superior de la vejiga suele desgarrar el peritoneo y provocar el *paso (extravasación) de orina hacia la cavidad peritoneal*. La rotura posterior de la vejiga suele provocar el paso de orina extraperitonealmente hacia el interior del periné.

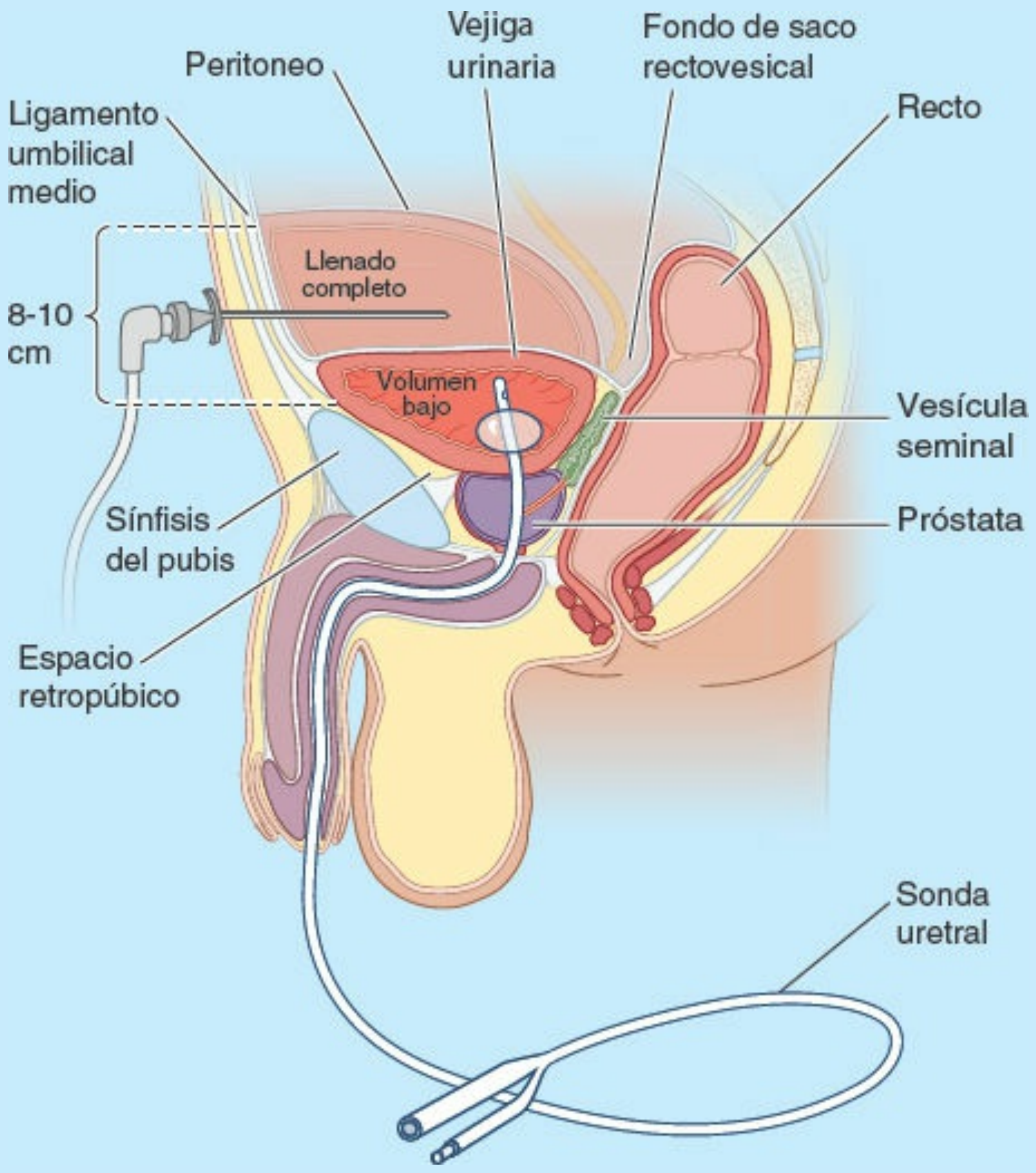

FIGURA C6-9.

Cistoscopia

El interior de la vejiga urinaria y sus tres orificios pueden examinarse mediante un *cistoscopio*. En la *resección transuretral de un tumor*, se hace pasar el instrumento a la vejiga a través de la uretra (fig. C6-10). Con una corriente eléctrica de alta frecuencia se va eliminando el tumor en pequeños fragmentos que se sacan de la vejiga con agua.

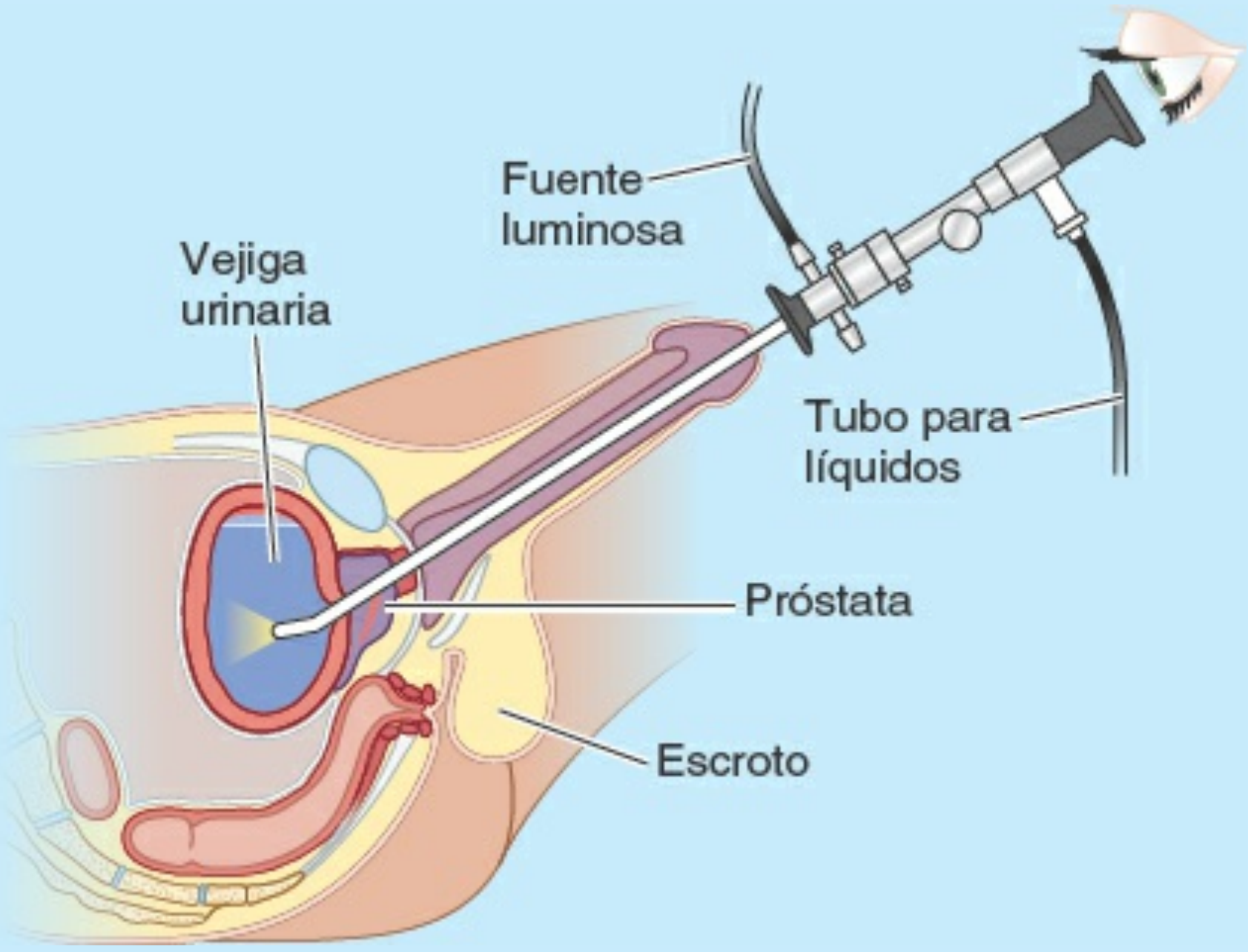

FIGURA C6-10.

Diferencias clínicamente relevantes entre las uretras masculina y femenina

La uretra femenina puede distenderse porque contiene gran cantidad de tejido elástico, así como músculo liso. Puede dilatarse fácilmente, sin sufrir lesión alguna. En consecuencia, es mucho más fácil introducir sondas o cistoscopios en la mujer que en el hombre. Las infecciones de la uretra, y sobre todo de la vejiga, son más frecuentes en el sexo femenino, ya que su uretra es corta, más distensible y se abre al exterior a través del vestíbulo de la vagina.

Tacto rectal

Muchas estructuras relacionadas con la porción anteroinferior del recto pueden palparse a través de sus paredes (p. ej., la próstata y las vesículas seminales en el hombre, y el cuello del útero en la mujer). En ambos sexos, pueden palparse las caras pélvicas del sacro y el cóccix, y también las espinas y las tuberosidades isquiáticas. Del mismo modo, pueden palparse nódulos linfáticos ilíacos internos aumentados de tamaño, un engrosamiento patológico de los uréteres y tumefacciones en las fosas isquioanales (p. ej., abscesos isquioanales y contenidos anómalos en el fondo de saco rectovesical en el hombre, o en el fondo de saco rectouterino en la mujer). El dolor de un apéndice inflamado también puede detectarse por vía rectal, si este desciende hacia el interior de la pelvis menor (fosa pararrectal).

La cara interna del recto puede examinarse con un *proctoscopio;* con este instrumento también pueden obtenerse biopsias de las lesiones. Al introducir un *sigmoidoscopio,* es preciso tener presentes las curvaturas del recto y el ángulo agudo que se forma en la unión rectosigmoidea para no provocar molestias innecesarias al paciente. También hay que recordar que los *pliegues transversos del recto,* valiosos puntos de referencia durante el procedimiento, pueden dificultar temporalmente el paso de estos instrumentos.

Resección del recto (rectectomía)

Cuando en el varón se realiza una rectectomía (p. ej., en el tratamiento del cáncer), se localiza el plano del tabique rectovesical (un tabique fascial que se extiende superiormente desde el cuerpo perineal) de manera que la próstata y la uretra puedan separarse del recto. De este modo, dichos órganos no se dañan durante la cirugía.

Puntos fundamentales

ÓRGANOS URINARIOS Y DIGESTIVOS DE LA PELVIS

Uréteres. Los uréteres transportan la orina desde las pelvis renales hasta la vejiga urinaria. ● Descienden subperitonealmente dentro de la pelvis, pasando inferiores al conducto deferente en el hombre y a la arteria uterina en la mujer; esta última relación tiene una especial importancia quirúrgica. ● Los uréteres entran en la pared de la vejiga oblicuamente desde su ángulo posteroinferior, creando una válvula unidireccional. ● La porción pélvica de cada uréter está irrigada por la arteria vesical inferior (hombre) o vaginal (mujer), y es drenada por el plexo venoso vesical y las venas ilíacas internas. ● Los cálculos, que pueden quedar atrapados donde el uréter cruza la línea terminal o donde entra en la vejiga, producen un intenso dolor inguinal.

Vejiga urinaria. Las porciones superior e inferior de la vejiga urinaria presentan claras diferencias anatómicas y funcionales. ● El cuerpo de la vejiga es muy distensible; está embebido en grasa extraperitoneal laxa y su cara superior está cubierta por peritoneo, todo lo cual le permite expandirse cuando se llena. ● En cambio, el cuello de la vejiga, relativamente no distensible, está anclado por ligamentos pélvicos y por el suelo de la vejiga situado sobre él (que incluye el trígono vesical), y permanece un poco inalterado durante el llenado. ● La mayor parte del cuerpo de la vejiga está vascularizado por las arterias y venas vesicales superiores. ● El cuello y el cuerpo inferior adyacente están vascularizados por las arterias vesicales inferiores y el plexo venoso vesical. ● Las fibras simpáticas procedentes de los segmentos espinales torácicos inferiores y lumbares superiores mantienen el tono de la vejiga, y en el hombre, durante la eyaculación, estimulan la contracción del esfínter interno de la uretra para evitar el reflujo de semen. ● Las fibras parasimpáticas transportadas por los nervios esplácnicos pélvicos desde los segmentos espinales S2-S4 inhiben la musculatura del cuello y estimulan el aumento de tono del músculo detrusor de las paredes de la vejiga durante la micción. ● Las fibras aferentes viscerales que conducen las sensaciones dolorosas desde el techo de la vejiga (superior a la línea de dolor de la pelvis) siguen retrógradamente a las fibras simpáticas hasta los ganglios sensitivos de los nervios espinales; las fibras aferentes viscerales restantes siguen a las fibras parasimpáticas.

Uretra. La *uretra masculina* consta de cuatro porciones; dos de ellas son las porciones intramural y prostática. ● La intramural tiene una longitud y un diámetro variables, dependiendo de si la vejiga se está llenando o vaciando. ● La uretra prostática se distingue tanto por lo que la rodea como por las estructuras que desembocan en ella. Está rodeada por la próstata, por el «lóbulo» muscular anterior que incluye la extensión tubular superior del esfínter externo de la uretra anteriormente, y por los lóbulos glandulares posteriormente. ● Los conductos prostáticos desembocan en senos prostáticos a cada lado de la cresta de la uretra. ● El utrículo vestigial es una abertura relativamente grande en el centro de los colículos seminales, flanqueado por las diminutas aberturas de los conductos eyaculadores. ● Las vías

reproductivas y urinarias se unen en la uretra prostática.

La *uretra femenina* discurre paralela a la vagina. Está firmemente unida y deprime la pared anterior de la vagina central y distalmente. ● Como es independiente de las vías reproductivas, no es necesario que haya un esfínter interno de la uretra en el cuello de la vejiga femenina.

Recto. El recto acumula y almacena temporalmente las heces. ● Empieza en la unión rectosigmoidea, cuando las tenias del colon sigmoideo se ensanchan y se unen formando una capa continua de músculo liso y desaparecen los apéndices omentales. ● El recto finaliza en la flexura anorrectal cuando el intestino atraviesa el diafragma de la pelvis, convirtiéndose en el canal anal. ● A pesar de su nombre, el recto es cóncavo anteriormente en la flexura sacra y presenta tres flexuras laterales, que se forman en relación a los pliegues rectales internos transversales. ● El recto se agranda en la ampolla rectal directamente por encima del suelo de la pelvis. ● Las porciones superior, media e inferior del recto son, respectivamente, intraperitoneal, retroperitoneal y subperitoneal. ● Las anastomosis entre los vasos rectales superiores y medios forman una circulación arterial colateral y anastomosis venosas portocavas. ● Las fibras nerviosas simpáticas alcanzan el recto (especialmente los vasos sanguíneos y el esfínter externo del ano) desde los segmentos medulares lumbares a través de los plexos hipogástrico/pélvico y del plexo periarterial de la arteria rectal superior. ● Las fibras parasimpáticas y aferentes viscerales son tributarias de los segmentos medulares y de los ganglios sensitivos de los nervios espinales sacros medios.

- Es el componente principal del cordón espermático.
- Penetra en la pared anterior del abdomen a través del conducto inguinal.
- Cruza sobre los vasos ilíacos externos y entra en la pelvis.
- Discurre junto a la pared lateral de la pelvis, donde se sitúa externo al peritoneo parietal.
- Se une finalmente al conducto de la vesícula seminal para formar el *conducto eyaculador*.

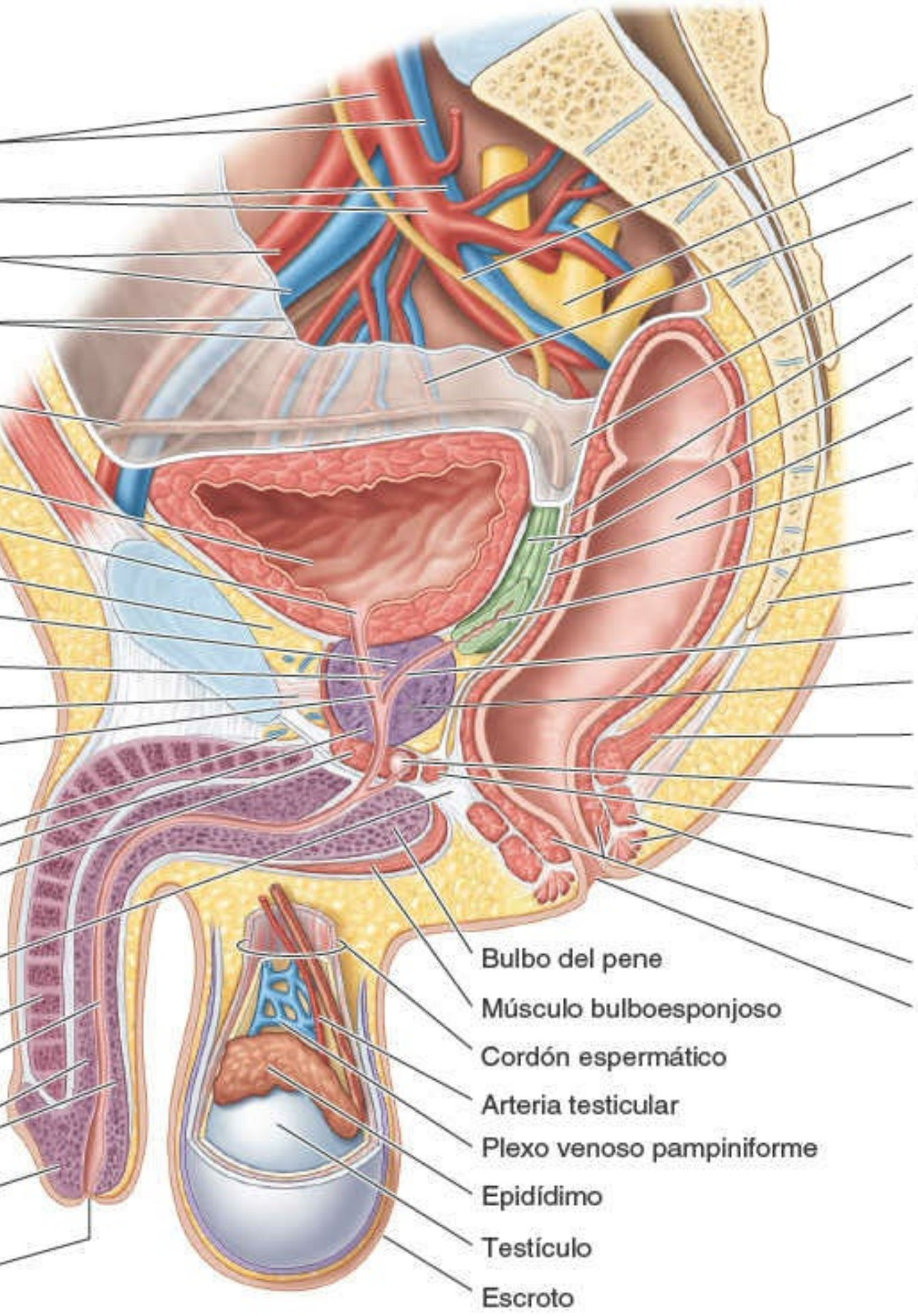

FIGURA 6-34. Sección medial de la pelvis masculina y el periné (mitad derecha). Se muestran los órganos genitales: testículo, epidídimo, conducto deferente, conducto eyaculador y pene, con las estructuras glandulares accesorias (vesícula seminal, próstata y glándula bulbouretral). El cordón espermático conecta el testículo con la cavidad abdominal, y el testículo se sitúa externamente en una bolsa musculocutánea, el escroto.

Durante el recorrido pélvico del conducto deferente, ninguna otra estructura se interpone entre él y el peritoneo, con el cual establece contacto directo. El conducto cruza superior al uréter junto al ángulo posterolateral de la vejiga, y discurre entre el uréter y el peritoneo del pliegue ureteral para alcanzar el fondo de la vejiga urinaria. En el hombre, la relación entre el conducto deferente y el uréter es similar, aunque con una importancia clínica menor, a la que existe en la mujer entre la arteria uterina y el uréter. La base evolutiva de esta relación se muestra en la figura 6-35. Posterior a la vejiga, el conducto deferente se sitúa, primero, superior a la vesícula seminal, y después desciende medial al uréter y la glándula (fig. 6-36 A y B). En este punto, el conducto deferente se ensancha para formar la **ampolla del conducto deferente** antes de su terminación.

Vascularización del conducto deferente. La diminuta *arteria del conducto deferente* suele tener su origen en una arteria vesical superior (a veces inferior) (figs. 6-16 y 6-34), y su extremo se anastomosa con la arteria testicular, posterior al testículo. Las venas de la mayor parte del conducto drenan en la vena testicular, incluido el plexo venoso pampiniforme. Su porción terminal drena en el plexo venoso vesicular/prostático.

VESÍCULAS SEMINALES

Cada **vesícula seminal** (glándula vesicular o seminal) es una estructura alargada (de unos 5 cm de largo, aunque en ocasiones es mucho más corta) que se encuentra entre el fondo de la vejiga y el recto (figs. 6-34, 6-36 y 6-37). Las vesículas seminales son estructuras situadas oblicuamente, superiores a la próstata, y no almacenan espermatozoides a pesar de lo que implica el término «vesícula». Secretan un espeso líquido alcalino con fructosa (una fuente de energía para los espermatozoides) y un agente coagulante que se mezcla con los espermatozoides cuando pasan hacia los conductos eyaculadores y la uretra.

Los extremos superiores de las vesículas seminales están cubiertos por peritoneo, y se sitúan posteriores a los uréteres, donde el peritoneo del *fondo de saco rectovesical* los separa del recto. Los extremos inferiores de las vesículas seminales están estrechamente relacionados con el recto, separados de él sólo por el tabique rectovesical (fig. 6-34). El conducto de la vesícula seminal se une al conducto deferente para formar el *conducto eyaculador*.

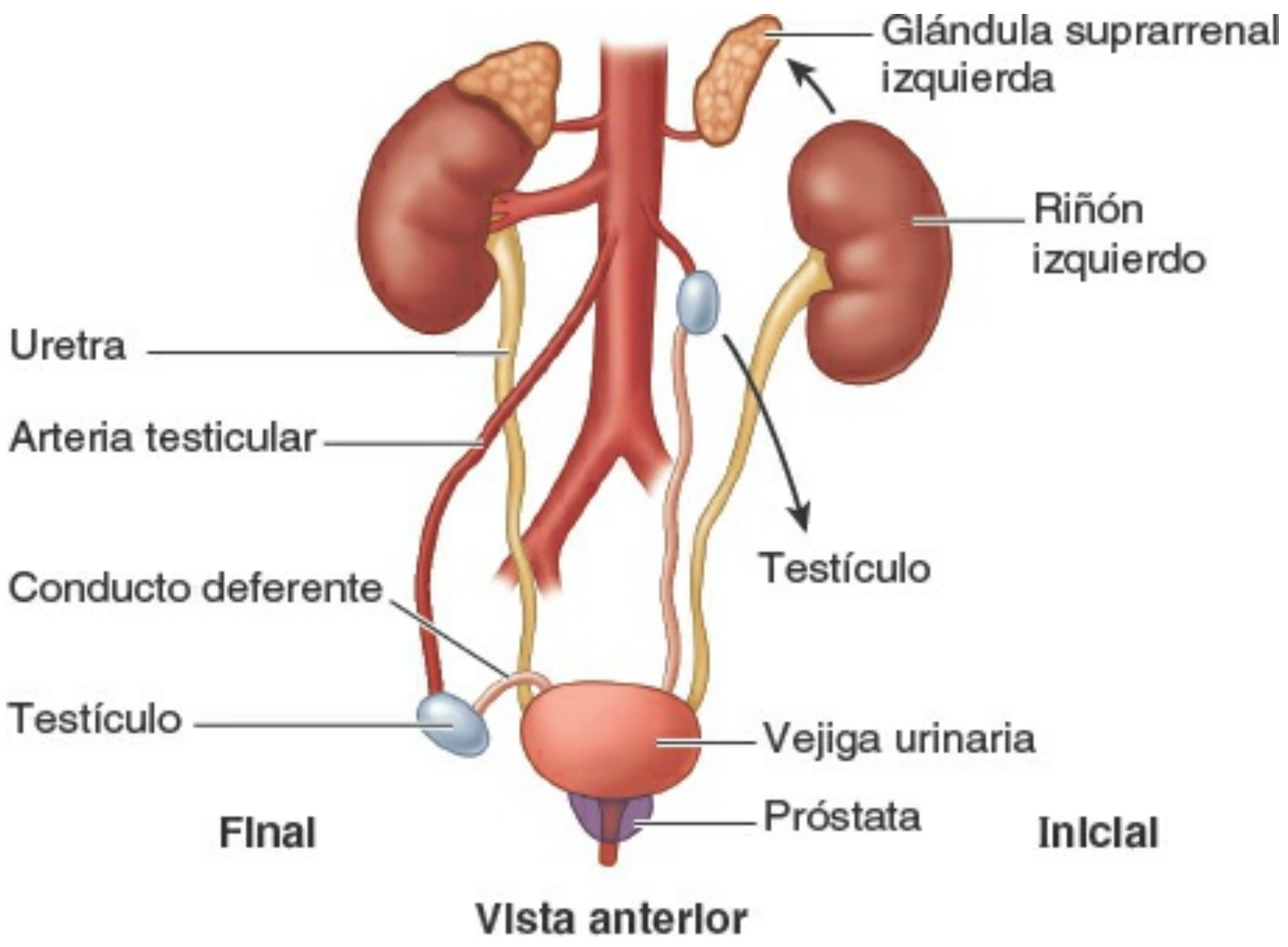

FIGURA 6-35. Estructuras que cruzan el uréter masculino en el abdomen y la pelvis. Durante el desarrollo, cuando los testículos descienden inferior y lateralmente desde su localización original (medial a la posición de los riñones en la pared posterior del abdomen) hasta el conducto inguinal para atravesarlo, el uréter es cruzado por los vasos testiculares en el abdomen y por el conducto deferente en la pelvis. Esta relación se mantendrá durante toda la vida.

Vascularización de las vesículas seminales. Las arterias de las vesículas seminales derivan de las *arterias vesical inferior* y *rectal media* (v. figs. 6-16 y 6-37; tabla 6-4). Las venas acompañan a las arterias y reciben nombres similares (v. fig. 6-19 C).

CONDUCTOS EYACULADORES

Cada **conducto eyaculador** es un tubo delgado, que se forma por la unión del conducto de una vesícula seminal con el conducto deferente (figs. 6-34, 6-36 y 6-37).

Los conductos eyaculadores (con una longitud aproximada de 2,5 cm) se originan cerca del cuello de la vejiga y discurren juntos, anteroinferiormente, a través de la porción posterior de la próstata y a los lados del utrículo prostático. Los conductos eyaculadores convergen para desembocar, mediante diminutos orificios semejantes a una ranura, en los colículos seminales, sobre o en la abertura del utrículo prostático (v. fig. 6-30). Aunque estos conductos atraviesan la próstata glandular, las secreciones prostáticas se unen al líquido seminal en la uretra prostática, después de la terminación de los conductos eyaculadores.

Vascularización de los conductos eyaculadores. Las *arterias del conducto deferente*, generalmente ramas de las arterias vesicales superiores (aunque con frecuencia proceden de las inferiores), irrigan los conductos eyaculadores (fig. 6-37). Las venas se unen a los *plexos venosos prostático* y *vesical* (v. fig. 6-19 C).

PRÓSTATA

La **próstata** (con unas dimensiones aproximadas de 3 cm de largo, 4 cm de ancho y 2 cm de profundidad anteroposterior) es la mayor glándula accesoria del aparato reproductor masculino (figs. 6-34, 6-36 y 6-37). La próstata, del tamaño de una nuez, rodea la *uretra prostática*. La porción glandular constituye unos dos tercios de la glándula; el otro tercio es fibromuscular.

La **cápsula fibrosa de la próstata** es densa y vasculonerviosa, e incorpora los plexos nerviosos y venosos prostáticos. El conjunto está rodeado por la *capa visceral de la fascia pélvica*, la cual forma una *vaina prostática fibrosa*, que es delgada anteriormente, se continúa anterolateralmente con los *ligamentos puboprostáticos*, y posteriormente es gruesa y se continúa con el *tabique rectovesical*. La próstata tiene:

- Una base estrechamente relacionada con el cuello de la vejiga.
- Un vértice que está en contacto con la fascia en la cara superior del esfínter de la uretra y los músculos perineales profundos.
- Una cara anterior muscular, cuyas fibras musculares, la mayoría orientadas transversalmente, constituyen un hemiesfínter vertical (rabdoesfínter) a modo de canal, que forma parte del esfínter de la uretra. La cara anterior está separada de la sínfisis del pubis por grasa retroperitoneal en el espacio retropúbico o prevesical.

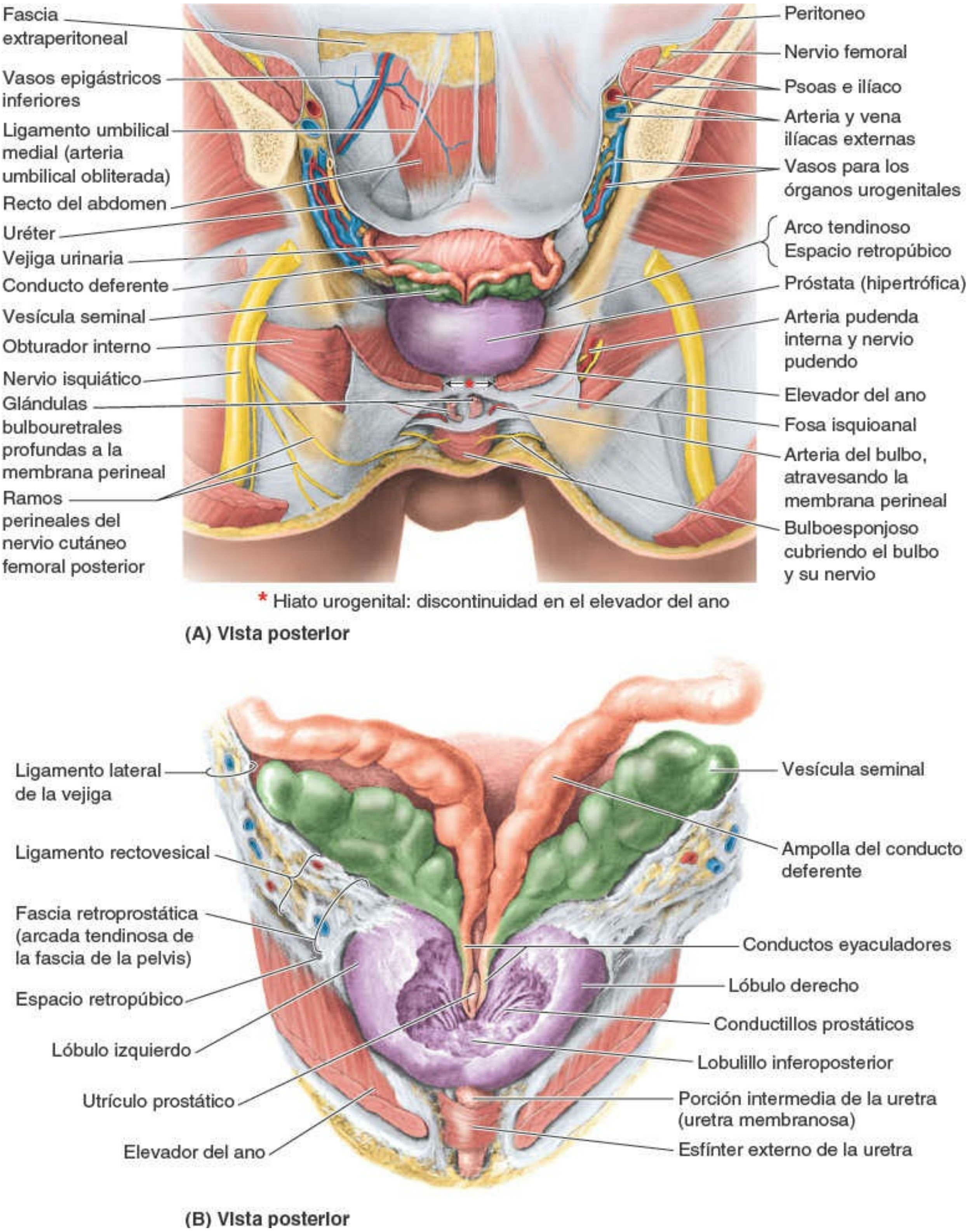

FIGURA 6-36. Cara posterior de las vísceras pélvicas masculinas y disección posterior de la próstata. **A)** Se han eliminado la pared posterior de la pelvis, el recto y el tabique rectovesical. Los ligamentos umbilicales, al igual que la vejiga urinaria, están totalmente rodeados por fascia extraperitoneal o subperitoneal (en gran parte eliminada en esta disección). **B)** Los conductos eyaculadores están formados por la unión del conducto de la vesícula seminal y el conducto deferente. El utrículo prostático, vestigial, que normalmente se ve como una invaginación en las vistas anteriores, aparece en esta disección posterior como una evaginación situada entre los conductos eyaculadores.

- Una cara posterior, relacionada con la ampolla del recto.

- Caras inferolaterales, que se relacionan con el elevador del ano.

Aunque no están claramente diferenciados desde el punto de vista anatómico, se suelen describir los siguientes lóbulos prostáticos (fig. 6-38 A):

- El **istmo de la próstata** (comisura de la próstata; tradicionalmente, el «lóbulo» anterior) se encuentra anterior a la uretra. Es sobre todo fibromuscular y representa la continuación superior del músculo esfínter externo de la uretra hasta el cuello de la vejiga, y contiene poco o ningún tejido glandular.

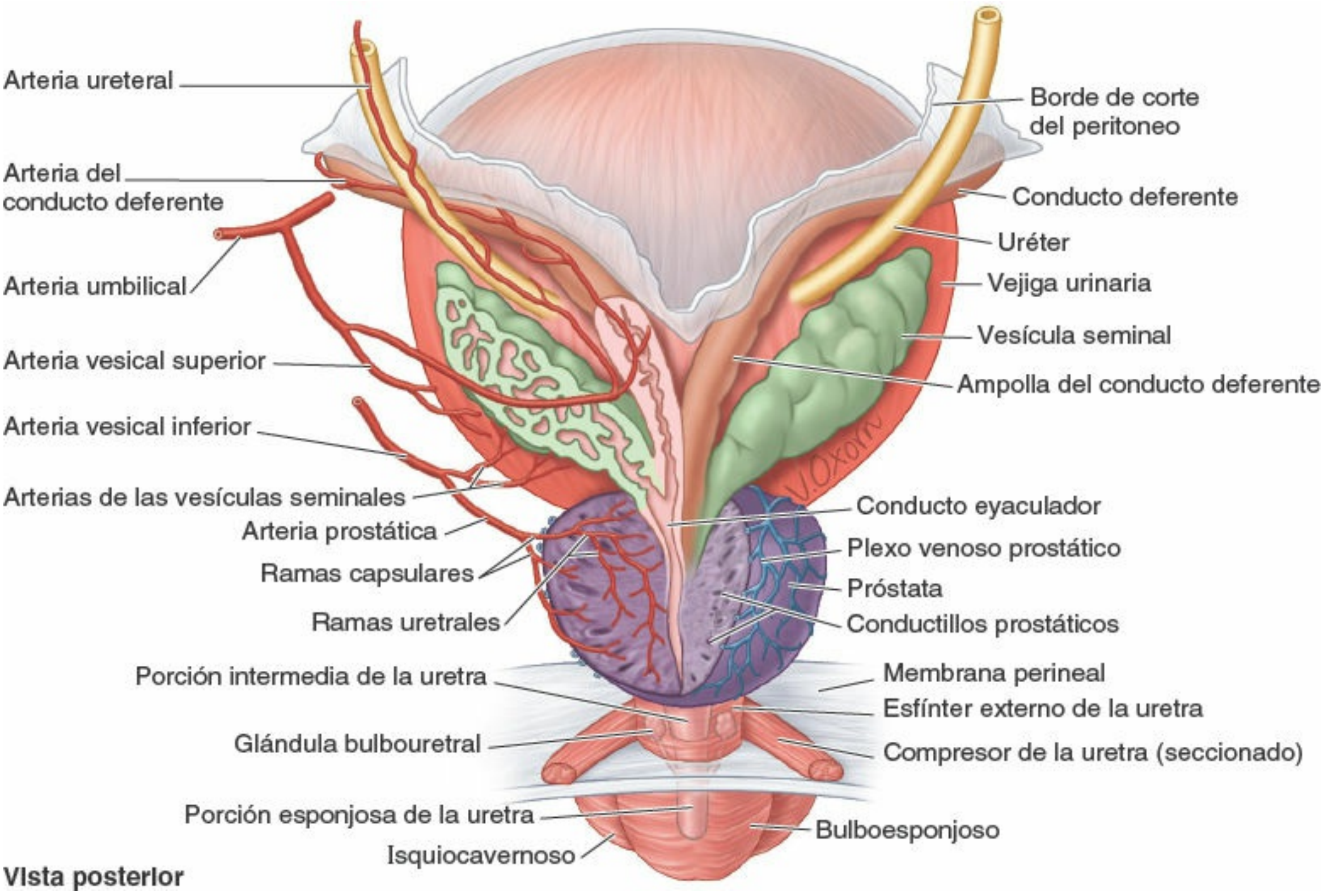

FIGURA 6-37. **Porción pélvica de los uréteres, vejiga urinaria, vesículas seminales, porciones terminales de los conductos deferentes y próstata.** La vesícula seminal y la ampolla del conducto deferente del lado izquierdo se han disecado separándolas de su entorno y seccionándolas longitudinalmente. También se ha eliminado parte de la próstata, para exponer el conducto eyaculador. La membrana perineal se encuentra entre los genitales externos y la porción profunda del periné (receso anterior de la fosa isquioanal). Es atravesada por la uretra, los conductos de las glándulas bulbouretrales, las arterias dorsal y profunda del pene, los nervios cavernosos y el nervio dorsal del pene.

- Los **lóbulos derecho** e **izquierdo de la próstata,** separados anteriormente por el istmo y posteriormente por un surco longitudinal central poco profundo, pueden subdividirse a efectos descriptivos en cuatro lobulillos indistintos, definidos por su relación con la uretra y los conductos eyaculadores y —aunque menos evidente— por la disposición de los conductos y el tejido conectivo:
  1. Un **lobulillo inferoposterior** se sitúa posterior a la uretra e inferior a los conductos eyaculadores. Es la cara de la próstata que se palpa mediante tacto rectal.
  2. Un **lobulillo inferolateral,** directamente lateral a la uretra, que forma la mayor parte del lóbulo derecho o izquierdo.

3. Un **lobulillo superomedial,** profundo al lobulillo inferoposterior, que rodea el conducto eyaculador homolateral.
4. Un **lobulillo anteromedial,** profundo al lobulillo inferolateral, directamente lateral a la uretra prostática proximal.

El *lóbulo medio* embrionario origina los lobulillos (3) y (4). Esta región tiende a sufrir una hipertrofia hormonal en edades avanzadas, formando un lóbulo medio que se sitúa entre la uretra y los conductos eyaculadores, y está estrechamente relacionado con el cuello de la vejiga urinaria. Se cree que el aumento de tamaño del lóbulo medio es la causa, en parte, de la formación de la *úvula vesical*, que puede proyectarse en el orificio uretral interno (v. fig. 6-30).

Los urólogos y los ecografistas suelen dividir la próstata en zonas periférica y central (interna) (fig. 6-38 B). La zona central es comparable al lóbulo medio.

Los **conductillos prostáticos** (20 a 30) se abren, principalmente, en los *senos prostáticos* que se encuentran a cada lado del colículo seminal en la pared posterior de la uretra prostática (fig. 6-37). El líquido prostático, poco espeso y de aspecto lechoso, proporciona el 20 %, aproximadamente, del volumen del **semen** (una mezcla de secreciones producidas por los testículos, las vesículas seminales, la próstata y las glándulas bulbouretrales, que proporciona el vehículo para transportar los espermatozoides), y desempeña un papel en la activación de los espermatozoides.

Vascularización de la próstata. Las arterias prostáticas son fundamentalmente ramas de la arteria ilíaca interna (v. tabla 6-4; figs. 6-17 A y 6-37), en especial las *arterias vesicales inferiores*, pero también de las arterias pudenda interna y rectal media. Las venas se unen para formar el **plexo venoso prostático,** alrededor de la base y los lados de la próstata (figs. 6-19 C y 6-37). Este plexo, entre la cápsula fibrosa de la próstata y la vaina prostática, drena en las *venas ilíacas internas*. El plexo venoso prostático se continúa superiormente con el *plexo venoso vesical* y se comunica posteriormente con el *plexo venoso vertebral interno*.

GLÁNDULAS BULBOURETRALES

Las dos **glándulas bulbouretrales** (glándulas de Cowper), del tamaño de un guisante, se sitúan posterolaterales a la porción intermedia de la uretra, básicamente embebidas en el esfínter externo de la uretra (v. figs. 6-30 B, 6-34, 6-36 y 6-37). Los **conductos de las glándulas bulbouretrales** pasan a través de la membrana perineal con la porción intermedia de la uretra y desembocan, mediante aberturas diminutas, en la porción proximal de la porción esponjosa de la uretra en el bulbo del pene. Su secreción, de aspecto mucoso, entra en la uretra durante la excitación sexual.

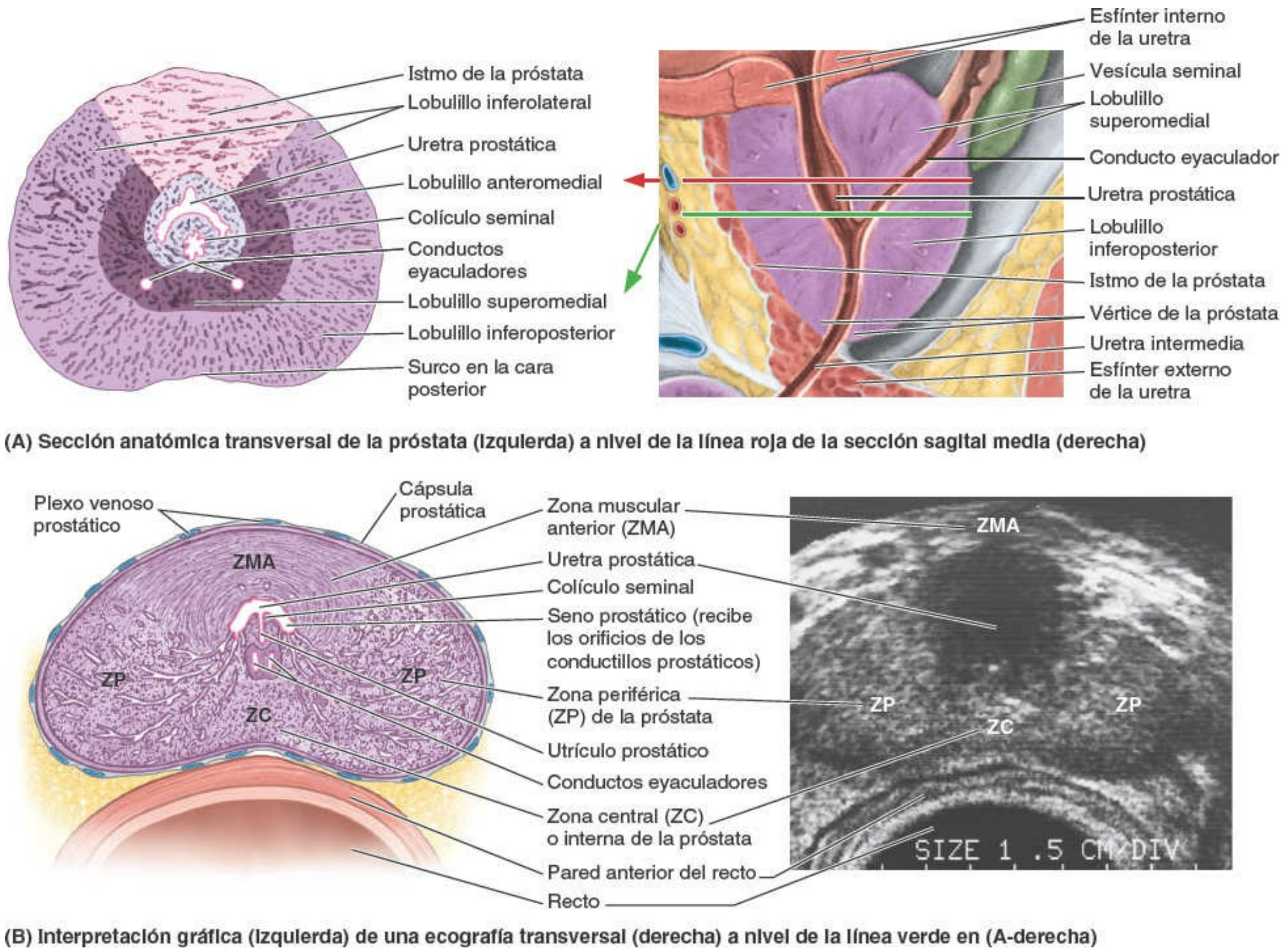

FIGURA 6-38. Lobulillos y zonas de la próstata en cortes anatómicos y en imágenes ecográficas. A) Sección anatómica que muestra unos lobulillos mal delimitados. **B)** Se ha introducido un transductor ultrasónico en el recto para estudiar la próstata, localizada anteriormente. Los conductillos de las glándulas de la zona periférica se abren en los senos de la próstata, mientras que los conductillos de las glándulas de la zona central (interna) se abren en los senos de la próstata y en el colículo seminal.

INERVACIÓN DE LOS ÓRGANOS GENITALES INTERNOS DE LA PELVIS MASCULINA

Los conductos deferentes, las vesículas seminales, los conductos eyaculadores y la próstata están ricamente inervados por fibras nerviosas simpáticas. Las *fibras simpáticas presinápticas* se originan en cuerpos celulares del núcleo intermediolateral de los segmentos medulares T12-L2 (o L3). Atraviesan los ganglios paravertebrales del tronco simpático para pasar a ser componentes de los nervios esplácnicos lumbares (abdominopélvicos) y de los plexos hipogástrico y pélvico (v. fig. 6-29).

Las *fibras parasimpáticas presinápticas* de los segmentos S2-S3 de la médula espinal atraviesan los *nervios esplácnicos pélvicos*, que también se unen a los plexos hipogástrico inferior y pélvico. Las sinapsis con neuronas simpáticas y parasimpáticas postsinápticas se producen en los plexos, cerca de las vísceras pélvicas, o de camino hacia ellas. En el orgasmo, el sistema simpático estimula la contracción del esfínter interno de la uretra para impedir la eyaculación retrógrada. Simultáneamente estimula unas contracciones rápidas de tipo peristáltico del conducto deferente, y la contracción y secreción combinadas de las vesículas seminales y la próstata proporcionan el vehículo (semen) y la fuerza que expulsa los espermatozoides durante la eyaculación. No está clara la función de la inervación parasimpática de los genitales internos. Sin embargo, las fibras parasimpáticas del

plexo nervioso prostático forman los *nervios cavernosos* que llegan a los cuerpos eréctiles del pene, que producen la erección de este (v. fig. 6-64).

Órganos genitales internos femeninos

Los órganos genitales internos femeninos comprenden los ovarios, las tubas uterinas, el útero y la vagina.

OVARIOS

Los **ovarios** son las gónadas femeninas, con forma y tamaño de almendra, donde se desarrollan los *ovocitos* (gametos o células germinales femeninas). Son también glándulas endocrinas que producen hormonas reproductoras. Cada ovario está suspendido de un corto pliegue peritoneal o mesenterio, el *mesoovario* (fig. 6-39 A). El mesoovario es una subdivisión de un mesenterio más grande del útero, el *ligamento ancho*.

En las mujeres prepúberes, la cápsula de tejido conectivo *(túnica albugínea del ovario)* que forma la superficie del ovario está cubierta por una capa lisa de **mesotelio ovárico** o **epitelio de superficie (germinal),** una monocapa de células cúbicas que confiere a la superficie un aspecto mate y grisáceo, que contrasta con la superficie brillante del mesoovario peritoneal adyacente con el cual se continúa (fig. 6-39 B). Tras la pubertad, el epitelio de superficie del ovario se va volviendo cicatricial y distorsionado debido a la rotura repetida de folículos ováricos y a la salida de ovocitos durante la ovulación. La cicatrización es menor en las mujeres que han estado tomando anticonceptivos orales que inhiben la ovulación.

Los vasos sanguíneos, los vasos linfáticos y los nervios ováricos cruzan la línea terminal, pasando hacia y desde la cara superolateral del ovario dentro de un pliegue peritoneal, el **ligamento suspensorio del ovario,** que se continúa con el mesoovario del ligamento ancho. El ovario también se fija al útero mediante el corto *ligamento propio del ovario,* que discurre medialmente dentro del mesoovario. En consecuencia, los ovarios suelen encontrarse lateralmente entre el útero y la pared lateral de la pelvis durante la exploración pélvica manual o ecográfica (fig. 6-40). El ligamento propio del ovario es un resto de la porción superior del gubernáculo ovárico del feto (v. fig. 5-17 B), y conecta el extremo proximal (uterino) del ovario al ángulo lateral del útero, justo inferior a la entrada de la tuba uterina (fig. 6-39 A). Dado que el ovario está suspendido en la cavidad peritoneal y su superficie no está cubierta por peritoneo, el ovocito expulsado en la ovulación entra en la cavidad peritoneal. Sin embargo, su vida intraperitoneal es corta, ya que normalmente es atrapado por las franjas (fimbrias) del infundíbulo de la tuba uterina y conducido hacia la ampolla, donde podrá ser fecundado.

C U A D R O   C L Í N I C O

GENITALES INTERNOS MASCULINOS

Esterilización masculina

El método más habitual de esterilización en el hombre es la *deferentectomía,*

denominada popularmente *vasectomía*. Durante esta intervención, parte del conducto deferente se liga y/o extirpa mediante una incisión en la parte superior del escroto (fig. C6-11). Por tanto, el líquido eyaculado de las vesículas seminales, la próstata y las glándulas bulbouretrales no contiene espermatozoides. Los espermatozoides no expulsados degeneran en el epidídimo y en la porción proximal del conducto deferente. En la mayoría de los casos favorables (en menores de 30 años de edad y cuando han transcurrido menos de 7 años desde la intervención) puede conseguirse *revertir la deferentectomía*. Los extremos de los conductos deferentes seccionados pueden volver a unirse mediante microcirugía.

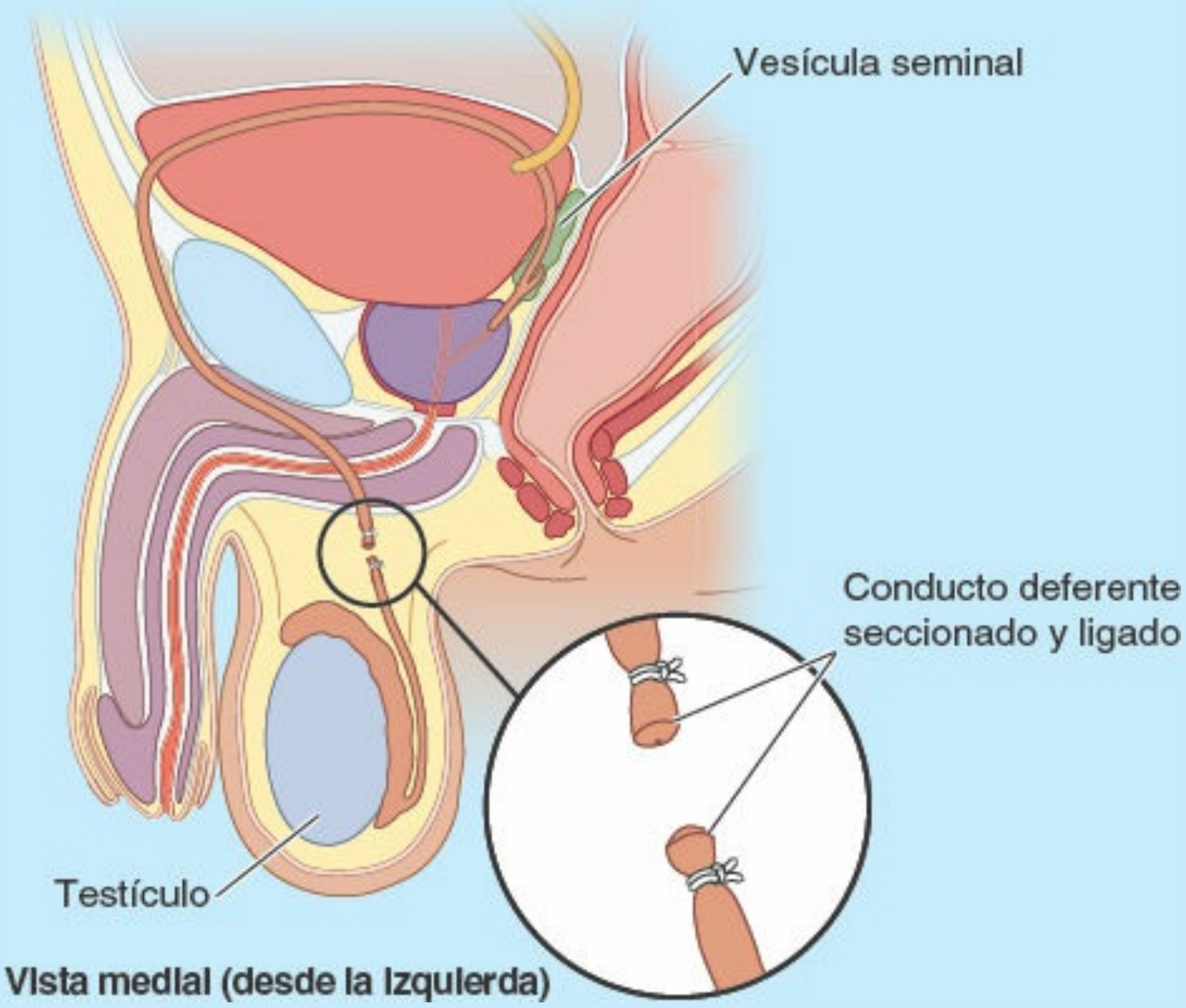

FIGURA C6-11.

Abscesos en las vesículas seminales

Los acúmulos localizados de pus (abscesos) en las vesículas seminales pueden romperse y provocar el paso de pus a la cavidad peritoneal. Las vesículas seminales pueden palparse en un tacto rectal, sobre todo si están llenas o agrandadas. Se palpan con mayor facilidad cuando la vejiga está moderadamente llena. También pueden masajearse para liberar sus secreciones y examinarlas al microscopio en busca de *gonococos* (microorganismos que producen la gonorrea), por ejemplo.

Hipertrofia prostática

La importancia médica de la próstata se debe a que su aumento de tamaño, o *hipertrofia prostática benigna (HPB)*, es un trastorno frecuente a partir de la mediana edad, que acaban padeciendo todos los hombres que viven lo suficiente.

Una próstata hipertrofiada se proyecta hacia la vejiga urinaria y afecta a la micción, al deformar la porción prostática de la uretra. El lóbulo medio es el que suele aumentar más y obstruye el orificio uretral interno. Cuanto más esfuerzos hace el sujeto, mayor es la obstrucción de la uretra por la masa prostática, que actúa como una válvula.

La HPB es una causa frecuente de obstrucción uretral, y provoca *nicturia* (necesidad de orinar durante la noche), *disuria* (dificultad y/o dolor durante la micción), y *urgencia* (deseo repentino de orinar). La HPB también aumenta el riesgo de infecciones de la vejiga (cistitis), así como de lesiones renales.

La presencia de aumentos de tamaño y tumores (masas o asimetrías focales) en la próstata se explora mediante *tacto rectal* (fig. C6-12). Que la próstata sea palpable depende del grado de repleción de la vejiga. Una vejiga llena ofrece resistencia, manteniendo la glándula en su sitio y haciendo que sea más fácil palparla. Una afección maligna de la próstata se palpará dura y a menudo irregular. En estadios avanzados, las células neoplásicas metastatizan tanto por vía linfática (hacia los nódulos linfáticos ilíacos y sacros, y más tarde a nódulos distantes) como por vía venosa (por el plexo venoso vertebral interno, a las vértebras y al cerebro).

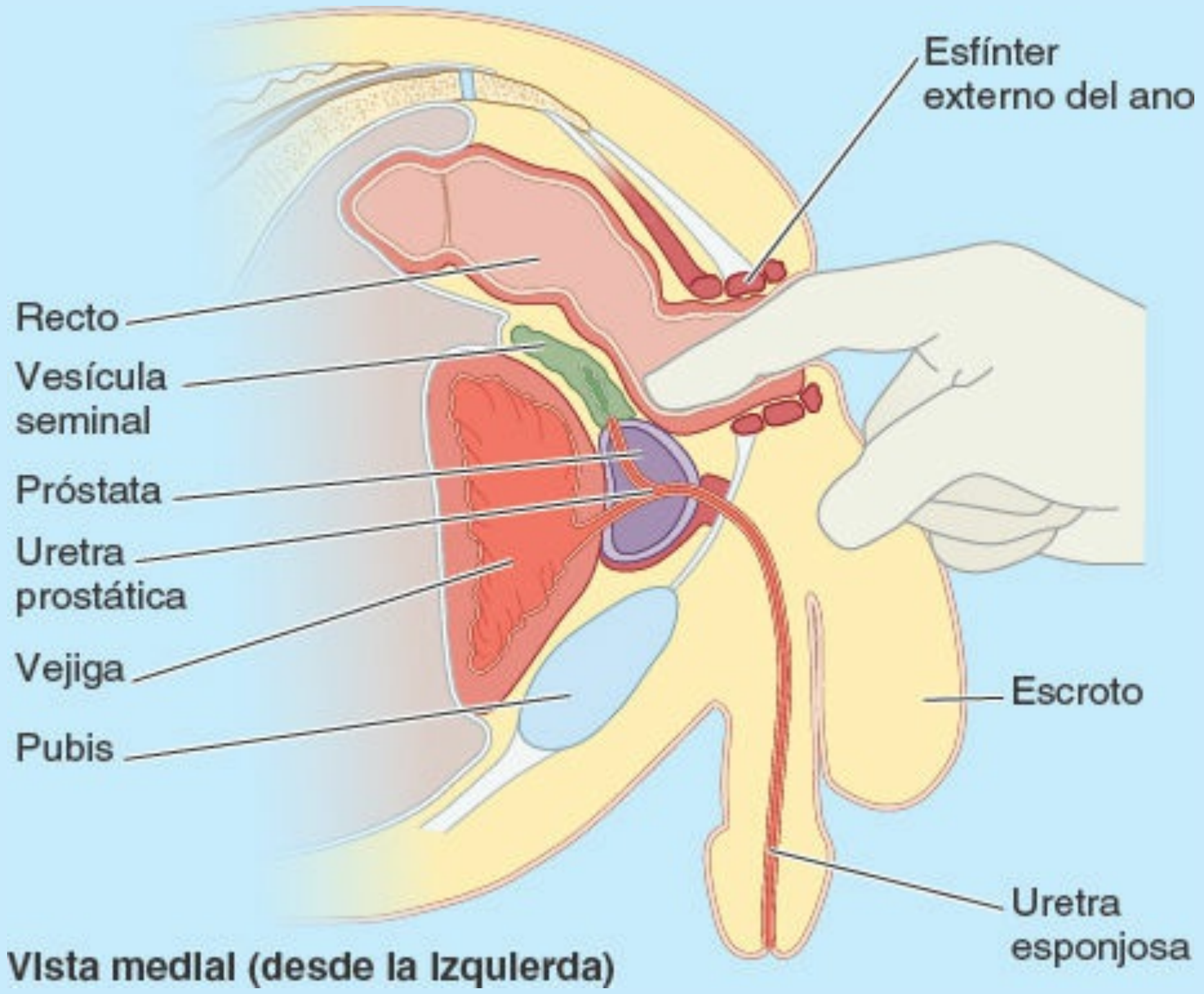

FIGURA C6-12.

Debido a las estrechas relaciones entre la próstata y la uretra prostática, las obstrucciones pueden resolverse endoscópicamente. El instrumento se introduce transuretralmente, por el orificio uretral externo y por la uretra esponjosa, hasta la uretra prostática. Se extirpa la próstata, total o parcialmente, o sólo la parte hipertrofiada *(resección transuretral de la próstata, RTUP).* En casos más graves se extirpa toda la próstata, junto con las vesículas seminales, los conductos

eyaculadores y las porciones terminales de los conductos deferentes *(prostatectomía radical).*

La RTUP y los procedimientos quirúrgicos mejorados pretenden preservar los nervios y vasos sanguíneos asociados a la cápsula prostática que entran y salen del pene, aumentando la probabilidad de que los pacientes conserven su función sexual tras la intervención, además de restaurar el control normal de la micción.

Puntos fundamentales

ÓRGANOS GENITALES INTERNOS MASCULINOS

Conducto deferente. El conducto deferente, con forma de cordón, es el componente principal del cordón espermático y transporta los espermatozoides desde el epidídimo hasta el conducto eyaculador. ● La porción distal de los conductos es superficial dentro del escroto (y por tanto fácilmente accesible para la deferentectomía o vasectomía) antes de atravesar la pared anterior del abdomen a través del conducto inguinal. ● La porción pélvica del conducto se sitúa inmediatamente externa al peritoneo; su porción terminal se agranda externamente mientras su luz se hace tortuosa internamente, formando la ampolla del conducto deferente.

Vesículas seminales, conductos eyaculadores y próstata. Las vesículas seminales, situadas oblicuamente, convergen en la base de la vejiga, donde cada uno de sus conductos se fusiona con el conducto deferente homolateral para formar un conducto eyaculador. ● Los dos conductos eyaculadores entran inmediatamente en la cara posterior de la próstata, discurriendo estrechamente paralelos a través de la glándula para desembocar en el colículo seminal. ● Los conductos prostáticos desembocan en los senos prostáticos, adyacentes al colículo seminal. De este modo, las principales secreciones glandulares y los espermatozoides llegan a la uretra prostática. ● Las vesículas seminales y la próstata producen con mucho la mayor parte del líquido seminal, indispensable para transportar y liberar los espermatozoides. ● Estos órganos genitales internos, situados dentro de la pelvis masculina anterior, reciben sangre desde las arterias vesical inferior y rectal media, y drenan en el plexo venoso continuo prostático/vesical. ● Las fibras simpáticas procedentes de niveles lumbares estimulan la contracción y secreción que producen la eyaculación. ● La función de las fibras parasimpáticas procedentes de S2-S4 que inervan los genitales internos no está clara, pero las que atraviesan el plexo nervioso prostático para formar los nervios cavernosos producen la erección.

TUBAS UTERINAS

Las **tubas uterinas** (antiguamente denominadas oviductos o tubas de Falopio) conducen al ovocito, liberado mensualmente desde un ovario durante la edad fecunda, desde la cavidad peritoneal periovárica hasta la cavidad uterina. También son el lugar habitual donde tiene lugar la fecundación. Las tubas uterinas se extienden lateralmente desde los *cuernos (astas) uterinos*, y se abren a la cavidad peritoneal junto a los ovarios (fig. 6-39 A y B).

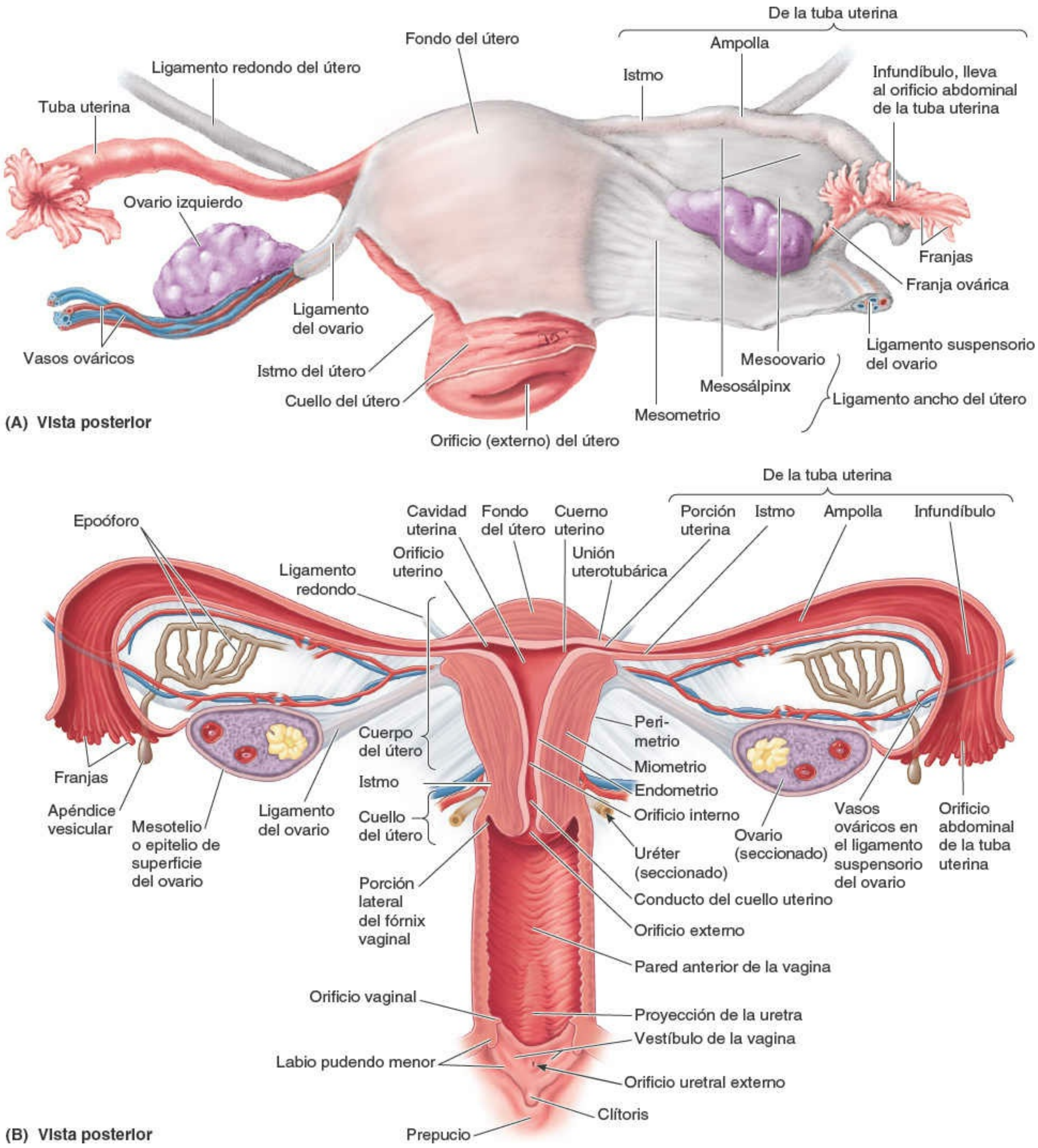

FIGURA 6-39. Genitales femeninos internos. A) Material de disección aislado formado por los ovarios, las tubas uterinas, el útero y estructuras relacionadas. En el lado izquierdo se ha eliminado el ligamento ancho. **B)** Sección coronal que muestra la estructura interna de los órganos genitales femeninos. El epoóforo está formado por una serie de túbulos rudimentarios situados en el mesosálpinx (mesenterio de la tuba uterina). El epoóforo y el apéndice vesicular son vestigios del mesonefro embrionario.

Las tubas uterinas (con una longitud de unos 10 cm) se sitúan en un estrecho mesenterio, el **mesosálpinx,** que forma los bordes anterosuperiores libres del ligamento ancho. En la disposición «ideal», tal como suelen representarse, las tubas se extienden posterolateralmente de forma simétrica hacia las paredes laterales de la pelvis, donde se arquean anteriores y superiores a los ovarios sobre el ligamento ancho, situado horizontalmente. En realidad, los estudios ecográficos demuestran que a menudo la posición de las tubas es asimétrica, de forma que con frecuencia una de las dos se sitúa superior o incluso posterior al útero.

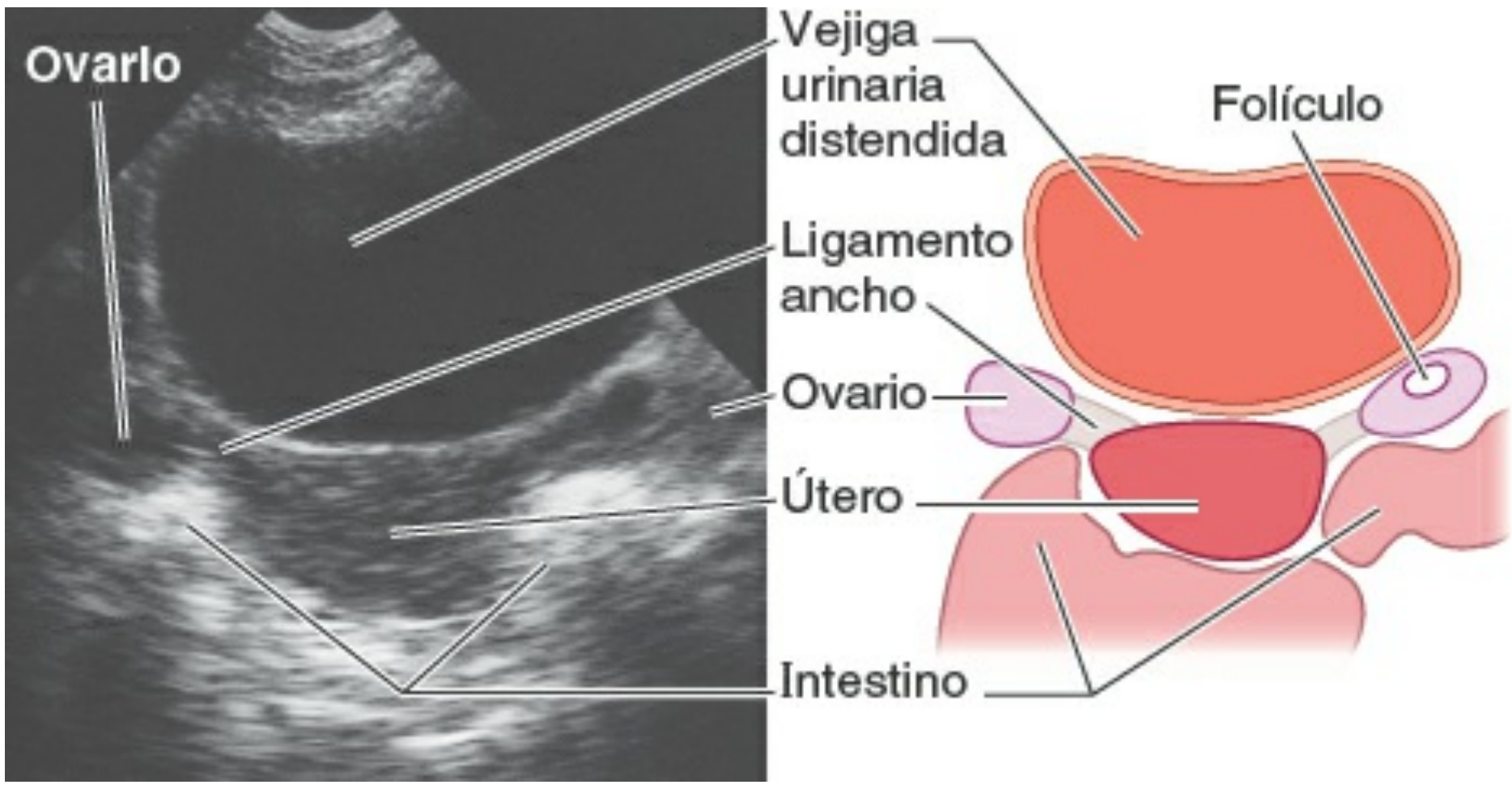

FIGURA 6-40. Ovarios y útero tal como se aprecian en una ecografía. El diagrama de la derecha es una interpretación gráfica de la imagen.

Cada tuba uterina puede dividirse en cuatro porciones que, de lateral a medial, son:

1. El **infundíbulo,** el extremo distal, en forma de embudo, que se abre a la cavidad peritoneal a través del **orificio abdominal de la tuba uterina.** Las digitaciones del infundíbulo, las **franjas,** se extienden sobre la cara medial del ovario; una gran **franja ovárica** se fija al polo superior del ovario.
2. La **ampolla,** la porción más ancha y larga, que se inicia en el extremo medial del infundíbulo; la fecundación del ovocito suele tener lugar en la ampolla.
3. El **istmo,** la porción de paredes gruesas, que entra en el cuerno uterino.
4. La **porción uterina,** el corto segmento intramural que pasa a través de la pared del útero y desemboca, por el orificio uterino de la tuba uterina, en la cavidad uterina al nivel del cuerno uterino.

Vascularización de los ovarios y las tubas uterinas. Las *arterias ováricas* se originan en la aorta abdominal (v. fig. 6-16; tabla 6-4) y descienden a lo largo de la pared posterior del abdomen. Al nivel de la línea terminal cruzan sobre los vasos ilíacos externos y entran en los ligamentos suspensorios del ovario (fig. 6-39 A), dirigiéndose a las caras laterales de los ovarios y las tubas uterinas. Las ramas ascendentes de las *arterias uterinas* (ramas de las arterias ilíacas internas) discurren por las caras laterales del útero, para alcanzar las caras mediales de los ovarios y las tubas (figs. 6-18 B y 6-41). Las arterias ovárica y uterina ascendente se bifurcan finalmente en *ramas ováricas* y *tubáricas,* que irrigan los ovarios y las tubas desde direcciones opuestas y se anastomosan entre sí, proporcionando una circulación colateral de orígenes abdominal y pélvico para ambas estructuras.

Las venas ováricas que drenan el ovario forman un **plexo venoso pampiniforme** en el ligamento ancho, cerca del ovario y la tuba uterina (fig. 6-41). Las venas del plexo suelen fusionarse para formar una sola **vena ovárica,** que abandona la pelvis menor con la arteria ovárica. La vena ovárica derecha asciende para drenar en la *vena cava inferior;* la vena ovárica izquierda drena en la *vena renal izquierda* (v. fig. 6-19). Las *venas tubáricas* drenan en las *venas ováricas* y el *plexo venoso uterino (uterovaginal)* (fig. 6-41).

Inervación de los ovarios y tubas uterinas. Los nervios descienden junto a los vasos ováricos desde el *plexo ovárico,* y parcialmente desde el *plexo uterino (pélvico)* (fig. 6-42). Como los ovarios y las tubas uterinas son intraperitoneales y, por tanto, se sitúan superiores a la *línea de dolor de la pelvis* (v. tabla 6-3), las fibras aferentes viscerales de la sensibilidad dolorosa ascienden retrógradamente con las fibras simpáticas del plexo ovárico y los nervios esplácnicos lumbares hasta los cuerpos celulares de los ganglios sensitivos de los nervios espinales T11-L1. Las fibras aferentes viscerales reflejas acompañan a fibras parasimpáticas retrógradamente, a través de los plexos hipogástrico inferior y uterino (pélvico), y los nervios esplácnicos pélvicos, hacia cuerpos celulares en los ganglios sensitivos de los nervios espinales S2-S4.

ÚTERO

El **útero** (matriz) es un órgano muscular hueco, con paredes gruesas y forma de pera. El embrión y el feto se desarrollan en el útero. Sus paredes musculares se adaptan al crecimiento del feto y posteriormente proporcionan la fuerza necesaria para su expulsión durante el parto. El útero no gestante (no grávido) se sitúa generalmente en la pelvis menor, con el cuerpo apoyado sobre la vejiga urinaria y su cuello entre esta y el recto (fig. 6-43 A).

El útero es una estructura muy dinámica, cuyo tamaño y proporciones cambian con los diversos cambios vitales (v. cuadro clínico «Cambios en la anatomía normal del útero durante la vida»).

El útero adulto suele estar en *anteversión* (apuntado anterosuperiormente respecto al eje de la vagina) y *anteflexión* (el cuerpo del útero está flexionado o inclinado anteriormente, en relación con el cuello del útero, creando el *ángulo de flexión*), de manera que su masa se sitúa sobre la vejiga urinaria. Por lo tanto, cuando la vejiga urinaria está vacía, el útero se sitúa típicamente en un plano casi transversal (figs. 6-43 A y B, y 6-44 A). La posición del útero varía con el grado de repleción de la vejiga urinaria (fig. 6-44 B) y el recto. Aunque su tamaño varía considerablemente, el útero no gestante suele medir 7,5 cm de largo, 5 cm de ancho y 2 cm de fondo, y pesa aproximadamente 90 g. El útero puede dividirse en dos porciones principales (fig. 6-43 B): el cuerpo y el cuello.

El **cuerpo del útero,** que forma los dos tercios superiores de la estructura, incluye el **fondo del útero,** la parte redondeada del cuerpo que se sitúa superior a los orificios uterinos de las tubas uterinas (v. fig. 6-39 B). El cuerpo del útero se sitúa entre las capas del ligamento ancho y puede moverse libremente (v. fig. 6-39 A). Tiene dos caras: vesical (relacionada con la vejiga) e intestinal. El cuerpo está separado del cuello por el **istmo del útero,** la región relativamente constreñida del cuerpo (alrededor de 1 cm de longitud) (figs. 6-39 A y B, y 6-43 B).

El **cuello del útero** es el tercio inferior, estrecho y cilíndrico, del útero, con una longitud de aproximadamente 2,5 cm en la mujer adulta no gestante. A efectos descriptivos se divide en dos porciones: una **porción supravaginal,** entre el istmo y la vagina, y una **porción vaginal,** que protruye en la vagina (fig. 6-43 B) y rodea el **orificio (externo) del útero,** siendo a su vez rodeada por un estrecho receso, el *fórnix de la vagina* (fig. 6-43 C). La porción supravaginal del cuello está separada de la

vejiga urinaria, anteriormente, por tejido conectivo laxo, y del recto, posteriormente, por el *fondo de saco rectouterino* (fig. 6-43 A).

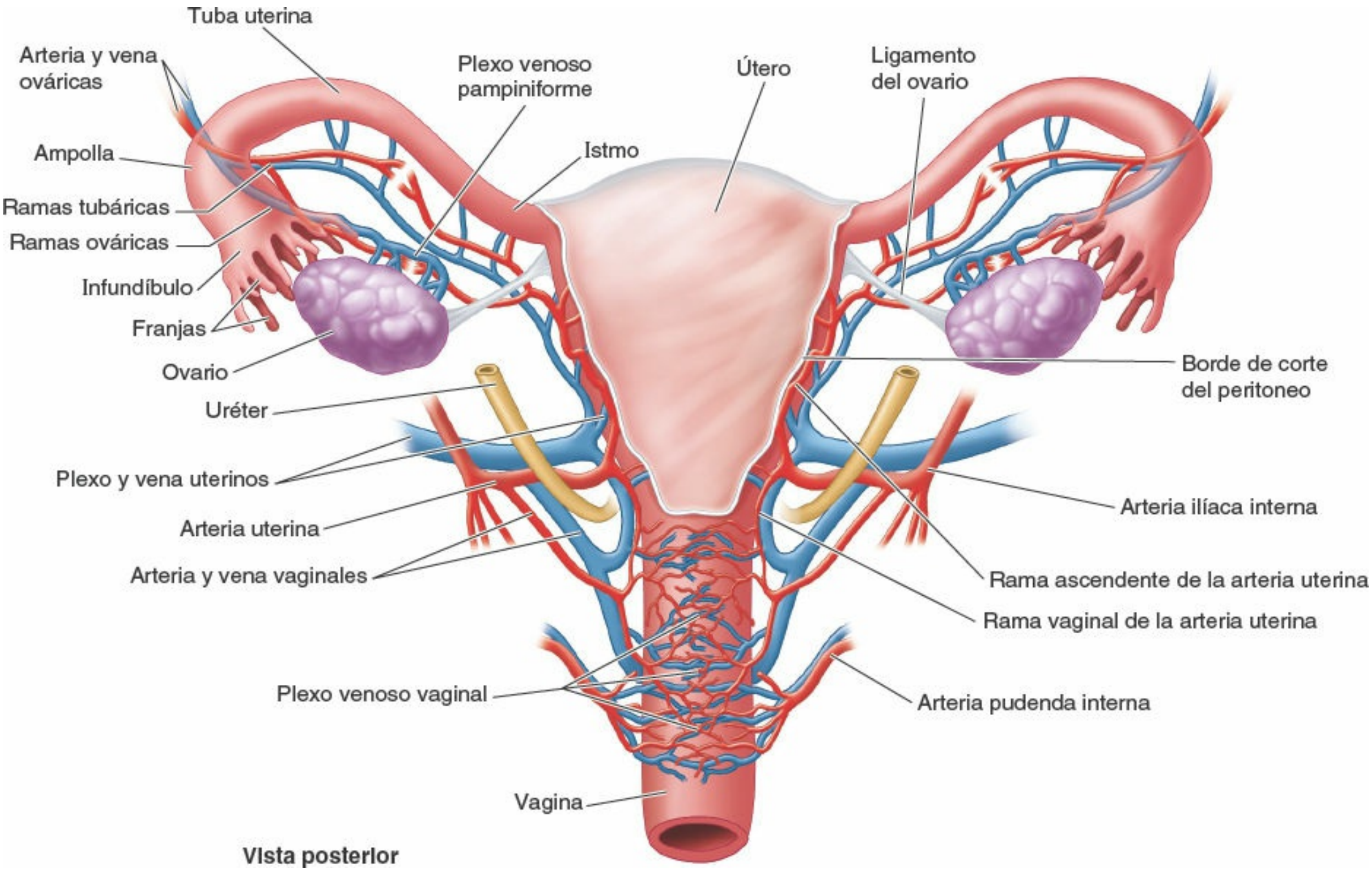

FIGURA 6-41. Irrigación arterial y drenaje venoso del útero, la vagina y los ovarios. Se ha eliminado el ligamento ancho a ambos lados del útero para mostrar las ramas anastomosadas de la arteria ovárica, procedente de la aorta, y la arteria uterina, procedente de la arteria ilíaca interna, que irrigan el ovario, las tubas uterinas y el útero. Las venas siguen un patrón parecido, fluyendo retrógradamente respecto a las arterias, pero son más plexiformes, como el plexo pampiniforme relacionado con el ovario y los plexos continuos uterino y vaginal (en conjunto, plexo uterovaginal).

La **cavidad uterina,** con forma de hendidura, tiene una longitud aproximada de 6 cm desde el orificio del útero hasta la pared del fondo (v. fig. 6-39 B). Los **cuernos uterinos** son las regiones superolaterales de la cavidad uterina, por donde entran las tubas uterinas. La cavidad uterina se continúa inferiormente como el **conducto del cuello del útero.** Este conducto fusiforme se extiende desde un estrechamiento dentro del istmo del cuerpo del útero, el **orificio anatómico interno,** a través de las porciones supravaginal y vaginal del cuello, comunicándose con la luz de la vagina a través del orificio externo. La cavidad uterina (en particular el conducto del cuello del útero) y la luz de la vagina constituyen conjuntamente el **canal del parto** a través del cual pasará el feto al final de la gestación.

La pared del cuerpo del útero consta de tres capas:

1. **Perimetrio,** la capa serosa externa, formada por peritoneo apoyado en una delgada capa de tejido conectivo.
2. **Miometrio,** la capa muscular media de músculo liso, que se distiende notablemente (se hace más ancha pero más fina) durante el embarazo. Las ramas principales de los vasos sanguíneos y los nervios del útero se localizan en esta capa. Durante el parto, la contracción del miometrio es estimulada

hormonalmente a intervalos cada vez más cortos para dilatar el orificio del cuello del útero y expulsar el feto y la placenta. Durante la menstruación, las contracciones del miometrio pueden provocar espasmos dolorosos.

3. **Endometrio,** la capa mucosa interna, que se adhiere firmemente al miometrio y participa de forma activa en el ciclo menstrual, variando su estructura en cada etapa. Si se produce la concepción, el blastocisto se implanta en esta capa; si no se produce la concepción, la superficie interna de esta cubierta se desprende durante la menstruación.

El contenido de tejido muscular del cuello es notablemente inferior al del cuerpo del útero. El cuello es mayoritariamente fibroso, y está compuesto sobre todo por colágeno y por pequeñas cantidades de músculo liso y elastina.

Ligamentos del útero. Externamente, el **ligamento propio del ovario** se une al útero posteroinferior a la unión uterotubárica (v. fig. 6-39 A y B). El **ligamento redondo del útero** se une anteroinferiormente a esa unión. Estos dos ligamentos son vestigios del *gubernáculo ovárico,* relacionado con el descenso de la gónada desde su lugar de desarrollo en la pared posterior del abdomen (v. fig. 5-17 A).

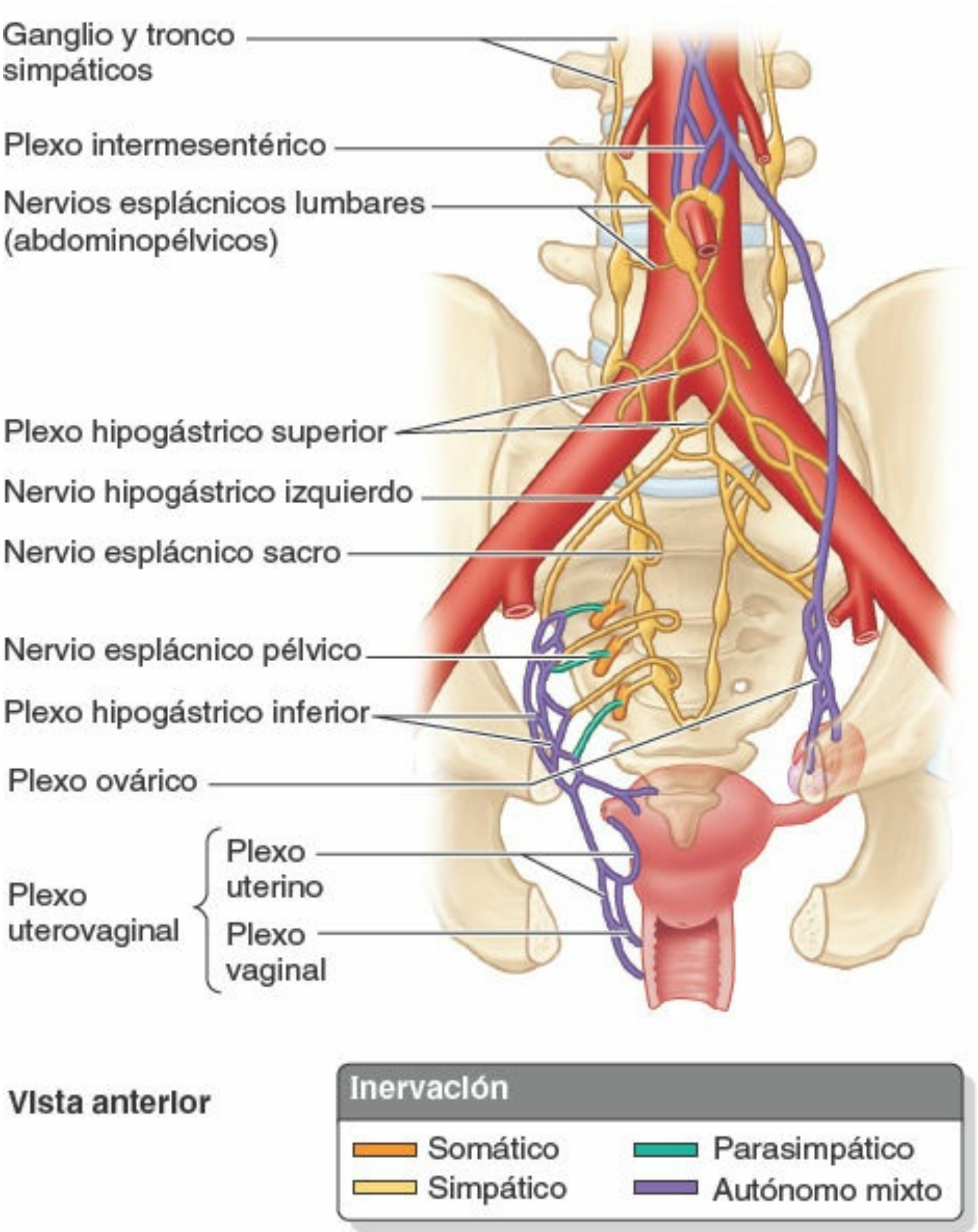

FIGURA 6-42. Inervación de los ovarios y los genitales femeninos internos. Además de transportar fibras autónomas (motoras viscerales), estos nervios incluyen fibras aferentes viscerales desde los órganos. La porción inferior de la vagina no se ha representado porque recibe inervación somática.

El **ligamento ancho del útero** es una capa doble de peritoneo (mesenterio) que se extiende desde los lados del útero hasta las paredes laterales y el suelo de la pelvis (v. fig. 6-39 A). Este ligamento ayuda a mantener el útero relativamente centrado en la pelvis. Las dos capas del ligamento se continúan una con otra en un borde libre, que rodea la tuba uterina. Lateralmente, el peritoneo del ligamento ancho se prolonga superiormente sobre los vasos ováricos como *ligamento suspensorio del ovario*. Entre las capas del ligamento ancho a cada lado del útero, el *ligamento propio del ovario* se sitúa posterosuperiormente y el *ligamento redondo del útero* anteroinferiormente. La tuba uterina se sitúa en el borde libre anterosuperior del ligamento ancho, dentro de un pequeño mesenterio denominado *mesosálpinx*. De forma parecida, el ovario se encuentra dentro de un pequeño mesenterio llamado *mesoovario* en la cara posterior del ligamento ancho. La porción principal del ligamento ancho, inferior al mesosálpinx y al mesoovario, actúa como un mesenterio para el útero y es el **mesometrio.**

El útero es una estructura densa que se sitúa en el centro de la cavidad pélvica. Los soportes principales del útero que lo mantienen en esa posición son dinámicos y pasivos. El *soporte dinámico del útero* lo aporta el diafragma pélvico. Su tono durante la sedestación, la bipedestación y la contracción activa durante los períodos de aumento de la presión intraabdominal (estornudo, tos, etc.) se transmite a través de los órganos pélvicos circundantes y la fascia endopelviana en que están embebidos. El *soporte pasivo del útero* se debe a su posición —la forma en que el útero se apoya normalmente en *anteversión* y *anteflexión* sobre la parte superior de la vejiga urinaria (fig. 6-43 A). Cuando aumenta la presión intraabdominal, el útero es comprimido contra la vejiga. El cuello del útero es la parte menos móvil del útero, debido al soporte pasivo proporcionado por condensaciones de fascia endopelviana (ligamentos), que también pueden contener músculo liso (v. figs. 6-13 y 6-14):

- Los *ligamentos cardinales* o *cervicales transversos* se extienden desde el cuello del útero supravaginal y porciones laterales del fórnix de la vagina hasta las paredes laterales de la pelvis (v. fig. 6-14).
- Los *ligamentos uterosacros* discurren, superiores y ligeramente posteriores, desde los lados del cuello del útero hasta el centro del sacro; pueden palparse en un tacto rectal.

Conjuntamente, estos soportes pasivos y activos mantienen al útero centrado en la cavidad pélvica y resisten la tendencia de este a caer o ser empujado a través de la vagina (v. cuadro clínico «Disposición del útero y prolapso uterino»).

Relaciones del útero. El peritoneo cubre el útero anterior y superiormente, excepto en el cuello del útero (v. fig. 6-39 A). El peritoneo se refleja anteriormente desde el útero sobre la vejiga urinaria y, posteriormente, sobre la porción posterior del fórnix de la vagina hacia el recto (fig. 6-43 A). Anteriormente, el cuerpo del útero está separado de la vejiga urinaria por el **fondo de saco vesicouterino,** donde el peritoneo se refleja desde el útero hacia el borde posterior de la cara superior de la vejiga. Posteriormente, el cuerpo y la porción supravaginal del cuello del útero están separados del colon sigmoideo por una capa de peritoneo y la cavidad peritoneal, y del recto por el *fondo de saco rectouterino*. Lateralmente, la arteria uterina cruza el uréter superiormente, cerca del cuello del útero (v. fig. 6-41).

El siguiente es un resumen de las relaciones del útero (fig. 6-45):

- *Anteriormente* (anteroinferiormente en la posición normal de anteversión): el fondo de saco vesicouterino y la cara superior de la vejiga; la porción supravaginal del cuello del útero se relaciona con la vejiga urinaria y sólo está separada de ella por tejido conectivo fibroso.
- *Posteriormente:* el fondo de saco rectouterino que contiene asas de intestino delgado y la cara anterior del recto; en este lugar, únicamente la fascia visceral pélvica que une el recto y el útero resiste los aumentos de presión intraabdominal.
- *Lateralmente:* el ligamento ancho peritoneal que flanquea el cuerpo del útero y los ligamentos cardinales, fasciales, a cada lado del cuello del útero y la vagina; en la transición entre los dos ligamentos, los uréteres discurren anteriormente y

un poco superiores a la porción lateral del fórnix de la vagina, e inferiores a las arterias uterinas, generalmente unos 2 cm laterales a la porción supravaginal del cuello del útero (v. fig. 6-13 A).

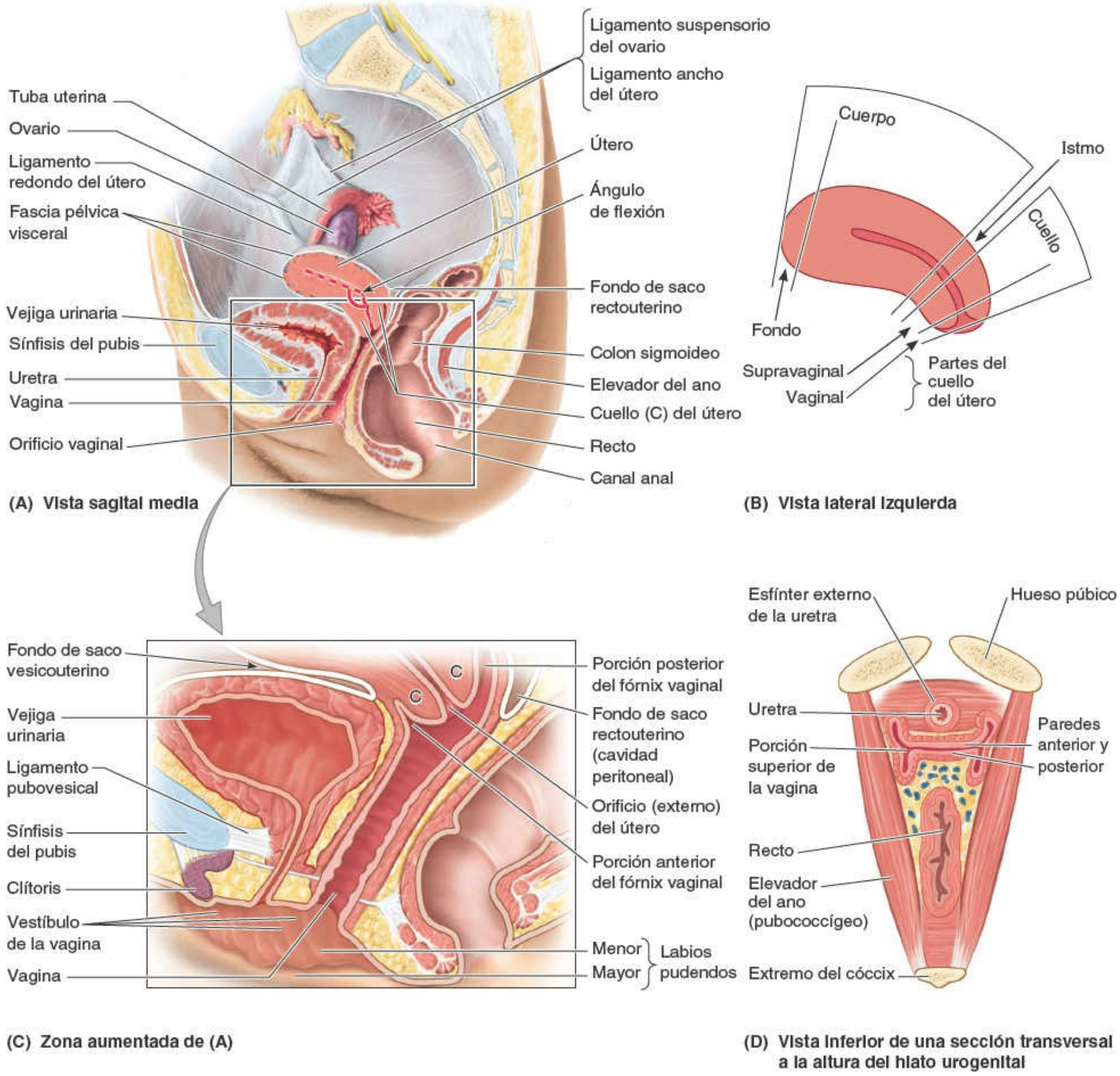

FIGURA 6-43. Útero y vagina. A y **B)** Se muestra la disposición del útero *in situ* **(A)** y aislado **(B),** en secciones sagitales medias. **A)** Cuando la vejiga está vacía, el útero típico se dispone en anteversión y anteflexión. **B)** Las dos partes principales del útero, el cuerpo y el cuello, están separadas por el istmo. Es importante conocer las subdivisiones adicionales de estas partes principales para, por ejemplo, describir la localización de tumores, las zonas de inserción de la placenta, y plantearse las consecuencias. **C)** Vista aumentada de la *zona recuadrada* en **A.** Adviértase en **(A)** y **(C)** que los ejes de la uretra y de la vagina son paralelos, y que la uretra se adhiere a la pared anterior de la vagina. La inserción de un dedo en la vagina puede ayudar a guiar la inserción de una sonda en la vejiga a través de la uretra. **D)** Sección transversal de los órganos pélvicos inferiores femeninos cuando atraviesan el suelo de la pelvis a través del hiato urogenital (el espacio situado entre los lados derecho e izquierdo del elevador del ano) que muestra la disposición habitual de las luces, sin distender.

Vascularización del útero. La irrigación del útero deriva principalmente de las *arterias uterinas*, con posible aporte colateral de las arterias ováricas (v. fig. 6-41). Las *venas uterinas* entran en el ligamento ancho con las arterias y forman un **plexo**

venoso uterino a ambos lados del cuello del útero. Las venas de este plexo drenan en las venas ilíacas internas.

VAGINA

La **vagina** es un tubo musculomembranoso (con una longitud de 7-9 cm) que se extiende desde la cara más superior de la parte vaginal del cuello del útero hacia el **orificio vaginal,** la abertura en el extremo inferior de la vagina (figs. 6-39 B y 6-43 A y C). El **vestíbulo de la vagina,** la hendidura entre los labios pudendos menores, contiene los orificios uretrales externos y vaginal, y las desembocaduras de las glándulas vestibulares mayores y menores. La parte vaginal del cuello del útero se encuentra anteriormente en la vagina superior. La vagina:

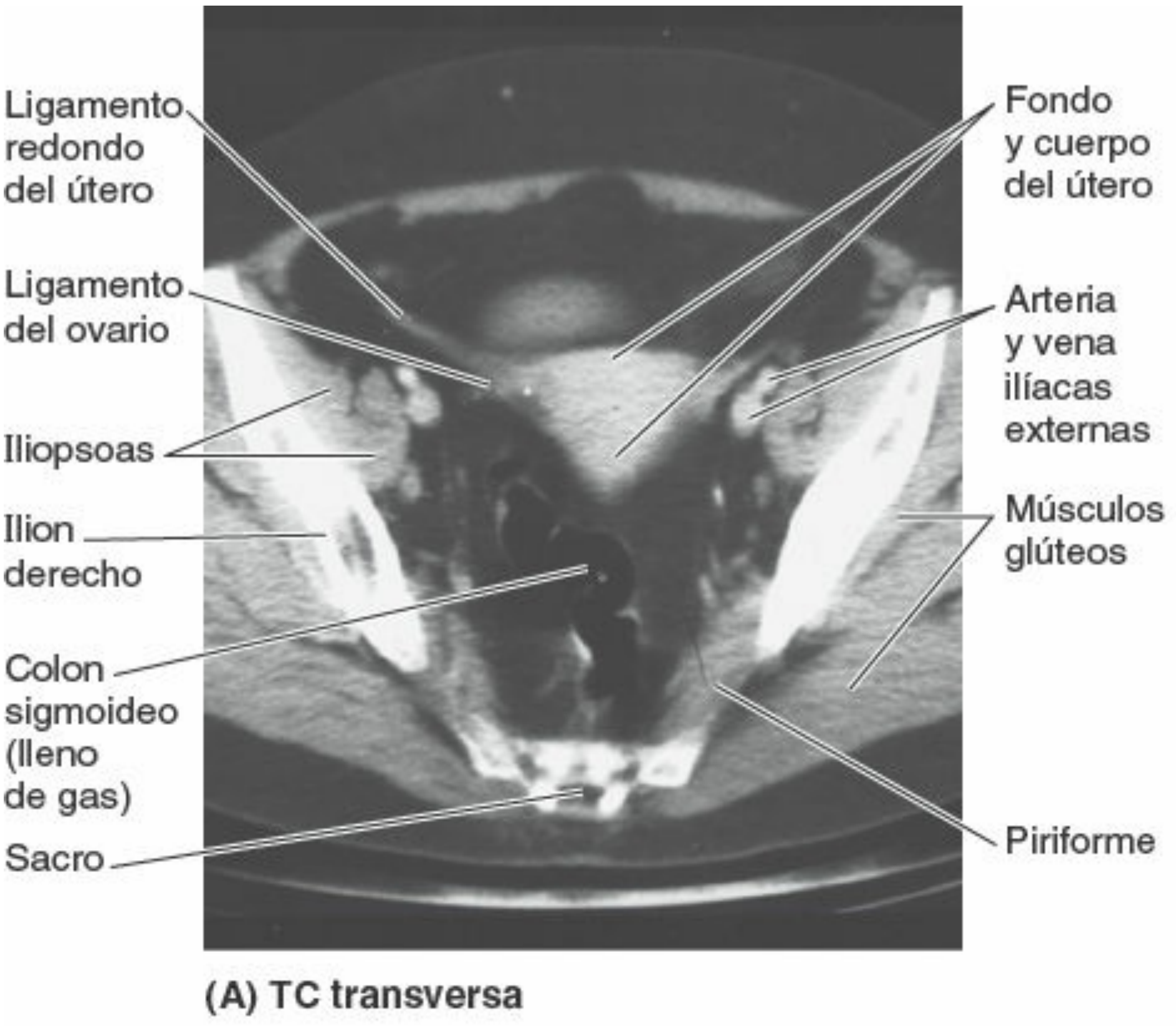

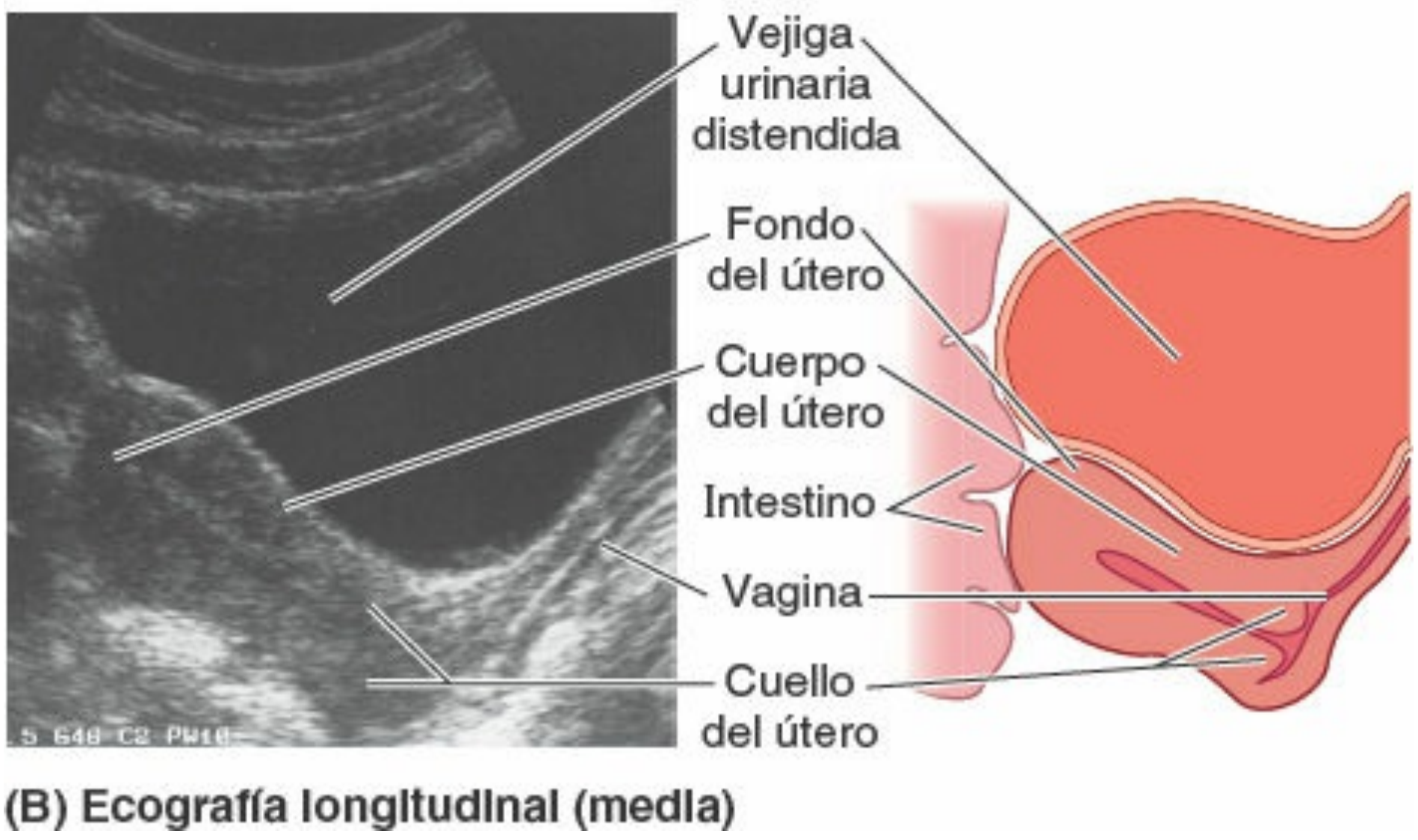

FIGURA 6-44. Imágenes de las vísceras pélvicas. A) Como el útero se dispone casi horizontalmente cuando está en anteversión y anteflexión sobre la vejiga, en esta TC transversa aparece la mayor parte de su cuerpo, incluido el fondo. (Cortesía del Dr. Donald R. Cahill, Department of Anatomy, Mayo Medical School, Rochester, MN.) **B)** Cuando la vejiga urinaria está completamente distendida provoca la retroversión del útero y disminuye su ángulo de flexión, por lo que se produce pasajeramente una retroversión y una retroflexión uterinas. Compárese con la figura 6-43 A. (Cortesía del Dr. A.M. Arenson, Assistant Professor of Medical Imaging, University of Toronto, Toronto, ON, Canada.)

- Sirve como conducto para el flujo menstrual.
- Forma la parte inferior del canal del parto.
- Recibe al pene y la eyaculación durante el coito.
- Se comunica superiormente con el conducto del cuello del útero e inferiormente

con el vestíbulo de la vagina.

La vagina normalmente está colapsada. El orificio vaginal suele colapsarse hacia la línea media, de modo que sus paredes anterior y posterior contactan a cada lado de una hendidura anteroposterior. Sin embargo, superiormente al orificio, las paredes anterior y posterior están en contacto a cada lado de una cavidad potencial transversal, con forma de H en un corte transversal (fig. 6-43 D), salvo en su extremo superior, donde el cuello del útero las separa. La vagina se sitúa posterior a la vejiga urinaria y la uretra; esta última se proyecta en su pared inferior anterior (v. fig. 6-39 B). Asimismo, se sitúa anterior al recto, pasando entre los bordes mediales de los elevadores del ano (puborrectal). En el **fórnix de la vagina**, el receso alrededor del cuello del útero, se describen unas porciones *anterior, posterior* y *laterales* (figs. 6-39 A y 6-43 C). La **porción posterior del fórnix vaginal** es la porción más profunda y está íntimamente relacionada con el fondo de saco rectouterino. Cuatro músculos comprimen la vagina y actúan como esfínteres: **pubovaginal,** *esfínter externo de la uretra*, **esfínter uretrovaginal** y *bulboesponjoso* (fig. 6-46).

Las relaciones de la vagina son (v. fig. 6-27):

- Anteriormente, el fondo de la vejiga urinaria y la uretra.
- Lateralmente, el elevador del ano, la fascia pélvica visceral y los uréteres.
- Posteriormente (de inferior a superior), el canal anal, el recto y el fondo de saco rectouterino.

VASCULARIZACIÓN DE LA VAGINA

Las arterias que irrigan la porción superior de la vagina derivan de las *arterias uterinas;* las que irrigan las porciones media e inferior de la vagina derivan de las *arterias vaginales* y de la *pudenda interna* (v. figs. 6-18 y 6-41).

Las venas forman los **plexos venosos vaginales** a los lados de la vagina y en la mucosa vaginal (v. fig. 6-41). Estas venas comunican con el *plexo venoso uterino* como **plexo uterovaginal,** y drenan en las venas ilíacas internas a través de la vena uterina. Este plexo también se comunica con los plexos venosos vesical y rectal.

INERVACIÓN DE LA VAGINA Y EL ÚTERO

Únicamente entre un quinto y un cuarto inferior de la vagina es somático en lo referente a su inervación. La inervación de esta porción de la vagina procede del *nervio perineal profundo,* un ramo del *nervio pudendo,* que transporta fibras simpáticas y viscerales aferentes, pero no fibras parasimpáticas (fig. 6-47). Sólo esta parte que cuenta con inervación somática es sensible al tacto y a la temperatura, incluso a pesar de que las fibras somáticas y viscerales aferentes tienen los cuerpos celulares en los mismos ganglios espinales (S2-S4).

La inervación de la mayor parte de la vagina (los tres cuartos a cuatro quintos superiores) es visceral. Los nervios de esta porción derivan del **plexo nervioso uterovaginal,** que discurre con la arteria uterina en la unión de la base del ligamento ancho (peritoneal) y la parte superior del ligamento cervical transverso (fascial). El plexo uterovaginal es un plexo pélvico que se extiende hacia las vísceras pélvicas

desde el plexo hipogástrico inferior. A través de este plexo discurren fibras simpáticas, parasimpáticas y aferentes viscerales.

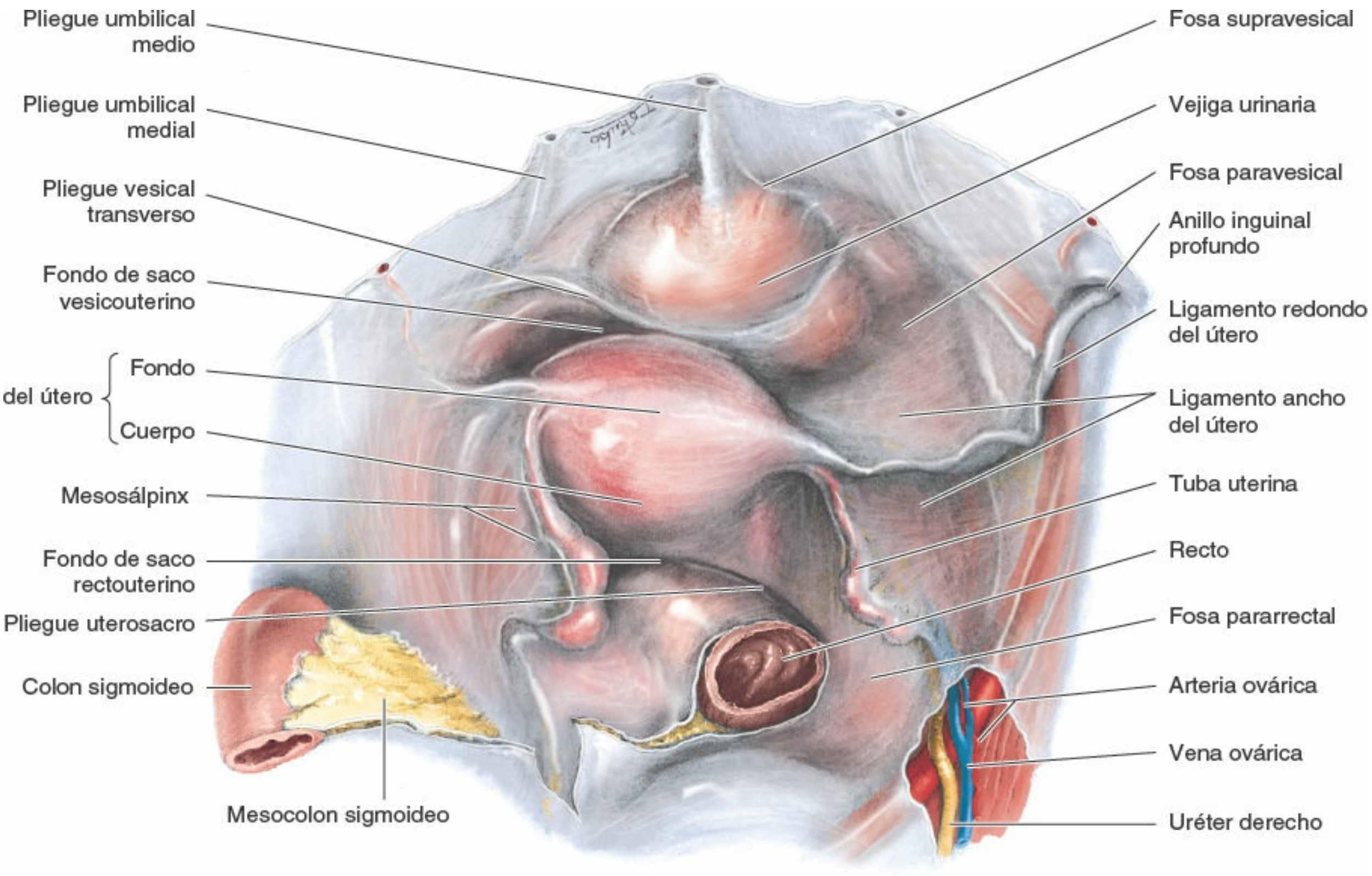

FIGURA 6-45. Relaciones de las vísceras pélvicas femeninas. El peritoneo está intacto, revistiendo la cavidad pélvica y cubriendo la cara superior de la vejiga, el fondo y el cuerpo del útero, y gran parte del recto. En este cadáver en posición supina, la tuba uterina y el mesosálpinx cuelgan en los dos lados, impidiendo ver los ovarios. En general el útero está situado asimétricamente, como en esta ilustración. El ligamento redondo del útero sigue el mismo recorrido subperitoneal que el conducto deferente del varón.

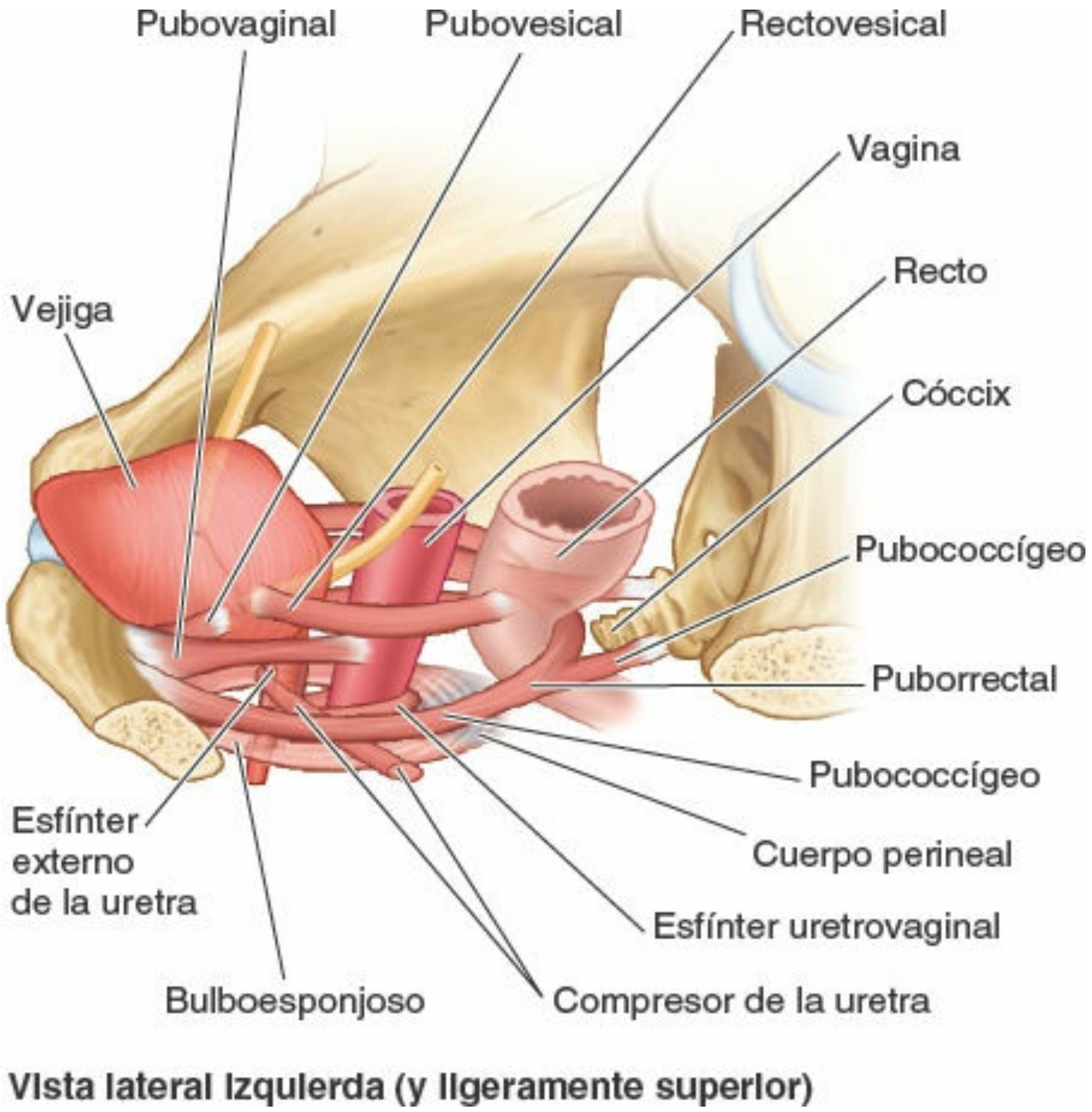

FIGURA 6-46. Músculos de compresión de la uretra y la vagina. Los músculos que comprimen la vagina y actúan como esfínteres son el pubovaginal, el esfínter externo de la uretra (especialmente la porción uretrovaginal del esfínter) y el bulboesponjoso. El compresor de la uretra y el esfínter externo de la uretra comprimen la uretra.

La *inervación simpática* se origina en los segmentos torácicos inferiores de la médula espinal y discurre a través de *nervios esplácnicos lumbares* y la serie de plexos intermesentérico-hipogástrico-pélvicos. La *inervación parasimpática* se origina en los segmentos S2-S4 de la médula espinal y discurre a través de *nervios esplácnicos pélvicos* hacia el plexo hipogástrico inferior-uterovaginal. La *inervación aferente visceral* de las porciones superior (intraperitoneal; fondo y cuerpo) e inferior (subperitoneal; cuello) del útero y de la vagina difiere en cuanto a su recorrido y destino. Las fibras aferentes viscerales, que transportan sensaciones dolorosas desde el fondo y el cuerpo del útero intraperitoneales (superiores a la *línea de dolor de la pelvis*), viajan de forma retrógrada con las fibras simpáticas hacia los ganglios sensitivos de nervios espinales torácicos inferiores-lumbares superiores; las que proceden del cuello del útero y la vagina subperitoneales (inferiores a la línea de dolor de la pelvis) discurren retrógradamente con las fibras parasimpáticas hacia los ganglios sensitivos de los nervios espinales S2-S4. Las dos vías diferentes que siguen las fibras para las sensaciones dolorosas viscerales son clínicamente relevantes, ya que ofrecen a las embarazadas distintas modalidades de anestesia para el parto (v. cuadro clínico «Anestesia durante el parto»). Todas las fibras aferentes viscerales del útero y la vagina que no están implicadas con sensaciones dolorosas (las que transportan sensaciones inconscientes) siguen también la última vía.

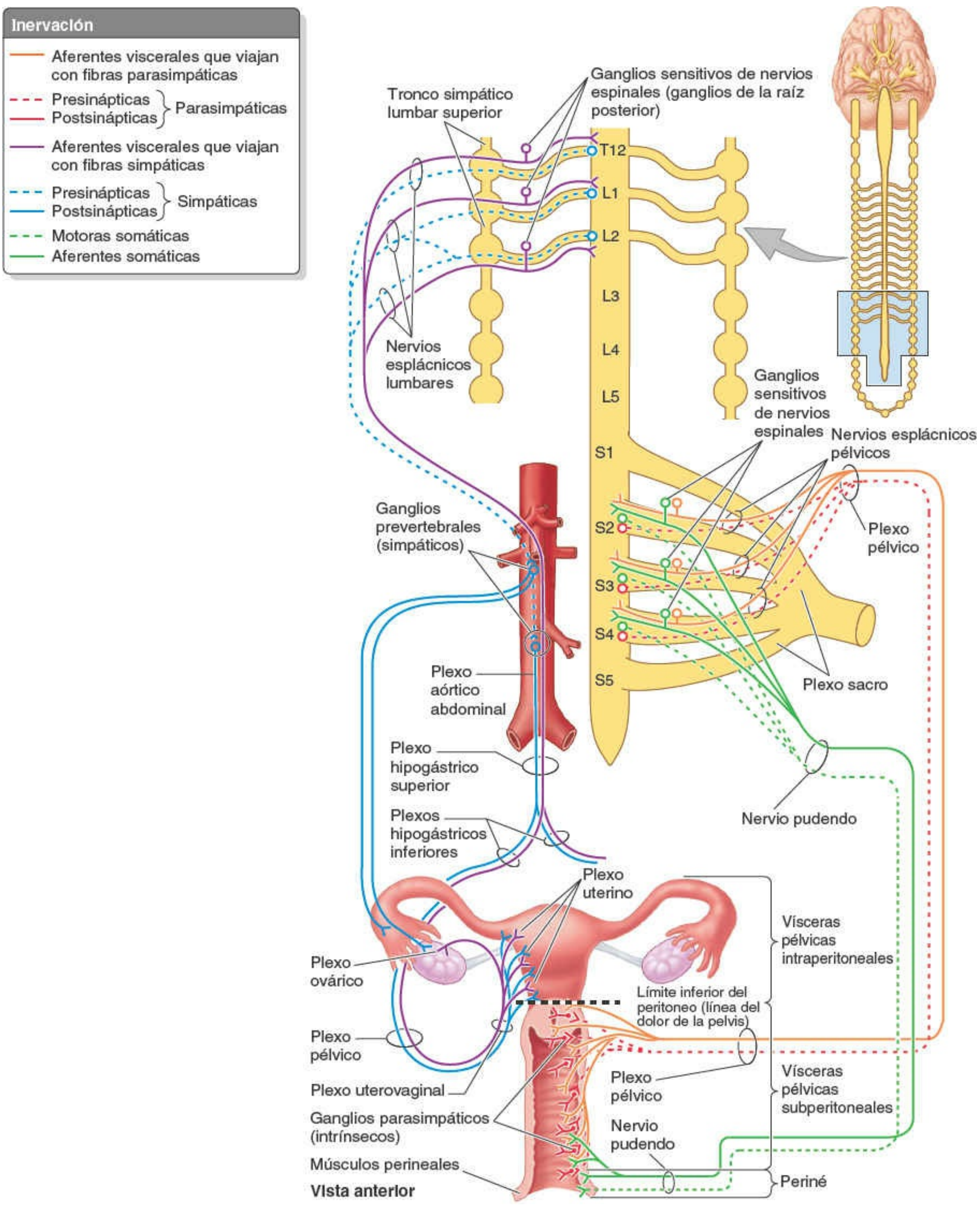

FIGURA 6-47. Inervación de los órganos genitales internos femeninos. Los nervios esplácnicos pélvicos, que se originan en los ramos anteriores S2-S4, aportan fibras parasimpáticas motoras al útero y la vagina (y fibras vasodilatadoras para el tejido eréctil del clítoris y del bulbo del vestíbulo, que no se muestran). Las fibras simpáticas presinápticas atraviesan el tronco simpático y pasan por los nervios esplácnicos lumbares para hacer sinapsis en ganglios prevertebrales con fibras postsinápticas; estas últimas fibras viajan por los plexos hipogástricos superior e inferior hasta alcanzar las vísceras pélvicas. Las fibras aferentes viscerales que conducen los impulsos dolorosos desde estructuras intraperitoneales (como el cuerpo del útero) viajan con las fibras simpáticas hasta los ganglios sensitivos de los nervios espinales T12-L2. Las fibras aferentes viscerales que conducen los impulsos dolorosos desde estructuras subperitoneales, como el cuello del útero y la vagina (es decir, el canal del parto), viajan con fibras parasimpáticas hasta los ganglios sensitivos de los nervios espinales S2-S4. La sensación somática procedente del orificio vaginal también alcanza los ganglios sensitivos de los nervios espinales S2-S4, a través del nervio pudendo. Además, las hormonas provocan contracciones

musculares del útero.

Drenaje linfático de las vísceras pélvicas

La mayoría de los vasos linfáticos de la pelvis sigue al sistema venoso, acompañando a las tributarias de la vena ilíaca interna hasta los nódulos ilíacos internos, directamente o a través de los nódulos linfáticos sacros (fig. 6-48). Sin embargo, las estructuras situadas superiormente en la porción anterior de la pelvis drenan a los nódulos ilíacos externos, una vía linfática que no es paralela al drenaje venoso. Desde los nódulos ilíacos externos e internos, la linfa fluye por los nódulos linfáticos ilíacos comunes y lumbares (de la cava/aórticos), drenando a través de los troncos linfáticos lumbares en la cisterna del quilo.

DRENAJE LINFÁTICO DEL SISTEMA URINARIO

La parte superior de la porción pélvica de los uréteres drena principalmente en los nódulos ilíacos externos, mientras que la inferior drena en los nódulos ilíacos internos (fig. 6-48 A; tabla 6-7). Los vasos linfáticos procedentes de las caras superolaterales de la vejiga pasan a los *nódulos linfáticos ilíacos externos*, mientras que los que vienen del fondo y el cuello pasan a los *nódulos linfáticos ilíacos internos*. Algunos vasos del cuello de la vejiga drenan en los nódulos linfáticos sacros o ilíacos comunes. La mayoría de los vasos linfáticos de la uretra femenina y de la porción proximal de la uretra masculina pasan a los *nódulos linfáticos ilíacos internos*. No obstante, unos pocos vasos procedentes de la uretra femenina también pueden drenar en los nódulos sacros y, desde la uretra femenina distal, a los *nódulos linfáticos inguinales*.

CUADRO CLÍNICO

GENITALES INTERNOS FEMENINOS

Infecciones del tracto genital femenino

Debido a que el tracto genital femenino comunica con la cavidad peritoneal a través de los orificios abdominales de las tubas uterinas, las infecciones de la vagina, el útero y las tubas pueden causar *peritonitis*. A la inversa, la inflamación de la tuba *(salpingitis)* puede deberse a infecciones que se extienden desde la cavidad peritoneal. Una importante causa de esterilidad en la mujer es el bloqueo de las tubas uterinas, a menudo debido a una salpingitis.

Permeabilidad de las tubas uterinas

HISTEROSALPINGOGRAFÍA

La permeabilidad de las tubas uterinas puede determinarse mediante una *histerosalpingografía*, una técnica radiográfica en la cual se inyecta un material radiopaco hidrosoluble o dióxido de carbono gaseoso en el útero y las tubas a través del orificio externo del útero. El contraste viaja por la cavidad uterina y las tubas uterinas (*puntas de flecha* en la fig. C6-13). La acumulación del material radiopaco o la aparición de burbujas de gas en la región de las fosas

pararrectales de la cavidad peritoneal indica que las tubas son permeables.

ENDOSCOPIA

La permeabilidad de las tubas uterinas también puede determinarse mediante *histeroscopia*, la exploración del interior de las tubas mediante un instrumento endoscópico estrecho (*histeroscopio*) introducido a través de la vagina y el útero.

Esterilización femenina

LIGADURA DE LAS TUBAS UTERINAS

La *ligadura de las tubas uterinas* es un método quirúrgico para el control de la natalidad. Los ovocitos liberados por los ovarios que entran en las tubas de estas pacientes degeneran y pronto son absorbidos. La mayoría de esterilizaciones quirúrgicas se lleva a cabo mediante ligadura tubárica abdominal o ligadura tubárica laparoscópica. La *ligadura tubárica abdominal* abierta suele realizarse a través de una pequeña incisión suprapúbica, justo en la línea del vello púbico, y consiste en la sección de la tuba, a menudo extirpando un segmento, y su cierre mediante una ligadura. La *ligadura tubárica laparoscópica* se realiza con un laparoscopio de fibra óptica que se introduce a través de una pequeña incisión, generalmente junto al ombligo (fig. C6-14 B). En esta técnica, la continuidad tubárica se interrumpe cauterizando o aplicando anillos o clips.

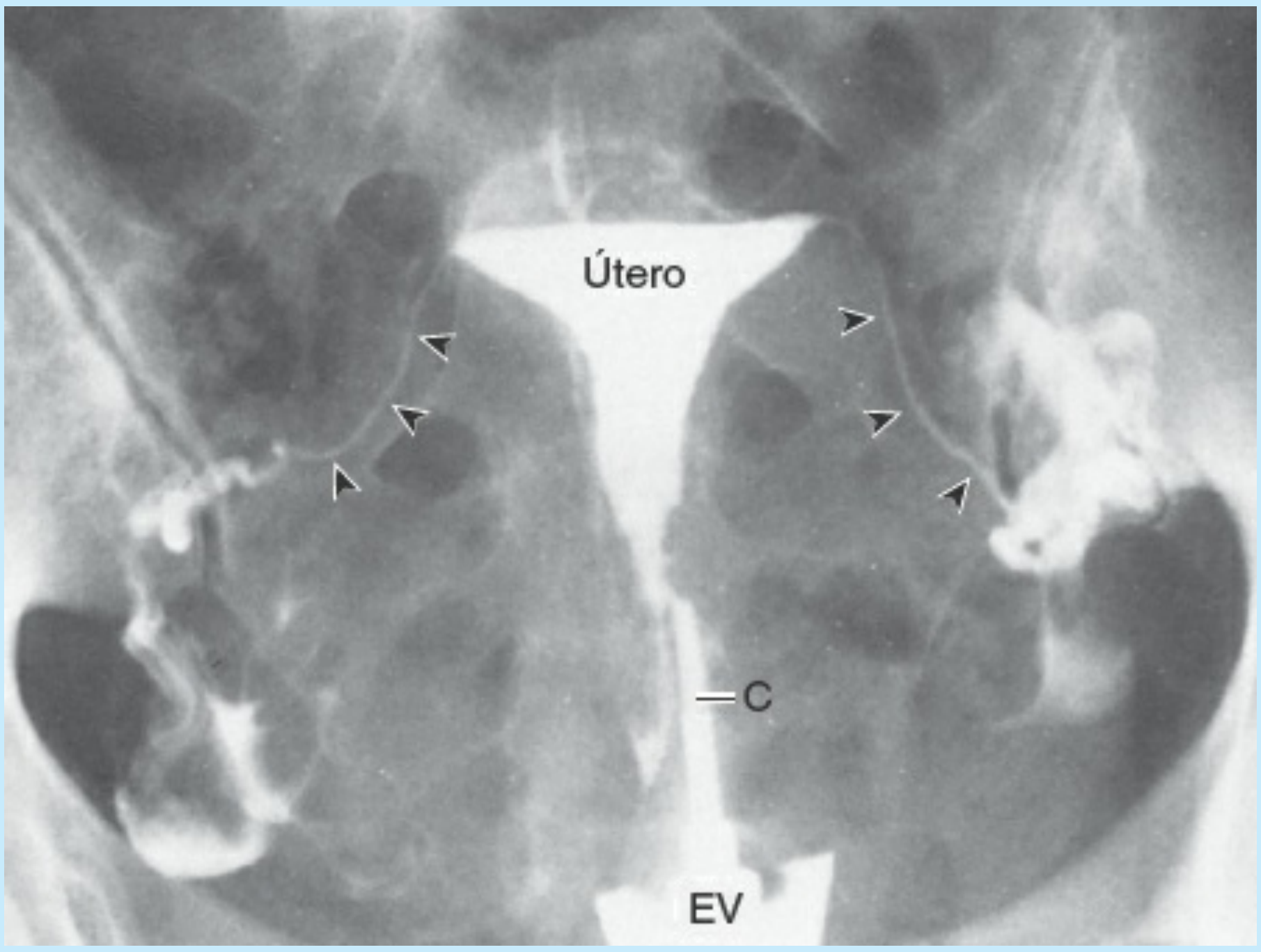

FIGURA C6-13. Histerosalpingografía. *Puntas de flecha,* tubas uterinas; C, catéter en el conducto del cuello del útero; EV, espéculo vaginal.

ESTERILIZACIÓN HISTEROSCÓPICA

Un método no quirúrgico de esterilización que comporta la colocación histeroscópica de un inserto de una aleación de níquel y titanio en las aberturas de cada tuba uterina. Se forma tejido cicatricial alrededor de los implantes, bloqueando las tubas uterinas. Este proceso tarda unos 3 meses, aunque puede ser más largo. Tras los 3 meses se realiza una histerosalpingografía para garantizar

que las tubas están completamente ocluidas y mientras tanto se debe utilizar un método anticonceptivo de apoyo.

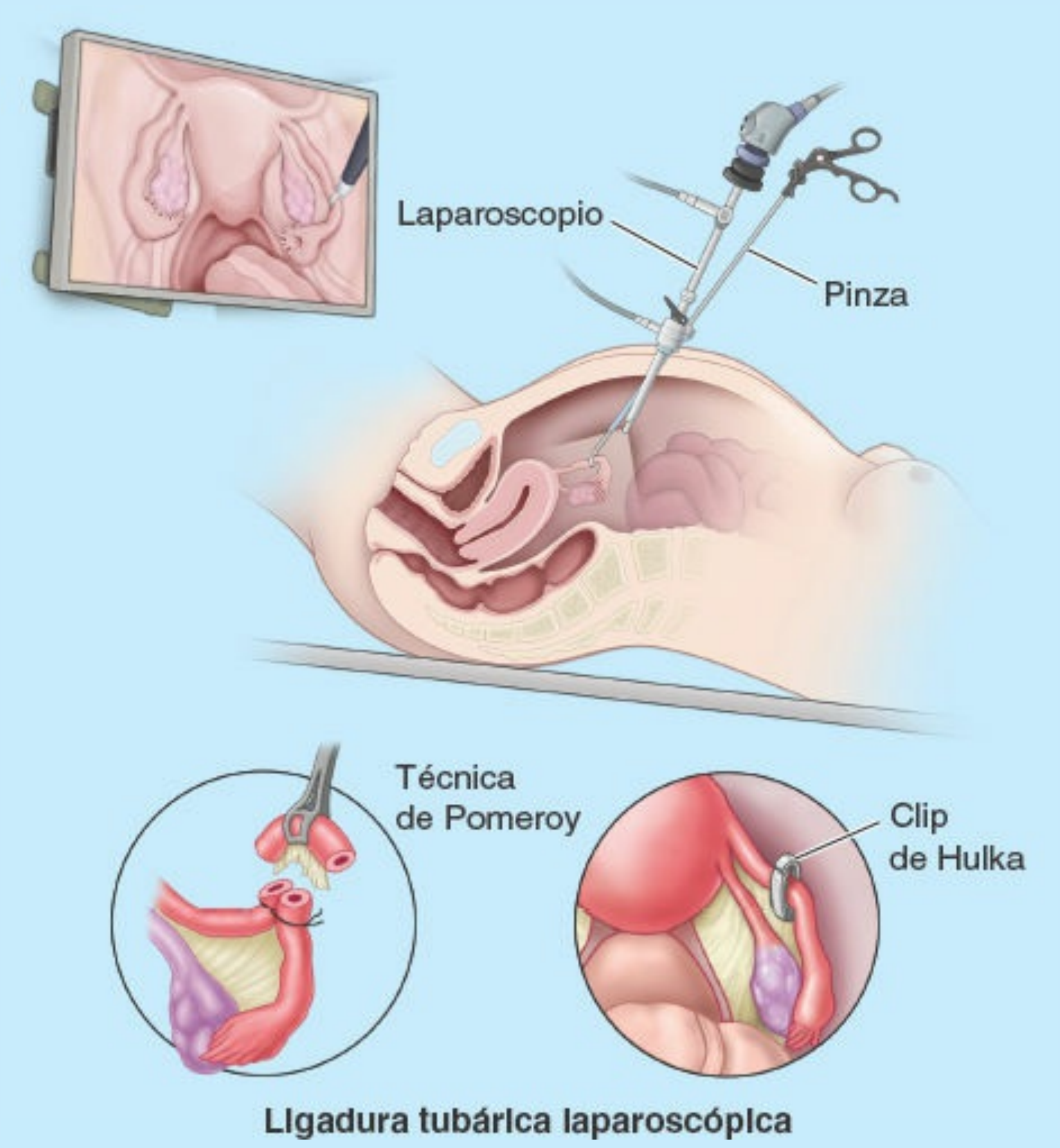

FIGURA C6-14.

Embarazo ectópico tubárico

El *embarazo tubárico* es la variedad más frecuente de embarazo ectópico; se produce aproximadamente en uno de cada 250 embarazos en Norteamérica (Moore et al., 2016). Si no se diagnostican pronto, los embarazos ectópicos tubáricos pueden provocar la rotura de la tuba y una hemorragia grave en la cavidad abdominopélvica durante las primeras 8 semanas de la gestación. La rotura de la tuba y la hemorragia son una amenaza para la vida de la madre y producen la muerte del embrión.

En algunas mujeres pueden aparecer acúmulos de pus en la tuba uterina *(piosálpinx)*, y esta puede ocluirse total o parcialmente por adherencias. En estos casos, es posible que la mórula (embrión temprano) no logre traspasar la tuba y alcanzar el útero, a pesar de que los espermatozoides han sido, evidentemente, capaces de llegar. Cuando el blastocisto se forma, puede implantarse en la mucosa de la tuba uterina y producirse un *embarazo ectópico tubárico.* Aunque la implantación puede tener lugar en cualquier punto de la tuba, se da con mayor frecuencia en la ampolla (fig. C6-15). Los embarazos ectópicos también ocurren

de manera idiopática (sin una razón demostrable o comprensible) y el riesgo es mayor en los casos de esterilización tubárica fallida.

En el lado derecho, el apéndice a menudo se localiza cerca del ovario y la tuba uterina. Esta estrecha relación explica por qué puede confundirse el diagnóstico de la *rotura de un embarazo tubárico*, y la peritonitis resultante, con una apendicitis aguda. En ambos casos, el peritoneo parietal está inflamado en la misma zona general, y el dolor se refiere al cuadrante inferior derecho del abdomen.

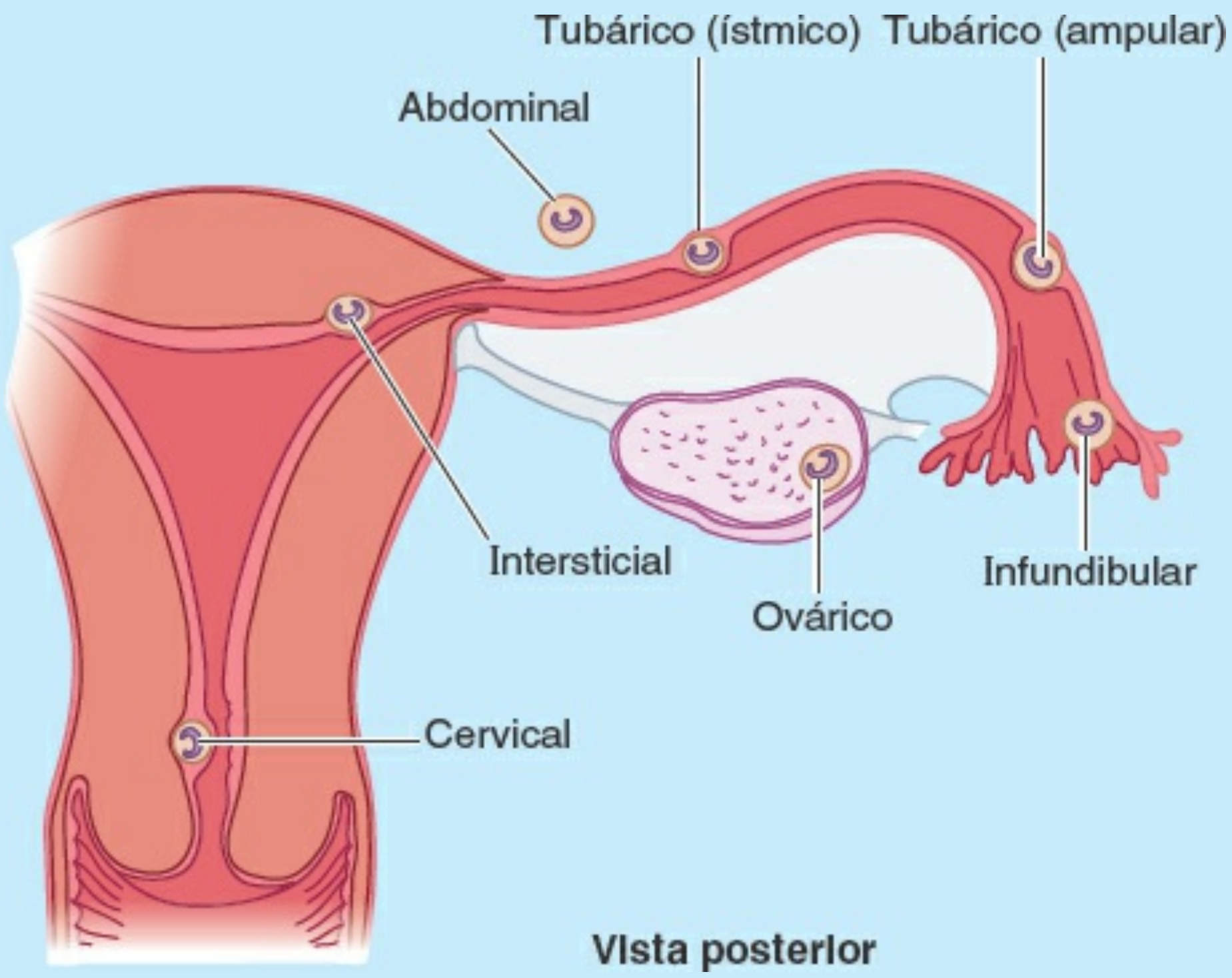

FIGURA C6-15. **Localización del embarazo ectópico.**

Vestigios de los conductos embrionarios

A veces, el mesosálpinx entre la tuba uterina y el ovario contiene restos embrionarios (v. fig. 6-39 B). El *epoóforo* se forma a partir de restos de los túbulos mesonéfricos del *mesonefro*, el riñón embrionario temporal (Moore et al., 2016). También puede existir un *conducto del epoóforo* persistente (conducto de Gartner), un resto del conducto mesonéfrico que forma el conducto deferente y el conducto eyaculador en el varón. Se sitúa entre las capas del ligamento ancho, junto a cada lado del útero y/o de la vagina. En ocasiones se encuentra un *apéndice vesicular* adherido al infundíbulo de la tuba uterina. Es el vestigio del extremo craneal del conducto mesonéfrico que forma el *conducto epididimario*. Aunque el interés de estas estructuras vestigiales es principalmente embriológico y morfológico, en ocasiones acumulan líquido y forman quistes (p. ej., quistes del conducto de Gartner).

Útero bicorne

La fusión incompleta de los conductos mesonéfricos embrionarios a partir

de los que se forma el útero provoca diversas anomalías congénitas, que van desde la formación de un útero unicorne (que sólo recibe un conducto uterino de la derecha o de la izquierda) hasta la duplicación en forma de útero bicorne (fig. C6-16 A y B), de cavidades uterinas duplicadas o de un útero totalmente duplicado *(útero didelfo)*.

Disposición del útero y prolapso uterino

Normalmente, el útero tiene una versión (anteversión) y flexión (anteflexión) anterior, de manera que el cuerpo uterino descansa sobre la vejiga vacía, siendo una de las varias maneras de soporte pasivo para el útero (fig. C6-17 A). Sin embargo, el útero puede disponerse de otras formas, como en anteflexión excesiva (fig. C6-17 B), anteflexión con retroversión (fig. C6-17 C) o retroflexión con retroversión (fig. C6-17 D). Antes se pensaba que la retroversión y/o retroflexión era un posible factor predisponente del prolapso uterino o era la causa de una complicación potencial en el embarazo; sin embargo, se ha probado que esto es injustificado.

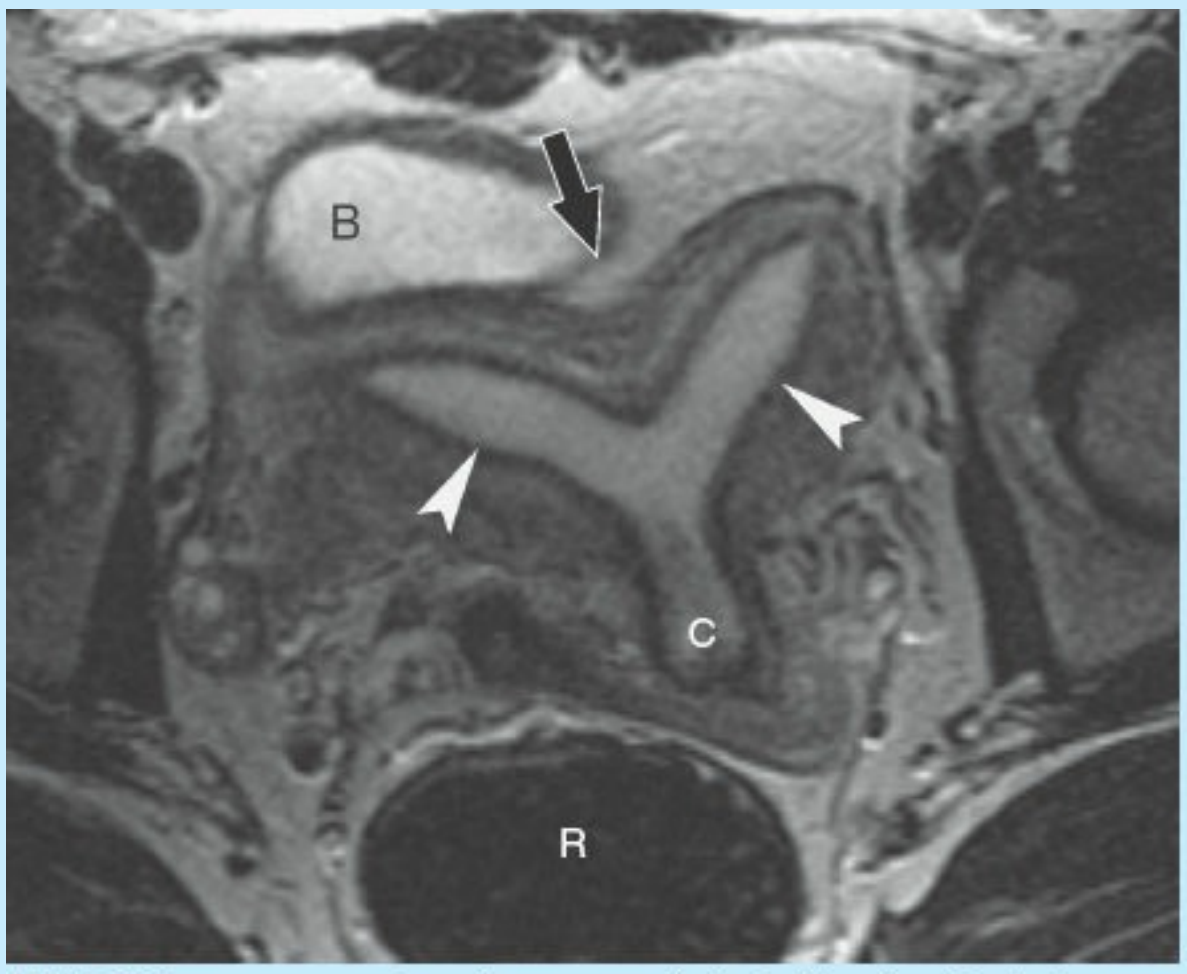

(A) RM transversa: B, vejiga; superficie del fondo *(flecha)*; dos cavidades uterinas separadas *(puntas de flecha)*; C, conducto del cuello del útero; R, recto

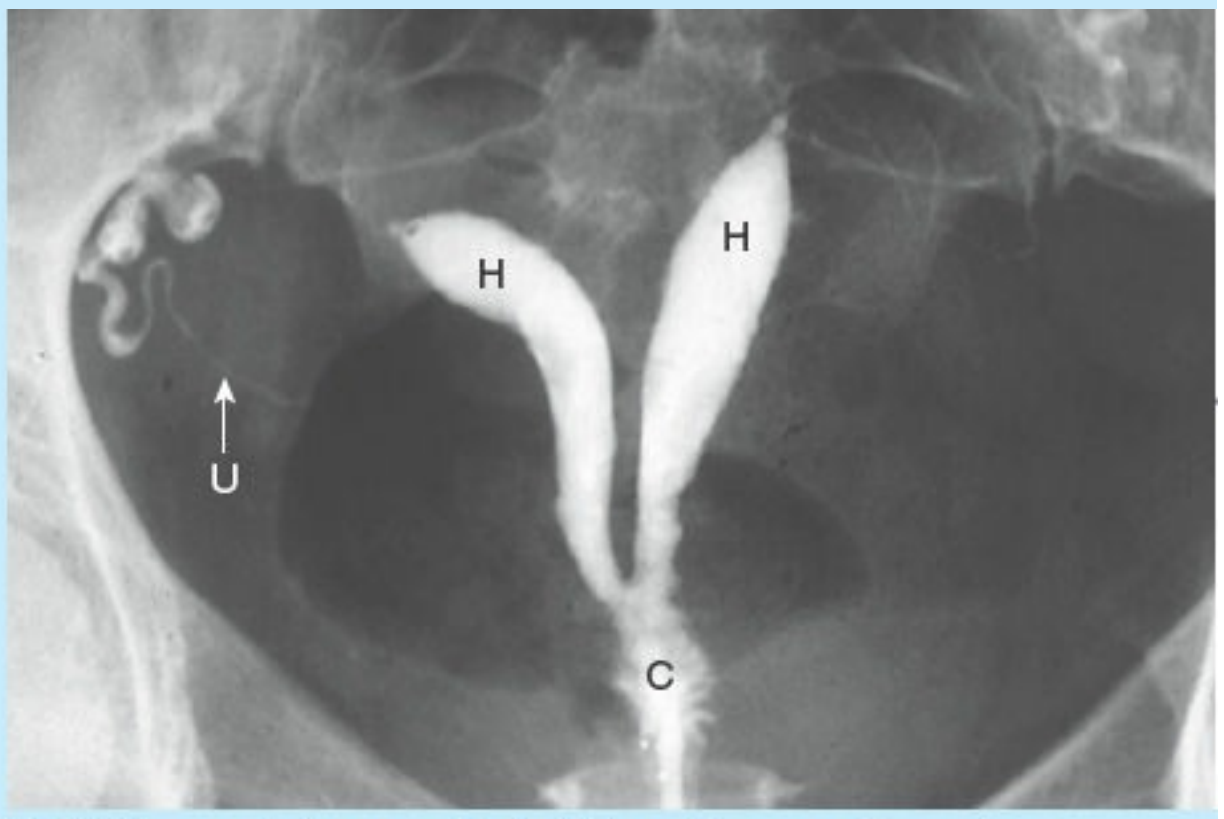

(B) Histerosalpingografía del útero bicorne: C, conducto del cuello del útero; H, cavidad uterina; U, tuba uterina

FIGURA C6-16. Útero bicorne.

B).

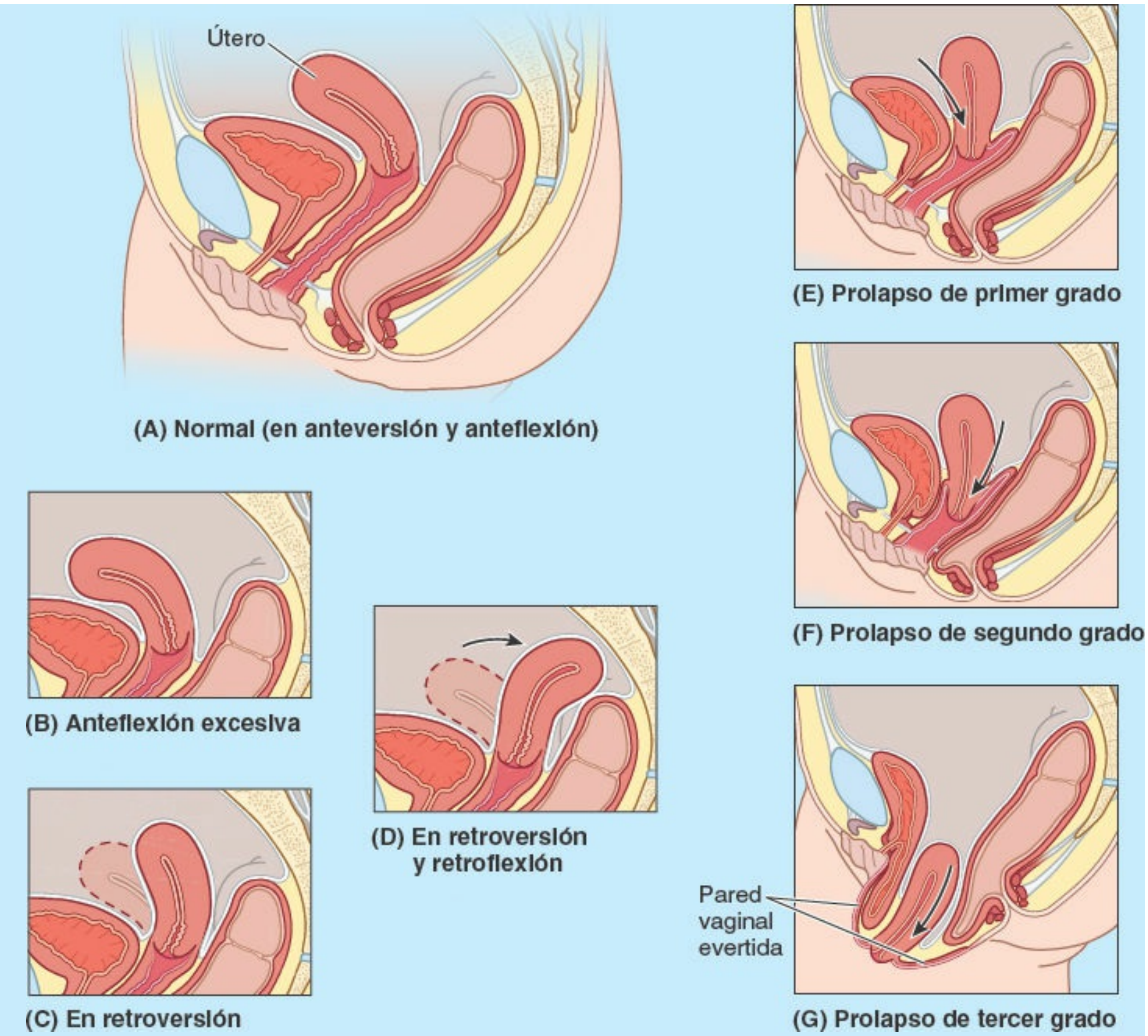

FIGURA C6-17.

Exploración manual del útero

El tamaño y la disposición del útero pueden explorarse mediante *palpación bimanual* (fig. C6-18 A). Se introducen dos dedos de la mano derecha superiormente en la vagina, mientras se presiona con la otra mano inferoposteriormente sobre la región púbica de la pared anterior del abdomen. De este modo pueden determinarse el tamaño y otras características del útero (p. ej., si este se encuentra en su posición normal de anteversión). Cuando se produce un ablandamiento del cuello del útero *(signo de Hegar)*, este se percibe separado del cuerpo. El reblandecimiento del istmo es un signo precoz de embarazo. El útero puede estabilizarse mediante una palpación rectovaginal, que se utiliza cuando sólo con la palpación vaginal no se obtienen resultados concluyentes (fig. C6-18 B).

Cambios en la anatomía normal del útero durante la vida

Posiblemente, el útero es la estructura más dinámica de la anatomía humana (fig. C6-19). Al nacer, el útero es relativamente grande y presenta unas

proporciones adultas (relación cuerpo:cuello de 2:1), debido a la influencia *preparto* de las hormonas maternas (fig. C6-19 A). Varias semanas después del parto *(posparto),* el útero adquiere el tamaño y la proporción infantiles: el cuerpo y el cuello tienen aproximadamente la misma longitud (relación cuerpo:cuello de 1:1) y el cuello tiene un diámetro (grosor) mayor (fig. C6-19 B). Debido al pequeño tamaño de la cavidad pélvica en la primera infancia, el útero es básicamente un órgano abdominal. El cuello sigue siendo relativamente grande (un 50 % del tamaño total del útero) durante la niñez. En la *pubertad*, el útero (y en especial su cuerpo) aumenta rápidamente de tamaño y vuelve a adquirir las proporciones adultas (fig. C6-19 C). En la mujer pospuberal, premenopáusica y no gestante, el cuerpo tiene forma de pera; los dos tercios superiores del útero, con una gruesa pared, se sitúan dentro de la cavidad pélvica (fig. C6-19 D). En esta fase de la vida, el útero sufre cambios mensuales de tamaño, peso y densidad relacionados con el ciclo menstrual.

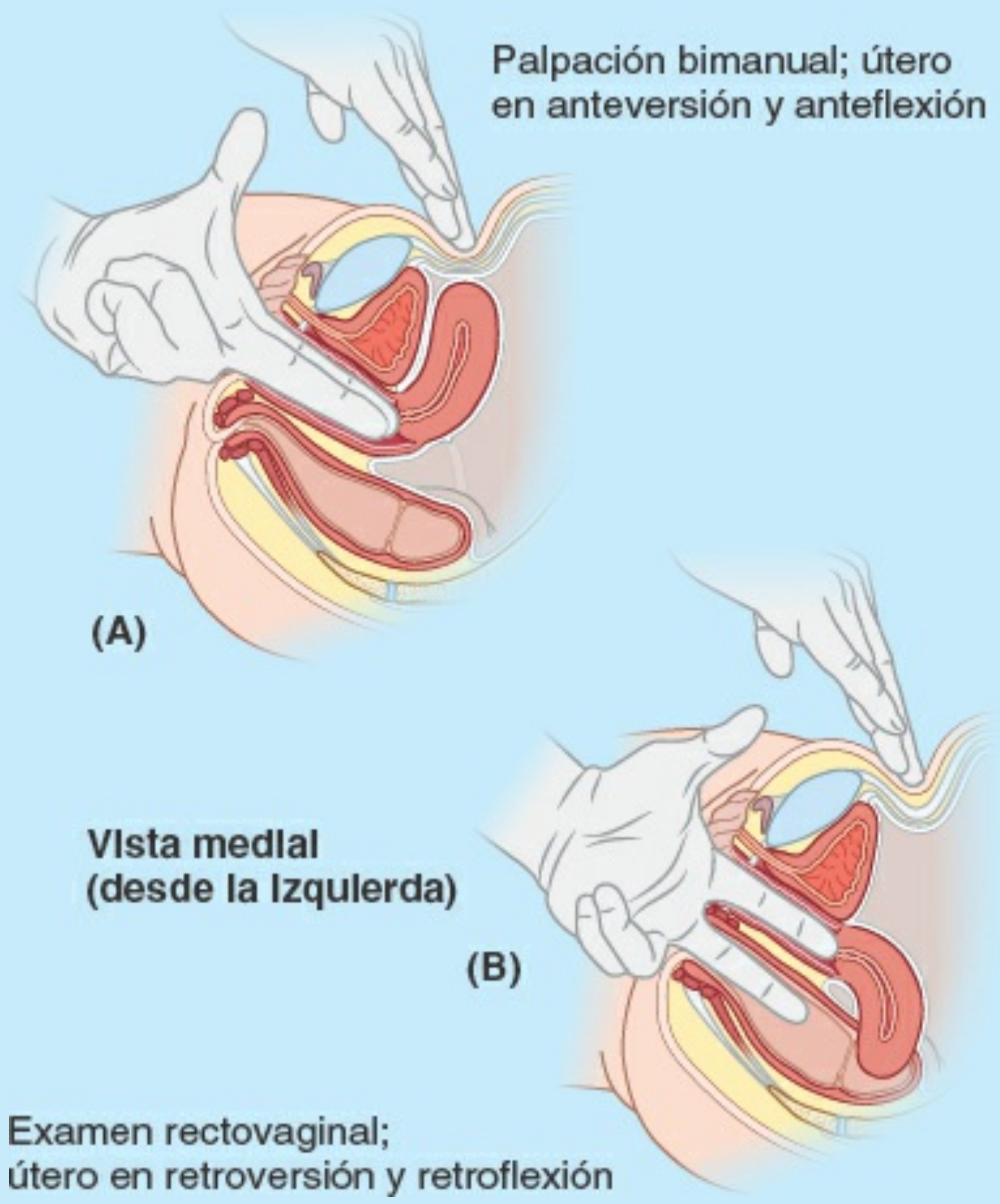

FIGURA C6-18.

Durante los 9 meses de embarazo, el útero sufre una gran expansión para alojar al feto, de manera que aumenta de tamaño y sus paredes se adelgazan (fig. C6-19 G). Al final de la gestación (fig. C6-19 G, línea 10), el feto «cae» cuando la cabeza se encaja en la pelvis menor. El útero pasa a ser casi membranoso y el fondo desciende por debajo de su nivel más elevado (que se alcanza en el 9.º mes), momento en que se extiende superiormente hasta el arco costal y ocupa la mayor parte de la cavidad abdominopélvica (fig. C6-19 H).

Justo después del parto, el útero agrandado presenta unas paredes gruesas y está edematoso (fig. C6-19 I), pero su tamaño disminuye rápidamente. El útero *multíparo* no grávido tiene un cuerpo grande y nodular, y suele extenderse dentro de la cavidad abdominal baja, a menudo provocando una ligera protrusión de la pared inferior del abdomen en las mujeres delgadas (figs. C6-19 E y J, y 6-73 B).

Durante la *menopausia* (entre los 45 y 55 años de edad), el útero (sobre todo, de nuevo, el cuerpo) disminuye de tamaño. *Después de la menopausia*, involuciona y presenta un tamaño notablemente más pequeño, adoptando otra vez las proporciones infantiles (fig. C6-19 F). Todas estas etapas constituyen una anatomía normal en cada edad y situación reproductiva de la mujer.

Cáncer de cuello del útero, exploración del cuello del útero y citología vaginal

Hasta 1940, el cáncer de cuello del útero era la principal causa de muerte en las mujeres norteamericanas (Krebs, 2000). El descenso de la incidencia y del número de mujeres que mueren por este cáncer está relacionado con la accesibilidad del cuello del útero a la visualización directa y a los estudios celulares e histológicos mediante una citología vaginal (prueba inventada en 1946 por el Dr. George Papanicolaou; por lo tanto, también se ha denominado «prueba de Papanicolaou»), lo que ha permitido detectar y tratar lesiones cervicales premalignas (Hoffman et al., 2016). Para facilitar la exploración del cuello del útero, la vagina puede distenderse con un *espéculo vaginal* (fig. C6-20 A y B). Para hacer el estudio citológico, se coloca una espátula sobre el orificio del útero (fig. C6-20 A) y se gira para raspar material celular de la porción vaginal del cuello (fig. C6-20 C); a continuación se introduce una torunda en el conducto del cuello del útero para obtener material celular de la mucosa de la porción supravaginal del cuello. El material celular se coloca sobre un portaobjetos para su examen microscópico (fig. C6-20 D). Actualmente, el método de cribado preferido para el cáncer cervical en mujeres de 30 a 65 años incluye la citología cervical y la prueba del virus del papiloma humano (VPH) cada 5 años. El VPH es la causa principal de cáncer cervical en mujeres. Esta prueba no se recomienda en mujeres de 21 a 29 años por la elevada prevalencia de VPH en esta población. En este grupo de mujeres sólo se recomienda la citología cervical cada 3 años.

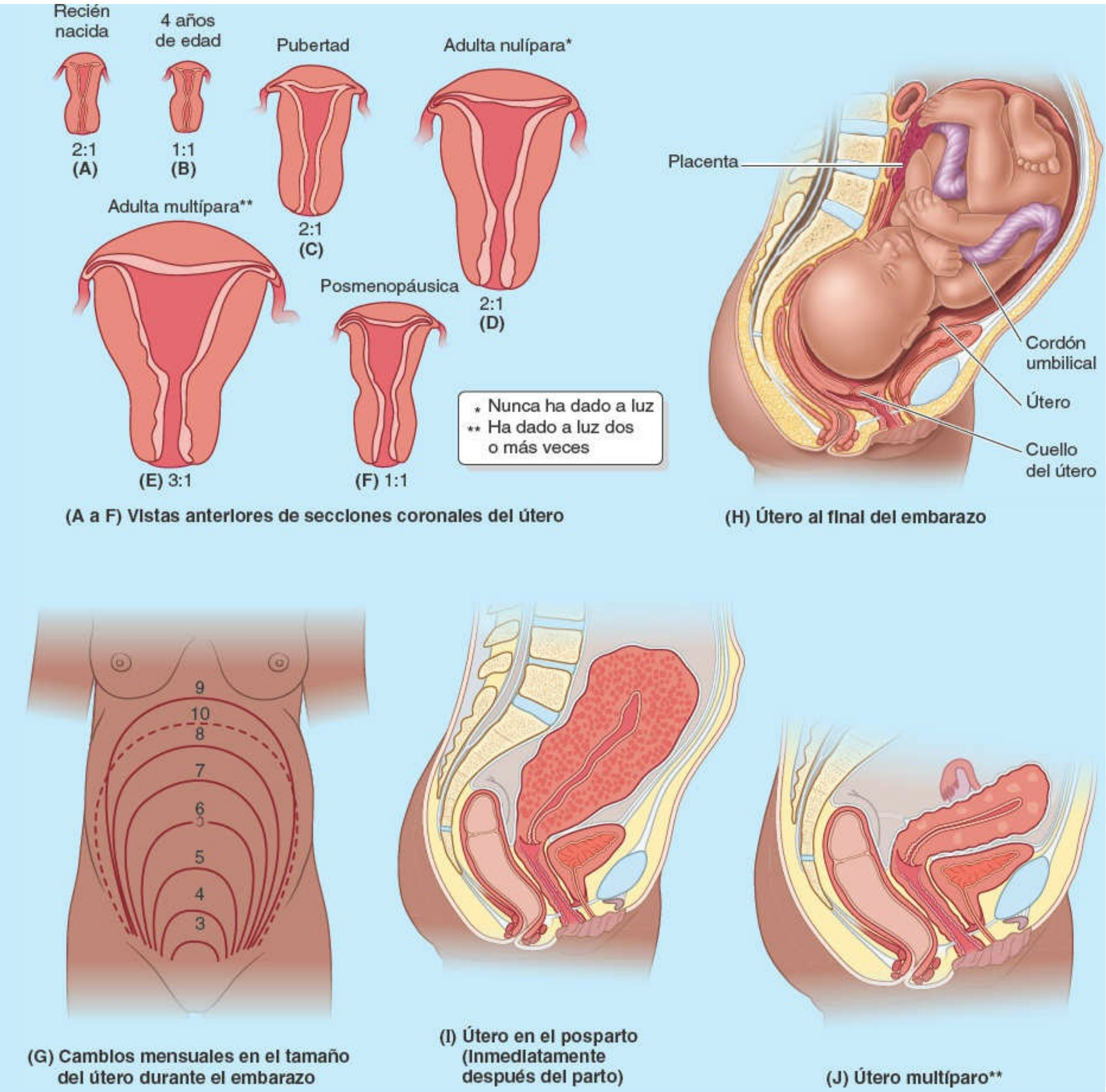

FIGURA C6-19.

Como entre la porción anterior del cuello y la base de la vejiga no se interpone el peritoneo, el cáncer de cuello del útero puede diseminarse por contigüidad hasta la vejiga. También puede extenderse mediante metástasis linfógenas (transportadas por la linfa) hasta los nódulos ilíacos externos o internos, o hacia los nódulos sacros. Pueden producirse metástasis hematógenas (transportadas por la sangre) a través de las venas ilíacas o del plexo venoso vertebral interno.

Histerectomía

La histerectomía, extirpación quirúrgica del útero, es un procedimiento relativamente frecuente realizado principalmente en caso de enfermedad uterina, como grandes miomas uterinos, endometriosis o cáncer uterino o cervical. La incidencia de la histerectomía por causas no oncológicas ha disminuido mucho, pues se han explorado otras opciones. El procedimiento detiene la hemorragia anormal pero también suspende los períodos menstruales y termina con la capacidad de concebir. El útero puede abordarse quirúrgicamente

por la parte inferior de la pared anterior del abdomen o a través de la vagina (fig. C6-21) mediante cirugía convencional o con asistencia laparoscópica o robótica. Según la localización, el grado y la naturaleza de la patología, se puede realizar una histerectomía subtotal (supracervical o cervical), total o radical, considerando que esta última implica la eliminación de los ovarios, además del útero. En las histerectomías totales, el útero se secciona en el istmo. Cuando se realizan histerectomías cervicales o totales, se inciden los fondos de saco vaginales, rodeando al cuello del útero para separar el útero de la vagina. El extremo superior de la vagina se cierra con una sutura. La ligadura de la arteria uterina se realiza en sentido distal a la arteria vaginal y las ramas vaginales para permitir el flujo sanguíneo máximo en el extremo superior de la vagina y facilitar la curación.

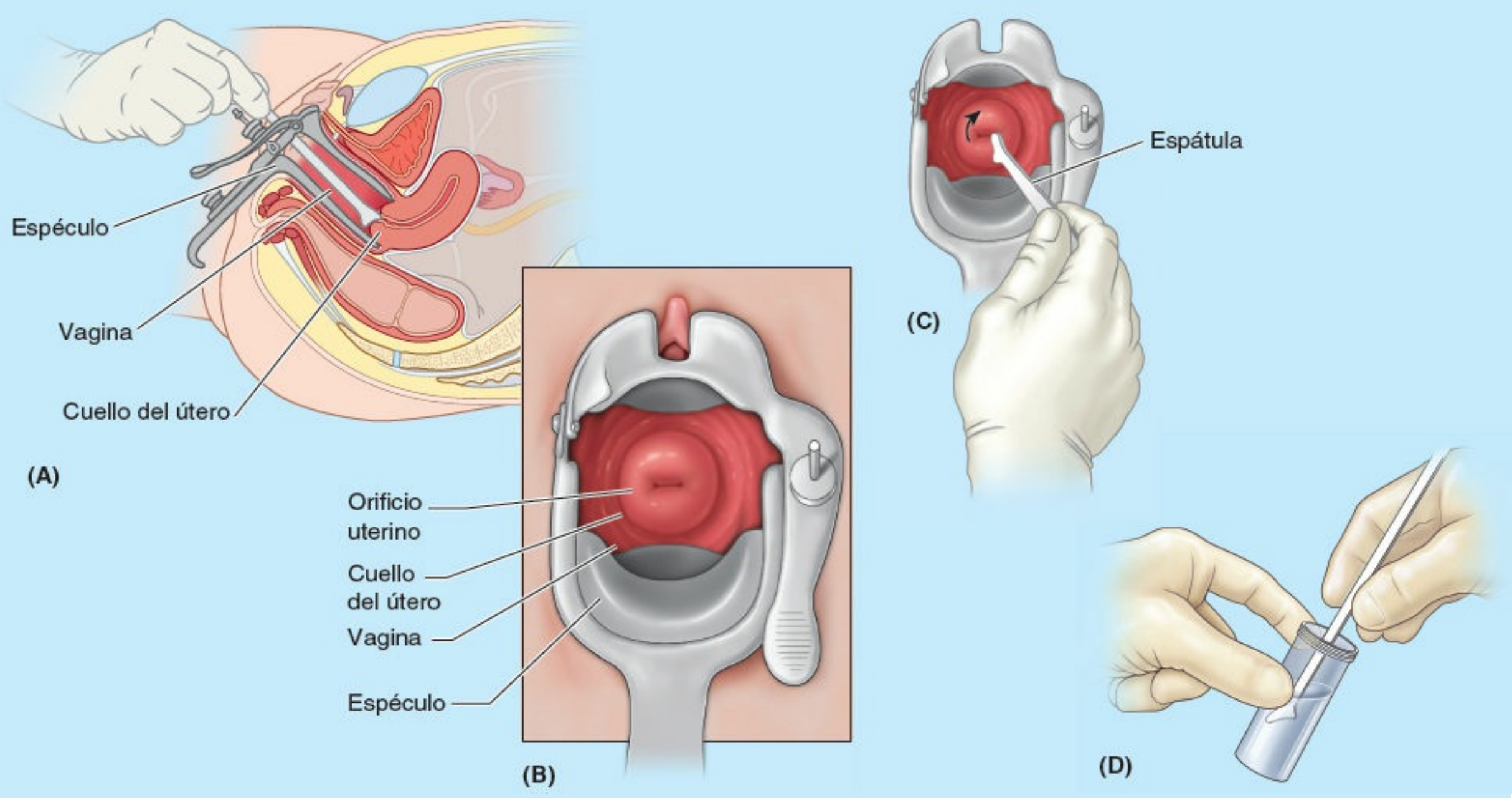

FIGURA C6-20.

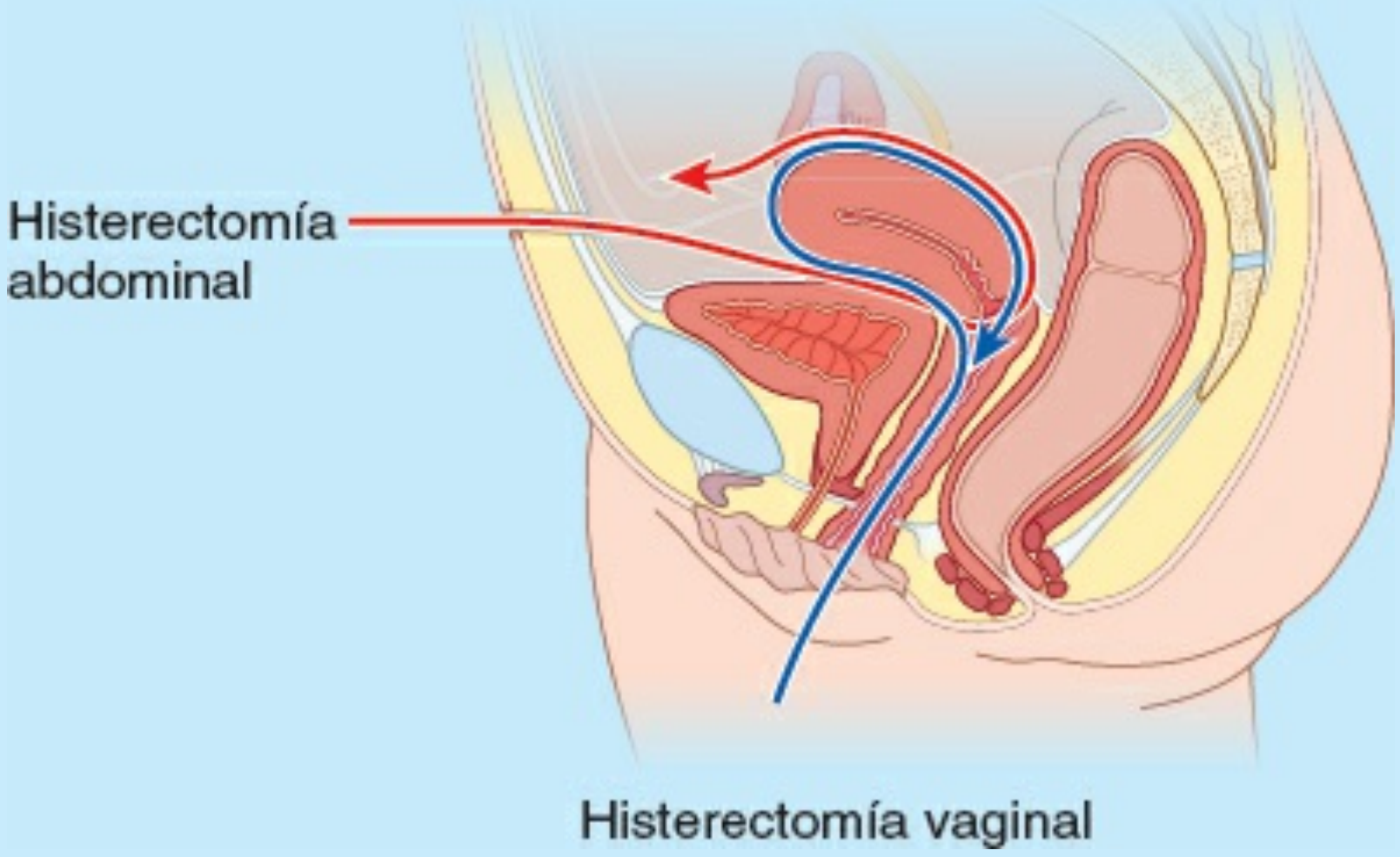

FIGURA C6-21.

Distensión vaginal

La vagina puede distenderse notablemente, sobre todo en la región de la porció posterior del fórnix. Por ejemplo, la distensión de esta parte permite palpar el promontorio del sacro durante una exploración pélvica (v. cuadro clínico «Diámetros [conjugados] pélvicos») y alojar al pene erecto durante las relaciones sexuales.

Durante el parto, la vagina puede ser muy distendida por el feto, especialmente en dirección anteroposterior cuando salen los hombros (fig. C6-22). La distensión lateral de la vagina está limitada por las espinas isquiáticas, que se proyectan posteromedialmente, y por los ligamentos sacroespinosos, que se extienden desde esas espinas hasta los bordes laterales del sacro y el cóccix. Por tanto, en este punto, el canal del parto es profundo anteroposteriormente y estrecho transversalmente, lo que obliga a los hombros del feto a girar en el plano anteroposterior.

Exploración manual de la vagina

Debido a sus paredes distensibles y relativamente delgadas, y a su situación central dentro de la pelvis, el cuello del útero, las espinas isquiáticas y el promontorio del sacro pueden palparse con los dedos en el interior de la vagina y/o el recto *(exploración manual de la pelvis)*. También pueden palparse las pulsaciones de las arterias uterinas a través de las porciones laterales del fórnix, así como las irregularidades de los ovarios, tales como quistes (fig. C6-23).

FIGURA C6-22.

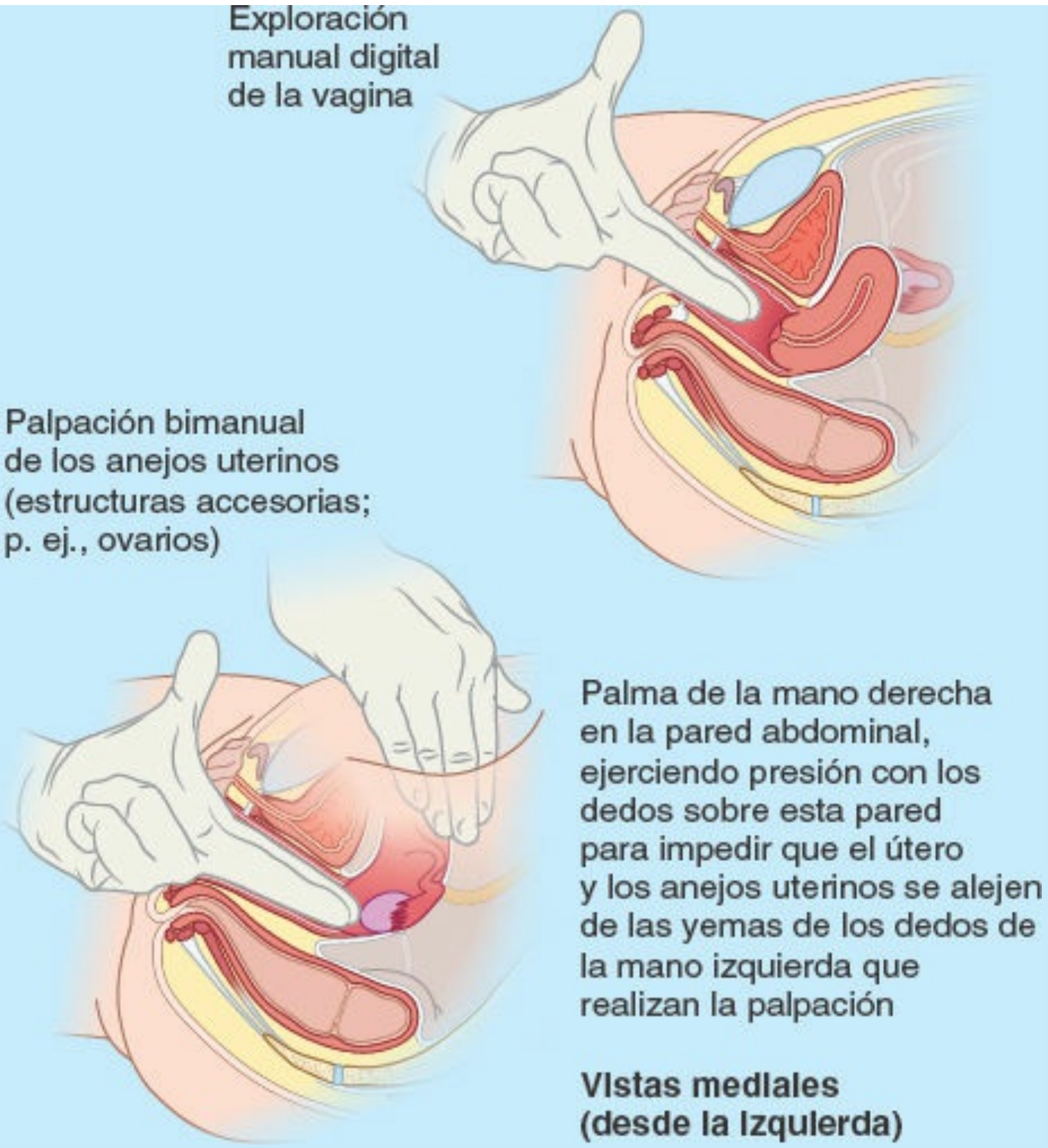
Exploración
manual digital
de la vagina
Palpación bimanual
de los anejos uterinos
(estructuras accesorias;
p. ej., ovarios)
Palma de la mano derecha
en la pared abdominal,
ejerciendo presión con los
dedos sobre esta pared
para impedir que el útero
y los anejos uterinos se alejen
de las yemas de los dedos de
la mano izquierda que
realizan la palpación
Vistas mediales
(desde la izquierda)

FIGURA C6-23.

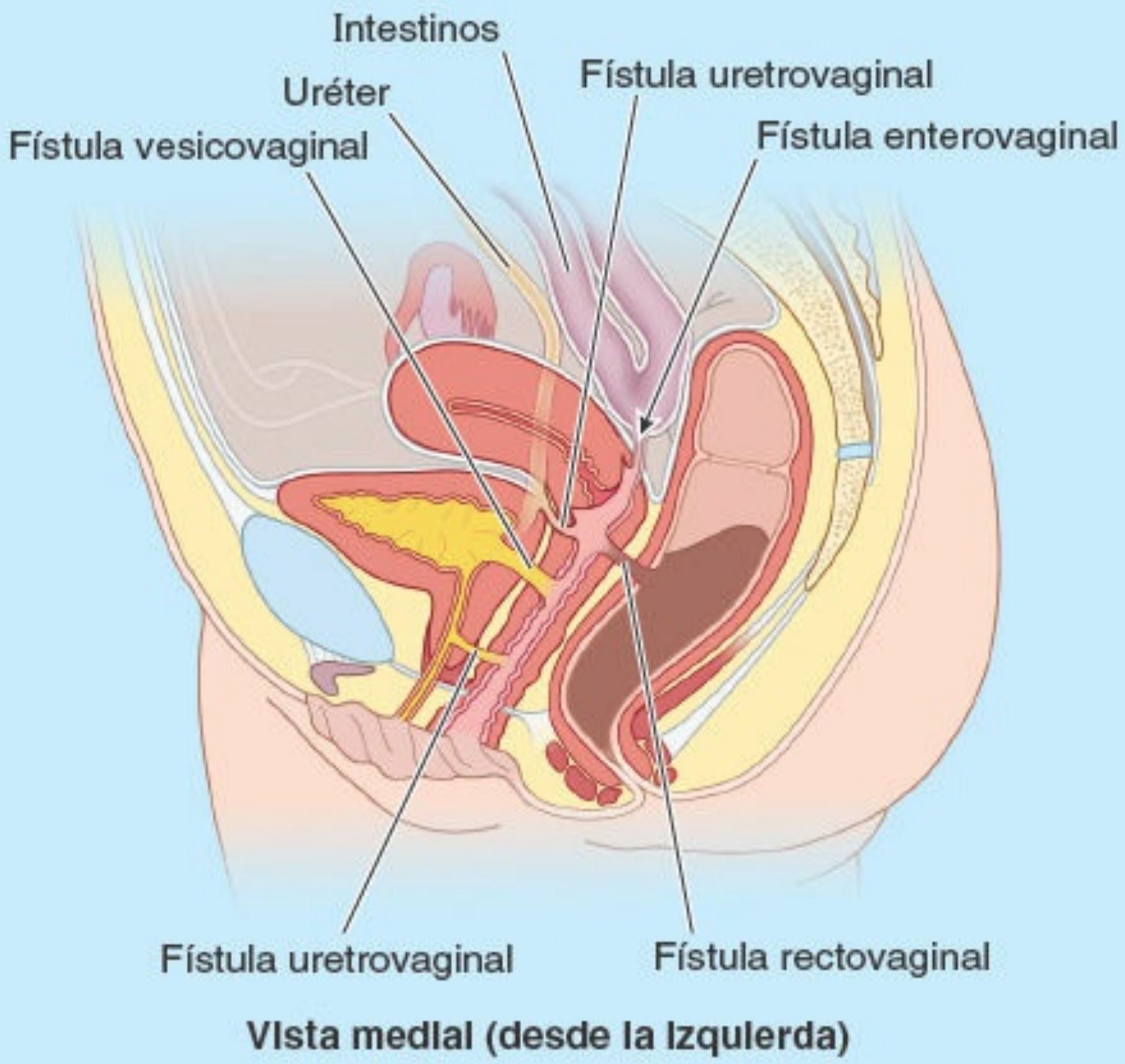

FIGURA C6-24.

Fístulas vaginales

Debido a la estrecha relación entre la vagina y los órganos pélvicos adyacentes, los traumatismos obstétricos que se producen en partos largos y difíciles pueden provocar zonas débiles, necrosis o desgarros en la pared vaginal y, en ocasiones, más allá de esta. La radioterapia para el cáncer pélvico, las complicaciones quirúrgicas y la enfermedad inflamatoria intestinal o la diverticulitis también pueden afectar a la vagina. Estos puntos pueden formar (o convertirse más adelante en) comunicaciones anómalas *(fístulas)* entre la luz de la vagina y estructuras vecinas como la vejiga, la uretra, el recto o el periné (fig. C6-24). Tanto en las *fístulas vesicovaginales* como en las *uretrovaginales* entra orina en la vagina, pero en las primeras el flujo es continuo, mientras que en las segundas sólo tiene lugar durante la micción. Cuando existe una *fístula rectovaginal* puede expulsarse materia fecal por la vagina. Las fístulas se reparan con cirugía.

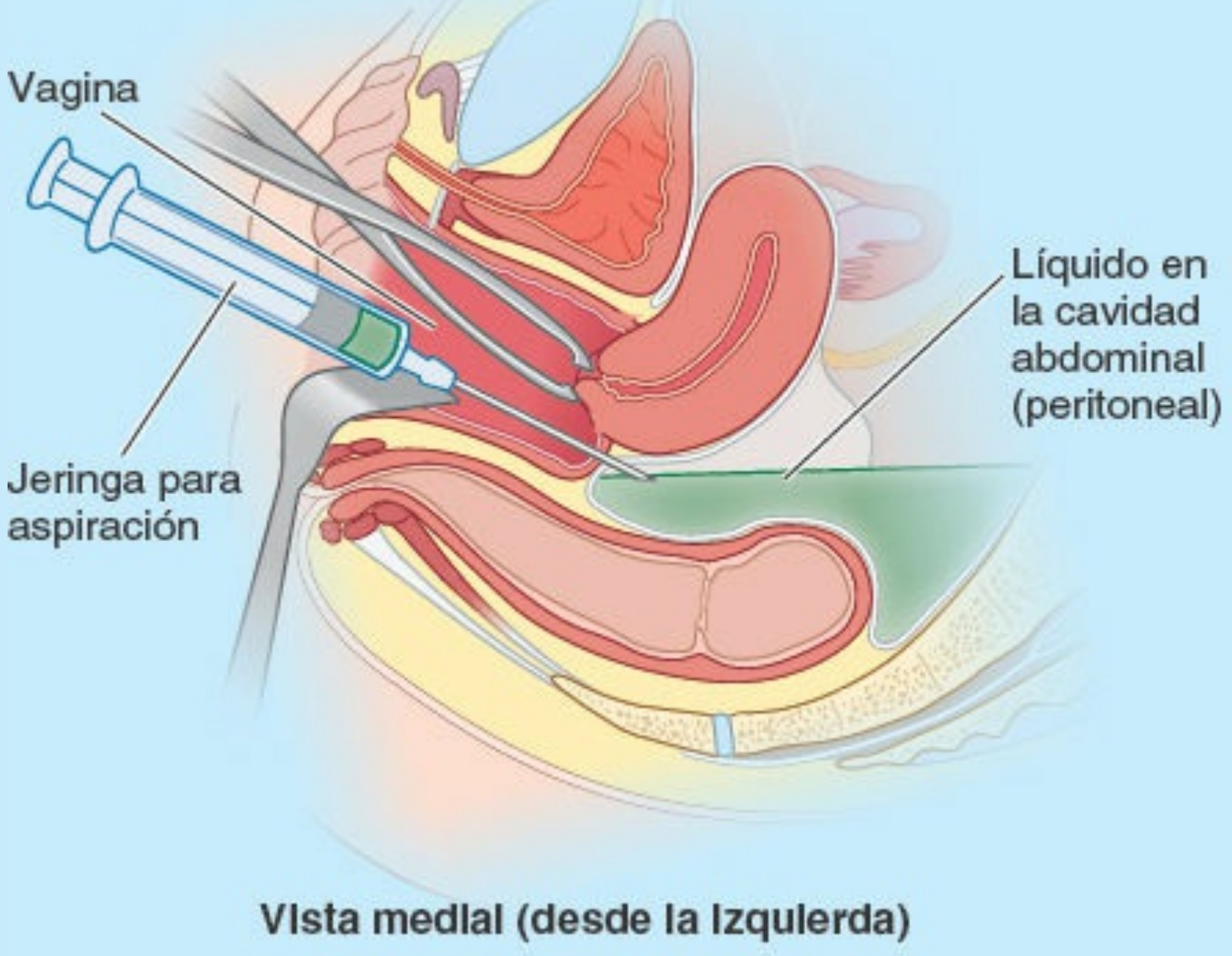

FIGURA C6-25.

Culdocentesis

Un absceso pélvico en el fondo de saco rectouterino puede drenarse a través de una incisión practicada en la porción posterior del fórnix de la vagina *(culdocentesis)*. Del mismo modo, se puede aspirar líquido (p. ej., sangre) acumulado en esta parte de la cavidad peritoneal (fig. C6-25).

Exploración laparoscópica de las vísceras pélvicas

El examen visual de las vísceras pélvicas es especialmente útil para diagnosticar numerosos trastornos que afectan a las vísceras pélvicas, como *quistes* y tumores *ováricos*, *endometriosis* (presencia de tejido endometrial funcionante fuera del útero) y embarazos ectópicos. La *laparoscopia* consiste en la introducción de un *laparoscopio* en la cavidad peritoneal a través de una pequeña incisión (de aproximadamente 2 cm) por debajo del ombligo (fig. C6-26). La insuflación de gas inerte produce un neumoperitoneo, que proporciona espacio para visualizar los órganos pélvicos y se eleva la pelvis para que la gravedad tire del intestino hacia el abdomen. Puede manipularse el útero desde fuera para facilitar su visualización, y realizar aberturas adicionales (portales) para introducir otros instrumentos de manipulación o para facilitar procedimientos terapéuticos (p. ej., ligadura de las tubas uterinas).

Anestesia durante el parto

Las mujeres cuentan con varias opciones para disminuir el dolor y el malestar que experimentan durante el parto. La *anestesia general* presenta ventajas para las intervenciones de emergencia. Esta anestesia deja inconsciente a

la mujer; no se da cuenta del parto ni del alumbramiento. Los facultativos vigilan y regulan la respiración materna y la función cardíaca de la madre y del feto. El parto tiene lugar pasivamente, bajo el control de las hormonas maternas y con la ayuda de un obstetra.

La *anestesia regional o la analgesia*, como un bloqueo epidural, espinal o pudendo, afecta a un área del cuerpo. El grado de insensibilidad depende del tipo de agente utilizado. Con la analgesia regional, una mujer es consciente de las contracciones uterinas y puede «ejercer presión» o empujar para colaborar con ellas y expulsar el feto. Esta anestesia induce el bloqueo completo del dolor y la sensibilidad y no permite que la mujer ayude durante el parto.

El *bloqueo epidural* es una opción popular para el parto participativo (A en la fig. C6-27). El agente anestésico se administra a través de un catéter permanente en el espacio epidural (un espacio lleno de grasa) a nivel de las vértebras L3-L4, permitiendo de ser necesario la administración de más medicamento anestésico para una anestesia más profunda o prolongada. La anestesia baña las raíces de los nervios espinales, incluyendo las fibras sensitivas del cuello del útero y la vagina superior, y las fibras aferentes del nervio pudendo. Por tanto, todo el canal de parto, el suelo pélvico y la mayoría del periné son anestesiados, y las extremidades inferiores generalmente no están afectadas. Las fibras sensitivas del cuerpo uterino *(superior a la línea pélvica del dolor)* ascienden hacia los niveles torácico inferior y lumbar superior. Estas y las fibras superiores a ellas no están afectadas por el anestésico, de manera que la madre percibe sus contracciones uterinas. El espacio epidural espinal no se continúa con la cavidad craneal (v. fig. 8-28 C), por lo que el agente anestésico no puede ascender más allá del foramen magno.

La *anestesia espinal*, en la cual se introduce el anestésico a través de la duramadre y la materia aracnoide con una aguja en el espacio subaracnoideo espinal a nivel de las vértebras L3-L4 (B en la fig. C6-27), produce una anestesia completa por debajo de aproximadamente la cintura. El periné, el suelo de la pelvis y el canal del parto quedan anestesiados, y temporalmente se suprimen las funciones motoras y sensitivas de los miembros inferiores completos, así como las sensaciones de las contracciones del útero. La anestesia espinal suele utilizarse en procedimientos de duración limitada, como la esterilización puerperal o el nacimiento con fórceps, o durante la segunda etapa del trabajo de parto. Dependiendo del agente utilizado, sus efectos duran de 30 min a 250 min. Si el parto se alarga o el grado de anestesia no es adecuado, puede ser difícil o imposible volver a administrar anestesia. Como el líquido anestésico es más pesado que el líquido cerebroespinal (LCE), se queda en el espacio subaracnoideo espinal inferior mientras la paciente está inclinada. Cuando, después del parto, la paciente está recostada horizontalmente, el agente anestésico fluye hasta el espacio subaracnoideo de la cavidad craneal. Una secuela habitual de la anestesia espinal es la cefalea intensa, que no puede presentarse con la anestesia epidural.

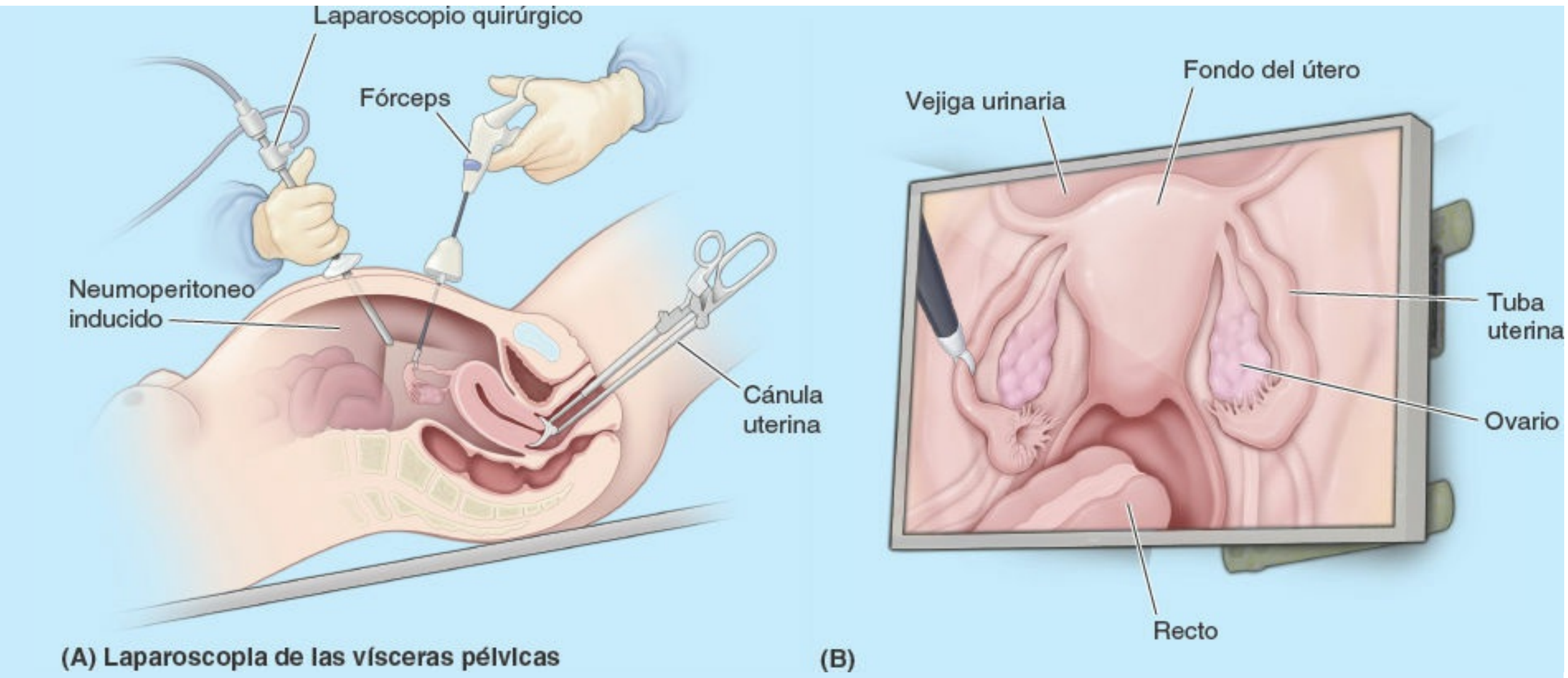

FIGURA C6-26.

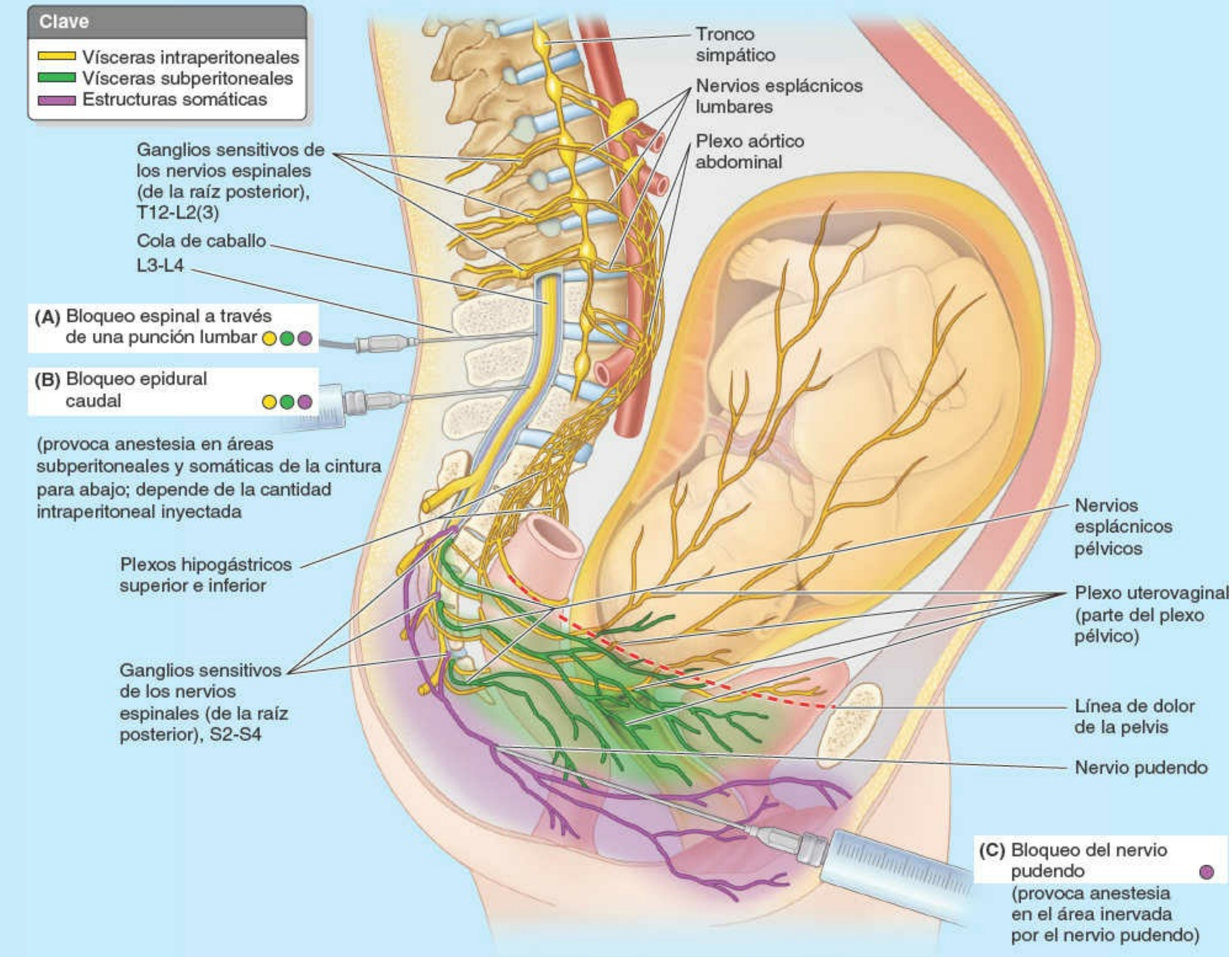

FIGURA C6-27.

Tanto con la anestesia epidural como con la espinal, existe el riesgo de que el LCE pueda salir del espacio subaracnoideo. En la anestesia epidural, esto ocurre cuando la aguja inadvertidamente atraviesa la dura y la materia aracnoide. En un bloqueo espinal, la aguja deliberadamente atraviesa la dura y la aracnoide. A medida que sale el LCE, disminuye la presión en el canal, lo que puede causar cefalea grave. En los casos graves, la cefalea puede tratarse utilizando un parche

hemático análogo que consiste en inyectar una pequeña cantidad de la sangre del paciente en el espacio epidural para llenar el orificio hecho por la aguja.

El *bloqueo del nervio pudendo* es un bloqueo nervioso periférico que proporciona una anestesia local en los dermatomas S2-S4 (la mayor parte del periné) y el cuarto inferior de la vagina (C en la fig. C6-27). No bloquea el dolor de la porción superior del canal del parto (cuello del útero y vagina superior), por lo que la madre puede percibir las contracciones uterinas. Puede readministrarse, pero hacerlo puede resultar problemático, e implica utilizar un instrumento puntiagudo muy cerca de la cabeza del recién nacido. La base anatómica de la administración del bloqueo del nervio pudendo puede encontrarse en el cuadro clínico «Bloqueo de los nervios pudendo e ilioinguinal».

El *bloqueo epidural caudal* (canal sacro) ya no se utiliza habitualmente.

Puntos fundamentales

ÓRGANOS GENITALES INTERNOS FEMENINOS

Ovarios y tubas uterinas. Los ovarios están suspendidos de dos pliegues peritoneales: el mesoovario desde la cara posterosuperior del ligamento ancho, y el ligamento suspensorio del ovario, vascular, desde la pared lateral de la pelvis. ● Están unidos al útero por el ligamento propio del ovario. ● El peritoneo termina en el propio ovario. En la superficie ovárica es sustituido por un epitelio cúbico más mate.

Las tubas uterinas son los conductos por donde se liberan los ovocitos a la cavidad peritoneal y el lugar donde se produce la fecundación. ● Las tubas uterinas, que discurren dentro de un pliegue peritoneal (el mesosálpinx) que constituye el borde superior del ligamento ancho, tienen un infundíbulo en forma de embudo con franjas, una ampolla ancha, un istmo estrecho y una porción uterina corta que atraviesa la pared del útero para entrar en la cavidad.

Los ovarios y las tubas uterinas reciben una irrigación doble (colateral) desde la arteria aorta a través de las arterias ováricas y desde las arterias ilíacas internas a través de las arterias uterinas. ● Esta circulación colateral permite conservar los ovarios para que produzcan estrógenos cuando es preciso ligar las arterias uterinas en una histerectomía. ● Las fibras simpáticas y las aferentes viscerales para el dolor viajan con los vasos ováricos. ● Las fibras parasimpáticas y las aferentes viscerales reflejas atraviesan los plexos pélvicos y los nervios esplácnicos pélvicos.

Útero. El útero, con forma de pera invertida, es el órgano donde el blastocisto (el embrión inicial) se implanta y se desarrolla para formar un embrión maduro y, posteriormente, un feto. ● Aunque su tamaño y sus proporciones varían durante las distintas fases de la vida, el útero no grávido (gestante) consta de un cuerpo y un cuello, separados por un istmo relativamente estrecho. ● El útero posee una pared trilaminar, formada por: *1)* un endometrio vascular y secretor interno, que sufre cambios cíclicos para prepararse por si tiene lugar la implantación y que se elimina con el flujo menstrual cuando no se produce; *2)* un miometrio de músculo liso, estimulado hormonalmente, intermedio, que dilata el conducto del cuello del útero (salida) y expulsa el feto durante el parto, y *3)* peritoneo visceral (perimetrio) que recubre la mayor parte del fondo y del cuerpo (excepto un área desnuda limitante con la vejiga), y que continúa lateralmente como el ligamento ancho (mesometrio).

Normalmente, el útero está en anteversión y anteflexión, de manera que su peso es soportado en gran medida por la vejiga urinaria, aunque también cuenta con un soporte pasivo significativo gracias a los ligamentos cardinales y con un soporte activo que le proporcionan los músculos del suelo de la pelvis. ● La arteria uterina irriga el útero y, durante el embarazo, la placenta. ● Las venas uterinas drenan en el plexo venoso uterovaginal.

Vagina. La vagina es un conducto musculomembranoso que conecta la cavidad uterina con el exterior, permitiendo la entrada/inserción del pene, el eyaculado, tampones o los dedos del explorador, y la salida del feto y del flujo menstrual. ● Se sitúa entre la uretra anteriormente y el recto posteriormente, con los cuales está estrechamente relacionada, pero está separada del recto por el fondo de saco peritoneal

rectouterino superiormente y por el tabique fascial rectovaginal inferiormente. La vagina está indentada (invaginada) anterosuperiormente por el cuello del útero, de modo que alrededor de este se constituye un fondo de saco o fórnix vaginal que lo rodea. ● La mayor parte de la vagina se encuentra dentro de la pelvis y recibe sangre a través de ramas pélvicas de las arterias ilíacas internas (arterias uterinas y vaginales); la sangre drena directamente en el plexo venoso uterovaginal, y la linfa a través de vías profundas (pélvicas) en los nódulos linfáticos ilíacos externos e internos y sacros. ● La porción más inferior de la vagina se localiza dentro del periné; recibe sangre de la arteria pudenda interna y la linfa drena a través de vías superficiales (perineales) en los nódulos inguinales superficiales. ● La vagina puede distenderse notablemente, lo que permite la exploración manual (palpación) de puntos de referencia y vísceras pélvicas (en especial los ovarios), y de procesos patológicos (p. ej., quistes ováricos).

Inervación del útero y la vagina. La porción más inferior (perineal) de la vagina recibe inervación somática a través del nervio pudendo (S2-S4) y, en consecuencia, es sensible al tacto y a la temperatura. ● El resto de la vagina y el útero son pélvicos, y por tanto su situación es visceral y reciben inervación de fibras autónomas y aferentes viscerales. ● Todas las sensaciones inconscientes, de carácter reflejo, viajan retrógradamente por las vías parasimpáticas hasta los ganglios sensitivos espinales S2-S4, al igual que los impulsos dolorosos que se originan en el útero subperitoneal (fundamentalmente el cuello) y la vagina (inferior a la línea de dolor de la pelvis), es decir, en el canal del parto. ● Sin embargo, las sensaciones dolorosas procedentes del útero intraperitoneal (superior a la línea de dolor de la pelvis) viajan de manera retrógrada con la vía simpática hasta los ganglios espinales torácicos más inferiores y los lumbares superiores. ● Aprovechando la discrepancia en las vías para el dolor, puede administrarse anestesia epidural para facilitar las técnicas de parto participativo; se perciben las contracciones uterinas, pero el canal del parto está anestesiado.

DRENAJE LINFÁTICO DEL RECTO

Los vasos linfáticos de la mitad superior del recto se dirigen hacia los *nódulos linfáticos mesentéricos inferiores*, muchos de ellos pasando por los **nódulos linfáticos pararrectales,** localizados directamente sobre la capa muscular del recto, y/o por los nódulos linfáticos sacros (fig. 6-48 B; tabla 6-7). Los nódulos mesentéricos inferiores drenan en los *nódulos linfáticos lumbares (de la cava/aórticos)*. Los vasos linfáticos de la mitad inferior del recto drenan directamente en los nódulos linfáticos sacros o, especialmente desde la porción distal de la ampolla, siguen a los vasos rectales medios para drenar en los *nódulos linfáticos ilíacos internos*.

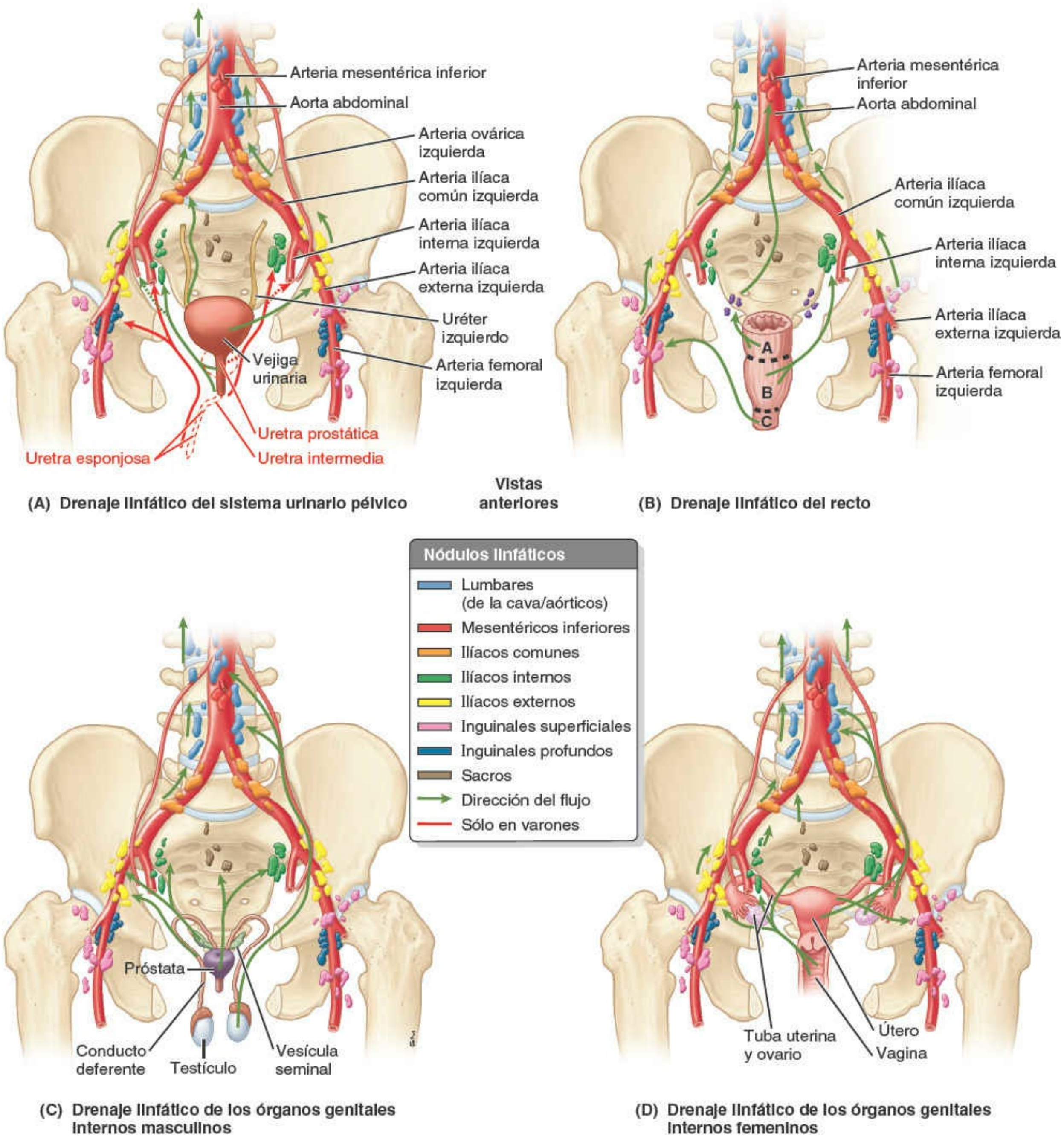

FIGURA 6-48. Drenaje linfático de las vísceras pélvicas.

DRENAJE LINFÁTICO DE LAS VÍSCERAS PÉLVICAS MASCULINAS

Los vasos linfáticos del conducto deferente, los conductos eyaculadores y las porciones inferiores de las vesículas seminales drenan en los *nódulos linfáticos ilíacos externos* (fig. 6-48 C; tabla 6-7). Los vasos linfáticos de las porciones superiores de las vesículas seminales y la próstata desembocan principalmente en *los nódulos ilíacos internos*, pero parte del drenaje de estos últimos pasa a los *nódulos sacros*.

TABLA 6-7. DRENAJE LINFÁTICO DE LAS ESTRUCTURAS DE LA PELVIS Y EL PERINÉ

Zonas de órganos de la pelvis que drenan inicialmente en grupos específicos de nódulos regionales

Grupo de nódulos linfáticos		Estructuras que habitualmente drenan en el grupo de nódulos linfáticos	
Lumbares	*Mujer:* a lo largo de los vasos ováricos	Gónadas y estructuras asociadas; nódulos ilíacos comunes	*Mujer:* ovario, tuba uterina (excepto el istmo y la porción intrauterina), fondo del útero
	Hombre: a lo largo de los vasos testiculares		*Uretra masculina:* testículo, epidídimo
Mesentéricos inferiores		Porción más superior del recto, colon sigmoideo, colon descendente, nódulos pararrectales	
Ilíacos comunes		Nódulos linfáticos ilíacos externos e internos	
Ilíacos internos		Estructuras pélvicas inferiores, estructuras perineales profundas, nódulos sacros	*Mujer:* base de la vejiga, uréter pélvico inferior, canal anal (por encima de la línea pectínea), recto inferior, vagina media y superior, cuello y cuerpo del útero
			Hombre: uretra prostática, próstata, base de la vejiga, uréter pélvico inferior, vesículas seminales inferiores, cuerpos cavernosos, canal anal (por encima de la línea pectínea), recto inferior
Ilíacos externos		Estructuras pélvicas anterosuperiores, nódulos inguinales profundos	*Mujer:* vejiga superior, uréter pélvico superior, vagina superior, cuello del útero, cuerpo inferior del útero
			Hombre: vejiga superior, uréter pélvico superior, vesícula seminal superior, porción pélvica del conducto deferente, uretra intermedia y esponjosa (secundario)
Inguinales superficiales		Miembro inferior, drenaje superficial del cuadrante inferolateral del tronco, incluyendo la pared anterior del abdomen inferior al ombligo, región glútea y estructuras perineales superficiales	*Mujer:* útero superolateral (junto a la inserción del ligamento redondo), piel del periné incluida la vulva, orificio vaginal (inferior al himen), prepucio del clítoris, canal anal inferior a la línea pectínea, piel perianal
			Hombre: piel del periné, incluidos la piel y el prepucio del pene, escroto, piel perianal, canal anal inferior a la línea pectínea
Inguinales profundos		Glande del clítoris o del pene, nódulos inguinales superficiales	*Mujer:* glande del clítoris
			Hombre: glande del pene, uretra esponjosa distal
Sacros		Estructuras pélvicas posteroinferiores: recto inferior, vagina inferior	
Pararrectales		Recto superior	

DRENAJE LINFÁTICO DE LAS VÍSCERAS PÉLVICAS FEMENINAS

Los *vasos linfáticos de los ovarios* se unen a los de las tubas uterinas y a la mayor parte de los del fondo del útero, y siguen las venas ováricas a medida que ascienden hacia los *nódulos linfáticos lumbares derechos* e *izquierdos (de la cava/aórticos)* (v. fig. 6-48 D; tabla 6-7).

Los *vasos linfáticos del útero* drenan en muchas direcciones, viajando a lo largo

de los vasos sanguíneos que lo irrigan y de los ligamentos que se insertan en él:

- La mayor parte de los vasos del fondo y de la porción superior del cuerpo del útero discurren paralelos a los vasos ováricos hacia los *nódulos linfáticos lumbares (de la cava/aórticos)*, aunque algunos procedentes del fondo, especialmente los que están cerca de la entrada de las tubas uterinas y las inserciones de los ligamentos redondos, discurren por el ligamento redondo del útero hacia los *nódulos linfáticos inguinales superficiales*.
- Los vasos de la mayor parte del cuerpo del útero y algunos del cuello del útero discurren por dentro del ligamento ancho hacia los *nódulos linfáticos ilíacos externos*.
- Los vasos del cuello del útero también discurren junto a los vasos uterinos, por dentro de los ligamentos cervicales transversos hacia los *nódulos linfáticos ilíacos internos*, y junto a los ligamentos uterosacros hacia los *nódulos linfáticos sacros*.

Los *vasos linfáticos de la vagina* drenan las distintas porciones de la vagina del siguiente modo:

- Porción superior, hacia los nódulos linfáticos ilíacos internos y externos.
- Porción media, hacia los nódulos linfáticos ilíacos internos.
- Porción inferior, hacia los nódulos linfáticos ilíacos comunes y sacros (fig. 6-48; tabla 6-7).
- Orificio vaginal, hacia los nódulos linfáticos inguinales superficiales.

PERINÉ

El **periné** hace referencia a un compartimento superficial del organismo *(compartimento perineal)* limitado por la apertura inferior de la pelvis y separado de la cavidad pélvica por la fascia que cubre la cara inferior del diafragma pélvico, formado por los músculos elevador del ano y coccígeo (fig. 6-49). En la posición anatómica, la superficie del periné **(región perineal)** es la región estrecha entre las porciones proximales de los muslos. Sin embargo, cuando los miembros inferiores están en abducción, el periné es un área romboidal que se extiende desde el monte del pubis anteriormente, las caras mediales (internas) de los muslos lateralmente, y los pliegues glúteos y el extremo superior de la hendidura interglútea posteriormente (fig. 6-50).

Las estructuras osteofibrosas que forman los límites del periné (compartimento perineal) (fig. 6-51 A y B) son:

- La *sínfisis del pubis*, anteriormente.
- Las **ramas isquiopubianas** (las *ramas púbicas inferiores* y las *ramas isquiáticas* combinadas), anterolateralmente.
- Las *tuberosidades isquiáticas*, lateralmente.
- Los *ligamentos sacrotuberosos*, posterolateralmente.
- La parte más inferior del *sacro* y el *cóccix*, posteriormente.

Una línea transversal que une los extremos anteriores de las tuberosidades isquiáticas divide el periné romboidal en dos triángulos, cuyos planos oblicuos se cruzan en la línea transversal (fig. 6-51 B y C). El **triángulo anal** se sitúa posterior a esta línea y sus principales estructuras profundas y superficiales son el canal anal y su orificio, el ano, situadas centralmente y rodeadas por grasa isquioanal. El **triángulo urogenital** es anterior a dicha línea. A diferencia del triángulo anal, que es abierto, el triángulo urogenital está «cerrado» por la **membrana perineal,** una delgada lámina de fuerte fascia profunda que se tensa entre los lados derecho e izquierdo del arco del pubis, cubriendo la porción anterior de la apertura inferior de la pelvis (fig. 6-52 C). Así, la membrana perineal llena el espacio anterior en el diafragma pélvico (el hiato urogenital, fig. 6-52 A), pero es atravesada por la uretra, en ambos sexos, y por la vagina en la mujer. La membrana y las ramas isquiopubianas a las cuales se fija proporcionan un cimiento para los cuerpos eréctiles de los genitales externos —el escroto y el pene en el hombre, y la vulva en la mujer— que son las estructuras superficiales del triángulo (v. fig. 6-50).

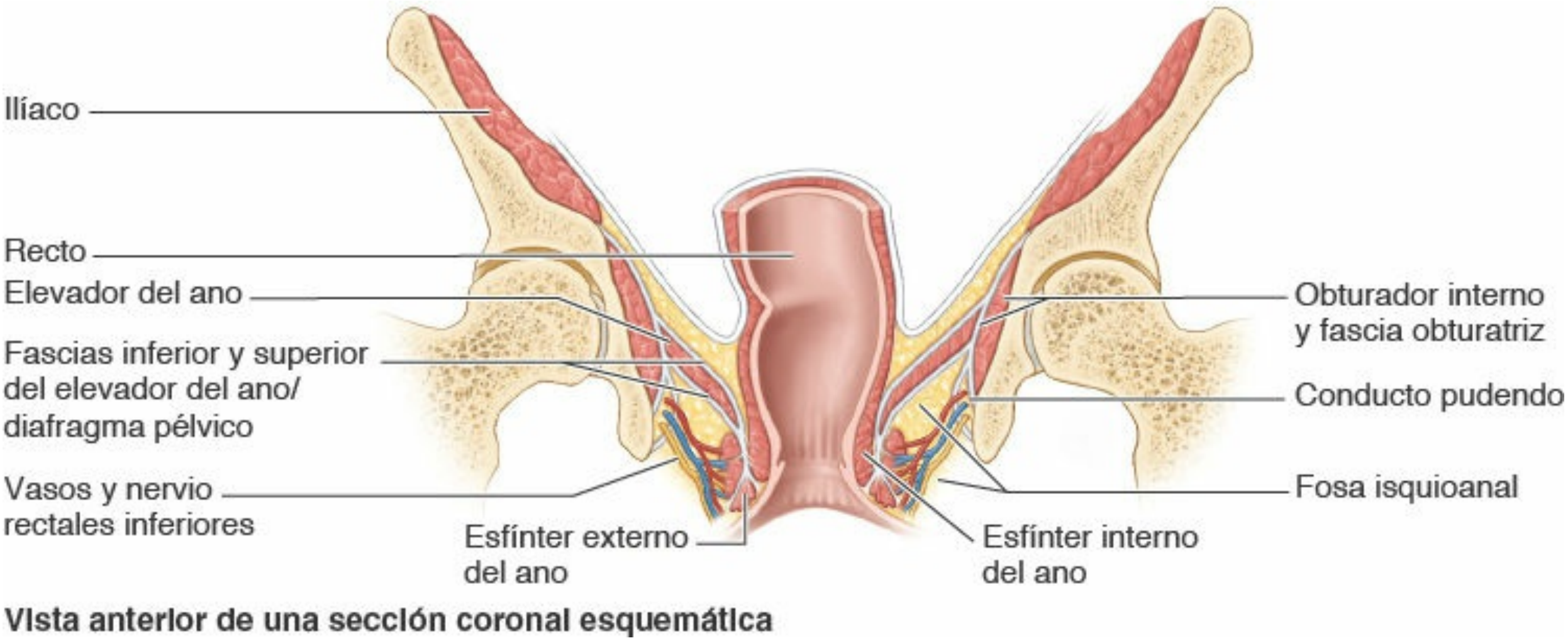

FIGURA 6-49. La fascia inferior del diafragma de la pelvis (elevador del ano) es el límite que separa la pelvis del periné.

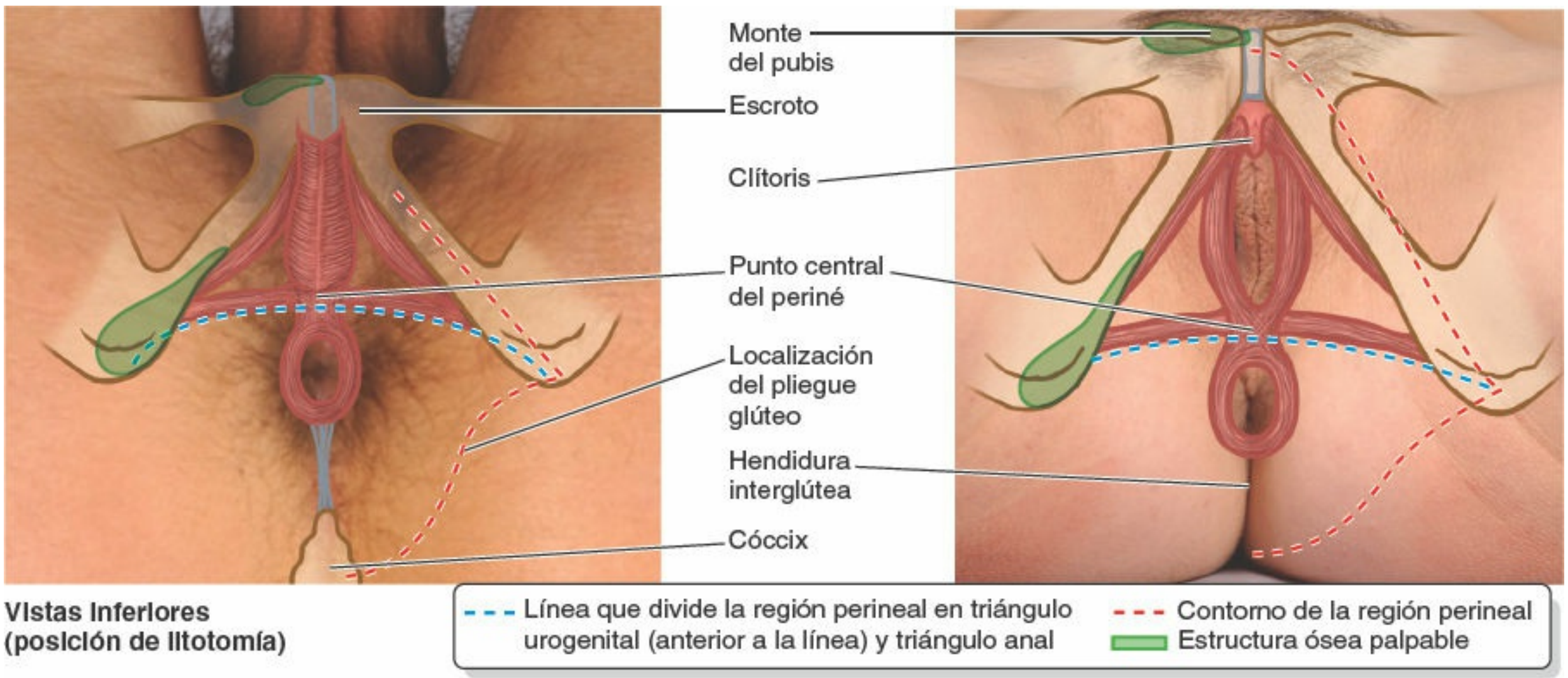

FIGURA 6-50. Regiones perineales masculina y femenina. Límites y características superficiales de la región perineal, con proyecciones de los límites óseos y de los músculos superficiales del periné. El pene y

parte del escroto se han retraído anteriormente, por lo que no se muestran.

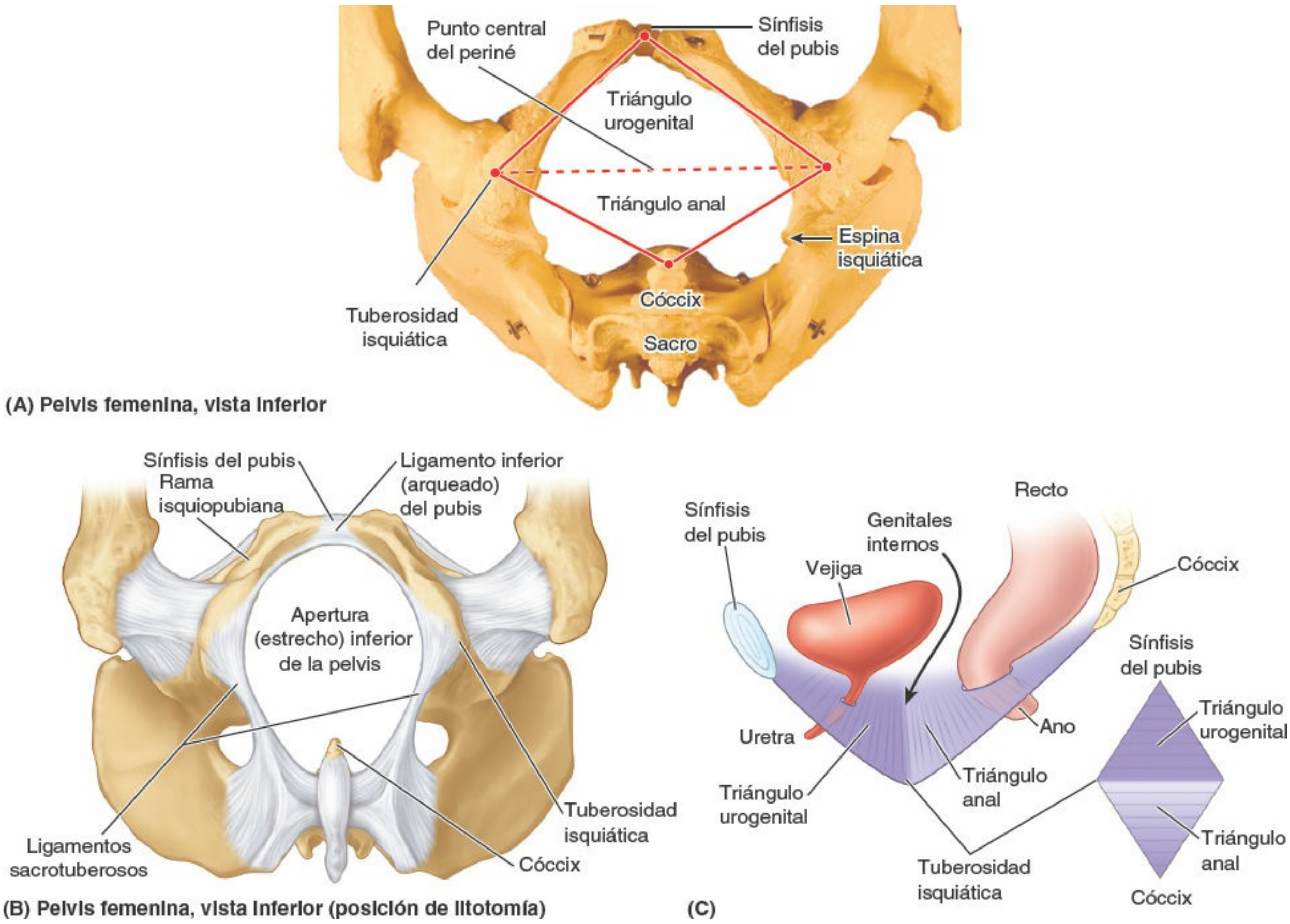

FIGURA 6-51. Límites y configuración del periné. A) Cintura pélvica en la cual se observan las estructuras óseas que limitan el periné. Se han superpuesto los dos triángulos que componen el periné romboidal. **B)** Estructuras osteofibrosas que limitan el estrecho (apertura) inferior de la pelvis. Esta vista de la pelvis femenina es la que ven los obstetras cuando la paciente está en la mesa de exploración. **C)** Los dos triángulos (urogenital y anal) que conjuntamente forman el periné no se encuentran en el mismo plano. El plano entre la vejiga y el recto está ocupado por los genitales internos y un tabique formado durante el desarrollo embrionario cuando el seno urogenital se dividió en la vejiga urinaria y la uretra, anteriormente, y el anorrecto posteriormente.

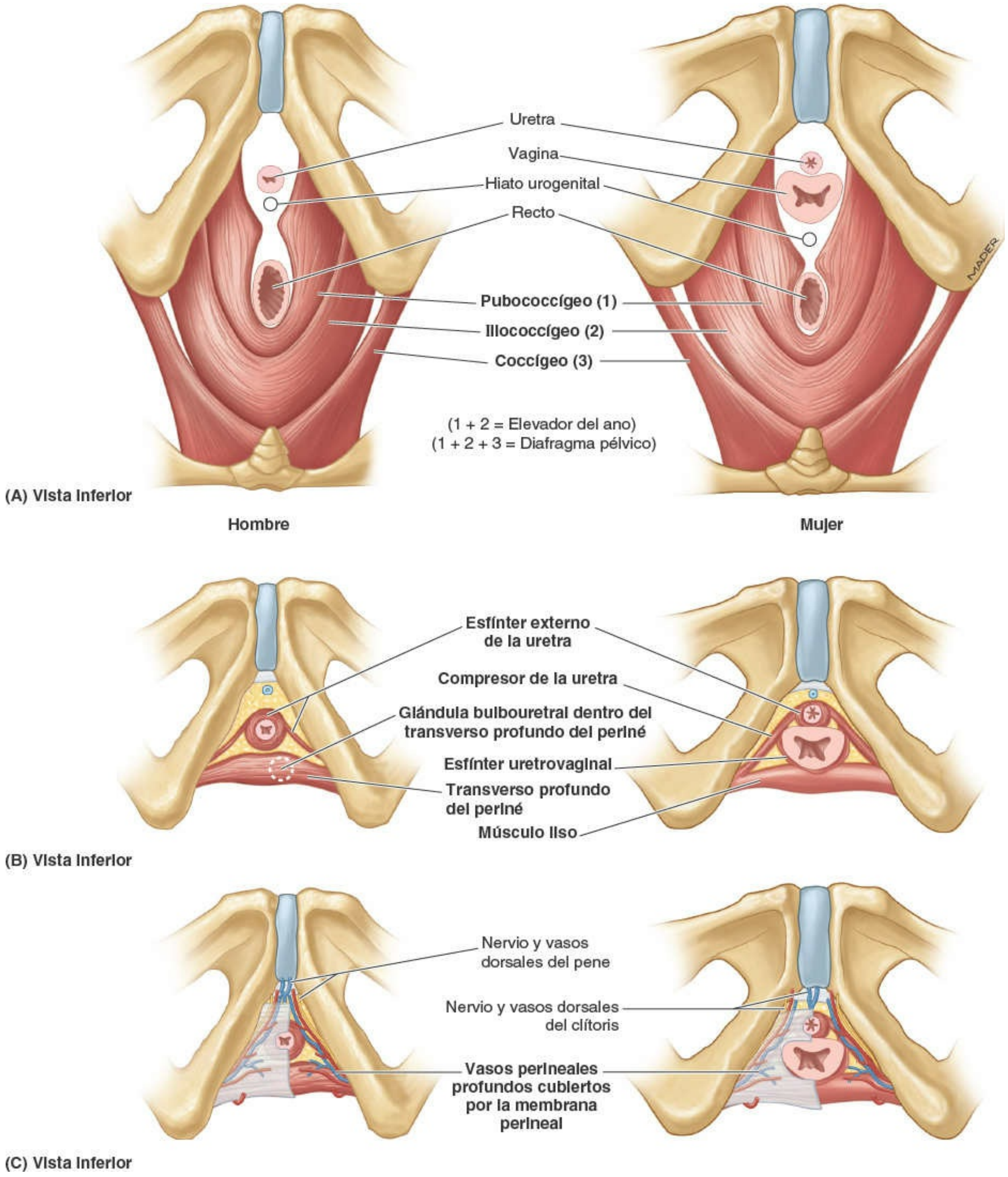
Uretra
Vagina
Hiato urogenital
Recto
Pubococcígeo (1)
Iliococcígeo (2)
Coccígeo (3)
(1 + 2 = Elevador del ano)
(1 + 2 + 3 = Diafragma pélvico)
MADER
(A) Vista inferior
Hombre
Mujer
Esfínter externo de la uretra
Compresor de la uretra
Glándula bulbouretral dentro del transverso profundo del periné
Esfínter uretrovaginal
Transverso profundo del periné
Músculo liso
(B) Vista inferior
Nervio y vasos dorsales del pene
Nervio y vasos dorsales del clítoris
Vasos perineales profundos cubiertos por la membrana perineal
(C) Vista inferior

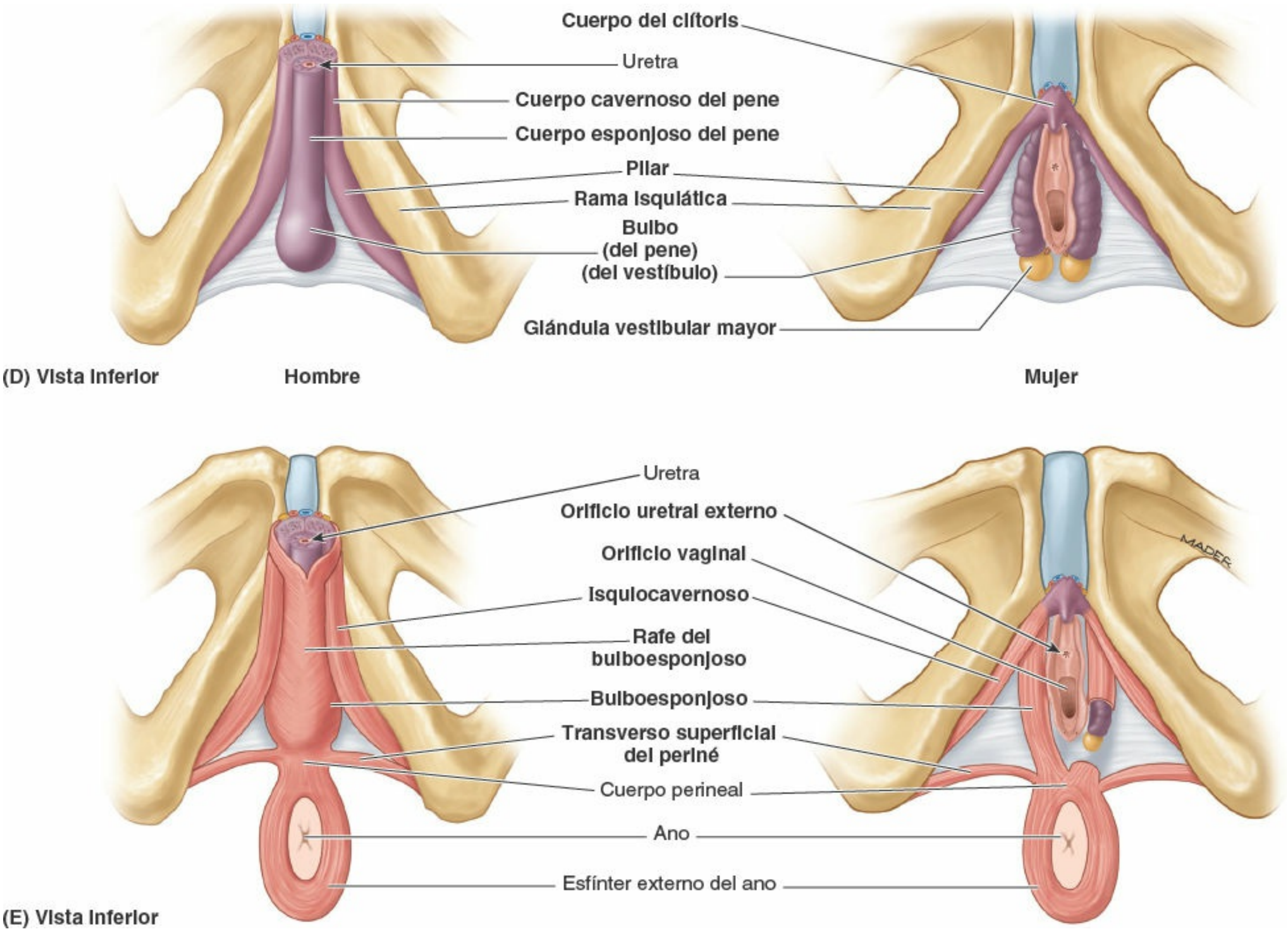

FIGURA 6-52. Capas del periné en el hombre y la mujer. Las capas se muestran como si se fueran superponiendo desde la profundidad **(A)** hasta la superficie **(E). A)** La apertura inferior de la pelvis está prácticamente cerrada por el diafragma de la pelvis (músculos elevador del ano y coccígeo), que forma el suelo de la cavidad pélvica y, como muestra la ilustración, el techo del periné. La uretra (y la vagina en la mujer) y el recto pasan a través del hiato urogenital del diafragma de la pelvis. **B** y **C)** El esfínter externo de la uretra y el músculo transverso profundo del periné cruzan sobre la región del hiato urogenital, que está cerrada inferiormente por la membrana perineal que se extiende entre las ramas isquiopubianas **D** y **E)** Inferiormente a la membrana perineal, el espacio perineal profundo contiene los cuerpos eréctiles y los músculos asociados a ellos.

El punto medio de la línea que une las tuberosidades isquiáticas es el **punto central del periné.** Aquí se localiza el **cuerpo perineal** (tendón central del periné), que es una masa irregular de tamaño y consistencia variables que contiene fibras colágenas y elásticas, y músculo esquelético y liso (fig. 6-52 E). El cuerpo perineal se sitúa profundo a la piel, cubierto por una capa relativamente delgada de tejido subcutáneo, posterior al vestíbulo de la vagina o al bulbo del pene, y anterior al ano y el canal anal. El cuerpo perineal es el lugar donde convergen y se entrelazan fibras de varios músculos:

- Bulboesponjoso.
- Esfínter externo del ano.
- Músculos perineales transversos superficiales y profundos.
- Haces de músculo liso y voluntario desde el esfínter externo de la uretra, el elevador del ano y las capas musculares del recto.

Anteriormente, el cuerpo perineal se fusiona con el borde posterior de la membrana perineal, y superiormente con el tabique rectovesical o rectovaginal (fig.

6-53 A y B).

Fascias y espacios perineales del triángulo urogenital

FASCIAS PERINEALES[2]

La fascia perineal consta de capas superficiales y profundas. El **tejido subcutáneo del periné,** al igual que el de la pared inferior del abdomen, consta de una *capa de tejido adiposo* superficial y una *capa membranosa* profunda, la **fascia perineal superficial** (fascia de Colles).

En la mujer, la **capa adiposa de tejido subcutáneo del periné** forma la masa de los labios pudendos mayores y el monte del pubis, y se continúa, anterior y superiormente, con la capa superficial adiposa de la pared anterolateral del abdomen (fascia de Camper) (fig. 6-53 A y C). En el varón, la capa adiposa es mucho menor en el triángulo urogenital, y es sustituida por completo en el pene y en el escroto por músculo liso (dartos). Se continúa, entre el pene o el escroto y los muslos, con la capa adiposa del tejido subcutáneo del abdomen (fig. 6-53 B y D). En ambos sexos, la capa adiposa de tejido subcutáneo del periné se continúa posteriormente con la almohadilla grasa isquioanal, en la región anal (fig. 6-53 E).

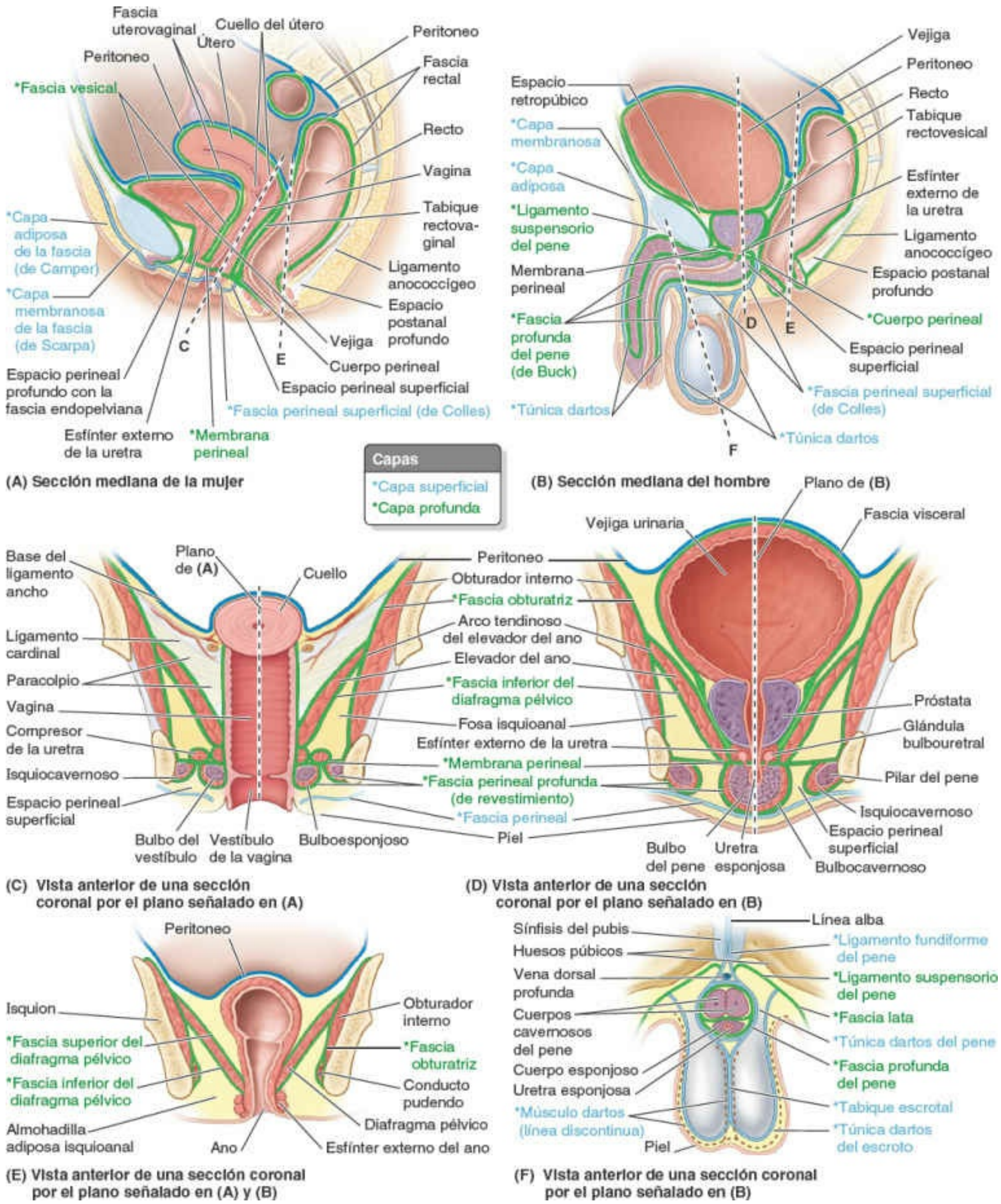

FIGURA 6-53. Fascias del periné. A y **B)** Secciones sagitales medias, vistas desde la izquierda, que muestran las fascias en la mujer **(A)** y en el hombre **(B).** Se indican los planos de los cortes que se muestran en las ilustraciones **C** a **F. C)** Sección coronal del triángulo urogenital femenino en el plano de la vagina. Se muestran los componentes fibroareolares de la fascia endopelviana (ligamento cardinal y paracolpio). **D)** Sección coronal del triángulo urogenital masculino en el plano de la uretra prostática. **E)** Sección coronal del triángulo anal en el plano de los conductos rectal inferior y anal. **F)** Sección coronal que muestra el tejido subcutáneo del pene y el escroto proximales. En la figura 6-61 C puede verse una ampliación de las capas del pene.

La **fascia perineal** membranosa no se extiende dentro del triángulo anal, sino que se une posteriormente al borde posterior de la membrana perineal y el cuerpo perineal (fig. 6-53 A y B). Lateralmente se une a la fascia lata (fascia profunda) de la parte

más superior de la cara medial del muslo (fig. 6-53 C y E). Anteriormente, en el hombre, la capa membranosa se continúa con la **túnica dartos** del pene y el escroto; sin embargo, a cada lado y anterior al escroto, la fascia perineal se continúa con la capa membranosa de la fascia de la pared anterolateral del abdomen (fascia de Scarpa) (fig. 6-53 B). En la mujer, la capa membranosa se dirige superiormente hacia la capa adiposa que constituye los labios pudendos mayores, y se continúa con la capa membranosa del tejido subcutáneo del abdomen (fig. 6-53 A y C).

La fascia del periné o **fascia perineal profunda** (fascia de revestimiento o de Gallaudet) recubre íntimamente los músculos isquiocavernoso, bulboesponjoso y transverso superficial del periné (fig. 6-53 A y E). También se fija lateralmente a las ramas isquiopubianas. Anteriormente se fusiona con el ligamento suspensorio del pene (v. fig. 6-63) y se continúa con la fascia profunda que cubre al músculo oblicuo externo del abdomen y la vaina del recto. En la mujer, la fascia profunda del periné se fusiona con el ligamento suspensorio del clítoris y, como en el hombre, con la fascia profunda del abdomen.

ESPACIO PERINEAL SUPERFICIAL

El **espacio perineal superficial** o compartimento superficial del periné es un espacio potencial entre la capa membranosa del tejido subcutáneo y la membrana perineal, limitado lateralmente por las ramas isquiopubianas (figs. 6-52 D y E, y 6-53).

En el hombre, el espacio perineal superficial contiene:

- La *raíz* (bulbo y pilares) *del pene* y los músculos asociados *(isquiocavernoso* y *bulboesponjoso)*.
- La porción proximal (bulbar) de la *uretra esponjosa*.
- Los *músculos transversos superficiales del periné*.
- Los *ramos perineales profundos* de los vasos pudendos internos y los nervios pudendos.

En la mujer, el espacio perineal superficial contiene:

- El *clítoris* y los músculos asociados (isquiocavernosos).
- Los *bulbos del vestíbulo* y el músculo circundante (bulboesponjoso).
- Las *glándulas vestibulares mayores*.
- Los *músculos transversos superficiales del periné*.
- Los vasos y nervios relacionados (*ramos perineales profundos* de los vasos pudendos internos y los nervios pudendos).

Las estructuras del espacio perineal superficial se comentarán más detalladamente, de forma específica para cada sexo, en las secciones «Periné masculino» y «Periné femenino», más adelante en este mismo capítulo.

ESPACIO PERINEAL PROFUNDO (BOLSA PROFUNDA DEL PERINÉ)

El **espacio perineal profundo,** o bolsa profunda del periné, está limitado inferiormente por la membrana perineal, superiormente por la fascia inferior del diafragma pélvico y lateralmente por la porción inferior de la fascia obturatriz (que

cubre el músculo obturador interno) (fig. 6-53 C y D). Comprende los recesos anteriores de las fosas isquioanales, llenos de grasa. El límite superior en la región del hiato urogenital no está diferenciado.

En ambos sexos, el espacio perineal profundo contiene:

- Parte de la uretra, centralmente.
- La porción inferior del esfínter externo de la uretra, por encima del centro de la membrana perineal, rodeando a la uretra.
- Las extensiones anteriores de las almohadillas adiposas isquioanales.

En el hombre, el espacio perineal profundo contiene:

- La *porción intermedia de la uretra,* la más estrecha de la uretra masculina.
- Los *músculos transversos profundos del periné,* inmediatamente superiores a la membrana perineal (en su cara superior), que discurren de forma transversal a lo largo de su cara posterior.
- Las *glándulas bulbouretrales,* embebidas en la musculatura profunda del periné.
- Las estructuras vasculonerviosas dorsales del pene.

En la mujer, el espacio perineal profundo contiene:

- La porción proximal de la *uretra*.
- Una masa de músculo liso en lugar de los músculos transversos profundos del periné en el borde posterior de la membrana perineal, asociada al cuerpo perineal.
- El paquete vasculonervioso dorsal del clítoris.

Conceptos antiguos sobre el espacio perineal profundo y el esfínter externo de la uretra. Tradicionalmente, el espacio perineal profundo se describía como formado por un *diafragma urogenital* trilaminar y triangular. Aunque las descripciones clásicas parecen justificadas cuando sólo se observa la cara superficial de las estructuras que ocupan el espacio perineal profundo (fig. 6-54 A), el concepto, tanto tiempo mantenido, de un diafragma urogenital plano, esencialmente bidimensional, es erróneo. Según este concepto, el «diafragma urogenital» trilaminar estaba formado por la membrana perineal (fascia inferior del diafragma urogenital) inferiormente, una fascia superior del diafragma urogenital superiormente, y los músculos profundos del periné entre ellas. El espacio perineal profundo era el espacio entre las dos membranas fasciales, ocupado por lo que se consideraba que era una capa muscular plana formada por un esfínter uretral, semejante a un disco, anterior a o dentro de un músculo, también bidimensional, orientado transversalmente: el músculo transverso profundo del periné. Se consideraba que, en el varón, las glándulas bulbouretrales también eran ocupantes del espacio perineal profundo. Sólo las descripciones de la membrana perineal y de los músculos transversos profundos del periné del varón (con las glándulas embebidas) parecen estar apoyadas por la evidencia, con imágenes diagnósticas obtenidas en individuos vivos (Myers et al., 1998a, 1998b). Todavía hay numerosos textos, atlas e ilustraciones médicas que

siguen el modelo antiguo, y es probable que los estudiantes encuentren esas imágenes no actualizadas en su formación clínica teórica y práctica, por lo que deben tener presentes las inexactitudes que contienen.

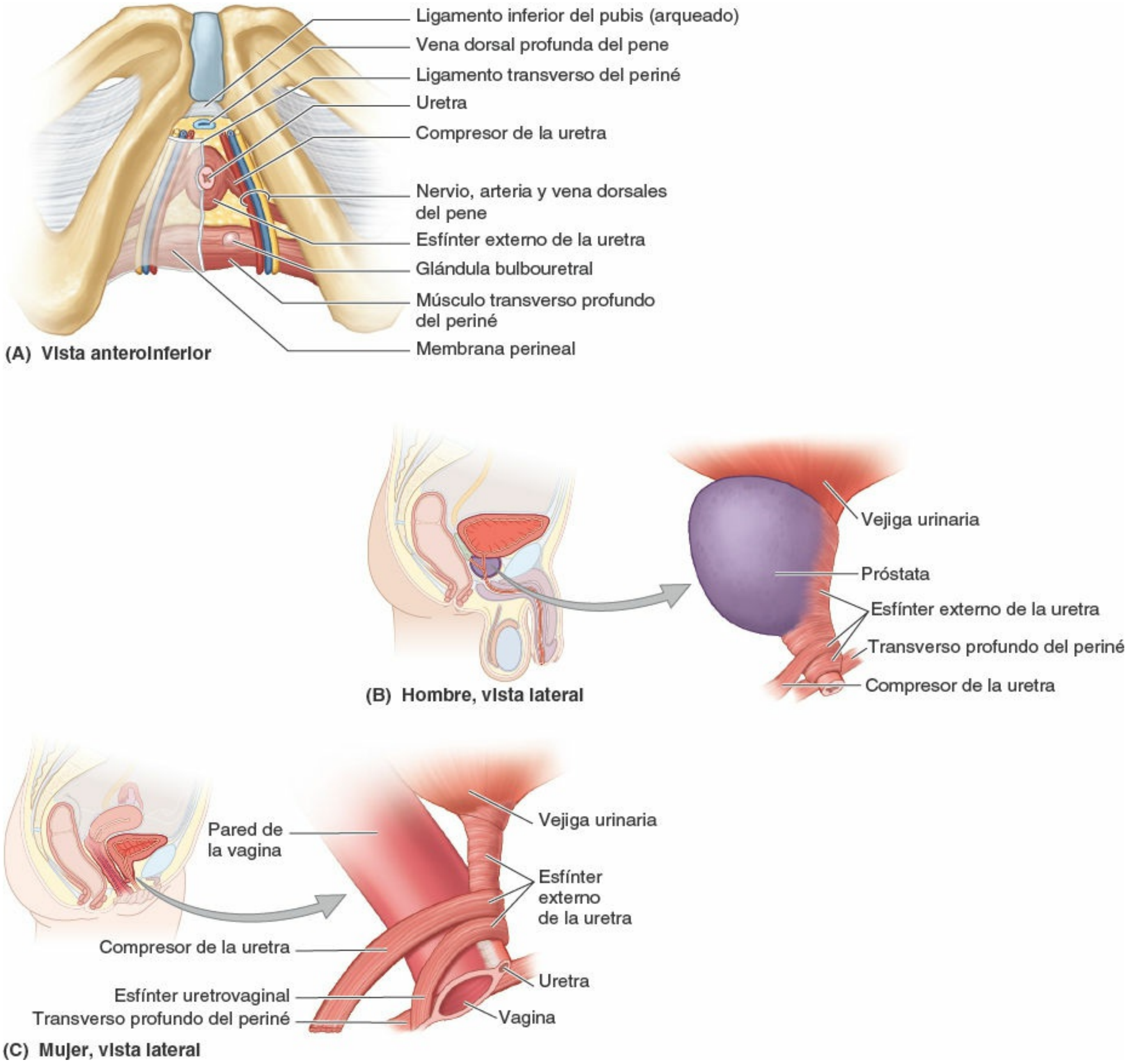

FIGURA 6-54. Espacio perineal profundo y esfínteres externos de la uretra masculina y femenina. A) Se observa el espacio perineal profundo a través de la membrana perineal *(lado izquierdo)* y tras eliminarla *(lado derecho).* **B)** Las fibras a modo de canal de la porción superior del esfínter externo de la uretra masculina ascienden hasta el cuello de la vejiga formando parte del istmo de la próstata. La porción inferior del esfínter incluye porciones cilíndricas y en asa (compresor de la uretra). **C)** Complejo esfinteriano de la uretra femenina.

Conceptos actuales sobre el espacio perineal profundo y el esfínter externo de la uretra. En la mujer, el borde posterior de la membrana perineal suele estar ocupado por una masa de músculo liso en lugar de los músculos transversos profundos del periné (Wendell-Smith, 1995). Inmediatamente superior a la mitad posterior de la membrana perineal, el músculo transverso profundo del periné, plano y semejante a una lámina, cuando está desarrollado (habitualmente sólo en el hombre) proporciona un soporte dinámico a las vísceras pélvicas. Sin embargo, como describió Oelrich (1980), el esfínter de la uretra no es una estructura plana, y la única

«fascia superior» es la fascia del esfínter externo de la uretra. El concepto contemporáneo considera que la *fascia inferior del diafragma pélvico* es el límite superior del espacio perineal profundo (v. fig. 6-53 C a E). En ambas perspectivas, la fuerte *membrana perineal* es el límite inferior (suelo) del espacio perineal profundo. La membrana perineal, con el cuerpo perineal, es de hecho el soporte pasivo final de las vísceras pélvicas.

El **esfínter externo de la uretra** masculina se parece más a un tubo o un canal que a un disco. En el varón, sólo la parte inferior del músculo forma un revestimiento circular (un verdadero esfínter) para la porción intermedia de la uretra, inferior a la próstata (fig. 6-54 B). Su parte más grande, semejante a un canal, se extiende verticalmente hacia el cuello de la vejiga urinaria como parte del *istmo de la próstata*, desplazando el tejido glandular y revistiendo la uretra prostática sólo anterior y anterolateralmente (v. también fig. 6-38). Aparentemente, el primordio muscular se establece alrededor de toda la longitud de la uretra antes del desarrollo de la próstata. Como la próstata se desarrolla a partir de las glándulas uretrales, el músculo posterior y posterolateral se atrofia, o es desplazado por la próstata. Aún se debate si esta parte del músculo comprime o dilata la uretra prostática.

Según Oelrich (1983), en la mujer el **esfínter externo de la uretra** es más propiamente un «esfínter urogenital». En su opinión, una porción forma un verdadero esfínter anular alrededor de la uretra (fig. 6-54 C), con varias porciones adicionales que se extienden desde él: una porción superior, que se extiende hacia el cuello de la vejiga; una subdivisión descrita como una extensión inferolateral hacia la rama isquiática de cada lado (el músculo compresor de la uretra); y otra porción, semejante a una banda, que circunda la vagina y la uretra (esfínter uretrovaginal). Tanto en el hombre como en la mujer, la musculatura descrita se orienta perpendicular a la membrana perineal, en lugar de descansar en el plano paralelo a esta.

Características del triángulo anal

FOSAS ISQUIOANALES

Las **fosas isquioanales** (antiguamente fosas isquiorrectales), situadas a ambos lados del canal anal, son grandes espacios cuneiformes, tapizados por fascia, entre la piel de la región anal y el diafragma pélvico (figs. 6-53 D, 6-55 A y 6-56). El vértice de cada fosa se sitúa superiormente en el punto donde el músculo elevador del ano se origina en la fascia obturatriz. Las fosas isquioanales, anchas inferiormente y estrechas superiormente, están rellenas de tejido adiposo y conectivo laxo. Las dos fosas isquioanales se comunican a través del *espacio postanal profundo* sobre el *cuerpo* o *ligamento anococcígeo*, una masa fibrosa localizada entre el canal anal y el vértice del cóccix (v. figs. 6-53 A y B, y 6-55 B).

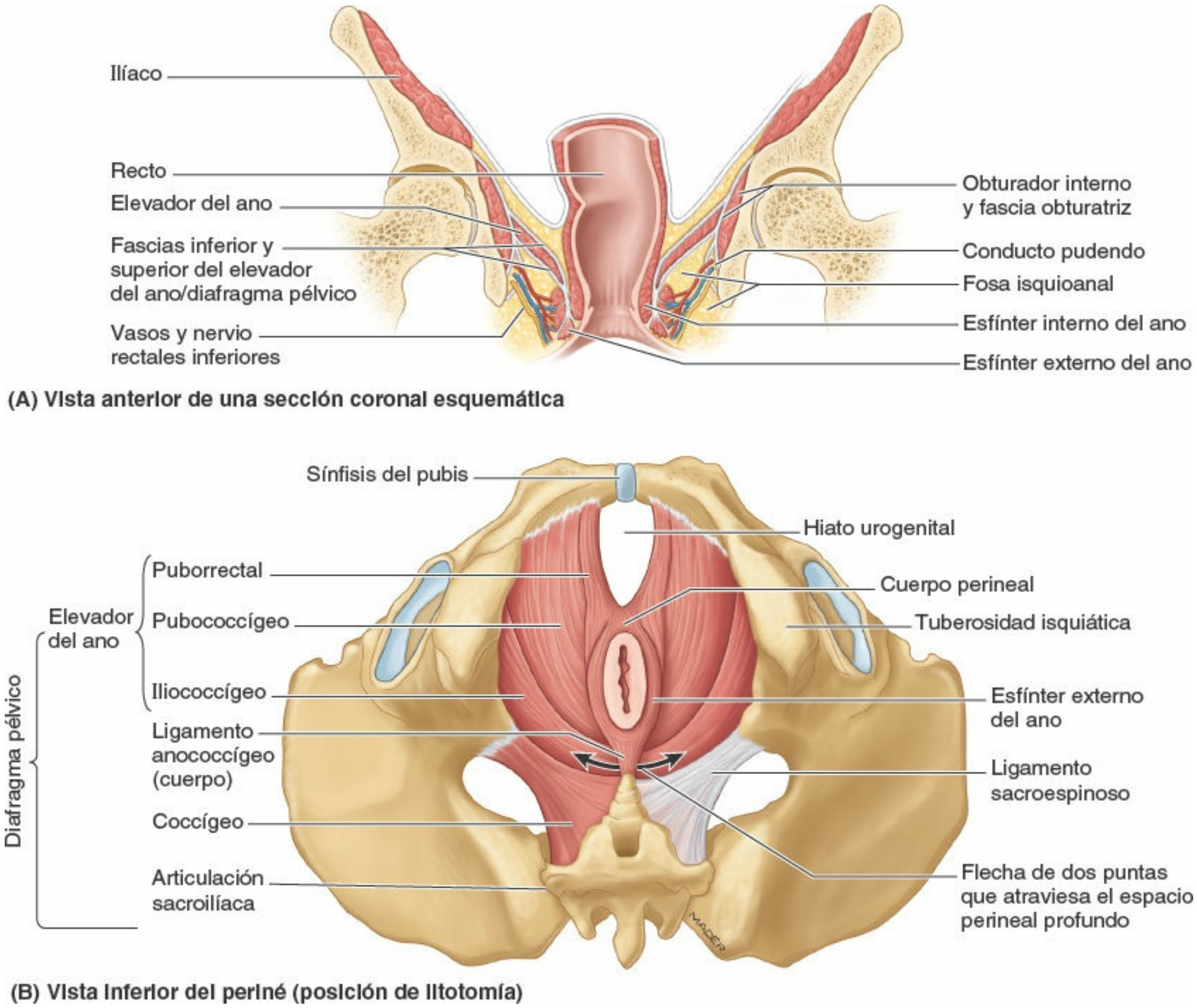

FIGURA 6-55. Diafragma pélvico y fosas isquioanales. A) Sección coronal de la pelvis en el plano del recto y el canal anal que muestra las paredes laterales y mediales, y el techo de las fosas isquioanales. **B)** La fascia que cubre la cara inferior del diafragma pélvico forma el techo de las fosas isquioanales. Se ha eliminado el ligamento sacroespinoso izquierdo para mostrar el músculo coccígeo. Los abscesos en las fosas isquioanales derecha o izquierda pueden alcanzar la fosa contralateral a través del espacio postanal profundo *(flecha de dos puntas)*.

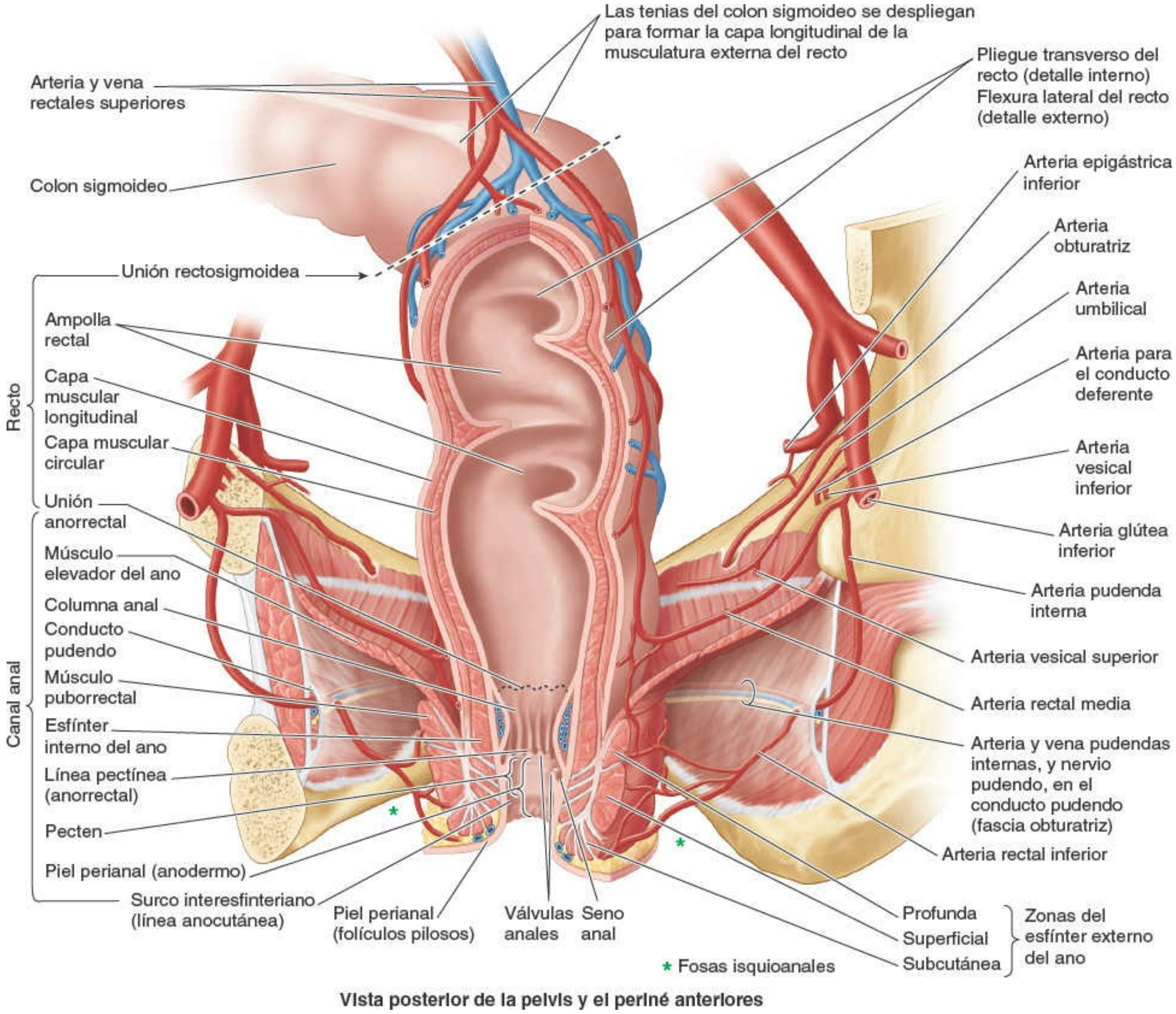

FIGURA 6-56. Recto y canal anal, elevador del ano y fosa isquioanal. Se han eliminado el tercio posterolateral izquierdo del recto y del canal anal para mostrar las características de la luz. Los vasos y nervios pudendos discurren por el conducto pudendo, un espacio en el interior de la fascia obturatriz que cubre la cara medial del obturador interno, revistiendo la pared lateral de la fosa isquioanal.

Cada fosa isquioanal está limitada:

- Lateralmente, por el isquion y la porción inferior del obturador interno, cubierto por la fascia obturatriz.
- Medialmente, por el esfínter externo del ano, con una pared medial superior o techo, inclinada, formada por el elevador del ano cuando desciende para fusionarse con el esfínter; ambas estructuras rodean el canal anal.
- Posteriormente, por el ligamento sacrotuberoso y el glúteo mayor.
- Anteriormente, por los cuerpos de ambos pubis, inferiormente al origen del músculo puborrectal; estas porciones de las fosas, que se extienden hacia el interior del triángulo urogenital superior a la membrana perineal (y la musculatura de su cara superior), se conocen como **recesos anteriores de las fosas isquioanales.**

Las fosas isquioanales están rellenas de grasa, que forma los **cuerpos adiposos de las fosas isquioanales.** Estos cuerpos adiposos sostienen el canal anal, aunque se

desplazan con facilidad para permitir la expansión de este durante el paso de las heces. Los cuerpos adiposos están atravesados por fuertes bandas fibrosas y varias estructuras vasculonerviosas, que incluyen los vasos y nervios anales/rectales inferiores y otros dos nervios cutáneos: el ramo perforante de S2 y S3, y el ramo perineal del nervio S4.

EL CONDUCTO PUDENDO Y SU PAQUETE VASCULONERVIOSO

El **conducto pudendo** (conducto de Alcock) es, esencialmente, una vía de paso horizontal dentro de la fascia obturatriz, que cubre la cara medial del músculo obturador interno y tapiza la pared lateral de la fosa isquioanal (figs. 6-55 A y 6-56). La arteria y la vena pudendas internas, el nervio pudendo y el nervio del músculo obturador interno entran en el conducto al nivel de la incisura isquiática menor, inferiormente a la espina isquiática. Los vasos pudendos internos aportan y drenan sangre al periné; el nervio pudendo inerva la mayor parte de este. Cuando la arteria y el nervio entran en el conducto, dan origen a la **arteria** y el **nervio rectales inferiores,** que luego discurren medialmente para irrigar e inervar el esfínter externo del ano y la piel perianal (figs. 6-56 a 6-58; tabla 6-8). Hacia el extremo distal (anterior) del conducto pudendo, la arteria y el nervio se bifurcan, dando origen al *nervio* y la *arteria perineales*, que se distribuyen fundamentalmente por el espacio perineal superficial (inferior a la membrana perineal), y a la *arteria* y el *nervio dorsales del pene o del clítoris*, que discurren en el espacio perineal profundo (superior a la membrana perineal). Cuando estas últimas estructuras alcanzan el dorso del pene o del clítoris, los nervios discurren distalmente sobre la cara lateral de la continuación de la arteria pudenda interna mientras ambos se dirigen al glande del pene o al glande del clítoris.

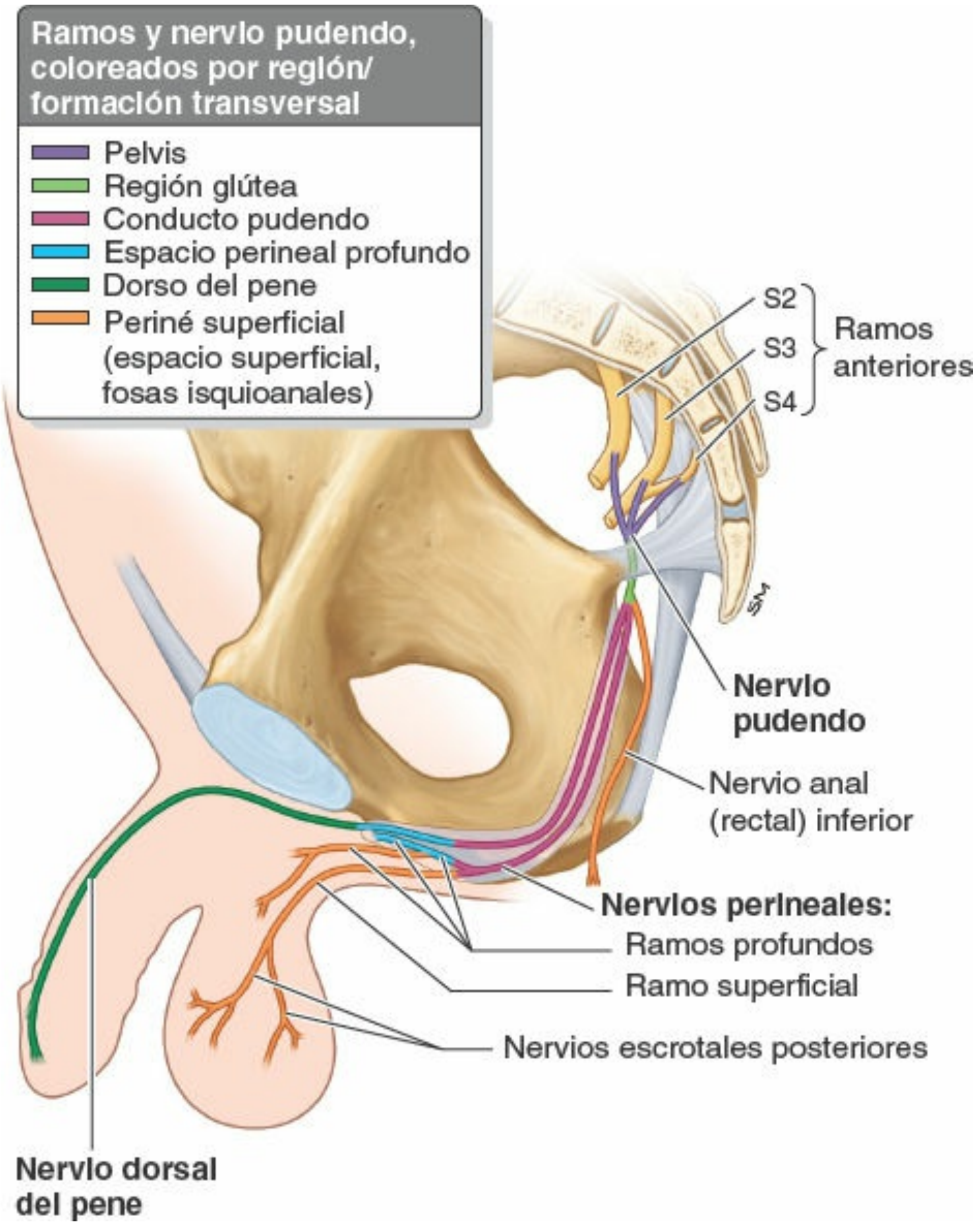

FIGURA 6-57. Distribución del nervio pudendo. Se muestran las cinco regiones que cruza el nervio. El nervio pudendo inerva la piel, los órganos y los músculos del periné; por lo tanto, participa en la micción, la defecación, la erección, la eyaculación y, en la mujer, en el parto. Aunque aquí se muestra la distribución de este nervio en el hombre, es parecida a la de la mujer, ya que las partes del periné femenino son homólogas a las del masculino.

El nervio perineal tiene dos ramos: el **nervio perineal superficial,** que da origen a ramos (cutáneos) escrotales o labiales posteriores, y el **nervio perineal profundo,** que inerva los músculos de los espacios perineales superficial y profundo, la piel del vestíbulo de la vagina y la mucosa de la porción más inferior de la vagina. El nervio rectal inferior se comunica con los nervios escrotal o labial posterior y perineal. El **nervio dorsal del pene** o **del clítoris** es el principal nervio sensitivo del órgano masculino o femenino, especialmente del sensible extremo distal del glande.

CANAL ANAL

El **canal anal** es la porción terminal del intestino grueso y del tubo digestivo. Se extiende desde la cara superior del diafragma pélvico hasta el **ano** (figs. 6-55 B y 6-56). El canal (con una longitud de 2,5 cm a 3,5 cm) se inicia donde la ampolla rectal se estrecha bruscamente, al nivel del asa en forma de U formada por el músculo

puborrectal (v. fig. 6-12). El canal anal termina en el ano, la salida al exterior del tubo digestivo. El canal anal, rodeado por los esfínteres interno y externo del ano, desciende posteroinferiormente entre el cuerpo o ligamento anococcígeo y el cuerpo perineal. El canal anal suele estar colapsado, salvo durante el paso de las heces. Ambos esfínteres deben relajarse antes de que se produzca la defecación.

El **esfínter interno del ano** (figs. 6-55 A y 6-56) es un esfínter involuntario que rodea los dos tercios superiores del canal anal. Es un engrosamiento de la capa muscular circular. Su contracción (tono) es estimulada y mantenida por fibras simpáticas de los plexos rectal superior (periarterial) e hipogástrico. Es inhibido por fibras parasimpáticas, tanto intrínsecamente en relación al peristaltismo como extrínsecamente por fibras que pasan a través de los nervios esplácnicos. Este esfínter está contraído tónicamente la mayor parte del tiempo para evitar la salida de líquido o gases; sin embargo, se relaja (es inhibido) temporalmente en respuesta a la distensión de la ampolla rectal por heces o gas, lo que requiere la contracción voluntaria del puborrectal y del esfínter externo del ano si no se produce la defecación o la expulsión de los gases. La ampolla se relaja tras una distensión inicial (cuando se atenúa el peristaltismo) y el tono regresa hasta el siguiente movimiento peristáltico o hasta que se alcance un umbral de distensión, momento en que la inhibición del esfínter es continua hasta que se alivia la distensión.

El **esfínter externo del ano** es un gran esfínter voluntario que forma una banda ancha a cada lado de los dos tercios inferiores del canal anal (figs. 6-52 E, 6-55 y 6-56). Este esfínter está fijado anteriormente al cuerpo perineal y posteriormente al cóccix mediante el ligamento anococcígeo. Se fusiona superiormente con el músculo puborrectal.

El esfínter externo del ano consta de tres porciones: subcutánea, superficial y profunda. Se trata más bien de zonas que de vientres musculares, y no suelen diferenciarse. El esfínter externo del ano está inervado, fundamentalmente, por S4 a través del nervio rectal inferior (v. fig. 6-57), aunque su porción profunda también recibe fibras del nervio para el elevador del ano, en común con el puborrectal, con el cual se contrae al unísono para mantener la continencia cuando el esfínter interno está relajado (excepto durante la defecación).

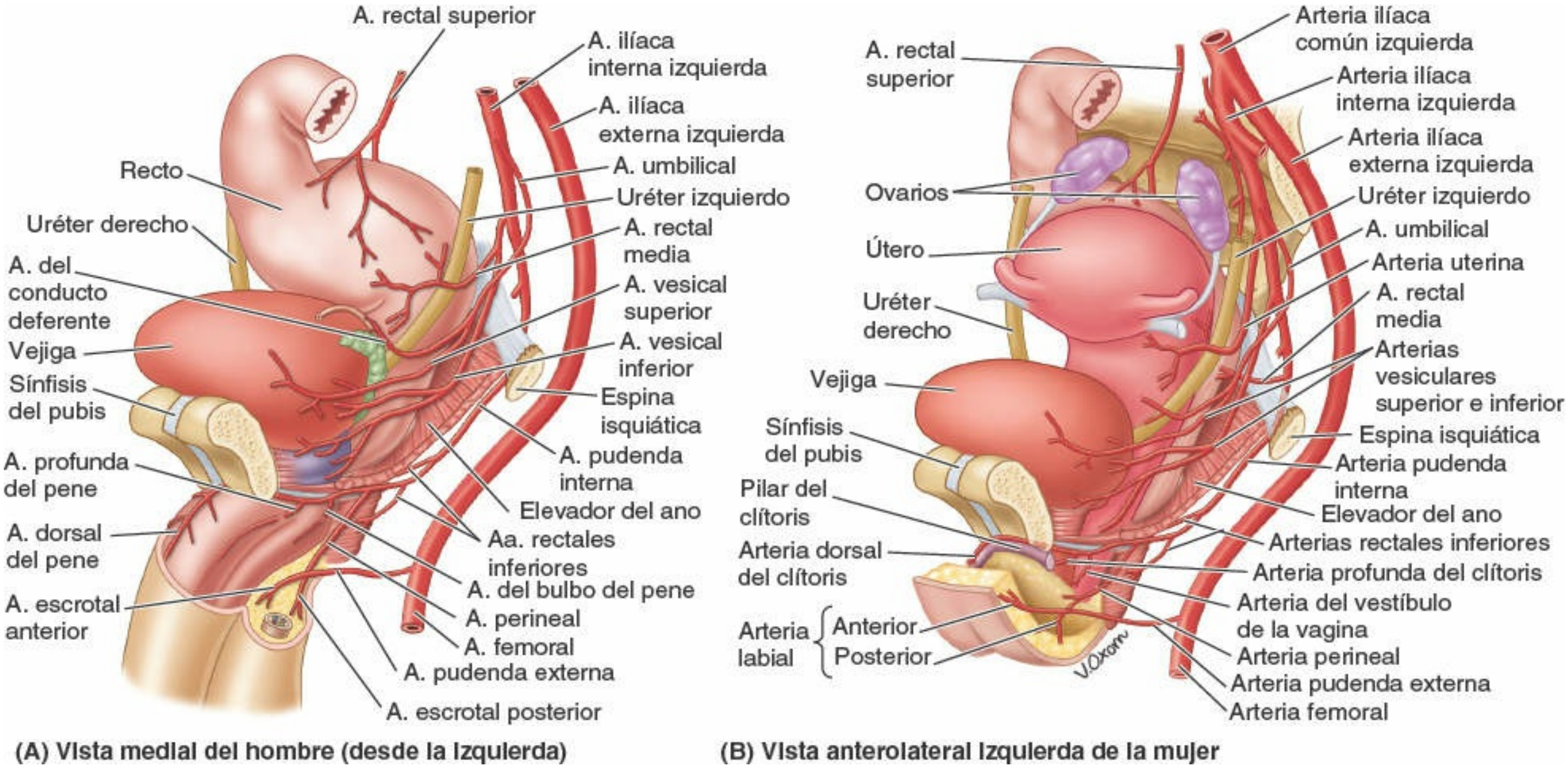

FIGURA 6-58. Arterias del periné.

TABLA 6-8. ARTERIAS DEL PERINÉ

Arteria	Origen	Recorrido	Distribución en el periné
Pudenda interna	División anterior de la arteria ilíaca interna	Abandona la pelvis a través del foramen isquiático mayor; se incurva alrededor de la espina isquiática para entrar en el periné por el foramen isquiático menor; entra en el conducto pudendo	Arteria principal del periné y los órganos genitales externos
Rectal inferior	Arteria pudenda interna	Se origina a la entrada del conducto pudendo; cruza la fosa isquioanal hacia el canal anal	Canal anal, inferior a la línea pectínea; esfínteres anales; piel perianal
Perineal		Se origina dentro del conducto pudendo; a su salida pasa hacia el espacio perineal superficial	Músculos superficiales del periné y escroto en el hombre; vestíbulo en la mujer
Escrotal (♂) **o labial** (♀) **posterior**	Rama terminal de la arteria perineal	Discurre en el tejido subcutáneo de la porción posterior del escroto o los labios pudendos mayores	Piel del escroto o labios pudendos mayores y menores
Arteria del bulbo del pene (♂) **o del bulbo del vestíbulo** (♀)		Atraviesa la membrana perineal para alcanzar el bulbo del pene o el vestíbulo de la vagina	Bulbo del pene (incluida la uretra bulbar) y glándula bulbouretral (hombre) o bulbo del vestíbulo y glándula vestibular mayor (mujer)
Arteria profunda del pene (♂) **o del clítoris** (♀)	Rama terminal de la arteria pudenda interna	Atraviesa la membrana perineal para entrar en los pilares de los cuerpos cavernosos del pene o del clítoris; sus ramas discurren proximal y distalmente	Irriga la mayor parte del tejido eréctil de los cuerpos cavernosos del pene o del clítoris a través de las arterias helicinas
Arteria dorsal del pene (♂) **o del clítoris** (♀)		Pasa al espacio profundo, atraviesa la membrana perineal y pasa a través del ligamento suspensorio del pene o del clítoris, para discurrir sobre el dorso del pene o del clítoris	Espacio perineal profundo; piel del pene; fascia del pene o del clítoris; porción distal del cuerpo esponjoso del pene, incluida la porción esponjosa de la uretra; glande del pene o del clítoris
Pudenda externa, ramas superficial y profunda	Arteria femoral	Discurre medialmente a través del muslo, para alcanzar la cara anterior del triángulo urogenital	Cara anterior del escroto y piel de la raíz del pene, en el hombre; monte del pubis y cara anterior de los labios pudendos, en la mujer

Internamente, la mitad superior de la mucosa del canal anal se caracteriza por una serie de crestas longitudinales denominadas **columnas anales** (v. fig. 6-56), mejor definido en niños que en adultos. Estas columnas contienen las ramas terminales de la arteria y la vena rectales superiores. La **unión anorrectal,** señalada por los extremos superiores de las columnas anales, es donde el recto se une al canal anal. En este punto, la ancha ampolla rectal se estrecha bruscamente al atravesar el diafragma de la

pelvis. Los extremos inferiores de estas columnas están unidos por **válvulas anales.** Por encima de estas válvulas hay pequeños recesos denominados **senos anales.** Cuando las heces los comprimen, los senos anales exudan moco que ayuda en la evacuación de estas por el canal anal.

El límite inferior de las válvulas anales, en forma de peine, constituye una línea irregular, la **línea pectínea** (línea dentada) (fig. 6-59), que señala la unión de la porción superior del canal anal (visceral, derivada del intestino posterior embrionario) y la porción inferior (somática, derivada del proctodeo embrionario).

El canal anal superior a la línea pectínea difiere del situado en la parte inferior a esta en su aporte arterial, inervación y drenaje venoso y linfático (fig. 6-59). Estas diferencias se deben a los distintos orígenes embrionarios de las porciones superior e inferior del canal anal (Moore, et al., 2016).

Irrigación arterial del canal anal. La *arteria rectal superior* irriga la porción del canal anal superior a la *línea pectínea* (figs. 6-32 A y 6-59). Las dos *arterias rectales inferiores* irrigan la porción del canal anal *inferior a la línea pectínea,* así como los músculos circundantes y la piel perianal (figs. 6-32, 6-58 y 6-59; tabla 6-8). Las *arterias rectales medias* colaboran en el aporte sanguíneo al canal anal formando anastomosis con las arterias rectales superior e inferiores.

Drenaje venoso y linfático del canal anal. El *plexo venoso rectal interno* drena en ambas direcciones desde el nivel de la línea pectínea. *Superior a la línea pectínea,* el plexo venoso rectal interno drena principalmente en la *vena rectal superior* (una tributaria de la vena mesentérica inferior) y en el sistema porta hepático (figs. 6-32 B y 6-59). *Inferior a la línea pectínea,* el plexo venoso rectal interno drena en las *venas rectales inferiores* (tributarias del sistema de la vena cava), alrededor del margen del esfínter externo del ano. Las *venas rectales medias* (tributarias de las venas ilíacas internas) drenan, principalmente, la capa muscular externa de la ampolla rectal y forman anastomosis con las venas rectales superior e inferiores. Además de las abundantes anastomosis venosas, los plexos venosos rectales reciben múltiples anastomosis arteriovenosas desde las arterias rectales superior y media.

La submucosa normal de la unión anorrectal está notablemente engrosada, y al corte tiene el aspecto de un tejido cavernoso (eréctil) debido a la presencia de venas saculares del plexo venoso rectal interno. La submucosa vascular está especialmente engrosada en las posiciones lateral izquierda, anterolateral derecha y posterolateral derecha, formando unas almohadillas anales en el punto de cierre del canal anal. Como estas almohadillas contienen plexos de venas saculares que pueden recibir directamente sangre arterial a través de múltiples anastomosis arteriovenosas, son flexibles y dilatables de forma variable, y constituyen una especie de válvula que contribuye a la estanqueidad acuosa y gaseosa del canal anal.

Superior a la línea pectínea, los vasos linfáticos drenan profundamente en los *nódulos linfáticos ilíacos internos* y, a través de ellos, en los nódulos linfáticos ilíacos comunes y lumbares (v. figs. 6-48 B y 6-59; tabla 6-7). *Inferior a la línea pectínea,* los vasos linfáticos drenan en los *nódulos linfáticos inguinales superficiales,* como la mayor parte del periné.

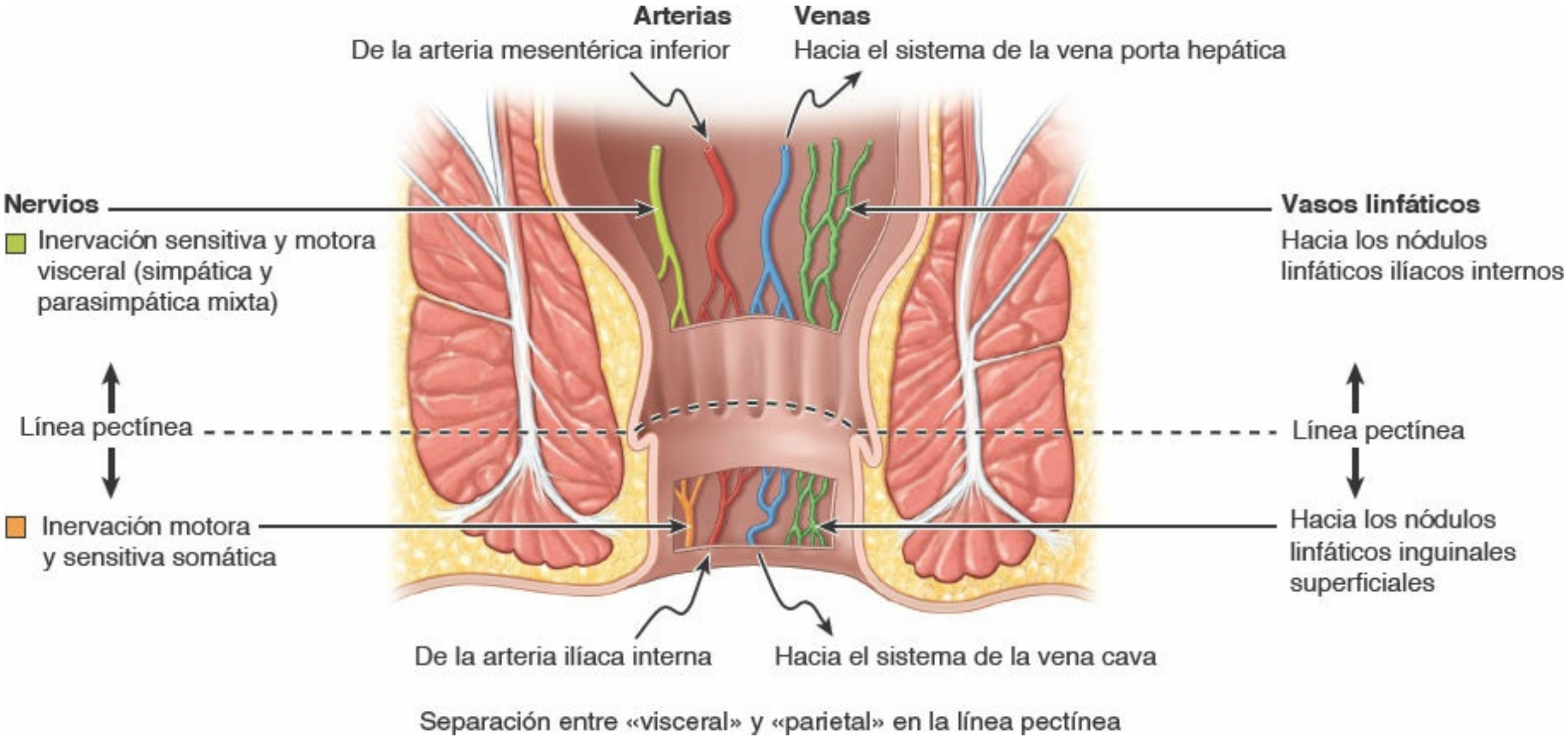

FIGURA 6-59. Transiciones que se producen en la línea pectínea. Los vasos y nervios superiores a la línea pectínea son viscerales; los inferiores a la línea son parietales o somáticos. Esta configuración refleja el desarrollo embrionario del anorrecto.

Inervación del canal anal. La inervación de la porción del canal anal *superior a la línea pectínea* es una inervación visceral desde el *plexo hipogástrico inferior* (fibras simpáticas, parasimpáticas y aferentes viscerales; v. figs. 6-33 y 6-59). Las fibras simpáticas mantienen el tono del esfínter interno del ano. Las fibras parasimpáticas inhiben el tono del esfínter interno del ano y provocan contracciones peristálticas para la defecación. La porción superior del canal anal, al igual que el recto superior a ella, es *inferior a la línea de dolor de la pelvis* (v. tabla 6-3); todas las fibras aferentes viscerales discurren con las fibras parasimpáticas hacia los ganglios sensitivos de los nervios espinales S2-S4. Superior a la línea pectínea, el canal anal sólo es sensible al estiramiento, que provoca sensaciones tanto conscientes como inconscientes (reflejas). Por ejemplo, la distensión de la ampolla rectal inhibe (relaja) el tono del esfínter interno.

La inervación del canal anal *inferior a la línea pectínea* es somática y deriva de los *nervios anales (rectales) inferiores*, ramos del nervio pudendo. Por tanto, esta parte del canal anal es sensible al dolor, al tacto y a la temperatura. Las fibras eferentes somáticas estimulan la contracción del esfínter externo del ano, voluntario.

CUADRO CLÍNICO

PERINÉ

Prolapso de órganos pélvicos

El estiramiento o desgarro del elevador del ano y/o la fascia pélvica que pueden ocurrir durante el parto (comentado previamente; v. cuadro clínico «Lesión del suelo pélvico») o la *disrupción del cuerpo perineal* dañan el soporte del suelo pélvico. El cuerpo perineal es una estructura importante, sobre todo en las mujeres, pues es el soporte final de las vísceras pélvicas, al unir los músculos que se extienden a través de la salida pélvica, como si fueran vigas cruzadas que

sostienen al diafragma pélvico superpuesto. El cuerpo perineal puede desgarrarse por un traumatismo (incluyendo una episiotomía mal reparada), enfermedad inflamatoria e infección, que pueden provocar la formación de una fístula (canal anormal) conectada al vestíbulo de la vagina (v. cuadro clínico «Fístulas vaginales»).

En consecuencia, puede producirse el *prolapso de las vísceras pélvicas*. Los sitios anatómicos afectados por el prolapso son los siguiente (fig. C6-28):

- *Uretrocele:* prolapso de la parte inferior de la pared vaginal anterior que afecta sólo a la uretra.
- *Cistocele:* prolapso de la pared vaginal anterior que involucra a la vejiga (v. cuadro clínico previo «Cistocele, uretrocele e incontinencia urinaria»).
- *Prolapso uterovaginal:* prolapso del útero, cuello del útero o vagina superior.
- *Rectocele:* prolapso de la parte inferior de la pared vaginal posterior que involucra al recto.
- *Enterocele:* prolapso de la parte superior de la pared vaginal posterior que involucra a la bolsa rectovaginal.

El sistema de cuantificación del prolapso de órganos pélvicos es un método para cuantificar y describir el prolapso de órganos pélvicos. Depende de medidas específicas de nueve puntos definidos, siendo el punto de referencia el anillo del himen. De acuerdo con este sistema, existen cuatro grados de prolapso:

- Prolapso de los órganos a la mitad del himen.
- Prolapso del órgano en el himen.
- Prolapso del órgano más allá del himen.
- Descenso máximo del órgano.

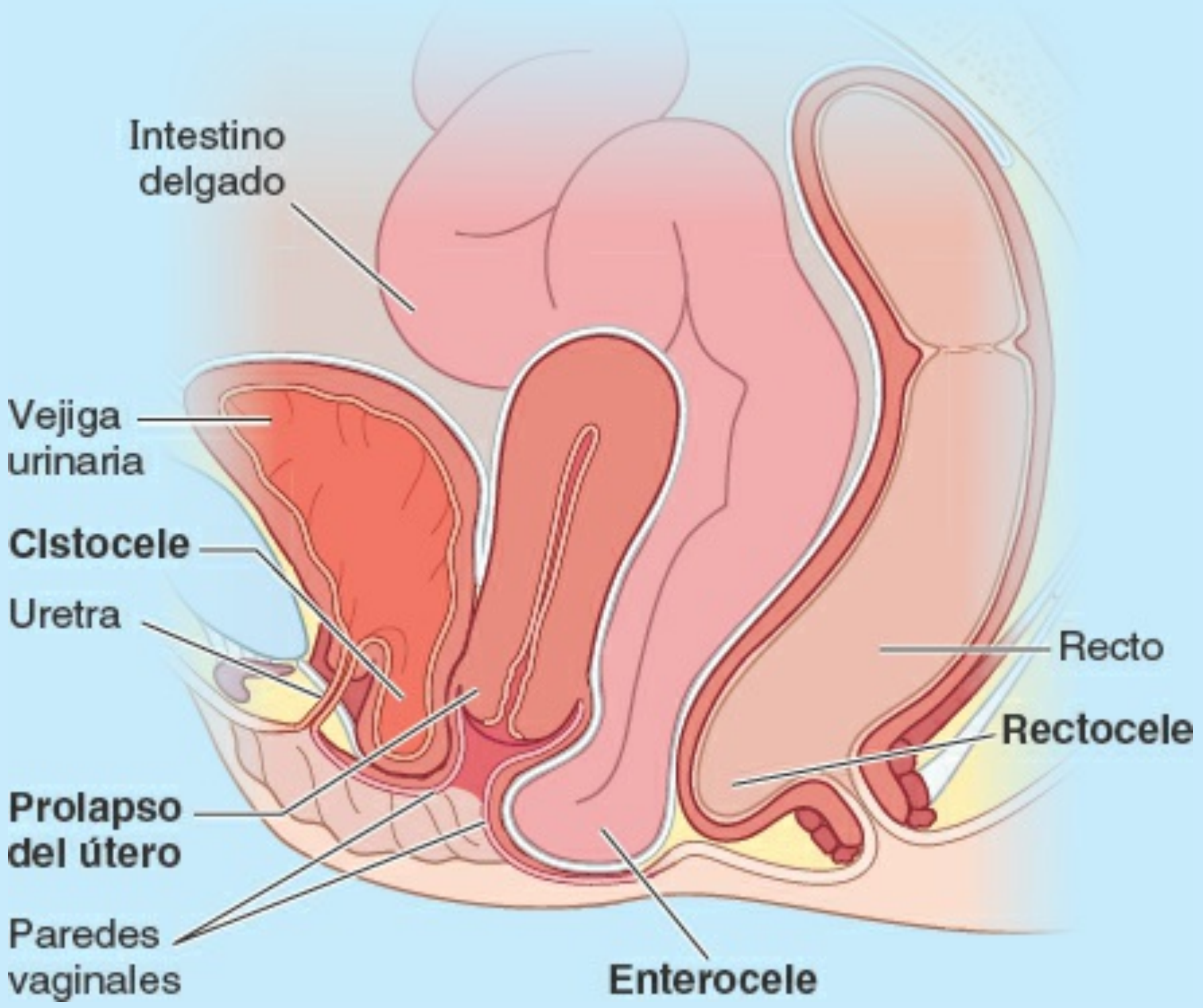

FIGURA C6-28.

El tratamiento del prolapso de órganos pélvicos incluye ejercicios de suelo

pélvico (Kegel), pesarios (dispositivos insertados en la vagina para dar soporte a los órganos prolapsados) y varias intervenciones quirúrgicas.

Episiotomía

Durante la cirugía vaginal y el parto, con frecuencia se realiza una *episiotomía* (incisión quirúrgica del periné y la pared vaginal inferoposterior) para aumentar el orificio vaginal, con el fin de disminuir el desgarro traumático excesivo del periné y la formación incontrolada de jirones de los músculos perineales. Aunque antes se realizaban rutinariamente, hoy se practican episiotomías con menor frecuencia en los partos vaginales en EE.UU. (Gabbe et al., 2007). Existe un consenso general en cuanto a que la episiotomía está indicada cuando se interrumpe o se prolonga el descenso del feto, cuando es necesaria la instrumentalización (p. ej., el uso de fórceps obstétricos) y para facilitar el parto cuando hay signos de sufrimiento fetal.

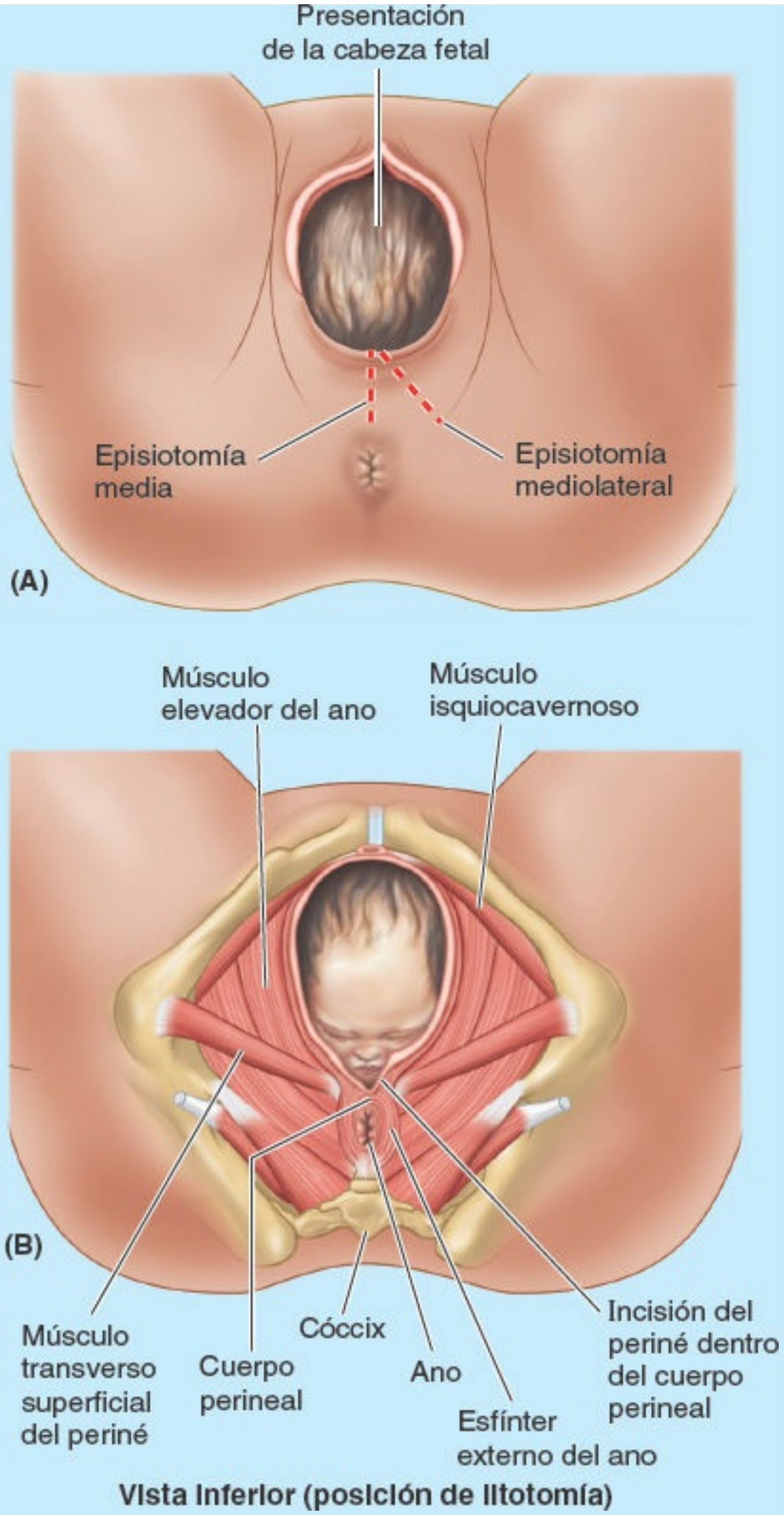

FIGURA C6-29.

El cuerpo perineal es la principal estructura que se secciona en la *episiotomía media* (fig. C6-29 A y B). La justificación teórica de la incisión media es que la cicatriz que se produce al cerrarse la herida no se diferenciará mucho del tejido fibroso que la rodea. Asimismo, como la incisión sólo se extiende parcialmente en ese tejido fibroso, algunos cirujanos consideran que hay más probabilidades de que la incisión se autolimite y pueda resistir desgarros adicionales. Sin embargo,

si el desgarro aumenta se dirigirá hacia el ano, y puede producir como secuelas lesiones del esfínter o fístulas anovaginales. Estudios recientes indican que las episiotomías medias se asocian a una mayor incidencia de laceraciones graves, que a su vez se asocian a una mayor incidencia de incontinencia a largo plazo, prolapso pélvico y fístulas anovaginales.

Las episiotomías mediolaterales (fig. C6-29 A) parecen presentar una menor incidencia de laceraciones graves y es menos probable que se asocien a lesiones del esfínter y el canal anal (v. fig. C6-5). Se refiere a una incisión que inicialmente es una incisión media y a continuación gira lateralmente mientras avanza posteriormente, rodeando el cuerpo perineal y dirigiendo los posibles nuevos desgarros lejos del ano.

Rotura de la uretra en el varón y extravasación de orina

Las fracturas de la cintura pélvica, especialmente las que cursan con separación de la sínfisis del pubis y los ligamentos puboprostáticos, provocan a menudo la *rotura de la porción intermedia de la uretra*. La rotura de esta porción de la uretra provoca una *extravasación (fuga) de orina* y sangre en el espacio perineal profundo (fig. C6-30 A). El líquido puede dirigirse superiormente, a través del hiato urogenital, y distribuirse extraperitonealmente alrededor de la próstata y la vejiga urinaria.

El lugar habitual de *rotura de la porción esponjosa de la uretra y de extravasación de orina* es el bulbo del pene (fig. C6-30 B). Esta lesión suele producirse por un golpe intenso en el periné *(lesión en horcajadas)*, como al caer sobre una viga metálica o, menos frecuentemente, por la introducción incorrecta de sondas o dispositivos transuretrales cuando no se consigue superar el ángulo que forma la uretra en el bulbo del pene. La rotura del cuerpo esponjoso y la uretra esponjosa provoca el paso de orina (extravasación) hacia el espacio perineal superficial. Las inserciones de la fascia perineal determinan la dirección del flujo de la orina extravasada. La orina puede pasar hacia el interior del tejido conectivo laxo en el escroto, alrededor del pene y, superiormente, en profundidad a la capa membranosa del tejido conectivo subcutáneo de la pared inferior anterior del abdomen.

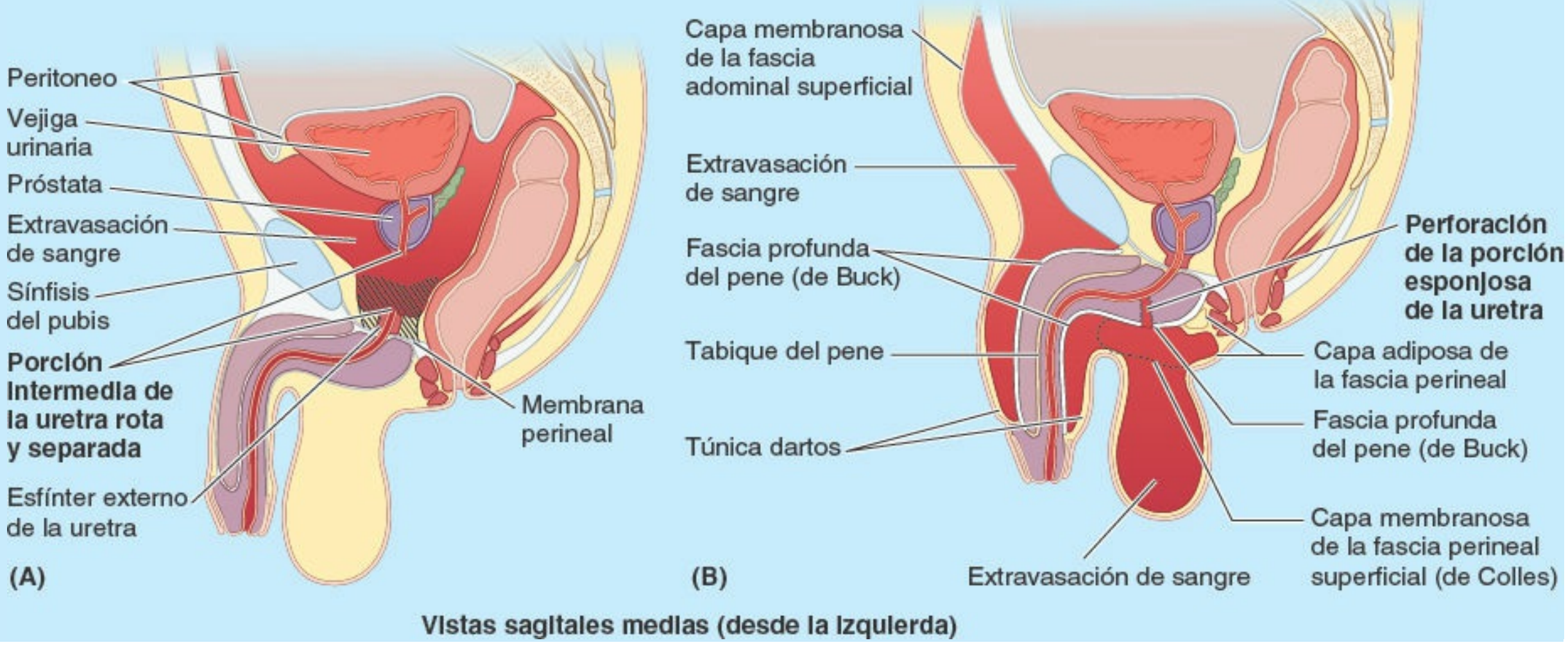

FIGURA C6-30.

La orina no puede pasar hacia los muslos, porque la capa membranosa del tejido subcutáneo del periné se fusiona con la fascia lata (fascia profunda) que envuelve los músculos del muslo, justo distal al ligamento inguinal. Además, la orina no puede dirigirse posteriormente hacia el interior del triángulo anal, ya que las capas superficial y profunda de la fascia perineal se continúan una con otra alrededor de los músculos superficiales del periné y con el borde posterior de la membrana perineal entre ellas. La rotura de un vaso sanguíneo en el espacio perineal superficial debido a un traumatismo provocaría un confinamiento parecido de la sangre en el espacio perineal superficial.

Emaciación y prolapso rectal

Los cuerpos adiposos de las fosas isquioanales son unas de las últimas reservas de tejido adiposo que desaparecen en la emaciación. Cuando falta el soporte que proporciona la grasa isquioanal, es relativamente frecuente que se produzca un prolapso anal.

La línea pectínea, un punto de referencia clínicamente importante

La *línea pectínea* (que algunos clínicos denominan línea dentada o mucocutánea) constituye un punto de referencia especialmente relevante, ya que es visible y marca aproximadamente el nivel donde tienen lugar cambios anatómicamente importantes relacionados con la transición de visceral a parietal (v. fig. 6-59), que afectan a aspectos como los tipos de tumores que se producen y la dirección en que metastatizan.

Fisuras anales y abscesos isquioanales y perianales

Las fosas isquioanales son, en ocasiones, focos de infección, y en ellas pueden formarse *abscesos isquioanales* (fig. C6-31 A). Estos acúmulos de pus son bastante dolorosos. Las infecciones pueden llegar a las fosas isquioanales de varias maneras:

- Tras una *criptitis* (inflamación de los senos anales).
- Por extensión desde un absceso pelvirrectal.
- Tras un desgarro en la mucosa anal.
- Desde una herida penetrante en la región anal.

Los signos diagnósticos de un absceso isquioanal son tumefacción y dolor entre el ano y la tuberosidad isquiática. Un absceso perineal puede romperse espontáneamente y abrirse al canal anal, el recto o la piel perianal. Como las fosas isquioanales se comunican posteriormente a través del *espacio postanal profundo*, un absceso en una fosa puede diseminarse hacia la otra y formar un absceso semilunar «en herradura» alrededor de la cara posterior del canal anal.

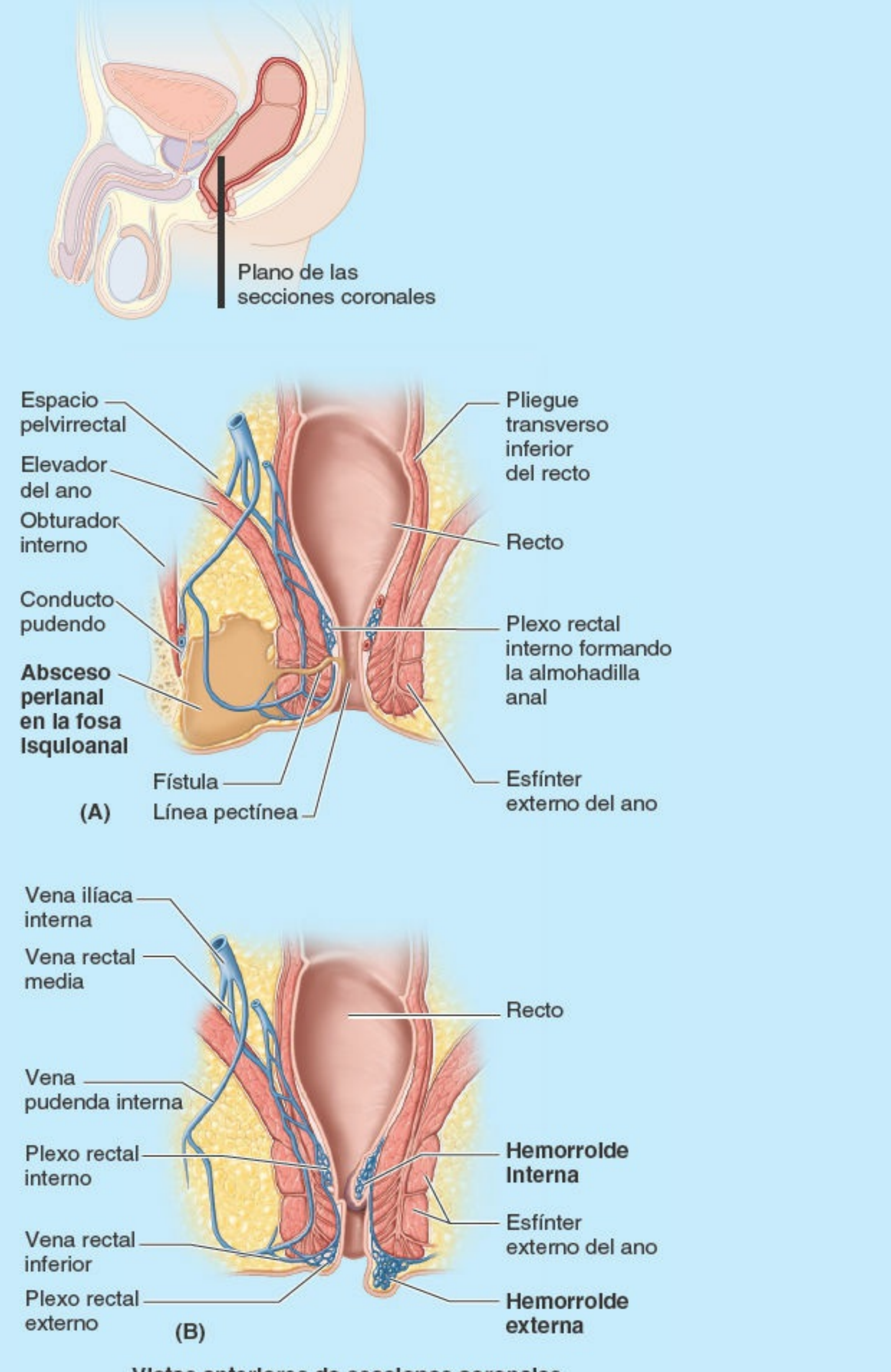

Vistas anteriores de secciones coronales

FIGURA C6-31.

En las personas que sufren estreñimiento crónico, la mucosa y las válvulas anales pueden desgarrarse por las heces duras. La *fisura anal* (lesión longitudinal estrecha) suele localizarse en la línea media posterior, inferior a las válvulas anales. Es dolorosa, ya que esta región está inervada por fibras sensitivas de los nervios rectales inferiores. La infección de una fisura anal puede provocar la aparición de un *absceso perianal,* y la infección puede extenderse a las fosas isquioanales y formar abscesos isquioanales o diseminarse por la pelvis y formar un *absceso pelvirrectal.*

La diseminación de una infección anal y una criptitis (inflamación de un seno anal) pueden provocar la aparición de una *fístula anal*. Un extremo de este conducto anómalo (fístula) se abre en el canal anal, mientras que el otro extremo se abre en un absceso en la fosa isquioanal o en la piel perianal.

Hemorroides

Las *hemorroides internas* son prolapsos de la mucosa rectal (más concretamente, de las «almohadillas anales») que contienen las venas normalmente dilatadas del *plexo venoso rectal interno* (fig. C6-31 B). Se cree que las hemorroides internas se deben a la rotura de la muscular de la mucosa, una capa de músculo liso profunda de la mucosa. Las hemorroides internas que prolapsan a través del canal anal están, a menudo, comprimidas por los esfínteres contraídos, lo que impide el flujo sanguíneo. Como resultado, tienden a estrangularse y ulcerarse. Debido a la presencia de abundantes anastomosis arteriovenosas, el sangrado de las hemorroides internas suele ser de un color rojo brillante característico. La práctica actual es tratar sólo las hemorroides internas prolapsadas y ulceradas. Las *hemorroides externas* son trombosis (coágulos sanguíneos) en las venas del *plexo venoso rectal externo,* y están recubiertas por piel. Los factores predisponentes de las hemorroides incluyen el embarazo, el estreñimiento crónico y cualquier trastorno que impida el retorno venoso, incluido el aumento de la presión intraabdominal.

Las anastomosis entre las venas rectales superior, medias e inferiores forman comunicaciones, clínicamente importantes, entre el sistema de la vena porta hepática y el sistema venoso sistémico. La vena rectal superior drena en la vena mesentérica inferior, mientras que las venas rectales medias e inferiores drenan a través de la circulación general en la vena cava inferior. Cualquier aumento anómalo de la presión en el sistema de la vena porta hepática (sin válvulas) o en las venas del tronco puede causar un aumento de tamaño de las venas rectales superiores, que produce un aumento del flujo sanguíneo o estasis en el plexo venoso rectal interno. En la *hipertensión portal* que se asocia a la *cirrosis hepática*, la anastomosis portocava entre las venas rectales superior, medias e inferiores, junto con anastomosis portocavas en otros puntos, pueden causar varices. Es importante señalar que las venas de los plexos rectales tienen *normalmente* un aspecto varicoso (dilatadas y tortuosas), incluso en los recién nacidos, y que las hemorroides internas se producen con mayor frecuencia sin que

exista hipertensión portal.

Por lo que se refiere al dolor provocado por las hemorroides y al tratamiento de estas, es importante señalar que el canal anal superior a la línea pectínea es visceral; por tanto, está inervado por fibras aferentes viscerales para sensaciones dolorosas, de modo que una incisión o la inserción de una aguja en esa región no produce dolor. Las hemorroides internas no son dolorosas y pueden tratarse sin anestesia. Sin embargo, la parte del canal anal inferior a la línea pectínea es somática, ya que está inervada por los nervios anales (rectales) inferiores, que contienen fibras sensitivas somáticas. Por ello, es sensible a los estímulos dolorosos (p. ej., al pinchazo de una aguja hipodérmica). Las hemorroides externas pueden ser dolorosas y generalmente se resuelven en unos pocos días.

Incontinencia anorrectal

El estiramiento del(de los) *nervio(s)* pudendo(s) durante un parto traumático puede provocar la *lesión de los nervios pudendos* e *incontinencia anorrectal*.

Puntos fundamentales

PERINÉ Y REGIÓN PERINEAL

El periné es el compartimento romboidal limitado de forma periférica por la apertura inferior osteofibrosa de la pelvis, y profundamente (superiormente) por el diafragma pélvico. ● El área superficial que cubre este compartimento es la región perineal. ● El triángulo urogenital, anteriormente, y el triángulo anal, posteriormente, que en conjunto forman esta región romboidal, presentan un ángulo entre sí. ● La intersección de los planos de estos triángulos define la línea transversal (que se extiende entre las tuberosidades isquiáticas) que constituye la base de cada triángulo. ● Centralmente, el triángulo urogenital está perforado por la uretra, y en las mujeres por la vagina. ● El triángulo anal está perforado por el canal anal. ● El cuerpo perineal es una masa musculofibrosa situada entre las estructuras perforadas urogenitales y anales, en el punto central del periné.

Triángulo urogenital. El tejido subcutáneo del triángulo urogenital incluye una lámina superficial adiposa y una lámina membranosa más profunda, la fascia perineal superficial, que se continúan con las láminas correspondientes de la pared abdominal anterior inferior. ● En la mujer, la capa adiposa es gruesa dentro del monte del pubis y los labios pudendos mayores, pero en el hombre es sustituida por el músculo liso dartos en el pene y el escroto. ● La fascia perineal está limitada al triángulo urogenital, y se fusiona con la fascia profunda en el borde posterior (base) del triángulo. ● En el sexo masculino, esta capa se extiende dentro del pene y el escroto, donde se asocia estrechamente con la piel laxa y móvil de estas estructuras. ● El plano de la membrana perineal divide el triángulo urogenital del periné en espacios perineales superficial y profundo. ● El espacio perineal superficial se encuentra entre la capa membranosa de tejido subcutáneo del periné y la membrana perineal, y está limitado lateralmente por las ramas isquiopubianas. ● El espacio perineal profundo se encuentra entre la membrana perineal y la fascia inferior del diafragma de la pelvis, y está limitado lateralmente por la fascia obturatriz. ● El espacio perineal superficial contiene los cuerpos eréctiles de los genitales externos y los músculos asociados, el músculo transverso superficial del periné y los nervios y vasos perineales profundos, y en las mujeres las glándulas vestibulares mayores. ● El espacio profundo incluye los recesos anteriores llenos de grasa de las fosas isquioanales (lateralmente), el músculo perineal profundo y la porción más inferior del esfínter externo de la uretra, la porción de la uretra que atraviesa la membrana perineal y la parte más inferior del esfínter externo de la uretra (la porción intermedia de la uretra del hombre), los nervios dorsales del pene/clítoris y, en el hombre, las glándulas bulbouretrales.

Triángulo anal. Las fosas isquioanales son unos espacios en forma de cuña, revestidos por fascia,

ocupados por los cuerpos adiposos isquioanales. ● Los cuerpos adiposos proporcionan un relleno de soporte que puede comprimirse o desplazarse a los lados para permitir el descenso y la expansión temporales del canal anal o la vagina para el paso de las heces o del feto. ● Los cuerpos adiposos son atravesados por el paquete vasculonervioso rectal anal/inferior. ● El conducto pudendo es una vía de paso importante en la pared lateral de la fosa, entre las láminas de la fascia obturatriz, para el paso de las estructuras vasculonerviosas hacia y desde el triángulo urogenital.

Canal anal. El canal anal es la porción terminal del intestino grueso y del tubo digestivo; el ano es su abertura exterior. ● Su cierre (y por tanto la continencia fecal) se mantiene gracias a la acción coordinada de los esfínteres anales interno (involuntario) y externo (voluntario). ● El tono del esfínter interno, estimulado simpáticamente, mantiene el cierre, excepto durante el llenado de la ampolla rectal y cuando es inhibido durante la contracción peristáltica del recto, estimulada parasimpáticamente. ● En esos momentos, el cierre se mantiene (a menos que se permita la defecación) por la contracción voluntaria del puborrectal y del esfínter externo del ano. ● Internamente, la línea pectínea delimita la transición entre el aporte y el drenaje vasculonervioso visceral y somático. ● El canal anal está rodeado por plexos venosos superficiales y profundos, cuyas venas normalmente tienen un aspecto varicoso. ● La trombosis del plexo superficial y el prolapso de la mucosa, incluidas porciones del plexo profundo, constituyen las hemorroides externas (dolorosas) e internas (indoloras), respectivamente.

Triángulo urogenital masculino

El **triángulo urogenital masculino** comprende los genitales externos y los músculos perineales. Los **genitales externos masculinos** incluyen la porción distal de la uretra, el escroto y el pene.

PORCIÓN DISTAL DE LA URETRA MASCULINA

La uretra masculina se divide en cuatro partes: intramural (preprostática), prostática, intermedia y esponjosa. Las porciones intramural y prostática se han descrito con la pelvis (en secciones previas de este capítulo). En la tabla 6-6 se presentan y comparan detalles de las cuatro porciones de la uretra masculina.

La **porción intermedia (membranosa) de la uretra** se inicia en el vértice de la próstata y atraviesa el espacio perineal profundo, rodeada por el esfínter externo de la uretra. A continuación atraviesa la membrana perineal y termina cuando la uretra entra en el bulbo del pene (fig. 6-60). Posterolaterales a esta porción de la uretra se encuentran las pequeñas *glándulas bulbouretrales* y sus delgados conductos, que se abren en la porción proximal de la porción esponjosa de la uretra en el bulbo del pene.

La **porción esponjosa de la uretra** empieza en el extremo distal de la porción intermedia de la uretra y termina en el **orificio uretral externo,** que es ligeramente más estrecha que las demás porciones uretrales. La luz de la porción esponjosa de la uretra tiene unos 5 mm de diámetro; no obstante, se expande en el bulbo del pene, para formar la **fosa intrabulbar,** y en el glande, para formar la **fosa navicular.** A cada lado, los delgados *conductos de las glándulas bulbouretrales* se abren en la parte proximal de la porción esponjosa de la uretra; los orificios de estos conductos son extremadamente pequeños. En la porción esponjosa de la uretra también hay muchas aberturas diminutas de los conductos de las **glándulas uretrales** (glándulas de Littré) secretoras de moco.

Vascularización arterial de la uretra distal masculina. El aporte arterial de las porciones intermedia y esponjosa de la uretra procede de ramas de la *arteria dorsal del pene* (v. figs. 6-52 C y 6-58; tabla 6-8).

Drenaje venoso linfático de la uretra distal masculina. Las venas acompañan a las arterias y reciben nombres similares. Los vasos linfáticos de la porción intermedia de la uretra drenan, fundamentalmente, en los *nódulos linfáticos ilíacos internos* (tabla 6-7; fig. 6-65), mientras que la mayor parte de los vasos de la porción esponjosa de la uretra se dirigen hacia los *nódulos linfáticos inguinales profundos*, aunque parte de la linfa se dirige a los nódulos ilíacos externos.

Inervación de la uretra distal masculina. La inervación de la porción intermedia de la uretra es la misma que la de la porción prostática: inervación autónoma (eferente) a través del *plexo nervioso prostático*, procedente del *plexo hipogástrico inferior*. La *inervación simpática* procede de los segmentos lumbares de la médula espinal, a través de los nervios esplácnicos lumbares, y la *inervación parasimpática* procede de los niveles sacros a través de los *nervios esplácnicos pélvicos*. Las fibras aferentes viscerales siguen retrógradamente a las fibras parasimpáticas hasta los ganglios sensitivos de los nervios espinales sacros. El nervio dorsal del pene, un ramo del *nervio pudendo*, proporciona la inervación somática de la porción esponjosa de la uretra (v. fig. 6-57).

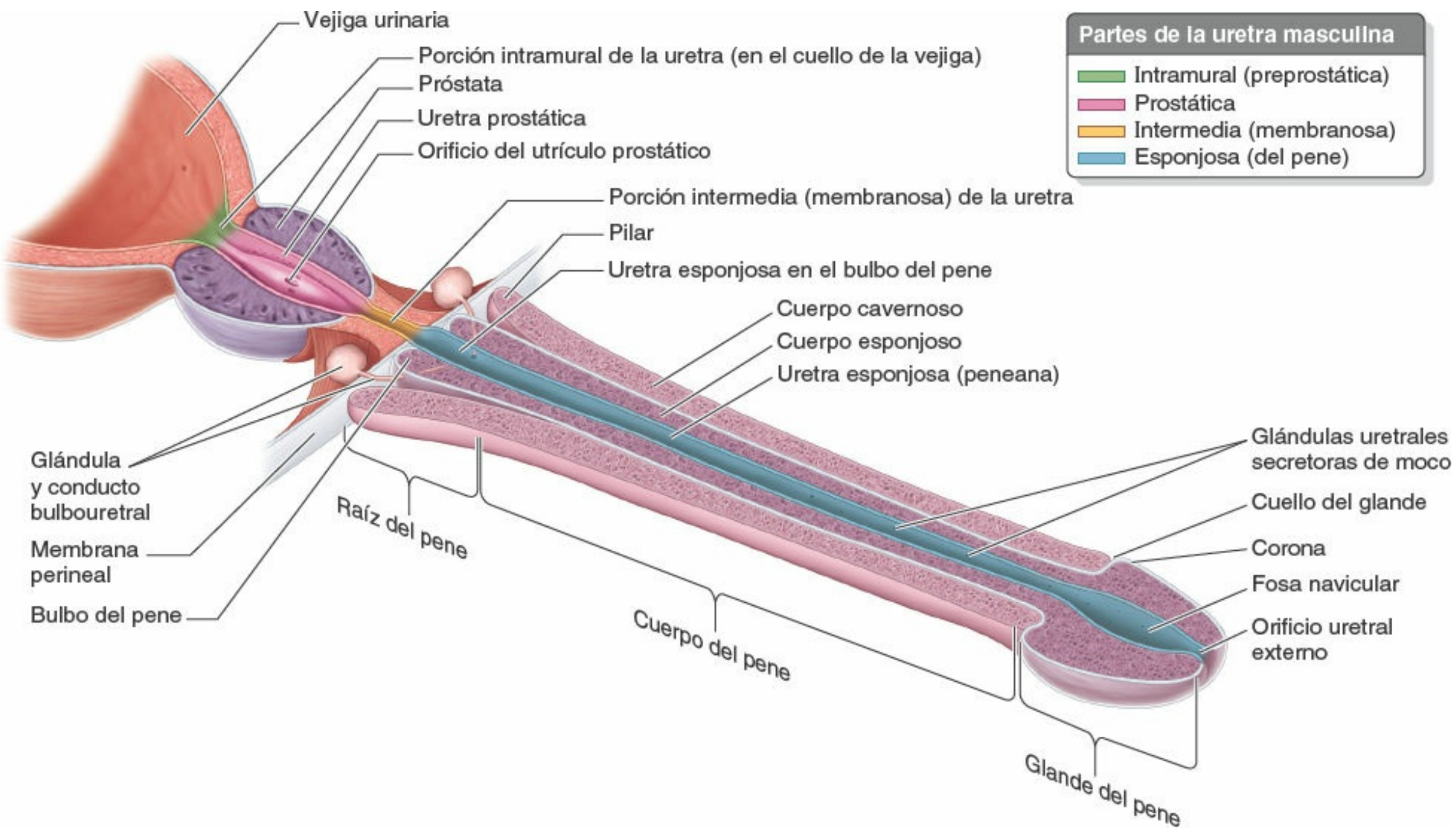

FIGURA 6-60. Uretra masculina y estructuras asociadas. La uretra tiene cuatro partes: la porción intramuscular (preprostática) en el cuello de la vejiga, la uretra prostática, la porción intermedia (uretra membranosa) y la uretra esponjosa (cavernosa). Los conductos de las glándulas bulbouretrales se abren en la porción proximal de la uretra esponjosa. La uretra no tiene un calibre uniforme. El orificio uretral externo y la porción intermedia son más estrechas. Si se procura adoptar esta posición «en línea recta» lo máximo posible, se facilita la introducción de sondas u otros dispositivos transuretrales.

ESCROTO

El **escroto** es un saco fibromuscular cutáneo para los testículos y las estructuras asociadas. Se sitúa posteroinferior al pene e inferior a la sínfisis del pubis. La formación embrionaria bilateral del escroto está indicada por el **rafe escrotal** (fig. 6-61 A y E), en la línea media, que se continúa sobre la cara ventral del pene con el **rafe del pene,** y posteriormente, a lo largo de la línea media del periné, con el **rafe**

perineal. Internamente, profundo al rafe escrotal, el escroto se divide en dos compartimentos, uno para cada testículo, mediante una prolongación de la túnica dartos, el **tabique escrotal.** Los testículos y los epidídimos, así como sus cubiertas, se describen con el abdomen (v. cap. 5).

Vascularización arterial del escroto. La cara anterior del escroto está irrigada por las **arterias escrotales anteriores,** ramas terminales de las **arterias pudendas externas** (procedentes de la arteria femoral), mientras que la cara posterior está irrigada por las **arterias escrotales posteriores,** ramas terminales de las ramas perineales superficiales de las *arterias pudendas internas* (v. fig. 6-58 A; tabla 6-8). El escroto también recibe ramas de las arterias cremastéricas (ramas de las arterias epigástricas inferiores).

Drenaje venoso y linfático del escroto. Las *venas escrotales* acompañan a las arterias, con las cuales comparte nombre, pero drenan fundamentalmente en las *venas pudendas externas*. Los vasos linfáticos escrotales transportan la linfa hasta los *nódulos linfáticos inguinales superficiales* (v. tabla 6-6).

Inervación del escroto. La *cara anterior del escroto* está inervada por derivados del *plexo lumbar:* los **nervios escrotales anteriores,** derivados del *nervio ilioinguinal*, y el *ramo genital del nervio genitofemoral* (v. tabla 6-10). La *cara posterior del escroto* está inervada por derivados del plexo sacro: los **nervios escrotales posteriores,** ramos de los *ramos perineales superficiales* del *nervio pudendo*, y el *ramo perineal del nervio cutáneo femoral posterior* (figs. 6-57, 6-62 A y 6-64). Las fibras simpáticas que transportan estos nervios colaboran en la termorregulación de los testículos, estimulando la contracción del músculo liso dartos en respuesta al frío o estimulando las glándulas sudoríparas del escroto e inhibiendo a la vez la contracción del músculo dartos en respuesta al calor excesivo.

PENE

El **pene** es el órgano copulador masculino y, al alojar la uretra, proporciona una salida común para la orina y el semen (figs. 6-60 a 6-62). El pene consta de *raíz, cuerpo* y *glande*. Está compuesto por tres cuerpos cilíndricos de tejido cavernoso eréctil: dos **cuerpos cavernosos** dorsales y un **cuerpo esponjoso,** en posición ventral. En la posición anatómica, el pene está erecto; cuando está fláccido, su dorso se dirige anteriormente. Cada *cuerpo cavernoso* tiene una cubierta fibrosa externa o cápsula, la **túnica albugínea** (fig. 6-61 C). Superficial a la cubierta externa está la **fascia profunda del pene** (fascia de Buck), la continuación de la fascia del periné que forma una cubierta membranosa fuerte para los cuerpos cavernosos y esponjoso, uniéndolos (fig. 6-61 C y D). El cuerpo esponjoso contiene la *porción esponjosa de la uretra*. Los cuerpos cavernosos se fusionan entre sí en el plano medio, excepto posteriormente, donde se separan para formar los **pilares del pene** (figs. 6-60 y 6-62 B). Internamente, el tejido cavernoso de los cuerpos está separado (en general de forma incompleta) por el **tabique del pene** (fig. 6-61 C).

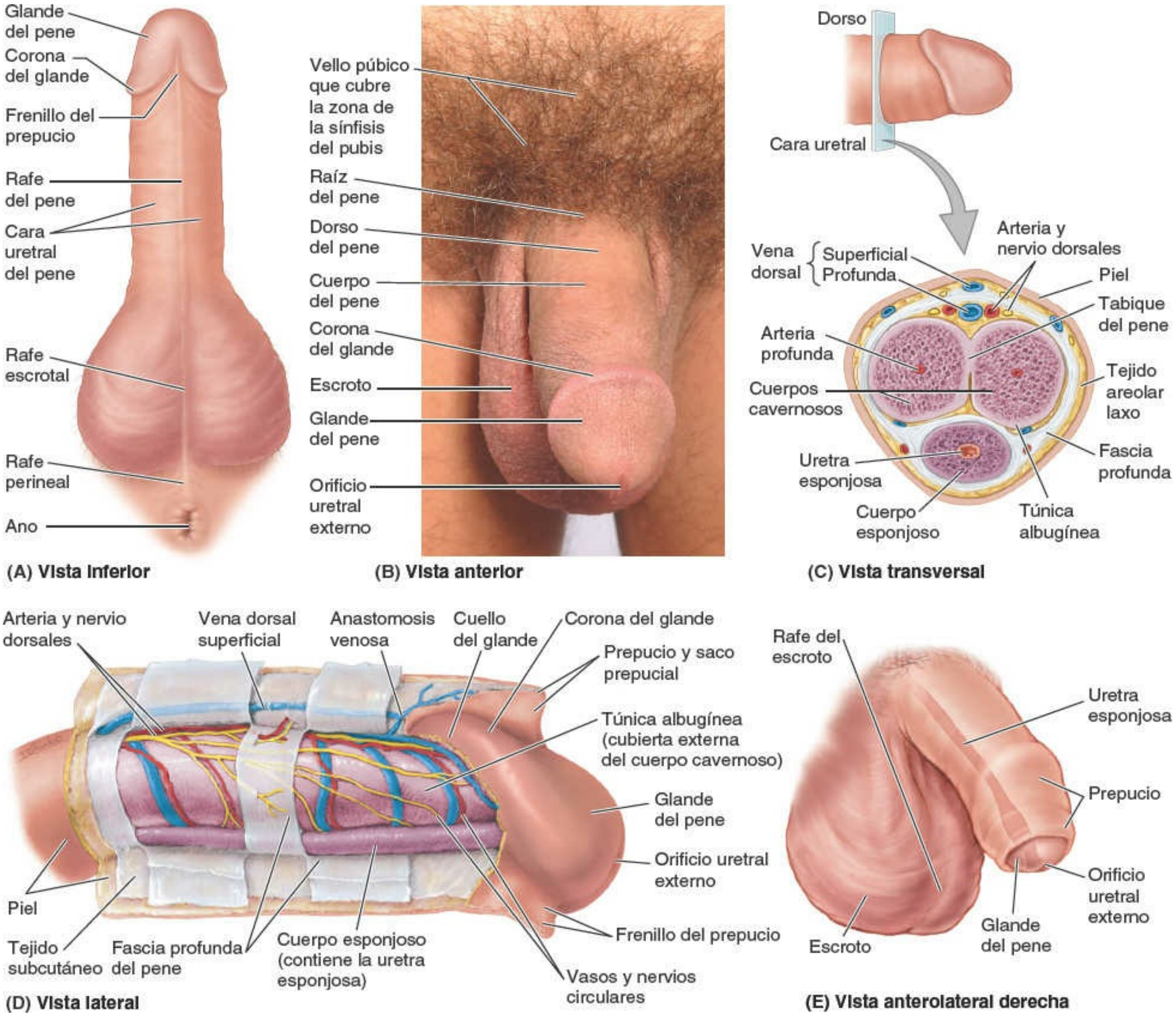

FIGURA 6-61. Pene y escroto. A) Cara uretral de un pene circuncidado. La uretra esponjosa es profunda respecto al rafe cutáneo del pene. El escroto está dividido en dos mitades, izquierda y derecha, por el rafe cutáneo escrotal, que se continúa con los rafes del pene y del periné. **B)** Dorso de un pene circuncidado y cara anterior del escroto. El pene consta de raíz, cuerpo y glande. **C)** El pene posee tres masas eréctiles: dos cuerpos cavernosos y un cuerpo esponjoso (que contiene la uretra esponjosa). **D)** La piel del pene se extiende distalmente formando el prepucio, que cubre el cuello y la corona del glande. **E)** Pene no circuncidado. Compare con el pene circuncidado en **A** y **B**.

La **raíz del pene,** la parte fija, está formada por los pilares, el bulbo y los músculos isquiocavernoso y bulboesponjoso (figs. 6-60 y 6-62 A y B). La raíz se localiza en el espacio perineal superficial, entre la membrana perineal superiormente y la fascia del periné inferiormente (v. fig. 6-53 B y D). Los **pilares** y el **bulbo del pene** contienen masas de tejido eréctil. Cada pilar se fija a la parte inferior de la cara interna de la correspondiente rama isquiática (v. fig. 6-52 D), anterior a la tuberosidad isquiática. La porción posterior agrandada del bulbo del pene está atravesada por la uretra, que es la continuación de su porción intermedia (figs. 6-60 y 6-62 B).

El **cuerpo del pene** es la parte libre colgante que está suspendida de la sínfisis del pubis. Salvo por algunas fibras del bulboesponjoso, cerca de la raíz del pene, y del isquiocavernoso, que abrazan los pilares, el pene carece de músculos (fig. 6-62).

El pene está constituido por piel delgada, tejido conectivo, vasos sanguíneos y linfáticos, fascia, los cuerpos cavernosos y el cuerpo esponjoso que contiene la uretra esponjosa (fig. 6-61 C). Distalmente, el cuerpo esponjoso del pene se expande para

formar el **glande del pene** o cabeza, de forma cónica (figs. 6-61 A, B y D, y 6-62 B). El borde del glande se proyecta más allá del final de los cuerpos cavernosos para formar la **corona del glande.** La corona sobresale por encima del **cuello del glande,** un estrechamiento oblicuo. El cuello del glande separa el glande del cuerpo del pene. La abertura, semejante a una hendidura, de la porción esponjosa de la uretra, el *orificio uretral externo,* se localiza cerca de la punta del glande.

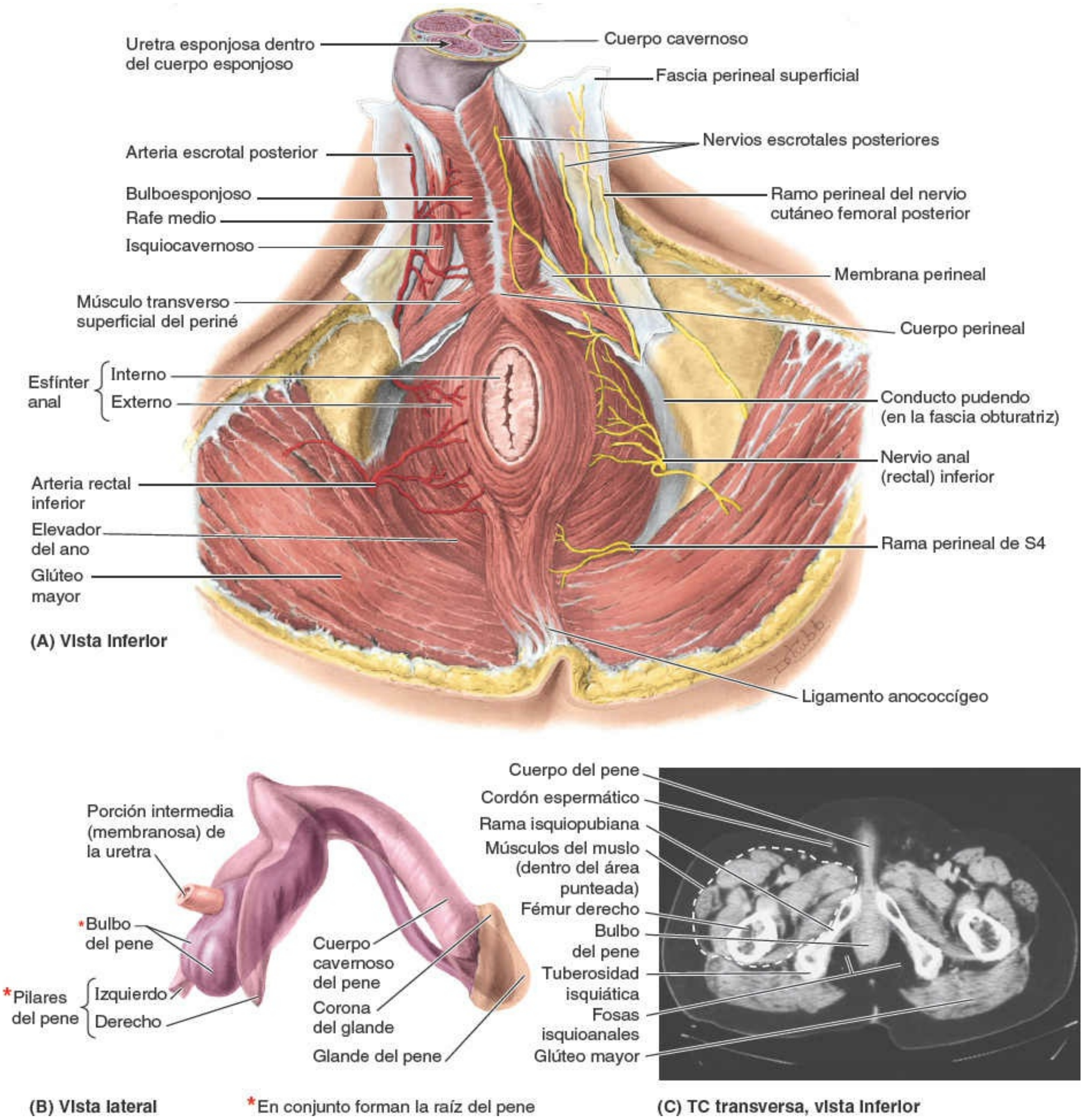

FIGURA 6-62. Periné masculino y estructura del pene. A) El canal anal está rodeado por el esfínter externo del ano, con una fosa isquioanal a cada lado. Las ramas del nervio anal (rectal) inferior del nervio pudendo en la entrada del conducto pudendo, con el ramo perineal de S4, inervan el esfínter externo del ano. **B)** Se ha separado el cuerpo esponjoso de los cuerpos cavernosos. Las flexuras naturales del pene se han conservado. El glande del pene se adapta como un capuchón sobre los extremos romos de los cuerpos cavernosos. **C)** TC a nivel del espacio perineal superficial de un hombre. (Cortesía del Dr. Donald R. Cahill, Department of Anatomy, Mayo Medical School, Rochester, MN.)

La piel del pene es delgada, con una pigmentación más oscura que la piel circundante, y se conecta a la túnica albugínea mediante tejido conectivo laxo. En el cuello del glande, la piel y la fascia del pene se prolongan como una doble capa cutánea, el **prepucio,** que cubre el glande de forma variable (fig. 6-61 E). El **frenillo prepucial** es un pliegue medio que pasa desde la capa profunda del prepucio hasta la superficie uretral del glande (fig. 6-61 A y D).

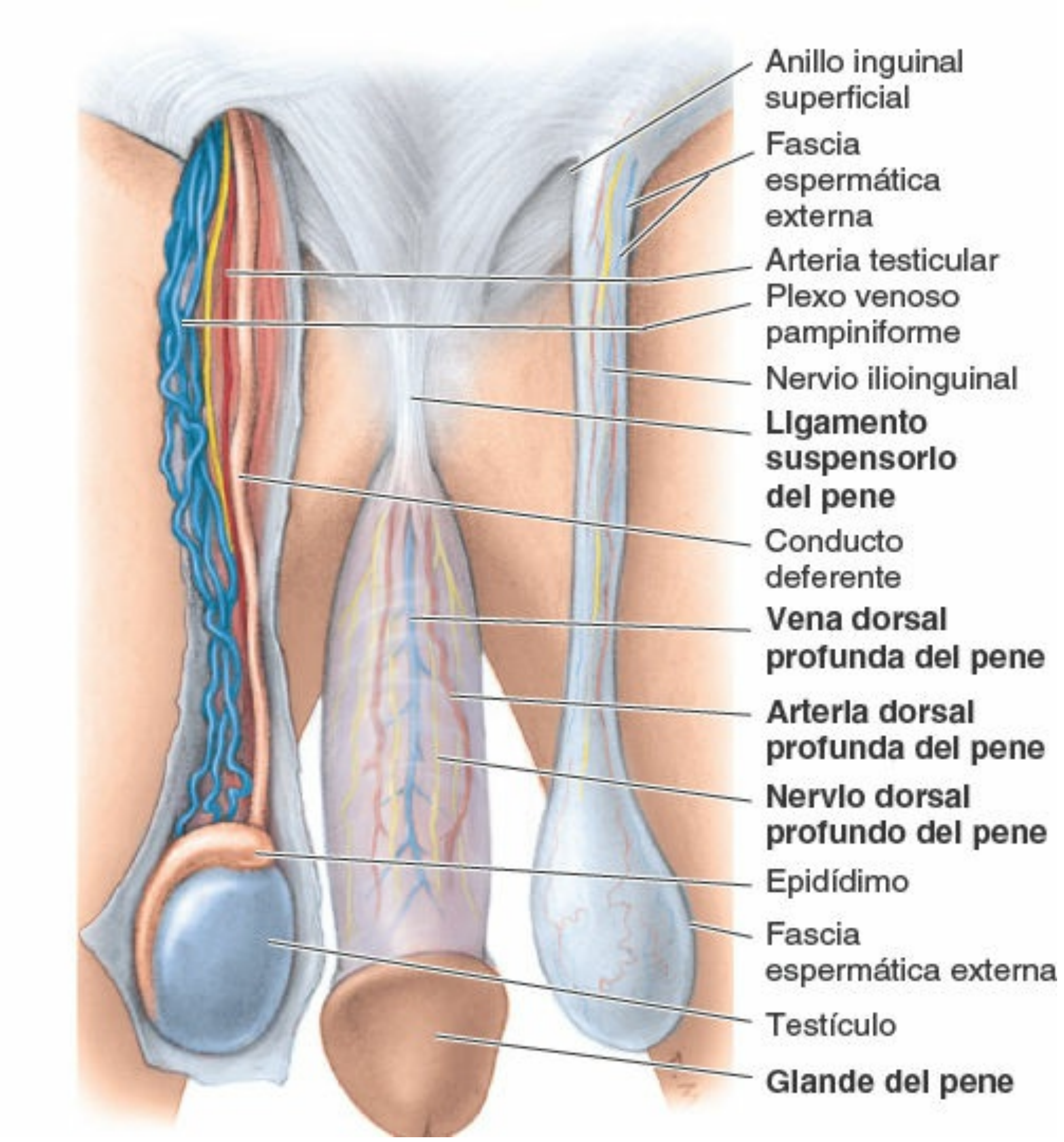

FIGURA 6-63. Vasos y nervios del dorso del pene y contenido del cordón espermático. Se ha eliminado la piel del pene y del escroto. La fascia superficial (túnica dartos) que cubre el pene también se ha eliminado para exponer la vena dorsal profunda en la línea media, flanqueada por arterias y nervios dorsales bilaterales.

El **ligamento suspensorio del pene** es una condensación de la fascia profunda que se origina en la cara anterior de la sínfisis del pubis (fig. 6-63). El ligamento pasa inferiormente y se divide para formar un asa que se fija a la fascia profunda del pene, en la unión de su raíz y su cuerpo. Las fibras del ligamento suspensorio son cortas y tensas, y anclan los cuerpos eréctiles del pene a la sínfisis del pubis.

El **ligamento fundiforme del pene** es una masa irregular o condensación de colágeno y fibras elásticas del tejido subcutáneo que desciende, por la línea media, desde la línea alba anterior a la sínfisis del pubis (v. fig. 6-53 F). Este ligamento se divide para rodear el pene; luego se une y fusiona con la túnica dartos para formar el tabique escrotal. Las fibras del ligamento fundiforme son relativamente largas y laxas, y se sitúan superficiales (anteriores) al ligamento suspensorio.

Vascularización arterial del pene. El pene está irrigado fundamentalmente por *ramas de las arterias pudendas internas* (v. fig. 6-58 A; tabla 6-8).

- Las **arterias dorsales del pene** discurren a cada lado de la vena dorsal profunda en el surco dorsal entre los cuerpos cavernosos (figs. 6-61 C y D, y 6-63), e irrigan el tejido fibroso que rodea los cuerpos cavernosos, el cuerpo esponjoso y

la uretra esponjosa, y la piel del pene.

- Las **arterias profundas del pene** atraviesan los pilares proximalmente y discurren distalmente junto al centro de los cuerpos cavernosos, e irrigan el tejido eréctil de estas estructuras (v. figs. 6-58 A y 6-61 C).
- Las **arterias del bulbo del pene** irrigan la porción posterior (bulbosa) del cuerpo esponjoso y la uretra esponjosa, así como la glándula bulbouretral (v. fig. 6-58 A).

Además, las **ramas superficiales** y **profundas de las arterias pudendas externas** irrigan la piel del pene, y se anastomosan con ramas de las arterias pudendas internas.

Las *arterias profundas del pene* son los vasos principales que irrigan los espacios cavernosos del tejido eréctil de los cuerpos cavernosos y, por tanto, participan en la erección del pene. Proporcionan numerosas ramas **(arterias helicinas del pene),** que se abren directamente en los espacios cavernosos. Cuando el pene está fláccido, estas arterias están enrolladas, lo que limita el flujo de sangre.

Drenaje venoso del pene. La sangre de los espacios cavernosos de los cuerpos es drenada por un plexo venoso, que se une a la **vena dorsal profunda del pene** en la fascia profunda (figs. 6-61 C y 6-63). Esta vena discurre entre las láminas del ligamento suspensorio del pene, inferior al ligamento púbico inferior y anterior a la membrana perineal, para alcanzar la pelvis, donde drena en el plexo venoso prostático. La sangre de la piel y el tejido subcutáneo del pene drena en la(s) **vena(s) dorsal(es) superficial(es),** que termina(n) en la *vena pudenda externa superficial*. Parte de la sangre llega también a la vena pudenda interna.

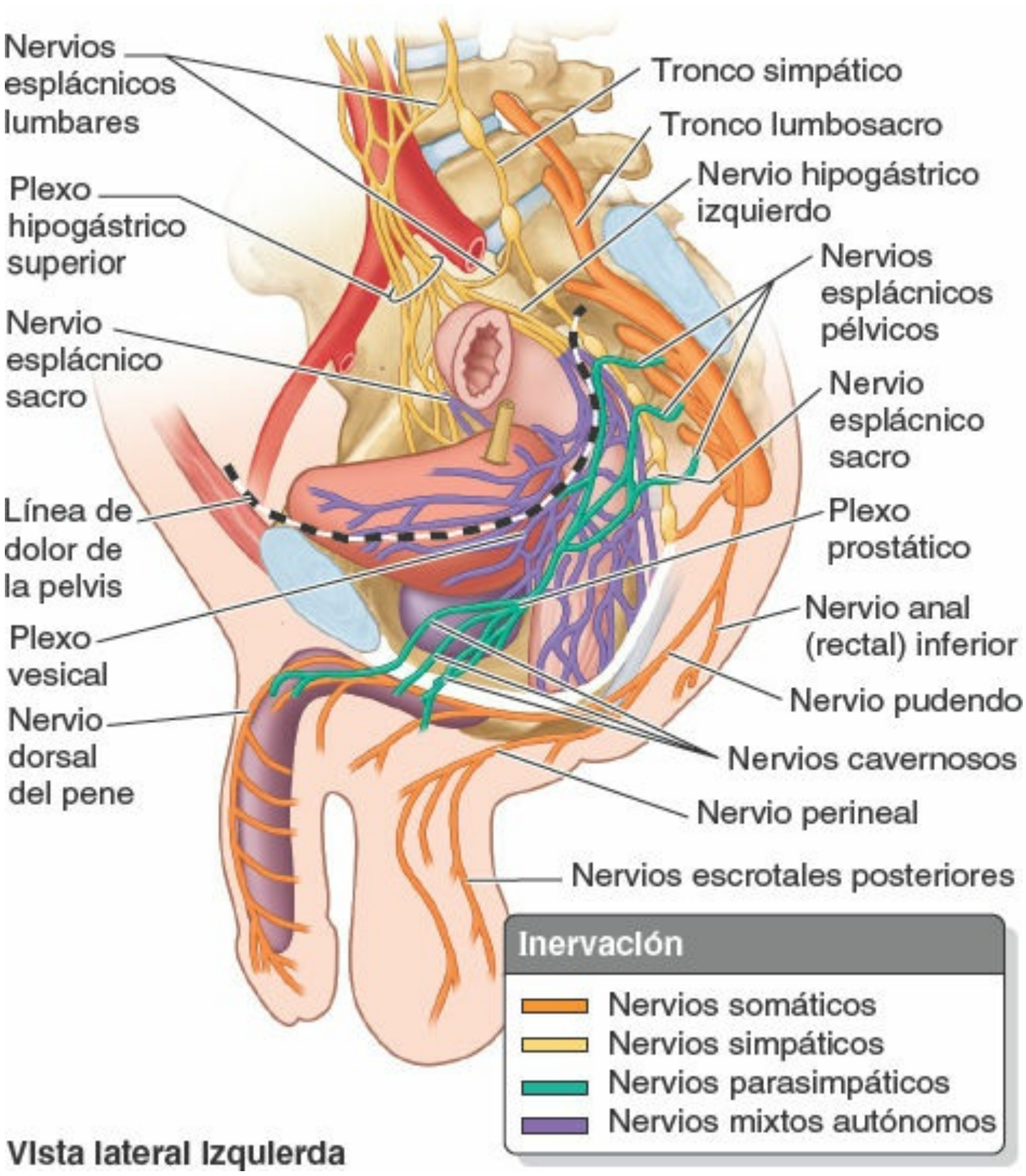

FIGURA 6-64. Nervios del periné. El nervio pudendo transporta la mayoría de las fibras sensitivas, simpáticas y motoras somáticas del periné. Aunque las fibras parasimpáticas de los nervios cavernosos se originan en los mismos segmentos espinales de donde procede el nervio pudendo, discurren independientemente de este. A excepción de los nervios cavernosos, no hay fibras parasimpáticas fuera de la cabeza, el cuello y las cavidades del tronco. Los nervios cavernosos se originan en el plexo prostático en el hombre y en el plexo vesical en la mujer. Finalizan en las anastomosis arteriovenosas y las arterias helicinas de los cuerpos eréctiles que, cuando son estimuladas, producen la erección del pene o la ingurgitación del clítoris y del bulbo vestibular en la mujer.

Inervación del pene. Los nervios derivan de los segmentos y ganglios sensitivos de los nervios S2-S4 de la médula espinal, pasando a través de los nervios esplácnicos pélvicos y pudendos, respectivamente (fig. 6-64). La inervación sensitiva y simpática corre a cargo, fundamentalmente, del *nervio dorsal del pene*, un ramo terminal del *nervio pudendo*, que se origina en el conducto pudendo y corre anteriormente hacia el interior del espacio perineal profundo. A continuación discurre por el dorso del pene, lateral a la arteria dorsal (figs. 6-61 C y 6-63), e inerva la piel y el glande. El pene está profusamente inervado por diversas terminaciones nerviosas sensitivas, en especial el glande. Ramos del *nervio ilioinguinal* inervan la piel de la raíz del pene. Los *nervios cavernosos*, que contienen fibras parasimpáticas independientemente del plexo nervioso prostático, inervan las arterias helicinas del tejido eréctil.

DRENAJE LINFÁTICO DEL PERINÉ MASCULINO

La linfa de la piel de todas las porciones del periné, incluida la piel lampiña inferior a la línea pectínea del anorrecto, pero excluyendo el glande del pene, drena en los *nódulos inguinales superficiales* (fig. 6-65).

Atestiguando su origen abdominal, la linfa procedente de los testículos sigue una vía, independiente del drenaje escrotal, a lo largo de las venas testiculares hasta la porción intermesentérica de los *nódulos linfáticos lumbares (de la cava/aórticos)* y *preaórticos*.

El drenaje linfático de las porciones intermedia y proximal de la uretra y de los cuerpos cavernosos drena en los *nódulos linfáticos ilíacos internos*, mientras que la mayoría de los vasos procedentes de la uretra esponjosa distal y el glande del pene drena en los *nódulos inguinales profundos*, aunque parte de la linfa drena en los nódulos inguinales externos.

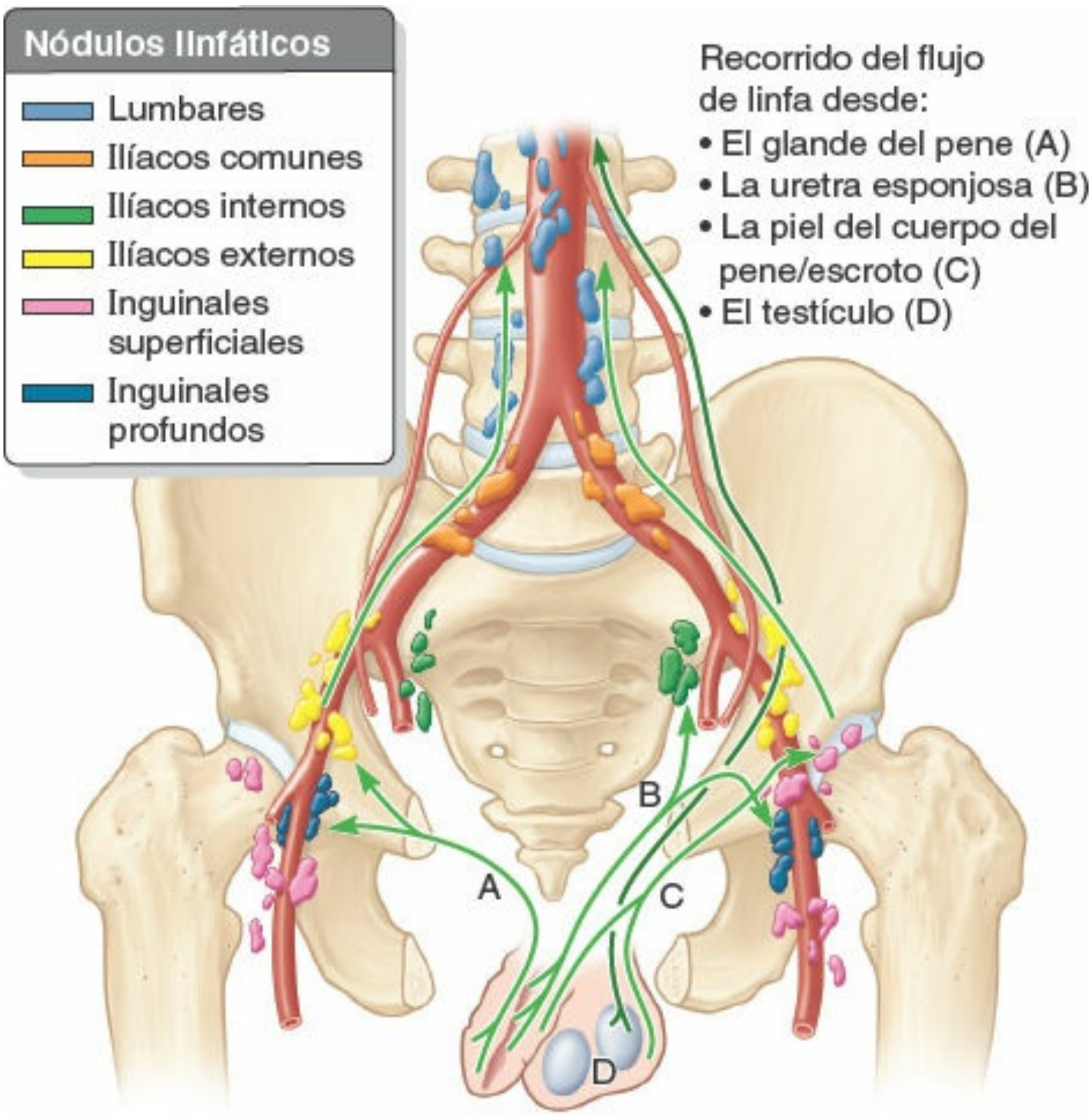

FIGURA 6-65. Drenaje linfático del triángulo urogenital masculino (pene, uretra esponjosa, escroto y testículo). Las *flechas* indican la dirección del flujo de linfa hacia los nódulos linfáticos.

MÚSCULOS DEL PERINÉ EN EL HOMBRE

Los **músculos superficiales del periné,** situados en el espacio perineal superficial, son los transversos superficiales del periné, el bulboesponjoso y el isquiocavernoso (figs. 6-62 A y 6-66). En las tablas 6-9 y 6-10 se ofrecen detalles de sus inserciones, inervación y acciones.

Los **músculos transversos superficiales del periné** y bulboesponjosos se unen al esfínter externo del ano cuando se insertan centralmente en el cuerpo perineal. Cruzan la apertura inferior de la pelvis como radios que se cruzan, sosteniendo el cuerpo perineal para colaborar con el diafragma perineal en el sostén de las vísceras pélvicas. La contracción simultánea de los músculos superficiales del periné (junto al músculo transverso profundo del periné) durante la erección del pene proporciona a este último una base más firme.

Los **músculos bulboesponjosos** comprimen el bulbo del pene y el cuerpo esponjoso, con lo que ayudan a vaciar la uretra esponjosa de las gotas de orina o de semen finales. Las fibras anteriores del bulboesponjoso rodean la porción más proximal del cuerpo del pene, y también colaboran en la erección aumentando la presión sobre el tejido eréctil de la raíz del pene (v. fig. 6-62 A). Al mismo tiempo, también comprimen la vena dorsal profunda del pene, dificultando el drenaje venoso de los espacios cavernosos y ayudando a facilitar el agrandamiento y la turgencia del pene.

Los **músculos isquiocavernosos** rodean los pilares de la raíz del pene. Propulsan la sangre desde los espacios cavernosos de los pilares hacia las porciones distales de los cuerpos cavernosos, lo que aumenta la turgencia (distensión firme) del pene durante la erección. La contracción de los músculos isquiocavernosos también comprime las tributarias de la vena dorsal profunda del pene que salen de los pilares del pene, con lo cual limitan el flujo de salida venoso desde el pene y colaboran al mantenimiento de la erección.

Debido a su función durante la erección y a la actividad del bulboesponjoso posterior a la micción y la eyaculación, para expulsar las últimas gotas de orina y semen, los músculos perineales están, generalmente, más desarrollados en el hombre que en la mujer.

ERECCIÓN, POLUCIÓN, EYACULACIÓN Y REMISIÓN

Cuando un hombre es estimulado eróticamente, se cierran las anastomosis arteriovenosas por donde la sangre suele sortear los espacios potencialmente «vacíos» o senos de los cuerpos cavernosos. El músculo liso de las trabéculas fibrosas y las arterias helicinas se relaja (es inhibido) a causa de la estimulación parasimpática (S2-S4 a través de los nervios cavernosos del **plexo nervioso prostático**). Debido a ello, las *arterias helicinas* se enderezan y aumenta su luz, lo cual permite que la sangre fluya al interior de los espacios cavernosos de los cuerpos del pene y los dilate.

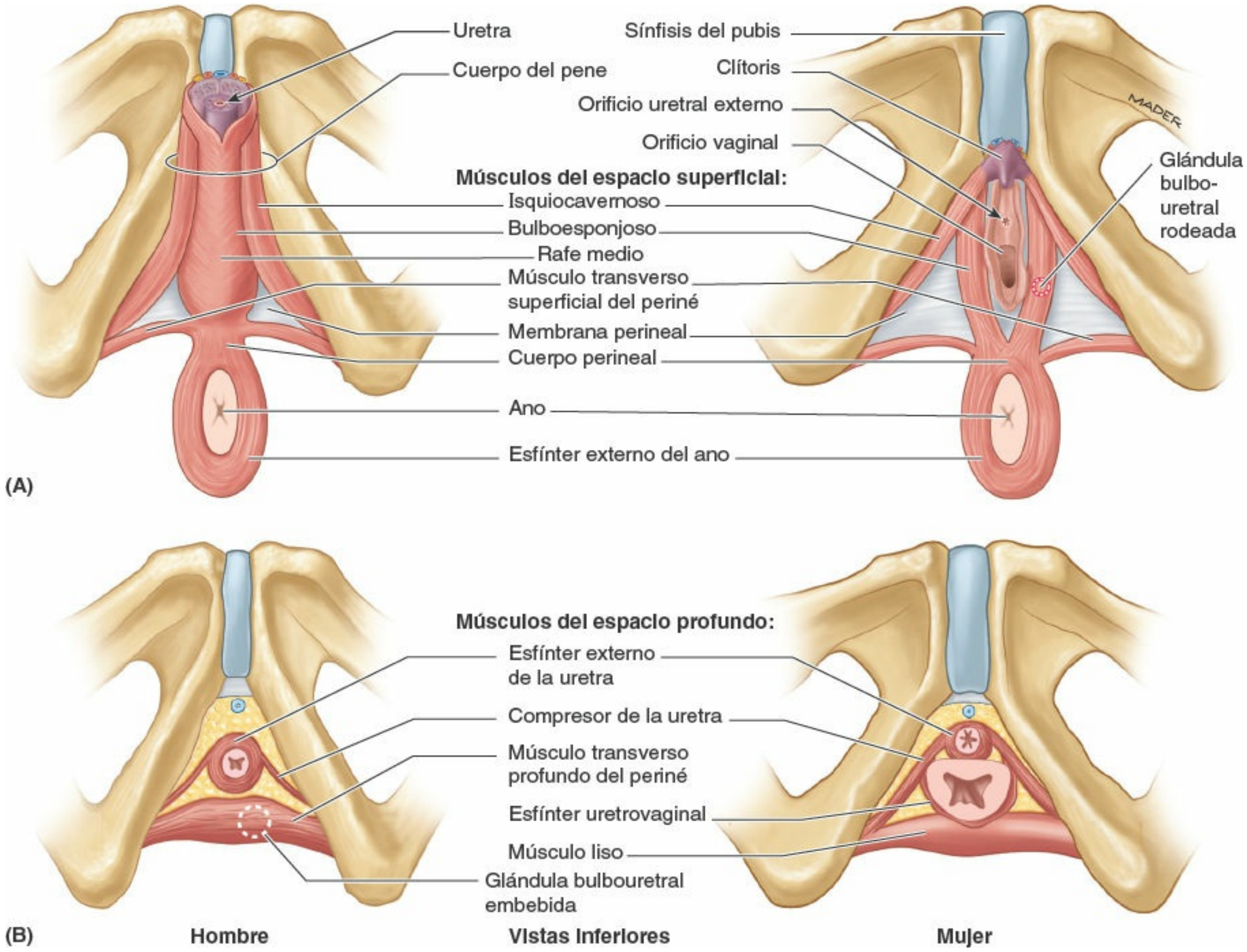

FIGURA 6-66. Músculos del periné. A) Músculos del espacio perineal superficial. **B)** Músculos del espacio perineal profundo.

TABLA 6-9. MÚSCULOS DEL PERINÉ

Músculo	Origen	Recorrido y distribución	Inervación	Acción(es) principal(es)
Esfínter externo del ano	Piel y fascia que rodea al ano y al cóccix, a través del ligamento anococcígeo	Rodea las caras laterales del canal anal y se inserta en el cuerpo perineal	Nervio anal inferior, ramo del nervio pudendo (S2-S4)	Constriñe el canal anal durante el peristaltismo, retiene la defecación; sostiene y fija el cuerpo perineal y el suelo de la pelvis
Bulboesponjoso	*Hombre:* rafe medio en la cara ventral del bulbo del pene; cuerpo perineal	*Hombre:* rodea las caras laterales del bulbo del pene y la porción más proximal del cuerpo del pene, insertándose en la membrana perineal, la cara dorsal de los cuerpos esponjoso y cavernosos, y la fascia del bulbo del pene	Ramo muscular (profundo) del nervio perineal, ramo del nervio pudendo (S2-S4)	*Hombre:* sostiene y fija el cuerpo perineal/suelo de la pelvis; comprime el bulbo del pene para expulsar las últimas gotas de orina/semen; ayuda a la erección, comprimiendo el flujo de salida a través de la vena profunda del periné e impulsando sangre desde el bulbo al cuerpo del pene
	Mujer: cuerpo perineal	*Mujer:* pasa a cada lado de la porción inferior de la vagina, englobando el bulbo y la glándula vestibular mayor; se inserta en el arco del pubis y la fascia de los cuerpos cavernosos del clítoris		*Mujer:* sostiene y fija el cuerpo perineal/suelo de la pelvis; «esfínter» de la vagina; ayuda a la erección del clítoris (y quizás del bulbo del vestíbulo); comprime la glándula vestibular mayor
Isquiocavernoso	Cara interna de la rama isquiopubiana y tuberosidad isquiática	Abraza el pilar del pene o del clítoris; se inserta en las caras inferior y medial del pilar y en la membrana perineal, medial al pilar	Ramo muscular (profundo) del nervio perineal, ramo del nervio pudendo (S2-S4)	Mantiene la erección del pene o el clítoris, al comprimir el flujo de salida venoso e impulsar sangre desde la raíz al cuerpo del pene o del clítoris
Transverso superficial del periné		Discurre a lo largo de la cara inferior del borde posterior de la membrana perineal hasta el cuerpo perineal		Sostienen y fijan el cuerpo perineal/suelo pélvico para sostener las vísceras abdominopélvicas y resistir el aumento de la presión intraabdominal
Transverso profundo del periné		Discurre a lo largo de la cara superior del borde posterior de la membrana perineal hasta el cuerpo perineal y el esfínter externo del ano		
Esfínter externo de la uretra	(Sólo la porción del compresor de la uretra)	Rodea la uretra superior a la membrana perineal *Hombre:* también asciende por la cara anterior de la próstata *Mujer:* algunas fibras rodean también la vagina (esfínter uretrovaginal)	Nervio dorsal del pene o del clítoris, ramo terminal del nervio pudendo (S2-S4)	Comprime la uretra para mantener la continencia urinaria *Mujer:* la porción del esfínter uretrovaginal también comprime la vagina

Los músculos bulboesponjoso e isquiocavernoso comprimen las venas que salen de los cuerpos cavernosos e impiden así el retorno de la sangre venosa. En consecuencia, los cuerpos cavernosos y el cuerpo esponjoso se llenan de sangre, haciendo que los cuerpos eréctiles se vuelvan turgentes (aumentados de tamaño y rígidos), y se produce una **erección.**

Durante la **polución,** el semen (espermatozoides y secreciones glandulares) es conducido hacia la uretra prostática, por los conductos eyaculadores, tras los movimientos peristálticos de los conductos deferentes y las vesículas seminales. Cuando se contrae el músculo liso de la próstata, se añade líquido prostático al líquido seminal. La polución es una respuesta simpática (nervios L1-L2). Durante la **eyaculación,** el semen es expulsado de la uretra a través del orificio uretral externo.

La eyaculación se produce por:

- Cierre del esfínter interno de la uretra al nivel del cuello de la vejiga urinaria, una *respuesta simpática* (nervios L1-L2).
- Contracción del músculo uretral, una *respuesta parasimpática* (nervios S2-S4).
- Contracción de los músculos bulboesponjosos, por los nervios pudendos (S2-S4).

CUADRO CLÍNICO

TRIÁNGULO UROGENITAL MASCULINO

Sondaje uretral

El *sondaje uretral* se realiza para extraer orina de una persona que es incapaz de miccionar. También se realiza para irrigar la vejiga urinaria y para obtener una muestra de orina no contaminada. Cuando se introducen *sondas uretrales* (instrumentos ligeramente cónicos para explorar y dilatar una uretra contraída), deben tenerse en cuenta las curvas de la uretra masculina. Justo distal a la membrana perineal, la uretra esponjosa está cubierta inferior y posteriormente por tejido eréctil del bulbo del pene; sin embargo, hay un corto segmento de la porción intermedia que no está protegido (fig. C6-32). Como en este punto la pared de la uretra es delgada, y puesto que es preciso superar el ángulo para entrar en la porción intermedia de la uretra esponjosa, esta es vulnerable a la rotura durante la inserción de sondas uretrales. La porción intermedia, que es la menos distensible, discurre inferoanteriormente mientras pasa a través del esfínter externo de la uretra. Proximalmente, la porción prostática forma una suave curva de concavidad anterior al atravesar la próstata.

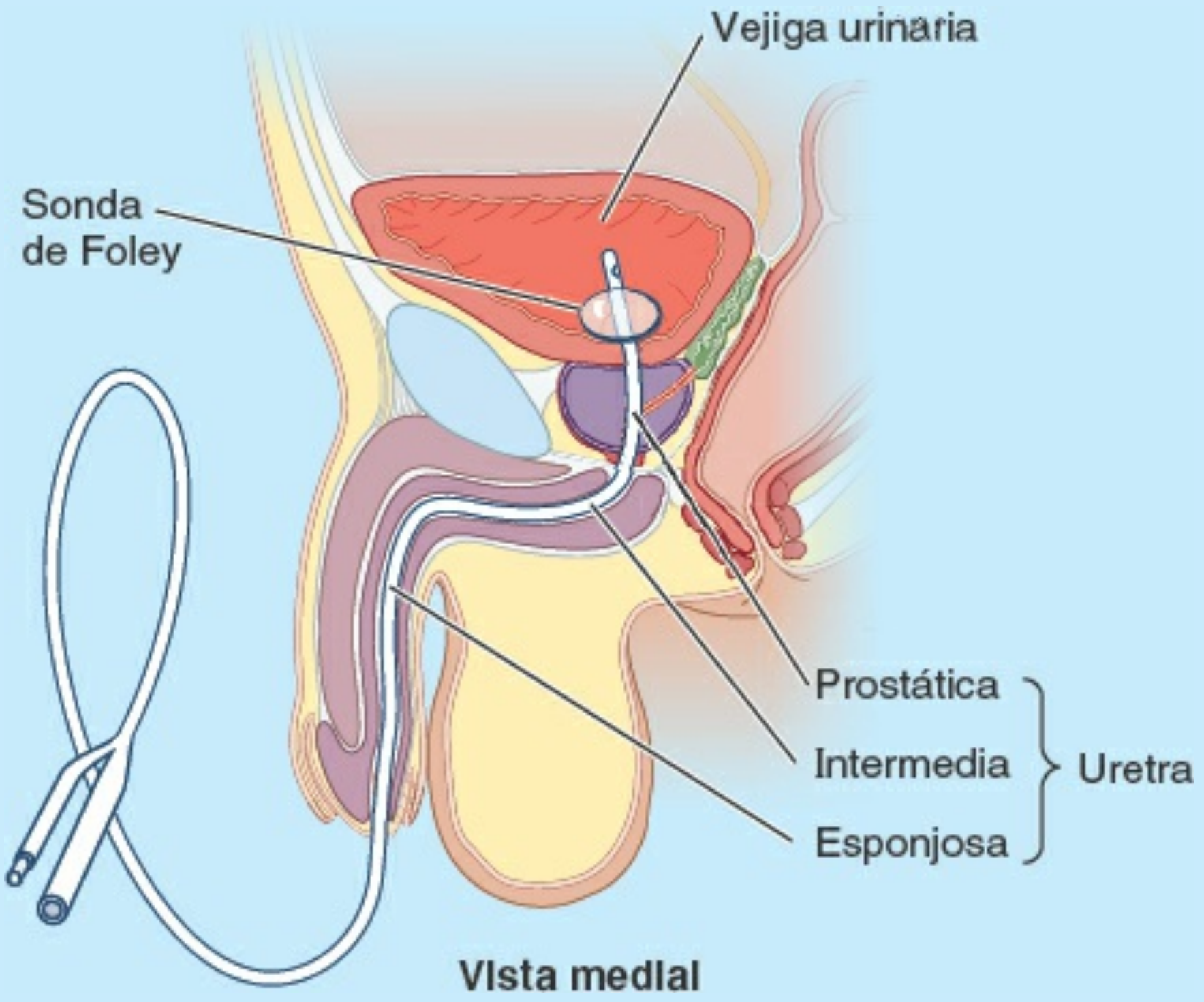

FIGURA C6-32.

Los traumatismos externos en el pene y las infecciones de la uretra pueden provocar una *estenosis uretral*. En estos casos, se utilizan sondas uretrales para dilatar la uretra constreñida. La uretra esponjosa se expande lo bastante para permitir el paso de un instrumento de unos 8 mm de diámetro. El orificio uretral externo es la parte más estrecha y menos distensible de la uretra; por tanto, si un instrumento pasa a través de la abertura, normalmente también pasará por las

otras porciones de la uretra.

Distensión del escroto

El escroto se distiende fácilmente. En personas con hernias inguinales indirectas grandes, por ejemplo, el intestino puede introducirse en el escroto, haciendo que este adquiera el tamaño de un balón de fútbol. De forma parecida, la inflamación del testículo *(orquitis),* asociada a las paperas, las hemorragias en el tejido subcutáneo o la obstrucción linfática crónica (como sucede en la *elefantiasis,* una enfermedad parasitaria), también puede provocar un aumento de tamaño del escroto.

Palpación de los testículos

La piel blanda y flexible del escroto hace que sea sencillo palpar los testículos y las estructuras relacionadas con ellos (p. ej., el epidídimo y el conducto deferente). La mayoría de los profesionales sanitarios coinciden en que la exploración testicular debe ser parte de la exploración física rutinaria. Algunos médicos recomiendan que los hombres se realicen una autoexploración testicular mensualmente después de la pubertad para detectar cualquier cambio testicular o escrotal. Es normal que un testículo sea ligeramente más grande que el otro. Lo más habitual es que el testículo izquierdo se encuentre en un nivel más inferior que el derecho.

De acuerdo con la American Cancer Society, aunque el cáncer testicular puede ocurrir a cualquier edad, aproximadamente la mitad de todos los casos se producen entre los 20 y 34 años. El riesgo de desarrollar cáncer testicular a lo largo de la vida es de 1 en 263, siendo un tipo relativamente común de cáncer. El riesgo de fallecer de cáncer testicular es aproximadamente de 1 en 5 000. El cáncer testicular puede tratarse y habitualmente curarse, sobre todo cuando se detecta en una etapa temprana de la enfermedad.

Hipospadias

El *hipospadias* es una anomalía congénita frecuente del pene que se presenta en 1 de cada 300 recién nacidos. En su forma más simple y habitual, *el hipospadias del glande,* el orificio uretral externo se encuentra en la cara ventral del glande del pene. En otros recién nacidos, el defecto se encuentra en el cuerpo del pene *(hipospadias peneano)* (fig. C6-33 A) o en el periné *(hipospadias penescrotal* o *escrotal)* (fig. C6-33 B), de forma que el orificio uretral externo se sitúa en la cara uretral del pene. La base embriológica de los hipospadias peneanos y escrotales es la ausencia de fusión de los *pliegues urogenitales* en la cara ventral del pene que completa la formación de la uretra esponjosa. Generalmente se considera que el hipospadias se asocia a una producción inadecuada de andrógenos por los testículos fetales. Es probable que los distintos tipos de hipospadias se deban a diferencias en el momento y en el grado de la insuficiencia hormonal (Moore et al., 2016).

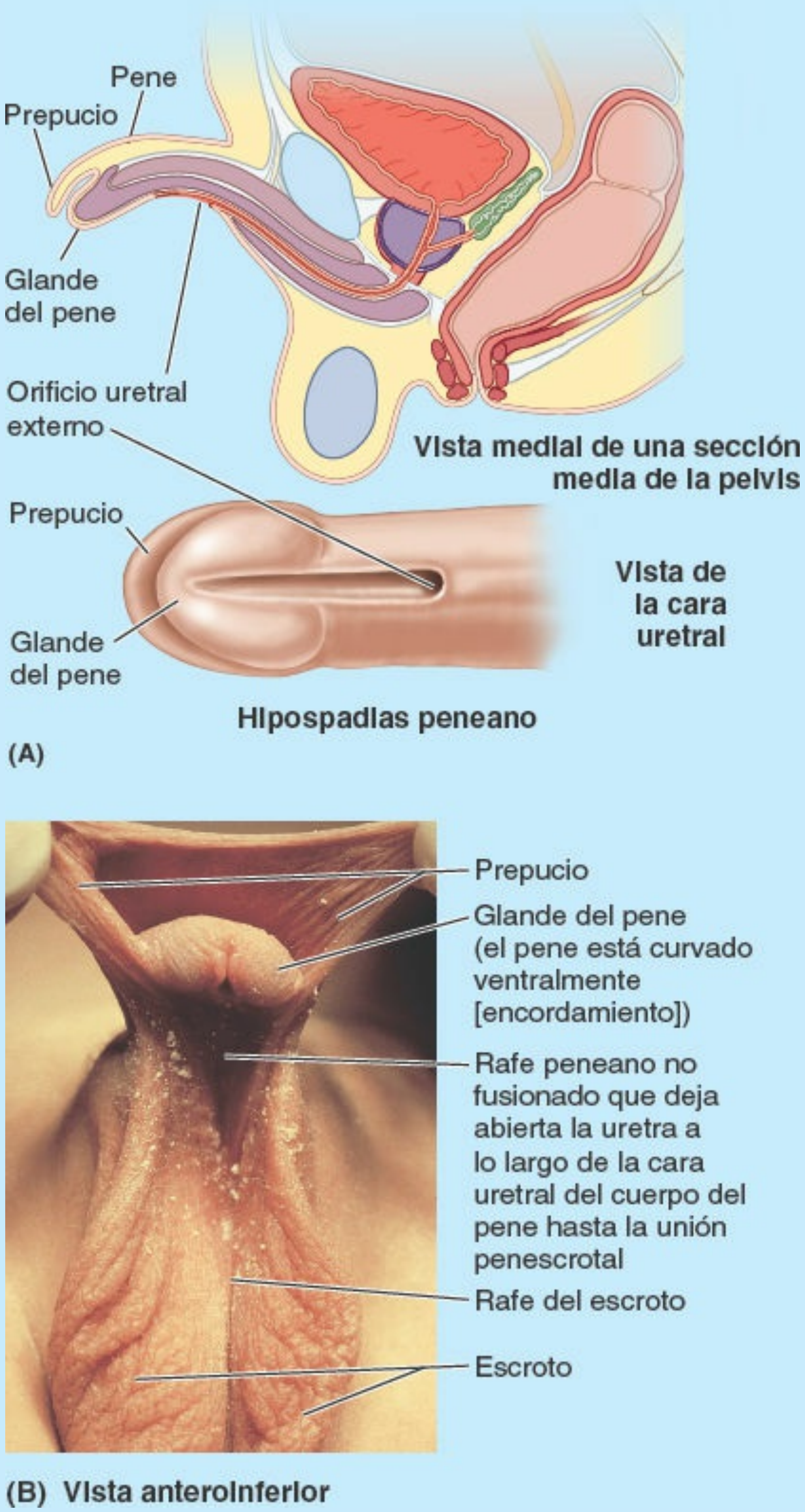

FIGURA C6-33.

Fimosis, parafimosis y circuncisión

En el pene no circuncidado, el prepucio cubre la mayoría o todo el glande del pene (v. fig. 6-61 E). Normalmente, el prepucio es lo bastante elástico para que pueda retraerse sobre el glande. En algunos hombres se ajusta

estrechamente al glande y cuesta, o es imposible, retraerlo *(fimosis)*. Como en el prepucio existen glándulas sebáceas modificadas, las secreciones grasas de consistencia caseiforme *(esmegma)* que producen se acumulan en el **saco prepucial,** situado entre el glande y el prepucio, y causan irritación.

En algunos hombres, la retracción del prepucio sobre el glande comprime con tal fuerza el cuello del glande que interfiere con el drenaje de sangre y líquidos tisulares. En las personas que presentan este cuadro *(parafimosis)*, el glande puede agrandarse tanto que es imposible cubrirlo con el prepucio. En estos casos suele practicarse una circuncisión.

La *circuncisión*, o extirpación quirúrgica del prepucio, es la cirugía menor que se realiza con más frecuencia en los lactantes de sexo masculino. Tras la circuncisión, el glande del pene queda expuesto (v. fig. 6-61 B). Aunque en el islamismo y el judaísmo es una práctica religiosa, en Norteamérica a menudo se hace por motivos no religiosos (una preferencia que suele atribuirse a tradición o a higiene). En los adultos, suele practicarse cuando existe fimosis o parafimosis.

Impotencia y disfunción eréctil

La incapacidad para conseguir una erección *(impotencia)* puede deberse a distintas causas. Cuando una lesión del plexo prostático o de los nervios cavernosos impide conseguir la erección (impotencia), se puede implantar quirúrgicamente una prótesis peneana inflable o semirrígida que asumirá la función de los cuerpos eréctiles y proporcionará la rigidez necesaria para introducir y mover el pene durante las relaciones sexuales.

Puede producirse una *disfunción eréctil* en ausencia de lesiones neurológicas por diversas causas. Los trastornos del sistema nervioso central (hipotalámicos) y endocrinos (hipofisarios o testiculares) pueden provocar una disminución de la secreción de testosterona (hormona masculina). Las fibras nerviosas pueden ser incapaces de estimular los tejidos eréctiles, o los vasos sanguíneos pueden responder de forma insuficiente a los estímulos autónomos. En muchos de estos casos, puede conseguirse una erección con la ayuda de fármacos, orales o inyectables, que aumentan el flujo de sangre hacia los sinusoides cavernosos provocando la relajación del músculo liso.

Puntos fundamentales

TRIÁNGULO UROGENITAL MASCULINO

Uretra distal masculina. La uretra intermedia es la porción más corta y estrecha de la uretra masculina; el límite de su distensión suele ser el mismo que el del orificio uretral externo. ● Está rodeada por músculo voluntario de la porción inferior del esfínter externo de la uretra antes de perforar la membrana perineal. ● Inmediatamente inferior a la membrana, la uretra entra en el cuerpo esponjoso y se convierte en uretra esponjosa, la porción más larga de la uretra masculina. ● La uretra esponjosa presenta expansiones en ambos extremos, las fosas intrabulbar y navicular. ● Las porciones intermedia y esponjosa de la uretra están irrigadas y drenadas por los mismos vasos (sanguíneos) dorsales del pene, pero difieren en cuanto a su inervación y drenaje linfático. La porción intermedia sigue vías viscerales y

la porción esponjosa vías somáticas.

Escroto. El escroto es un saco cutáneo fibromuscular dinámico para los testículos y epidídimos. ● Su división interna por un tabique de la túnica dartos está marcada externamente por el rafe escrotal medio. ● La cara anterior del escroto es tributaria de los vasos y de los nervios escrotales anteriores, que son prolongación de los vasos sanguíneos pudendos externos y de ramos del plexo nervioso lumbar. ● La cara posterior del escroto es tributaria de los vasos sanguíneos y de los nervios escrotales posteriores, continuaciones de los vasos sanguíneos pudendos internos y de ramos del plexo nervioso sacro. ● La inervación simpática del músculo liso dartos y de las glándulas sudoríparas colabora en la termorregulación de los testículos.

Pene. El pene es el órgano de la copulación y de la excreción de orina y semen. ● Está constituido principalmente por piel fina y móvil que recubre tres cuerpos cilíndricos de tejido cavernoso eréctil, los dos cuerpos cavernosos y un único cuerpo esponjoso que contiene la uretra esponjosa. ● Los cuerpos eréctiles se mantienen juntos por la fascia profunda del pene, excepto en la raíz, donde están separados en los pilares y el bulbo del pene. ● Los pilares se insertan en las ramas isquiopubianas, pero todas las porciones de la raíz están unidas a la membrana perineal. ● En la unión entre la raíz y el cuerpo, el pene está unido a la sínfisis del pubis por el ligamento suspensorio del pene. ● Los músculos isquiocavernosos envuelven a los pilares, y el músculo bulboesponjoso envuelve al bulbo; las fibras más anteriores de este último rodean la porción más proximal del cuerpo del pene y los vasos dorsales profundos. ● El glande del pene es una expansión distal del cuerpo esponjoso, que presenta el orificio uretral externo en su punta y una corona que se proyecta hacia fuera y sobre el cuello del glande. ● A menos que se extirpe en la circuncisión, el cuello está cubierto por el prepucio.

Excepto la piel situada cerca de la raíz, el pene está irrigado principalmente por ramas de las arterias pudendas internas. ● Las arterias dorsales irrigan la mayor parte del cuerpo y del glande. ● Las arterias profundas irrigan el tejido cavernoso. Las arterias helicinas terminales se abren para llenar los senos con sangre por efecto de la presión arterial, lo que provoca la erección del pene. ● Las estructuras superficiales drenan a través de la vena dorsal superficial en las venas pudendas externas, mientras que los cuerpos eréctiles drenan a través de la vena dorsal profunda en el plexo venoso prostático. ● La inervación sensitiva y simpática se vehicula principalmente a través del nervio dorsal del pene, pero las arterias helicinas que producen la erección están inervadas por nervios cavernosos, prolongaciones del plexo nervioso prostático.

Músculos del periné. Además de sus orígenes óseos, los músculos voluntarios superficiales y profundos del periné también se insertan en la membrana (que los separa) y el cuerpo perineales. ● Además de las funciones esfinterianas de los esfínteres externos anal y uretral en el mantenimiento de la continencia fecal y urinaria, los músculos perineales masculinos actúan en grupo para proporcionar una base para el pene y sostener el cuerpo perineal (que a su vez sostiene al diafragma de la pelvis). ● Los músculos isquiocavernoso y bulboesponjoso comprimen el retorno venoso de los cuerpos eréctiles colaborando en la erección, a la vez que propulsan sangre desde la raíz del pene hacia el interior del cuerpo del pene. ● Además, el músculo bulboesponjoso comprime el bulbo del pene para expulsar las gotas finales de orina o de semen. ● Debido a estas múltiples funciones, los músculos perineales suelen estar bien desarrollados en los hombres. Los músculos perineales están inervados por ramos musculares del nervio pudendo.

thePoint **http://thepoint.lww.com/espanol-Moore8e**

Tras la eyaculación, el pene regresa gradualmente a un estado de flaccidez **(remisión),** debido a la estimulación simpática que causa la constricción de la musculatura lisa de las arterias helicinas. Los músculos bulboesponjoso e isquiocavernoso se relajan, lo que permite que se drene más sangre de los espacios cavernosos hacia la vena dorsal profunda.

Triángulo urogenital femenino

El **triángulo urogenital femenino** está formado por los genitales externos femeninos, los músculos del periné y el canal anal.

GENITALES EXTERNOS FEMENINOS

Los **genitales externos femeninos** (fig. 6-67) comprenden elmonte del pubis, los labios pudendos mayores (que encierran la hendidura pudenda), los labios pudendos menores (que encierran el vestíbulo de la vagina), el clítoris, los bulbos del vestíbulo y las glándulas vestibulares mayores y menores. El término **vulva** comprende todas estas partes. La vulva actúa como:

- Tejido sensitivo y eréctil en la excitación sexual y el coito.
- Dirige el flujo de orina.
- Evita la entrada de material extraño en el tracto urogenital.

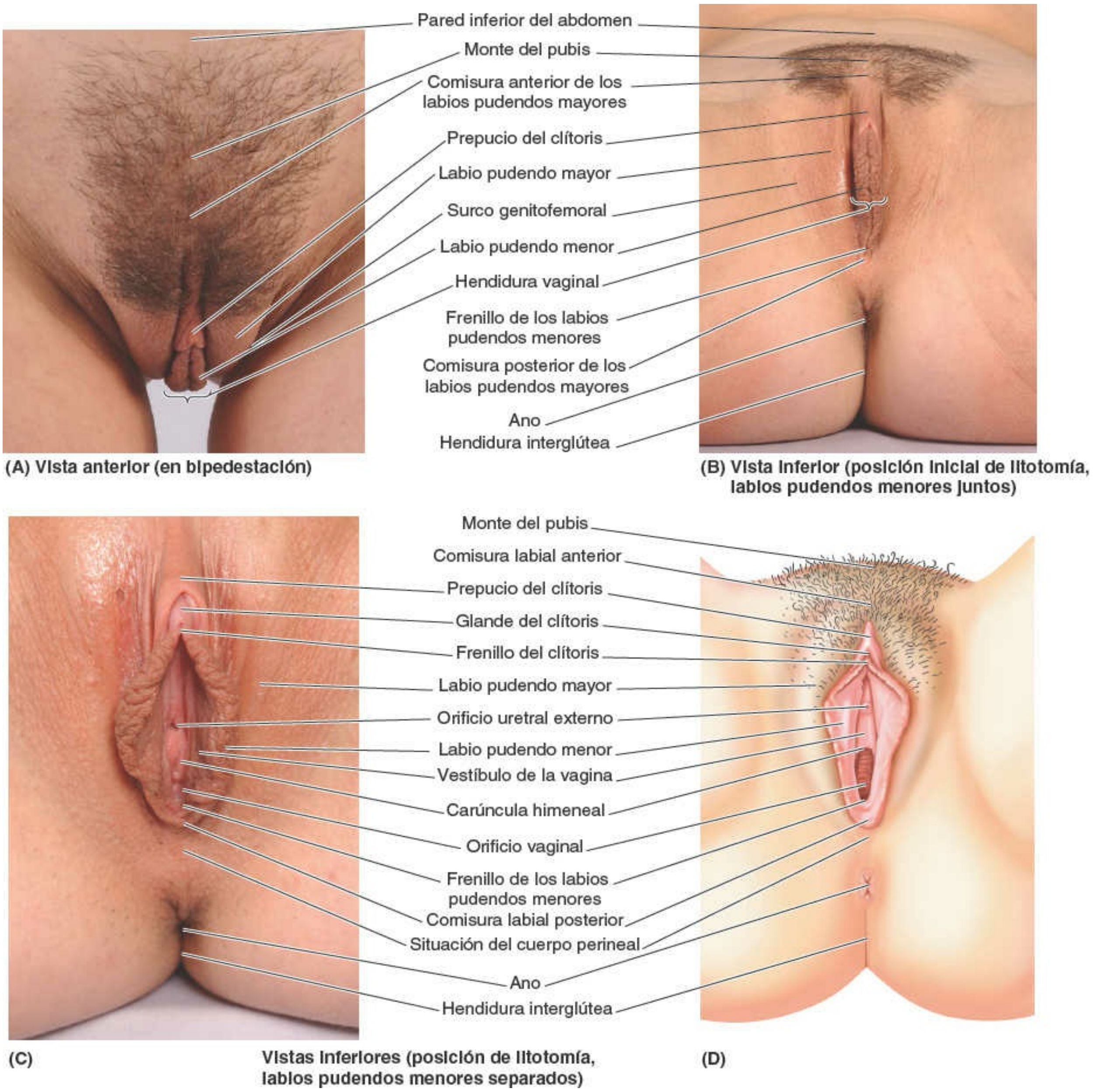

FIGURA 6-67. Genitales externos femeninos. A a **C)** Anatomía de superficie de la vulva de la vagina, en tres posiciones. **D)** Ilustración de la vulva, similar a **(C).** La humedad normalmente mantiene en contacto a los labios pudendos menores de forma pasiva, manteniendo cerrado el vestíbulo de la vagina **(B)** a menos que se separen como en **(C).**

Monte del pubis. El **monte del pubis,** o monte de Venus, es la eminencia adiposa redondeada anterior a la sínfisis del pubis, tubérculos y ramas superiores de

ambos pubis. La eminencia está formada por una masa de tejido adiposo subcutáneo. La cantidad de grasa del monte aumenta en la pubertad y disminuye tras la menopausia. La superficie del monte del pubis se continúa con la pared anterior del abdomen. Tras la pubertad, el monte del pubis se cubre con un grueso vello púbico.

Labios pudendos mayores. Los **labios pudendos mayores** son pliegues cutáneos prominentes que proporcionan, indirectamente, protección al clítoris y a los orificios externo de la uretra y vaginal (fig. 6-67). Cada labio pudendo mayor, lleno casi por completo de un «proceso digitiforme» de tejido conectivo laxo que contiene músculo liso y la terminación del ligamento redondo del útero (fig. 6-68), discurre inferoposteriormente desde el monte del pubis hacia el ano (fig. 6-67 D).

Los labios pudendos mayores se sitúan a los lados de una depresión central (una delgada ranura cuando los muslos están en aducción, fig. 6-67 A), la **hendidura pudenda,** dentro de la cual se encuentran los labios pudendos menores y el vestíbulo (fig. 6-67 C y D). En la mujer adulta, las caras externas de los labios están cubiertas de piel pigmentada, que contiene muchas glándulas sebáceas, y vello púbico rizado. Las caras internas de los labios son lisas, rosadas y sin vello.

Los labios pudendos mayores son más gruesos anteriormente, donde se unen para formar la **comisura anterior.** Posteriormente, en las mujeres nulíparas (aquellas que nunca han dado a luz) se fusionan y constituyen una cresta, la **comisura posterior,** que se encuentra sobre el cuerpo perineal y constituye el límite posterior de la vulva. Esta comisura suele desaparecer tras el primer parto vaginal.

Labios pudendos menores. Los **labios pudendos menores** son pliegues cutáneos redondeados que carecen de grasa y vello. Están incluidos en la hendidura pudenda por los labios pudendos mayores, y rodean y cierran el *vestíbulo de la vagina*, en el cual se abren los orificios vaginal y externo de la uretra. Presentan un núcleo central de tejido conectivo esponjoso que contiene tejido eréctil en la base y muchos pequeños vasos sanguíneos. Anteriormente, los labios pudendos menores forman dos láminas: las láminas mediales de ambos lados se unen como **frenillo del clítoris,** y las láminas laterales se unen anteriores al **glande del clítoris** (o a menudo anteriores e inferiores, con lo cual se solapan y lo ocultan) para formar el prepucio del clítoris. En las mujeres jóvenes, especialmente en las vírgenes, los labios pudendos menores se conectan posteriormente mediante un pequeño pliegue transversal, el **frenillo de los labios pudendos menores.** Aunque la cara interna de cada labio pudendo menor es piel delgada y húmeda, presenta el típico color rosado de una mucosa y contiene muchas terminaciones nerviosas sensitivas (v. cuadro clínico «Circuncisión femenina»).

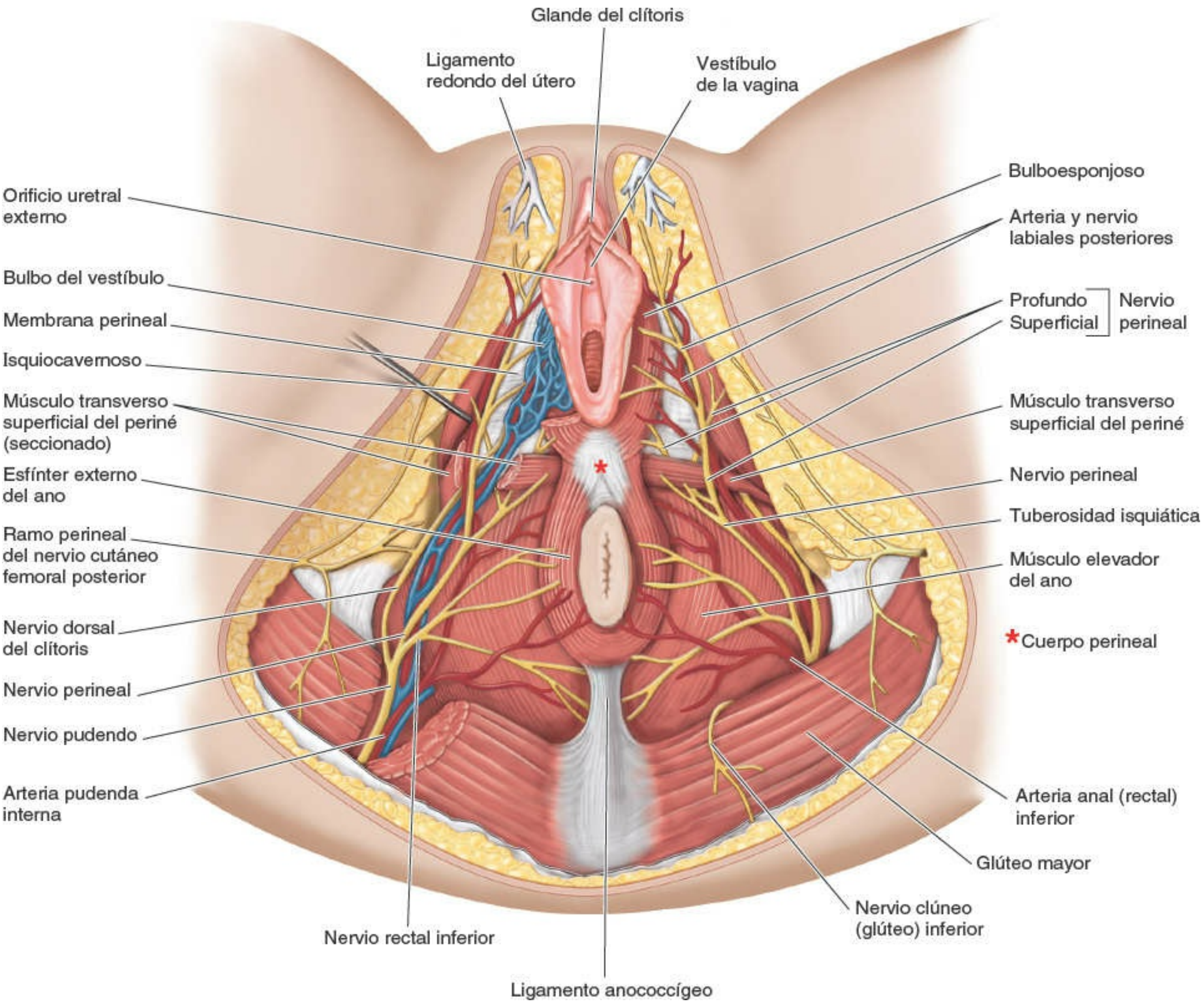

FIGURA 6-68. Periné femenino. Se han eliminado la piel, el tejido subcutáneo (incluidos la fascia perineal y los cuerpos adiposos isquioanales) y la fascia de revestimiento de los músculos. En el lado derecho se ha resecado el músculo bulboesponjoso para mostrar el bulbo del vestíbulo. La disección más profunda del espacio superficial *(lado derecho)* muestra los bulbos del vestíbulo y las glándulas vestibulares mayores.

Clítoris. El clítoris es un órgano eréctil localizado en el punto en que los labios pudendos menores se unen anteriormente (v. figs. 6-67 y 6-68). Consta de una **raíz** y un **cuerpo** pequeño y cilíndrico, formados por dos pilares, dos cuerpos cavernosos y el **glande del clítoris** (fig. 6-69). Los pilares se fijan a las ramas inferiores del pubis y a la membrana perineal, profundos a los labios. El cuerpo del clítoris está cubierto por el prepucio del clítoris (v. figs. 6-67 y 6-68). En conjunto, el cuerpo y el glande del clítoris tienen alrededor de 2 cm de largo y menos de 1 cm de diámetro.

A diferencia del pene, el clítoris no está relacionado funcionalmente con la uretra ni con la micción. El clítoris es muy sensible y aumenta de tamaño con la estimulación táctil. El glande es la parte más inervada del clítoris y posee numerosas terminaciones nerviosas.

Vestíbulo de la vagina. El vestíbulo de la vagina es el espacio rodeado por los labios pudendos menores, que contiene las desembocaduras de la uretra, la vagina y los conductos de las glándulas vestibulares mayores y menores (v. figs. 6-67 C y D, y 6-68). El *orificio uretral externo* se localiza 2-3 cm posteroinferior al glande del clítoris y anterior al orificio vaginal. A cada lado del orificio uretral externo se encuentran las aberturas de los conductos de las **glándulas parauretrales.** Las

aberturas de los conductos de las glándulas vestibulares mayores se localizan en las caras superiores y mediales de los labios pudendos menores, a las 5 y a las 7 en punto respecto al orificio vaginal, en la posición de litotomía.

FIGURA 6-69. Clítoris. Se han eliminado los tejidos blandos circundantes para mostrar las porciones del clítoris.

El tamaño y el aspecto del **orificio vaginal** varían según el estado del **himen,** un pliegue anular delgado de mucosa en el orificio vaginal que rodea y ocluye parcial o totalmente la luz. Tras su rotura, sólo son visibles sus restos, o **carúnculas himeneales** (v. fig. 6-67 C y D). Estos restos separan la vagina del vestíbulo. El himen carece de una función fisiológica conocida. Se considera básicamente un vestigio evolutivo, pero su estado (y el del frenillo de los labios pudendos menores) suele proporcionar pruebas decisivas en casos de abusos sexuales infantiles y violaciones.

Bulbos del vestíbulo. Los **bulbos del vestíbulo** son masas pares de tejido eréctil alargado, de unos 3 cm de largo (v. fig. 6-68), que se sitúan a los lados del orificio vaginal, superiores o profundos a los labios pudendos menores (pero no dentro), inmediatamente inferiores a la membrana perineal (v. fig. 6-52 D y E). Están cubiertos inferior y lateralmente por los músculos bulboesponjosos, que se extienden por toda su longitud. Los bulbos son los homólogos del bulbo del pene.

Glándulas vestibulares. Las **glándulas vestibulares mayores** (glándulas de Bartolino), con un diámetro aproximado de 0,5 cm, se localizan en el espacio perineal superficial, a cada lado del vestíbulo, posterolaterales al orificio vaginal e inferiores a la membrana perineal, por lo que se encuentran en el espacio perineal superficial (v. fig. 6-52 D). Estas glándulas son redondeadas u ovales, y en parte están cubiertas posteriormente por los *bulbos del vestíbulo;* como los bulbos, las glándulas están parcialmente rodeadas por los músculos bulboesponjosos. Los finos conductos de estas glándulas pasan profundos a los bulbos y desembocan en el vestíbulo de la vagina a cada lado del orificio vaginal. Estas glándulas secretan moco en el vestíbulo de la vagina durante la excitación sexual (v. cuadro clínico «Infección de las glándulas vestibulares mayores»).

Las **glándulas vestibulares menores** son glándulas más pequeñas, a cada lado del vestíbulo de la vagina, que desembocan en este, entre los orificios externo de la uretra y vaginal. Estas glándulas secretan moco en el vestíbulo de la vagina, que humedece los labios y el vestíbulo de la vagina.

Vascularización de la vulva. La abundante irrigación arterial para la vulva procede de las *arterias pudendas externas* e *internas* (fig. 6-68; v. también fig. 6-58 B; tabla 6-8). La *arteria pudenda interna* irriga la mayor parte de la piel, los genitales externos y los músculos del periné. Las arterias labiales son ramas de la arteria pudenda interna, al igual que las del clítoris.

Las venas labiales son tributarias de las *venas pudendas internas* y venas satélites de la arteria pudenda interna. La ingurgitación venosa durante la fase de excitación de la respuesta sexual produce un aumento del tamaño y de la consistencia del clítoris y de los bulbos del vestíbulo.

Inervación de la vulva. La cara anterior de la vulva (monte del pubis, labios anteriores) está inervada por nervios procedentes del plexo lumbar: los **nervios labiales anteriores,** que derivan del *nervio ilioinguinal*, y el *ramo genital del nervio genitofemoral*.

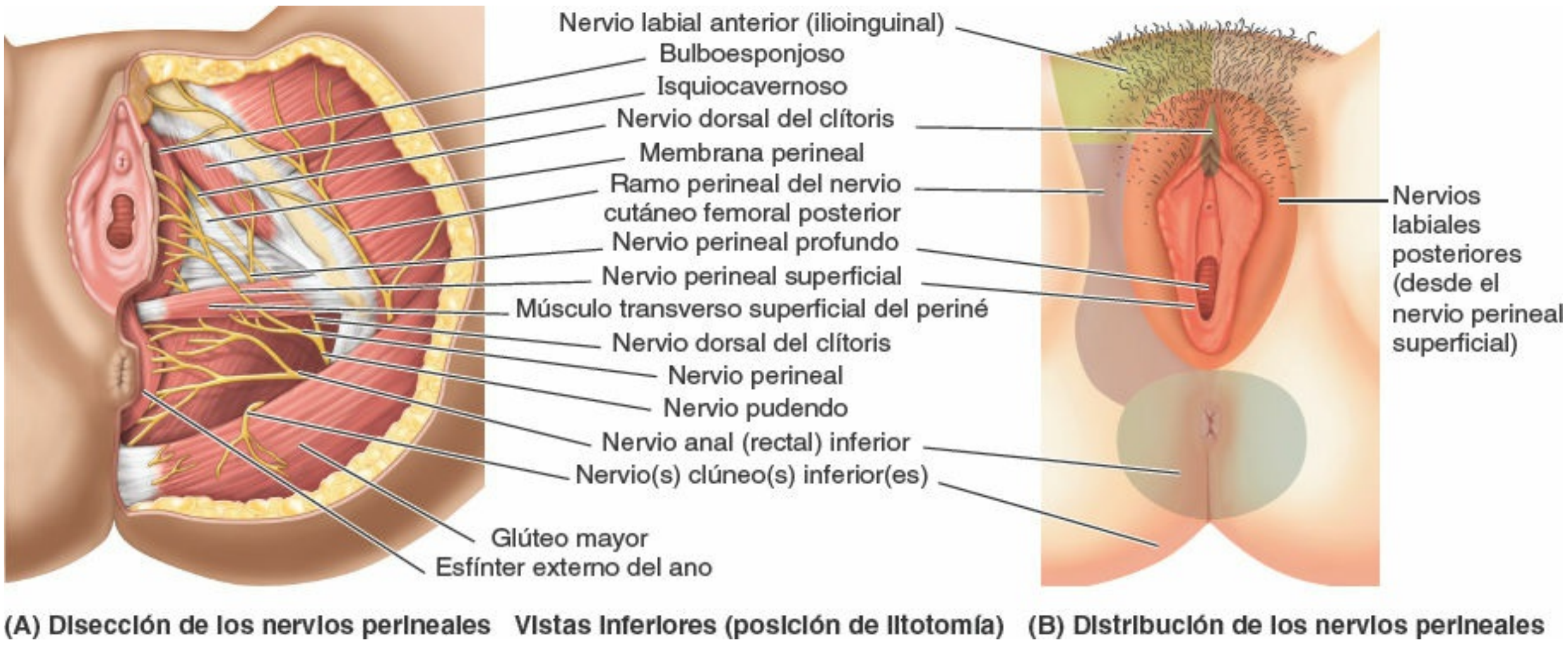

FIGURA 6-70. Nervios del periné femenino. A) En esta vista se han eliminado la piel, el tejido subcutáneo y los cuerpos adiposos isquioanales. La mayoría de la región y de las estructuras del periné están inervadas por ramos del nervio pudendo (S2-S4). **B)** Zonas de inervación cutánea.

TABLA 6-10. NERVIOS DEL PERINÉ

Nervio	Origen	Recorrido	Distribución
Nervios labiales anteriores (♀); **nervios escrotales anteriores** (♂)	Porción terminal del nervio ilioinguinal (L1)	Nace cuando el ilioinguinal abandona el anillo inguinal superficial; pasa anterior e inferiormente	*En mujeres*, sensitivo para el monte del pubis y la parte anterior de los labios pudendos mayores; *en hombres*, sensitivo para la región púbica, piel del pene proximal, cara anterior del escroto y muslo adyacente
Ramo genital del nervio genitofemoral	Nervio genitofemoral (L1 y L2)	Emerge a través del anillo inguinal superficial o junto a él	*En mujeres*, sensitivo para la porción anterior de los labios pudendos mayores; *en hombres*, motor para el músculo cremáster, sensitivo para la cara anterior del escroto y el muslo adyacente
Ramo perineal del nervio cutáneo femoral posterior	Nervio cutáneo femoral posterior (S1-S3)	Nace profundo al borde inferior del glúteo mayor; pasa medialmente sobre el ligamento sacrotuberoso para discurrir paralelo a la rama isquiopubiana	Sensitivo para el periné lateral (labios pudendos mayores en ♀, escroto en ♂), surco genitofemoral y porción medial más superior del muslo; puede solaparse con porciones laterales del periné inervadas por el nervio pudendo
Nervios clúneos inferiores	Nervio cutáneo femoral posterior (S1-S3)	Nacen profundos y emergen desde el borde inferior del glúteo mayor, ascendiendo por el tejido subcutáneo	Piel de la región glútea (nalga) inferior e inferolateral (pliegue glúteo y área superior a éste)
Nervio pudendo (S2-4)	Plexo sacro (ramos anteriores de S2-S4)	Abandona la pelvis a través de la porción infrapiriforme del foramen isquiático mayor; pasa posterior al ligamento sacroespinoso; entra en el periné a través del foramen isquiático menor, dividiéndose inmediatamente en ramos al entrar en el conducto pudendo	Motor para los músculos del periné y sensitivo para la mayoría de la región perineal a través de sus ramos, los nervios rectal inferior y perineal, y el nervio dorsal del clítoris o del pene
Nervio anal (rectal) **inferior**	Nervio pudendo (S3-S4)	Pasa medialmente desde la región de la espina isquiática (entrada del conducto pudendo) atravesando el cuerpo adiposo isquioanal	Esfínter externo del ano; participa en la inervación de la porción inferior y más medial del elevador del ano (puborrectal); sensitivo para el canal anal inferior a la línea pectínea y piel perianal
Nervio perineal	Nervio pudendo	Nace cerca de la entrada del conducto pudendo, discurriendo paralelo al nervio progenitor hasta el final del conducto, y luego pasa medialmente	Se divide en ramos superficial y profundo, el nervio labial o escrotal posterior y el nervio profundo del periné
Nervios labiales posteriores (♀); **nervios escrotales posteriores** (♂)	Ramo terminal superficial del nervio perineal	Nacen en el extremo anterior (terminal) del conducto pudendo, pasando medial y superficialmente	*En mujeres*, labios pudendos menores y todos los labios pudendos mayores excepto la parte anterior; *en hombres*, cara posterior del escroto
Nervio perineal profundo	Ramo terminal profundo del nervio perineal	Nace en el extremo anterior (terminal) del conducto pudendo, pasando primero medialmente y luego profundamente en el espacio perineal superficial	Motor para los músculos del espacio perineal superficial (isquiocavernoso, bulboesponjoso y músculos perineales superficiales); *en mujeres*, sensitivo para el vestíbulo de la vagina y la porción inferior de la vagina

La cara posterior de la región pudenda está inervada por nervios que proceden del plexo sacro: el *ramo perineal del nervio cutáneo posterior femoral*, lateralmente, y el *nervio pudendo*, centralmente (figs. 6-68 y 6-70). Este último es el nervio principal del periné. Los **nervios labiales posteriores** *(ramos terminales superficiales del nervio perineal)* inervan los labios; *ramos profundos* y *musculares del nervio perineal* inervan el orificio vaginal y los músculos superficiales del periné, y el *nervio dorsal del clítoris* inerva los músculos profundos del periné y recoge la sensibilidad del clítoris (v. cuadro clínico «Bloqueo de los nervios pudendo e ilioinguinal»).

El bulbo del vestíbulo y los cuerpos eréctiles del clítoris reciben fibras parasimpáticas a través de *nervios cavernosos* del plexo uterovaginal. La estimulación parasimpática produce un aumento de la secreción vaginal, la erección del clítoris y la ingurgitación del tejido eréctil en los bulbos del vestíbulo.

DRENAJE LINFÁTICO DEL PERINÉ FEMENINO

La vulva contiene una abundante red de vasos linfáticos. La linfa de la piel del periné, incluido el anodermo inferior a la línea pectínea del anorrecto y la vagina más inferior, el orificio vaginal y el vestíbulo, drena inicialmente hacia los *nódulos linfáticos inguinales superficiales*. La linfa del clítoris, el bulbo vestibular y los labios pudendos menores anteriores drena en los *nódulos inguinales profundos* o

directamente en los *nódulos ilíacos internos;* la linfa de la uretra drena en los *nódulos linfáticos ilíacos internos* o en los *nódulos linfáticos sacros* (fig. 6-71; tabla 6-7).

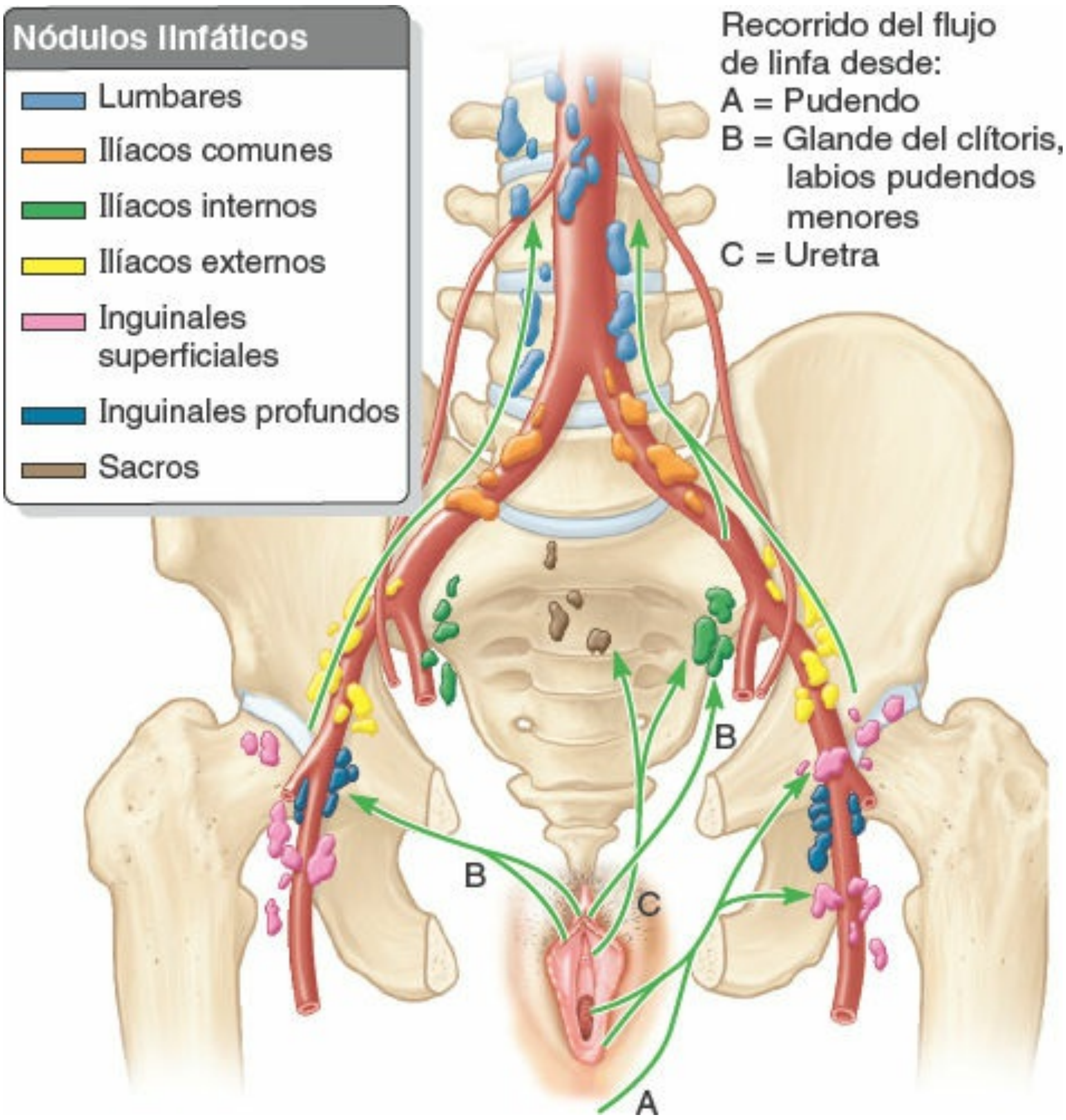

FIGURA 6-71. Drenaje linfático de la vulva. Las *flechas* indican la dirección del flujo de linfa hacia los nódulos linfáticos.

CUADRO CLÍNICO

TRIÁNGULO UROGENITAL FEMENINO

Circuncisión femenina

Aunque es ilegal y actualmente se aboga contra ella en la mayoría de los países, la *circuncisión femenina o mutilación* es una práctica muy extendida en determinadas culturas. La intervención se lleva a cabo durante la infancia, y consiste en extirpar el prepucio del clítoris y normalmente también comporta la eliminación de parte o de todo el clítoris y los labios pudendos menores y puede incluir la sutura del orificio vaginal. Se considera, equivocadamente, que esta intervención mutilante inhibe la excitación y el placer sexuales.

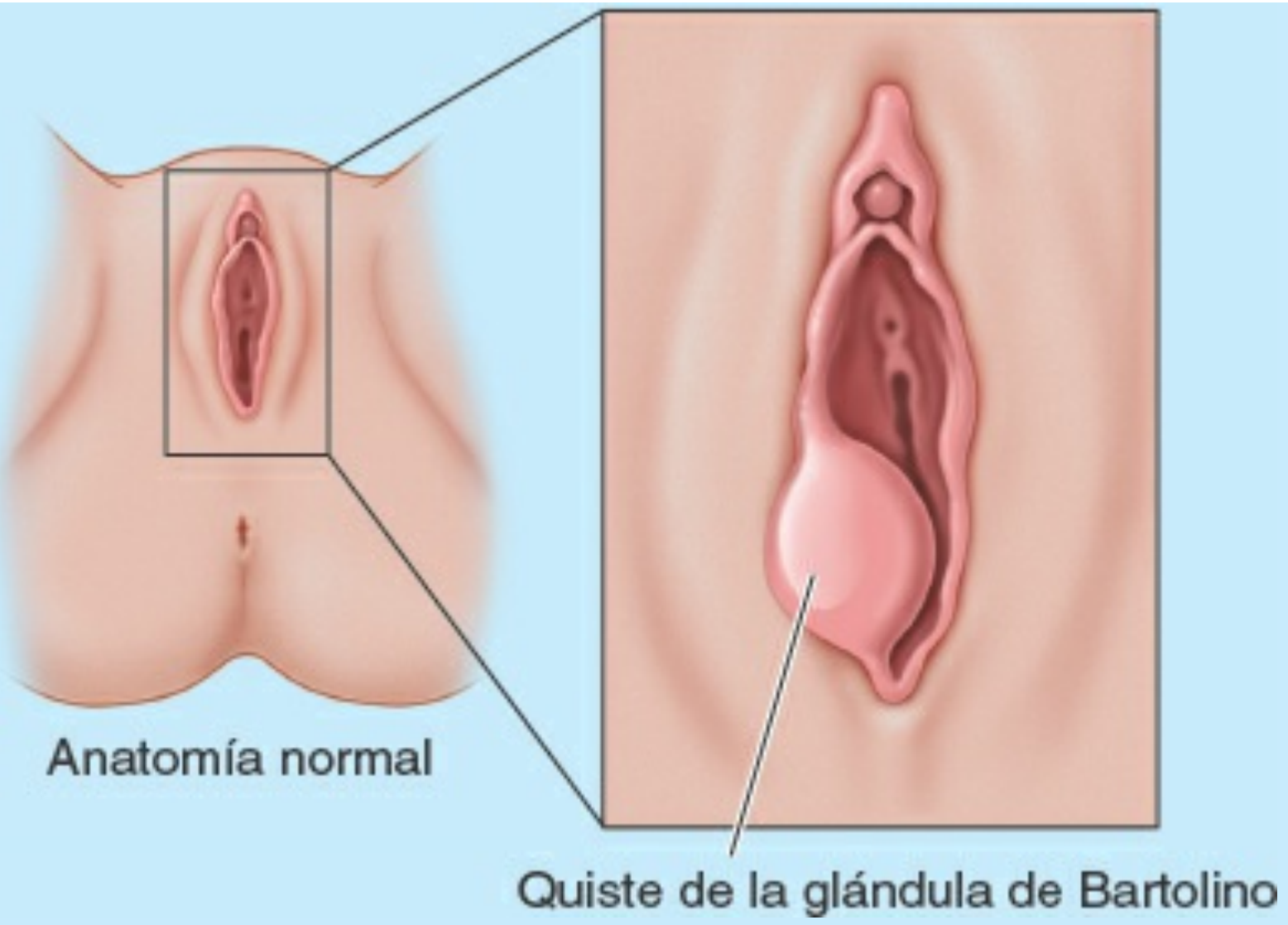

FIGURA C6-34.

Traumatismo pudendo

Los bulbos del vestíbulo están muy vascularizados y pueden sufrir una rotura vascular debido a traumatismos (p. ej., lesiones deportivas como en el salto de vallas, agresiones sexuales o lesiones obstétricas). Estas lesiones suelen provocar dolor severo, *hematomas* (acumulaciones localizadas de sangre) *bulbares* en los labios pudendos mayores, y cicatrices y, en algunos casos, puede causar la formación posterior de fístulas u obstrucción del canal de parto.

Infección de las glándulas vestibulares mayores

Las glándulas vestibulares mayores normalmente no se pueden palpar, salvo cuando están infectadas. La oclusión del conducto de la glándula vestibular puede predisponer a una *infección de la glándula vestibular mayor*. En ella se originan la mayoría de los adenocarcinomas (cánceres) de la vulva. La *bartolinitis*, una inflamación de las glándulas vestibulares mayores (de Bartolino), puede estar causada por numerosos microorganismos patógenos. Las glándulas infectadas pueden aumentar de tamaño hasta alcanzar un diámetro de 4-5 cm y chocar con la pared del recto. La oclusión del conducto de la glándula vestibular sin infección puede provocar la acumulación de mucina *(quiste de la glándula de Bartolino)* (fig. C6-34).

Bloqueo de los nervios pudendo e ilioinguinal

Para aliviar el dolor que se produce en el parto, puede realizarse un *bloqueo del nervio pudendo* mediante la inyección de un anestésico local en los tejidos que rodean al nervio (fig. C6-35). La inyección se realiza en el punto en que el nervio pudendo cruza la cara lateral del ligamento sacroespinoso, junto a su inserción en la espina isquiática. La aguja puede introducirse a través de la piel (como en la ilustración) o, más frecuentemente, a través de la vagina (v. fig. C6-27), en paralelo al dedo que se utiliza en la palpación. Como en esta fase del parto la cabeza del feto suele estar dentro de la pelvis menor, es importante que el dedo

del cirujano se sitúe siempre entre la punta de la aguja y la cabeza del recién nacido durante el procedimiento.

Para eliminar el dolor de la porción anterior del periné, se realiza un *bloqueo del nervio ilioinguinal*. Si la paciente sigue quejándose de dolor después de efectuar correctamente un bloqueo nervioso del nervio pudendo o de los nervios pudendo e ilioinguinal, suele deberse a la inervación suplementaria por el ramo perineal del nervio cutáneo femoral posterior. En el cuadro clínico «Anestesia durante el parto» se explican y comparan otras modalidades de anestesia para el parto.

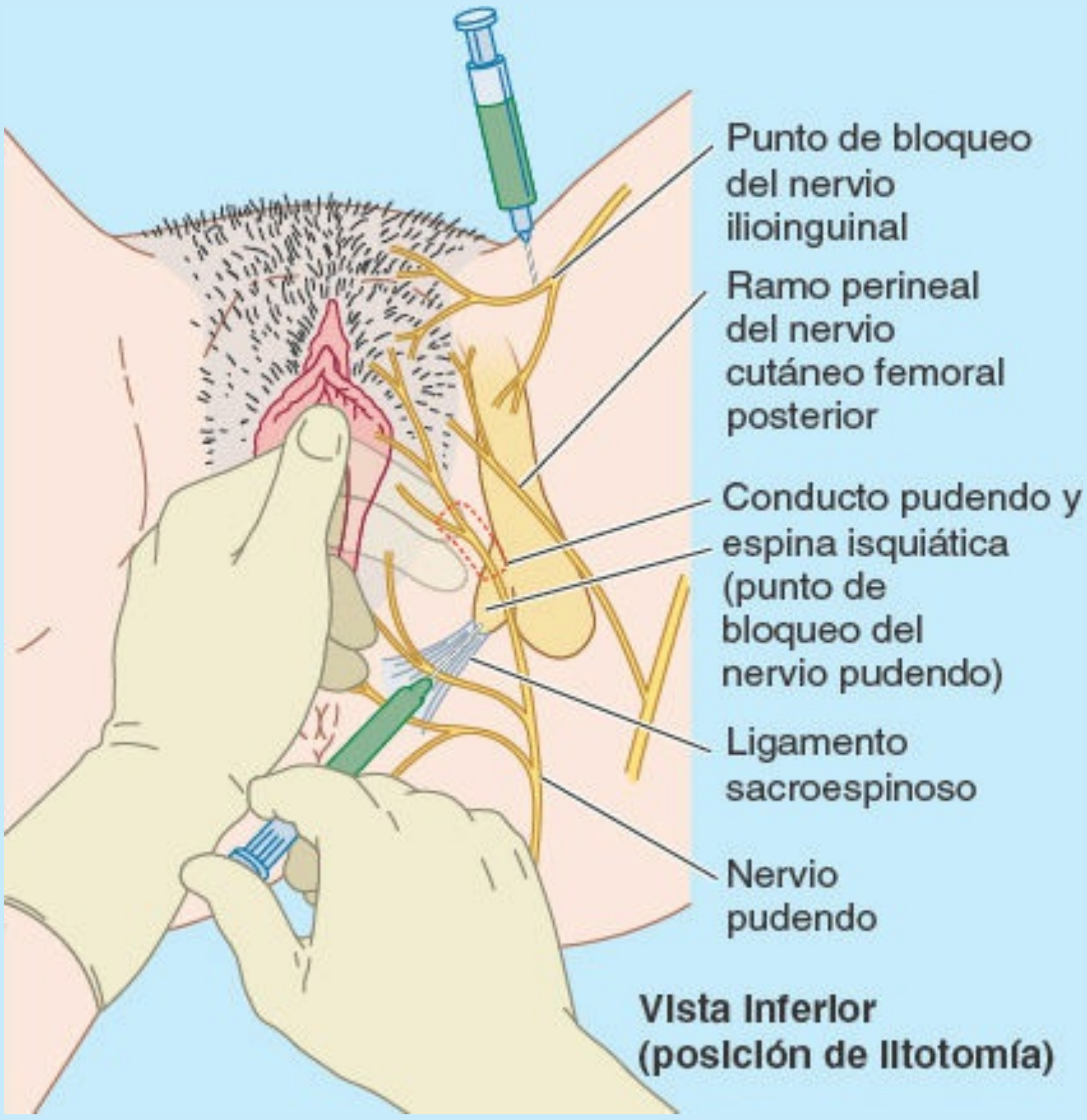

FIGURA C6-35.

Ejercicios para desarrollar los músculos perineales femeninos

El músculo transverso superficial del periné, el bulboesponjoso y el esfínter externo del ano forman, a través de su inserción común al cuerpo perineal, vigas que se cruzan sobre la apertura inferior de la pelvis para sostener el cuerpo perineal, como en los varones. Al carecer de las exigencias funcionales relacionadas con la micción, la erección del pene y la eyaculación, que sí se dan en el sexo masculino, estos músculos suelen estar relativamente subdesarrollados en las mujeres. Sin embargo, cuando están bien desarrollados, contribuyen al sostén de las vísceras pélvicas y ayudan a evitar la incontinencia urinaria de esfuerzo y el prolapso de las vísceras pélvicas después del parto. Por ello, muchos ginecólogos, así como en la educación prenatal para el parto participativo, recomiendan que las mujeres hagan los *ejercicios de Kegel* (que deben su nombre

a A.H. Kegel, un ginecólogo de EE.UU. del siglo xx) con los músculos perineales, como interrumpir reiteradamente el flujo de orina durante la micción. Las clases de formación prenatal hacen hincapié en que aprender a contraer y relajar voluntariamente los músculos del periné hace que las mujeres estén preparadas para resistir la tendencia a contraer la musculatura durante las contracciones uterinas, lo que facilitará el recorrido del feto y disminuirá la probabilidad de desgarro de los músculos perineales. Su eficacia es controvertida.

Vaginismo

El vaginismo se define como espasmos musculares involuntarios (reflejos) que ocurren cuando se intenta la penetración (cuando los músculos perineales están distendidos). Puede estar limitado a situaciones específicas (p. ej., relaciones sexuales) o en todas las situaciones en las que se intente la penetración vaginal (inserción de tampones, exploración ginecológica). Puede causar *dispareunia* (relaciones dolorosas); en las formas graves, puede impedir la entrada a la vagina. El vaginismo es una alteración física que, para algunas mujeres, tiene un componente psicológico, como el miedo anticipado al dolor con la penetración. Para otras, el vaginismo puede estar ligado a un trastorno ginecológico o médico, o bien, a la ingesta de medicamentos. El tratamiento a menudo consiste en técnicas de relajación muscular y desensibilización con el uso de dilatadores vaginales que aumentan el diámetro.

MÚSCULOS DEL PERINÉ EN LA MUJER

Los *músculos superficiales del periné* son el *transverso superficial del periné*, el **isquiocavernoso** y el *bulboesponjoso* (v. fig. 6-66 A y B). En la tabla 6-9 se proporcionan detalles de sus inserciones, inervación y acciones (v. cuadros clínicos «Ejercicios para desarrollar los músculos perineales femeninos» y «Vaginismo»).

DIAGNÓSTICO POR LA IMAGEN DE LA PELVIS Y EL PERINÉ

Resonancia magnética

La RM proporciona una evaluación excelente de las estructuras pélvicas en cualquier plano (fig. 6-72) y permite una perfecta delimitación del útero y los ovarios (v. fig. 6-73). También permite la identificación de tumores (p. ej., un mioma o una neoplasia benigna) y de anomalías congénitas (p. ej., un útero bicorne [v. fig. C6-16]).

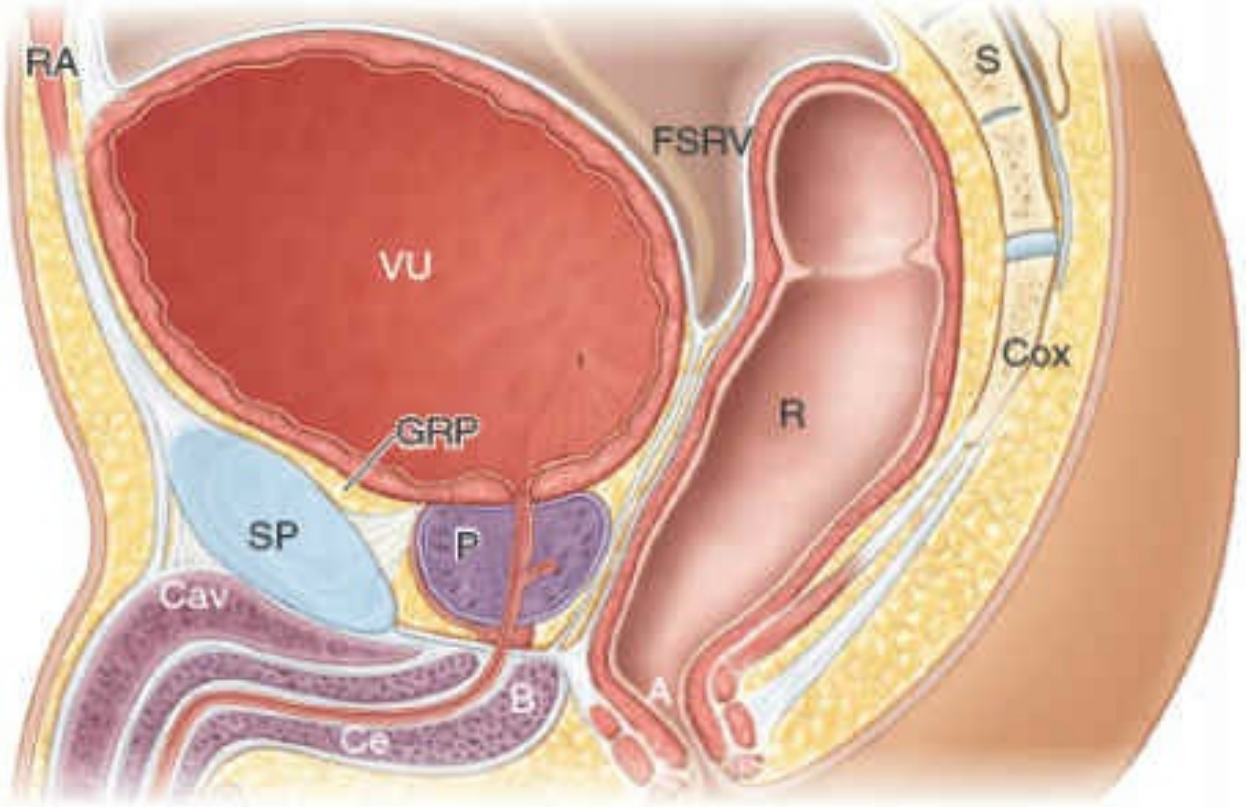

(A) Sección sagital media anatómica

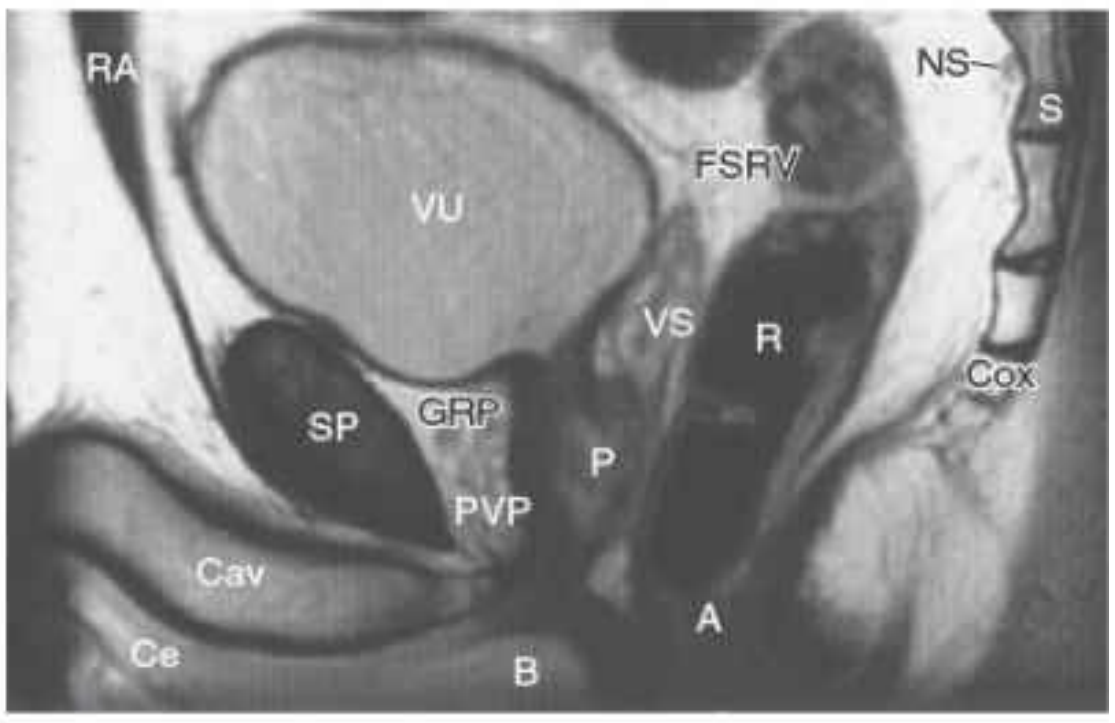

(B) RM sagital media

A	Ano	**NS**	Nervios sacros
B	Bulbo del pene	**Oe**	Obturador externo
Cav	Cuerpo cavernoso del pene	**OI**	Obturador interno
Ce	Cuerpo esponjoso del pene	**P**	Próstata
Cox	Cóccix	**Ps**	Músculo psoas
CP	Cavidad peritoneal	**PVP**	Plexo venoso prostático
EA	Elevador del ano	**R**	Recto
F	Fémur	**RA**	Recto del abdomen
FSRV	Fondo de saco rectovesical	**RIP**	Ramas isquiopubianas
GRP	Grasa retropúbica	**S**	Sacro
IL	Ilion	**SP**	Sínfisis del pubis
MI	Músculo ilíaco	**VS**	Vesícula seminal
NF	Nervio femoral	**VU**	Vejiga urinaria

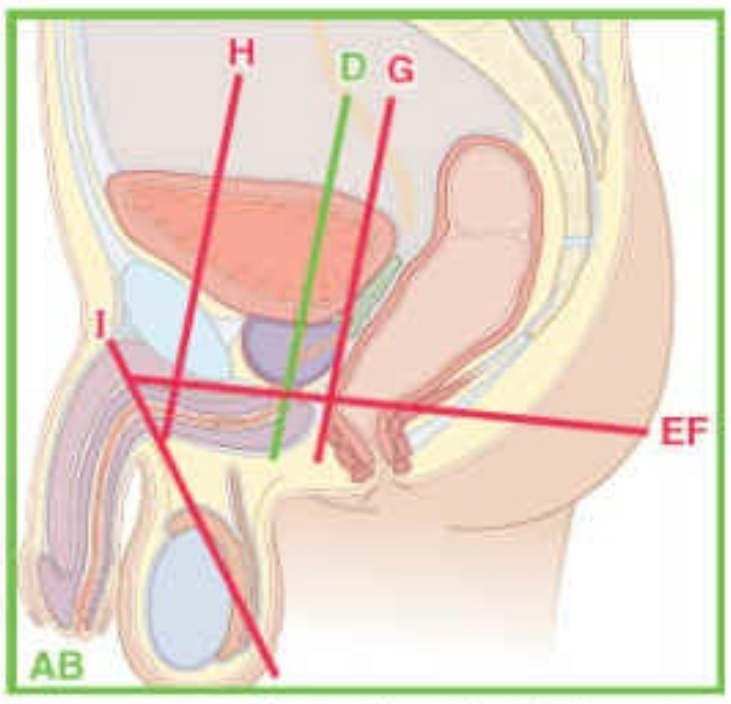

Secciones de esta página
Secciones de la página siguiente

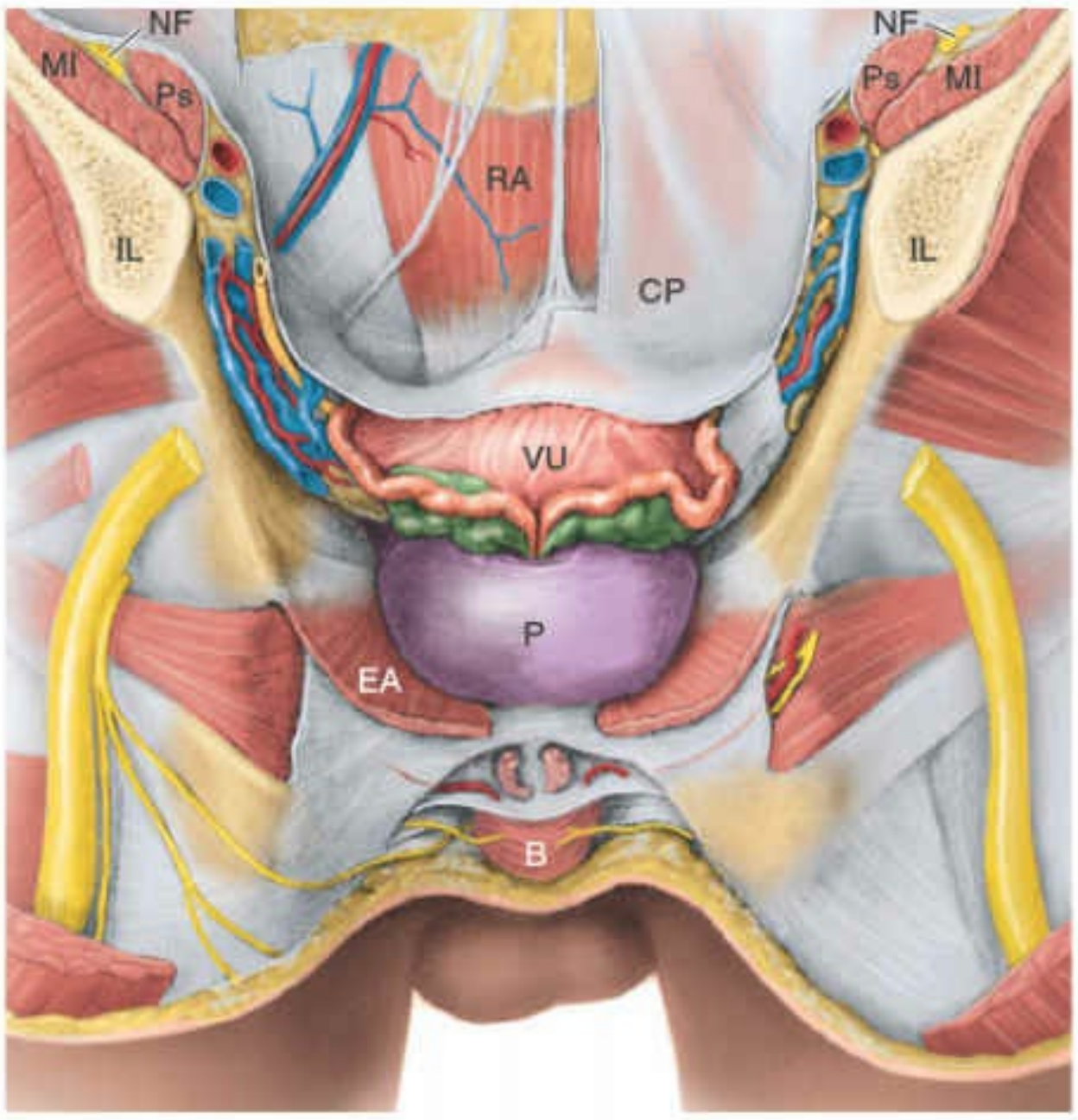

(C) Disección, vista posterior

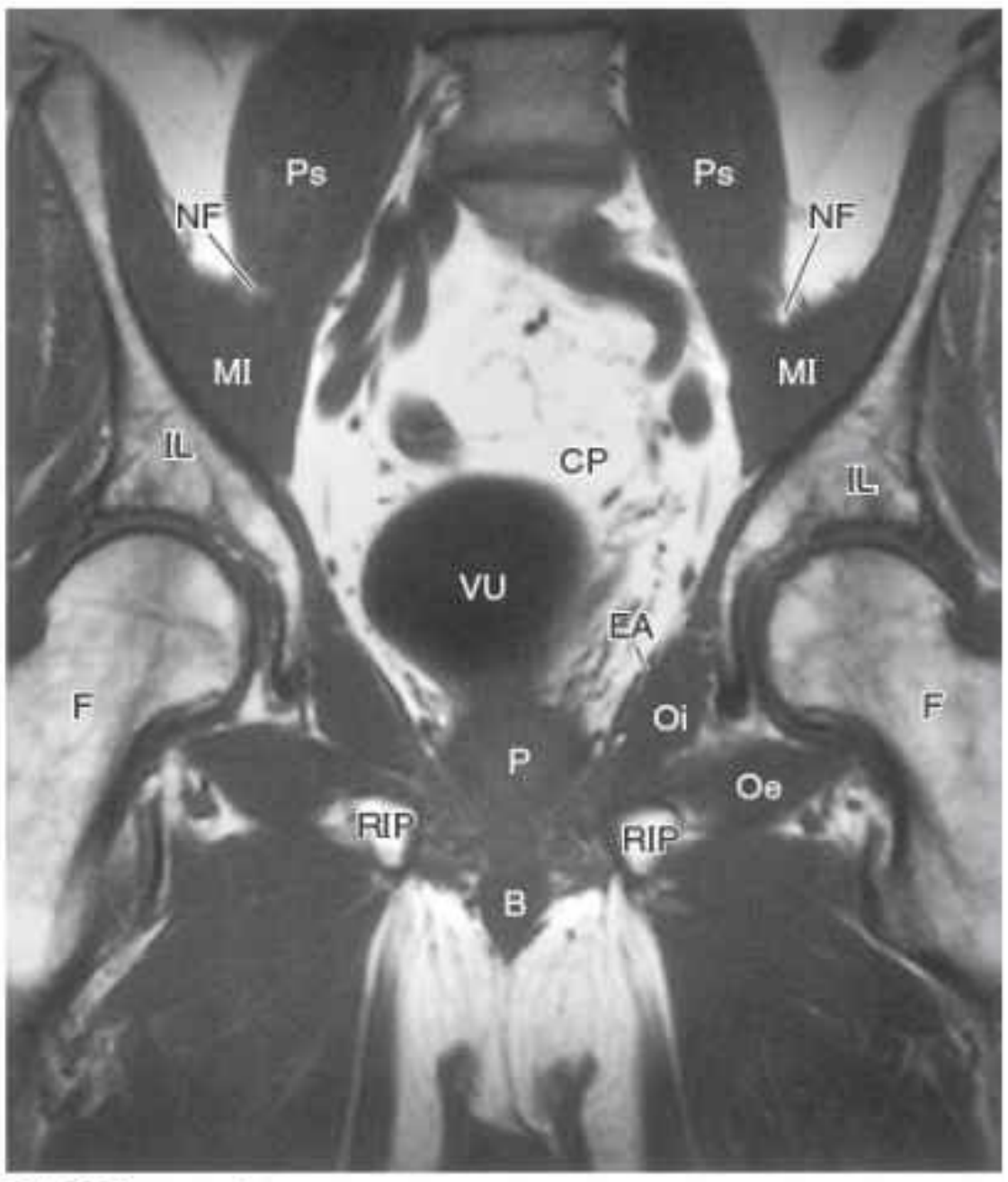

(D) RM coronal

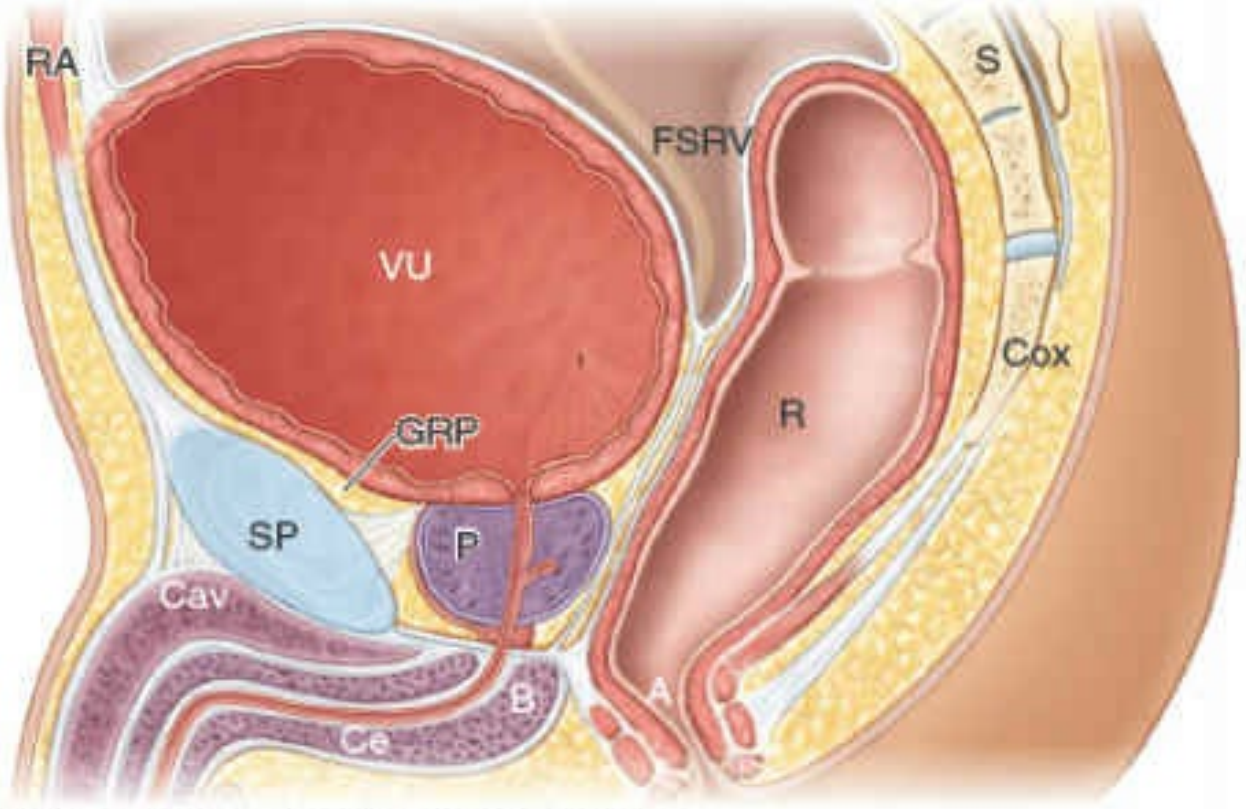

(A) Sección sagital media anatómica

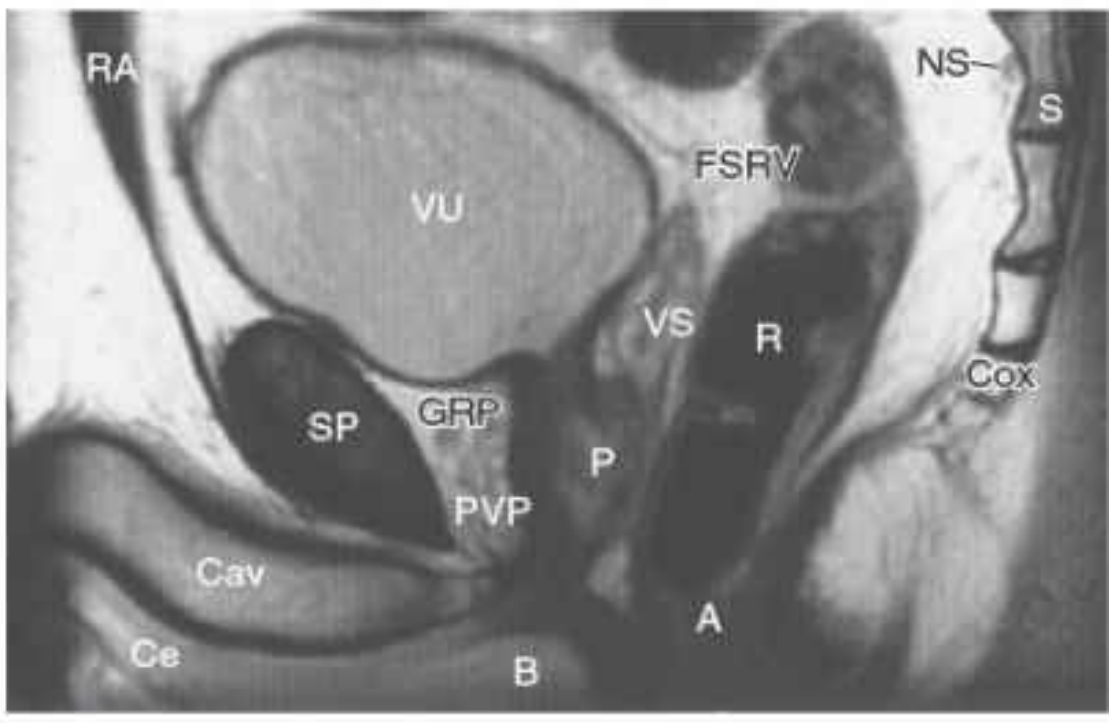

(B) RM sagital media

A	Ano	**NS**	Nervios sacros
B	Bulbo del pene	**Oe**	Obturador externo
Cav	Cuerpo cavernoso del pene	**OI**	Obturador interno
Ce	Cuerpo esponjoso del pene	**P**	Próstata
Cox	Cóccix	**Ps**	Músculo psoas
CP	Cavidad peritoneal	**PVP**	Plexo venoso prostático
EA	Elevador del ano	**R**	Recto
F	Fémur	**RA**	Recto del abdomen
FSRV	Fondo de saco rectovesical	**RIP**	Ramas isquiopubianas
GRP	Grasa retropúbica	**S**	Sacro
IL	Ilion	**SP**	Sínfisis del pubis
MI	Músculo ilíaco	**VS**	Vesícula seminal
NF	Nervio femoral	**VU**	Vejiga urinaria

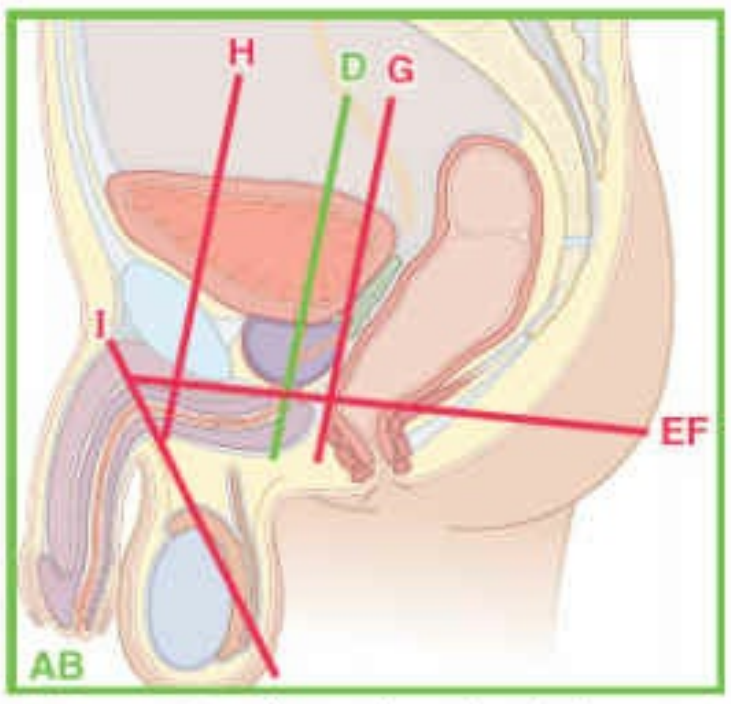

Secciones de esta página
Secciones de la página siguiente

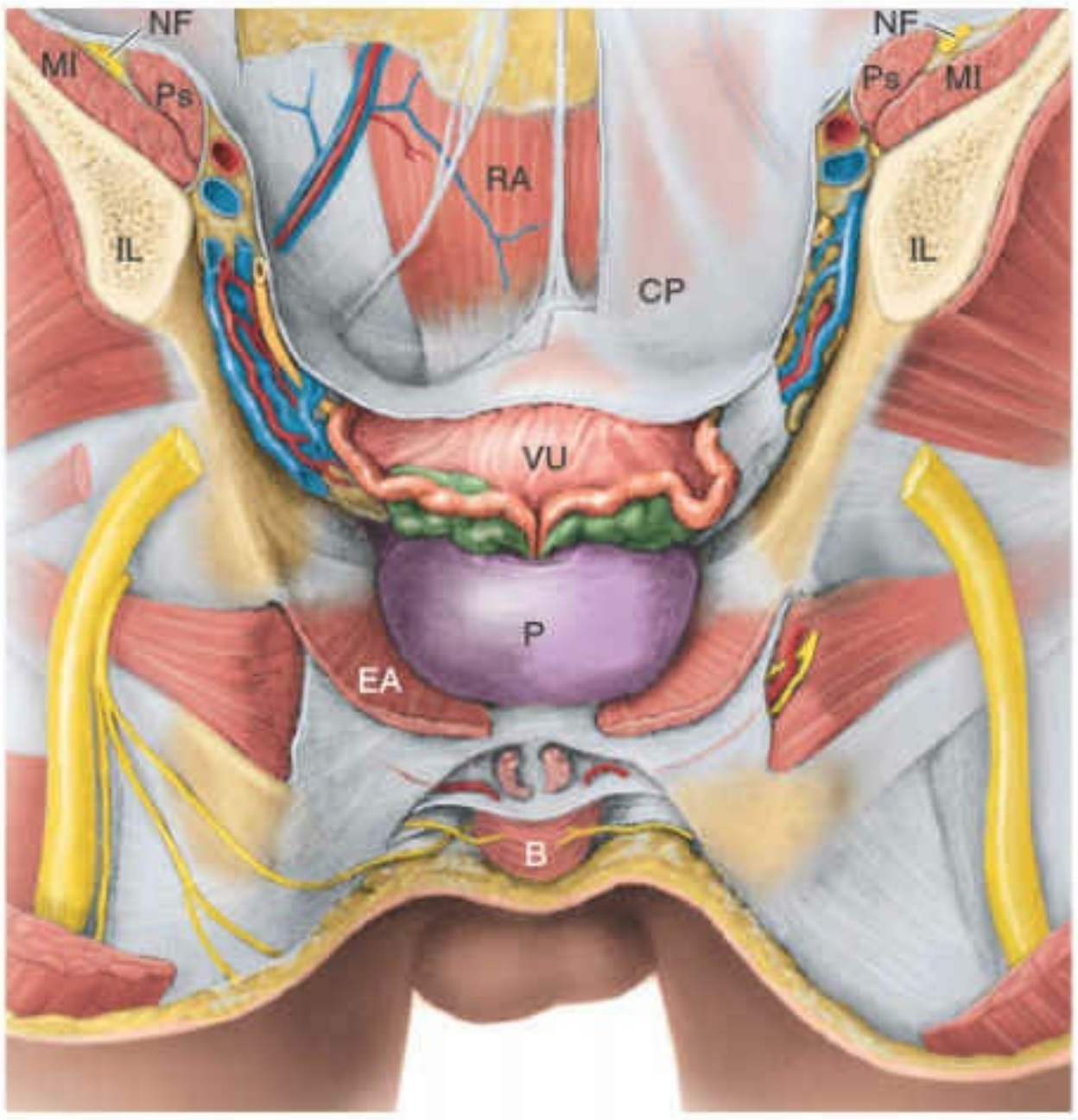

(C) Disección, vista posterior

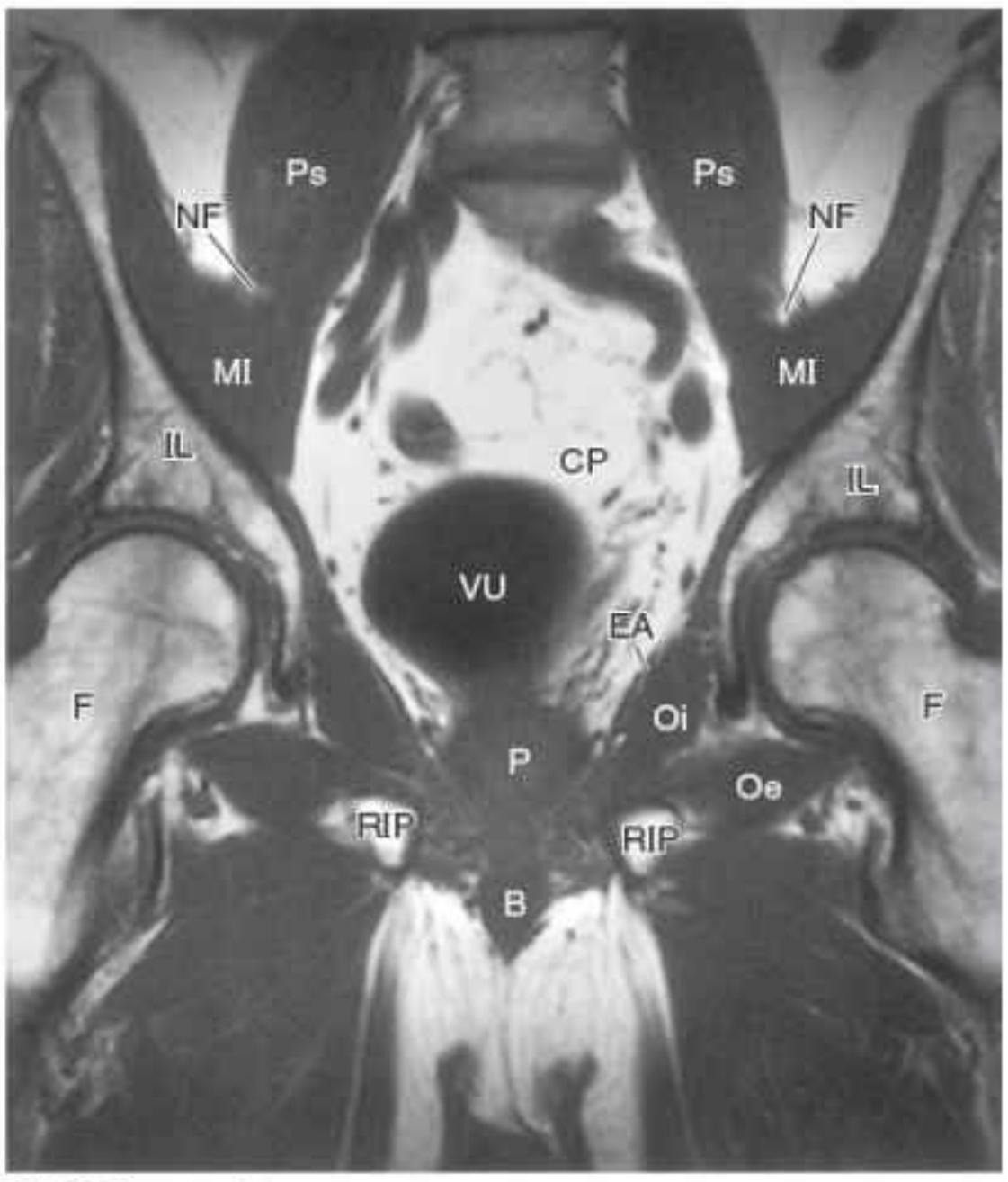

(D) RM coronal

FIGURA 6-72. RM de la pelvis y el periné masculinos

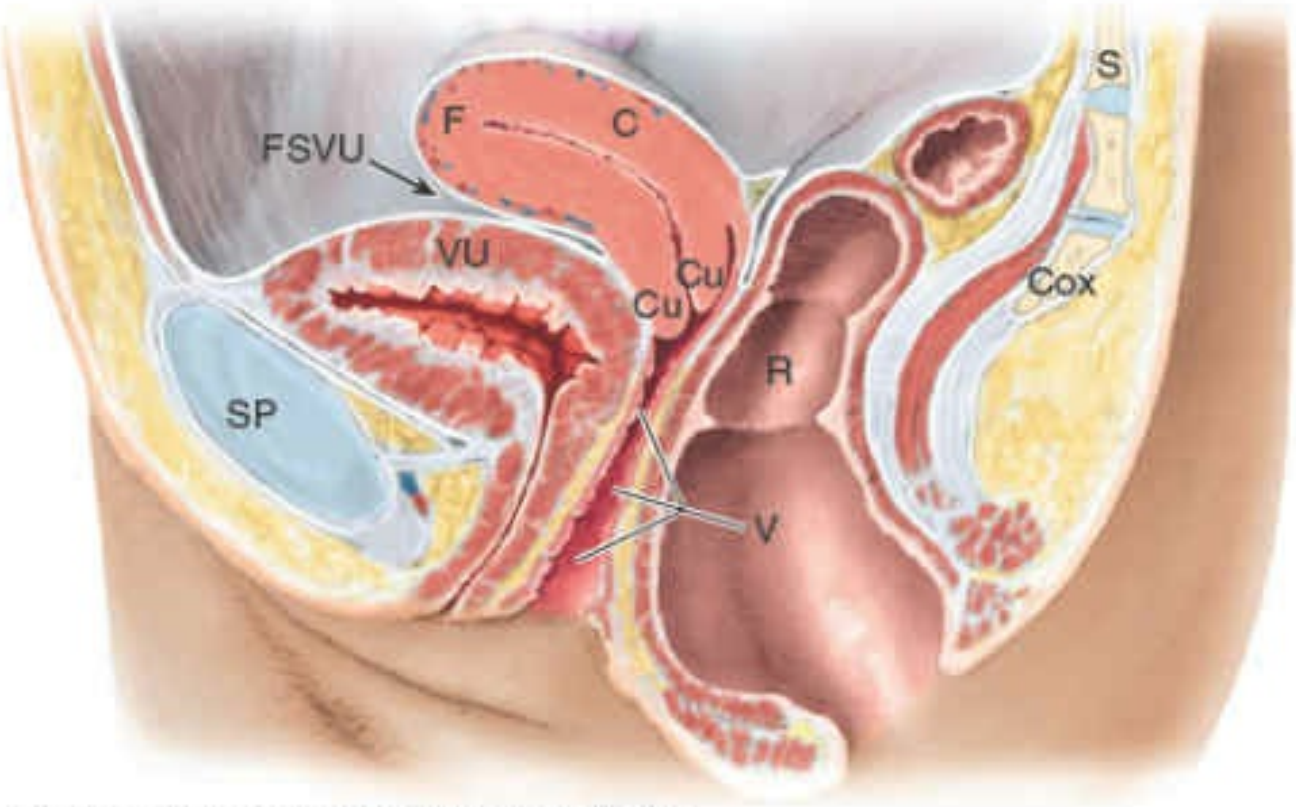

(A) Sección sagital media anatómica

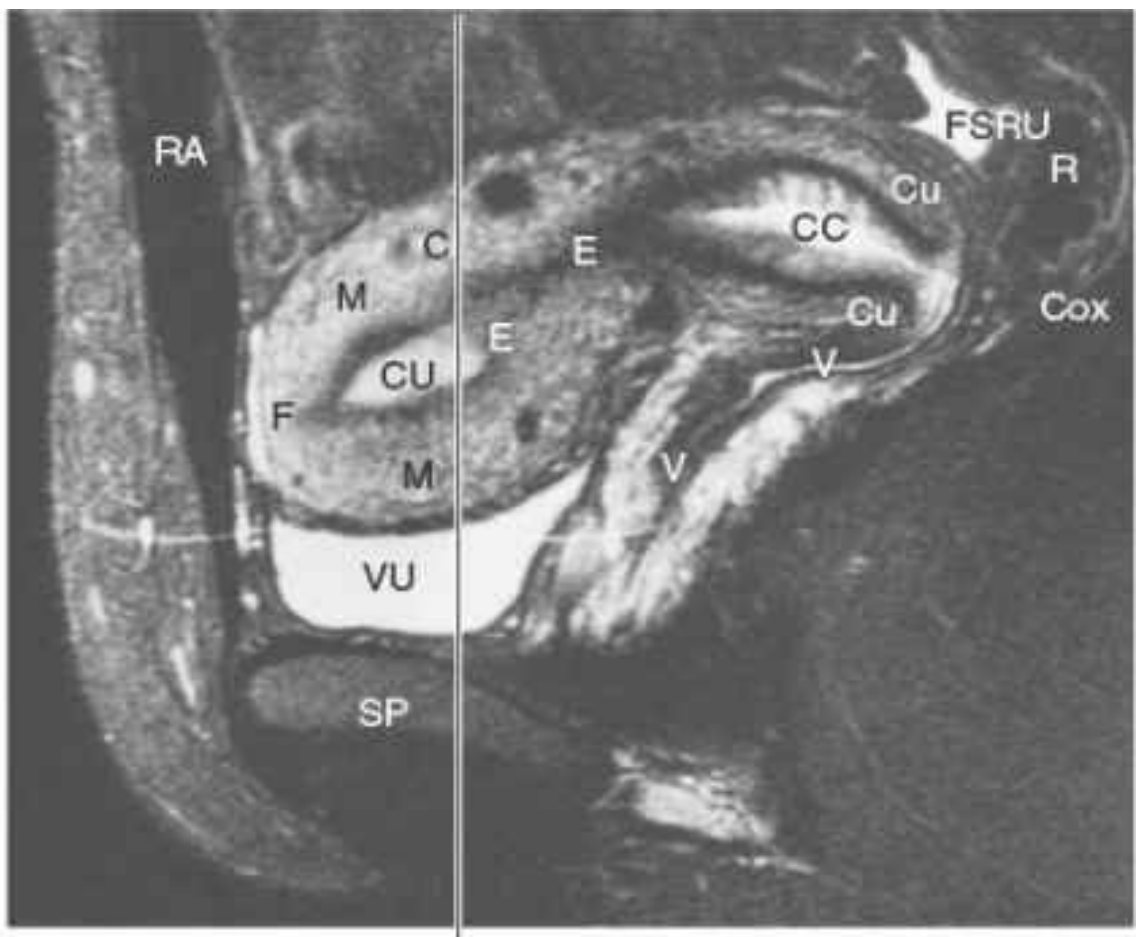

(B) RM sagital media

Plano de la sección coronal (abajo)

C	Cuerpo del útero	ID	Intestino delgado
CC	Conducto del cuello del útero	M	Miometrio
Cox	Cóccix	Oe	Obturador externo
CU	Cavidad uterina	Ov	Ovario
Cu	Cuello del útero	R	Recto
E	Endometrio	RA	Recto del abdomen
F	Fondo del útero	S	Sacro
FSRU	Fondo de saco rectouterino	SP	Sínfisis del pubis
FSVU	Fondo de saco vesicouterino	V	Vagina
HP	Hueso del pubis	VU	Vejiga urinaria

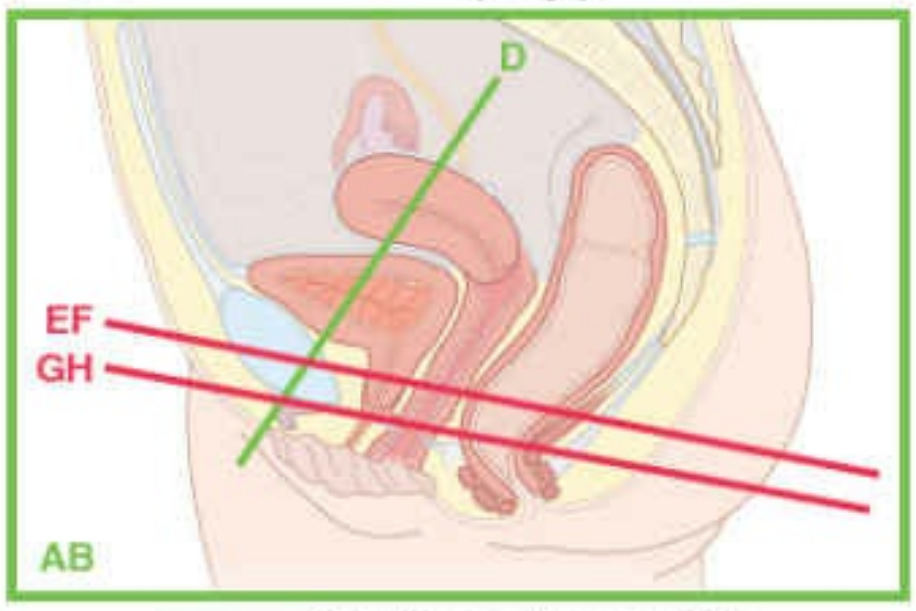

Secciones de esta página
Secciones de la página siguiente

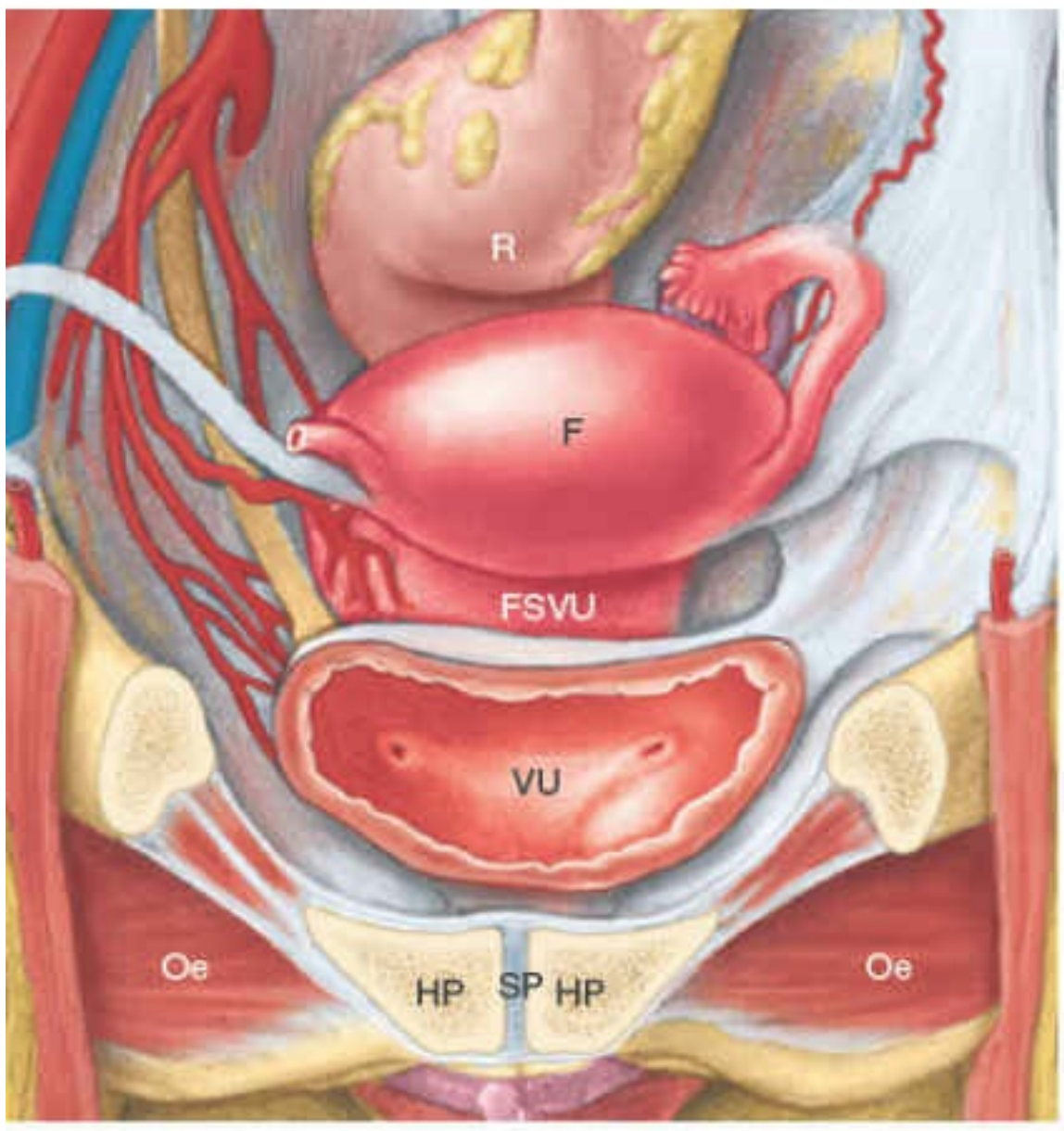

(C) Disección, vista anterior

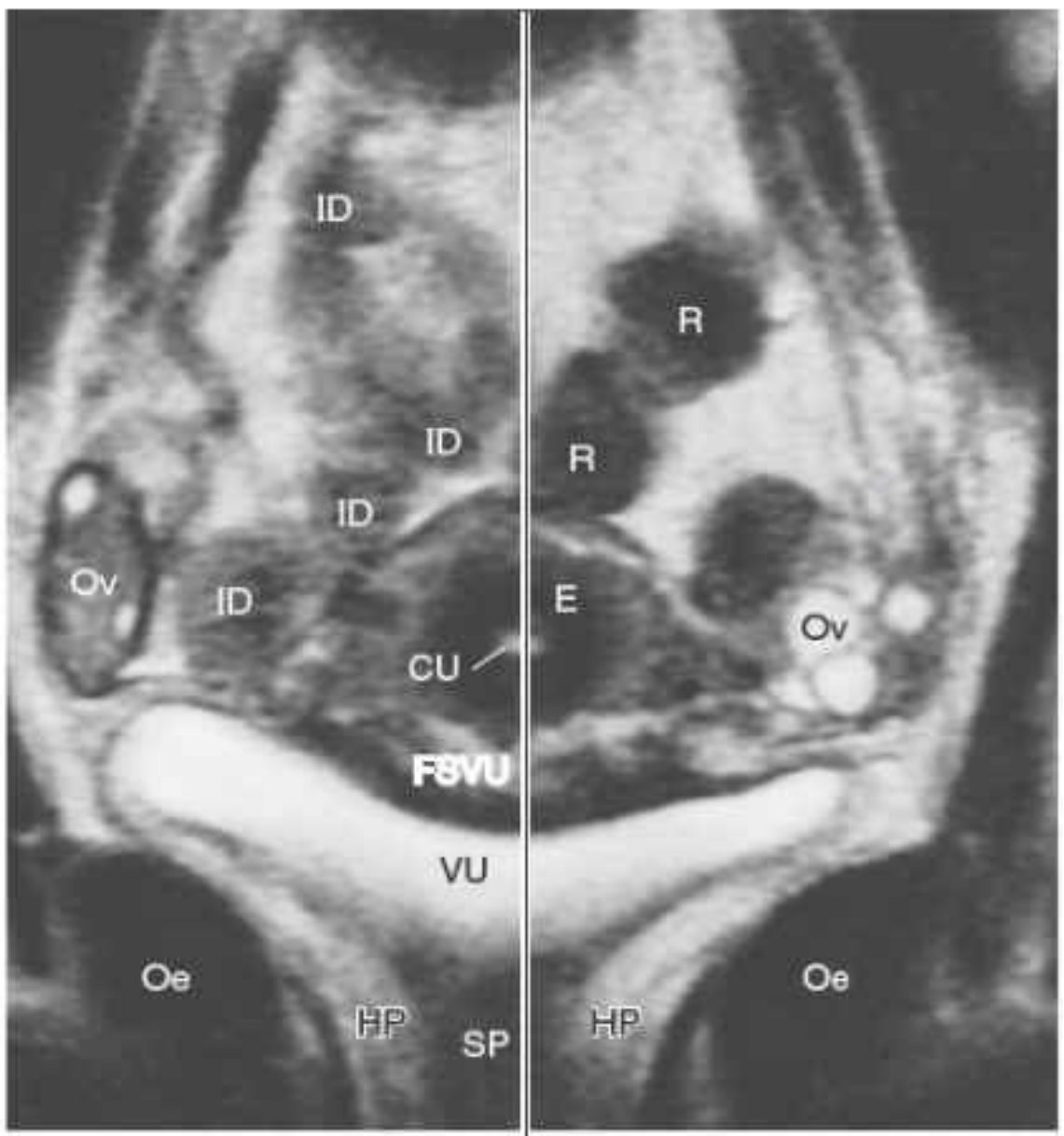

(D) RM coronal

Plano de la sección sagital media (arriba)

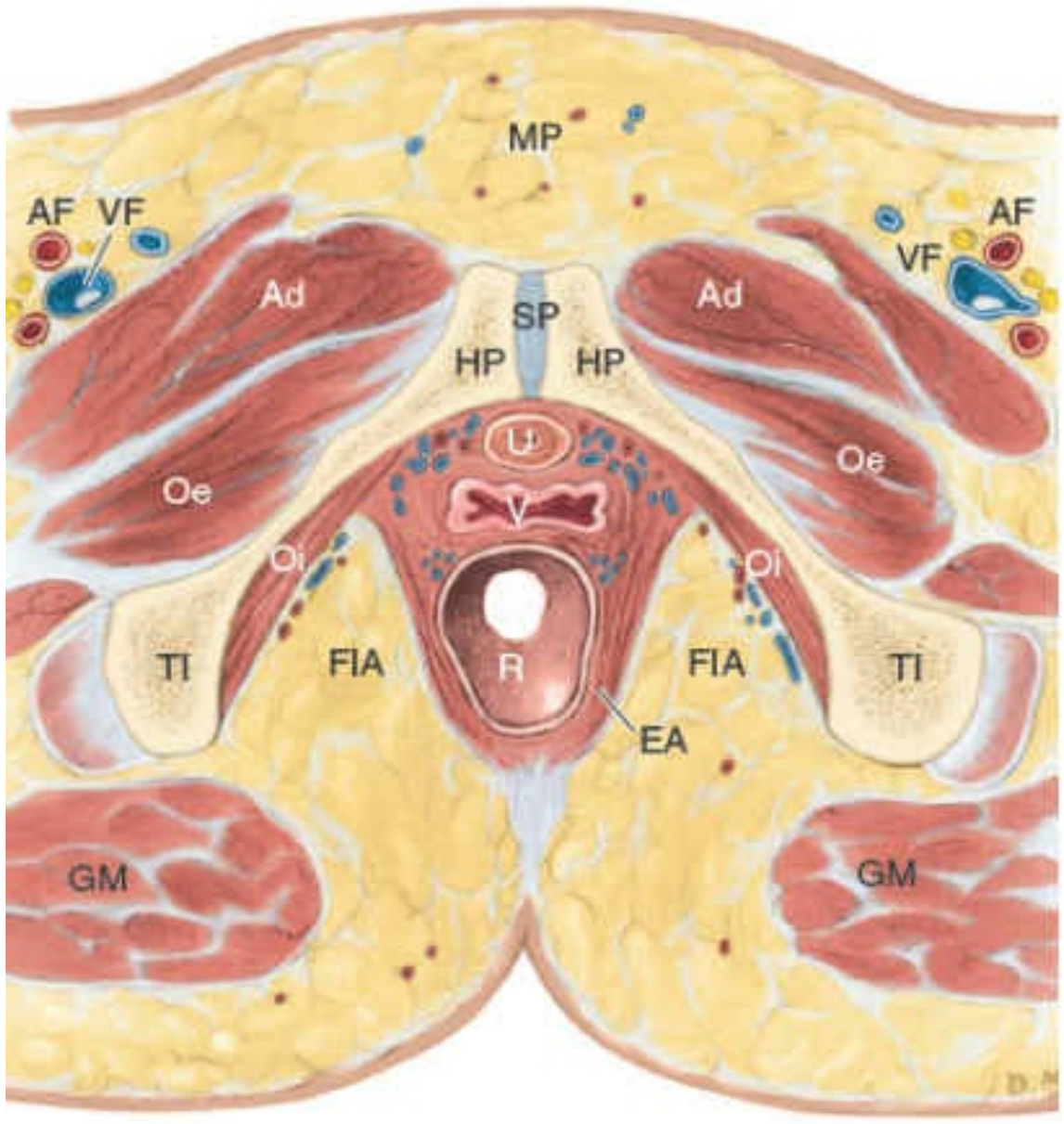

(E) Sección anatómica transversal

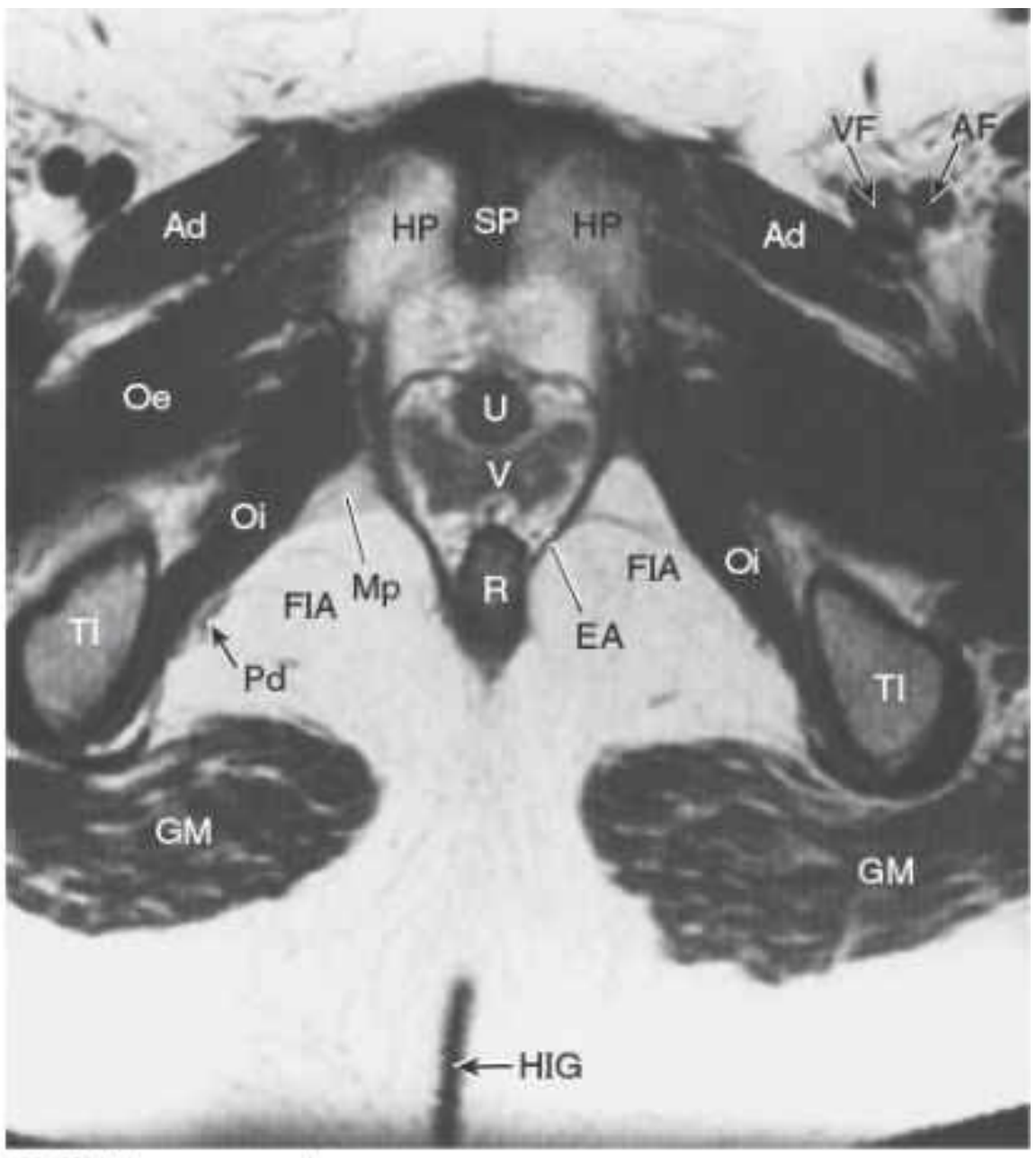

(F) RM transversal

Ad	Músculos aductores	**HP**	Hueso del pubis	**Pec**	Pectíneo	**Ve**	Vestíbulo vaginal
AF	Arterial femoral	**LM**	Labio pudendo mayor	**PR**	Puborrectal	**VF**	Vena femoral
CA	Canal anal	**Mp**	Membrana perineal	**R**	Recto		
CF	Cuadrado femoral	**MP**	Monte del pubis	**RIP**	Rama isquiopubiana		
EA	Elevador del ano	**Oe**	Obturador externo	**SP**	Sínfisis del pubis		
FIA	Fosa isquioanal	**OI**	Obturador interno	**TI**	Tuberosidad isquiática		
GM	Glúteo mayor	**PC**	Pilar del clítoris	**U**	Uretra		
HIG	Hendidura interglútea	**Pd**	Nervio pudendo y vasos	**V**	Vagina		

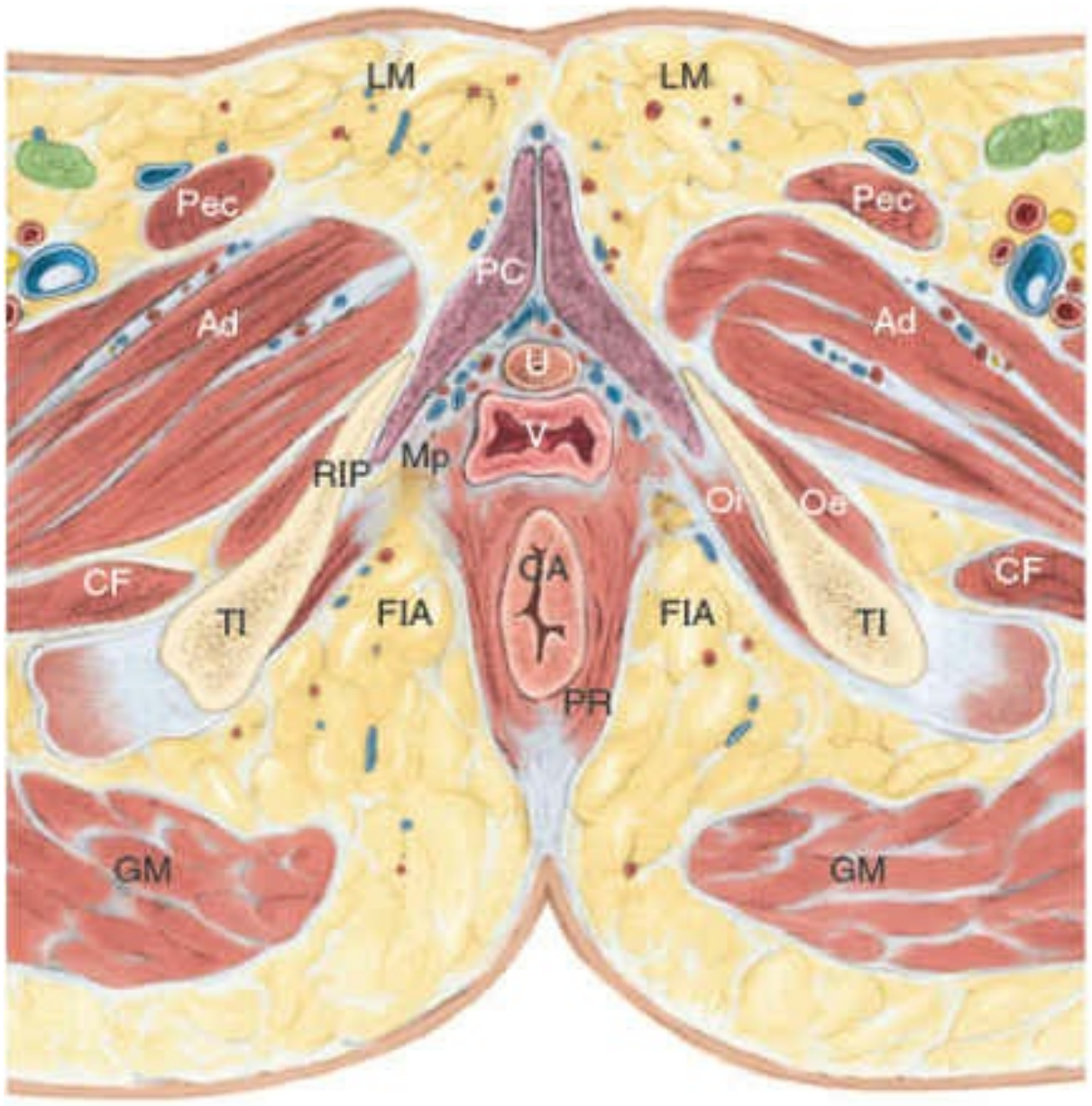

(G) Sección anatómica transversal

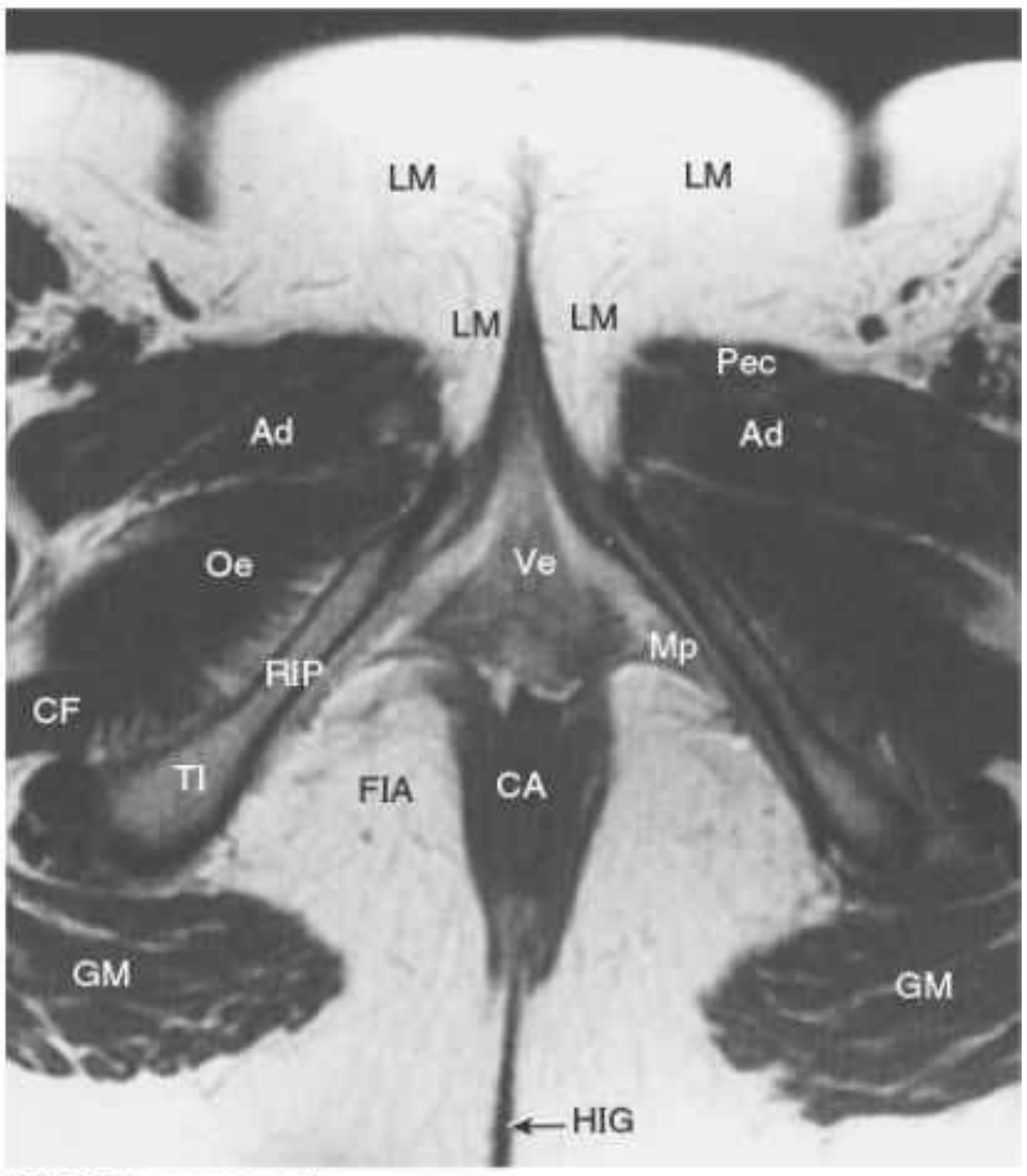

(H) RM transversal

FIGURA 6-73. RM de la pelvis femenina. (**B** y **D** por cortesía de la Dra. Shirley McCarthy, Department of Diagnostic Radiology, Yale University and Yale-New Haven Hospital, New Haven, CT.)

[1] El término *periné* se ha utilizado de formas diferentes, en idiomas diferentes y en circunstancias diferentes. En su sentido más estricto, y en obstetricia, se ha utilizado para referirse al área superficial del cuerpo perineal, entre la vulva o el escroto y el ano o el propio cuerpo perineal. En un sentido intermedio, sólo incluye la *región perineal*, una región superficial limitada por los muslos lateralmente, el monte del pubis anteriormente, y el cóccix posteriormente. En su sentido más amplio, tal como se utiliza en la *Terminologia*

Anatomica (la terminología anatómica internacional) y en la presente obra, se refiere a la región del cuerpo que incluye todas las estructuras de los triángulos anal y urogenital, superficiales y profundas, que se extienden superiormente hasta la fascia del diafragma pélvico.

[2]La terminología que se utiliza en esta sección (en negrita) es la recomendada por el Federative International Committee on Anatomical Terminology (FICAT) en 1998; sin embargo, dado que muchos clínicos que se ocupan del periné usan epónimos, los autores han incluido términos de uso común entre paréntesis para que todos los lectores comprendan la terminología del FICAT.

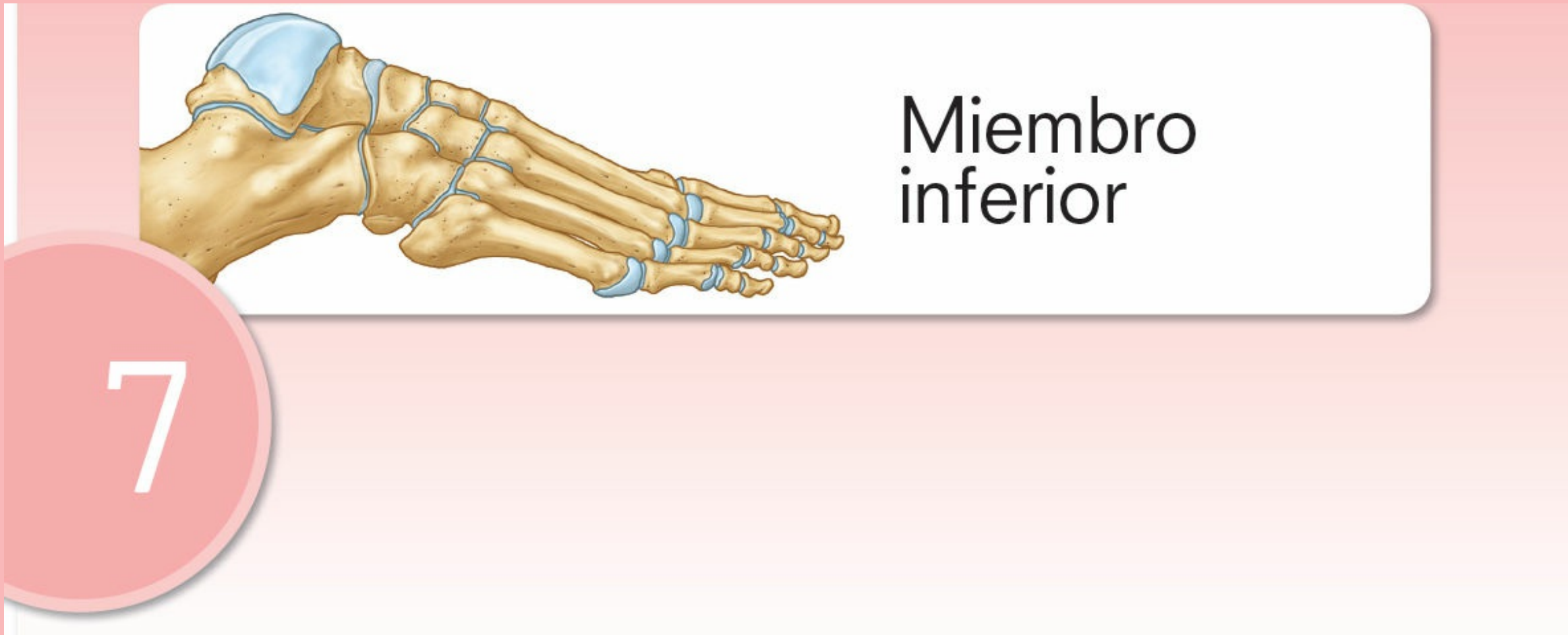

VISIÓN GENERAL

DESARROLLO DEL MIEMBRO INFERIOR

HUESOS DEL MIEMBRO INFERIOR

Disposición de los huesos del miembro inferior

Hueso coxal

Ilion

Fémur

Patela (rótula)

Tibia y fíbula (peroné)

Huesos del pie

Anatomía de superficie de los huesos del pie

CUADRO CLÍNICO: Huesos del miembro inferior

FASCIAS, VENAS, LINFÁTICOS, VASOS EFERENTES Y NERVIOS CUTÁNEOS DEL MIEMBRO INFERIOR

Tejido subcutáneo y fascias

Drenaje venoso del miembro inferior

Drenaje linfático del miembro inferior

Inervación cutánea del miembro inferior

TABLA 7-1. Nervios cutáneos del miembro inferior

Inervación motora del miembro inferior

CUADRO CLÍNICO: Fascias, venas, linfáticos y nervios cutáneos del miembro inferior

POSTURA Y MARCHA

Bipedestación relajada

Locomoción: ciclo de la marcha

TABLA 7-2. Acción muscular durante el ciclo de la marcha

REGIONES ANTERIOR Y MEDIAL DEL MUSLO

Organización de la porción proximal del miembro inferior
Músculos anteriores del muslo
TABLA 7-3.I. Músculos anteriores del muslo: flexores de la articulación coxal
TABLA 7-3.II. Músculos anteriores del muslo: extensores de la rodilla
Músculos mediales del muslo
TABLA 7-4. Músculos mediales del muslo: aductores del muslo
Estructuras vasculonerviosas y relaciones en la porción anteromedial del muslo
TABLA 7-5. Arterias de las regiones anterior y medial del muslo
Anatomía de superficie de las regiones anterior y medial del muslo
CUADRO CLÍNICO: Regiones anterior y medial del muslo
REGIONES GLÚTEA Y POSTERIOR DEL MUSLO
Región glútea: nalga y región de la cadera
Músculos de la región glútea
TABLA 7-6. Músculos de la región glútea: abductores y rotadores del muslo
Región posterior del muslo
TABLA 7-7. Músculos de la región posterior del muslo: extensores de la cadera y flexores de la rodilla
Estructuras vasculonerviosas de las regiones glútea y posterior del muslo
TABLA 7-8. Nervios de las regiones glútea y posterior del muslo
TABLA 7-9. Arterias de las regiones glútea y posterior del muslo
Anatomía de superficie de las regiones glútea y posterior del muslo
CUADRO CLÍNICO: Regiones glútea y posterior del muslo
FOSA POPLÍTEA Y PIERNA
Región poplítea
Compartimento anterior de la pierna
TABLA 7-10. Músculos de los compartimentos anterior y lateral de la pierna
TABLA 7-11. Nervios de la pierna
TABLA 7-12. Arterias de la pierna
Compartimento lateral de la pierna
Compartimento posterior de la pierna
TABLA 7-13.I. Músculos superficiales del compartimento posterior de la pierna
TABLA 7-13.II. Músculos profundos del compartimento posterior de la pierna
Anatomía de superficie de la pierna
CUADRO CLÍNICO: Fosa poplítea y pierna
PIE
Piel y fascias del pie
Músculos del pie
TABLA 7-14.I. Músculos de la primera y la segunda capas de la planta del pie
TABLA 7-14.II. Músculos de la tercera y la cuarta capas de la planta del pie
TABLA 7-14.III. Músculos del dorso del pie

Estructuras vasculonerviosas y relaciones en el pie
TABLA 7-15. Nervios del pie
Anatomía de superficie de la región del tobillo y del pie
CUADRO CLÍNICO: Pie
ARTICULACIONES DEL MIEMBRO INFERIOR
Articulación coxal
Articulación de la rodilla
TABLA 7-16. Movimientos de la articulación de la rodilla y músculos que los producen
Articulaciones tibiofibulares
TABLA 7-17. Bolsas que rodean la articulación de la rodilla
Articulación talocrural
Articulaciones del pie
TABLA 7-18. Articulaciones del pie
TABLA 7-19. Movimientos de las articulaciones del antepié y músculos que los producen
Anatomía de superficie de las articulaciones de la rodilla, talocrural y del pie
CUADRO CLÍNICO: Articulaciones del miembro inferior

CLAVES DEL CUADRO CLÍNICO

Variantes anatómicas

Procedimientos diagnósticos

Ciclo vital

Procedimientos quirúrgicos

Traumatismo

Patología

VISIÓN GENERAL

Los **miembros** (extremidades) **inferiores** son extensiones del tronco que están especializadas en el sostén del peso corporal, en la *locomoción* (capacidad de desplazarse de un sitio a otro) y en el mantenimiento del equilibrio.

El miembro inferior tiene seis partes o regiones importantes (fig. 7-1):

1. La **región glútea**, que es la región de transición entre el tronco y el miembro inferior libre; comprende dos partes: la región posterior, prominente y redondeada, la **nalga**, y la región lateral, habitualmente menos prominente, o **región de la cadera**, que se encuentra alrededor de la articulación coxal y el trocánter mayor del fémur. La «anchura o amplitud de las caderas», en

terminología común, es una referencia a las dimensiones transversas a nivel de los trocánteres mayores. La región glútea está limitada superiormente por la cresta ilíaca, medialmente por la *hendidura interglútea (hendidura natal)* e inferiormente por el **surco glúteo.** Los músculos glúteos, que cubren la cintura pélvica, conforman la masa de esta región.

2. La **región femoral** (muslo), que es la región del miembro inferior situada entre las regiones glútea, abdominal y perineal, proximalmente, y la región de la rodilla, distalmente. Contiene el *fémur*. La transición desde el tronco al miembro inferior se produce bruscamente en la *región inguinal* o *ingle*, donde el límite entre las regiones abdominal y perineal y la región femoral está señalado por el *ligamento inguinal*, anteriormente, y la rama isquiopubiana del *hueso coxal* (parte de la *cintura pélvica* o esqueleto de la pelvis), medialmente. Posteriormente, el surco glúteo separa las regiones glútea y femoral (v. fig. 7-47 A).
3. La **región de la rodilla**, que contiene los cóndilos de la porción distal del fémur y la porción proximal de la tibia, la ca beza de la fíbula (peroné) y la *patela* (que se encuentra anterior al extremo distal del fémur), así como las articulaciones entre estas estructuras óseas. La **región posterior de la rodilla** presenta un hueco bien definido, lleno de tejido adiposo, por donde pasan estructuras vasculonerviosas, que se denomina *fosa poplítea*.

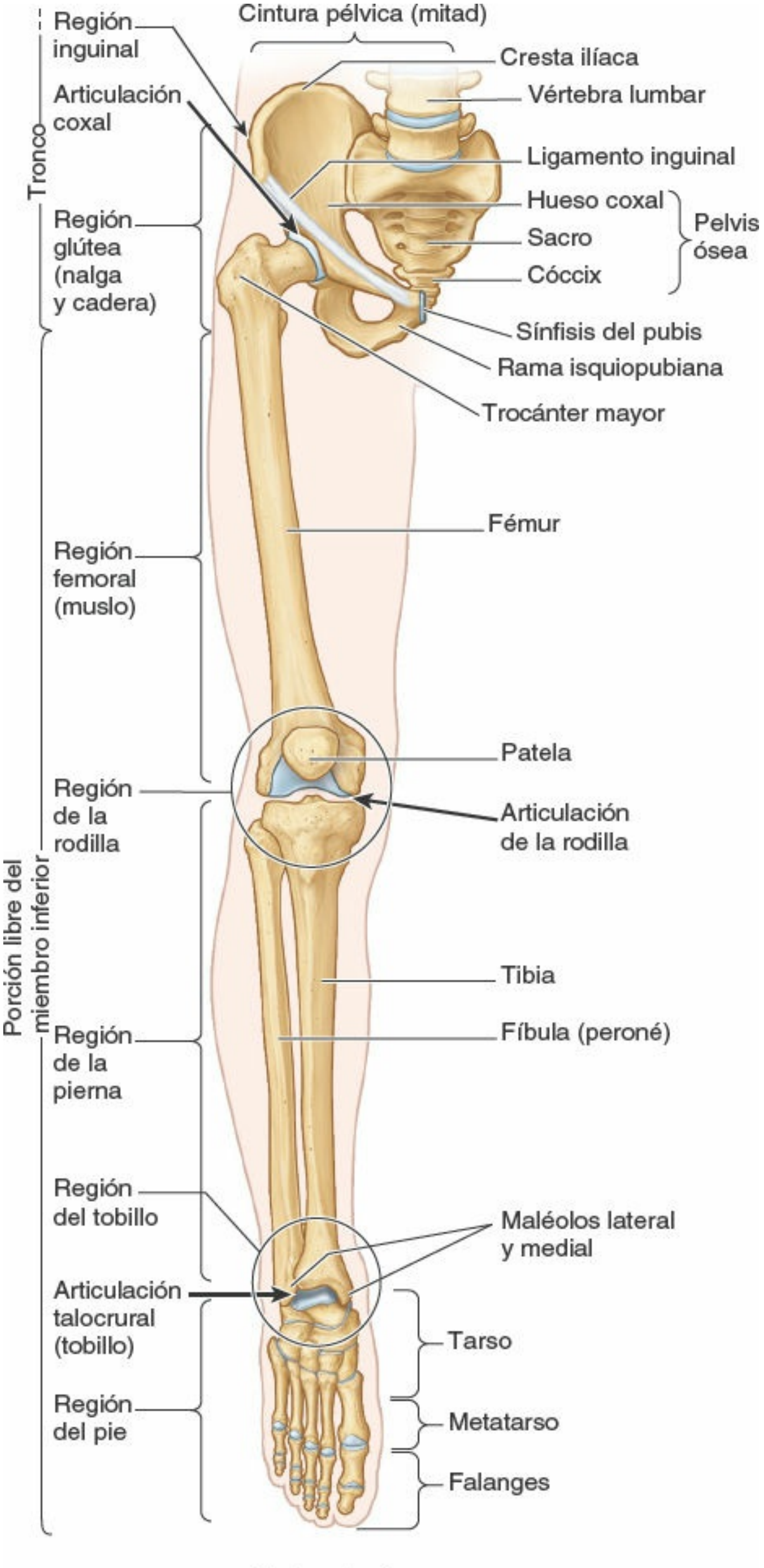

Vista anterior

FIGURA 7-1. **Regiones y huesos del miembro inferior.**

4. La **región de la pierna**, que se encuentra entre la rodilla y la porción distal, estrecha, de la pierna, y contiene la mayor parte de la *tibia* (hueso de la espinilla) y la *fíbula*. La **pierna** conecta la rodilla y el pie. Es frecuente la alusión incorrecta a todo el miembro inferior como «la pierna».
5. El *tobillo* o **región talocrural**, que incluye los salientes o prominencias medial y lateral *(maléolos)* que flanquean la articulación talocrural (del tobillo).
6. El *pie* o **región del pie**, que es la porción distal del miembro inferior y contiene el *tarso*, el *metatarso* y las *falanges* (huesos de los **dedos del pie**). El **dedo gordo del pie**, al igual que el dedo pulgar, tiene sólo dos *falanges* (huesos de los dedos); el resto de los dedos tiene tres.

DESARROLLO DEL MIEMBRO INFERIOR

En la figura 7-2 se ilustra y explica el desarrollo del miembro inferior, al tiempo que se compara con el del miembro superior. En un principio, el desarrollo del miembro inferior es similar al del miembro superior, aunque se produce algo más tarde. Durante la 5.ª semana de gestación aparecen **esbozos de los miembros inferiores** en la cara lateral de los segmentos L2-S2 del tronco (con una base más ancha que la de los miembros superiores) (fig. 7-2 A). Ambos miembros se extienden inicialmente desde el tronco dirigiendo hacia arriba los pulgares y los dedos gordos de los pies en desarrollo, mientras que las palmas y las plantas se dirigen hacia delante. Ambos miembros sufren posteriormente una torsión alrededor de sus ejes longitudinales, aunque en direcciones contrarias (fig. 7-2 B a D).

La rotación medial y la pronación permanente del miembro inferior explican cómo:

- La rodilla, a diferencia de las articulaciones situadas por encima de ella, se extiende anteriormente y sufre una flexión posterior (hacia atrás), del mismo modo que sucede a las articulaciones inferiores a la rodilla (p. ej., articulaciones interfalángicas de los dedos de los pies).
- El pie adopta una orientación en la cual el dedo gordo está en el lado medial (fig. 7-2 D), mientras que la orientación de la mano (en posición anatómica) presenta el pulgar en el lado lateral.
- Se desarrolla el patrón «en palo de barbería» de inervación segmentaria de la piel (dermatomas) (v. «Inervación cutánea del miembro inferior»).

Al nacer, la torsión del miembro inferior está todavía progresando (obsérvese el modo en que los pies del recién nacido tienden a juntar las plantas cuando se aproximan, como al dar palmas). El proceso se completa coincidiendo con el logro de la ambulación.

HUESOS DEL MIEMBRO INFERIOR

El esqueleto del miembro inferior (esqueleto apendicular inferior) puede dividirse en dos componentes funcionales: la cintura pélvica y los huesos del miembro inferior

libre (fig. 7-1). La **cintura pélvica** está formada por los huesos coxales, que se articulan posteriormente con el sacro y anteriormente en la sínfisis del pubis para formar la pelvis ósea.

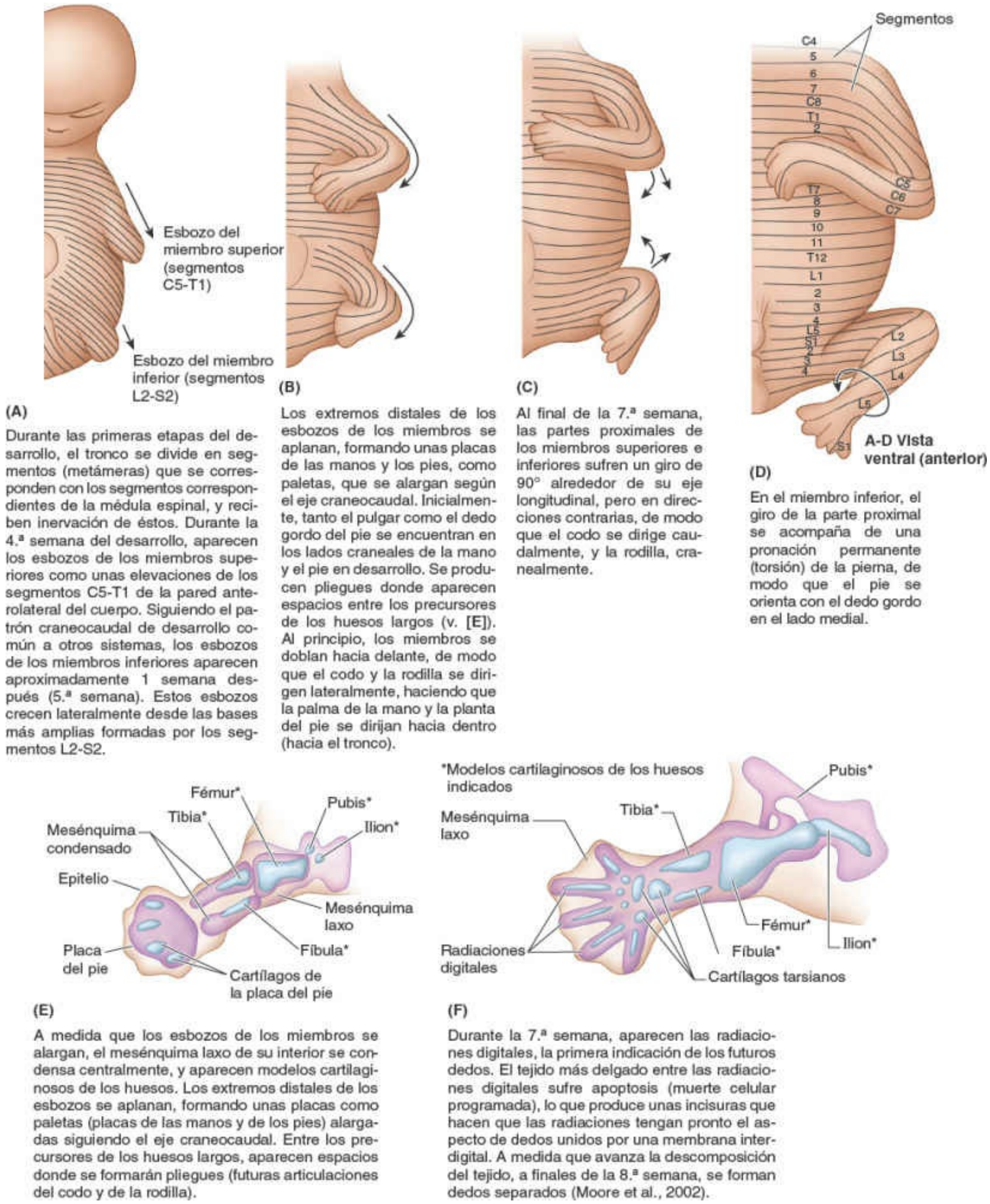

FIGURA 7-2. Desarrollo de los miembros inferiores. A a **D)** Los miembros superiores e inferiores se desarrollan a partir de esbozos de los miembros que surgen de la pared lateral del cuerpo durante las semanas 4.ª y 5.ª del embarazo, respectivamente. A continuación se alargan, se doblan y rotan en direcciones opuestas. Se mantiene la inervación segmentaria, y el patrón de dermatomas refleja el alargamiento y la torsión en espiral del miembro. **E** y **F)** Los futuros huesos se desarrollan a partir de moldes de cartílago, mostrados al final de la 6.ª semana **(E)** y al principio de la 7.ª **(F).**

La cintura pélvica une el miembro inferior libre al esqueleto axial, con el sacro como parte común a ambas estructuras. La cintura pélvica también constituye el esqueleto de la parte inferior del tronco. Sus funciones de protección y sostén actúan sobre el abdomen, la pelvis y el periné, así como sobre los miembros inferiores. Los

huesos de estos últimos están contenidos y actúan específicamente como parte del miembro.

Disposición de los huesos del miembro inferior

El peso corporal se transfiere desde la columna vertebral, a través de las *articulaciones sacroilíacas*, hacia la cintura pélvica, y desde esta, a través de cada articulación coxal, hacia el fémur (fig. 7-3 A). Para soportar mejor la postura erguida, en bipedestación, los fémures se disponen oblicuamente (en dirección inferomedial) en el interior de los muslos, de modo que en bipedestación las rodillas están adyacentes y se sitúan directamente por debajo del tronco, restituyendo el centro de gravedad hacia los ejes verticales de las piernas y los pies (figs. 7-1, 7-3 y 7-4). Compárese la posición oblicua de los fémures con la de los cuadrúpedos, en los cuales estos huesos son verticales y las rodillas están separadas, con la masa del tronco suspendida entre los miembros (fig. 7-3 B).

Los fémures de las mujeres son ligeramente más oblicuos que los de los hombres, debido a la mayor anchura de la pelvis. En las rodillas, el extremo distal de cada fémur se articula con la patela y la tibia de la pierna correspondiente. El peso se transfiere desde la articulación de la rodilla a la talocrural a través de la tibia. La fíbula al no articularse con el fémur y, en consecuencia, no participa en la transmisión de peso o carga; su función es proporcionar inserción a los músculos de la pierna y participar en la formación de la articulación talocrural.

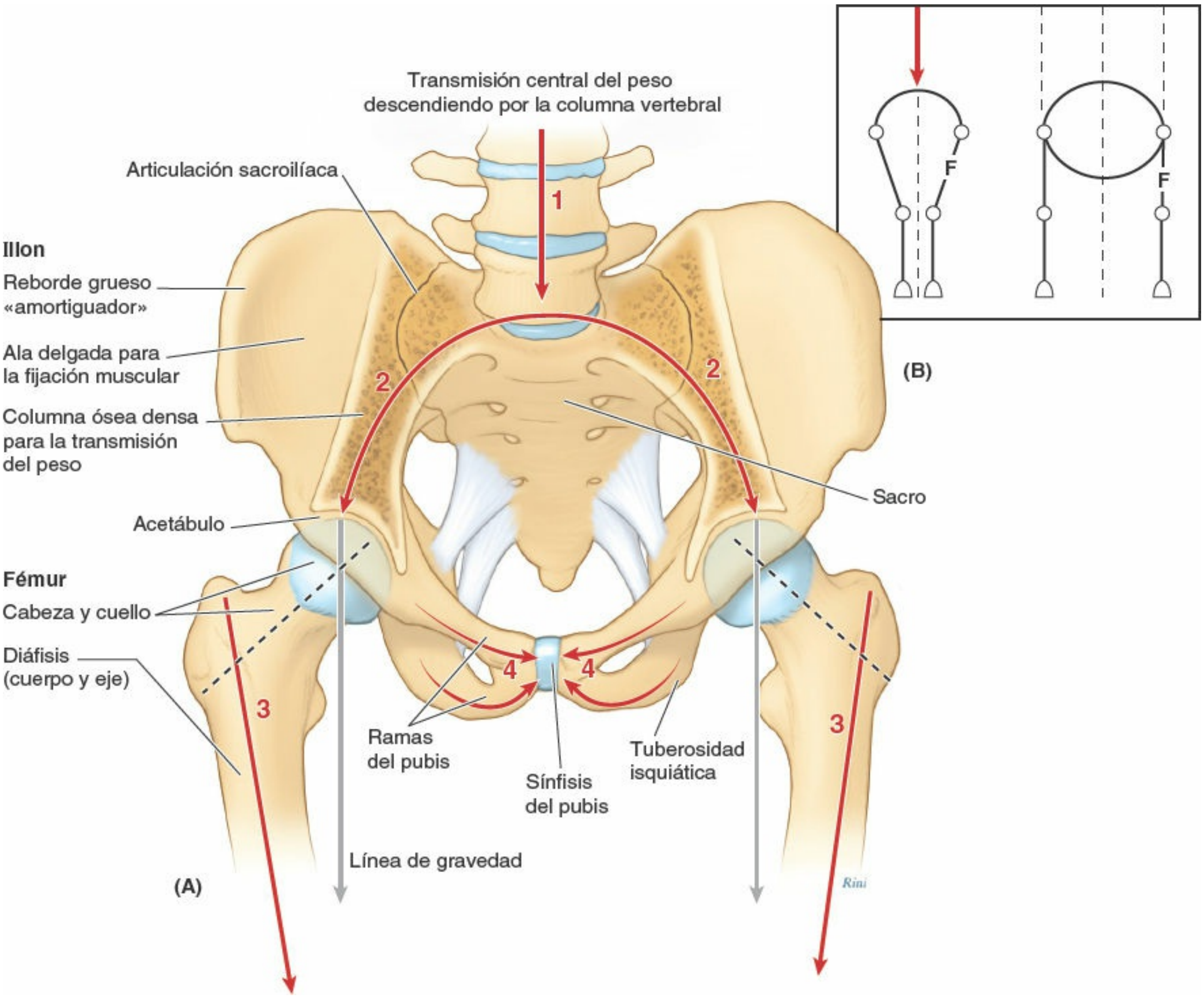

FIGURA 7-3. Cintura pélvica y articulaciones relacionadas, mostrando la transferencia del peso. A) El peso de la parte superior del cuerpo, transmitido centralmente a través de la columna vertebral (1), se divide y se dirige lateralmente a través del arco óseo formado por el sacro y los dos iliones (2). Las partes gruesas de cada ilion transfieren el peso a los fémures (3). Las ramas del pubis forman «puntales» que ayudan a mantener la integridad del arco (4). **B)** Se compara la disposición de los huesos de los miembros inferiores de los bípedos con la de los cuadrúpedos. La disposición diagonal del fémur centra de nuevo el apoyo directamente hacia abajo del tronco (masa corporal), para que la bipedestación sea más eficaz y para permitir la ambulación en esta posición, en la cual todo el peso es sostenido alternativamente por cada uno de los miembros inferiores. En los cuadrúpedos, el tronco se suspende entre miembros esencialmente verticales, lo que necesita el apoyo simultáneo de ambos lados.

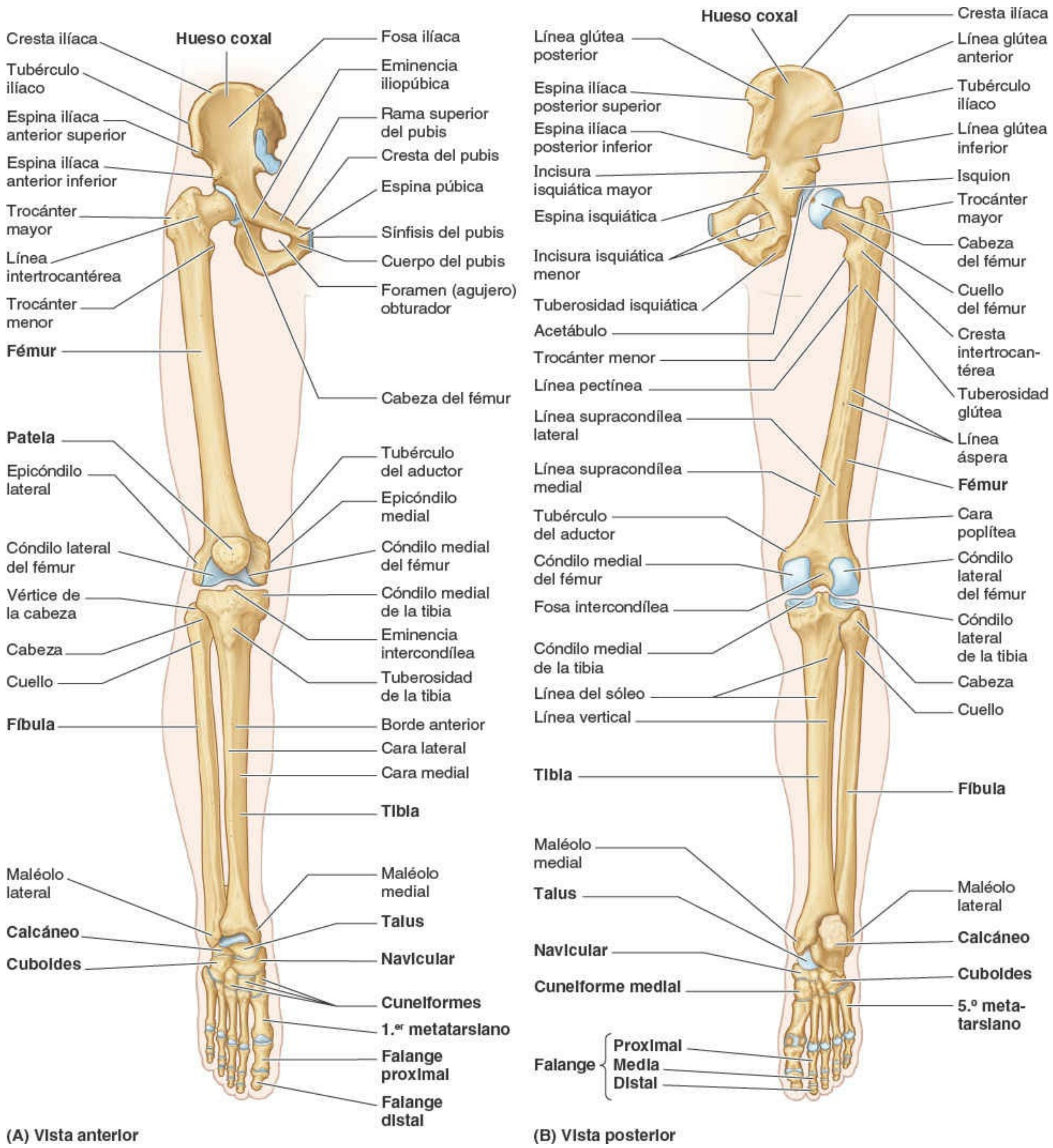

FIGURA 7-4. Huesos del miembro inferior. A y **B)** Se identifican formaciones óseas y huesos individuales. El pie se encuentra en flexión plantar completa. La articulación coxal está desarticulada **(B)** para mostrar el acetábulo del hueso coxal, que recibe la cabeza del fémur.

En el tobillo, el peso soportado por la tibia se transfiere al *talus* (fig. 7-4), que es el hueso principal de un arco longitudinal formado por los huesos tarsianos y metatarsianos de cada pie, que distribuye el peso de modo uniforme entre el talón y el antepié durante la bipedestación, creando una plataforma flexible, pero estable, para soportar el peso.

Hueso coxal

El **hueso coxal** definitivo es el hueso grande y plano de la pelvis que está formado por la fusión de tres huesos primarios (*ilion, isquion* y *pubis*), proceso que tiene lugar al final de la adolescencia. Cada uno de estos tres huesos se forma a partir de su

propio centro primario de osificación; más tarde aparecen cinco centros secundarios de osificación.

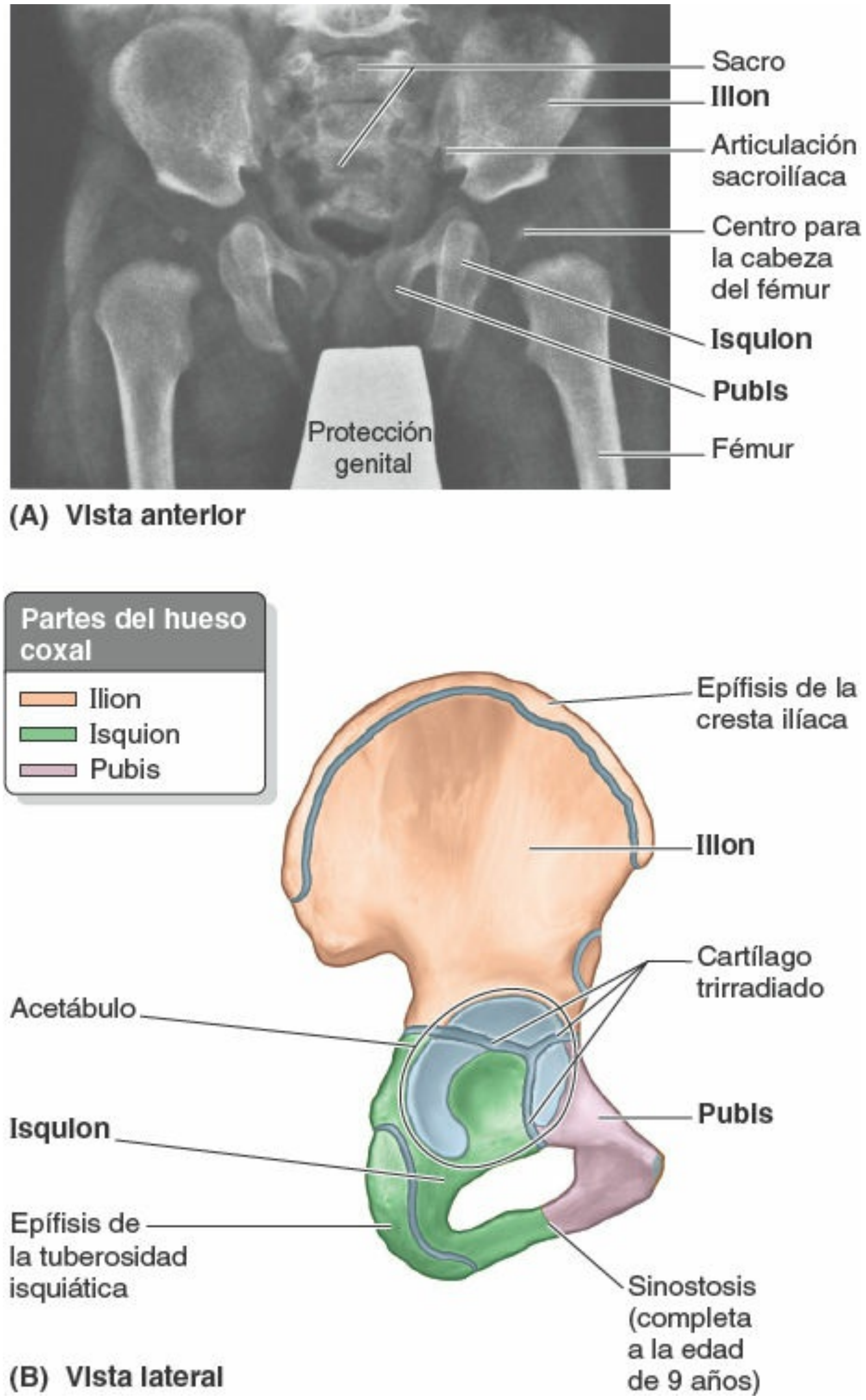

FIGURA 7-5. Partes del hueso coxal. A) Radiografía anteroposterior de las caderas de un lactante que muestra las tres partes de los coxales (ilion, isquion y pubis) incompletamente osificadas. **B)** Hueso coxal derecho de un muchacho de 13 años que muestra el cartílago trirradiado en forma de Y.

Al nacer, los tres huesos primarios están unidos por cartílago hialino; en los niños, la osificación es incompleta (fig. 7-5), y en la pubertad los tres huesos están todavía separados por un **cartílago trirradiado**, en forma de Y, centrado en el

acetábulo, aunque las dos porciones de las ramas isquiopubianas se fusionan hacia los 9 años (fig. 7-5 B). Los huesos empiezan a fusionarse a los 15 a 17 años de edad; la fusión es completa entre los 20 y los 25 años. En los ancianos pueden verse restos de las líneas de fusión de los huesos primarios, o no apreciarse rastro alguno (fig. 7-6). Aunque la fusión de los componentes óseos es firme, en el adulto siguen utilizándose sus nombres para describir las tres partes del hueso coxal.

Como gran parte de la cara medial de los huesos coxales/ pelvis ósea se relaciona principalmente con estructuras y funciones pélvicas y perineales (v. cap. 6), o sus uniones con la columna vertebral (v. cap. 2), se describe con mayor detalle en esos capítulos. Los detalles de los huesos coxales relacionados con las estructuras y funciones del miembro inferior, que implican principalmente a sus caras laterales, se describen en este capítulo.

Ilion

El **ilion**, la parte de mayor tamaño del hueso coxal, contribuye a la porción superior del acetábulo (fig. 7-5 B). El ilion consta de porciones gruesas mediales (columnas) para soportar el peso y porciones posterolaterales delgadas, con forma de ala, que se denominan **alas del ilion** y que proporcionan superficies amplias para la inserción carnosa muscular (v. fig. 7-3).

El **cuerpo del ilion** se une al pubis y al isquion para formar el acetábulo. Anteriormente presenta las **espinas ilíacas anterior superior** y **anterior inferior**, donde se insertan ligamentos y tendones de músculos del miembro inferior (fig. 7-6).

A partir de la espina ilíaca anterior superior (EIAS) se extiende posteriormente el borde superior, grueso y curvado, del ala del ilion, la **cresta ilíaca**, que termina en la **espina ilíaca posterior superior (EIPS).** La cresta actúa como un «parachoques» protector, y es un punto importante de inserción aponeurótica de los delgados músculos laminares de la pared del abdomen, así como de la fascia profunda. Unos 5 cm o 6 cm por detrás de la EIAS se encuentra una prominencia en el labio externo de la cresta, el **tubérculo ilíaco.** La **espina ilíaca posterior inferior** señala el extremo superior de la *incisura isquiática mayor*.

La cara lateral del ala del ilion presenta tres líneas curvas rugosas (las **líneas glúteas** posterior, anterior e inferior), que señalan las inserciones proximales de los tres grandes músculos glúteos. Medialmente, cada una de las alas tiene una depresión, grande y lisa, denominada **fosa ilíaca** (fig. 7-6 B), lugar de la inserción proximal del músculo ilíaco. El hueso que forma la parte superior de esta fosa puede adelgazar y llegar a hacerse casi transparente, en especial en las mujeres que sufren osteoporosis.

Posteriormente, la cara medial del ilion tiene un área articular rugosa, con forma de oreja, denominada **cara auricular**, y una **tuberosidad ilíaca**, más rugosa, superior a ella, para la articulación sinovial y sindesmótica con las superficies recíprocas del sacro a nivel de la articulación sacroilíaca.

ISQUION

El **isquion** forma la parte posteroinferior del hueso coxal. La porción superior del **cuerpo del isquion** se une al pubis y al ilion, formando la cara posteroinferior del acetábulo. La **rama del isquion** se une a la *rama inferior del pubis* para formar la

rama isquiopubiana (fig. 7-6 A), que constituye el límite inferomedial del *foramen (agujero) obturado.* El borde posterior del isquion forma el margen inferior de una profunda indentación denominada **incisura isquiática mayor.** La **espina isquiática**, grande y triangular, del margen inferior de esta incisura, es un punto de inserción ligamentosa. Esta clara demarcación separa la incisura isquiática mayor de una indentación más pequeña, redondeada, de superficie lisa y localización más inferior, denominada **incisura isquiática menor.** Esta incisura actúa a modo de tróclea o polea para un músculo que emerge de la pelvis ósea. La proyección ósea rugosa en la unión del extremo inferior del cuerpo del isquion y su rama es la gran **tuberosidad isquiática.** El peso del cuerpo descansa sobre esta tuberosidad cuando la persona está sentada, y es el lugar de inserción tendinosa proximal de músculos de la región posterior del muslo.

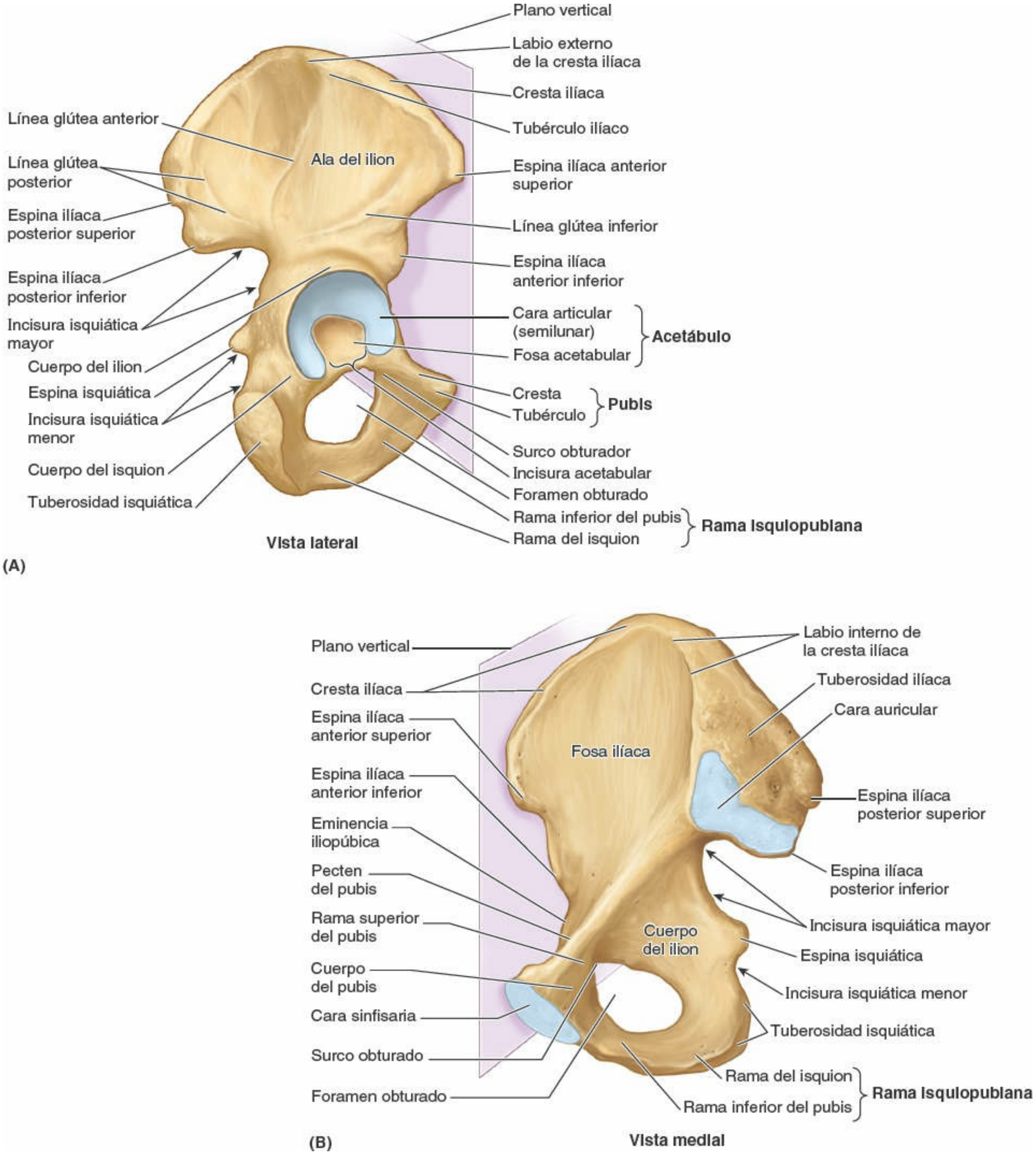

FIGURA 7-6. Hueso coxal de un adulto en posición anatómica. En esta posición, la espina ilíaca anterior superior y la cara anterior del pubis se sitúan en el mismo plano frontal *(azul)*. **A)** El gran hueso coxal se estrecha en la parte media y se expande en sus extremos superior e inferior. **B)** La cara sinfisaria del pubis se articula con la cara correspondiente del hueso coxal contralateral. La cara auricular del ilion se articula con la cara correspondiente del sacro, para formar la articulación sacroilíaca.

PUBIS

El **pubis** forma la parte anteromedial del hueso coxal, contribuyendo a la parte anterior del acetábulo, y proporciona inserción proximal a músculos de la región medial del muslo. Se divide en un **cuerpo**, aplanado y de localización medial, y en **ramas superior** e **inferior**, que se proyectan lateralmente desde el cuerpo (v. fig. 7-6).

Medialmente, la **cara sinfisaria** del cuerpo del pubis se articula con la cara

correspondiente del cuerpo de su homólogo contralateral, a través de la *sínfisis del pubis* (v. fig. 7-3 A). El borde anterosuperior de ambos cuerpos unidos y la sínfisis forman la **cresta del pubis**, donde se insertan músculos abdominales.

Los **tubérculos del pubis**, pequeñas proyecciones en los extremos laterales de esta cresta, son importantes relieves óseos de las regiones inguinales (v. fig. 7-6). En el tubérculo se inserta la porción principal del ligamento inguinal y, por lo tanto, es un punto de inserción muscular indirecta. El borde posterior de la rama superior del pubis presenta un reborde elevado y agudo, el **pecten del pubis**, que forma parte de la abertura superior de la pelvis (v. cap. 6).

FORAMEN OBTURADO

El **foramen obturado** es una gran abertura, oval o irregularmente triangular, en el hueso coxal, que está limitada por el pubis, el isquion y sus ramas. Salvo por una pequeña vía de paso para el nervio y los vasos obturadores (el *conducto obturador*), el foramen obturado está cerrado por una membrana delgada y resistente, la *membrana obturatriz.* La presencia del foramen minimiza la masa ósea (peso), mientras que su cierre por la membrana obturatriz sigue proporcionando una amplia superficie a ambos lados para la inserción muscular.

ACETÁBULO

El **acetábulo** es la gran cavidad en forma de copa que se encuentra sobre la cara lateral del hueso coxal, y que se articula con la cabeza del fémur para formar la articulación coxal (coxofemoral) (v. fig. 7-6 A). Los tres huesos que forman el hueso coxal contribuyen a la formación del acetábulo (v. fig. 7-5).

El borde inferior del acetábulo está incompleto en la **incisura acetabular**, que hace que la fosa parezca una copa que ha perdido un fragmento de su labio (v. fig. 7-6 A). La depresión rugosa en el suelo del acetábulo que se extiende superiormente desde la incisura acetabular es la **fosa acetabular.** Ambas crean un déficit en la **carilla semilunar del acetábulo**, superficie articular que acoge la cabeza del fémur.

POSICIÓN ANATÓMICA DEL HUESO COXAL

Las caras, bordes y relaciones del hueso coxal se describen suponiendo que el cuerpo se encuentra en *posición anatómica.* Para situar al hueso coxal aislado o la pelvis ósea en esta posición, hay que orientarlo de modo que:

- La EIAS y la cara anterosuperior del pubis se sitúan en el mismo plano vertical (coronal).
- La cara sinfisaria del pubis está vertical, paralela al plano medio (v. fig. 7-6).

En la posición anatómica:

- El acetábulo se orienta inferolateralmente, con la incisura acetabular dirigida inferiormente.
- El foramen obturado se sitúa inferomedial con respecto al acetábulo.
- La cara interna del cuerpo del pubis se orienta casi directamente superior.

(Constituye esencialmente el suelo sobre el que se apoya la vejiga urinaria.)

- La abertura superior de la pelvis es más vertical que horizontal. En la visión anteroposterior, el vértice del cóccix aparece prácticamente en su centro (v. fig. 7-3).

Fémur

El **fémur** es el hueso más largo y pesado del cuerpo, y transmite el peso corporal desde el hueso coxal hacia la tibia cuando la persona está en bipedestación (v. fig. 7-4). Su longitud es una cuarta parte de la altura de la persona. Consta de un **cuerpo** (diáfisis) y dos extremos (epífisis) proximal y distal (fig. 7-7).

El extremo proximal del fémur consta de una cabeza, un cuello y dos trocánteres (mayor y menor). La redondeada **cabeza del fémur** constituye dos tercios de una esfera que está cubierta con cartílago articular, excepto en una depresión o fosita, situada medialmente, la **fosita de la cabeza del fémur;** en etapas iniciales de la vida, el ligamento da paso a una arteria que irriga la epífisis de la cabeza. El **cuello del fémur** es trapezoidal; el extremo estrecho sostiene la cabeza, y la base más ancha se continúa con el cuerpo. Tiene un diámetro promedio de, aproximadamente, tres cuartas partes de la cabeza femoral.

La parte proximal del fémur está «doblada» (en forma de L), de modo que el eje de la cabeza y el cuello se proyecta superomedialmente en un ángulo oblicuo con respecto al cuerpo (fig. 7-7 A y B). Este obtuso **ángulo de inclinación** es máximo al nacer y disminuye gradualmente (se hace más agudo) hasta ser de 115° a 140° en el adulto, con un promedio de 126° (fig. 7-7 C a E).

El ángulo de inclinación es menor en las mujeres, debido al aumento de la amplitud entre los acetábulos (consecuencia de una pelvis menor más ancha) y a la mayor oblicuidad del cuerpo del fémur. Permite una mayor movilidad del fémur en la articulación coxal, ya que sitúa la cabeza y el cuello más perpendiculares al acetábulo en la posición neutra. Los abductores y rotadores del muslo se insertan principalmente en el vértice del ángulo (el *trocánter mayor*), de forma que traccionan una palanca (el brazo corto de la L) que se dirige más lateral que verticalmente. Esto proporciona una mayor eficacia a los abductores y rotadores del muslo, y permite que la masa considerable de los primeros se sitúe superior al fémur (en la región glútea) en lugar de lateral a este, dejando libre la cara lateral del cuerpo del fémur para proporcionar una mayor área para la inserción carnosa de los extensores de la rodilla.

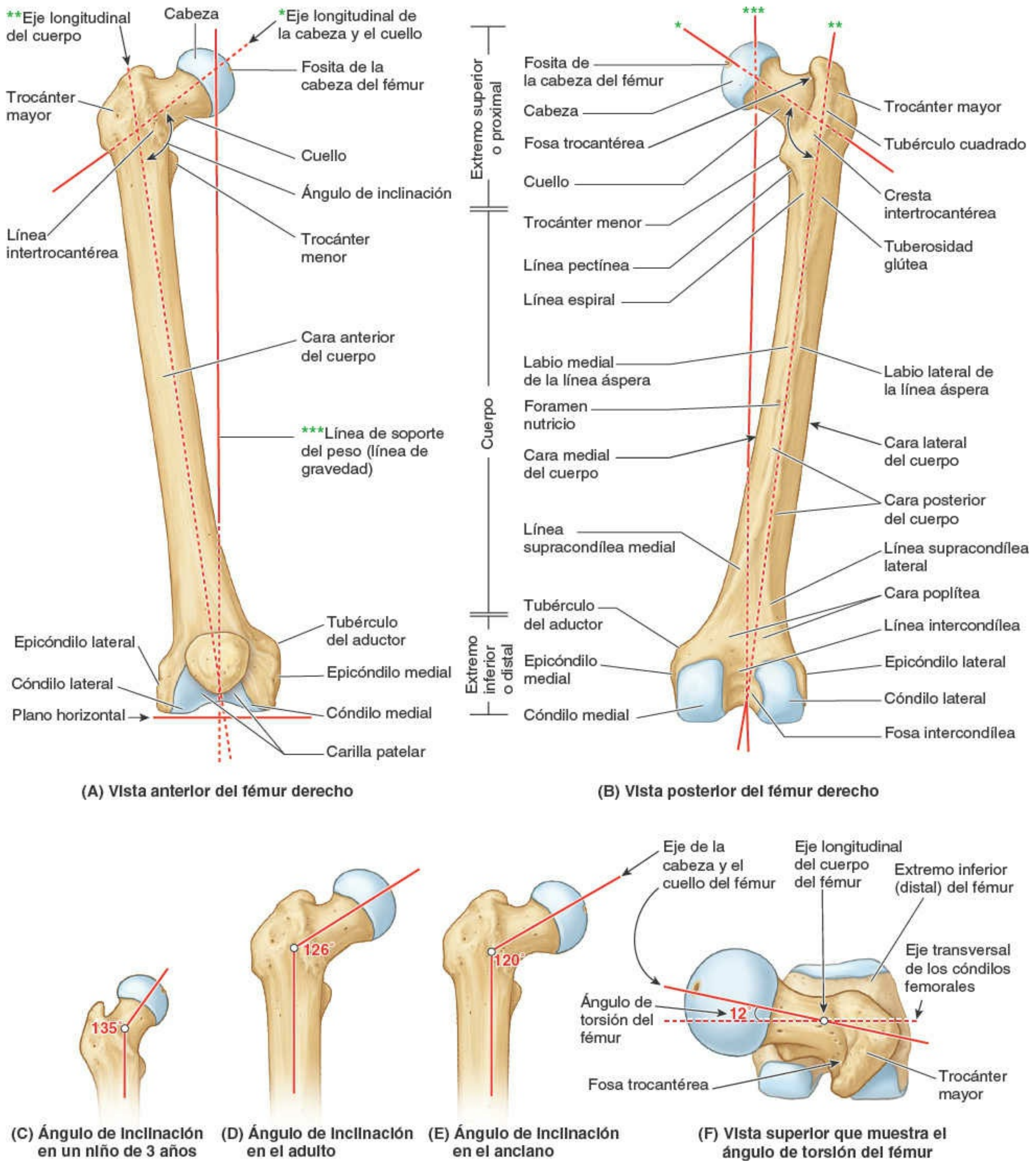

FIGURA 7-7. Fémur derecho. A y **B)** Se muestran las características óseas del fémur de un adulto. Desde el punto de vista funcional y morfológico, el hueso consta de un extremo superior y otro inferior, muy modificados, y un cuerpo cilíndrico entre ellos. **A** a **E)** El fémur está «inclinado», de modo que el eje longitudinal de la cabeza y el cuello forma un ángulo (ángulo de inclinación) con el del cuerpo. Cuando los cóndilos femorales descansan sobre una superficie horizontal, el fémur adopta su posición anatómica oblicua, en la cual el centro de la redonda cabeza del fémur se encuentra directamente por encima de la fosa intercondílea. **C** a **E)** El ángulo de inclinación disminuye (se hace más agudo) con la edad, produciéndose mayor tensión cuando la masa ósea disminuye. Si se contempla el fémur a lo largo del eje longitudinal del cuerpo, de modo que el extremo proximal se superpone sobre el extremo distal **(F)**, puede apreciarse que el eje de la cabeza y el cuello del fémur forma un ángulo de 12° con el eje transversal de los cóndilos femorales (ángulo de torsión).

El ángulo de inclinación permite también la posición oblicua del fémur en el muslo, lo cual permite que las rodillas sean adyacentes e inferiores al tronco, como se comentó anteriormente. Todo ello favorece la marcha bípeda; sin embargo, impone

tensiones considerables sobre el cuello del fémur. En consecuencia, las fracturas del cuello del fémur pueden producirse en personas ancianas como resultado de un ligero tropiezo si el cuello se encuentra debilitado por osteoporosis (reducción patológica de la masa ósea).

La torsión de la parte proximal del miembro inferior (fémur) que se produjo durante el desarrollo no finaliza con el eje longitudinal del extremo proximal del fémur (cabeza y cuello) paralelo al eje transverso del extremo inferior (cóndilos del fémur). Cuando se observa el fémur superiormente (de modo que se mire a lo largo del eje longitudinal del cuerpo del hueso), se aprecia que ambos ejes se sitúan en un ángulo (**ángulo de torsión** o **ángulo de declinación**), con un valor medio de 7° en el hombre y de 12° en la mujer. El ángulo de torsión, combinado con el ángulo de inclinación, permite los movimientos rotatorios de la cabeza del fémur dentro del acetábulo, colocado oblicuamente, para convertirlos en movimientos de flexión y extensión, de abducción y aducción, y de rotación del muslo.

Donde el cuerpo del fémur se une al cuello, hay dos grandes elevaciones romas denominadas trocánteres (v. fig. 7-7 A, B y F). El **trocánter menor**, cónico y con un vértice redondeado, se extiende medialmente desde la parte posteromedial de la unión del cuello y el cuerpo del fémur, y en él se inserta el tendón del principal músculo flexor del muslo, el iliopsoas.

El **trocánter mayor** es una masa ósea grande, situada en posición lateral, que se proyecta superior y posteriormente donde el cuello se une al cuerpo del fémur, proporcionando inserción y palanca a los abductores y rotadores del muslo. El lugar donde se unen el cuello y el cuerpo del fémur está indicado por la **línea intertrocantérea**, una cresta rugosa formada por la inserción de un potente ligamento (el ligamento iliofemoral). Esta línea discurre desde el trocánter mayor y se enrolla alrededor del trocánter menor, para continuar posterior e inferiormente como una cresta menos definida, la **línea espiral.**

Una cresta similar, pero más lisa y más prominente, la **cresta intertrocantérea**, une los trocánteres posteriormente; la elevación redondeada que se observa en la cresta es el **tubérculo cuadrado.** En las vistas anterior y posterior (v. fig. 7-7 A y B), el trocánter mayor está alineado con respecto al cuerpo del fémur; en las vistas posterior y superior (v. fig. 7-7 B y F), sobresale por encima de una profunda depresión medialmente, la **fosa trocantérea.**

El **cuerpo del fémur** es ligeramente convexo anteriormente. La convexidad puede aumentar de forma notable, avanzando lateral y anteriormente, si el cuerpo del fémur está debilitado por una pérdida de calcio, como sucede en el *raquitismo* (una enfermedad que se atribuye al déficit de vitamina D). La mayor parte del cuerpo es lisa y redondeada, y en él se originan los extensores de la rodilla, salvo en la parte posterior, donde una línea ancha y rugosa, la **línea áspera**, es lugar de inserción aponeurótica de los aductores del muslo. Esta cresta vertical es especialmente prominente en el tercio medio del cuerpo del fémur, donde presenta un **labio medial** y un **labio lateral.** Superiormente, el labio lateral se continúa con la **tuberosidad glútea**, ancha y rugosa, y el labio medial se continúa como línea espiral, rugosa y estrecha.

La *línea espiral* se extiende hacia el trocánter menor y luego pasa hacia la cara

anterior del fémur, donde se continúa con la línea intertrocantérea. Un reborde intermedio prominente, la **línea pectínea**, se extiende desde la parte central de la línea áspera hasta la base del trocánter menor. Inferiormente, la línea áspera se divide en **líneas supracondíleas** medial y lateral, que conducen a los cóndilos medial y lateral del fémur (v. fig. 7-7 B).

Los **cóndilos medial** y **lateral** forman casi todo el extremo distal del fémur. Cuando el hueso se encuentra en posición anatómica, los cóndilos están al mismo nivel horizontal, de forma que si un fémur aislado se coloca en posición vertical con los cóndilos apoyados sobre el suelo o una superficie, el cuerpo del hueso adoptará la misma posición oblicua que tiene en el cuerpo de la persona viva (en un ángulo de unos 9° en los hombres y algo mayor en las mujeres).

Los cóndilos femorales se articulan con los meniscos (láminas semilunares de cartílago) y los cóndilos de la tibia, para formar la articulación de la rodilla (v. fig. 7-4). Durante la flexión y la extensión, los meniscos y los cóndilos de la tibia se deslizan como una unidad a través de las caras inferior y posterior de los cóndilos femorales. La convexidad de la cara articular de los cóndilos aumenta a medida que desciende la cara anterior, cubriendo el extremo inferior, y luego asciende posteriormente. Los cóndilos están separados posterior e inferiormente por una **fosa intercondílea**, pero se fusionan anteriormente, formando una depresión superficial longitudinal, la **cara patelar** (v. fig. 7-7), que se articula con la patela. La cara lateral del cóndilo lateral tiene una proyección central llamada *epicóndilo lateral*. La cara medial del cóndilo medial presenta un *epicóndilo medial*, mayor y más prominente, por encima del cual se forma otra elevación, el **tubérculo del aductor**, relacionado con la inserción de un tendón. Los epicóndilos proporcionan inserción proximal a los ligamentos colaterales tibial y fibular de la articulación de la rodilla.

ANATOMÍA DE SUPERFICIE DE LA CINTURA PÉLVICA Y EL FÉMUR

Los puntos de referencia óseos son útiles durante la exploración física y la cirugía, puesto que pueden utilizarse para evaluar el desarrollo normal, detectar y evaluar fracturas y luxaciones, y localizar estructuras como los nervios y los vasos sanguíneos.

Cuando colocamos las manos sobre las caderas, descansan sobre las *crestas ilíacas* (fig. 7-8 A). El tercio anterior de las crestas se palpa fácilmente porque estas son subcutáneas (fig. 7-8 C y D). Los dos tercios posteriores son más difíciles de palpar, porque suelen estar cubiertos por tejido adiposo. La cresta ilíaca termina anteriormente en la *espina ilíaca anterior superior*, de forma redondeada, que puede palparse fácilmente siguiendo la cresta ilíaca anteroinferiormente. La EIAS suele verse en las personas delgadas; en las que presentan obesidad, estas espinas están cubiertas de tejido adiposo y su localización puede resultar difícil; sin embargo, se palpan más fácilmente cuando la persona está sentada y los músculos que se insertan en ellas están relajados.

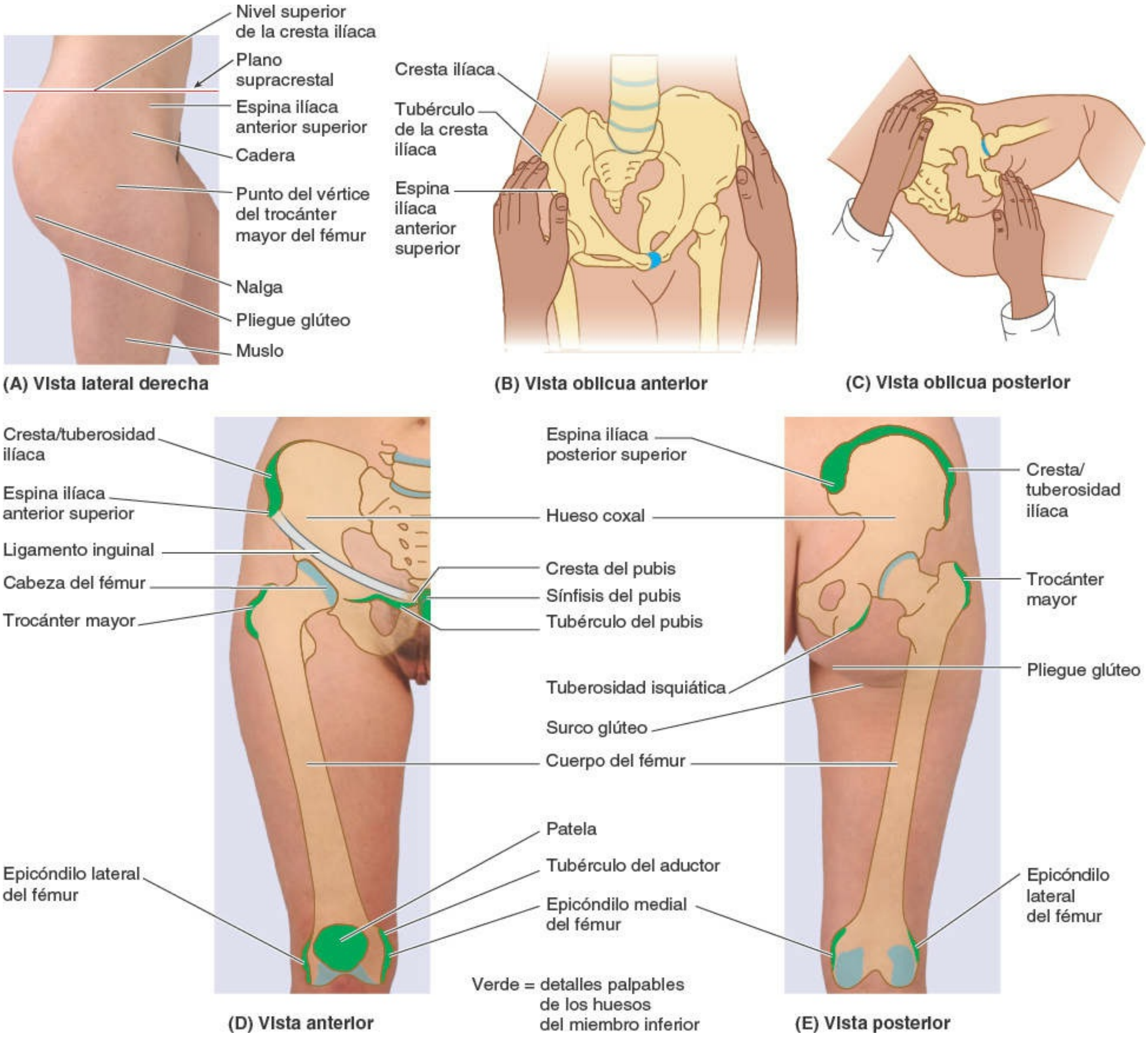

FIGURA 7-8. Anatomía de superficie del hueso coxal y del fémur. A) Puntos de referencia superficiales. **B)** Palpación bimanual de la espina ilíaca anterior superior, que se utiliza para determinar la posición de la pelvis (inclinación pélvica). **C)** Palpación de la tuberosidad isquiática. **D** y **E)** Proyección superficial y detalles palpables del hueso coxal y del fémur.

El *tubérculo ilíaco*, 5-6 cm posterior a la EIAS, señala el punto más ancho de la cresta ilíaca. Para palpar este tubérculo, se coloca el pulgar sobre la EIAS y se desplazan los dedos posteriormente, a lo largo del labio externo de la cresta ilíaca (fig. 7-8 B). El tubérculo ilíaco se encuentra al nivel del proceso espinoso de la vértebra L5.

A una distancia de aproximadamente una mano inferior al ombligo pueden palparse los *cuerpos* y las *ramas superiores de los huesos púbicos* (fig. 7-8 C). El *tubérculo del pubis* puede palparse a unos 2 cm de la sínfisis del pubis, en la extremidad anterior de la *cresta del pubis*. La cresta ilíaca termina posteriormente en la afilada *espina ilíaca posterior superior* (fig. 7-8 D), que puede ser difícil de palpar; sin embargo, es fácil localizar su posición porque se encuentra en el fondo de una depresión cutánea, unos 4 cm lateral a la línea media. La depresión existe porque la piel y la fascia subyacente se fijan a la EIPS. Las depresiones cutáneas son puntos de referencia útiles al palpar la zona de las articulaciones sacroilíacas cuando se busca edema (hinchazón) o dolor local con la palpación. Estas depresiones señalan también

la terminación de las crestas ilíacas, a partir de la cual puede obtenerse médula ósea o fragmentos óseos para injertos (p. ej., para reparar una tibia fracturada).

La *tuberosidad isquiática* se palpa fácilmente en la parte inferior de la nalga cuando el muslo está flexionado (fig. 7-8 E). La nalga cubre y oculta la tuberosidad cuando el muslo está extendido (fig. 7-8 D). El *surco glúteo* coincide con la almohadilla de grasa y el borde inferior del músculo glúteo mayor, e indica la separación de la nalga y el muslo.

El centro de la *cabeza del fémur* puede palparse profundo con respecto a un punto que se sitúa, aproximadamente, a la distancia del ancho del pulgar por debajo del punto medio del ligamento inguinal (fig. 7-8 C). El *cuerpo (diáfisis) del fémur* está cubierto por músculos y no suele palparse; tan sólo los extremos superior e inferior del fémur pueden palparse. El *trocánter mayor*, localizado lateralmente, se proyecta superior a la unión del cuerpo con el cuello del fémur, y puede palparse en la cara lateral del muslo, unos 10 cm inferior a la cresta ilíaca (fig. 7-8 B).

El *trocánter mayor* forma una prominencia anterior al hueco de la cara lateral de la nalga (v. fig. 7-8 D). Las prominencias de los trocánteres mayores suelen ser las que confieren la anchura de la pelvis del adulto. El borde posterior del trocánter mayor está relativamente al descubierto, y se palpa con mayor facilidad cuando el miembro no está soportando peso. Las partes anterior y lateral del trocánter mayor no se palpan fácilmente, porque están cubiertas de fascia y músculos. Como se sitúa junto a la piel, el trocánter mayor produce molestias cuando nos apoyamos en decúbito lateral sobre una superficie dura. En posición anatómica, una línea que una los vértices de los trocánteres mayores pasa normalmente por los tubérculos del pubis y el centro de las cabezas femorales. El *trocánter menor* se palpa con dificultad por encima del extremo lateral del surco glúteo.

Los *cóndilos femorales* son subcutáneos y fácilmente palpables cuando la rodilla está flexionada o extendida (fig. 7-8 C y D). En el centro de la cara lateral de cada cóndilo se encuentra un *epicóndilo* prominente, fácilmente palpable. Durante la flexión y extensión de la pierna en la articulación de la rodilla, la *patela* se desliza sobre la cara patelar del fémur. Los bordes lateral y medial de la cara patelar pueden palparse cuando la pierna está flexionada. El *tubérculo del aductor*, un pequeño relieve óseo, puede palparse en la parte superior del cóndilo medial del fémur empujando el pulgar inferiormente, a lo largo de la cara medial del muslo hasta encontrar el tubérculo.

Patela (rótula)

La **patela** es un hueso sesamoideo, el mayor del cuerpo, se forma en el tendón del músculo cuádriceps femoral después del nacimiento. Este hueso triangular se localiza anterior a la superficie patelar del fémur con la cual se articula (fig. 7-9 A y B). La superficie anterior, subcutánea, de la patela es convexa. La **base** (borde superior) es gruesa y se inclina hacia anterior e inferior para continuarse con los **bordes** lateral y medial del hueso, los que convergen en el **vértice** de la patela. La **superficie posterior (articular)** es lisa y cubierta por una gruesa capa de cartílago articular, y se encuentra dividida por una cresta vertical en una superficie medial más estrecha y otra lateral más ancha. La cresta y la tracción equilibrada de los músculos vastos

mantienen centrado el hueso en la superficie patelar del fémur, lo que constituye una ventaja mecánica para el cuádriceps femoral en la extensión de la rodilla.

Tibia y fíbula (peroné)

La tibia y la fíbula son los huesos de la pierna (figs. 7-4 y 7-9). La *tibia* se articula con los cóndilos femorales superiormente y con el talus inferiormente, y al hacerlo transmite el peso corporal. La *fíbula* actúa principalmente como lugar de inserción muscular, aunque también es importante para la estabilidad de la articulación talocrural. Los cuerpos de la tibia y la fíbula están conectados por una densa **membrana interósea** compuesta por potentes fibras oblicuas que descienden de la tibia a la fíbula.

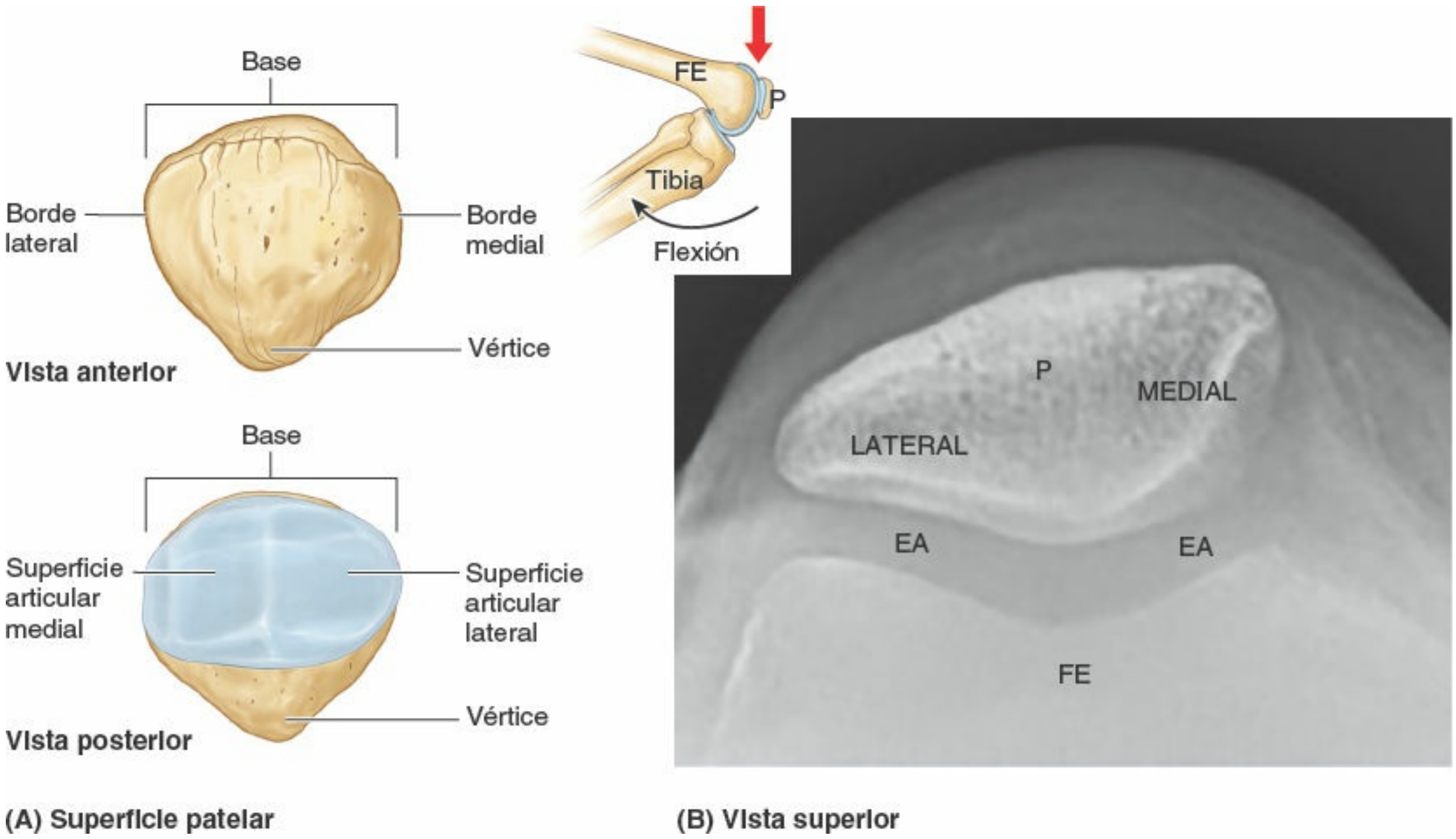

FIGURA 7-9. Patela. A) Superficies. **B)** Vista posterior de la rodilla parcialmente flexionada (proyección axila o de Merchant). FE, fémur; P, patela; EA, «espacio articular» patelofemoral (es un cartílago articular grueso en la patela posterior).

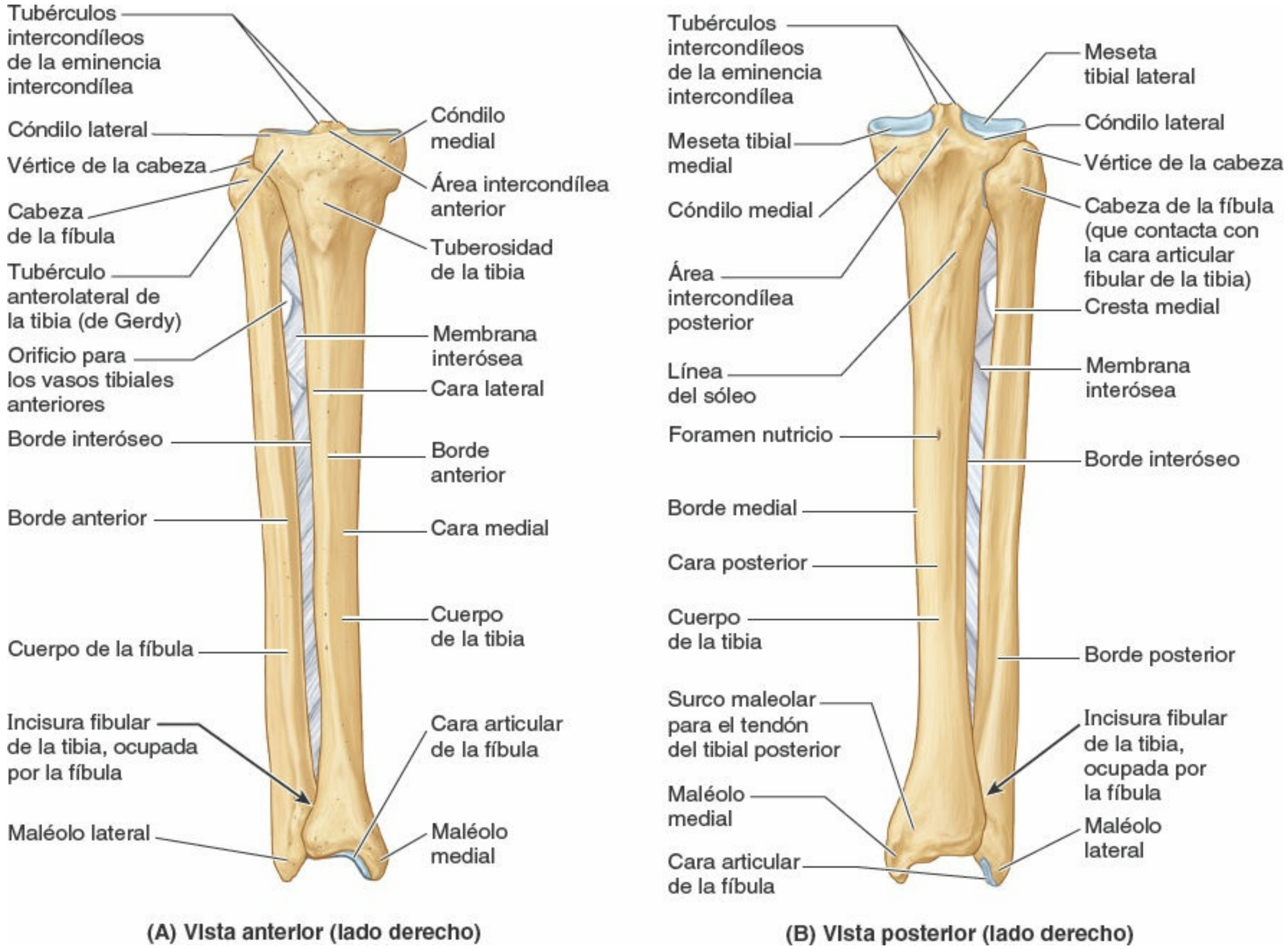

FIGURA 7-10. Tibia y fíbula derechos. Sindesmosis tibiofibular, con la densa membrana interósea, que conecta estrechamente la tibia y la fíbula. La membrana interósea también proporciona una superficie adicional para la inserción muscular. Los vasos tibiales anteriores atraviesan el orificio de la membrana para entrar en el compartimento anterior de la pierna.

TIBIA

Localizada en el lado anteromedial de la pierna, casi paralela a la fíbula, la **tibia** es el segundo hueso de mayor tamaño del cuerpo. Se ensancha hacia fuera en ambos extremos, con el fin de dar una mayor superficie para la articulación y la transferencia del peso. El extremo proximal se ensancha para formar los **cóndilos medial** y **lateral**, que sobresalen por encima del cuerpo medial, lateral y posteriormente, formando una **cara articular superior**, o *meseta tibial*, relativamente plana. Esta meseta consta de dos caras articulares lisas (la medial, ligeramente cóncava, y la lateral, ligeramente convexa), que se articulan con los grandes cóndilos femorales. Las caras articulares están separadas por la **eminencia intercondílea**, formada por dos **tubérculos intercondíleos** (medial y lateral) flanqueados por **áreas intercondíleas anterior** y **posterior**, relativamente rugosas.

Los tubérculos encajan en la **fosa intercondílea** entre los cóndilos del fémur (fig. 7-7 B). En las áreas y tubérculos intercondíleos se insertan los meniscos y los principales ligamentos de la rodilla, que mantienen juntos el fémur y la tibia, manteniendo el contacto entre sus caras articulares.

La cara anterolateral del cóndilo lateral de la tibia muestra un **tubérculo anterolateral de la tibia** (tubérculo de Gerdy), inferior a la cara articular (fig. 7-10 A), que sirve de inserción distal a un denso engrosamiento de la fascia que cubre la

cara lateral del muslo, añadiendo estabilidad a la articulación de la rodilla. El cóndilo lateral también presenta una **cara articular fibular** posterolateralmente, en su parte inferior, para la cabeza de la fíbula.

A diferencia del fémur, el **cuerpo de la tibia** muestra una disposición verdaderamente vertical dentro de la pierna, y presenta una sección transversal algo triangular. Tiene tres caras y bordes: medial, lateral/interóseo y posterior.

El **borde anterior de la tibia** es el más sobresaliente. Este borde y la **cara medial** adyacente son subcutáneos en toda su longitud, y constituyen lo que suele conocerse como «espinilla»; su cubierta perióstica y la piel que la cubre son muy propensas a la aparición de hematomas. En el extremo superior del borde anterior, la **tuberosidad de la tibia**, ancha y apaisada, es el lugar para la inserción distal del *ligamento patelar*, que se extiende entre el borde inferior de la patela y la tuberosidad de la tibia.

El cuerpo de la tibia es más delgado en la unión de sus tercios medio y distal. El extremo distal de la tibia es más pequeño que el proximal, ensanchándose sólo medialmente; la expansión medial se extiende inferior al resto del cuerpo, formando el **maléolo medial.** La cara inferior del cuerpo y la cara lateral del maléolo medial se articulan con el talus, y están cubiertas por cartílago articular (v. fig. 7-4).

El **borde interóseo** de la tibia es agudo allí donde se inserta la *membrana interósea*, que une los dos huesos de la pierna (fig. 7-10). Inferiormente, el borde agudo se sustituye por un surco, la **incisura fibular**, que aloja y proporciona inserción fibrosa al extremo distal de la fíbula.

En la cara posterior de la porción proximal del cuerpo de la tibia existe una cresta rugosa y diagonal, denominada **línea del sóleo**, que discurre inferior y medialmente hasta el borde medial. La línea se forma en relación con el origen aponeurótico del músculo sóleo, aproximadamente a un tercio de su ruta descendente por el cuerpo del hueso. Inmediatamente distal a la línea del sóleo hay un surco vascular dirigido oblicuamente, que conduce a un gran **foramen nutricio**, por el cual pasa la principal arteria que irriga el extremo proximal del hueso y su médula. Desde este foramen, el conducto nutricio discurre inferiormente por la tibia antes de desembocar en el interior de la cavidad medular.

FÍBULA

La delgada **fíbula** se sitúa posterolateral a la tibia, a la cual está firmemente unido por la *sindesmosis tibiofibular*, que incluye la *membrana interósea* (fig. 7-10). La fíbula no interviene en el soporte del peso corporal. Su función principal es servir de inserción muscular, proporcionando inserción distal a un músculo e inserción proximal a ocho. Las fibras de la sindesmosis tibiofibular están dispuestas para resistir la tracción neta resultante de la fíbula hacia abajo.

El extremo distal aumenta de tamaño y se prolonga lateralmente e inferiormente, formando el **maléolo lateral.** Los maléolos constituyen las paredes laterales de un encaje rectangular *(mortaja)*, que es el componente superior de la articulación talocrural (v. fig. 7-4 A), y en ellos se insertan los ligamentos que estabilizan la articulación. El maléolo lateral sobresale más y es más posterior que el maléolo medial, y se extiende aproximadamente 1 cm más distalmente.

El extremo proximal de la fíbula consta de una **cabeza** aumentada de tamaño, superior a un **cuello** pequeño (fig. 7-10). La cabeza tiene un **vértice** puntiagudo. La cabeza de la fíbula se articula con la cara fibular de la parte inferior, posterolateral, del cóndilo lateral de la tibia. El **cuerpo de la fíbula** está retorcido y marcado por los lugares de inserción muscular. Al igual que el cuerpo de la tibia, tiene una sección transversal triangular y presenta tres bordes (anterior, interóseo y posterior) y tres caras (medial, posterior y lateral).

ANATOMÍA DE SUPERFICIE DE LA TIBIA Y LA FÍBULA

La *tuberosidad de la tibia*, una elevación oval en la cara anterior de la tibia, se palpa fácilmente unos 5 cm distal con respecto al vértice de la patela (fig. 7-11 A). La *cara anteromedial de la tibia*, subcutánea, también se palpa con facilidad. La piel que cubre esta superficie se mueve libremente. Los *cóndilos de la tibia* pueden palparse anteriormente a los lados del ligamento patelar, en especial cuando la rodilla está flexionada.

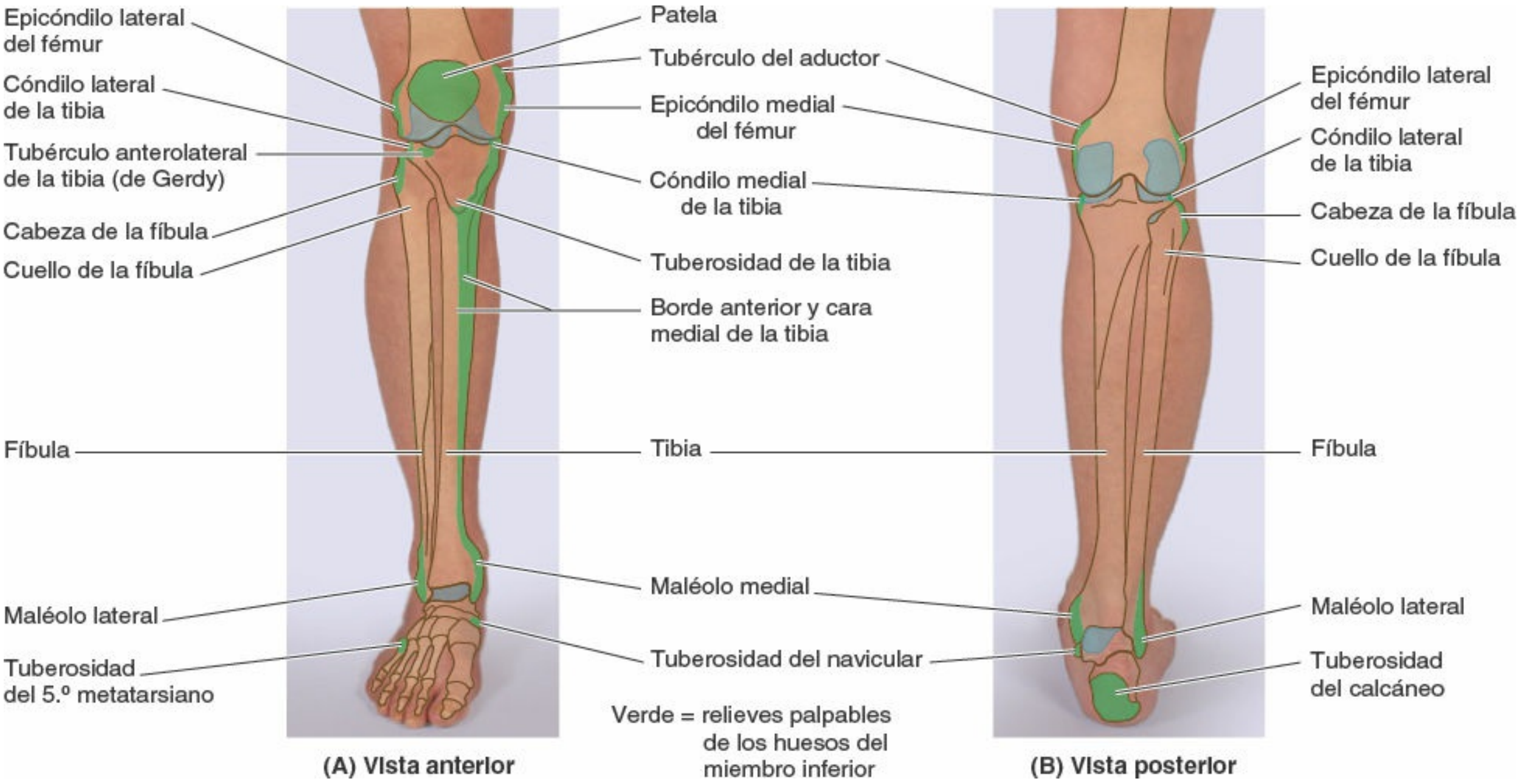

FIGURA 7-11. Proyección superficial y detalles palpables de los huesos de la pierna, el tobillo y el talón.

La *cabeza de la fíbula* sobresale a nivel de la parte superior de la tuberosidad de la tibia, ya que, semejante a una protuberancia redondeada, es subcutánea en la cara posterolateral de la rodilla. El *cuello de la fíbula* puede palparse inmediatamente distal a la parte lateral de la cabeza de la fíbula. Al hacerlo, puede provocarse una sensación algo desagradable a causa de la presencia de un nervio que pasa por ese punto.

El *maléolo medial*, el relieve del lado medial del tobillo, también es subcutáneo y prominente. Obsérvese que su extremo inferior es romo, y no se extiende tan distalmente como lo hace el maléolo lateral. El maléolo medial se encuentra a unos 1,25 cm proximal al nivel del vértice del maléolo lateral (fig. 7-11 A y B).

Sólo puede palparse la cuarta parte distal del cuerpo de la fíbula. Al palpar el *maléolo lateral* se apreciará que es subcutáneo y que su extremo inferior es agudo.

Obsérvese que el vértice del maléolo lateral se extiende más distalmente y más posteriormente que el vértice del maléolo medial.

Huesos del pie

Los huesos del pie son el *tarso*, el *metatarso* y las *falanges*. Hay 7 huesos tarsianos, 5 metatarsianos y 14 falanges (figs. 7-1, 7-4 y 7-12). Aunque es necesario conocer las características de cada hueso para poder entender la estructura del pie, es importante estudiar el esqueleto de este último como un todo, así como identificar los principales puntos de referencia óseos en el pie de la persona viva (v. «Anatomía de superficie de los huesos del pie» y «Anatomía de superficie de la región del tobillo y del pie»).

TARSO

El **tarso** (parte posterior o proximal del pie; retropié + mediopié, fig. 7-12 C) consta de siete huesos (fig. 7-12 A y B): talus, calcáneo, cuboides, navicular y tres cuneiformes o cuñas. Tan sólo uno de ellos, el talus, se articula con los huesos de la pierna.

El **talus** tiene un cuerpo, un cuello y una cabeza (fig. 7-12 D). La cara superior, la **tróclea del talus**, se articula con los dos maléolos (v. fig. 7-4), recibe el peso del cuerpo transmitido desde la tibia y lo transmite, a su vez, dividiéndolo entre el *calcáneo*, sobre el que descansa el **cuerpo del talus**, y el antepié, a través de una «hamaca» osteoligamentosa que recibe la **cabeza del talus**, redondeada y dirigida anteromedialmente. Esa hamaca (ligamento calcaneonavicular plantar) queda suspendida a través de un espacio entre una proyección medial, a modo de repisa, del calcáneo (sustentáculo tali) y el hueso navicular, que se encuentra en una localización anterior (fig. 7-12 B y E).

El talus es el único hueso del tarso que carece de inserciones musculares y tendinosas; la mayor parte de su superficie está cubierta por cartílago articular. El cuerpo presenta la tróclea superiormente, y se estrecha formando un *proceso posterior* que muestra un **surco para el tendón del flexor largo del dedo gordo** (fig. 7-12 E), flanqueado por un **tubérculo lateral** prominente y un **tubérculo medial** que sobresale menos (fig. 7-12 A y D).

El **calcáneo** (hueso del talón) es el mayor y más fuerte de los huesos del pie (v. fig. 7-12), y transmite, en bipedestación, la mayor parte del peso corporal desde el talus al suelo. Los dos tercios anteriores de la cara superior del hueso se articulan con el talus, y su cara anterior lo hace con el cuboides.

La cara lateral del calcáneo tiene una cresta oblicua (fig. 7-12 D), la **tróclea fibular**, que se encuentra entre los tendones de los músculos fibulares largo y corto. En esta tróclea se fija una polea tendinosa para los músculos que producen la eversión del pie (músculos que alejan la planta del pie del plano medio). El **sustentáculo tali**, el apoyo en forma de repisa de la cabeza del talus, se proyecta desde el borde superior de la cara medial del calcáneo (fig. 7-12 B y E). La parte posterior del calcáneo tiene una prominencia que soporta el peso, la **tuberosidad del calcáneo**, que presenta los **procesos medial y lateral de la tuberosidad del calcáneo.** Sólo el proceso medial contacta con el suelo durante la bipedestación.

El **navicular** es un hueso aplanado, con forma de barco, que se localiza entre la

cabeza del talus, posteriormente, y los tres huesos cuneiformes, anteriormente (fig. 7-12). La cara medial del navicular se proyecta hacia abajo, formando la **tuberosidad del navicular**, un punto importante de inserción tendinosa, ya que el borde medial del pie no se apoya sobre el suelo, como sí lo hace el borde lateral, sino que forma un *arco longitudinal del pie*, que debe sostenerse centralmente. Si esta tuberosidad es demasiado prominente, puede presionar contra la parte medial del zapato y causar dolor en el pie.

El **cuboides**, de forma aproximadamente cúbica, es el hueso más lateral de la fila distal del tarso (v. fig. 7-12 A y D). Anteriormente a la **tuberosidad del cuboides**, en las caras lateral e inferior del hueso, hay un **surco para el tendón del músculo fibular largo.**

Los tres huesos cuneiformes (fig. 7-12 A, D y E) son el medial (1.º), el intermedio (2.º) y el lateral (3.º). El **cuneiforme medial** es el de mayor tamaño, y el **cuneiforme intermedio** es el menor de los tres. Cada uno de ellos se articula con el navicular, posteriormente y con la base del metatarsiano correspondiente anteriormente. El **cuneiforme lateral** también se articula con el cuboides.

METATARSO

El **metatarso** (parte anterior o distal del pie, antepié, fig. 7-12 C) consta de cinco huesos metatarsianos que se numeran desde el lado medial del pie (fig. 7-12 A). En el esqueleto articulado del pie (figs. 7-1, 7-4 y 7-12), las articulaciones tarsometatarsianas forman una **línea tarsometatarsiana** oblicua que une los puntos medios de los bordes medial y lateral del pie; de este modo, los metatarsianos y las falanges se localizan en la mitad anterior (antepié), y los huesos tarsianos en la mitad posterior (retropié) (fig. 7-12 A y C).

El **1.er metatarsiano** es más corto y fuerte que los otros. El **2.º metatarsiano** es el más largo. Cada uno de los metatarsianos tiene una base (proximal), un cuerpo y una cabeza (distal) (fig. 7-12 C). La base de cada metatarsiano es el extremo proximal, de mayor tamaño. Las bases se articulan con los huesos cuneiformes y cuboides; las cabezas se articulan con las falanges proximales. Las bases de los metatarsianos 1.º y 5.º tienen grandes tuberosidades que proporcionan inserción tendinosa; la **tuberosidad del 5.º metatarsiano** se proyecta lateralmente sobre el cuboides (fig. 7-12 A y D). En la cara plantar de la cabeza del 1.er metatarsiano se observan **huesos sesamoideos medial** y **lateral** prominentes (fig. 7-12 E); se encuentran incluidos en los tendones que pasan a lo largo de la cara plantar (v. siguiente sección sobre Anatomía de superficie).

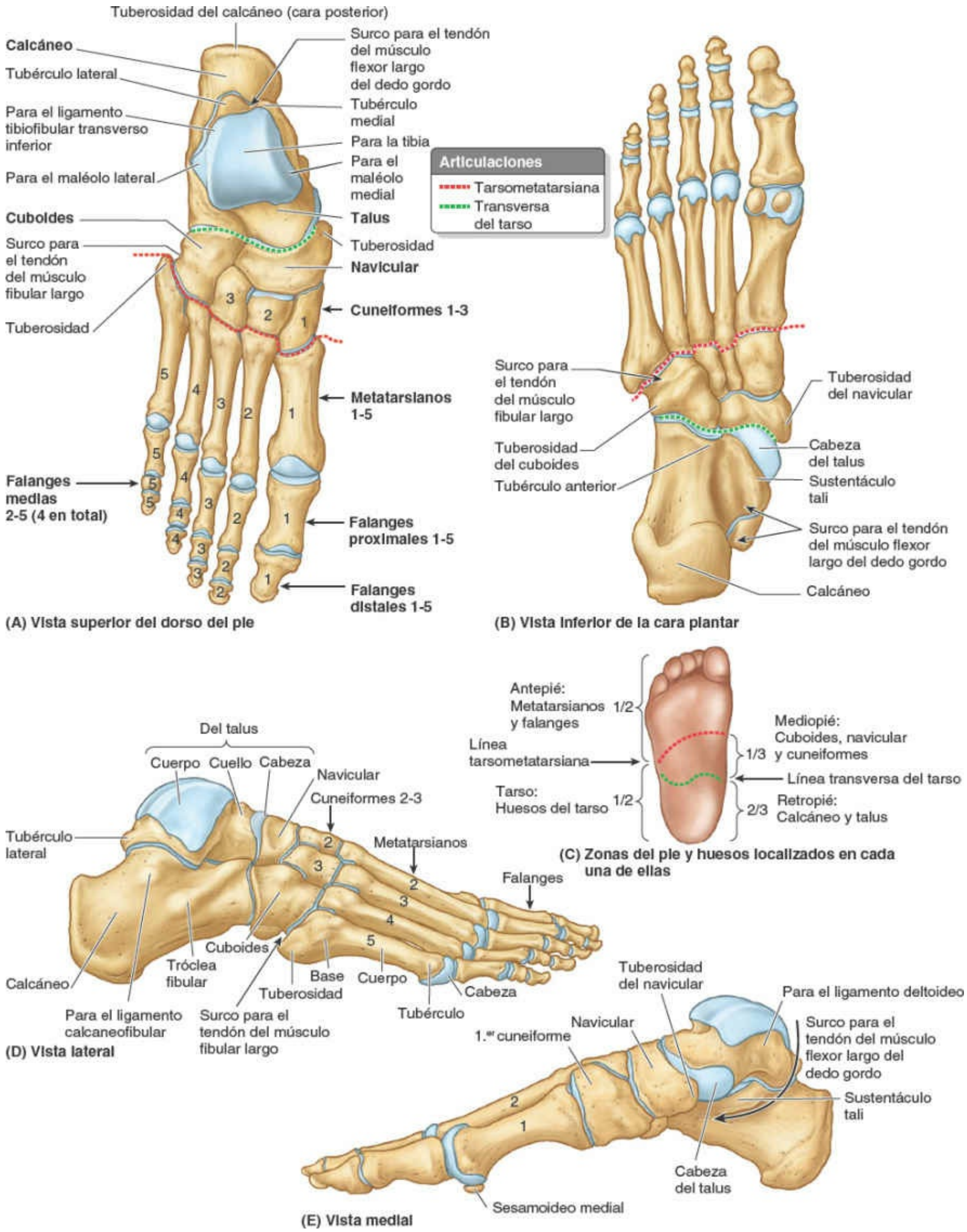

FIGURA 7-12. Huesos del pie derecho. A, B, D y **E)** Cuatro vistas de los huesos del pie, que muestran las caras articulares y los principales relieves y surcos. **C)** Los siete huesos del tarso constituyen la mitad posterior del pie (retropié). El talus y el calcáneo ocupan los dos tercios posteriores del retropié, y el tercio anterior está ocupado por el cuboides, el navicular y los cuneiformes medial, lateral e intermedio. El metatarso conecta el tarso posteriormente con las falanges anteriormente. El metatarso y las falanges constituyen la mitad anterior del pie (antepié).

FALANGES

De las 14 **falanges** que existen, el 1.er dedo (dedo gordo) tiene dos (proximal y distal)

y los otros cuatro dedos tienen tres falanges cada uno: proximal, media y distal (fig. 7-12 A y D). Cada una de las **falanges** consta de una **base** (proximal), un **cuerpo** y una **cabeza** (distal). Las falanges del 1.er dedo son cortas, anchas y fuertes. Las falanges media y distal del 5.º dedo pueden fusionarse en las personas ancianas.

Anatomía de superficie de los huesos del pie

La *cabeza del talus* se palpa anteromedial a la parte proximal del maléolo lateral cuando el pie está invertido, y anterior al maléolo medial cuando el pie está en eversión (fig. 7-13 A). La eversión del pie hace que la cabeza del talus sea más prominente a medida que se separa del navicular. La cabeza del talus ocupa el espacio entre el sustentáculo tali y la tuberosidad del navicular. Si resulta difícil palpar la cabeza del talus, se trazará una línea desde el vértice del maléolo medial hasta la tuberosidad del navicular; la cabeza del talus se encuentra en profundidad a la altura del centro de esa línea. Cuando el pie está en flexión plantar, la cara superior del cuerpo del talus puede palparse en la cara anterior del tobillo, por delante del extremo inferior de la tibia.

El *proceso medial de la tuberosidad del calcáneo*, que soporta el peso corporal, es ancho y grande en la cara plantar del pie (fig. 7-13 D), pero a menudo no se palpa debido a la piel y el tejido subcutáneo que la cubre. El *sustentáculo tali* es la única parte de la cara medial del calcáneo que puede palparse como una pequeña prominencia a una distancia aproximada de un través de dedo distal al vértice del maléolo medial (fig. 7-13 B). Toda la cara lateral del calcáneo es subcutánea. La *tróclea fibular*, una pequeña extensión lateral del calcáneo, puede detectarse como un pequeño tubérculo en la cara lateral del calcáneo, anteroinferior al vértice del maléolo lateral (fig. 7-13 C).

La palpación de los relieves óseos en la cara plantar del pie suele ser difícil, debido al grosor de la piel, la fascia y las almohadillas grasas. Cuando se mueve de forma pasiva el dedo gordo, puede notarse el deslizamiento de los *huesos sesamoideos* medial y lateral por debajo de la cabeza del 1.er metatarsiano. Las *cabezas de los metatarsianos* pueden palparse colocando el pulgar sobre sus caras plantares y el dedo índice sobre sus caras dorsales. Si hay *callos* (engrosamientos de la capa de queratina de la epidermis) resulta difícil palpar las cabezas de los metatarsianos.

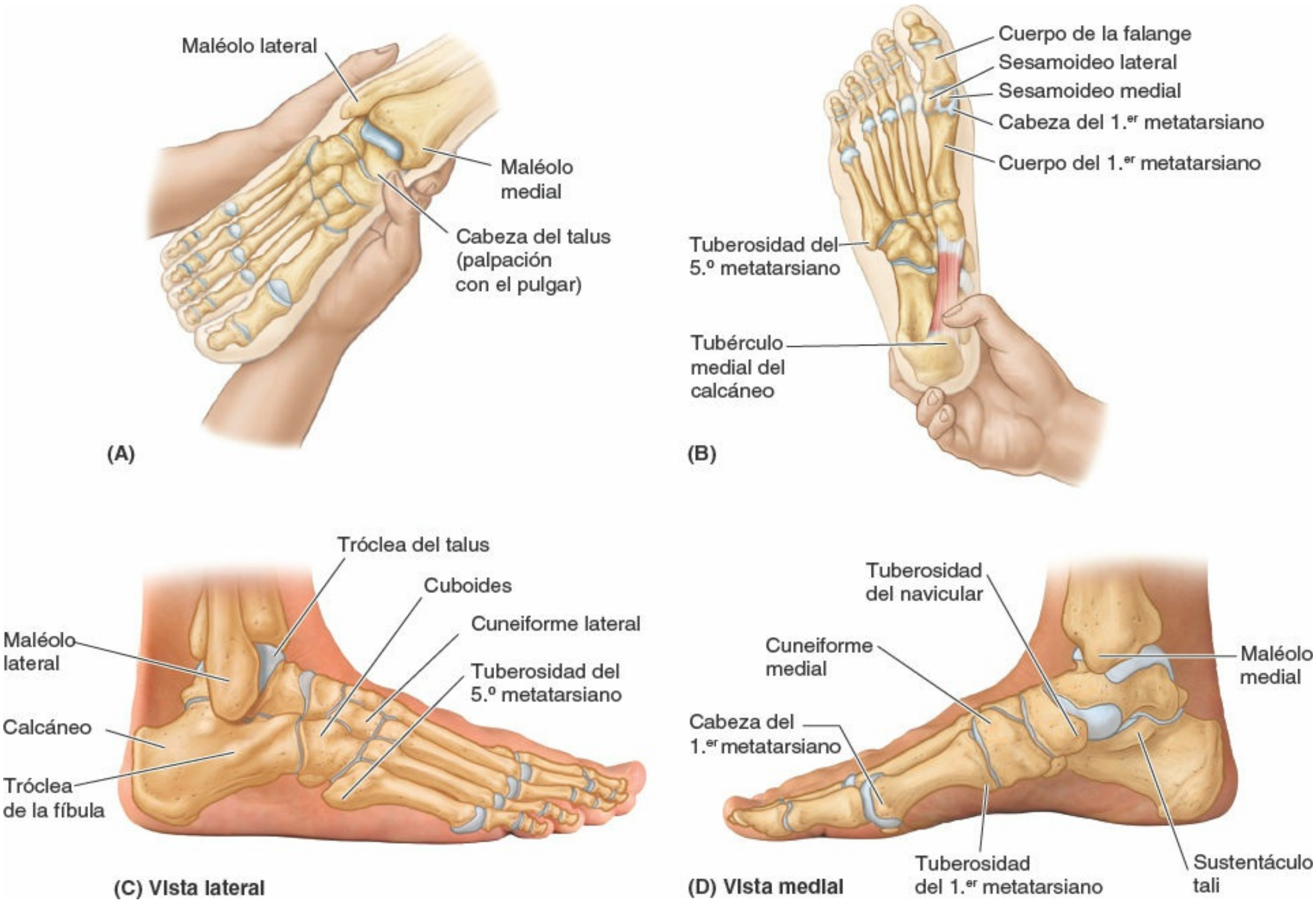

FIGURA 7-13. Proyección superficial y palpación de los relieves óseos del pie.

La *tuberosidad del 5.º metatarsiano* forma un relieve de referencia en la cara lateral del pie (fig. 7-13 C y D), que puede palparse fácilmente en el punto medio del borde lateral del pie. Los *cuerpos de los metatarsianos y falanges* pueden palparse en el dorso del pie, entre los tendones de los extensores.

El *cuboides* puede palparse en la cara lateral del pie, posterior a la base del 5.º metatarsiano. El *cuneiforme medial* puede palparse entre la tuberosidad del navicular y la base del 1.er metatarsiano (fig. 7-13 B). La *cabeza del 1.er metatarsiano* forma un relieve en la cara medial del pie. La *tuberosidad del navicular* se ve y se palpa fácilmente sobre la cara medial del pie (fig. 7-13 B), en una localización inferoanterior con respecto al vértice del maléolo medial. El cuboides y los cuneiformes son difíciles de identificar individualmente por palpación.

C U A D R O   C L Í N I C O

HUESOS DEL MIEMBRO INFERIOR

Lesiones del miembro inferior

Las lesiones más frecuentes del miembro inferior se producen en la rodilla, la pierna y el pie; las lesiones de las caderas constituyen incluso menos del 3 %. En general, la mayoría de las lesiones se producen por un trauma-tismo agudo durante la práctica de deportes de contacto, como el hockey y el fútbol, así como por sobrecarga en la práctica de deportes de resistencia, como las carreras de maratón.

Los adolescentes son los más propensos a sufrir estas lesiones, debido a las exigencias de los deportes sobre un aparato locomotor que está madurando. Los moldes cartilaginosos de los huesos de los miembros inferiores en desarrollo se transforman en hueso por un proceso de osificación endocondral (v. fig. 7-2 E y F). Dado que este proceso no finaliza hasta los primeros años de la edad adulta, las láminas epifisarias cartilaginosas perduran durante los años de la adolescencia, cuando la actividad física suele ser máxima y es habitual la práctica de deportes de competición.

Las **láminas (placas) epifisarias** son discos de cartílago hialino que se encuentran entre la metáfisis y la epífisis de un hueso largo definitivo (maduro), que permiten que el hueso crezca longitudinalmente. Durante los estirones del crecimiento, los huesos crecen realmente más rápido que los músculos que están insertados. La tensión combinada sobre las láminas epifisarias debida a la actividad física y al crecimiento rápido produce irritación y lesión de las láminas y del hueso en desarrollo *(osteocondrosis).*

Traumatismos del hueso coxal

Las fracturas del hueso coxal se denominan *fracturas pélvicas* (v. cuadro clínico «Fracturas de la pelvis», en el cap. 6). El término *fractura de la cadera* suele aplicarse (de forma inadecuada) a las fracturas de la cabeza, el cuello o los trocánteres femorales.

Las *fracturas por avulsión del hueso coxal* pueden producirse durante la práctica de deportes que requieren fuerzas de aceleración o desaceleración súbitas, como en las carreras de velocidad o las patadas del rugby, el fútbol, las carreras de obstáculos, el baloncesto y las artes marciales (fig. C7-1). Una pequeña parte del hueso, junto con una porción de tendón o ligamento unido a él, es «avulsionado» (arrancado). Estas fracturas se producen en los **procesos** (proyecciones óseas que carecen de centros de osificación secundarios). Las fracturas por avulsión se producen allí donde se insertan músculos: las espinas ilíacas anteriores superior o inferior, las tuberosidades isquiáticas y las ramas isquiopubianas.

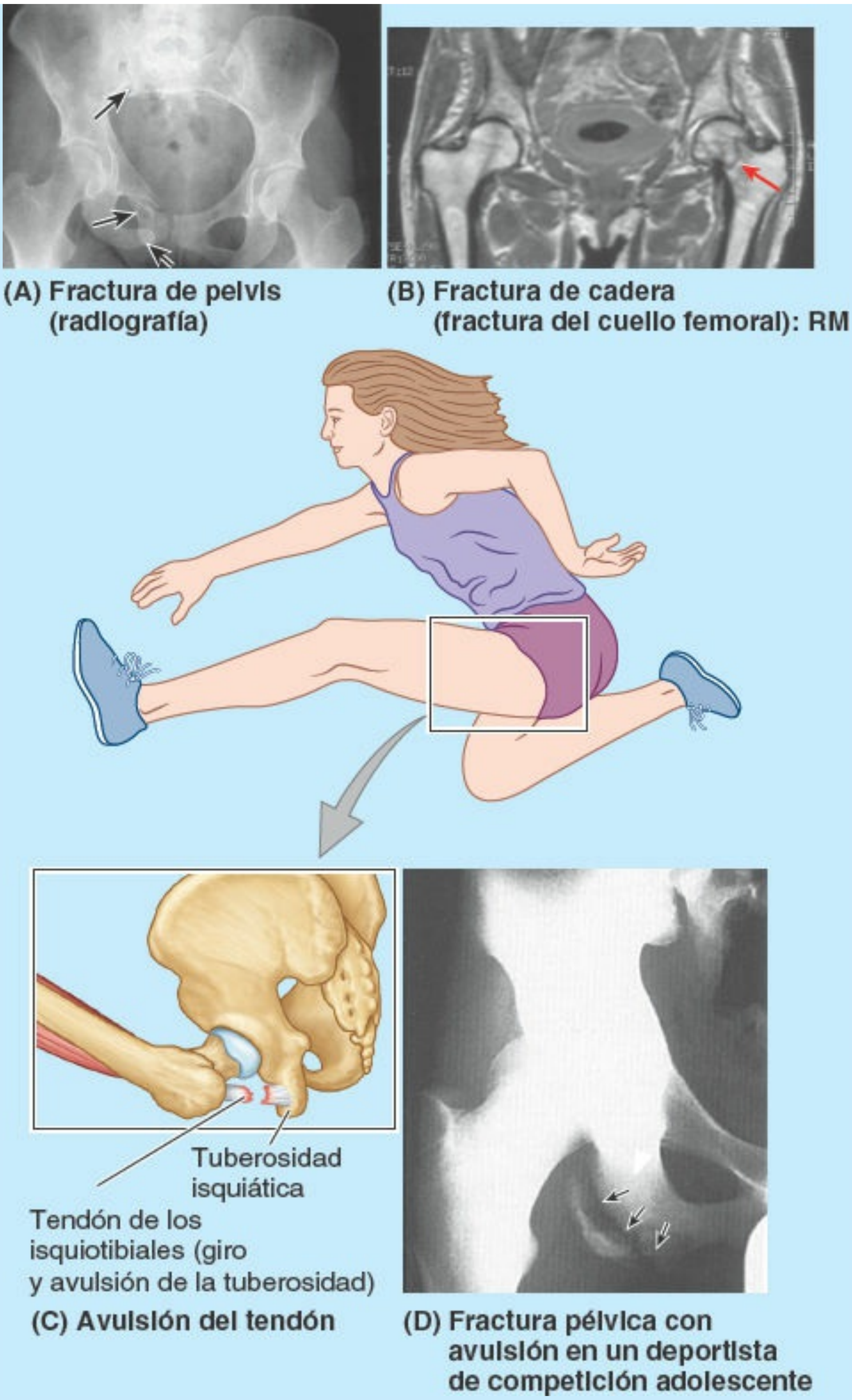

FIGURA C7-1.

Coxa vara y coxa valga

El ángulo de inclinación entre el eje longitudinal del cuello y el cuerpo del fémur (v. fig. 7-7 C a E) varía con la edad, el sexo y el desarrollo del fémur (p. ej., un defecto congénito en la osificación del cuello del fémur). También puede cambiar a causa de cualquier proceso patológico que debilite el cuello del fémur (p. ej., raquitismo). Cuando el ángulo de inclinación disminuye, la afección

se denomina *coxa vara* (fig. C7-2 A); cuando el ángulo aumenta, se denomina *coxa valga* (fig. C7-2 B). El término «*vara*» o «*varus*» es un adjetivo latino que describe cualquier hueso o articulación de un miembro que está deformado de modo que el componente distal (el cuerpo del fémur en relación con el cuello femoral, en este caso) se desvía hacia la línea media. Por el contrario, el término «*valga*» o «*valgus*» describe un hueso o una articulación de un miembro que está deformado de modo que el componente distal se aleja de la línea media. La coxa vara causa un leve acortamiento del miembro inferior y limita la abducción pasiva de la cadera.

Deslizamiento epifisario de la cabeza del fémur

En los niños mayores y los adolescentes (10-17 años), la epífisis de la cabeza del fémur puede alejarse del cuello del fémur a causa de la debilidad de la lámina epifisaria. Esta lesión puede deberse a un traumatismo agudo o a microtraumatismos de repetición que causan fuerzas de cizallamiento sobre la epífisis, especialmente con la abducción y la rotación lateral del muslo. La epífisis suele deslizarse lentamente y causa una *coxa vara* progresiva. El síntoma inicial habitual de la lesión es un malestar en la cadera que puede referirse hasta la rodilla. Para confirmar el diagnóstico de un deslizamiento epifisario de la cabeza del fémur suele ser necesario el estudio radiográfico del extremo superior del fémur.

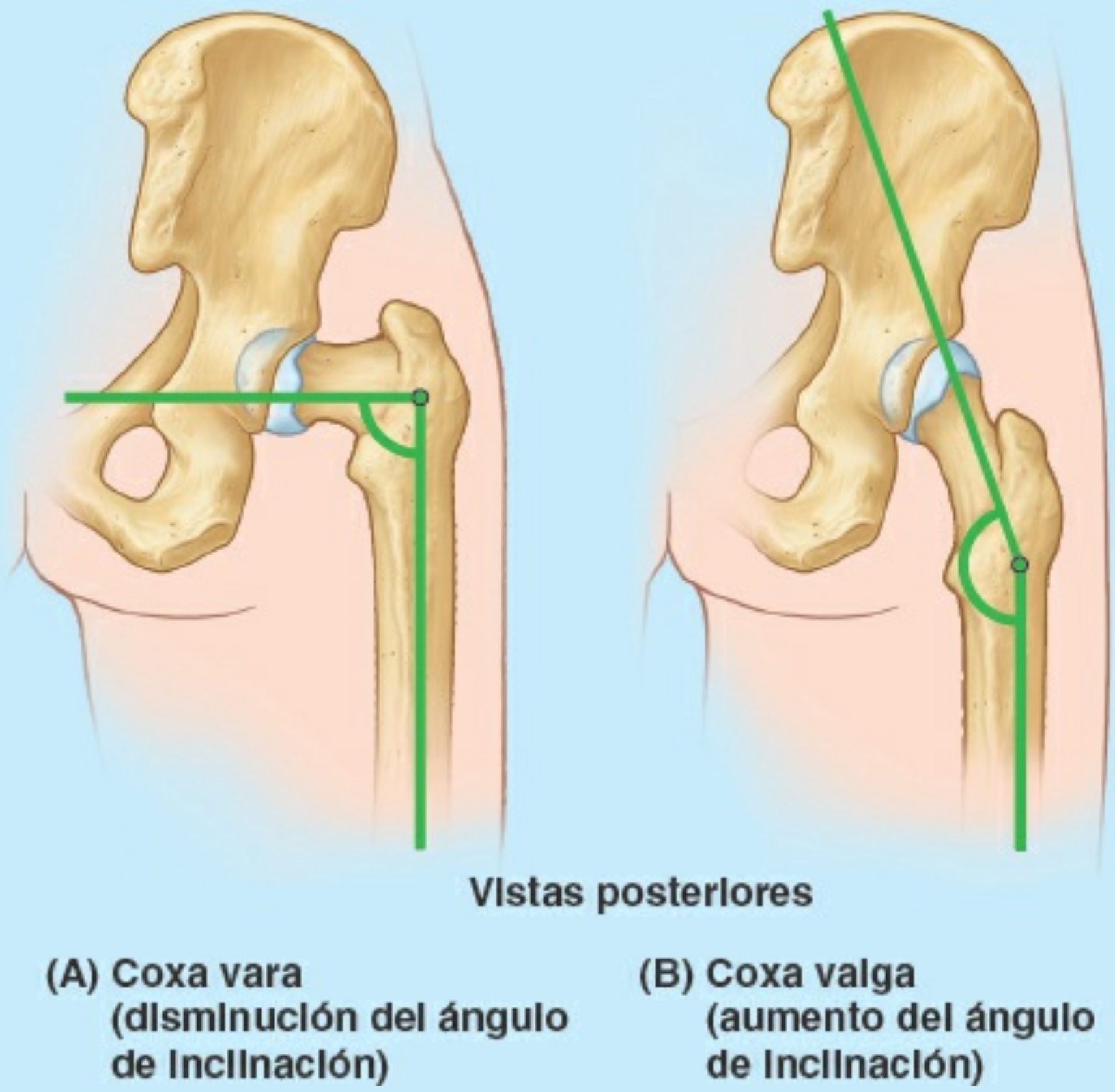

FIGURA C7-2.

Fracturas del fémur

A pesar de su gran tamaño y resistencia, el fémur sufre fracturas habitualmente. El tipo de fractura que se produce suele estar relacionado con la edad e incluso con el sexo. La fractura del cuello del fémur es la más frecuente, debido a que es la parte más estrecha y débil del hueso, y a que se encuentra formando un importante ángulo con respecto a la línea de soporte del peso del cuerpo (fuerza de gravedad). Con la edad, su vulnerabilidad aumenta, especialmente en las mujeres a causa de la *osteoporosis*.

Las fracturas de la porción proximal del fémur pueden producirse en diversas localizaciones; dos ejemplos son las transcervicales (parte media del cuello) y las intertrocantéreas (fig. C7-3). Estas fracturas suelen deberse a un traumatismo indirecto (tropezar o descender con fuerza, como de un bordillo o un escalón). Debido al ángulo de inclinación, estas fracturas son inestables y se produce *impactación* (cabalgamiento de los fragmentos, con acortamiento del miembro). El espasmo muscular también contribuye al acortamiento del miembro.

Las *fracturas intracapsulares* (que se producen en el interior de la cápsula de la articulación coxal) se complican por la degeneración de la cabeza del fémur a causa del traumatismo vascular (v. cuadro clínico «Fracturas del cuello del fémur» y «Artroplastia de cadera»).

Las *fracturas del trocánter mayor y del cuerpo del fémur* suelen deberse a un traumatismo directo (impactos directos que sufre el hueso, por caídas o golpes), y son las más frecuentes durante los años de mayor actividad. Con frecuencia se producen en accidentes de automóvil, así como durante la práctica de deportes como el esquí y el alpinismo. En algunos casos tiene lugar una *fractura espiroidea* del cuerpo del fémur, que causa un acortamiento cuando los fragmentos se superponen, o la fractura puede ser conminuta (múltiples fragmentos de fractura), con desplazamiento de los fragmentos en varias direcciones, a causa de la tracción muscular y dependiendo del nivel de la fractura. La consolidación de este grave tipo de fractura puede tardar hasta 1 año.

Las *fracturas de la porción distal del fémur* pueden complicarse por la separación de los cóndilos, lo que provoca una alteración de la alineación de las caras articulares en la articulación de la rodilla, o por hemorragia de la gran arteria poplítea que discurre directamente sobre la cara posterior del hueso. Esta fractura compromete la irrigación de la pierna (algo que siempre debe tenerse en cuenta en las fracturas o luxaciones de la rodilla).

Fracturas de la tibia

El cuerpo de la tibia es más estrecho en la unión de sus tercios inferior y medio, que es el lugar de fractura más frecuente. Desgraciadamente, esta zona del hueso es también la que tiene una peor irrigación. Como su cara anterior es subcutánea, el cuerpo de la tibia es la localización más frecuente de *fracturas abiertas* (fig. C7-4 A). Las fracturas abiertas de la tibia pueden deberse también a un traumatismo directo (p. ej., una «fractura del parachoques», causada cuando el parachoques de un automóvil golpea la pierna). La fractura de la tibia a través del conducto nutricio predispone a la no unión de los fragmentos óseos a causa de la lesión de la arteria nutricia.

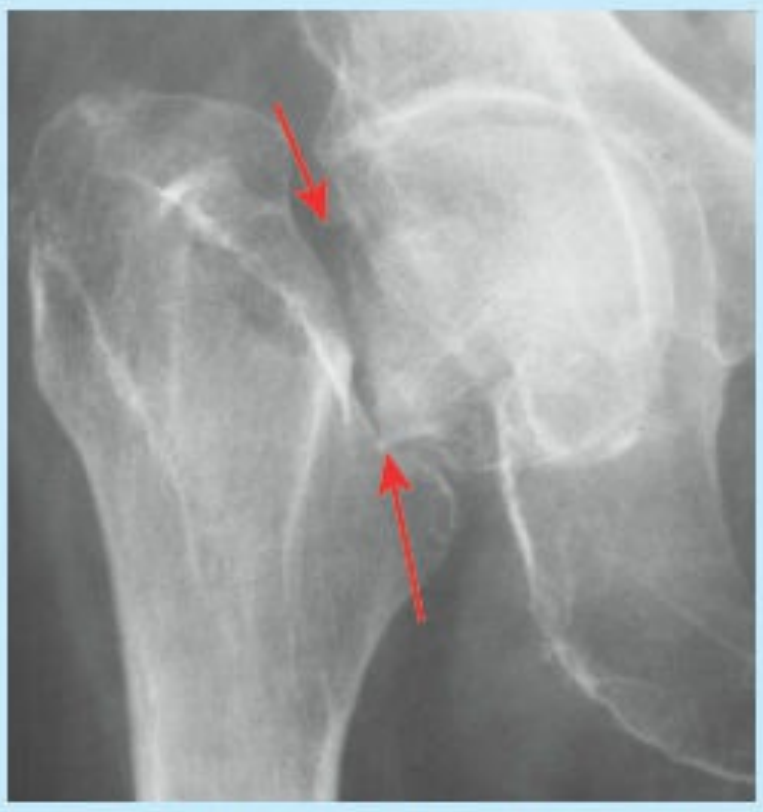

(A) Fractura transcervical del cuello del fémur

(B) Fractura del cuello femoral (proyección frontal)

(C) Fractura espiroidea

(D) Fractura espiroidea con cabalgamiento de los fragmentos de la fractura

(E) Fractura intertrocantérea

(F) Fractura intertrocantérea conminuta del fémur proximal del lado izquierdo. La *flecha* indica la fractura en la línea intertrocantérea; la *punta de flecha* señala el fragmento separado del trocánter menor

FIGURA C7-3.

(A) Fractura compuesta (abierta) con hemorragia externa

(B) Fractura por sobrecarga de la tibia *(flechas)*, más evidente en la imagen de RM de la derecha

(C) Fractura diagonal con acortamiento

(D) Fractura transversa «por encima de la bota»

(E) Fractura transversa «por encima de la bota», con acortamiento por superposición de los fragmentos de fractura

(A-E) Vistas anteriores

FIGURA C7-4.

Las *fracturas transversas por sobrecarga* del tercio inferior de la tibia (fig. C7-4 B) son habituales en las personas que realizan grandes caminatas antes de estar preparados para esta actividad. La sobrecarga puede fracturar la cortical anterior de la tibia. La violencia indirecta aplicada sobre el cuerpo de la tibia cuando el hueso gira con el pie fijo durante una caída puede producir una fractura (p. ej., cuando una persona sufre un bloqueo en el rugby).

Además, una torsión importante durante la práctica del esquí puede causar una *fractura en diagonal* (fig. C7-4 C) del cuerpo de la tibia, en la unión de los tercios inferior y medio, así como una *fractura de la fíbula*. Las fracturas en diagonal suelen asociarse a un acortamiento del miembro, por el encabalgamiento de los fragmentos de fractura. Con frecuencia, durante la práctica del esquí se produce una fractura por una caída hacia delante a gran velocidad, que angula la pierna sobre la rígida bota de esquí, produciendo una fractura «por encima de la bota» (fig. C7-4 D y E).

Fracturas que afectan a las láminas epifisarias

El centro de osificación primario del extremo superior de la tibia aparece poco después del nacimiento, y une el cuerpo de la tibia durante la adolescencia (generalmente a los 16-18 años). Las fracturas de la tibia en los niños son más graves cuando afectan a las láminas epifisarias, porque puede verse afectado el crecimiento normal continuo del hueso. La tuberosidad de la tibia suele formarse por el crecimiento óseo inferior a partir del centro epifisario superior, aproximadamente a la edad de 10 años, pero puede aparecer un centro aparte para la tuberosidad de la tibia aproximadamente a los 12 años. La rotura de la lámina epifisaria en la tuberosidad de la tibia puede causar inflamación de esta y dolor crónico recidivante durante la adolescencia *(enfermedad de Osgood-Schlatter)*, en especial en los deportistas jóvenes (fig. C7-5).

Fracturas de la fíbula

Las *fracturas de la fíbula* suelen producirse unos 2-6 cm proximales con respecto al extremo distal del maléolo lateral, y a menudo se asocian a *fracturas-luxaciones de la articulación talocrural*, que se combinan con fracturas de la tibia (fig. C7-6 B). Cuando una persona resbala y fuerza el pie hacia una posición invertida exagerada, los ligamentos del tobillo se desgarran, forzando al talus a inclinarse contra el maléolo lateral, lo que provoca el cizallamiento de este (fig. C7-6 C).

Enfermedad de Osgood-Schlatter

FIGURA C7-5. Tuberosidad de la tibia *(doble flecha)* **alargada y fragmentada** *(flecha única),* **con inflamación de los tejidos suprayacentes.**

FIGURA C7-6.

Las *fracturas de los maléolos lateral y medial* son relativamente frecuentes en los jugadores de fútbol y baloncesto. Las fracturas de la fíbula pueden ser dolorosas por la rotura de inserciones musculares. Se afecta la ambulación, por el papel que desempeña el hueso en la estabilidad del tobillo.

Injertos óseos

Si una parte de un hueso importante se destruye por lesión o enfermedad, el miembro puede perder su utilidad. La reposición del segmento afectado mediante un trasplante óseo puede evitar la amputación. La fíbula es una fuente habitual de hueso para injertos. Incluso después de haberse extirpado una porción del cuerpo de la fíbula, la marcha, la carrera o el salto pueden ser normales.

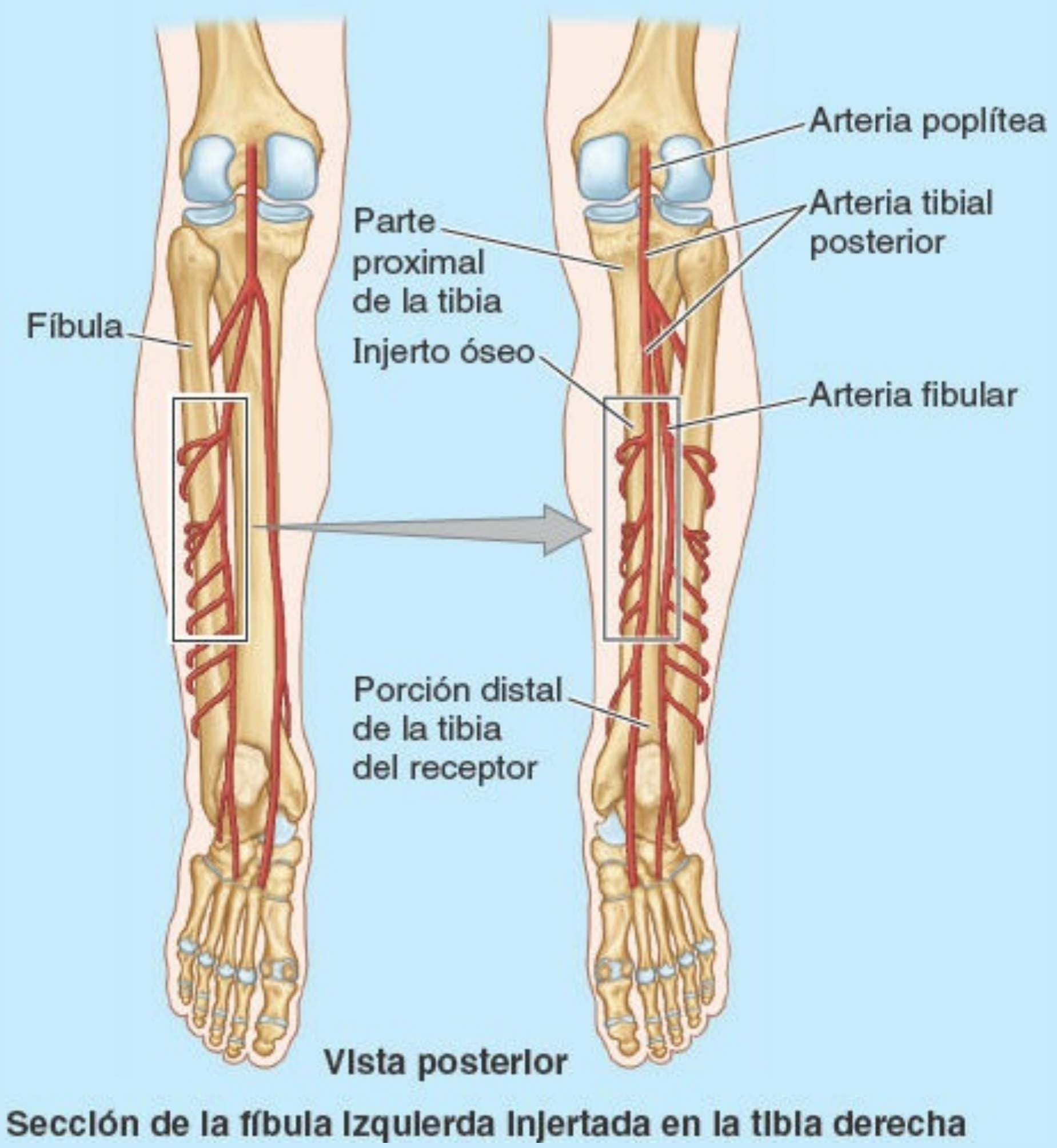

FIGURA C7-7.

Se han utilizado injertos libres de fíbula vascularizada para restaurar la integridad esquelética de miembros (superiores e inferiores) en los cuales existían anomalías óseas congénitas, así como para sustituir segmentos óseos tras un traumatismo o la extirpación de un tumor maligno (fig. C7-7). Las partes restantes de la fíbula no suelen regenerarse, ya que el periostio y la arteria nutricia suelen extirparse con el fragmento de hueso para que el injerto siga vivo y crezca cuando se trasplante a otra localización. Una vez asegurado en su nueva ubicación, el segmento de fíbula restablece la irrigación del hueso al que ha sido unido. El proceso de consolidación es similar al que tendría lugar si se hubiera producido una fractura en cada uno de sus extremos.

Es importante conocer la localización del foramen nutricio de la fíbula cuando se realizan trasplantes de injertos libres de fíbula vascularizada. Como este

foramen se localiza en el tercio medio del hueso en la mayoría de los casos (v. fig. 7-10, vista posterior), se utiliza este segmento óseo para el trasplante cuando el injerto debe incluir un aporte sanguíneo para la cavidad medular, así como para el hueso compacto de la superficie (a través del periostio).

Debido a su amplia localización subcutánea, puede accederse a la cara anterior de la tibia para obtener fragmentos óseos para injertos en niños; también se utiliza como punto de *infusión intraósea* en los niños con deshidratación y shock.

Infusión intraósea

La infusión intraósea (IO) es un método para proporcionar hidratación, sangre y medicamentos directamente a la cavidad medular de un hueso cuando es difícil o imposible obtener un acceso venoso periférico. Se utiliza principalmente en los casos de shock traumático y en niños con colapso circulatorio. La localización más habitual para colocar una infusión IO es la tibia proximal, por la delgadez de la piel y la presencia de límites que facilitan la inserción correcta de la aguja IO en la cavidad medular sin afectar a la placa de crecimiento. Otros sitios para la IO incluyen el fémur distal, la tibia o la fíbula, el húmero proximal y el manubrio. La aguja se inserta en el área plana del hueso, unos 2 cm distal y ligeramente medial de la tuberosidad tibial (fig. C7-8). Se utilizan agujas especiales diseñadas para la inserción manual; también están disponibles dispositivos de baterías o dirigidos por el impacto que ayudan a facilitar su inserción. Debido al riesgo de osteomielitis, la IO debe ser reemplazada con una vía de acceso venoso periférico o central en 24 h.

FIGURA C7-8. Infusión intraósea

Fracturas del calcáneo

Una fuerte caída sobre el talón (p. ej., desde una escalera) puede fracturar el calcáneo en varios fragmentos, produciendo una *fractura conminuta* (fig. C7-9 A). La fractura del calcáneo suele ser incapacitante porque interrumpe la articulación subtalar (talocalcánea), donde el talus se articula con el calcáneo.

Fracturas del cuello del talus

Las fracturas del cuello del talus (fig. C7-9 B) pueden producirse durante fuertes flexiones dorsales del tobillo (p. ej., cuando una persona ejerce una presión extremadamente fuerte sobre el pedal del freno en una colisión frontal de un vehículo). En algunos casos, el cuerpo del talus se luxa posteriormente.

Fracturas de los metatarsianos

Las fracturas de los metatarsianos se producen cuando un objeto pesado cae sobre el pie, por ejemplo, o cuando este es atropellado por un objeto pesado, como una rueda metálica (fig. C7-9 C y D). Las fracturas de estos huesos también son frecuentes en los bailarines, especialmente en las bailarinas de ballet que utilizan la técnica de *demi-pointe*. La *fractura del bailarín* suele producirse cuando este pierde el equilibrio y apoya todo el peso del cuerpo sobre el metatarsiano, con lo que el hueso se fractura. Las *fracturas por sobrecarga de los metatarsianos* pueden deberse a caminatas prolongadas. Suelen ser fracturas transversas, causadas por cargas de repetición sobre los metatarsianos.

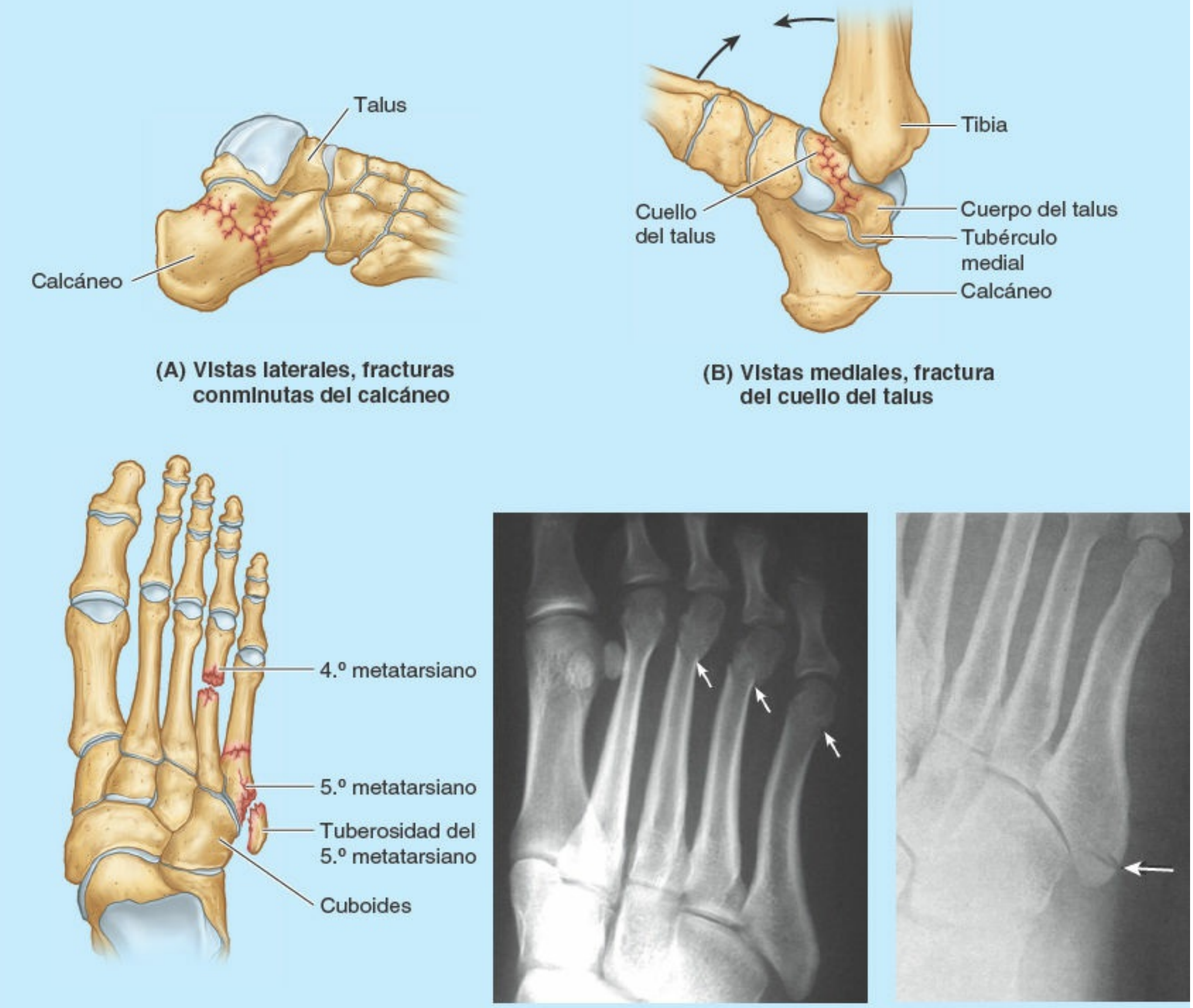

(A) Vistas laterales, fracturas conminutas del calcáneo

(B) Vistas mediales, fractura del cuello del talus

(C) Vista dorsal, fracturas de los metatarsianos

(D) Fracturas de los metatarsianos 3.º-5.º

(E) Fracturas por avulsión del 5.º metatarsiano

FIGURA C7-9.

Cuando el pie se invierte de forma repentina y violenta, la tuberosidad del 5.º metatarsiano puede sufrir avulsión (arrancamiento) por el tendón del músculo fibular corto. La *fractura con avulsión de la tuberosidad del 5.º metatarsiano* (fig. C7-9 C y E) es frecuente en los jugadores de baloncesto y tenis. Es una lesión que se asocia a un tobillo con un grave esguince que produce dolor y edema en la base del 5.º metatarsiano.

Hueso trígono

Durante la osificación del talus, el centro de osificación secundario, que se convierte en el tubérculo lateral del talus, a veces no se une con el cuerpo del talus. Este fallo puede deberse al estrés (flexión plantar forzada) aplicado durante los años de la adolescencia. En ocasiones, un centro parcialmente o incluso totalmente osificado puede fracturarse y provocar una falta de unión. Uno u otro caso pueden dar lugar a un huesecillo accesorio, denominado **hueso trígono**, que se observa en el 14 % al 25 % de los adultos, con mayor frecuencia en ambos pies (fig. C7-10). Tiene una mayor incidencia entre los jugadores de fútbol y los bailarines de ballet.

Fractura de los huesos sesamoideos

Los huesos sesamoideos del dedo gordo (v. fig. 7-13 D) en el tendón del flexor largo del dedo gordo soportan el peso corporal, especialmente durante la última fase de apoyo de la marcha. Estos huesos se desarrollan antes del nacimiento y se osifican durante los últimos años de la infancia. La *fractura de los huesos sesamoideos* puede deberse a una lesión por aplastamiento (fig. C7-11).

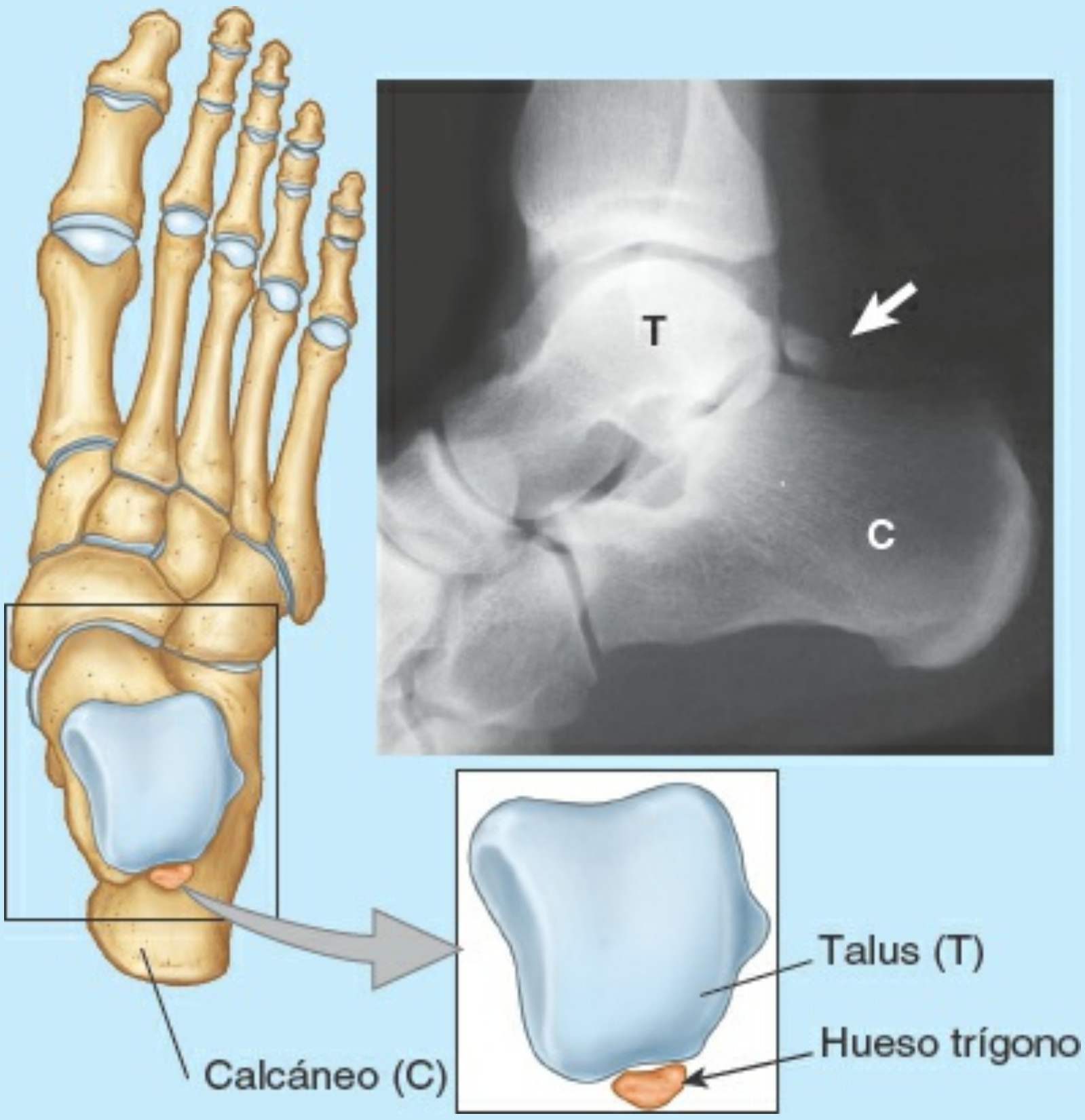

FIGURA C7-10.

Flecha negra: hueso sesamoideo fracturado
Flecha blanca: hueso sesamoideo normal
Metatarsianos 1-5
FIGURA C7-11.

Puntos fundamentales

HUESOS DEL MIEMBRO INFERIOR

Hueso coxal. Formado por la unión de tres huesos primarios (ilion, isquion y pubis), los huesos coxales forman la cintura pélvica y están unidos por el sacro posteriormente y entre sí anteriormente (en la sínfisis del pubis), constituyendo la pelvis ósea. ● Cada hueso coxal recibe la mitad del peso de la parte superior del cuerpo en bipedestación, y todo él periódicamente durante la marcha. ● Las porciones gruesas del hueso son las que transfieren el peso al fémur. ● Las porciones delgadas del hueso proporcionan una amplia superficie para la inserción de músculos potentes que mueven el fémur. ● La cintura pélvica rodea y protege las vísceras pélvicas, particularmente los órganos de la reproducción.

Fémur. Durante el desarrollo, el hueso de mayor tamaño del cuerpo, el fémur, ha desarrollado una curva (ángulo de inclinación) y ha girado (rotación medial y torsión, de forma que la rodilla y todas las articulaciones inferiores a ella flexionan posteriormente), para acomodar nuestra postura erecta y posibilitar la ambulación y la carrera bípedas. ● El ángulo de inclinación y la inserción de los músculos abductores y rotadores en el trocánter mayor permiten una mayor palanca, la colocación superior de los abductores y la orientación oblicua del fémur en el muslo. ● Combinados con el ángulo de torsión, los movimientos de rotación oblicua en la articulación coxal se convierten en movimientos de flexión extensión y de abducciónaducción (en los planos sagital y frontal, respectivamente), así como de rotación.

Patela. La patela es un hueso triangular cuya parte posterior se articula con la porción distal del fémur. ● Es un hueso sesamoideo localizado en el tendón del músculo cuádriceps femoral y brinda a este músculo una ventaja mecánica al extender la rodilla.

Tibia y fíbula. El segundo hueso de mayor tamaño, la tibia, es una columna vertical que sostiene el peso de todo lo que se encuentra por encima de ella. ● La delgada fíbula no soporta peso, pero junto con la membrana interósea, que la une a la tibia, actúa como accesorio de la tibia, proporcionando una superficie adicional para la inserción muscular y formando la cavidad de la articulación talocrural. ●

Durante el desarrollo, ambos huesos han pasado a estar permanentemente en pronación, con el fin de proporcionar un apoyo estable y facilitar la locomoción.

Huesos del pie. Los principales huesos del pie forman una unidad funcional que permite distribuir el peso sobre una amplia plataforma y mantener el equilibrio en bipedestación, facilitar la acomodación y el ajuste a las variaciones del terreno, y absorber el impacto. ● También transfieren el peso corporal desde el talón hacia el antepié, cuando se necesita para andar o correr.

FASCIAS, VENAS, LINFÁTICOS, VASOS EFERENTES Y NERVIOS CUTÁNEOS DEL MIEMBRO INFERIOR

Tejido subcutáneo y fascias

El **tejido subcutáneo** (fascia superficial) se sitúa en profundidad con respecto a la piel (fig. 7-14) y está formado por tejido conectivo laxo que contiene una cantidad variable de grasa, nervios cutáneos, venas superficiales (venas safenas magna y menor y sus tributarias), vasos linfáticos y nódulos linfáticos.

El tejido subcutáneo de la cadera y el muslo se continúa con el de la parte inferior de la pared anterolateral del abdomen y el de la nalga. En la rodilla, el tejido subcutáneo pierde su grasa y se mezcla con la fascia profunda, si bien la grasa está de nuevo presente en el tejido subcutáneo de la pierna.

La **fascia profunda del miembro inferior** es especialmente fuerte y envuelve el miembro a modo de media elástica (fig. 7-14 A y B). Esta fascia limita la expansión hacia fuera de los músculos que se contraen, haciendo que la contracción muscular sea más eficaz en la compresión de las venas para impulsar la sangre hacia el corazón.

FASCIA LATA

La fascia profunda del muslo se denomina **fascia lata** (del latín *lata*, ancha). Superiormente, la fascia lata se une y se continúa con:

- El ligamento inguinal, el arco del pubis, el cuerpo del pubis y el tubérculo del pubis anteriormente.
- La capa membranosa de tejido subcutáneo (fascia de Scarpa) de la parte inferior de la pared abdominal, que también se une a la fascia lata a una distancia aproximada de un través de dedo inferior al ligamento inguinal.
- La cresta ilíaca, lateralmente y posteriormente.
- El sacro, el cóccix, el ligamento sacrotuberoso y la tuberosidad isquiática/rama isquiopubiana, posteriormente y medialmente.

Inferiormente, la fascia lata se une y se continúa con:

- Las partes expuestas de los huesos alrededor de la rodilla.
- La fascia profunda de la pierna, por debajo de la rodilla.

La fascia lata es fundamental, ya que envuelve los grandes músculos del muslo, sobre todo lateralmente, cuando se engruesa y se refuerza con fibras longitudinales adicionales para formar el **tracto iliotibial** (fig. 7-14 B). Esta banda ancha de fibras

es también la aponeurosis de los músculos tensor de la fascia lata y glúteo mayor. El tracto iliotibial se extiende desde el tubérculo ilíaco hasta el **tubérculo anterolateral de la tibia** *(tubérculo de Gerdy).*

Los músculos del muslo están separados en tres compartimentos: anterior, medial y posterior. Las paredes de estos compartimentos están formadas por la fascia lata y tres tabiques intermusculares fasciales, que se originan en la cara profunda de la fascia lata y se insertan en la línea áspera del fémur (fig. 7-14 D). El **tabique intermuscular lateral** es especialmente fuerte; los otros dos tabiques son relativamente débiles. El tabique intermuscular lateral se extiende profundamente desde el tracto iliotibial hacia el labio lateral de la línea áspera y la línea supracondílea lateral del fémur. Este tabique proporciona un *plano entre nervios* a los cirujanos que necesitan una amplia exposición del fémur.

El **hiato safeno** es una abertura en la fascia lata (fig. 7-14 A), inferior a la porción medial del ligamento inguinal, unos 4 cm inferolateral al tubérculo del pubis. El hiato safeno suele medir unos 3,75 cm de longitud y 2,5 cm de ancho, y su eje longitudinal es vertical. Su borde medial es liso, pero los bordes superior, lateral e inferior forman un borde agudo, semilunar, el **borde falciforme.** Este borde se une al borde medial mediante tejido fibroadiposo, la **fascia cribiforme**, que es una capa membranosa localizada de tejido subcutáneo que se extiende sobre el hiato safeno, cerrándolo. El tejido conectivo está perforado por numerosos orificios, por los que pasan vasos linfáticos eferentes de los nódulos linfáticos inguinales superficiales, y por la vena safena magna y sus tributarias. Tras pasar por el hiato safeno y la fascia cribiforme, la *vena safena magna* desemboca en la vena femoral (fig. 7-14 A). Los vasos linfáticos desembocan en los nódulos linfáticos inguinales profundos.

FASCIA PROFUNDA DE LA PIERNA

La **fascia profunda de la pierna**, o *fascia crural*, se une a los bordes anterior y medial de la tibia, donde se continúa con el periostio. Es una fascia gruesa en la parte proximal de la cara anterior de la pierna, donde forma parte de las inserciones proximales de los músculos subyacentes. Aunque en la parte distal es más delgada, la fascia profunda de la pierna forma bandas gruesas localizadas superior y anteriormente a la articulación talocrural, los **retináculos de los músculos extensores** (fig. 7-14 A).

Los **tabiques intermusculares anterior** y **posterior** parten desde la cara profunda de la parte lateral de la fascia profunda de la pierna y se unen a los bordes correspondientes de la fíbula. La *membrana interósea* y los tabiques intermusculares dividen la pierna en tres compartimentos: anterior (flexor dorsal), lateral (fibular) y posterior (flexor plantar) (fig. 7-14 C). El **tabique intermuscular transverso** subdivide el compartimento posterior, separando los músculos flexores plantares superficiales y profundos.

Drenaje venoso del miembro inferior

El miembro inferior posee venas superficiales y profundas; las venas superficiales se encuentran en el tejido subcutáneo y son independientes de las arterias; las venas profundas se encuentran por debajo de la fascia profunda y acompañan a las arterias

principales. Tanto las venas superficiales como las profundas tienen válvulas, si bien son más numerosas en las últimas.

VENAS SUPERFICIALES DEL MIEMBRO INFERIOR

Las dos venas superficiales principales del miembro inferior son las *venas safenas magna y menor* (fig. 7-14 A y B). La mayoría de las venas tributarias no tienen nombre.

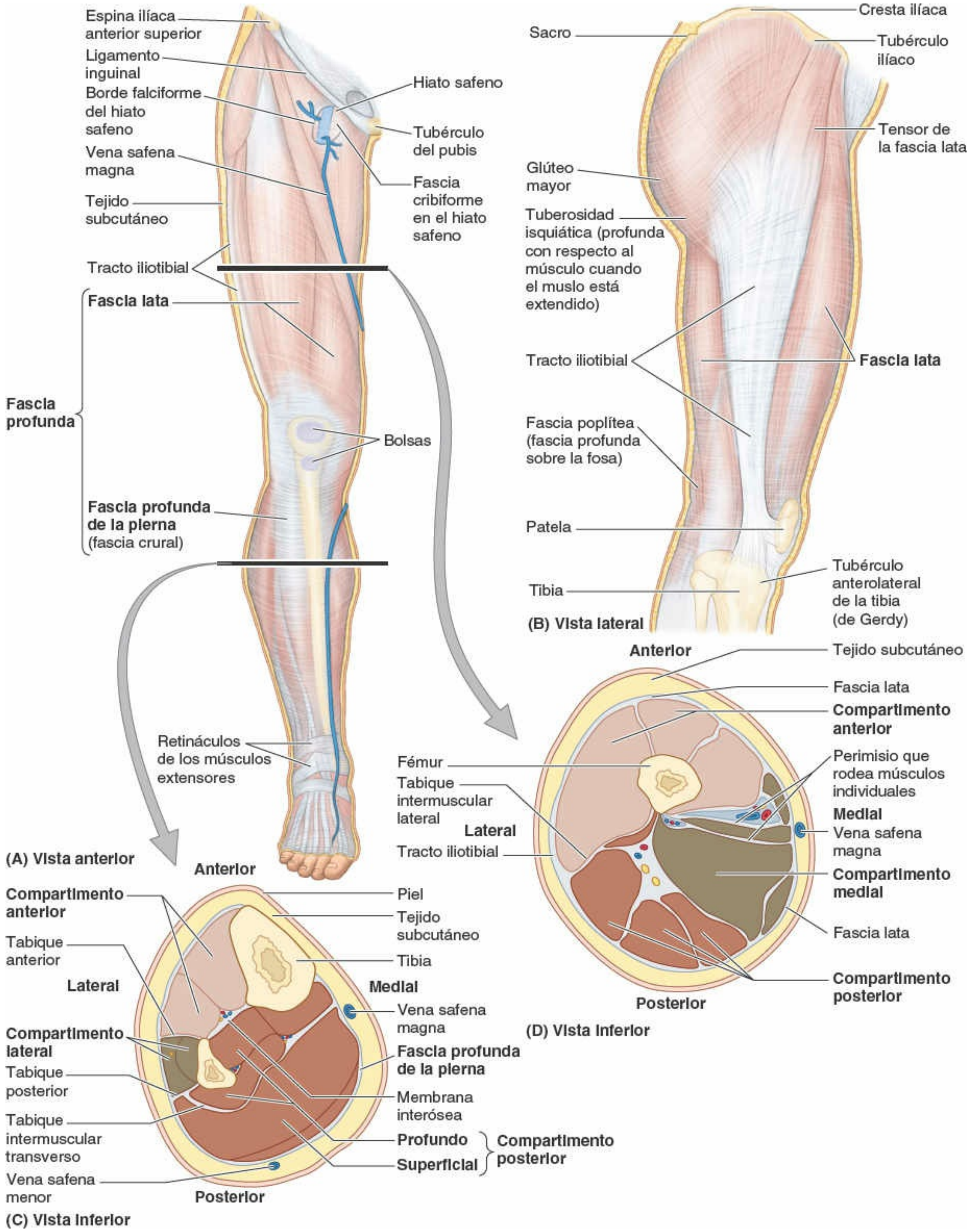

FIGURA 7-14. Fascias, tabiques intermusculares y compartimentos fasciales del miembro inferior. A) Se ha retirado la piel y el tejido subcutáneo de la parte anterior para mostrar la fascia profunda. **B)** La fascia lata está reforzada lateralmente por fibras longitudinales del tracto iliotibial, el tendón aponeurótico común del glúteo mayor y el tensor de la fascia lata. **C** y **D)** Secciones transversales que muestran los compartimentos fasciales del muslo y la pierna, que contienen músculos que comparten funciones e inervación comunes.

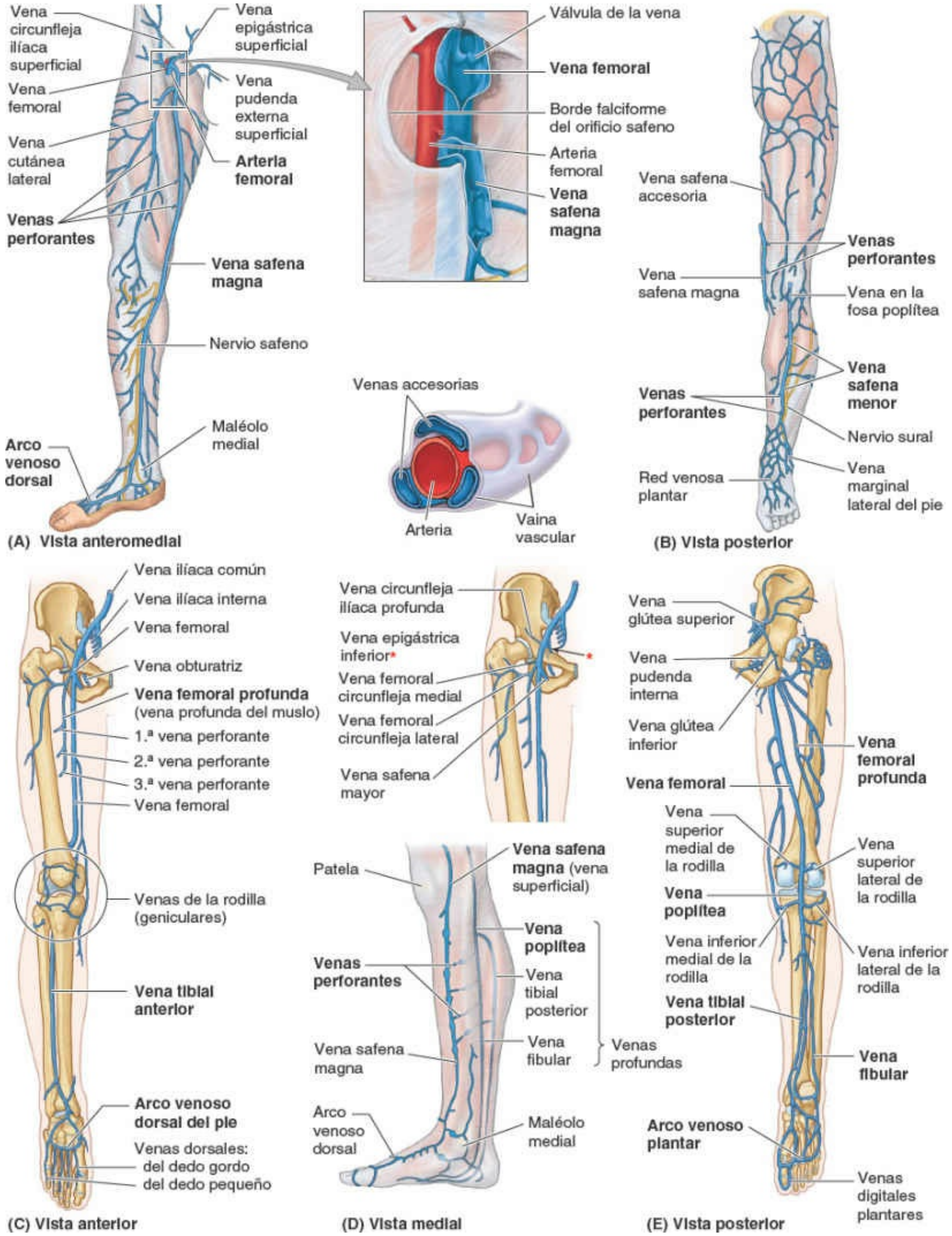

FIGURA 7-15. Venas del miembro inferior. Las venas se dividen en superficiales (**A** y **B**) y profundas (**C** y **E**). Las venas superficiales, generalmente no acompañadas, discurren en el tejido subcutáneo; las venas profundas son internas a la fascia profunda y suelen acompañar a arterias. **A**, *recuadro.* Extremos proximales de las venas femoral y safena mayor, abiertos y expandidos para mostrar las válvulas. Aunque se representan como venas únicas en las imágenes **C** y **E**, las venas profundas suelen ser venas satélites dobles o múltiples. **D)** Venas perforantes múltiples que atraviesan la fascia profunda para desviar sangre desde las venas superficiales a las venas profundas. *Recuadro:* venas acompañantes (satélites).

La **vena safena magna** se forma por la unión de la *vena dorsal del dedo gordo* y

el *arco venoso dorsal del pie* (figs. 7-15 A y 7-16 A). Esta vena:

- Asciende anterior al maléolo medial.
- Pasa posterior al cóndilo medial del fémur (a una distancia aproximada del ancho de una mano posterior al borde medial de la patela).
- Se anastomosa libremente con la vena safena menor.
- Atraviesa el hiato safeno en la fascia lata.
- Desemboca en la vena femoral.

La vena safena magna tiene 10 a 12 válvulas, que son más numerosas en la pierna que en el muslo (fig. 7-15 A y D). Estas válvulas suelen localizarse inmediatamente inferiores con respecto a las venas perforantes, que también presentan válvulas.

Las **valvas venosas** son cúspides (válvulas) de endotelio con *senos valvulares* en forma de copa que se llenan desde arriba. Cuando están llenos, las cúspides de las válvulas ocluyen la luz de la vena, con lo que se impide el reflujo de sangre distalmente y el flujo es unidireccional. El mecanismo valvular también rompe la columna de sangre en la vena safena en segmentos más cortos, reduciendo la presión retrógrada. Ambos efectos facilitan que el *bombeo musculovenoso* (comentado en el cap. 1) supere la fuerza de gravedad para retornar la sangre al corazón.

A medida que asciende por la pierna y el muslo, la vena safena magna recibe numerosas venas tributarias y se comunica en diversos puntos con la vena safena menor. Las tributarias de las caras medial y posterior del muslo se unen con frecuencia formando una **vena safena accesoria** (fig. 7-15 B). Cuando existe, esta vena se convierte en la principal comunicación entre ambas venas safenas, mayor y menor.

Además, a partir de redes venosas de la parte inferior del muslo se originan vasos de tamaño considerable, las **venas cutáneas lateral** y **anterior**, que desembocan en la vena safena magna superiormente, justo antes de que esta desemboque en la vena femoral. Cerca de su terminación, la vena safena magna también recibe las venas circunfleja ilíaca superficial, epigástrica superficial y pudendas externas (fig. 7-15 A).

La **vena safena menor** se origina en la parte lateral del pie, de la unión de la *vena dorsal del dedo pequeño* con el *arco venoso dorsal* (fig. 7-15 B y C). Esta vena:

- Asciende por detrás del maléolo lateral, como continuación de la vena marginal lateral.
- Pasa a lo largo del borde lateral del tendón calcáneo.
- Se inclina sobre la línea media de la fíbula y perfora la fascia profunda.
- Asciende entre las cabezas del músculo gastrocnemio.
- Desemboca en la vena poplítea, en la fosa poplítea.

Aunque las venas safenas reciben muchas venas tributarias, sus diámetros permanecen notablemente uniformes en su ascenso por el miembro inferior. Esto es así porque la sangre que reciben las venas safenas se desvía continuamente desde estas venas superficiales en el tejido subcutáneo hacia las venas profundas, internas con respecto a la fascia profunda, a través de muchas venas perforantes.

Las **venas perforantes** atraviesan la fascia profunda próximas a su origen en las

venas superficiales, y contienen valvas que permiten que la sangre fluya sólo desde las venas superficiales hacia las profundas (fig. 7-15 A y D). Las venas perforantes pasan a través de la fascia profunda en ángulo oblicuo, de modo que cuando los músculos se contraen y la presión aumenta en el interior de la fascia profunda, las venas perforantes se comprimen. La compresión de estas venas también impide el paso de la sangre desde las venas profundas a las superficiales. Este patrón de flujo sanguíneo venoso, de superficial a profundo, es importante para un retorno venoso adecuado desde el miembro inferior, ya que permite que las contracciones musculares impulsen la sangre hacia el corazón en contra de la fuerza de gravedad (**bomba musculovenosa;** v. fig. 1-26).

VENAS PROFUNDAS DEL MIEMBRO INFERIOR

Las venas profundas acompañan a todas las arterias principales y sus ramas. En lugar de encontrarse como una única vena, en los miembros (aunque a veces se dibujan como una y suele aludirse a ellas como únicas) las **venas satélites** suelen ser venas pares, frecuentemente conectadas entre sí, que flanquean a la arteria a que acompañan (fig. 7-15 C y E). *Se encuentran en el interior de una vaina vascular con la arteria*, cuyas pulsaciones también ayudan a comprimir y movilizar la sangre de las venas.

Aunque el *arco venoso dorsal* drena principalmente a través de las venas safenas, venas perforantes penetran en la fascia profunda, formando y llenando continuamente una **vena tibial anterior**, en la parte anterior de la pierna. Las **venas plantares medial** y **lateral** de la cara plantar del pie forman las **venas tibial posterior** y **fibular** posteriores a los maléolos medial y lateral (fig. 7-15 C a E). Las tres venas profundas de la pierna desembocan en la vena poplítea, posterior a la rodilla, que pasa a ser vena femoral en el muslo. Las venas que acompañan a las arterias perforantes de la arteria femoral profunda drenan sangre desde los músculos del muslo y desembocan en la *vena femoral profunda*, que se une a la porción terminal de la vena femoral (fig. 7-15 C y E). La vena femoral discurre en profundidad con respecto al ligamento inguinal, pasando a ser vena ilíaca externa.

Debido al efecto de la gravedad, el flujo sanguíneo es más lento cuando una persona está en pie y relajada. Durante el esfuerzo, la sangre que llega a las venas profundas desde las venas superficiales es impulsada por la contracción muscular hacia la vena femoral y, a continuación, hacia las venas ilíacas externas. El flujo en dirección contraria se evita si las válvulas funcionan. Las venas profundas son más variables y se anastomosan con mayor frecuencia que las arterias a las cuales acompañan. Si es necesario, puede realizarse la ligadura tanto de las venas superficiales como de las profundas.

Drenaje linfático del miembro inferior

El miembro inferior posee vasos linfáticos superficiales y profundos. Los **vasos linfáticos superficiales** convergen sobre las venas safenas y sus tributarias, y las acompañan (fig. 7-16 A). Los vasos linfáticos que acompañan a la vena safena magna terminan en el grupo vertical de **nódulos linfáticos inguinales superficiales.** Desde estos nódulos, la mayor parte de la linfa pasa hacia los *nódulos linfáticos ilíacos externos*, localizados a lo largo de la vena ilíaca externa. Algunos también se dirigen

hacia los **nódulos linfáticos inguinales profundos**, localizados por debajo de la fascia profunda, en la cara medial de la vena femoral. Los vasos linfáticos que acompañan a la vena safena menor desembocan en los **nódulos linfáticos poplíteos**, que rodean a la vena poplítea en el tejido adiposo de la fosa poplítea (fig. 7-16 B).

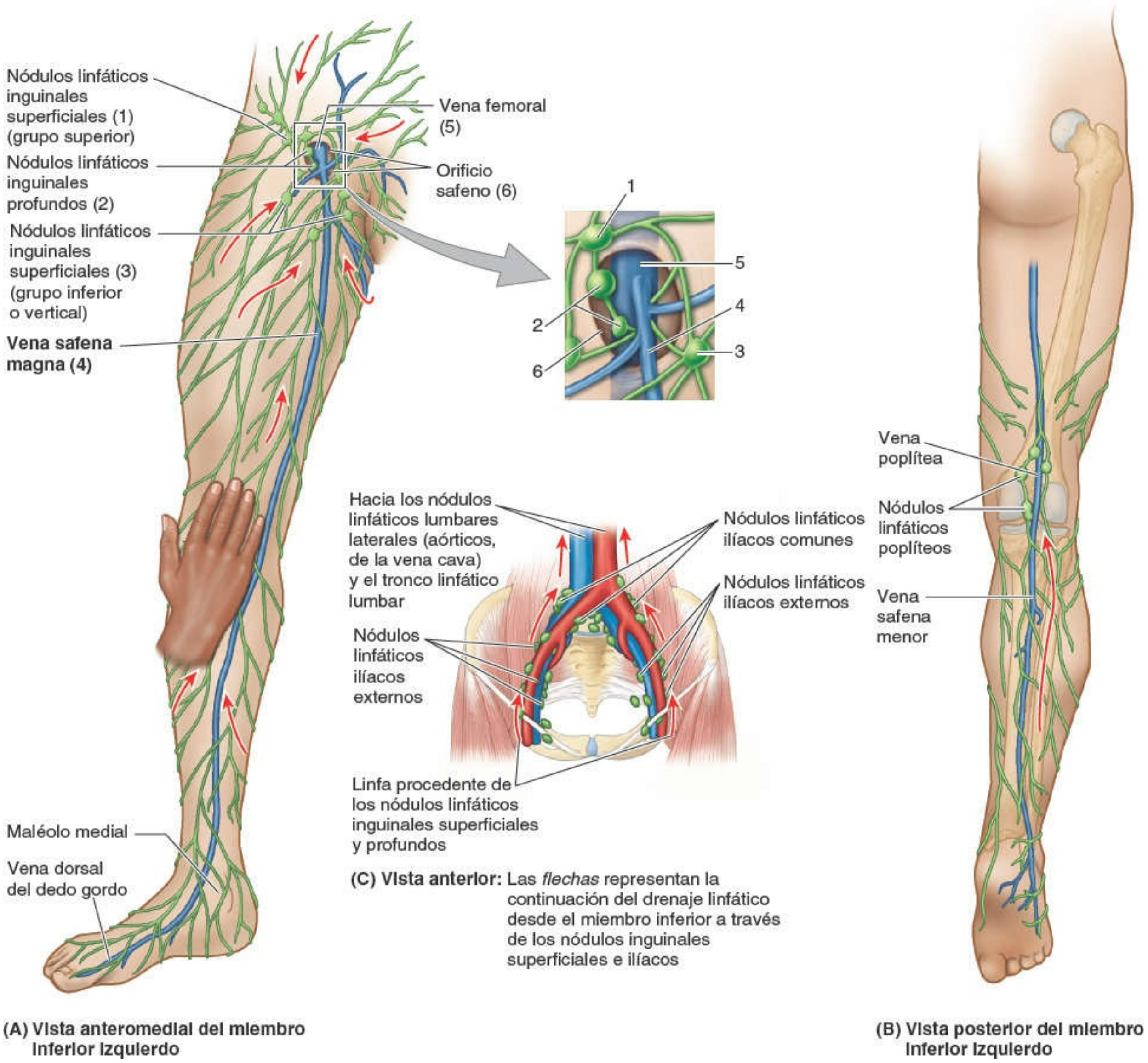

FIGURA 7-16. Venas superficiales y linfáticos del miembro inferior. A) Los vasos linfáticos superficiales convergen hacia la vena safena magna y la acompañan, drenando en el grupo inferior (vertical) de nódulos linfáticos inguinales superficiales. La vena safena magna pasa anterior al maléolo medial, a una distancia aproximada de una mano posterior a la patela. **B)** Los vasos linfáticos superficiales de la parte lateral del pie y la zona posterolateral de la pierna acompañan a la vena safena menor, y drenan inicialmente en los nódulos linfáticos poplíteos. Los vasos eferentes de estos nódulos se unen a otros linfáticos profundos, que acompañan a los vasos femorales para drenar en los nódulos linfáticos inguinales profundos. **C)** La linfa procedente de los nódulos linfáticos inguinales superficiales y profundos atraviesa los nódulos ilíacos externos y comunes antes de entrar en los nódulos linfáticos lumbares laterales (aórticos) y el tronco linfático lumbar.

Los *vasos linfáticos profundos* de la pierna acompañan a las venas profundas, y también desembocan en los nódulos linfáticos poplíteos. La mayor parte de la linfa de estos nódulos asciende a través de vasos linfáticos profundos hacia los *nódulos linfáticos inguinales profundos.* La linfa de estos nódulos se dirige hacia los nódulos ilíacos externos y comunes, y a continuación llega a los *troncos linfáticos lumbares*

(fig. 7-16 C).

Inervación cutánea del miembro inferior

Los nervios cutáneos localizados en el tejido subcutáneo inervan la piel del miembro inferior (fig. 7-17; tabla 7-1). Estos nervios, excepto algunos no segmentarios de la parte proximal que se originan a partir de los nervios espinales T12 o L1, son ramos de los *plexos lumbar* y *sacro*. Las áreas de piel inervadas por los nervios espinales individuales, incluidos los que contribuyen a los plexos, se denominan *dermatomas*. El patrón de inervación cutánea por dermatomas (segmentario) se mantiene toda la vida, aunque se deforma por el crecimiento longitudinal y la torsión del miembro que se produce durante el desarrollo (figs. 7-2 y 7-18).

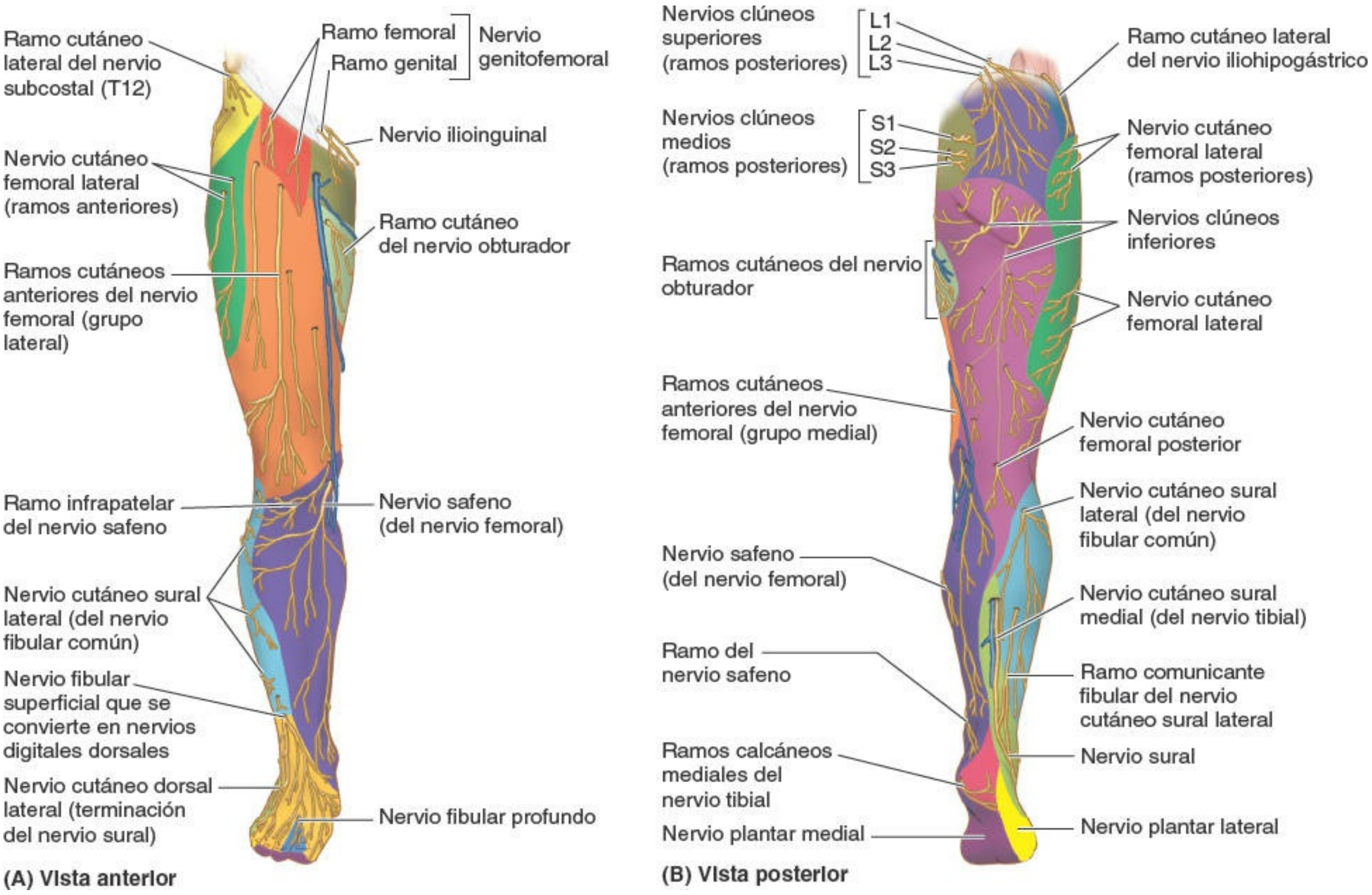

FIGURA 7-17. Nervios cutáneos del miembro inferior.

TABLA 7-1. NERVIOS CUTÁNEOS DEL MIEMBRO INFERIOR

Nervio	Origen (nervios espinales que contribuyen)	Recorrido	Distribución en el miembro inferior
Subcostal	Ramo anterior de T12	Discurre a lo largo del borde inferior de la 12.ª costilla; el ramo cutáneo lateral desciende sobre la cresta ilíaca	El ramo cutáneo lateral inerva la piel de la región de la cadera inferior a la parte anterior de la cresta ilíaca y anterior al trocánter mayor
Iliohipogástrico	Plexo lumbar (L1; en ocasiones T12)	Discurre en paralelo a la cresta ilíaca; se divide en ramos cutáneos lateral y anterior	El ramo cutáneo lateral inerva el cuadrante superolateral de la nalga
Ilioinguinal	Plexo lumbar (L1; en ocasiones T12)	Pasa a través del conducto inguinal, se divide en ramos femoral y escrotal o labial	El ramo femoral inerva la piel situada sobre la parte medial del triángulo femoral
Genitofemoral	Plexo lumbar (L1-L2)	Desciende por la cara anterior del psoas mayor; se divide en ramos genital y femoral	El ramo femoral inerva la piel sobre la parte lateral del triángulo femoral; el ramo genital inerva la parte anterior del escroto o los labios pudendos mayores de la vulva
Nervio cutáneo femoral lateral	Plexo lumbar (L2-L3)	Pasa en profundidad respecto al ligamento inguinal, 2-3 cm medial a la espina ilíaca anterior superior	Inerva la piel sobre las caras anterior y lateral del muslo
Ramos cutáneos anteriores	Plexo lumbar a través del nervio femoral (L2-L4)	Se originan en el triángulo femoral; atraviesan la fascia lata a lo largo del recorrido del músculo sartorio	Inervan la piel de las partes medial y anterior del muslo
Ramo cutáneo del nervio obturador	Plexo lumbar a través del nervio obturador, ramo anterior (L2-L4)	Siguiendo su descenso entre el aductor largo y el corto, la división anterior del nervio obturador atraviesa la fascia lata para alcanzar la piel del muslo	Piel de la parte media de la cara medial del muslo
Nervio cutáneo femoral posterior	Plexo sacro (S1-S3)	Penetra en la región glútea a través del foramen isquiático mayor, inferior al piriforme, en profundidad respecto al glúteo mayor; desciende, a continuación, profundo respecto a la fascia lata	Los ramos terminales atraviesan la fascia lata para inervar la piel de la cara posterior del muslo y la fosa poplítea
Nervio safeno	Plexo lumbar, a través del nervio femoral (L3-L4)	Atraviesa el conducto aductor, pero no pasa por el hiato del aductor; cruza el lado medial de la rodilla profundo respecto al tendón del sartorio	Inerva la piel del lado medial de la pierna y el pie
Nervio fibular superficial	Nervio fibular común (L4-S1)	Discurre a través del compartimento lateral de la pierna; tras inervar los músculos fibulares, perfora la fascia profunda de la pierna	Inerva la piel de la cara anterolateral de la pierna y el dorso del pie, excepto la membrana entre el dedo gordo y el segundo dedo
Nervio fibular profundo	Nervio fibular común (L5)	Tras inervar los músculos del dorso del pie, atraviesa la fascia profunda superior a las cabezas de los metatarsianos 1.º y 2.º	Inerva la piel de la membrana entre el dedo gordo y el segundo dedo
Nervio sural	Nervios tibial y fibular común (S1-S2)	El ramo cutáneo sural medial del nervio tibial y el ramo cutáneo sural lateral del nervio fibular común se fusionan en varios niveles de la cara posterior de la pierna	Inerva la piel de la cara posterolateral de la pierna y el borde lateral del pie
Nervio plantar medial	Nervio tibial (L4-L5)	Pasa entre las capas primera y segunda de músculos plantares y, a continuación, entre los músculos medial y medio de la primera capa	Inerva la piel del lado medial de la planta del pie, y la cara plantar, los lados y los lechos ungueales de los 3 dedos y medio mediales
Nervio plantar lateral	Nervio tibial (S1-S2)	Pasa entre las capas primera y segunda de músculos plantares; a continuación, entre los músculos medio y lateral de la primera capa	Inerva la piel de la parte lateral de la planta del pie, y la cara plantar, los lados y los lechos ungueales del dedo y medio laterales
Nervios calcáneos	Nervios tibial y sural (S1-S2)	Ramos lateral y medial de los nervios tibial y sural, respectivamente, sobre la tuberosidad del calcáneo	Inervan la piel del talón
Nervios clúneos superiores	Ramos posteriores de L1-L3	Atraviesan la fascia toracodorsal; discurren lateralmente e inferiormente en el tejido subcutáneo	Inervan la piel sobre las partes superior y central de la nalga
Nervios clúneos medios	Ramos posteriores de S1-S3	Emergen por los forámenes sacros dorsales; entran directamente por encima del tejido subcutáneo	Inervan la piel de la cara medial de la nalga y la hendidura interglútea
Nervios clúneos inferiores	Nervio cutáneo femoral posterior (S2-S3)	Se originan en profundidad respecto al músculo glúteo mayor, emergiendo por debajo del borde inferior del músculo	Inervan la piel de la cara inferior de la nalga (sobre el pliegue glúteo)

Aunque en los mapas de dermatomas están simplificados en zonas definidas, los dermatomas adyacentes se superponen, excepto en la **línea axial**, que es la línea que une dermatomas inervados por niveles espinales discontinuos. Los nervios cutáneos del miembro inferior se ilustran en la figura 7-17, y en la tabla 7-1 se describe su origen (incluidos los nervios espinales que contribuyen), recorrido y distribución.

Inervación motora del miembro inferior

Las fibras motoras somáticas (eferentes somáticas generales) que viajan en los mismos nervios periféricos mixtos que conducen fibras sensitivas a los nervios cutáneos transmiten impulsos a los músculos del miembro inferior. La masa muscular embrionaria unilateral inervada por un solo segmento de médula espinal o nervio espinal constituye un *miotoma*. Los músculos del miembro inferior suelen recibir fibras motoras de varios segmentos o nervios espinales. Así pues, la mayoría de los músculos están compuestos por más de un miotoma, y con mayor frecuencia intervienen múltiples segmentos de la médula espinal en la producción del movimiento del miembro inferior (fig. 7-19).

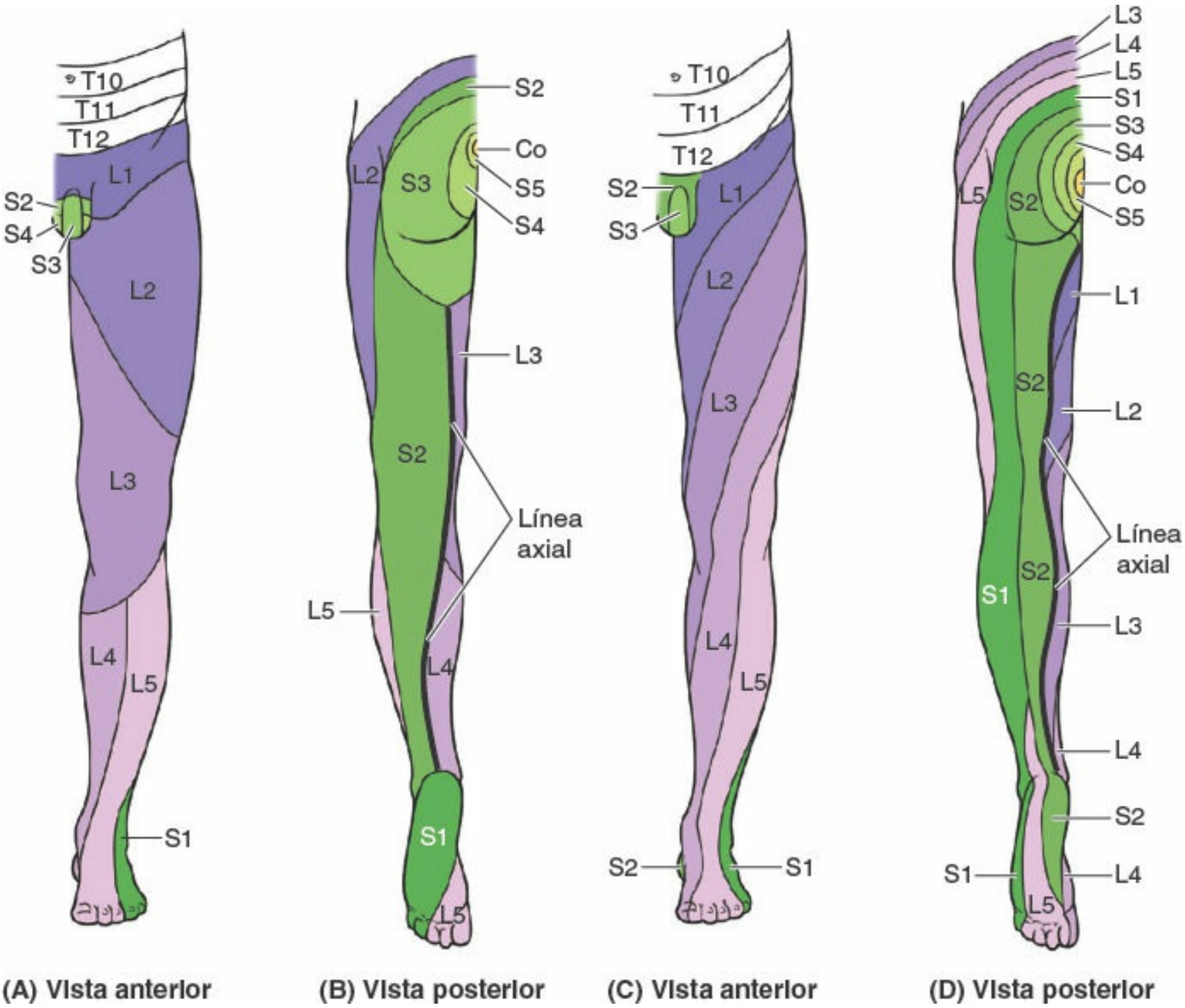

FIGURA 7-18. Dermatomas del miembro inferior. El patrón segmentario, o por dermatomas, de distribución de las fibras nerviosas sensitivas persiste a pesar de la fusión de nervios espinales en la formación de plexos durante el desarrollo. Suelen utilizarse dos mapas diferentes de dermatomas. **A** y **B)** Muchos prefieren el patrón de dermatomas del miembro inferior de Foerster (1933), por su relación con los signos

clínicos. **C** y **D)** Otros prefieren el patrón de dermatomas de Keegan y Garrett (1948), por su uniformidad estética y su evidente relación con el desarrollo. Aunque se representan como zonas delimitadas, los dermatomas se superponen de manera considerable, excepto a lo largo de la línea axial.

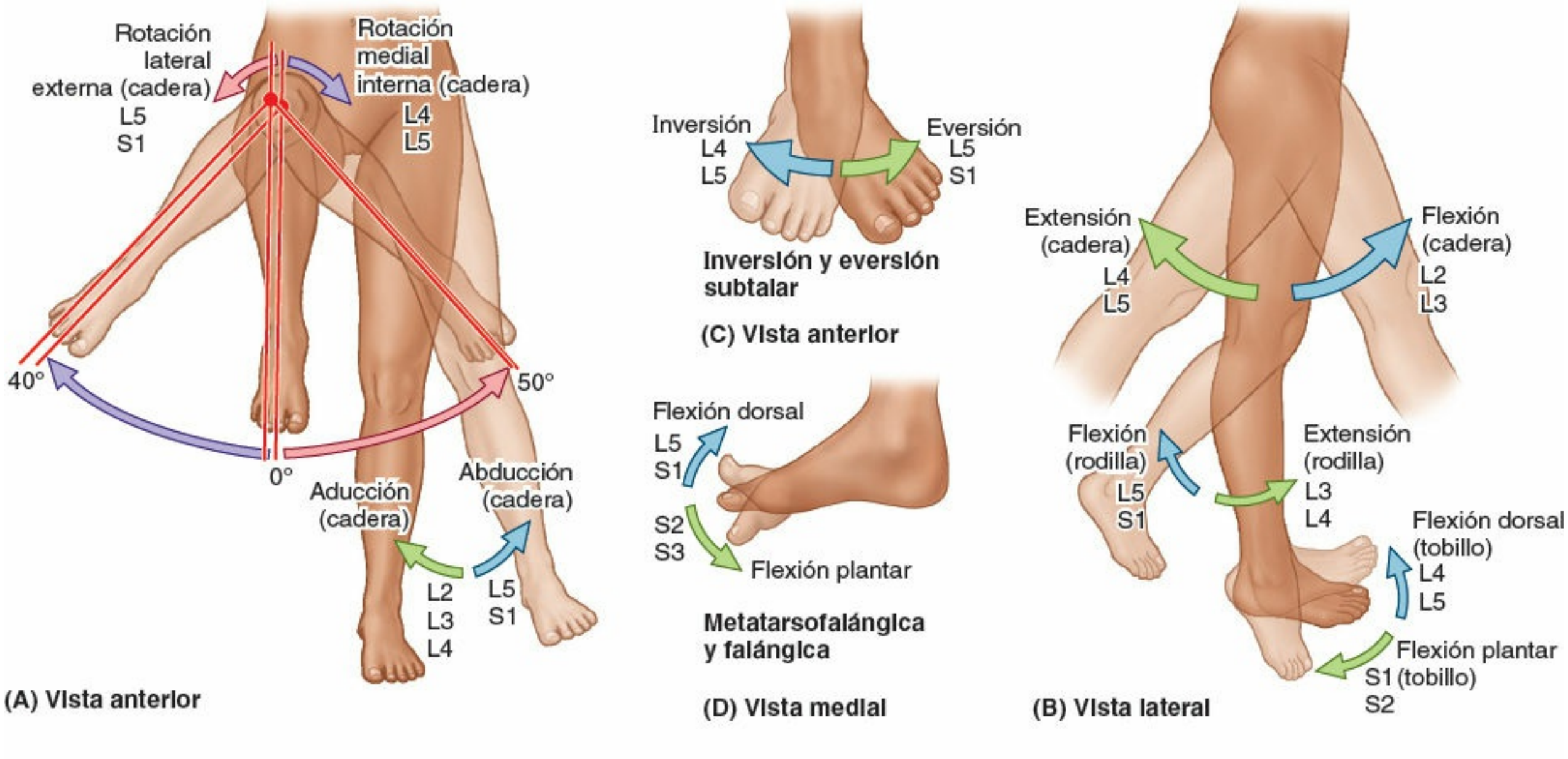

(E)

Reflejo miotático (tendón profundo)	Segmentos de la médula espinal
Cuádriceps (reflejo patelar)	L3/L4
Calcáneo (Aquiles; reflejo del tobillo)	S1/S2

FIGURA 7-19. Miotomas: inervación segmentaria de los grupos musculares y movimientos del miembro inferior. El nivel de lesión medular o atrapamiento nervioso puede determinarse por la fuerza y la capacidad de realizar determinados movimientos.

CUADRO CLÍNICO

FASCIAS, VENAS, LINFÁTICOS Y NERVIOS CUTÁNEOS DEL MIEMBRO INFERIOR

Síndromes compartimentales y fasciotomía

Los compartimentos fasciales de los miembros inferiores suelen ser espacios cerrados cuyos extremos proximal y distal son las articulaciones. El traumatismo de los músculos y/o los vasos en los compartimentos por quemaduras, uso intenso y continuo de los músculos o un traumatismo cerrado puede causar hemorragia, edema e inflamación de los músculos. Debido a que los tabiques y la fascia profunda de la pierna que constituyen los límites de los compartimentos de la pierna son resistentes, el aumento de volumen a causa de estos procesos eleva la presión en el interior del compartimento.

La presión puede alcanzar niveles suficientemente altos para comprimir estructuras significativamente en el(los) compartimento(s) afectado(s). Los pequeños vasos de músculos y nervios *(vasa nervorum)* son vulnerables a la compresión. Las estructuras localizadas distalmente a la zona comprimida pueden sufrir isquemia y quedar dañadas de forma permanente (p. ej., pérdida de función motora de los músculos en que se afecta la irrigación, la inervación o ambas). El

aumento de presión en un espacio anatómico cerrado afecta de forma adversa a la circulación y amenaza la función y la viabilidad de los tejidos contenidos o distales, constituyendo los *síndromes compartimentales.*

La pérdida de los pulsos distales de la pierna es un signo evidente de compresión arterial, así como el descenso de la temperatura de los tejidos localizados más allá de la compresión. Para aliviar la presión en el compartimento afectado puede realizarse una *fasciotomía* (incisión de la fascia subyacente o de un tabique).

Varices, trombosis y tromboflebitis

Con frecuencia la vena safena magna y sus tributarias se vuelven *varicosas* (se dilatan, de modo que las cúspides de las válvulas no se cierran). Las *varices* son frecuentes en las partes posteromediales del miembro inferior, y pueden causar molestias (fig. C7-12 A). En una vena sana, las válvulas permiten que la sangre fluya hacia el corazón (B), y previenen el retorno de esta (C). Las válvulas de las venas varicosas (D) no son competentes, por dilatación o rotación, y no actúan de forma adecuada. Debido a ello, la sangre fluye inferiormente por las venas, causando la aparición de varices.

La *trombosis venosa profunda (TVP)* de una o más de las venas profundas del miembro inferior se caracteriza por hinchazón, calor y *eritema* (inflamación e infección). La *estasis venosa* (estancamiento) es una causa importante de formación de trombos, y puede deberse a:

- Una fascia laxa, incompetente, que no resiste la expansión muscular, con lo que disminuye la eficacia de la bomba musculovenosa (v. fig. 1-26).
- Presión externa sobre las venas por estar en cama una estancia hospitalaria larga, o por una escayola o vendaje apretados.
- Inactividad muscular (p. ej., durante un vuelo transoceánico).

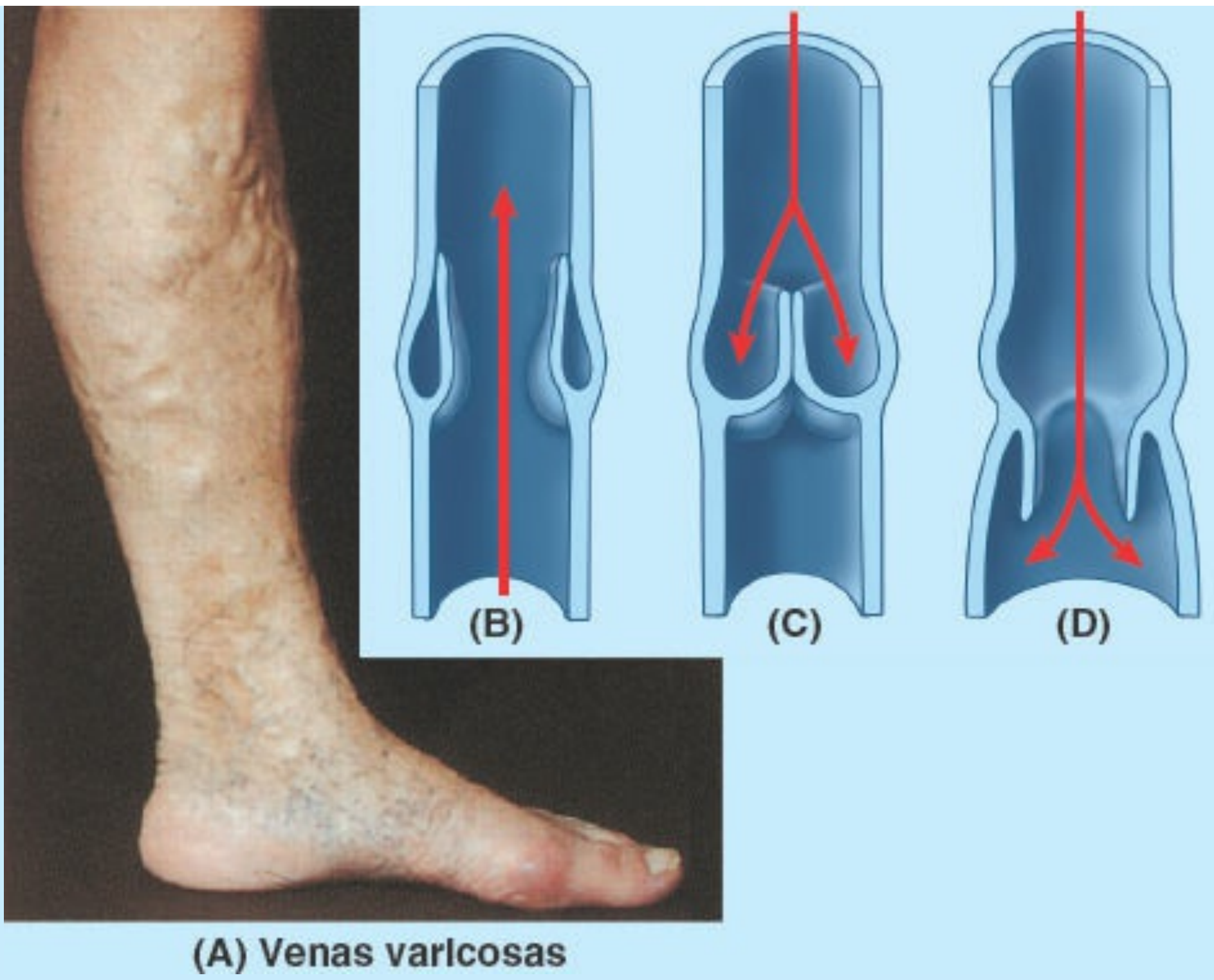

FIGURA C7-12.

Puede producirse TVP con inflamación alrededor de las venas afectadas *(tromboflebitis)*. Un trombo de gran tamaño que se desprenda y quede libre en una vena de un miembro inferior puede desplazarse hasta un pulmón, causando una *tromboembolia pulmonar* (obstrucción de una arteria pulmonar). Un gran émbolo puede obstruir una arteria pulmonar principal y causar la muerte.

Injertos de vena safena

La vena safena magna se utiliza en ocasiones para realizar derivaciones aortocoronarias porque: *1)* es fácilmente accesible, *2)* existe una distancia suficiente entre las tributarias y las perforantes, de modo que pueden utilizarse grandes longitudes, y *3)* su pared contiene un mayor porcentaje de fibras musculares y elásticas que otras venas superficiales.

Los *injertos de partes de la vena safena* se utilizan para derivar y superar obstrucciones de vasos sanguíneos (p. ej., en un trombo intracoronario). Cuando una parte de la vena safena magna se elimina para una derivación, esta se invierte, de modo que las válvulas no obstruyan el flujo sanguíneo en el injerto. Como en las piernas hay otras muchas venas, la extirpación de esta vena no suele causar problemas importantes en el miembro inferior, ni afectar gravemente la circulación, siempre que las venas profundas estén intactas. De hecho, la extracción de esta vena puede facilitar el drenaje desde las venas superficiales a las profundas para favorecer a la bomba musculovenosa.

Disección de la vena safena y lesión del nervio safeno

Incluso cuando no puede verse en los lactantes, en las personas obesas o en los pacientes en shock cuyas venas están colapsadas, la vena

safena magna siempre puede localizarse realizando una incisión en la piel anterior al maléolo medial (v. fig. 7-15 A). El procedimiento, denominado *disección de la vena safena*, se utiliza para introducir una cánula para la administración prolongada de sangre, expansores del plasma, electrólitos o fármacos.

El nervio safeno acompaña a la vena safena magna anterior al maléolo medial. Si este se secciona durante la incisión de la vena, o se atrapa con una sutura durante el cierre de una herida quirúrgica, el paciente puede quejarse de dolor o entumecimiento a lo largo del borde medial del pie.

Adenopatías inguinales

Los nódulos linfáticos aumentan de tamaño cuando están afectados por alguna patología. Las *abrasiones* y las septicemias menos graves, causadas por microorganismos patógenos o sus toxinas en la sangre u otros tejidos, pueden causar un moderado aumento de tamaño de los nódulos linfáticos inguinales superficiales *(linfadenopatía)* en personas que, por lo demás, están sanas. Dado que estos nódulos se localizan en el tejido subcutáneo, suelen ser fáciles de palpar.

Cuando los nódulos linfáticos inguinales aumentan de tamaño, debe examinarse todo su campo de drenaje (parte del tronco inferior al ombligo, incluyendo el periné, y todo el miembro inferior) para determinar la causa de ese aumento. En las mujeres también debe considerarse la posibilidad, relativamente remota, de metástasis por cáncer de útero, porque parte del drenaje linfático del fondo uterino puede discurrir a lo largo de linfáticos que acompañan al ligamento redondo del útero a través del conducto inguinal, para alcanzar los nódulos linfáticos inguinales superficiales. También deben examinarse todos los nódulos linfáticos que puedan palparse.

Bloqueos nerviosos regionales

Puede lograrse la interrupción de la conducción de impulsos en los nervios periféricos (bloqueo nervioso) mediante inyecciones perineurales de anestésicos junto a los nervios cuya capacidad de conducción va a bloquearse.

El nervio femoral (L2-L4) puede bloquearse 2 cm inferiormente al ligamento inguinal, aproximadamente un través de dedo lateral a la arteria femoral. Si se afecta el nervio safeno (ramo terminal del femoral) se irradian *parestesias* (hormigueo, quemazón) hacia la rodilla y sobre el lado medial de la pierna.

Alteraciones de la función sensitiva

En la mayoría de los casos, un nervio periférico que proporciona sensibilidad a una zona cutánea representa más de un segmento de la médula espinal. Por lo tanto, para entender las alteraciones de la función sensitiva periférica debe interpretarse la distribución de los nervios periféricos de los principales nervios cutáneos como anatómicamente diferente de la distribución por dermatomas de los segmentos de médula espinal (v. fig. 7-18). Los dermatomas vecinos pueden superponerse.

La sensación dolorosa se comprueba con un objeto punzante y preguntando al paciente si siente el dolor. Si no hay sensación, puede determinarse el segmento o segmentos de médula espinal afectados.

Puntos fundamentales

FASCIAS, VASOS EFERENTES Y NERVIOS CUTÁNEOS DEL MIEMBRO INFERIOR

Fascias. El miembro inferior está revestido por el tejido subcutáneo y la fascia profunda. ● El primero aísla, almacena grasa y permite el paso de nervios cutáneos y vasos superficiales (linfáticos y venas). ● La fascia profunda del muslo (fascia lata) y la pierna (fascia crural) actúan: *1)* rodeando el muslo y la pierna, respectivamente, limitando la expansión hacia fuera de los músculos y facilitando el retorno venoso en las venas profundas; *2)* separando músculos con función e inervación similares en compartimentos, y *3)* rodeando músculos individuales, permitiéndoles actuar de forma independiente. ● Las modificaciones de la fascia profunda incluyen aberturas que permiten el paso de estructuras vasculonerviosas (p. ej., el hiato safeno) y engrosamientos que mantienen tendones junto a las articulaciones sobre las cuales actúan (retináculos).

Venas. Las venas del miembro inferior son superficiales (en el tejido subcutáneo) y profundas (por debajo de la fascia profunda). ● Las venas superficiales safena magna y safena menor drenan sobre todo la piel, y a través de muchas venas perforantes derivan continuamente sangre hacia las venas profundas que acompañan a las arterias. ● Las venas profundas están sometidas a la compresión muscular (bomba musculovenosa) para contribuir al retorno venoso. ● Todas las venas del miembro inferior tienen válvulas para vencer los efectos de la fuerza de gravedad.

Vasos linfáticos. La mayoría de la linfa del miembro inferior drena a través de vasos linfáticos que siguen a las venas superficiales (p. ej., las venas safenas) hacia los nódulos inguinales superficiales. ● Algunos linfáticos siguen a las venas profundas hacia los nódulos inguinales profundos. El drenaje linfático del miembro inferior discurre a continuación hacia los nódulos ilíacos externos y comunes del tronco.

Nervios cutáneos. La inervación cutánea del miembro inferior refleja tanto la inervación segmentaria original de la piel a través de nervios espinales separados en su patrón de dermatomas, como el resultado de la formación de plexos en la distribución de nervios periféricos plurisegmentarios. ● La mayor parte de la inervación del muslo corre a cargo de los nervios cutáneos lateral y posterior del muslo y de los ramos cutáneos anteriores del nervio femoral, en cuyos nombres va descrita su distribución. Los últimos ramos también inervan la mayor parte de la cara medial del muslo. ● La inervación de la pierna y el dorso del pie corre a cargo de los nervios safeno (parte anteromedial de la pierna), sural (parte posterolateral de la pierna) y fibular (parte anterolateral de la pierna y dorso del pie). ● La cara plantar (planta) del pie está inervada por ramos calcáneos de los nervios tibial y sural (región del talón), y por los nervios plantares medial y lateral; las zonas de distribución de estos últimos están delimitadas por una línea que traza la bisectriz del 4.º dedo.

POSTURA Y MARCHA

Los miembros inferiores actúan fundamentalmente en la bipedestación y en la ambulación. Las acciones de sus músculos se describen como si cada músculo actuara de forma aislada, algo que casi nunca sucede.

En esta obra, incluyendo los comentarios de las tablas, el papel de cada músculo (o del grupo funcional a que pertenece) se describe en actividades típicas, en especial la bipedestación y la marcha. Es importante familiarizarse con los movimientos del miembro inferior y con las contracciones concéntricas y excéntricas de los músculos, como se describe en la introducción, así como tener un conocimiento básico de los procesos de la bipedestación y la marcha.

Bipedestación relajada

Cuando una persona está en bipedestación relajada con los pies ligeramente separados y rotados lateralmente, de modo que los dedos se dirijan hacia fuera, sólo están activos algunos de los músculos del dorso y de los miembros inferiores (fig. 7-20). La disposición mecánica de las articulaciones y los músculos es aquella que requiere un mínimo de actividad muscular para no caer. En la posición de bipedestación relajada, las articulaciones coxales y de las rodillas están extendidas y en la posición más estable (máximo contacto de las caras articulares para la transmisión del peso corporal, con los ligamentos que las sostienen en tensión).

Las articulaciones talocrurales (las del tobillo) son menos estables que las de las caderas y las rodillas, y la línea de gravedad cae entre los dos miembros, justo anterior al eje de rotación de las articulaciones talocrurales. En consecuencia, la tendencia a caer hacia delante (*oscilación* o *balanceo hacia delante*) debe contrarrestarse periódicamente con contracciones bilaterales de los músculos de la pantorrilla (flexión plantar). La amplitud (separación) de los pies aumenta la estabilidad lateral. Sin embargo, cuando se produce una *oscilación* o *balanceo lateral*, se contrarresta con los abductores de la cadera (que actúan a través del tracto iliotibial). El ligamento colateral fibular de la articulación de la rodilla y los músculos que producen eversión de un lado actúan con los aductores del muslo, el ligamento colateral tibial y los músculos que causan inversión del lado contralateral.

Locomoción: ciclo de la marcha

La locomoción es una función compleja. Los movimientos de los miembros inferiores al andar sobre una superficie plana pueden dividirse en fases alternantes de oscilación y apoyo, que se ilustran en la figura 7-21 y se describen en la tabla 7-2. El **ciclo de la marcha** es un ciclo de oscilación y apoyo de un miembro. La **fase de apoyo** se inicia con el **golpe de talón** (fig. 7-21 A) cuando este contacta con el suelo y empieza a asumir todo el peso del cuerpo (respuesta de carga), y termina con el *despegue* del antepié (fig. 7-21 G), resultado de la flexión plantar (v. cuadro clínico «Ausencia de flexión plantar»).

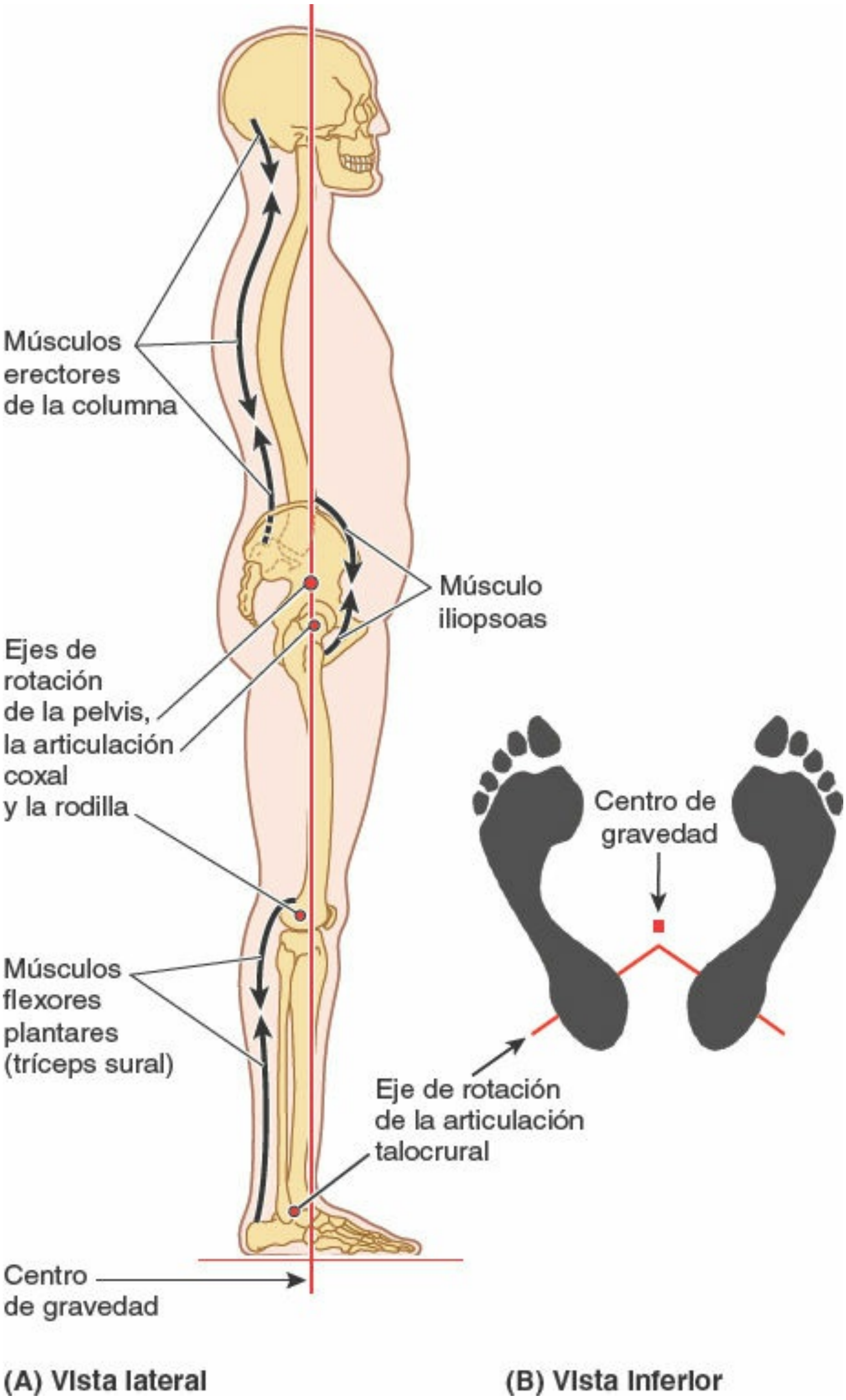

FIGURA 7-20. **Bipedestación relajada. A)** Relación de la línea de gravedad con los ejes de rotación de la pelvis y del miembro inferior en la posición de bipedestación relajada. Para mantener esta posición sólo se necesitan leves ajustes posturales, principalmente por los extensores del dorso y los flexores plantares del tobillo, porque los ligamentos de la cadera y de la rodilla están muy estirados para proporcionar un soporte pasivo. **B)** Durante la bipedestación relajada se forma una plataforma bipodal. El peso del cuerpo se distribuye de forma simétrica alrededor del centro de gravedad, que coincide en el tercio posterior de un plano medio entre los pies ligeramente separados y rotados lateralmente, anterior a los ejes de rotación de las articulaciones talocrurales.

La **fase de oscilación** empieza tras el despegue, cuando los dedos se separan del suelo, y termina cuando el talón apoya sobre el suelo. La fase de oscilación ocupa

aproximadamente el 40 % del ciclo de la marcha, y la fase de apoyo el 60 %. La fase de apoyo es más prolongada que la fase de oscilación porque se inicia y termina con períodos relativamente cortos (10 % del ciclo cada uno) de apoyo bipodal (ambos pies en contacto con el suelo) al transmitirse el peso de un lado al otro, con un período más amplio de apoyo monopodal (un solo pie sobre el suelo, soportando todo el peso corporal) en medio, cuando el miembro contralateral oscila hacia delante. Al **correr** no hay período de apoyo bipodal, por lo que el tiempo y el porcentaje del ciclo de la marcha representado por la fase de apoyo se reduce.

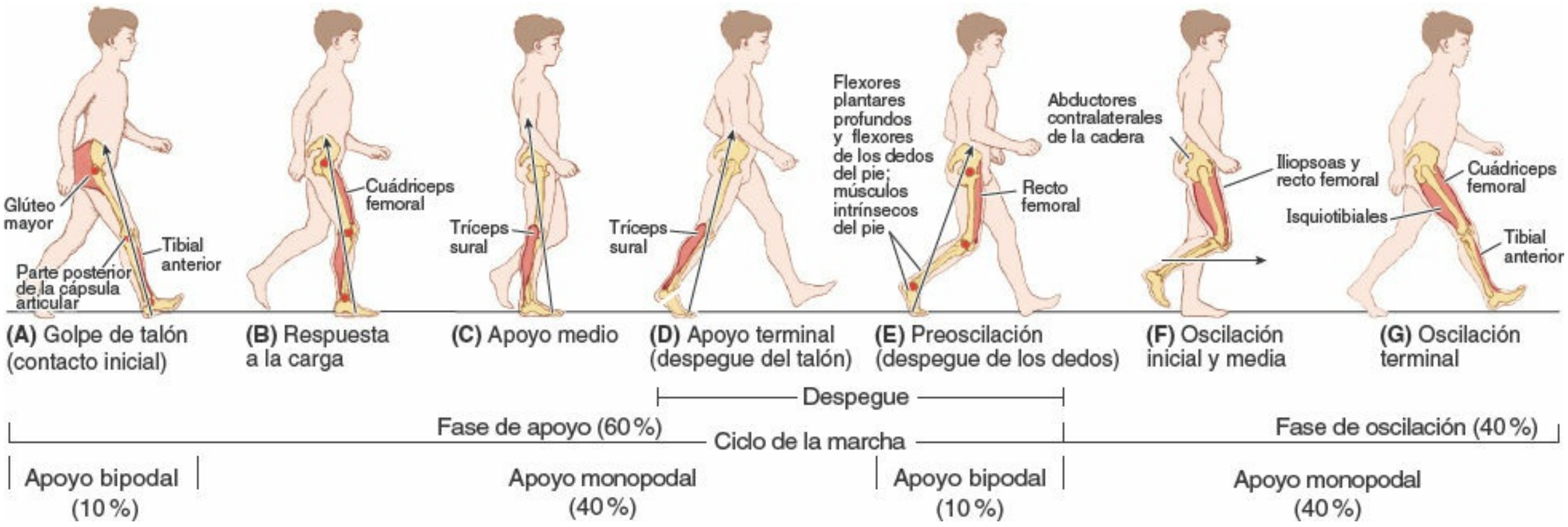

FIGURA 7-21. Ciclo de la marcha. Actividad de un miembro inferior entre dos elementos repetidos del ciclo de la marcha. Se describen, típicamente, ocho fases, de las cuales dos se han combinado en **(F)** para simplificar.

TABLA 7-2. ACCIÓN MUSCULAR DURANTE EL CICLO DE LA MARCHA

	Fase de la marcha	Objetivos mecánicos	Grupos musculares activos	Ejemplos
FASE DE APOYO	**Golpe de talón** (contacto inicial)	**Abatir el antepié contra el suelo**	Flexores dorsales del pie (contracción excéntrica)	Tibial anterior
		Continuar la desaceleración (inversión de la oscilación hacia delante)	Extensores de la cadera	Glúteo mayor
		Mantener el arco longitudinal del pie	Músculos intrínsecos del pie	Flexor corto de los dedos
			Tendones largos del pie	Tibial anterior
	Respuesta a la carga (pie plano)	**Admitir el peso**	Extensores de la rodilla	**Cuádriceps femoral**
		Desacelerar la masa (flexión dorsal lenta del pie)	Flexores plantares del tobillo	Tríceps sural (sóleo y gastrocnemio)
		Estabilizar la pelvis	Abductores de la cadera	**Glúteos medio y menor; tensor de la fascia lata**
		Mantener el arco longitudinal del pie	Músculos intrínsecos del pie	Flexor corto de los dedos
			Tendones largos del pie	Tibial posterior; flexores largos de los dedos
	Apoyo medio	Estabilizar la rodilla	Extensores de la rodilla	Cuádriceps femoral
		Control de la flexión dorsal del pie (mantener el momento)	Flexores plantares del tobillo (contracción excéntrica)	Tríceps sural (sóleo y gastrocnemio)
		Estabilizar la pelvis	Abductores de la cadera	**Glúteos medio y menor; tensor de la fascia lata**
		Mantener el arco longitudinal del pie	Músculos intrínsecos del pie	Flexor corto de los dedos
			Tendones largos del pie	Tibial posterior; flexores largos de los dedos
	Apoyo terminal (despegue del talón)	**Acelerar la masa**	Flexores plantares del tobillo (contracción concéntrica)	**Tríceps sural (sóleo y gastrocnemio)**
		Estabilizar la pelvis	Abductores de la cadera	**Glúteos medio y menor; tensor de la fascia lata**
		Mantener los arcos del pie; fijar el antepié	Músculos intrínsecos del pie	Aductor del dedo gordo
			Tendones largos del pie	Tibial posterior; flexores largos de los dedos
FASE DE APOYO *(cont.)*	**Preoscilación** (despegue de los dedos)	Acelerar la masa	Flexores largos de los dedos	Flexor largo del dedo gordo y de los dedos
		Mantener los arcos del pie; fijar el antepié	Músculos intrínsecos del pie	Aductor del dedo gordo
			Tendones largos del pie	Tibial posterior; flexores largos de los dedos
		Desacelerar el muslo; prepararse para la oscilación	Flexores de la cadera (contracción excéntrica)	Iliopsoas; recto femoral
FASE DE OSCILA-CIÓN	**Oscilación inicial**	**Acelerar el muslo; variar la cadencia**	**Flexores de la cadera (contracción concéntrica)**	**Iliopsoas; recto femoral**
		Separar el pie	**Flexores dorsales del tobillo**	**Tibial anterior**
	Oscilación media	**Separar el pie**	**Flexores dorsales del tobillo**	**Tibial anterior**
	Oscilación terminal	Desacelerar el muslo	Extensores de la cadera (contracción excéntrica)	Glúteo mayor; isquiotibiales
		Desacelerar la pierna	Flexores de la rodilla (contracción excéntrica)	Isquiotibiales
		Posición del pie	**Flexores dorsales del tobillo**	Tibial anterior
		Extender la rodilla para posicionar el pie (control de la zancada); preparar el contacto	**Extensores de la rodilla**	Cuádriceps femoral

La locomoción es una actividad muy eficiente, que aprovecha la gravedad y los momentos de fuerza de manera que se requiera un esfuerzo físico mínimo. La mayoría de la energía se utiliza: *1)* en la contracción excéntrica de los flexores dorsales durante la fase de apoyo inicial **(respuesta de carga)** (fig. 7-21 B) cuando el talón desciende hacia el suelo tras el golpe de talón, y *2)* especialmente al final del

apoyo **(apoyo terminal)** (fig. 7-21 D), cuando los flexores plantares se contraen de forma concéntrica, impulsando el antepié (metatarsianos y falanges) hacia abajo para producir el despegue, proporcionando así la mayor parte de la fuerza de propulsión.

Durante la última parte de la fase de apoyo **(despegue)** (fig. 7-21 E), los dedos se flexionan para agarrar el suelo y aumentar el despegue iniciado por la región metatarsiana (parte de la planta por debajo de las cabezas de los dos metatarsianos mediales). Los flexores largos y los músculos intrínsecos del pie estabilizan el antepié y los dedos, de modo que se aumenta al máximo el efecto de la flexión plantar en el tobillo y la flexión de los dedos.

En la fase de oscilación también interviene la flexión de la cadera, de manera que el miembro libre acelera con mayor rapidez que el movimiento del cuerpo hacia delante. Durante la **oscilación inicial** (fig. 7-21 F) la rodilla se flexiona casi simultáneamente, debido al momento de fuerzas (sin gasto de energía), seguido por la flexión dorsal (elevación del antepié) en la articulación talocrural. Los dos últimos movimientos producen el acortamiento del miembro libre, de modo que se aleja del suelo al oscilar hacia delante. En la **oscilación media** se añade la extensión de la rodilla a la flexión y el momento de fuerzas del muslo, para realizar completamente la oscilación anterior.

Los extensores de la cadera y los flexores de la rodilla se contraen de forma excéntrica al final de la fase de oscilación **(oscilación terminal)** (fig. 7-21 G) para desacelerar el movimiento hacia delante, mientras los extensores de la rodilla (cuádriceps) se contraen lo necesario para extender la pierna hasta la longitud deseada y colocar el pie (presentando el talón) para el golpe de talón.

La contracción de los extensores de la rodilla se mantiene mediante el golpe de talón en la fase de carga, para absorber el impacto y evitar la flexión lateral de la rodilla hasta que alcanza la extensión completa. Como el lado no apoyado de la cadera tiende a descender en la fase de oscilación (lo que impediría el efecto de acortamiento del miembro), los músculos abductores del lado apoyado se contraen intensamente durante la parte de apoyo monopodal de la fase de apoyo (fig. 7-21 F y G), tirando del fémur fijo para resistir la inclinación y mantener la pelvis nivelada. Los mismos músculos también rotan (avanzan) el lado contralateral de la pelvis hacia delante, coincidiendo con la oscilación del miembro libre.

Es evidente que estas acciones se alternan de un lado a otro con cada paso. Los extensores de la cadera suelen tener tan sólo pequeñas contribuciones en la locomoción. Principalmente, la cadera se extiende de modo pasivo por el momento de fuerzas durante el apoyo, salvo cuando se acelera o se anda con rapidez, y cada vez es más activa al aumentar la inclinación al subir una pendiente o unas escaleras. La flexión concéntrica de la cadera y la extensión de la rodilla se utilizan en la fase de oscilación al andar en llano, y por lo tanto no son acciones en las cuales se cargue peso; sin embargo, sí se ven afectadas por el peso corporal cuando se necesita la contracción excéntrica en la desaceleración o al descender por una pendiente o unas escaleras.

La estabilización y la elasticidad son importantes durante la locomoción. Los músculos que producen la inversión y la eversión del pie son los principales estabilizadores de este durante la fase de apoyo. Sus largos tendones, más los de los

flexores de los dedos, también contribuyen a sostener los arcos del pie en la fase de apoyo, ayudando a los músculos intrínsecos de la planta.

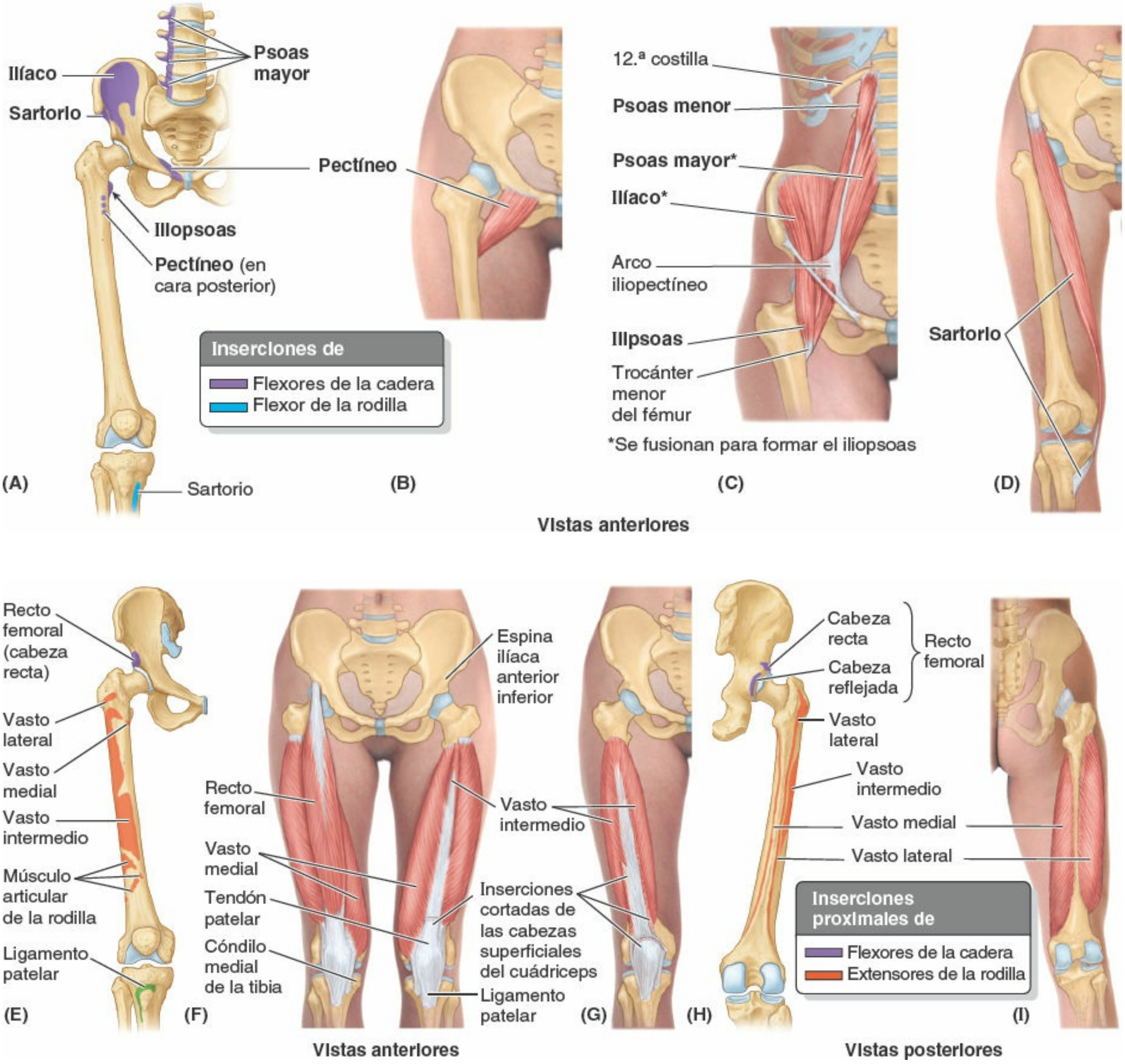

FIGURA 7-22. A a D) Músculos anteriores del muslo: flexores de la articulación coxal E a I) Músculos anteriores del muslo: extensores de la rodilla.

TABLA 7-3.I. MÚSCULOS ANTERIORES DEL MUSLO: FLEXORES DE LA ARTICULACIÓN COXAL

Músculo	Inserción proximal[a]	Inserción distal	Inervación[b]	Acción principal
Pectíneo (fig. 7-22 A y B)	Rama superior del pubis	Línea pectínea del fémur, justo inferior al trocánter menor	Nervio femoral (**L2**, L3); puede recibir un ramo del nervio obturador	Aduce y flexiona el muslo; contribuye a la rotación medial del muslo
Iliopsoas (fig. 7-22 A y C) **Psoas mayor**	Lados de las vértebras T12-L5 y discos entre ellas; procesos transversos de todas las vértebras lumbares	Trocánter menor del fémur	Ramos anteriores de nervios lumbares (**L1, L2,** L3)	Actúan en conjunto flexionando el muslo en la articulación coxal y estabilizando esta articulación[c]
Psoas menor	Lados de las vértebras T12-L1 y discos intervertebrales	Línea pectínea, eminencia iliopectínea a través del arco iliopectíneo	Ramos anteriores de nervios lumbares (L1, L2)	
Ilíaco	Cresta ilíaca, fosa ilíaca, ala del sacro y ligamentos sacroilíacos anteriores	Tendón del psoas mayor, trocánter menor y fémur distal a éste	Nervio femoral (**L2**, L3)	
Sartorio (fig. 7-22 A y D)	Espina ilíaca anterior superior y parte superior de la incisura inferior a ésta	Parte superior de la cara medial de la tibia	Nervio femoral (L2, L3)	Flexiona, abduce y rota lateralmente el muslo en la articulación coxal; flexiona la pierna en la articulación de la rodilla (rota la pierna medialmente cuando la rodilla está flexionada)[d]

[a] Los términos *origen* e *inserción* no se usan aquí (o en otros cuadros) ya que cambian con la función.
[b] Se indica la inervación segmentaria de la médula espinal (p. ej., «L1, L2, L3» significa que los nervios que inervan el psoas mayor derivan de los tres primeros segmentos lumbares de la médula espinal). Los números en negrita (**L1, L2**) indican la inervación segmentaria principal. La lesión de uno o más de estos segmentos de la médula espinal o de una de las raíces motoras que surgen de ellos produce parálisis del músculo implicado.
[c] El psoas mayor es también un músculo postural que contribuye a controlar la desviación del tronco, y es activo durante la bipedestación.
[d] Las cuatro acciones del sartorio producen la posición de entrecruzamiento de las piernas que adoptan habitualmente los sastres al sentarse, y de ahí su nombre.

TABLA 7-3.II. MÚSCULOS ANTERIORES DEL MUSLO: EXTENSORES DE LA RODILLA

Músculo	Inserción proximal	Inserción distal	Inervación[a]	Acción principal
Cuádriceps femoral (fig. 7-22 E a H)				
Recto femoral	Espina ilíaca anterior inferior e ilion, superior al acetábulo	Por medio del tendón común (tendón del cuádriceps) e inserciones independientes en la base de la patela; indirectamente, a través del ligamento patelar en la tuberosidad de la tibia; los vastos medial y lateral también se insertan en la tibia y en la patela por medio de aponeurosis (retináculos patelares medial y lateral)	Nervio femoral (L2, **L3, L4**)	Extienden la pierna en la articulación de la rodilla; el recto femoral también estabiliza la articulación coxal y ayuda al iliopsoas a flexionar el muslo
Vasto lateral	Trocánter mayor y labio lateral de la línea áspera			
Vasto medial	Línea intertrocantérea y labio medial de la línea áspera			
Vasto intermedio	Caras anterior y lateral del cuerpo del fémur			

[a] Las abreviaturas indican la inervación segmentaria medular (p. ej., «L2, L3, L4» indica que los nervios que inervan el cuádriceps femoral derivan de estos tres segmentos lumbares de la médula espinal). Los números en negrita (**L3, L4**) indican la inervación segmentaria principal. La lesión de uno o más de estos segmentos medulares o de las raíces nerviosas motoras que se originan de ellos provoca la parálisis de los músculos implicados.

REGIONES ANTERIOR Y MEDIAL DEL MUSLO

Organización de la porción proximal del miembro inferior

Durante la evolución, el desarrollo de una región glútea prominente está estrechamente relacionado con la adopción del bipedismo y la postura erguida. La región glútea prominente es característica de los seres humanos. La modificación de la forma del fémur, necesaria para la marcha y la carrera bípeda (específicamente la «flexión» del hueso, creando el ángulo de inclinación y los trocánteres), permite la colocación superior de los abductores del muslo en la región glútea.

El resto de los músculos del muslo están organizados en tres compartimentos, mediante tabiques intermusculares que pasan profundamente entre los grupos musculares desde la superficie interna de la fascia lata a la línea áspera del fémur (v. fig. 7-14 D). Los compartimentos son *anterior* o *extensor*, *medial* o *aductor*, y

posterior o *flexor*, denominaciones que reciben según su localización o acción en la articulación de la rodilla. Generalmente, el grupo anterior está inervado por el nervio femoral, el grupo medial por el nervio obturador, y el grupo posterior por el componente tibial del nervio isquiático. Aunque el tamaño absoluto y relativo de los compartimentos varía dependiendo del nivel, el compartimento anterior es el que tiene un mayor tamaño global y donde se encuentra el fémur.

Para facilitar la continuidad y seguir un método que suele utilizarse en disección, los compartimentos anterior y medial del muslo se abordan inicialmente, seguido por la exploración continua de la cara posterior de la parte proximal del miembro: la región glútea y la región posterior del muslo; a continuación se realiza el estudio de la fosa poplítea y la pierna.

Músculos anteriores del muslo

El gran **compartimento anterior del muslo** contiene los **músculos anteriores del muslo**, los *flexores de la cadera* (fig. 7-22 A a D) y los *extensores de la rodilla* (fig. 7-22 E a I). Las inserciones, la inervación y las acciones principales de estos músculos se muestran en las tablas 7-3.I y 7-3.II. Los músculos anteriores del muslo son el pectíneo, el iliopsoas, el sartorio y el cuádriceps femoral[1].

Los músculos principales del compartimento anterior tienden a atrofiarse (disminuir) rápidamente con la enfermedad, y tras la inmovilización del muslo o la pierna suele necesitarse fisioterapia para restablecer la fuerza, el tono y la simetría con el miembro opuesto.

PECTÍNEO

El **pectíneo** es un músculo rectangular y aplanado, que se localiza en la parte anterior de la cara superomedial del muslo (fig. 7-22 A y B; tabla 7-3.I). A menudo parece estar formado por dos capas, superficial y profunda, que suelen estar inervadas por dos nervios diferentes. Debido a la doble inervación y a las acciones del músculo (el pectíneo aduce y flexiona el muslo, y contribuye a su rotación medial), suele ser un músculo de transición entre los compartimentos anterior y medial.

ILIOPSOAS

El **iliopsoas** es el principal flexor del muslo, el más potente de los flexores de la cadera con la mayor amplitud. Aunque es uno de los músculos más potentes del cuerpo, está relativamente oculto, con la mayor parte de su volumen situado en la pared posterior del abdomen y la pelvis mayor. Su parte ancha lateral, el **ilíaco**, y su larga parte medial, el **psoas mayor**, se extienden desde la fosa ilíaca y las vértebras lumbares, respectivamente (fig. 7-22 C; tabla 7-3.I). Así pues, es el único músculo que se inserta en la columna vertebral, la pelvis y el fémur. Se encuentra en una posición característica, no sólo para producir movimiento, sino también para estabilizar (fijar). Sin embargo, también puede perpetuar e incluso contribuir a la deformidad y la discapacidad cuando sufre una malformación (especialmente si está acortado), disfunción o patología.

La contracción concéntrica del iliopsoas desplaza típicamente el miembro libre,

produciendo flexión en la cadera para elevar el miembro e iniciar su oscilación hacia delante durante la locomoción (durante las fases de preoscilación y oscilación inicial), cuando el miembro opuesto asume el peso (v. fig. 7-21 E y F), o para elevar el miembro durante la escalada. No obstante, también puede mover el tronco. La contracción bilateral del iliopsoas inicia la flexión del tronco en la cadera del muslo fijo (como cuando, incorrectamente, se realizan sentadillas), y disminuye la lordosis (curvatura) lumbar de la columna vertebral. Es un músculo activo al descender una pendiente, y su contracción extrínseca resiste la aceleración.

El iliopsoas también es un músculo postural, activo durante la bipedestación manteniendo la lordosis lumbar normal (e indirectamente la cifosis torácica compensadora; v. cap. 2) y resistiendo la hiperextensión de la articulación coxal (v. fig. 7-20).

SARTORIO

El **sartorio**, llamado «músculo del sastre», es largo y parecido a una cinta. Discurre desde una posición lateral a medial a través de la parte anterosuperior del muslo (fig. 7-22 D; tabla 7-3.I). Es un músculo superficial en el compartimento anterior, dentro de su propia fascia, relativamente característica. Desciende hasta el lado medial de la rodilla.

El sartorio es el músculo más largo del cuerpo y actúa sobre dos articulaciones: flexiona la articulación coxal y participa en la flexión de la articulación de la rodilla. También abduce débilmente el muslo y produce su rotación lateral. Las acciones de ambos músculos sartorios permiten que los miembros inferiores adopten la posición sentada con las piernas cruzadas. Ninguna de las acciones de este músculo es pronunciada; por lo tanto, es principalmente un músculo sinérgico, que actúa junto con otros músculos del muslo que son los que producen los movimientos.

CUÁDRICEPS FEMORAL

El **cuádriceps femoral** constituye la mayor parte del volumen de los músculos anteriores del muslo y, en conjunto, supone el mayor y uno de los más potentes músculos del cuerpo. Cubre casi toda la cara anterior y los lados del fémur (fig. 7-22 E a I). El cuádriceps femoral (habitualmente denominado cuádriceps) tiene cuatro partes: *1)* recto femoral; *2)* vasto lateral; *3)* vasto intermedio, y *4)* vasto medial. En conjunto, es un músculo biarticular, capaz de actuar tanto sobre la cadera como sobre la rodilla.

El cuádriceps es el mayor músculo extensor de la pierna. La contracción concéntrica para extender la rodilla contra la fuerza de gravedad es importante al levantarse desde la posición sentada o en cuclillas, en la escalada y al subir escaleras, así como para la aceleración y proyección (carrera y salto) cuando está elevando o moviendo el peso corporal. En consecuencia, puede ser tres veces más potente que su grupo muscular antagonista: los isquiotibiales.

En la marcha en llano, los cuádriceps están activos durante la finalización de la fase de oscilación, preparando la rodilla para aceptar el peso (v. fig. 7-21 G; tabla 7-2). Es el principal encargado de absorber el impacto de la vibración del golpe de talón, y su actividad continúa cuando se asume el peso durante la fase de apoyo

inicial (respuesta de carga). También actúa como fijador en los deportes en los que se realiza flexión lateral de la rodilla, como el esquí y el tenis, y se contrae de forma excéntrica durante el descenso de una pendiente o una escalera.

Los tendones de las cuatro porciones del músculo se unen en la parte distal del muslo, para formar el **tendón del cuádriceps**, ancho, único y potente (fig. 7-22 F). El **ligamento patelar** se une a la tuberosidad de la tibia y es la continuación del tendón del cuádriceps en el cual está incluida la patela. La *patela* es, por lo tanto, el mayor hueso sesamoideo del cuerpo.

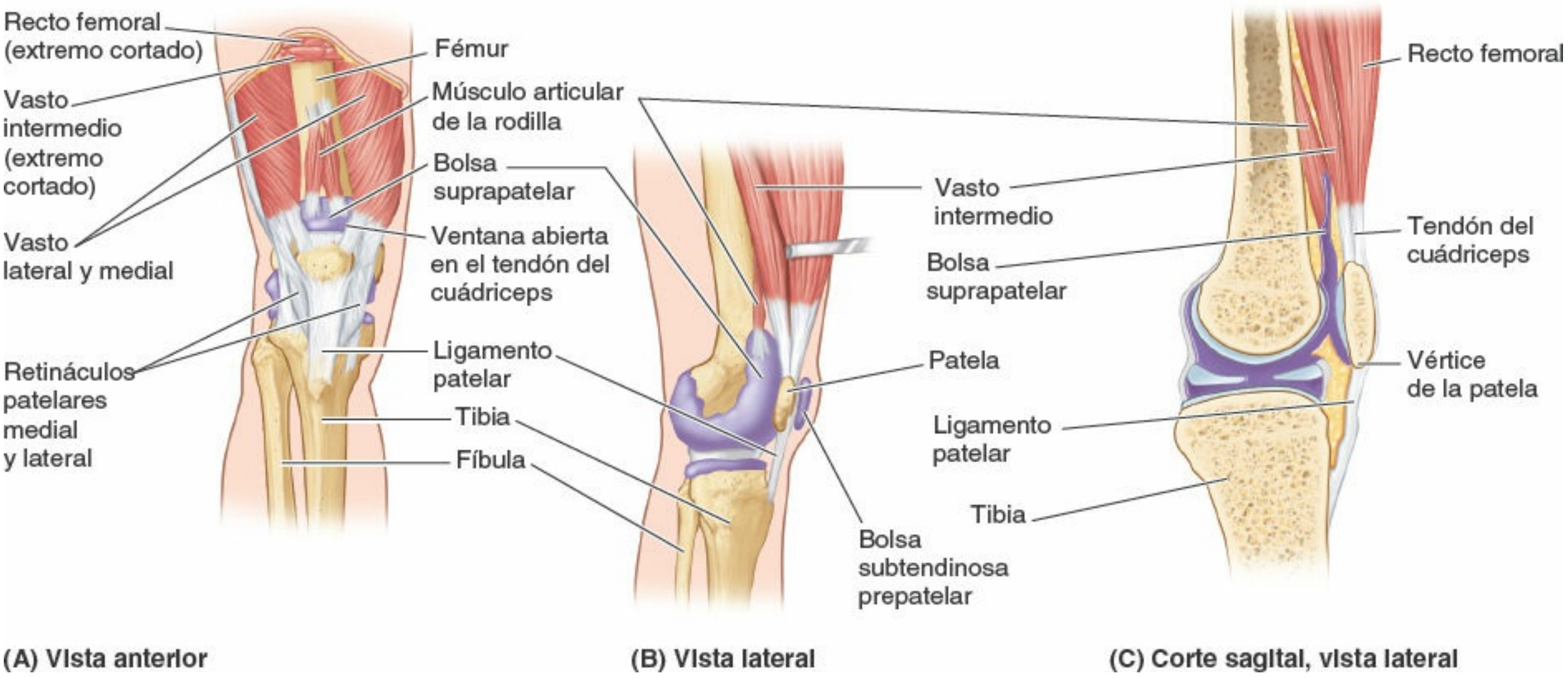

FIGURA 7-23. Bolsa suprapatelar y músculo articular de la rodilla. En **A** y en **B** se representa la bolsa suprapatelar, normalmente un espacio potencial que se extiende entre el cuádriceps y el fémur (exagerado en el esquema que se muestra en **C**), como si estuviera inyectada con látex.

Los vastos medial y lateral también se insertan independientemente en la patela y forman aponeurosis, los **retináculos patelares medial** y **lateral**, que refuerzan la cápsula articular de la rodilla a cada lado de la patela de camino a la inserción en el borde anterior de la meseta tibial. Los retináculos también mantienen la patela alineada sobre la cara patelar del fémur.

La **patela** proporciona una superficie ósea capaz de resistir la compresión ejercida sobre el tendón del cuádriceps al arrodillarse y la fricción que se produce cuando la rodilla se flexiona y se extiende al correr. También proporciona una acción de palanca adicional para el cuádriceps, al colocar el tendón más anteriormente, más allá del eje de la articulación, haciendo que se acerque a la tibia desde una posición con mayor ventaja mecánica. El vértice de la patela, dirigido inferiormente, indica el nivel del plano articular de la rodilla cuando la pierna está extendida y el ligamento patelar tenso (fig. 7-23 C).

La función del cuádriceps se comprueba[2] con el paciente en decúbito supino y la rodilla en flexión parcial. La persona extiende la rodilla contra resistencia. Durante la prueba, debe poder observarse y palparse la contracción del recto femoral si el músculo está actuando normalmente, lo que indica que la inervación está intacta.

Recto femoral. El músculo **recto femoral** recibe este nombre por su trayecto recto descendente a lo largo del muslo. Debido a sus inserciones en el hueso coxal y la tibia, a través del ligamento patelar (fig. 7-22 E y F), *cruza dos articulaciones*, por

lo que es capaz de flexionar el muslo en la articulación coxal y de extender la pierna en la articulación de la rodilla. El recto femoral es la única parte del cuádriceps que cruza la articulación coxal y, como flexor de esta, actúa con el iliopsoas y como él durante las fases de preoscilación y oscilación inicial de la marcha (fig. 7-22 F; tabla 7-2).

La capacidad del recto femoral para extender la rodilla se ve afectada durante la flexión de la cadera, aunque contribuye a la fuerza de extensión durante la fase de despegue de la marcha, cuando el muslo está extendido. Es particularmente eficaz en los movimientos que combinan la extensión de la rodilla y la flexión de la cadera desde una posición de hiperextensión de la cadera y flexión de la rodilla, como en la posición inicial para patear un balón de fútbol. Puede lesionarse y sufrir avulsión de la espina ilíaca anterior inferior durante la patada; de ahí la denominación de «músculo de la patada». Una pérdida de función del recto femoral puede disminuir la potencia de la flexión del muslo hasta en un 17 %.

Músculos vastos. Los nombres de los tres grandes **músculos vastos** indican su posición alrededor del cuerpo del fémur (fig. 7-22 E a I; tabla 7-3.II):

- El **vasto lateral**, el componente mayor del cuádriceps, se localiza en la cara lateral del muslo.
- El **vasto medial** cubre la cara medial del muslo.
- El **vasto intermedio** se sitúa profundo respecto al recto femoral, entre el vasto medial y el vasto lateral.

Es difícil aislar la función de los tres músculos vastos.

Un pequeño músculo plano, el **músculo articular de la rodilla**, derivado del vasto intermedio, suele constar de un número variable de fascículos musculares que se insertan superiormente en la parte inferior de la cara anterior del fémur, e inferiormente en la membrana sinovial de la articulación de la rodilla y la pared de la *bolsa suprapatelar* (figs. 7-22 E y 7-23). El músculo tira de la membrana sinovial hacia arriba durante la extensión de la pierna, con lo que evita que los pliegues de la membrana sean comprimidos entre el fémur y la patela dentro de la articulación de la rodilla.

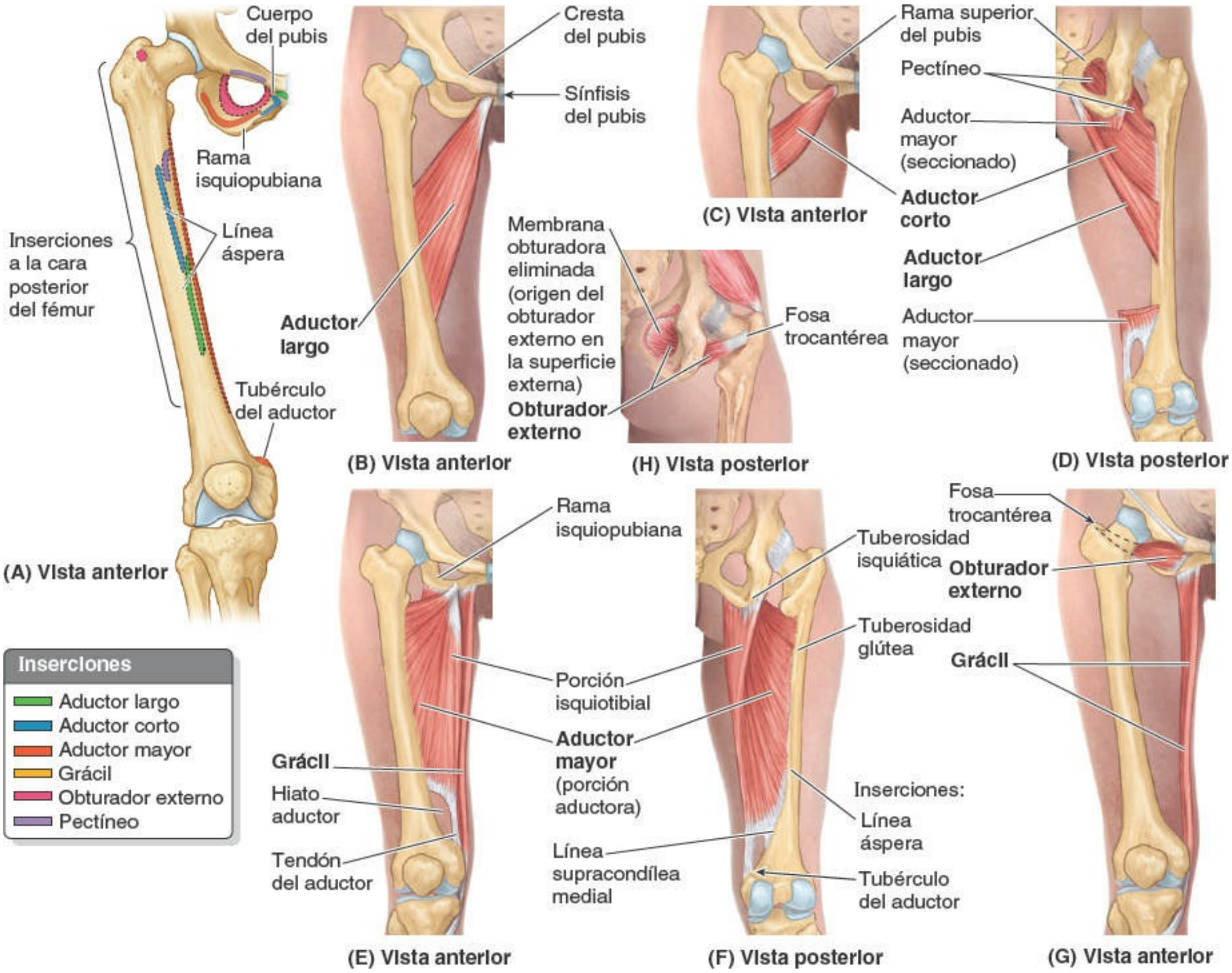

FIGURA 7-24. Músculos mediales del muslo: aductores del muslo.

TABLA 7-4. MÚSCULOS MEDIALES DEL MUSLO: ADUCTORES DEL MUSLO

Músculo[a]	Inserción proximal	Inserción distal	Inervación[b]	Acción principal
Aductor largo (fig. 7-24 E y G)	Cuerpo del pubis, inferior a la cresta del pubis	Tercio medio de la línea áspera del fémur	Ramo del nervio obturador, división anterior (L2, **L3**, L4)	Aduce el muslo
Aductor corto (fig. 7-24 F y G)	Cuerpo y rama inferior del pubis	Línea pectínea y parte proximal de la línea áspera del fémur		Aduce el muslo y, en cierta medida, lo flexiona
Aductor mayor (fig. 7-24 C, D y G)	Porción aductora: rama inferior del pubis, rama del isquion Porción isquiotibial: tuberosidad isquiática	Porción aductora: tuberosidad glútea, línea áspera, línea supracondílea medial Porción isquiotibial: tubérculo del aductor	Porción aductora: nervio obturador (L2, **L3, L4**), ramos de la división posterior Porción isquiotibial: componente tibial del nervio isquiático **(L4)**	Aduce el muslo. Su porción aductora también flexiona el muslo y su porción isquiotibial lo extiende
Grácil (fig. 7-24 G)	Cuerpo y rama inferior del pubis	Parte superior de la cara medial de la tibia	Nervio obturador (**L2**, L3)	Aduce el muslo, flexiona la pierna y ayuda a rotarla medialmente
Obturador externo	Bordes del foramen obturado y membrana obturatriz	Fosa trocantérea del fémur	Nervio obturador (L3, **L4**)	Rota lateralmente el muslo; estabiliza la cabeza del fémur en el acetábulo

[a] En conjunto, los cinco músculos citados son los aductores del muslo, aunque sus acciones son más complejas (p. ej., actúan como flexores de la articulación coxal durante la flexión de la articulación de la rodilla, y son activos durante la marcha).
[b] Las abreviaturas indican la inervación segmentaria medular (p. ej., «L2, L3, L4» indica que los nervios que inervan el aductor largo derivan de los segmentos lumbares segundo a cuarto de la médula espinal). Las abreviaturas en negrita **(L3)** indican la inervación segmentaria principal.

Músculos mediales del muslo

Los músculos del compartimento medial del muslo constituyen el **grupo aductor**, que está formado por el aductor largo, el aductor corto, el aductor mayor, el grácil y el obturador externo (fig. 7-24). En general, se insertan proximalmente en la cara externa anteroinferior de la pelvis ósea (pubis, rama isquiopubiana y tuberosidad

isquiática) y la membrana obturatriz adyacente, y distalmente en la línea áspera del fémur (fig. 7-24 A; tabla 7-4).

Todos los músculos aductores, salvo la porción «isquiotibial» del aductor mayor y parte del pectíneo, están inervados por el *nervio obturador* (L2-L4). La porción isquiotibial del aductor mayor está inervada por el componente tibial del nervio isquiático (L4). En la tabla 7-4 se muestran los detalles de las inserciones, la inervación y las acciones de estos músculos.

ADUCTOR LARGO

El **aductor largo** es un músculo grande, en forma de abanico, que ocupa la localización más anterior del grupo aductor. Este músculo triangular se origina mediante un fuerte tendón en la cara anterior del cuerpo del pubis, inmediatamente por debajo del tubérculo del pubis (vértice del triángulo), y se expande para insertarse en la línea áspera del fémur (base del triángulo) (fig. 7-24 A y B); de esta forma, cubre las caras anteriores del aductor corto y la parte media del aductor mayor.

ADUCTOR CORTO

El **aductor corto** se encuentra profundo con respecto al pectíneo y el aductor largo en su origen a partir del cuerpo y la rama inferior del pubis. Se ensancha al pasar distalmente para insertarse en la parte superior de la línea áspera (fig. 7-24 A, C y D).

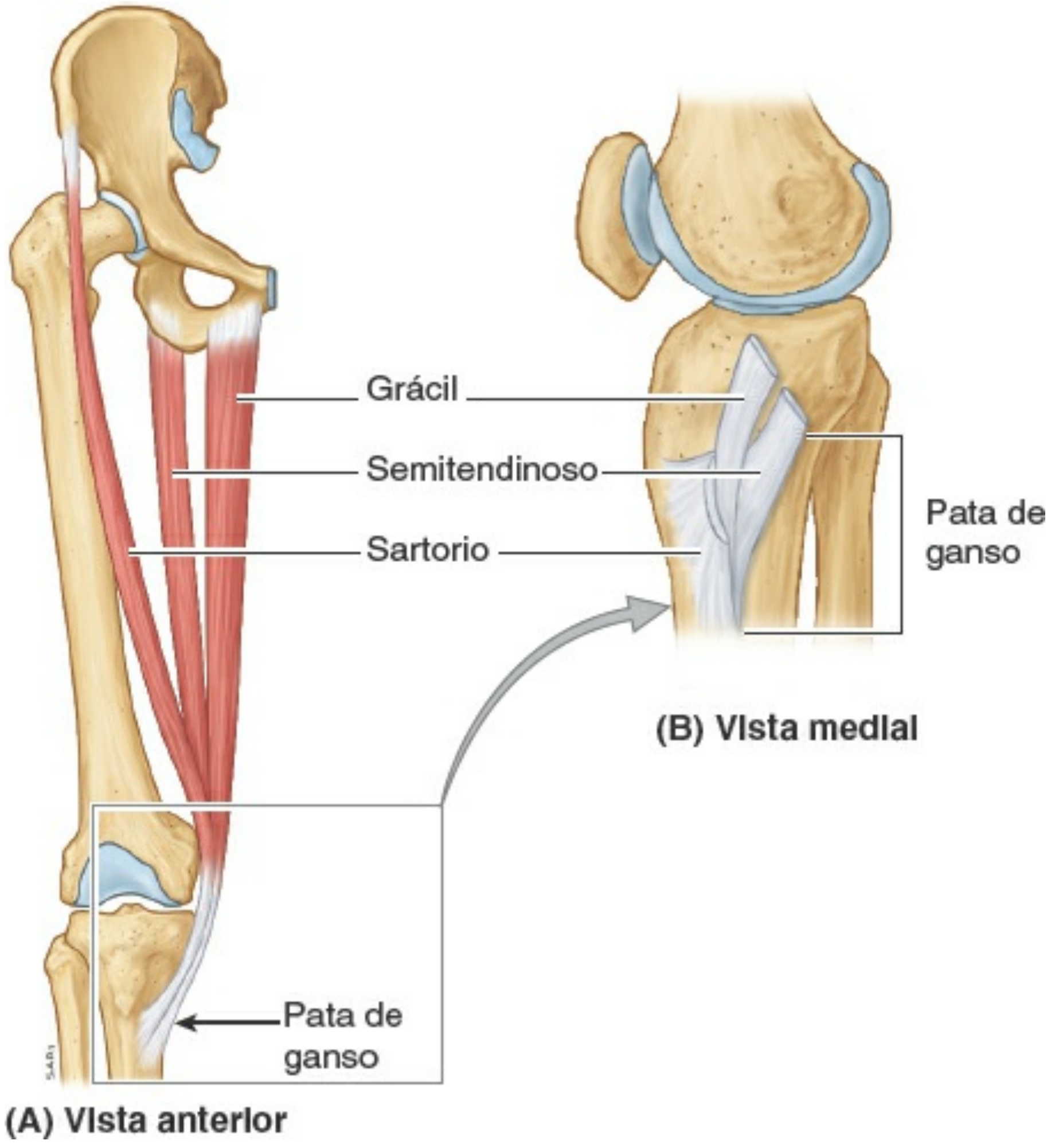

FIGURA 7-25. Pata de ganso. A) Músculos que contribuyen. **B)** Tendones que convergen y forman la pata de ganso.

Cuando el nervio obturador sale por el conducto obturador para entrar en el compartimento medial del muslo, se escinde en una división anterior y otra posterior. Ambas divisiones pasan por delante y por detrás del aductor corto, y esta relación característica es útil para identificar el músculo durante la disección y en las secciones transversales anatómicas.

ADUCTOR MAYOR

El **aductor mayor** es el músculo de mayor tamaño, más potente y más posterior del grupo aductor. Es un músculo triangular, compuesto, con un borde medial grueso que tiene una *porción aductora* y una *porción isquiotibial*, que difieren en sus inserciones, inervación y acciones principales (tabla 7-4).

La parte aductora se expande ampliamente para formar una inserción distal aponeurótica a lo largo de toda la línea áspera del fémur, extendiéndose inferiormente sobre la cresta supracondílea medial (fig. 7-24 A, E y F). La porción isquiotibial tiene una inserción distal tendinosa en el tubérculo aductor.

GRÁCIL

El **grácil** es un músculo alargado, en forma de cinta, que ocupa la localización más medial del muslo. Es el más superficial del grupo aductor y también el más débil, y es el único del grupo que cruza la articulación de la rodilla y la coxal. Se une a otros dos músculos biarticulares de los otros dos compartimentos (el *sartorio* y el *semitendinoso*) (fig. 7-25). Por tanto, los tres músculos están inervados por tres nervios diferentes. Presentan una inserción tendinosa común, la **pata de ganso**, en la porción superior de la cara medial de la tibia.

El músculo grácil es sinérgico en la aducción del muslo, la flexión de la rodilla y la rotación medial de la pierna, cuando la rodilla está en flexión. Actúa con los otros dos músculos de la «pata de ganso» añadiendo estabilidad a la cara medial de la rodilla extendida, como hacen el glúteo mayor y el tensor de la fascia lata a través del tracto iliotibial en el lado lateral.

OBTURADOR EXTERNO

El **obturador externo** es un músculo aplanado, relativamente pequeño, en forma de abanico, que se localiza profundamente en la porción superomedial del muslo. Se extiende desde la cara externa de la membrana obturatriz y el hueso circundante de la pelvis hasta la cara posterior del trocánter mayor, pasando directamente por debajo del acetábulo y el cuello del fémur (fig. 7-24 G).

ACCIONES DE LOS ADUCTORES DEL MUSLO

Desde la posición anatómica, la principal acción del grupo de músculos aductores es desplazar el muslo medialmente, hacia el plano medio o más allá. Tres aductores (largo, corto y mayor) se utilizan en todos los movimientos que conllevan la aducción de los muslos (p. ej., presión uno contra otro al montar a caballo).

También se utilizan para estabilizar el apoyo en bipedestación, para corregir un

balanceo lateral del tronco o cuando la superficie que sirve de apoyo se desplaza de un lado a otro (zarandeo de un barco, mantenerse en pie sobre una tabla de equilibrio). Se usan también al golpear con la cara medial del pie y al nadar. Finalmente, contribuyen a la flexión del muslo en extensión, y a la extensión del muslo flexionado al correr o contra resistencia.

Los aductores en conjunto constituyen una gran masa muscular. Aunque son importantes en muchas actividades, se ha demostrado que una disminución de hasta el 70 % de su función sólo causa una leve o moderada alteración de la función de la cadera (Markhede y Stener, 1981).

La función de los músculos mediales del muslo se comprueba con el paciente en decúbito supino y la rodilla en extensión (recta). El paciente realiza la aducción contra resistencia y, si los músculos aductores no están alterados, pueden palparse fácilmente los extremos proximales del músculo grácil y el aductor largo.

HIATO DEL ADUCTOR

El **hiato del aductor** es una abertura o espacio entre la inserción aponeurótica distal de la porción aductora del aductor mayor y la inserción tendinosa distal de la porción isquiotibial (v. fig. 7-24 E). Por este espacio pasan la arteria y la vena femorales desde el conducto aductor del muslo hasta la fosa poplítea posterior a la rodilla. La abertura se localiza inmediatamente lateral y superior al tubérculo del aductor del fémur.

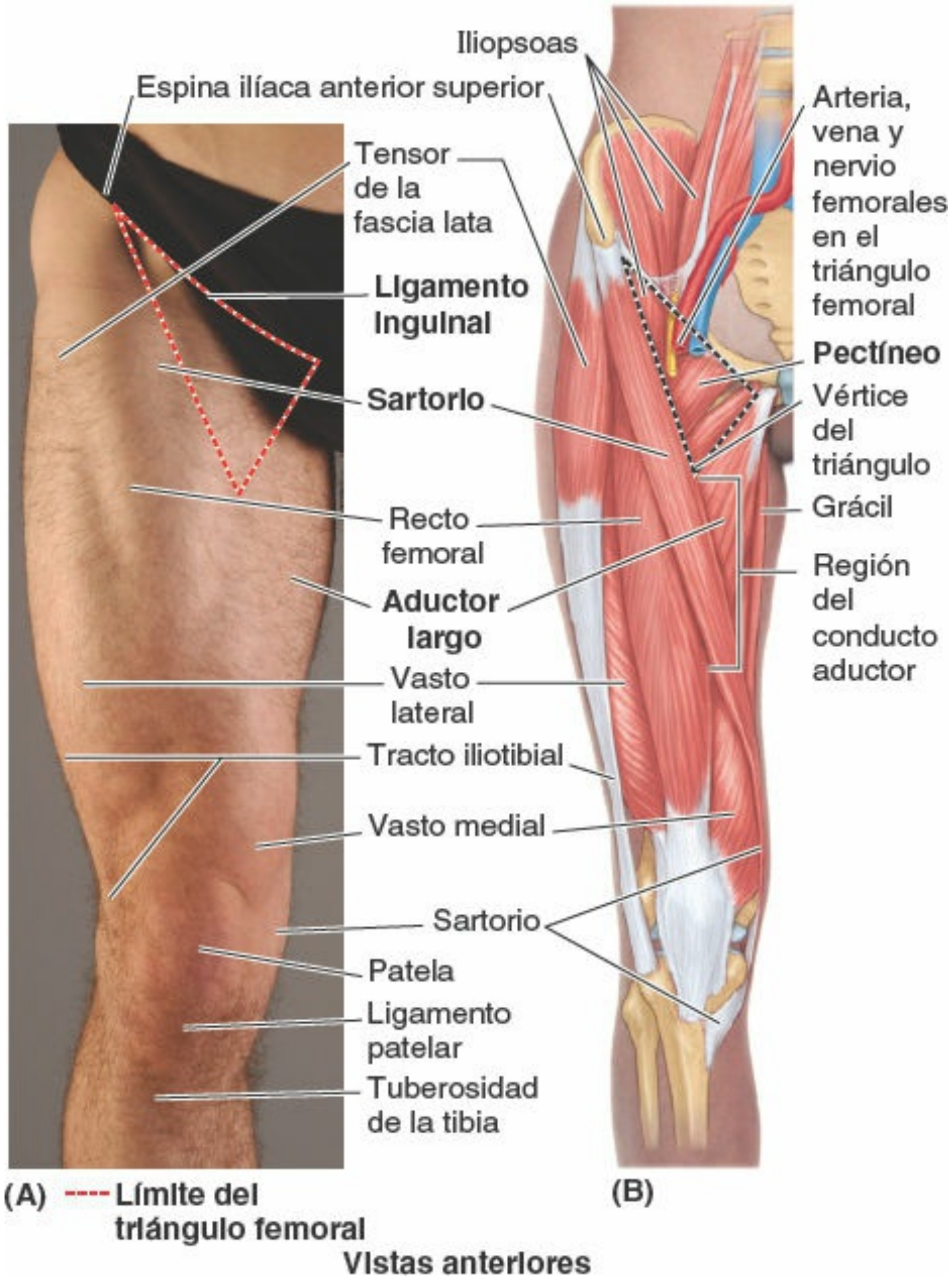

FIGURA 7-26. Anatomía de superficie del triángulo femoral. A) Anatomía de superficie. **B)** Estructuras subyacentes.

Estructuras vasculonerviosas y relaciones en la porción anteromedial del muslo

TRIÁNGULO FEMORAL

El **triángulo femoral**, un espacio subfascial, es un punto de referencia triangular para la disección y para comprender las relaciones de las estructuras de la ingle (fig. 7-26 A y B). En la persona viva se observa como una depresión triangular, inferior al ligamento inguinal cuando el muslo está flexionado, abducido y en rotación lateral (fig. 7-26 A). El triángulo femoral está limitado (fig. 7-26 B):

- Superiormente por el *ligamento inguinal* (borde inferior engrosado de la aponeurosis del oblicuo externo), que forma la *base del triángulo femoral*.

- Medialmente por el borde lateral del aductor largo.
- Lateralmente por el sartorio; el *vértice* del triángulo femoral se encuentra donde el borde medial del sartorio cruza el borde lateral del aductor largo.

El *suelo* (muscular) *del triángulo femoral* está formado por el iliopsoas lateralmente y por el pectíneo medialmente. El *techo del triángulo femoral* está formado por la fascia lata, la fascia cribiforme, tejido subcutáneo y piel.

El ligamento inguinal actúa realmente como un retináculo flexor, manteniendo las estructuras que pasan por delante de la articulación coxal contra la articulación cuando se flexiona el muslo. Profundo al ligamento inguinal, el **espacio retroinguinal** (creado cuando el ligamento inguinal se expande sobre el espacio entre los dos salientes óseos en que se inserta, la EIAS y el tubérculo del pubis) es una importante vía de paso que conecta el tronco/cavidad abdominopélvica con el miembro inferior (fig. 7-27 A y B).

El espacio retroinguinal se divide en dos compartimentos, o lagunas, por un engrosamiento de la fascia del iliopsoas, el **arco iliopectíneo**, que pasa entre la superficie profunda del ligamento inguinal y la *eminencia iliopúbica* (v. fig. 7-6 B). Lateral al arco iliopectíneo se encuentra la **laguna muscular del espacio retroinguinal**, a través de la cual pasan el músculo iliopsoas y el nervio femoral desde la pelvis mayor a la cara anterior del muslo (fig. 7-27 A y B). Medial respecto al arco iliopectíneo, la **laguna vascular del espacio retroinguinal** permite el paso de estructuras vasculares importantes (venas, arteria y linfáticos) entre la pelvis mayor y el triángulo femoral. Al entrar en este último, la denominación de los vasos cambia de *ilíacos externos* a *femorales.*

De lateral a medial, el triángulo femoral contiene (figs. 7-27 B y 7-28 A y B):

- El nervio femoral y sus ramos (terminales).
- La vaina femoral y su contenido:
  - La arteria femoral y varias de sus ramas.
  - La vena femoral y sus tributarias proximales (p. ej., la vena safena magna y las venas femorales profundas).
  - Los nódulos linfáticos inguinales profundos y los vasos linfáticos asociados.

La arteria y la vena femorales, que pasan hacia y desde el conducto aductor inferiormente, realizan la bisección del triángulo femoral en su vértice (fig. 7-28 A). El **conducto aductor** es una vía de paso intermuscular, profunda con respecto al sartorio, por donde el importante paquete vasculonervioso del muslo atraviesa el tercio medio de este (figs. 7-28 B y 7-31).

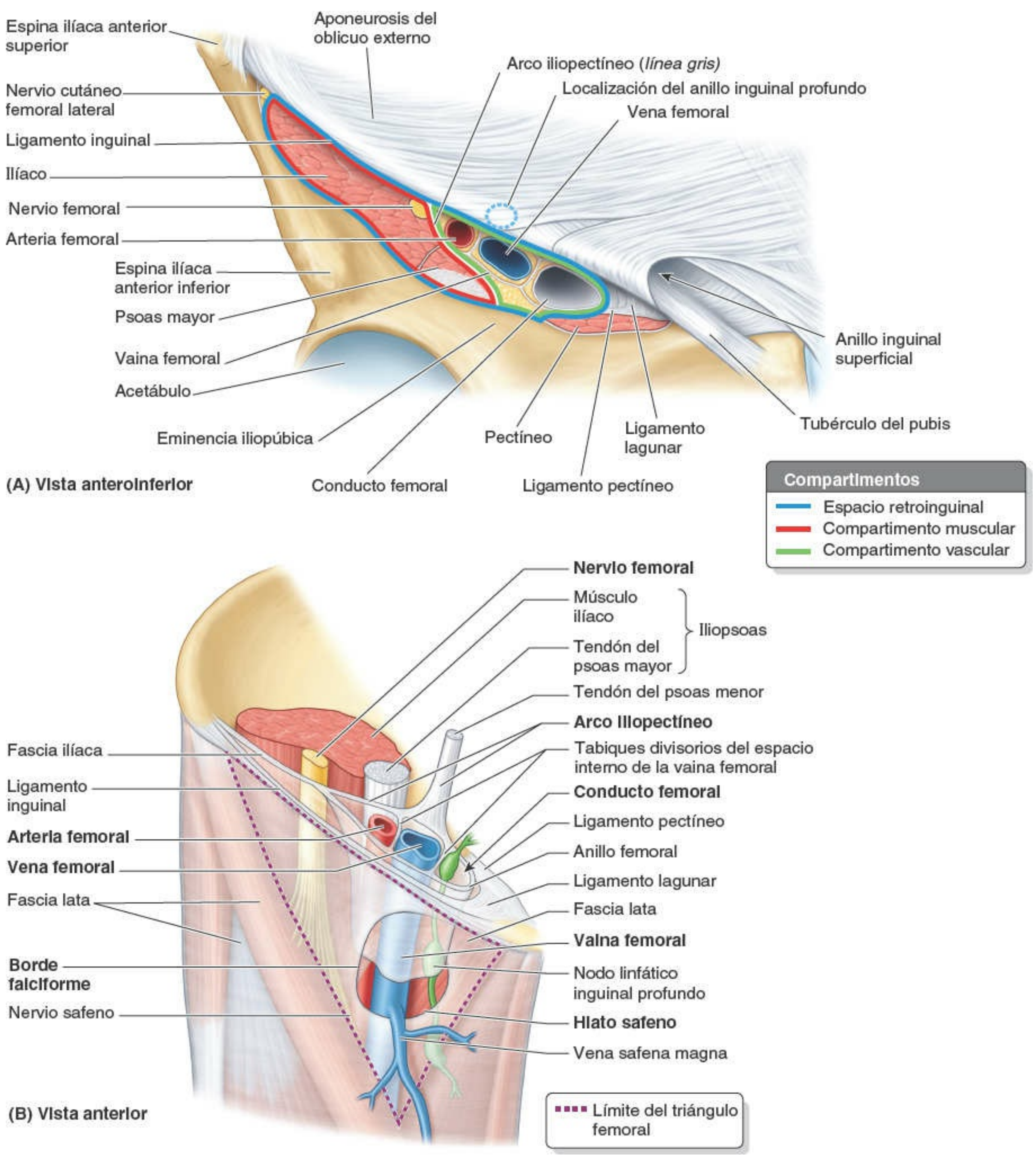

FIGURA 7-27. Espacio retroinguinal; estructura y contenido de la vaina femoral. A) Compartimentos del espacio retroinguinal y estructuras que los atraviesan para entrar en el triángulo femoral. **B)** Disección del extremo superior de la cara anterior del muslo derecho que muestra la continuación distal de las estructuras que se han seccionado en **A.** Obsérvense los compartimentos en la vaina femoral. El extremo proximal (abertura abdominal) del conducto femoral es el anillo femoral.

NERVIO FEMORAL

El **nervio femoral** (L2-L4) es el mayor de los ramos del plexo lumbar. Se origina en el abdomen dentro del psoas mayor y desciende posterolateralmente a través de la pelvis hacia, aproximadamente, el punto medio del ligamento inguinal (figs. 7-27 B y 7-28 A). A continuación, pasa profundo respecto a este ligamento y entra en el triángulo femoral, lateral a los vasos femorales.

Tras entrar en el triángulo femoral, el nervio femoral se divide en varios ramos

para los músculos anteriores del muslo. También proporciona ramos articulares para las articulaciones coxales y de la rodilla, y varios ramos cutáneos para la cara anteromedial del muslo (v. tabla 7-1).

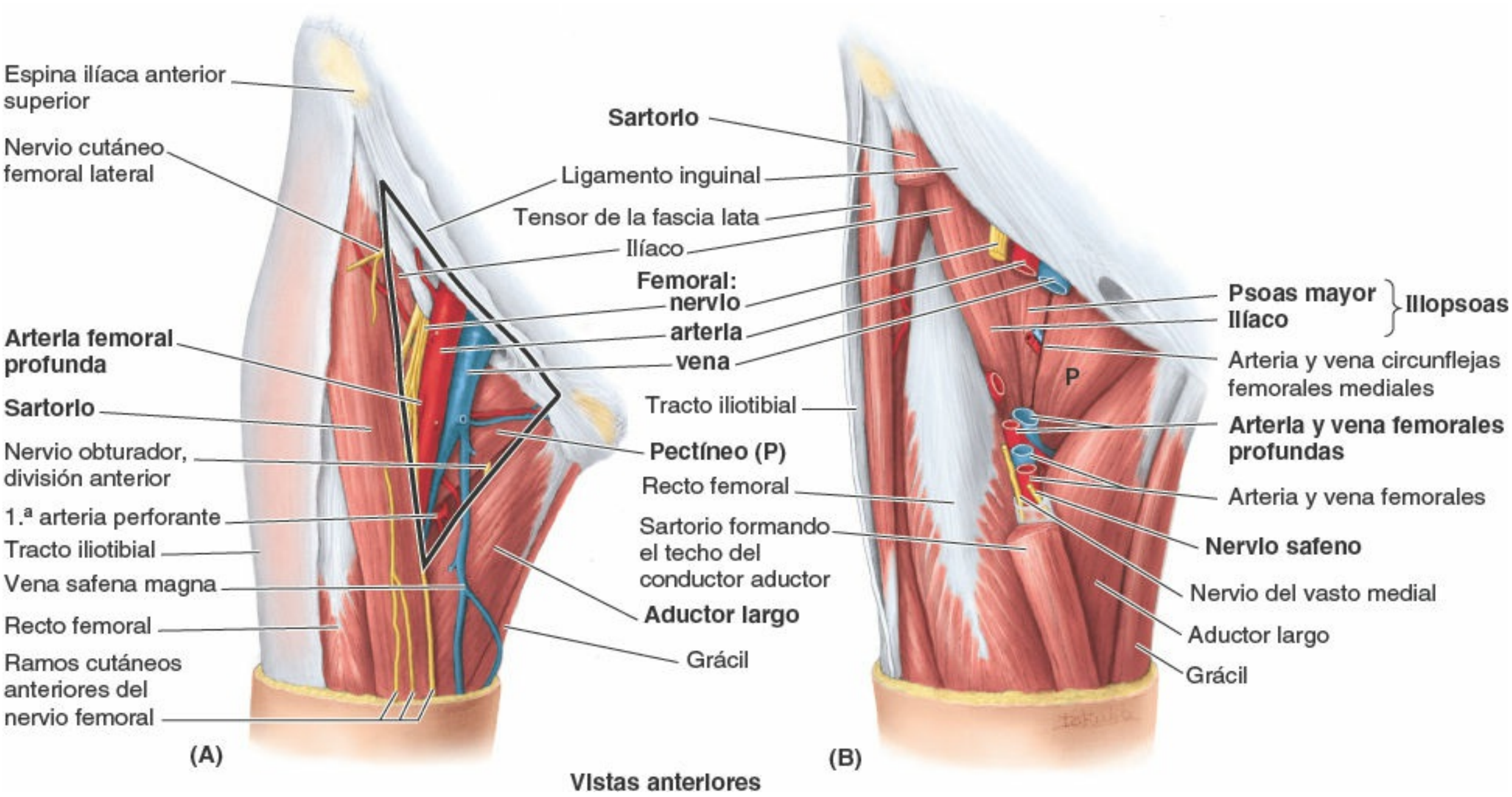

FIGURA 7-28. Estructuras del triángulo femoral. A) Límites y contenido del triángulo femoral. El triángulo está limitado superiormente por el ligamento inguinal, medialmente por el músculo aductor largo y lateralmente por el músculo sartorio. El nervio y los vasos femorales entran en la base del triángulo superiormente, y salen por su vértice inferiormente. **B)** En esta disección más profunda se han retirado porciones del sartorio y del nervio y los vasos femorales. Obsérvense los músculos que forman el suelo del triángulo femoral: el iliopsoas lateralmente y el pectíneo medialmente. De las estructuras vasculonerviosas del vértice del triángulo femoral, los dos vasos anteriores (arteria y vena femoral) y los dos nervios entran en el conducto aductor (anterior al aductor largo), y los dos vasos posteriores (arteria y venas femorales profundas) discurren profundamente (posteriores) al aductor largo.

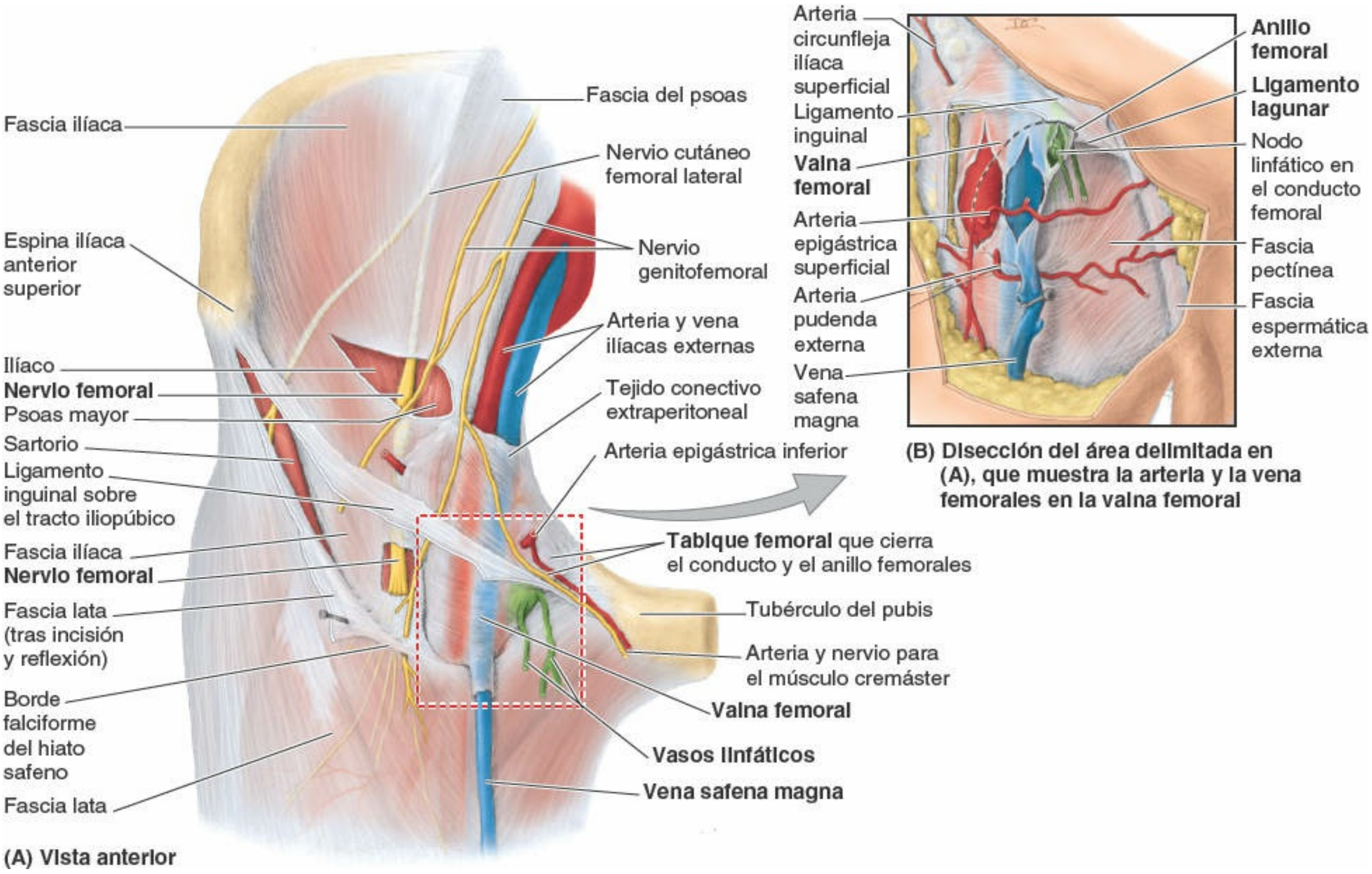

FIGURA 7-29. Disección de la vaina femoral en el triángulo femoral. A) La fascia lata inferior al ligamento inguinal, que incluye el borde falciforme del hiato safeno, aparece seccionada y reflejada hacia abajo, de modo que puede observarse la continuación inferior de la fascia ilíaca. El nervio femoral, que se observa a través de una ventana en la fascia ilíaca, tiene una situación externa y lateral respecto a la vaina femoral, mientras que la arteria y la vena femorales ocupan la vaina, como se muestra en la incisión de esta **(B).**

El ramo cutáneo terminal del nervio femoral, el **nervio safeno**, desciende a través del triángulo femoral, lateral respecto a la vaina femoral que contiene los vasos femorales (v. figs. 7-27 B y 7-28 B; v. tabla 7-1). El nervio safeno acompaña a la arteria y la vena femorales a través del conducto aductor, y se hace superficial al pasar entre los músculos sartorio y grácil cuando los vasos femorales atraviesan el hiato del aductor en el extremo distal del conducto. Discurre anteroinferior para inervar la piel y la fascia de las caras anteromediales de la rodilla, la pierna y el pie.

VAINA FEMORAL

La **vaina femoral** es un tubo de fascia, en forma de embudo y de longitud variable (normalmente 3-4 cm), que pasa en profundidad respecto al ligamento inguinal y reviste la laguna vascular del espacio retroinguinal (fig. 7-29). Termina inferiormente, fusionándose con la túnica adventicia de los vasos femorales. La vaina envuelve las partes proximales de los vasos femorales y crea el conducto femoral, medial a estos (figs. 7-27 B y 7-29 B).

La vaina femoral está formada por una prolongación inferior de las fascias transversal y del iliopsoas desde el abdomen. No envuelve al nervio femoral ya que este pasa a través de la laguna muscular. Cuando se encuentra una vaina femoral larga (se extiende más distalmente), su pared medial está atravesada por la vena safena magna y vasos linfáticos (fig. 7-29).

La vaina femoral permite que la arteria y la vena femorales se deslicen profundas

respecto al ligamento inguinal durante los movimientos de la articulación coxal.

La vaina femoral que reviste la laguna vascular se subdivide internamente en tres compartimentos más pequeños por tabiques verticales de tejido conectivo extraperitoneal, que se extienden desde el abdomen a lo largo de los vasos femorales (figs. 7-27 B y 7-29 B). Los compartimentos de la vaina femoral son:

- El *compartimento lateral*, para la arteria femoral.
- El *compartimento intermedio,* para la vena femoral.
- El *compartimento medio,* que constituye el conducto femoral.

El **conducto femoral** es el más pequeño de los tres compartimentos de la vaina femoral. Es corto (unos 1,25 cm) y cónico, y se encuentra entre el borde medial de la vaina femoral y la vena femoral. El conducto femoral:

- Se extiende distalmente hasta el nivel del borde proximal del hiato safeno.
- Permite la expansión de la vena femoral cuando el retorno venoso desde el miembro inferior aumenta, o cuando el aumento de la presión intraabdominal causa una estasis temporal en la vena (como durante una *maniobra de Valsalva*).
- Contiene tejido conectivo laxo, grasa, algunos vasos linfáticos y, a veces, un nodo linfático inguinal profundo (nodo lagunar).

La *base del conducto femoral*, formada por la pequeña abertura oval proximal (de 1 cm de ancho, aproximadamente) en su extremo abdominal, es el **anillo femoral.** Esta abertura está ocluida por tejido adiposo extraperitoneal que forma el **tabique femoral**, orientado transversalmente (fig. 7-29 A). La superficie abdominal del tabique está cubierta por peritoneo parietal. El tabique femoral está atravesado por vasos linfáticos que conectan los nódulos linfáticos inguinales e ilíacos externos.

Los *límites del anillo femoral* son (v. fig. 7-27 B):

- *Lateralmente*, el tabique vertical entre el conducto femoral y la vena femoral.
- *Posteriormente*, la rama superior del pubis cubierta por el músculo pectíneo y su fascia.
- *Medialmente*, el ligamento lagunar.
- *Anteriormente*, la parte medial del ligamento inguinal.

ARTERIA FEMORAL

Los detalles sobre el origen, el trayecto y la distribución de las arterias del muslo se muestran en la figura 7-30 y se describen en la tabla 7-5.

La **arteria femoral**, la continuación de la arteria ilíaca externa distal al ligamento inguinal, es la principal arteria del miembro inferior (figs. 7-27 a 7-30; tabla 7-5). Entra en el *triángulo femoral* profunda respecto al punto medio del ligamento inguinal (a medio camino entre la EIAS y el tubérculo del pubis), lateral a la vena femoral (fig. 7-31 A). El pulso de la arteria femoral se palpa en el triángulo femoral gracias a su posición relativamente superficial, profunda (posterior) a la fascia lata. Se sitúa y desciende sobre los bordes adyacentes de los músculos iliopsoas y

pectíneo, que forman el suelo del triángulo femoral. La arteria epigástrica superficial, la arteria circunfleja ilíaca superficial (y a veces la profunda), y las arterias pudendas externas superficial y profunda, se originan de la cara anterior de la parte proximal de la arteria femoral.

La **arteria femoral profunda** (arteria profunda del muslo) es la mayor de las ramas de la arteria femoral y la principal arteria del muslo (fig. 7-30). Se origina de la cara lateral o posterior de la arteria femoral en el triángulo femoral. En el tercio medio del muslo, donde está separada de la arteria y la vena femorales por el aductor largo (figs. 7-28 B y 7-31 B), da origen a 3-4 *arterias perforantes* que se enrollan alrededor de la cara posterior del fémur (fig. 7-30; tabla 7-5). Las arterias perforantes irrigan los músculos de los tres compartimentos fasciales (aductor mayor, isquiotibiales y vasto lateral).

Las **arterias circunflejas femorales** rodean la parte más superior del cuerpo del fémur y se anastomosan entre sí y con otras arterias, irrigando los músculos del muslo y el extremo superior (proximal) del fémur. La **arteria circunfleja femoral medial** es muy importante porque aporta la mayor parte de la sangre para la cabeza y el cuello del fémur a través de sus ramas, las **arterias retinaculares posteriores.** Las arterias retinaculares se desgarran con frecuencia cuando se fractura el cuello del fémur o cuando la articulación coxal se luxa. La **arteria circunfleja femoral lateral**, con un menor aporte a la cabeza y el cuello femorales, pasa lateralmente a través de la parte más gruesa de la cápsula articular de la articulación coxal e irriga los músculos de la cara lateral del muslo.

Arteria obturatriz. La **arteria obturatriz** colabora con la arteria femoral profunda en la irrigación de los músculos aductores a través de ramas anterior y posterior, que se anastomosan. La rama posterior da origen a una rama acetabular que irriga la cabeza del fémur.

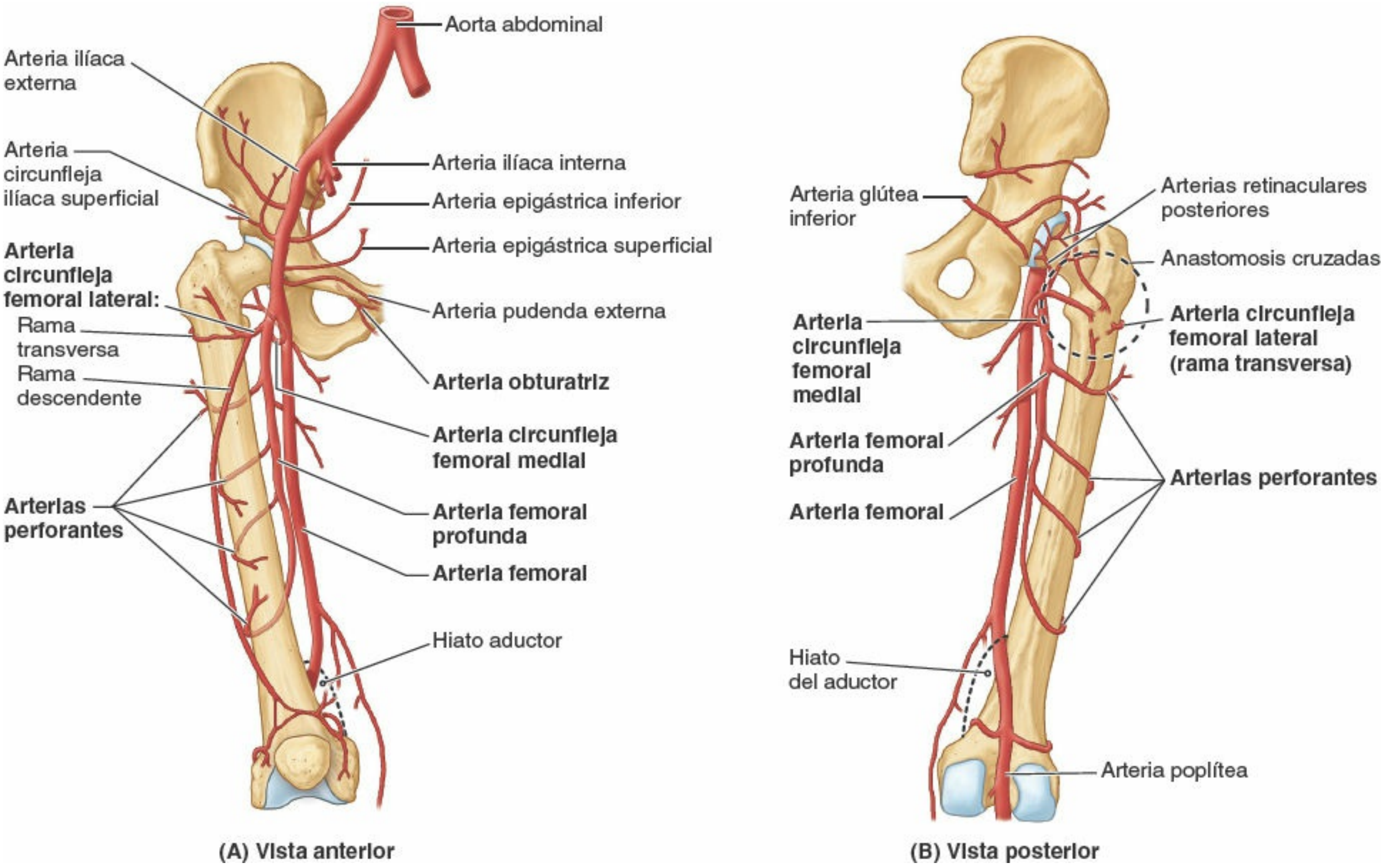

FIGURA 7-30. Arterias de las regiones anterior y medial del muslo.

TABLA 7-5. ARTERIAS DE LAS REGIONES ANTERIOR Y MEDIAL DEL MUSLO

Arteria	Origen	Recorrido	Distribución
Femoral	Continuación de la arteria ilíaca externa distal al ligamento inguinal	Desciende a través del triángulo femoral, que bisecciona; a continuación discurre por el conducto aductor; termina cuando atraviesa el hiato del aductor, donde se convierte en arteria poplítea	Las ramas irrigan las caras anterior y anteromedial del muslo
Femoral profunda	Arteria femoral, 1-5 cm inferior al ligamento inguinal	Discurre profundamente entre los músculos pectíneo y aductor largo, descendiendo por detrás de este último sobre la cara medial del fémur	Tres o cuatro arterias perforantes pasan a través del aductor mayor, rodeando el fémur para irrigar los músculos de los compartimentos medial, posterior y parte lateral del anterior
Circunfleja femoral medial	Arteria femoral profunda; puede originarse en la arteria femoral	Discurre medial y posteriormente entre los músculos pectíneo e iliopsoas; entra en la región glútea y proporciona arterias posteriores para los retináculos; termina dividiéndose en ramas ascendente y transversa	Aporta la mayor parte de la sangre para la cabeza y el cuello del fémur; la rama transversa forma parte de la anastomosis cruzada del muslo; la rama ascendente se une a la arteria glútea inferior
Circunfleja femoral lateral		Discurre lateralmente, profunda respecto a los músculos sartorio y recto femoral, y se divide en arterias ascendente, transversa y descendente	La rama ascendente irriga la parte anterior de la región glútea; la rama transversa se curva alrededor del fémur; la rama descendente se une a la red arterial periarticular de la rodilla
Obturatriz	Arteria ilíaca interna o (en aproximadamente el 20 %) como arteria obturatriz accesoria de la arteria epigástrica inferior	Pasa a través del foramen obturado; entra en el compartimento medial del muslo y se divide en ramas anterior y posterior, que pasan sobre los lados respectivos del aductor corto	La rama anterior irriga los músculos obturador externo, pectíneo, aductores del muslo y grácil; la rama posterior irriga los músculos que se insertan en la tuberosidad isquiática

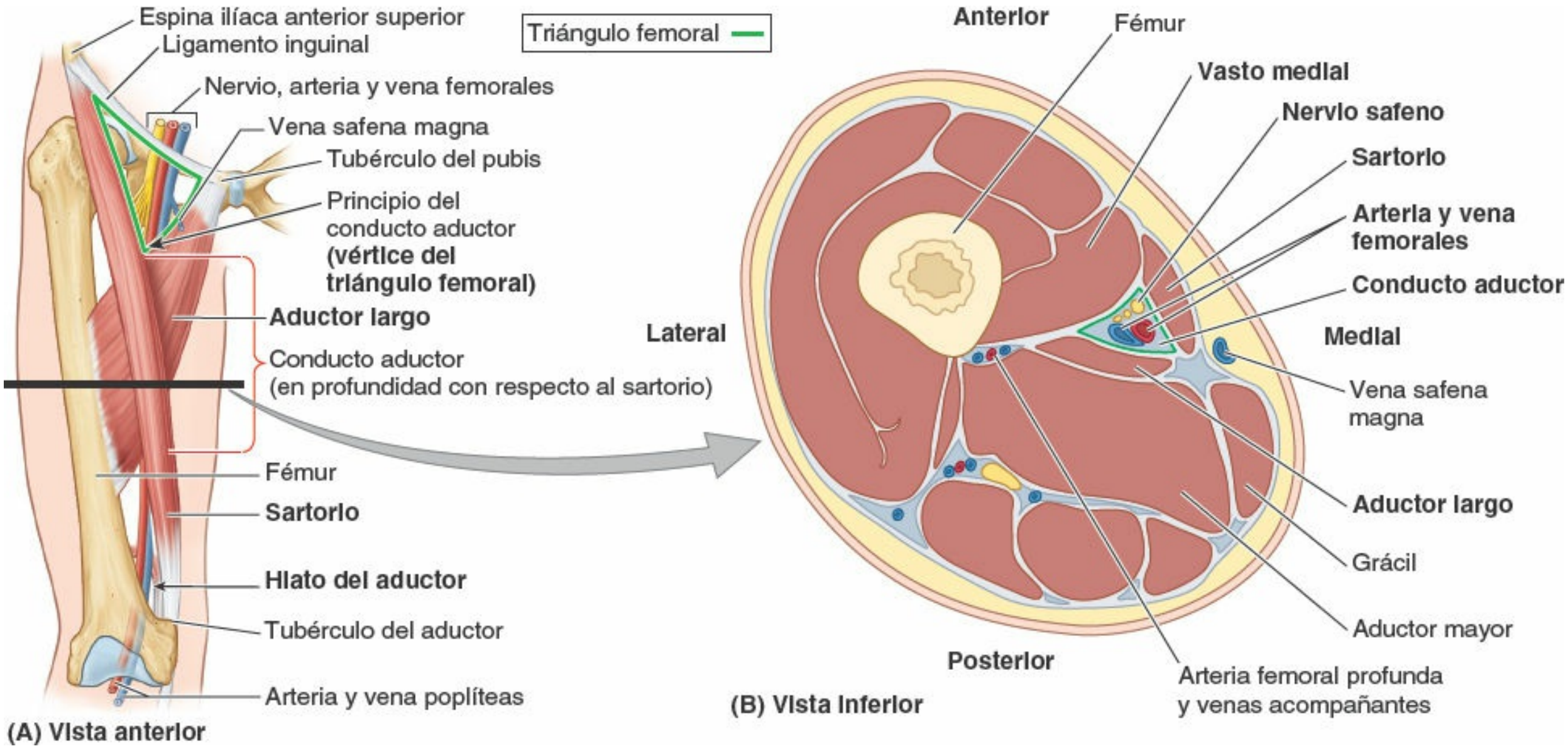

FIGURA 7-31. Conducto aductor en la parte media del tercio medio del muslo. A) Esquema orientativo que muestra el conducto aductor y el nivel de la sección transversal que se presenta en **B. B)** Sección transversal del muslo que muestra los músculos que limitan el conducto aductor y su contenido vasculonervioso.

VENA FEMORAL

La **vena femoral** es la continuación de la vena poplítea proximal al hiato del aductor. A medida que asciende a través del conducto aductor, se sitúa posterolateral y luego posterior a la arteria femoral (v. figs. 7-27 B y 7-28 A y B). La vena femoral entra en la vaina femoral lateral al conducto femoral, y termina por detrás del ligamento inguinal, donde se convierte en la vena ilíaca externa.

En la parte inferior del triángulo femoral, la vena femoral recibe la vena femoral profunda, la vena safena magna y otras venas tributarias. La **vena femoral profunda**, formada por la unión de tres o cuatro venas perforantes, desemboca en la vena femoral unos 8 cm inferior al ligamento inguinal y aproximadamente 5 cm inferior a la terminación de la vena safena magna.

CONDUCTO ADUCTOR

El **conducto aductor** (conducto subsartorial, conducto de Hunter) es un paso estrecho y largo (unos 15 cm) localizado en el tercio medio del muslo. Se extiende desde el vértice del triángulo femoral, donde el sartorio se cruza sobre el aductor largo, hasta el *hiato del aductor* en el tendón del aductor mayor (fig. 7-31 A).

Proporciona un *paso intermuscular* para la arteria y la vena femorales, el nervio safeno y el nervio algo mayor para el vasto medial, y conduce a los vasos femorales hasta la fosa poplítea, donde se transforman en vasos poplíteos.

El *conducto aductor está limitado* (fig. 7-31 B):

- Anterior y lateralmente por el vasto medial.
- Posteriormente por el aductor largo y el aductor mayor.
- Medialmente por el sartorio, que recubre el surco entre los músculos antes mencionados y forma el techo del conducto.

En el tercio inferior, hasta la mitad del conducto, se extiende una dura fascia subsartorial o vastoaductora entre el aductor largo y el vasto medial, formando la pared anterior del conducto, profundo respecto al sartorio. Como la fascia presenta un borde superior apreciable, los inexpertos que realizan la disección de esta zona suelen suponer, al ver que los vasos femorales pasan profundos a esta fascia, que están atravesando el hiato del aductor. Sin embargo, el *hiato del aductor* se localiza en un nivel más inferior, inmediatamente proximal a la cresta supracondílea medial. Este hiato es un espacio entre las inserciones aponeurótica aductora y tendinosa isquiotibial del aductor mayor (v. fig. 7-24 E).

Anatomía de superficie de las regiones anterior y medial del muslo

En las personas con un buen desarrollo muscular puede observarse parte de los músculos anteriores del muslo. Los músculos que destacan son el *cuádriceps* y el *sartorio*, mientras que lateralmente puede palparse el tensor de la fascia lata y el *tracto iliotibial* al cual se fija este músculo (fig. 7-32 A).

Pueden apreciarse o verse tres de las cuatro partes del músculo *cuádriceps* (fig. 7-32 A y B). La cuarta parte (vasto intermedio) es profunda y está casi oculta por los otros músculos, y no puede palparse.

El *recto femoral* puede observarse fácilmente como un relieve que desciende por el muslo al elevar el miembro inferior estando sentados. Obsérvense las grandes protuberancias que forman el vasto lateral y medial en la rodilla (fig. 7-32 B). El *ligamento patelar* se ve fácilmente, en especial en las personas delgadas, como una banda gruesa desde la patela hasta la tuberosidad de la tibia. También pueden palparse las *almohadillas grasas infrapatelares* (cuerpo adiposo), las masas de tejido adiposo situadas a cada lado del ligamento patelar.

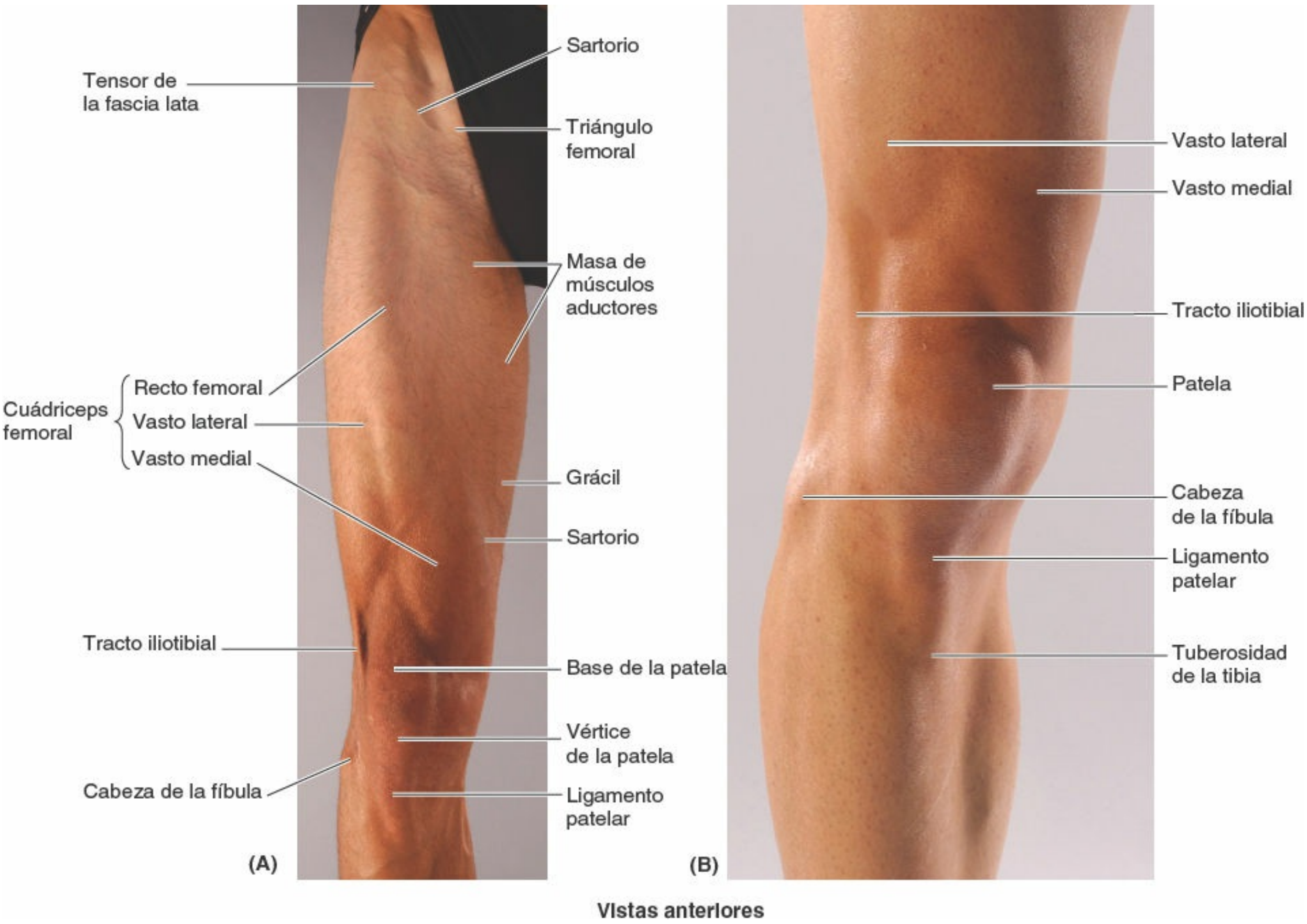

FIGURA 7-32. Anatomía de superficie de la cara anterior y medial del muslo.

En la cara medial de la parte inferior del muslo, el *grácil* y el *sartorio* forman un saliente bien marcado, que está separado por una depresión de la abultada prominencia formada por el *vasto medial* (fig. 7-32 A y B). En profundidad respecto a esta zona deprimida, puede palparse el *gran tendón del aductor mayor* al pasar hacia su inserción en el tubérculo del aductor del fémur.

Se realizan mediciones del miembro inferior para detectar el acortamiento (p. ej., por una fractura de fémur). Para realizar estas mediciones, se compara el miembro afectado con el miembro correspondiente. El acortamiento real del miembro se detecta al comparar las mediciones desde la EIAS hasta el extremo distal del maléolo medial en ambos lados.

Para determinar si el acortamiento se localiza en el muslo, la medición se realiza desde la parte superior de la EIAS hasta el borde distal del cóndilo lateral del fémur, en ambos lados. Hay que tener en cuenta que las pequeñas diferencias entre ambos lados (como una diferencia de 1,25 cm en la longitud total del miembro) pueden ser normales.

Los dos tercios proximales de una línea trazada desde el punto medio del ligamento inguinal hasta el *tubérculo del aductor* cuando el muslo está flexionado, en abducción y rotación lateral, representa el trayecto de la *arteria femoral* (fig. 7-31 A). El tercio proximal de la línea representa el paso de esta arteria a través del *triángulo femoral*, mientras que el tercio medio representa la arteria en su paso por el *conducto aductor*. Unos 3,75 cm a lo largo de esta línea distal al ligamento inguinal se origina la arteria femoral profunda a partir de la arteria femoral.

La *vena femoral* se encuentra (v. figs. 7-27 B y 7-28 A):

- Medial a la arteria femoral en la base del triángulo femoral (indicado por el ligamento inguinal).
- Posterior a la arteria femoral en el vértice del triángulo femoral.
- Posterolateral a la arteria en el conducto aductor.

En la mayoría de las personas, el *triángulo femoral*, en la cara anterosuperior del muslo, no es una zona de superficie prominente. Cuando algunas personas se sientan con las piernas cruzadas, se marcan los músculos sartorio y aductor largo, delimitando el triángulo femoral. La importancia clínica de la anatomía de superficie de este triángulo radica en su contenido (v. fig. 7-27 B).

El pulso de la *arteria femoral* puede apreciarse justo por debajo del punto inguinal medio. Al palpar el pulso femoral, la *vena femoral* se encuentra inmediatamente medial, el nervio femoral se sitúa lateral, a una distancia de un través de dedo, y la *cabeza del fémur* está justo posterior. La arteria femoral sigue un trayecto superficial de 5 cm a través del triángulo femoral antes de quedar cubierta por el músculo sartorio en el conducto aductor.

CUADRO CLÍNICO

REGIONES ANTERIOR Y MEDIAL DEL MUSLO

Contusiones en la cadera y el muslo

Los comentaristas deportivos y los entrenadores anglosajones hacen referencia a una *contusión de la cresta ilíaca (hip pointer)* que suele afectar a su parte anterior (p. ej., donde el sartorio se inserta en la EIAS). Se trata de una de las lesiones más habituales en la región de la cadera, y suele observarse en deportes de contacto, como en el rugby, el hockey sobre hielo y el voleibol.

Las *contusiones* causan hemorragia por rotura de capilares e infiltración de sangre en los músculos, tendones y otros tejidos blandos. El término *hip pointer* también puede referirse a la avulsión de inserciones musculares óseas, por ejemplo del sartorio o el recto femoral en las espinas ilíacas anteriores superior e inferior, respectivamente, o de los isquiotibiales en el isquion. Sin embargo, estas lesiones deben denominarse *fracturas por avulsión.*

Otro término utilizado habitualmente es el de «calambre» en un músculo determinado del muslo debido a isquemia, o bien a una contusión y rotura de vasos sanguíneos lo bastante importante como para formar un *hematoma.* La lesión suele deberse al desgarro de fibras del recto femoral; a veces, el tendón del cuádriceps está parcialmente dañado. La localización más habitual de un hematoma en el muslo es el cuádriceps. Esta lesión se asocia a dolor localizado, rigidez muscular o ambas cosas, y con frecuencia se observa tras un traumatismo directo (p. ej., un golpe con un palo de hockey o un bloqueo en el rugby).

Absceso en el psoas

El psoas mayor se origina en el abdomen, a partir de los discos intervertebrales, los lados de las vértebras T12-L5 y sus procesos

transversos (v. fig. C5-38). El ligamento arqueado medial del diafragma se arquea oblicuamente sobre la parte proximal del psoas mayor. La fascia transversal (transversalis) en la pared interna del abdomen se continúa con la fascia del psoas, donde forma una envoltura fascial para el psoas mayor que acompaña al músculo en la región anterior del muslo.

La tuberculosis ha reaparecido en África, Asia y otros lugares. Una *infección piógena* (formadora de pus) retroperitoneal en el abdomen o en la pelvis mayor, que aparece de forma característica asociada a la tuberculosis de la columna vertebral, o secundaria a una enteritis regional del íleon *(enfermedad de Crohn)*, puede dar lugar a la formación de un *absceso en el psoas*. Cuando el absceso pasa entre el psoas y su fascia hacia las regiones inguinal y proximal del muslo, puede referirse un dolor intenso en la cadera, el muslo o la articulación de la rodilla. Debe pensarse siempre en la posibilidad de un absceso del psoas cuando se observa edema en la parte proximal del muslo. Un absceso de este tipo puede palparse u observarse en la región inguinal, justo inferior o superior al ligamento inguinal, y puede confundirse con una hernia inguinal indirecta o una hernia femoral, un aumento de tamaño de los nódulos linfáticos inguinales o una vena safena varicosa. El borde lateral del psoas suele poder observarse en las radiografías abdominales; un velamiento del psoas puede indicar patología abdominal.

Parálisis del cuádriceps femoral

Una persona con *parálisis del cuádriceps femoral* no puede extender la pierna contra resistencia, y suele presionarse sobre el extremo distal del muslo al caminar para evitar la flexión inadvertida de la rodilla.

La debilidad de los vastos medial o lateral, por artritis o traumatismo de la articulación de la rodilla, puede provocar movimientos anormales de la patela y pérdida de la estabilidad articular.

Condromalacia patelar

La *condromalacia patelar* (ablandamiento del cartílago articular de la patela o «rodilla de corredor», también llamada «síndrome del estrés femoropatelar») es un problema frecuente de la rodilla en los corredores de maratón. También puede observarse en deportes en los que se corre, como el baloncesto. La sensibilidad dolorosa y el dolor alrededor o profundo a la patela se deben al *desequilibrio del cuádriceps femoral*. Este proceso puede estar causado también por un golpe sobre la patela o por la flexión extrema de la articulación de la rodilla (p. ej., al ponerse en cuclillas para levantar peso).

Fracturas de la patela

Un golpe directo sobre la patela puede fracturarla en dos o más fragmentos (fig. C7-13). Las *fracturas transversas de la patela* pueden deberse a un golpe sobre la rodilla o a una contracción repentina del cuádriceps (p. ej., al resbalar e intentar evitar una caída hacia atrás). El fragmento proximal se

desplaza superiormente con el tendón del cuádriceps, y el fragmento distal permanece con el ligamento patelar.

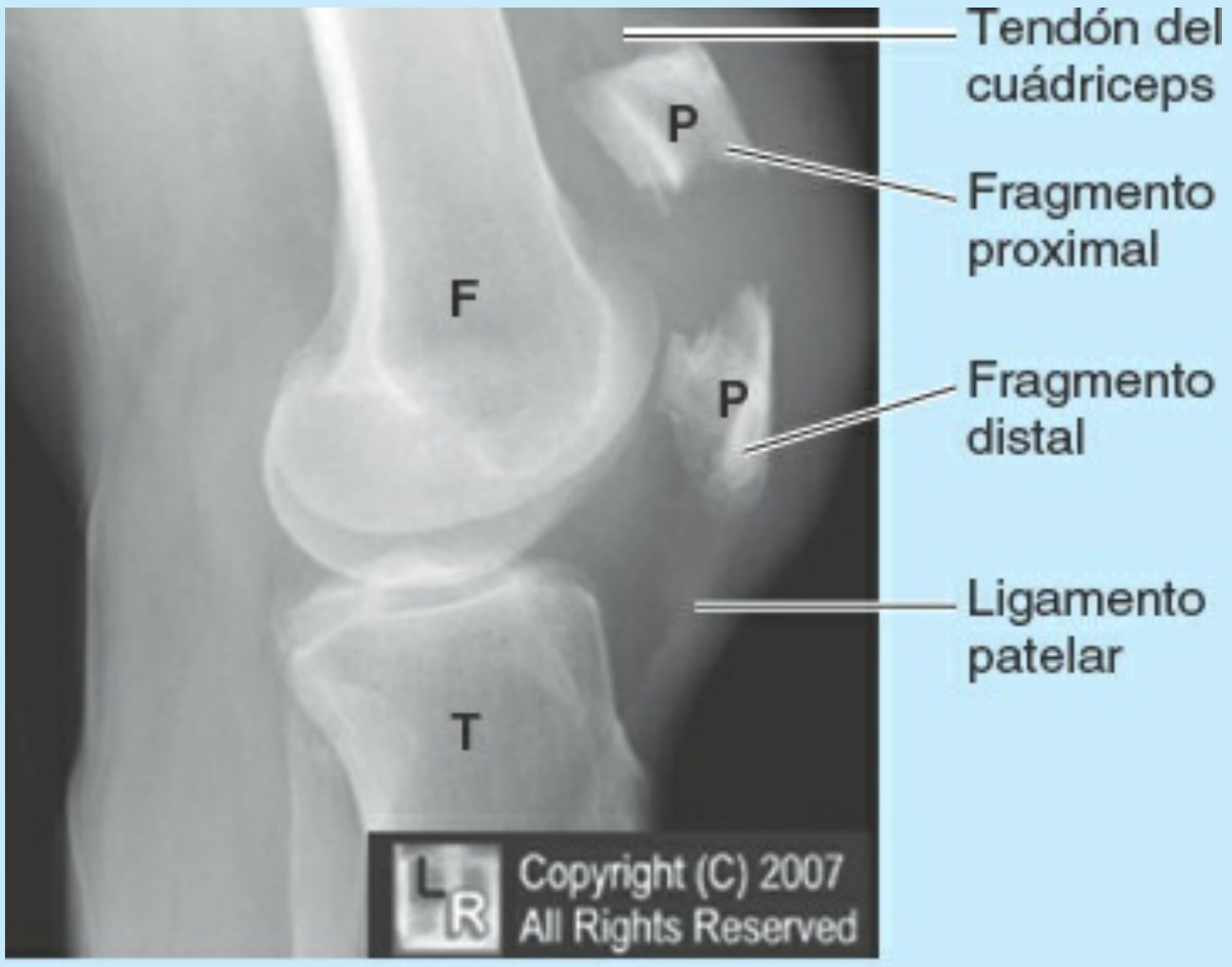

Fémur (F), patela (P), tibia (T)

FIGURA C7-13.

Alteraciones de la osificación de la patela

Al nacer, la patela es cartilaginosa. Se osifica durante los primeros 3 a 6 años, con frecuencia a partir de más de un centro de osificación. Aunque estos centros suelen confluir y formar un solo hueso, pueden mantenerse separados en uno o ambos lados, originando lo que se denomina *patela bipartita* o *tripartita* (fig. C7-14). Un observador poco atento podría interpretar esta afección en una radiografía o TC como una fractura de patela. Las *alteraciones de la osificación* son casi siempre bilaterales, por lo que deben examinarse ambos lados. Si la afección es bilateral, probablemente se trate de una alteración de la osificación.

Reflejo patelar

Al golpear el tendón patelar con un martillo de reflejos (fig. C7-15) suele desencadenarse el *reflejo patelar*. Este reflejo miotático (profundo) suele comprobarse de forma sistemática durante una exploración física, estando el paciente con las piernas colgando. Un golpe firme sobre el ligamento con el martillo de reflejos suele causar la extensión de la pierna. Si el reflejo es normal, una mano colocada sobre el cuádriceps del paciente debe percibir la contracción del músculo. Este reflejo tendinoso comprueba la integridad del nervio femoral y los segmentos medulares L2-L4.

El golpe sobre el ligamento activa los husos musculares del cuádriceps. Los impulsos aferentes de los husos se dirigen por el nervio femoral hacia los segmentos L2-L4 de la médula espinal. Desde aquí, estos impulsos se transmiten, a través de vías motoras del nervio femoral, hasta el cuádriceps, causando una contracción del músculo y la extensión de la pierna en la articulación de la

rodilla.

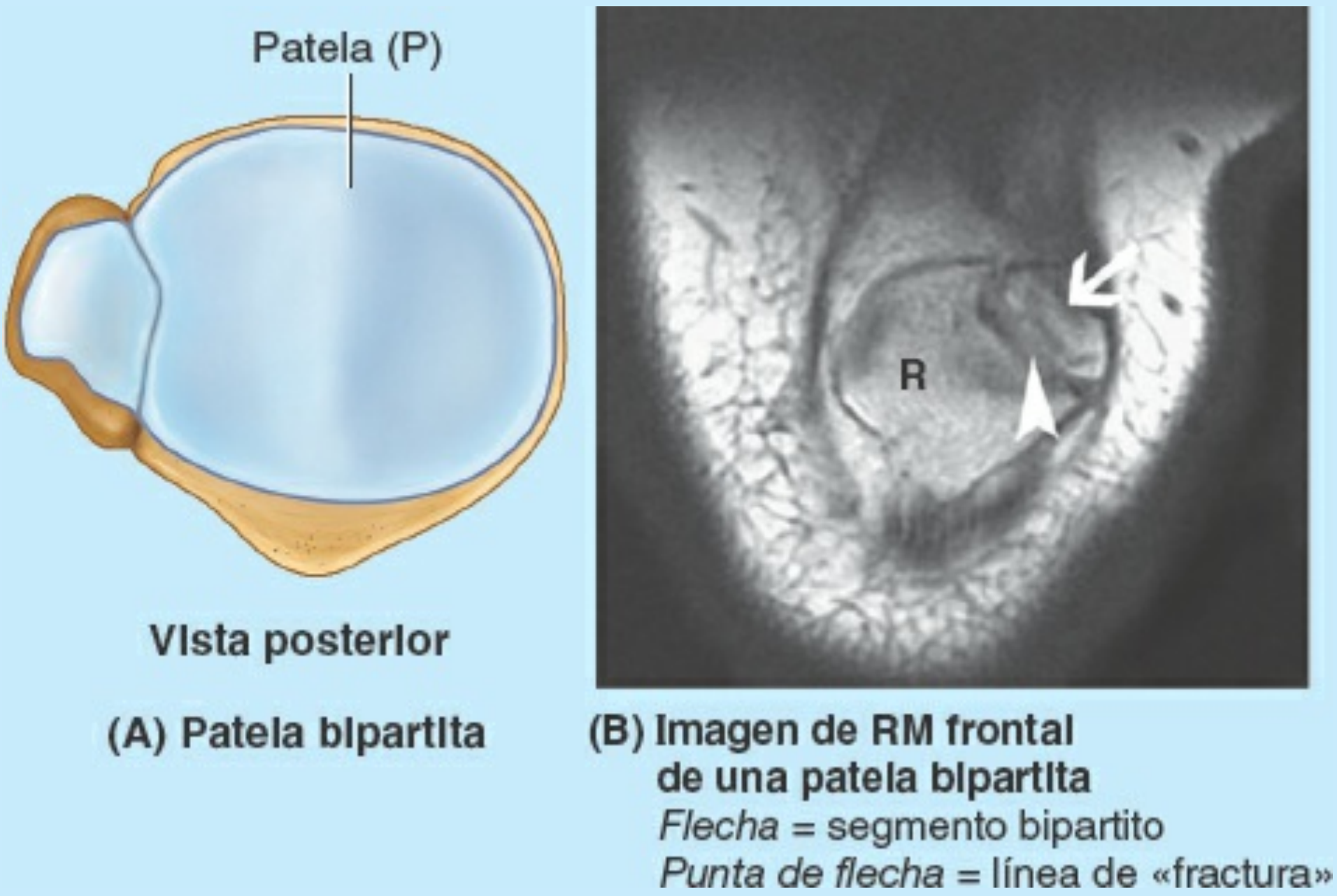

FIGURA C7-14.

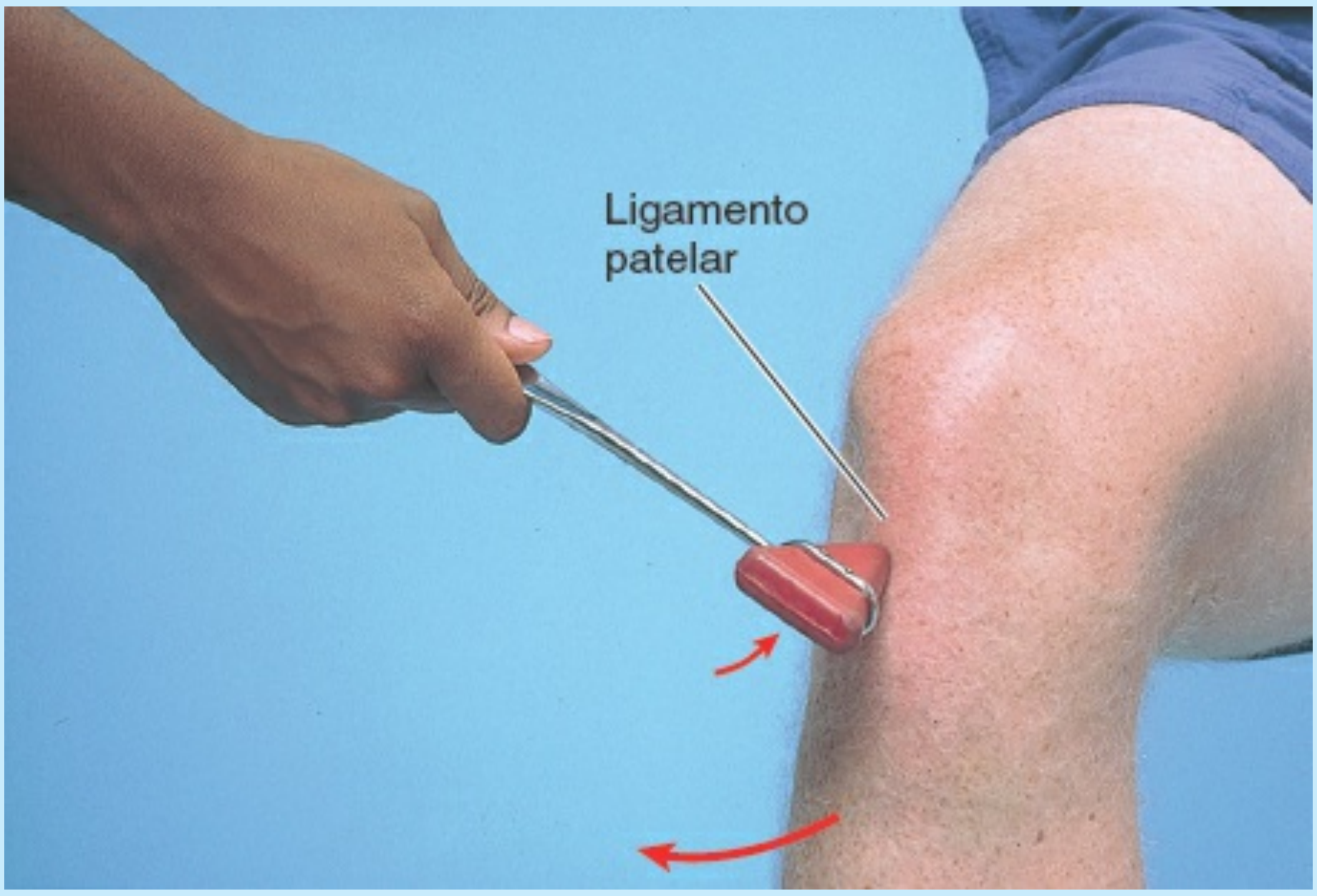

FIGURA C7-15.

La *disminución o la ausencia del reflejo patelar* puede deberse a cualquier lesión que interrumpa la inervación del cuádriceps (p. ej., neuropatía periférica).

Trasplante del músculo grácil

Dado que el grácil es un miembro relativamente débil del grupo de músculos aductores, puede extirparse sin que se produzca una pérdida notable de sus acciones en la pierna. Los cirujanos suelen trasplantar este músculo, o parte de él, con sus vasos y nervio, para sustituir un músculo lesionado, por ejemplo de la mano. Una vez trasplantado el músculo, pronto se

observa una buena flexión y extensión digitales.

Libre de su inserción distal, el músculo también se ha reubicado y recolocado para sustituir un esfínter externo del ano que no funciona.

Distensión inguinal

Los comentaristas deportivos hablan de «distensión inguinal» o «lesión inguinal», términos que indican tirón, estiramiento y, probablemente, cierto desgarro de las inserciones proximales de los músculos anteromediales del muslo. La lesión suele afectar a los músculos flexores y aductores del muslo, cuyas inserciones proximales se localizan en la región inguinal (ingle), o zona de unión entre el muslo y el tronco.

Estas *lesiones* se producen habitualmente en la práctica de deportes en que se producen salidas rápidas (p. ej., carreras de velocidad en el béisbol) o estiramientos extremos (p. ej., gimnasia).

Lesión del aductor largo

La sobrecarga del aductor largo (esguince muscular) se produce a menudo en los deportes que requieren aceleración rápida, desaceleración y cambios de dirección. Los ejemplos incluyen el hockey, el cricket, el waterpolo, el fútbol y el rugby. Esta lesión puede ocurrir en jinetes causando dolor (sobrecarga del jinete). A veces se produce una osificación en los tendones de estos músculos porque los jinetes realizan una aducción activa de los muslos para no caer del caballo. Las áreas de los tendones osificados se denominan a veces «huesos de los jinetes».

Palpación, compresión y canulación de la arteria femoral

La parte inicial de la arteria femoral, proximal a la ramificación de la arteria femoral profunda, tiene una posición superficial, por lo que es especialmente accesible y útil en diversos procedimientos clínicos. Algunos cirujanos vasculares denominan a esta parte de la arteria femoral *arteria femoral común*, y a su continuación más distal *arteria femoral superficial*. El Federative International Committee on Anatomical Terminology no recomienda esta terminología, ya que se trata de una arteria profunda, y no se utiliza en esta obra para evitar confusión.

Con el paciente en decúbito supino, puede palparse el *pulso femoral* en un punto situado a mitad de camino entre la EIAS y la sínfisis del pubis (fig. C7-16 A y B). Colocando la punta del dedo meñique (de la mano derecha al abordar el lado derecho) sobre la EIAS y la punta del pulgar sobre el tubérculo del pubis, puede palparse el pulso femoral presionando firmemente con la parte media de la palma de la mano justo por debajo del punto medio del ligamento inguinal. Normalmente, el pulso es intenso; sin embargo, si existe una oclusión parcial de las arterias ilíacas común o externa, el pulso puede estar disminuido.

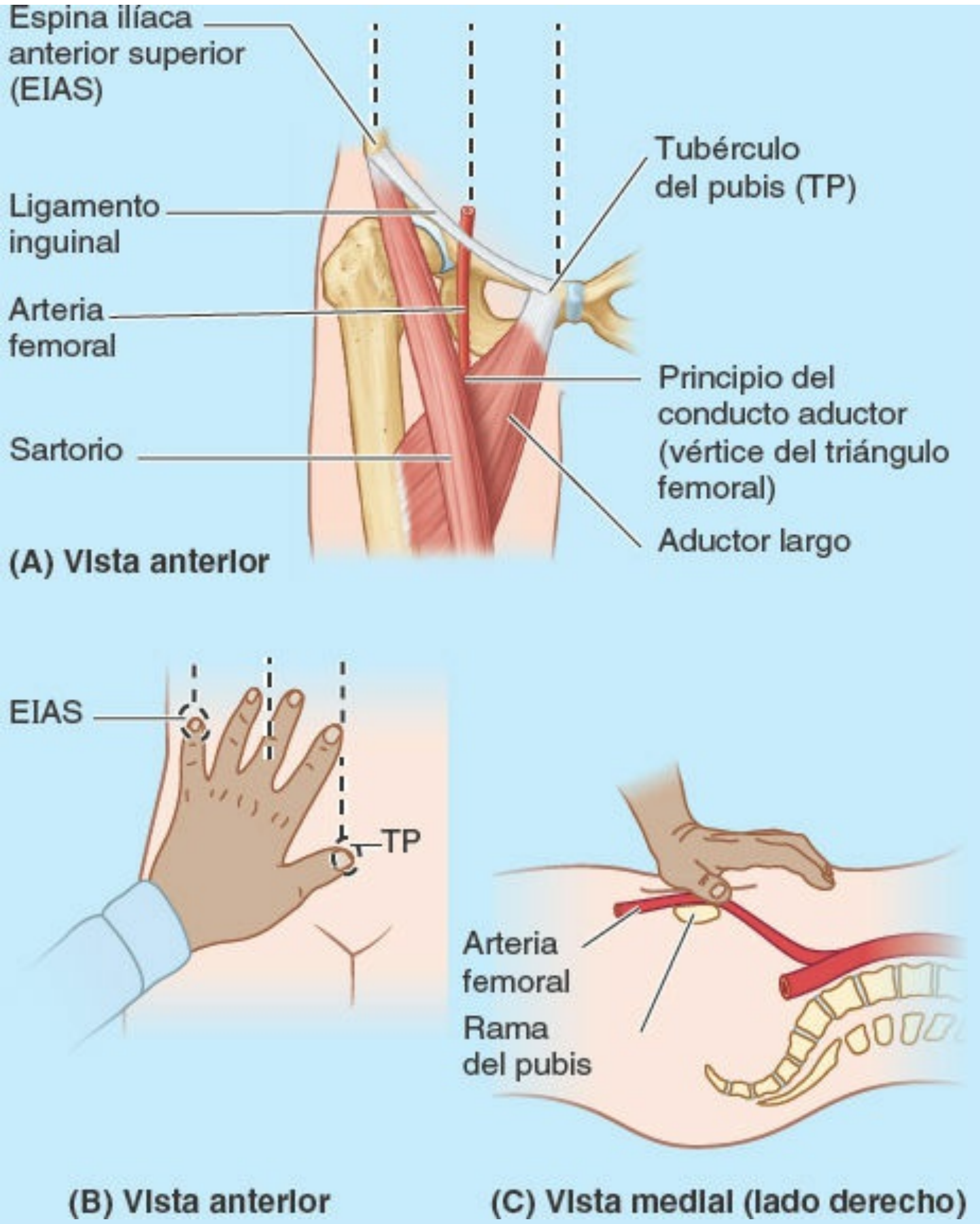

FIGURA C7-16.

La *compresión de la arteria femoral* también puede realizarse en este punto, presionando directamente contra la rama superior del pubis, el psoas mayor y la cabeza del fémur (fig. C7-16 C). La compresión de este punto reducirá el flujo sanguíneo a través de la arteria femoral y sus ramas, entre ellas la arteria femoral profunda.

Puede realizarse la canulación de la arteria femoral justo por debajo del punto medio del ligamento inguinal. En la *angiografía cardíaca izquierda* se inserta en la arteria un catéter largo y fino, y se asciende por la arteria ilíaca externa, la arteria ilíaca común y la aorta, hasta el ventrículo izquierdo. Este mismo método se utiliza para visualizar las arterias coronarias en la *angiografía coronaria*.

Puede extraerse sangre de la arteria femoral para realizar una *gasometría arterial* (determinación de las concentraciones y presiones de oxígeno y dióxido de carbono, y del pH sanguíneo).

Laceración de la arteria femoral

Debido a su posición superficial en el triángulo femoral, la arteria femoral

puede sufrir lesiones traumáticas (v. fig. 7-29 A y B), sobre todo laceraciones. Habitualmente, en las heridas de la parte anterior del muslo se produce la laceración de la arteria y la vena femorales, ya que se encuentran muy próximas. En algunos casos, se produce una *derivación arteriovenosa* por la comunicación entre los vasos lesionados.

Cuando es necesario ligar la arteria femoral, la anastomosis de sus ramas con otras arterias que cruzan la articulación coxal puede proporcionar aporte sanguíneo al miembro inferior. La *anastomosis cruzada* es una reunión de las arterias circunflejas femorales medial y lateral con la arteria glútea inferior, superiormente, y con la primera arteria perforante inferiormente, posterior al fémur (v. fig. 7-30; tabla 7-5), que se produce con menos frecuencia de lo que su habitual mención implica.

Denominación errónea potencialmente mortal

El personal clínico, algunos departamentos de hemodinámica e incluso algunos libros de referencia utilizan el término «vena femoral superficial» al referirse a la vena femoral antes de su unión a las venas satélites de la arteria femoral profunda (venas femorales profundas). Algunos médicos de atención primaria pueden no saber o no darse cuenta de que la denominada vena femoral superficial es realmente una vena profunda, y que la trombosis aguda de este vaso puede llegar a causar la muerte del paciente. No debe utilizarse el adjetivo *superficial*, ya que implica que esta vena es una vena superficial, localizada en el tejido subcutáneo (Benninger, 2014). La mayoría de las *embolias pulmonares* tienen su origen en venas profundas, y no en venas superficiales. El riesgo de embolia puede reducirse notablemente mediante un tratamiento anticoagulante. El uso de un lenguaje poco preciso en este caso crea la posibilidad de no advertir que una trombosis aguda de este vaso profundo sea una afección clínica aguda, y se produzca una situación potencialmente mortal.

Variz en la vena safena

Una dilatación localizada de la parte terminal de la vena safena magna, denominada *variz de la vena safena (vena safena varicosa)*, puede causar edema en el triángulo femoral. Puede confundirse con otras afecciones inflamatorias de la ingle, como un absceso del psoas; sin embargo, debe pensarse en una vena safena varicosa cuando existen varices en otras zonas del miembro inferior.

Localización de la vena femoral

La vena femoral no suele palparse, si bien su posición puede localizarse inferior al ligamento inguinal notando las pulsaciones de la arteria femoral, que se encuentra inmediatamente lateral a la vena. En las personas delgadas, la vena femoral puede estar cerca de la superficie y confundirse con la vena safena magna. Por lo tanto, es importante saber que la vena femoral no tiene venas tributarias a este nivel, excepto la vena safena magna, que se une a ella unos 3 cm

inferiormente al ligamento inguinal. En las *intervenciones de la vena varicosa* es importante, pues, identificar correctamente la vena safena magna y no ligar la vena femoral por error.

Canulación de la vena femoral

Para obtener muestras de sangre y medir las presiones de las cavidades derechas del corazón y/o de la arteria pulmonar, y para realizar una *angiografía cardíaca derecha*, se introduce un catéter largo y fino en la vena femoral donde esta asciende por el triángulo femoral. Bajo control radioscópico, el catéter se va introduciendo superiormente a través de las venas ilíaca externa y común hacia la vena cava inferior y el atrio (aurícula) derecho. Puede realizarse una *punción de la vena femoral* para la administración de líquidos.

Hernias femorales

El anillo femoral es un área débil en la pared anterior del abdomen que suele tener el tamaño suficiente para admitir la punta del dedo meñique (fig. C7-17). Es el lugar de origen habitual de una *hernia femoral*, una protrusión de las vísceras abdominales (a menudo un asa del intestino delgado) a través del anillo femoral en el interior del conducto femoral. La hernia femoral aparece como una masa, con frecuencia dolorosa a la palpación, en el triángulo femoral, inferolateral al tubérculo del pubis.

La hernia está limitada por la vena femoral, lateralmente, y el ligamento lagunar, medialmente. El saco herniario comprime el contenido del conducto femoral (tejido conectivo laxo, tejido adiposo y linfáticos) y distiende su pared. En un principio, la hernia es pequeña, ya que está contenida dentro del conducto femoral, pero puede aumentar de tamaño pasando inferiormente a través del hiato safeno hacia el tejido subcutáneo del muslo.

Las hernias femorales son más habituales en las mujeres porque tienen pelvis más anchas con canales y anillos inguinales más pequeños. Este tipo de hernia también puede darse después de varios embarazos por el ensanchamiento del anillo femoral que se produce con el tiempo por el aumento de la presión abdominal que empuja al tejido graso hacia el canal femoral. Las hernias femorales pueden causar dolor abdominal o en la cadera. Puede producirse la *estrangulación de una hernia femoral* debido a los límites agudos y rígidos del anillo femoral, fundamentalmente el borde cóncavo del ligamento lagunar. La estrangulación de una hernia femoral interfiere en el aporte sanguíneo del intestino herniado, y esta alteración vascular puede causar *necrosis* (muerte de los tejidos).

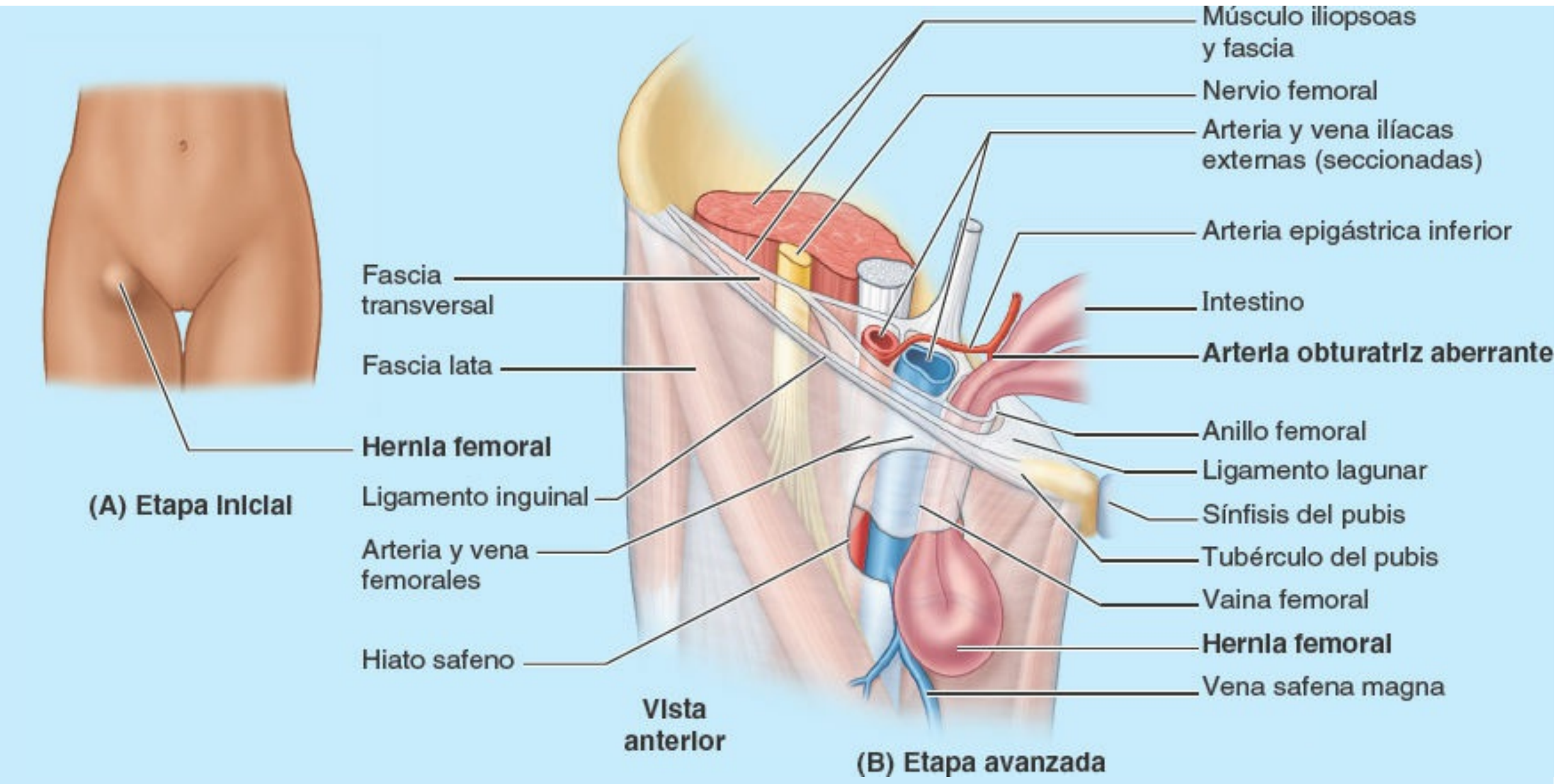

FIGURA C7-17.

Arteria obturatriz sustituida o accesoria

En un 20 % de las personas, una rama púbica aumentada de tamaño de la arteria epigástrica inferior ocupa el lugar de la arteria obturatriz (arteria obturatriz sustituida), o se une a ella como una arteria obturatriz accesoria (fig. C7-18). El trayecto de esta arteria discurre junto o a través del anillo femoral, para alcanzar el foramen obturado, y puede estar estrechamente relacionado con el cuello de una hernia femoral. Debido a ello, la arteria podría afectarse en caso de producirse la *estrangulación de una hernia femoral*. Los cirujanos que colocan grapas durante la reparación endoscópica de las hernias inguinales y femorales también deben estar pendientes de la posible presencia de esta frecuente variación arterial.

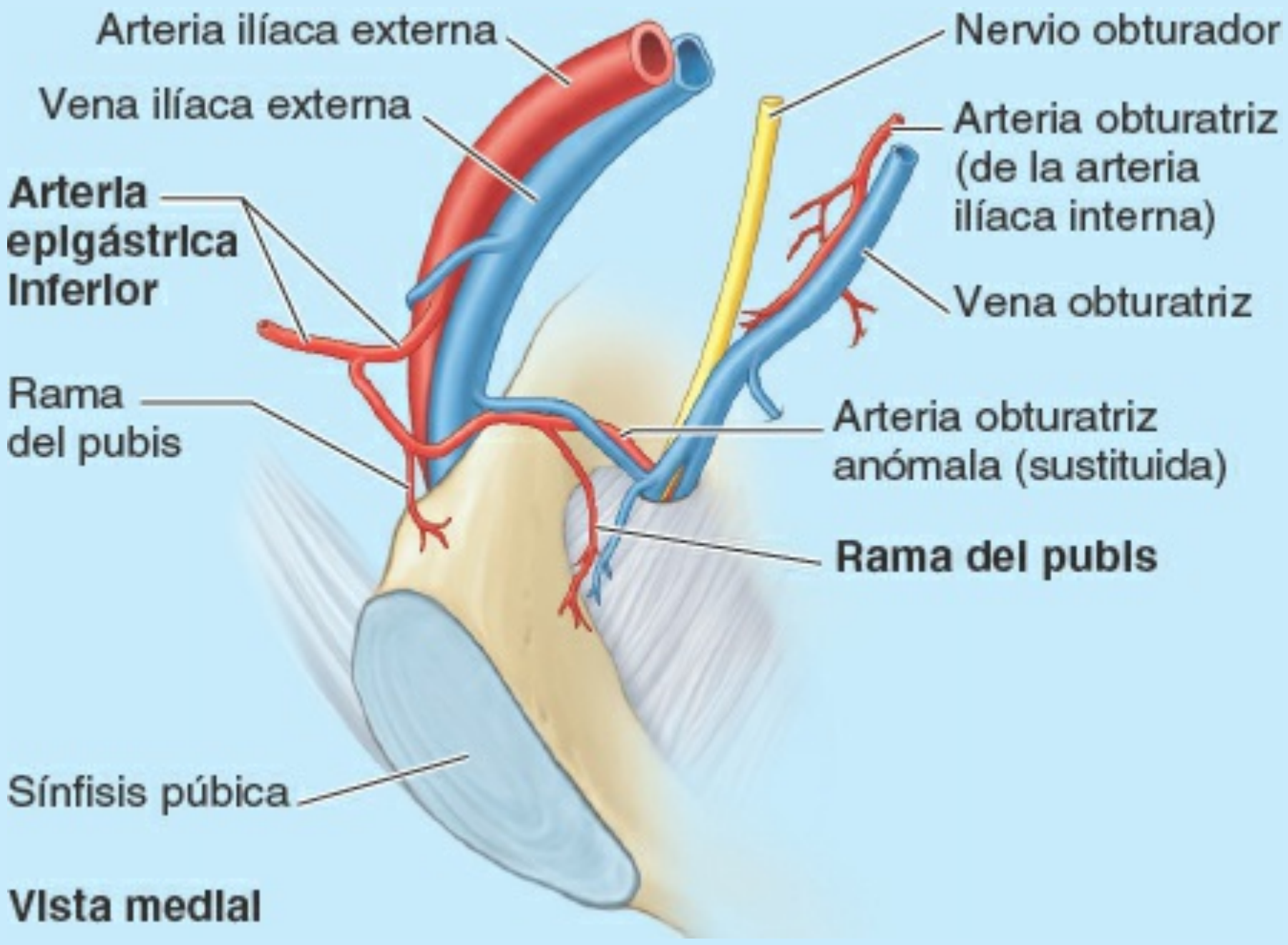

FIGURA C7-18.

Puntos fundamentales

COMPARTIMENTOS ANTERIOR Y MEDIAL DEL MUSLO

Compartimento anterior. El gran compartimento anterior contiene los músculos flexores de la cadera y extensores de la rodilla, la mayoría de ellos inervados por el nervio femoral. ● El cuádriceps femoral constituye la mayor parte de la masa de este compartimento. Rodea el fémur por tres lados, y presenta un tendón común que se inserta en la tibia y que incluye la patela como un hueso sesamoideo. ● Los principales músculos de este compartimento se atrofian rápidamente en caso de enfermedad o falta de uso, necesitando fisioterapia para conservar o recuperar sus funciones.

Compartimento medial. Los músculos de este compartimento se insertan, proximalmente, en la parte anteroinferior de la pelvis ósea, y distalmente en la línea áspera del fémur. ● Son músculos aductores del muslo, inervados sobre todo por el nervio obturador. El uso de estos músculos como motores principales está relativamente limitado. ● El principal paquete vasculonervioso del muslo, al igual que el del brazo, se localiza en la cara medial del miembro, para estar protegido.

Estructuras vasculonerviosas y relaciones de la porción anteromedial del muslo. En el tercio superior del muslo, el paquete vasculonervioso es más superficial al entrar profundo respecto al ligamento inguinal. Esta posición relativamente superficial es importante en diversos procedimientos clínicos. ● Aunque son esencialmente adyacentes, el nervio femoral atraviesa la laguna muscular del espacio retroinguinal, mientras que los vasos femorales atraviesan la laguna vascular en la vaina femoral. ● Los vasos femorales trazan la bisectriz del triángulo femoral, donde los principales vasos del muslo, la arteria y la vena femorales profundas tienen su origen y su final, respectivamente. ● El nervio femoral termina en el triángulo femoral. Sin embargo, dos de sus ramos, uno motor (nervio para el vasto medial) y otro sensitivo (nervio safeno), forman parte del paquete vasculonervioso que atraviesa el conducto aductor en el tercio medio del muslo. ● Las estructuras vasculares atraviesan a continuación el hiato del aductor, pasando a ser y denominarse poplíteas en la región distal del muslo/posterior de la rodilla.

La *vena safena magna* entra en el muslo posterior al cóndilo medial del fémur y discurre superiormente a lo largo de una línea que va desde el tubérculo del aductor al *hiato safeno*. El punto central de este hiato, donde la vena safena magna desemboca en la vena femoral, se localiza 3,75 cm inferior y 3,75 cm lateral al tubérculo del pubis (v. fig. 7-28 A).

REGIONES GLÚTEA Y POSTERIOR DEL MUSLO

Región glútea: nalga y región de la cadera

Aunque la separación del tronco y el miembro inferior es brusca por delante, a nivel del ligamento inguinal, la región glútea es, posteriormente, una gran zona de transición entre el tronco y el miembro inferior. Aunque físicamente es una parte del tronco, desde el punto de vista funcional la región glútea forma parte, claramente, del miembro inferior.

La **región glútea** es el área prominente posterior a la pelvis e inferior al nivel de las crestas ilíacas (las nalgas), y se extiende lateralmente hasta el borde posterior del trocánter mayor (fig. 7-33). La *región de la cadera* se encuentra sobre el trocánter mayor lateralmente, extendiéndose anteriormente hasta la EIAS. Algunas definiciones incluyen tanto la nalga como la región de la cadera como parte de la

región glútea, aunque suelen distinguirse ambas partes. La *hendidura interglútea* es el surco que separa las nalgas entre sí. Los **músculos glúteos** (glúteos mayor, medio y menor, y tensor de la fascia lata) constituyen la masa de la región. El *pliegue glúteo* marca el límite inferior de la nalga y el superior del muslo.

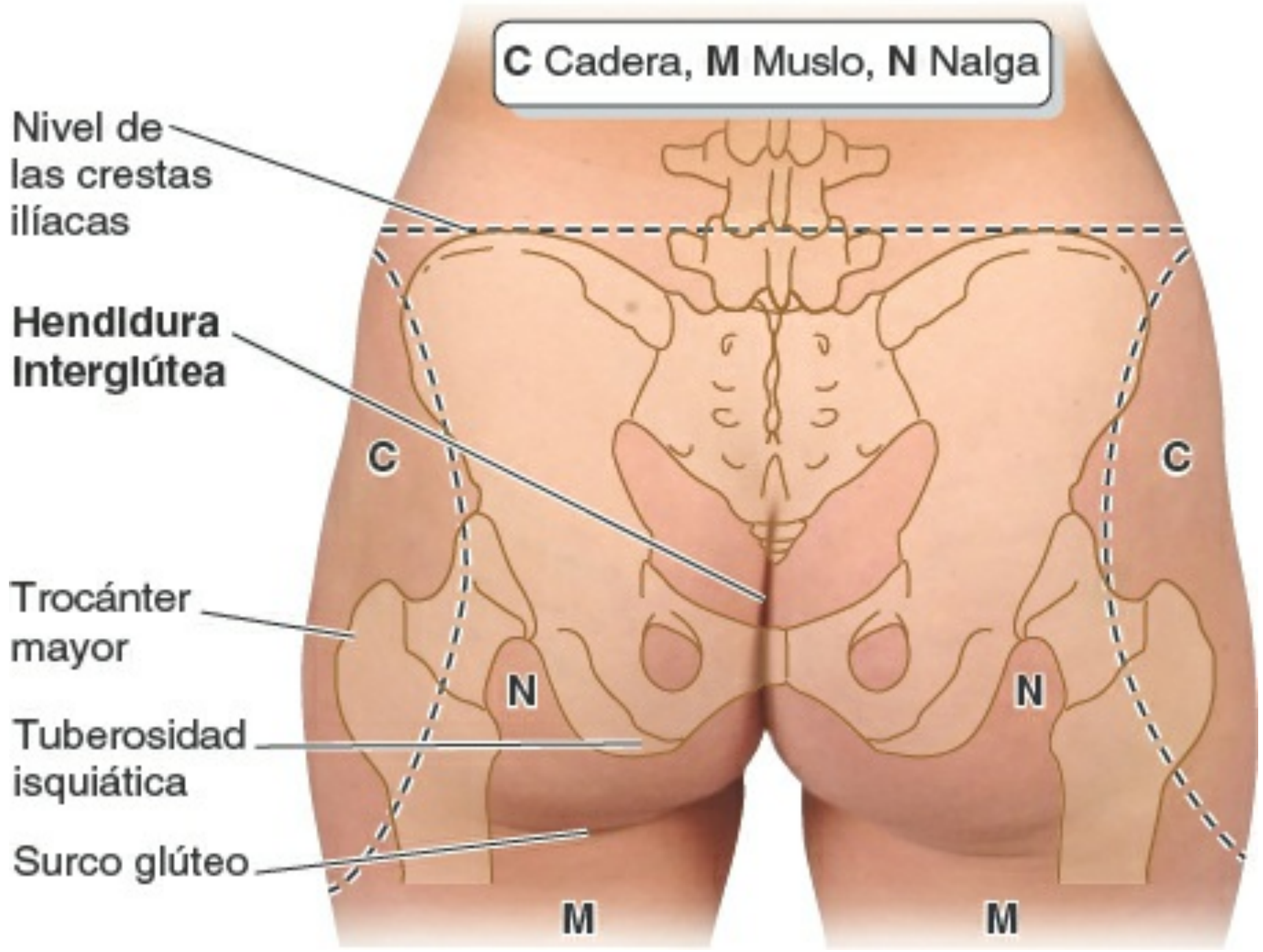

FIGURA 7-33. **Región glútea, que comprende las nalgas y la región de las caderas.**

LIGAMENTOS GLÚTEOS

Los elementos de la pelvis ósea (huesos coxales, sacro y cóccix) se mantienen unidos por densos ligamentos (fig. 7-34). El **ligamento sacroilíaco posterior** se continúa inferiormente con el ligamento sacrotuberoso. El **ligamento sacrotuberoso** se extiende a través de la incisura isquiática del hueso coxal, con virtiendo la incisura en un foramen que es subdividido por el **ligamento sacroespinoso** y la *espina isquiática*, dando lugar a los forámenes isquiáticos mayor y menor. El **foramen isquiático mayor** es la vía de paso para las estructuras que entran o salen de la pelvis (p. ej., el nervio isquiático), mientras que por el **foramen isquiático menor** pasan las estructuras que entran o salen del periné (p. ej., el nervio pudendo).

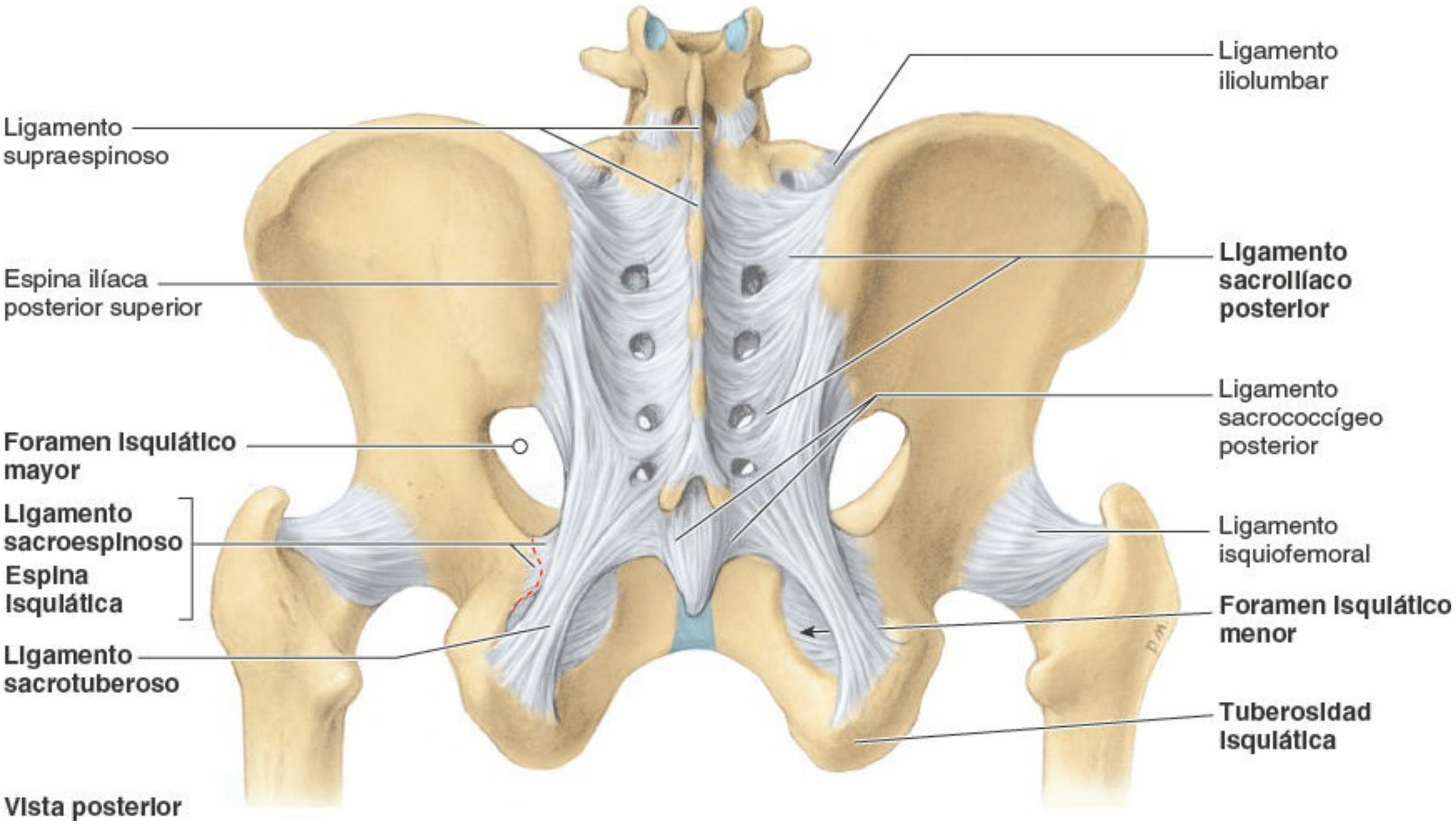

FIGURA 7-34. Ligamentos de la cintura pélvica. Los ligamentos sacrotuberoso y sacroespinoso convierten las incisuras isquiáticas mayor y menor en forámenes.

Es útil pensar en el foramen isquiático mayor como en la «puerta» a través de la cual todas las arterias y nervios del miembro inferior abandonan la pelvis y entran en la región glútea. El *músculo piriforme* (fig. 7-35 D a G; tabla 7-6) también entra en la región glútea a través del foramen isquiático mayor, ocupando su mayor parte.

Músculos de la región glútea

Los **músculos de la región glútea** (fig. 7-36) comparten un compartimento común, pero se organizan en dos capas, superficial y profunda:

- La *capa superficial* está formada por los tres grandes músculos glúteos (mayor, medio y menor) y el tensor de la fascia lata (figs. 7-35 A, C a E y J, y 7-36). Las inserciones proximales de todos ellos se realizan en la cara posterolateral (externa) y los bordes del ala del ilion, y son músculos principalmente extensores, abductores y rotadores mediales del muslo.
- La *capa profunda* está formada por músculos más pequeños (piriforme, obturador interno, gemelos superior e inferior, y cuadrado femoral) cubiertos por la mitad inferior del glúteo mayor (figs. 7-35 F a I, y 7-36). Todos se insertan distalmente en la cresta intertrocantérea del fémur o adyacentes a esta. Son rotadores laterales del muslo, pero también estabilizan la articulación coxal, trabajando con los fuertes ligamentos de esta articulación para estabilizar la cabeza del fémur en el acetábulo.

En la figura 7-35 A a J se ilustran las inserciones de estos músculos, y en la tabla 7-6 se describen su inervación y sus principales acciones.

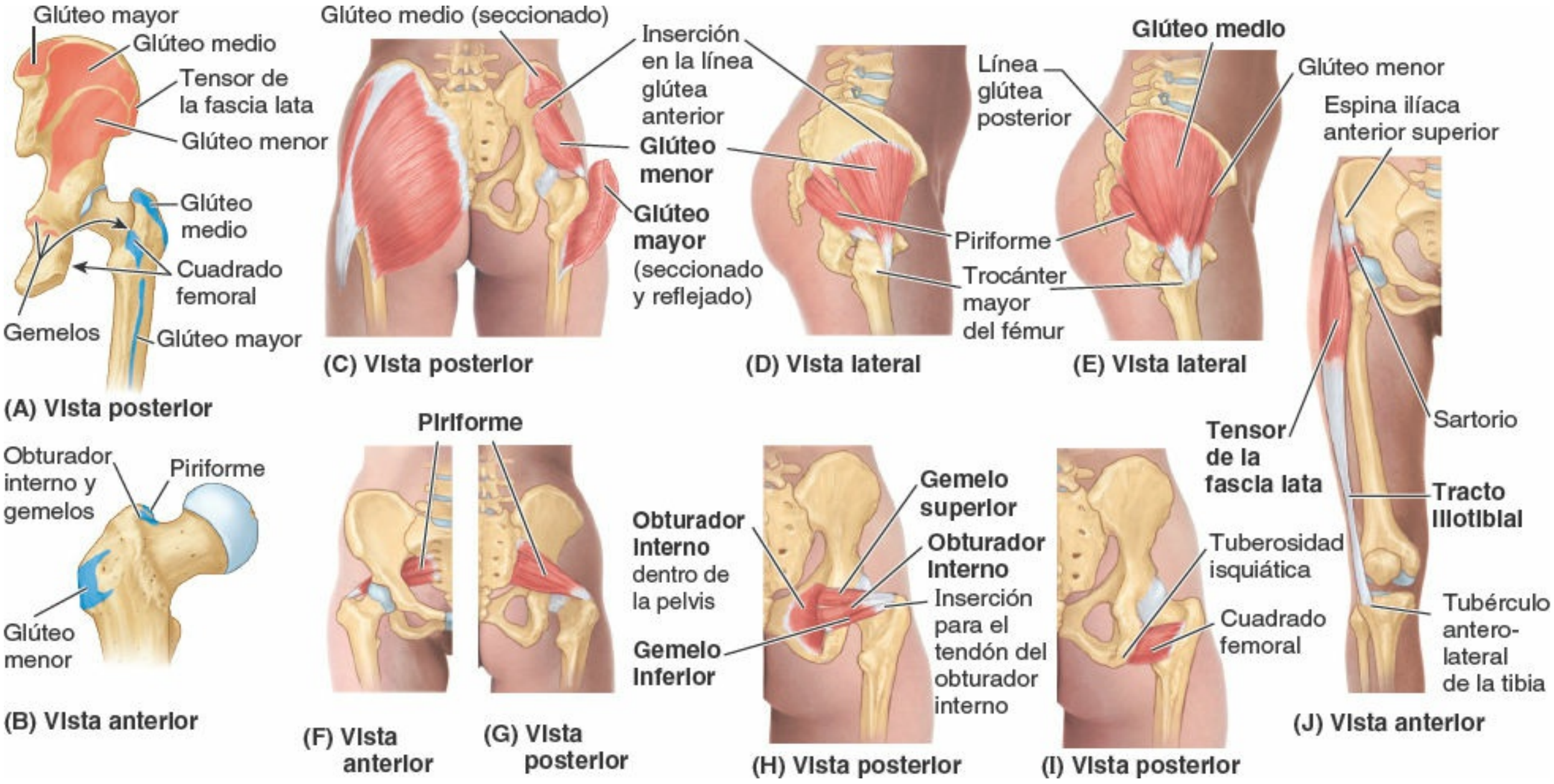

FIGURA 7-35. Músculos de la región glútea: abductores y rotadores laterales.

TABLA 7-6. MÚSCULOS DE LA REGIÓN GLÚTEA: ABDUCTORES Y ROTADORES DEL MUSLO

Músculo	Inserción proximal	Inserción distal	Inervación[a]	Acción principal
Glúteo mayor (fig. 7-35 A y C)	Ilion, posterior a la línea glútea posterior; cara dorsal del sacro y cóccix; ligamento sacrotuberoso	La mayoría de las fibras se insertan en el tracto iliotibial, que se inserta en el cóndilo lateral de la tibia; algunas fibras se insertan en la tuberosidad glútea del fémur	Nervio glúteo inferior (L5, **S1**, **S2**)	Extiende el muslo (especialmente desde la posición en flexión) y contribuye a su rotación lateral; estabiliza el muslo y contribuye a levantarse desde la posición sentada
Glúteo medio (fig. 7-35 A, C y E)	Cara externa del ilion, entre las líneas glúteas anterior y posterior	Cara lateral del trocánter mayor del fémur	Nervio glúteo superior (**L5**, S1)	Abduce y rota medialmente el muslo; mantiene la pelvis nivelada cuando el miembro homolateral sostiene el peso y se avanza el opuesto (sin apoyo) durante la fase de oscilación
Glúteo menor (fig. 7-35 A a D)	Cara externa del ilion, entre las líneas glúteas anterior e inferior	Cara anterior del trocánter mayor del fémur		
Tensor de la fascia lata (fig. 7-35 J)	Espina ilíaca anterior superior; parte anterior de la cresta ilíaca	Tracto iliotibial, que se inserta en el cóndilo lateral de la tibia		
Piriforme (fig. 7-35 F y G)	Cara anterior del sacro y ligamento sacrotuberoso	Borde superior del trocánter mayor del fémur	Ramos de ramos anteriores de **S1**, S2	Rotan lateralmente el muslo extendido y abducen el muslo flexionado; estabilizan la cabeza del fémur en el acetábulo
Obturador interno (fig. 7-35 H)	Cara pélvica de la membrana obturatriz y huesos que la rodean	Cara medial del trocánter mayor (fosa trocantérea) del fémur[b]	Nervio del obturador interno (L5, **S1**)	
Gemelos superior e inferior (fig. 7-35 H)	Superior: espina isquiática Inferior: tuberosidad isquiática	Cara medial del trocánter mayor (fosa trocantérea) del fémur[b]	Gemelo superior: misma inervación que el obturador interno Gemelo inferior: misma inervación que el cuadrado femoral	
Cuadrado femoral (fig. 7-35 I)	Borde lateral de la tuberosidad isquiática	Tubérculo cuadrado en la cresta intertrocantérea del fémur y área inferior a éste	Nervio del cuadrado femoral (L5, S1)	Rota lateralmente el muslo[c]; estabiliza la cabeza del fémur en el acetábulo

[a] Las abreviaturas indican la inervación segmentaria medular (p. ej., «S1, S2» indica que los nervios que inervan el piriforme derivan de los dos primeros segmentos sacros de la médula espinal). Las abreviaturas en negrita (**S1**) indican la inervación segmentaria principal. La lesión de uno o más de estos segmentos de la médula espinal o de las raíces nerviosas motoras que se originan de ellos provoca la parálisis de los músculos implicados.
[b] Los músculos gemelos se entremezclan con el tendón del músculo obturador interno cuando éste se inserta en el trocánter mayor del fémur y forman colectivamente el tríceps coxal.
[c] Hay seis rotadores laterales del muslo: piriforme, obturador interno, gemelos superior e inferior, cuadrado femoral y obturador externo. Estos músculos también estabilizan la articulación coxal.

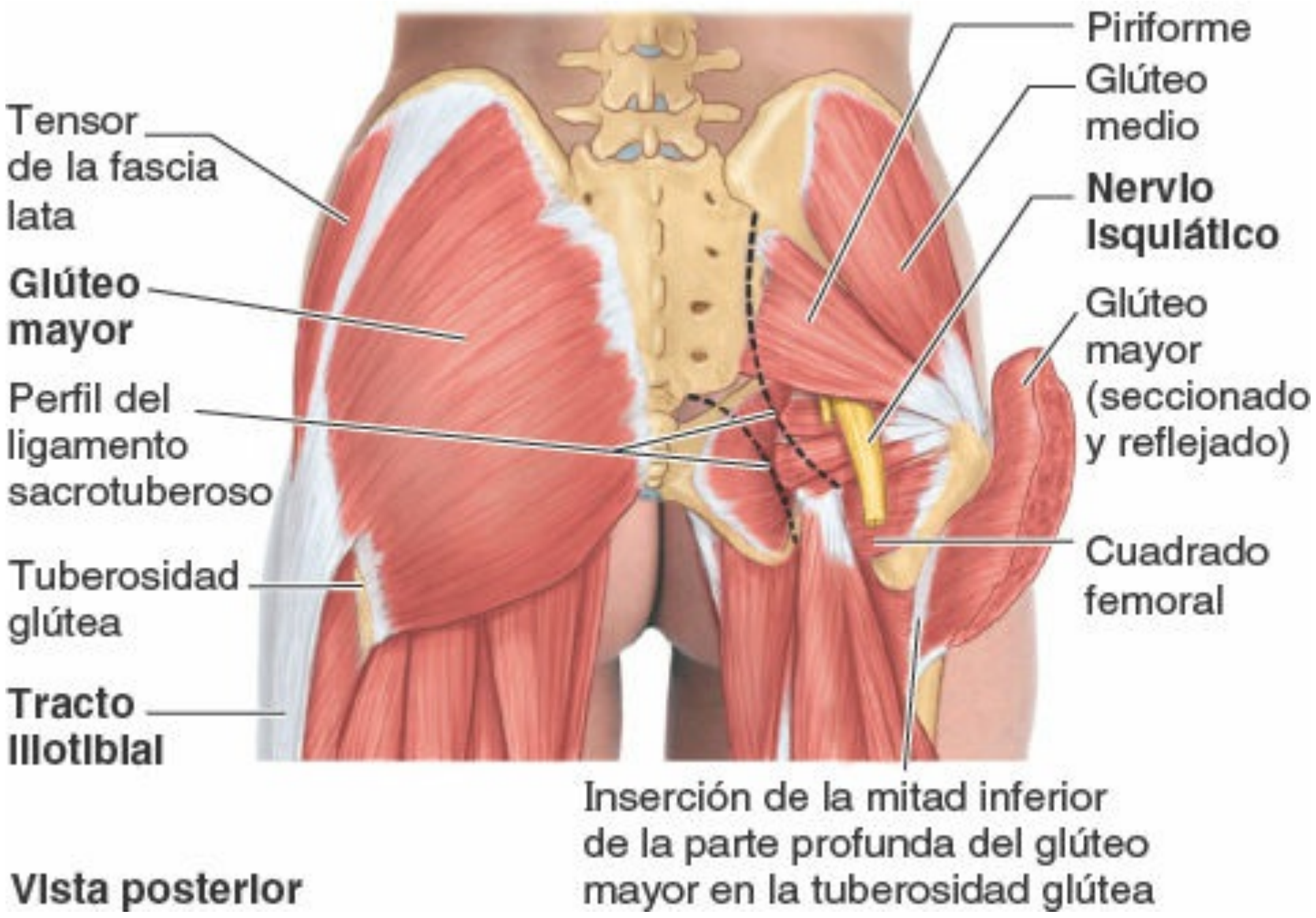

FIGURA 7-36. Músculos de la región glútea: disecciones superficial y profunda.

GLÚTEO MAYOR

El **glúteo mayor** es el más superficial de los músculos glúteos (figs. 7-35 C y 7-36). Es el músculo más grande, más ancho y de fibras más gruesas de todo el cuerpo. Cubre el resto de los músculos glúteos, excepto el tercio anterosuperior del glúteo medio.

Con la palpación profunda a través de la parte inferior del muslo, puede apreciarse la *tuberosidad isquiática* justo por encima de la parte medial del pliegue glúteo (v. fig. 7-33). Cuando el muslo está en flexión, el borde inferior del glúteo mayor se desplaza hacia arriba, y la tuberosidad isquiática queda en una localización subcutánea. Las personas no se sientan sobre los glúteos mayores, sino que lo hacen sobre el tejido fibroso adiposo y las bolsas isquiáticas que se encuentran entre la tuberosidad isquiática y la piel.

El glúteo mayor se inclina inferolateralmente en un ángulo de 45° desde la pelvis a la nalga. Las fibras de la parte superior y mayor de este músculo, y las fibras superficiales de su parte inferior, se insertan en el *tracto iliotibial* e, indirectamente, a través del tabique intermuscular lateral, en la línea áspera del fémur (fig. 7-37 A y B). Algunas fibras profundas de la parte inferior del músculo (aproximadamente el cuarto anterior e inferior profundo) se insertan en la *tuberosidad glútea* del fémur.

Los vasos y el nervio glúteos inferiores entran en la cara profunda del glúteo mayor por su centro. Está irrigado por las arterias glúteas inferior y superior. En la parte superior de su trayecto, el *nervio isquiático* pasa en profundidad respecto al glúteo mayor (fig. 7-36).

Las principales acciones del glúteo mayor son la extensión y la rotación lateral del muslo. Cuando la inserción distal del glúteo mayor está fija, el músculo extiende el tronco sobre el miembro inferior. Aunque es el extensor más potente de la cadera, actúa principalmente cuando se necesita fuerza (movimiento rápido o movimiento contra resistencia). El glúteo mayor actúa sobre todo entre las posiciones flexionada y

erguida del muslo, como cuando nos levantamos desde la posición sentada, nos erguimos desde una posición flexionada, subimos una escalera o corremos. Se usa sólo brevemente durante la marcha habitual, y no suele utilizarse en la bipedestación sin movimiento.

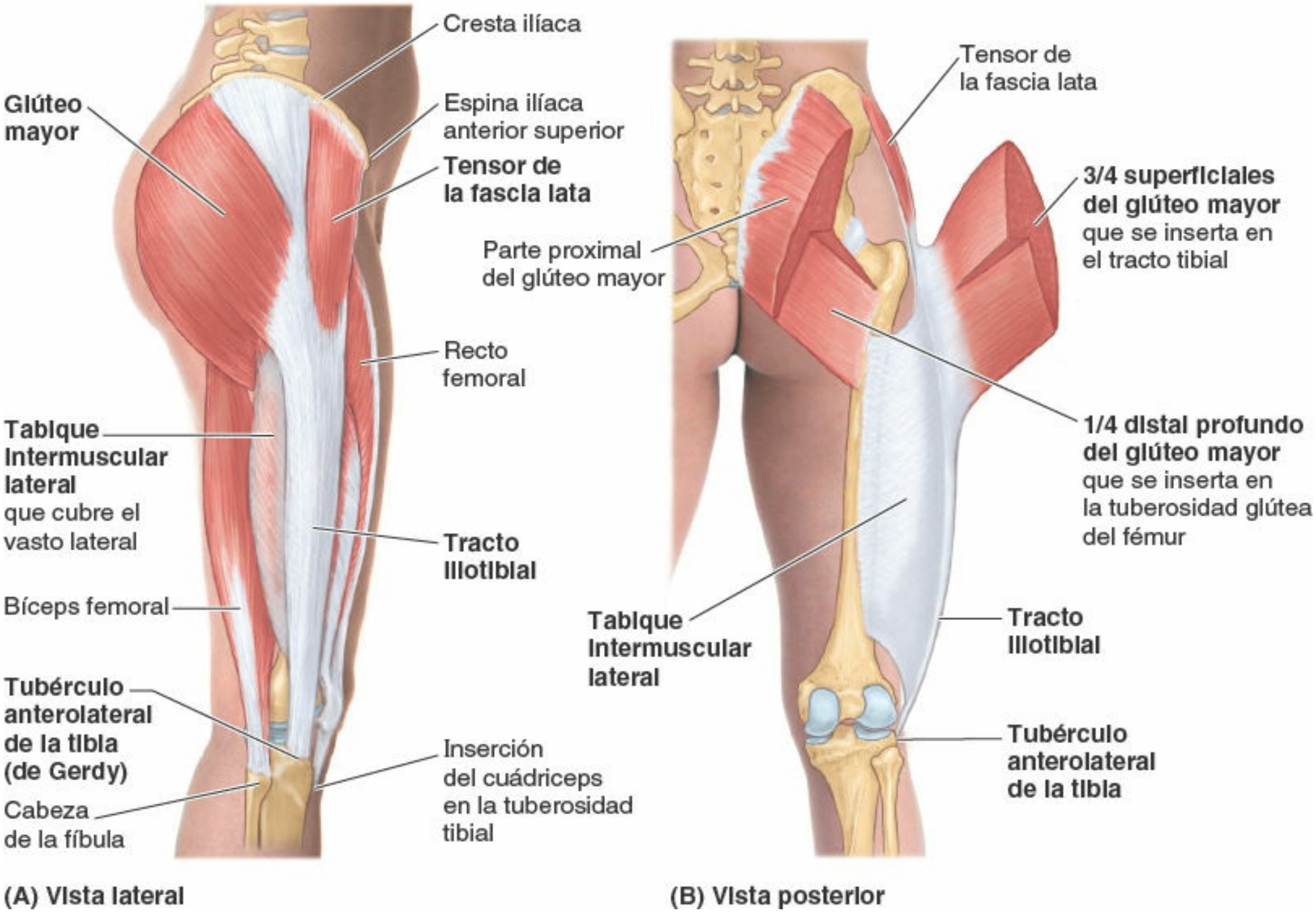

FIGURA 7-37. Glúteo mayor y tensor de la fascia lata. Vistas superficial **(A)** y profunda **(B)** del complejo musculofibroso lateral formado por los músculos tensor de la fascia lata y glúteo mayor, y el tendón aponeurótico que comparten, el tracto iliotibial. Este se continúa posteriormente y en profundidad con el denso tabique intermuscular lateral.

La *parálisis del glúteo mayor* no afecta gravemente a la marcha en llano. Esto puede comprobarse colocando la mano sobre la nalga al andar con lentitud. El glúteo mayor se contrae sólo escasamente durante la primera parte de la fase de apoyo (desde el golpe de talón hasta el momento en que el pie está plano sobre el suelo, para resistir la flexión adicional, ya que el peso lo soporta el miembro parcialmente flexionado) (v. fig. 7-21 A y tabla 7-2). Al subir escaleras y colocar la mano sobre la nalga, se apreciará la potente contracción del glúteo mayor.

Como el tracto iliotibial cruza la rodilla y se inserta en el tubérculo anterolateral de la tibia (de Gerdy) (v. figs. 7-35 J y 7-37 A y B), el glúteo mayor y el tensor de la fascia lata juntos pueden contribuir también a estabilizar la rodilla extendida, aunque no suelen utilizarse para ello en la bipedestación normal. Dado que el tracto iliotibial se inserta en el fémur a través del tabique intermuscular lateral, carece de la libertad necesaria para mover la rodilla.

La acción del glúteo mayor se comprueba con la persona en decúbito prono y el miembro inferior estirado. El paciente aprieta la nalga y extiende la articulación coxal mientras el examinador observa y palpa el glúteo mayor.

Bolsas glúteas. Las bolsas glúteas separan el glúteo mayor de las estructuras adyacentes (fig. 7-38). Son sacos membranosos tapizados por una membrana sinovial que contiene una lámina capilar de un líquido resbaladizo, similar a la clara de huevo. Las bolsas se localizan en áreas sometidas a fricción (p. ej., donde el tracto iliotibial cruza el trocánter mayor). El objetivo de las bolsas es reducir la fricción y permitir el movimiento. Normalmente hay tres bolsas relacionadas con el músculo glúteo mayor:

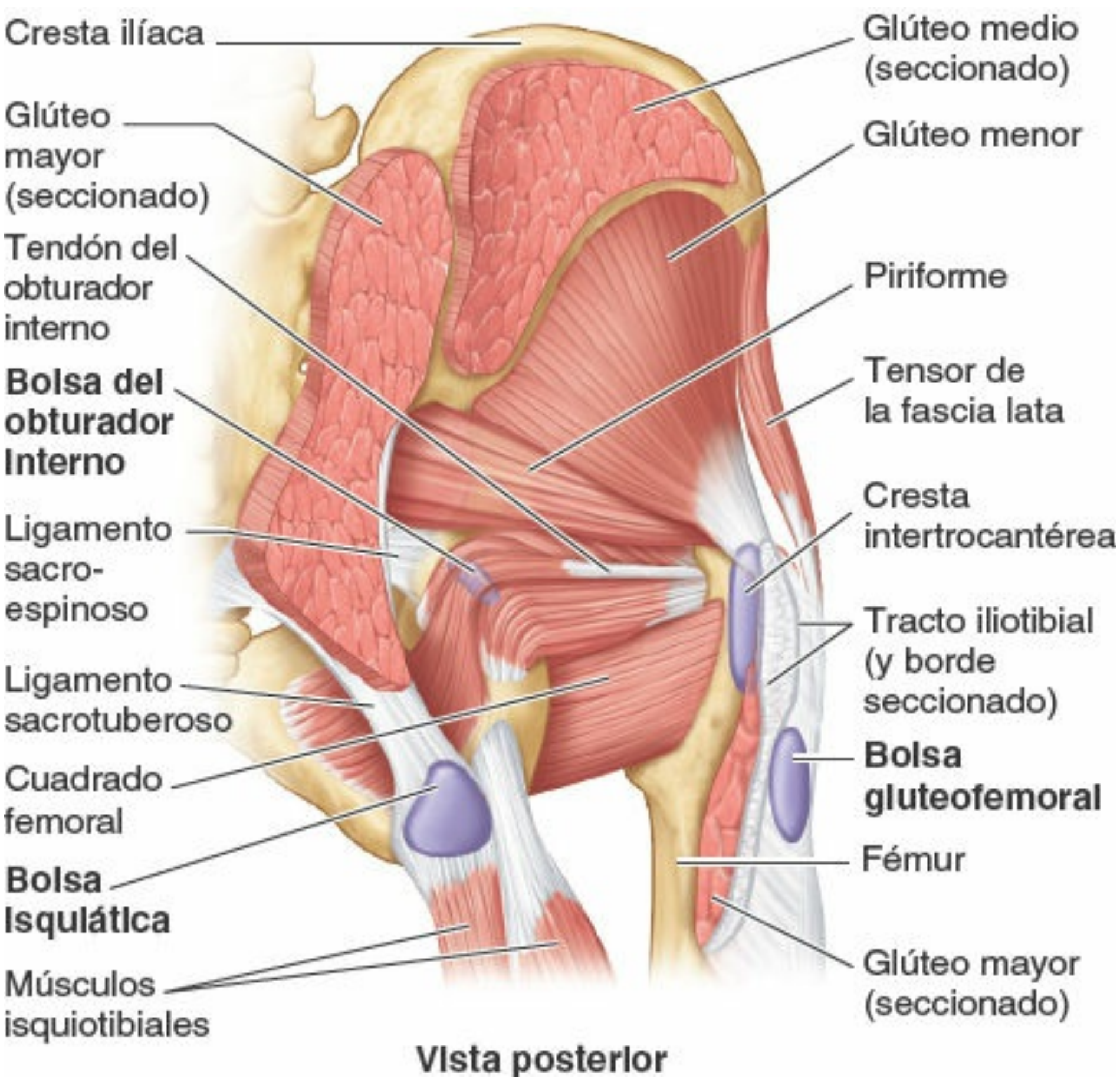

FIGURA 7-38. Músculos y bolsas glúteos. Tres bolsas (trocantérea, gluteofemoral e isquiática) suelen separar el glúteo mayor de los relieves óseos subyacentes. La bolsa del obturador interno se encuentra por debajo del tendón de este músculo.

1. La **bolsa trocantérea**, que separa las fibras superiores del glúteo mayor del trocánter mayor. Esta bolsa suele ser la mayor de las formadas en relación con salientes óseos, y ya existe al nacer. Otras bolsas de este tipo parecen formarse a causa del movimiento posterior al nacimiento.
2. La **bolsa isquiática**, que separa la parte inferior del glúteo mayor de la tuberosidad isquiática; con frecuencia falta.
3. La **bolsa gluteofemoral**, que separa el tracto iliotibial de la parte superior de la inserción proximal del vasto lateral.

Véanse los cuadros clínicos «Bursitis trocantérea» y «Bursitis isquiática».

GLÚTEO MEDIO Y GLÚTEO MENOR

Los músculos glúteos más pequeños, el **glúteo medio** y el **glúteo menor**, tienen

forma de abanico y sus fibras convergen del mismo modo y esencialmente hacia el mismo punto (figs. 7-35 C a E, 7-36, 7-38 y 7-39). Comparten las mismas acciones e inervación (v. tabla 7-6), y están irrigados por el mismo vaso sanguíneo, la arteria glútea superior. El glúteo menor y la mayor parte del glúteo medio se sitúan profundos respecto al glúteo mayor, en la cara externa del ilion. Ambos músculos abducen o estabilizan el muslo, y producen su rotación medial (figs. 7-21 F y 7-40; tabla 7-2).

La comprobación de la acción de los glúteos medio y menor se realiza con la persona en decúbito lateral, con el miembro que se explora en la parte superior, y el otro miembro situado inferiormente en posición de flexión de la cadera y la rodilla para mantener la estabilidad. La persona abduce el muslo sin flexión ni rotación contra una resistencia directa hacia abajo. El glúteo medio puede palparse inferior a la cresta ilíaca, posterior al tensor de la fascia lata, que también se contrae durante la abducción del muslo.

TENSOR DE LA FASCIA LATA

El **tensor de la fascia lata** es un músculo fusiforme de unos 15 cm de longitud, que queda encerrado entre dos hojas de fascia lata (figs. 7-35 C y J, 7-37 y 7-38). En la tabla 7-6 se describen las inserciones, la inervación y la acción de este músculo.

El tensor de la fascia lata y la parte superficial y anterior del glúteo mayor comparten una inserción distal común, en el *tubérculo anterolateral de la tibia*, a través del *tracto iliotibial*, que actúa como una larga aponeurosis para los músculos. Sin embargo, a diferencia del glúteo mayor, el tensor de la fascia lata está inervado e irrigado por el paquete vasculonervioso glúteo superior. A pesar de la inervación glútea y la inserción compartida, este tensor es fundamentalmente un músculo flexor del muslo por su localización anterior, aunque no suele actuar de forma independiente.

Para producir flexión, el tensor de la fascia lata actúa en combinación con el iliopsoas y el recto femoral. Cuando se paraliza el iliopsoas, el tensor de la fascia lata se hipertrofia en un intento de compensación de la parálisis. También actúa en conjunto con otros músculos abductores/rotadores mediales (glúteos medio y menor) (fig. 7-40). Está situado demasiado anteriormente para comportarse como un potente abductor y por ello es probable que contribuya principalmente como un músculo sinérgico o fijador.

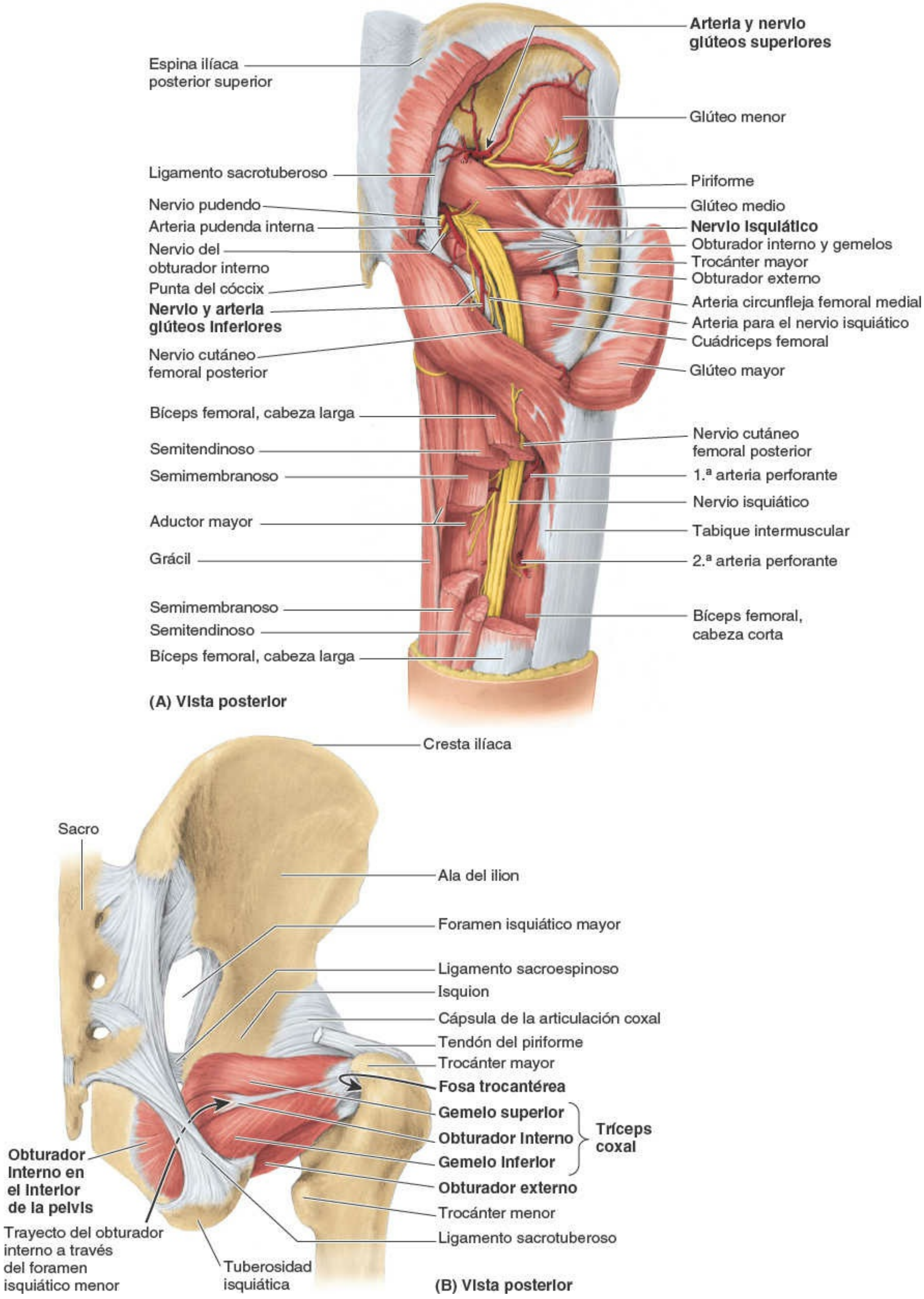

FIGURA 7-39. Disección de la región glútea y la cara posterior del muslo. A) Se ha retirado la mayor parte del glúteo mayor y el glúteo medio, y se han cortado segmentos de los isquiotibiales, para mostrar las estructuras vasculonerviosas de la región glútea y la cara posterior proximal del muslo. El nervio isquiático discurre en profundidad (anterior) respecto al glúteo mayor, y queda protegido por este inicialmente y luego por el bíceps femoral. **B)** En esta disección se muestran algunos de los rotadores laterales del muslo. Los

componentes del tríceps coxal comparten una inserción común en la fosa trocantérea adyacente a la del obturador externo.

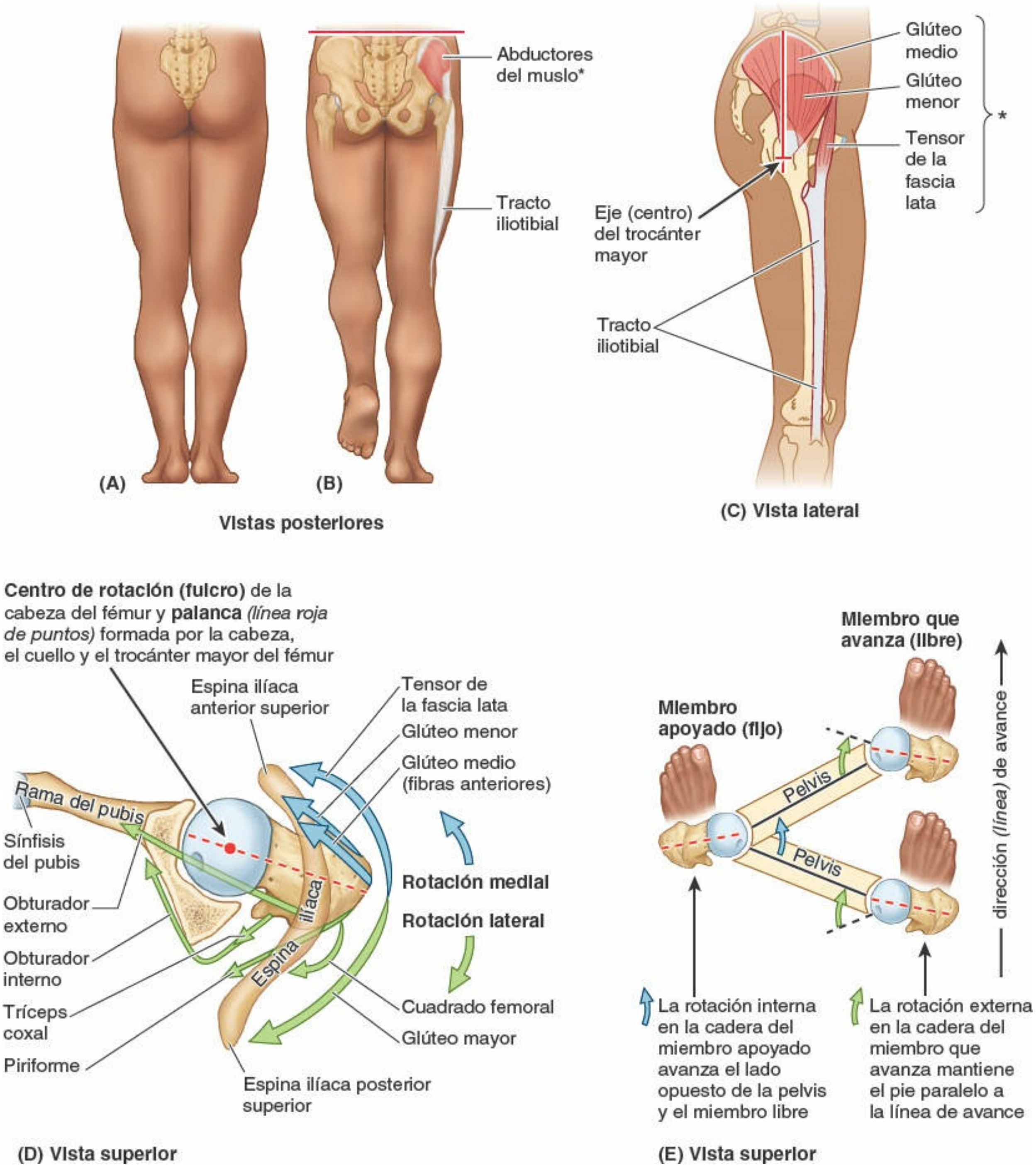

FIGURA 7-40. Acción de los abductores/rotadores mediales del muslo durante la marcha. A y **B)** Papel de los abductores (glúteos medio y mayor, tensor de la fascia lata). Cuando el peso descansa sobre ambos pies **(A)**, la pelvis se apoya equitativamente y no se hunde. Cuando es uno de los miembros inferiores el que soporta el peso **(B)**, los músculos del lado de apoyo fijan la pelvis, de modo que esta no se hunde hacia el lado sin apoyo. Al mantener el nivel de la pelvis se permite que el miembro que no soporta peso se separe del suelo al dirigirse hacia delante durante la fase de oscilación de la marcha. **C** y **D)** La función de los rotadores del muslo se muestra en las vistas lateral **(C)** y superior **(D).** Obsérvese que la mayoría de los abductores —tensor de la fascia lata, glúteo menor y la mayor parte (fibras anteriores) del glúteo medio— se encuentran por delante de la palanca formada por el eje de la cabeza, el cuello y el trocánter mayor del fémur, para rotar el muslo alrededor del eje vertical que atraviesa la cabeza del fémur. La vista superior de la articulación coxal derecha **(D)** incluye la rama superior del pubis, el acetábulo y la cresta ilíaca; la parte inferior del ilion se ha retirado para poder mostrar la cabeza y el cuello del fémur. Las líneas de tracción de los rotadores de la cadera

se indican con *flechas*, mostrando la relación antagónica debida a sus posiciones con respecto a la palanca y el centro de rotación (fulcro). Los rotadores mediales traccionan el trocánter mayor anteriormente, y los rotadores laterales lo hacen posteriormente, produciendo una rotación del muslo alrededor del eje vertical. Obsérvese que todos estos músculos también empujan la cabeza y el cuello del fémur medialmente hacia el acetábulo, reforzando la articulación. Durante la marcha **(E)**, los mismos músculos que actúan unilateralmente durante la fase de apoyo (miembro apoyado) para mantener el nivel de la pelvis mediante abducción pueden producir simultáneamente una rotación medial en la articulación coxal, avanzando el lado opuesto, no apoyado, de la pelvis (aumentando el avance del miembro libre). Los rotadores laterales del miembro que avanza (libre) actúan durante la fase de oscilación, para mantener el pie paralelo a la dirección (línea) de avance.

El tensor de la fascia lata tensa la fascia lata y el tracto iliotibial. Dado que el tracto iliotibial se inserta en el fémur mediante el tabique intermuscular lateral, el tensor de la fascia lata produce escaso movimiento (si es que produce alguno) de la pierna (v. fig. 7-37 B). Sin embargo, con la rodilla en extensión completa, contribuye a (o aumenta) la fuerza de extensión, añadiendo estabilidad, y desempeña un papel en el sostén del fémur sobre la tibia en la posición erguida, si se produce un balanceo lateral. Cuando otros músculos flexionan la rodilla, el tensor de la fascia lata puede aumentar de forma sinérgica la flexión y la rotación lateral de la pierna.

Los abductores/rotadores mediales de la articulación coxal tienen una función esencial durante la locomoción, avanzando y evitando el hundimiento del lado de la pelvis que no se apoya durante la marcha, tal como se ilustra y se explica en la figura 7-40. Las funciones de sostén y producción de acción de los músculos abductores/rotadores mediales dependen de la normalidad de:

- La actividad muscular y la inervación del nervio glúteo superior.
- La articulación de los componentes de la articulación coxal.
- La resistencia y la angulación del cuello del fémur.

MÚSCULO PIRIFORME

El músculo **piriforme**, con forma de pera, se localiza en parte sobre la pared posterior de la pelvis menor, y en parte posterior a la articulación coxal (v. figs. 7-35 F y G, 7-36 y 7-38; tabla 7-6). Este músculo abandona la pelvis a través del *foramen isquiático mayor*, ocupándolo casi totalmente, para insertarse en el borde superior del *trocánter mayor*.

Debido a su localización clave en la nalga, el *músculo piriforme es el elemento de referencia de la región glútea*, y proporciona la clave para entender las relaciones de esta región porque determina los nombres de los nervios y los vasos sanguíneos (v. fig. 7-39 A).

- El nervio y los vasos glúteos superiores emergen superiores al músculo.
- El nervio y los vasos glúteos inferiores emergen inferiores al músculo.

Véase el cuadro clínico «Lesiones del nervio isquiático».

OBTURADOR INTERNO Y GEMELOS

El músculo **obturador interno** y los **gemelos superior** e **inferior** forman un músculo tricipital (de tres cabezas), el **«tríceps coxal»**, que ocupa el espacio entre los

músculos piriforme y cuadrado femoral (v. figs. 7-35 H y 7-39 A y B). El tendón común de estos músculos se sitúa horizontalmente en la nalga al pasar hacia el trocánter mayor del fémur.

En la tabla 7-6 se describen las inserciones, la acción y la inervación. El *obturador interno* se localiza parcialmente en la pelvis, donde cubre la mayor parte de la pared lateral de la pelvis menor (v. fig. 7-39 B). Abandona la pelvis a través del *foramen isquiático menor*, realiza un giro en ángulo recto (figs. 7-39 B y 7-40 D), se vuelve tendinoso y recibe las inserciones distales de los gemelos antes de insertarse en la cara medial del trocánter mayor (fosa trocantérea) del fémur.

Los *gemelos* son refuerzos extrapélvicos, estrechos y triangulares, del obturador interno. Aunque el gemelo inferior recibe inervación aparte del nervio del cuadrado femoral, es más realista considerar estos tres músculos como una unidad *(tríceps coxal)*, porque no pueden actuar de forma independiente.

La **bolsa isquiática del obturador interno** permite el movimiento libre del músculo sobre el borde posterior del isquion, donde el borde forma la incisura isquiática menor y la tróclea sobre la que el tendón se desliza al girar (v. fig. 7-38).

CUADRADO FEMORAL

El **cuadrado femoral** es un músculo cuadrangular, plano y corto, que se localiza inferior al obturador interno y los gemelos (v. figs. 7-35 a 7-40 A). Como indica su nombre, el cuadrado femoral es un músculo rectangular, potente rotador lateral del muslo.

OBTURADOR EXTERNO

Por su localización (posterior al pectíneo y los extremos superiores de los músculos aductores) e inervación *(nervio obturador)*, el obturador externo se describió antes en este capítulo, con los músculos mediales del muslo (v. fig. 7-24 H; tabla 7-4). Sin embargo, actúa como rotador lateral del muslo, y su inserción distal sólo puede verse durante la disección de la región glútea (v. fig. 7-39 B) o de la articulación coxal. Esta es la razón por la cual se vuelve a mencionar aquí.

El vientre del obturador externo se encuentra profundo en la parte proximal del muslo, y el tendón pasa inferior al cuello del fémur y en profundidad respecto al cuadrado femoral en su camino hacia su inserción en la *fosa trocantérea del fémur* (figs. 7-39 B y 7-40 D). El obturador externo, con otros músculos cortos que rodean la articulación coxal, estabiliza la cabeza del fémur en el acetábulo. Es más eficaz como rotador lateral del muslo cuando la articulación coxal está en flexión.

Región posterior del muslo

En la figura 7-41 se ilustran los **músculos posteriores del muslo** y sus inserciones, y en la tabla 7-7 se describen sus inserciones, inervación y acciones.

Tres de los cuatro músculos de la cara posterior del muslo son **músculos isquiotibiales** (figs. 7-41 A a D, y 7-42 B): *1) semitendinoso, 2) semimembranoso* y *3) bíceps femoral* (cabeza larga). Estos músculos tienen características comunes:

- Inserción proximal en la tuberosidad isquiática, profunda al glúteo mayor (fig.

7-41 A, F a H).

- Inserción distal en los huesos de la pierna (fig. 7-41 B a E).
- Se extienden y actúan sobre dos articulaciones, produciendo extensión en la articulación coxal y flexión en la articulación de la rodilla.
- Inervación por el componente tibial del nervio isquiático (fig. 7-42 A).

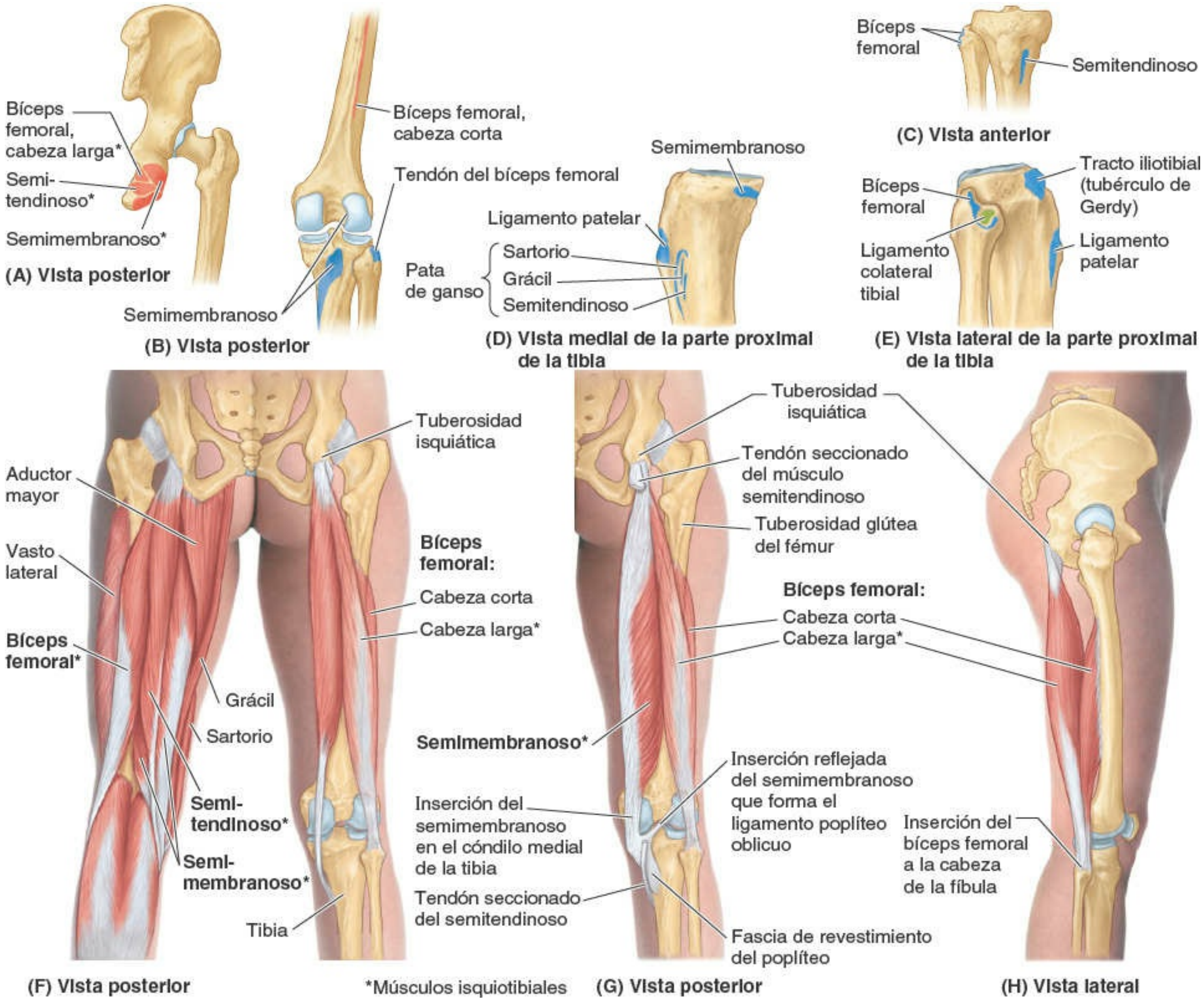

FIGURA 7-41. Músculos de la región posterior del muslo: extensores de la cadera y flexores de la rodilla.

TABLA 7-7. MÚSCULOS DE LA REGIÓN POSTERIOR DEL MUSLO: EXTENSORES DE LA CADERA Y FLEXORES DE LA RODILLA

Músculo[a]	Inserción proximal	Inserción distal	Inervación[b]	Acción principal
Semitendinoso	Tuberosidad isquiática	Cara medial de la parte superior de la tibia	Componente tibial del nervio isquiático (**L5, S1,** S2)	Extienden el muslo; flexionan la pierna y la rotan medialmente cuando la rodilla está flexionada; cuando el muslo y la pierna están flexionados, estos músculos pueden extender el tronco
Semimembranoso		Parte posterior del cóndilo medial de la tibia; la inserción refleja forma el ligamento poplíteo oblicuo (hacia el cóndilo lateral del fémur)		
Bíceps femoral	Cabeza larga: tuberosidad isquiática Cabeza corta: línea áspera y línea supracondílea lateral del fémur	Lado lateral de la cabeza de la fíbula; el tendón está dividido en este punto por el ligamento colateral fibular de la rodilla	Cabeza larga: componente tibial del nervio isquiático (L5, **S1,** S2) Cabeza corta: componente fibular común del nervio isquiático (L5, **S1,** S2)	Flexiona la pierna y la rota lateralmente cuando la rodilla está flexionada; extiende el muslo (p. ej., al empezar a andar)

[a] En conjunto, estos tres músculos se conocen como isquiotibiales.

[b] Las abreviaturas indican la inervación segmentaria medular (p. ej., «L5, S1, S2» indica que los nervios que inervan el semitendinoso derivan del quinto segmento lumbar y de los dos primeros segmentos sacros de la médula espinal). Las abreviaturas en negrita **(L5, S1)** indican la inervación segmentaria principal. La lesión de uno o más de estos segmentos de la médula espinal o de las raíces nerviosas motoras que se originan de ellos provoca la parálisis de los músculos implicados.

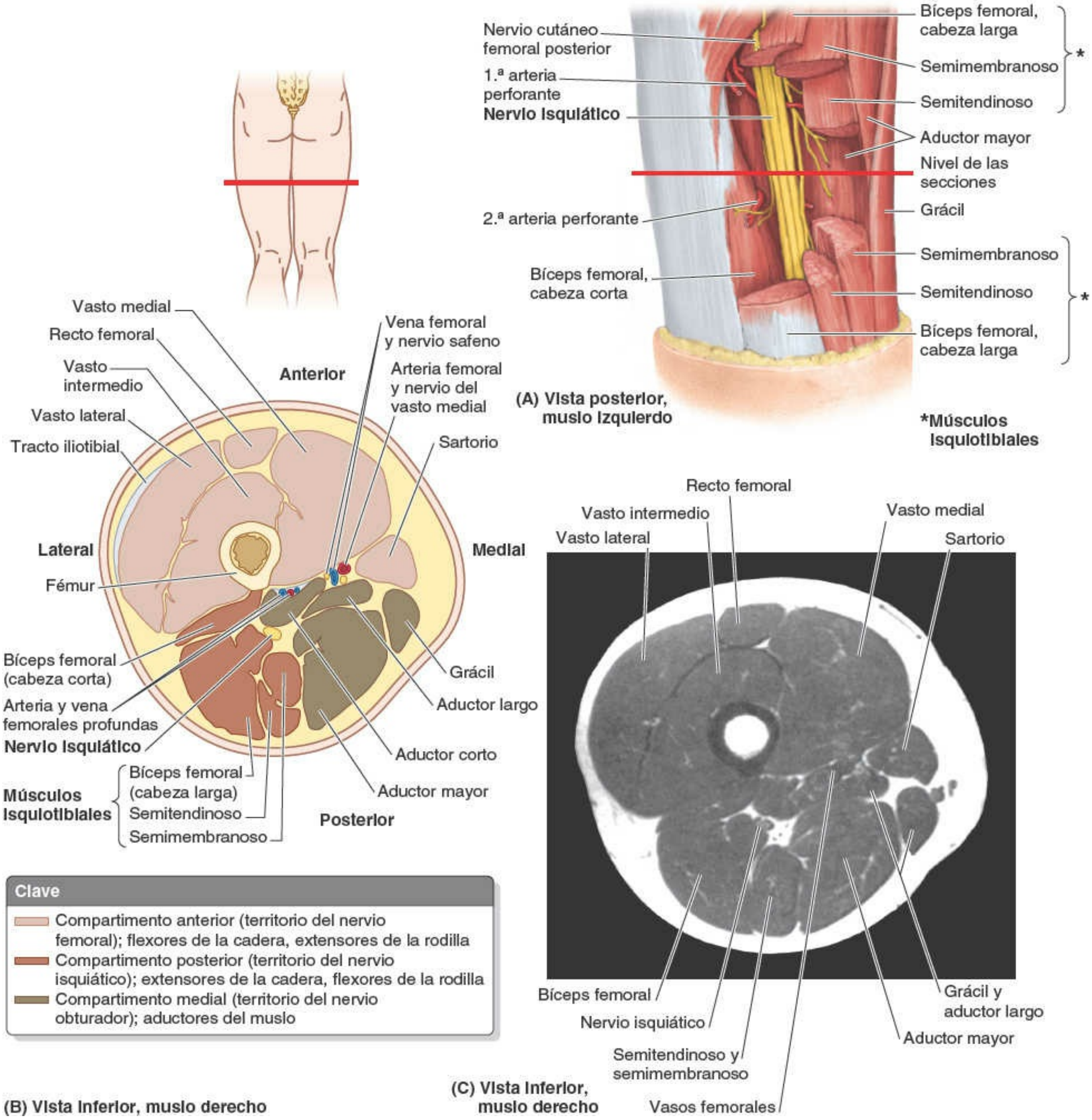

FIGURA 7-42. Músculos y compartimentos fasciales del muslo. A) Se han cortado segmentos de los músculos isquiotibiales para mostrar el nervio isquiático. Se indica el nivel de los cortes que se muestran en **B** y **C. B)** Sección transversal anatómica a través de la parte media del muslo, 10-15 cm por debajo del ligamento inguinal. Se muestran los tres compartimentos del muslo coloreados en diferentes tonalidades. Obsérvese que cada uno de ellos cuenta con su propia inervación y grupo(s) funcional(es) de músculos. **C)** Imagen transversal de RM del muslo derecho que se corresponde con **B.** (Cortesía del Dr. W. Kucharczyk, Chair of Medical Imaging, Faculty of Medicine, University of Toronto, y Clinical Director of the Tri-Hospital Resonance Centre, Toronto, Ontario, Canada.)

La cabeza larga del bíceps femoral cumple todas estas condiciones, pero la cabeza corta, el cuarto músculo del compartimento posterior, no cumple alguna de ellas.

Los isquiotibiales recibieron su nombre porque es frecuente atar los jamones (muslos de cerdo) para curarlos y/o ahumarlos utilizando los tendones largos de estos músculos (v. fig. 7-41 F). Esto también explica la expresión inglesa «*hamstringing the enemy*» (inmovilizar al enemigo), cortando estos tendones lateral y medial a las rodillas.

Las dos acciones de los isquiotibiales no pueden realizarse de forma máxima todo

el tiempo; la flexión completa de la rodilla requiere tal acortamiento de los isquiotibiales que no pueden proporcionar la contracción adicional que sería necesaria para la extensión completa simultánea del muslo; del mismo modo, la extensión completa de la cadera acorta los isquiotibiales de modo que no pueden contraerse más para actuar totalmente sobre la rodilla. Cuando los muslos y las piernas están fijos, los isquiotibiales pueden ayudar a extender el tronco en la articulación coxal.

Son activos en la extensión del muslo en cualquier situación, salvo en la flexión completa de la rodilla, incluyendo el mantenimiento de la postura erguida relajada. Una persona con parálisis de los isquiotibiales tiende a caer hacia delante porque los glúteos mayores no pueden mantener el tono muscular necesario para estar en pie en posición erguida.

Los isquiotibiales son los extensores de la cadera al andar en llano, cuando el glúteo mayor muestra la actividad mínima. Sin embargo, en lugar de producir la extensión de la cadera o la flexión de la rodilla *per se* durante la marcha normal, los isquiotibiales muestran su mayor actividad cuando se contraen de forma excéntrica, resistiendo (desacelerando) la flexión de la cadera y la extensión de la rodilla durante la oscilación terminal (entre la oscilación media y el golpe de talón) (v. fig. 7-21 G; tabla 7-2). La longitud de los isquiotibiales varía, aunque suele depender de la forma física. En algunas personas no son lo suficientemente largos como para permitirles tocarse los dedos de los pies con las rodillas extendidas. Los ejercicios de estiramiento habituales pueden alargar estos músculos y tendones. *Para comprobar la función de los isquiotibiales*, la persona flexiona la pierna contra resistencia. Normalmente, estos músculos (en especial sus tendones a cada lado de la fosa poplítea) deben marcarse al doblar la rodilla (v. fig. 7-49 C).

SEMITENDINOSO

Tal como su nombre indica, la mitad del músculo **semitendinoso** es tendinosa (v. fig. 7-41 F). Tiene un vientre fusiforme que suele interrumpirse por una intersección tendinosa y un tendón largo, como un cordón, que se origina aproximadamente a dos tercios del trayecto descendente en el muslo. Distalmente, el tendón se inserta en la cara medial de la parte superior de la tibia, como parte de la *pata de ganso* junto con las inserciones tendinosas del sartorio y el grácil (v. fig. 7-41 D).

SEMIMEMBRANOSO

El **semimembranoso** es un músculo ancho, también con una denominación adecuada por la forma membranosa aplanada de su inserción proximal en la tuberosidad isquiática (v. fig. 7-41 G; tabla 7-7). El tendón de este músculo se forma alrededor de la parte media del muslo, y desciende hacia la parte posterior del cóndilo medial de la tibia.

El tendón del semimembranoso se divide distalmente en tres partes: *1)* una inserción directa en la cara posterior del cóndilo medial de la tibia; *2)* una parte que se fusiona con la fascia poplítea y *3)* una parte reflejada que refuerza la parte intercondílea de la cápsula articular de la rodilla como **ligamento poplíteo oblicuo** (v. fig. 7-41 G; v. también fig. 7-86 B).

Cuando la rodilla está en flexión de 90°, los tendones de los isquiotibiales

mediales (semitendinoso y semimembranoso) pasan hacia el lado medial de la tibia. En esta posición, la contracción de estos músculos (y de los sinérgicos, entre ellos el grácil, el sartorio y el poplíteo) produce una rotación medial limitada (unos 10°) de la tibia en la rodilla. Los dos isquiotibiales media-les no son tan activos como el isquiotibial lateral, el bíceps femoral, que es el «mulo de carga» de la extensión de la rodilla (Hamill y Knutzen, 2014).

BÍCEPS FEMORAL

Como su nombre indica, el **bíceps femoral**, un músculo fusiforme, tiene dos cabezas: una *cabeza larga* y una *cabeza corta* (v. fig. 7-41 F a H). En la parte inferior del muslo, la cabeza larga se vuelve tendinosa y se une a la cabeza corta. El tendón común redondeado de las cabezas se inserta en la cabeza de la fíbula, y puede observarse y apreciarse fácilmente al pasar por la rodilla, en especial cuando se flexiona esta contra resistencia.

La **cabeza larga del bíceps femoral** cruza y protege el nervio isquiático tras descender este desde la región glútea hacia la cara posterior del muslo (figs. 7-39 A y 7-42 A a C). Cuando el nervio isquiático se divide en sus ramos terminales, el ramo lateral (nervio fibular común) continúa su relación discurriendo junto al tendón del bíceps.

La **cabeza corta del bíceps femoral** se origina a partir del labio lateral del tercio inferior de la línea áspera y la cresta supracondílea del fémur (v. fig. 7-41 B y H). Mientras que la inervación de los isquiotibiales es común, a partir del componente tibial del nervio isquiático, la *cabeza corta del bíceps femoral está inervada por el componente fibular* (v. tabla 7-7). Como cada una de las dos cabezas del bíceps femoral tiene una inervación diferente, una lesión en la cara posterior del muslo que cause afectación nerviosa puede paralizar una de ellas y no la otra.

Cuando la rodilla presenta una flexión de 90°, los tendones del isquiotibial lateral (bíceps femoral), así como el tracto iliotibial, pasan hacia el lado lateral de la tibia. En esta posición, la contracción del bíceps femoral y del tensor de la fascia lata produce una rotación lateral de la tibia de unos 40° a nivel de la rodilla. La rotación de la rodilla flexionada es especialmente importante en el esquí.

Estructuras vasculonerviosas de las regiones glútea y posterior del muslo

A partir del *plexo sacro* se originan varios nervios importantes que, o bien inervan la región glútea (p. ej., nervios glúteos superior e inferior), o bien pasan a través de ella para inervar el periné y el muslo (p. ej., los nervios pudendo e isquiático, respectivamente). En la figura 7-43 se muestran los nervios de la región glútea y la parte posterior del muslo, y en la tabla 7-8 se describen sus orígenes, trayectos y distribución.

NERVIOS CLÚNEOS

La piel de la región glútea está abundantemente inervada por los **nervios clúneos superior, medio** e **inferior.** Estos nervios superficiales inervan la piel situada sobre

la cresta ilíaca, entre las espinas ilíacas posteriores y sobre el tubérculo ilíaco. Son, por lo tanto, nervios que pueden lesionarse al extraer hueso del ilion para realizar injertos.

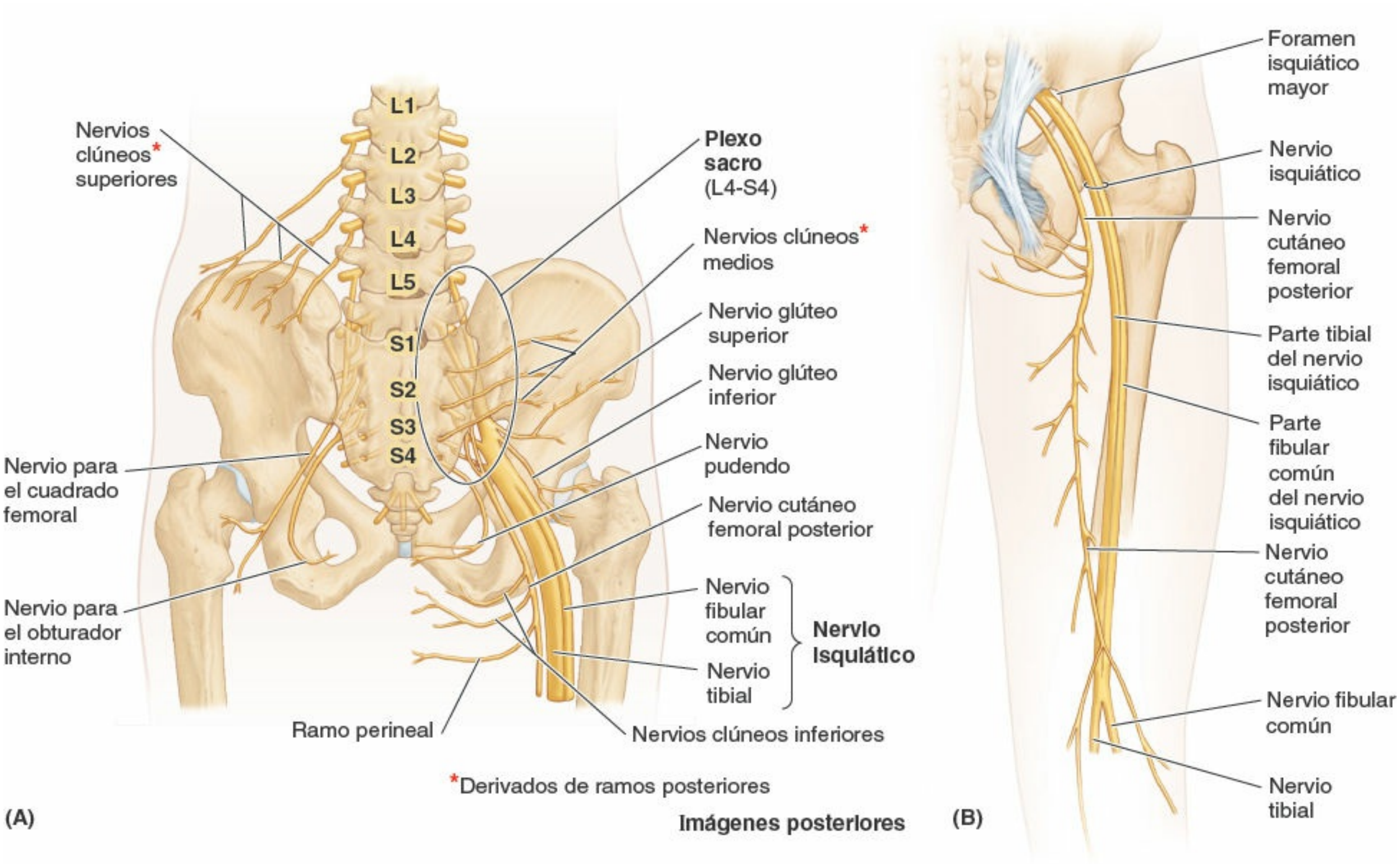

FIGURA 7-43. **Nervios de las regiones glútea y posterior del muslo.**

TABLA 7-8. NERVIOS DE LAS REGIONES GLÚTEA Y POSTERIOR DEL MUSLO

Nervio(s)	Origen	Recorrido	Distribución
Clúneos			
Superiores	Como ramos cutáneos laterales de ramos posteriores de los nervios L1-L3	Se dirigen inferior y lateralmente a través de la cresta ilíaca	Inervan la piel de la parte superior de la nalga, hasta el tubérculo de la cresta ilíaca
Medios	Como ramos cutáneos laterales de ramos posteriores de los nervios S1-S3	Salen a través de los forámenes sacros posteriores y entran lateralmente en la región glútea	Inervan la piel sobre el sacro y el área adyacente de la nalga
Inferiores	Nervio cutáneo femoral posterior (ramos anteriores de S2-S3)	Surgen desde el borde inferior del glúteo mayor y ascienden superficiales a este músculo	Inervan la piel de la mitad inferior de la nalga hasta el trocánter mayor
Isquiático	Plexo sacro (divisiones anteriores y posteriores de ramos anteriores de los nervios L4-S3)	Entra en la región glútea a través del foramen isquiático mayor, inferior al piriforme y profundo respecto al glúteo mayor; desciende por la cara posterior del muslo, profundo al bíceps femoral; se bifurca en los nervios tibial y fibular común en el vértice de la fosa poplítea	No inerva músculos de la región glútea; inerva todos los músculos del compartimento posterior del muslo (el componente tibial inerva todos salvo la cabeza corta del bíceps femoral, que está inervada por el componente fibular común)
Cutáneo femoral posterior	Plexo sacro (divisiones anteriores y posteriores de ramos anteriores de los nervios S1-S3)	Entra en la región glútea a través del foramen isquiático mayor, inferior al piriforme y profundo respecto al glúteo mayor, emergiendo de su borde inferior; desciende por la parte posterior del muslo, profundo a la fascia lata	Inerva la piel de la mitad inferior de la nalga (a través de los nervios clúneos inferiores), la piel sobre la cara posterior del muslo y la fosa poplítea, y la piel de la parte lateral del periné y la parte medial superior del muslo (a través de su ramo perineal)
Glúteo superior	Plexo sacro (divisiones posteriores de ramos anteriores de los nervios L4-S1)	Entra en la región glútea a través del foramen isquiático mayor, superior al piriforme; discurre lateralmente entre el glúteo medio y el menor, hasta el tensor de la fascia lata	Inerva el glúteo medio, el glúteo menor y el tensor de la fascia lata
Glúteo inferior	Plexo sacro (divisiones posteriores de ramos anteriores de los nervios L5-S2)	Entra en la región glútea a través del foramen isquiático mayor, inferior al piriforme y profundo respecto a la parte inferior del glúteo mayor; se divide en varios ramos	Inerva el glúteo mayor
Nervio del cuadrado femoral	Plexo sacro (divisiones anteriores de ramos anteriores de los nervios L4-S1)	Entra en la región glútea a través del foramen isquiático mayor, inferior al piriforme y profundo (anterior) respecto al nervio isquiático	Inerva la articulación coxal, el gemelo inferior y el cuadrado femoral
Pudendo	Plexo sacro (divisiones anteriores de ramos anteriores de los nervios S2-S4)	Sale de la pelvis a través del foramen isquiático mayor, inferior al piriforme; desciende posterior al ligamento sacroespinoso; entra en el periné a través del foramen isquiático menor	No inerva estructuras de la región glútea ni de la parte posterior del muslo (es el principal nervio del periné)
Nervio del obturador interno	Plexo sacro (divisiones posteriores de ramos anteriores de los nervios L5-S2)	Sale de la pelvis a través del foramen isquiático mayor, inferior al piriforme; desciende posterior al ligamento sacroespinoso; entra en el periné a través del foramen isquiático menor	Inerva el gemelo superior y el obturador interno

NERVIOS GLÚTEOS PROFUNDOS

Los *nervios glúteos profundos* son los nervios glúteos superior e inferior, el nervio isquiático, el nervio del músculo cuadrado femoral, el nervio cutáneo femoral posterior, el nervio del músculo obturador interno y el nervio pudendo (figs. 7-39 A y 7-43; tabla 7-8). Todos estos nervios son ramos del plexo sacro y abandonan la pelvis a través del foramen isquiático mayor. Con la excepción del nervio glúteo superior, todos emergen inferiormente al músculo piriforme.

Nervio glúteo superior. El **nervio glúteo superior** discurre lateralmente entre los músculos glúteos medio y menor, con la rama profunda de la arteria glútea superior. Se divide en un ramo superior, que inerva el glúteo medio, y un ramo inferior, que continúa el trayecto para pasar entre los glúteos medio y menor, e inervar ambos músculos y el tensor de la fascia lata. Véase el cuadro clínico «Lesión del nervio glúteo superior».

Nervio glúteo inferior. El **nervio glúteo inferior** abandona la pelvis a través del

foramen isquiático mayor, inferiormente respecto al músculo piriforme y superficial al nervio isquiático, acompañado por múltiples ramas de la arteria y la vena glúteas inferiores. El nervio glúteo inferior también se divide en varios ramos, que proporcionan inervación motora al glúteo mayor que lo cubre.

Nervio isquiático. El **nervio isquiático** es el mayor nervio del cuerpo y es la continuación de la parte principal del *plexo sacro*. Los ramos convergen en el borde inferior del músculo piriforme para formar este nervio, una banda gruesa y aplanada, de unos 2 cm de ancho. El nervio isquiático es la estructura más lateral de las que emergen a través del foramen isquiático mayor inferiormente al músculo piriforme.

Mediales respecto al nervio isquiático se encuentran el nervio y los vasos glúteos inferiores, los vasos pudendos internos y el nervio pudendo. El nervio isquiático discurre inferolateralmente cubierto por el glúteo mayor, a mitad de camino entre el trocánter mayor y la tuberosidad isquiática. Descansa sobre el isquion y, a continuación, pasa posterior a los músculos obturador interno, cuadrado femoral y aductor mayor. Es un nervio de tal tamaño que recibe una rama de la arteria glútea inferior, la **arteria satélite del nervio isquiático.**

El nervio isquiático no inerva ninguna estructura de la región glútea sino los músculos posteriores del muslo, todos los músculos de la pierna y el pie, y la piel de la mayor parte de la pierna y el pie. También proporciona ramos articulares para todas las articulaciones del miembro inferior. El nervio isquiático es, en realidad, la unión de dos nervios, el *nervio tibial*, que deriva de divisiones anteriores (preaxiales) de los ramos anteriores, y el *nervio fibular común*, derivado de divisiones posteriores (postaxiales) de los ramos anteriores, en la misma vaina de tejido conectivo (figs. 7-43 y 7-44 A).

Los nervios tibial y fibular común suelen separarse en la parte distal del muslo (fig. 7-43 B); sin embargo, en un 12 % de las personas se separan al abandonar la pelvis (fig. 7-44 A). En estos casos, el nervio tibial pasa inferior al músculo piriforme, y el nervio fibular común atraviesa el músculo o pasa superiormente a él (fig. 7-44 B y C).

Nervio del músculo cuadrado femoral. El **nervio del músculo cuadrado femoral** abandona la pelvis anterior al nervio isquiático y el obturador interno, y pasa sobre la cara posterior de la articulación coxal (fig. 7-43). Proporciona un ramo articular para esta articulación, e inerva los músculos gemelo inferior y cuadrado femoral.

Nervio cutáneo femoral posterior. El **nervio cutáneo femoral posterior** inerva más piel que cualquier otro nervio cutáneo (v. fig. 7-43). Las fibras de las divisiones anteriores de S2 y S3 inervan la piel del periné, a través de su *ramo perineal*. Algunas de las fibras de las divisiones posteriores de los ramos anteriores de S1 y S2 inervan la piel de la parte inferior de la nalga (a través de los *nervios clúneos inferiores*). Otras fibras continúan inferiormente en ramos que inervan la piel de la parte posterior del muslo y la parte proximal de la pierna. A diferencia de la mayoría de los nervios denominados *cutáneos*, la parte principal de este se encuentra profunda con respecto a la fascia profunda (fascia lata), y sólo sus ramos terminales penetran en el tejido subcutáneo para su distribución por la piel.

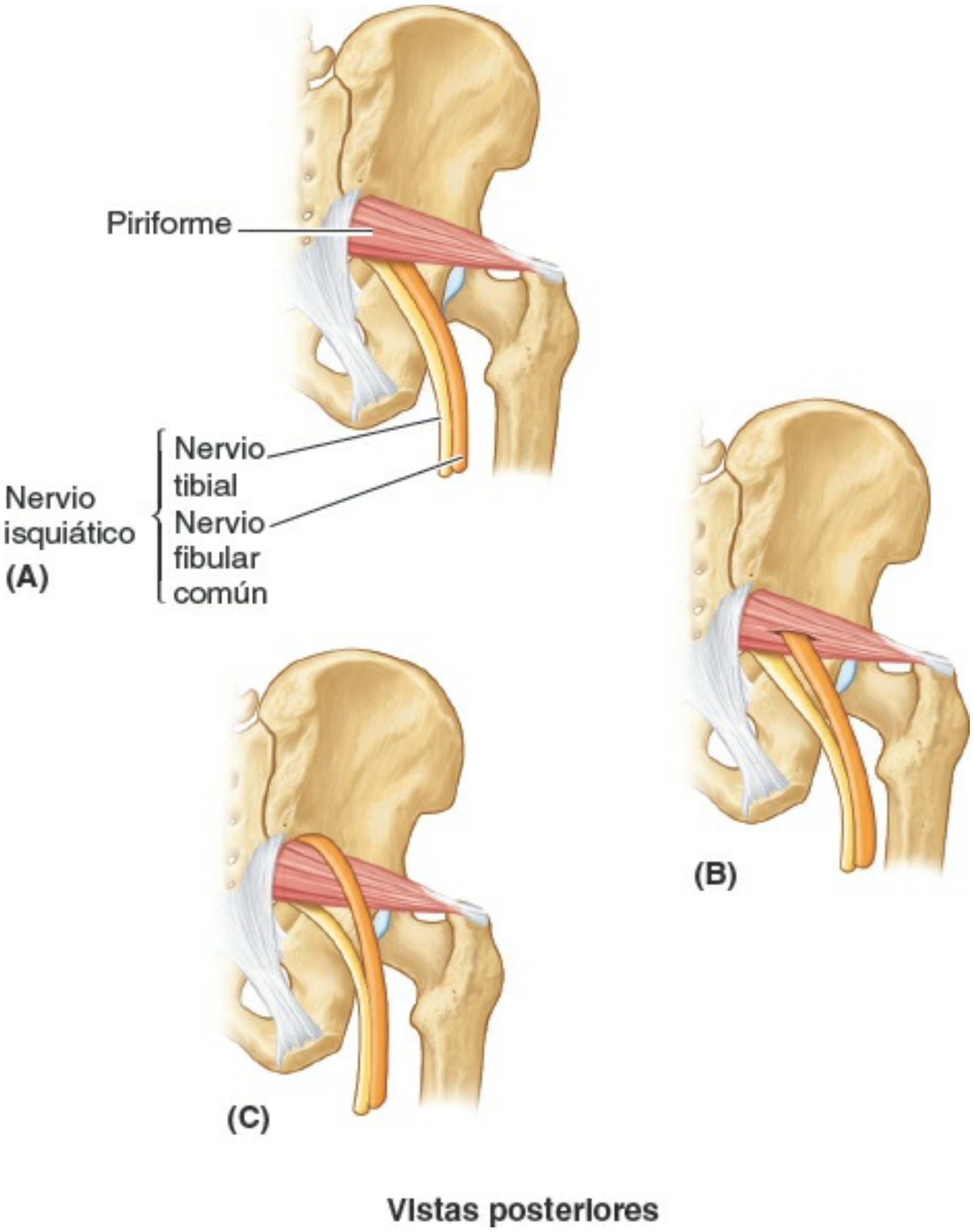

FIGURA 7-44. Relación del nervio isquiático con el músculo piriforme. A) El nervio isquiático suele surgir del foramen isquiático mayor por debajo del piriforme. **B)** En el 12,2 % de 640 miembros estudiados por el Dr. J.C.B. Grant, el nervio isquiático se dividía antes de salir por el foramen isquiático mayor; el nervio fibular común *(amarillo)* pasaba a través del piriforme. **C)** En el 0,5 % de los casos, el nervio fibular común pasaba por encima del músculo, donde es especialmente vulnerable a la lesión durante las inyecciones intraglúteas.

Nervio pudendo. El *nervio pudendo* es la estructura más medial de las que abandonan la pelvis a través del foramen isquiático mayor. Desciende inferior al músculo piriforme, posterolateral respecto al ligamento sacroespinoso, y entra en el periné a través del foramen isquiático menor para inervar estructuras de esta región. El nervio pudendo no inerva estructuras de la región glútea ni de la región posterior del muslo, y se comenta con más detalle en el capítulo 3.

Nervio del músculo obturador interno. El **nervio del múscu lo obturador interno** se origina a partir de las divisiones anteriores de los ramos anteriores de los nervios L5-S2, y discurre paralelo al trayecto del nervio pudendo (v. fig. 7-43 A). Al pasar alrededor de la base de la espina isquiática, inerva el gemelo superior. Tras entrar en el periné, a través del foramen isquiático menor, inerva el músculo obturador interno.

ARTERIAS DE LAS REGIONES GLÚTEA Y POSTERIOR DEL MUSLO

Las **arterias de la región glútea** nacen, directa o indirectamente, de las *arterias ilíacas internas*, aunque sus formas de origen son variables (figs. 7-39 A y 7-45; tabla 7-9). Las principales ramas de la arteria ilíaca interna que irrigan o atraviesan la región glútea son: *1)* la arteria glútea superior, *2)* la arteria glútea inferior y *3)* la arteria pudenda interna. El compartimento posterior del muslo no tiene ninguna arteria exclusiva para él y su irrigación procede de diversas arterias: glútea inferior, circunfleja femoral medial, perforantes y poplítea.

Arteria glútea superior. La **arteria glútea superior** es la rama más gruesa de la arteria ilíaca interna y discurre posteriormente entre el tronco lumbosacro y el nervio S1. Esta arteria abandona la pelvis a través del foramen isquiático mayor por encima del músculo piriforme y se divide de inmediato en sus ramas superficial y profunda. La *rama superficial* irriga el glúteo mayor y la piel que cubre la inserción proximal de este músculo. La *rama profunda* irriga los glúteos mediano y menor y el tensor de la fascia lata. La arteria glútea superior se anastomosa con las arterias glútea inferior y circunfleja femoral medial.

Arteria glútea inferior. La **arteria glútea inferior** nace de la arteria ilíaca interna y discurre posteriormente a través de la fascia pélvica parietal, entre los nervios S1 y S2 (o S2 y S3). La arteria glútea inferior sale de la pelvis a través del foramen isquiático mayor, inferior al músculo piriforme, penetra en la región glútea profunda al glúteo mayor y desciende medial al nervio isquiático.

La arteria glútea inferior irriga el glúteo mayor, el obturador interno, el cuadrado femoral y las partes superiores de los músculos isquiotibiales. Se anastomosa con la arteria glútea superior y participa con frecuencia, aunque no siempre, en la *anastomosis cruzada del muslo*, en la que intervienen las primeras arterias perforantes de la arteria femoral profunda y las arterias circunflejas femorales medial y lateral (v. tabla 7-5). Todos estos vasos participan en la irrigación de las estructuras proximales de la parte posterior del muslo.

Antes del nacimiento, la arteria glútea inferior es la arteria principal del compartimento posterior, al que atraviesa en toda su longitud y se continúa luego con la arteria poplítea. Sin embargo, esta parte de la arteria disminuye posnatalmente y persiste como la *arteria satélite del nervio isquiático*.

Arteria pudenda interna. La **arteria pudenda interna** surge de la arteria ilíaca interna y se sitúa anterior a la arteria glútea inferior. Discurre paralelamente al nervio pudendo y penetra en la región glútea a través del foramen isquiático mayor, inferior al músculo piriforme. La arteria pudenda interna sale inmediatamente de la región glútea al cruzar la espina isquiática y el ligamento sacroespinoso, y entra en el periné a través del foramen isquiático menor. Paralelamente al nervio pudendo, irriga la piel, los genitales externos y los músculos de la región perineal. No irriga ninguna estructura de las regiones glútea o posterior del muslo.

Arterias perforantes. Habitualmente hay cuatro **arterias perforantes** procedentes de la arteria femoral profunda; tres de ellas se originan en el compartimento anterior, y la cuarta es la rama terminal de la arteria femoral profunda propiamente dicha (fig. 7-45; tabla 7-9). Las arterias perforantes son vasos de grueso calibre, de presencia inusual en los miembros por su curso transversal

intercompartimental.

En las intervenciones practicadas en el compartimento posterior del muslo, el cirujano debe identificar estas arterias para evitar lesionarlas inadvertidamente. Para llegar al compartimento posterior, perforan la porción aponeurótica de la inserción distal del aductor mayor. Una vez dentro de dicho compartimento, dan lugar típicamente a ramas para los músculos isquiotibiales y ramas anastomóticas que ascienden o descienden para unirse con las ramas que surgen superior o inferiormente de las otras arterias perforantes o de las arterias glútea inferior y poplítea.

Así pues, existe una cadena continua de anastomosis arteriales que se extiende desde la región glútea a la poplítea y da lugar a ramas adicionales para los músculos y el nervio isquiático. Después de emitir las ramas para el compartimento posterior, las arterias perforantes atraviesan el tabique intermuscular lateral y penetran en el compartimento anterior, donde irrigan el músculo vasto lateral.

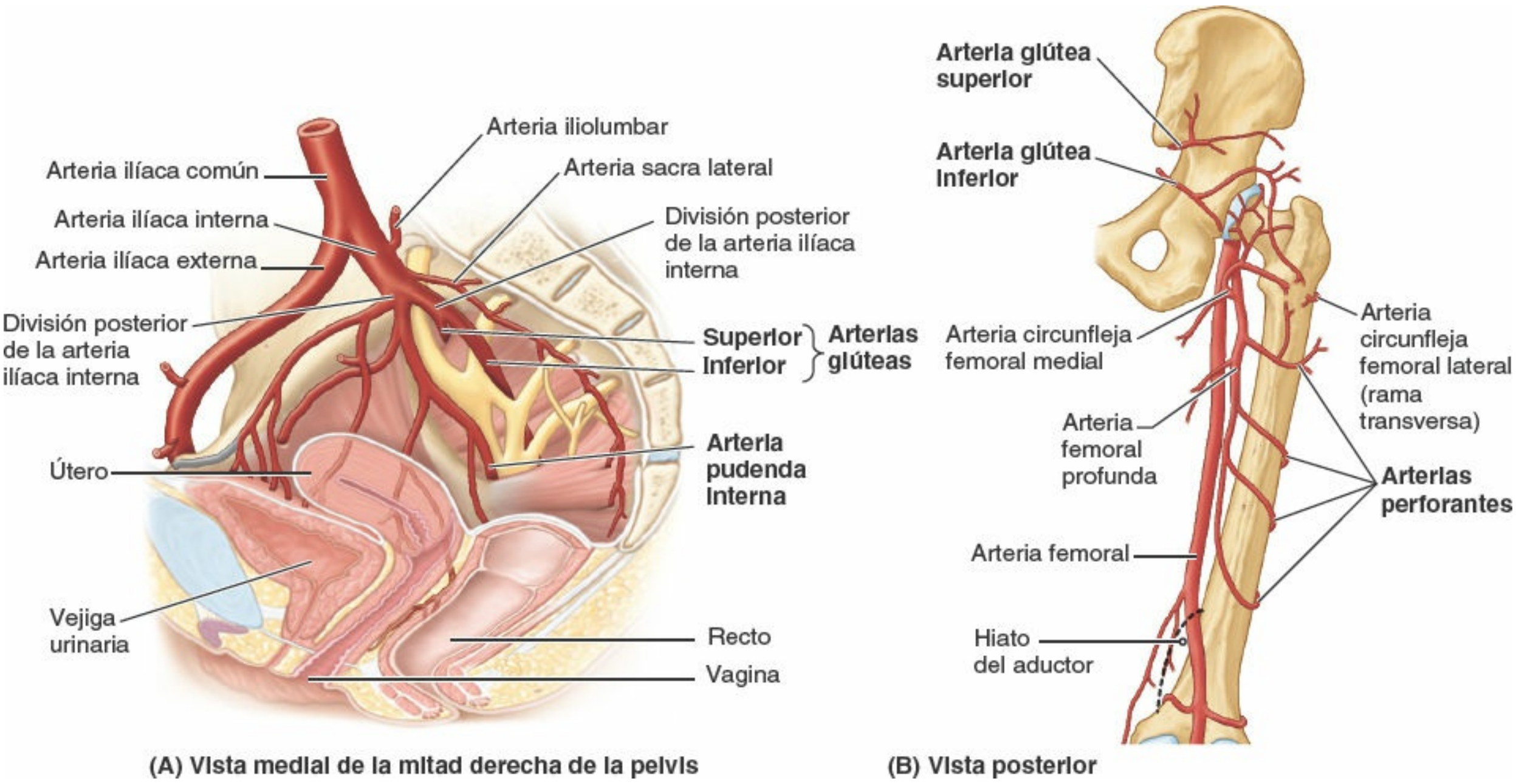

FIGURA 7-45. **Arterias de las regiones glútea y posterior del muslo.**

TABLA 7-9. ARTERIAS DE LAS REGIONES GLÚTEA Y POSTERIOR DEL MUSLO

Arteria[a]	Recorrido	Distribución
Glútea superior	Entra en la región glútea a través del foramen isquiático mayor, superior al piriforme; se divide en ramas superficial y profunda; se anastomosa con las arterias glútea inferior y circunfleja femoral medial (no se muestran en la fig. 7-45)	Rama superficial: irriga el glúteo mayor Rama profunda: discurre entre los músculos glúteo medio y menor, irrigándolos, así como al tensor de la fascia lata
Glútea inferior	Entra en la región glútea a través del foramen isquiático mayor, inferior al piriforme; desciende por el lado medial del nervio isquiático; se anastomosa con la arteria glútea superior y participa en la anastomosis cruzada del muslo, que incluye la primera arteria perforante de la arteria femoral profunda y las arterias circunflejas femorales medial y lateral (no se muestran en la fig. 7-45)	Irriga el glúteo mayor, el obturador interno, el cuadrado femoral y la parte superior de los isquiotibiales
Pudenda interna	Entra en la región glútea a través del foramen isquiático mayor y desciende posterior a la espina isquiática; entra en el periné a través del foramen isquiático menor	Irriga los genitales externos y los músculos de la región perineal; no irriga la región glútea
Perforantes	Entran en el compartimento posterior tras perforar la porción aponeurótica de inserción del aductor mayor y el tabique intermuscular medial; tras proporcionar ramas musculares para los isquiotibiales, prosiguen hacia el compartimento anterior a través del tabique intermuscular lateral	Irrigan la mayor parte (porciones centrales) de los músculos isquiotibiales; luego irrigan el vasto lateral en el compartimento anterior

[a] Todas estas arterias se originan de la arteria ilíaca interna (v. en la fig. 7-30 A una vista anterior).

VENAS DE LAS REGIONES GLÚTEA Y POSTERIOR DEL MUSLO

Las **venas glúteas** son tributarias de las venas ilíacas internas que drenan la sangre de la región glútea. Las **venas glúteas superior** e **inferior** acompañan a las arterias correspondientes a través del foramen isquiático mayor, superior e inferiormente al músculo piriforme, respectivamente (fig. 7-46 A). Comunican con tributarias de la vena femoral, y por lo tanto constituyen vías alternativas para el retorno de la sangre del miembro inferior si la vena femoral está ocluida o debe ligarse.

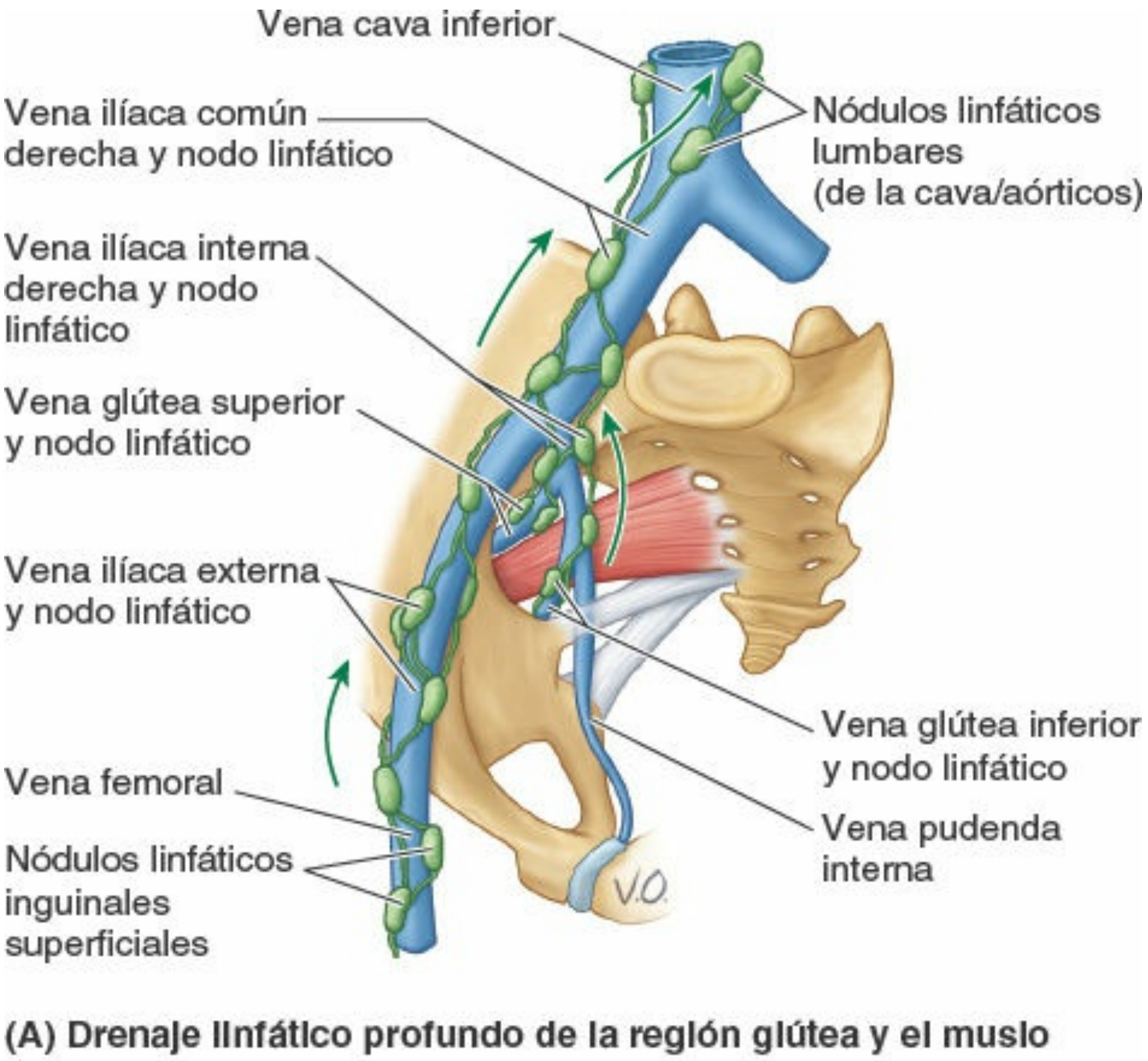

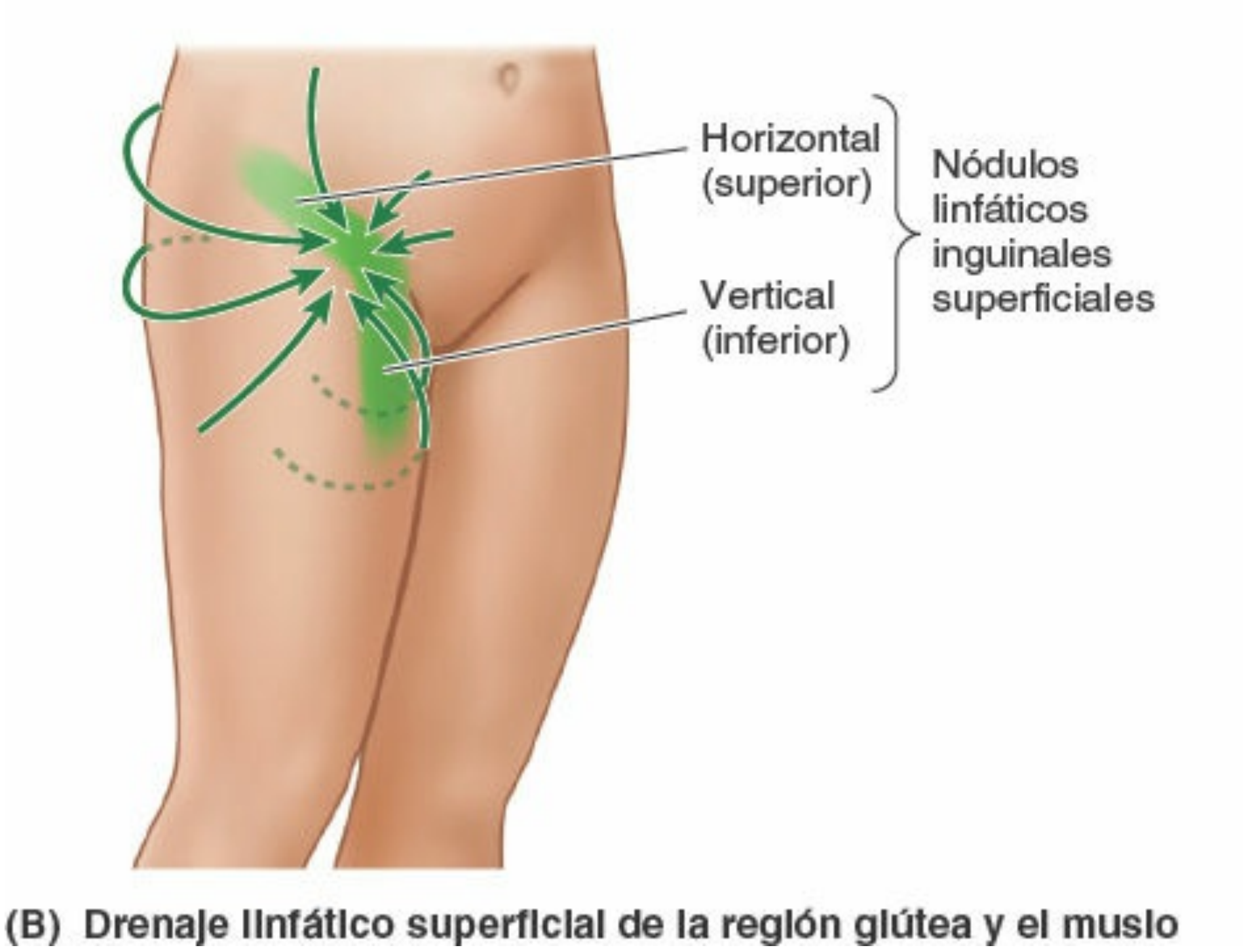

FIGURA 7-46. Drenaje linfático de la región glútea y del muslo. A) La linfa procedente de los tejidos profundos de la región glútea entra en la pelvis a lo largo de las venas glúteas, drenando en los nódulos linfáticos glúteos superiores e inferiores, desde los que pasa a los nódulos linfáticos ilíacos y lumbares laterales (de la cava/aórticos). **B)** La linfa procedente de los tejidos superficiales de la región glútea pasa inicialmente a los nódulos inguinales superficiales, que también reciben linfa del muslo. La linfa de todos los nódulos inguinales superficiales pasa, a través de vasos linfáticos eferentes, hacia los nódulos linfáticos ilíacos externos y comunes, y lumbares derechos e izquierdos (de la cava/aórticos), drenando a través de troncos linfáticos lumbares a la cisterna del quilo y el conducto torácico.

Las **venas pudendas internas** acompañan a las arterias pudendas internas y se unen para formar un solo tronco que desemboca en la vena ilíaca interna. Estas venas drenan la sangre de los genitales externos. Las *venas perforantes*, que acompañan a las arterias homónimas, drenan la sangre del compartimento posterior del muslo hasta la *vena femoral profunda*. Al igual que las arterias, las venas perforantes suelen comunicarse inferiormente con la vena poplítea y superiormente con la vena glútea inferior.

DRENAJE LINFÁTICO DE LAS REGIONES GLÚTEA Y DEL MUSLO

La linfa de los tejidos profundos de las nalgas acompaña a los vasos glúteos hasta los **nódulos linfáticos glúteos superiores** e **inferiores**, desde ellos a los *nódulos linfáticos ilíacos internos, externos* y *comunes* (fig. 7-46 A), y luego a los *nódulos linfáticos lumbares laterales (aórticos/de la cava).*

La linfa de los tejidos superficiales de la región glútea llega a los *nódulos linfáticos inguinales superficiales*, que reciben también linfa procedente del muslo (fig. 7-46 A y B). Todos los nódulos linfáticos superficiales emiten vasos linfáticos eferentes a los nódulos linfáticos ilíacos externos.

En cuanto a la vascularización global del miembro inferior, la mayor parte de la sangre arterial que llega y de la sangre venosa y la linfa que proceden del miembro discurren a lo largo de la cara anteromedial de este, más protegida.

Los músculos flexores generalmente están más protegidos que los extensores; estos últimos se hallan más expuestos, y por lo tanto son más vulnerables, en la posición de defensa (fetal) (columna vertebral y miembros flexionados).

Anatomía de superficie de las regiones glútea y posterior del muslo

La piel de la región glútea suele ser gruesa y tosca, especialmente en el hombre; en cambio, la piel del muslo es relativamente delgada y se halla unida laxamente al tejido subcutáneo subyacente. Una línea que una los *puntos más elevados de ambas crestas ilíacas* (fig. 7-47 A) cruza el disco intervertebral L4-L5 y constituye un punto de referencia útil para realizar una *punción lumbar* (v. cap. 4), pues corresponde a la parte media de la *cisterna lumbar*.

La *hendidura interglútea*, que comienza por debajo del vértice del sacro, es un profundo surco situado entre las nalgas. Superiormente llega incluso hasta los segmentos S3 o S4. El *cóccix* puede palparse en la parte superior de la hendidura interglútea.

Las *espinas ilíacas posteriores superiores* se hallan en el extremo posterior de las crestas ilíacas y pueden ser difíciles de palpar; sin embargo, se localizan siempre en el fondo de los hoyuelos cutáneos permanentes situados a unos 3,75 cm de la línea media (fig. 7-47 B). Una línea que una estos hoyuelos, a menudo más visibles en la mujer que en el hombre, atraviesa el proceso espinoso de S2 e indica el límite inferior del *saco dural* (v. fig. 2-39 y C2-19), la parte media de las articulaciones sacroilíacas y la bifurcación de las arterias ilíacas comunes (fig. 7-45 A).

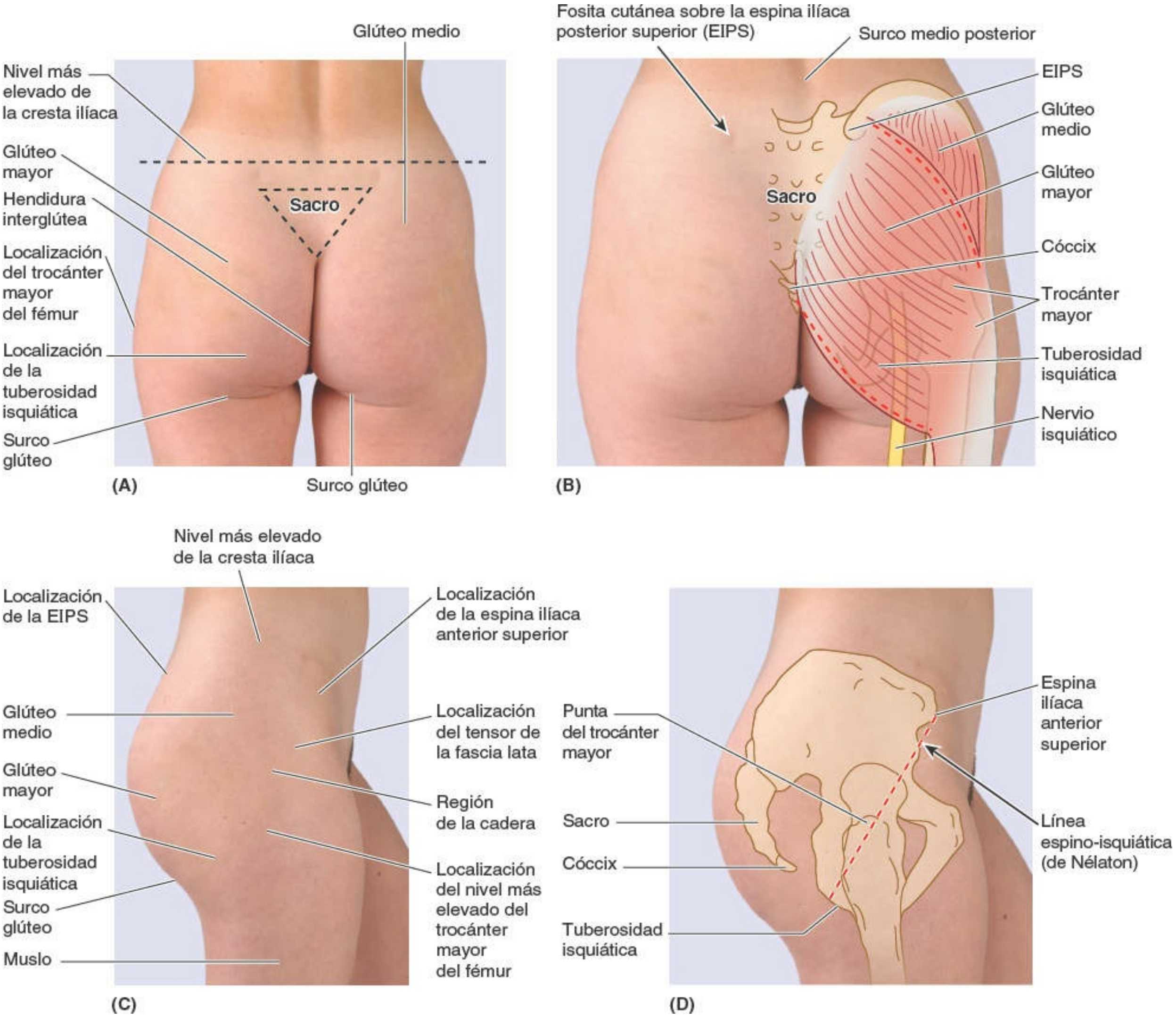

FIGURA 7-47. Anatomía de superficie de la región glútea.

Solamente puede observarse la localización de dos de los músculos glúteos. El *glúteo mayor* cubre la mayor parte de las estructuras de la región glútea y puede notarse su contracción al enderezarse desde la posición flexionada. El borde inferior de este voluminoso músculo está situado inmediatamente por encima del *pliegue glúteo*, que contiene una cantidad variable de grasa subcutánea (fig. 7-47 A y C). El pliegue glúteo desaparece al flexionar la articulación coxal. El grado de prominencia del pliegue glúteo se modifica en ciertos procesos anormales, como la *atrofia del glúteo mayor*. Una línea imaginaria trazada desde el cóccix hasta la tuberosidad isquiática señala el borde inferior del glúteo mayor (fig. 7-47 B). Otra línea trazada desde la EIPS hasta un punto ligeramente por encima del trocánter mayor indica el borde superior de este músculo.

El **surco glúteo**, el surco cutáneo inferior al pliegue glúteo, delimita la nalga de la parte posterior del muslo (fig. 7-46 A y B). Al extender el muslo como en las figuras, la *tuberosidad isquiática* está cubierta por la parte inferior del glúteo mayor; sin embargo, la tuberosidad es fácil de palpar al flexionar el muslo, debido a que el glúteo mayor se desliza superiormente y deja expuesta la tuberosidad, que entonces pasa a ser subcutánea. La tuberosidad isquiática puede autopalparse al sentarse.

La parte superior del *glúteo medio* puede palparse entre la parte superior del

glúteo mayor y la cresta ilíaca (figs. 7-47 B y 7-48 A y B). El glúteo medio de una nalga puede palparse al apoyar todo el peso del cuerpo en el miembro homolateral.

El *trocánter mayor*, el punto óseo más lateral de la región glútea, puede palparse en la cara lateral de la cadera, especialmente su parte inferior (v. fig. 7-47 A a C). Es más fácil palparlo al abducir de forma pasiva el miembro inferior para relajar los glúteos medio y menor. El vértice del trocánter mayor está situado aproximadamente a un través de mano por debajo del *tubérculo de la cresta ilíaca* (v. fig. 7-48).

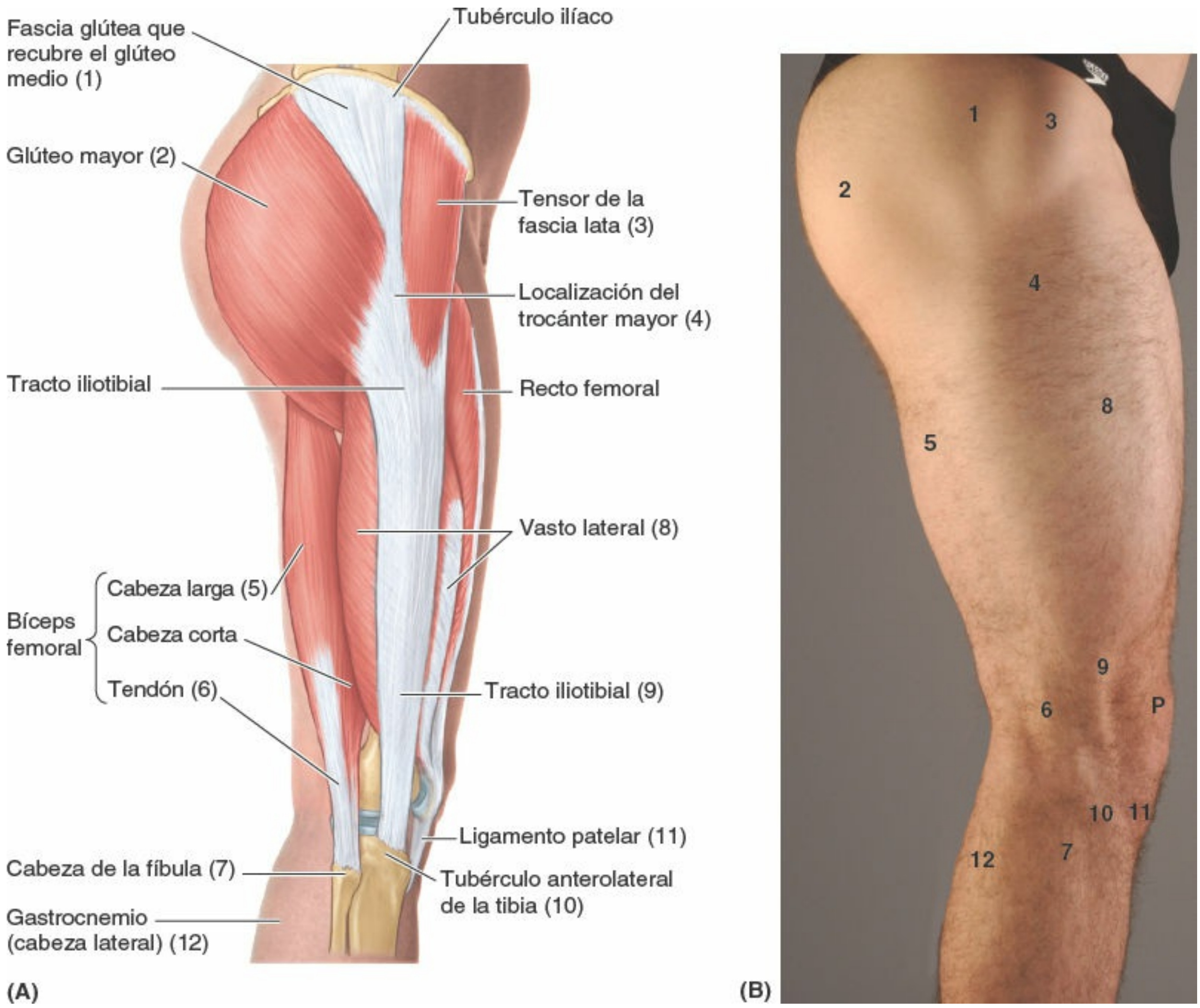

FIGURA 7-48. Anatomía de superficie de la región de la cadera y de la cara lateral del muslo.

La prominencia del trocánter se acentúa en la luxación de la cadera que produce atrofia de los músculos glúteos y desplazamiento del trocánter. Una línea trazada desde la EIAS hasta la línea espino-isquiática *(línea de Nélaton)*, que atraviese la cara lateral de la región de la cadera, pasa normalmente sobre el vértice del trocánter mayor, o cerca (v. fig. 7-47 D). El trocánter puede palparse superior a esta línea cuando hay luxación de la cadera o fractura del cuello femoral. El *trocánter menor* es palpable con dificultad desde la cara posterior con el muslo en extensión y rotación medial.

El punto de referencia superficial del borde superior del *músculo piriforme* viene indicado por una línea trazada desde el hoyuelo cutáneo formado por la EIPS hasta el borde superior del trocánter mayor del fémur (fig. 7-49 A).

El *nervio isquiático*, la estructura más importante inferior al músculo piriforme, está representado por una línea desde el punto medio entre el trocánter mayor y la tuberosidad isquiática (fig. 7-49 A), que discurre hacia abajo a lo largo de la parte media de la cara posterior del muslo (fig. 7-49 B). El nivel de la bifurcación del nervio isquiático en los nervios tibial y fibular común es variable. La separación suele producirse entre los tercios medio e inferior del muslo. Con menos frecuencia ocurre a su paso a través del foramen isquiático mayor. El nervio isquiático se distiende al flexionar el muslo y extender la rodilla, y se relaja con el muslo en extensión y la rodilla en flexión.

El *nervio fibular* sigue la bisectriz de la fosa poplítea. El *nervio fibular común* sigue al bíceps femoral, que lo cubre.

Los *músculos isquiotibiales* pueden palparse agrupados cuando se originan en la tuberosidad isquiática y se extienden a lo largo de la cara posterior del muslo (fig. 7-49 B y C). El *tracto iliotibial*, la banda fibrosa que refuerza lateralmente la fascia lata, puede observarse sobre la cara lateral del muslo a su paso hacia el *cóndilo lateral de la tibia* (fig. 7-48 A y B).

En posición sentada con los miembros inferiores extendidos, si se levantan los talones del suelo puede palparse el borde anterior del tracto iliotibial, que pasa a un través de dedo posterior al borde lateral de la patela. Dicho tracto se palpa prominente y tenso con los talones levantados, y es inapreciable al bajarlos.

Los *tendones de los músculos isquiotibiales* pueden observarse y palparse en los bordes de la *fosa poplítea*, la depresión situada entre los tendones de la parte posterior de la rodilla flexionada (fig. 7-49 B y C). El *tendón del bíceps femoral* se halla en el lado lateral de la fosa. Cuando se flexiona la rodilla contra resistencia, el tendón más lateral en el lado medial es el *tendón del semimembranoso.*

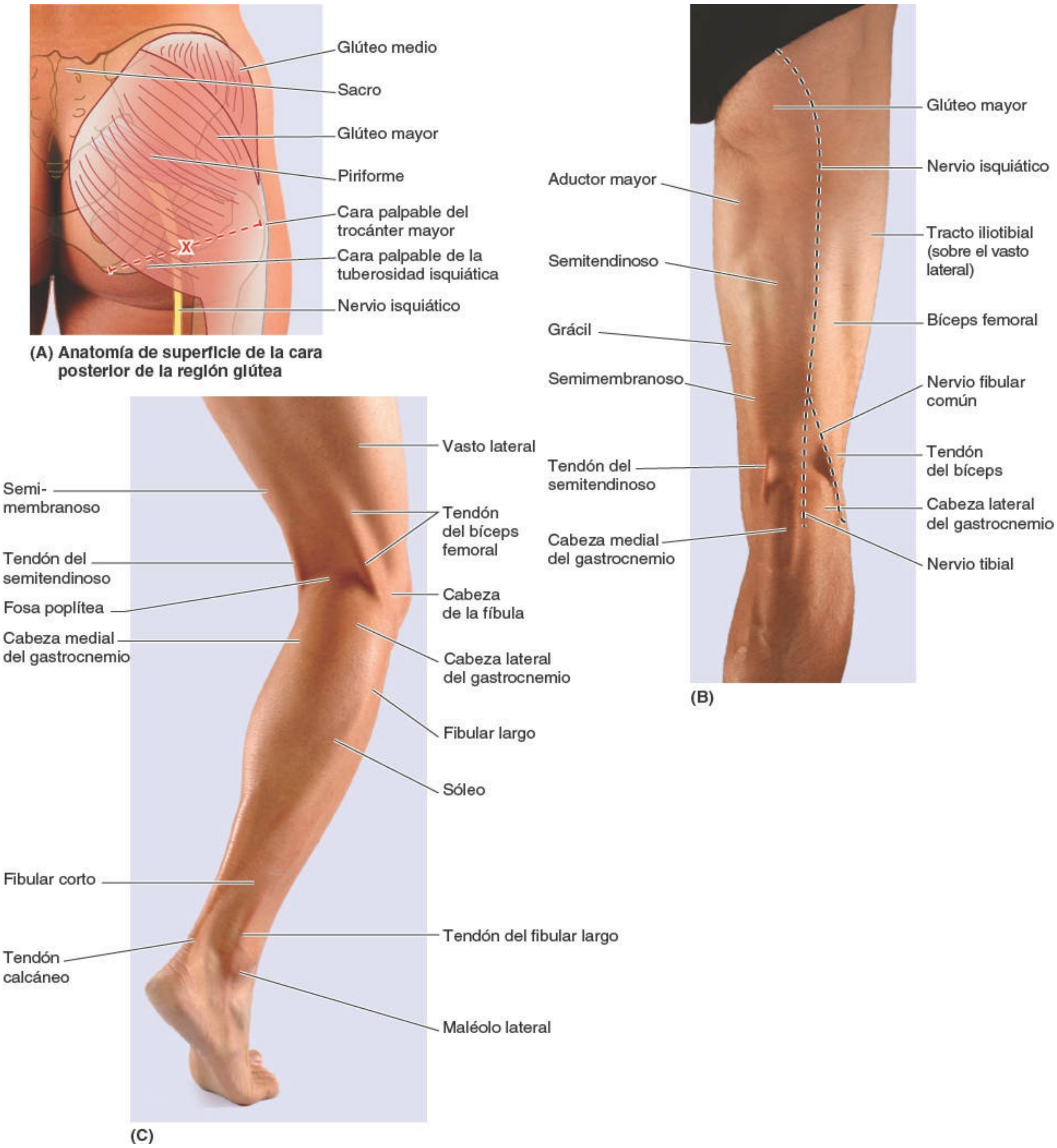

FIGURA 7-49. Anatomía de superficie de las regiones glútea y posterior del muslo. A) Proyección superficial del músculo piriforme y el nervio isquiático. **B)** Articulaciones coxales y de la rodilla en extensión, con tensión activa de los músculos, para proporcionar una mayor definición muscular. **C)** El peso lo soporta el miembro inferior derecho mientras las articulaciones coxales, de la rodilla y metatarsofalángicas se encuentran en flexión.

Al sentarse en una silla con las rodillas flexionadas, si se oprimen los talones contra las patas de la silla y se palpa el tendón del bíceps femoral lateralmente, puede seguirse hasta la cabeza de la fíbula. Asimismo puede palparse medialmente el *tendón del semitendinoso*, estrecho y más prominente, que sobresale del tendón del semimembranoso que se inserta en la porción superomedial de la tibia.

Véase «Lesiones de los músculos isquiotibiales» en el cuadro clínico que sigue.

CUADRO CLÍNICO

REGIONES GLÚTEA Y POSTERIOR DEL MUSLO

Bursitis trocantérea

La *bursitis trocantérea*, o inflamación de la bolsa trocantérea (v. fig. 7-38), puede producirse por la repetición continuada de acciones como subir escaleras llevando objetos pesados, o correr por una cinta ergométrica de elevada pendiente. En estos movimientos interviene el glúteo mayor y se desplazan las fibras tendinosas en un movimiento repetido de vaivén sobre la bolsa del trocánter mayor. La bursitis trocantérea causa un dolor profundo difuso en la región lateral del muslo.

Este tipo de *bursitis por fricción* se caracteriza por un dolor puntual a la presión sobre el trocánter mayor; sin embargo, el dolor se irradia a lo largo del tracto iliotibial, que se extiende desde el tubérculo ilíaco hasta la tibia (v. figs. 7-37 y 7-48). Este engrosamiento de la fascia lata recibe refuerzos tendinosos de los músculos tensor de la fascia lata y glúteo mayor. El dolor producido por una bolsa trocantérea inflamada, que suele localizarse justo por detrás del trocánter mayor, se desencadena habitualmente por la abducción y la rotación lateral del muslo, efectuadas contra resistencia manual, con el paciente en decúbito lateral sobre el lado sano.

Bursitis isquiática

Los microtraumatismos recurrentes producidos por estrés repetido (p. ej., al pedalear, remar o en otras acciones con extensión repetida de la cadera en posición sentada) pueden superar la capacidad de la bolsa isquiática (v. fig. 7-38) para amortiguar el estrés que recibe. Los traumatismos recurrentes dan lugar a la inflamación de la bolsa *(bursitis isquiática).*

La bursitis isquiática es una *bursitis por fricción* excesiva entre la bolsa y la tuberosidad isquiáticas. Se produce un dolor localizado sobre la bolsa, que aumenta con los movimientos del glúteo mayor. Pueden ocurrir calcificaciones en la bolsa, con bursitis crónica. Como las tuberosidades isquiáticas soportan el peso del cuerpo durante la sedestación, pueden producirse *úlceras de decúbito* en las personas debilitadas, especialmente en los parapléjicos mal atendidos.

Lesiones de los músculos isquiotibiales

La *distensión de los músculos isquiotibiales* (con estiramiento y/o desgarro) es frecuente en los participantes en carreras, saltos o deportes como béisbol, baloncesto, rugby y fútbol. El violento esfuerzo muscular necesario en estos deportes puede arrancar (desgarrar) parte de las inserciones tendinosas proximales de los músculos isquiotibiales en la tuberosidad isquiática. La distensión de estos músculos ocurre con una frecuencia doble que la distensión del cuádriceps.

Habitualmente las distensiones en el muslo se acompañan de contusión (sufusión hemorrágica) y desgarro de las fibras musculares, con rotura de los vasos sanguíneos que irrigan los músculos. El *hematoma* resultante queda contenido por la densa fascia lata, que actúa como una media.

El *desgarro de las fibras de los músculos isquiotibiales* es a menudo tan doloroso al moverse o estirar la pierna, que el deportista cae y se retuerce de dolor. Estas lesiones se producen a menudo por un calentamiento insuficiente antes de comenzar la práctica deportiva.

La *avulsión (desgarro) de la tuberosidad isquiática* en la inserción proximal del bíceps femoral y el semitendinoso puede ocurrir por flexión forzada de la cadera con la rodilla extendida (p. ej., en una patada de rugby) (v. fig. C7-1 y cuadro clínico «Traumatismos del hueso coxal»).

Lesión del nervio glúteo superior

Las lesiones de este nervio producen una pérdida motora característica, con *cojera del glúteo medio* incapacitante, para compensar la débil abducción del muslo efectuada por los glúteos medio y menor, y/o *marcha glútea*, una inclinación compensadora del cuerpo para colocar el centro de gravedad sobre el miembro inferior que soporta el peso. La rotación medial del muslo está asimismo intensamente afectada. En un sujeto normal, al pedirle que levante un pie del suelo y se aguante sobre el otro, los glúteos medio y menor se contraen tan pronto como el pie opuesto se eleva, lo que impide que la pelvis caiga hacia el lado sin apoyo (fig. C7-19 A y B).

Cuando se pide a una persona con lesión del nervio glúteo superior que efectúe dicha maniobra, la pelvis desciende en el lado que carece de apoyo (fig. C7-19 C), lo cual indica que los glúteos medio y menor del lado sin apoyo se hallan debilitados o afuncionales. Clínicamente este signo se denomina *prueba de Trendelenburg positiva*. Otras causas de este signo son la *fractura del trocánter mayor* (la inserción distal del glúteo medio) y la *luxación de la articulación coxal*.

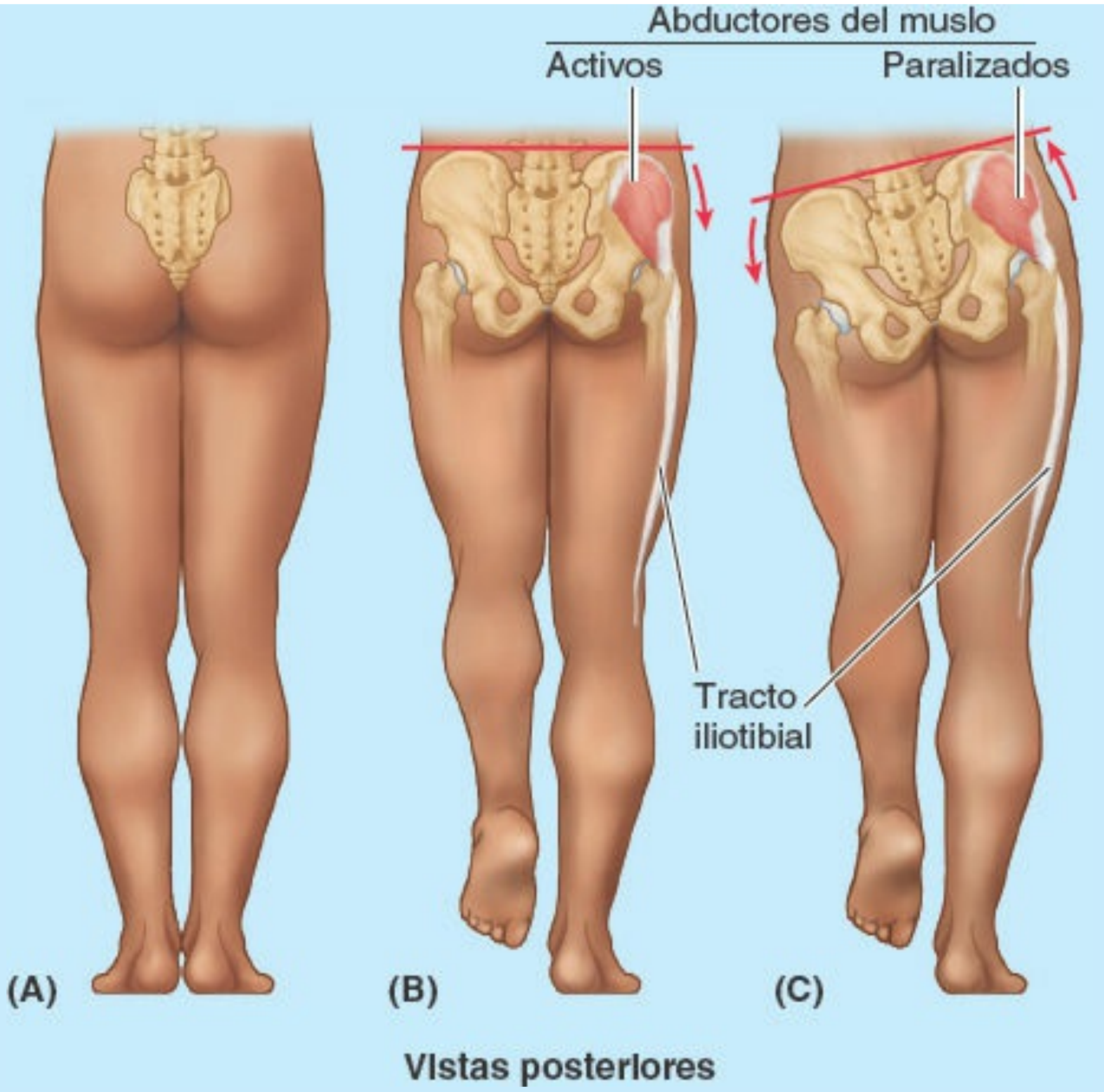

FIGURA C7-19.

Al caer la pelvis hacia el lado sin apoyo, el miembro inferior es demasiado largo y tropieza con el suelo al llevar el pie hacia delante en la fase de oscilación de la marcha. Para compensar, el individuo se inclina hacia el lado sano, lo que eleva la pelvis del lado afectado y deja sitio suficiente al pie en su desplazamiento hacia delante. Ello origina la característica «marcha anserina» o *marcha glútea*.

Otro mecanismo compensador consiste en elevar más el pie al llevarlo hacia delante, lo que da lugar a la *marcha equina*, o bien balancear el pie hacia fuera (lateralmente), o marcha en guadaña. Estos mismos tipos de marcha se adoptan para compensar la *caída del pie* por parálisis del nervio fibular común (v. estas marchas anormales ilustradas en la fig. C7-21 del cuadro clínico «Lesión del nervio fibular común y pie caído»).

Bloqueo anestésico del nervio isquiático

La sensibilidad vehiculada por el nervio isquiático puede bloquearse con la inyección de un agente anestésico unos pocos centímetros por debajo del punto medio de la línea que une la EIPS con el borde superior del trocánter mayor. Las *parestesias* (anestesia sin dolor) se irradian al pie por la anestesia de los nervios plantares, que son ramos terminales del nervio tibial, derivado del nervio isquiático.

Lesiones del nervio isquiático

Puede haber dolor en la nalga debido a una compresión del nervio isquiático po el músculo piriforme *(síndrome piriforme).* Los participantes en deportes que exigen un uso excesivo de los músculos glúteos (p. ej., patinadores sobre hielo, ciclistas y alpinistas), así como las mujeres, tienen más probabilidades de desarrollar este síndrome. En cerca del 50 % de los casos, los antecedentes revelan traumatismos en las nalgas asociados con hipertrofia (aumento de volumen) y *espasmo del piriforme.* Aproximadamente en el 12 % de las personas en quienes el nervio fibular común del nervio isquiático atraviesa el piriforme (v. fig. 7-44 B), este músculo puede comprimir el nervio.

La *sección completa del nervio isquiático* es rara. En esta lesión, la pierna queda incapacitada al alterarse la extensión de la cadera, así como la flexión de la pierna. También se pierden todos los movimientos del tobillo y el pie.

La *sección incompleta del nervio isquiático* (p. ej., por heridas punzantes) puede afectar también los nervios glúteo inferior y/o cutáneo femoral posterior. La recuperación de las lesiones del nervio isquiático suele ser lenta y habitualmente incompleta.

Por lo que respecta al nervio isquiático, la nalga presenta un *lado seguro* (lateral) y un *lado peligroso* (medial). Las heridas o intervenciones en el lado medial de la nalga pueden lesionar el nervio isquiático y sus ramos para los músculos isquiotibiales (semitendinoso, semimembranoso y bíceps femoral) en la cara posterior del muslo. La parálisis de estos músculos altera la extensión del muslo y la flexión de la pierna.

Inyecciones intraglúteas

La región glútea (nalgas) es una zona común para la inyección intramuscular de fármacos. Las *inyecciones intramusculares glúteas* atraviesan la piel, la fascia y los músculos. La elección de esta zona para las inyecciones se debe a que los músculos son gruesos y voluminosos, por lo cual proporcionan un volumen suficiente para que las sustancias inyectadas se absorban en las venas intramusculares. Es importante conocer la extensión de la región glútea y la zona segura para las inyecciones. Algunos limitan el área a la parte más prominente de la nalga. Este conocimiento erróneo puede ser peligroso porque el nervio isquiático se halla situado en la profundidad de dicha zona (fig. C7-20 A).

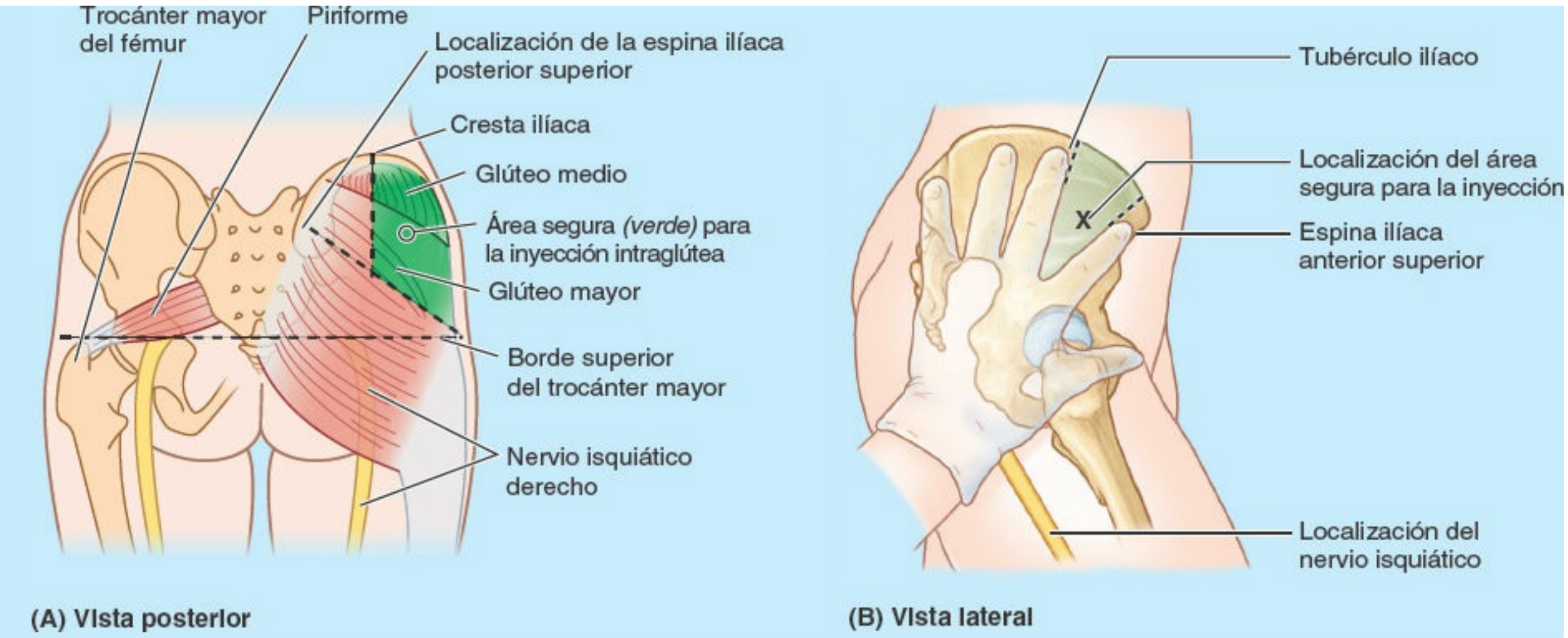

FIGURA C7-20.

Las inyecciones en la nalga sólo son seguras en el cuadrante superolateral, o por encima de una línea trazada desde la EIPS al borde superior del trocánter mayor (aproximadamente el borde superior del glúteo mayor).

Las inyecciones intramusculares también pueden realizarse de modo inocuo en la porción anterolateral del muslo, donde la aguja atraviesa el tensor de la fascia lata (v. fig. 7-48 A) al extenderse distalmente desde la cresta ilíaca y la EIAS. Si se coloca el dedo índice sobre la EIAS y se separan los dedos hacia atrás a lo largo de la cresta ilíaca hasta palpar el tubérculo de la cresta con el dedo medio (fig. C7-20 B), la inyección es segura en el área triangular entre los dedos (inmediatamente por delante de la articulación proximal del dedo medio), ya que esta zona se halla situada superior al nervio isquiático. Las complicaciones de una técnica inadecuada consisten en lesiones del nervio, hematomas y formación de abscesos.

Puntos fundamentales

REGIONES GLÚTEA Y POSTERIOR DEL MUSLO

Región glútea. El fémur está incurvado en el ángulo de inclinación, lo que crea una palanca relativamente transversa formada por el fémur proximal. ● Ello permite la colocación superior de los abductores del muslo y aporta ventajas mecánicas a los rotadores mediales y laterales más profundos del muslo, de importancia crítica para la locomoción bípeda. ● A pesar de su designación, los abductores/rotadores mediales (los músculos glúteos superficiales) son más activos durante la fase de apoyo, cuando elevan y avanzan simultáneamente el lado opuesto de la pelvis carente de apoyo durante la deambulación. ● Los rotadores laterales (músculos glúteos profundos) del lado sin apoyo rotan el miembro libre durante la fase de oscilación, de modo que el pie permanece paralelo a la línea de avance.

Región femoral posterior. Aunque sólo poseen aproximadamente dos tercios de la potencia del glúteo mayor, los músculos isquiotibiales son los principales extensores de la cadera que se utilizan durante la deambulación normal. ● Los músculos isquiotibiales actúan sobre dos articulaciones y su contracción concéntrica produce extensión de la cadera o flexión de la rodilla. ● Sin embargo, al andar, los músculos isquiotibiales son más activos al contraerse excéntricamente para

desacelerar la flexión de la cadera y la extensión de la rodilla en la fase final de la oscilación. ● Los músculos isquiotibiales también rotan la rodilla flexionada. ● Si aumenta la resistencia a la extensión de la cadera o se requiere una extensión más enérgica, entra en acción el glúteo mayor.

Estructuras vasculonerviosas de las regiones glútea y posterior del muslo. Al cubrir la principal vía (foramen isquiático mayor) por la que salen de la pelvis ósea los derivados del plexo sacro, la región glútea contiene un número desproporcionado de nervios de todos los tamaños, tanto motores como sensitivos. ● La mayoría de estos nervios se halla en el cuadrante inferomedial; por lo tanto, las inyecciones intramusculares administradas apropiadamente evitan estas estructuras. ● Como el nervio isquiático incluye fibras de los nervios espinales L4-S3, resulta afectado en los síndromes más habituales de compresión nerviosa (p. ej., radiculopatías de los nervios espinales L4 y L5; v. cap. 2). ● Aunque ocurren fuera del miembro inferior propiamente dicho, estos síndromes dan lugar a ciática (dolor que irradia hacia abajo a lo largo del miembro inferior, siguiendo el curso del nervio isquiático y sus ramos terminales). ● ¡El dolor experimentado en el miembro inferior no necesariamente se origina en él! ● Las arterias y venas de la región glútea y la parte proximal del compartimento posterior del muslo son ramas y tributarias de la arteria y la vena ilíacas internas que entran en la región a través del foramen isquiático mayor. ● Todos los vasos, excepto los glúteos superiores, salen del foramen isquiático mayor inferiormente al músculo piriforme. ● Aunque los vasos pudendos siguen la misma vía, sólo atraviesan brevemente la región glútea en su camino hacia y desde el periné a través del foramen isquiático menor. ● El compartimento posterior del muslo no posee una arteria principal que lo cruce y esté encargada de su irrigación, sino que esta corre a cargo de ramas de varias arterias de otros compartimentos.

FOSA POPLÍTEA Y PIERNA

Región poplítea

La **fosa poplítea** es un compartimento del miembro inferior que en su mayor parte está lleno de tejido adiposo. Superficialmente, la fosa poplítea se observa como una depresión en forma de rombo situada en la cara posterior de la articulación de la rodilla, cuando esta se encuentra flexionada (fig. 7-50). Sin embargo, el espacio que se observa entre los músculos isquiotibiales y gastrocnemio no se corresponde con precisión con el tamaño y la extensión reales de la fosa: en profundidad es mucho mayor de lo que sugiere la depresión superficial, ya que las cabezas del gastrocnemio que constituyen su límite inferior superficialmente forman un techo que cubre la mitad inferior de la parte profunda. Cuando la rodilla está extendida, el tejido adiposo que rellena la fosa protruye a través de la separación entre los músculos y genera una elevación redondeada a la que flanquean unos surcos longitudinales poco profundos situados por encima de los tendones de los isquiotibiales. Cuando en las disecciones se separan y retraen las cabezas del gastrocnemio (fig. 7-51) queda al descubierto un espacio mucho mayor.

Superficialmente, la fosa poplítea está limitada:

- Superolateralmente por el bíceps femoral (borde superolateral).
- Superomedialmente por el semimembranoso, lateralmente al cual se encuentra el semitendinoso (borde superomedial).

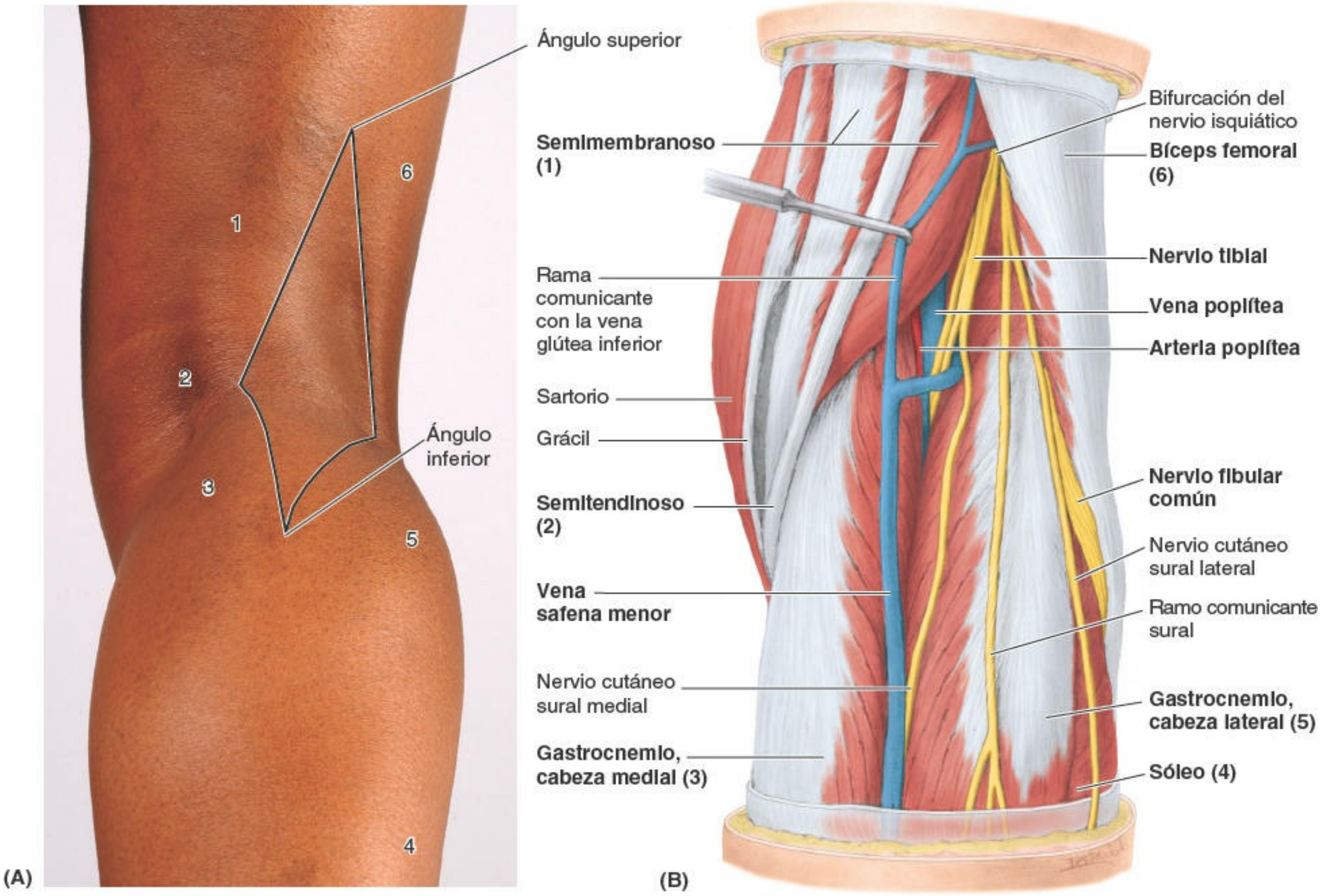

FIGURA 7-50. Región poplítea superficial. A) Los *números* en la anatomía de superficie se corresponden con las estructuras identificadas en **B.** Espacio en forma de rombo en el techo de la fosa poplítea, formado por los músculos que la cubren. **B)** Disección superficial de la región poplítea que muestra los músculos que cubren la mayor parte de la fosa poplítea.

- Inferolateral e inferomedialmente por las cabezas lateral y medial del gastrocnemio, respectivamente (bordes inferolateral e inferomedial).
- Posteriormente por la piel y la *fascia poplítea* (techo).

En profundidad, los límites superiores están formados por las líneas supracondíleas divergentes medial y lateral del fémur. El límite inferior viene representado por la línea del sóleo de la tibia (v. fig. 7-4 B). Estos límites rodean un suelo en forma de rombo relativamente grande (pared anterior), formado por la **superficie poplítea del fémur** superiormente, la cara posterior de la cápsula articular de la articulación de la rodilla centralmente, y la **fascia que rodea al músculo poplíteo** inferiormente (fig. 7-52).

El *contenido de la fosa poplítea* (figs. 7-50 B, 7-51 y 7-52) comprende:

- La terminación de la vena safena menor.
- La arteria y la vena poplíteas y sus ramas y tributarias.
- Los nervios tibial y fibular común.
- El nervio cutáneo femoral posterior (v. fig. 7-43 B).

- Los nódulos y vasos linfáticos poplíteos (v. fig. 7-16 B).

FASCIA DE LA FOSA POPLÍTEA

El *tejido subcutáneo* (fascia superficial) que recubre la fosa poplítea contiene la vena safena menor (v. fig. 7-14 B; excepto si esta ha perforado la fascia profunda de la pierna a un nivel más inferior) y tres nervios cutáneos: el/los ramo/s terminal/es del *nervio cutáneo femoral posterior* y los *nervios cutáneos surales medial* y *lateral* (fig. 7-50 B).

La **fascia poplítea** es una resistente lámina de la fascia profunda que se continúa con la *fascia lata* superiormente y con la *fascia profunda de la pierna* (v. fig. 7-14 B) inferiormente. La fascia poplítea forma una cubierta protectora para las estructuras vasculonerviosas que pasan desde el muslo hasta la pierna a través de la fosa poplítea, y un «retináculo» retentivo relativamente laxo pero funcional (banda retentiva) para los tendones de los isquiotibiales. Con frecuencia la vena safena menor perfora la fascia.

Cuando se extiende la pierna, el tejido adiposo del interior de la fosa queda relativamente comprimido porque la fascia poplítea se tensa, y el músculo semimembranoso se desplaza lateralmente y así ofrece protección adicional para el contenido de la fosa.

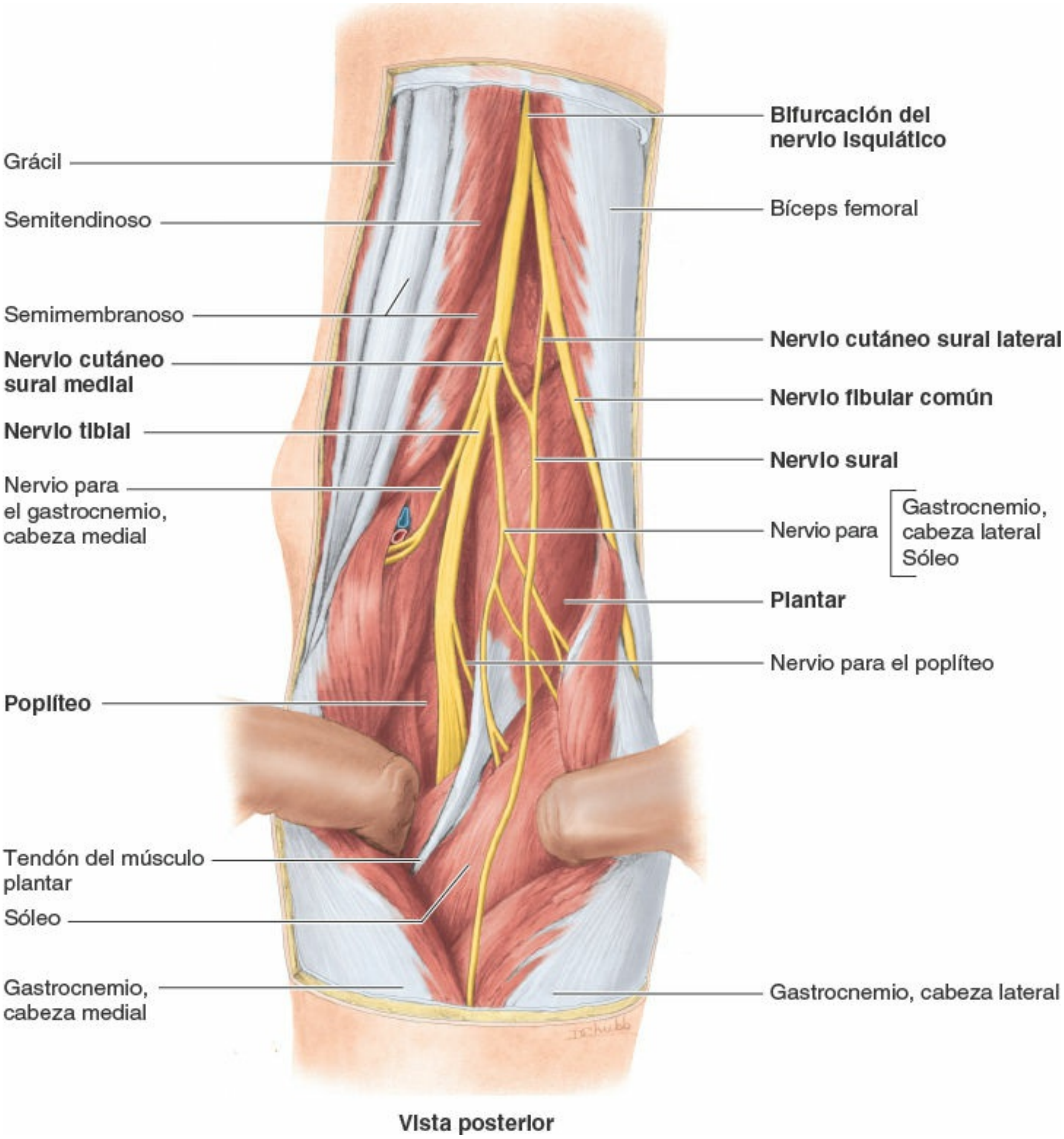

FIGURA 7-51. Exposición de la fosa poplítea y de los nervios que contiene. Se han separado y apartado las dos cabezas del músculo gastrocnemio. El nervio isquiático se separa en sus componentes en el vértice de la fosa poplítea (o más arriba; fig. 7-44 B y C). El nervio fibular común discurre a lo largo del borde medial del bíceps femoral. Todos los ramos motores que surgen del nervio tibial, salvo uno, se originan en la parte lateral; en cirugía, la disección es más segura cuando se realiza en el lado medial. El nivel en el cual se fusionan los nervios surales medial y lateral para formar el nervio sural (en este caso, en un punto elevado) es bastante variable; es posible, incluso, que se produzca a nivel del tobillo.

El contenido de la fosa, cuyas estructuras más importantes son la arteria y los nódulos linfáticos poplíteos, es más fácil de palpar con la rodilla semiflexionada. La fosa poplítea es un espacio relativamente confinado debido a su techo fascial profundo y a su suelo osteofibroso. En muchos trastornos la fosa se hincha y la extensión de la rodilla se vuelve dolorosa (v. cuadros clínicos «Abscesos y tumores poplíteos» y «Hemorragias y aneurismas poplíteos» y «Quistes poplíteos»).

ESTRUCTURAS VASCULONERVIOSAS Y RELACIONES DE LA FOSA

POPLÍTEA

Todas las estructuras vasculonerviosas importantes que discurren desde el muslo hasta la pierna atraviesan la fosa poplítea. Si se progresa en profundidad (de posterior a anterior) en la fosa, tal como se hace en las disecciones, primero se encuentran los nervios y luego las venas. Las arterias se encuentran a mayor profundidad, directamente sobre la superficie del fémur, la cápsula articular y la *fascia que rodea al músculo poplíteo*, que forman el suelo de la fosa (fig. 7-52).

Nervios de la fosa poplítea. Por regla general, el *nervio isquiático* termina en el ángulo superior de la fosa poplítea cuando se divide en los nervios tibial y fibular común (figs. 7-50 B, 7-51 y 7-52).

El **nervio tibial**, situado medialmente, es el ramo terminal de mayor tamaño del nervio isquiático, y procede de las divisiones anteriores (preaxiales) de los ramos anteriores de los nervios espinales L4-S3. *El nervio tibial es el más superficial de los tres componentes centrales principales de la fosa poplítea* (nervio, vena y arteria); no obstante, aún se encuentra en una situación profunda y protegida. El nervio tibial divide la fosa en dos mitades cuando discurre entre sus ángulos superior e inferior.

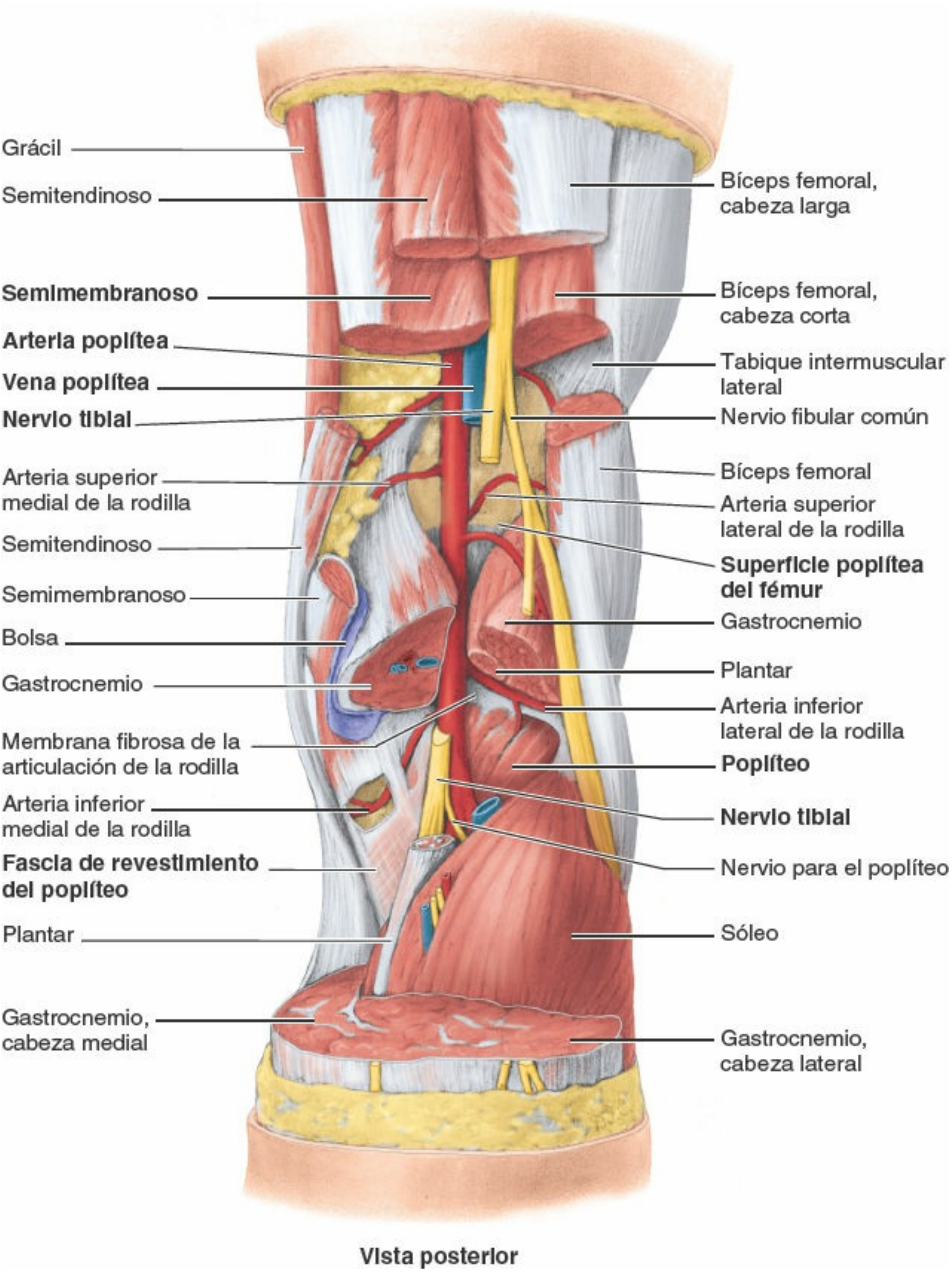

FIGURA 7-52. Disección profunda de la fosa poplítea. La arteria poplítea discurre sobre el suelo de la fosa, formado por la cara poplítea del fémur, la cápsula articular de la rodilla y la fascia poplítea.

Aún en la fosa, el nervio tibial aporta ramos para los músculos sóleo, gastrocnemio, plantar y poplíteo, y también da origen al **nervio cutáneo sural medial;** este último se fusiona a una altura muy variable con el **ramo comunicante fibular del nervio fibular común** para formar el *nervio sural*, que inerva la cara

lateral de la pierna y el tobillo.

El **nervio fibular común**, situado lateralmente, es el ramo terminal más pequeño del nervio isquiático y procede de las divisiones posteriores (postaxiales) de los ramos anteriores de los nervios espinales L4-S2. El nervio fibular común tiene su origen en el ángulo superior de la fosa poplítea y discurre junto al borde medial del bíceps femoral y su tendón, a lo largo del límite superolateral de la fosa. El nervio abandona la fosa pasando super-ficial a la cabeza lateral del gastrocnemio y luego discurre sobre la cara posterior de la cabeza de la fíbula. *El nervio fibular común se enrolla alrededor del cuello de la fíbula* y se divide en sus ramos terminales.

Los ramos más inferiores del *nervio cutáneo femoral posterior* inervan la piel que recubre la fosa poplítea (v. fig. 7-43 B). El nervio atraviesa gran parte de la longitud del compartimento posterior del muslo en profundidad a la fascia lata; sólo sus ramos terminales entran en el tejido subcutáneo como nervios cutáneos.

Vasos sanguíneos de la fosa poplítea. La **arteria poplítea**, que es continuación de la arteria femoral (figs. 7-52 y 7-53), se inicia cuando esta última pasa a través del hiato del aductor (v. fig. 7-30 A y B). La arteria poplítea discurre inferolateralmente a través de la fosa y termina en el borde inferior del poplíteo cuando se divide en las *arterias tibiales anterior y posterior*. La arteria poplítea, que es la estructura más profunda (más anterior) de la fosa poplítea, circula en estrecha proximidad a la cápsula articular de la articulación de la rodilla cuando esta se extiende por la fosa intercondílea.

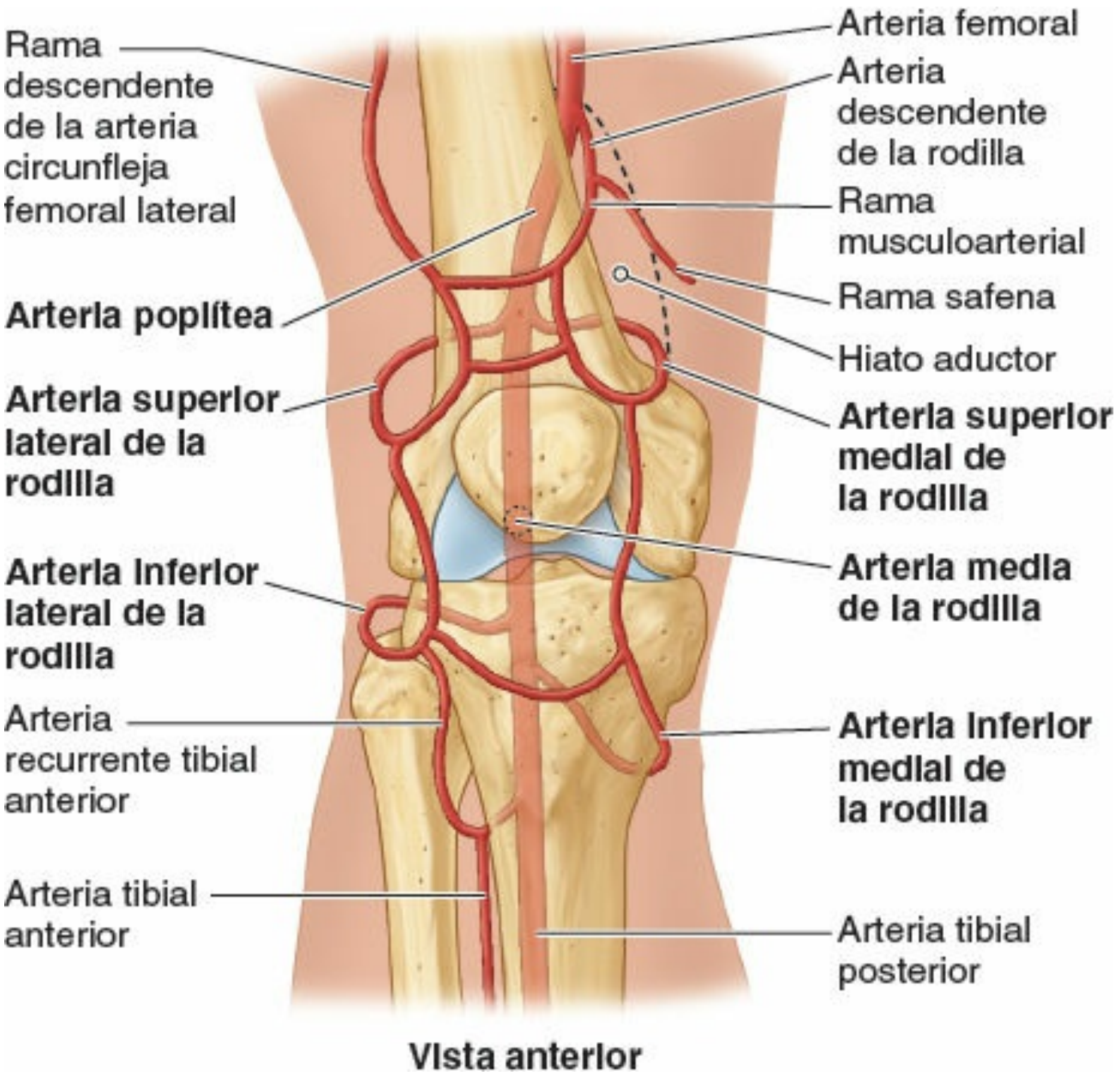

FIGURA 7-53. Anastomosis de la rodilla. Las numerosas arterias que constituyen la red articular de la rodilla proporcionan una circulación colateral importante para evitar la arteria poplítea cuando la articulación

de la rodilla se ha mantenido demasiado tiempo en una posición de flexión completa, o cuando existe estrechamiento u oclusión vascular.

Cinco *ramas para la rodilla procedentes de la arteria poplítea* **(arterias superior lateral, superior medial, media, inferior lateral**, e **inferior medial de la rodilla)** irrigan la cápsula y los ligamentos de la articulación de la rodilla (fig. 7-53). Estas cinco arterias participan en la formación de la **red articular de la rodilla**, que rodea la rodilla y establece una circulación colateral capaz de mantener el aporte sanguíneo hacia la pierna durante la flexión completa de la rodilla, posición en la cual puede doblarse la arteria poplítea. Otros elementos que participan en esta importante red articular de la rodilla son:

- La **arteria descendente de la rodilla**, rama de la arteria femoral, superomedialmente.
- La **rama descendente de la arteria circunfleja femoral lateral**, superolateralmente.
- La **arteria recurrente tibial anterior**, rama de la arteria tibial anterior, inferolateralmente.

Ramas musculares de la arteria poplítea irrigan los músculos isquiotibiales, gastrocnemio, sóleo y plantar. Las ramas musculares superiores de la arteria poplítea establecen anastomosis clínicamente importantes con la parte terminal de las arterias femoral profunda y glúteas.

La **vena poplítea** tiene su inicio en el borde distal del músculo poplíteo, como continuación de la *vena tibial posterior* (fig. 7-52). Esta vena discurre en todo su recorrido junto a la cara superficial de la arteria poplítea y rodeada por la misma vaina fibrosa. Al principio, la vena poplítea es posteromedial a la arteria y lateral al nervio tibial. Más superiormente, se sitúa posterior a la arteria, entre esta y el nervio tibial, que pasa por encima. Superiormente, la vena poplítea, que está dotada de diversas válvulas, se convierte en la *vena femoral* al atravesar el hiato del aductor. La *vena safena menor* pasa desde la cara posterior del maléolo lateral hasta la fosa poplítea, donde perfora la fascia poplítea profunda y desemboca en la vena poplítea.

Nódulos linfáticos de la fosa poplítea. Los **nódulos linfáticos poplíteos superficiales** se sitúan en el tejido subcutáneo y suelen ser de pequeño tamaño. Al final de la vena safena menor se encuentra un nodo linfático que recibe linfa de los vasos linfáticos que acompañan a dicha vena (v. fig. 7-16 B). Los **nódulos linfáticos poplíteos profundos** rodean los vasos y reciben linfa de la cápsula articular de la rodilla y de los vasos linfáticos que acompañan a las venas profundas de la pierna. Los vasos linfáticos procedentes de los nódulos linfáticos poplíteos acompañan a los vasos femorales hasta los *nódulos linfáticos inguinales profundos.*

Compartimento anterior de la pierna

ORGANIZACIÓN DE LA PIERNA

Los huesos de la pierna (*tibia* y *fíbula*), que conectan la rodilla con el tobillo, y los tres compartimentos fasciales (*compartimentos anterior*, *lateral* y *posterior de la*

pierna), limitados por los *tabiques intermusculares anterior* y *posterior*, la *membrana interósea* y los dos huesos de la pierna a los que se unen, se describieron al principio del capítulo y se ilustran en una sección transversal en la figura 7-54. Los músculos de cada compartimento tienen funciones e inervaciones comunes.

El **compartimento anterior de la pierna**, o *compartimento extensor (dorsiflexor)*, se localiza anterior a la *membrana interósea*, entre la cara lateral del cuerpo de la tibia y la cara medial del cuerpo de la fíbula, y anterior al tabique intermuscular que los conecta.

El compartimento anterior está limitado anteriormente por la *fascia profunda de la pierna* y la piel. La fascia profunda que recubre el compartimento anterior es densa en su porción superior, proporcionando parte de la inserción proximal al músculo inmediatamente profundo a ella. Rodeado como está por firmes estructuras en tres de sus lados (los dos huesos y la membrana interósea) y por una densa fascia en el lado restante, el relativamente pequeño compartimento anterior se encuentra especialmente confinado y, en consecuencia, es muy propenso a la afectación por *síndromes compartimentales* (v. cuadro clínico «Contención y diseminación de las infecciones compartimentales en la pierna»).

Inferiormente, dos engrosamientos de la fascia profunda forman **retináculos** que fijan los tendones de los músculos del compartimento anterior antes y después de que crucen la articulación talocrural, y así evitan su deformación anterior en forma de cuerda de arco cuando se flexiona dorsalmente la articulación (fig. 7-55):

1. El **retináculo superior de los músculos extensores** es una banda resistente y ancha de la fascia profunda que se extiende desde la fíbula hasta la tibia, proximalmente a los maléolos.

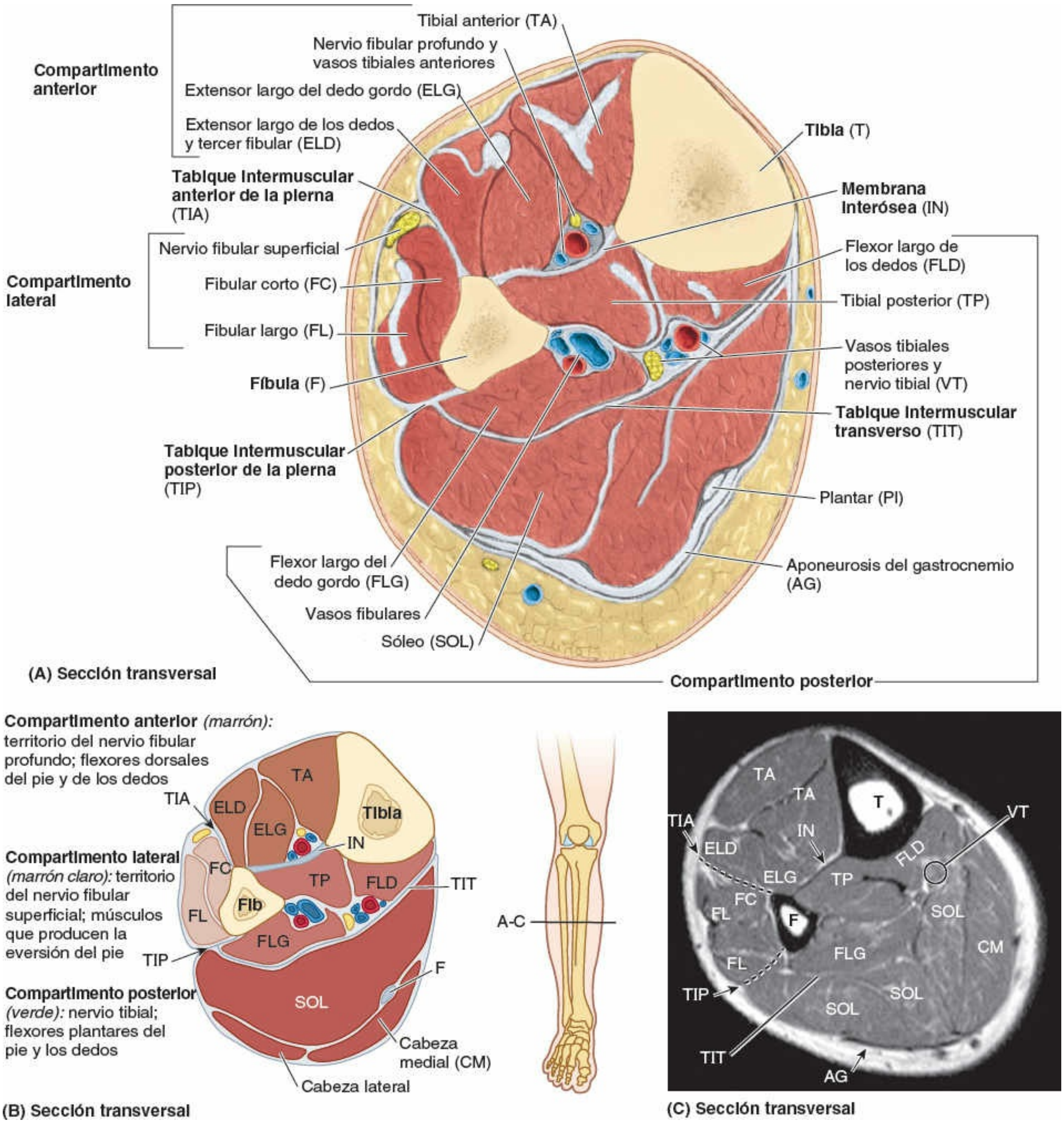

FIGURA 7-54. Compartimentos de la pierna a nivel de la mitad de la pantorrilla en una sección transversal anatómica. A) El compartimento anterior (flexor dorsal o extensor) contiene cuatro músculos (el tercer fibular se encuentra por debajo del nivel de esta sección). El compartimento lateral (fibular) contiene dos músculos que producen eversión. El compartimento posterior (flexor plantar o flexor), que contiene siete músculos, se subdivide por un tabique muscular transverso intracompartimental en un grupo superficial de tres (dos de los cuales suelen ser tendinosos/aponeuróticos en este nivel) y un grupo profundo de cuatro. El poplíteo (parte del grupo profundo) se encuentra superior al nivel de esta sección. **B)** Esquema de los compartimentos de la pierna. **C)** RM de la pierna. Las abreviaturas se definen en las leyendas de **A** y **B.**

2. El **retináculo inferior de los músculos extensores** es una banda en forma de Y de la fascia profunda que se inserta lateralmente en la cara anterosuperior del calcáneo. Forma una resistente asa alrededor de los tendones del tercer fibular y el extensor largo de los dedos.

MÚSCULOS DEL COMPARTIMENTO ANTERIOR DE LA PIERNA

Los cuatro músculos del compartimento anterior de la pierna son el *tibial anterior*, el *extensor largo de los dedos*, el *extensor largo del dedo gordo* y el *tercer fibular* (figs.

7-54 A y B, y 7-56; tabla 7-10). Estos músculos cruzan y se insertan anteriormente al eje de la articulación talocrural o del tobillo, que está orientado transversalmente, por lo que son **flexores dorsales de la articulación talocrural** (elevan el antepié y deprimen el talón). Los extensores largos también se dirigen más allá para insertarse en la cara dorsal de los dedos, de modo que también actúan como extensores (elevadores) de estos.

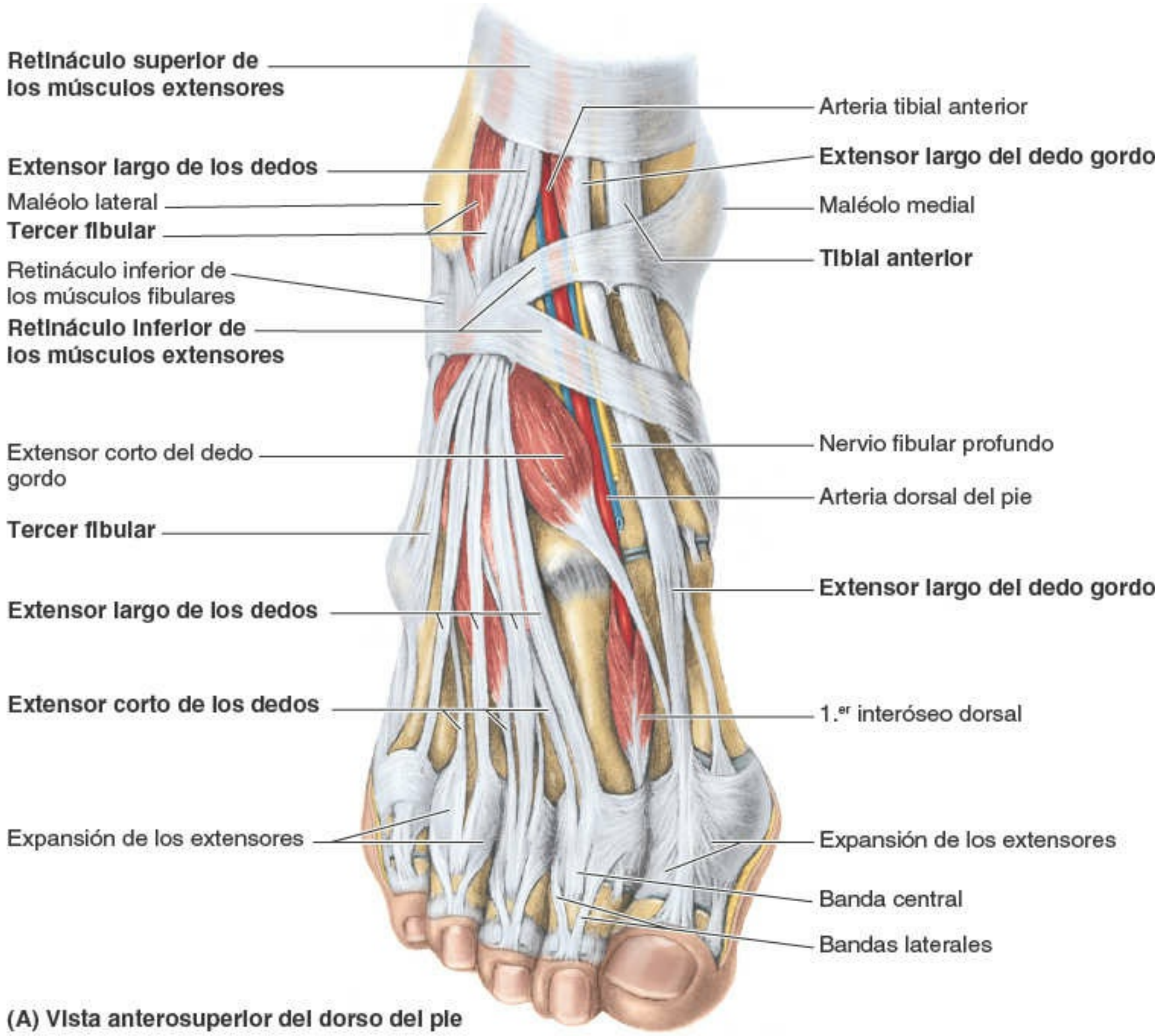

(A) Vista anterosuperior del dorso del pie

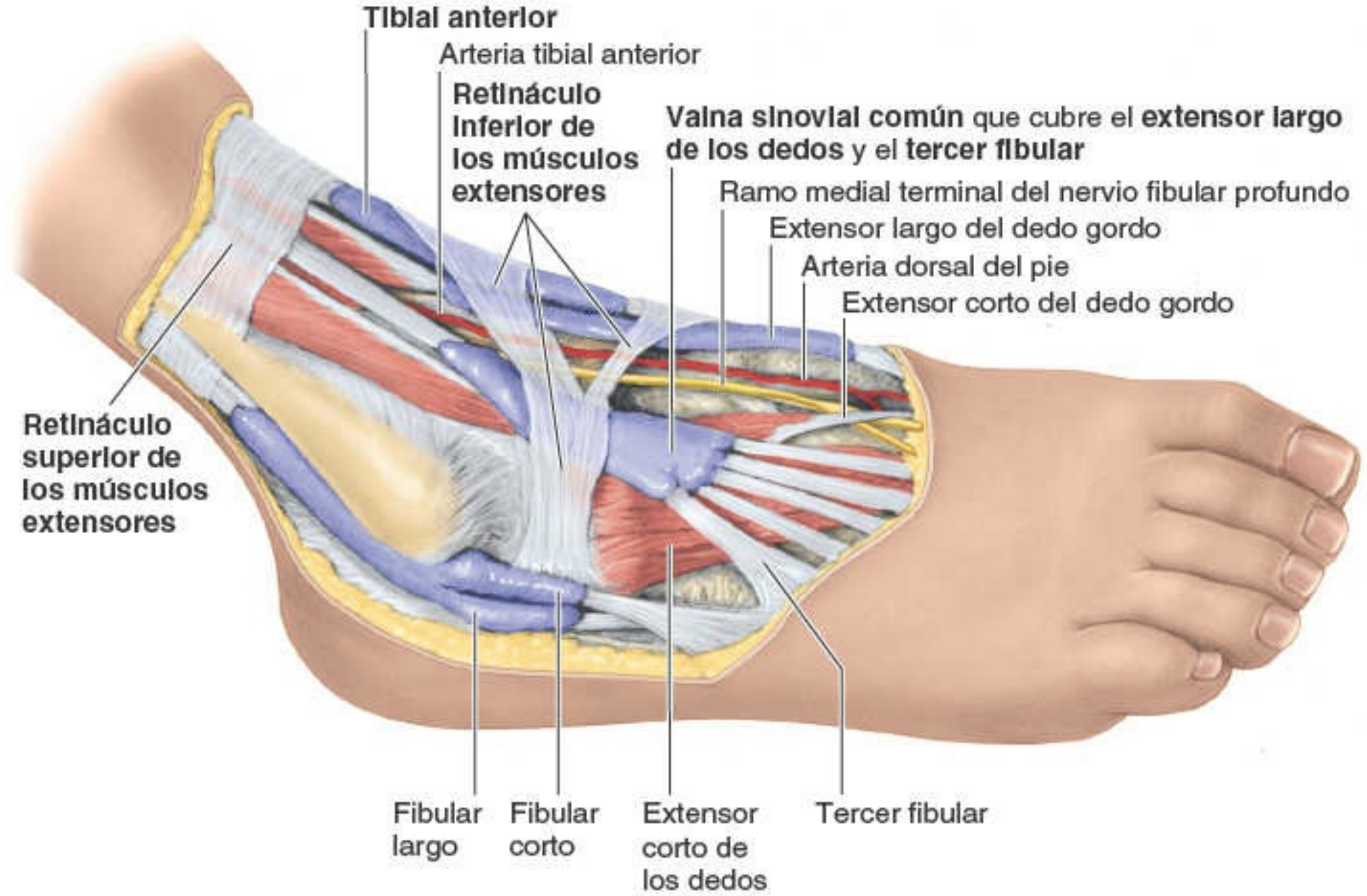

(B) Vista anterolateral

FIGURA 7-55. Disección del pie. Estas disecciones muestran la continuación en el pie de los músculos anteriores y laterales de la pierna. Se han retirado las partes más delgadas de la fascia profunda de la pierna, dejando las partes más gruesas que constituyen los retináculos de los músculos fibulares y extensores, que contienen los tendones cuando atraviesan el tobillo. **A)** Se han seccionado los vasos y los nervios. En el tobillo, los vasos y el nervio fibular profundo se encuentran a la mitad de la distancia que hay entre los maléolos, y entre los tendones de los músculos flexores largos de los dedos. **B)** Al pasar bajo los retináculos del tobillo, los tendones están rodeados por vainas sinoviales.

Aunque se trata de un movimiento relativamente débil y corto —sólo alrededor de una cuarta parte de la potencia de la flexión plantar (Soderberg, 1986) con una amplitud de unos 20° desde la posición neutra—, la flexión dorsal se utiliza activamente en la fase de oscilación de la marcha, ya que la contracción concéntrica mantiene el antepié elevado para esquivar el suelo cuando el miembro libre se dirige hacia delante (v. fig. 7-21 F y G, y tabla 7-2). Inmediatamente después, en la fase de apoyo, la contracción excéntrica del tibial anterior controla el descenso del antepié hacia el suelo tras el contacto con el talón (v. fig. 7-21 A, y tabla 7-2). Esto último es importante en el mantenimiento de una marcha suave y en la deceleración (frenado) cuando se corre y se camina en bajada. Cuando se está de pie, los flexores dorsales tiran reflejamente de la pierna (y en consecuencia del centro de gravedad) hacia delante en relación con el pie fijo si el cuerpo se inclina (el centro de gravedad se empieza a desplazar demasiado lejos) posteriormente. Cuando se baja por una cuesta, en especial si la superficie no es firme (arena, grava o nieve), la flexión dorsal se utiliza para «clavar» los talones.

Tibial anterior. El **tibial anterior**, un músculo delgado que descansa sobre la cara lateral de la tibia, es el flexor dorsal más medial y superficial (figs. 7-54 y 7-57). El largo tendón del tibial anterior se origina a mitad de camino en la pierna y desciende por la cara anterior de la tibia. A continuación pasa profundo a los retináculos superior e inferior de los músculos extensores (fig. 7-55), revestido por su propia vaina sinovial, hasta llegar a su inserción en el lado medial del pie. Al hacer eso, el tendón se localiza a la mayor distancia posible del eje de la articulación talocrural, y ello le da una ventaja mecánica máxima y lo convierte en el flexor dorsal más potente. Aunque son antagonistas en la articulación talocrural, tanto el tibial anterior como el tibial posterior (del compartimento posterior) cruzan las articulaciones subtalar y transversa del tarso para insertarse en el borde medial del pie y actuar sinérgicamente en la inversión de este.

Para explorar el tibial anterior, el sujeto debe mantenerse de pie sobre los talones o flexionar dorsalmente el pie contra resistencia. Con esta maniobra se puede ver y palpar su tendón, siempre y cuando sea normal.

Extensor largo de los dedos. El **extensor largo de los dedos** es el más lateral de los músculos anteriores de la pierna (figs. 7-54 a 7-57). Una pequeña porción de su inserción proximal se establece con el cóndilo lateral de la tibia; no obstante, la mayor parte del músculo se inserta en la cara medial de la fíbula y la parte superior de la cara anterior de la membrana interósea (fig. 7-56 A; tabla 7-10).

El músculo se vuelve tendinoso superior al tobillo, donde se forman cuatro tendones que se insertan en las falanges de los cuatro dedos laterales del pie. Una vaina sinovial común rodea los cuatro tendones del extensor largo de los dedos (más el del tercer fibular) cuando estos se separan en el dorso del pie para dirigirse hacia

sus inserciones distales (fig. 7-55 B).

Cada tendón del extensor largo de los dedos forma una *expansión extensora* membranosa (aponeurosis dorsal) sobre el dorso de la falange proximal del dedo, que se divide en dos bandeletas laterales y una central (fig. 7-55 A). La bandeleta central se inserta en la base de la falange media, y las laterales convergen para insertarse en la base de la falange distal.

Para explorar el extensor largo de los dedos, el sujeto debe flexionar dorsalmente los cuatro dedos laterales contra resistencia. Con esta maniobra se pueden ver y palpar sus tendones, siempre y cuando sus movimientos sean normales.

Tercer fibular. El **tercer fibular** es una parte separada del extensor largo de los dedos que comparte su misma vaina sinovial (figs. 7-55 y 7-57). Proximalmente, las inserciones y las partes carnosas del extensor largo de los dedos y del tercer fibular son continuas, pero distalmente el tendón de este último discurre separadamente para insertarse en el 5.º metatarsiano, y no en una falange (fig. 7-56 F; tabla 7-10). Aunque el tercer fibular participa (débilmente) en la flexión dorsal, también actúa en las articulaciones subtalar y transversa del tarso para ayudar en la eversión (pronación) del pie. Puede desempeñar una función propioceptiva especial: detecta una inversión súbita y se contrae de forma refleja para proteger al ligamento tibiofibular anterior (el ligamento que más distensiones sufre de todo el cuerpo). El tercer fibular no siempre está presente.

Extensor largo del dedo gordo. El **extensor largo del dedo gordo** es un músculo delgado que se sitúa en profundidad entre el tibial anterior y el extensor largo de los dedos, en su inserción superior en la mitad media de la fíbula y la membrana interósea (fig. 7-56 E; tabla 7-10). El extensor largo del dedo gordo se hace superficial en el tercio distal de la pierna, y pasa profundo al retináculo de los músculos extensores (figs. 7-55 y 7-57). Se dirige distalmente a lo largo de la cresta del dorso del pie hasta alcanzar el dedo gordo.

Para explorar el extensor largo del dedo gordo, el sujeto debe flexionar dorsalmente el dedo gordo contra resistencia. Con esta maniobra se puede ver y palpar todo su tendón, siempre y cuando sus movimientos sean normales.

NERVIOS DEL COMPARTIMENTO ANTERIOR DE LA PIERNA

El **nervio fibular profundo** es el nervio del compartimento anterior (figs. 7-54 A, 7-57 B y 7-58 A; tabla 7-11). Es uno de los dos ramos terminales del nervio fibular común, y se origina entre el músculo fibular largo y el cuello de la fíbula. Después de entrar en el compartimento anterior, el nervio fibular profundo acompaña a la arteria tibial anterior, primero entre el tibial anterior y el extensor largo de los dedos, y luego entre el tibial anterior y el extensor largo del dedo gordo. A continuación sale del compartimento y continúa a lo largo de la articulación talocrural para inervar músculos intrínsecos (extensores cortos de los dedos y del dedo gordo) y una pequeña porción de la piel del pie. Cuando se lesiona el nervio no puede flexionarse dorsalmente el pie (pie caído).

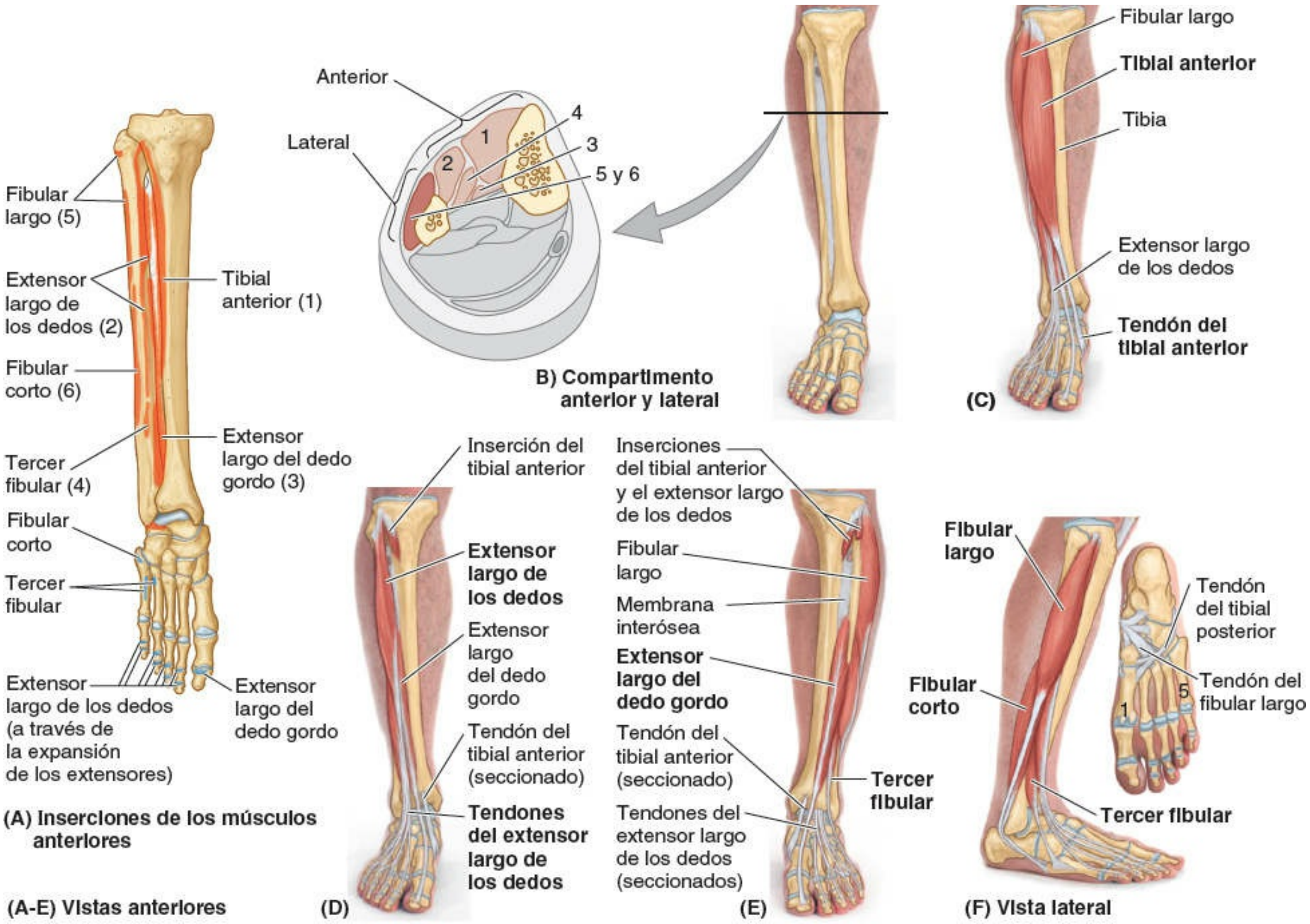

FIGURA 7-56. **Músculos de los compartimentos anterior y lateral de la pierna.**

TABLA 7-10. MÚSCULOS DE LOS COMPARTIMENTOS ANTERIOR Y LATERAL DE LA PIERNA

Músculo[a]	Inserción proximal	Inserción distal	Inervación[b]	Acción principal
Compartimento anterior				
Tibial anterior (1)	Cóndilo lateral y mitad superior de la cara lateral de la tibia y membrana interósea	Caras medial e inferior del cuneiforme medial y base del 1.er metatarsiano	Nervio fibular profundo (**L4**, L5)	Flexión dorsal del pie a nivel del tobillo; inversión del pie
Extensor largo de los dedos (2)	Cóndilo lateral de la tibia y tres cuartos superiores de la cara medial del fibular y membrana interósea	Falanges media y distal de los cuatro dedos laterales		Extensión de los cuatro dedos laterales y flexión dorsal del pie a nivel del tobillo
Extensor largo del dedo gordo (3)	Parte media de la cara anterior del fibular y membrana interósea	Cara dorsal de la base de la falange distal del dedo gordo		Extensión del dedo gordo; flexión dorsal del pie a nivel del tobillo
Tercer fibular (4)	Tercio inferior de la cara anterior del fibular y membrana interósea	Dorso de la base del 5.º metatarsiano		Flexión dorsal del pie a nivel del tobillo; ayuda en la eversión del pie
Compartimento lateral				
Fibular largo (5)	Cabeza y dos tercios superiores de la cara lateral del fibular	Base del 1.er metatarsiano y cuneiforme medial	Nervio fibular superficial (**L5, S1**, S2)	Eversión del pie y débil flexión plantar del pie a nivel del tobillo
Fibular corto (6)	Dos tercios inferiores de la cara lateral del fibular	Cara dorsal de la tuberosidad de la base del 5.º metatarsiano		

[a]Los números se refieren a la figura 7-56 A y B.
[b]Las abreviaturas indican la inervación segmentaria medular (p. ej., «L4, L5» indica que los nervios que inervan el tibial anterior derivan del cuarto y quinto segmentos lumbares de la médula espinal). Las abreviaturas en negrita **(L4)** indican la inervación segmentaria principal. La lesión de uno o más de estos segmentos de la médula espinal o de las raíces nerviosas motoras que se originan de ellos provoca la parálisis de los músculos implicados.

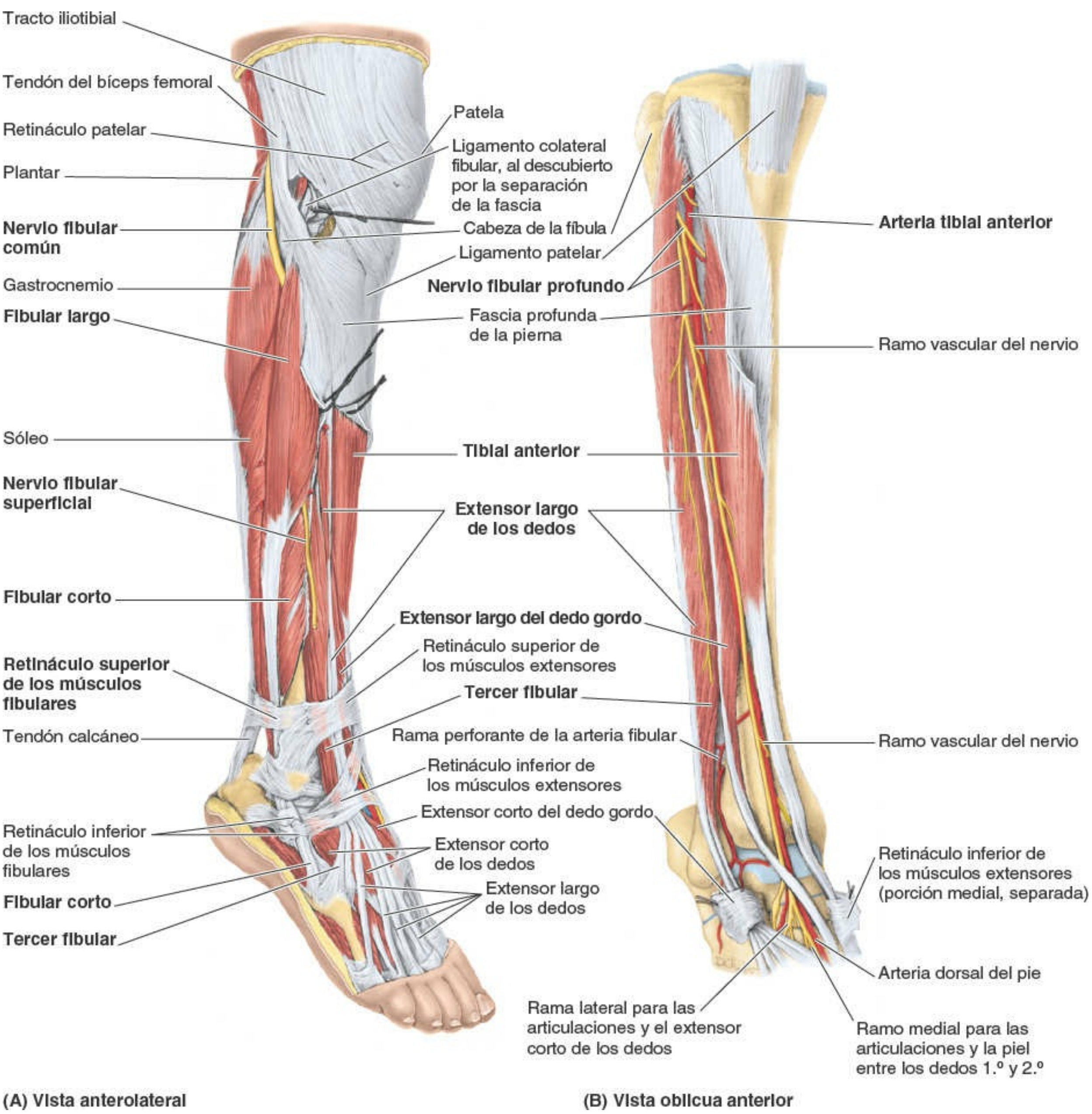

FIGURA 7-57. Disecciones de los compartimentos anterior y lateral de la pierna. A) Esta disección muestra los músculos de la región anterolateral de la pierna y el dorso del pie. El nervio fibular común, con un trayecto subcutáneo a través de la cara lateral de la cabeza y el cuello de la fíbula, es el nervio periférico que se lesiona con mayor frecuencia. **B)** En esta disección más profunda del compartimento anterior se han separado los músculos y el retináculo inferior de los músculos extensores, para mostrar las arterias y los nervios.

ARTERIAS DEL COMPARTIMENTO ANTERIOR DE LA PIERNA

La **arteria tibial anterior** irriga las estructuras del compartimento anterior (figs. 7-54 A, 7-59 B y 7-60; tabla 7-12). Es la *rama terminal de la arteria poplítea* de menor tamaño, y se inicia en el borde inferior del músculo poplíteo (es decir, cuando la arteria poplítea pasa profunda al arco tendinoso del músculo sóleo). Justo después, la arteria se dirige anteriormente a través de una abertura en la parte superior de la membrana interósea para descender sobre la cara anterior de esta, entre los músculos tibial anterior y extensor largo de los dedos. En la articulación talocrural, a mitad de camino entre los maléolos, la arteria tibial anterior cambia de nombre y se convierte en la *arteria dorsal del pie* (pedia).

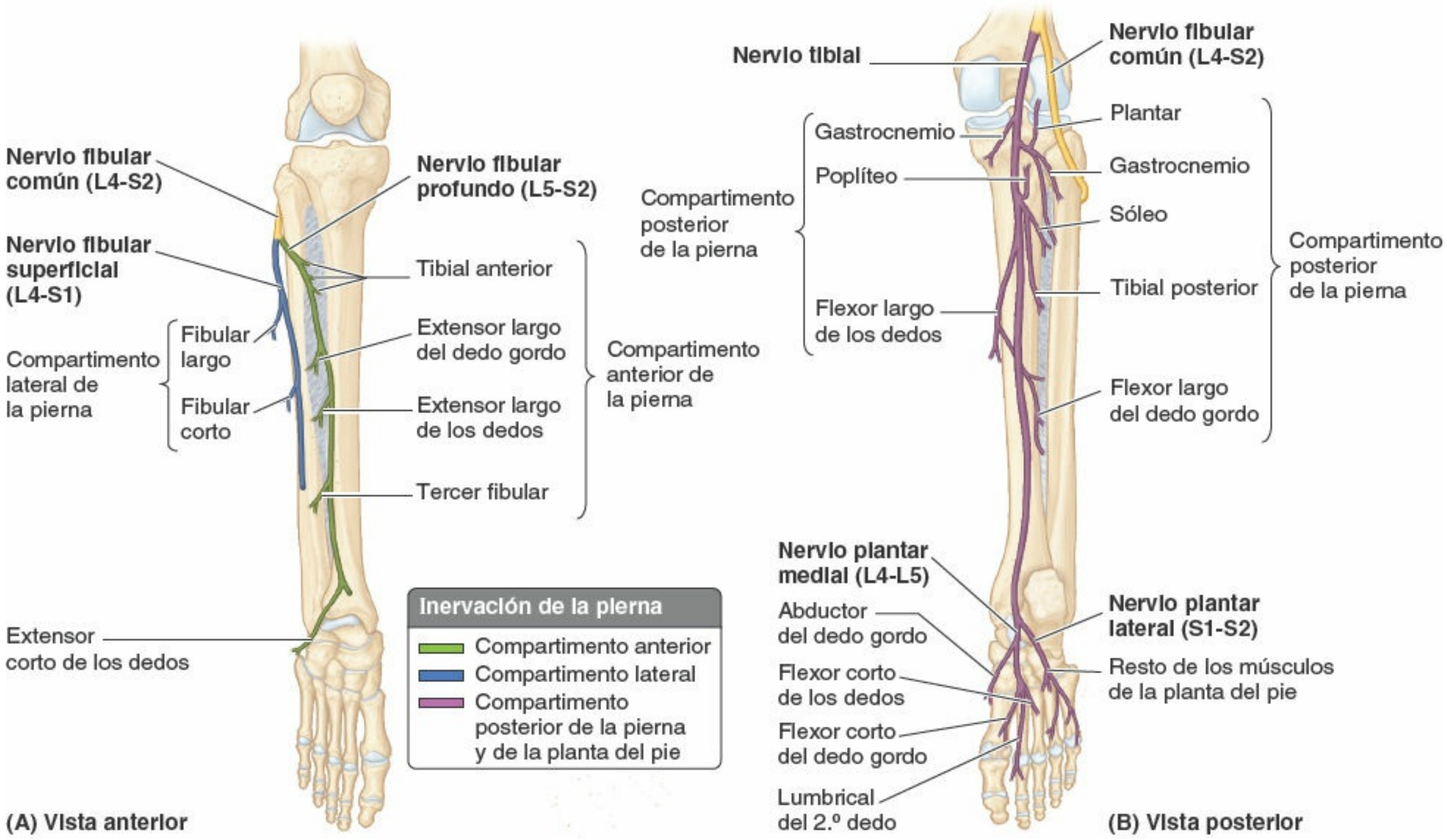

FIGURA 7-58. Nervios de la pierna.

TABLA 7-11. NERVIOS DE LA PIERNA

Nervio	Origen	Recorrido	Distribución
Safeno	Nervio femoral	Desciende con los vasos femorales a través del triángulo femoral y el conducto aductor; luego desciende con la vena safena magna	Inerva la piel del lado medial de la pierna y el pie
Sural	Normalmente se origina a partir de los ramos tibial y fibular común	Desciende entre las cabezas del gastrocnemio y se hace superficial en la parte media de la pierna; desciende con la vena safena menor y pasa, inferior al maléolo lateral, hacia el lado lateral del pie	Inerva la piel de las caras posterior y lateral de la pierna, y el lado lateral del pie
Tibial	Nervio isquiático	Se forma cuando el nervio isquiático se bifurca en el vértice de la fosa poplítea; desciende a través de la fosa poplítea y se sitúa sobre el músculo poplíteo; discurre inferiormente sobre el tibial posterior con los vasos tibiales posteriores; termina por debajo del retináculo de los músculos flexores, donde se divide en nervios plantares medial y lateral	Inerva los músculos posteriores de la pierna y la articulación de la rodilla
Fibular común	Nervio isquiático	Se forma cuando el nervio isquiático se bifurca en el vértice de la fosa poplítea, y sigue el borde medial del bíceps femoral y su tendón; pasa sobre la cara posterior de la cabeza de la fíbula y luego se enrolla alrededor del cuello de la fíbula, profundo respecto al fibular largo, donde se divide en nervios fibular profundo y superficial	Inerva la piel de la parte lateral de la cara posterior de la pierna, por medio del nervio cutáneo sural lateral; también inerva la articulación de la rodilla a través de su ramo articular
Fibular superficial	Nervio fibular común	Se origina entre el fibular largo y el cuello de la fíbula, y desciende por el compartimento lateral de la pierna; perfora la fascia profunda del tercio distal de la pierna para hacerse subcutáneo	Inerva los fibulares largo y corto, así como la piel del tercio distal de la cara anterior de la pierna y dorso del pie
Fibular profundo	Nervio fibular común	Se origina entre el fibular largo y el cuello de la fíbula; pasa a través del extensor largo de los dedos y desciende sobre la membrana interósea; cruza el extremo distal de la tibia y entra en el dorso del pie	Inerva los músculos anteriores de la pierna, dorso del pie y piel del primer espacio interdigital; proporciona ramos articulares para las articulaciones que cruza

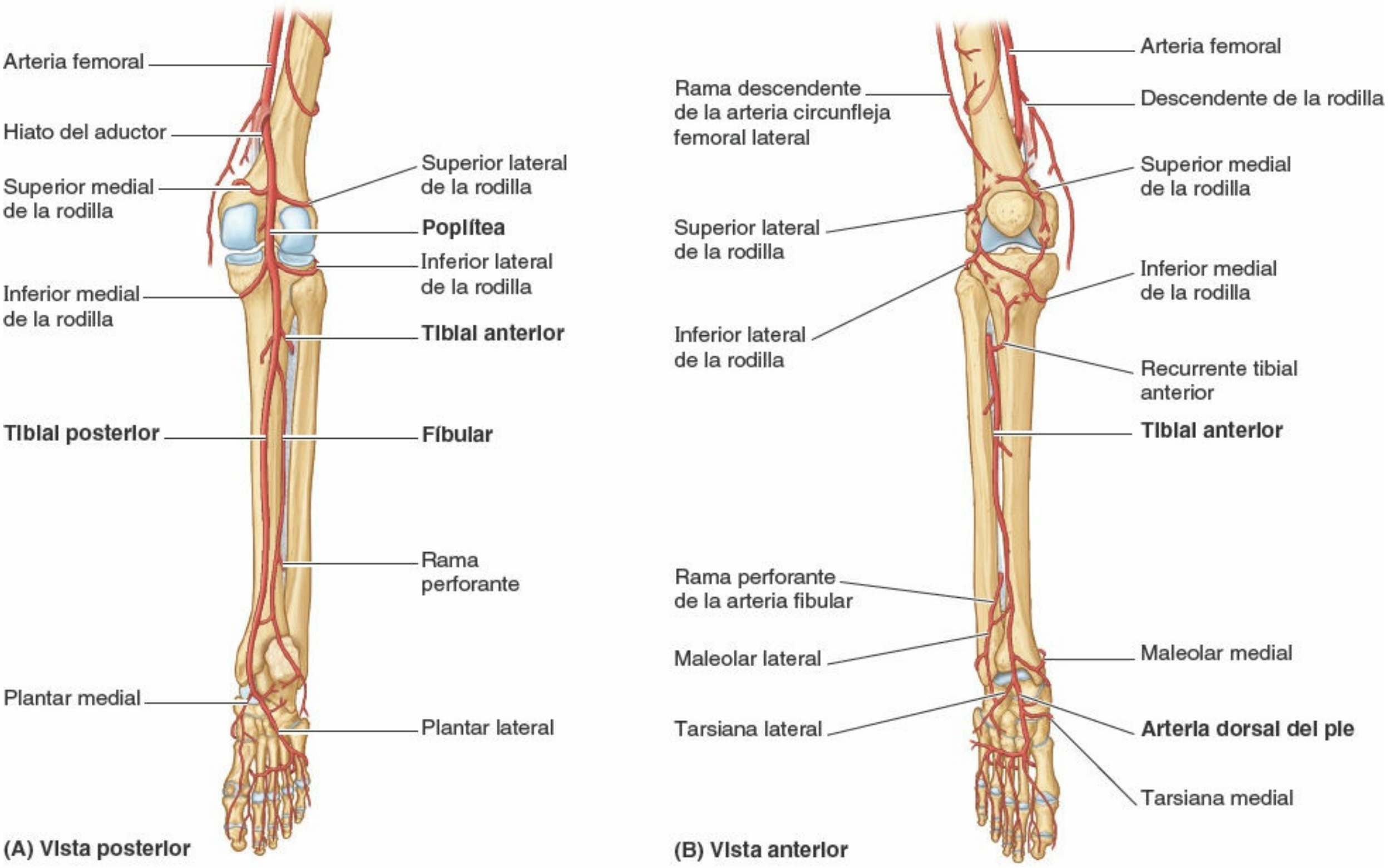

FIGURA 7-59. A y B) Arterias de la pierna.

TABLA 7-12. ARTERIAS DE LA PIERNA

Arteria	Origen	Recorrido	Distribución en la pierna
Poplítea	Continuación de la arteria femoral en el hiato del aductor en el aductor mayor	Pasa a través de la fosa poplítea hacia la pierna; termina en el borde inferior del músculo poplíteo, donde se divide en arterias tibiales anterior y posterior	Arterias superiores, media e inferiores de la rodilla, para las caras lateral y medial de ésta
Tibial anterior	Arteria poplítea	Pasa entre la tibia y la fíbula hacia el compartimento anterior a través de una hendidura en la parte superior de la membrana interósea, y desciende sobre esta membrana entre el tibial anterior y el extensor largo de los dedos	Compartimento anterior de la pierna
Dorsal del pie (pedia)	Continuación de la arteria tibial anterior distal al retináculo inferior de los músculos extensores	Desciende anteromedialmente hacia el primer espacio interóseo, y se divide en arterias plantar profunda y arqueada	Músculos del dorso del pie; perfora los primeros músculos interóseos dorsales como arteria plantar profunda, para la formación del arco plantar profundo
Tibial posterior	Arteria poplítea	Pasa a través del compartimento posterior de la pierna y termina distal al retináculo de los músculos flexores, dividiéndose en arterias plantares medial y lateral	Compartimentos posterior y lateral de la pierna; la rama circunfleja fibular se une a la red articular que rodea la rodilla; una arteria nutricia pasa hacia la tibia
Fibular	Arteria tibial posterior	Desciende por el compartimento posterior de la pierna, adyacente al tabique intermuscular posterior	Compartimento posterior de la pierna; ramas perforantes irrigan el compartimento lateral de la pierna

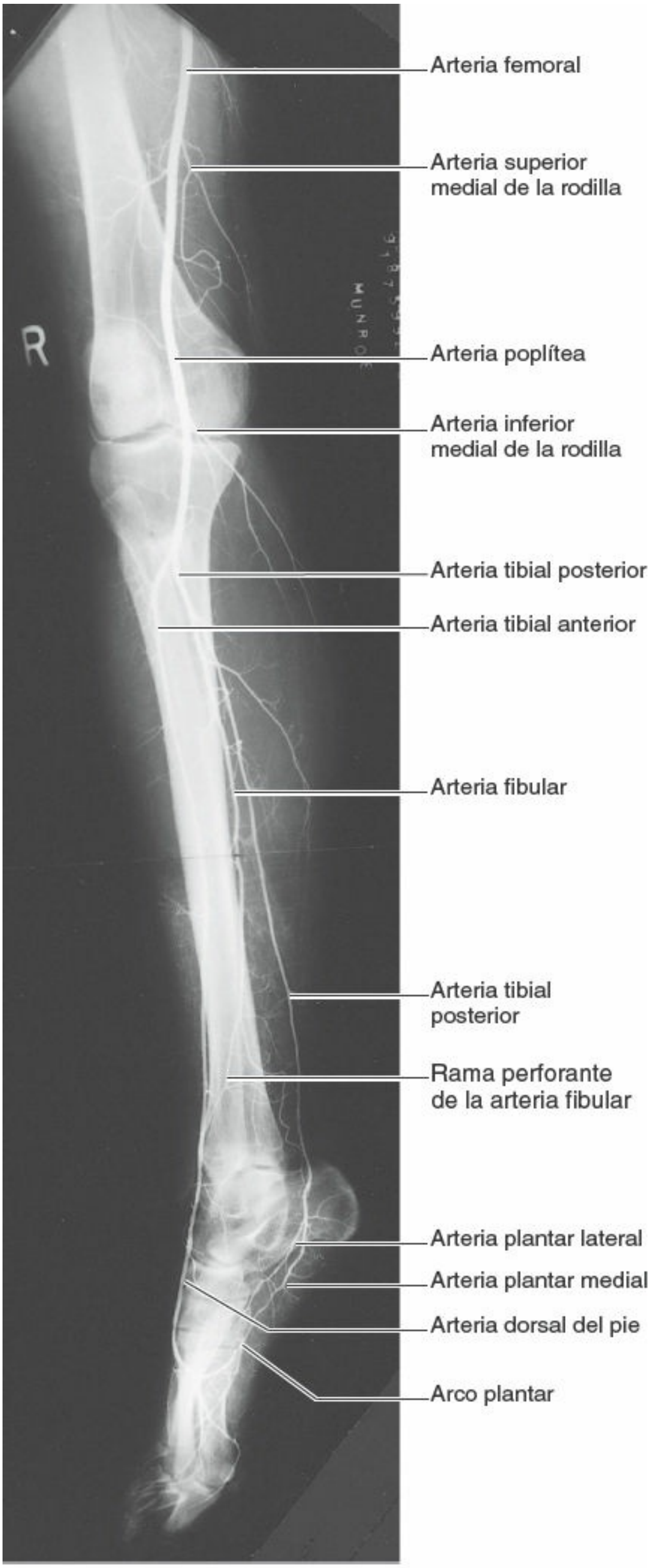

Vista oblicua anterior izquierda de la pierna derecha

FIGURA 7-60. Arteriografía poplítea. La arteria poplítea se origina en la parte lateral del hiato del aductor (donde puede comprimirse) y a continuación discurre sucesivamente sobre el extremo distal del fémur, la cápsula articular de la articulación de la rodilla y el músculo poplíteo (no visible), antes de dividirse en las arterias tibiales anterior y posterior, en el ángulo inferior de la fosa poplítea. Aquí puede sufrir compresión al pasar por debajo del arco tendinoso del músculo sóleo. (Cortesía del Dr. K. Sniderman, Associate Professor of Medical Imaging, University of Toronto, Toronto, Ontario, Canada.)

Compartimento lateral de la pierna

El **compartimento lateral de la pierna**, o *compartimento eversor*, es el menor (más estrecho) de los compartimentos de la pierna. Está limitado por la cara lateral de la fíbula, los tabiques intermusculares anterior y posterior, y la fascia profunda de la pierna (v. figs. 7-54 A y B; tabla 7-10). El compartimento lateral termina inferiormente en el **retináculo superior de los músculos** fibulares, que se extiende entre el extremo distal de la fíbula y el calcáneo (v. fig. 7-57 A). Aquí, los tendones de los dos músculos del compartimento (fibulares largo y corto) entran en una *vaina sinovial común* que los aloja en su trayecto entre el retináculo superior de los músculos fibulares y el maléolo lateral, y utilizan a este último como tróclea cuando cruzan la articulación talocrural (fig. 7-55 B).

MÚSCULOS DEL COMPARTIMENTO LATERAL DE LA PIERNA

El compartimento lateral contiene los *músculos fibulares largo* y *corto*. Estos músculos tienen sus vientres carnosos en el compartimento lateral, pero se vuelven tendinosos cuando lo dejan para entrar en la vaina sinovial común y pasar en profundidad respecto al retináculo superior de los músculos fibulares. Ambos músculos son **eversores del pie**, de modo que elevan el borde lateral del pie. Desde un punto de vista embriológico, los músculos fibulares son postaxiales, por lo que reciben inervación de las divisiones posteriores de los nervios espinales que forman el nervio isquiático. No obstante, como los fibulares largo y corto pasan posteriormente al eje transversal de la articulación talocrural, participan en la flexión plantar de esta, a diferencia de los músculos postaxiales del compartimento anterior (incluido el tercer fibular), que son flexores dorsales.

Como eversores, los músculos fibulares actúan sobre las articulaciones subtalar y transversa del tarso. Sólo son posibles unos pocos grados de eversión a partir de la posición neutra. En la práctica, la función principal de los eversores del pie no consiste en elevar el borde lateral del pie (definición habitual de eversión), sino en deprimir o fijar el borde medial del pie como soporte de la fase de despegue de la marcha y, especialmente, de la carrera, y en oponer resistencia a una inversión inadvertida o excesiva del pie (la posición en que el tobillo es más vulnerable y puede lesionarse). Cuando se está de pie (y en particular cuando se mantiene el equilibrio sobre un solo pie), los músculos fibulares se contraen para oponer resistencia a la inclinación medial (para recentrar un eje de gravedad que se ha desplazado medialmente) tirando lateralmente de la pierna a la vez que deprimen el borde medial del pie.

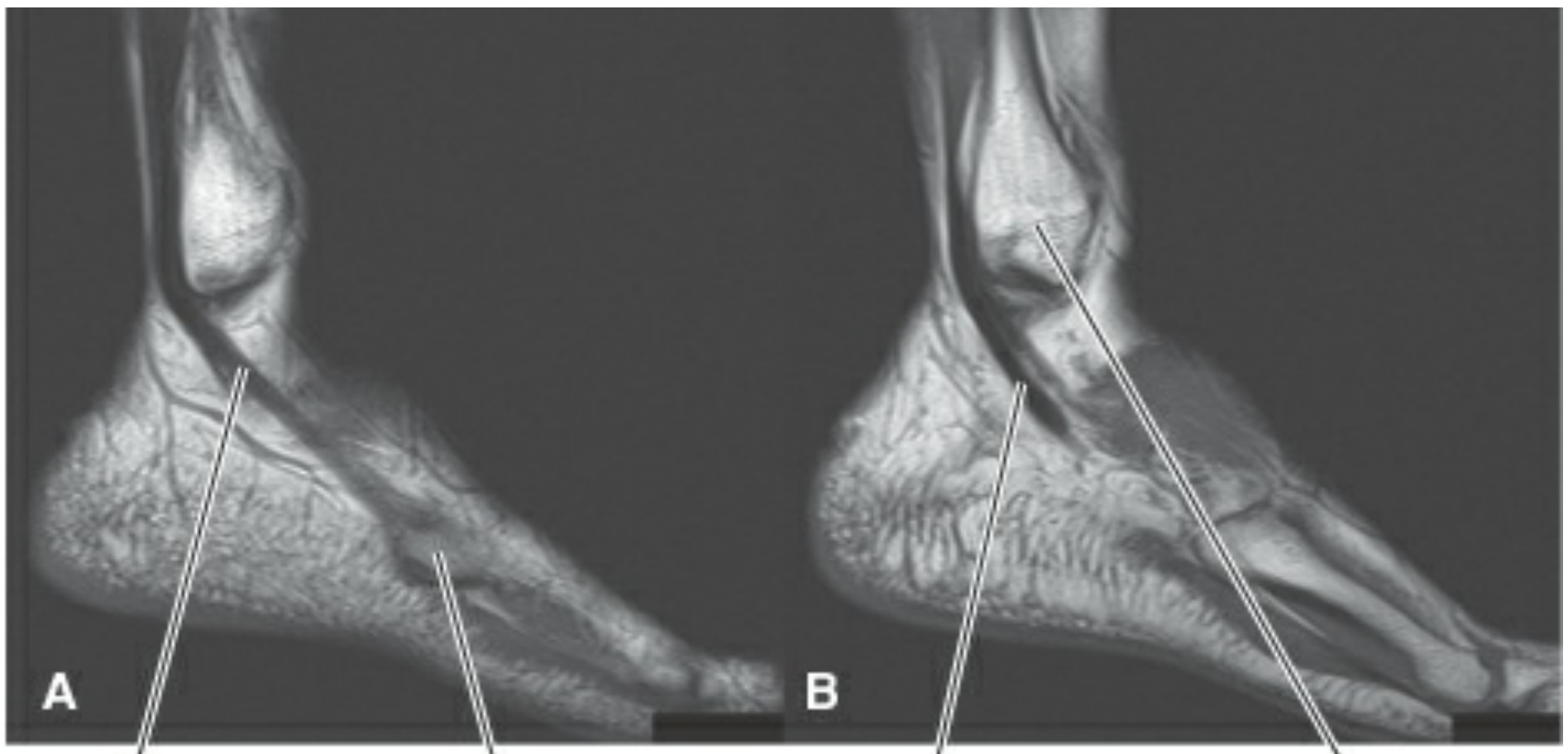

FIGURA 7-61. Imágenes sagitales de RM de la cara lateral del tobillo. A) Fibular corto. **B)** Fibular largo.

Para explorar los fibulares largo y corto, el sujeto debe evertir el pie con fuerza contra resistencia. Con esta maniobra se pueden ver y palpar sus tendones inferiormente al maléolo lateral, siempre y cuando sus movimientos sean normales.

Fibular largo. El **fibular largo** es el más largo y superficial de los dos músculos fibulares, y se origina en una porción mucho más superior del cuerpo de la fíbula (v. figs. 7-54, 7-56 F y 7-57 A; tabla 7-10). El estrecho músculo fibular largo se extiende desde la cabeza de la fíbula hasta la planta del pie. Su tendón se puede palpar y observar proximal y posteriormente al maléolo lateral (fig. 7-61 B).

Distalmente al retináculo superior de los músculos fibulares, la vaina común se divide para pasar a través de compartimentos separados en profundidad respecto al **retináculo inferior de los músculos fibulares** (v. figs. 7-55 A y 7-57). El fibular largo pasa a través del compartimento inferior (inferior a la *tróclea fibular* del calcáneo) y entra en un surco de la cara anteroinferior del hueso cuboides (v. fig. 7-12 D). A continuación cruza la planta del pie en dirección oblicua y distal para alcanzar su inserción en el *1.er metatarsiano y los huesos cuneiformes media-les* (v. fig. 7-70 A). Cuando una persona se sostiene sobre un solo pie, el fibular largo ayuda a estabilizar la pierna en relación con el pie.

Fibular corto. El **fibular corto** es un músculo fusiforme que se sitúa profundo al fibular largo y, haciendo honor a su nombre, es más corto que su compañero en el compartimento lateral (v. figs. 7-54, 7-56 F y 7-57 A; tabla 7-10). Su amplio tendón forma un surco en la cara posterior del maléolo lateral y puede palparse inferiormente a este. El tendón fibular largo, más delgado, pasa por encima del fibular corto sin establecer contacto con el maléolo lateral (fig. 7-61 B). El tendón fibular corto atraviesa el compartimento superior del retináculo inferior de los músculos fibulares pasando superiormente a la tróclea fibular del calcáneo; puede seguirse fácilmente hasta su inserción distal en la *base del 5.º metatarsiano* (fig. 7-61 A; v. también fig. 7-12 D). El tendón del *tercer fibular*, una cinta muscular del extensor largo de los dedos, con frecuencia se fusiona con el tendón del fibular corto (v. fig. 7-57 A). En ocasiones, no obstante, el tercer fibular se dirige anteriormente para insertarse

directamente en la falange proximal del 5.º dedo.

NERVIOS DEL COMPARTIMENTO LATERAL DE LA PIERNA

El **nervio fibular superficial**, un ramo terminal del nervio fibular común, es el nervio del compartimento lateral (v. figs. 7-54 A, 7-57 A y 7-58 A; tabla 7-11). Tras inervar los músculos fibulares largo y corto, sigue su trayecto como un nervio cutáneo e inerva la piel de la parte distal de la cara anterior de la pierna y casi todo el dorso del pie.

VASOS SANGUÍNEOS DEL COMPARTIMENTO LATERAL DE LA PIERNA

Como el compartimento lateral no está dotado de ninguna arteria que lo recorra, su irrigación y su drenaje venoso dependen de *ramas perforantes* y de venas satélites, respectivamente. Proximalmente, **ramas perforantes de la arteria tibial anterior** penetran a través del tabique intermuscular anterior. Inferiormente, **ramas perforantes de la arteria fibular** penetran a través del tabique intermuscular posterior, junto con sus venas satélites (figs. 7-59 y 7-60; tabla 7-12).

Compartimento posterior de la pierna

El **compartimento posterior de la pierna** (compartimento flexor) es el más grande de los tres compartimentos de la pierna (v. fig. 7-54 A a C). El *tabique intermuscular transverso* divide al compartimento posterior y los músculos que contiene en un subcompartimento/grupo muscular superficial y uno profundo. La inervación y la irrigación de ambas partes del compartimento posterior corren a cargo del nervio tibial y de los vasos tibiales posteriores y fibulares, respectivamente, pero todas estas estructuras circulan por el subcompartimento profundo, en profundidad (anteriormente) respecto al tabique intermuscular transverso.

El **subcompartimento superficial**, más grande, es el área compartimental menos confinada. El **subcompartimento profundo**, de menor tamaño, está limitado, al igual que el compartimento anterior, por los dos huesos de la pierna y la *membrana interósea* que los mantiene juntos, y también por el tabique intermuscular transverso, de modo que se encuentra bastante confinado. Como el nervio y los vasos sanguíneos que abastecen a todo el compartimento posterior y a la planta del pie pasan a través del subcompartimento profundo, cuando este se hincha tiene lugar un síndrome compartimental que puede ocasionar consecuencias graves, como necrosis muscular (muerte tisular) y parálisis.

Inferiormente, el subcompartimento profundo se estrecha de forma progresiva a medida que los músculos que contiene se vuelven tendinosos. El tabique intermuscular transverso termina en forma de unas fibras transversales de refuerzo que se extienden entre el extremo del maléolo medial y el calcáneo para formar el **retináculo de los músculos flexores** (v. fig. 7-63). Este retináculo se subdivide en profundidad para formar compartimentos separados para cada tendón del grupo muscular profundo, así como para el nervio tibial y la arteria tibial posterior en su trayecto curvo alrededor del maléolo medial.

Los músculos del compartimento posterior inducen movimientos de *flexión plantar* en la articulación del tarso, *inversión* en las articulaciones subtalar y transversa del tarso, y *flexión* en los dedos. La **flexión plantar** es un movimiento potente (cuatro veces más potente que la flexión dorsal) y con una extensión relativamente amplia (aproximadamente 50° desde la posición neutra), que se debe a la acción de músculos que pasan por detrás del eje transversal de la articulación talocrural. La flexión plantar genera un empuje aplicado principalmente en la bola del pie, que se utiliza para impulsar el cuerpo adelante y arriba, y es el principal componente de las fuerzas generadas durante los despegues (despegue de talón y despegue de los dedos) de la fase de apoyo en la marcha y en la carrera (v. fig. 7-21 D y E; tabla 7-2).

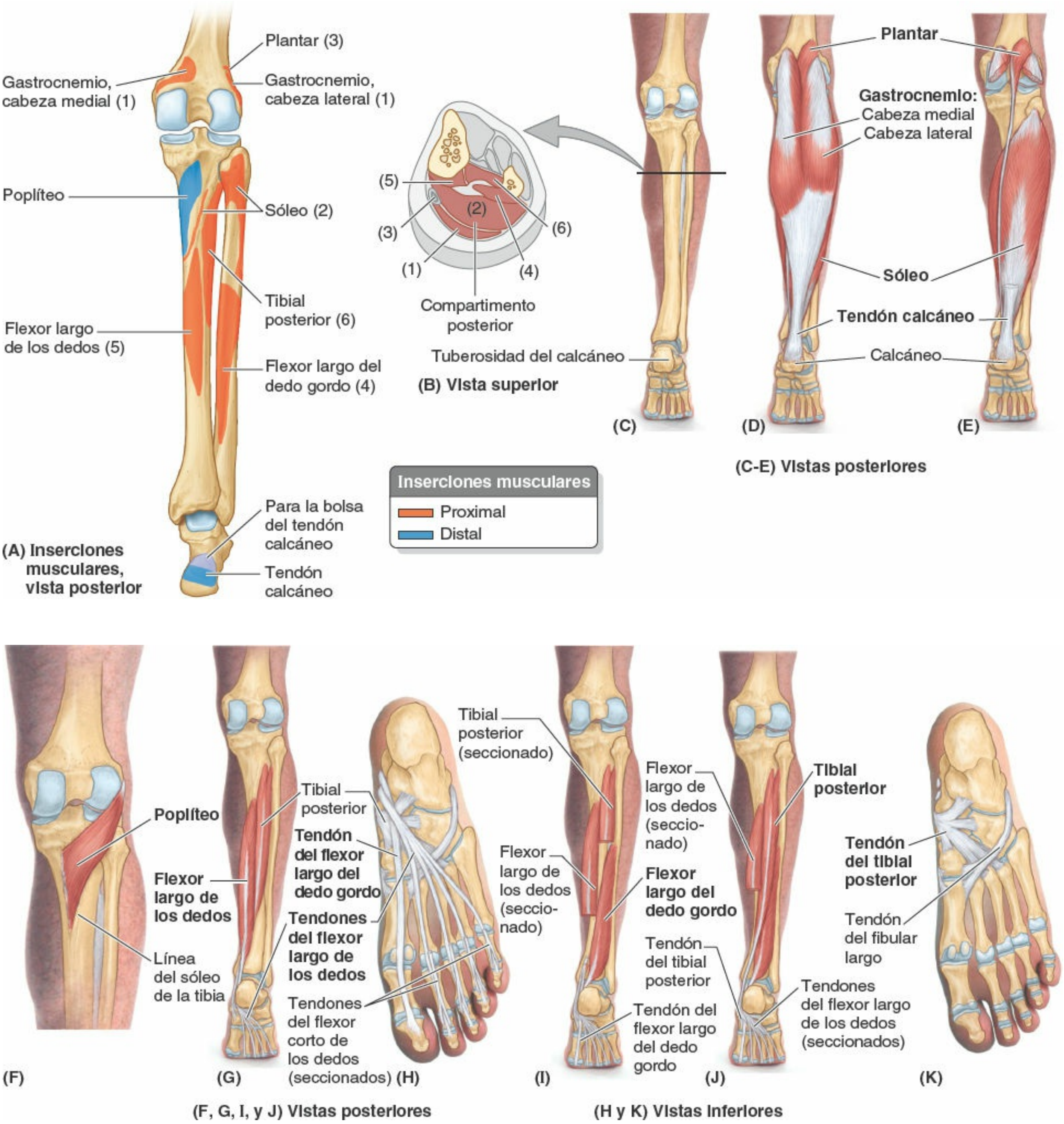

FIGURA 7-62. A a E) Músculos superficiales (pantorrilla) del compartimento posterior de la pierna **F** a **K)** Músculos profundos del compartimento posterior de la pierna.

TABLA 7-13.I. MÚSCULOS SUPERFICIALES DEL COMPARTIMENTO POSTERIOR DE LA PIERNA

Músculo[a]	Inserción proximal	Inserción distal	Inervación[b]	Acción principal
Gastrocnemio (1)	Cabeza lateral: cara lateral del cóndilo lateral del fémur Cabeza medial: cara poplítea del fémur, superior al cóndilo medial	Cara posterior del calcáneo, mediante el tendón calcáneo	Nervio tibial (S1, S2)	Flexión plantar del pie a nivel del tobillo cuando la rodilla está extendida; eleva el talón durante la marcha; flexiona la pierna a nivel de la articulación de la rodilla
Sóleo (2)	Cara posterior de la cabeza de la fíbula y cuarto superior de la cara posterior del mismo hueso; línea del sóleo y tercio medio del borde medial de la tibia; arco tendinoso que se extiende entre las inserciones óseas			Flexión plantar del pie a nivel del tobillo, independientemente de la posición de la rodilla; estabiliza la pierna sobre el pie
Plantar (3)	Extremo inferior de la línea supracondílea lateral del fémur; ligamento poplíteo oblicuo			Ayuda débilmente al gastrocnemio en la flexión plantar del pie a nivel del tobillo

[a]Los números se refieren a la figura 7-62 A.
[b]Las abreviaturas indican la inervación segmentaria medular (p. ej., «S1, S2» indica que los nervios que inervan estos músculos derivan del primero y segundo segmentos sacros de la médula espinal). La lesión de uno o más de estos segmentos de la médula espinal o de las raíces nerviosas motoras que se originan de ellos provoca la parálisis de los músculos implicados.

GRUPO MUSCULAR SUPERFICIAL DEL COMPARTIMENTO POSTERIOR

El grupo superficial de *músculos de la pantorrilla* (músculos que forman la prominencia o «pantorrilla» de la parte posterior de la pierna) está formado por el *gastrocnemio*, el *sóleo* y el *plantar*. En la figura 7-62 A a E y en la tabla 7-13.I se exponen detalles relativos a sus inserciones, inervación y acciones. El gastrocnemio y el sóleo comparten un tendón común, el *tendón calcáneo*, que se inserta en el calcáneo. En conjunto, estos dos músculos configuran las tres cabezas del **tríceps sural** (figs. 7-62 D y E y 7-63 A). Esta potente masa muscular tira de la palanca formada por la tuberosidad del calcáneo para elevar el talón y, en consecuencia, deprimir el antepié; llega a generar hasta un 93 % de la fuerza implicada en la flexión plantar.

El gran tamaño de los músculos gastrocnemio y sóleo es una característica humana que se relaciona directamente con la bipedestación. Estos músculos son potentes y robustos porque levantan, propulsan y aceleran el peso del cuerpo cuando se camina, se corre, se salta o se está de puntillas.

TABLA 7-13.II. MÚSCULOS PROFUNDOS DEL COMPARTIMENTO POSTERIOR DE LA PIERNA

Músculo[a]	Inserción proximal	Inserción distal	Inervación[b]	Acción principal
Poplíteo	Cara lateral del cóndilo lateral del fémur y menisco lateral	Cara posterior de la tibia, superior a la línea del sóleo	Nervio tibial (L4, L5, S1)	Flexiona débilmente la rodilla y la desbloquea rotando el fémur 5° sobre la tibia fija; rota medialmente la tibia del miembro sin apoyo
Flexor largo del dedo gordo (4)	Dos tercios inferiores de la cara posterior de la fíbula y parte inferior de la membrana interósea	Base de la falange distal del dedo gordo	Nervio tibial (S2, S3)	Flexiona el dedo gordo en todas las articulaciones; débil flexión plantar del pie a nivel del tobillo; sostiene el arco longitudinal medial del pie
Flexor largo de los dedos (5)	Parte medial de la cara posterior de la tibia, inferior a la línea del sóleo y, mediante un ancho tendón, en la fíbula	Base de las falanges distales de los cuatro dedos laterales		Flexiona los cuatro dedos laterales; flexión plantar del pie a nivel del tobillo; sostiene los arcos longitudinales del pie
Tibial posterior (6)	Membrana interósea; cara posterior de la tibia, inferior a la línea del sóleo; cara posterior de la fíbula	Tuberosidad del navicular; cuneiformes, cuboides y sustentáculo tali del calcáneo; bases de los metatarsianos 2.° a 4.°	Nervio tibial (L4, L5)	Flexión plantar del pie a nivel del tobillo; inversión del pie

[a]Los números se refieren a la figura 7-62 A.
[b]Las abreviaturas indican la inervación segmentaria medular (p. ej., «S2, S3» indica que los nervios que inervan el flexor largo del dedo gordo derivan del segundo y tercer segmentos sacros de la médula espinal). La lesión de uno o más de estos segmentos de la médula espinal o de las raíces nerviosas motoras que se originan de ellos provoca la parálisis de los músculos implicados.

El **tendón calcáneo** *(tendón de Aquiles)* es el más potente (el más grueso y resistente) del cuerpo. Tiene unos 15 cm de longitud y es continuación de la aponeurosis plana que se forma en la mitad de la pantorrilla, donde terminan las cabezas del gastrocnemio (figs. 7-62 D y E, y 7-63). Proximalmente, la aponeurosis recibe fibras carnosas del sóleo directamente en su superficie profunda, pero luego se engrosa a medida que las fibras del sóleo se vuelven tendinosas inferiormente. En consecuencia, el tendón se vuelve más grueso pero a la vez más estrecho a medida que desciende, hasta formar una estructura de sección transversal esencialmente redondeada superior al calcáneo. Entonces se expande y se inserta centralmente en la superficie posterior de la *tuberosidad del calcáneo*. El tendón calcáneo típicamente gira un cuarto de vuelta (90°) durante su descenso, de modo que las fibras del gastrocnemio se insertan lateralmente y las del sóleo lo hacen medialmente. Se cree que esta disposición influye significativamente en la capacidad elástica del tendón para absorber energía (impactos) y replegarse, liberando la energía como parte de la fuerza propulsora que ejerce. Aunque comparten un tendón común, los dos músculos del tríceps sural son capaces de actuar por separado, y con frecuencia lo hacen: «se pasea con el sóleo, pero se gana el salto de longitud con el gastrocnemio».

Para explorar el tríceps sural, el sujeto debe flexionar plantarmente el pie contra resistencia (p. ej., ponerse de puntillas para que el peso corporal [la gravedad] oponga resistencia). Con esta maniobra se pueden ver y palpar el tendón calcáneo y el tríceps sural, siempre y cuando sean normales.

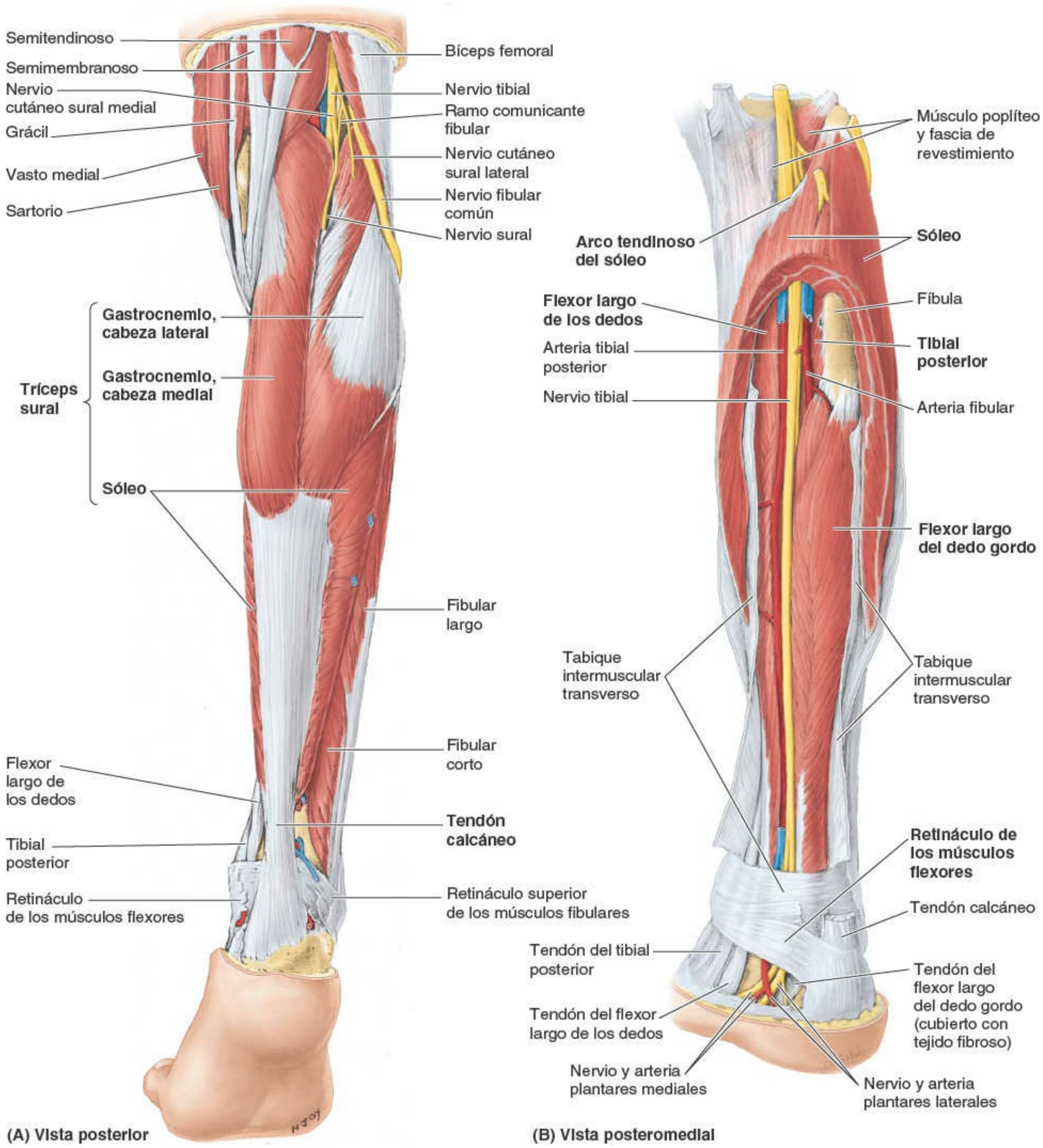

FIGURA 7-63. Disección de la cara posterior de la pierna. A) Disección superficial. Salvo para los retináculos de la región del tobillo, se ha retirado la fascia profunda para mostrar los nervios y los músculos. Las tres cabezas del músculo tríceps sural se insertan distalmente con respecto al calcáneo, mediante las fibras en espiral del tendón calcáneo. **B)** Disección profunda. Se ha retirado el gastrocnemio y la mayor parte del sóleo, dejando sólo una sección del sóleo en forma de herradura junto a su inserción proximal y la parte distal del tendón calcáneo. Se ha seccionado el tabique intermuscular transverso para mostrar los músculos profundos, los vasos y los nervios.

Una *bolsa subcutánea calcánea* localizada entre la piel y el tendón calcáneo permite que la piel se mueva por encima del tendón cuando está tenso. Una *bolsa profunda del tendón calcáneo* (bolsa retrocalcánea) localizada entre el tendón y el calcáneo permite que el tendón se deslice sobre el hueso.

Gastrocnemio. El **gastrocnemio** es el músculo más super-ficial del compartimento posterior, y forma la parte proximal y más prominente de la *pantorrilla* (figs. 7-62 D y 7-63 A; tabla 7-13.I). Es un músculo fusiforme y de dos

cabezas que actúa sobre dos articulaciones; su cabeza medial es ligeramente mayor y se extiende más distalmente que la lateral. Las cabezas se juntan en el margen inferior de la fosa poplítea, donde forman los límites inferolateral e inferomedial de la fosa. Está dotado en su mayor parte de fibras blancas de contracción rápida (de tipo 2), por lo que sus contracciones generan movimientos rápidos durante la carrera y el salto. Durante la bipedestación estática simétrica sólo actúa de forma intermitente.

El gastrocnemio cruza y es capaz de actuar tanto sobre la articulación de la rodilla como sobre la talocrural; no obstante, no puede aplicar toda su potencia en ambas articulaciones a la vez. Es más eficaz cuando la rodilla está extendida (y su máxima activación tiene lugar cuando la extensión de la rodilla se combina con la flexión dorsal del pie, como sucede en la posición de salida de una carrera de velocidad). Es incapaz de inducir flexión plantar cuando la rodilla se encuentra en flexión completa.

Sóleo. El **sóleo** se localiza en profundidad respecto al gastrocnemio y es el «mulo de carga» de la flexión plantar (figs. 7-62 E y 7-61 A y B; tabla 7-13.I). Es un músculo grande, más plano que el gastrocnemio, que recibe su nombre por el parecido que tiene con un lenguado, el pez plano que descansa sobre un lado del cuerpo en el fondo del mar. Tiene una inserción proximal continua en forma de U invertida en las caras posteriores de la fíbula y la tibia, y un arco tendinoso que se extiende entre ellas, denominado **arco tendinoso del músculo sóleo** (figs. 7-62 A y 7-63 B). La arteria poplítea y el nervio tibial pasan a través de este arco para dejar la fosa poplítea (la arteria poplítea, a la vez, se bifurca en sus dos ramas terminales: las arterias tibiales anterior y posterior).

El sóleo puede ser palpado cuando el sujeto está de puntillas (el peso corporal soportado en la punta del pie con el tobillo en flexión plantar, como en la fig. 7-65 A) en relación con los bordes del gastrocnemio. Puede participar junto con el gastrocnemio en la flexión plantar de la articulación talocrural, pero actúa en solitario cuando la rodilla está flexionada (hacer una sentadilla o «caminar como pato»); no induce movimientos en la rodilla. El sóleo tiene tres partes, cada una de ellas con haces de fibras en una dirección distinta.

Cuando el pie está apoyado, el sóleo tira de los huesos de la pierna hacia atrás. Esta acción es importante para mantenerse de pie, ya que el eje de la gravedad pasa por delante del eje óseo de la pierna. El sóleo es, por ello, un músculo antigravitatorio (el flexor plantar predominante cuando se está de pie o se pasea), que para mantener el equilibrio se contrae de forma antagónica pero cooperativa (alternativamente) con los flexores dorsales del pie situados en la pierna. Está dotado principalmente de fibras musculares rojas, resistentes a la fatiga y de contracción lenta (de tipo 1), por lo que es un potente pero relativamente lento flexor plantar de la articulación talocrural, capaz de mantener su contracción de forma sostenida. Los estudios electromiográficos ponen de manifiesto que durante la bipedestación estática simétrica el sóleo actúa continuamente.

Plantar. El **plantar** es un pequeño músculo con un corto vientre y un largo tendón (v. figs. 7-51, 7-52, 7-54 A y 7-62 A y E; tabla 7-13.I). Este músculo vestigial está ausente en un 5 % a un 10 % de las personas, y es muy variable en tamaño y forma (en general es una cinta de aproximadamente el tamaño del dedo meñique). Actúa junto con el gastrocnemio, pero es insignificante tanto en la flexión de la

rodilla como en la flexión plantar del tobillo.

Se ha sugerido que el plantar actúa como órgano propioceptivo para los flexores plantares de mayor tamaño, ya que está dotado de una gran densidad de husos neuromusculares (receptores propioceptivos). Su largo y delgado tendón es fácil de confundir con un nervio (y por ello algunos lo han apodado «el nervio del novato»).

El tendón del plantar se dirige distalmente entre el gastrocnemio y el sóleo (v. figs. 7-54 A y 7-62 B), y en ocasiones se rompe con un chasquido doloroso cuando se practican actividades como los deportes de raqueta. Debido a su escasa función, el tendón del plantar se puede extirpar para injertarlo (p. ej., en la cirugía reparadora de los tendones de la mano) sin que aparezca discapacidad.

GRUPO MUSCULAR PROFUNDO DEL COMPARTIMENTO POSTERIOR

Cuatro son los músculos que configuran el grupo profundo del compartimento posterior de la pierna (figs. 7-54, 7-63 B y 7-64 a 7-66; tabla 7-13.II): *poplíteo, flexor largo de los dedos, flexor largo del dedo gordo* y *tibial posterior.* El poplíteo actúa sobre la articulación de la rodilla, mientras que los otros tres flexionan plantarmente el tobillo y de ellos dos se continúan distalmente para flexionar los dedos. No obstante, debido a su pequeño tamaño y a la estrecha proximidad de sus tendones al eje de la articulación talocrural, los flexores plantares «no tricipitales» sólo inducen en conjunto alrededor de un 7 % de la fuerza total de flexión plantar (y en ella son más significativos los fibulares largo y corto). Cuando se rompe el tendón calcáneo, estos músculos son incapaces de generar la potencia necesaria para levantar el peso del cuerpo (es decir, para ponerse de puntillas).

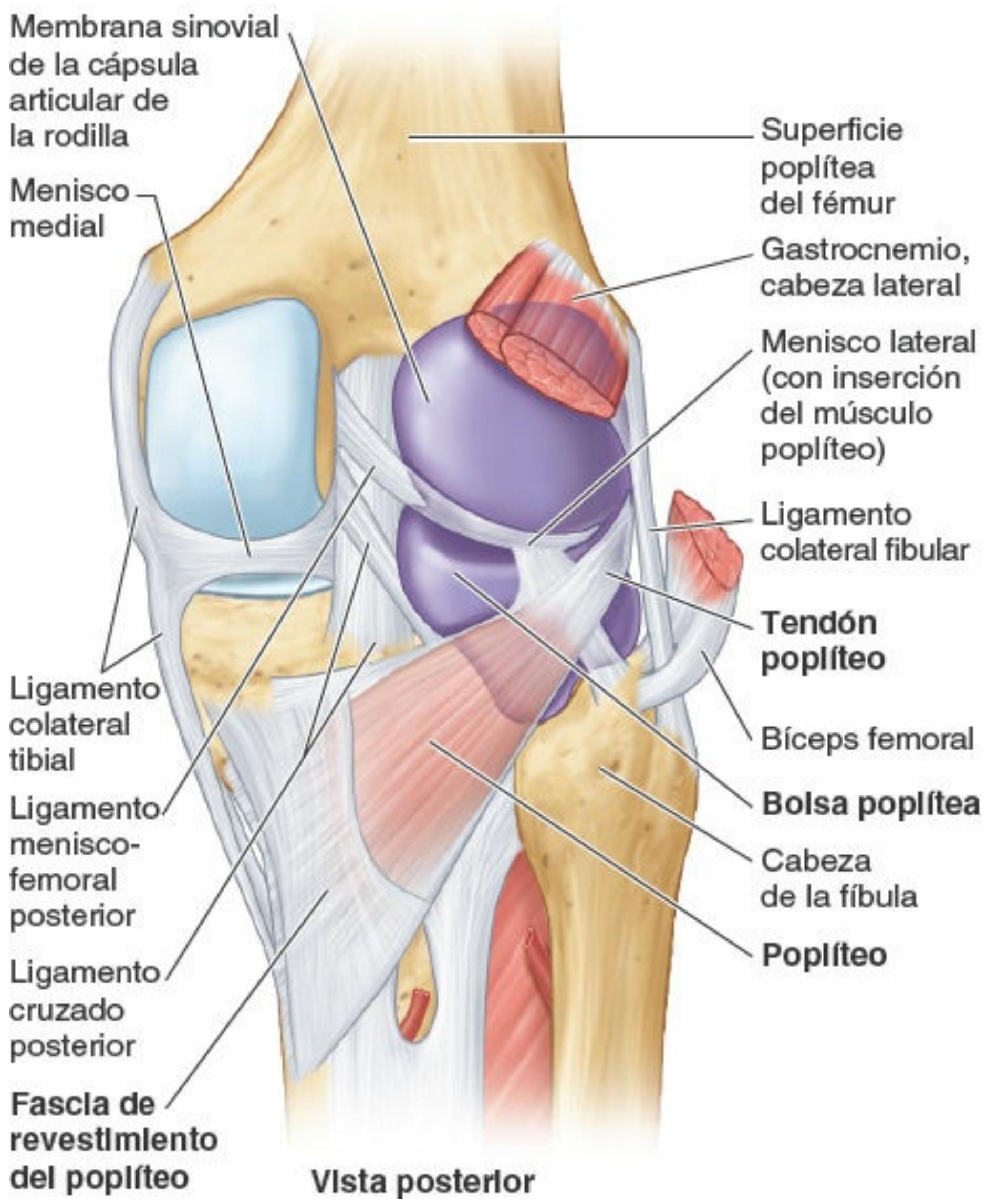

FIGURA 7-64. Disección profunda de la fosa poplítea y la cara posterior de la articulación de la rodilla.

Los dos músculos del compartimento posterior que se dirigen hacia los dedos se entrecruzan, y así, el que se inserta en el dedo gordo (flexor largo del dedo gordo) se origina lateralmente (en la fíbula) en el subcompartimento profundo, y el que se inserta en los cuatro dedos laterales (flexor largo de los dedos) se origina medialmente (en la tibia) (v. figs. 7-62 A, G e I, y 7-63). Sus tendones cruzan la planta del pie.

Poplíteo. El **poplíteo** es un músculo delgado y triangular que forma la parte inferior del suelo de la fosa poplítea (figs. 7-51, 7-52, 7-62 A y F, y 7-64; tabla 7-13.II). Proximalmente, su inserción tendinosa en la cara lateral del cóndilo lateral del fémur y su amplia inserción en el menisco lateral se establecen entre la membrana fibrosa y la membrana sinovial de la cápsula de la articulación de la rodilla. El vértice de su vientre carnoso emerge de la cápsula de la articulación de la rodilla. Tiene una inserción distal carnosa en la tibia que está recubierta por la fascia poplítea, que a su vez está reforzada por una expansión fibrosa procedente del músculo semimembranoso (**fascia de revestimiento del poplíteo**, fig. 7-64).

El poplíteo ejerce una acción flexora insignificante sobre la articulación de la rodilla por sí mismo, pero durante la flexión de esta tira del menisco lateral

posteriormente (un movimiento que de lo contrario tendría lugar pasivamente por compresión, tal como sucede con el menisco medial). Cuando la persona se encuentra de pie con la rodilla parcialmente flexionada, el poplíteo se contrae para ayudar al ligamento cruzado posterior a evitar el desplazamiento anterior del fémur sobre la inclinada meseta tibial (v. fig. 7-91 C).

La **bolsa del poplíteo** (receso subpoplíteo) se sitúa en profundidad respecto al tendón del poplíteo (fig. 7-64). Cuando se está de pie con las rodillas bloqueadas en extensión completa, el poplíteo rota el fémur lateralmente 5° sobre la meseta tibial, y así libera a la rodilla de su posición de bloqueo para que pueda flexionarse. Cuando el pie no está en contacto con el suelo y la rodilla está en flexión, el poplíteo puede ayudar a los isquiotibiales mediales (los «semimúsculos») a rotar la tibia medialmente entre los cóndilos femorales.

Flexor largo del dedo gordo. El **flexor largo del dedo gordo** es un potente flexor de todas las articulaciones del dedo gordo (fig. 7-65 A y B). Mediante la flexión del dedo gordo, este músculo ejerce un impulso final en la fase de preoscilación (despegue del dedo gordo) del ciclo de la marcha, justo después de que el tríceps sural haya transmitido el impulso de la flexión plantar a la *bola del pie* (la prominencia de la planta situada entre las cabezas de los metatarsianos primero y segundo) (v. fig. 7-21 E; tabla 7-2). Cuando se está descalzo, este impulso lo transmite el dedo gordo, pero cuando se llevan zapatos con suela se convierte en parte del impulso de flexión plantar transmitido por el antepié.

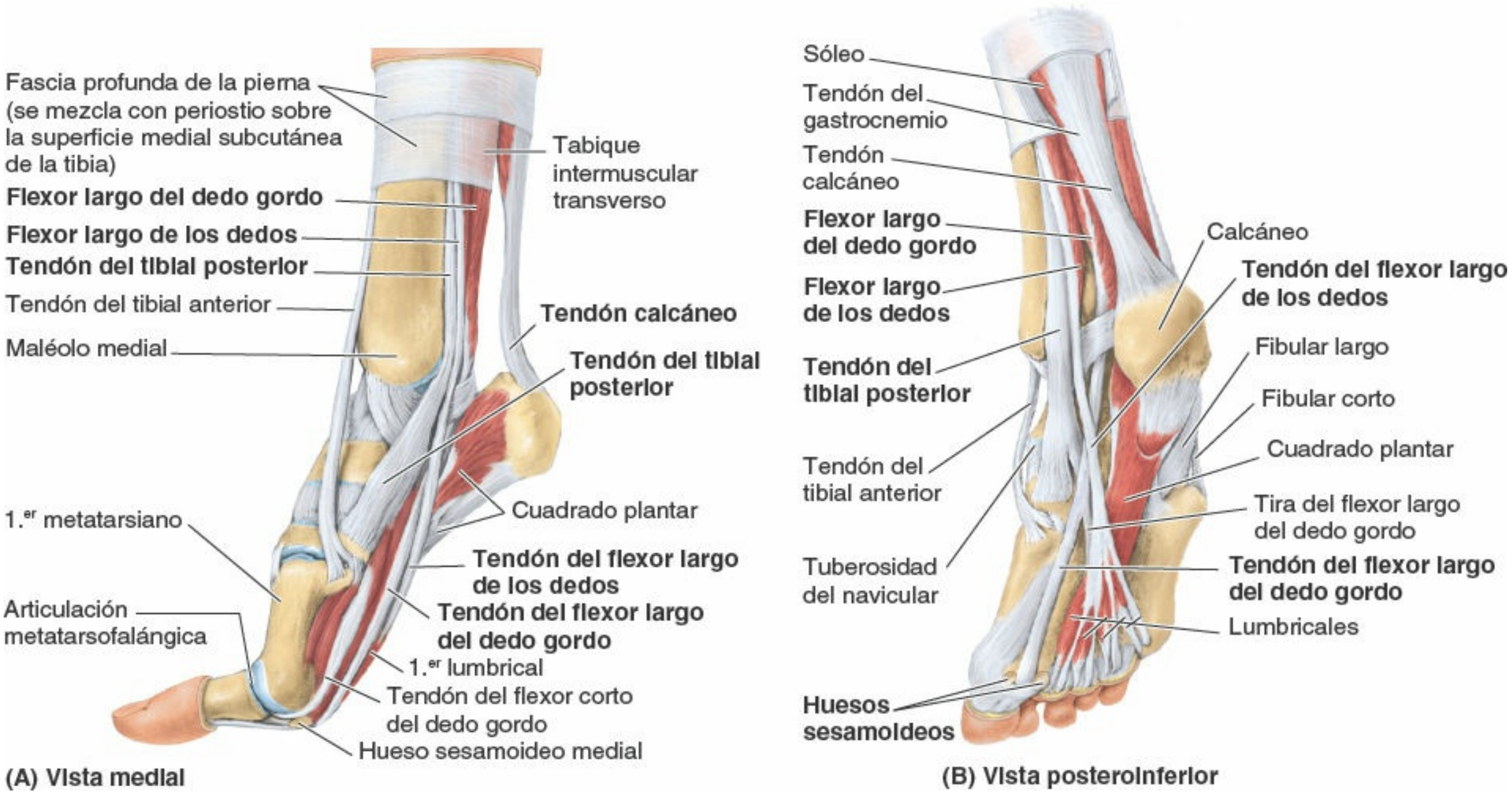

FIGURA 7-65. Disección que muestra la continuación de los tendones de los flexores plantares. A) El pie está elevado como en la fase de despegue de la marcha, mostrando la posición de los tendones de los flexores plantares al atravesar el tobillo. Obsérvese cómo el hueso sesamoideo actúa como un «escabel» para el 1.er metatarsiano, dándole más altura y protegiendo el tendón del flexor largo del dedo gordo. **B)** Disposición de los tendones de los flexores plantares profundos en la planta del pie.

El tendón del flexor largo del dedo gordo pasa posteriormente al extremo distal de la tibia y ocupa un surco poco profundo de la superficie posterior del talus, que se continúa con el surco de la superficie plantar del sustentáculo tali (figs. 7-62 H a K, y

7-65 A y B; tabla 7-13.II); a continuación, cruza en profundidad al tendón del flexor largo de los dedos en la planta del pie. En su trayecto hacia la falange distal del dedo gordo, el tendón del flexor largo del dedo gordo discurre entre dos *huesos sesamoideos* situados en los tendones del flexor corto del dedo gordo (fig. 7-65 B), que lo protegen de la presión ejercida por la cabeza del 1.er metatarsiano.

Para explorar el flexor largo del dedo gordo, el sujeto debe flexionar la falange distal del dedo gordo contra resistencia. Con esta maniobra se puede ver y palpar el tendón en la cara plantar del dedo gordo cuando cruza las articulaciones de dicho dedo, siempre y cuando sea normal.

Flexor largo de los dedos. El **flexor largo de los dedos**, a pesar de flexionar cuatro dedos, es más pequeño que el flexor largo del dedo gordo (figs. 7-62 G a K, 7-63 B, y 7-65 A y B; tabla 7-13.II). Discurre diagonalmente por la planta del pie, superficial respecto al tendón del flexor largo del dedo gordo. No obstante, su vector de tracción se realinea por la acción del *músculo cuadrado plantar*, que se inserta en la cara posterolateral de su tendón cuando este se divide en cuatro tendones (figs. 7-62 H y 7-65 B), que a su vez se dirigen hacia las falanges distales de los cuatro dedos laterales.

Para explorar el flexor largo de los dedos, el sujeto debe flexionar las falanges distales de los cuatro dedos laterales contra resistencia. Con esta maniobra se pueden ver y palpar los tendones de los dedos, siempre y cuando sus acciones sean normales.

Tibial posterior. El **tibial posterior**, que es el músculo más profundo (más anterior) del compartimento posterior, se sitúa entre el flexor largo de los dedos y el flexor largo del dedo gordo, en el mismo plano que la tibia y la fíbula dentro del subcompartimento profundo (figs. 7-62 J y K, 7-63 B y 7-65 A y B; tabla 7-13. II). Distalmente, se inserta sobre todo en el hueso navicular (muy cerca del punto más elevado del arco longitudinal medial del pie), pero también en otros huesos del tarso y del metatarso.

Tradicionalmente se ha descrito al tibial posterior como un inversor del pie. Ciertamente, cuando el pie no se apoya en el suelo puede actuar de forma sinérgica con el tibial anterior para invertir el pie, ya que sus funciones antagónicas se cancelan entre sí. Pero, su función principal consiste en sostener o mantener (fijar) el arco longitudinal medial cuando se transporta un peso; en consecuencia, el músculo se contrae estáticamente en toda la fase de apoyo de la marcha (v. fig. 7-21 A a E; tabla 7-2). Esta acción es independiente de la del tibial anterior, ya que, una vez que el pie se encuentra plano sobre el suelo tras el golpe de talón, ese músculo se relaja durante la fase de apoyo (la flexión dorsal que tiene lugar cuando el cuerpo pasa por encima del pie apoyado es pasiva), a menos que un frenado requiera su contracción excéntrica.

Cuando se está de pie (especialmente sobre un solo pie), no obstante, ambos músculos pueden cooperar para deprimir la cara lateral del pie y tirar medialmente de la pierna si es necesario para contrarrestar la inclinación lateral y mantener el equilibrio.

Para explorar el tibial anterior, el sujeto debe invertir el pie contra resistencia mientras lo mantiene en una ligera flexión plantar. Con esta maniobra se puede ver y palpar el tendón por detrás del maléolo medial, siempre y cuando sea normal.

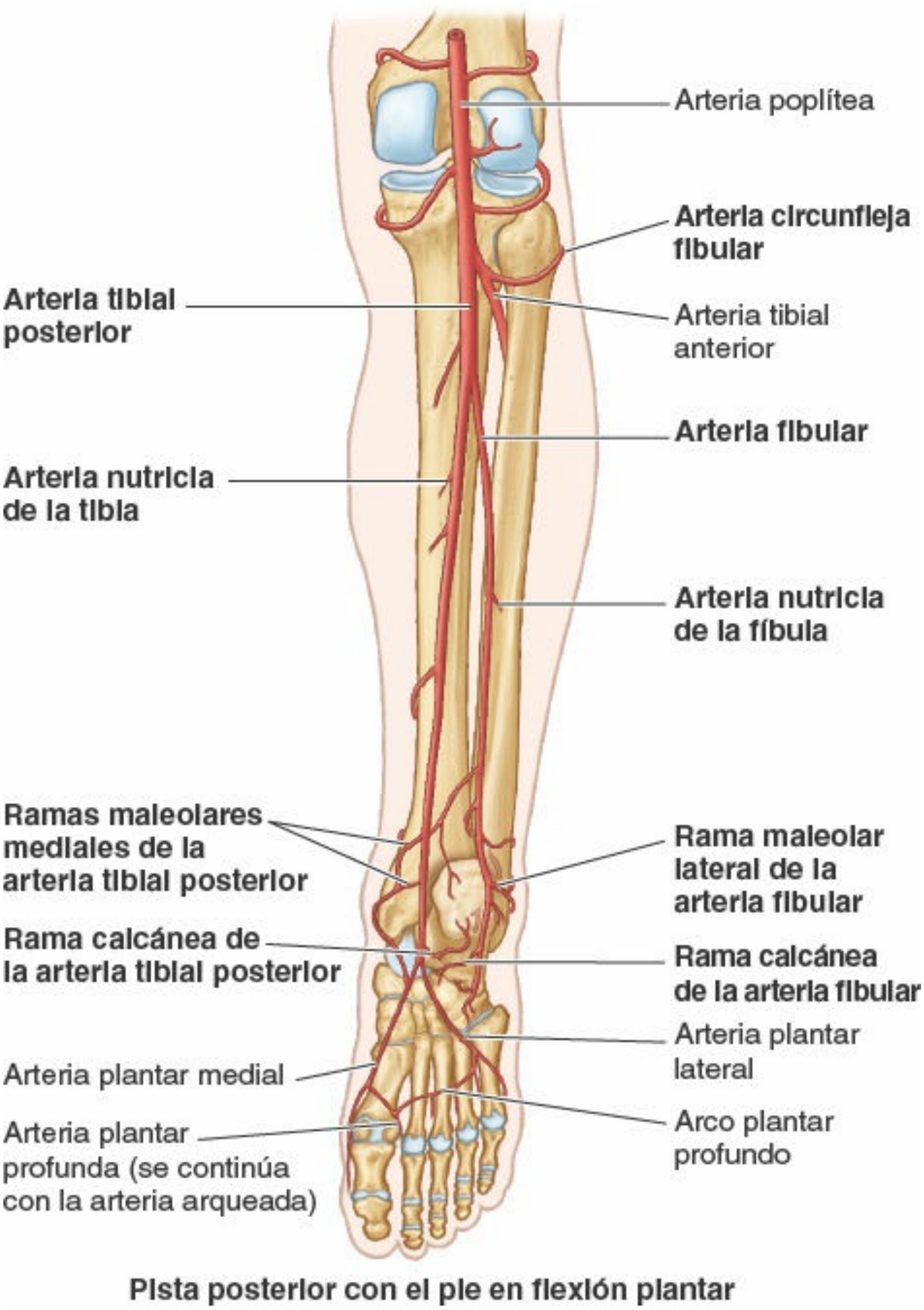

FIGURA 7-66. Arterias de la rodilla, la región posterior de la pierna y la planta del pie.

NERVIOS DEL COMPARTIMENTO POSTERIOR

El *nervio tibial* (L4, L5 y S1-S3) es el mayor de los dos ramos terminales del *nervio isquiático* (v. fig. 7-58 B; tabla 7-11). Discurre verticalmente a lo largo de la fosa poplítea, junto con la arteria poplítea, entre las cabezas del gastrocnemio; las dos estructuras pasan en profundidad al arco tendinoso del sóleo para abandonar la fosa (v. fig. 7-63 B).

El nervio tibial inerva todos los músculos del compartimento posterior de la pierna (v. figs. 7-54 A y 7-63 B; tabla 7-11). En el tobillo, el nervio se sitúa entre los tendones del flexor largo del dedo gordo y el flexor largo de los dedos. Posteroinferiormente respecto al maléolo medial, este nervio se divide en los nervios plantares medial y lateral. Suele dar origen a un ramo denominado *nervio cutáneo*

sural medial, que se fusiona con el *ramo comunicante fibular del nervio fibular común* para formar el *nervio sural* (v. figs. 7-50 B y 7-51; tabla 7-11). Este nervio inerva la piel de las porciones lateral y posterior del tercio inferior de la pierna y la cara lateral del pie. La articulación de la rodilla está inervada por ramos articulares del nervio tibial, y la piel del talón por los ramos calcáneos mediales.

ARTERIAS DEL COMPARTIMENTO POSTERIOR

La **arteria tibial posterior** es la mayor y más directa rama terminal de la *arteria poplítea*, y la estructura que aporta irrigación al compartimento posterior de la pierna y al pie (figs. 7-54 A, 7-59, 7-63 B y 7-66; tabla 7-12). Se inicia en el borde distal del poplíteo, cuando la arteria poplítea pasa en profundidad en relación con el arco tendinoso del sóleo y simultáneamente se bifurca en sus ramas terminales. Cerca de su nacimiento, la arteria tibial posterior da origen a su mayor rama, la *arteria fibular*, que discurre lateralmente y paralela a ella, también dentro del subcompartimento profundo.

Durante su descenso, la arteria tibial posterior va acompañada del nervio y las venas tibiales. La arteria circula posteriormente al maléolo medial, del cual está separada por los tendones del tibial posterior y el flexor largo de los dedos (v. fig. 7-63 B). Inferiormente al maléolo medial, se sitúa entre los tendones del flexor largo del dedo gordo y el flexor largo de los dedos. En profundidad respecto al retináculo de los músculos flexores y el origen del abductor del dedo gordo, la arteria tibial posterior se divide en las *arterias plantares medial y lateral* (las arterias de la planta del pie).

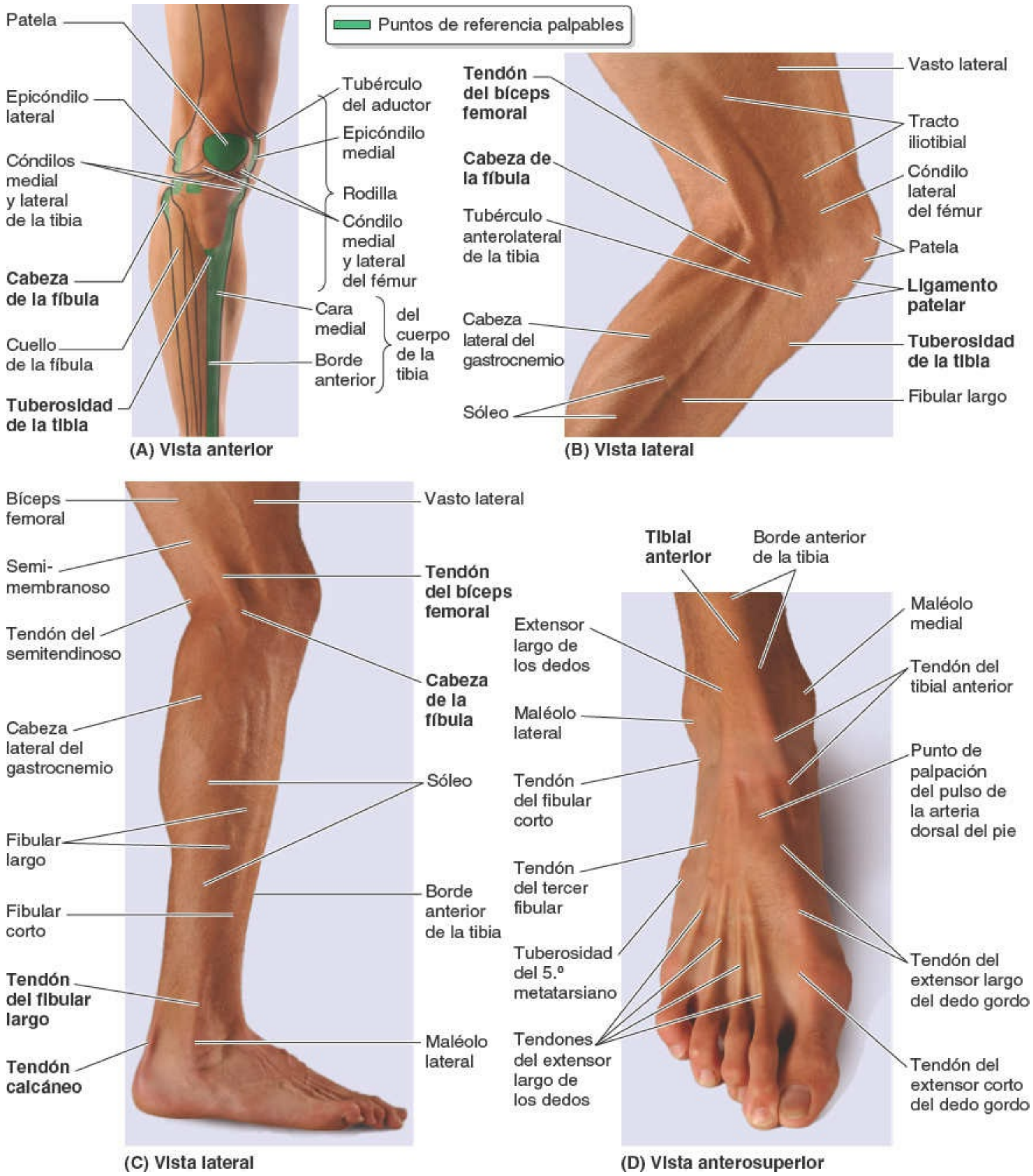

FIGURA 7-67. Anatomía de superficie de la pierna. A) Bipedestación relajada. **B** y **C)** Rodilla en flexión soportando peso. **D)** Los extensores y los flexores de los dedos se contraen simultáneamente, mostrándose los tendones de los extensores sin elevación de los dedos con respecto al suelo.

La **arteria fibular**, que es la *rama mayor y más importante de la arteria tibial posterior*, se origina inferiormente al borde distal del poplíteo y el arco tendinoso del sóleo (figs. 7-59 A, 7-63 B y 7-66; tabla 7-12). Desciende oblicuamente hacia la fíbula y luego discurre a lo largo de su cara medial, normalmente en el interior del flexor largo del dedo gordo. La arteria aporta ramas musculares para el poplíteo y otros músculos de los compartimentos posterior y lateral de la pierna. También da origen a la **arteria nutricia de la fíbula** (fig. 7-66).

Distalmente, la arteria fibular da origen a una rama perforante y a las ramas

terminales maleolar lateral y calcáneas laterales. La rama perforante atraviesa la *membrana interósea* y se dirige al dorso del pie, donde se anastomosa con la arteria arqueada. Las *ramas calcáneas laterales* irrigan el talón, y la *rama maleolar lateral* se une a otras ramas maleolares para formar la *red arterial articular del tobillo.*

La **arteria circunflexa fibular** se inicia en el origen de la arteria tibial anterior o posterior en la rodilla, y discurre lateralmente sobre el cuello de la fíbula hacia la red arterial articular de la rodilla.

La **arteria nutricia de la tibia**, que es la mayor arteria nutricia del cuerpo, se inicia en el origen de la arteria tibial anterior o posterior. Perfora el tibial posterior y le aporta algunas ramas, y entra por el foramen nutricio situado en el tercio proximal de la cara posterior de la tibia (v. fig. 7-10 B).

Anatomía de superficie de la pierna

La *tuberosidad de la tibia* es una elevación fácilmente palpable que se encuentra en la cara anterior de la parte proximal de la tibia, aproximadamente a 5 cm del vértice de la patela en dirección distal (fig. 7-67 A y B). La tuberosidad indica el nivel de la cabeza de la fíbula y la bifurcación de la arteria poplítea en las arterias tibiales anterior y posterior.

El *ligamento patelar* puede palparse en su trayecto desde el borde inferior del vértice de la patela. Es más fácil de notar cuando la rodilla está extendida. Al flexionar la rodilla en ángulo recto, puede palparse una depresión a cada lado del ligamento patelar; en esas depresiones, la cavidad articular es superficial.

La *cabeza de la fíbula* es subcutánea y se puede palpar en la cara posterolateral de la rodilla, a la altura de la tuberosidad de la tibia (fig. 7-67 B y C). El *cuello de la fíbula* se puede palpar justo distal a la cabeza.

El *tendón del bíceps femoral* puede identificarse si se palpa su inserción distal en la cara lateral de la cabeza de la fíbula. Este tendón y la cabeza y el cuello de la fíbula sirven de guía al examinador para identificar el *nervio fibular común* (v. fig. 7-63 A). La situación del nervio está indicada por una línea que recorre el tendón del bíceps femoral, posteriormente a la cabeza de la fíbula, y pasa alrededor de la cara lateral del cuello de la fíbula hasta su cara anterior, justo distal a la cabeza de la fíbula. En esta localización se le puede hacer rodar contra el cuello de la fíbula con las puntas de los dedos.

El *borde anterior de la tibia* es afilado, subcutáneo y fácil de seguir en dirección distal por palpación desde la tuberosidad de la tibia hasta el maléolo medial (fig. 7-67 A a D). La *cara medial del cuerpo de la tibia* también es subcutánea, excepto en su extremo proximal. En su tercio inferior la cruza oblicuamente la vena safena mayor en su trayecto en dirección proximal hacia la cara medial de la rodilla.

El *tibial anterior* es superficial y, en consecuencia, fácil de palpar justo en situación lateral al borde anterior de la tibia (fig. 7-67 D). Cuando se invierte y flexiona dorsalmente el pie, se puede ver y palpar el gran *tendón del tibial anterior* en su trayecto en dirección distal y ligeramente medial sobre la cara anterior de la articulación talocrural y hasta el lado medial del pie. Si se flexiona dorsalmente el primer dedo, se puede palpar el *tendón del extensor largo del dedo gordo* justo lateral

al tendón del tibial anterior. También es posible visualizar el *tendón del extensor corto del dedo gordo.*

Si se flexionan dorsalmente los dedos, se pueden palpar los *tendones del extensor largo de los dedos* lateralmente a los del extensor largo del dedo gordo, y seguirlos hasta los cuatro dedos laterales. El *tendón del tercer fibular* se puede palpar de forma lateral a los tendones del extensor largo de los dedos, especialmente cuando el pie se encuentra en flexión dorsal y eversión.

CUADRO CLÍNICO

FOSA POPLÍTEA Y PIERNA

Abscesos y tumores poplíteos

La fascia poplítea es fuerte y por ello limita la expansión; en consecuencia, los abscesos o los tumores de la fosa poplítea suelen provocar un dolor intenso. Los *abscesos poplíteos* tienden a diseminarse superior e inferiormente debido a la rigidez de la fascia poplítea.

Pulso poplíteo

Como la arteria poplítea se sitúa en profundidad en la fosa poplítea, puede ser difícil palpar el *pulso poplíteo.* En general, la palpación de este pulso se lleva a cabo con la persona en posición de decúbito prono y con la pierna flexionada para relajar la fascia profunda y los isquiotibiales. Las pulsaciones se notan mejor en la parte inferior de la fosa, donde la arteria poplítea se relaciona con la tibia. La debilidad o ausencia del pulso poplíteo es signo de una posible obstrucción de la arteria femoral.

Hemorragias y aneurismas poplíteos

Un *aneurisma poplíteo* (dilatación anómala total o parcial de la arteria poplítea) suele provocar edema y dolor en la fosa poplítea. Los aneurismas poplíteos pueden distinguirse de otras masas por sus pulsaciones palpables *(frémitos)* y porque generan ruidos arteriales anómalos *(soplos)* que se pueden auscultar mediante un fonendoscopio. Como la arteria poplítea discurre en profundidad respecto al nervio tibial, un aneurisma que la afecte puede comprimir dicho nervio o los vasos que lo irrigan *(vasa vasorum).* Esta compresión nerviosa suele provocar dolor referido, en este caso en la piel que recubre la cara medial de la pantorrilla, el tobillo o el pie.

La arteria circula en estrecho contacto con la superficie poplítea del fémur y la cápsula articular (v. fig. 7-60), y por ello se puede romper y provocar una hemorragia en las fracturas de la parte distal del fémur y las luxaciones de la rodilla. Además, debido a su proximidad con la vena y al confinamiento de ambas en el interior de la fosa, una lesión que afecte a ambas estructuras puede provocar una *fístula arteriovenosa* (comunicación entre una arteria y una vena). Si no se reconocen estas situaciones y no se actúa inmediatamente, el paciente puede

perder la pierna y el pie.

Si es necesario ligar la arteria femoral, la sangre puede sortear la oclusión a través de la red arterial articular de la rodilla y alcanzar la arteria poplítea distalmente a la ligadura (v. fig. 7-53).

Lesiones del nervio tibial

Las lesiones del nervio tibial son poco frecuentes debido a su situación profunda y protegida en la fosa poplítea; no obstante, el nervio puede lesionarse si se producen laceraciones profundas en la fosa. En las *luxaciones posteriores de la articulación de la rodilla* también se puede lesionar el nervio tibial. La *sección del nervio tibial* provoca parálisis de los músculos flexores de la pierna y de los músculos intrínsecos de la planta del pie. Las personas que sufren una lesión del nervio tibial son incapaces de flexionar plantarmente el tobillo ni de flexionar los dedos del pie. También aparece pérdida de sensibilidad en la planta del pie.

Contención y diseminación de las infecciones compartimentales en la pierna

Los compartimentos fasciales de los miembros inferiores suelen ser espacios cerrados que terminan proximal y distalmente en una articulación. Debido a la resistencia de las estructuras que limitan los compartimentos de la pierna (tabiques y fascia profunda de la pierna), el aumento de volumen secundario a la presencia de una infección con *supuración* (formación de pus) provoca un aumento de la presión dentro del compartimento. Las inflamaciones que afectan a los compartimentos anterior y posterior de la pierna se diseminan sobre todo en dirección distal; sin embargo, una infección purulenta (formadora de pus) localizada en el compartimento lateral de la pierna puede ascender proximalmente hasta alcanzar la fosa poplítea, probablemente siguiendo el trayecto del nervio fibular. Para liberar la presión de los compartimentos implicados puede ser necesaria la práctica de una *fasciotomía* y el desbridamiento (eliminación mediante raspado) de los focos infecciosos.

Distensión del tibial anterior (síndrome de estrés de la tibia)

El *síndrome de estrés de la tibia*, caracterizado por edema y dolor en el área de los dos tercios distales de la tibia, se debe a microtraumatismos repetidos sobre el tibial anterior (v. fig. 7-57 A) que provocan pequeños desgarros en el periostio que recubre el cuerpo de la tibia y/o en las inserciones carnosas en la fascia profunda de la pierna que lo recubre. El síndrome de estrés de la tibia es una forma leve de síndrome compartimental anterior.

En general, este síndrome se produce como consecuencia de lesiones por traumatismos o sobreesfuerzos deportivos de los músculos del compartimento anterior, en especial del tibial anterior, por parte de personas no entrenadas. Con frecuencia afecta a personas sedentarias que participan en largas caminatas. También aparece en corredores entrenados que no llevan a cabo un calentamiento

y un enfriamiento adecuados. Los músculos del compartimento anterior se hinchan debido a un uso súbito y excesivo, y a causa del edema y la inflamación del músculo y el tendón disminuye el flujo sanguíneo muscular. Cuando se hinchan, los músculos están doloridos e hipersensibles a la palpación.

Músculos fibulares y evolución del pie humano

Mientras que los antropoides (primates superiores) tienen los pies en inversión para poder caminar sobre su borde externo, los pies de los seres humanos están relativamente evertidos (pronados), de manera que el contacto de las plantas con el suelo es más completo. Esta pronación es resultado, por lo menos en parte, de la migración medial de la inserción distal del fibular largo en la planta del pie (v. fig. 7-62 K), y de la aparición de un tercer fibular que se inserta en la base del 5.º metatarsiano. Estas características son exclusivas del pie humano.

Lesión del nervio fibular común y pie caído

Debido a su situación superficial (principalmente por su enrollamiento subcutáneo alrededor del cuello de la fíbula, que lo hace vulnerable a los traumatismos directos), *el fibular común es el nervio del miembro inferior que se lesiona con mayor frecuencia* (v. fig. 7-58 A). Este nervio también puede seccionarse cuando se fractura el cuello de la fíbula, y puede distenderse gravemente cuando se luxa o se lesiona la rodilla. La *sección del nervio fibular común* provoca una parálisis fláccida de todos los músculos de los compartimentos anterior y lateral de la pierna (flexores dorsales del tobillo y eversores del pie). La pérdida de la flexión dorsal provoca un *pie caído*, que se exacerba aún más porque este se invierte sin oposición. Como consecuencia, el miembro se vuelve «demasiado largo»: los dedos no se despegan del suelo en la fase de oscilación de la marcha (fig. C7-21 A y E).

Existen otras situaciones patológicas en las cuales el miembro inferior es «demasiado largo» funcionalmente, por ejemplo la inclinación pélvica (fig. C7-19 C) y la parálisis espástica o la contractura del sóleo. Hay como mínimo tres mecanismos para compensar este problema:

1. *Marcha anserina*, en la que el individuo se inclina hacia el lado opuesto al miembro elongado, elevando la cadera (fig. C7-21 B).
2. *Marcha en guadaña* o *del segador*, en la que se mueve lateralmente (se abduce) el miembro elongado para que los dedos del pie puedan separarse del suelo (fig. C7-21 C).
3. *Marcha equina*, en la que la cadera y la rodilla se flexionan más de lo normal con el objeto de elevar el pie a la altura necesaria para evitar el choque de los dedos con el suelo (fig. C7-21 D y E).

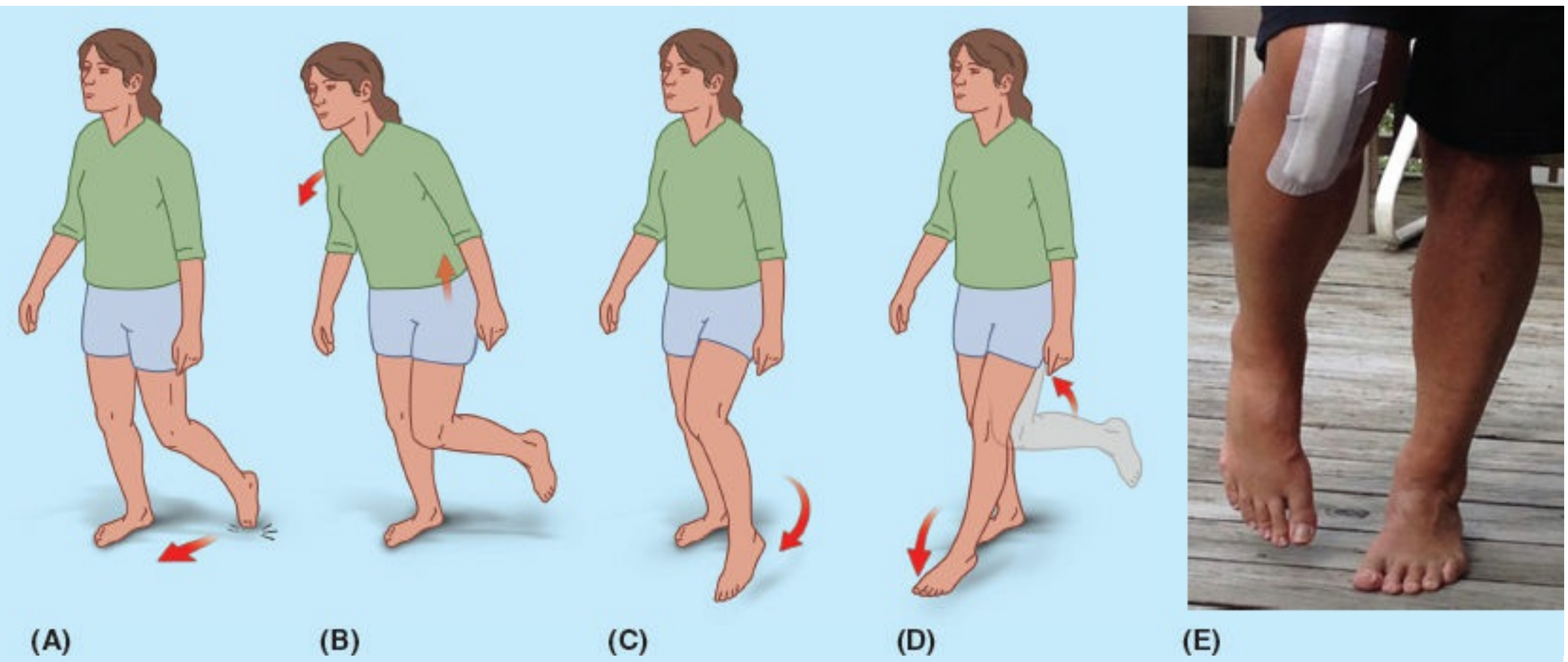

FIGURA C7-21.

La caída del pie dificulta el golpe de talón inicial en la marcha normal, y por ello se utiliza con frecuencia la marcha equina cuando existe una parálisis fláccida. En ocasiones se añade una «patada» adicional cuando el miembro libre se balancea adelante, para así girar el antepié hacia arriba justo antes de bajar el pie.

En la parálisis fláccida que provoca un pie caído también se suele perder la acción de frenado que normalmente genera la contracción excéntrica de los flexores dorsales. En consecuencia, el pie no desciende hacia el suelo de forma controlada tras el golpe de talón, sino que da un golpe seco en el suelo que provoca un «*clop*» característico y aumenta de forma importante el impacto recibido por el antepié y transmitido hacia la tibia por la articulación talocrural. Los individuos afectados por una lesión del nervio fibular común también pueden presentar una pérdida variable de sensibilidad en la cara anterolateral de la pierna y el dorso del pie.

Atrapamiento del nervio fibular profundo

El uso excesivo de los músculos inervados por el nervio fibular profundo (p. ej., en el esquí, la carrera o el baile) puede producir lesiones musculares y edema en el compartimento anterior. Este atrapamiento puede provocar compresión del nervio fibular profundo y dolor en el compartimento anterior. Por ejemplo, si se utilizan botas de esquí muy ceñidas, puede haber compresión del nervio cuando este pasa en profundidad respecto al retináculo inferior de los músculos extensores y el extensor corto del dedo gordo (v. fig. 7-55 A). Se nota dolor en el dorso del pie, que normalmente irradia a la membrana interdigital situada entre los dedos 1.º y 2.º. Las botas de esquí son una causa frecuente de este tipo de atrapamiento nervioso, y por ello se le conoce como «síndrome de la bota de esquí»; no obstante, también afecta a futbolistas y corredores, y asimismo puede ser consecuencia del uso de zapatos ajustados.

Atrapamiento del nervio fibular superficial

Los *esguinces crónicos de tobillo* pueden provocar elongaciones recurrentes del

nervio fibular superficial, que a su vez pueden ocasionar dolor a lo largo de la cara lateral de la pierna y el dorso del tobillo y el pie. La persona afectada también puede presentar insensibilidad y *parestesias* (cosquilleos u hormigueos), que aumentan con la actividad.

Sesamoideo en el gastrocnemio

Cerca de su inserción proximal, la cabeza lateral del gastrocnemio contiene un hueso sesamoideo denominado **fabela**, que se articula con el cóndilo lateral del fémur y es visible en las radiografías laterales de la rodilla en un 3 % a 5 % de las personas (fig. C7-22).

Tendinitis calcánea

La inflamación del tendón calcáneo supone un 9 % a 18 % de las lesiones que afectan a los corredores. La aparición de desgarros microscópicos de las fibras de colágeno en el tendón, en particular justo por encima de su inserción en el calcáneo, provoca una *tendinitis* que cursa con dolor al caminar, especialmente cuando se llevan zapatos de suela rígida. La tendinitis calcánea aparece con frecuencia cuando se llevan a cabo actividades repetitivas, especialmente en individuos que empiezan a correr tras un período prolongado de inactividad o aumentan de forma súbita la intensidad de su entrenamiento, pero también puede ser consecuencia del uso de un calzado inadecuado o del entrenamiento en superficies en mal estado.

FIGURA C7-22.

Rotura del tendón calcáneo

Las *roturas del tendón calcáneo* normalmente afectan a personas poco entrenadas y con antecedentes de *tendinitis calcánea*. Cuando se produce una lesión de este tipo se nota un característico chasquido audible al llevar a cabo

un despegue forzado (flexión plantar con la articulación de la rodilla extendida), que se sigue de un dolor agudo en la pantorrilla y una flexión dorsal súbita del pie flexionado plantarmente. Si la rotura del tendón es completa, puede palparse una discontinuidad del tendón normalmente a 1-5 cm de su inserción en el calcáneo en dirección proximal. Los músculos afectados son el gastrocnemio, el sóleo y el plantar.

La rotura del tendón calcáneo probablemente sea la lesión muscular aguda más grave que puede afectar a la pierna. Los individuos con esta lesión no pueden llevar a cabo la flexión plantar contra resistencia (no pueden levantar el talón del suelo ni equilibrarse sobre el lado afectado), y la flexión dorsal pasiva (que normalmente está limitada a 20° desde la posición neutra) es excesiva.

La deambulación sólo es posible si el miembro rota externamente y se gira sobre el pie colocado transversalmente durante la fase de apoyo sin realizar el despegue. Aparece un hematoma en la región maleolar y en general se forma una prominencia en la pantorrilla debido al acortamiento del tríceps sural. En personas de edad avanzada o que no practican ningún deporte suele bastar una reparación no quirúrgica, pero normalmente se aconseja la cirugía en aquellas que tienen un estilo de vida activo como los jugadores de tenis.

Reflejo aquíleo

El reflejo aquíleo o del tríceps sural es un *reflejo miotático del tendón calcáneo.* Para inducirlo, debe darse un golpe seco con un martillo de reflejos en el tendón calcáneo, justo por encima de su inserción en el calcáneo, mientras el sujeto se encuentra sentado en la camilla y con las piernas colgando (fig. C7-23). El resultado normal es la flexión plantar de la articulación talocrural. *El reflejo aquíleo explora las raíces nerviosas de S1 y S2*. Si la raíz de S1 está lesionada o comprimida, el reflejo aquíleo está prácticamente ausente.

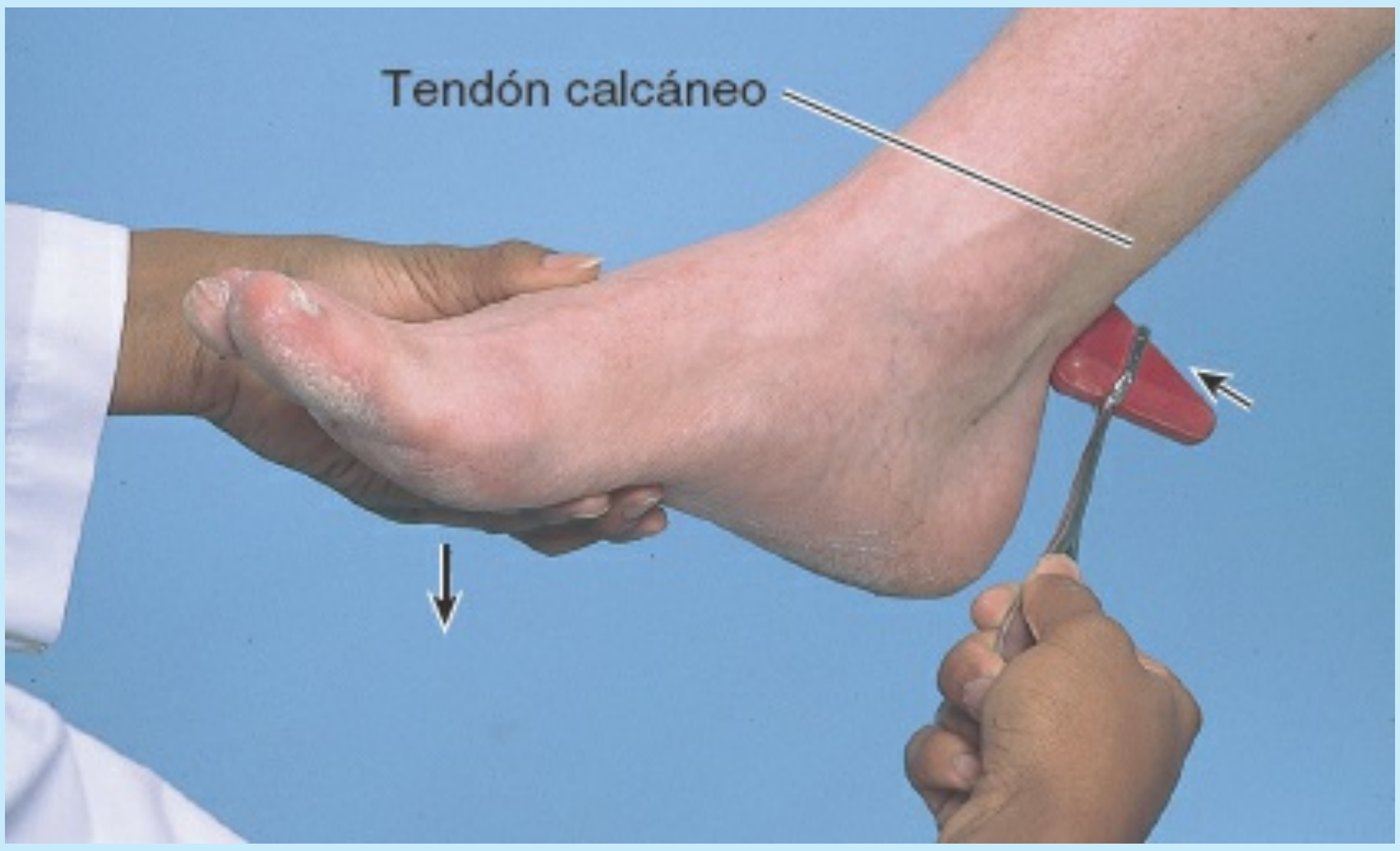

FIGURA C7-23.

Ausencia de flexión plantar

Si los músculos de la pantorrilla están paralizados, el tendón calcáneo está

roto o el despegue normal es doloroso, aún se puede conseguir un despegue plantar (sobre el mediopié), aunque mucho menos eficaz y operativo, mediante la extensión del muslo en la articulación coxal por parte del glúteo mayor y los isquiotibiales, y la extensión de la rodilla por parte del cuádriceps. Como no es posible el despegue sobre el antepié (de hecho, la articulación talocrural se flexiona dorsalmente de forma pasiva cuando el peso del cuerpo pasa a situarse por delante del pie), las personas que intentan caminar en ausencia de flexión plantar suelen rotar externamente el pie tanto como pueden durante la fase de apoyo para neutralizar la flexión dorsal pasiva y conseguir un despegue más eficaz mediante la extensión de la cadera y la rodilla ejercida sobre el mediopié.

Distensión del gastrocnemio

La *distensión del gastrocnemio* (pierna de tenista) es una lesión aguda dolorosa debida a la rotura parcial de la cabeza medial del gastrocnemio en su unión musculotendinosa o cerca de ella; con frecuencia se observa en individuos de más de 40 años de edad. Su causa es el sobreestiramiento del músculo provocado por la extensión completa concomitante de la rodilla y la flexión dorsal de la articulación talocrural. Normalmente aparece de forma repentina un dolor lancinante, seguido de edema y espasmo del gastrocnemio.

Bursitis calcánea

La *bursitis calcánea* (bursitis retroaquílea) es la *inflamación de la bolsa profunda del tendón calcáneo*, localizada entre este y la parte superior de la cara posterior del calcáneo (fig. C7-24). La bursitis calcánea provoca dolor por detrás del talón y aparece con mayor frecuencia en las carreras de larga distancia y en la práctica del baloncesto y del tenis. Se debe a una fricción excesiva de la bolsa a causa del deslizamiento continuo del tendón sobre ella.

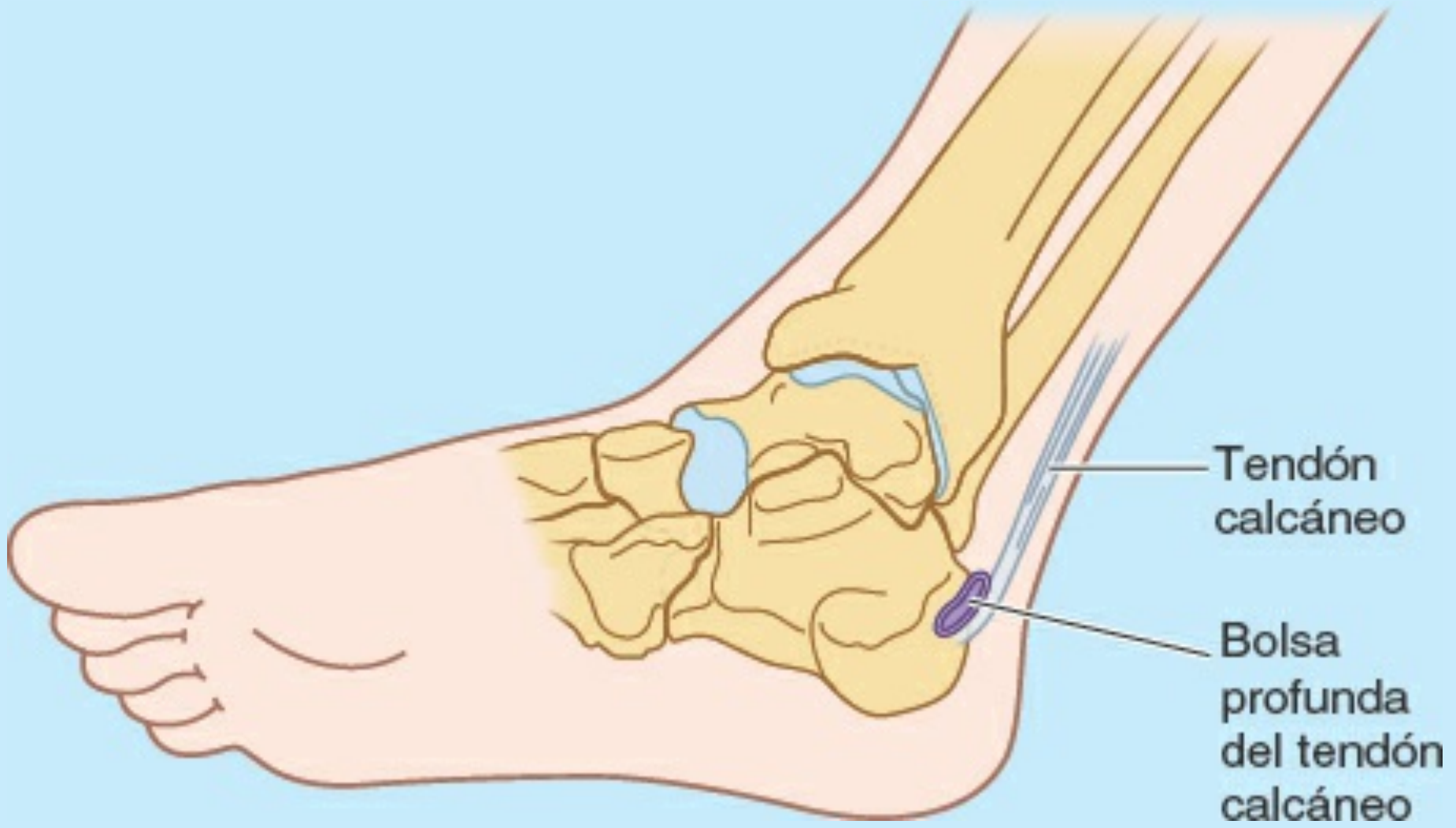

FIGURA C7-24.

Retorno venoso de la pierna

En el retorno venoso de la sangre procedente de la pierna está implicado un plexo

venoso situado en profundidad al tríceps sural. Cuando una persona está de pie, el retorno venoso de la pierna depende en gran medida de la actividad muscular del tríceps sural (v. «Drenaje venoso del miembro inferior»). La contracción de los músculos de la pantorrilla bombea la sangre hacia las venas profundas situadas superiormente. La eficiencia de la bomba de la pantorrilla está potenciada por la fascia profunda que reviste los músculos como si fuera una media elástica.

Sóleo accesorio

En aproximadamente un 3 % de las personas está presente un músculo sóleo accesorio (fig. C7-25), que suele observarse como un vientre distal situado medial al tendón calcáneo. Clínicamente, un músculo sóleo accesorio puede provocar dolor y edema durante el ejercicio prolongado.

FIGURA C7-25.

Pulso tibial posterior

Normalmente es posible palpar el *pulso de la arteria tibial* posterior entre la cara posterior del maléolo medial y el borde medial del tendón calcáneo (fig. C7-26). Como la arteria tibial posterior pasa en profundidad respecto al retináculo de los músculos flexores, es importante que el sujeto invierta el pie para relajar el retináculo cuando se intenta localizar el pulso, ya que si no lo hace se podría llegar a la conclusión errónea de que el pulso está ausente.

Deben examinarse simultáneamente las arterias de ambos lados para

determinar si sus pulsos son simétricos. La palpación de los pulsos tibiales posteriores es esencial en los pacientes que presentan una *arteriopatía periférica obstructiva.* Aunque los pulsos tibiales posteriores están ausentes en un 15 % de las personas jóvenes normales, su ausencia en las mayores de 60 años es un signo de arteriopatía periférica obstructiva. Por ejemplo, la *claudicación intermitente*, que cursa con dolor y calambres en las piernas, aparece cuando se camina y desaparece al descansar. Estos cuadros se deben a una isquemia de los músculos de la pierna provocada por el estrechamiento o la obstrucción de las arterias que los irrigan.

FIGURA C7-26.

Puntos fundamentales

FOSA POPLÍTEA Y PIERNA

Fosa poplítea. La fosa poplítea es un compartimento de la cara posterior de la rodilla relleno de tejido adiposo y relativamente confinado, por el cual pasan todas las estructuras vasculonerviosas que se dirigen desde el muslo hacia la pierna. ● El nervio isquiático se bifurca en el vértice de la fosa, y el nervio fibular común discurre lateralmente a lo largo del tendón del bíceps femoral. ● El nervio tibial, la vena poplítea y la arteria poplítea —en este orden, desde la cara superficial (posterior) hasta la profunda (anterior)— dividen la fosa en dos mitades. ● Las ramas para la rodilla de la arteria poplítea forman una red arterial articular de la rodilla que rodea la articulación y proporciona circulación colateral para mantener el flujo de sangre en todas las posiciones de la rodilla.

Compartimento anterior de la pierna. El compartimento anterior está confinado por huesos y membranas (estructuras por lo general rígidas), y por ello es propenso a los síndromes compartimentales. ● Contiene músculos flexores dorsales del tobillo y extensores del dedo gordo que actúan en la marcha cuando: *1)* se contraen concéntricamente para elevar el antepié y separarlo del suelo durante la fase de oscilación del ciclo de la marcha, y *2)* se contraen excéntricamente para bajar el antepié hacia el suelo tras el golpe de talón de la fase de apoyo. ● El nervio fibular profundo y la arteria tibial anterior discurren por dentro del compartimento anterior y le proporcionan inervación e irrigación, respectivamente. ● Las lesiones de los nervios fibulares común o profundo provocan un **pie caído.**

Compartimento lateral de la pierna. El pequeño compartimento lateral contiene los principales eversores del pie y el nervio fibular superficial que los inerva. ● Por dentro de este compartimento no pasa ninguna arteria, y por ello su irrigación (y su drenaje venoso) depende de ramas perforantes de las arterias tibial anterior y fibular (y de sus venas satélite) que atraviesan el tabique intermuscular. ● La

eversión se utiliza para sostener/deprimir la parte medial del pie durante las fases de despegue de los dedos y de apoyo, y para resistir inversiones inadvertidas (y, en consecuencia, para evitar lesiones).

Compartimento posterior de la pierna. El tabique intermuscular subdivide al compartimento posterior o flexor en un subcompartimento superficial y uno profundo. ● En el subcompartimento superficial, los músculos gastrocnemio y sóleo (tríceps sural) comparten un tendón común (el tendón calcáneo, que es el más resistente del organismo). ● El tríceps sural proporciona la potencia de flexión plantar que propulsa el cuerpo durante la marcha, y desempeña un papel fundamental en la carrera y en el salto a través del despegue. ● Los músculos profundos del compartimento posterior aumentan la acción flexora plantar porque flexionan los dedos y sostienen los arcos longitudinales del pie. ● El contenido del compartimento posterior está inervado por el nervio tibial e irrigado por dos arterias: la arteria tibial posterior (medial) y la arteria fibular. ● Estas tres estructuras (el nervio tibial y las dos arterias) discurren en el interior del confinado subcompartimento profundo, y por ello las situaciones en que aumenta el volumen de este último pueden tener consecuencias graves para todo el compartimento posterior y el lateral distal, y el pie.

El *cuerpo de la fíbula* es subcutáneo sólo en su parte distal, proximal al maléolo lateral; este es el sitio por donde se suele fracturar. Los *maléolos medial* y *lateral* son subcutáneos y prominentes. Cuando se palpan, se observa que el vértice del maléolo lateral se extiende más distal y posterior que el maléolo medial.

El músculo *fibular largo* es subcutáneo en todo su recorrido (v. fig. 7-67 C). Cuando el pie se encuentra en eversión, los tendones de este músculo y del *fibular corto* son palpables en su trayecto alrededor de la cara posterior del maléolo lateral. Es posible seguir anteriormente estos tendones a lo largo de la parte lateral del pie. El tendón del fibular largo se extiende anteriormente más allá del hueso cuboides y luego desaparece cuando gira hacia la planta del pie. El *tendón del fibular corto* se puede seguir hasta su inserción en la base del 5.º metatarsiano.

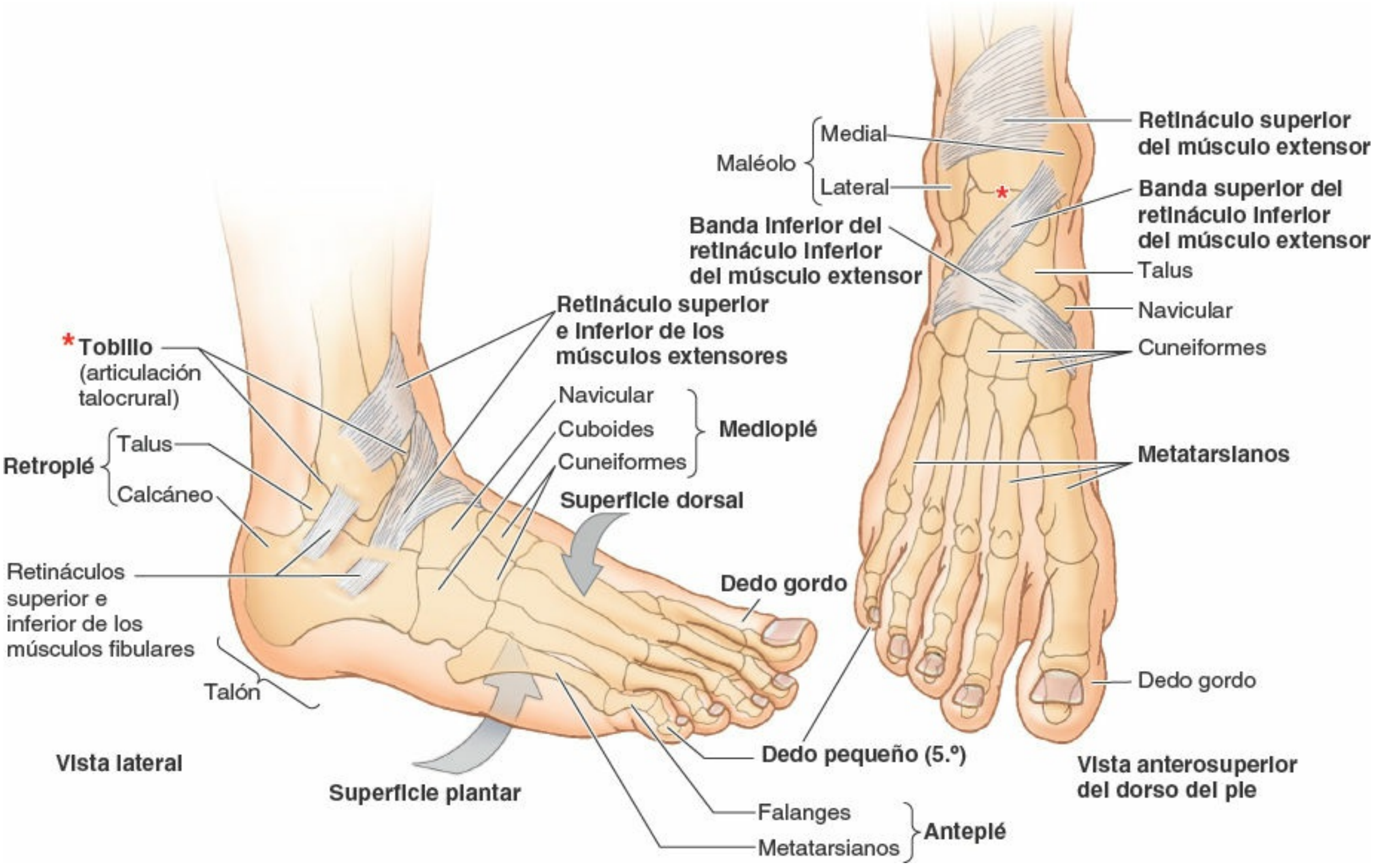

FIGURA 7-68. Superficies, partes, huesos y retináculos del tobillo y del pie. Se muestra la disposición de los huesos del pie y los retináculos superior e inferior de los músculos extensores respecto a los detalles de referencia superficiales.

El *tendón calcáneo* es fácil de seguir hasta su inserción en la tuberosidad del calcáneo, que es la parte posterior del calcáneo. La articulación talocrural es bastante superficial en las depresiones situadas en cada lado del tendón calcáneo. Las *cabezas del gastrocnemio* son fáciles de reconocer en la parte superior de la pantorrilla (v. fig. 7-67 B y C). El *sóleo* se puede palpar en profundidad y a los lados de la porción superior del tendón calcáneo. El *tríceps sural* (sóleo y gastrocnemio) es fácil de palpar cuando el individuo se encuentra de puntillas. La posición en cuclillas permite distinguir entre el sóleo y el gastrocnemio, ya que con la rodilla flexionada unos 90° el gastrocnemio se encuentra fláccido y es el sóleo el que mantiene la flexión plantar. Los músculos profundos del compartimento posterior no son fáciles de palpar, pero sus tendones pueden identificarse justo posteriores al maléolo medial, en especial cuando el pie está invertido y los dedos están flexionados.

PIE

La relevancia clínica del *pie* se pone de manifiesto por la gran cantidad de tiempo que los médicos de atención primaria dedican a sus problemas. La *podología* es la especialidad dedicada al estudio y los cuidados del pie.

El *tobillo* o región talocrural está formado por la porción más estrecha de la pierna distal y la región maleolar, se localiza proximalmente al dorso del pie y al talón, y contiene la articulación talocrural. El pie, situado distalmente al tobillo, proporciona una plataforma de apoyo para el cuerpo cuando se está en bipedestación y desempeña una función importante en la locomoción.

El *esqueleto del pie* consta de 7 *huesos del tarso*, 5 *metatarsianos* y 14 *falanges* (fig. 7-68). El pie y sus huesos se pueden distribuir en las siguientes regiones anatómicas y funcionales (v. fig. 7-12 C):

1. **Retropié:** talus y calcáneo.
2. **Mediopié:** navicular, cuboides y cuneiformes.
3. **Antepié:** metatarsianos y falanges.

La parte/región del pie que está en contacto con el suelo es la **planta** o *región plantar*. La parte situada superiormente es el *dorso del pie* o **región dorsal del pie.** La parte de la planta situada por debajo del calcáneo es el *talón* o **región del talón**, y la parte de la planta situada por debajo de las cabezas de los dos metatarsianos mediales es la **bola del pie.** El **dedo gordo del pie** (en latín, *hallux*) se denomina también **1.er dedo del pie**, y el **dedo pequeño del pie** se conoce también como **5.º dedo del pie.**

Piel y fascias del pie

Existen grandes variaciones en el grosor (la resistencia) y la textura de la piel, del tejido subcutáneo (fascia superficial) y de la fascia profunda, en relación con el transporte y la distribución del peso, el contacto con el pie (prensión, abrasión) y la necesidad de contención o compartimentación.

PIEL Y TEJIDO SUBCUTÁNEO

La *piel del dorso del pie* es mucho más delgada y menos sensible que la de la mayor parte de la planta. El *tejido subcutáneo* situado por debajo de la piel dorsal es laxo; en consecuencia, los *edemas* (hinchazón) son más importantes en esta localización, en especial anteriormente y alrededor del maléolo medial. La piel que recubre la mayor parte de las áreas de la planta sometidas a carga de peso (el talón, el borde lateral y la bola del pie) es gruesa. El tejido subcutáneo de la planta es más fibroso que el de las otras áreas del pie.

Unos tabiques fibrosos, retináculos de la piel (*ligamentos cutáneos* altamente desarrollados), dividen este tejido en áreas rellenas de tejido adiposo y lo convierten en una almohadilla absorbente de impactos, especialmente en la región del talón. Los retináculos también anclan la piel a la fascia profunda subyacente (aponeurosis plantar) para mejorar el «agarre» de la planta. La piel de la planta carece de pelos, pero está dotada de numerosas glándulas sudoríparas; toda ella es sensible («cosquillas»), especialmente en el área que recubre el arco del pie, donde es más delgada.

FASCIA PROFUNDA DEL PIE

La *fascia profunda del dorso del pie* es delgada allí donde se continúa proximalmente con el *retináculo inferior de los músculos extensores* (fig. 7-69 A). Sobre las caras lateral y posterior del pie, la fascia profunda se continúa con la **fascia plantar**, que es la fascia profunda de la planta del pie (fig. 7-69 B y C). La fascia plantar consta de una porción central más gruesa y unas porciones medial y lateral más delgadas.

La porción gruesa central de la fascia plantar forma la resistente *aponeurosis plantar*, una serie de haces longitudinales de tejido conectivo fibroso denso que recubren los músculos centrales de la planta del pie. Recuerda a la aponeurosis palmar de la mano, pero es más resistente, gruesa y alargada. La fascia plantar mantiene unidas las diversas partes del pie, protege la planta contra lesiones y ayuda a mantener los arcos longitudinales del pie.

La **aponeurosis plantar** se origina posteriormente en el calcáneo y actúa como ligamento superficial. Distalmente, los haces longitudinales de fibras de colágeno de la aponeurosis se dividen en cinco bandas que se continúan con las **vainas fibrosas de los dedos**, que rodean a los tendones de los flexores cuando se dirigen hacia los dedos. En el extremo anterior de la planta del pie, inferiormente a las cabezas de los metatarsianos, la aponeurosis se refuerza mediante fibras transversales que forman el **ligamento metatarsiano transverso superficial.**

En el mediopié y el antepié, unos *tabiques intermusculares* verticales se extienden en profundidad (superiormente) desde los márgenes de la aponeurosis plantar hacia los metatarsianos 1.º y 5.º, para formar los tres *compartimentos de la planta del pie* (fig. 7-69 C):

1. El **compartimento medial de la planta del pie** está recubierto superficialmente por la delgada *fascia plantar medial.* Contiene el abductor del dedo gordo, el flexor corto del dedo gordo, el tendón del flexor largo del dedo gordo, y el nervio y los vasos plantares mediales.

2. El **compartimento central de la planta del pie** está recubierto superficialmente por la densa *aponeurosis plantar*. Contiene el flexor corto de los dedos, los tendones del flexor largo del dedo gordo y el flexor largo de los dedos más los músculos asociados a este último, el cuadrado plantar y los lumbricales, y el aductor del dedo gordo. También se localizan aquí el nervio y los vasos laterales plantares.
3. El **compartimento lateral de la planta del pie** está recubierto superficialmente por la delgada *fascia plantar lateral* y contiene el abductor y el flexor corto del dedo pequeño.

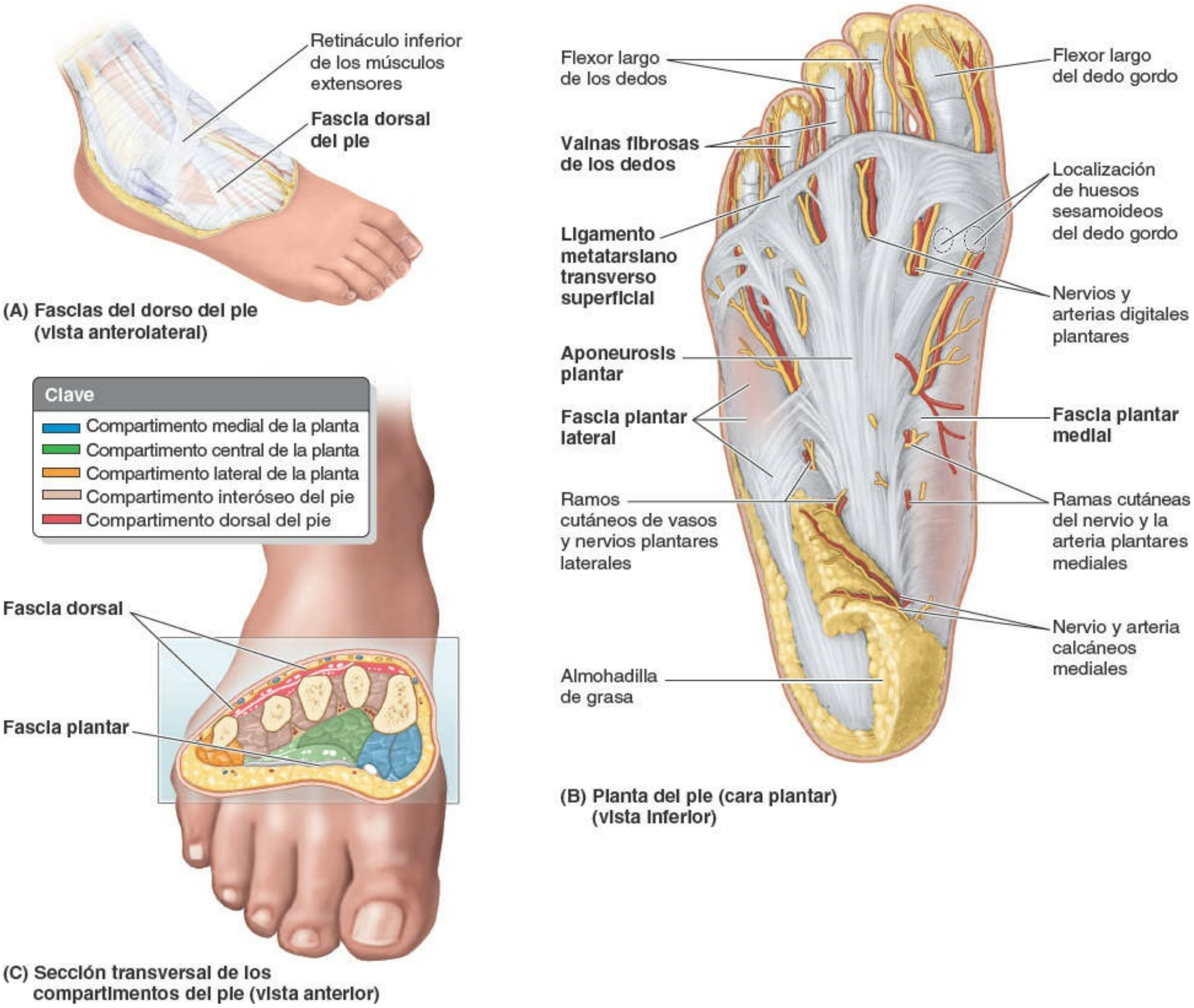

FIGURA 7-69. Fascias y compartimentos del pie. A) Se ha retirado la piel y el tejido subcutáneo para mostrar las fascias profundas de la pierna y el dorso del pie. **B)** La fascia plantar profunda está formada por la gruesa aponeurosis plantar y por la fascia plantar medial y lateral, más delgada. Se han retirado las partes más delgadas de la fascia plantar, y se muestran los vasos y nervios digitales plantares. **C)** Los huesos y músculos del pie están rodeados por las fascias plantar y dorsal profunda. Los tabiques intermusculares que se extienden profundamente desde la aponeurosis plantar crean un gran compartimento central y unos compartimentos lateral y medial más pequeños en la planta.

Sólo en el antepié hay un cuarto compartimento, denominado **compartimento interóseo del pie**, que está rodeado por las fascias interóseas plantar y dorsal. Contiene los metatarsianos, los músculos interóseos dorsales y plantares, y los vasos plantares profundos y metatarsianos. Mientras que la localización de los interóseos

plantares y de los vasos metatarsianos plantares es claramente plantar, la del resto de las estructuras del compartimento es intermedia entre las caras plantar y dorsal del pie.

Entre la fascia dorsal del pie y los huesos del tarso y la fascia interósea dorsal del mediopié y el antepié hay un quinto compartimento, denominado **compartimento dorsal del pie.** Contiene los músculos (extensor corto del dedo gordo y extensor corto de los dedos) y las estructuras vasculonerviosas del dorso del pie.

Músculos del pie

De los 20 músculos individuales del pie, 14 se localizan en la cara plantar, 2 en la dorsal y 4 tienen una posición intermedia. Desde la cara plantar, los músculos plantares se disponen en cuatro capas situadas en cuatro compartimentos. Los músculos del pie se ilustran en las figuras 7-70 A a J y 7-71, y sus inserciones, inervaciones, y acciones se describen en la tabla 7-14.

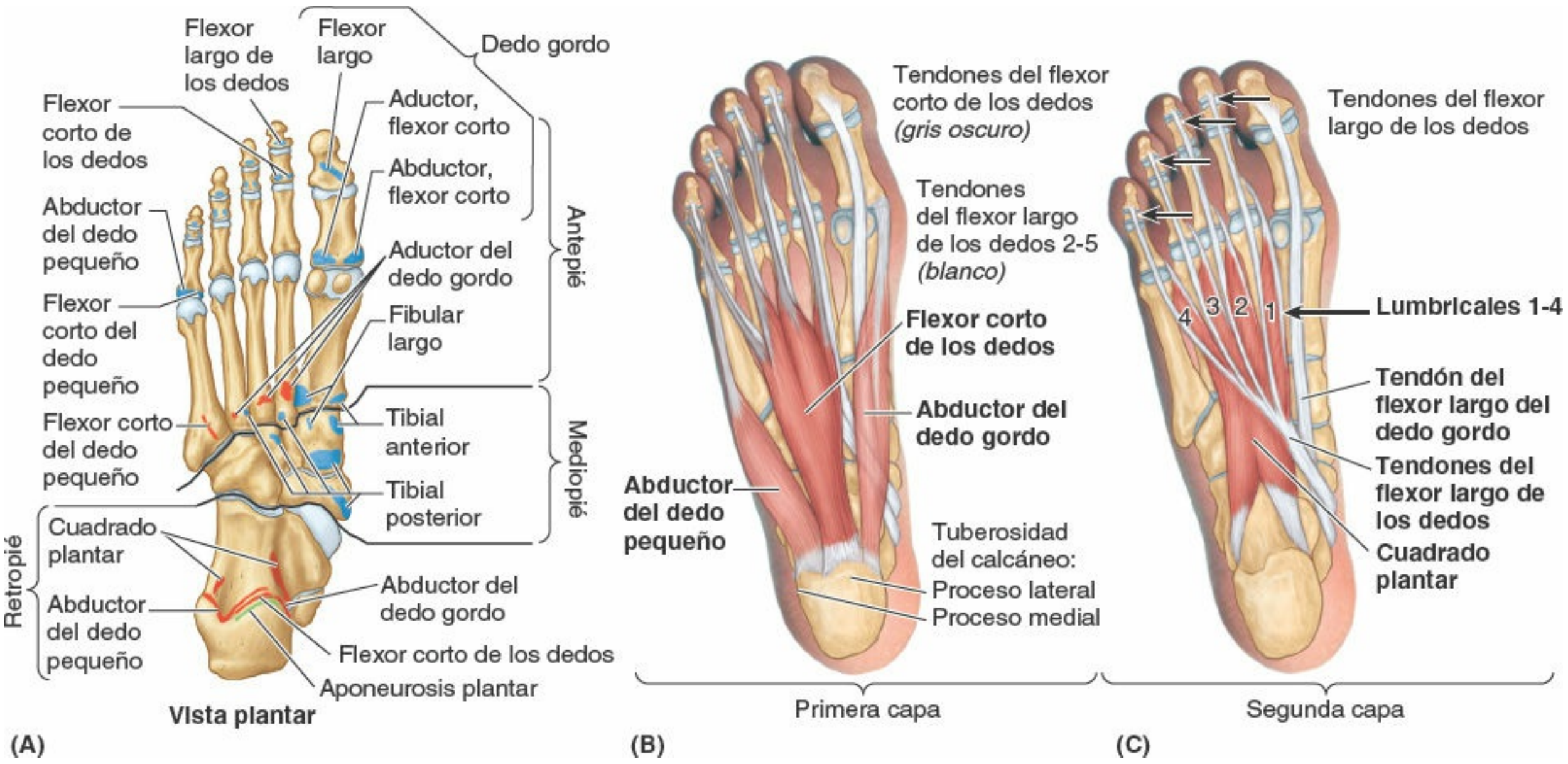

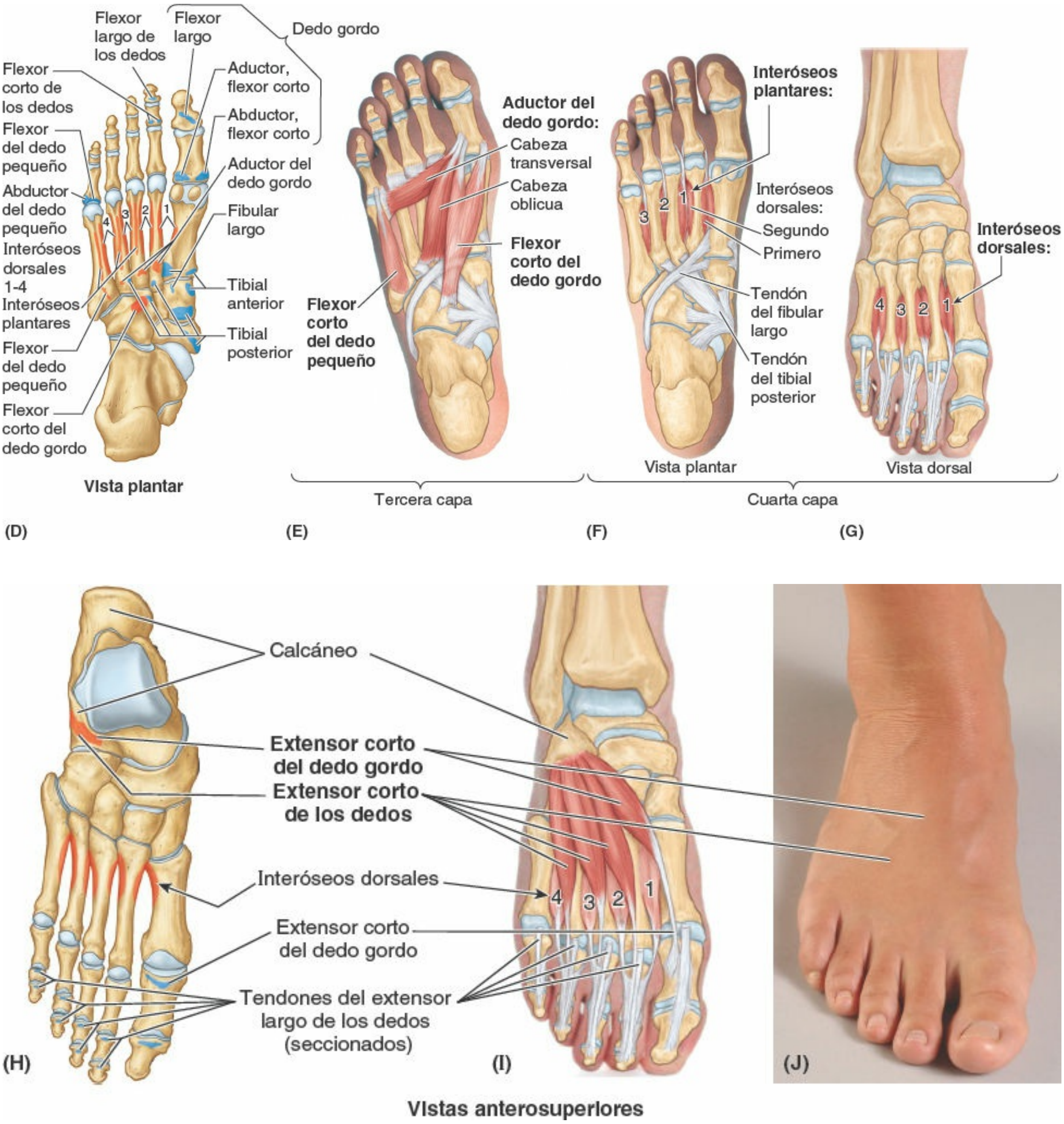

FIGURA 7-70. **A** a **C)** Músculos del pie: primera y segunda capa musculares de la planta del pie. **D** a **G)** Músculos del pie: tercera y cuarta capas musculares de la planta del pie. **H** a **J)** Músculos del pie: dorso del pie.

TABLA 7-14.I. MÚSCULOS DE LA PRIMERA Y LA SEGUNDA CAPAS DE LA PLANTA DEL PIE

Músculo	Inserción proximal	Inserción distal	Inervación[a]	Acción principal[b]
Primera capa				
Abductor del dedo gordo	Proceso medial de la tuberosidad del calcáneo; retináculo de los músculos flexores; aponeurosis plantar	Lado medial de la base de la falange proximal del 1.er dedo	Nervio plantar medial (S2, S3)	Abduce y flexiona el 1.er dedo (dedo gordo, *hallux*)
Flexor corto de los dedos	Proceso medial de la tuberosidad del calcáneo; aponeurosis plantar; tabiques intermusculares	Ambos lados de las falanges medias de los cuatro dedos laterales	Nervio plantar medial (S2, S3)	Flexiona los cuatro dedos laterales
Abductor del dedo pequeño	Proceso medial y lateral de la tuberosidad del calcáneo; aponeurosis plantar; tabiques intermusculares	Lado lateral de la base de la falange proximal del 5.° dedo	Nervio plantar lateral (S2, S3)	Abduce y flexiona el dedo pequeño (5.° dedo)
Segunda capa				
Cuadrado plantar	Cara medial y borde lateral de la cara plantar del calcáneo	Borde posterolateral del tendón del flexor largo de los dedos	Nervio plantar lateral (S2, S3)	Ayuda al flexor largo de los dedos en la flexión de los cuatro dedos laterales
Lumbricales	Tendones del flexor largo de los dedos	Cara medial de la expansión sobre los cuatro dedos laterales	El más medial: nervio plantar medial (S2, S3) Los tres laterales: nervio plantar lateral (S2, S3)	Flexión de las falanges proximales; extensión de las falanges medias y distales de los cuatro dedos laterales

[a] Las abreviaturas indican la inervación segmentaria medular (p. ej., «S2, S3» indica que los nervios que inervan el abductor del dedo gordo derivan del segundo y tercer segmentos sacros de la médula espinal). La lesión de uno o más de estos segmentos de la médula espinal o de las raíces nerviosas motoras que se originan de ellos provoca la parálisis de los músculos implicados.
[b] A pesar de las acciones individuales, la principal función de los músculos intrínsecos de la planta del pie es resistir el aplanamiento o mantener el arco del pie.

TABLA 7-14.II. MÚSCULOS DE LA TERCERA Y LA CUARTA CAPAS DE LA PLANTA DEL PIE

Músculo	Inserción proximal	Inserción distal	Inervación[a]	Acción principal[b]
Tercera capa				
Flexor corto del dedo gordo	Caras plantares del cuboides y el cuneiforme lateral	Ambos lados de la base de la falange proximal del 1.er dedo	Nervio plantar medial (S2, S3)	Flexión de la falange proximal del 1.er dedo
Aductor del dedo gordo	Cabeza oblicua: bases de los metatarsianos 2.° a 4.° Cabeza transversa: ligamentos plantares de las articulaciones metatarsofalángicas	Los tendones de ambas cabezas se insertan en el lado lateral de la base de la falange proximal del 1.er dedo	Ramo profundo del nervio plantar lateral (S2, S3)	Tradicionalmente se dice que aduce el 1.er dedo; ayuda a mantener el arco transverso del pie
Flexor corto del dedo pequeño	Base del 5.° metatarsiano	Base de la falange proximal del 5.° dedo	Ramo superficial del nervio plantar lateral (S2, S3)	Flexiona la falange proximal del 5.° dedo, ayudando así con su flexión
Cuarta capa				
Interóseos plantares (tres músculos)	Bases y lados mediales de los metatarsianos 3.° a 5.°	Lados mediales de las bases de las falanges de los dedos 3.° a 5.°	Nervio plantar lateral (S2, S3)	Aducción de los dedos (2.° a 4.°) y flexión de las articulaciones metatarsofalángicas
Interóseos dorsales (cuatro músculos)	Lados adyacentes de los metatarsianos 1.° a 5.°	Primero: lado medial de la falange proximal del 2.° dedo Segundo a cuarto: lados laterales de los dedos 2.° a 4.°		Abducción de los dedos (2.° a 4.°) y flexión de las articulaciones metatarsofalángicas

[a] Las abreviaturas indican la inervación segmentaria medular (p. ej., «S2, S3» indica que los nervios que inervan el flexor corto del dedo gordo derivan del segundo y tercer segmentos sacros de la médula espinal). La lesión de uno o más de estos segmentos de la médula espinal o de las raíces nerviosas motoras que se originan de ellos provoca la parálisis de los músculos implicados.
[b] A pesar de las acciones individuales, la función principal de los músculos intrínsecos de la planta del pie es resistir el aplanamiento o mantener el arco del pie.

TABLA 7-14.III. MÚSCULOS DEL DORSO DEL PIE

Músculo	Inserción proximal	Inserción distal	Inervación[a]	Acción principal
Extensor corto de los dedos	Calcáneo (suelo del seno del tarso); ligamento talocalcáneo interóseo; cuerpo del retináculo inferior de los músculos extensores	Tendones del extensor largo de los cuatro dedos mediales (dedos 2.° a 4.°)	Nervio fibular profundo (L5 o S1, o ambos)	Colabora con el extensor largo de los dedos en la extensión de los cuatro dedos mediales en las articulaciones metatarsofalángicas e interfalángicas
Extensor corto del dedo gordo	En común con el extensor corto de los dedos (v. anteriormente)	Cara dorsal de la base de la falange proximal del 1.er dedo (dedo gordo, *hallux*)		Colabora con el extensor largo del dedo gordo en la extensión del dedo gordo en la articulación metatarsofalángica

[a]Las abreviaturas indican la inervación segmentaria medular (p. ej., «L5 o S1» indica que el nervio que inerva el extensor corto de los dedos deriva del quinto segmento lumbar o del primer segmento sacro de la médula espinal). La lesión de uno o más de estos segmentos de la médula espinal o de las raíces nerviosas motoras que se originan de ellos provoca la parálisis de los músculos implicados.

A pesar de su disposición compartimentada y en capas, los músculos plantares funcionan principalmente como un grupo que sostiene los arcos del pie durante la fase de apoyo en la bipedestación (v. fig. 7-21 B a E; tabla 7-2). Básicamente se oponen a las fuerzas que tienden a reducir el arco longitudinal cuando el talón (extremo posterior del arco) recibe peso y luego lo transmite a la bola del pie y el dedo gordo (extremo anterior del arco).

Los músculos son más activos en la última etapa del movimiento para estabilizar el pie de cara a la propulsión (despegue), momento en que las fuerzas también tienden a aplanar el arco transverso del pie. A la vez, también son capaces de ajustar las acciones de los músculos largos mediante movimientos de supinación y pronación que permiten que la plataforma del pie se adapte a terrenos irregulares.

Los músculos del pie tienen escasa relevancia individualmente, ya que la mayoría de las personas no necesitan controlar con precisión los movimientos de los dedos del pie. Más que en la producción efectiva de movimientos, son activos sobre todo en la fijación del pie frente al aumento de la presión aplicada contra el suelo por los diferentes puntos de la planta o de los dedos para mantener el equilibrio.

Aunque el aductor del dedo gordo recuerda a un músculo similar de la palma de la mano que aduce el pulgar, a pesar de su nombre probablemente es más activo durante la fase de despegue de la bipedestación, ya que tira de los cuatro metatarsianos laterales hacia el dedo gordo, fija el arco transverso del pie y opone resistencia a las fuerzas que separarían las cabezas de los metatarsianos cuando se aplica peso y fuerza contra el pie desnudo (v. tabla 7-2).

En la tabla 7-14 se indica que:

- Los interóseos plantares aducen y se originan de un único metatarsiano como músculos unipenniformes.
- Los interóseos dorsales abducen y se originan de dos metatarsianos como músculos bipenniformes.

Entre las capas de la planta del pie hay dos planos vasculonerviosos (figs. 7-71 y 7-72 B): *1)* uno superficial entre las capas musculares primera y segunda, y *2)* uno profundo entre las capas musculares tercera y cuarta. Posteriormente al maléolo medial, el *nervio tibial* se divide en los *nervios plantares medial* y *lateral* (figs. 7-61 B, 7-71 y 7-72; tabla 7-15). Estos nervios inervan los músculos intrínsecos de la cara plantar del pie.

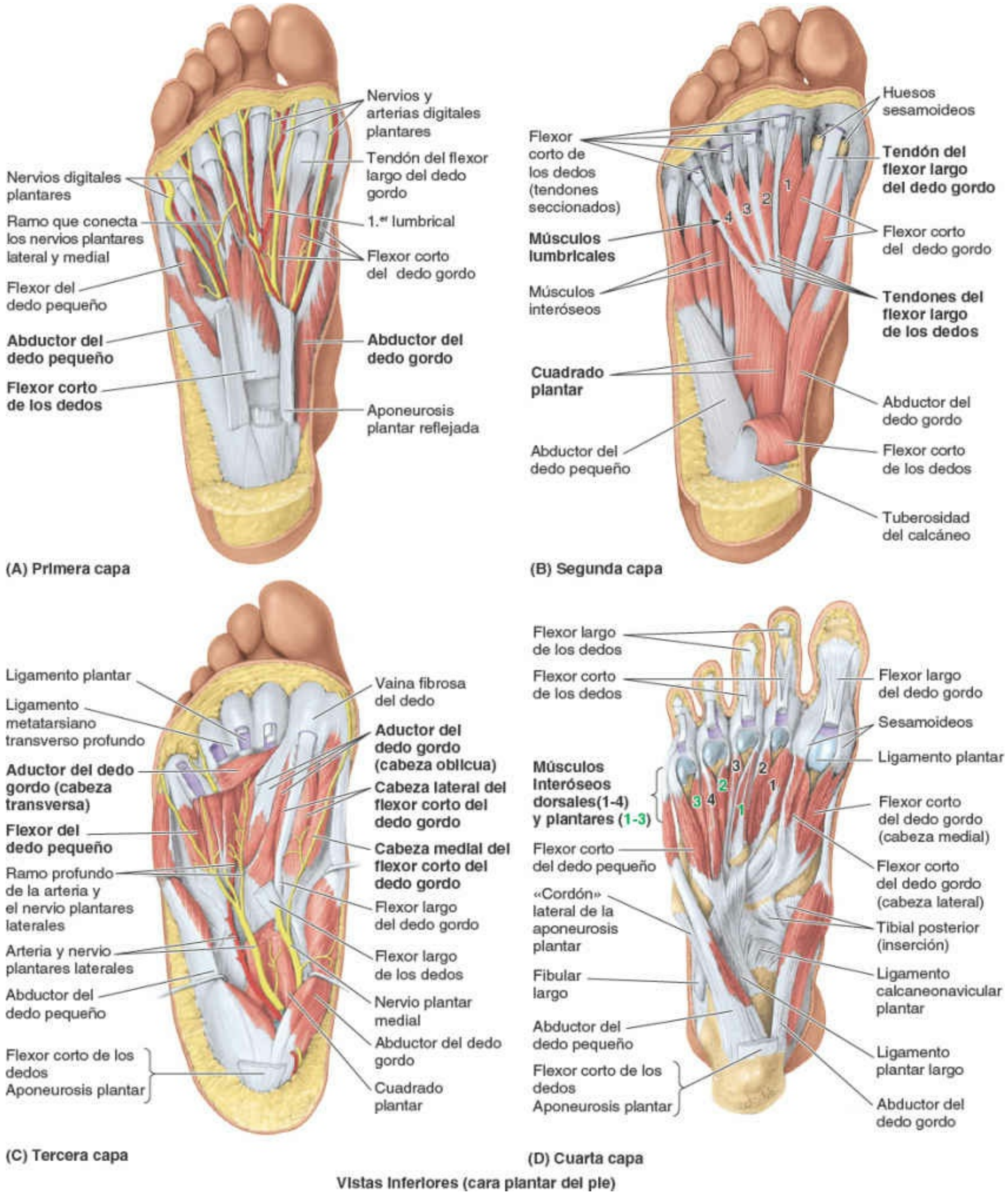

FIGURA 7-71. Capas de músculos plantares. A) La primera capa está formada por los abductores del dedo gordo y del dedo pequeño, y por el flexor corto de los dedos. **B)** La segunda capa consta de los tendones de los flexores largos y los músculos asociados: cuatro lumbricales y el músculo cuadrado plantar. **C)** La tercera capa está compuesta por el flexor del dedo pequeño, y el flexor y el aductor del dedo gordo. También se muestran las estructuras vasculonerviosas que discurren en el plano localizado entre las capas primera y segunda. **D)** La cuarta capa está formada por los músculos interóseos plantares y dorsales.

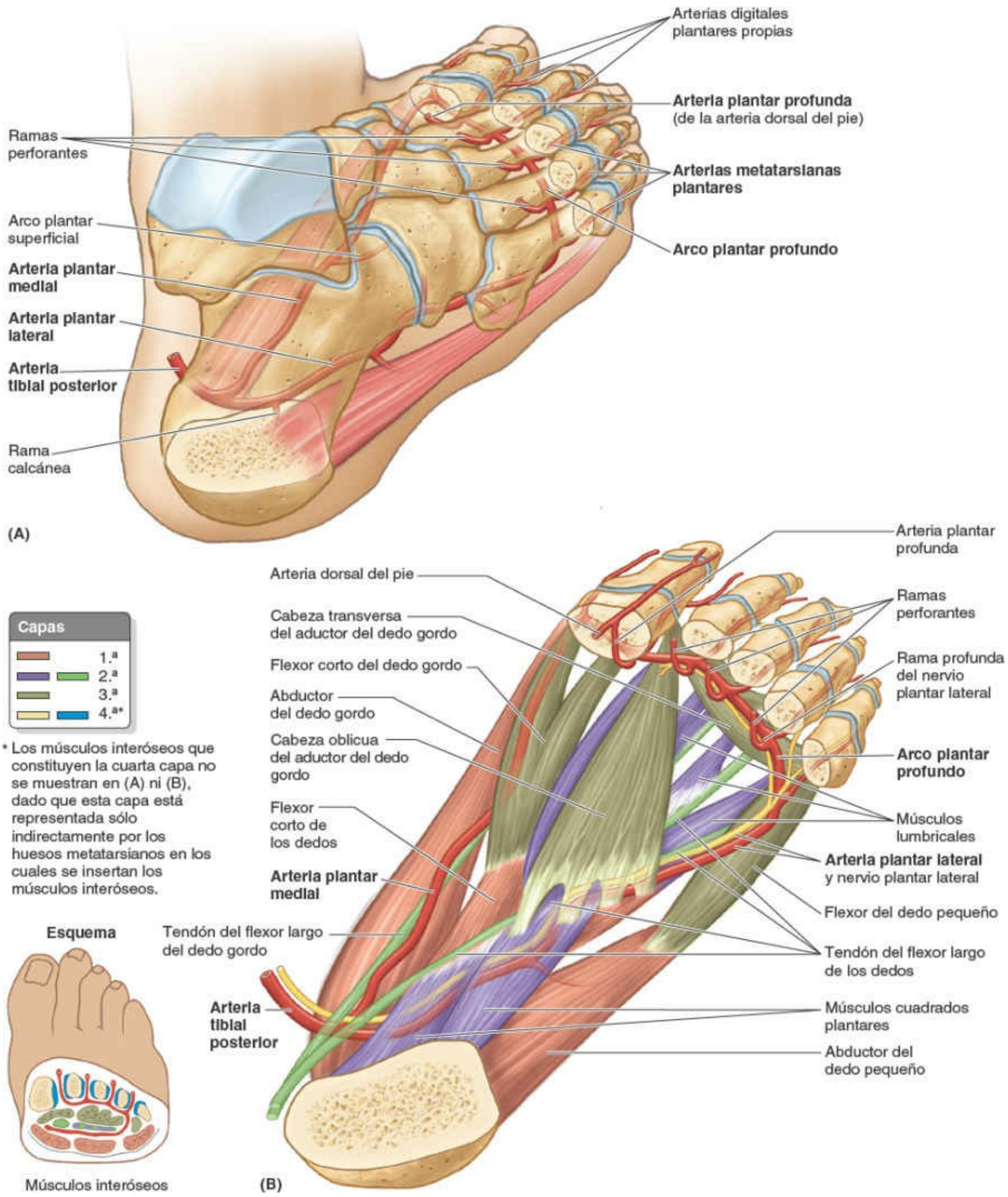

FIGURA 7-72. Arterias y capas musculares del pie. A y **B)** La arteria tibial posterior termina cuando entra en el pie, dividiéndose en las arterias plantares medial y lateral. Obsérvense las anastomosis distales de estos vasos con la arteria plantar profunda de la arteria dorsal del pie, y las ramas perforantes con la arteria arqueada en el dorso del pie (v. fig. 7-75). Obsérvese que las arterias plantares entran y discurren por el plano situado entre las capas musculares primera y segunda, y que la arteria plantar lateral pasa de ser medial a ser lateral. Las ramas profundas de la arteria pasan, a continuación, de la zona lateral a la medial entre las capas musculares tercera y cuarta.

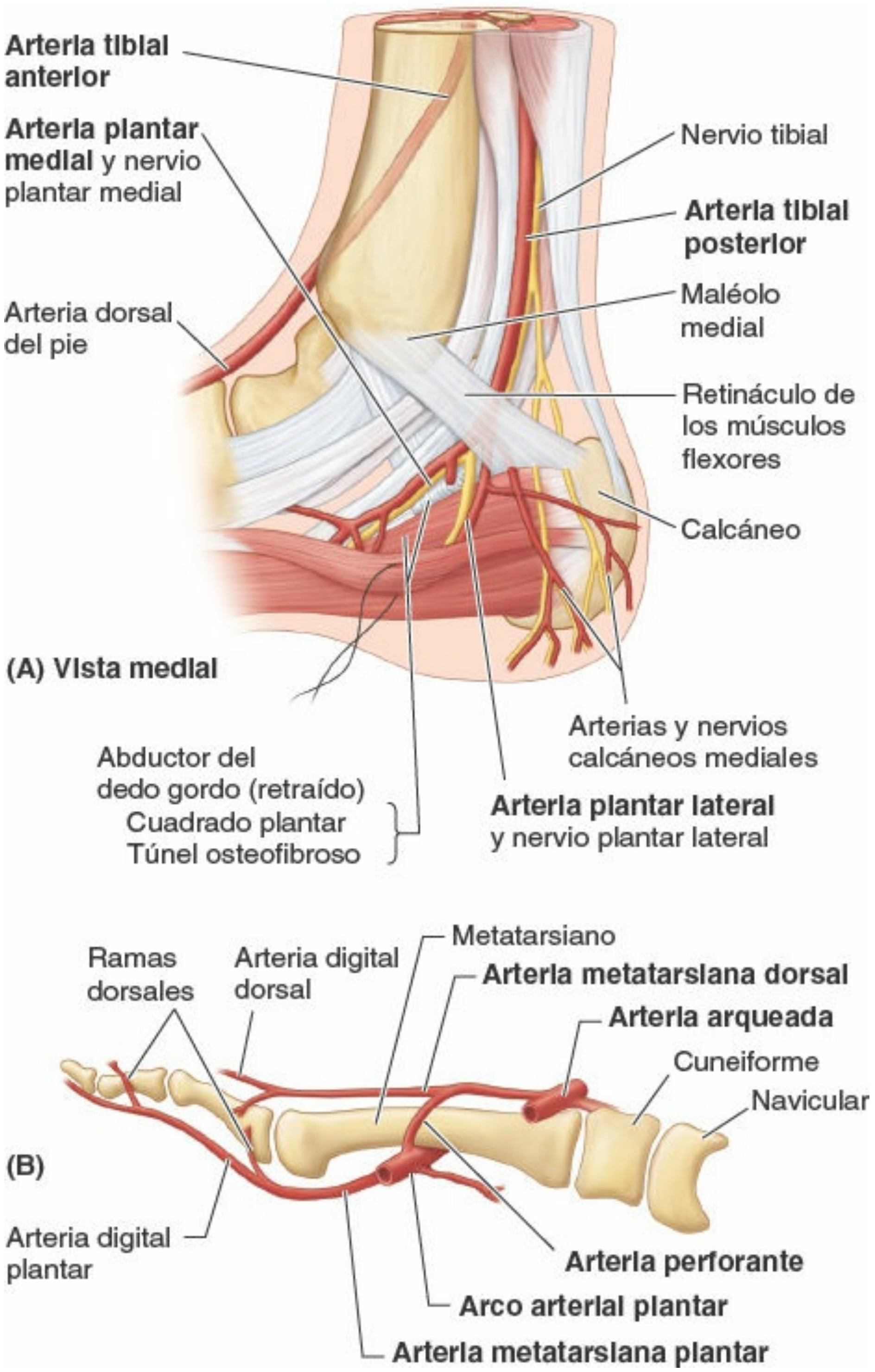

FIGURA 7-73. Arterias del pie: ramas y comunicantes. A) Ramificación de las estructuras vasculonerviosas primarias que dan origen a vasos plantares y nervios plantares. **B)** Las arterias del mediopié y el antepié se parecen a las de la mano en que: *1)* arcos en ambas caras dan origen a arterias metatarsianas (metacarpianas) que, a su vez, originan las arterias digitales; *2)* las arterias dorsales se terminan antes de alcanzar los extremos distales de los dedos del pie o de la mano, de modo que las arterias digitales plantares (palmares) emiten ramas dorsalmente para irrigar las caras dorsales de los dedos, incluyendo los lechos ungueales, y *3)* entre las arterias metatarsianas (metacarpianas) se extienden ramas perforantes que establecen anastomosis entre los arcos de cada lado.

El nervio plantar medial se encuentra en el interior del compartimento medial de la planta, entre las capas musculares primera y segunda. Inicialmente, la arteria y el nervio plantares laterales discurren lateralmente entre los músculos plantares de las

capas primera y segunda (figs. 7-71 C y 7-72 B). Luego, sus ramificaciones profundas se dirigen medialmente entre los músculos de las capas tercera y cuarta (fig. 7-72 B).

El **extensor corto de los dedos** y el **extensor corto del dedo gordo** (v. figs. 7-56 A y B, y 7-57 A) son dos músculos estrechamente conectados que se sitúan en el dorso del pie (de hecho, el segundo es parte del primero). Estos músculos delgados y amplios forman una masa carnosa en la parte lateral del dorso del pie, por delante del maléolo lateral. Su pequeño vientre carnoso puede identificarse cuando se extienden los dedos.

Estructuras vasculonerviosas y relaciones en el pie

NERVIOS DEL PIE

La *inervación cutánea del pie* (fig. 7-74; tabla 7-15) corre a cargo:

- Medialmente del *nervio safeno*, que se extiende distalmente hasta la cabeza del 1.er metatarsiano.
- Superiormente (dorso del pie) de los *nervios fibulares super-ficial* (principalmente) y *profundo.*
- Inferiormente (planta del pie) de los *nervios plantares medial* y *lateral;* el límite común de su distribución se extiende a lo largo del 4.º metatarsiano y de su correspondiente dedo. (Este patrón es similar al de la inervación de la palma de la mano.)
- Lateralmente del *nervio sural*, incluida parte del talón.
- Posteriormente (talón) de los *ramos calcáneos medial* y *lateral*, procedentes de los nervios tibial y sural, respectivamente.

Nervio safeno. El *nervio safeno* es el ramo cutáneo más largo y de distribución más amplia del nervio femoral; es el único ramo que se extiende más allá de la rodilla (fig. 7-74 A; tabla 7-15; v. también fig. 7-76 B). Aparte de inervar la piel y la fascia de la cara anteromedial de la pierna, el nervio safeno pasa anterior al maléolo medial, se dirige hacia el dorso del pie (donde aporta ramos para la articulación talocrural) y continúa para inervar la piel del lado medial del pie hasta la cabeza del 1.er metatarsiano.

Nervios fibulares superficial y profundo. Después de circular entre los músculos fibulares del compartimento lateral de la pierna e inervarlos, el *nervio fibular superficial* emerge como nervio cutáneo cuando ha recorrido alrededor de dos tercios de su trayecto a lo largo de la pierna. Entonces, inerva la piel de la cara anterolateral de la pierna y se divide en los **nervios cutáneos dorsales medial** e **intermedio**, que siguen su recorrido a lo largo del tobillo e inervan la mayor parte de la piel del dorso del pie. Sus ramos terminales son los nervios digitales dorsales (comunes y propios), que inervan la piel de la parte proximal de la mitad medial del dedo gordo y la de los tres dedos y medio laterales.

Tras inervar los músculos del compartimento anterior de la pierna, el *nervio fibular profundo* pasa profundo al retináculo de los músculos extensores e inerva los

músculos intrínsecos del dorso del pie (extensores de los dedos y largo del dedo gordo) y las articulaciones del tarso y el metatarso. Cuando finalmente emerge como nervio cutáneo, su situación es tan distal en el pie que sólo queda una pequeña área cutánea a su alcance para inervarla: la membrana interdigital y las caras contiguas de los dedos 1.º y 2.º. Inerva esta región como **1.er nervio digital dorsal común** (y luego **1.er nervio digital dorsal propio**).

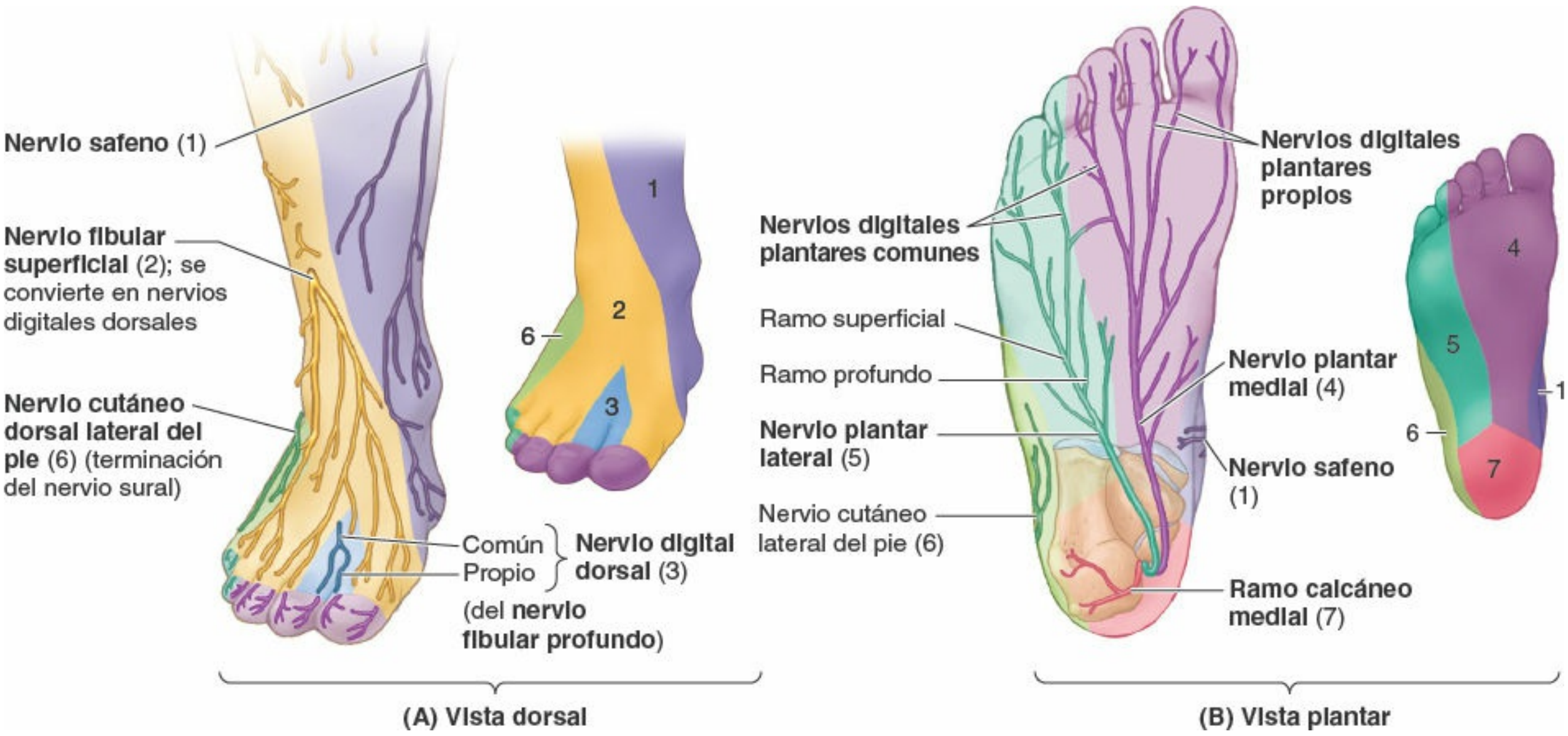

FIGURA 7-74. **Nervios del pie.**

TABLA 7-15. NERVIOS DEL PIE

Nervio[a]	Origen	Recorrido	Distribución en el pie
Safeno (1)	Nervio femoral	Se origina en el triángulo femoral y desciende a través del muslo y la pierna; acompaña a la vena safena mayor, anterior al maléolo medial, y termina en el lado medial del pie	Inerva la piel del lado medial del pie anteriormente hasta la cabeza del 1.er metatarsiano
Fibular superficial (2)	Nervio fibular común	Atraviesa la fascia profunda en el tercio distal de la pierna para hacerse cutáneo; luego proporciona ramos para el pie y los dedos	Inerva la piel del dorso del pie y todos los dedos, excepto el lado lateral del 5.º y los lados contiguos de los dedos 1.º y 2.º
Fibular profundo (3)		Pasa profundo con respecto al retináculo de los músculos extensores, para entrar en el dorso del pie	Inerva el extensor corto de los dedos y la piel de los lados contiguos del 1.er y 2.º dedos
Plantar medial (4)	Ramo terminal de mayor tamaño del nervio tibial	Discurre distalmente en el pie entre el abductor del dedo gordo y el flexor corto de los dedos; se divide en ramos musculares y cutáneos	Inerva la piel del lado medial de la planta del pie y los lados de los tres primeros dedos; también inerva el abductor del dedo gordo, el flexor corto de los dedos, el flexor corto del dedo gordo y el primer lumbrical
Plantar lateral (5)	Ramo terminal de menor tamaño del nervio tibial	Discurre lateralmente en el pie entre los músculos cuadrado plantar y flexor corto de los dedos; se divide en ramos superficial y profundo	Inerva el cuadrado plantar, el abductor del dedo pequeño y el flexor corto del dedo pequeño; el ramo profundo inerva los interóseos plantares y dorsales, tres lumbricales laterales y el aductor del dedo gordo; inerva la piel del lado lateral de la planta hasta una línea que divide el 4.º dedo
Sural (6)	Normalmente se origina a la vez de los nervios tibial y fibular común	Pasa inferior con respecto al maléolo lateral, hacia el lado lateral del pie	Cara lateral del retropié y el mediopié
Ramos calcáneos (7)	Nervios tibial y sural	Pasa desde la parte distal de la cara posterior de la pierna hacia la piel del talón	Piel del talón

[a]Los números se refieren a la figura 7-74.

Nervio plantar medial. El **nervio plantar medial** es el mayor y más anterior de los dos ramos terminales del nervio tibial, y se origina en profundidad respecto al retináculo de los músculos flexores. Entra en la planta del pie al pasar en profundidad respecto al abductor del dedo gordo (figs. 7-71 C y 7-73 A). A continuación sigue su trayecto en dirección anterior entre el abductor del dedo gordo y el flexor corto de los dedos, e inerva ambos músculos mediante ramos motores que aporta lateralmente a la arteria plantar medial (v. fig. 7-71 A y C). Tras enviar ramos motores para el flexor corto del dedo gordo y el 1.er músculo lumbrical, el nervio plantar medial termina cerca de las bases de los metatarsianos cuando se divide en tres ramos sensitivos *(nervios digitales plantares comunes)*. Estos ramos inervan la piel de los tres dedos y medio mediales (también la piel dorsal y los lechos ungueales de sus falanges distales), y la piel de la planta proximal a ellos. En comparación con el otro ramo terminal del nervio tibial, el nervio plantar medial inerva un área mayor de piel, pero menos músculos. Su distribución tanto cutánea como muscular en el pie es comparable a la del nervio mediano en la mano.

Nervio plantar lateral. El **nervio plantar lateral** es el más pequeño y posterior de los dos ramos terminales del nervio tibial, y también discurre en profundidad respecto al abductor del dedo gordo (fig. 7-73 A), aunque se dirige anterolateralmente entre las capas primera y segunda de músculos plantares, por el lado medial de la arteria plantar lateral (v. fig. 7-69 C). El nervio plantar lateral termina cuando alcanza el compartimento lateral y se divide en sus ramos superficial y profundo (fig. 7-73 B; tabla 7-15).

El *ramo superficial* se divide, a su vez, en dos **nervios digitales plantares** (uno común y el otro propio) que inervan la piel de las caras plantares del dedo lateral y la mitad del siguiente, la piel del dorso y los lechos ungueales de sus falanges distales, y la piel de la planta proximal a ellos. El *ramo profundo del nervio plantar lateral* discurre profundo junto con el arco arterial plantar profundo, entre las capas musculares tercera y cuarta.

Los ramos superficial y profundo inervan todos los músculos de la planta que no están inervados por el nervio plantar medial. En comparación con el nervio plantar medial, el plantar lateral inerva un área menor de piel, pero más músculos individuales. Su distribución tanto cutánea como muscular en el pie es comparable a la del nervio ulnar en la mano (v. cap. 3). Los nervios plantares medial y lateral también inervan las caras plantares de todas las articulaciones del pie.

Nervio sural. El **nervio sural** se forma como resultado de la unión del *nervio cutáneo sural medial* (procedente del nervio tibial) y el *ramo comunicante fibular del nervio fibular común*, respectivamente (v. fig. 7-51; tabla 7-11). La altura a la cual se unen estos ramos es variable: puede ser más arriba (en la fosa poplítea) o más abajo (proximal al talón). En ocasiones estos ramos no se unen y, en consecuencia, no existe nervio sural. En las personas que presentan esta característica son los ramos cutáneos surales medial y lateral los encargados de inervar las regiones cutáneas que normalmente dependen del nervio sural. El nervio sural acompaña a la vena safena menor y entra en el pie por detrás del maléolo lateral para inervar la articulación talocrural y la piel del borde lateral del pie (fig. 7-74 A; tabla 7-15).

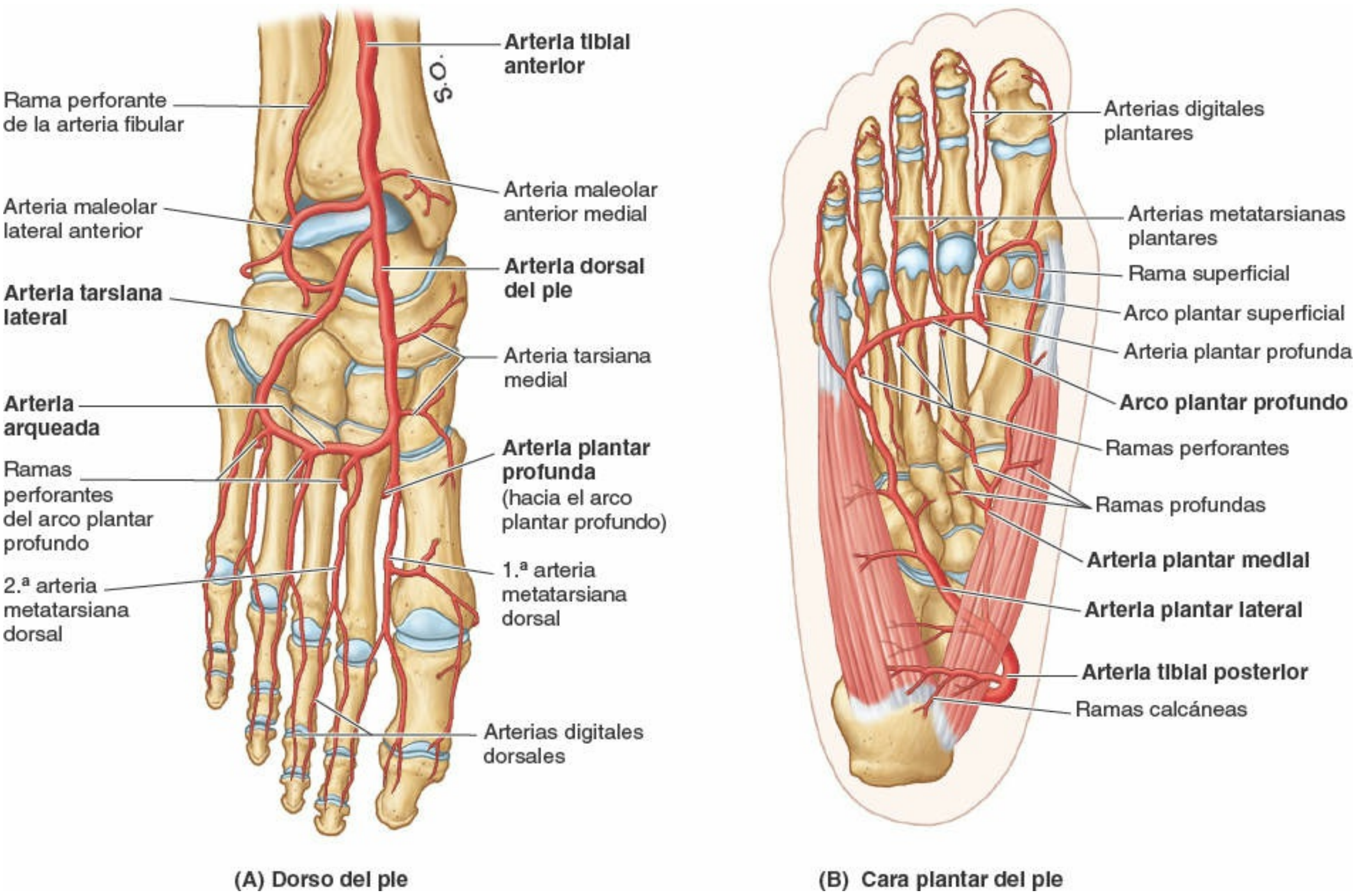

FIGURA 7-75. Arterias del pie. A) La arteria tibial anterior se convierte en la arteria dorsal del pie cuando atraviesa la articulación talocrural. **B)** Las arterias plantares medial y lateral son ramas terminales de la arteria tibial posterior. La arteria plantar profunda y las ramas perforantes del arco plantar profundo proporcionan anastomosis entre las arterias dorsales y plantares.

ARTERIAS DEL PIE

Las arterias del pie son ramas terminales de las arterias tibiales anterior y posterior, respectivamente las arterias dorsal del pie y plantares (figs. 7-73 A y 7-75).

Arteria dorsal del pie. La **arteria dorsal del pie** (pedia) es la *continuación directa de la arteria tibial anterior*, y con frecuencia es la principal fuente de irrigación del antepié (p. ej., en los períodos en que se está de pie durante un largo tiempo). La arteria dorsal del pie se origina a mitad de camino entre los maléolos y discurre anteromedialmente, en profundidad respecto al retináculo inferior de los músculos extensores y entre los tendones del extensor largo del dedo gordo y el extensor largo de los dedos en el dorso del pie.

La arteria dorsal del pie se dirige hacia el primer espacio interóseo, donde se divide en la *1.ª arteria metatarsiana dorsal* y una **arteria plantar profunda.** Esta última discurre en profundidad entre las cabezas del primer músculo interóseo dorsal para entrar en la planta del pie, donde se une con la arteria plantar lateral para formar el *arco plantar profundo.* El curso y el destino de la arteria dorsal y de su principal continuación, la arteria plantar profunda, son comparables a los de la arteria radial en la mano, que establece un arco arterial profundo en la palma.

La **arteria tarsiana lateral**, una rama de la arteria dorsal del pie, discurre lateralmente en un trayecto arqueado por debajo del extensor corto de los dedos, e irriga este músculo y los huesos del tarso y las articulaciones subyacentes. Se anastomosa con otras ramas, como la arteria arqueada.

La **1.ª arteria metatarsiana dorsal** se divide en ramas que irrigan ambos lados del dedo gordo y el lado medial del 2.º dedo.

La **arteria arqueada** discurre lateralmente a través de las bases de los cuatro metatarsianos laterales, en profundidad respecto a los tendones extensores, para alcanzar la cara lateral del antepié, donde se anastomosa con la arteria tarsiana lateral para formar un asa arterial. La arteria arqueada da origen a las **arterias metatarsianas dorsales 2.ª, 3.ª y 4.ª.** Estos vasos se dirigen distalmente hacia los espacios interdigitales y se conectan con el arco plantar y con las arterias metatarsianas plantares mediante *ramas perforantes* (figs. 7-72 A y B, 7-73 B y 7-75 A y B). Distalmente, cada arteria metatarsiana dorsal se divide en dos **arterias digitales dorsales** que irrigan la cara dorsal de los lados de los dedos contiguos (v. fig. 7-75 A); no obstante, estas arterias suelen terminar antes de llegar a la articulación interfalángica distal (v. fig. 7-73 B), y se abastecen o son sustituidas por ramas dorsales de las arterias digitales plantares.

ARTERIAS DE LA PLANTA DEL PIE

La planta del pie está dotada de una abundante irrigación procedente de la arteria tibial posterior, que se divide en profundidad respecto al retináculo de los músculos flexores (v. figs. 7-71 A, 7-73 A y 7-75 B) para dar dos ramas terminales denominadas arteria plantar medial y arteria plantar lateral, que discurren profundas al *abductor del dedo gordo* y acompañan a los nervios homónimos.

Arteria plantar medial. La **arteria plantar medial** es la rama menor de la arteria tibial posterior. Da origen a una o varias ramas profundas que irrigan principalmente los músculos del dedo gordo. También da una rama superficial, de mayor tamaño, que irriga la piel de la cara medial de la planta y aporta ramas digitales que acompañan a los ramos digitales del nervio plantar medial; la más lateral de estas ramas se anastomosa con las arterias metatarsianas plantares mediales. En ocasiones se forma un **arco plantar superficial** cuando la rama superficial se anastomosa con la arteria plantar lateral o con el arco plantar profundo (v. fig. 7-75 B).

Arteria plantar lateral. La **arteria plantar lateral**, mucho mayor que la arteria plantar medial, se origina a la misma altura que el nervio homónimo y lo acompaña en su camino (figs. 7-71 C, 7-72 B, 7-73 A y 7-75 B). Discurre en dirección lateral y anterior, al principio en profundidad respecto al abductor del dedo gordo, y luego entre el flexor corto de los dedos y el cuadrado plantar.

La arteria plantar lateral se arquea medialmente a través del pie junto con el ramo profundo del nervio plantar lateral para formar el **arco plantar profundo**, que se completa mediante su unión con la *arteria plantar profunda*, rama de la arteria dorsal del pie. Cuando cruza el pie, el arco plantar profundo da origen a cuatro **arterias metatarsianas plantares**, tres **arterias perforantes** y numerosas ramas para la piel, la fascia y los músculos plantares. Cerca de las bases de las falanges proximales, las arterias metatarsianas plantares se dividen para formar las **arterias digitales plantares**, que irrigan los dedos adyacentes; a las arterias metatarsianas más mediales se unen ramas digitales super-ficiales de la arteria plantar medial. Las arterias digitales plantares típicamente aportan la mayor parte de la sangre que alcanza la

parte distal de los dedos, incluido el lecho ungueal, a través de ramas perforantes y dorsales (fig. 7-73 B y 7-75); esta disposición también se observa en los dedos de la mano.

DRENAJE VENOSO DEL PIE

Tal como sucede en el resto del miembro inferior, en el pie hay venas superficiales y profundas (fig. 7-76 A y B). Las *venas profundas* son estructuras pares que se anastomosan entre sí y acompañan a todas las arterias internas a la fascia profunda. Las *venas superficiales* son subcutáneas y no acompañan a las arterias.

Las **venas perforantes** dan origen a una derivación de sangre que actúa en un solo sentido desde las venas superficiales a las profundas, y es esencial para el funcionamiento de la *bomba musculovenosa*, proximal a la articulación talocrural. La mayor parte de la sangre que drena del pie se dirige a las venas superficiales.

Drenaje venoso profundo. El drenaje profundo del pie aumenta mucho con la marcha (compresión y actividad de los múscu los intrínsecos del pie), incrementando el flujo del arco plantar profundo a la vena tibial posterior (fig. 7-76 A). Los dispositivos de compresión intermitente se utilizan durante y después de la cirugía y en el reposo en cama prolongado para aumentar su flujo y reducir el riesgo de trombosis venosa profunda.

Drenaje venoso superficial. Las venas digitales dorsales se convierten proximalmente en las **venas metatarsianas dorsales**, que también reciben ramas de las **venas digitales plantares** (fig. 7-76 B). Estas venas drenan en el **arco venoso dorsal del pie**, y proximalmente a este una **red venosa dorsal** recoge la sangre del resto del dorso del pie. Tanto el arco como la red se localizan en el tejido subcutáneo.

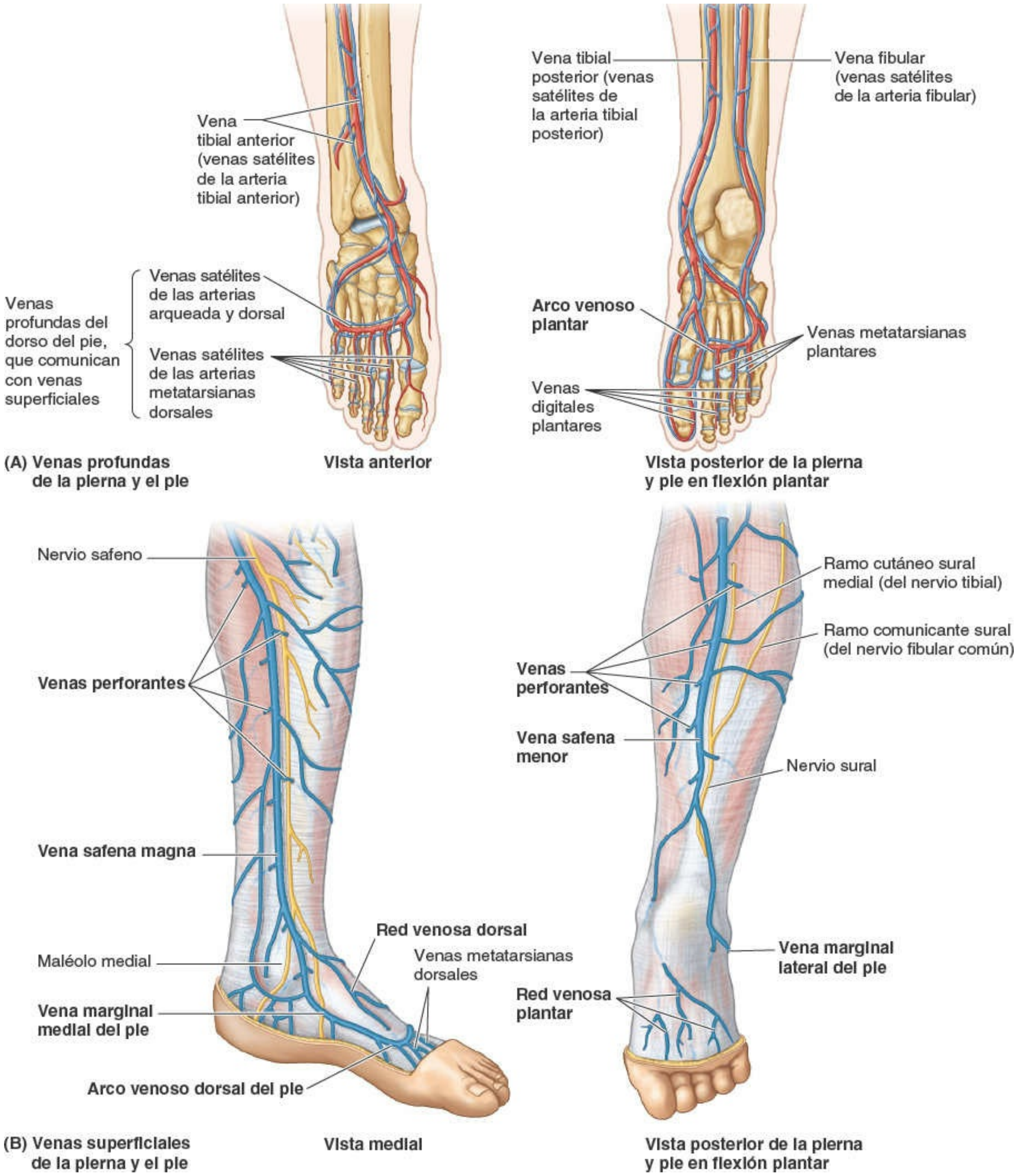

FIGURA 7-76. Venas de la pierna y del pie. A) Las venas profundas acompañan a las arterias y sus ramas; establecen anastomosis con frecuencia y presentan numerosas válvulas. **B)** Las principales venas superficiales drenan en las venas profundas, al ascender por el miembro, mediante venas perforantes, de modo que la compresión muscular puede impulsar sangre hacia el corazón en contra del empuje de la gravedad. La parte distal de la vena safena mayor se acompaña del nervio safeno, y la vena safena menor se acompaña del nervio sural y su raíz medial (nervio cutáneo sural medial).

Venas superficiales procedentes de una **red venosa plantar** drenan por un lado el borde medial del pie y convergen con la parte medial de la red y el arco venosos dorsales para formar una **vena marginal medial**, que al final se convierte en la *vena safena magna*, y por el otro drenan el borde lateral del pie y convergen con la parte lateral de la red y el arco venosos dorsales para formar una **vena marginal lateral**, que al final se convierte en la *vena safena menor*.

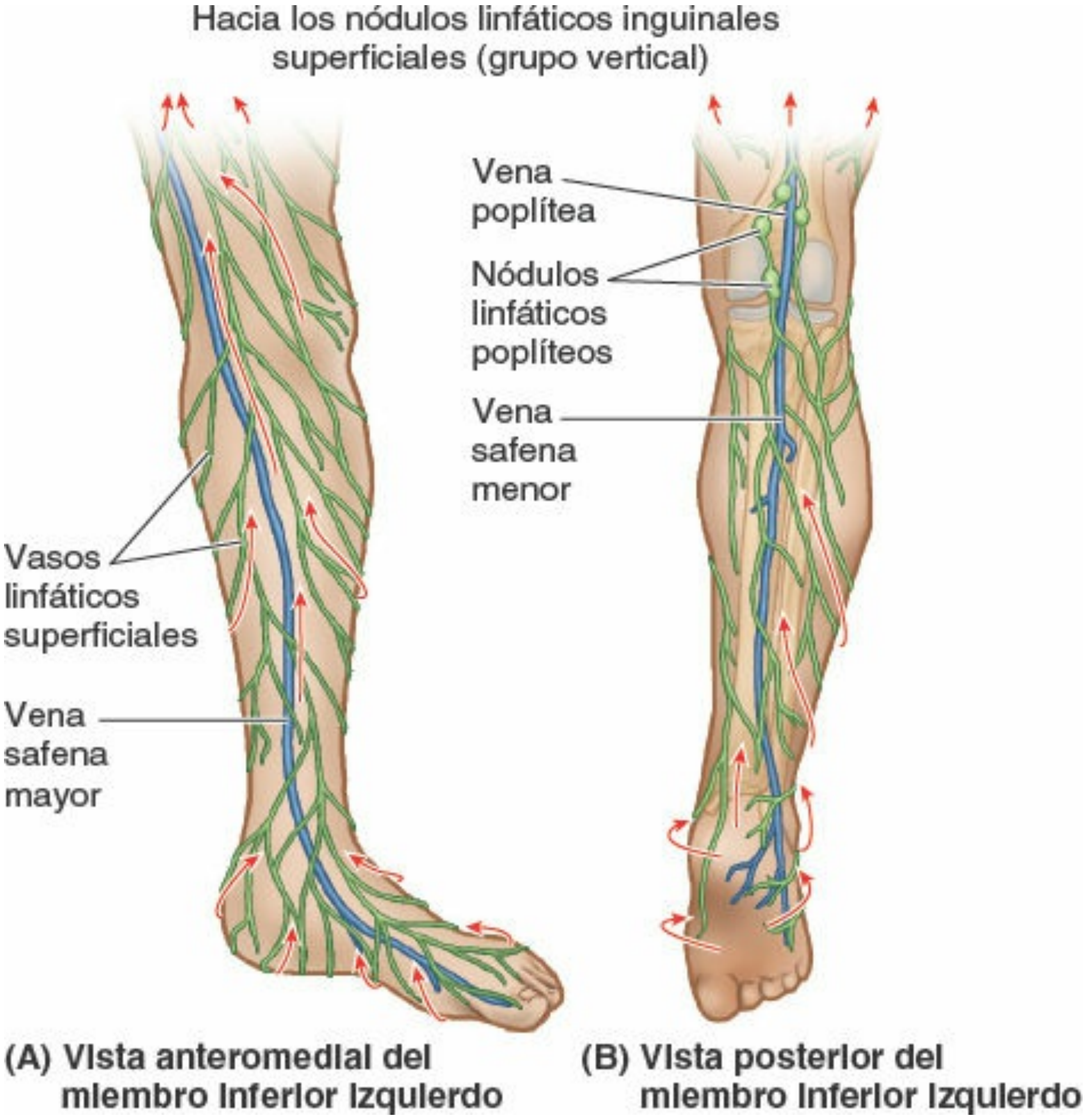

FIGURA 7-77. Drenaje linfático del pie. El drenaje linfático de la planta del pie sigue una dirección dorsal y proximal. A) Los vasos linfáticos superficiales media-les del pie se unen a los de la región anteromedial de la pierna, y drenan hacia los nódulos linfáticos inguinales superficiales mediante vasos linfáticos que acompañan a la vena safena mayor. **B)** Los vasos linfáticos superficiales laterales del pie se unen a los de la región posterolateral de la pierna, y convergen hacia los vasos que acompañan a la vena safena menor, drenando en los nódulos linfáticos poplíteos.

En su trayecto ascendente, las venas safenas magna y menor emiten venas perforantes que derivan sangre continuamente hacia capas profundas para aprovecharse de la bomba musculovenosa.

DRENAJE LINFÁTICO DEL PIE

Los vasos linfáticos del pie se originan en plexos subcutáneos. Los vasos colectores comprenden vasos linfáticos superficiales y profundos que acompañan a las venas superficiales y a los principales paquetes vasculares, respectivamente.

Los *vasos linfáticos superficiales* son especialmente abundantes en la planta del pie (fig. 7-77). Los *vasos linfáticos superficiales mediales*, mayores y más numerosos que los laterales, drenan las partes mediales del dorso y la planta del pie (fig. 7-77 A). Estos vasos convergen en la *vena safena mayor* y la acompañan hasta alcanzar el grupo vertical de *nódulos linfáticos inguinales super-ficiales*, localizado en la parte terminal de la vena, y luego los *nódulos linfáticos inguinales profundos*, situados a lo largo de la porción proximal de la vena femoral (v. fig. 7-46 A y B). Los *vasos linfáticos superficiales laterales* drenan las partes laterales del dorso y la planta del pie. La mayoría de estos vasos discurren posteriormente al maléolo lateral y

acompañan a la vena safena menor hasta alcanzar la fosa poplítea, donde entran en los *nódulos linfáticos poplíteos* (fig. 7-77 B).

Los *vasos linfáticos profundos* procedentes del pie acompañan a los principales vasos sanguíneos: venas fibular, tibiales anterior y posterior, poplítea y femoral. Estos vasos linfáticos también drenan en los nódulos linfáticos poplíteos. Los vasos linfáticos procedentes de estos últimos siguen los vasos femorales para llevar la linfa hacia los nódulos linfáticos inguinales profundos. Desde los nódulos inguinales profundos, toda la linfa procedente del miembro inferior pasa en profundidad respecto al ligamento inguinal para dirigirse hacia los *nódulos linfáticos ilíacos* (v. fig. 7-46 A).

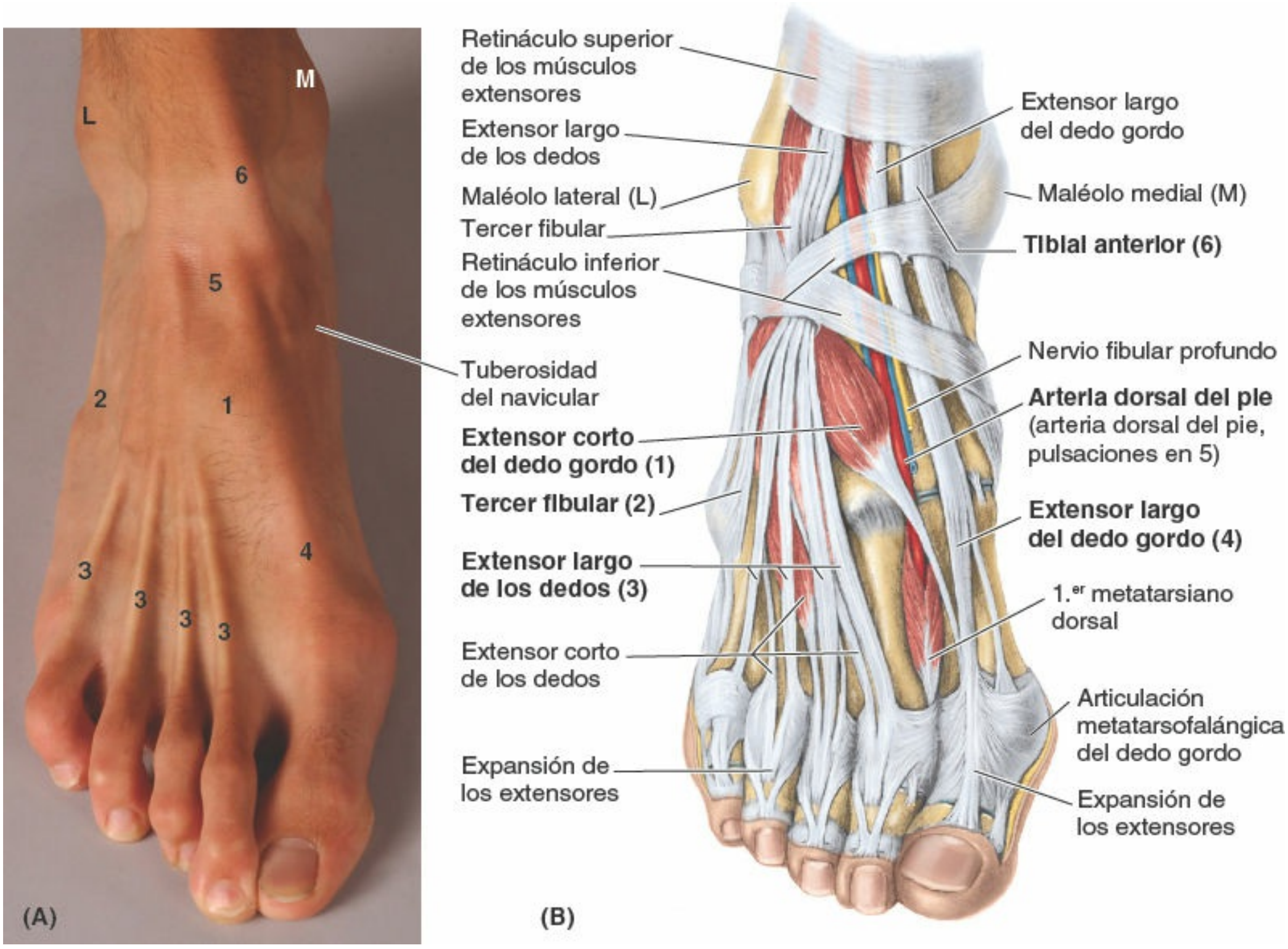

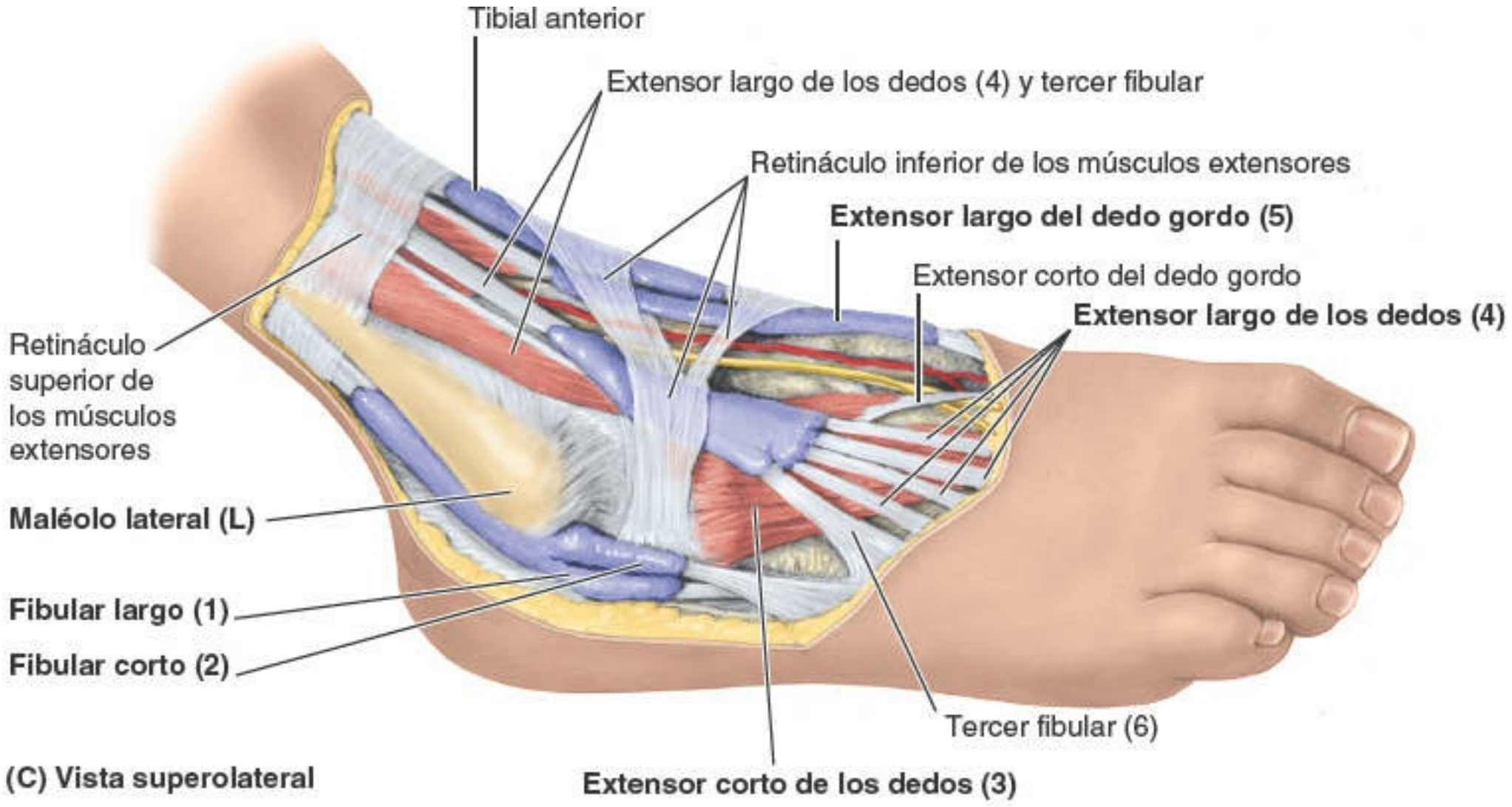

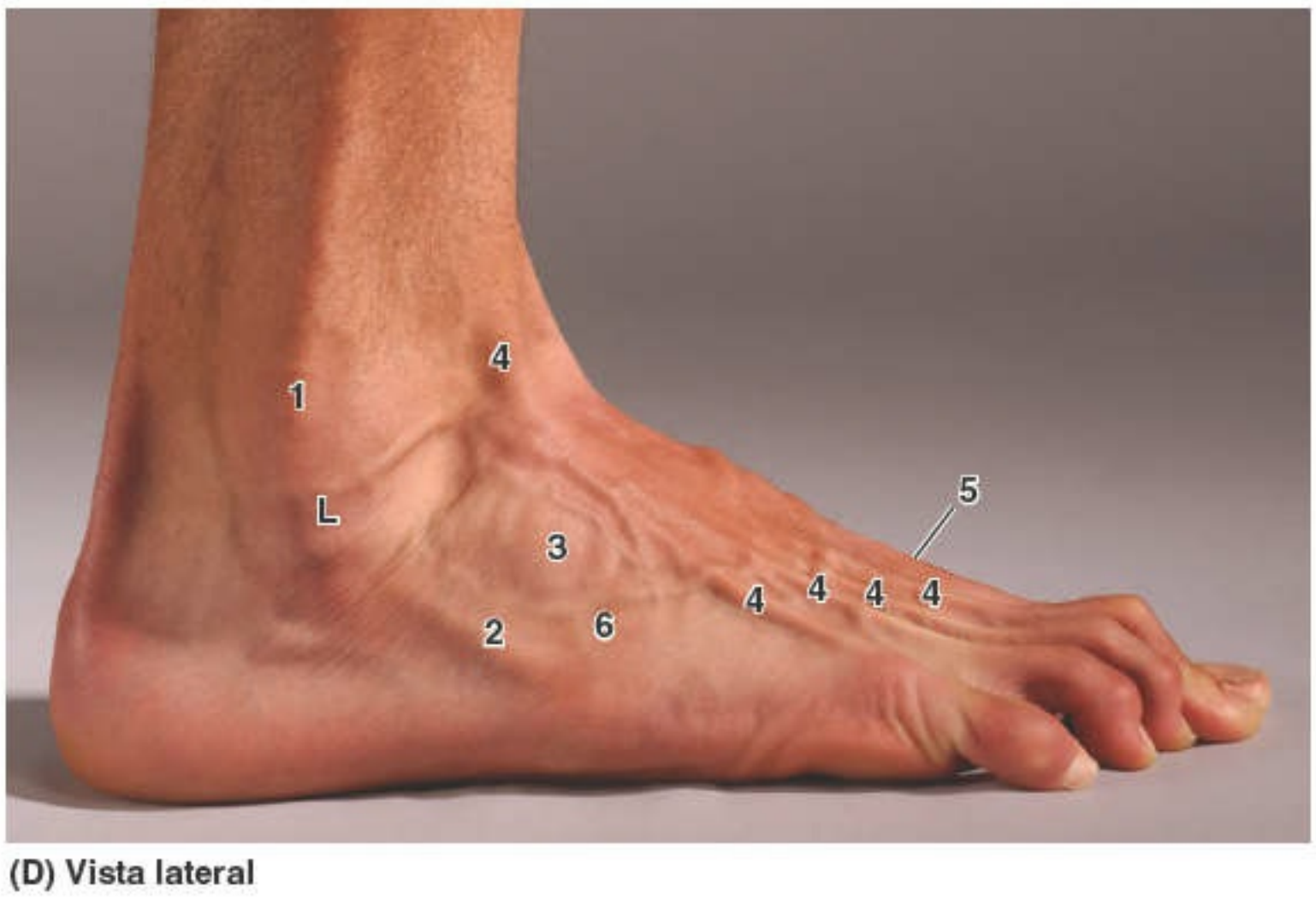

Clave para (E)
Estructuras visibles/palpables

1 Abductor del dedo gordo
2 Bola del pie
3 Tendón calcáneo
4 Tendón del extensor largo del dedo gordo
5 Maléolo medial
6 Arco longitudinal medial del pie
7 Tuberosidad del navicular
8 Sustentáculo tali
9 Tendón del tibial anterior
10 Tendón del tibial posterior
11 Cabeza del 1.er metatarsiano

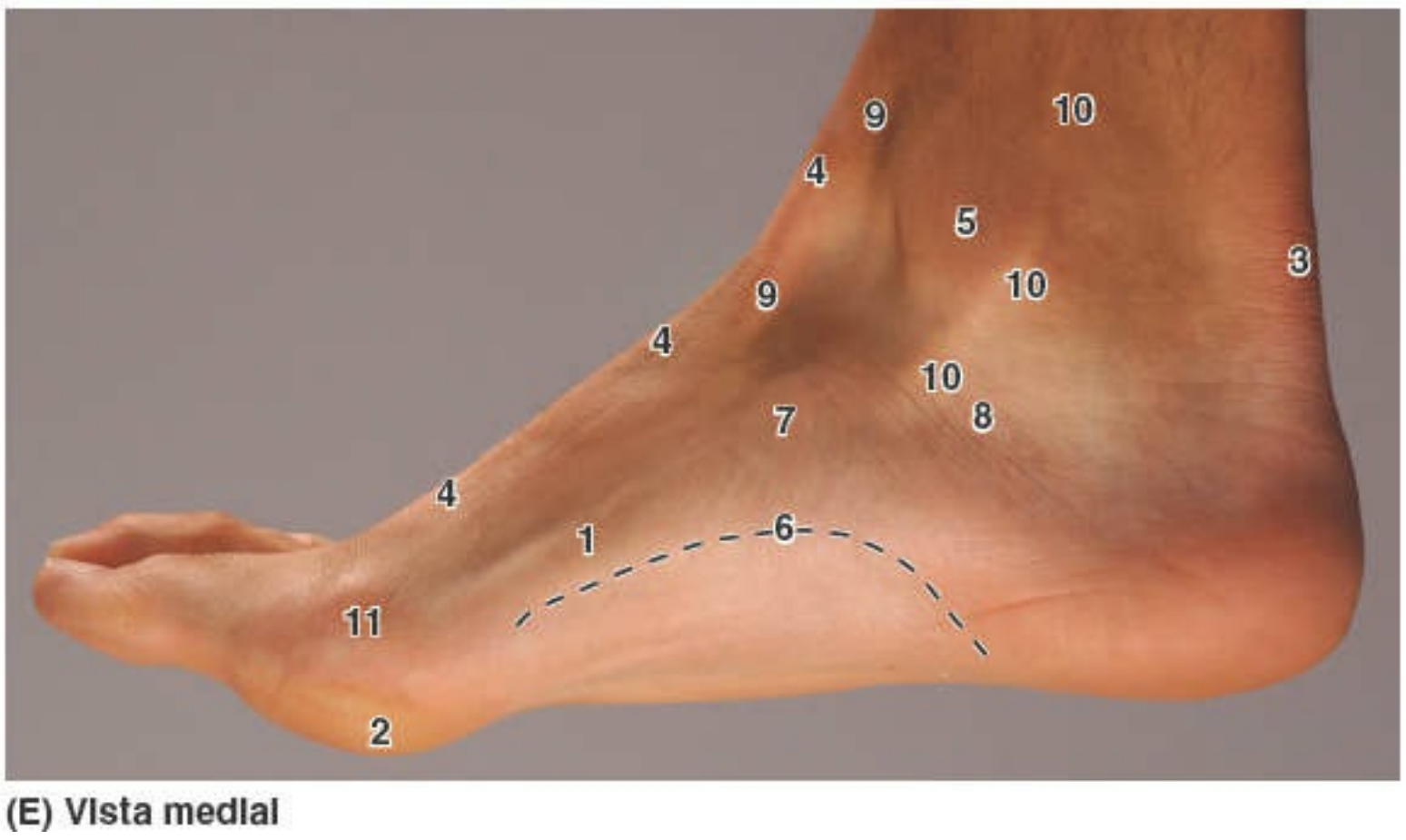

FIGURA 7-78. Anatomía de superficie del pie. A) Detalles visibles. **B)** Estructuras subyacentes **C** y **D)** Detalles visibles. **E)** Estructuras subyacentes. Los números y la letra entre paréntesis que aparecen en **(E)** se refieren a las estructuras identificadas en **(D).**

Anatomía de superficie de la región del tobillo y del pie

Los tendones de la región del tobillo sólo se pueden identificar de forma satisfactoria cuando sus músculos actúan. Si se invierte activamente el pie, se puede palpar el *tendón del tibial posterior* cuando pasa posterior y distalmente al maléolo medial, y

luego superior al sustentáculo tali, para alcanzar su inserción en la tuberosidad del navicular (fig. 7-78 A a C). Así pues, el tendón del tibial posterior es la referencia para la localización del navicular. El tendón del tibial posterior también indica el lugar donde se puede palpar el *pulso tibial posterior* (a mitad de camino entre el maléolo medial y el tendón calcáneo, v. fig. C7-26).

Los tendones de los fibulares largo y corto se pueden seguir distalmente, posteriores e inferiores al maléolo lateral, y luego anteriormente a lo largo de la cara lateral del pie (fig. 7-78 D y E). El *tendón del fibular largo* se puede palpar hasta el cuboides, y luego desaparece cuando gira hacia la planta. El *tendón del fibular corto* es fácil de seguir hasta su inserción en la cara dorsal de la tuberosidad de la base del 5.º metatarsiano. Esta tuberosidad se localiza en el medio del borde lateral del pie. Si se extienden activamente los dedos, se puede ver y palpar el pequeño *vientre* carnoso del **extensor corto de los dedos** anterior al maléolo lateral. Su posición se debe observar y palpar para no confundirlo con un edema anormal (hinchado).

CUADRO CLÍNICO

PIE

Fascitis plantar

En general, la *fascitis plantar* (inflamación de la fascia plantar) se debe a un mecanismo de uso excesivo. Puede aparecer cuando se corren carreras o se practican ejercicios aeróbicos de alto impacto, especialmente si se utiliza un calzado inadecuado. La fascitis plantar es el problema del retropié que afecta con mayor frecuencia a los corredores. Cursa con dolor en la cara plantar del pie y el talón. El dolor suele ser más intenso al sentarse y cuando se empieza a caminar por la mañana. Normalmente desaparece al cabo de 5 min a 10 min de actividad y en general vuelve a aparecer después de descansar.

La palpación es dolorosa en la inserción proximal de la aponeurosis en el proceso medial de la tuberosidad del calcáneo y en la cara medial de este hueso. El dolor aumenta con la extensión pasiva del dedo gordo y puede exacerbarse aún más si se flexiona dorsalmente la articulación talocrural y/o se carga peso.

Si un *espolón calcáneo* (formación ósea anómala) protruye desde el proceso medial de la tuberosidad del calcáneo, es probable que la fascitis plantar provoque dolor en la parte medial del pie cuando se camina (fig. C7-27). En general, en el extremo del espolón se forma una bolsa que puede inflamarse y doler.

Infecciones del pie

Las infecciones del pie son frecuentes, especialmente en estaciones, climas y culturas en que se utiliza menos el calzado. Una herida punzante a la que no se haya prestado atención puede desencadenar una importante infección profunda que provoque hinchazón, dolor y fiebre.

Las infecciones profundas del pie suelen localizarse en los compartimentos

situados entre las capas musculares (v. fig. 7-72 B). Las infecciones consolidadas en uno de los espacios fasciales o musculares circunscritos con frecuencia requieren tratamiento quirúrgico mediante incisión y drenaje. Siempre que sea posible, la incisión debe practicarse en la parte medial del pie, superiormente al abductor del dedo gordo, para poder visualizar las estructuras vasculonerviosas importantes y evitar que se forme una cicatriz dolorosa en un área sometida a carga de peso.

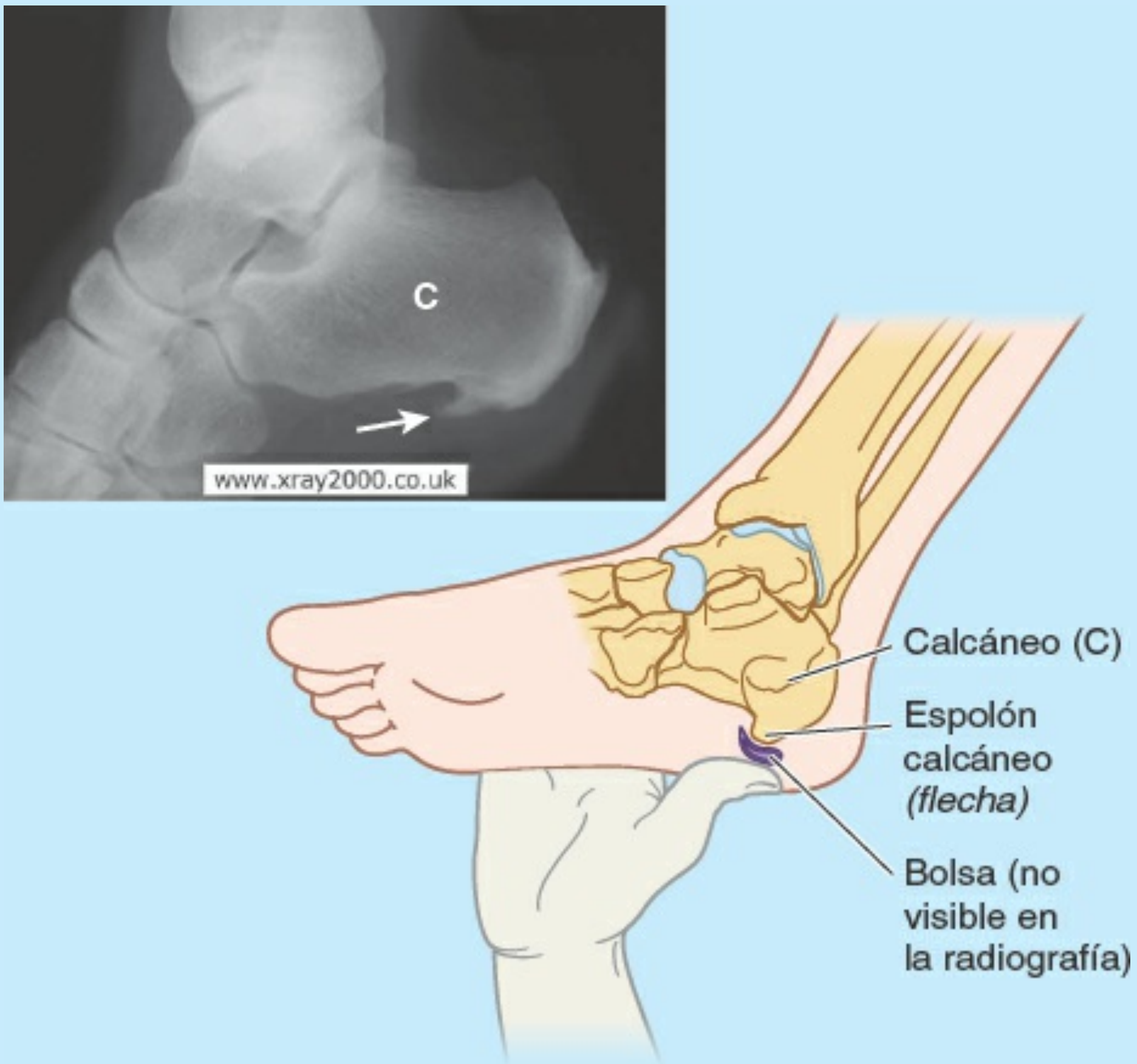

FIGURA C7-27.

Contusión del extensor corto de los dedos

Los extensores cortos de los dedos y del dedo gordo tienen una escasa relevancia desde el punto de vista funcional. Clínicamente, es importante conocer la localización del vientre del extensor corto de los dedos para poderlo diferenciar de un edema anormal. Las contusiones y desgarros de sus fibras y de los vasos sanguíneos asociados provocan *hematomas* (sangre extravasada coagulada), que generan edema en la región situada anteromedialmente al maléolo lateral. Muchas personas que no han visto inflamaciones de este músculo creen que se trata de un importante esguince del tobillo.

Injertos de nervio sural

Con frecuencia se utilizan porciones del nervio sural como injertos, por ejemplo en intervenciones de reparación de lesiones nerviosas provocadas por heridas. En general, el cirujano puede localizar este nervio por su relación con

la vena safena menor (v. fig. 7-76 B). Debido a las variaciones en el nivel donde se forma el nervio sural, es posible que el cirujano se vea obligado a practicar incisiones en ambas piernas para luego seleccionar el mejor candidato.

Bloqueo anestésico del nervio fibular superficial

Una vez que el nervio fibular superficial perfora la fascia profunda para convertirse en un nervio cutáneo, se divide en sus ramos cutáneos medial e intermedio (v. fig. 7-74 A). En las personas delgadas, estos ramos suelen formar estrías visibles o palpables por debajo de la piel cuando el pie se encuentra en flexión plantar. Si en las intervenciones quirúrgicas superficiales se inyecta un fármaco anestésico alrededor de estos ramos en la región del tobillo, por delante de la porción palpable de la fíbula, se induce una anestesia de la piel del dorso del pie (excepto en la membrana interdigital y las superficies adyacentes de los dedos primero y segundo) más completa y eficaz que la que se consigue cuando se aplica un número mayor de inyecciones locales en el dorso del pie.

Reflejo plantar

El **reflejo plantar** (raíces nerviosas de L4, L5, S1 y S2) es un reflejo miotático (tendinoso profundo) que se evalúa de forma sistemática en las exploraciones neurológicas. Para inducirlo se toca suavemente la parte lateral de la planta del pie con un objeto romo (p. ej., un depresor lingual), desde el talón hasta la base del dedo gordo. El movimiento debe ser firme y continuo, pero sin provocar dolor ni cosquillas. Lo normal es observar un movimiento de flexión de los dedos. La separación ligera de los cuatro dedos laterales con flexión dorsal del dedo gordo es una respuesta anormal *(signo de Babinski)*, que si aparece en adultos indica la presencia de una lesión o enfermedad cerebral. En el recién nacido, los tractos corticoespinales no están desarrollados completamente, y por ello es habitual observar el signo de Babinski, que puede estar presente hasta los 4 años de edad (excepto en lactantes con lesiones o enfermedades cerebrales).

Atrapamiento del nervio plantar medial

La compresión irritativa del nervio plantar medial en su trayecto profundo al retináculo de los músculos flexores o en su incurvación profunda al abductor del dedo gordo puede provocar dolor, quemazón, entumecimiento y hormigueos (parestesias) en la parte medial de la planta del pie y en la región de la tuberosidad del navicular. Puede producirse una *compresión del nervio plantar medial* como consecuencia de la práctica de eversiones repetitivas del pie (p. ej., en la gimnasia y en la carrera). Debido a su frecuencia en las personas que practican carreras, este síndrome se ha denominado «pie del corredor».

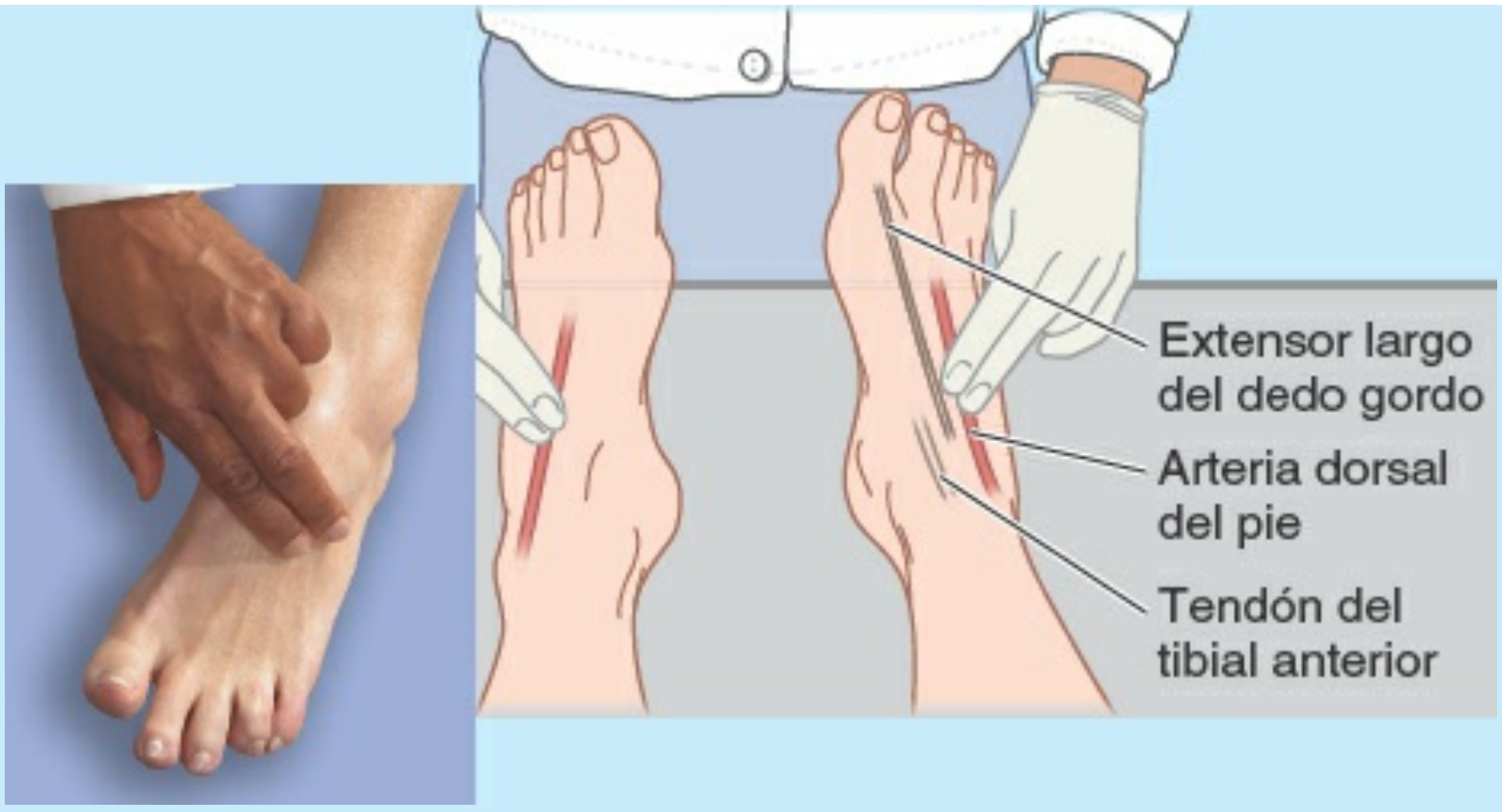

FIGURA C7-28.

Palpación del pulso de la arteria dorsal del pie

El **pulso de la arteria dorsal del pie** (pulso pedio) se examina durante la exploración física del sistema vascular periférico. Este pulso se puede palpar si el pie se encuentra en una ligera flexión dorsal. En general es fácil de localizar, ya que la arteria dorsal del pie es subcutánea y discurre por una línea que va desde el retináculo de los músculos extensores hasta un punto situado justo lateral a los tendones del extensor largo del dedo gordo (Swartz, 2014) (fig. C7-28). La atenuación o la ausencia del pulso de la arteria dorsal del pie suele ser signo de una insuficiencia vascular secundaria a una arteriopatía. Los cinco *signos de una oclusión arterial aguda son dolor, palidez, parestesias, parálisis* y *ausencia de pulso.* En algunos adultos sanos (e incluso en algunos niños) *de forma congénita no se palpa el pulso de la arteria dorsal del pie;* normalmente, esta variante es bilateral. En tales casos, en lugar de la arteria dorsal del pie hay una arteria fibular perforante aumentada de tamaño.

Heridas hemorrágicas de la planta del pie

Las heridas penetrantes de la planta del pie que afectan al arco plantar profundo o sus ramas normalmente provocan hemorragias graves, típicamente en ambos extremos de la arteria seccionada debido a sus abundantes anastomosis. Es difícil ligar el arco profundo debido a su situación profunda y a las estructuras que lo rodean.

Linfadenopatías

Las infecciones del pie pueden diseminarse proximalmente y provocar un aumento de tamaño de los nódulos linfáticos poplíteos e inguinales *(linfadenopatías).* Las infecciones de la parte lateral del pie inicialmente provocan aumento de tamaño de los nódulos linfáticos poplíteos *(linfadenopatías poplíteas);* más tarde también pueden aumentar de tamaño los nódulos linfáticos inguinales.

La aparición de *linfadenopatías inguinales* sin afectación de los nódulos

linfáticos poplíteos puede deberse a la presencia de una infección de la parte medial del pie, la pierna o el muslo; no obstante, el aumento de tamaño de estos nódulos también puede deberse a la presencia de una infección o un tumor en la vulva, el pene, el escroto, el periné, la región glútea o las porciones terminales de la uretra, el conducto anal o la vagina.

Puntos fundamentales

PIE

Músculos del pie. Los músculos intrínsecos de la cara plantar del pie se disponen en cuatro capas y se dividen en cuatro compartimentos fasciales. ● El compartimento central está recubierto por una resistente aponeurosis plantar que contribuye pasivamente al mantenimiento de los arcos y, junto con el tejido adiposo firmemente adherido, protege los vasos y los nervios de la compresión. ● Existen semejanzas con la disposición de los músculos de la palma de la mano, pero los del pie más bien suelen responder como grupo y no tanto de forma individual, ya que con su acción mantienen el arco longitudinal del pie o empujan una porción de este con mayor fuerza contra el suelo para mantener el equilibrio. ● Los movimientos de abducción y aducción producidos por los interóseos se aplican sobre el 2.º dedo o más allá de este. ● El pie está dotado de dos músculos intrínsecos en su cara dorsal que intensifican la acción de los músculos extensores largos. ● Los músculos intrínsecos plantares ejercen su función en toda la fase de apoyo de la marcha, desde el golpe de talón hasta el despegue de los dedos, y oponen resistencia a las fuerzas que tienden a abrir los arcos del pie. ● Estos músculos son especialmente activos en la fijación del antepié medial para el despegue propulsor.

Nervios del pie. Los músculos intrínsecos plantares están inervados por los nervios plantares medial y lateral, y los dorsales por el nervio fibular profundo. ● La mayor parte del dorso del pie recibe inervación cutánea procedente del nervio fibular superficial. Las excepciones son la membrana interdigital y las caras adyacentes de los dedos 1.º y 2.º, cuya inervación la proporciona el nervio fibular profundo una vez que ha inervado los músculos del dorso del pie. ● La piel de los bordes medial y lateral del pie está inervada por los nervios safeno y sural, respectivamente. ● La cara plantar del pie recibe inervación de los nervios plantares medial (más grande) y lateral (más pequeño). ● El nervio plantar medial inerva más territorio cutáneo (la cara plantar de los tres dedos y medio mediales y la planta adyacente), pero menos músculos (sólo los de la parte medial del dedo gordo y el 1.er lumbrical) que el nervio plantar lateral. ● El nervio plantar lateral inerva el resto de los músculos y la piel de la cara plantar. ● La distribución de los nervios plantares medial y lateral en la planta del pie es comparable a la de los nervios mediano y ulnar en la palma de la mano.

Arterias del pie. Las arterias dorsal y plantares del pie son ramas terminales de las arterias tibiales anterior y posterior, respectivamente. ● La arteria dorsal del pie irriga todo el dorso del pie y, a través de la arteria arqueada, la parte proximal de la cara dorsal de los dedos. También contribuye a la formación del arco plantar profundo mediante la arteria plantar profunda (una de sus ramas terminales). ● Las arterias plantares medial (más pequeña) y lateral (más grande) irrigan la cara plantar del pie; esta última discurre en planos vasculares entre las capas primera y segunda, y después, ya como arco plantar, entre las capas tercera y cuarta de los músculos intrínsecos. ● Las anastomosis entre las arterias dorsal del pie y plantares son abundantes e importantes para la salud del pie. ● Si no se tiene en cuenta que faltaría un arco plantar superficial, el patrón arterial del pie es similar al que se observa en la mano.

Vasos eferentes del pie. El drenaje venoso del pie sigue en gran medida un trayecto superficial para dirigirse al dorso del pie, y luego medialmente hacia la vena safena mayor o lateralmente hacia la vena safena menor. ● Desde estas venas se originan venas perforantes que derivan la sangre hacia las venas profundas de la pierna y del muslo, y así participan en la bomba musculovenosa. ● Los vasos que transportan la linfa procedente del pie se dirigen hacia las venas superficiales que drenan el pie y luego las siguen en su trayecto. ● La linfa procedente de la parte medial del pie sigue a la vena safena mayor y drena directamente en los nódulos linfáticos inguinales superficiales. ● La linfa procedente de la parte lateral del pie sigue a la vena safena menor y drena inicialmente en los nódulos linfáticos poplíteos, y luego, a través de vasos linfáticos profundos, en los nódulos inguinales profundos.

Los tendones de la cara anterior del tobillo (de medial a lateral) son fáciles de palpar cuando el pie está en flexión dorsal (fig. 7-78 A a C):

- El gran *tendón del tibial anterior* abandona el retináculo superior de los músculos extensores y a partir de ese nivel queda recubierto por una vaina sinovial continua; se puede seguir hasta su inserción en el 1.er cuneiforme y la base del 1.er metatarsiano.
- El *tendón del extensor largo del dedo gordo*, claramente visible cuando se flexiona dorsalmente el dedo gordo contra resistencia, se puede seguir hasta su inserción en la base de la falange distal del dedo gordo.
- Los *tendones del extensor largo de los dedos* se pueden seguir fácilmente hasta sus inserciones en los cuatro dedos laterales.
- El *tendón del tercer fibular* también se puede seguir hasta su inserción en la base del 5.º metatarsiano. Este músculo es de escasa importancia y puede no estar presente.

ARTICULACIONES DEL MIEMBRO INFERIOR

El conjunto de articulaciones del miembro inferior abarca las articulaciones de la cintura pélvica (lumbosacras, sacroilíacas y sínfisis púbica), descritas en el capítulo 6. El resto son las de la cadera, de la rodilla, tibiofibulares, talocrural y del pie (fig. 7-79).

Articulación coxal

La **articulación coxal** forma la conexión entre el miembro inferior y la cintura pélvica (fig. 7-79 A). Es una articulación *sinovial fuerte y estable de tipo esferoideo multiaxial*. La cabeza del fémur es la esfera, y el acetábulo la cavidad en que se articula (fig. 7-80). Está diseñada para ser estable en una amplia variedad de movimientos. Junto con la articulación del hombro (glenohumeral), es la más móvil de todas las del cuerpo. Durante la bipedestación, todo el peso de la parte superior del cuerpo se transmite a través de los huesos coxales a las cabezas y los cuellos de los fémures.

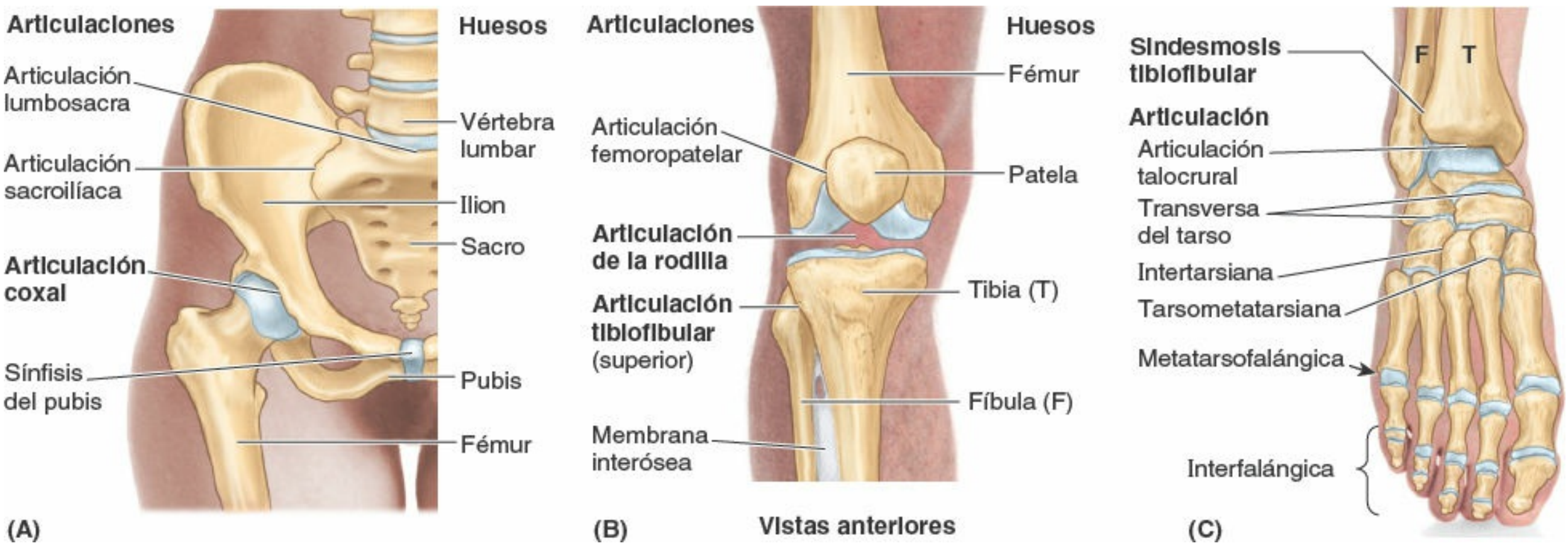

FIGURA 7-79. Articulaciones del miembro inferior. Las articulaciones del miembro inferior son **(A)** las de la cintura pélvica, que conectan el miembro inferior libre con la columna vertebral, **(B)** la articulación de la

rodilla y la tibiofibular, y **(C)** la sindesmosis tibiofibular, la articulación talocrural y las numerosas articulaciones del pie.

SUPERFICIES ARTICULARES

La redondeada cabeza del fémur se articula con el acetábulo en forma de copa del hueso coxal (figs. 7-77 a 7-80). La *cabeza del fémur* forma unas dos terceras partes de una esfera. Excepto en la *fosita de la cabeza del fémur* (fosita para el ligamento de la cabeza del fémur), toda ella está recubierta de cartílago articular, que es más grueso en las áreas sometidas a carga de peso.

El *acetábulo*, un hueco hemisférico situado en la cara lateral del hueso coxal, está formado por la fusión de tres partes óseas (v. fig. 7-5). El **borde acetabular**, fuerte y prominente, consta de una parte articular semilunar recubierta de cartílago articular que se conoce con el nombre de *carilla semilunar del acetábulo* (figs. 7-80 a 7-82). El borde acetabular y la carilla semilunar forman aproximadamente tres cuartas partes de un círculo; el segmento inferior que falta para completar el círculo es la *incisura acetabular*.

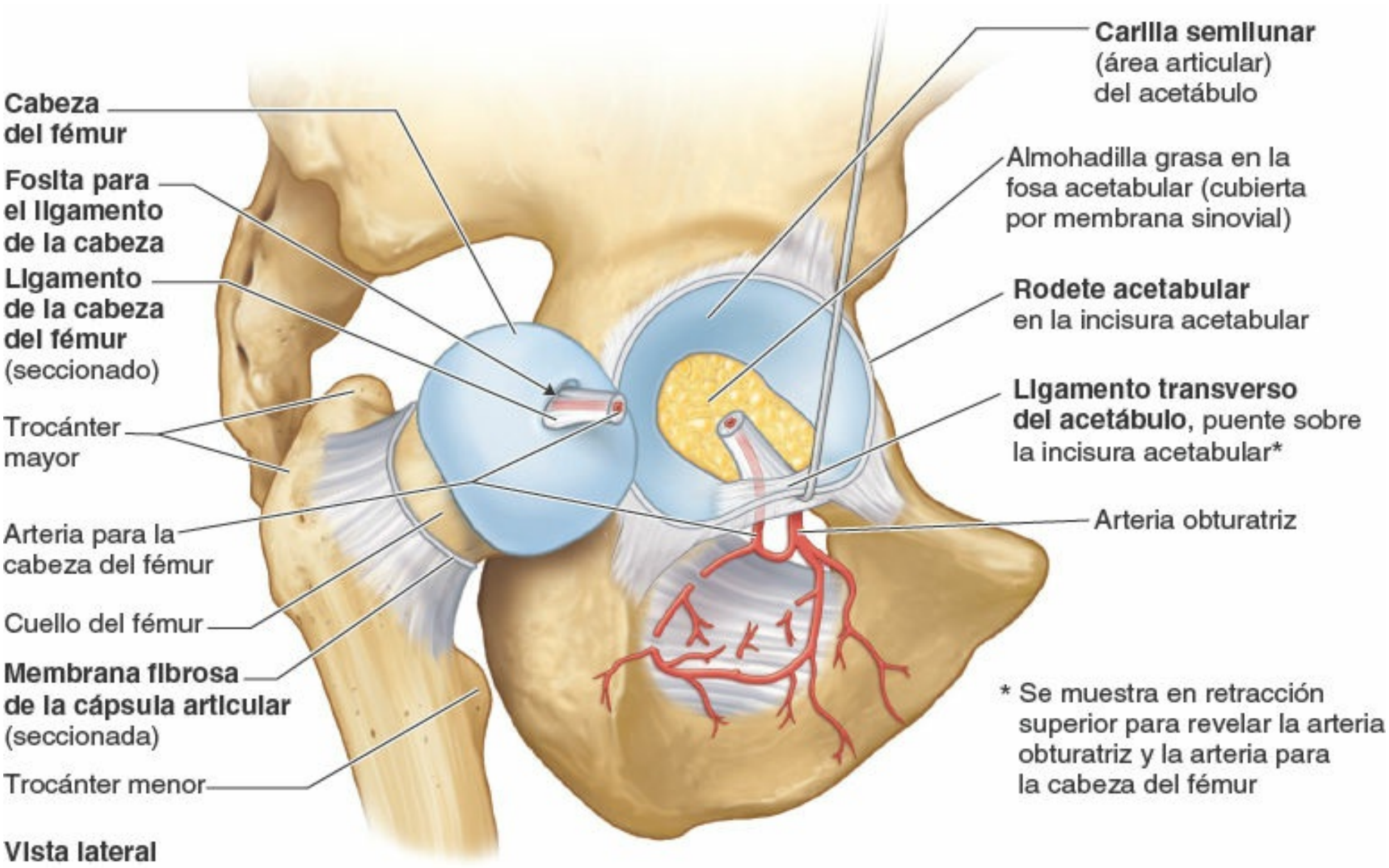

FIGURA 7-80. Articulación coxal. La articulación se ha desarticulado cortando el ligamento de la cabeza del fémur y mediante la retracción de la cabeza desde el acetábulo. Se ha efectuado una retracción superior del ligamento transverso del acetábulo para mostrar el conducto obturador, por el cual pasan el nervio y los vasos obturadores desde la cavidad pélvica a la región medial del muslo.

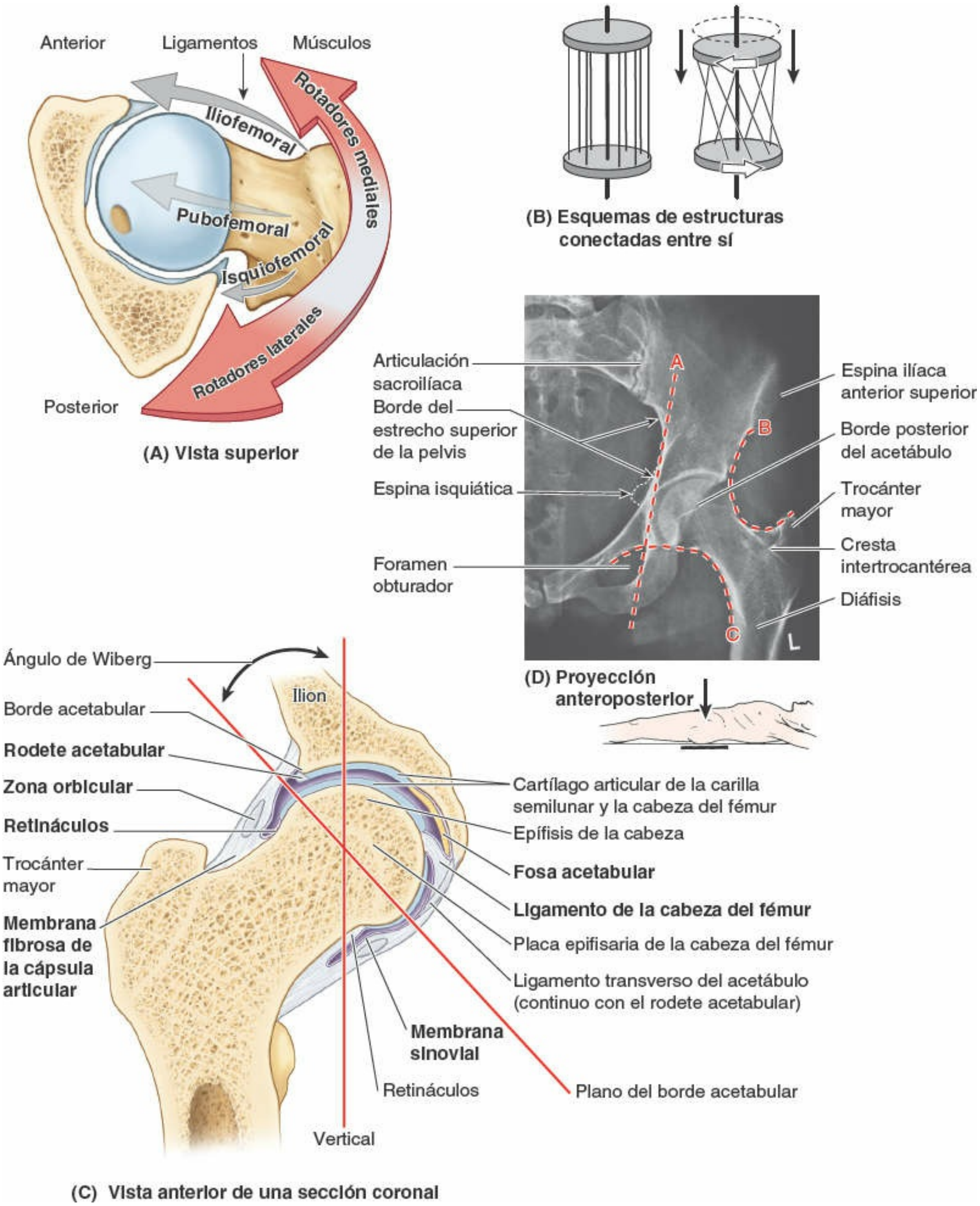

FIGURA 7-81. Factores que aumentan la estabilidad de la articulación coxal. A) Esta vista superior de la articulación coxal muestra el empuje medial y recíproco de los músculos periarticulares (rotadores mediales y laterales; *flechas de color granate*) y los ligamentos intrínsecos de la articulación coxal *(flechas negras)* sobre el fémur. Las fuerzas relativas se indican por la anchura de las flechas: anteriormente, los músculos son menos abundantes, pero los ligamentos son potentes; posteriormente, predomina la musculatura. **B)** Las fibras paralelas que unen los discos se parecen a las que constituyen la membrana fibrosa, con aspecto de tubo, de la cápsula articular de la cadera. Cuando un disco (el fémur) rota con respecto al otro (el acetábulo), las fibras se vuelven cada vez más oblicuas y acercan los discos. Del mismo modo, la extensión de la articulación coxal aumenta la oblicuidad de las fibras de la membrana fibrosa, empujando la cabeza y el cuello femorales en el interior del acetábulo, aumentando la estabilidad de la articulación. La flexión desenrolla las fibras de la cápsula. **C)** En la sección frontal de la articulación coxal, el rodete acetabular y el ligamento transverso del acetábulo, que conectan la incisura acetabular (y se incluyen en el plano de sección que se muestra aquí),

extienden el borde acetabular de modo que se forma una cavidad completa. Así, el complejo acetabular engloba la cabeza del fémur. La epífisis de la cabeza femoral se encuentra totalmente en el interior de la cápsula articular. La parte ósea gruesa del ilion (que sostiene el peso) suele encontrarse directamente superior a la cabeza del fémur, para lograr una transferencia eficaz del peso a este último (v. fig. 7-3). El ángulo de Wiberg (v. texto) se usa radiográficamente para determinar el grado en que el acetábulo sobresale por encima de la cabeza del fémur. **D)** Para la detección de alteraciones de la cadera (luxaciones, fracturas o deslizamiento epifisario) se utilizan diferentes líneas y curvaturas. La línea de Kohler (A) suele ser tangencial al estrecho superior de la pelvis y al foramen obturado. La fosa acetabular debe situarse lateralmente con respecto a esta línea. Una fosa que atraviese la línea sugiere una fractura acetabular y un desplazamiento interno. La línea de Shenton (B) y la línea iliofemoral (C) deben observarse en una radiografía anteroposterior normal como líneas suaves y continuas, bilateralmente simétricas. La línea de Shenton es una indicación radiográfica del ángulo de inclinación.

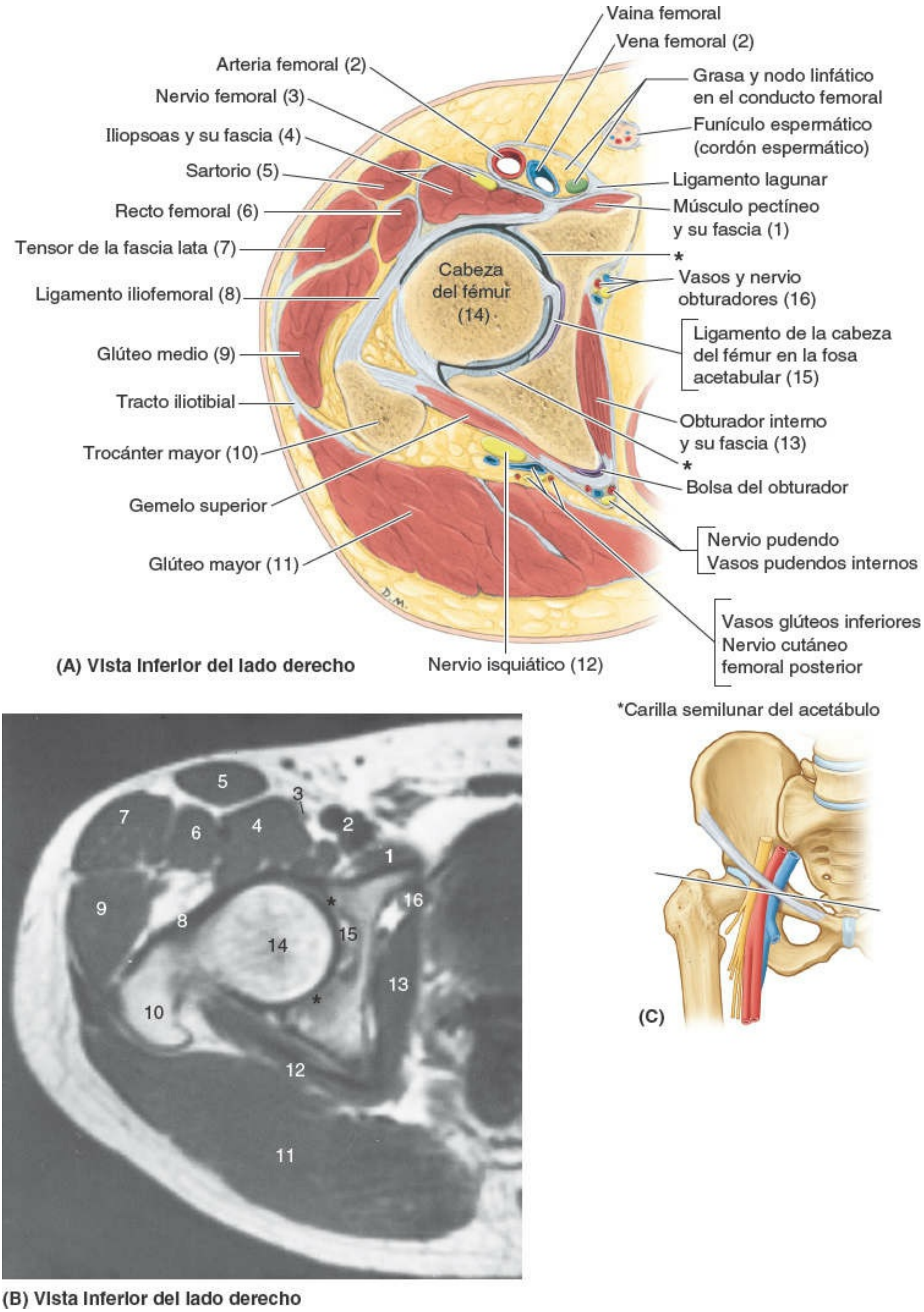

FIGURA 7-82. Sección transversal e imagen de RM de la región glútea y la región anterior proximal del muslo a nivel de la articulación coxal. A y B) Esquema descriptivo y estudio transversal (RM) de un corte anatómico del muslo. Los números entre paréntesis que se muestran en **(A)** se refieren a las estructuras identificadas en **(B). C)** Esquema que muestra el nivel de la sección.

El **rodete acetabular** es un aro fibrocartilaginoso en forma de labio que se inserta en el borde del acetábulo y aumenta el área articular de este en casi un 10 %. El **ligamento transverso del acetábulo** es una continuación del rodete acetabular que forma un puente sobre la incisura acetabular (v. figs. 7-80 y 7-81 C). Como resultado de la altura añadida por el borde y el rodete, dentro del acetábulo queda alojada más de la mitad de la cabeza del fémur (figs. 7-81 C y 7-82). Por ello, en las disecciones debe practicarse una incisión para separar la cabeza del fémur del borde acetabular y así poder desarticular la cadera. Centralmente se encuentra una parte profunda no articular, que se denomina *fosa acetabular* y está formada principalmente por el isquion (figs. 7-80, 7-81 C y 7-82). Esta fosa tiene una pared delgada (con frecuencia translúcida) y se continúa inferiormente con la incisura acetabular.

La máxima congruencia entre las superficies articulares del acetábulo y la cabeza del fémur se observa cuando la articulación coxal se encuentra a 90° de flexión, 5° de abducción y 10° de rotación lateral (es la posición en que el eje del acetábulo se encuentra alineado con el de la cabeza y el cuello del fémur), ¡que es la posición cuadrúpeda!

En otras palabras, al asumir la posición erguida se sacrificó un grado de estabilidad articular relativamente pequeño para maximizar el soporte del peso en bipedestación. Aun así, la articulación coxal es la más estable del organismo por su arquitectura completamente esferoidea (la profundidad del receptáculo), la resistencia de su cápsula articular y las inserciones de los músculos que la cruzan, muchos de los cuales se localizan a una cierta distancia del centro de movimiento (Palastanga et al., 2011).

CÁPSULA ARTICULAR

La articulación coxal está envuelta por una resistente *cápsula articular* formada por una laxa *membrana fibrosa* externa y una *membrana sinovial* interna (v. fig. 7-81 C). Proximalmente, la membrana fibrosa se inserta en el acetábulo justo en la periferia del anillo al cual se une el rodete acetabular, y en el ligamento transverso del acetábulo (figs. 7-81 C y 7-83 A, C y D). Distalmente, la membrana fibrosa se inserta en el cuello femoral, aunque sólo anteriormente, a lo largo de la *línea intertrocantérea* y la raíz del trocánter mayor (fig. 7-83 B). Posteriormente, la membrana fibrosa cruza el cuello proximalmente a la *cresta intertrocantérea*, pero no se inserta en ella.

La mayor parte de las fibras de la membrana fibrosa de la cápsula siguen un trayecto espiral desde el hueso coxal hasta la línea intertrocantérea del fémur, pero algunas fibras profundas se enrollan alrededor del cuello y forman la **zona orbicular** (figs. 7-81 C y 7-83 D). Las partes engrosadas de la membrana fibrosa forman los **ligamentos de la articulación coxal**, que discurren en espiral desde la pelvis hasta el fémur (fig. 7-83 A, C y D). Los movimientos de extensión enrollan los ligamentos y fibras espirales y los tensan más, con lo cual la cápsula se constriñe y tira fuertemente de la cabeza del fémur hacia el interior del acetábulo (v. fig. 7-81 B). Esta mayor tensión de la membrana fibrosa aumenta la estabilidad de la articulación, pero restringe su extensión a 10-20° más allá de la posición vertical. La amplitud de la flexión es mayor porque en ella se desenrollan progresivamente los ligamentos y

fibras espirales y aumenta cada vez más la movilidad de la articulación.

De los tres *ligamentos intrínsecos de la cápsula articular* descritos a continuación, el primero es el que refuerza y consolida la articulación:

1. *Anterior y superiormente* se encuentra el robusto **ligamento iliofemoral**, en forma de Y, que se inserta en la espina ilíaca anterior inferior y el borde del acetábulo proximalmente, y en la línea intertrocantérea distalmente (fig. 7-83 A y C). Este ligamento, del cual se dice que es el más resistente del cuerpo, evita la hiperextensión de la articulación coxal durante la bipedestación porque «enrosca» la cabeza del fémur en el acetábulo mediante el mecanismo antes descrito (fig. 7-83 B y C).
2. *Anterior e inferiormente* se encuentra el **ligamento pubofemoral**, que se origina en la cresta obturadora del pubis y discurre en dirección lateral e inferior para fusionarse con la membrana fibrosa de la cápsula articular (fig. 7-83 A). Este ligamento se mezcla con la parte medial del ligamento iliofemoral y se tensa durante la extensión y la abducción de la articulación coxal. El ligamento pubofemoral evita la sobreabdución de la articulación coxal.
3. *Posteriormente* se encuentra el **ligamento isquiofemoral**, que se origina en la porción isquiática del borde del acetábulo (fig. 7-83 D) y es el más débil de los tres. Sus fibras espirales siguen un trayecto superolateral en dirección hacia el cuello del fémur, medialmente a la base del trocánter mayor.

El tamaño relativo, la resistencia y las posiciones de los tres ligamentos de la articulación coxal se muestran en la figura 7-81 A. Los ligamentos y músculos periarticulares (rotadores mediales y laterales del muslo) desempeñan un papel crucial en el mantenimiento de la integridad estructural de la articulación.

Ambos grupos de músculos y ligamentos tiran medialmente de la cabeza del fémur hacia el interior del acetábulo y se equilibran recíprocamente al hacerlo. Los flexores mediales, que se localizan anteriormente, son menos numerosos, más débiles y están menos aventajados mecánicamente, mientras que los ligamentos anteriores son los más potentes. Por contra, posteriormente los ligamentos son más débiles, pero los rotadores mediales son más abundantes, más potentes y están más aventajados mecánicamente.

Todas las articulaciones sinoviales están dotadas de una membrana sinovial que reviste la cara interna de la membrana fibrosa y todas las superficies óseas intracapsulares que no están recubiertas de cartílago articular. Así pues, como en la articulación coxal la membrana fibrosa se inserta en el fémur a distancia del cartílago articular que recubre la cabeza del fémur, la **membrana sinovial de la articulación coxal** se refleja proximalmente a lo largo del cuello del fémur para terminar en el borde de su cabeza. La membrana sinovial que recubre el cuello del fémur forma una serie de pliegues longitudinales denominados **retináculos** (v. fig. 7-81 C). Estos pliegues sinoviales contienen **arterias retinaculares** subsinoviales (principalmente ramas de la arteria circunfleja femoral medial, y algunas de la lateral) que irrigan la cabeza y el cuello del fémur (fig. 7-83).

El **ligamento de la cabeza del fémur** (figs. 7-80, 7-81 C, 7-82 y 7-84) es

básicamente un pliegue sinovial que contiene un vaso sanguíneo; tiene poca resistencia y su relevancia en la estabilización de la articulación coxal es escasa. Su extremo ancho se inserta en los márgenes de la incisura acetabular y en el ligamento transverso del acetábulo, y su extremo estrecho lo hace en la *fosita de la cabeza del fémur*.

Normalmente, el ligamento contiene una pequeña arteria para la cabeza del fémur. Una *almohadilla de tejido adiposo* rellena la parte de la fosa acetabular que no está ocupada por el ligamento de la cabeza del fémur (v. fig. 7-80). Tanto el ligamento como la almohadilla de tejido adiposo están recubiertos por la membrana sinovial. La naturaleza maleable de la almohadilla de tejido adiposo permite que esta cambie de forma para acomodarse a las variaciones de congruencia entre la cabeza del fémur y el acetábulo, y a los cambios de posición del ligamento de la cabeza del fémur durante los movimientos de la articulación. Una *protrusión sinovial* situada más allá del margen libre de la cápsula articular, sobre la cara posterior del cuello del fémur, forma una bolsa para el tendón del obturador externo (fig. 7-83 D).

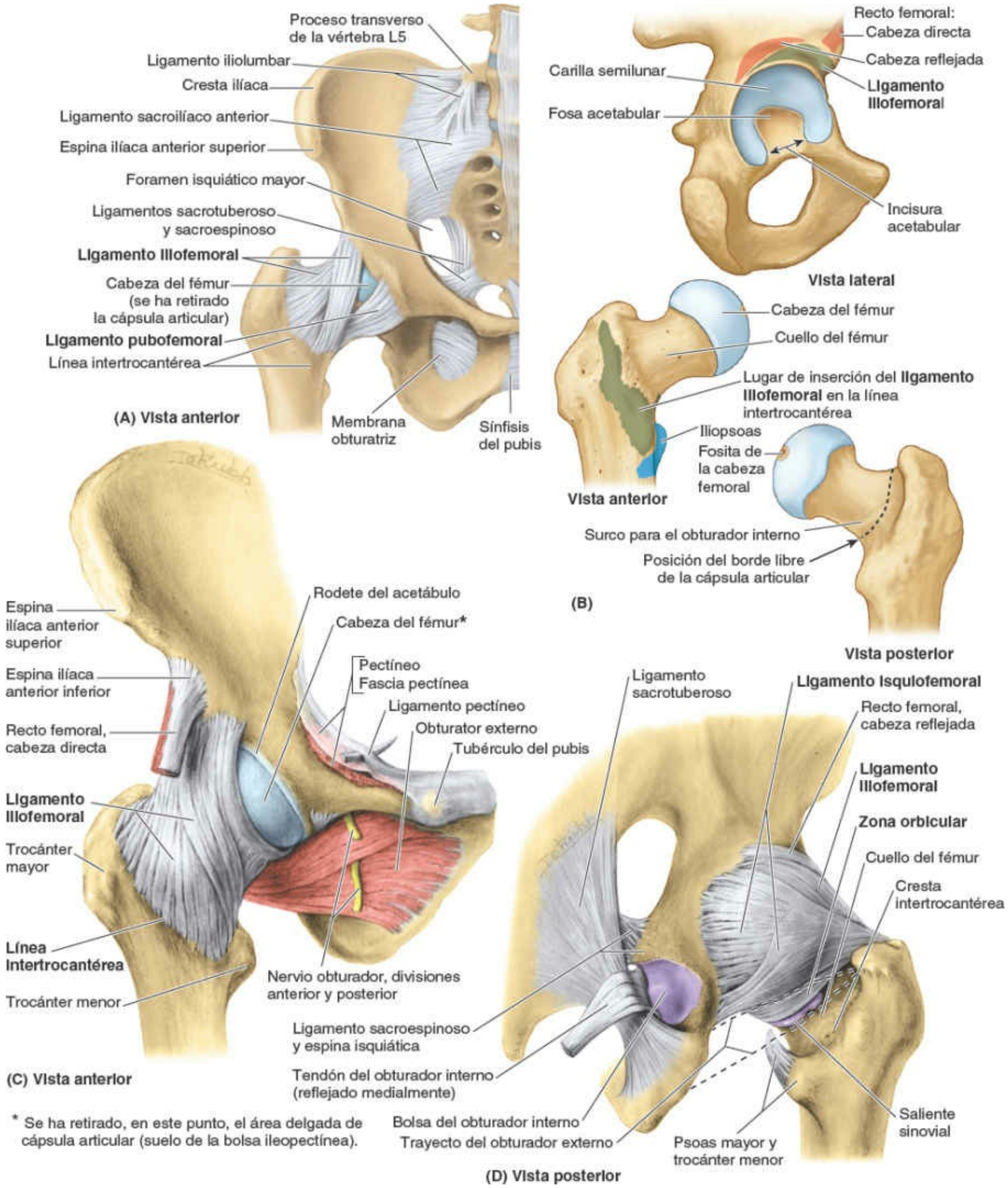

FIGURA 7-83. Ligamentos de la pelvis y de la articulación coxal. A) La transferencia de peso desde la columna vertebral a la cintura pélvica es una función de los ligamentos sacroilíacos. La transferencia de peso en la articulación coxal se consigue principalmente por la disposición de los huesos, con los ligamentos limitando la amplitud de los movimientos y añadiendo estabilidad. **B)** Superficies articulares de la articulación coxal, y puntos de inserción y relaciones tendinosas de los ligamentos iliofemorales y la cápsula articular. **C)** Ligamento iliofemoral. **D)** Ligamento isquiofemoral. Como la cápsula articular no se fija a la cara posterior del fémur, la membrana sinovial sobresale de la cápsula articular, formando la bolsa del obturador externo para facilitar el movimiento del tendón de este músculo (mostrado en **C**) sobre el hueso.

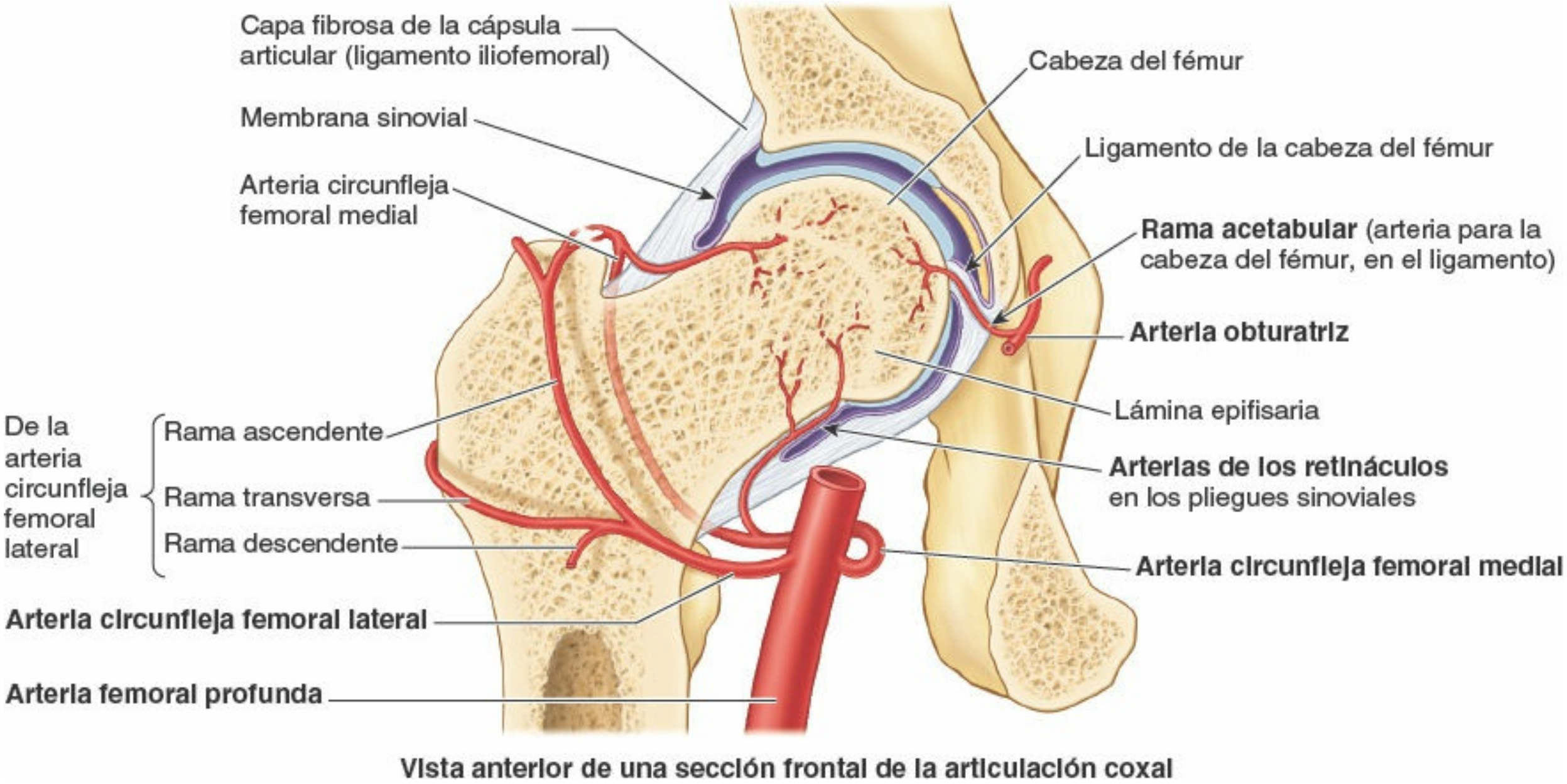

FIGURA 7-84. Irrigación de la cabeza y el cuello del fémur. La cabeza y el cuello del fémur están irrigados por ramas de las arterias circunflejas femorales medial y lateral, ramas de la arteria femoral profunda y la arteria de la cabeza del fémur (una rama de la arteria obturatriz). En el adulto, la arteria circunfleja femoral medial constituye el principal aporte de sangre a la cabeza del fémur y la parte adyacente (proximal) del cuello femoral.

MOVIMIENTOS

La cadera realiza movimientos de flexión-extensión, abducción- aducción, rotación medial-lateral y circunducción (fig. 7-85). También son importantes los movimientos del tronco en las articulaciones coxales (p. ej., los que tienen lugar cuando una persona que está tendida boca arriba eleva el tronco para hacer flexiones abdominales, o mantiene la pelvis nivelada al separar un pie del suelo).

El grado de flexión y extensión en la articulación coxal depende de la posición de la rodilla. Si esta se encuentra flexionada y se relajan los isquiotibiales, puede flexionarse activamente el muslo hasta casi alcanzar la pared anterior del abdomen (cosa que se llega a conseguir con un poco de flexión pasiva adicional). En este movimiento no participa únicamente la articulación coxal, sino que en parte se debe a la flexión de la columna vertebral. Durante la extensión de la articulación coxal, la membrana fibrosa de la cápsula articular (especialmente el ligamento iliofemoral) se tensa, y por ello la cadera sólo se puede extender algo más allá de la posición vertical si no cuenta con la ayuda de la pelvis ósea (flexión de la columna vertebral lumbar).

Normalmente, el grado de abducción de la articulación coxal desde la posición anatómica es algo mayor que el de aducción. Son posibles unos 60° de abducción cuando el muslo está extendido, y más cuando está flexionado. La rotación lateral es mucho más potente que la medial.

Los principales músculos que producen movimientos en la articulación coxal se muestran en la figura 7-85 B:

1. El *iliopsoas* es el más potente flexor de la cadera.
2. Aparte de su función como aductor, el *aductor mayor* también actúa como flexor (parte anterior o aponeurótica) y como extensor (parte posterior o

isquiotibial).
3. Algunos músculos participan tanto en la flexión como en la aducción (*pectíneo* y *grácil*, así como los tres músculos «aductores»).
4. Aparte de actuar como abductores, las porciones anteriores de los *glúteos medio* y *menor* también son rotadoras mediales.
5. El *glúteo mayor* es el principal extensor desde la posición flexionada hasta la erguida (bipedestación); a partir de este punto la extensión se consigue principalmente por la acción de los isquiotibiales. El glúteo mayor también es un rotador lateral.

IRRIGACIÓN

Las arterias que irrigan la articulación coxal (fig. 7-84) son:

- Las *arterias circunflejas femorales medial* y *lateral*, que normalmente son ramas de la *arteria femoral profunda*, pero en ocasiones proceden de la *arteria femoral*.
- La **arteria para la cabeza del fémur**, una rama de la arteria obturatriz que atraviesa el ligamento de la cabeza del fémur.

El principal aporte sanguíneo de la articulación coxal procede de las *arterias retinaculares*, que son ramas de las arterias circunflejas femorales. Las arterias retinaculares que proceden de la arteria circunfleja femoral medial son más abundantes y aportan más sangre para la cabeza y el cuello del fémur porque pueden pasar por debajo del borde posterior de la cápsula articular, que carece de inserciones. Las arterias retinaculares que proceden de la arteria circunfleja femoral lateral deben atravesar el grueso ligamento iliofemoral y son más pequeñas y menos numerosas.

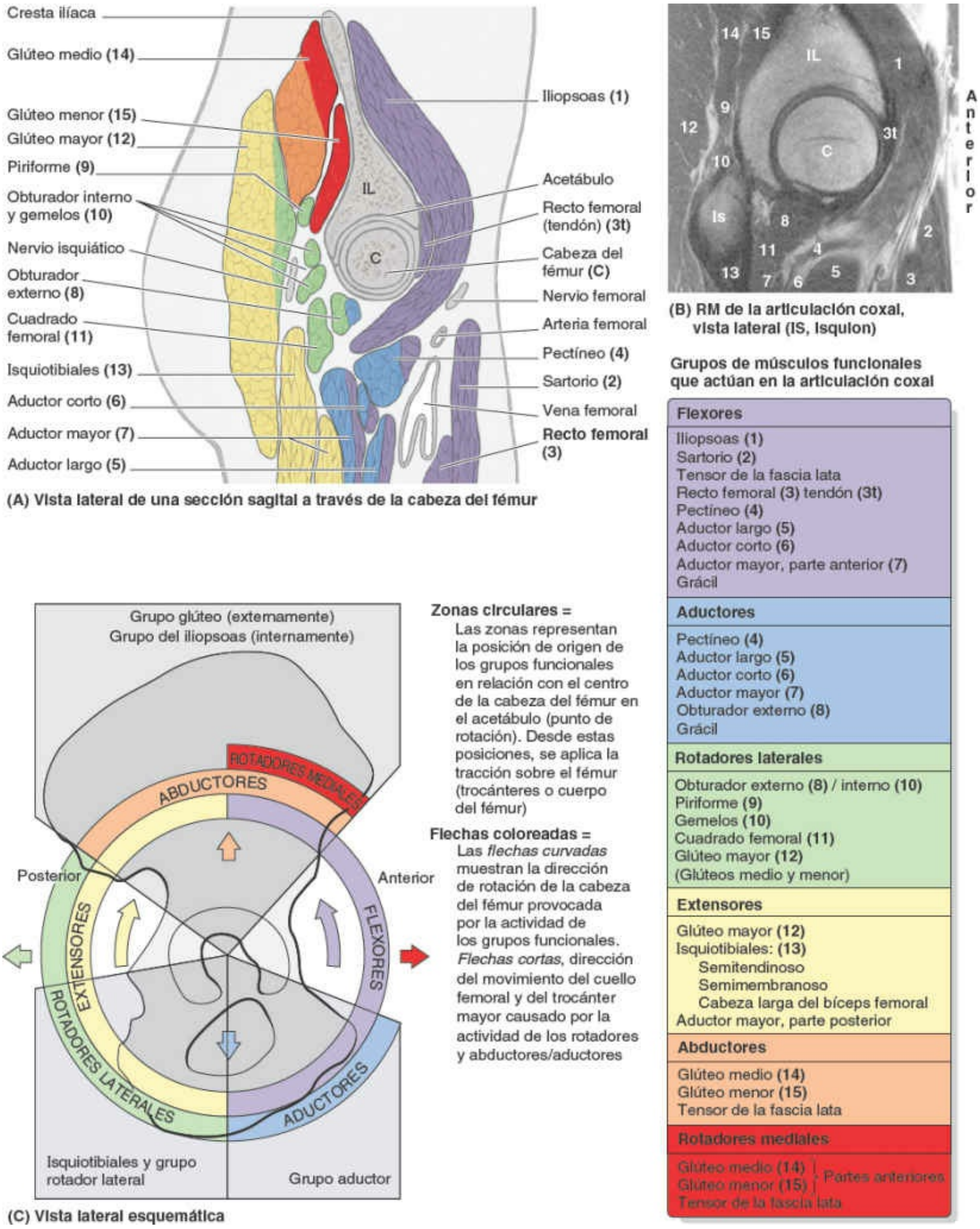

FIGURA 7-85. **Relaciones de la articulación coxal y los músculos que producen los movimientos de la articulación. A)** Sección sagital de la articulación coxal que muestra los músculos, vasos y nervios relacionados con ella. Se ha asignado a los músculos un código de color que indica sus funciones. Aplicando la ley de Hilton, se puede deducir la inervación de la articulación coxal conociendo qué músculos atraviesan y actúan directamente sobre la articulación y su inervación. **B)** RM de la articulación coxal en el plano correspondiente a **A. C)** Posiciones relativas de los músculos que producen movimientos de la articulación coxal, y dirección de estos.

INERVACIÓN

Según la *ley de Hilton*, los nervios que inervan los músculos que se extienden

directamente a través de una articulación dada y actúan sobre ella también inervan la propia articulación. Los ramos articulares proceden de ramos intramusculares que a su vez proceden de ramos musculares y directamente de nervios dotados de nombre. Si se conoce la inervación de los músculos y su relación con las articulaciones se puede llegar a deducir la inervación de numerosas articulaciones. Entre las posibles deducciones respecto a la articulación coxal y sus relaciones musculares se encuentran (fig. 7-85):

- Los flexores inervados por el nervio femoral pasan anteriormente a la articulación coxal; la cara anterior de la articulación coxal está inervada por el nervio femoral.
- Los rotadores laterales pasan inferior y posteriormente a la articulación coxal; la cara inferior de esta articulación está inervada por el nervio obturador y la cara posterior por los ramos del nervio al cuadrado femoral.
- Los aductores inervados por el nervio glúteo superior pasan superiormente a la articulación coxal; la cara superior de la articulación está inervada por el nervio glúteo superior.

El dolor que se percibe como procedente de la articulación coxal puede ser engañoso, ya que en ocasiones se trata de un dolor referido procedente de la columna vertebral.

Articulación de la rodilla

La **articulación de la rodilla** es la mayor y más superficial del cuerpo. Se trata en gran medida de una articulación sinovial de tipo gínglimo que permite movimientos de flexión y extensión; no obstante, estos movimientos se combinan con otros de deslizamiento, rodamiento y rotación alrededor de un eje vertical. Aunque la articulación de la rodilla está bien construida, su función suele verse afectada cuando se encuentra en hiperextensión (p. ej., en los deportes de contacto, como el hockey sobre hielo).

ARTICULACIONES, SUPERFICIES ARTICULARES Y ESTABILIDAD

Los detalles anatómicos relevantes de los huesos implicados, incluidas sus superficies articulares, se describen en la sección «Huesos del miembro inferior». Las superficies articulares de la rodilla se caracterizan por su gran tamaño y sus formas complejas e incongruentes. La rodilla consta de tres articulaciones (figs. 7-86 y 7-87):

- Dos **articulaciones femorotibiales** (**lateral** y **medial**), entre los cóndilos femorales y tibiales laterales y mediales.
- Una **articulación femoropatelar** intermedia, entre la patela y el fémur.

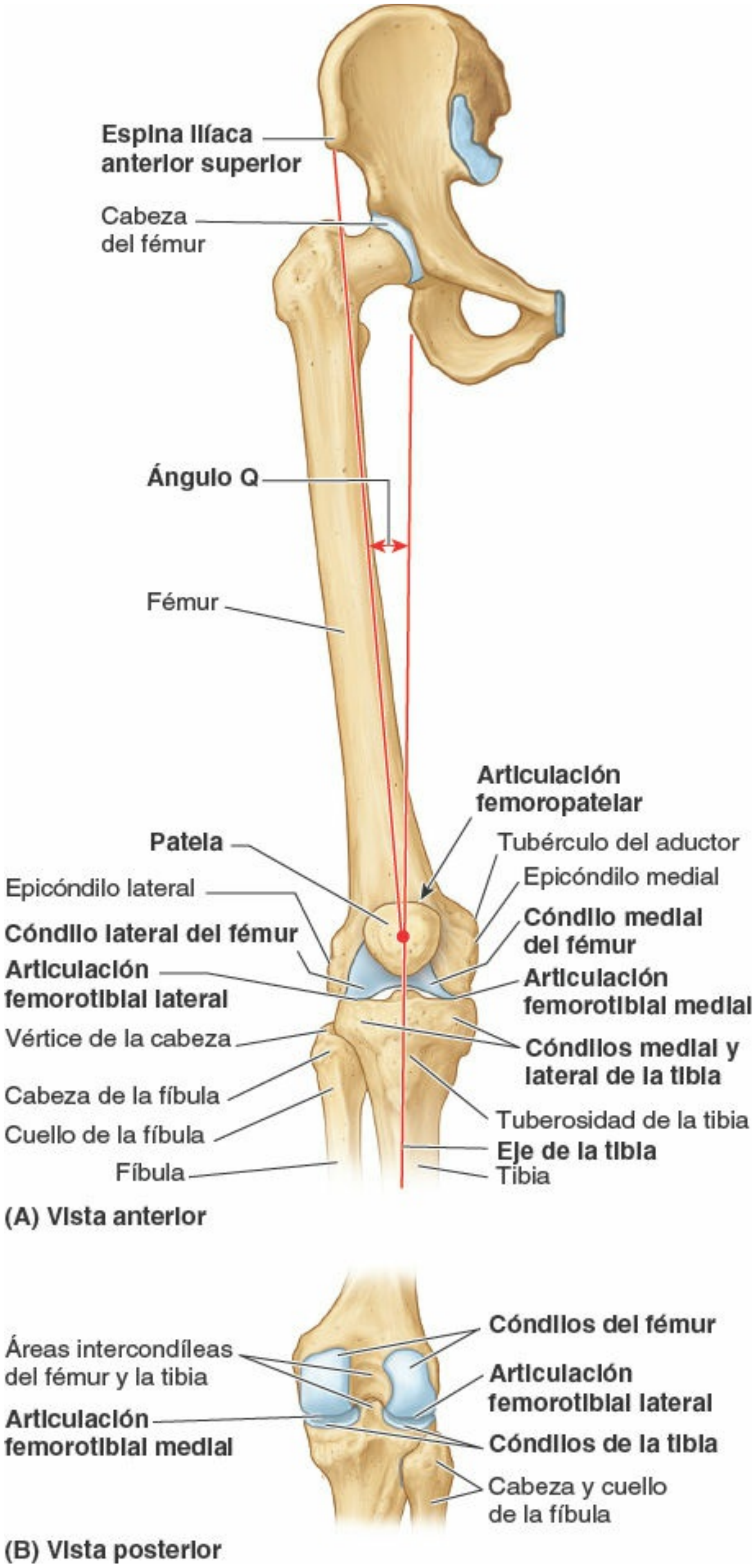
Espina ilíaca anterior superior
Cabeza del fémur
Ángulo Q
Fémur
Articulación femoropatelar
Patela
Tubérculo del aductor
Epicóndilo lateral
Epicóndilo medial
Cóndilo lateral del fémur
Cóndilo medial del fémur
Articulación femorotibial lateral
Articulación femorotibial medial
Vértice de la cabeza
Cóndilos medial y lateral de la tibia
Cabeza de la fíbula
Tuberosidad de la tibia
Cuello de la fíbula
Eje de la tibia
Fíbula
Tibia
(A) Vista anterior
Cóndilos del fémur
Áreas intercondíleas del fémur y la tibia
Articulación femorotibial lateral
Articulación femorotibial medial
Cóndilos de la tibia
Cabeza y cuello de la fíbula
(B) Vista posterior

FIGURA 7-86. Huesos de la articulación de la rodilla. A) Se muestran los huesos que se articulan en la rodilla. Se incluye la articulación coxal y la parte proximal del fémur para mostrar el ángulo Q, determinado durante la exploración física para indicar la alineación del fémur y la tibia, y para evaluar la angulación en varo o en valgo en la rodilla. **B)** Huesos y características óseas de la cara posterior de la rodilla y la articulación de esta.

La fíbula no participa en la articulación de la rodilla.

La articulación de la rodilla es relativamente débil mecánicamente debido a la incongruencia de sus superficies articulares (se la ha comparado con dos bolas que descansan sobre una tabla curvada). La estabilidad de la articulación de la rodilla depende de: *1)* la potencia y las acciones de los músculos circundantes y sus tendones, y *2)* los ligamentos que conectan el fémur con la tibia. De todos estos mecanismos de sostén, los músculos son los más importantes, por lo que mediante una preparación y un entrenamiento adecuados se pueden evitar muchas lesiones deportivas.

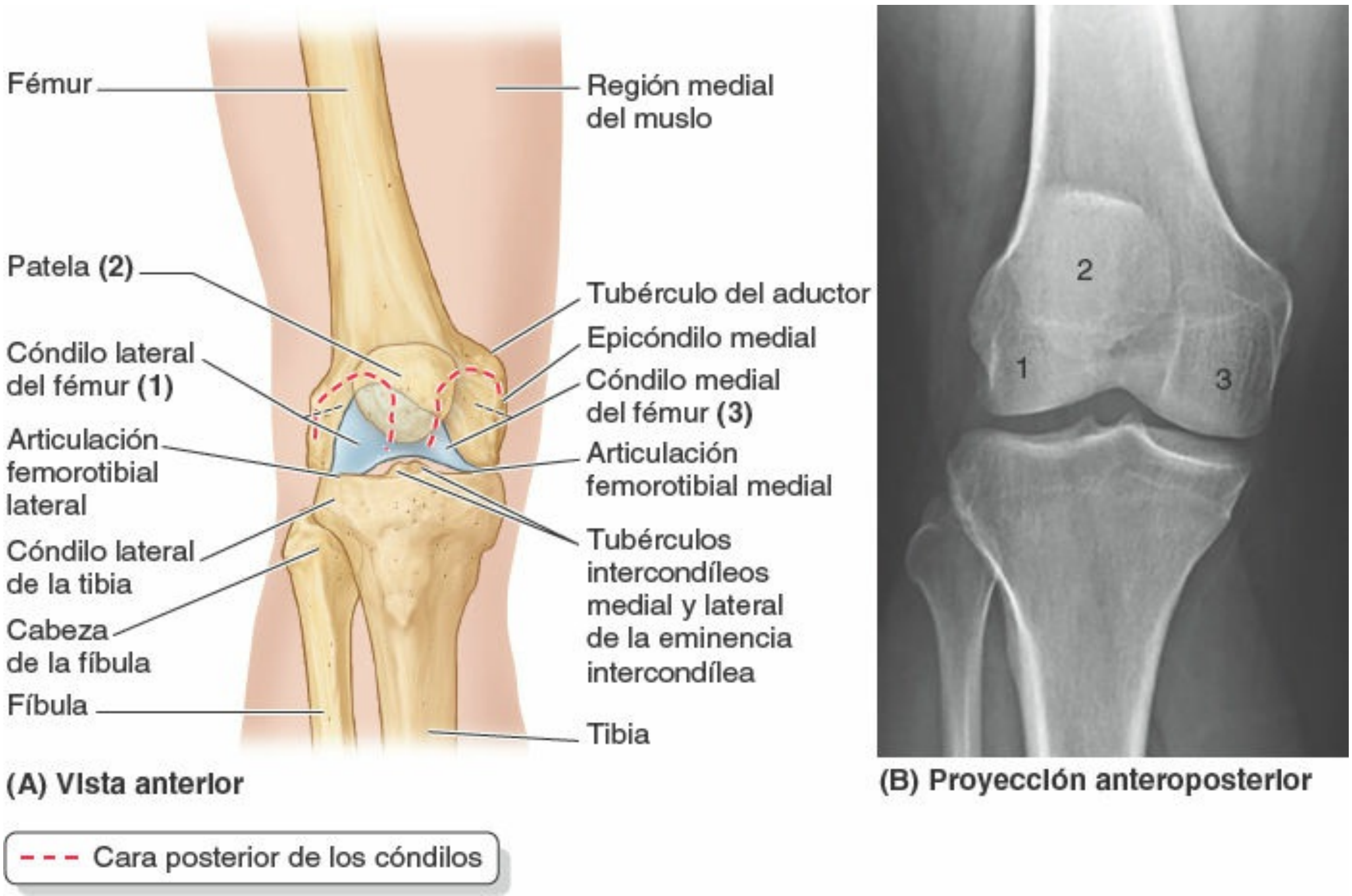

FIGURA 7-87. Radiografía de la articulación de la rodilla. A y **B)** El esquema orientativo muestra las estructuras visibles en la radiografía anteroposterior de la articulación de la rodilla derecha.

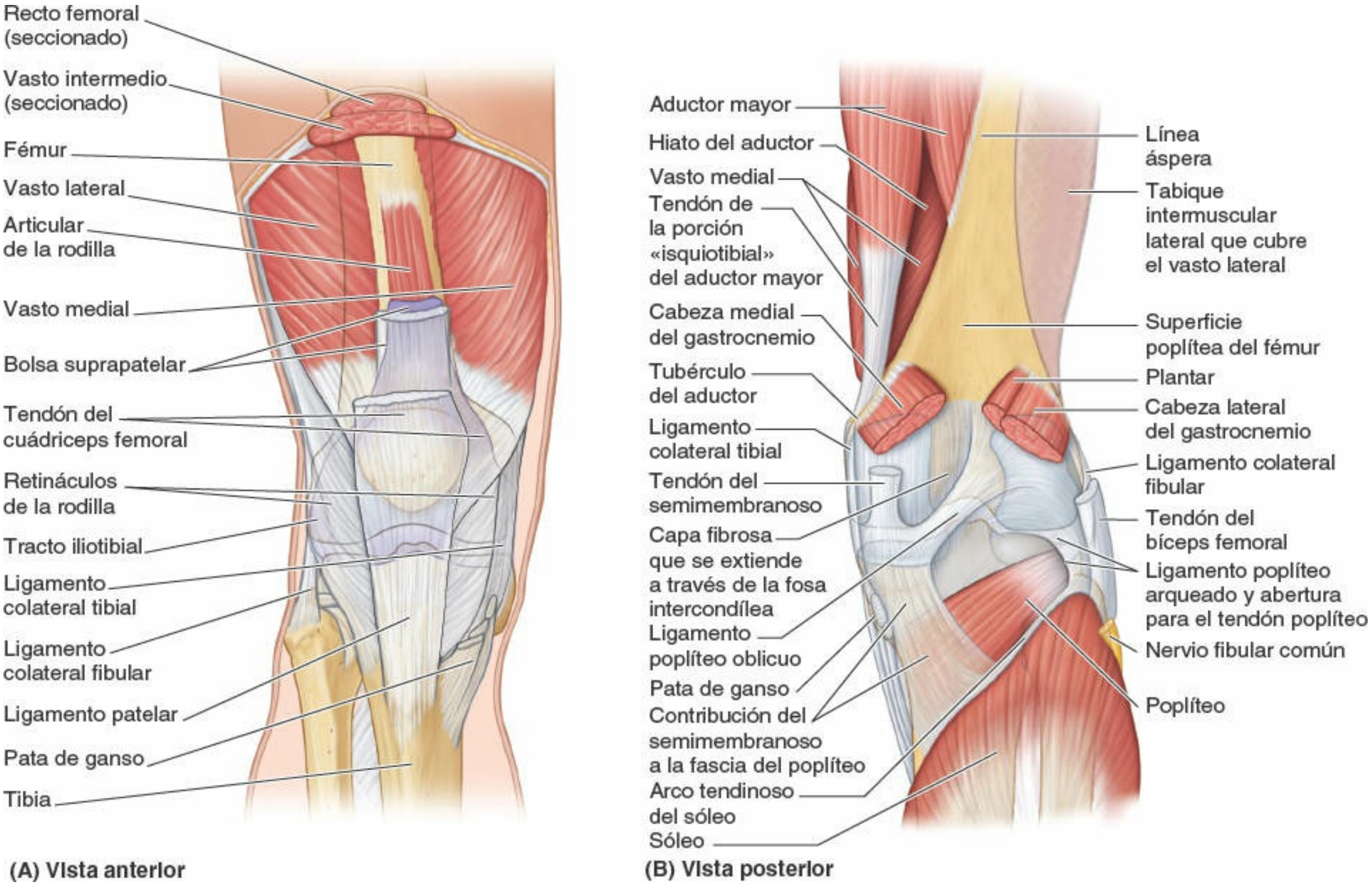

FIGURA 7-88. Cara externa de la cápsula articular de la rodilla. La membrana fibrosa de la cápsula articular es relativamente delgada en algunos puntos, y gruesa en otros, para formar ligamentos intrínsecos (capsulares) de refuerzo. **A)** Las modificaciones de las caras anterior y laterales de la membrana fibrosa incluyen los retináculos patelares, que se insertan a los lados del tendón del cuádriceps, la patela y el ligamento patelar, y la incorporación del tracto iliotibial (lateralmente) y el ligamento colateral medial (medialmente). **B)** Se han seccionado y retirado los músculos isquiotibiales y gastrocnemio, así como el tabique intermuscular posterior, para exponer el aductor mayor, el tabique intermuscular lateral y el suelo de la fosa poplítea. Las modificaciones posteriores de la membrana fibrosa incluyen los ligamentos poplíteos oblicuo y arqueado, y una perforación inferior al ligamento poplíteo arqueado para permitir el paso del tendón poplíteo.

El músculo más importante en la estabilización de la rodilla es el gran *cuádriceps femoral*, en especial las fibras inferiores de los vastos medial y lateral (fig. 7-88 A). La articulación de la rodilla funciona sorprendentemente bien cuando ha sufrido una distensión ligamentosa si el cuádriceps está en buena forma.

La posición extendida en bipedestación es la más estable de la rodilla, ya que en ella la congruencia de las superficies articulares es máxima (el contacto disminuye en todas las demás posiciones), los principales ligamentos de la articulación (colaterales y cruzados) están tensados y muchos de los tendones que rodean la articulación ejercen un efecto de «entablillado».

CÁPSULA ARTICULAR

La **cápsula articular de la articulación de la rodilla** es típica, ya que consta de una *membrana fibrosa* externa y una *membrana sinovial* interna que reviste todas las superficies internas de la cavidad articular que no están recubiertas de cartílago articular (fig. 7-89 B). La membrana fibrosa está dotada de unas cuantas partes engrosadas que forman ligamentos intrínsecos, pero su mayor parte es delgada (de hecho, es incompleta en algunas áreas, fig. 7-88 B). Se inserta en el fémur superiormente, justo en situación proximal a los bordes articulares de los cóndilos.

Posteriormente, engloba los cóndilos y la *fosa intercondílea*. Esta membrana posee una abertura posterior al cóndilo lateral de la tibia por la que pasa hacia fuera el tendón del poplíteo para insertarse en la tibia (fig. 7-89 B). Inferiormente, se inserta en el borde de la superficie articular superior de la tibia (meseta tibial), excepto allí donde el tendón del poplíteo cruza el hueso (figs. 7-88 A y B, y 7-89 A). El tendón del cuádriceps, la patela y el ligamento patelar sustituyen a la membrana fibrosa anteriormente; es decir, esta se continúa con los bordes lateral y medial de dichas estructuras y no abarca la región ocupada por ellas (figs. 7-88 A y 7-89 B).

La extensa *membrana sinovial de la cápsula* reviste todas las superficies que rodean la cavidad articular (el espacio que contiene líquido sinovial) y no están recubiertas por cartílago articular (fig. 7-89 A y B). Así pues, se inserta en la periferia del cartílago articular que recubre los cóndilos femorales y tibiales, la cara articular de la patela y los bordes de los *meniscos* (discos fibrocartilaginosos situados entre las superficies articulares tibial y femoral). Reviste la superficie interna de la membrana fibrosa lateral y medialmente, pero centralmente se separa de esta.

Desde la cara posterior de la articulación, la membrana sinovial se refleja anteriormente hacia la región intercondílea, para cubrir los ligamentos cruzados y el **cuerpo adiposo infrapatelar**, de modo que quedan excluidos de la cavidad articular. Con ello se crea un **pliegue sinovial infrapatelar** medio, vertical, que aproxima la cara posterior de la patela y ocupa casi toda la parte más anterior de la región intercondílea. Con esta disposición prácticamente se crea una cavidad articular femorotibial izquierda y una derecha (de hecho, así es como los artroscopistas describen la rodilla). Unos **pliegues alares lateral** y **medial** rellenos de tejido adiposo cubren la superficie interna de los cuerpos adiposos que ocupan el espacio situado a cada lado del ligamento patelar por dentro de la membrana fibrosa.

Superiormente a la patela, la cavidad articular de la rodilla se extiende en profundidad respecto al vasto intermedio para formar la *bolsa suprapatelar* (figs. 7-88 A y 7-89 A y B). La membrana sinovial de la cápsula articular se continúa con el recubrimiento sinovial de esta bolsa. Esta gran bolsa normalmente se extiende unos 5 cm superior a la patela, aunque puede llegar hasta la mitad de la cara anterior del fémur. Unos fascículos musculares situados en profundidad respecto al vasto interno forman el *músculo articular de la rodilla*, que se inserta en la membrana sinovial y retrae la bolsa durante la extensión de la rodilla (v. figs. 7-23 y 7-88 A).

LIGAMENTOS EXTRACAPSULARES

La cápsula articular está reforzada por cinco ligamentos extra-capsulares o capsulares (intrínsecos): ligamento patelar, ligamento colateral fibular, ligamento colateral tibial, ligamento poplíteo oblicuo y ligamento poplíteo arqueado (fig. 7-88 A y B). En ocasiones se denominan *ligamentos externos* para diferenciarlos de los internos (p. ej., los cruzados).

El *ligamento patelar* (la parte distal del tendón del cuádriceps) es una gruesa y resistente banda fibrosa que va desde el vértice y los bordes adyacentes de la patela hasta la tuberosidad de la tibia (v. fig. 7-86 A). El ligamento patelar es el ligamento anterior de la articulación de la rodilla. Lateralmente recibe los *retináculos patelares medial* y *lateral*, que son expansiones aponeuróticas de los vastos medial y lateral, y

de la fascia profunda que los recubre. Los retináculos conforman la cápsula de la articulación de la rodilla en cada lado de la patela (figs. 7-88 A y 7-89 B) y desempeñan una importante función en el mantenimiento de la alineación de la patela en relación con la cara articular patelar del fémur. La situación oblicua del fémur y/o de la línea de tracción del cuádriceps femoral respecto al eje del tendón patelar y la tibia (que clínicamente se evalúa mediante el *ángulo Q*) favorece el desplazamiento lateral de la patela (v. fig. 7-86).

Los *ligamentos colaterales de la rodilla* se tensan cuando esta se encuentra en extensión completa, lo cual contribuye a la estabilidad durante la bipedestación (fig. 7-90 A y D); no obstante, a medida que se flexiona la rodilla se destensan cada vez más, permitiendo y limitando (sirven de ligamentos de retención) su rotación.

El **ligamento colateral fibular** es resistente, extracapsular y similar a un cordón. Se extiende inferiormente desde el epicóndilo lateral del fémur hasta la cara lateral de la cabeza de la fíbula (fig. 7-90 A y C). El tendón del poplíteo pasa profundo al ligamento colateral fibular y lo separa del menisco lateral. El tendón del bíceps femoral queda dividido en dos partes por este ligamento (fig. 7-90 A).

El **ligamento colateral tibial** es una banda intrínseca (capsular), resistente y aplanada, que se extiende desde el epicóndilo medial del fémur hasta el cóndilo medial y la parte superior de la cara medial de la tibia (fig. 7-90 D y E). En la mitad de su recorrido, sus fibras profundas se insertan firmemente en el menisco medial. El ligamento colateral tibial no es tan resistente como el fibular, y por ello se lesiona con mayor frecuencia; así pues, en deportes de contacto como el rugby y el hockey sobre hielo son habituales los desgarros del ligamento colateral tibial y del menisco medial.

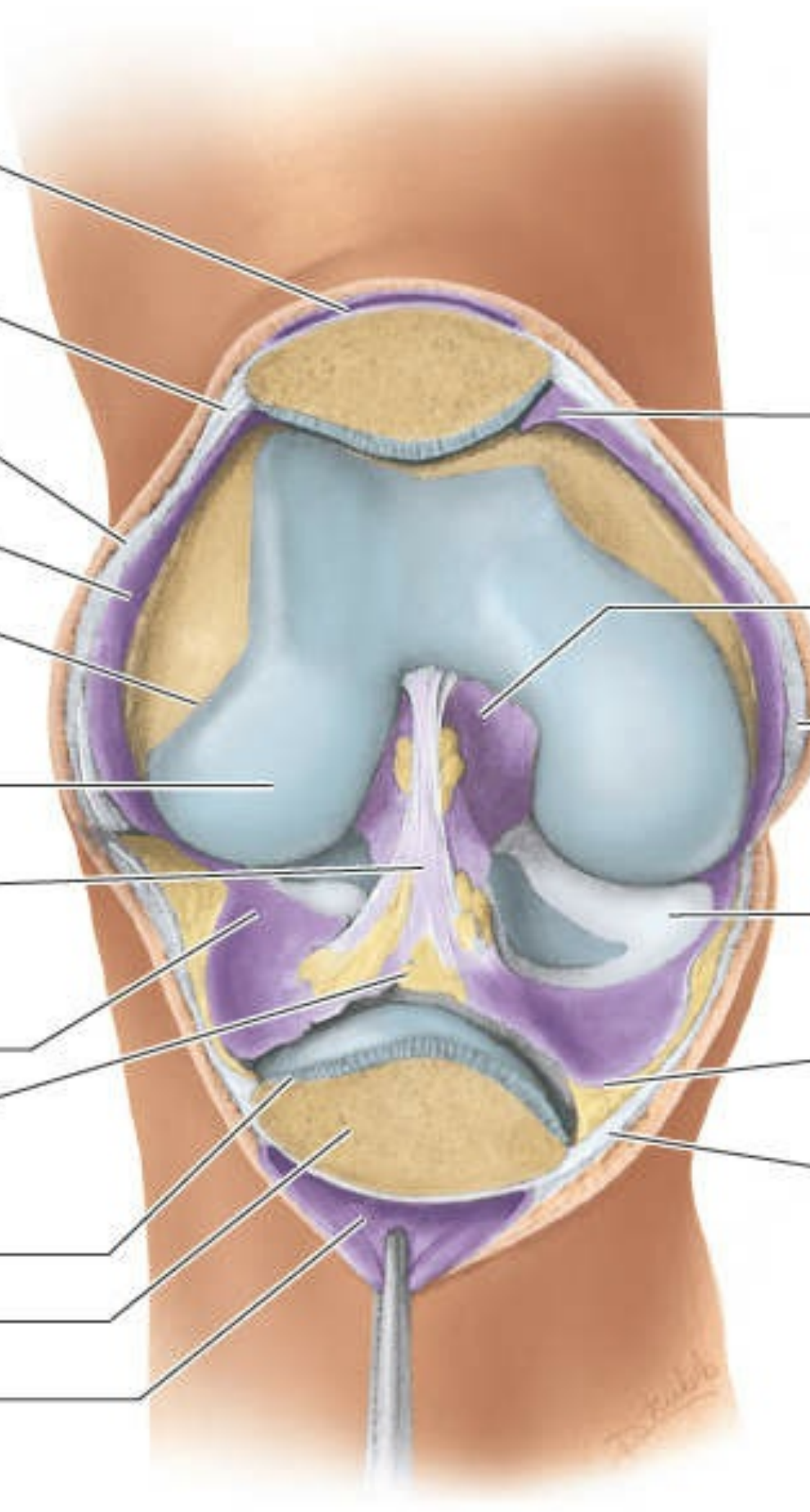

(A) Vista anterior de la rodilla en flexión

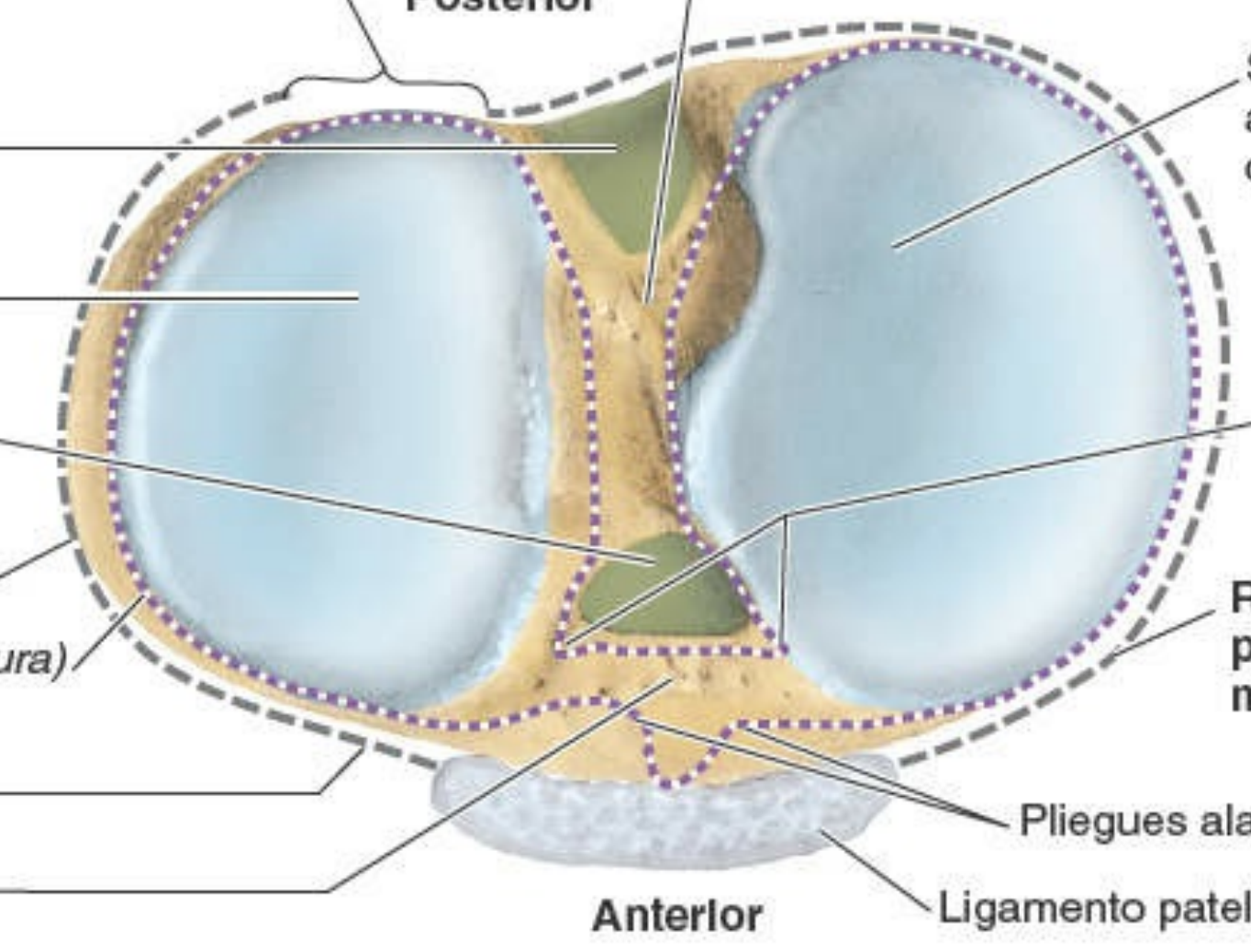

(B) Vista superior de la superficie articular superior de la tibia (meseta tibial)

FIGURA 7-89. Cara interna de la cápsula articular de la rodilla: capas, cavidad articular y superficies articulares. A) Se ha realizado una incisión transversal de la cápsula articular, a través de la cual se ve la patela, y a continuación se ha flexionado la rodilla, abriendo la cavidad articular. El pliegue infrapatelar de membrana sinovial engloba los ligamentos cruzados, separándolos de la cavidad articular. Todas las

superficies internas que no están cubiertas o formadas por cartílago articular (*azul*, o *gris* en el caso de los meniscos) están tapizadas por membrana sinovial (fundamentalmente de color *morado*, aunque se muestra transparente o incolora donde cubre superficies no articulares del fémur). **B)** Se muestran las inserciones de la membrana fibrosa y la membrana sinovial en la tibia. Obsérvese que, aunque se encuentran adyacentes a cada lado, se separan centralmente para acomodar estructuras intercondíleas e infrapatelares que se encuentran dentro de la cápsula (dentro de la membrana fibrosa), pero que son extraarticulares (excluidas de la cavidad articular por la membrana sinovial).

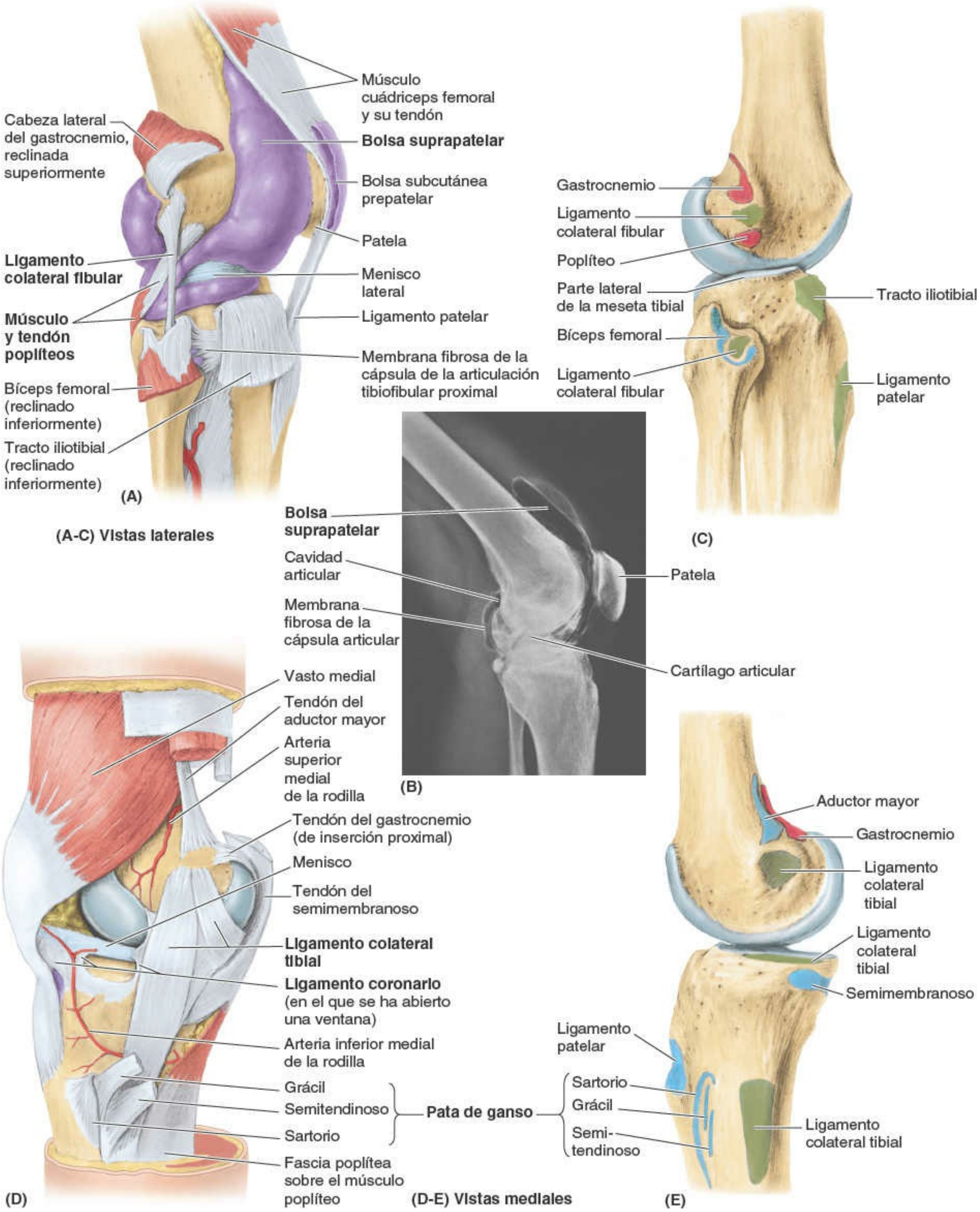

FIGURA 7-90. Ligamentos colaterales y bolsas de la articulación de la rodilla. A) Ligamento colateral fibular. Se ha inyectado látex de color morado para mostrar la amplia y compleja cavidad articular. La membrana sinovial/cavidad se extiende hacia arriba, en profundidad respecto al cuádriceps, formando la bolsa suprapatelar. **B)** Artrografía, con la articulación de la rodilla en ligera flexión. La bolsa suprapatelar se ha inflado con CO_2. **C)** Lugares de inserción del ligamento colateral fibular *(verde)* y músculos relacionados (*rojo*, proximal; *azul*, distal). **D)** Ligamento colateral tibial (aislado de la membrana fibrosa de la cápsula articular, de la cual constituye una parte). **E)** Lugares de inserción del ligamento colateral tibial y músculos relacionados.

El **ligamento poplíteo oblicuo** es una expansión refleja del tendón del semimembranoso que refuerza la cápsula articular posteriormente cuando se extiende

por la fosa intercondílea (v. fig. 7-86 B). Se origina posterior al cóndilo medial de la tibia y discurre superolateralmente hacia el cóndilo lateral del fémur para fusionarse con la porción central de la cara posterior de la cápsula articular.

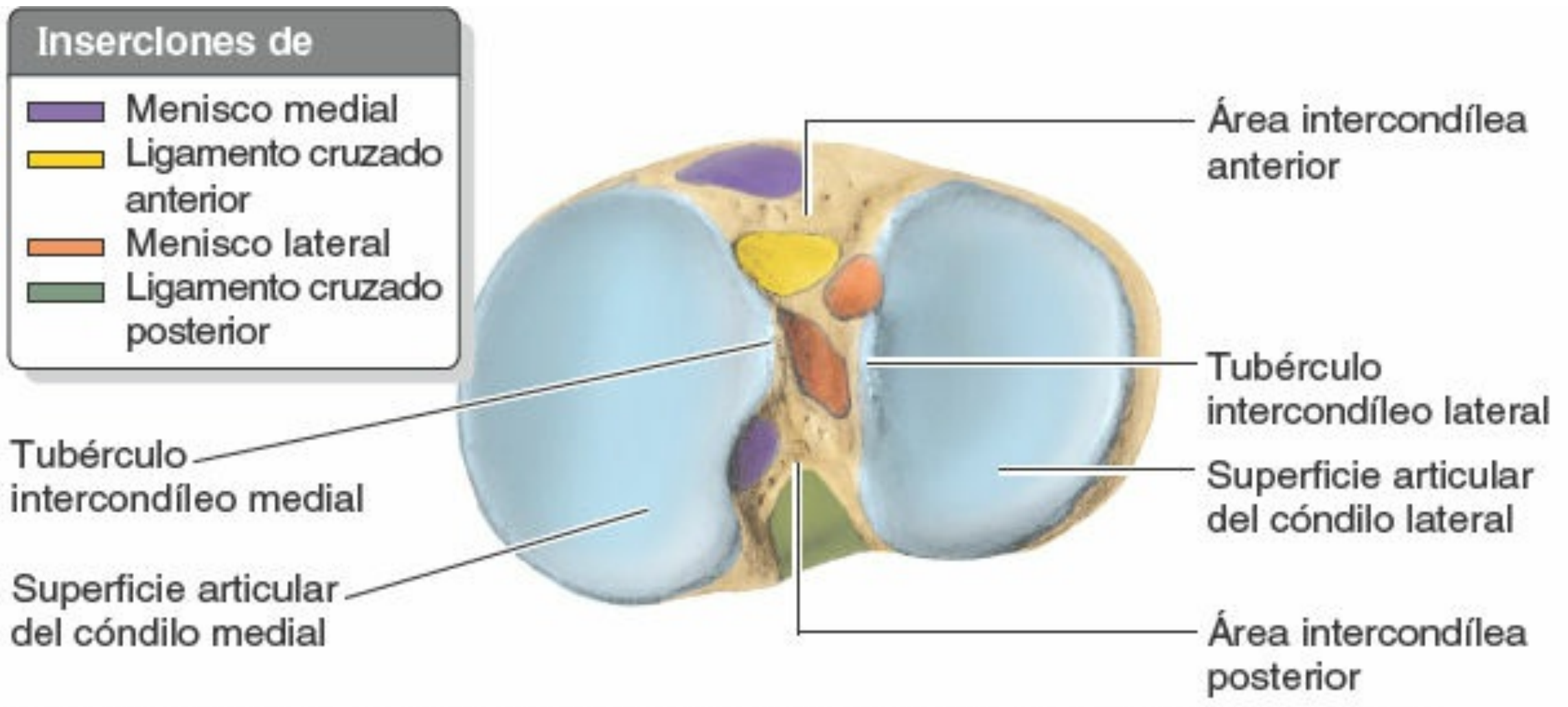

(A) Vista superior de la superficie articular superior de la tibia (meseta tibial)

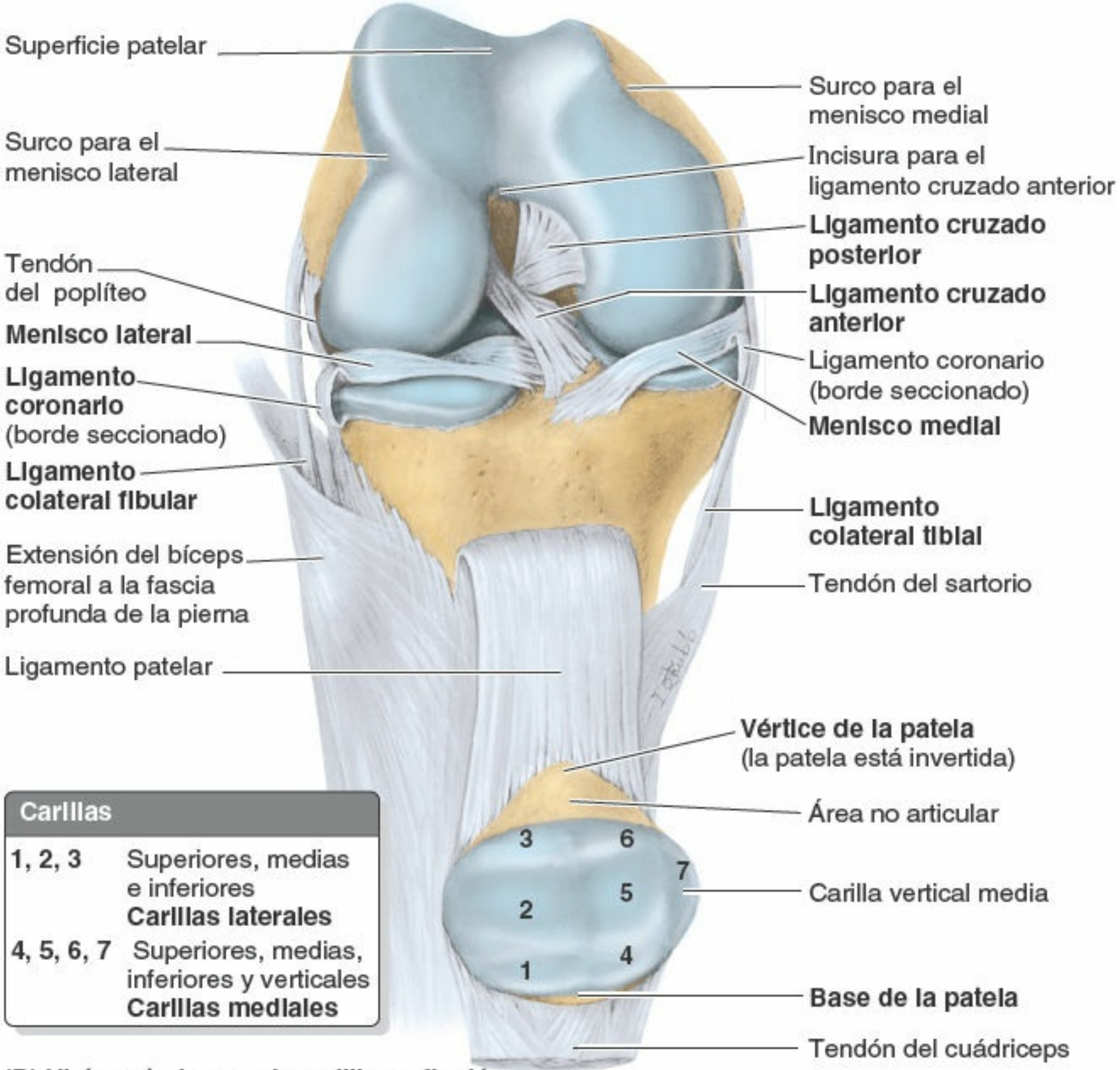

(B) Vista anterior con la rodilla en flexión

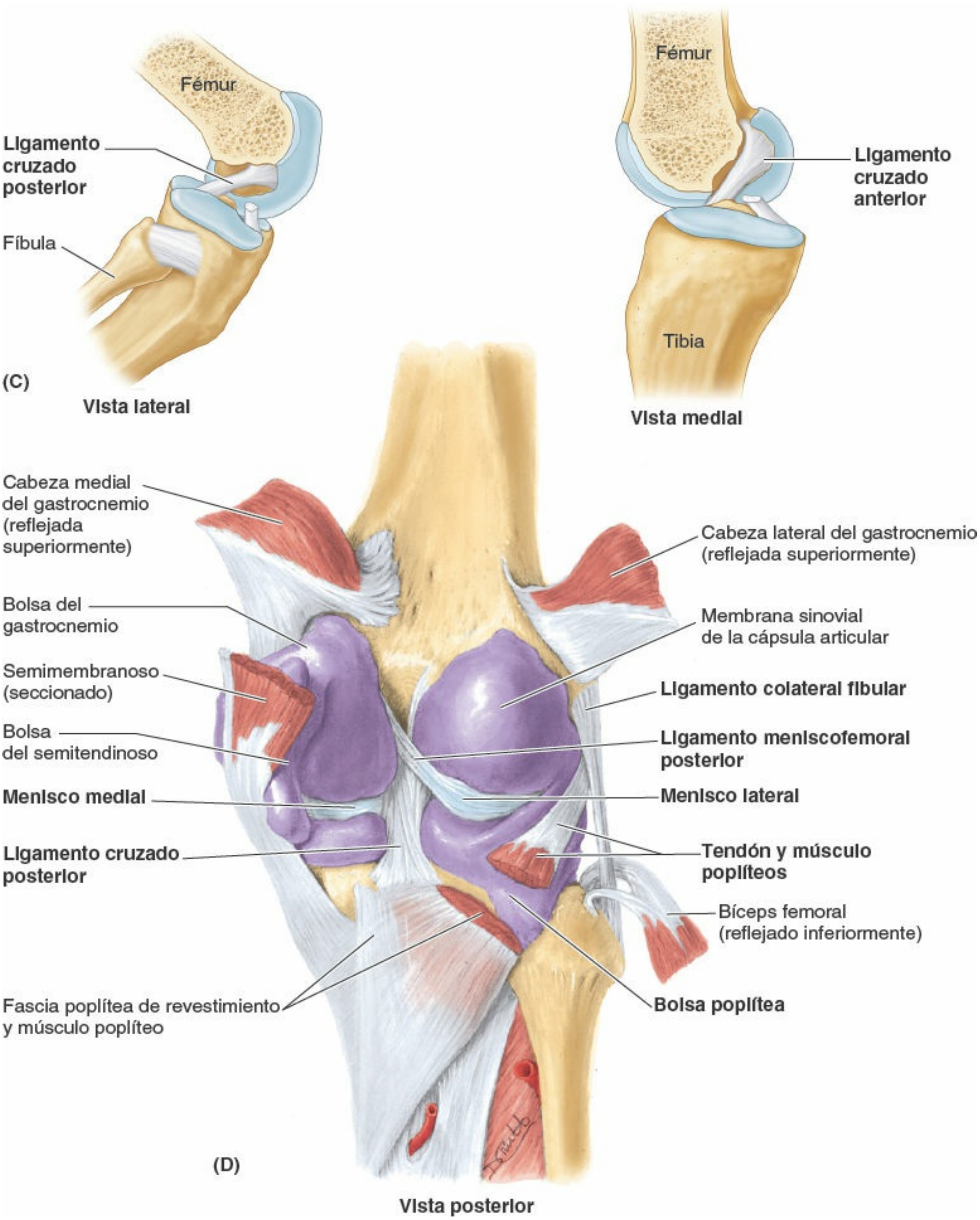

FIGURA 7-91. Ligamentos cruzados de la articulación de la rodilla. A) Cara superior de la superficie articular superior de la tibia (meseta tibial) que muestra los cóndilos medial y lateral (superficies articulares) y la eminencia intercondílea entre ellos. Los puntos de inserción de los ligamentos cruzados aparecen en color *verde*, los del menisco medial en *morado* y los del menisco lateral en *naranja*. **B)** Se ha separado el tendón del cuádriceps y se ha reflejado la patela (con el tendón y su continuación, el ligamento patelar) inferiormente. La rodilla está en flexión para mostrar los ligamentos cruzados **C)** En estas vistas lateral y medial se ha seccionado el fémur longitudinalmente, y se ha retirado casi la mitad con la parte proximal del ligamento cruzado correspondiente. La vista lateral muestra cómo el ligamento cruzado posterior resiste el desplazamiento anterior del fémur sobre la meseta tibial. La vista medial muestra cómo el ligamento cruzado anterior resiste el desplazamiento posterior del fémur sobre la meseta tibial. **D)** Se han reflejado superiormente ambas cabezas del gastrocnemio, y se ha reflejado inferiormente el bíceps femoral. Se ha inflado la cavidad

articular con látex de color morado para demostrar su continuidad con las diversas bolsas, y las reflexiones e inserciones de la compleja membrana sinovial.

El **ligamento poplíteo arqueado** también refuerza la cápsula articular posterolateralmente. Se origina en la cara posterior de la cabeza de la fíbula, pasa superomedialmente sobre el tendón del poplíteo y se expande por encima de la cara posterior de la articulación de la rodilla. Su desarrollo se relaciona inversamente con la presencia y el tamaño de un hueso sesamoideo (fabela) situado en la inserción proximal de la cabeza lateral del gastrocnemio (v. cuadro clínico «Sesamoideo en el gastrocnemio», fig. C7-22). Se cree que ambas estructuras favorecen la estabilidad posterolateral de la rodilla.

LIGAMENTOS INTRAARTICULARES

Los ligamentos intraarticulares (situados dentro de la articulación) de la rodilla son los ligamentos cruzados y los meniscos. El tendón del poplíteo también es intraarticular en parte de su recorrido.

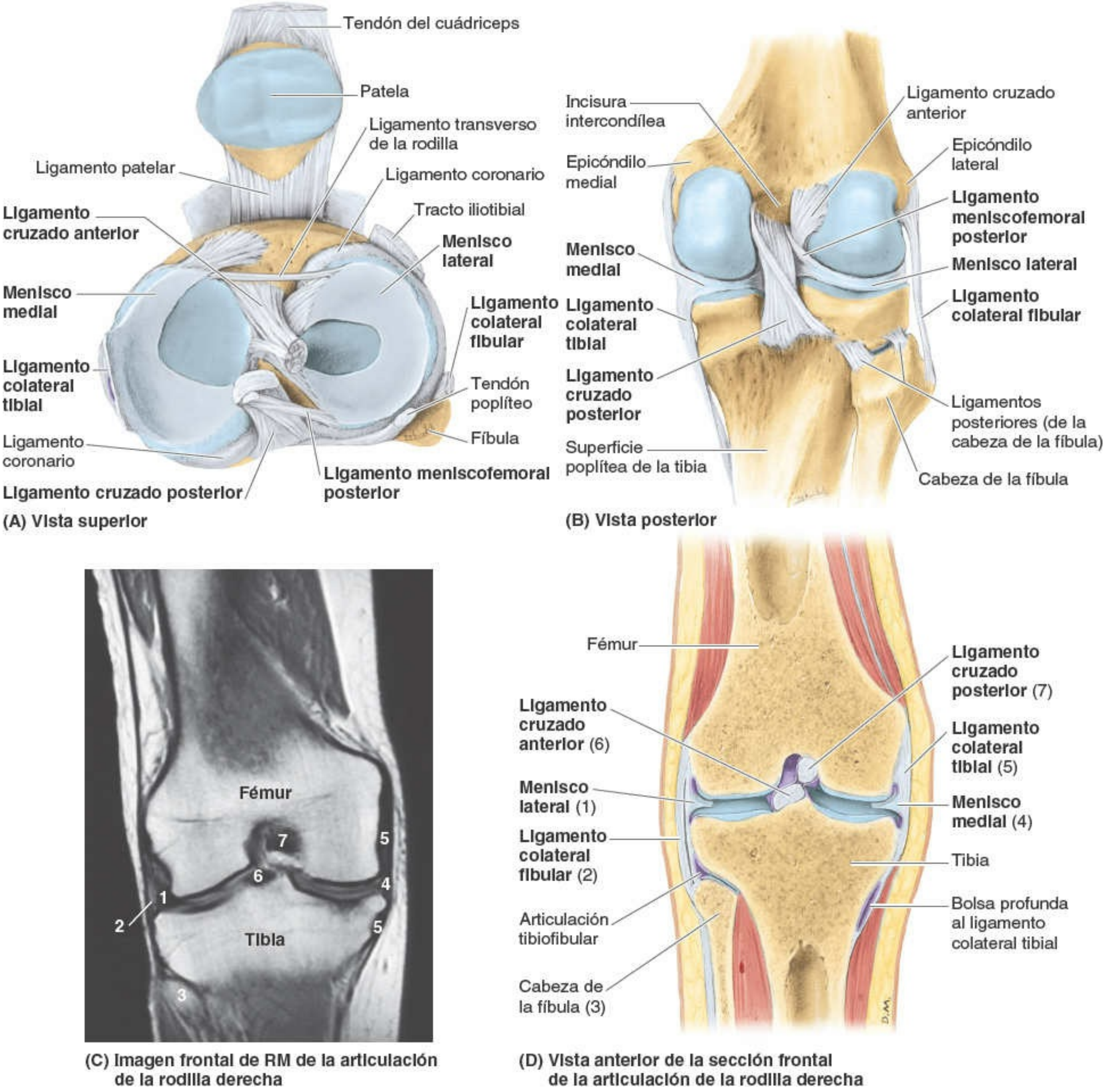

(A) Vista superior

(B) Vista posterior

(C) Imagen frontal de RM de la articulación de la rodilla derecha

(D) Vista anterior de la sección frontal de la articulación de la rodilla derecha

FIGURA 7-92. Meniscos de la articulación de la rodilla. A) Se ha seccionado el tendón del cuádriceps, y la patela y el ligamento patelar están reflejados inferior y anteriormente. Se muestran los meniscos, sus inserciones en el área intercondílea de la tibia y las inserciones tibiales de los ligamentos cruzados. **B)** El ligamento colateral tibial, en forma de banda, se inserta en el menisco medial. El ligamento colateral fibular, en forma de cordón, está separado del menisco lateral. El ligamento meniscofemoral posterior fija el menisco lateral al cóndilo femoral medial. **C** y **D)** Los números que aparecen en la imagen de RM se refieren a las estructuras señaladas en el corte anatómico frontal correspondiente. (Parte **C** por cortesía del Dr. W. Kucharczyk, Professor and Neuroradiologist Senior Scientist, Department of Medical Resonance Imaging, University Health Network, Toronto, Ontario, Canada.)

Los **ligamentos cruzados** se entrecruzan dentro de la cápsula articular, pero fuera de la cavidad sinovial (figs. 7-91 y 7-92). Se localizan en el centro de la articulación y se entrecruzan oblicuamente en forma de X. Durante la rotación medial de la tibia sobre el fémur, los ligamentos cruzados se enrollan uno sobre otro, y por ello el grado de rotación medial posible está limitado a unos 10°. Por contra, durante la rotación lateral se vuelven a desenrollar y permiten que este movimiento alcance una amplitud de casi 60° cuando la rodilla está flexionada aproximadamente a 90°, siendo el ligamento colateral tibial la estructura que lo limita en última instancia. El quiasma (punto de cruzamiento) de los ligamentos cruzados sirve como pivote para los movimientos rotatorios de la rodilla. Debido a la orientación oblicua de los ligamentos cruzados, siempre hay uno de ellos o alguna parte de uno o de ambos en tensión, sea cual sea la posición de la rodilla. Son los ligamentos cruzados los que mantienen el contacto entre las superficies articulares femorales y tibiales durante la flexión de la rodilla (v. fig. 7-91 C).

El **ligamento cruzado anterior**, que es el más débil de los dos, se origina en la región intercondílea anterior de la tibia, justo posterior a la inserción del menisco medial (v. fig. 7-91 A y B). Su irrigación es relativamente pobre. Sigue una trayectoria en dirección superior, posterior y lateral para insertarse en la parte posterior del lado medial del cóndilo lateral del fémur (v. fig. 7-91 C). Limita el rodamiento posterior (rotación con desplazamiento) de los cóndilos femorales sobre la meseta tibial durante la flexión, y lo convierte en un giro sin desplazamiento. Además, evita el desplazamiento posterior del fémur sobre la tibia y la hiperextensión de la rodilla. Cuando la articulación se encuentra flexionada en ángulo recto no se puede traccionar la tibia anteriormente (como si se tirase de un cajón) porque está sujeta por el ligamento cruzado anterior.

El **ligamento cruzado posterior**, que es el más resistente de los dos ligamentos cruzados, se origina en la parte posterior de la región intercondílea de la tibia (v. fig. 7-91 A y D); sigue un trayecto superior y anterior sobre el lado medial del ligamento cruzado anterior, y se inserta en la parte anterior de la cara lateral del cóndilo medial del fémur (v. fig. 7-91 B y C). Limita el rodamiento anterior del fémur sobre la meseta tibial durante la extensión y lo convierte en un giro. También evita el desplazamiento anterior del fémur sobre la tibia o el desplazamiento posterior de la tibia sobre el fémur, y se opone a la hiperflexión de la articulación de la rodilla. Cuando la rodilla está flexionada y sostiene el peso corporal (p. ej., cuando caminamos cuesta abajo), el ligamento cruzado posterior es el principal factor estabilizador del fémur.

Los **meniscos de la articulación de la rodilla** son placas («obleas») semilunares de fibrocartílago que se sitúan sobre la cara articular de la tibia para aumentar su

profundidad y absorber impactos (figs. 7-89 y 7-90). Los meniscos son gruesos en sus bordes externos y su grosor disminuye progresivamente hasta llegar a sus delgados bordes internos libres. Los meniscos, cuya sección transversal tiene forma de cuña, se insertan firmemente por sus extremos en el *área intercondílea de la tibia* (fig. 7-89 A). Sus bordes externos se insertan en la cápsula articular de la rodilla. Los **ligamentos coronarios** son porciones de la cápsula articular que se extienden entre los márgenes de los meniscos y la mayor parte de la periferia de los cóndilos tibiales (figs. 7-91 B y 7-92 A). Una delgada banda fibrosa denominada **ligamento transverso de la rodilla** une los bordes anteriores de los meniscos cruzando el área intercondílea anterior (v. fig. 7-9 A) para mantenerlos sujetos entre sí durante los movimientos de la rodilla.

El **menisco medial** tiene forma de C y es más ancho posterior que anteriormente (fig. 7-92 A). Su extremo (cuerno) anterior se inserta en el área intercondílea anterior de la tibia, anterior a la inserción del ligamento cruzado anterior (figs. 7-91 A y B, y 7-92 A). Su extremo posterior se inserta en el área intercondílea posterior de la tibia, anterior a la inserción del ligamento cruzado posterior. El menisco medial está firmemente unido a la superficie profunda del ligamento colateral tibial (figs. 7-90 D y 7-92 A a D). Debido a sus extensas inserciones laterales en el área intercondílea tibial y mediales en el ligamento colateral tibial, su movilidad sobre la meseta tibial es menor que la del menisco lateral.

El menisco lateral es casi circular, más pequeño y más móvil que el medial (v. fig. 7-90 A). Proximalmente, el tendón del poplíteo se divide en dos partes: una de ellas se inserta en el epicóndilo lateral del fémur y pasa entre el menisco lateral y la parte inferior de la superficie epicondílea lateral del fémur (cara medial del tendón) y del ligamento colateral fibular (cara lateral) (v. figs. 7-90 A, y 7-91 B y D); la otra parte, más medial, se inserta en el cuerno posterior del menisco lateral. Una resistente tira tendinosa denominada ligamento meniscofemoral posterior une el menisco lateral al ligamento cruzado posterior y al cóndilo medial del fémur (figs. 7-91 D y 7-92 A y B).

MOVIMIENTOS

La flexión y la extensión son los principales movimientos de la rodilla; también hay un cierto grado de rotación cuando se flexiona. Los principales movimientos de esta articulación se ilustran en la figura 7-93, y los músculos que los generan se describen en la tabla 7-16.

Cuando el miembro inferior está totalmente extendido y con el pie sobre el suelo, la rodilla se «bloquea» pasivamente debido a la rotación medial de los cóndilos femorales sobre la meseta tibial (como un tornillo que se aprieta hasta el fondo). En esta posición, el miembro inferior se convierte en una columna sólida bien adaptada para el transporte de peso. Cuando la rodilla está «bloqueada», los músculos del muslo y de la pierna pueden relajarse brevemente sin que esta se vuelva demasiado inestable. Para desbloquear la rodilla, el poplíteo se contrae y rota el fémur lateralmente unos 5° sobre la meseta tibial, y así se puede flexionar.

Movimientos de los meniscos. Aunque los ligamentos cruzados limitan el rodamiento de los cóndilos femorales durante la flexión y la extensión (lo convierten

en un giro), sí tiene lugar un cierto grado de rodamiento en tanto que el punto de contacto entre el fémur y la tibia se desplaza posteriormente con la flexión y vuelve anteriormente con la extensión. Además, durante la rotación de la rodilla, un cóndilo femoral se desplaza anteriormente sobre el cóndilo tibial correspondiente mientras que el otro cóndilo femoral lo hace posteriormente (se produce una rotación alrededor de los ligamentos cruzados). Los meniscos deben ser capaces de migrar sobre la meseta tibial cuando cambian los puntos de contacto entre el fémur y la tibia.

IRRIGACIÓN

La articulación de la rodilla está irrigada por 10 vasos que forman la **red arterial articular de la rodilla**, que se extiende alrededor de esta: ramas para la rodilla (geniculares) de las arterias femoral y poplítea, y ramas recurrentes anterior y posterior de las arterias recurrente tibial anterior y circunfleja fibular (figs. 7-94 y 7-95 B). La rama media de la rodilla de la arteria poplítea perfora la membrana fibrosa de la cápsula articular e irriga los ligamentos cruzados, la membrana sinovial y los bordes periféricos de los meniscos.

INERVACIÓN

En concordancia con la ley de Hilton, los nervios que inervan los músculos que cruzan (actúan sobre) la rodilla también inervan la articulación (fig. 7-95 D); en consecuencia, sus caras anterior, posterior y lateral están inervadas por ramos articulares de los nervios femoral (los ramos de los vastos), tibial y fibular común, respectivamente. Además, los ramos cutáneos del nervio obturador y del nervio safeno aportan ramos articulares para su cara medial.

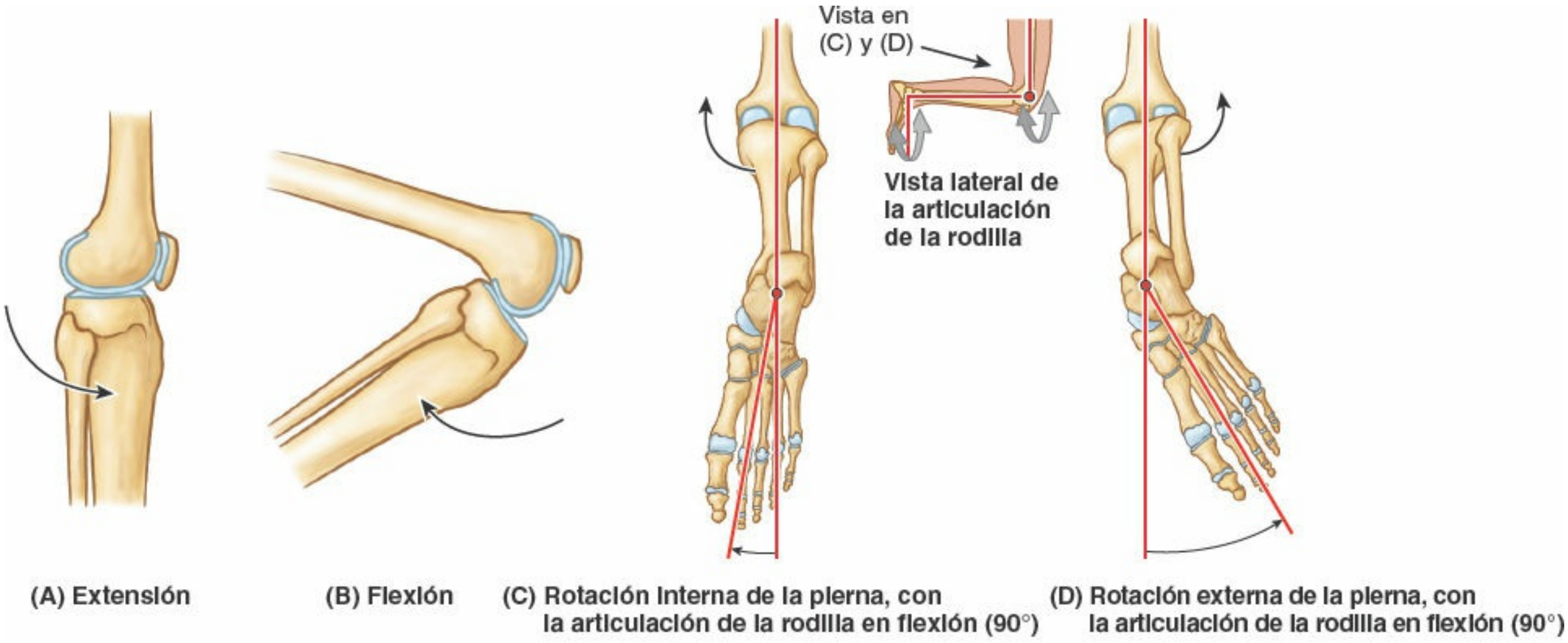

FIGURA 7-93. Movimientos de la articulación de la rodilla.

TABLA 7-16. MOVIMIENTOS DE LA ARTICULACIÓN DE LA RODILLA Y MÚSCULOS QUE LOS PRODUCEN

Movimiento	Grados posibles	Músculos que producen movimiento		Factores que limitan el movimiento	Comentarios
		Primarios	Secundarios		
Extensión	Las rodillas normales se extienden hasta 0° (alineación recta de los ejes de la tibia y el fémur)	Cuádriceps femoral	Débilmente: tensor de la fascia lata	El borde anterior del menisco lateral está en contacto con el surco superficial entre las superficies tibial y patelar de los cóndilos femorales; el ligamento cruzado anterior está en contacto con el surco de la fosa intercondílea	La eficacia del cuádriceps para producir extensión es mayor cuando la articulación coxal está extendida; la flexión disminuye su eficacia
Flexión	120° (cadera extendida); 140° (cadera flexionada); 160° de forma pasiva	Isquiotibiales (semitendinoso, semimembranoso, cabeza larga del bíceps); cabeza corta del bíceps	Grácil, sartorio, gastrocnemio, y poplíteo	La pantorrilla está en contacto con el muslo; la longitud de los isquiotibiales también es un factor —es posible una mayor flexión de la rodilla cuando la articulación coxal está flexionada; no se puede flexionar completamente la rodilla cuando la cadera está extendida	Normalmente, la función del gastrocnemio es mínima, pero cuando existe una fractura supracondílea rota (flexiona) el fragmento distal del fémur
Rotación medial	10° con la rodilla flexionada; 5° con la rodilla extendida	Semitendinoso y semimembranoso cuando la rodilla está flexionada; poplíteo cuando la rodilla libre de peso está extendida	Grácil y sartorio	Los ligamentos colaterales, laxos durante la flexión sin rotación, se tensan en los límites de la rotación	Cuando la rodilla extendida soporta peso, la acción del poplíteo rota lateralmente el fémur; cuando no soporta peso, el poplíteo rota medialmente la pierna (tibia)
Rotación lateral	30-40° cuando la rodilla está flexionada a 90°	Bíceps femoral cuando la rodilla está flexionada		Los ligamentos colaterales se tensan; el ligamento cruzado anterior se enrosca alrededor del ligamento cruzado posterior	Al final de la rotación, sin oposición, el tensor de la fascia lata puede ayudar a mantener la posición

BOLSAS ALREDEDOR DE LA ARTICULACIÓN DE LA RODILLA

Existen por lo menos 12 bolsas alrededor de la articulación de la rodilla, ya que la mayoría de los tendones siguen un trayecto paralelo a los huesos y ejercen una tracción longitudinal a través de la articulación durante los movimientos de esta. Las principales bolsas de la rodilla se ilustran en la figura 7-96 y se describen en la tabla 7-17.

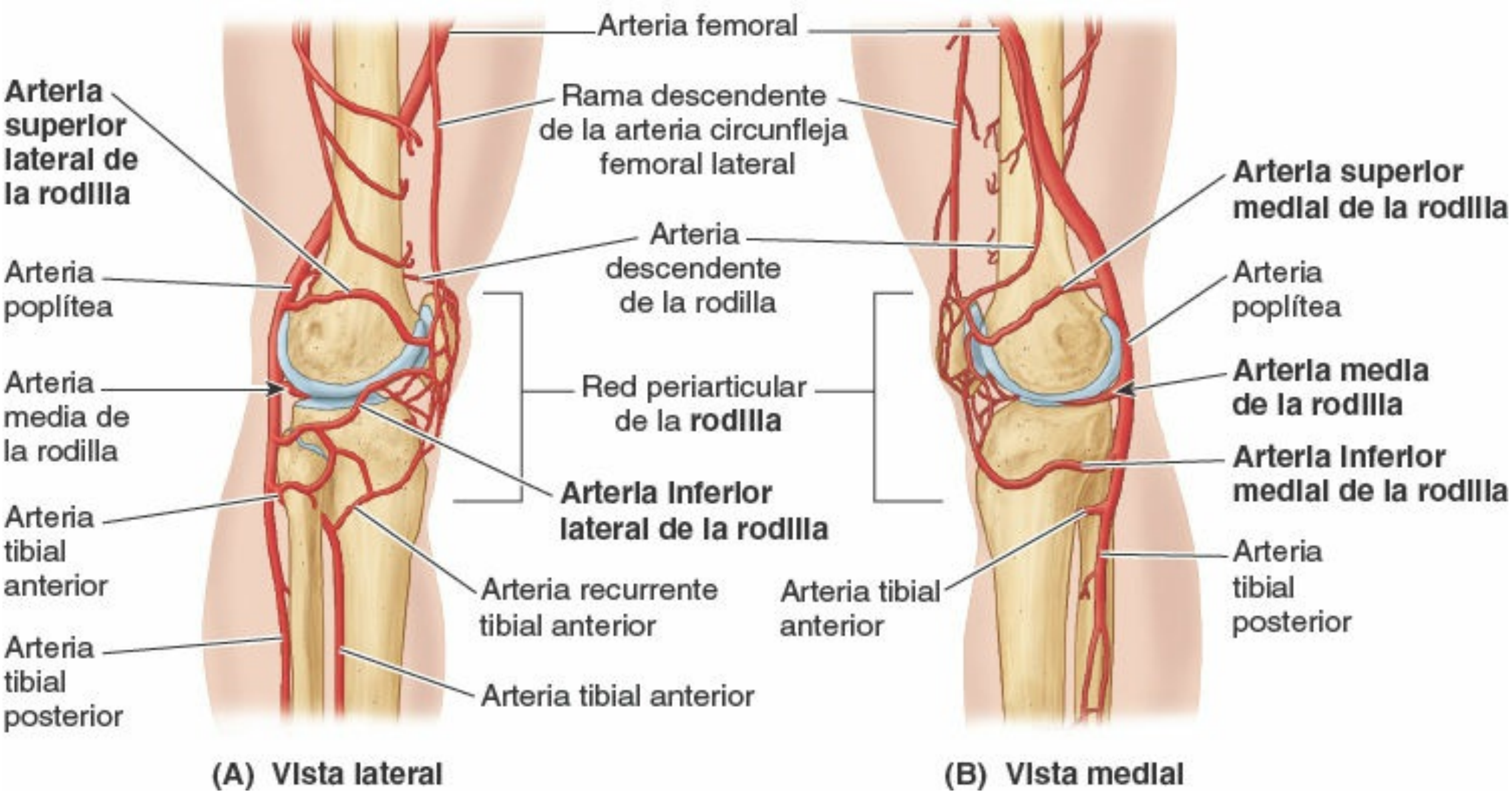

FIGURA 7-94. Anastomosis arteriales alrededor de la rodilla. Además de proporcionar circulación colateral, las arterias de la red arterial de la rodilla irrigan las estructuras que rodean la articulación, así como la propia articulación (p. ej., su cápsula articular). Compárense estas vistas con la anterior de la figura 7-93 B.

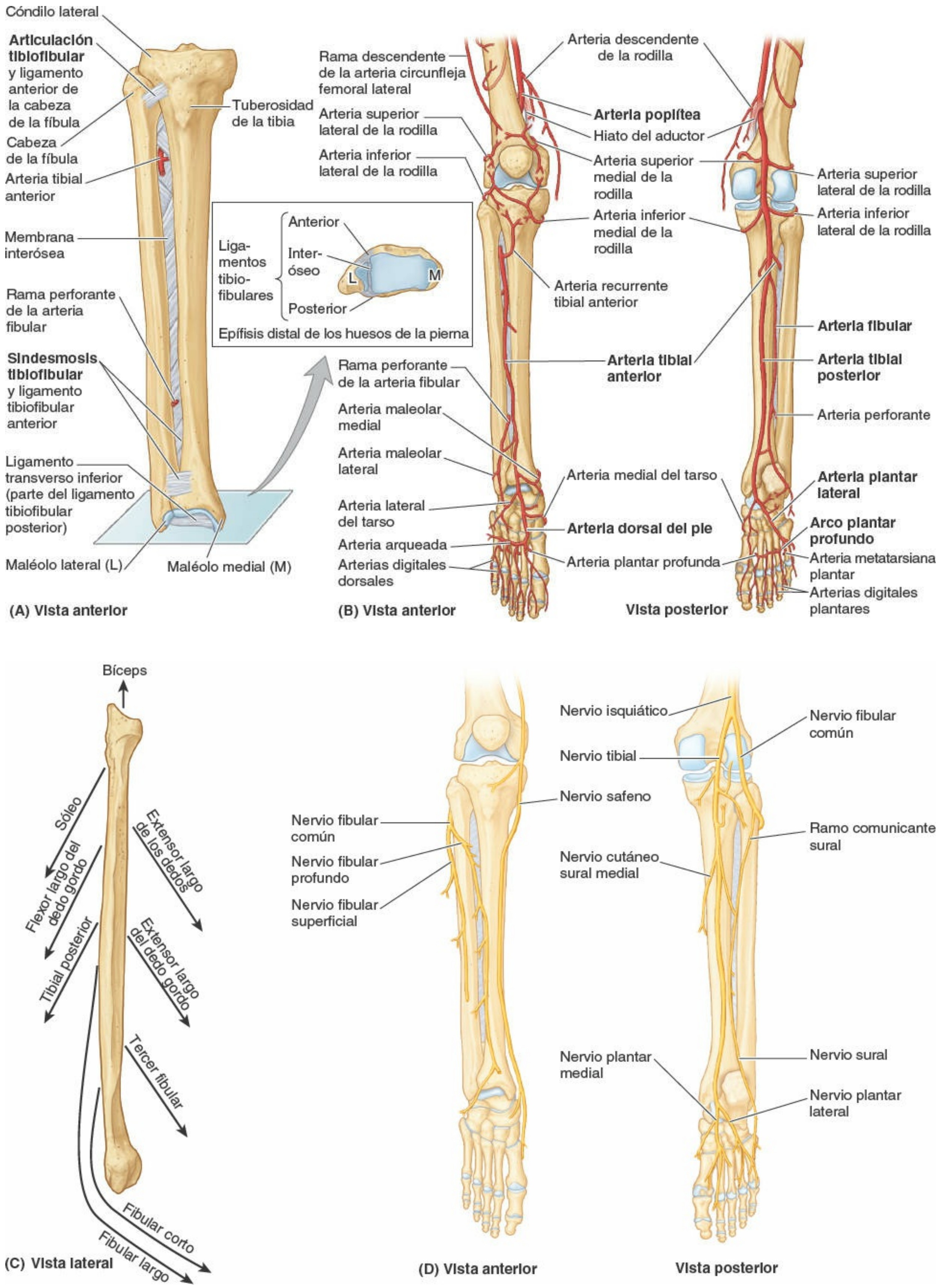

FIGURA 7-95. Articulaciones y estructuras vasculonerviosas de la pierna y el pie. A) La articulación tibiofibular comprende la articulación sinovial tibiofibular y la sindesmosis tibiofibular; esta última está formada por la membrana interósea de la pierna y los ligamentos tibiofibulares anterior y posterior. La dirección oblicua de las fibras de la membrana interósea, que se extiende fundamentalmente hacia abajo y lateralmente desde la tibia, permite un ligero movimiento hacia arriba de la fíbula, pero resiste el empuje de este hacia abajo. **B)** Arterias de las articulaciones de la pierna y el pie. La rodilla y el tobillo están rodeados

por redes arteriales periarticulares **C)** De los nueve músculos que se insertan en la fíbula, todos, salvo uno, empujan el hueso hacia abajo. **D)** Inervación de la pierna y el pie. Empezando en la rodilla y avanzando distalmente por el miembro, los nervios cutáneos participan cada vez más en la inervación de las articulaciones, encargándose totalmente de ello en la parte distal del pie y en los dedos.

Las **bolsas subcutáneas prepatelar** e **infrapatelar** se localizan en la superficie convexa de la articulación y permiten que la piel se desplace libremente durante los movimientos de la rodilla (v. figs. 7-89 A y 7-90 A).

Cuatro bolsas se comunican con la cavidad sinovial de la articulación de la rodilla: la bolsa suprapatelar (en profundidad respecto a la porción distal del cuádriceps), la bolsa del músculo poplíteo, la bolsa anserina (en profundidad respecto a las inserciones distales de los tendones de los músculos sartorio, grácil y semitendinoso) y la bolsa subtendinosa del músculo gastrocnemio (v. figs. 7-90 A y 7-91 D). La gran **bolsa suprapatelar** (v. figs. 7-88 A y 7-90 A) es especialmente importante porque una infección que la afecte se puede propagar a la cavidad articular de la rodilla. Aunque se desarrolla separadamente de la articulación de la rodilla, esta bolsa se continúa con ella.

Articulaciones tibiofibulares

La tibia y la fíbula están conectadas por dos articulaciones: la *articulación tibiofibular* y la *sindesmosis tibiofibular* (articulación tibiofibular inferior). Además, una *membrana interósea* une los cuerpos de los dos huesos (fig. 7-95 A). Las fibras de la membrana interósea y todos los ligamentos de ambas articulaciones tibiofibulares se dirigen inferiormente desde la tibia hasta la fíbula. En consecuencia, la membrana y los ligamentos tienen una gran resistencia a la tracción ejercida hacia abajo sobre la fíbula por ocho de los nueve músculos que se le insertan (fig. 7-95 C). No obstante, permiten un ligero movimiento hacia arriba de la fíbula cuando el extremo ancho (posterior) de la tróclea del talus se encaja entre los maléolos durante la flexión dorsal del tobillo. No es posible que tengan lugar movimientos en la articulación tibiofibular superior sin que se mueva la sindesmosis tibiofibular.

Los vasos tibiales anteriores pasan a través de un hiato situado en el extremo superior de la membrana interósea (fig. 7-95 A y B). En el extremo inferior de la membrana hay otro hiato de menor tamaño por el cual pasa la rama perforante de la arteria fibular.

ARTICULACIÓN TIBIOFIBULAR

La **articulación tibiofibular** (articulación tibiofibular superior) es una articulación sinovial plana que se establece entre la cara articular plana de la cabeza de la fíbula y una cara articular parecida que se localiza posterolateralmente en el cóndilo lateral de la tibia (figs. 7-92 B y D, y 7-95 A). Una tensa cápsula articular rodea la articulación y se inserta en los bordes de las superficies articulares de la fíbula y la tibia. La cápsula articular está reforzada por los *ligamentos anterior* y *posterior de la cabeza de la fíbula*, que siguen un trayecto superomedial desde la cabeza de la fíbula hasta el cóndilo lateral de la tibia (v. fig. 7-92 B). El tendón del poplíteo cruza posteriormente la articulación. Un divertículo formado por membrana sinovial procedente de la articulación de la rodilla y denominado *bolsa (receso) del músculo poplíteo* (fig. 7-

96; tabla 7-17) pasa entre el tendón del poplíteo y el cóndilo lateral de la tibia. Alrededor de un 20 % del tiempo, la bolsa también se comunica con la cavidad sinovial de la articulación tibiofibular, lo cual permite la diseminación de procesos inflamatorios entre las dos articulaciones.

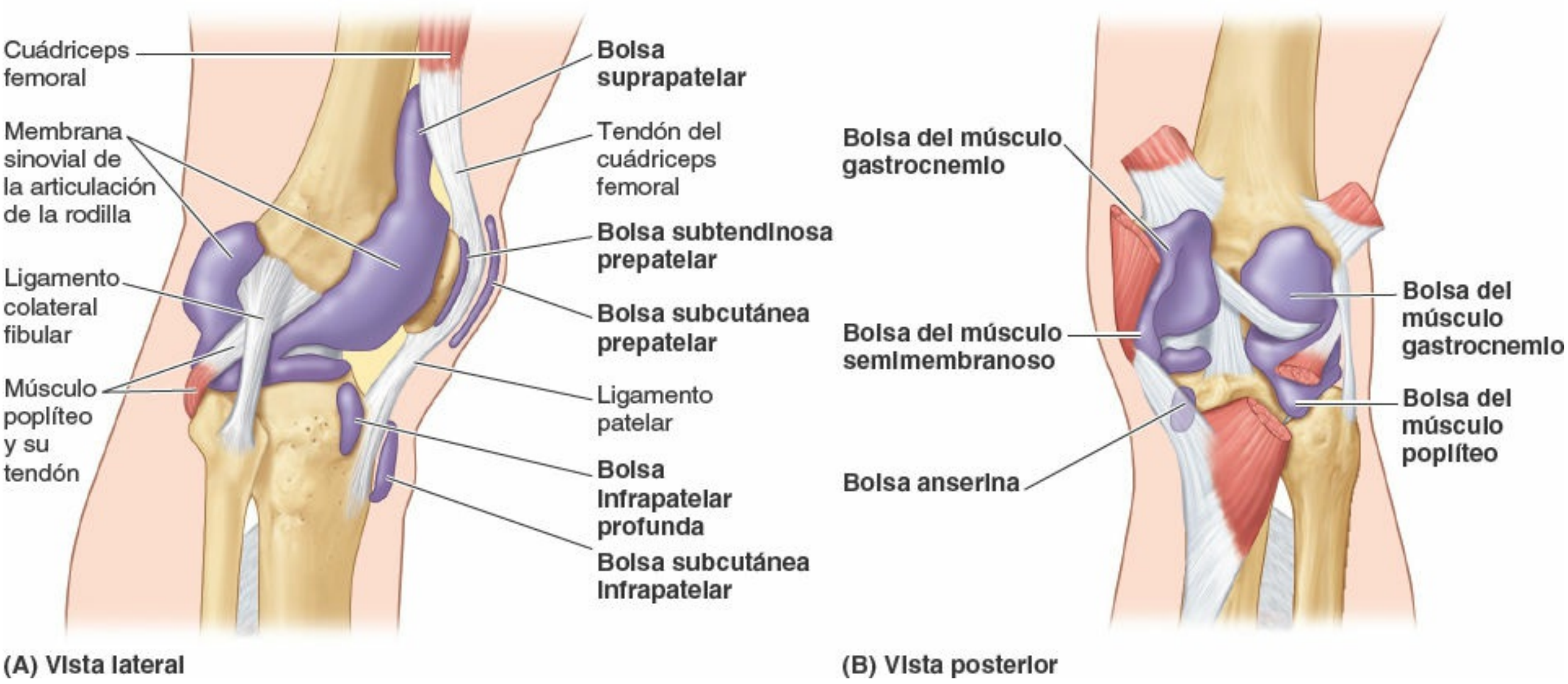

FIGURA 7-96. Bolsas que rodean la articulación de la rodilla y la parte proximal de la pierna.

TABLA 7-17. BOLSAS QUE RODEAN LA ARTICULACIÓN DE LA RODILLA

Bolsa	Localización	Comentarios
Suprapatelar	Entre el fémur y el tendón del cuádriceps femoral	Se mantiene en posición por el músculo articular de la rodilla; comunica libremente con (la extensión superior de) la cavidad sinovial de la articulación de la rodilla
Bolsa (receso) del músculo poplíteo	Entre el tendón del poplíteo y el cóndilo lateral de la tibia	Se abre en la cavidad sinovial de la articulación de la rodilla, inferior al menisco lateral
Anserina	Separa los tendones del sartorio, grácil y semitendinoso de la tibia y el ligamento colateral tibial	Área en que los tendones de estos músculos se insertan en la tibia; se parece a una pata de ganso
Bolsa del músculo gastrocnemio	Profunda con respecto a la inserción proximal del tendón de la cabeza medial del gastrocnemio	Una extensión de la cavidad sinovial de la articulación de la rodilla
Bolsa del músculo semimembranoso	Entre la cabeza medial del gastrocnemio y el tendón del semimembranoso	Se relaciona con la inserción distal del semimembranoso
Subcutánea prepatelar	Entre la piel y la cara anterior de la patela	Permite el movimiento libre de la piel sobre la patela durante los movimientos de la pierna
Subcutánea infrapatelar	Entre la piel y la tuberosidad de la tibia	Ayuda a la rodilla a resistir las presiones que se crean al arrodillarse
Infrapatelar profunda	Entre el ligamento patelar y la cara anterior de la tibia	Está separada de la articulación de la rodilla por el cuerpo adiposo infrapatelar

Movimiento. La articulación se mueve ligeramente durante la flexión dorsal del pie como resultado del encaje de la tróclea del talus entre los maléolos (v. «Superficies articulares» más adelante en «Articulación talocrural»).

Irrigación. Las arterias que irrigan la articulación tibiofibular superior proceden de las arterias inferior lateral de la rodilla y recurrente tibial anterior (figs. 7-94 A y 7-95 B).

Inervación. Los nervios que inervan la articulación tibiofibular proceden del nervio fibular común y del nervio para el músculo poplíteo (fig. 7-95 D).

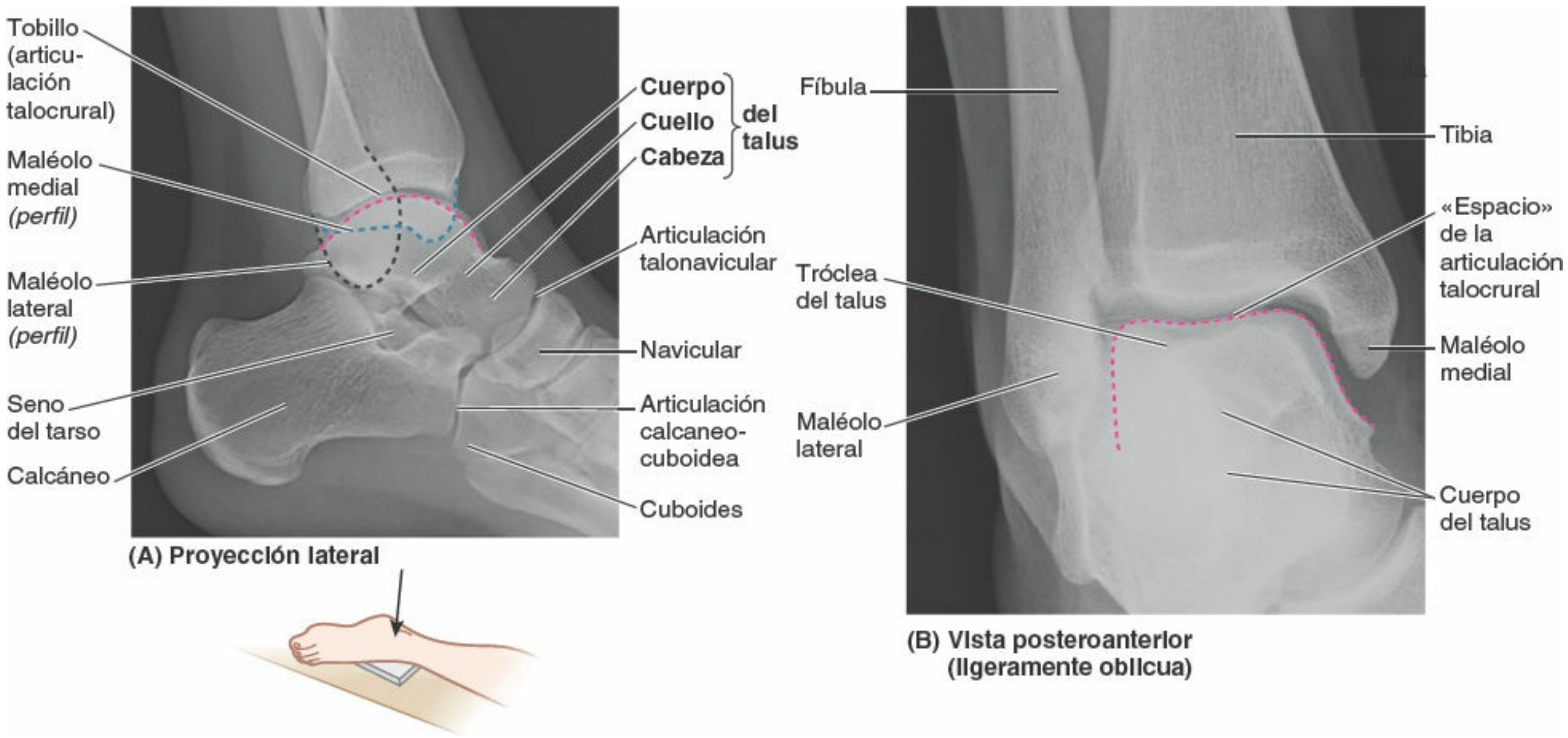

FIGURA 7-97. Imagen radiográfica de la articulación talocrural. A) Tobillo izquierdo. **B)** Articulación talocrural de un muchacho de 14 años. A esta edad son evidentes las láminas de cartílago epifisario. (Cortesía del Dr. P. Bobechko y del Dr. E. Becker, Department of Medical Imaging, University of Toronto, Toronto, Ontario, Canada.)

SINDESMOSIS TIBIOFIBULAR

La **sindesmosis tibiofibular** es una articulación fibrosa compuesta. Es la unión fibrosa que se establece entre la tibia y la fíbula por medio de la *membrana interósea* (que une los cuerpos), y los *ligamentos tibiofibulares anterior, interóseo* y *posterior* (este último une los extremos distales de ambos huesos y configura la **articulación tibiofibular inferior**). La integridad de la articulación tibiofibular inferior es esencial para la estabilidad de la articulación talocrural, ya que sostiene el maléolo lateral firmemente contra la cara lateral del talus.

Superficies articulares y ligamentos. El área articular triangular y rugosa situada en la cara medial del extremo inferior de la fíbula se articula con una carilla que se encuentra en el extremo inferior de la tibia (v. fig. 7-94 A). El profundo y resistente **ligamento tibiofibular interóseo**, que se continúa superiormente con la membrana interósea, establece la principal conexión entre la tibia y la fíbula. La articulación también está reforzada anterior y posteriormente por los fuertes **ligamentos tibiofibulares anterior** y **posterior** externos. La continuación profunda distal del ligamento tibiofibular posterior, denominada **ligamento (tibiofibular) transverso inferior**, establece una fuerte conexión entre los extremos distales de la tibia (maléolo medial) y la fíbula (maléolo lateral). Contacta con el talus y forma la «pared» posterior de un receptáculo cuadrado (con tres paredes profundas y una pared anterior poco profunda o abierta), denominado **mortaja maleolar**, en el cual se aloja la tróclea del talus. Las paredes lateral y medial de la mortaja están formadas por los respectivos maléolos (fig. 7-97).

Movimiento. La articulación se mueve ligeramente para acomodar el encaje de la porción ancha de la tróclea del talus entre los maléolos durante la flexión dorsal del pie.

Irrigación. Las arterias proceden de la rama perforante de la arteria fibular y de las ramas maleolares mediales de las arterias tibiales anterior y posterior (v. fig. 7-95

B).

Inervación. Los nervios que llegan a la sindesmosis proceden de los nervios fibular profundo, tibial y safeno (v. fig. 7-95 D).

Articulación talocrural

La **articulación talocrural** (articulación del tobillo) es una articulación sinovial de tipo gínglimo. Se localiza entre los extremos distales de la tibia y la fíbula y la parte superior del talus (figs. 7-97 y 7-98). Se puede palpar entre los tendones de la cara anterior del tobillo como una ligera depresión, aproximadamente a 1 cm de la punta del maléolo medial en dirección proximal.

SUPERFICIES ARTICULARES

Los extremos distales de la tibia y la fíbula (junto con la parte transversa inferior del ligamento tibiofibular posterior) (v. fig. 7-95 A) forman una *mortaja maleolar* (mortaja tibiofibular) en la cual encaja la *tróclea del talus*, con forma de polea (figs. 7-97 B y 7-98). La tróclea es la superficie articular superior redondeada del talus (v. fig. 7-101 C). La cara medial del maléolo lateral se articula con la cara maleolar lateral del talus. La tibia se articula con el talus en dos localizaciones:

1. Su cara inferior forma el techo de la mortaja maleolar y transfiere el peso del cuerpo al talus.
2. Su maléolo medial se articula con la cara maleolar medial del talus.

Los maléolos sujetan firmemente el talus cuando se balancea en la mortaja durante los movimientos de la articulación. La sujeción de la tróclea por parte de los maléolos es más firme durante la flexión dorsal del pie (como sucede cuando se «clavan los talones» al descender por una cuesta o se practica el juego de tirar de la cuerda), ya que este movimiento empuja la parte anterior más ancha de la tróclea entre los maléolos y separa ligeramente la tibia de la fíbula. Esta separación está limitada especialmente por el resistente ligamento tibiofibular interóseo y por los ligamentos tibiofibulares anterior y posterior, que unen la tibia con la fíbula (figs. 7-98 y 7-99).

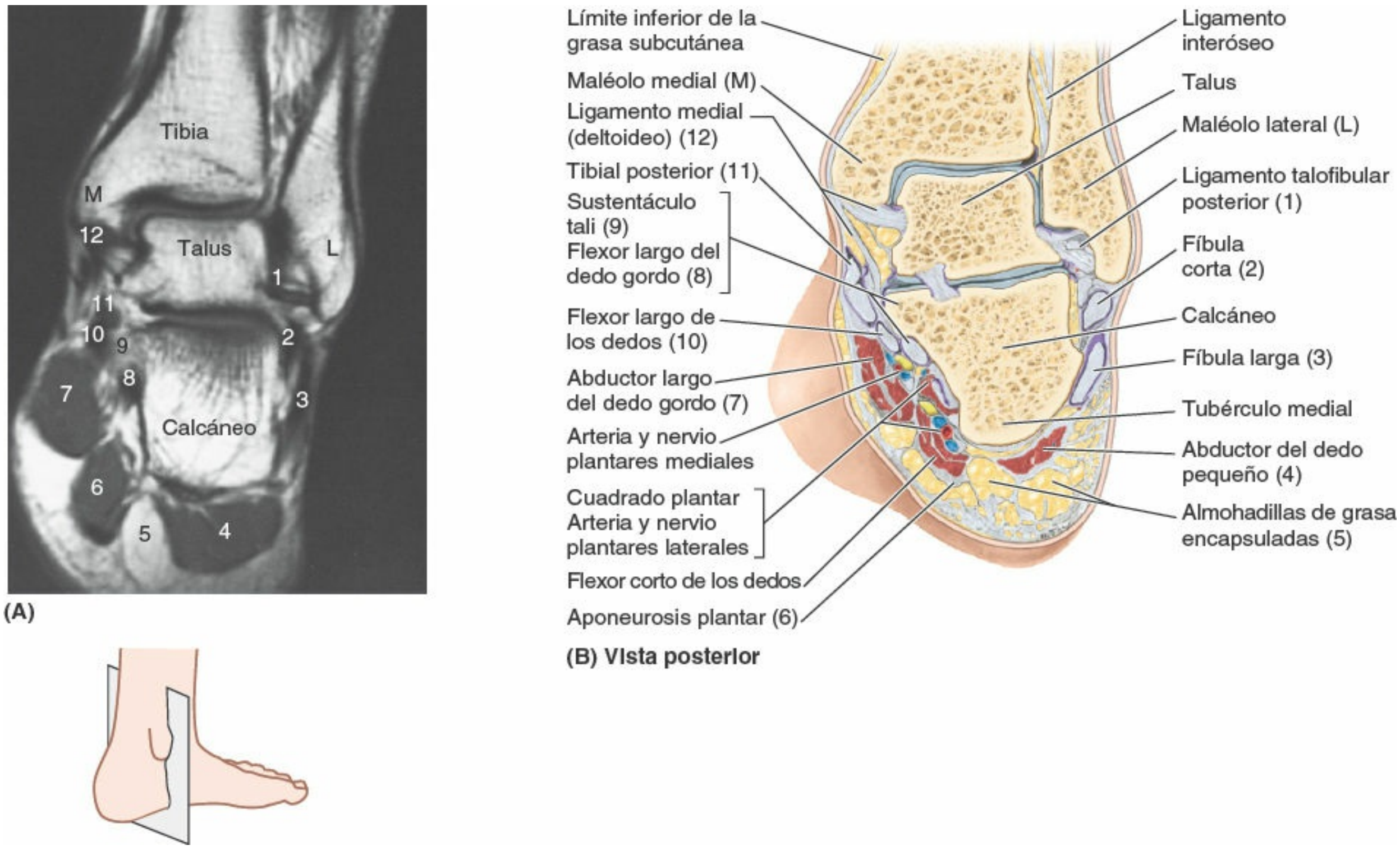

FIGURA 7-98. Anatomía de la sección de la región del tobillo. A y **B)** El esquema muestra las estructuras visibles en la RM del tobillo. (Cortesía del Dr. W. Kucharczyk, Professor and Neuroradiologist Senior Scientist, Department of Medical Resonance Imaging, University Health Network, Toronto, Ontario, Canadá.)

El *ligamento interóseo* se sitúa en profundidad entre las superficies casi congruentes de la tibia y la fíbula. Aunque su inserción se muestra en la figura 7-95 A, este ligamento sólo puede observarse en una sección transversal o si se rompe.

La articulación talocrural es relativamente inestable durante la flexión plantar, ya que la tróclea es más estrecha posteriormente y, por ello, se encuentra un poco holgada dentro de la mortaja. Es durante la flexión plantar cuando se produce la mayoría de las lesiones del tobillo (normalmente como resultado de una inversión súbita e inesperada del pie y por tanto con una resistencia inadecuada).

CÁPSULA ARTICULAR

La **cápsula articular de la articulación talocrural** es delgada anterior y posteriormente, pero está reforzada a cada lado por los resistentes *ligamentos* (colaterales) *lateral* y *medial* (figs. 7-99 y 7-100; en la fig. 7-99 se han retirado las partes delgadas de la cápsula, dejando sólo las reforzadas —los ligamentos— y un pliegue sinovial). Su membrana fibrosa se inserta superiormente en los bordes de las superficies articulares de la tibia y en los maléolos, e inferiormente en el talus. La membrana sinovial es laxa y reviste la membrana fibrosa de la cápsula. Con frecuencia, la cavidad sinovial se extiende superiormente entre la tibia y la fíbula hasta la altura del ligamento tibiofibular interóseo.

LIGAMENTOS

La articulación talocrural está reforzada lateralmente por el **ligamento colateral lateral**, que está compuesto por tres ligamentos completamente separados (fig. 7-99 A y B):

1. **Ligamento talofibular anterior**, una débil banda aplanada que se extiende anteromedialmente desde el maléolo lateral hasta el cuello del talus.
2. **Ligamento talofibular posterior**, una banda gruesa y bastante resistente que sigue un trayecto en dirección horizontal, medial y ligeramente posterior desde la fosa maleolar hasta el tubérculo lateral del talus.
3. **Ligamento calcaneofibular**, un cordón redondeado que discurre posteroinferiormente desde el vértice del maléolo lateral hasta la cara lateral del calcáneo.

La cápsula articular está reforzada medialmente por el resistente y extenso **ligamento colateral medial** (ligamento deltoideo), que se inserta proximalmente en el maléolo medial (fig. 7-100). El ligamento medial se extiende en forma de abanico desde el maléolo para insertarse distalmente en el talus, el calcáneo y el navicular mediante cuatro porciones adyacentes y continuas: la **porción tibionavicular**, la **porción tibiocalcánea** y las **porciones tibiotalares anterior** y **posterior.** El ligamento colateral medial estabiliza la articulación talocrural durante la eversión y evita su subluxación (luxación parcial).

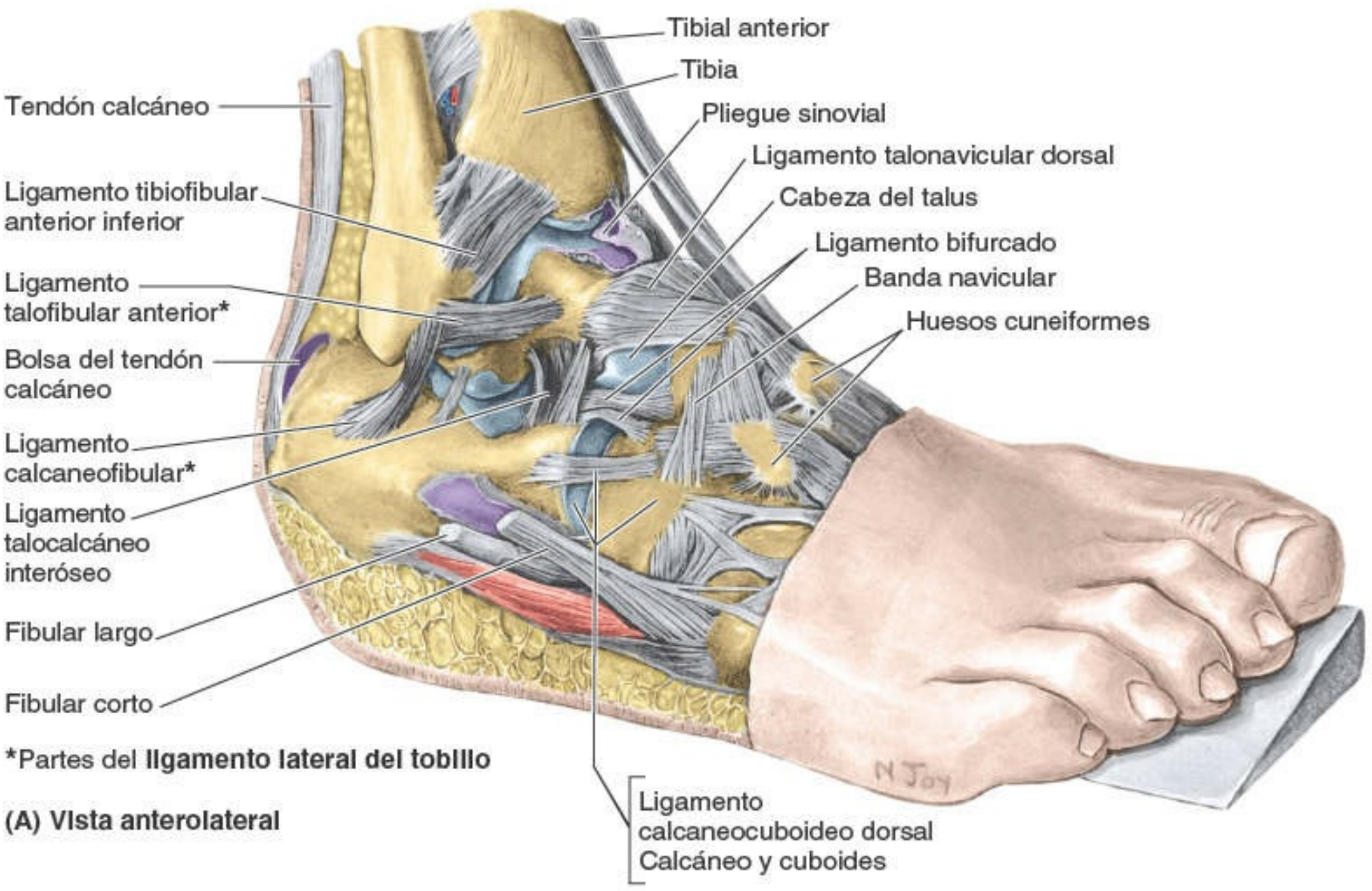

*Partes del ligamento lateral del tobillo

(A) Vista anterolateral

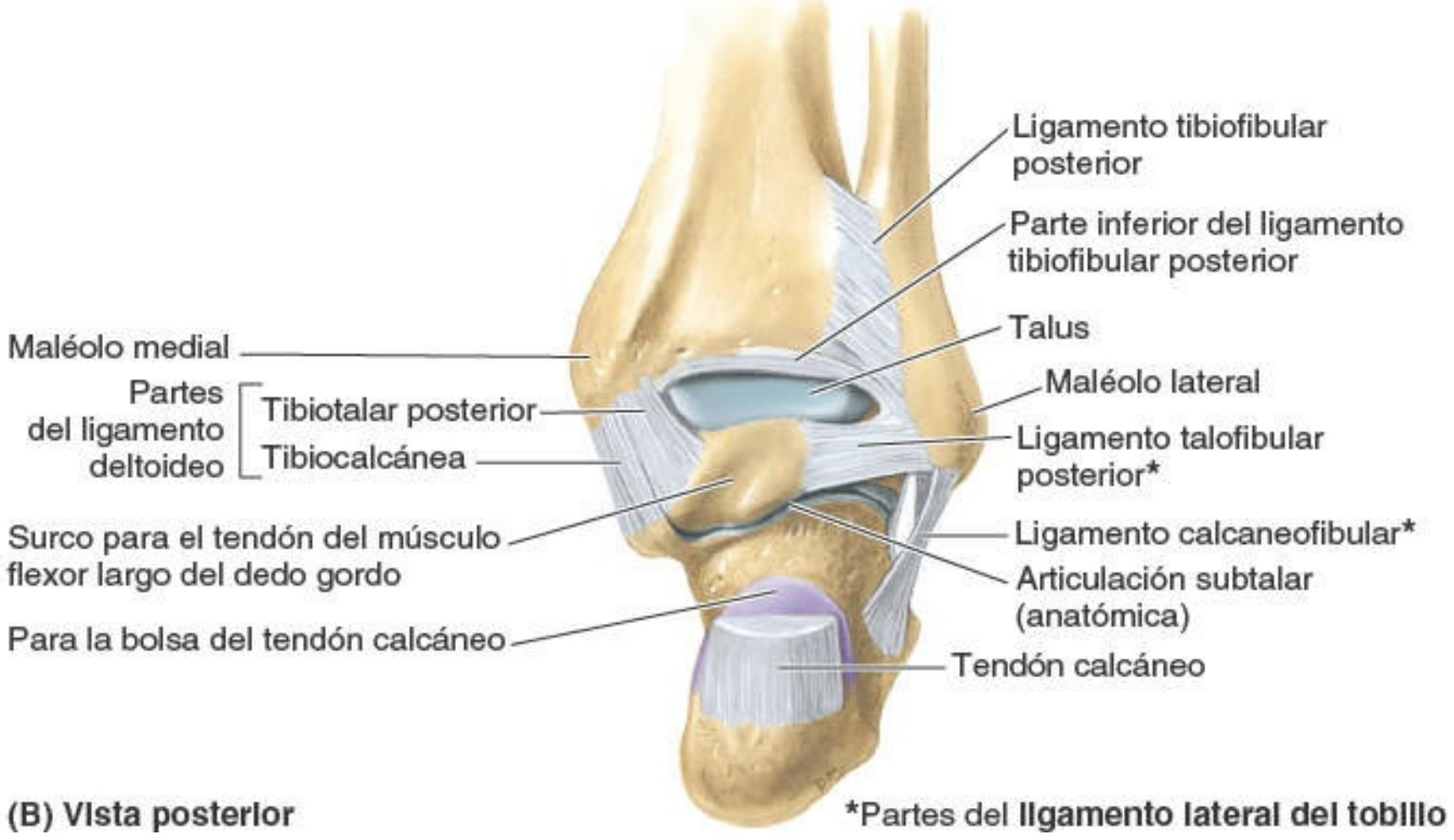

(B) Vista posterior

*Partes del ligamento lateral del tobillo

FIGURA 7-99. Disección de la articulación talocrural, y articulaciones de inversión y eversión del pie. En **(A)** el pie está invertido (colocando una cuña debajo del pie) para mostrar las superficies articulares y poner los ligamentos laterales en tensión.

MOVIMIENTOS

Los principales movimientos de la articulación talocrural son la flexión dorsal y la flexión plantar del pie, que tienen lugar alrededor de un eje transversal que pasa a lo largo del talus (fig. 7-100 B). Debido a la holgura con que descansa el extremo estrecho de la tróclea del talus entre los maléolos cuando el pie se encuentra en flexión plantar, puede haber un cierto «bamboleo» (pequeños grados de abducción, aducción, inversión y eversión) en esta inestable posición.

- La *flexión dorsal del pie* (dorsiflexión) tiene lugar por la acción de los músculos del compartimento anterior de la pierna (v. tabla 7-10). Normalmente, la flexión dorsal está limitada por la resistencia pasiva del tríceps sural al estiramiento y por la tensión de los ligamentos colaterales medial y lateral.
- La *flexión plantar del pie* tiene lugar por la acción de los músculos del compartimento posterior de la pierna (v. tabla 7-13). Cuando se baila *ballet* sobre las puntas de los dedos, por ejemplo, el dorso del pie está alineado con la super-ficie anterior de la pierna.

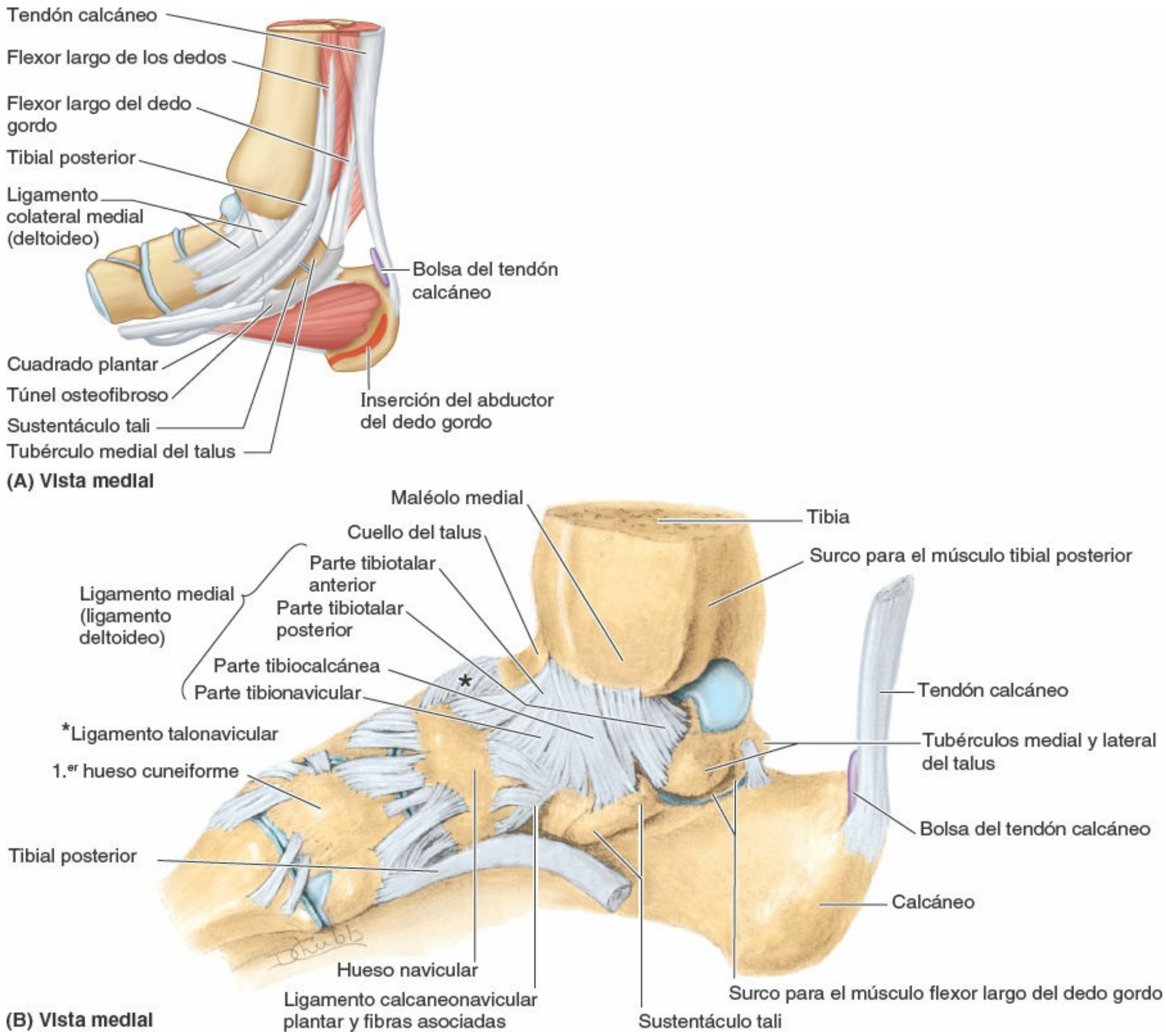

FIGURA 7-100. Tendones y ligamentos de la cara medial del tobillo y el pie. A) Relaciones de los tendones de los músculos flexores con el maléolo medial y el sustentáculo tali al descender por la cara posterolateral de la región del tobillo y entrar en el pie. Se ha retirado el retináculo de los músculos flexores, salvo la parte que sujeta el tendón del flexor largo del dedo gordo. **B)** En esta disección se muestran las cuatro porciones del ligamento colateral medial (deltoideo) del tobillo.

IRRIGACIÓN

Las arterias que irrigan la articulación talocrural proceden de las ramas maleolares de las arterias tibiales anterior y posterior, y fibular (v. fig. 7-95 B).

INERVACIÓN

Los nervios derivan de los nervios safeno, tibial, sural y fibular superficial y profundo. Los nervios fibulares superficial y profundo son ramas del nervio fibular común (fig. 7-95 D).

Articulaciones del pie

En las múltiples articulaciones del pie están implicados los huesos del tarso, los metatarsianos y las falanges (fig. 7-101; tabla 7-18). Las articulaciones intertarsianas más importantes son la *articulación subtalar* (*talocalcánea*) y la *articulación transversa del tarso* (articulaciones *calcaneocuboidea* y *talocalcaneonavicular*). La

inversión y la eversión del pie son los principales movimientos en que están implicadas estas articulaciones. Las otras articulaciones intertarsianas (p. ej., las *articulaciones intercuneiformes*) y las *articulaciones tarsometatarsianas* e *intermetatarsianas* son relativamente pequeñas y están tan estrechamente unidas por ligamentos que sólo pueden moverse ligeramente. En el pie, la flexión y la extensión se producen en el antepié a nivel de las articulaciones metatarsofalángicas e interfalángicas (fig. 7-102 A y B; tabla 7-19). La flexión de los dedos (especialmente de los dedos gordo y 2.º) aumenta la inversión, y su extensión (especialmente la de los tres dedos laterales) aumenta la eversión. Todos los huesos de la parte del pie proximal a las articulaciones metatarsofalángicas están unidos por ligamentos dorsales y plantares. Los huesos de las articulaciones metatarsofalángicas e interfalángicas están unidos por ligamentos colaterales laterales y mediales.

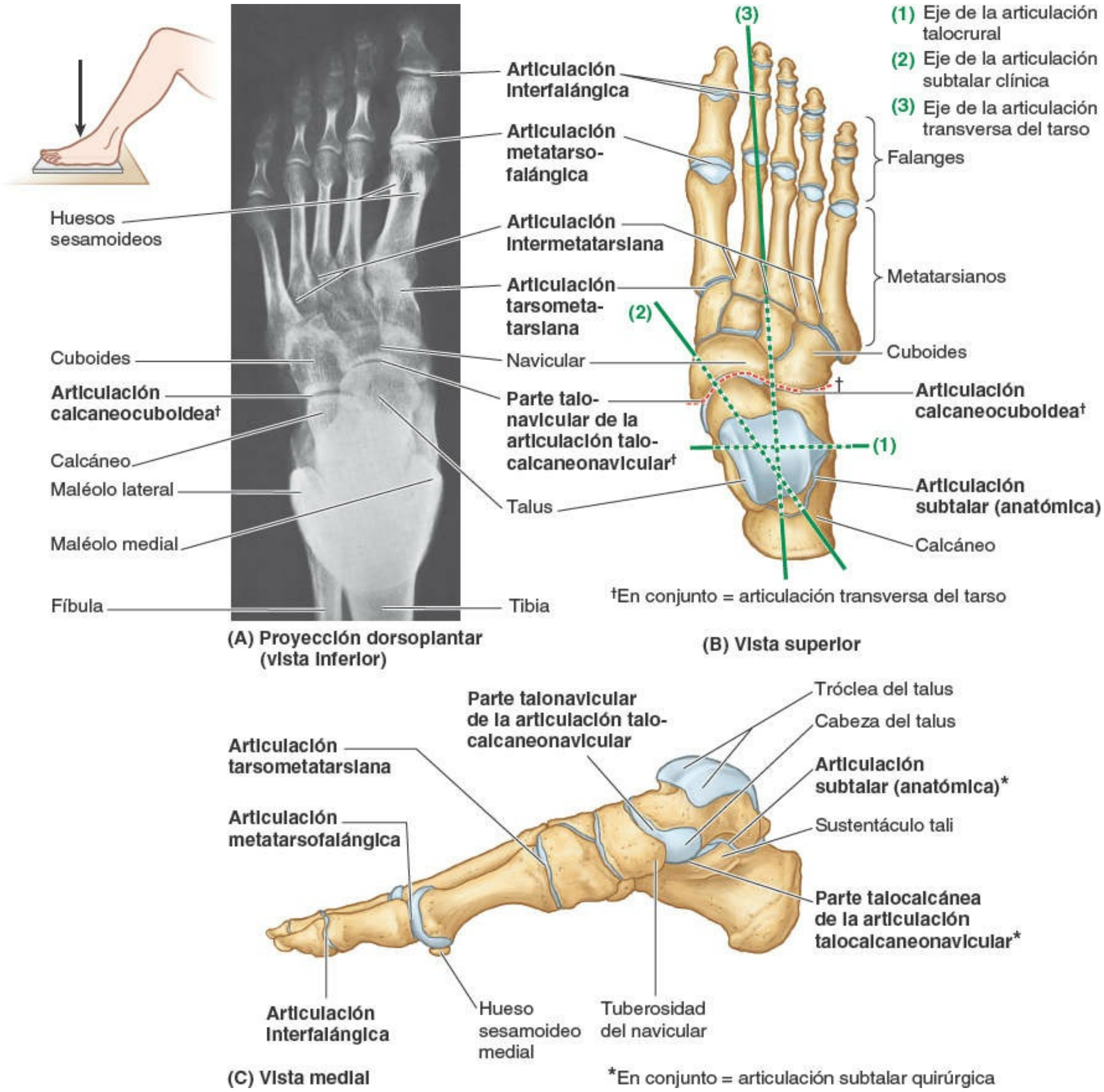

FIGURA 7-101. Articulaciones del pie.

La **articulación subtalar** se encuentra donde el talus descansa sobre el calcáneo y

se articula con él. La *articulación subtalar anatómica* es una articulación sinovial única que se establece entre la cara articular posterior para el calcáneo, ligeramente cóncava, del talus y la cara articular posterior para el talus, convexa, del calcáneo (v. figs. 7-98 B y 7-99 B). La cápsula articular es débil, pero está reforzada por los *ligamentos talocalcáneos* medial, lateral, posterior e interóseo (v. figs. 7-98 B y 7-99 A). El **ligamento talocalcáneo interóseo** se sitúa dentro del *seno del tarso*, que separa las articulaciones subtalar y talocalcaneonavicular, y es especialmente fuerte. Los cirujanos ortopédicos utilizan la expresión *articulación subtalar* para referirse a la articulación funcional compuesta formada por la articulación subtalar anatómica más la **parte talocalcánea de la articulación talocalcaneonavicular.** Los dos elementos separados de la *articulación subtalar clínica* se encabalgan sobre el ligamento talocalcáneo interóseo. Estructuralmente, la definición anatómica es lógica porque la articulación subtalar anatómica es una articulación separada que tiene su propia cápsula y su propia cavidad articular. Funcionalmente, no obstante, la definición clínica es lógica porque ambas partes de la articulación compuesta funcionan como una unidad (es imposible que actúen de forma independiente). La articulación subtalar (sea cual sea su definición) es donde tiene lugar la mayor parte de la inversión y de la eversión, alrededor de un eje oblicuo.

TABLA 7-18. ARTICULACIONES DEL PIE

Articulación	Tipo	Caras articulares	Cápsula articular	Ligamentos	Movimientos	Irrigación	Inervación
Subtalar (talocalcánea, articulación subtalar anatómica)	Articulación sinovial plana	La cara inferior del cuerpo del talus (cara articular posterior para el calcáneo) se articula con la cara superior del calcáneo (cara articular posterior para el talus)	La membrana fibrosa de la cápsula articular se une a los bordes de las caras articulares	Los ligamentos talocalcáneos medial, lateral y posterior refuerzan la cápsula; el ligamento talocalcáneo interóseo mantiene unidos los huesos	Inversión y eversión del pie	Arterias tibial posterior y fibular	Cara plantar: nervios plantares medial o lateral Cara dorsal: nervio fibular profundo
Talocalcaneonavicular	Articulación sinovial; la parte talonavicular es de tipo esferoidea	La cabeza del talus se articula con el calcáneo y el navicular	La cápsula articular no envuelve por completo la articulación	El ligamento calcaneonavicular plantar (resorte) sostiene la cabeza del talus	Posibilidad de movimientos de deslizamiento y rotación	Arteria tibial anterior a través de la arteria tarsiana lateral, una rama de la arteria dorsal del pie	
Calcaneocuboidea	Articulación sinovial plana	El extremo anterior del calcáneo se articula con la cara posterior del cuboides	La membrana fibrosa envuelve la articulación	Los ligamentos calcaneocuboideos dorsal y plantar y el ligamento plantar largo refuerzan la cápsula articular	Inversión y eversión del pie; circunducción		
Cuneonavicular		La parte anterior del navicular se articula con las caras posteriores de los cuneiformes	Una membrana común envuelve las articulaciones	Ligamentos cuneonaviculares dorsales y plantares	Movimientos pequeños		
Tarsometatarsiana		Los huesos anteriores del tarso se articulan con las bases de los metatarsianos	Cápsulas articulares independientes envuelven las articulaciones	Los ligamentos tarsometatarsianos dorsales, plantares e interóseos mantienen unidos los huesos	Deslizamiento		Fibular profundo; nervios plantares medial y lateral; nervio sural
Intermetatarsiana	Articulación sinovial plana	La base de cada hueso metatarsiano se articula con las contiguas	Cada articulación está envuelta por su correspondiente cápsula articular	Los ligamentos intermetatarsianos dorsales, plantares e interóseos mantienen unidos los cuatro metatarsianos laterales	Movimientos individuales pequeños	Arteria metatarsiana lateral (una rama de la arteria dorsal del pie)	Nervios digitales
Metatarsofalángica	Articulación sinovial condílea	Las cabezas de los metatarsianos se articulan con las bases de las falanges proximales		Los ligamentos colaterales refuerzan la cápsula a cada lado; el ligamento plantar refuerza la parte plantar de la cápsula	Flexión, extensión y, en menor grado, abducción, aducción y circunducción		
Interfalángica	Articulación sinovial tipo ginglimo	La cabeza de una falange se articula con la base de la falange distal a ella		Ligamentos colaterales y plantares refuerzan las articulaciones	Flexión y extensión	Ramas digitales del arco plantar profundo	

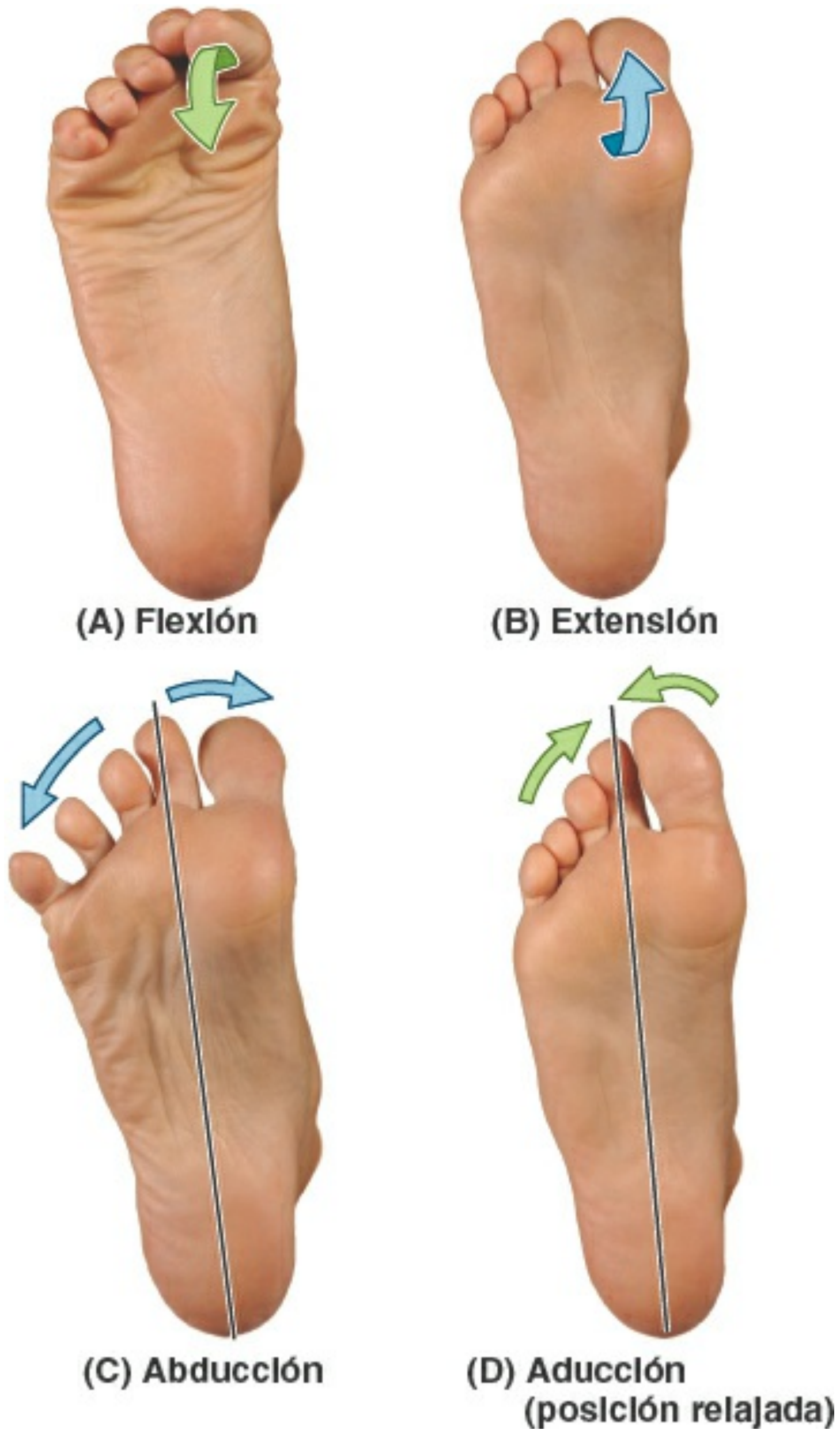

FIGURA 7-102. **Movimientos de las articulaciones del antepié.**

TABLA 7-19. MOVIMIENTOS DE LAS ARTICULACIONES DEL ANTEPIÉ Y MÚSCULOS QUE LOS PRODUCEN

Movimiento (las letras se refieren a la fig. 7-102)	Músculos[a]
Articulaciones metatarsofalángicas	
Flexión (A)	**Flexor corto de los dedos** **Lumbricales** **Interóseos** **Flexor corto del dedo gordo** **Flexor largo del dedo gordo** Flexor corto del dedo pequeño Flexor largo de los dedos
Extensión (B)	**Extensor largo del dedo gordo** **Extensor largo de los dedos** **Extensor corto de los dedos**
Abducción (C)	**Abductor del dedo gordo** **Abductor del dedo pequeño** **Interóseos dorsales**
Aducción (D)	**Aductor del dedo gordo** **Interóseos plantares**
Articulaciones interfalángicas	
Flexión (A)	**Flexor largo del dedo gordo** **Flexor largo de los dedos** **Flexor corto de los dedos** Cuadrado plantar
Extensión (B)	**Extensor largo del dedo gordo** **Extensor largo de los dedos** **Extensor corto de los dedos**

[a]Los músculos que aparecen en negrita son los principalmente productores del movimiento; el resto de los músculos colabora con ellos.

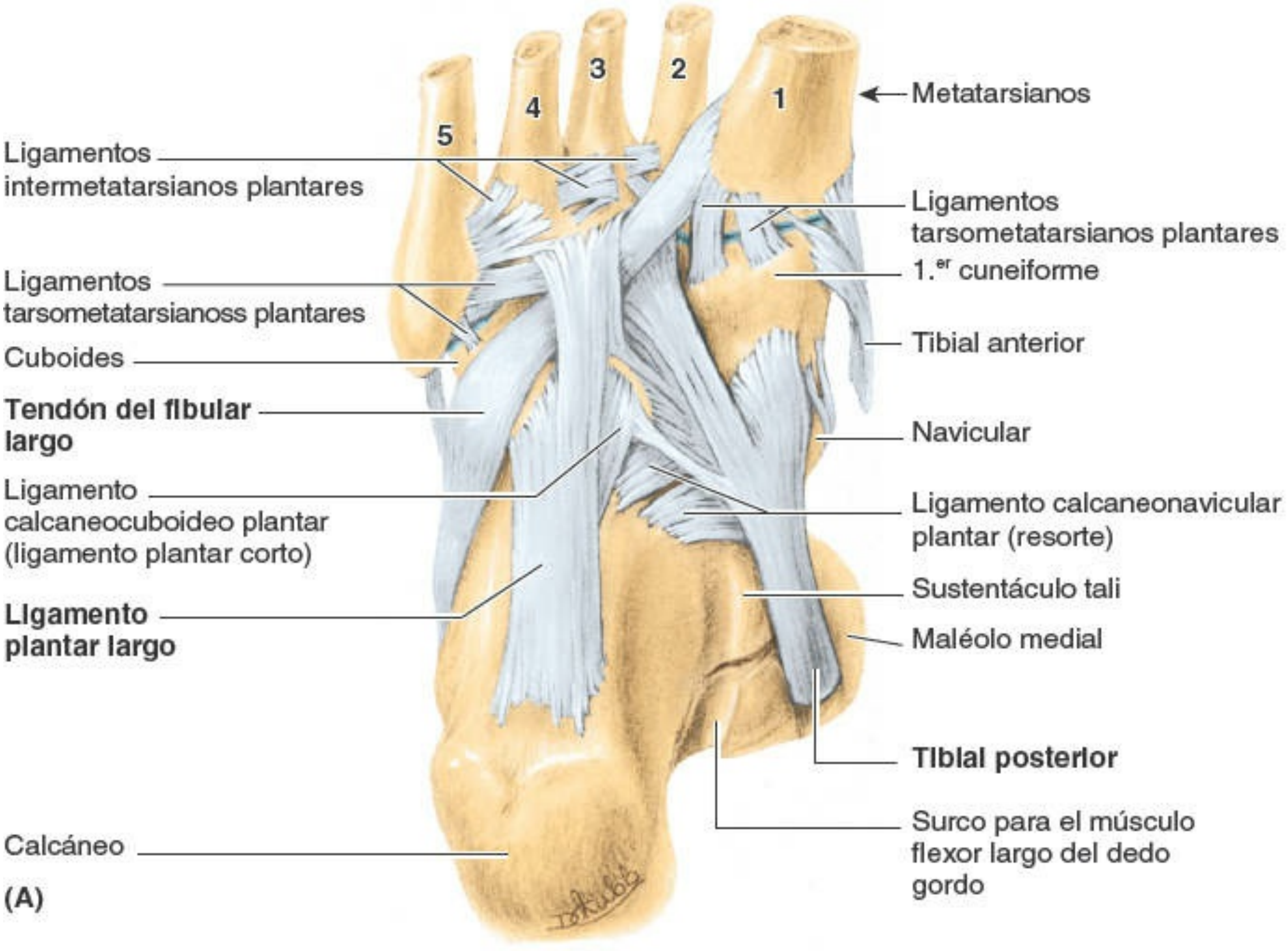

(A)

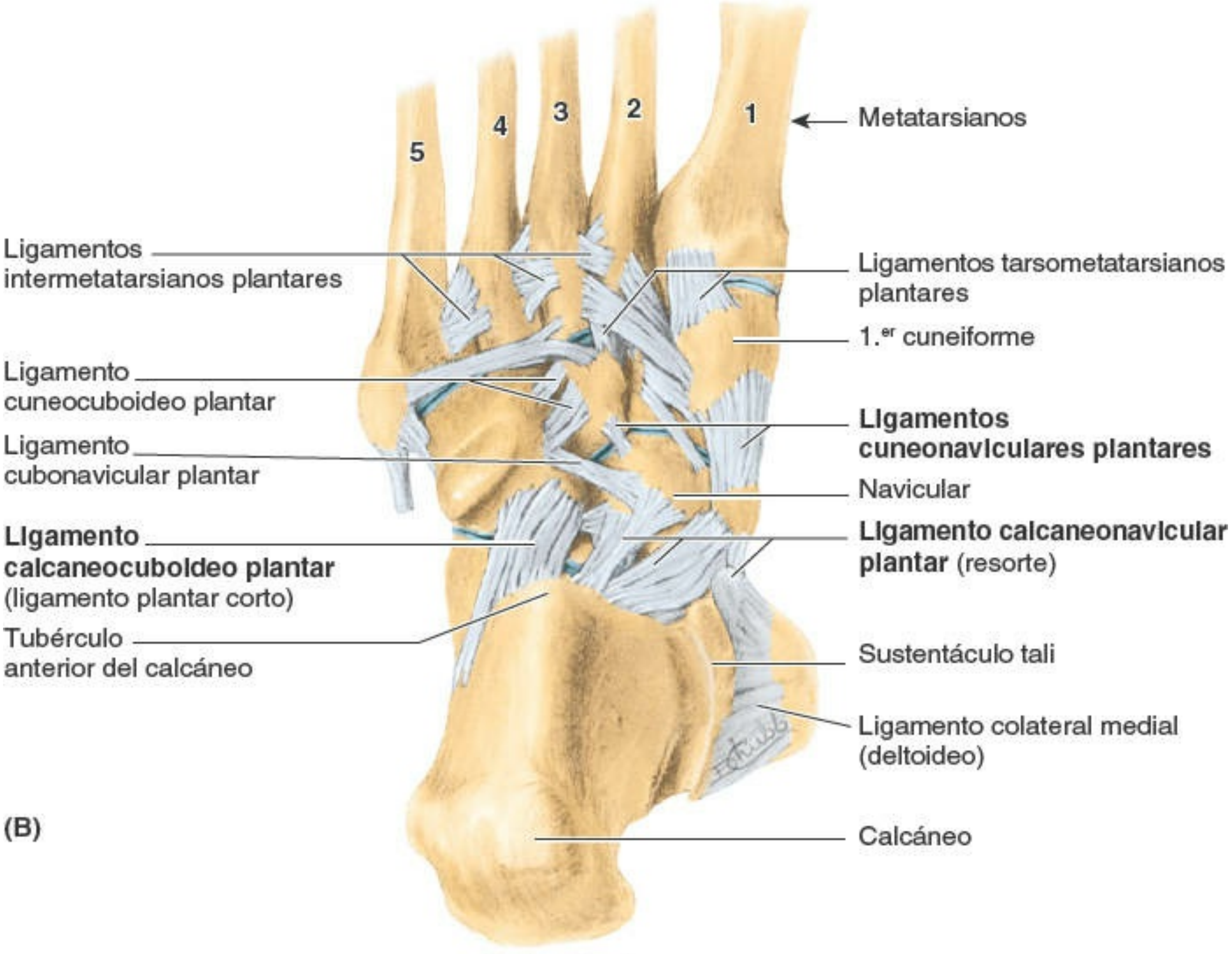

(B)

Vistas plantares

FIGURA 7-103. Ligamentos plantares. A y **B)** Etapas secuenciales de una disección profunda de la planta del pie derecho, que muestra las inserciones de los ligamentos y los tendones de los músculos eversores e inversores largos.

La **articulación transversa del tarso** es una articulación compuesta formada por dos articulaciones separadas que se alinean transversalmente: la **porción talonavicular de la articulación talocalcaneonavicular** y la **articulación calcaneocuboidea** (v. fig. 7-101 A y B). En este punto, el mediopié y el antepié rotan como una unidad sobre el retropié alrededor de un eje longitudinal (anteroposterior), con lo cual aumentan los movimientos de inversión y eversión que tienen lugar en la articulación subtalar clínica. La sección transversal a lo largo de la articulación transversa del tarso es una técnica habitual para la *amputación quirúrgica del pie.*

LIGAMENTOS PRINCIPALES DEL PIE

Los ligamentos principales de la cara plantar del pie (fig. 7-103) son:

- El **ligamento calcaneonavicular plantar** (resorte), que ocupa y se extiende a lo largo de una hendidura en forma de cuña situada entre el sustentáculo tali y el borde inferior de la cara posterior del navicular (fig. 7-103 A y B). Este ligamento sostiene la cabeza del talus y desempeña una función importante en la transferencia del peso desde el talus y en el mantenimiento del arco longitudinal del pie, del cual es la piedra angular (su elemento más superior).
- El **ligamento plantar largo**, que discurre desde la superficie plantar del calcáneo hasta el surco para el tendón del músculo fibular largo del cuboides. Algunas de sus fibras se extienden hacia las bases de los metatarsianos y en su trayecto forman un túnel para el tendón del fibular largo (fig. 7-103 A). El ligamento plantar largo es importante para el mantenimiento del arco longitudinal del pie.
- El **ligamento calcaneocuboideo plantar** (ligamento plantar corto), que se localiza en un plano situado entre los ligamentos calcaneonavicular plantar y plantar largo (fig. 7-103 B). Se extiende desde la parte anterior de la cara inferior del calcáneo hasta la cara inferior del cuboides. También está implicado en el mantenimiento del arco longitudinal del pie.

ARCOS DEL PIE

Si las estructuras que forman el pie fueran más rígidas, cada impacto sobre el suelo generaría fuerzas extremadamente intensas y de corta duración (golpes) que se propagarían a través del sistema esquelético. El pie está compuesto por numerosos huesos conectados por ligamentos, y por ello tiene una considerable flexibilidad que le permite deformarse en cada contacto con el suelo y absorber así gran parte del impacto. Además, los huesos del tarso y los metatarsianos están dispuestos en un arco longitudinal y uno transversal a los que sostienen pasivamente, y retienen de forma activa tendones flexibles que aumentan la capacidad para aguantar el peso corporal y la elasticidad del pie. Estas fuerzas de intensidad mucho menor y mayor duración se transmiten a través del sistema esquelético.

Los arcos distribuyen el peso sobre la plataforma podal (pie), y actúan no sólo

como elementos que absorben impactos sino también como trampolines que lo propulsan durante la marcha, la carrera y el salto. Estos arcos elásticos aumentan la capacidad del pie para adaptarse a los cambios en la superficie del terreno. El peso del cuerpo se transmite desde la tibia hacia el talus; a continuación se transmite posteriormente hacia el calcáneo y anteriormente hacia la «bola del pie» (los huesos sesamoideos del 1.er metatarsiano y la cabeza del 2.º metatarsiano), y este peso/presión se comparte lateralmente con las cabezas de los metatarsianos 3.º a 5.º según sea necesario para el equilibrio y la comodidad (fig. 7-104). Entre estos puntos de sostén del peso se encuentran los relativamente elásticos arcos del pie, que se aplanan ligeramente por la acción del peso corporal en la bipedestación. Suelen recuperar su curvatura (se retraen) cuando deja de actuar el peso corporal.

FIGURA 7-104. Áreas que soportan el peso en el pie. El peso del cuerpo se divide aproximadamente igual entre el retropié (calcáneo) y el antepié (cabezas de los metatarsianos). El antepié tiene cinco puntos de contacto con el suelo: uno medial, de gran tamaño, que incluye los dos huesos sesamoideos asociados a la cabeza del 1.er metatarsiano, y las cabezas de los cuatro metatarsianos laterales. El 1.er metatarsiano soporta la principal parte de la carga, y la parte lateral del antepié es la que proporciona equilibrio.

El **arco longitudinal del pie** está compuesto por una parte medial y una lateral (fig. 7-105). Funcionalmente, ambas partes actúan como una unidad, junto con el arco transverso del pie, para distribuir el peso en todas las direcciones. El **arco longitudinal medial** es más alto y más importante que el arco longitudinal lateral (fig. 7-105 A y B). El arco longitudinal medial está compuesto por el calcáneo, el talus, el navicular, los tres cuneiformes y los tres primeros metatarsianos. *La cabeza del talus es la piedra angular del arco longitudinal medial.* El tibial anterior y posterior, a través de sus inserciones tendinosas, que refuerza el arco longitudinal

medial. El tendón del fibular largo, que va de la cara lateral a la medial, también ayuda a mantener este arco (fig. 7-105 C y E). El **arco longitudinal lateral** es mucho más plano que el medial y descansa sobre el suelo durante la bipedestación (fig. 7-105 B y D). Está formado por el calcáneo, el cuboides y los dos metatarsianos laterales.

El **arco transverso del pie** va de lado a lado (fig. 7-105 C). Está formado por el cuboides, los cuneiformes y las bases de los metatarsianos. Las partes medial y lateral del arco longitudinal actúan como pilares del arco transverso. Los tendones del fibular largo y el tibial posterior, que cruzan la planta del pie como un estribo (fig. 7-105 C), ayudan a mantener la curvatura del arco transverso. La integridad de los arcos óseos del pie se mantiene gracias a factores pasivos y apoyos dinámicos (fig. 7-105 E).

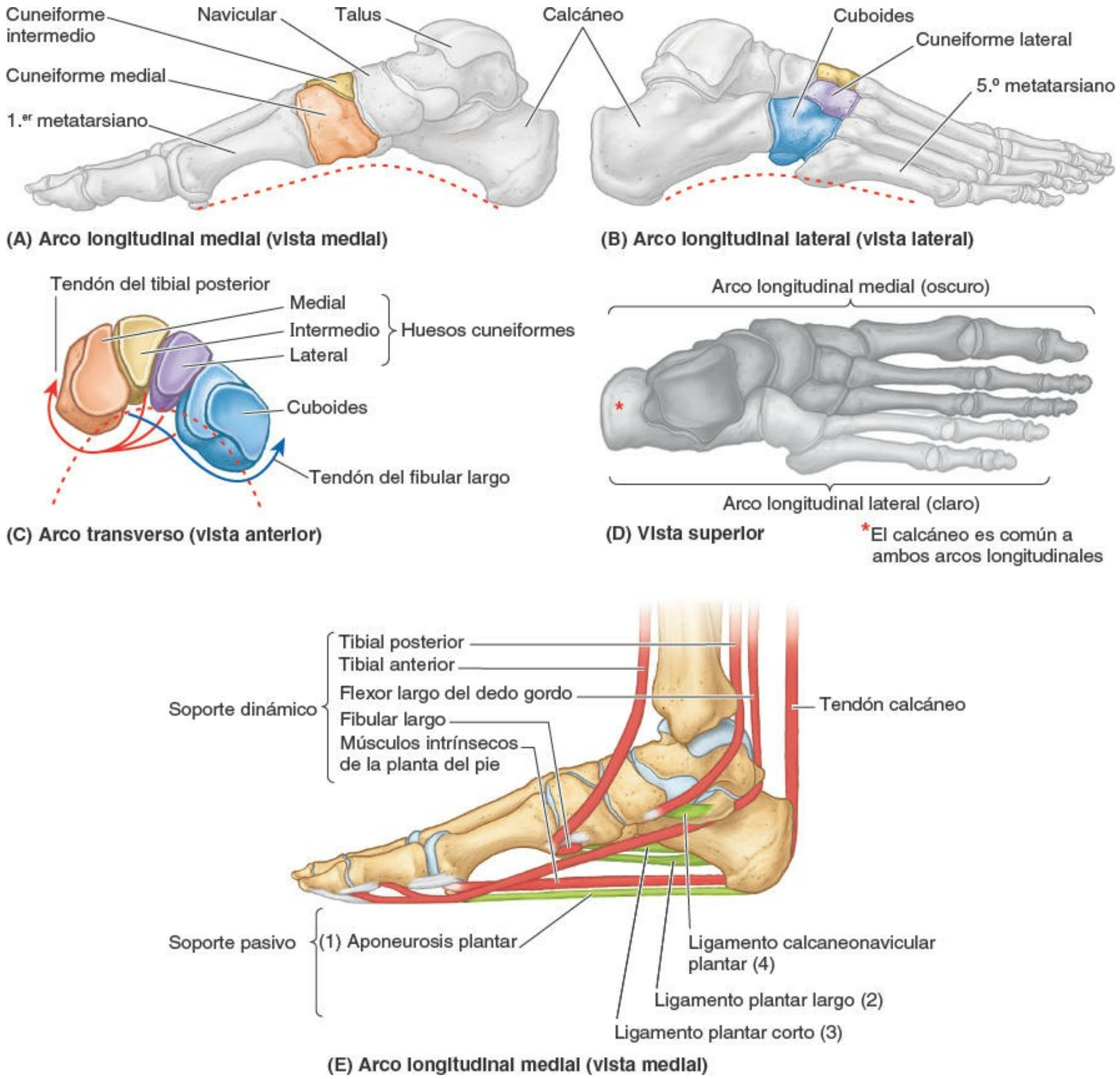

FIGURA 7-105. Arcos del pie. A y **B)** El arco longitudinal medial es mayor que el arco longitudinal lateral, que puede estar en contacto con el suelo cuando se está en bipedestación erecta. **C)** Se muestra el arco transverso a nivel de los huesos cuneiformes, que reciben el apoyo, como un estribo, de un importante músculo que causa inversión (tibial posterior) y uno que produce eversión (fibular largo). **D)** Se indican los componentes de los arcos longitudinales medial *(gris oscuro)* y lateral *(gris claro)*. El calcáneo *(gris*

intermedio) es común a ambos. El arco medial es el que soporta principalmente el peso, mientras que el arco lateral proporciona equilibrio. **E)** Se representan el soporte activo *(líneas rojas)* y pasivo *(gris)* de los arcos longitudinales del pie. Hay cuatro capas de soporte pasivo (1-4).

Los factores pasivos implicados en la formación y el mantenimiento de los arcos del pie comprenden:

- La forma de los huesos unidos (en ambos arcos, pero especialmente en el transverso).
- Cuatro capas sucesivas de tejido fibroso que sostienen el arco longitudinal como una cuerda de arco (de superficial a profundo):
  1. La aponeurosis plantar.
  2. El ligamento plantar largo.
  3. El ligamento calcaneocuboideo plantar (plantar corto).
  4. El ligamento calcaneonavicular plantar (resorte).

Los apoyos dinámicos implicados en el mantenimiento de los arcos del pie comprenden:

- La acción tónica (refleja) de los músculos intrínsecos del pie (arco longitudinal).
- La contracción activa y tónica de los músculos con tendones largos que se extienden por el pie:
  - Flexores largos del dedo gordo y de los dedos para el arco longitudinal.
  - Fibular largo y tibial posterior para el arco transverso.

De estos factores, los ligamentos plantares y la aponeurosis plantar son las estructuras más importantes en el mantenimiento de los arcos del pie, y las que están sometidas a una mayor tensión.

Anatomía de superficie de las articulaciones de la rodilla, talocrural y del pie

La región de la rodilla se localiza entre el muslo y la pierna (fig. 7-106 A). Superiormente a esta se encuentran las grandes masas formadas por los *vastos lateral* y *medial*. Superolateralmente se encuentra el *tracto iliotibial*, que se puede seguir inferiormente hasta el *tubérculo anterolateral de la tibia* (de Gerdy). La *patela*, fácil de palpar y de movilizar de un lado a otro cuando la rodilla está extendida, se sitúa por delante de los *cóndilos femorales* (palpables a cada lado de la patela). El *ligamento patelar*, que se extiende desde el *vértice de la patela*, es fácil de visualizar, especialmente en personas delgadas, como una gruesa banda que se inserta en la prominente *tuberosidad de la tibia*. El *plano de la articulación de la rodilla*, situado entre los cóndilos femorales y la meseta tibial, se puede palpar a cada lado de la unión entre el vértice y el ligamento patelar cuando la rodilla está en extensión. Lateralmente, la *cabeza de la fíbula* es fácil de localizar cuando se sigue el *tendón del bíceps femoral* inferiormente. Este tendón es especialmente prominente cuando la rodilla se encuentra parcialmente flexionada (fig. 7-106 B). El *ligamento colateral fibular* se puede palpar como una estructura en forma de cordón situada

superiormente a la cabeza de la fíbula y anteriormente al tendón del bíceps, cuando la rodilla se encuentra en flexión completa.

Las prominencias de los *maléolos lateral* y *medial* indican la localización aproximada del *eje de la articulación talocrural* (fig. 7-106 C a E). Cuando el pie se encuentra en flexión plantar, el borde *anterior* del extremo distal de la tibia, que señala la localización del plano de la articulación talocrural, se puede palpar proximal a los maléolos. El *sustentáculo tali*, situado a unos 2 cm del vértice del maléolo medial en dirección distal, se localiza mejor si se palpa por debajo de la región en que está ligeramente escondido por detrás del *tendón del flexor largo de los dedos*, que lo cruza. Cuando el pie está invertido, el margen lateral de la ***cara anterior del calcáneo*** queda al descubierto y se puede palpar en la cara lateral; esta estructura señala la localización de la *articulación calcaneocuboidea*. Cuando el pie se encuentra en flexión plantar queda expuesta la *cabeza del talus*, que puede palparse allí donde se observa la cara anterior del calcáneo. El *tendón calcáneo* es fácil de palpar y seguir en la cara posterior del tobillo hasta su inserción en la *tuberosidad del calcáneo*. En las depresiones situadas a cada lado del tendón, la articulación talocrural es superficial. Cuando la articulación contiene una cantidad excesiva de líquido, estas depresiones pueden estar obliteradas. La *articulación transversa del tarso* está señalada por una línea que se dirige desde la cara posterior de la tuberosidad del navicular hasta un punto situado a medio camino entre el maléolo lateral y la tuberosidad del 5.º metatarsiano.

La ***articulación metatarsofalángica del dedo gordo*** se sitúa distal al nudillo formado por la cabeza del 1.er metatarsiano. La *gota* es un trastorno metabólico que con frecuencia provoca edema y dolor a la palpación en esta articulación, como también sucede en la *artrosis* (afectación degenerativa de las articulaciones). El dolor intenso localizado en la 1.ª articulación metatarsofalángica se denomina *podagra*. Con frecuencia, la 1.ª articulación metatarsofalángica es la que antes queda afectada por la artritis.

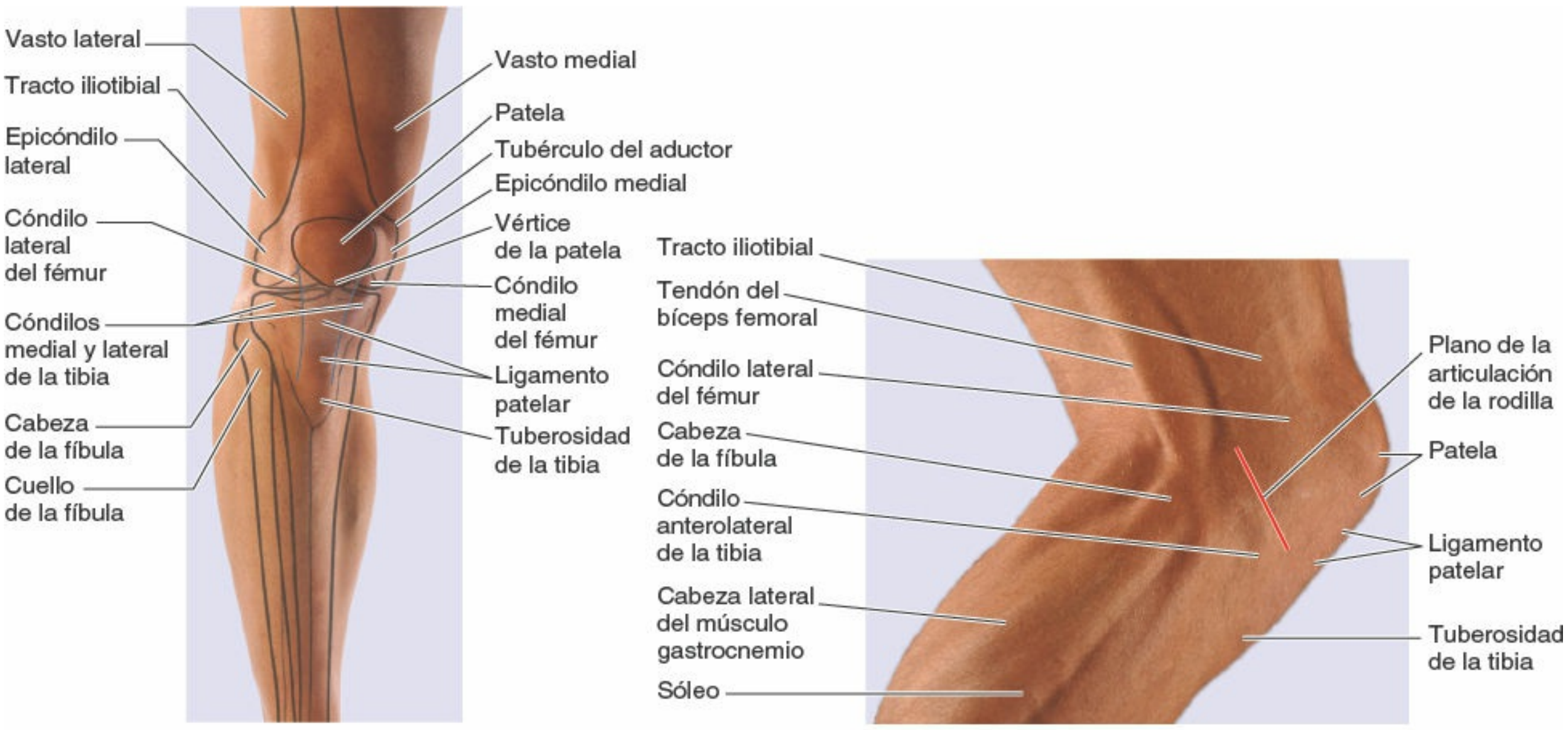

(A) Vista anterior: rodilla en extensión (B) Vista lateral: rodilla en flexión parcial

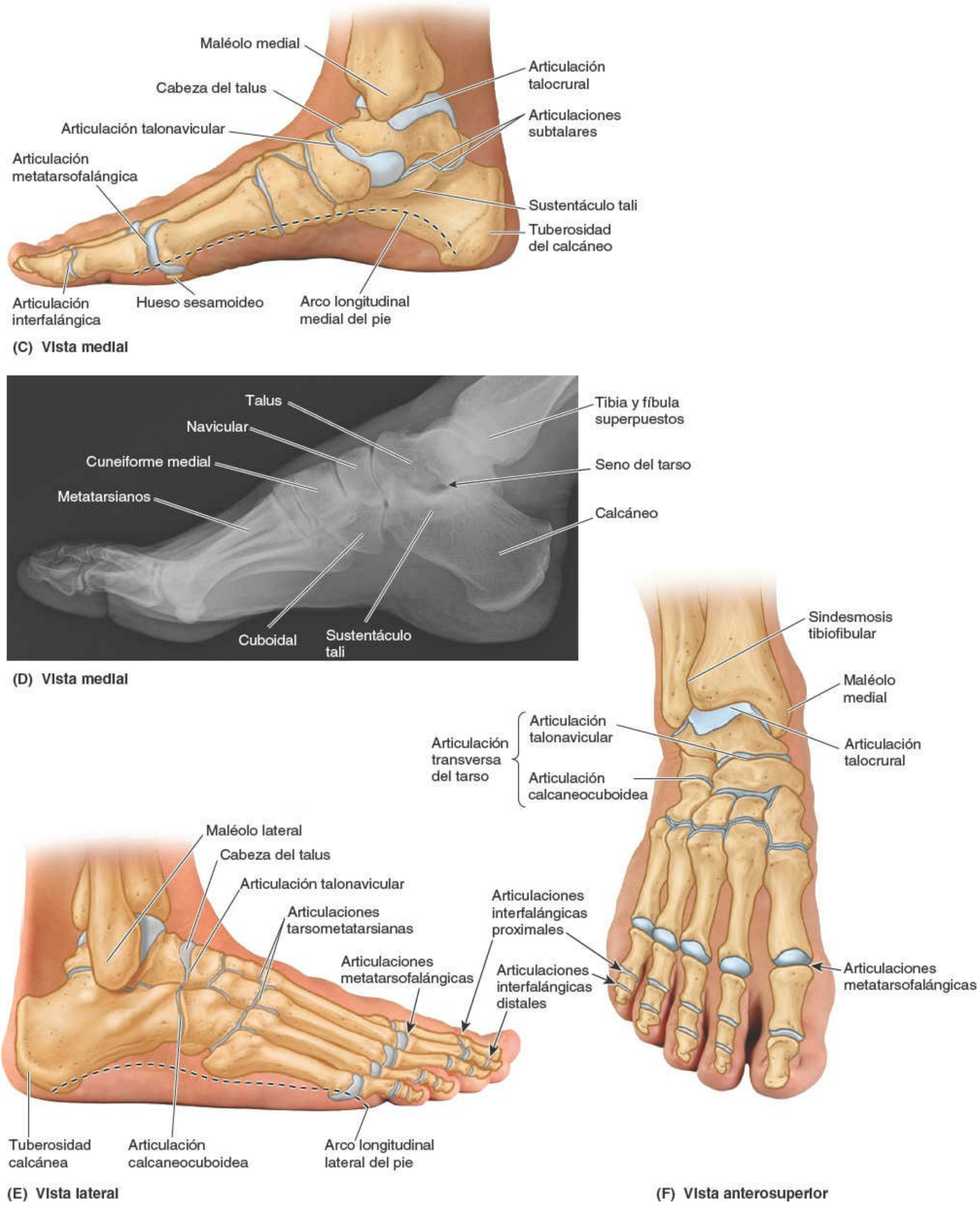

FIGURA 7-106. **Anatomía de superficie de las articulaciones de la rodilla, la pierna, el tobillo y el pie**

C U A D R O C L Í N I C O

ARTICULACIONES DEL MIEMBRO INFERIOR

Bipedestación y congruencia de las superficies articulares de la articulación coxal

El acetábulo humano está orientado en dirección inferior, lateral y anterior. La

porción ilíaca del borde acetabular, sometida a carga de peso, recubre la cabeza del fémur, lo cual es importante para la transmisión del peso hacia el fémur en la posición erguida (tanto estática como durante la marcha) (v. figs. 7-3 y 7-81 C).

En consecuencia, en las posiciones que suelen adoptar las personas, la articulación coxal es mecánicamente más estable cuando está sometida a carga de peso (p. ej., cuando se levanta un objeto pesado). La disminución del grado en que el ilion cubre la cabeza del fémur (detectable radiológicamente por medio del *ángulo de Wiberg;* v. fig. 7-81 C y D) puede indicar una inestabilidad de la articulación.

Debido a la dirección anterior del eje del acetábulo y a la dirección posterior del eje de la cabeza y el cuello del fémur cuando se extiende lateralmente (debido al ángulo de torsión, comentado antes), se forma un ángulo de 30º a 40° entre ambos ejes (fig. C7-29). En consecuencia, las superficies articulares de la cabeza del fémur y el acetábulo no son completamente congruentes en la posición erecta (bípeda). La parte anterior de la cabeza del fémur está «expuesta» y se articula sobre todo con la cápsula articular (v. figs. 7-81 C, 7-82, 7-83 A y C, y 7-86). Aun así, es raro que más de un 40 % de la superficie articular disponible de la cabeza del fémur esté en contacto con la superficie del acetábulo en cualquier posición.

Si se compara con otras articulaciones, y considerando el gran tamaño de la articulación coxal, se trata de un extenso contacto, que contribuye mucho a la gran estabilidad de la articulación.

Fracturas del cuello del fémur

En la mayoría de los deportes de contacto, las *fracturas del cuello del fémur* (mal llamadas «fracturas de cadera», porque esta expresión indica que es el hueso coxal el afectado) son poco frecuentes, ya que normalmente los participantes son jóvenes y esta estructura es resistente en las personas menores de 40 años. Cuando aparecen en este grupo de edad, normalmente se deben a impactos de gran intensidad (p. ej., en accidentes de coches de carreras, esquí, saltos de trampolín o hípicos) cuando el miembro inferior está extendido y la energía se transmite hacia la articulación coxal, incluso cuando su aplicación se ha producido a distancia de esta. Por ejemplo, si el pie está fijado firmemente contra el suelo del coche y la rodilla está bloqueada, o si la rodilla está fijada contra el salpicadero cuando tiene lugar una colisión frontal, la energía del impacto se puede transmitir superiormente y provocar una fractura del cuello del fémur. Estas fracturas son especialmente frecuentes en las personas mayores de 60 años, sobre todo en las mujeres, porque sus cuellos femorales son débiles y quebradizos debido a la *osteoporosis* (fig. C7-30). Las fracturas del cuello del fémur suelen ser intracapsulares, y para realinear los fragmentos normalmente se necesita la implantación de fijaciones esqueléticas internas.

Dichas fracturas provocan una rotación lateral del miembro inferior. Con frecuencia, alteran el aporte sanguíneo del cuello del fémur. La mayoría de la sangre que llega a la cabeza y al cuello del fémur procede de la arteria circunfleja

femoral medial (v. fig. 7-84). En las fracturas del cuello del fémur y en las luxaciones de la articulación coxal suelen desgarrarse las arterias retinaculares. En algunas de estas fracturas, la única fuente de sangre para el fragmento proximal es la arteria para la cabeza del fémur que pasa por dentro del ligamento de la cabeza del fémur. En general, la sangre que aporta esta arteria no es suficiente para el mantenimiento de la cabeza del fémur, por lo que el fragmento puede sufrir una *necrosis avascular aséptica*.

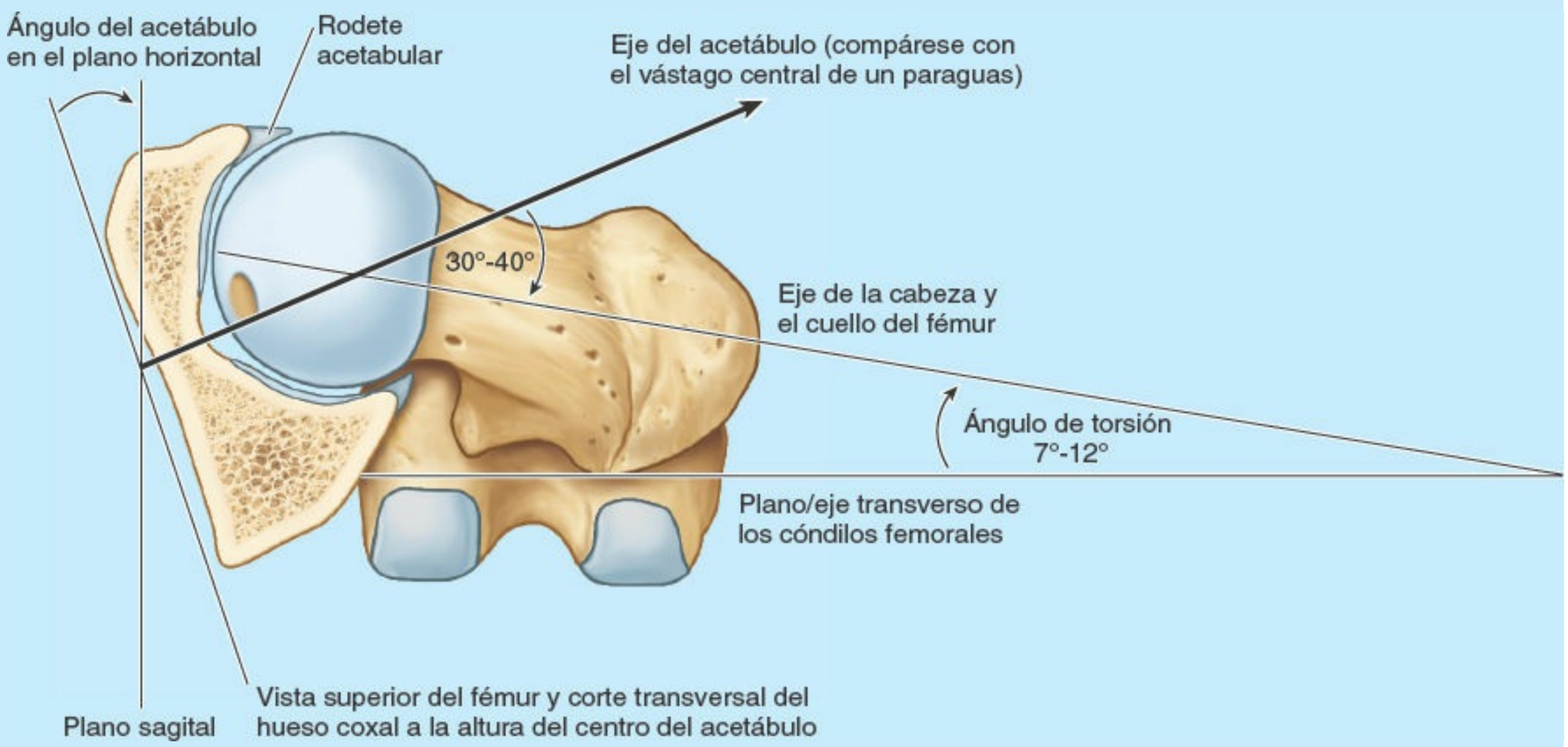

FIGURA C7-29.

FIGURA C7-30.

Artroplastia de cadera

Aunque la articulación coxal es resistente y estable, está sujeta a lesiones traumáticas graves y a procesos degenerativos. La *artrosis de la articulación coxal*, que cursa con dolor, edema, impotencia funcional y erosión del cartílago articular, es una causa frecuente de discapacidad (fig. C7-31 A). En la artroplastia de cadera se sustituyen la cabeza y el cuello del fémur por una prótesis metálica que se fija en el fémur con cemento óseo (fig. C7-31 B). Para sustituir el acetábulo, se cementa una cavidad hemisférica de plástico en el hueso coxal.

Necrosis de la cabeza del fémur en niños

En los niños, las luxaciones traumáticas de la articulación coxal lesionan la arteria de la cabeza del fémur. Las fracturas que cursan con una separación de la epífisis femoral superior (la zona de crecimiento situada

entre la cabeza y el cuello del fémur) también pueden alterar la irrigación de la cabeza del fémur y provocar en última instancia una *necrosis avascular postraumática de la cabeza.* Como resultado, las superficies articulares se vuelven incongruentes y se retrasa el crecimiento en la epífisis. Estos cuadros, que son más frecuentes en niños de 3 a 9 años de edad, provocan un dolor en la cadera que puede irradiar a la rodilla.

Luxación de la articulación coxal

La *luxación congénita de la articulación coxal* es una afección frecuente que afecta alrededor de 1,5 de cada 1 000 nacidos vivos; es bilateral en aproximadamente la mitad de los casos. Se observa por lo menos ocho veces más en las niñas que en los niños (Salter, 1999). La luxación tiene lugar cuando la cabeza del fémur no se ha colocado de forma adecuada en el acetábulo. Una característica de la luxación congénita es la incapacidad para abducir el muslo. Además, el miembro afectado parece más corto (y funciona como si lo fuera), ya que la cabeza luxada del fémur se encuentra en una situación más superior que la del lado normal; debido a ello aparece un *signo de Trendelenburg* positivo (la cadera parece caer hacia un lado cuando se camina). Un 25 % de todos los casos de artritis de cadera en adultos es consecuencia directa de los efectos residuales de una luxación congénita de esta articulación.

Las *luxaciones adquiridas de la articulación coxal* son poco frecuentes debido a su resistencia y su estabilidad. No obstante, pueden producirse por un accidente de tráfico con la cadera en flexión, aducción y rotación medial (que es la posición en que suele encontrarse el miembro inferior cuando se conduce un automóvil).

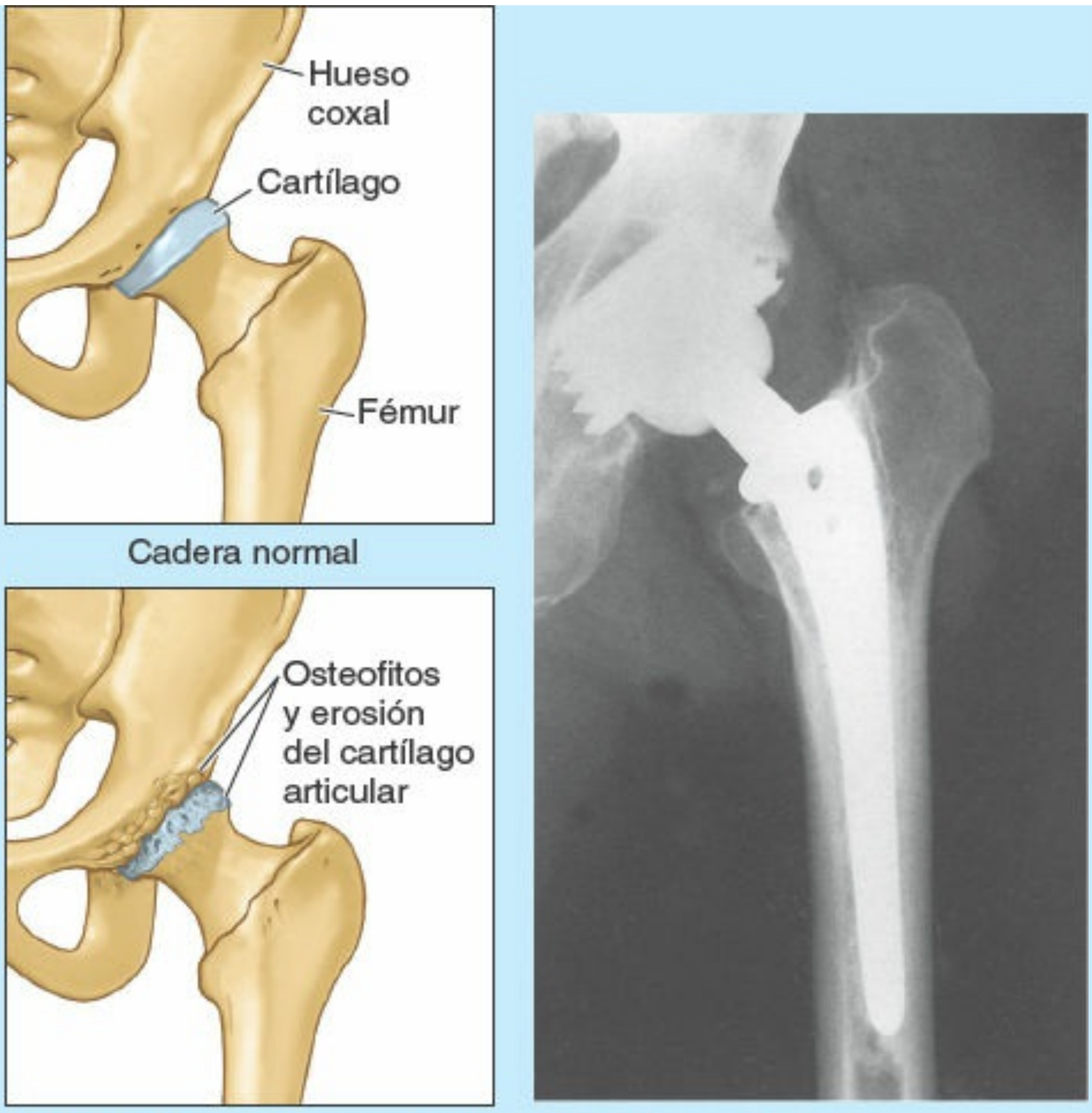

(A) Cadera con artritis moderada (B) Prótesis de cadera

FIGURA C7-31.

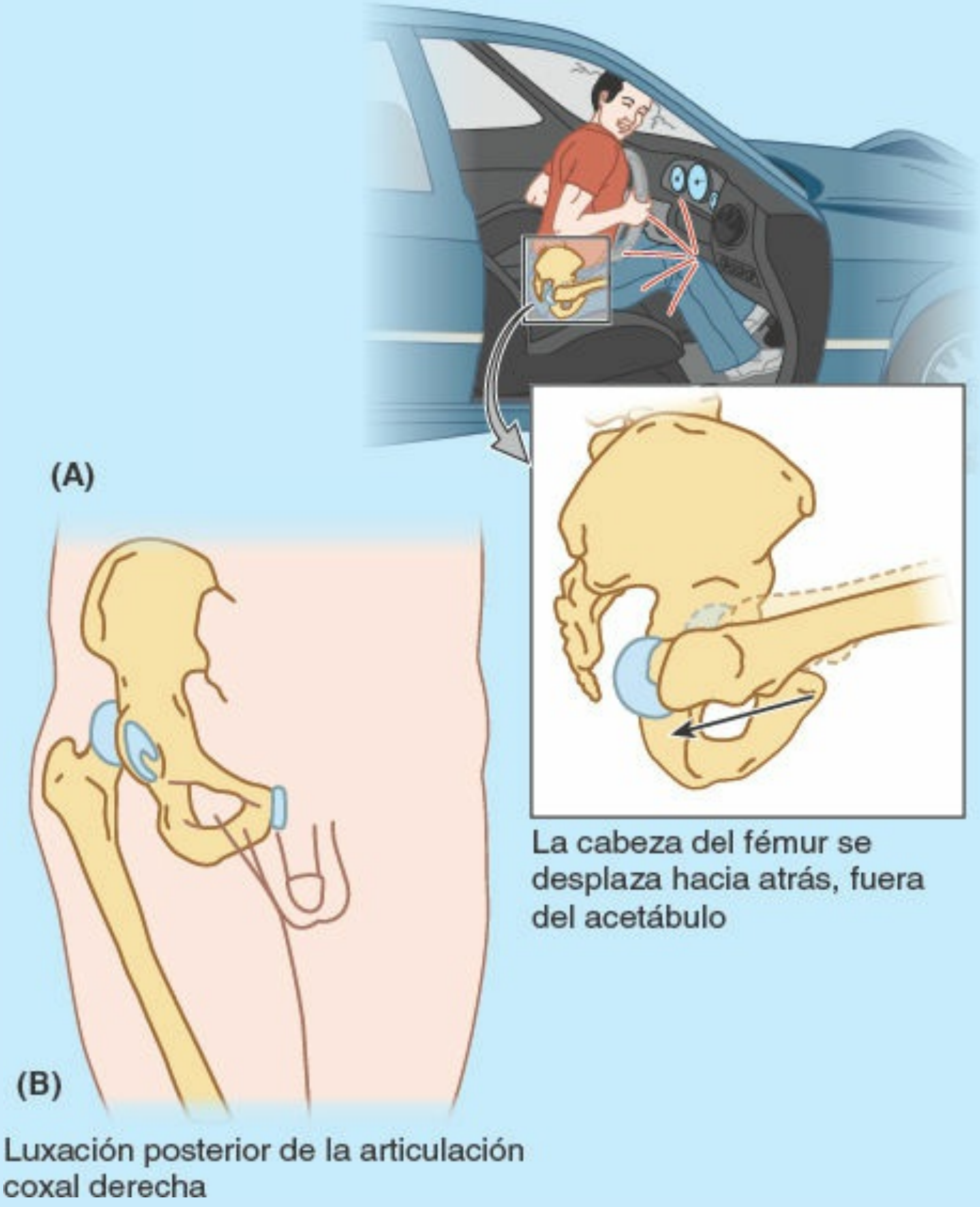

FIGURA C7-32.

Las *luxaciones posteriores de la articulación coxal* son las más frecuentes. En una colisión frontal en la cual la rodilla choque contra el salpicadero puede luxarse la cadera porque la cabeza del fémur salga del acetábulo por la fuerza (fig. C7-32 A). La cápsula articular se rompe en la región inferior y posterior, y la cabeza del fémur puede pasar a través del desgarro formado y por encima del margen posterior del acetábulo para alojarse sobre la cara lateral del ilion; en esta situación el miembro se acorta y rota medialmente (fig. C7-32 B).

Por su estrecha relación con la articulación coxal (v. fig. 7-82 A), el *nervio isquiático* se puede lesionar (elongación y/o compresión) en las luxaciones posteriores o las fracturas-luxaciones de aquélla. Estas lesiones pueden provocar parálisis de los isquiotibiales y de los músculos distales a la rodilla inervados por el nervio isquiático; también pueden cursar con alteraciones sensitivas en la piel que recubre las caras posterolaterales de la pierna y gran parte del pie debido a lesiones en los ramos sensitivos del nervio isquiático.

Las *luxaciones anteriores de la articulación coxal* se deben a traumatismos violentos que provocan su extensión, abducción y rotación lateral forzadas (p. ej., cuando se engancha la punta de un esquí mientras se está esquiando). En estos

casos, la cabeza del fémur se sitúa por debajo del acetábulo. Con frecuencia se fractura el borde del acetábulo, provocando la *fractura-luxación de la articulación coxal.* Cuando la cabeza del fémur se luxa, normalmente se lleva con ella el fragmento del hueso acetabular y el rodete del acetábulo. Estas lesiones también se producen en las luxaciones posteriores.

Piernas arqueadas y en X

El fémur sigue un trayecto diagonal por dentro del muslo, pero la tibia es casi vertical en el interior de la pierna; en consecuencia, en la rodilla se forma un ángulo entre los ejes largos de ambos huesos (fig. C7-33 A). Para medir este ángulo, denominado clínicamente **ángulo Q**, se traza una línea desde la EIAS hasta el centro de la patela y se extrapola una segunda línea (vertical) que pasa a lo largo del centro de la patela y la tuberosidad de la tibia (v. fig. 7-86). El ángulo Q es típicamente mayor en las mujeres adultas porque sus pelvis son más anchas. Cuando es normal, el ángulo del fémur en el interior del muslo sitúa el centro de la articulación de la rodilla directamente por debajo de la cabeza del fémur en bipedestación, y centra la línea de carga del peso en la región intercondílea de la rodilla (fig. C7-33 A).

La angulación medial de la pierna en relación con el muslo, en la cual el fémur es demasiado vertical y el ángulo Q disminuye, se denomina *piernas arqueadas (genu varum);* en esta deformidad la carga del peso es desigual: la línea de carga del peso pasa medialmente respecto al centro de la rodilla (fig. C7-33 B). Se aplica un exceso de presión sobre la cara medial de la articulación de la rodilla, y esto provoca *artrosis* (destrucción de los cartílagos articulares) y sobrecarga del ligamento colateral fibular (fig. C7-33 D). La angulación lateral de la pierna (aumento del ángulo Q a más de 17°) en relación con el muslo (exageración del ángulo de la rodilla) se denomina *piernas en X (genu valgum)* (fig. C7-33 C). Debido a la exageración del ángulo de la rodilla, la línea de carga del peso pasa lateralmente respecto al centro de la rodilla. En consecuencia, se sobrecarga el ligamento colateral tibial y se aplica una presión excesiva sobre el menisco lateral y los cartílagos de los cóndilos laterales del fémur y la tibia. En condiciones normales, el tendón del vasto lateral ya tira de la patela lateralmente, pero en esta situación la tracción ejercida cuando se extiende la pierna aún es mayor, de modo que la articulación femoropatelar es anormal.

Es frecuente observar piernas arqueadas en los niños que han empezado a caminar hace 1 o 2 años, y piernas en X en los niños de 2 a 4 años de edad. En general, la persistencia de estas alteraciones en los ángulos de las rodillas en los niños de mayor edad indica que existen malformaciones congénitas que pueden requerir corrección. Toda irregularidad de una articulación provoca en última instancia desgaste de los cartílagos articulares y cambios degenerativos en la articulación *(artrosis)* (fig. C7-33 D).

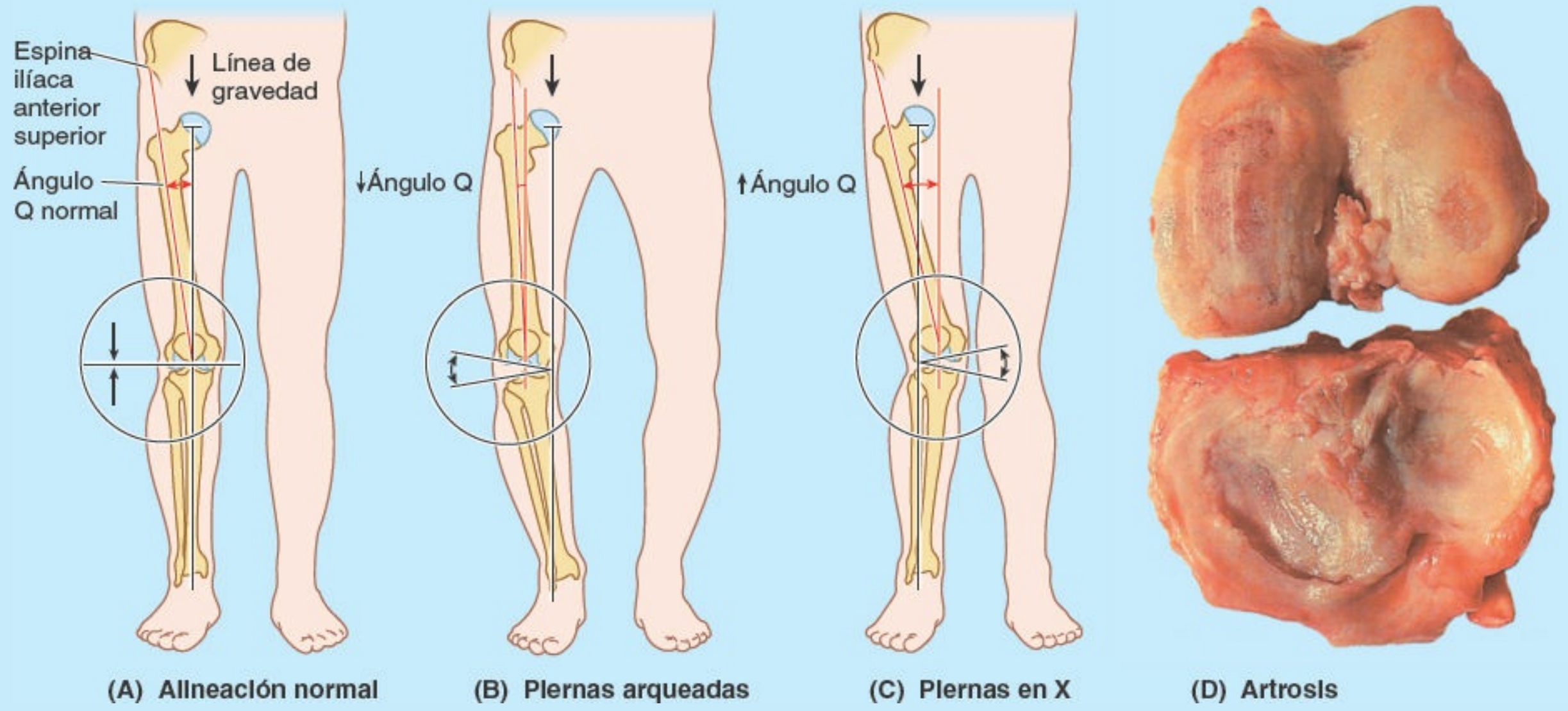

FIGURA C7-33.

Luxación de la patela

Las *luxaciones de la patela* casi siempre son laterales. Son más frecuentes en las mujeres, probablemente a causa de su mayor ángulo Q, que aparte de indicar la oblicuidad del fémur en relación con la tibia también representa el ángulo de tracción del cuádriceps respecto a los ejes de la patela y de la tibia (de hecho, la denominación de *ángulo Q* se estableció para hacer referencia al ángulo de tracción del cuádriceps *[quadriceps]*). La tendencia a la luxación lateral normalmente queda contrarrestada por la tracción medial más horizontal del potente vasto medial. Además, la proyección más anterior del cóndilo lateral del fémur y la mayor pendiente de la carilla lateral de la patela impiden también la luxación lateral. Un desequilibrio entre la tracción lateral y los mecanismos que se oponen a ella provoca un desplazamiento anormal de la patela en la cara patelar del fémur y dolor patelar crónico, incluso aunque no se produzca luxación.

Síndrome femoropatelar

Cuando se corre en exceso suele aparecer un dolor patelar profundo; por ello, este tipo de dolor se suele denominar «rodilla del corredor». El dolor se debe a los microtraumatismos repetidos provocados por el desplazamiento anormal de la patela respecto a la superficie patelar del fémur, situación que recibe el nombre de *síndrome femoropatelar*. Este síndrome también puede deberse a una contusión directa sobre la patela o a la presencia de *artrosis* (desgaste degenerativo de los cartílagos articulares) en el *compartimento femoropatelar*. En algunos casos, el refuerzo del vasto medial corrige la *disfunción femoropatelar*. Este músculo tiende a oponerse a la luxación lateral de la patela debida al ángulo Q porque se inserta en el borde medial de la patela y tira de ella. En consecuencia, la debilidad del vasto medial predispone a la aparición de disfunción femoropatelar y a las luxaciones de la patela.

Lesiones de la articulación de la rodilla

La rodilla se lesiona con frecuencia porque es una articulación baja, móvil y sometida a carga de peso, que actúa como punto de apoyo entre dos largos brazos de palanca (el muslo y la pierna). Su estabilidad depende casi por completo de sus ligamentos y de los músculos que la rodean.

La articulación de la rodilla es esencial para actividades de la vida diaria como estar de pie, caminar y subir escaleras. También es una articulación básica en deportes en los que se tenga que correr, saltar, dar patadas y cambiar de dirección. Para llevar a cabo estas actividades, la articulación de la rodilla debe ser móvil, pero esta movilidad la hace más propensa a las lesiones.

Las lesiones de la rodilla que con mayor frecuencia se producen en los deportes de contacto son los *esguinces ligamentosos*, que tienen lugar cuando el pie se encuentra fijado al suelo (fig. C7-34 A). Si se aplica una fuerza contra la rodilla cuando el pie no se puede mover pueden lesionarse los ligamentos. Los ligamentos colaterales tibial y fibular se encuentran en tensión cuando la rodilla está extendida, y normalmente evitan la aparición de lesiones en los lados de la articulación.

La firme unión del ligamento colateral tibial con el menisco lateral tiene una considerable importancia clínica, porque con frecuencia los desgarros del ligamento se asocian a lesiones concomitantes del menisco medial. Las lesiones suelen ser consecuencia de un golpe en la cara lateral de la rodilla cuando esta se encuentra en extensión, o de un giro excesivo de la rodilla flexionada que lacera el ligamento colateral tibial y a la vez desgarra y/o arranca el menisco medial de la cápsula articular (fig. C7-34 A). Esta lesión es frecuente en los deportistas que giran sus rodillas en flexión mientras corren (p. ej., el baloncesto, el fútbol y el voleibol). El ligamento cruzado anterior, que actúa como pivote en los movimientos rotatorios de la rodilla y está tenso cuando esta se encuentra en flexión, también puede desgarrarse al romperse el ligamento colateral tibial, y entonces se establece una «tríada desgraciada» de lesiones de la rodilla.

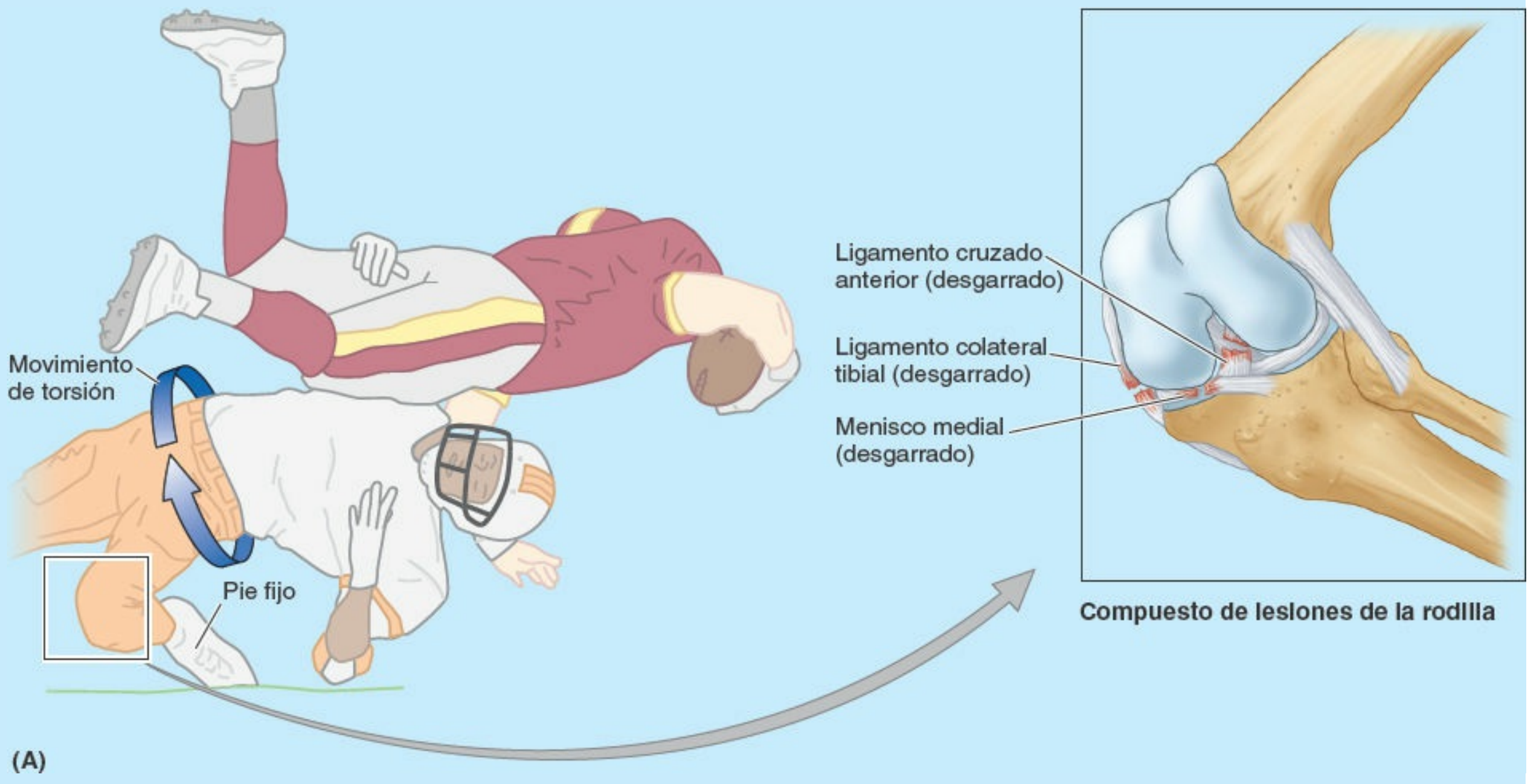

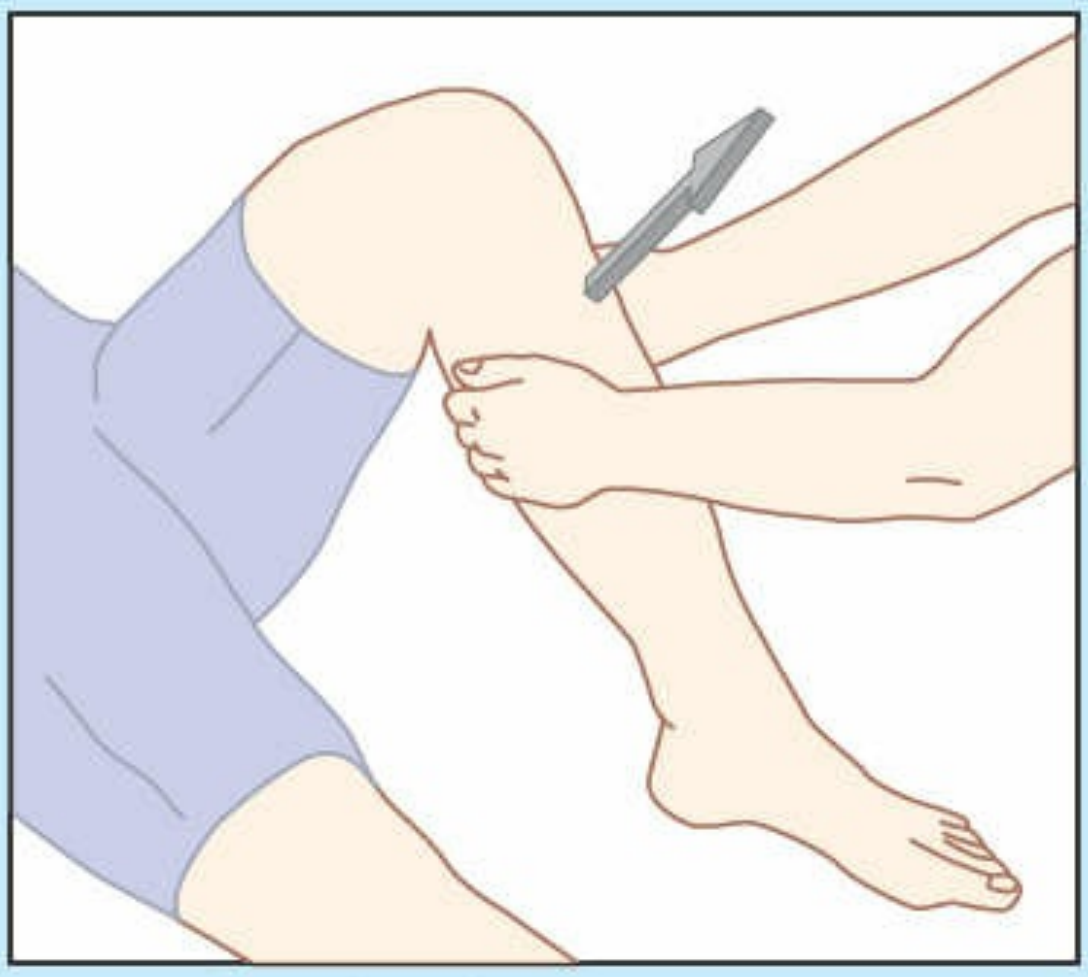

(B) Signo del cajón anterior
(ligamento cruzado anterior)

El ligamento cruzado anterior impide el deslizamiento posterior del fémur sobre la tibia y la hiperextensión de la rodilla, y limita la rotación interna del fémur cuando el pie se apoya sobre el suelo y la pierna está flexionada.

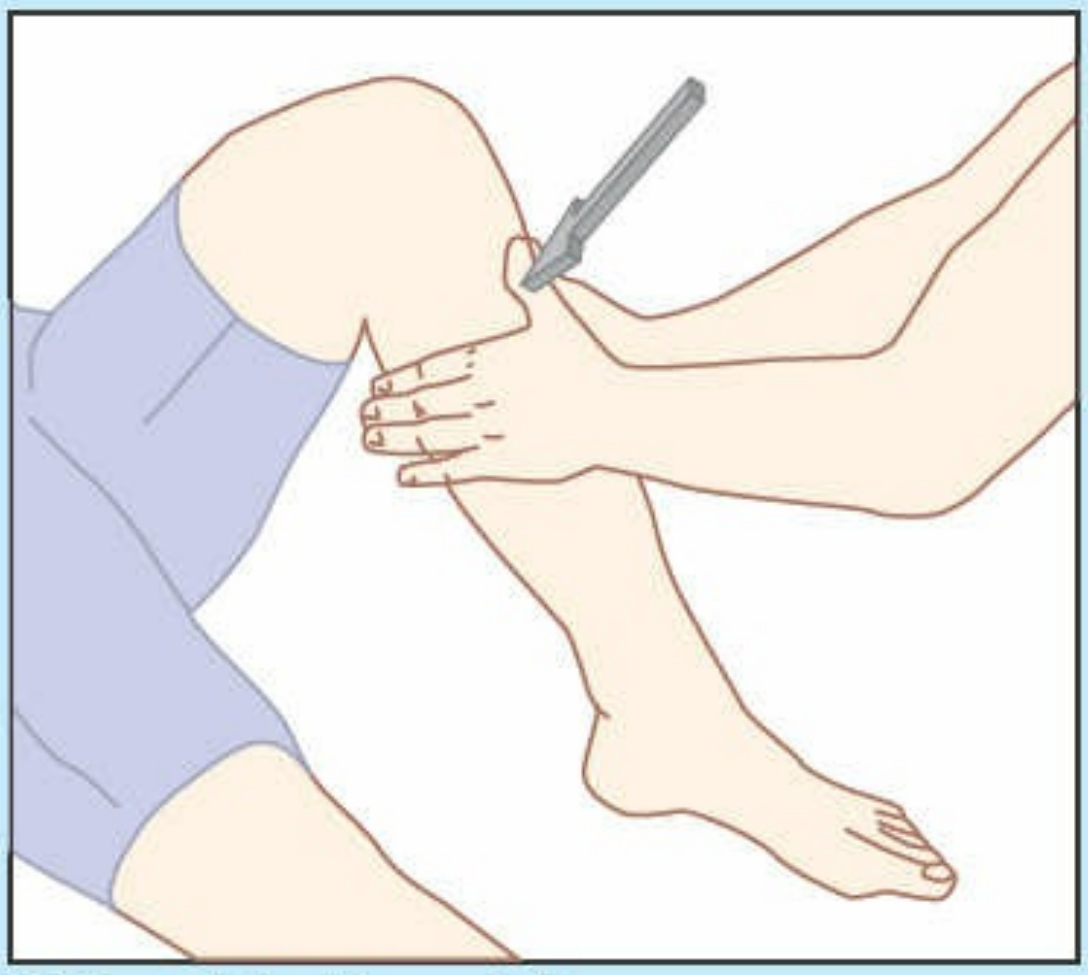

(C) Signo del cajón posterior
(ligamento cruzado posterior)

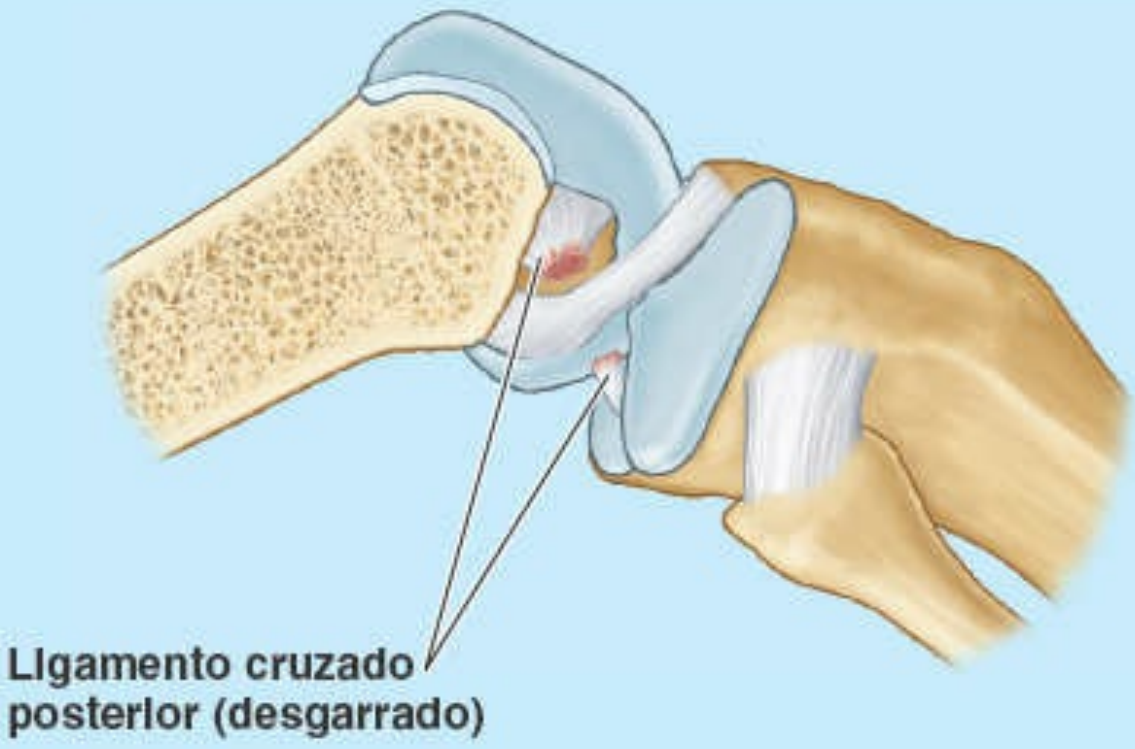

El ligamento cruzado posterior impide el deslizamiento anterior del fémur sobre la tibia, especialmente cuando la rodilla está flexionada.

(D) RM sagital de la rodilla que muestra
el desgarro del ligamento cruzado anterior *(flechas)*

FIGURA C7-34.

La hiperextensión y la aplicación de una intensa fuerza dirigida anteriormente contra el fémur con la rodilla semiflexionada (p. ej., cuando se hace una entrada en el rugby) puede desgarrar el ligamento cruzado anterior. Las *roturas del ligamento cruzado anterior* también son frecuentes en los accidentes de esquí. Cuando se produce una lesión de este tipo, la tibia libre se desliza anteriormente bajo el fémur fijo; esta situación se conoce con el nombre de *signo del cajón anterior* (fig. C7-34 B), que clínicamente se evalúa mediante la *prueba de Lachman*. El ligamento cruzado anterior se puede arrancar del fémur o de la tibia; no obstante, los desgarros del ligamento se suelen producir en su parte media.

A pesar de su resistencia, pueden producirse *roturas del ligamento cruzado posterior* cuando la tuberosidad de la tibia golpea contra el suelo mientras la rodilla se encuentra flexionada (p. ej., cuando un jugador de baloncesto cae al suelo). Las roturas del ligamento cruzado posterior normalmente se combinan con desgarros de los ligamentos tibial o fibular. Estas lesiones también pueden aparecer en colisiones frontales cuando no se lleva puesto el cinturón de seguridad y el extremo proximal de la tibia golpea contra el salpicadero. Las roturas del ligamento cruzado posterior permiten que la tibia se deslice posteriormente bajo el fémur fijo; esta situación se conoce con el nombre de *signo del cajón posterior* (fig. C7-34 C).

Los *desgarros meniscales* normalmente afectan al menisco medial. El menisco lateral no se suele lesionar debido a su movilidad. La aparición de *dolor al rotar lateralmente la tibia* sobre el fémur indica una lesión del menisco lateral (fig. C7-35 A), mientras que la aparición de *dolor al rotar medialmente la tibia* sobre el fémur indica una lesión del menisco medial (fig. C7-35 B). En general, los desgarros de los meniscos se combinan con desgarros de los ligamentos colateral tibial o cruzado anterior. Los desgarros periféricos de los meniscos se pueden reparar o pueden curarse solos debido al generoso aporte sanguíneo de estas regiones. Normalmente, los que no se curan o no pueden repararse se tienen que extirpar (p. ej., mediante cirugía artroscópica). La extirpación de los meniscos no supone una pérdida de movilidad en la rodilla, aunque esta se puede volver menos estable y la meseta tibial suele sufrir reacciones inflamatorias (v. fig. C7-33 D).

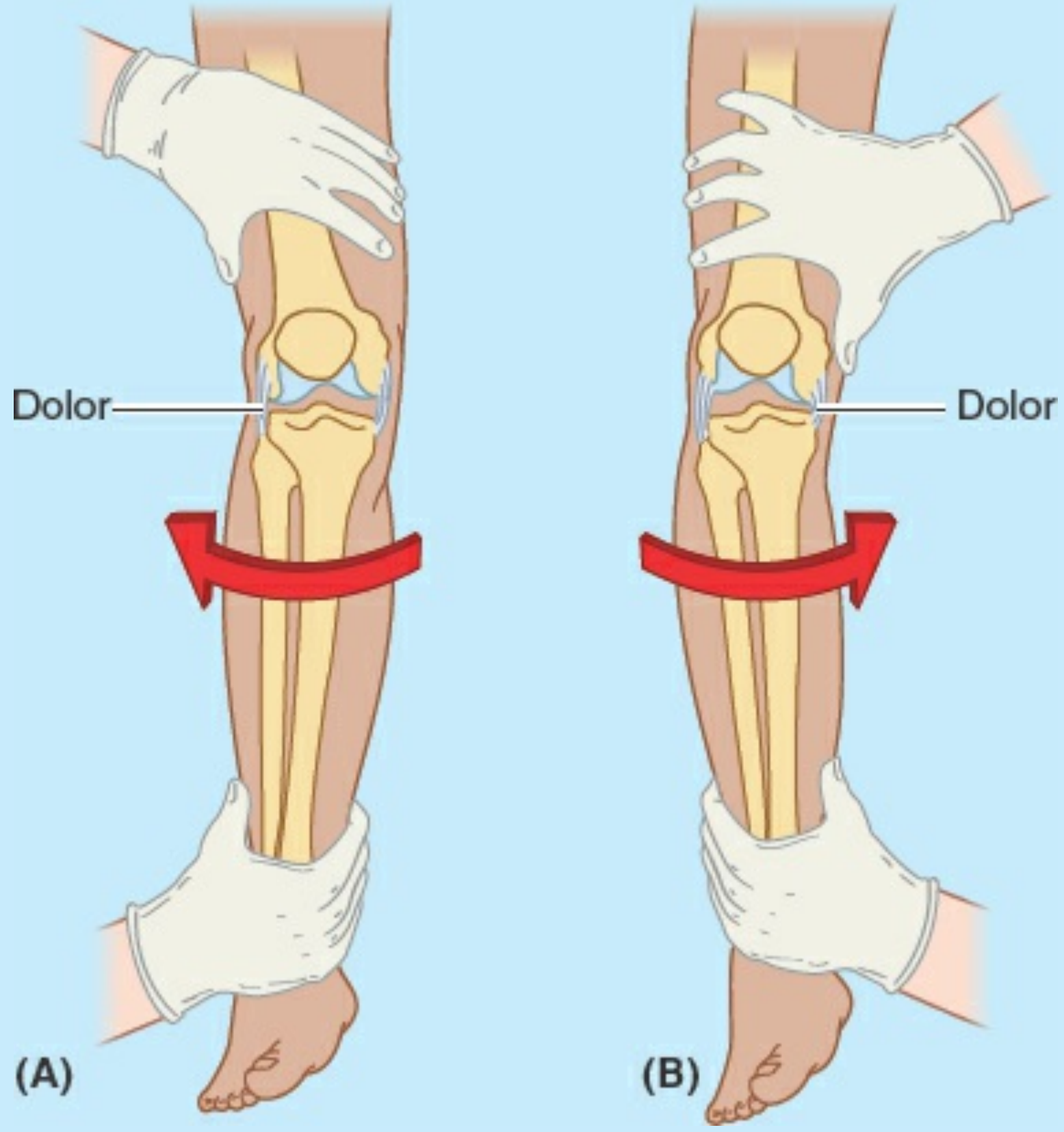

FIGURA C7-35.

Artroscopia de la articulación de la rodilla

La *artroscopia* es una exploración endoscópica que permite visualizar el interior de la cavidad articular de la rodilla con una alteración mínima de los tejidos (fig. C7-36). A través de unas pequeñas incisiones, conocidas como *portales*, se insertan el artroscopio y una o más cánulas adicionales. La segunda cánula permite la introducción de herramientas especiales (p. ej., sondas manipuladoras o pinzas) o de instrumentos para cortar, dar forma o extirpar el tejido dañado. Esta técnica permite la extirpación de un menisco desgarrado o de un cuerpo libre en la articulación (p. ej., esquirlas óseas), y la práctica de un *desbridamiento* (escisión de material cartilaginoso articular desvitalizado) en casos avanzados de artrosis. Con ayuda del artroscopio también se puede reparar o sustituir un ligamento. Aunque normalmente es preferible una anestesia general, la artroscopia de rodilla se puede llevar a cabo bajo anestesia local o regional. En las artroscopias de rodilla se tiene que considerar que la cavidad articular se encuentra separada en dos articulaciones femorotibiales (medial y lateral) debido a la interposición del pliegue sinovial que rodea los ligamentos cruzados.

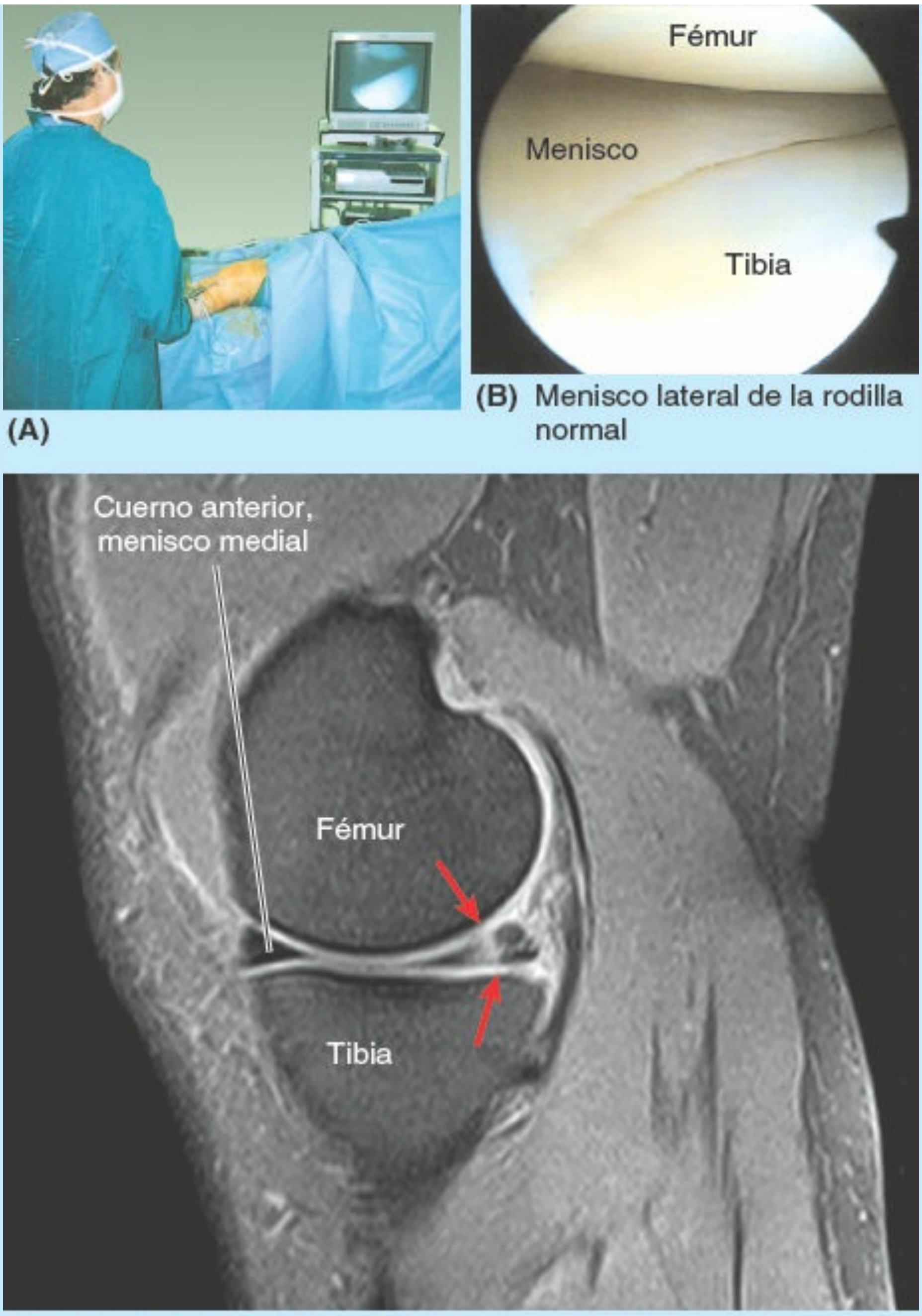

(A)

(B) Menisco lateral de la rodilla normal

(C) RM sagital de la rodilla que muestra un desgarro en el cuerno posterior del menisco medial *(flechas)*

FIGURA C7-36.

Aspiración de la articulación de la rodilla

Las fracturas del extremo distal del fémur o las laceraciones de la parte anterior del muslo pueden afectar a la bolsa suprapatelar y provocar infecciones de la articulación de la rodilla. Cuando esta articulación está infectada e inflamada, la cantidad de líquido sinovial puede aumentar. Los *derrames articulares* (escape de líquido procedente de la sangre o de los vasos linfáticos) producen un aumento de la cantidad de líquido en la cavidad articular. Un aumento de volumen del muslo en la región de la bolsa suprapatelar puede indicar la presencia de una acumulación de líquido sinovial, ya que esta se comunica libremente con la cavidad sinovial de la articulación de la rodilla. La aspiración

de dicha bolsa permite extraer el líquido para analizarlo. En general, las *aspiraciones directas de la articulación de la rodilla* se realizan con el paciente sentado sobre la camilla y con la rodilla flexionada. El abordaje se lleva a cabo por la cara lateral de la articulación, y se usan tres resaltes óseos como puntos de referencia para la inserción de la aguja: el tubérculo anterolateral de la tibia (de Gerdy), el epicóndilo lateral del fémur y el vértice de la patela. Además de constituir la vía para la aspiración de líquidos tanto serosos como hemáticos (sanguíneos), esta área triangular también es apropiada para la inyección de fármacos para el tratamiento de cuadros patológicos de la articulación de la rodilla.

Bursitis en la región de la rodilla

La *bursitis prepatelar* se debe a la fricción excesiva y repetitiva entre la piel y la patela, por ejemplo, en trabajos donde es necesario estar de rodillas. No obstante, la bolsa también se puede lesionar por la acción de fuerzas compresivas debidas a un golpe directo o a una caída sobre la rodilla flexionada (fig. C7-37). Si la inflamación es crónica, la bolsa se distiende por la presencia de líquido y forma una hinchazón en la cara anterior de la rodilla.

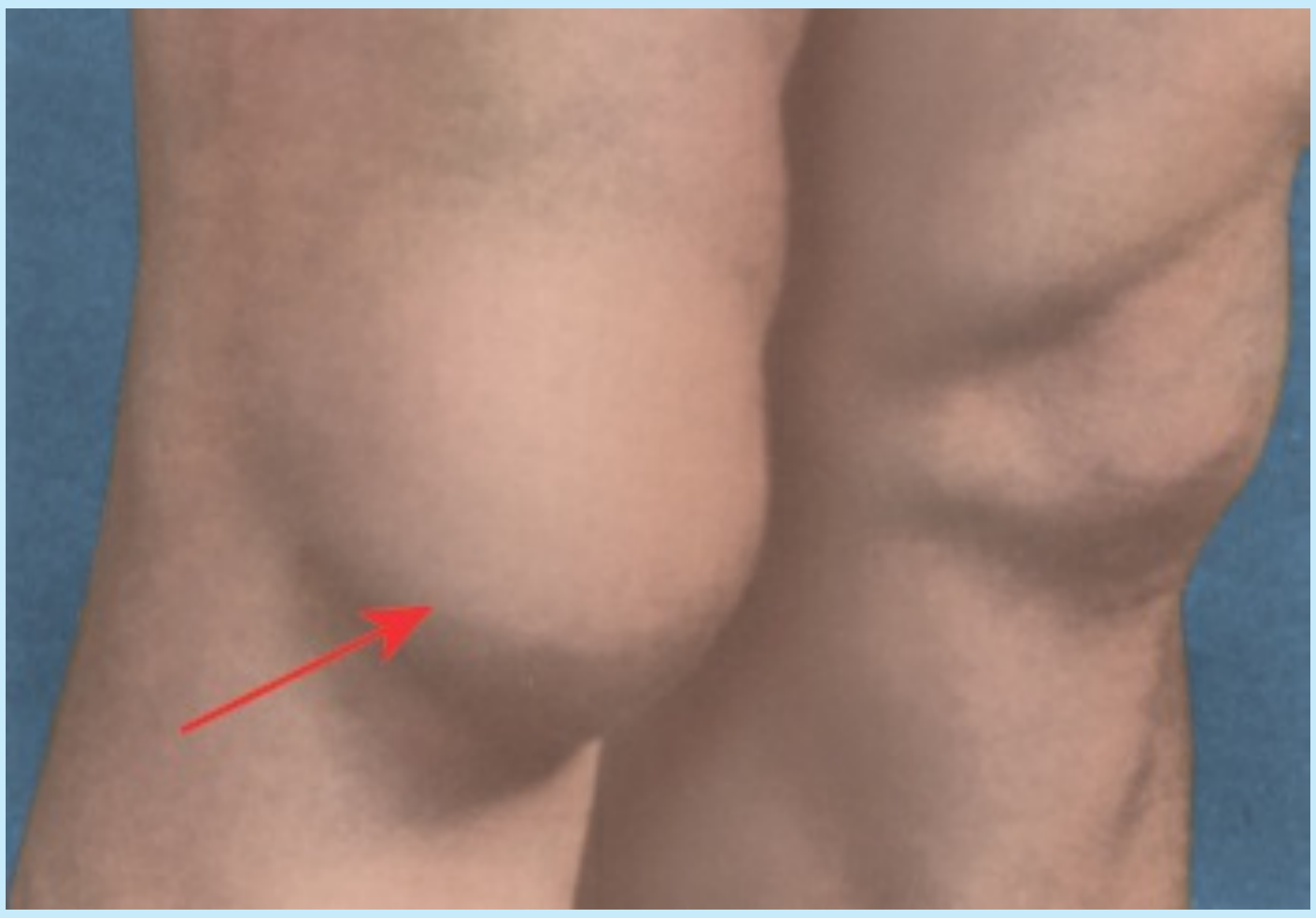

FIGURA C7-37. Bursitis prepatelar *(flecha).*

La *bursitis infrapatelar subcutánea* se debe a una fricción excesiva entre la piel y la tuberosidad de la tibia; aparece un edema por encima del extremo proximal de la tibia. Antes este cuadro se conocía con el nombre de «rodilla del clérigo» por la frecuencia con que estos se arrodillaban, aunque es más frecuente en techadores y en instaladores de suelos que no se protegen con rodilleras. La *bursitis infrapatelar profunda* cursa con edema entre el ligamento patelar y la tibia, por encima de la tuberosidad de esta última. La inflamación normalmente se debe a un uso excesivo y a la fricción entre el tendón patelar y las estructuras posteriores a él: el cuerpo adiposo infrapatelar y la propia tibia (Anderson et al., 2011). La tumefacción de la bolsa infrapatelar profunda oblitera los hoyuelos que suelen encontrarse a cada lado del ligamento patelar cuando la rodilla está extendida (v. fig. 7-106 A).

Las abrasiones y las heridas penetrantes pueden provocar una *bursitis*

suprapatelar infecciosa, si entran en la bolsa bacterias procedentes de la piel lacerada (v. fig. 7-96 A). La infección se puede propagar a la cavidad de la articulación de la rodilla y provocar un enrojecimiento localizado y aumento de tamaño de los nódulos linfáticos poplíteos e inguinales.

Quistes poplíteos

Los *quistes poplíteos* (quistes de Baker) son sacos anormales de membrana sinovial llenos de líquido que se sitúan en la región de la fosa poplítea. Un quiste poplíteo es casi siempre una complicación de un derrame crónico de la articulación de la rodilla. El quiste puede ser una hernia de la bolsa del gastrocnemio o del semimembranoso a través de la membrana fibrosa de la cápsula articular; esta hernia se comunica con la cavidad articular de la rodilla por medio de un estrecho pedúnculo (fig. C7-38). El líquido sinovial también puede proceder de la propia articulación de esta *(derrame sinovial)* o de una bolsa situada alrededor de la rodilla y acumularse en la fosa poplítea, donde forma un nuevo saco revestido de membrana sinovial, o quiste poplíteo. Estos quistes son frecuentes en los niños, pero raramente provocan síntomas. En los adultos, los quistes poplíteos pueden llegar a ser de gran tamaño (en ocasiones llegan a extenderse hasta la mitad de la pantorrilla) e interferir con los movimientos de la rodilla.

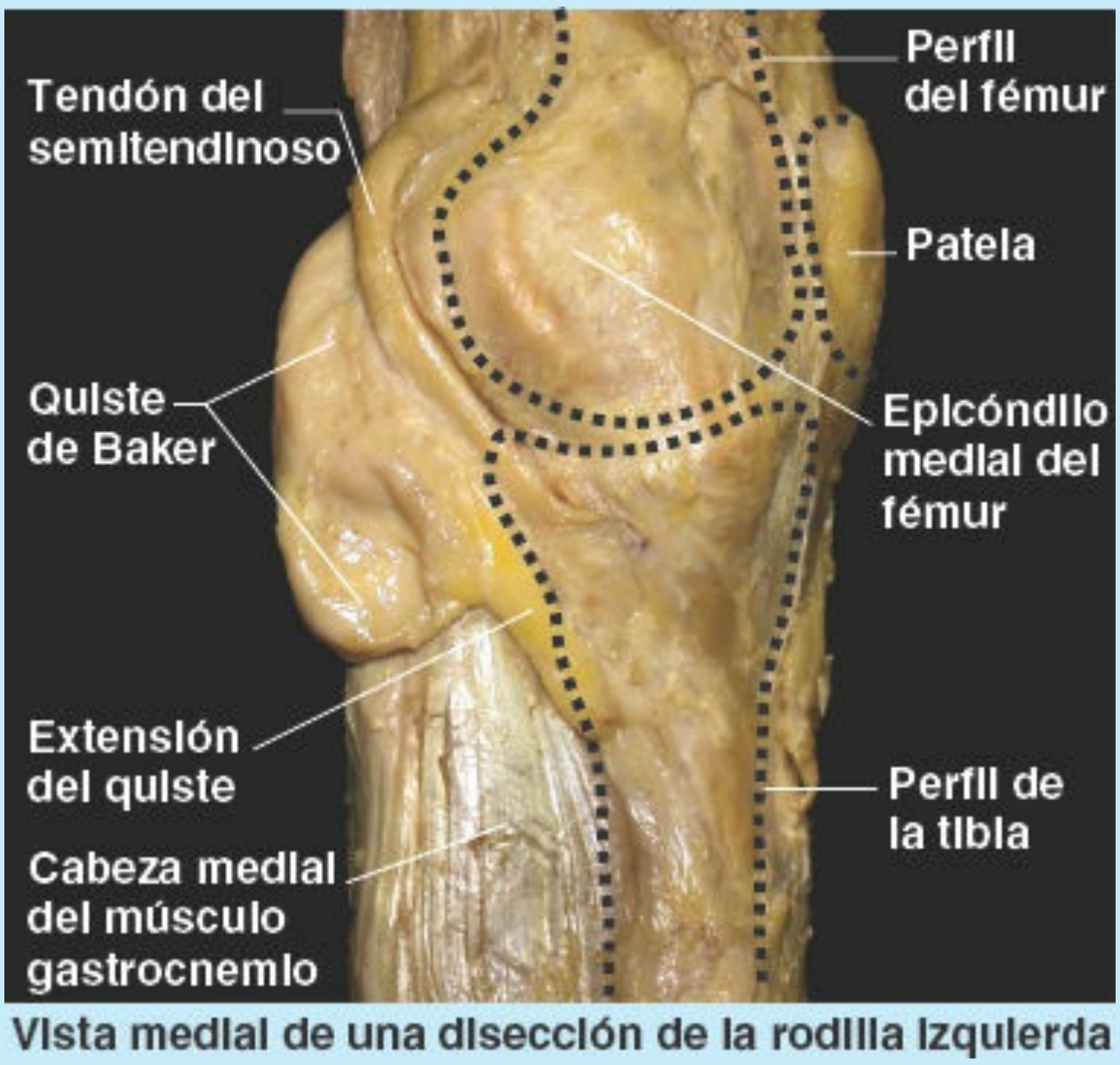

FIGURA C7-38.

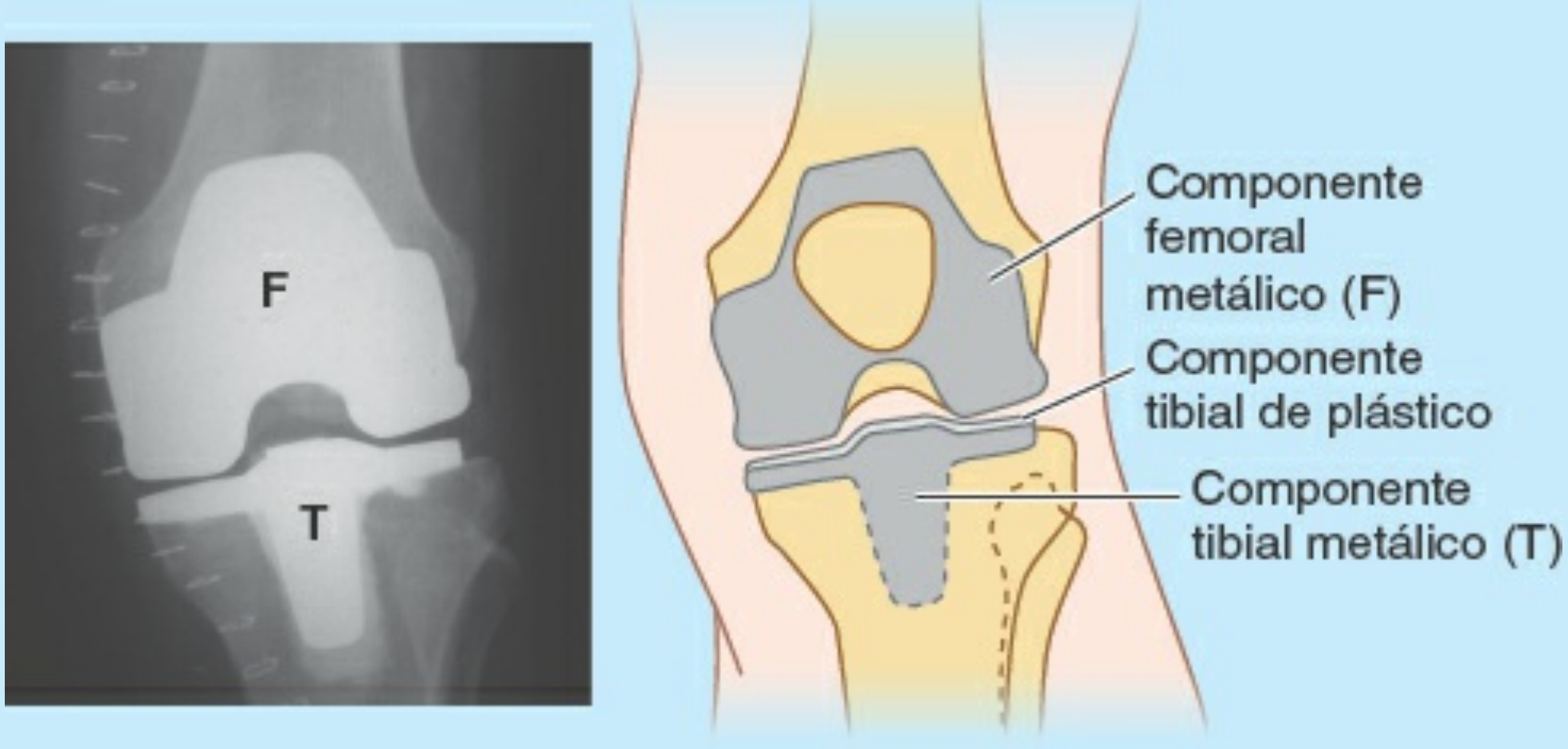

FIGURA C7-39.

Artroplastia de rodilla

Si una persona presenta una patología importante de rodilla (p. ej., debida a artrosis), se le puede insertar una rodilla artificial *(artroplastia total de rodilla)* (fig. C7-39). La rodilla artificial consta de componentes plásticos y metálicos que se cementan en los extremos óseos femoral y tibial tras la extirpación de las áreas defectuosas. La combinación de metal y plástico remeda la suavidad del contacto entre cartílago y cartílago, y ofrece buenos resultados en las personas «de baja demanda» que tienen un estilo de vida relativamente sedentario. En las personas «de alta demanda» que practican activamente algún deporte pueden romperse las uniones entre el hueso y el cemento, y aflojarse los componentes de la rodilla artificial; no obstante, gracias a los progresos experimentados en bioingeniería y técnicas quirúrgicas, hoy día se obtienen mejores resultados.

Lesiones del tobillo

El tobillo (articulación talocrural) es la articulación importante del cuerpo que se lesiona con mayor frecuencia. Los *esguinces de tobillo* (desgarros fibrilares de los ligamentos) son muy frecuentes. Un esguince de tobillo casi siempre es una *lesión por inversión* debida a una torcedura del pie cuando este se encuentra en flexión plantar y sometido a carga de peso: la persona pisa una superficie irregular y sufre una inversión forzada del pie. Los *esguinces del ligamento colateral lateral* se observan en deportes en que se corre y se salta con frecuencia; por ejemplo, el baloncesto (un 70 % a 80 % de los jugadores que lo practican han sufrido por lo menos una vez un esguince de tobillo). El ligamento colateral lateral tiende a lesionarse porque es mucho más débil que el medial y porque es el que se opone a la inversión de la articulación talocrural. El *ligamento talofibular anterior* (talofibular anterior), que forma parte del ligamento colateral lateral, es el más vulnerable y el que se desgarra total o parcialmente con mayor frecuencia en los esguinces de tobillo; como consecuencia, aparece inestabilidad en la articulación talocrural (fig. C7-40). También se puede desgarrar el *ligamento calcaneofibular*. En los esguinces graves puede fracturarse el maléolo

lateral de la fíbula. En las *lesiones por cizallamiento, el maléolo lateral se fractura* a la altura de la articulación talocrural o por encima de esta. En las *fracturas por avulsión*, el maléolo se fractura por debajo de la articulación talocrural; se arranca un fragmento de hueso por la tracción que ejerce(n) el(los) ligamento(s) que se le inserta(n).

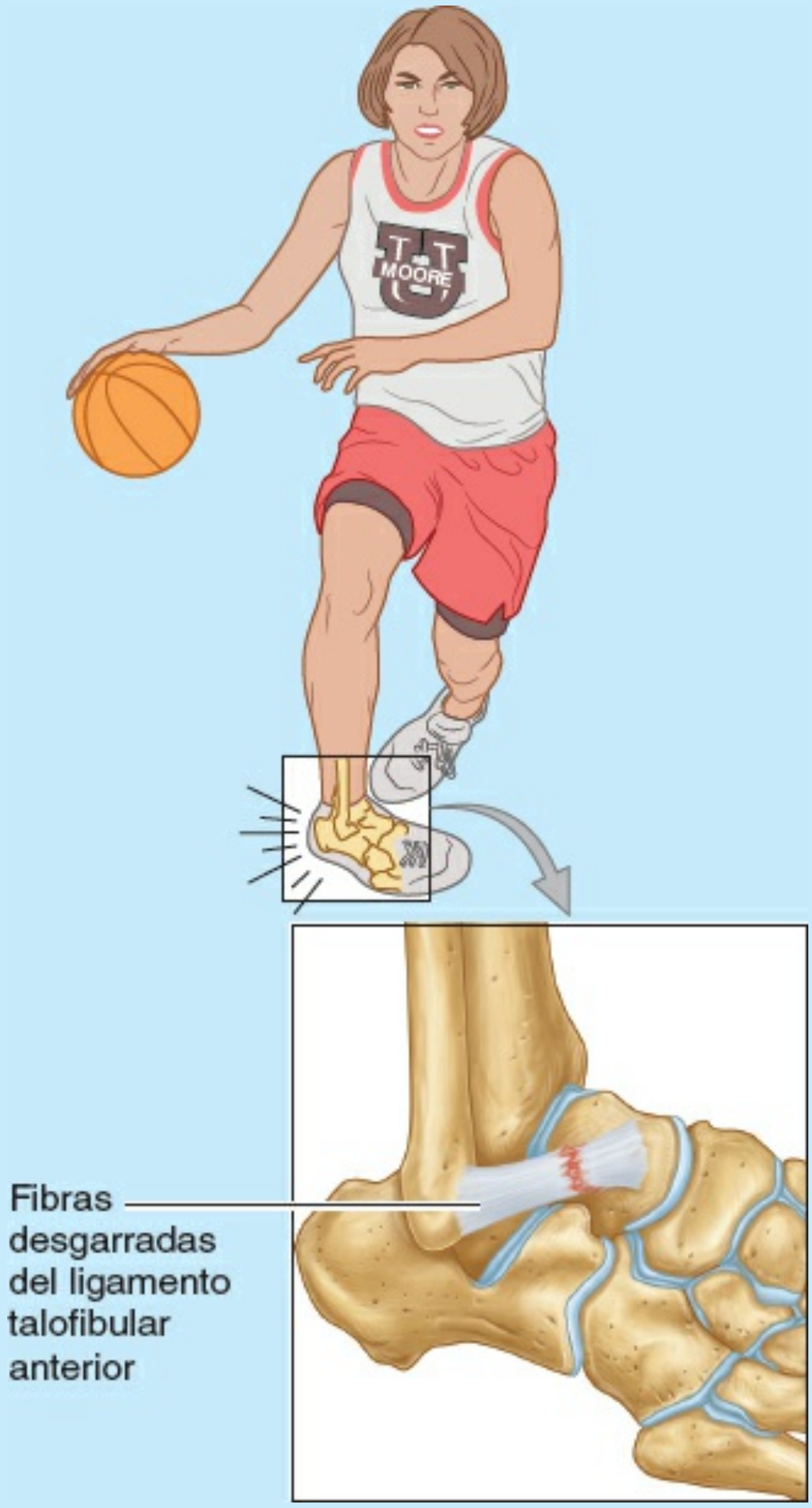

FIGURA C7-40.

Las *fracturas-luxaciones de Pott del tobillo* tienen lugar cuando se produce una eversión forzada del pie (fig. C7-41). Este movimiento tira del ligamento colateral medial (deltoideo), que al ser extremadamente resistente a menudo arranca el maléolo medial. A continuación, el talus se desplaza lateralmente y cizalla el maléolo lateral o, con mayor frecuencia, fractura la fíbula por encima de la sindesmosis tibiofibular. Si la tibia se desplaza anteriormente, el borde posterior de su extremo distal también se cizalla por el movimiento del calcáneo y tiene lugar una «fractura trimaleolar». Cuando se aplica esta denominación a la

lesión descrita se considera erróneamente que toda la extremidad distal de la tibia es un «maléolo».

Atrapamiento del nervio tibial

Cuando el nervio tibial abandona el compartimento posterior de la pierna, pasa en profundidad respecto al retináculo de los músculos flexores en el espacio situado entre el maléolo medial y el calcáneo (v. figs. 7-63 B y 7-73 A). El atrapamiento y compresión del nervio tibial *(síndrome del túnel del tarso)* tiene lugar cuando aparece edema y rigidez en el tobillo y se ven afectadas las vainas sinoviales de los tendones de los músculos del compartimento posterior de la pierna. El área afectada se extiende desde el maléolo medial hasta el calcáneo, y aparece dolor en el talón debido a la compresión que ejerce el retináculo de los músculos flexores sobre el nervio tibial.

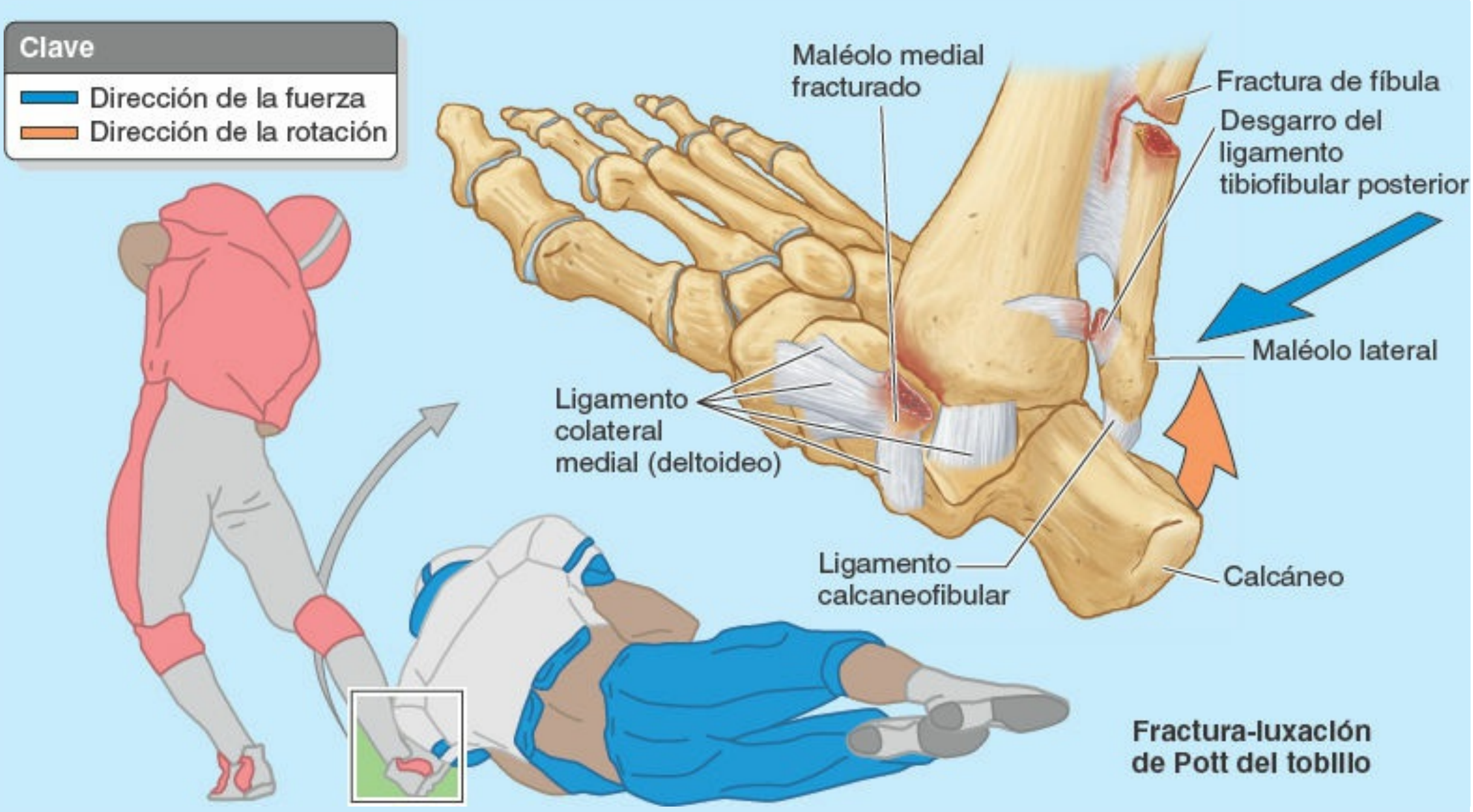

FIGURA C7-41.

Deformidad en valgo del dedo gordo

La *deformidad en valgo del dedo gordo* (hallux valgus o juanete) se debe a la presión del calzado y a la presencia de una enfermedad articular degenerativa; cursa característicamente con desviación lateral del dedo gordo (fig. C7-42). La *L* de valgo indica *desviación lateral*. En algunas personas, esta desviación dolorosa es tan grande que el dedo gordo se solapa sobre el 2.º dedo (fig. C7-42 A) y disminuye el arco longitudinal medial. Esta desviación afecta especialmente a las mujeres y su frecuencia aumenta con la edad. Las personas que la sufren no pueden apartar el 1.er dedo del 2.º porque los sesamoideos que se localizan bajo la cabeza del 1.er metatarsiano normalmente se han desplazado y ocupan el espacio situado entre las cabezas de los metatarsianos 1.º y 2.º (fig. C7-42 B). El 1.er metatarsiano se desplaza medialmente y los sesamoideos lo hacen de forma lateral. Con frecuencia, los tejidos circundantes se hinchan y debido a la

presión resultante y a la fricción con el zapato se forma una bolsa subcutánea; cuando es dolorosa al tacto y está inflamada, esta bolsa se denomina *bunio* (fig. C7-42 A). A menudo también se forman *callos* (áreas inflamadas de piel engrosada) por encima de las articulaciones interfalángicas proximales, especialmente en el dedo pequeño.

Dedo en martillo

El *dedo en martillo* es una deformidad del pie en la cual la falange proximal se encuentra permanentemente en una marcada flexión dorsal (hiperextendida) en la articulación metatarsofalángica, y la falange media en una fuerte flexión plantar en la articulación interfalángica proximal. Con frecuencia, la falange distal también se encuentra hiperextendida. Todo ello confiere al dedo (normalmente el 2.º) la apariencia de un martillo (fig. C7-43 A). La presencia de esta deformidad en uno o más dedos puede deberse a la debilidad de los músculos lumbricales e interóseos, que son los que flexionan las articulaciones metatarsofalángicas y extienden las interfalángicas. Con frecuencia se forma una *callosidad* o *callo* (engrosamiento y endurecimiento del estrato córneo de la piel) en las zonas en que el zapato roza repetidamente la superficie dorsal del dedo.

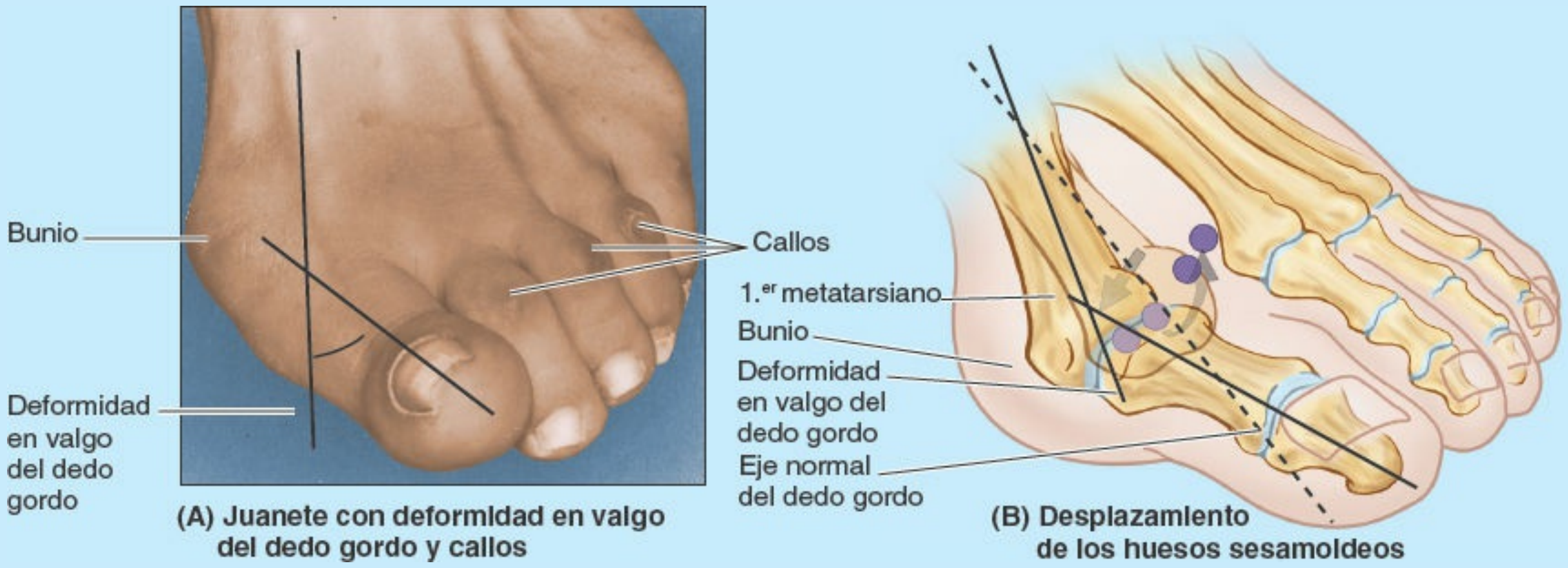

FIGURA C7-42.

FIGURA C7-43.

Dedos en garra

Los *dedos en garra* se caracterizan por una hiperextensión de las articulaciones metatarsofalángicas con flexión de las articulaciones interfalángicas distales (fig. C7-43 B). Normalmente están afectados los cuatro dedos laterales. En las superficies dorsales de los dedos se forman callosidades debido a la presión del zapato. También pueden formarse en las superficies plantares de las cabezas de los metatarsianos y en las puntas de los dedos debido al mayor peso que tienen que soportar cuando existe esta deformidad.

Pie plano

Antes de los 3 años de edad es normal que los pies tengan una apariencia plana debido al grosor de la almohadilla de grasa subcutánea en la planta del pie. A medida que el niño crece, esta grasa se pierde y se vuelve visible el arco longitudinal medial normal (fig. C7-43 C). Los pies planos pueden ser *flexibles* (planos, o sea sin arco medial, cuando se carga peso, pero con un aspecto normal cuando no se carga peso [fig. C7-43 D]) o *rígidos* (planos incluso cuando no se carga peso). Los *pies planos flexibles*, que son los más frecuentes, se deben a una degeneración o una laxitud de los ligamentos intrínsecos (el sostén pasivo del arco es inadecuado). Los pies planos flexibles son frecuentes en la niñez, pero normalmente remiten con la edad a medida que los ligamentos crecen y maduran. En ocasiones, el cuadro persiste en la vida adulta, y puede ser sintomático o no.

Los *pies planos rígidos* que han estado presentes desde la niñez probablemente se deben a una deformidad ósea (p. ej., una fusión de huesos del tarso adyacentes). Los *pies planos adquiridos* («arcos caídos») se deben probablemente a una disfunción del tibial posterior (sostén dinámico del arco) debida a trauma-tismos, degeneración por la edad o desnervación. En ausencia de un sostén pasivo o dinámico normal, el ligamento calcaneonavicular plantar es incapaz de aguantar la cabeza del talus, y en consecuencia esta se desplaza inferomedialmente y se vuelve prominente (fig. C7-43 D, *flechas rojas*). Como resultado, se produce un cierto aplanamiento de la porción medial del arco longitudinal, junto con una desviación lateral del antepié. Los pies planos son frecuentes en las personas de edad avanzada, sobre todo si permanecen mucho tiempo de pie o aumentan de peso rápidamente, ya que en estas situaciones se sobrecargan los músculos y aumenta la tensión sobre los ligamentos que sostienen los arcos.

Pie zambo

La expresión *pie zambo* hace referencia a un pie que está retorcido y no ocupa su posición normal. Todas sus variantes son *congénitas* (están presentes en el momento del nacimiento). En el *pie equinovaro (talipes equinovarus)*, que es el tipo más frecuente (2 de cada 1 000 nacidos vivos), está implicada la articulación subtalar. Este cuadro afecta a dos niños por cada niña. El pie está invertido y en flexión plantar, y el antepié está aducido (girado hacia la línea media de manera anormal) (fig. C7-44 A). El nombre de equino se debe a que el pie adopta la posición del casco de un caballo. En la mitad de los sujetos afectados, la malformación es bilateral. Una persona con pie zambo no corregido es incapaz de poner el talón y la planta planos sobre el suelo, y por ello debe apoyar el peso sobre la cara lateral del antepié, lo cual le provoca dolor al caminar. Las principales alteraciones son el acortamiento y la tirantez de los músculos, los tendones, los ligamentos y las cápsulas articulares del lado medial y la cara posterior del pie y el tobillo (fig. C7-44 B).

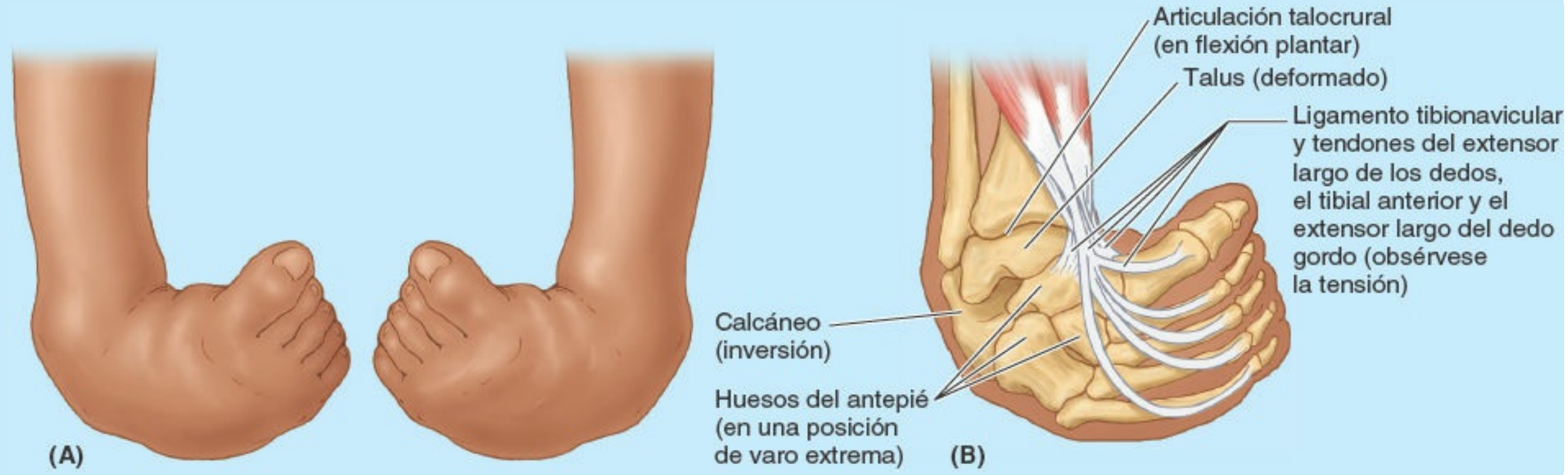

FIGURA C7-44.

Puntos fundamentales

ARTICULACIONES DEL MIEMBRO INFERIOR

Articulación coxal. La articulación coxal es la más resistente y estable del organismo. ● Su estabilidad se debe a *1)* la resistencia mecánica de su construcción esferoidea con un receptáculo profundo, que permite un extenso contacto entre las superficies articulares; *2)* su resistente cápsula articular, y *3)* los numerosos músculos que la rodean. ● No obstante, es vulnerable, especialmente en las personas de edad avanzada, debido al ángulo (inclinación) del cuello del fémur y a la estrecha asociación entre las irrigaciones de la cabeza y el cuello del fémur. Debido a ello, las fracturas provocan necrosis avascular de la cabeza del fémur. ● Los principales movimientos de la articulación coxal son la flexión y la extensión, que abarcan una gran amplitud; la rotación medial y lateral con abducción forma parte de cada paso en la marcha bípeda normal.

Articulación de la rodilla. La rodilla es una articulación de tipo gínglimo con una gran amplitud de movimientos (principalmente flexión y extensión, pero también rotación cuando está flexionada). ● Es nuestra articulación más vulnerable debido a la incongruencia de sus superficies articulares y a la desventaja mecánica que le supone soportar el peso y el impulso del cuerpo a la vez que actúa como fulcro entre dos largos brazos de palanca. ● Diversos mecanismos le ayudan a compensar estos factores: *1)* los resistentes ligamentos intrínsecos, extracapsulares e intracapsulares; *2)* el entablillado ejercido por los numerosos tendones que la rodean (entre ellos el tracto iliotibial), y *3)* los meniscos, que rellenan los espacios vacíos y proporcionan unas superficies articulares móviles. ● Tienen una relevancia clínica especial *1)* los ligamentos colaterales, que se tensan durante la extensión (y la limitan) y se relajan durante la flexión, permitiendo movimientos de rotación frente a los que actúan como elementos de contención; *2)* los ligamentos cruzados, que mantienen la estabilidad de la articulación durante la flexión y proporcionan un pivote para su rotación, y *3)* el menisco medial, que está unido al ligamento colateral tibial y por ello se lesiona con frecuencia.

Articulaciones tibiofibulares. Las articulaciones tibiofibulares comprenden una articulación sinovial proximal, una membrana interósea, y una sindesmosis tibiofibular distal integrada por unos ligamentos tibiofibulares anterior, interóseo y posterior. ● En conjunto, estas articulaciones constituyen un sistema compensador que permite un ligero movimiento hacia arriba de la fíbula debido a la expansión transversal forzada de la mortaja maleolar (cavidad cuadrada profunda) durante la flexión dorsal máxima de la articulación talocrural. ● Todas las conexiones fibrosas tibiofibulares siguen un trayecto descendente desde la tibia hasta la fíbula, y por ello permiten este ligero movimiento hacia arriba a la vez que se oponen con fuerza a la tracción hacia abajo que ejercen sobre la fíbula cuando se contraen ocho de los nueve músculos que se le insertan.

Articulación talocrural. La articulación talocrural (del tobillo) está compuesta por una mortaja superior, formada por la cara inferior de la tibia (como estructura donde se apoya el peso) y los dos maléolos, en la cual se aloja la tróclea del talus. ● La estabilidad de esta articulación se mantiene gracias a un resistente ligamento medial (deltoideo) y a un ligamento lateral mucho más débil. ● El ligamento lateral (y más concretamente su componente talofibular anterior) es el que más lesiones sufre de todo el cuerpo. ● Las lesiones se deben principalmente a inversiones inadvertidas del pie cuando se encuentra en flexión plantar y soporta el peso de todo el cuerpo. ● En la articulación talocrural son posibles alrededor de 70° de flexión dorsal y de flexión plantar. Además, en la menos estable posición de flexión plantar tienen lugar pequeños movimientos de bamboleo.

Articulaciones del pie. Desde un punto de vista funcional, en el pie hay tres articulaciones compuestas: *1)* la articulación subtalar clínica, que se establece entre el talus y el calcáneo, y permite movimientos de inversión y eversión alrededor de un eje oblicuo; *2)* la articulación transversa del tarso, en la cual el mediopié y el antepié rotan como una unidad sobre el retropié alrededor de un eje longitudinal, y así aumenta la inversión y la eversión, y *3)* el resto de las articulaciones del pie, que permiten que la plataforma podal forme los arcos dinámicos longitudinal y transverso del pie. ● Los arcos proporcionan la elasticidad necesaria para la marcha, la carrera y el salto, y se mantienen gracias a cuatro capas de elementos fibrosos pasivos y a las estructuras activas formadas por los músculos intrínsecos del pie y los tendones del fibular largo, el tibial posterior y los flexores.

thePoint http://thepoint.lww.com/espanol-Moore8e

---

[1] Debido a su posición anterior, a menudo por conveniencia, se estudia el tensor de la fascia lata con los músculos anteriores del muslo (p. ej., cuando el cadáver está en decúbito supino); no obstante, en realidad

forma parte del grupo glúteo y en este libro se incluye en ese grupo.

[2] Existen libros dedicados exclusivamente a la valoración funcional de los músculos. Aquí sólo se dan algunos ejemplos importantes de utilidad para los profesionales sanitarios de atención primaria.

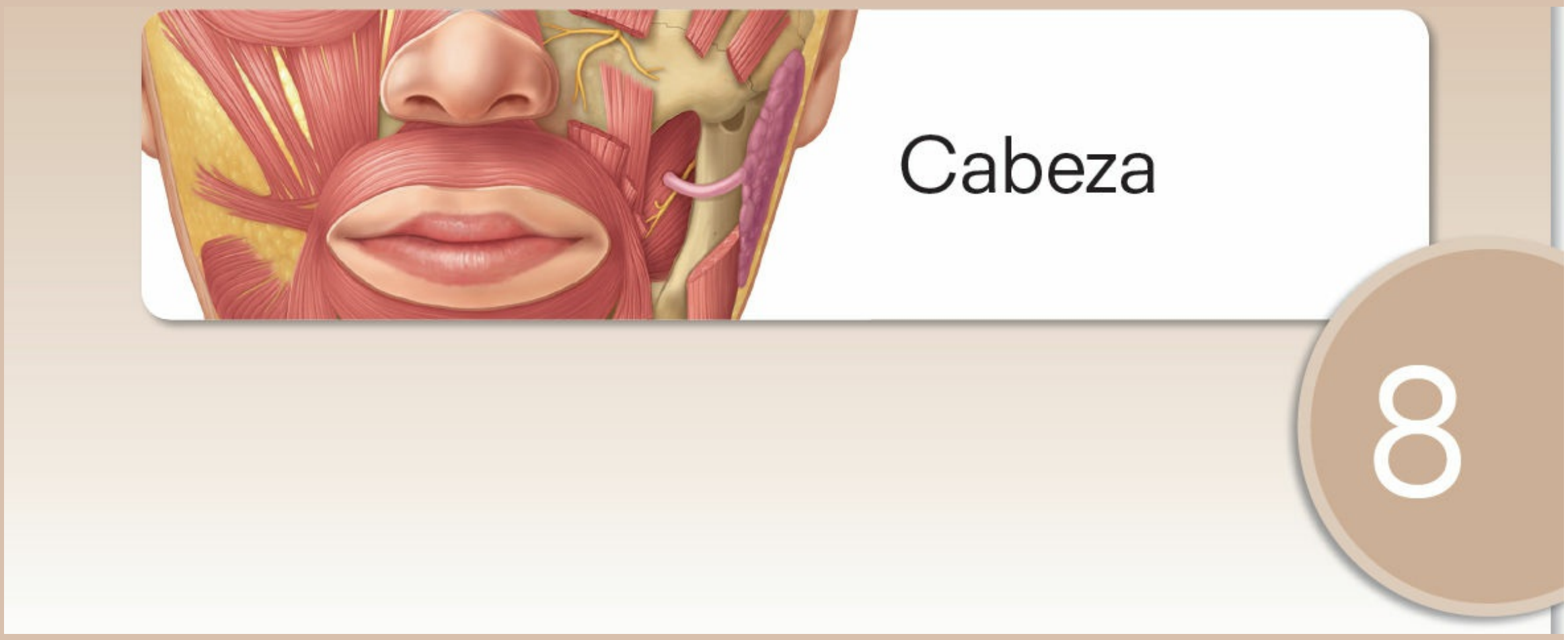

VISIÓN GENERAL

CRÁNEO

Cara anterior del cráneo

Cara lateral del cráneo

TABLA 8-1. Puntos craneométricos

Cara posterior del cráneo

Cara superior del cráneo

Cara externa de la base del cráneo

Cara interna de la base del cráneo

TABLA 8-2. Orificios, forámenes, fisuras y otras aperturas de las fosas craneales y contenido

Paredes de la cavidad craneal

Regiones de la cabeza

CUADRO CLÍNICO: Cráneo

CARA Y PIEL CABELLUDA

Cara

Piel cabelluda

Músculos de la cara y la piel cabelluda

TABLA 8-3. Músculos de la cara y la piel cabelluda

Nervios de la cara y la piel cabelluda

TABLA 8-4. Nervios cutáneos de la cara y la piel cabelluda

Vasos superficiales de la cara y la piel cabelluda

TABLA 8-5. Arterias superficiales de la cara y la piel cabelluda
TABLA 8-6. Venas de la cara y la piel cabelluda
Anatomía de superficie de la cara
CUADRO CLÍNICO: Cara y piel cabelluda
MENINGES CRANEALES
Duramadre
Aracnoides y piamadre
Espacios meníngeos
CUADRO CLÍNICO: Cavidad craneal y meninges
ENCÉFALO
Partes del encéfalo
Sistema ventricular del encéfalo
Irrigación arterial del encéfalo
Drenaje venoso del encéfalo
TABLA 8-7. Irrigación arterial de los hemisferios cerebrales
CUADRO CLÍNICO: Encéfalo
OJO, ÓRBITA, REGIÓN ORBITARIA Y BULBO OCULAR
Órbitas
Párpados y aparato lagrimal
Bulbo ocular
Músculos extrínsecos del bulbo ocular
TABLA 8-8. Músculos extrínsecos del bulbo ocular
Inervación de la órbita
Vascularización de la órbita
TABLA 8-9. Arterias de la órbita
Anatomía de superficie del ojo y el aparato lagrimal
CUADRO CLÍNICO: Región orbitaria, órbita y bulbo ocular
REGIONES PAROTÍDEA Y TEMPORAL, FOSA INFRATEMPORAL Y ARTICULACIÓN TEMPOROMANDIBULAR
Región parotídea
Región temporal
Fosa infratemporal
TABLA 8-10. Movimientos de la articulación temporomandibular
TABLA 8-11. Músculos que actúan sobre la mandíbula/articulación temporomandibular
TABLA 8-12. Porciones y ramas de la arteria maxilar

CUADRO CLÍNICO: Regiones parotídea y temporal, fosa infratemporal y articulación temporomandibular

REGIÓN BUCAL

Cavidad bucal

Labios, mejillas y encías

Dientes

TABLA 8-13 A. Dientes deciduos

TABLA 8-13 B. Dientes permanentes

Paladar

Lengua

TABLA 8-14. Músculos del paladar blando

TABLA 8-15. Músculos de la lengua

Glándulas salivares

CUADRO CLÍNICO: Región labial

FOSA PTERIGOPALATINA

Porción pterigopalatina de la arteria maxilar

Nervio maxilar

CUADRO CLÍNICO: Fosa pterigopalatina

NARIZ

Nariz propiamente dicha

Cavidades nasales

Vascularización e inervación de la nariz

Senos paranasales

CUADRO CLÍNICO: Nariz

OÍDO

Oído externo

Oído medio

Oído interno

CUADRO CLÍNICO: Oído

CLAVES DEL CUADRO CLÍNICO

Variantes anatómicas

Procedimientos diagnósticos

Ciclo vital

Procedimientos quirúrgicos

Traumatismo

Patología

VISIÓN GENERAL

La **cabeza** es la parte superior del cuerpo, unida al tronco por el cuello. Es el centro de control y comunicación y el «área de carga y descarga» del organismo. Alberga el cerebro y, por lo tanto, es el lugar de la ideación consciente, la creatividad, la imaginación, las respuestas, la toma de decisiones y la memoria. Contiene receptores sensoriales especiales (ojos, oídos, boca y nariz) e instrumentos para la emisión de la voz y para la expresión; es la puerta de entrada para el combustible (alimentos), el agua y el oxígeno, y la puerta de salida para el dióxido de carbono.

La cabeza contiene el *encéfalo* y sus cubiertas protectoras (cavidad craneal y meninges), los *oídos* y la *cara*. La cara posee aberturas y vías de paso, con glándulas lubrificantes y válvulas (sellos) para cerrar algunas de dichas aberturas; posee además los elementos de la masticación y las órbitas, que albergan el aparato visual. La cara nos aporta también la identidad individual. Las enfermedades, las malformaciones y los traumatismos de las estructuras de la cabeza constituyen la base de muchas especialidades, como odontología, cirugía maxilofacial, neurología, neurorradiología, neurocirugía, oftalmología, cirugía oral, otología, rinología y psiquiatría.

CRÁNEO

El **cráneo**[1] es el esqueleto de la cabeza (fig. 8-1 A). Está formado por 22 huesos separados. Diversos huesos constituyen sus dos partes, el neurocráneo y el viscerocráneo (fig. 8-1 B). El **neurocráneo** es la caja ósea del encéfalo y sus cubiertas membranosas, las meninges craneales. Contiene también las porciones proximales de los nervios craneales y los vasos encefálicos. El neurocráneo del adulto está formado por una serie de ocho huesos: cuatro impares centrados en la línea media *(frontal, etmoides, esfenoides* y *occipital)* y dos series de pares bilaterales (*temporal* y *parietal*) (figs. 8-1 A, 8-2 A y 8-3).

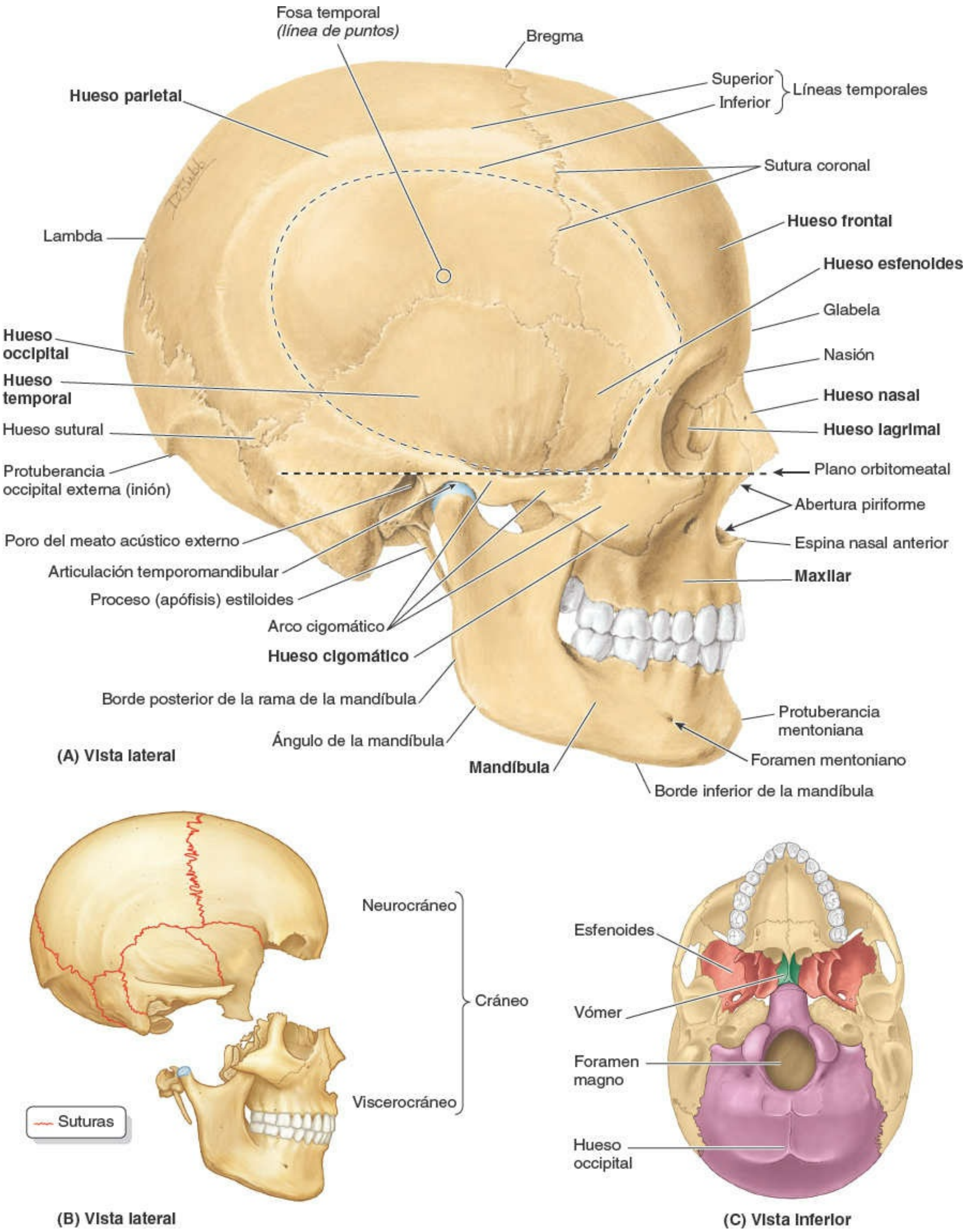

FIGURA 8-1. Cráneo del adulto I. A) En la posición anatómica, el borde inferior de la órbita y el borde superior del meato acústico externo se encuentran en el mismo plano horizontal orbitomeatal (horizontal de Frankfort). **B)** El neurocráneo y el viscerocráneo son las dos partes funcionales primarias del cráneo. En la vista lateral se observa que el volumen del neurocráneo, que aloja el encéfalo, duplica aproximadamente el volumen del viscerocráneo. **C)** Los huesos impares esfenoides y occipital contribuyen de forma importante a la base del cráneo. La médula espinal se continúa con el encéfalo a través del foramen magno, la gran abertura en la parte basal del hueso occipital.

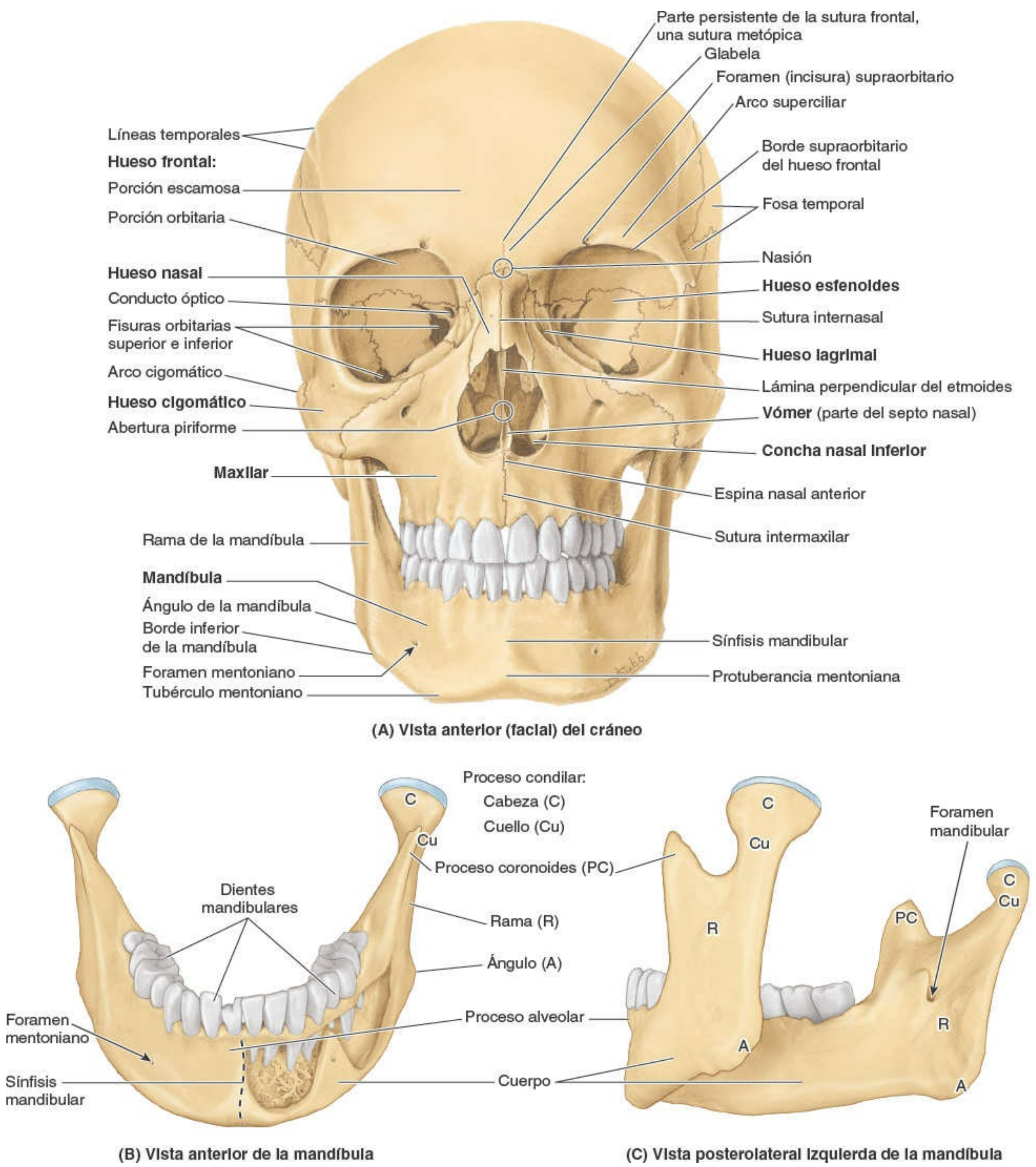

FIGURA 8-2. Cráneo del adulto II. A) El viscerocráneo, que alberga el aparato óptico, la cavidad nasal, los senos paranasales y la cavidad bucal, domina la vista frontal (facial) del cráneo. **B** y **C)** La mandíbula es un componente importante del viscerocráneo, y se articula con el resto del cráneo mediante la articulación temporomandibular. En la ancha rama y el proceso coronoides de la mandíbula se insertan músculos potentes, capaces de generar una gran fuerza relacionada con la mordida y la masticación.

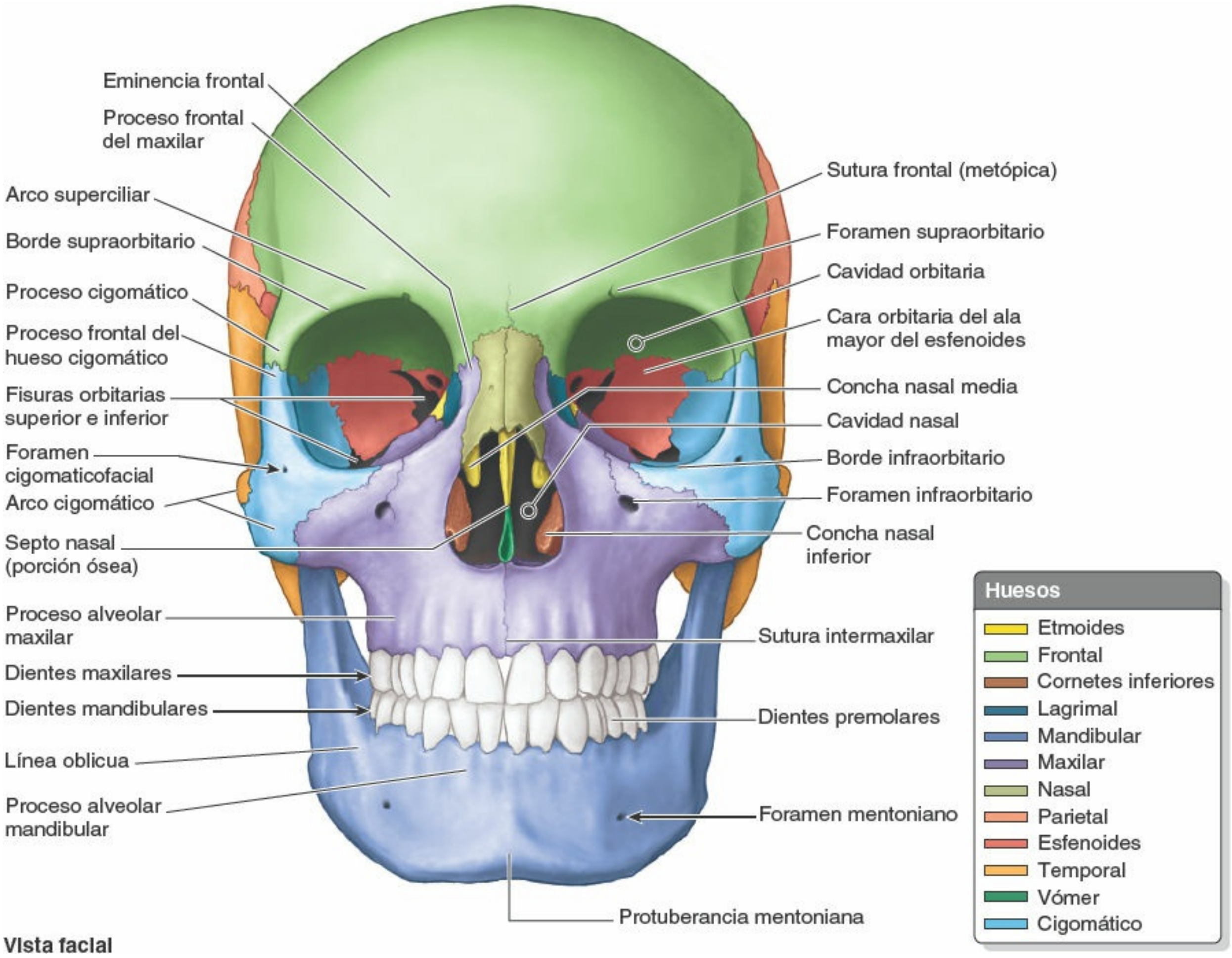

FIGURA 8-3. Cráneo del adulto III. Cada uno de los huesos del cráneo se identifica por un color. La incisura supraorbitaria, el foramen infraorbitario y el foramen mentoniano, por los que pasan los principales nervios sensitivos de la cara, se encuentran, aproximadamente, en una línea vertical.

El *neurocráneo* posee una pared superior parecida a una cúpula, la **calvaria (bóveda craneal)**, y un piso o **base del cráneo.** Los huesos que componen la *calvaria* son principalmente huesos planos (frontal, parietales y occipital; v. fig. 8-8 A), formados por osificación intramembranosa del mesénquima de la cabeza, a partir de la cresta neural. Los que contribuyen a la *base del cráneo* son huesos irregulares con partes sustancialmente planas (esfenoides y temporales), formados por osificación endocondral del cartílago *(condrocráneo)* o por más de un tipo de osificación. El *hueso etmoides* es un hueso irregular que contribuye de un modo relativamente escaso a la línea media del neurocráneo, pues forma parte sobre todo del viscerocráneo (v. fig. 8-7 A). Los denominados huesos planos y las porciones planas de los huesos que forman el neurocráneo son en realidad curvos, con una superficie convexa externa y una superficie cóncava interna.

La mayoría de los huesos de la calvaria están unidos por **suturas** fibrosas engranadas (fig. 8-1 A y B; v. también cap. 1); sin embargo, durante la infancia, algunos huesos (esfenoides y occipital) están unidos por cartílago hialino (*sincondrosis*, articulaciones cartilaginosas). La médula espinal se continúa con el encéfalo a través del *foramen (agujero) magno*, una gran abertura en la base del cráneo (fig. 8-1 C).

El **viscerocráneo** *(esqueleto facial)* comprende los huesos de la cara que se

desarrollan principalmente en el mesénquima de los arcos faríngeos embrionarios (Moore et al., 2016). El viscerocráneo constituye la parte anterior del cráneo y se compone de los huesos que rodean la boca (maxilares y mandíbula), la nariz/cavidad nasal y la mayor parte de las *órbitas* (cuencas o cavidades orbitarias) (figs. 8-2 y 8-3).

El *viscerocráneo* consta de 15 huesos irregulares: tres huesos impares centrados o situados en la línea media (*mandíbula, etmoides* y *vómer*) y seis huesos pares bilaterales (*maxilar, cornete [concha] nasal inferior, cigomático, palatino, nasal* y *lagrimal*) (figs. 8-1 A y 8-4 A). Los maxilares y la mandíbula albergan los dientes; es decir, proporcionan las cavidades y el hueso de sostén para los dientes maxilares y mandibulares. Los *maxilares* forman la mayor parte del esqueleto facial superior, fijado a la base del cráneo. La *mandíbula* forma el esqueleto facial inferior, móvil al articularse con la base del cráneo en las *articulaciones temporomandibulares* (figs. 8-1 A y 8-2).

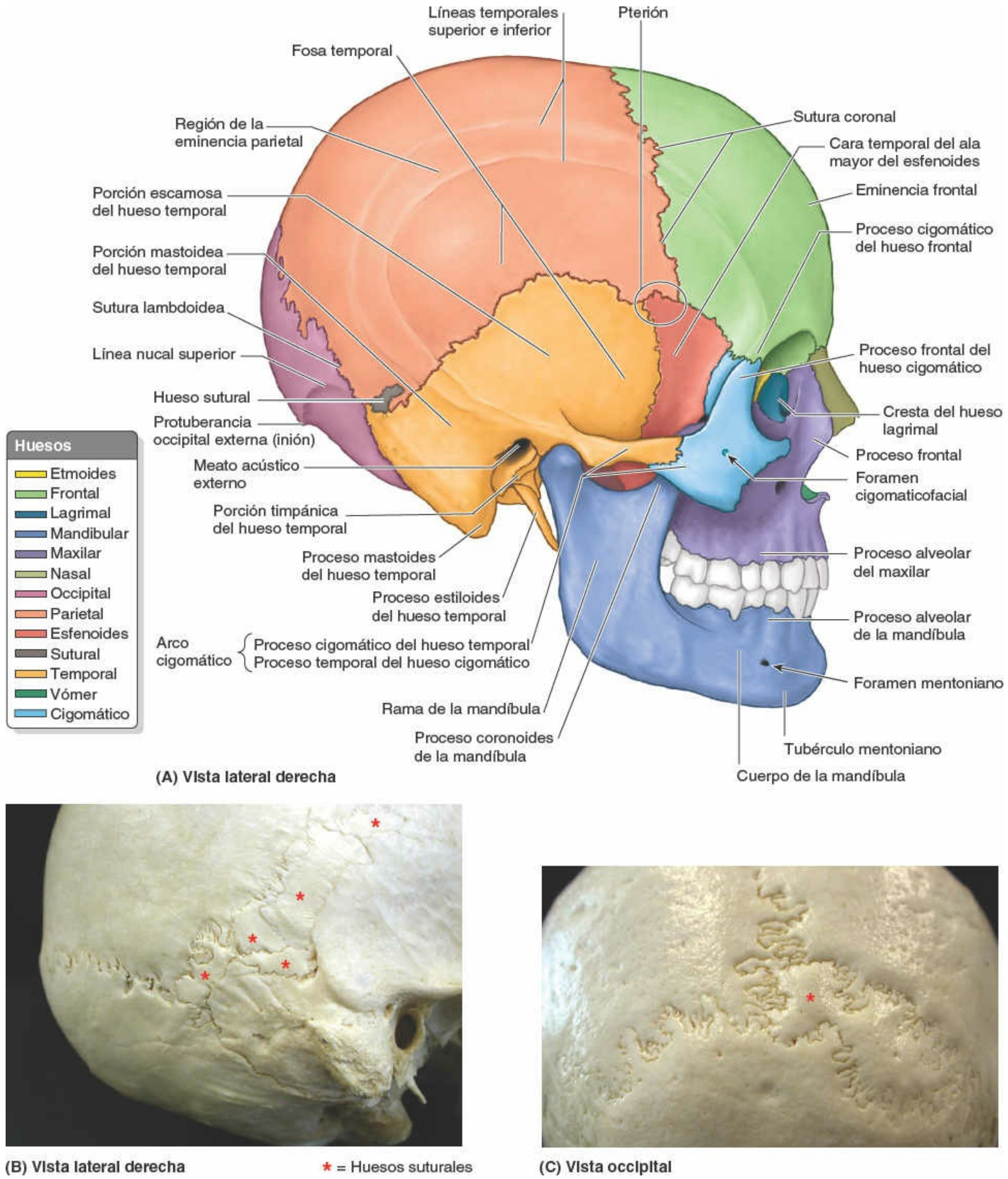

FIGURA 8-4. Cráneo del adulto IV. A) Cada uno de los huesos del cráneo se identifica por un color. Dentro de la fosa temporal, el pterión es un punto craneométrico localizado en la unión del ala mayor del esfenoides, la porción escamosa del temporal, el frontal y el hueso parietal. **B** y **C)** Huesos suturales que aparecen a lo largo de las suturas temporoparietal **(B)** y lambdoidea **(C).**

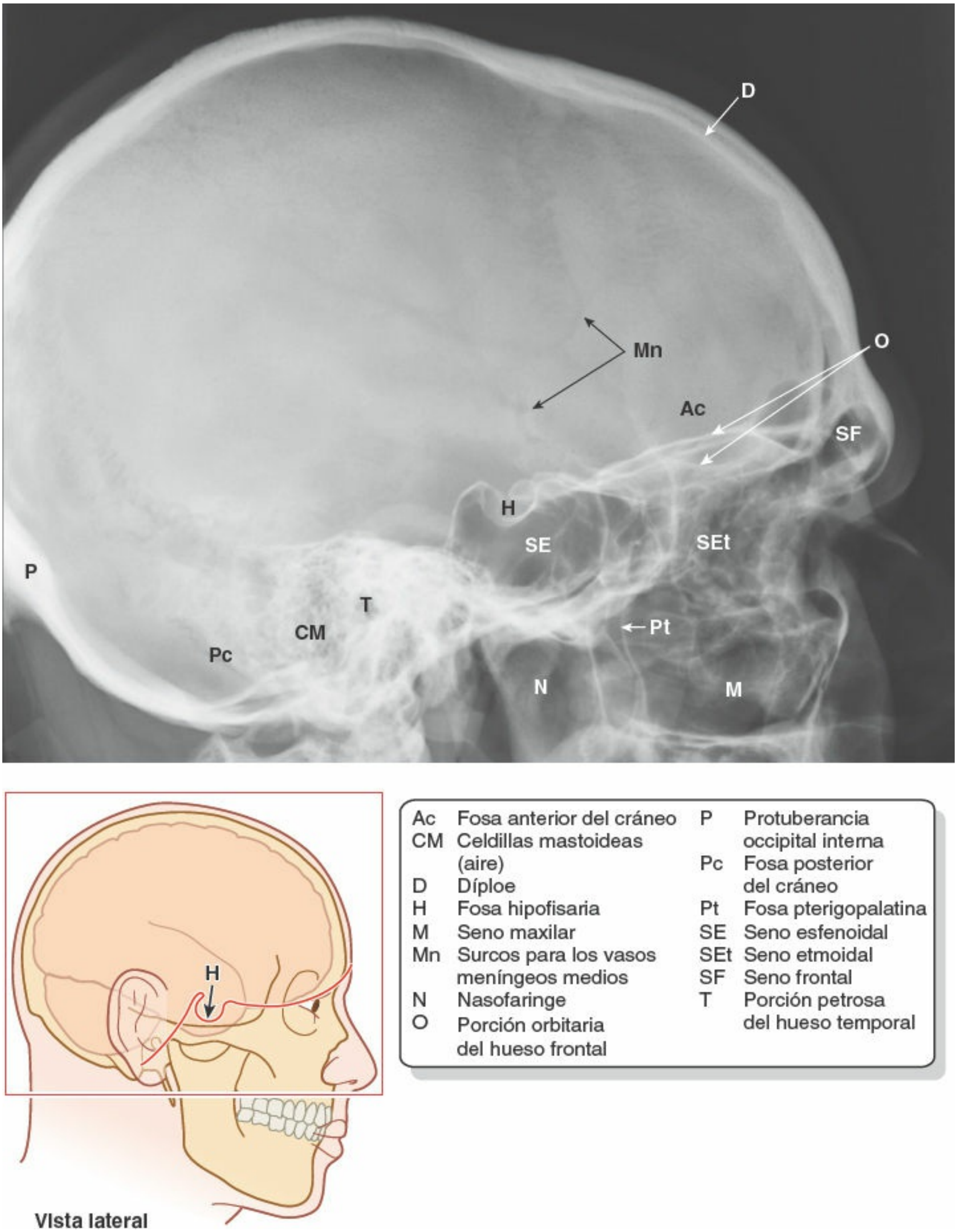

FIGURA 8-5. Radiografía de cráneo. Los huesos neumatizados (llenos de aire) contienen senos o celdillas que aparecen radiotransparentes *(áreas oscuras)* y que reciben el nombre del hueso ocupado por ellos. Las porciones orbitarias derecha e izquierda del hueso frontal no se superponen; así, la fosa craneal anterior aparece como dos líneas (P). (Cortesía del Dr. E. Becker, Associate Professor of Medical Imaging, University of Toronto, Toronto, Ontario, Canada.)

Varios huesos del cráneo (frontal, temporal, esfenoides y etmoides) son **huesos neumatizados**, que contienen **espacios aéreos** (*celdillas aéreas* o grandes *senos*), presumiblemente para reducir su peso (fig. 8-5). El volumen total de los espacios

aéreos comprendidos en estos huesos aumenta con la edad.

En la *posición anatómica*, el cráneo está orientado de tal modo que el borde inferior de la órbita y el borde superior del poro del meato acústico externo de ambos lados se hallan en el mismo plano horizontal (fig. 8-1 A). Esta referencia craneométrica externa es el **plano orbitomeatal** (plano horizontal de Frankfort).

Cara anterior del cráneo

Los elementos que forman la **cara anterior del cráneo** son los huesos frontal y cigomáticos, las órbitas, la región nasal, los maxilares y la mandíbula (figs. 8-2 y 8-3).

El **hueso frontal**, específicamente su **porción escamosa** (plana), forma el esqueleto de la frente y se articula inferiormente con los huesos nasales y cigomáticos. En algunos adultos, una **sutura metópica**, o *sutura frontal* persistente o restos de ella, es visible en la línea media de la **glabela**, ligeramente deprimida, situada entre los arcos superciliares. La **sutura frontal** divide los huesos frontales del cráneo fetal (v. cuadro clínico «Desarrollo del cráneo»).

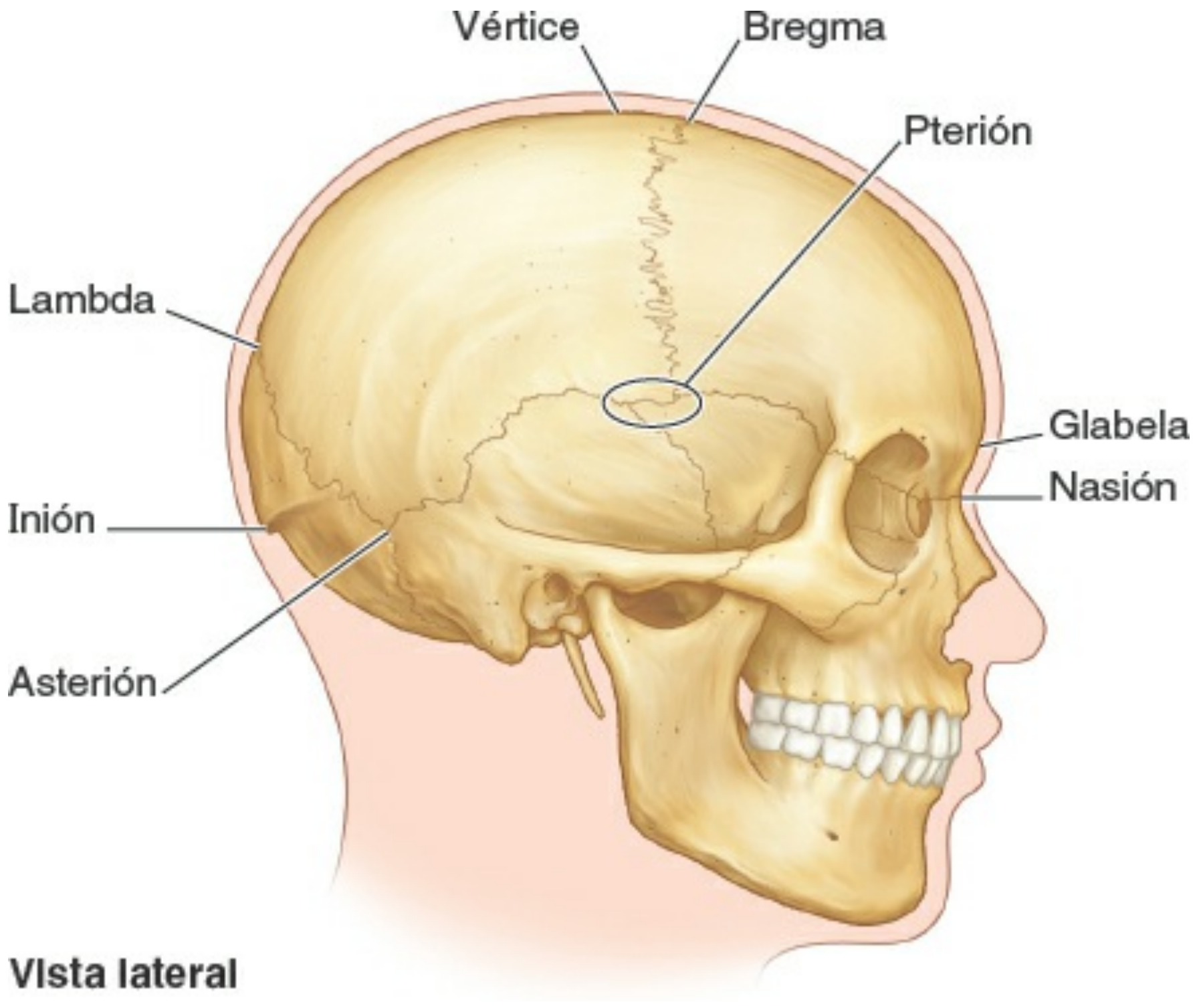

FIGURA 8-6. Puntos craneométricos.

TABLA 8-1. PUNTOS CRANEOMÉTRICOS

Punto	Forma y localización
Pterión (del griego, ala)	Unión del ala mayor del esfenoides, la porción escamosa del temporal y los huesos frontal y parietal; se encuentra sobre el trayecto de la división anterior de la arteria meníngea media
Lambda (del griego, letra L)	Punto sobre la calvaria en la unión de las suturas lambdoidea y sagital
Bregma (del griego, parte anterior de la cabeza)	Punto sobre la calvaria en la unión de las suturas coronal y sagital
Vértice o vértex (del latín, giro, espiral)	Punto superior del neurocráneo, en la línea media con el cráneo orientado en un plano anatómico (orbitomeatal de Frankfort)
Asterión (del griego, estrellado)	En forma de estrella; localizado en la unión de tres suturas: parietomastoidea, occipitomastoidea y lambdoidea
Glabela (del latín, liso, pelado)	Prominencia lisa, más pronunciada en los hombres; sobre los huesos frontales, superior a la raíz de la nariz; es la parte de la frente con proyección más anterior
Inión (del griego, parte posterior de la cabeza)	Punto más sobresaliente de la protuberancia occipital externa
Nasión (del latín, nariz)	Punto del cráneo en que se encuentran las suturas frontonasal e internasal

La intersección de los huesos frontal y nasales es el **nasión**, que en la mayoría de las personas se pone de manifiesto por un área netamente deprimida (puente nasal) (figs. 8-1 A y 8-2 A). El nasión es uno de los múltiples *puntos craneométricos* que se utilizan radiográficamente en medicina (o en el cráneo en seco en antropología física) para efectuar mediciones craneales, comparar y describir la topografía del cráneo, y documentar las variaciones anormales (fig. 8-6; tabla 8-1). El hueso frontal también se articula con los huesos lagrimales, etmoides y esfenoides; una parte horizontal del frontal *(porción orbitaria)* forma a la vez la pared superior de la órbita y una parte de la fosa craneal anterior (fig. 8-3).

El **borde supraorbitario** del hueso frontal, el límite angular entre sus porciones escamosa y orbitaria, posee en algunos cráneos un **foramen supraorbitario (incisura)** para el paso del nervio y los vasos supraorbitarios. Inmediatamente superior al borde supraorbitario hay una cresta, el **arco superciliar**, que se extiende lateralmente a cada lado desde la glabela. La prominencia de esta cresta, situada en profundidad a las cejas, es generalmente mayor en el hombre (figs. 8-2 A y 8-3).

Los **huesos cigomáticos** (huesos de la mejilla, huesos malares) forman la prominencia de las mejillas, están situados en los lados inferolaterales de las órbitas y descansan sobre los maxilares. Los bordes anterolaterales, paredes y gran parte de los bordes infraorbitarios de las órbitas están formados por estos huesos cuadriláteros. Un pequeño **foramen cigomaticofacial** atraviesa la cara lateral de cada hueso (figs. 8-3 y 8-4 A). Los huesos cigomáticos se articulan con los huesos frontal, esfenoides, temporales y maxilares.

Inferiormente a los huesos nasales se halla la **abertura piriforme** (en forma de pera) o abertura nasal anterior en el cráneo (figs. 8-1 A y 8-2 A). El **septo nasal** óseo, que puede observarse a través de esta abertura, divide la cavidad nasal en las partes derecha e izquierda. En la pared lateral de cada cavidad nasal hay unas láminas óseas curvadas, las **conchas o cornetes nasales** (figs. 8-2 A y 8-3).

Los **maxilares** forman la mandíbula superior; sus **procesos alveolares** incluyen las cavidades dentarias (alvéolos) y constituyen el hueso de soporte para los **dientes maxilares.** Los dos maxilares están unidos por la **sutura intermaxilar** en el plano medio (fig. 8-2 A). Los maxilares rodean la mayor parte de la abertura piriforme y

forman los bordes infraorbitarios medialmente. Poseen una amplia conexión con los huesos cigomáticos lateralmente, y un **foramen infraorbitario** inferior a cada órbita para el paso del nervio y los vasos infraorbitarios (fig. 8-3).

La **mandíbula** es un hueso en forma de U con un proceso (apófisis) alveolar que soporta los **dientes mandibulares.** Consta de una parte horizontal, el **cuerpo**, y una vertical, las **ramas** (v. fig. 8-2 B y C). Inferiormente a los segundos dientes premolares se encuentran los **forámenes mentonianos** para los nervios y vasos mentonianos (v. figs. 8-1 A, 8-2 B y 8-3). La **protuberancia mentoniana**, que forma la prominencia del mentón, es una elevación ósea triangular inferior a la **sínfisis mandibular**, unión ósea donde se fusionan las mitades de la mandíbula en el niño (v. fig. 8-2 A y B).

Cara lateral del cráneo

La **cara lateral del cráneo** está formada por el neurocráneo y el viscerocráneo (figs. 8-1 A y B, y 8-4 A). Las principales características de la parte del neurocráneo son la *fosa temporal*, el *poro del meato acústico externo* y el *proceso mastoides del hueso temporal*. Las principales características de la parte del viscerocráneo son la *fosa infratemporal*, el *arco cigomático* y las caras laterales del maxilar y la mandíbula.

La **fosa temporal** está limitada superior y posteriormente por las **líneas temporales superior** e **inferior**, anteriormente por los huesos frontal y cigomático, e inferiormente por el arco cigomático (figs. 8-1 A y 8-4 A). El borde superior del arco corresponde al límite inferior del hemisferio cerebral. El **arco cigomático** está formado por la unión del **proceso temporal del hueso cigomático** y el **proceso cigomático del hueso temporal.**

En la parte anterior de la fosa temporal, 3-4 cm superiormente al punto medio del arco cigomático, existe un área de uniones óseas clínicamente importante: el **pterión** (del griego, ala) (v. figs. 8-4 A y 8-6; tabla 8-1). Suele estar indicado por una formación de suturas con forma de H que unen los huesos frontal, parietal, esfenoides (ala mayor) y temporal. Es menos frecuente que se articulen los huesos frontal y temporal; a veces, los cuatro huesos se reúnen en un punto.

El **poro del meato acústico externo** es la entrada al *meato acústico externo*, que conduce a la membrana timpánica (v. fig. 8-4 A). El **proceso mastoides del hueso temporal** es posteroinferior al poro del meato acústico externo. Anteromedialmente al proceso mastoides se halla el *proceso estiloides del hueso temporal*, una delgada proyección ósea puntiaguda, semejante a una delgada aguja. La *fosa infratemporal* es un espacio irregular, inferior y profundo con respecto al arco cigomático y a la mandíbula, y posterior al maxilar (v. fig. 8-67 B).

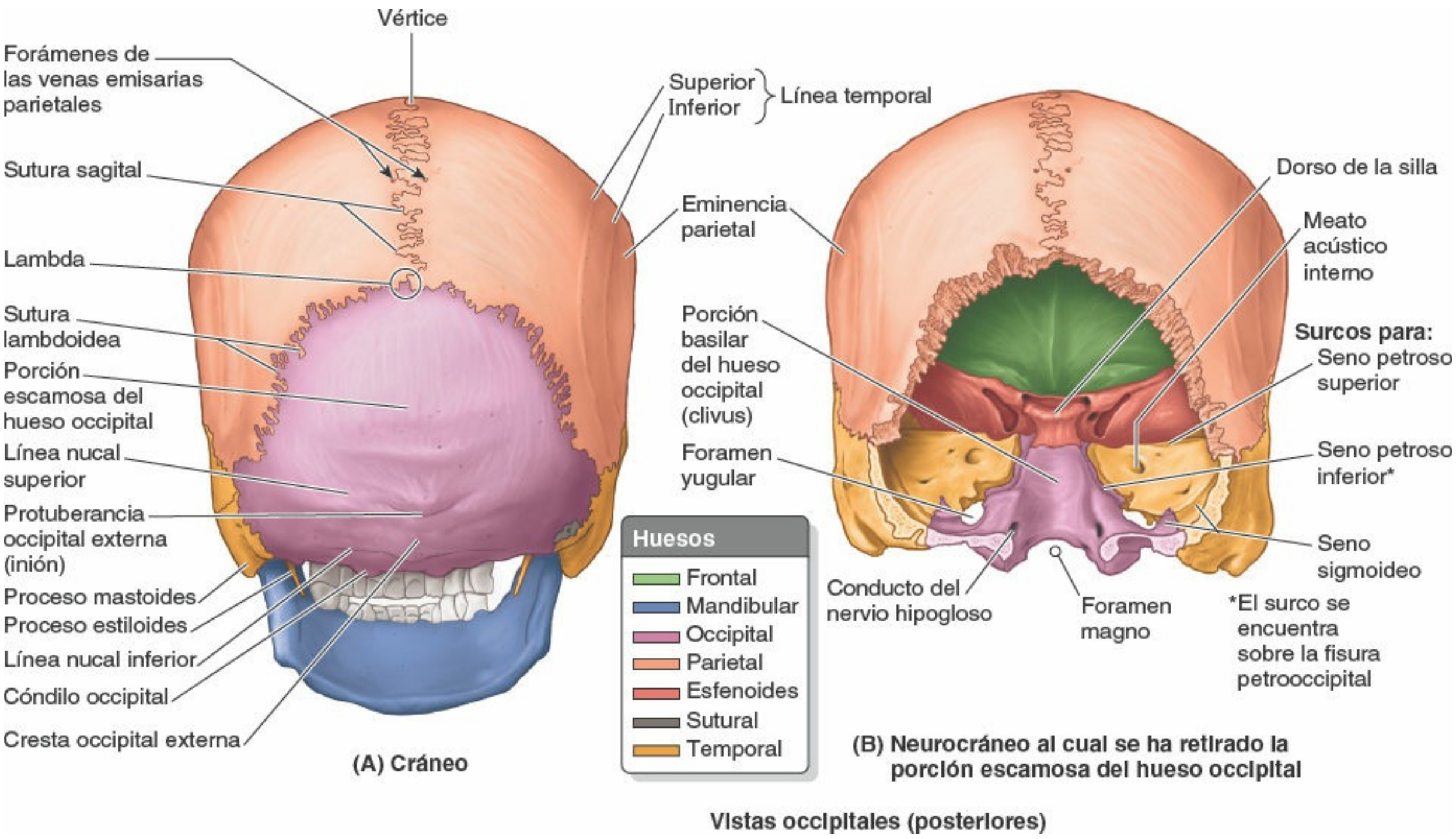

FIGURA 8-7. Cráneo del adulto V: vista occipital. A) La cara posterior del neurocráneo, u occipucio, está formada por partes de los huesos parietales, el hueso occipital y las porciones mastoideas de los huesos temporales. Las suturas sagital y lambdoidea coinciden en el punto lambda, que suele poder apreciarse como una depresión en las personas vivas. **B)** Se ha retirado la porción escamosa del hueso occipital para exponer la parte anterior de la fosa craneal anterior.

Cara posterior del cráneo

La **cara posterior del cráneo** está compuesta por el **occipucio** (protuberancia posterior convexa de la **porción escamosa del hueso occipital**), partes de los huesos parietales y las porciones mastoideas de los huesos temporales (fig. 8-7 A).

La **protuberancia occipital externa** suele ser fácilmente palpable en el plano medio; sin embargo, en algunas ocasiones (sobre todo en la mujer) puede ser poco aparente. Un punto craneométrico definido por la punta de la protuberancia externa es el **inión** (del griego, nuca) (figs. 8-1 A, 8-4 A y 8-6; tabla 8-1). La **cresta occipital externa** desciende desde la protuberancia externa hacia el *foramen magno*, la gran abertura en la parte basal del hueso occipital (figs. 8-1 C, 8-7 B y 8-9).

La **línea nucal superior**, que marca el límite superior del cuello, se extiende lateralmente desde cada lado de la protuberancia externa; la **línea nucal inferior** es menos aparente. En el centro del occipucio, **lambda** indica la unión de las suturas sagital y lambdoidea (figs. 8-1 A, 8-6 y 8-7 A; tabla 8-1); a veces puede palparse como una depresión. Uno o más **huesos suturales** (huesos accesorios o wormianos) pueden localizarse en lambda o cerca del proceso mastoides (v. fig. 8-4 B y C).

Cara superior del cráneo

La **cara superior (norma superior o norma vertical) del cráneo**, habitualmente de forma algo oval, se ensancha posterolateralmente en las **eminencias parietales** (fig. 8-8 A). En algunas personas también son visibles las **eminencias frontales**, lo que otorga al cráneo un aspecto casi cuadrado.

La **sutura coronal** separa los huesos frontal y parietales, la **sutura sagital** separa

los huesos parietales, y la **sutura lambdoidea** separa los huesos parietal y temporal del hueso occipital (fig. 8-8 A a C). El **bregma** es el punto craneométrico formado por la intersección de las suturas sagital y coronal (figs. 8-6 y 8-8 A; tabla 8-1). El **vértice (vértex)**, o punto más superior de la calvaria, está próximo al punto medio de la sutura sagital (figs. 8-6 y 8-7 A).

El **foramen parietal** es un orificio pequeño e inconstante que está situado posteriormente en el hueso parietal, cerca de la sutura sagital (fig. 8-8 A y C). A menudo puede haber forámenes parietales pares. Los forámenes muy irregulares y variables situados en el neurocráneo son los *forámenes emisarios*, atravesados por las *venas emisarias* que conectan las venas de la piel cabelluda (o cuero cabelludo) con los senos venosos de la duramadre (v. «Piel cabelluda»).

Cara externa de la base del cráneo

La *base del cráneo* es la porción inferior del neurocráneo (piso de la cavidad craneal) y del viscerocráneo, a excepción de la mandíbula (fig. 8-9). La **cara externa de la base del cráneo** presenta el **arco alveolar de los maxilares** (el borde libre de los procesos alveolares que rodean y soportan a los dientes maxilares), los procesos palatinos de los maxilares y los huesos palatinos, esfenoides, vómer, temporales y occipital.

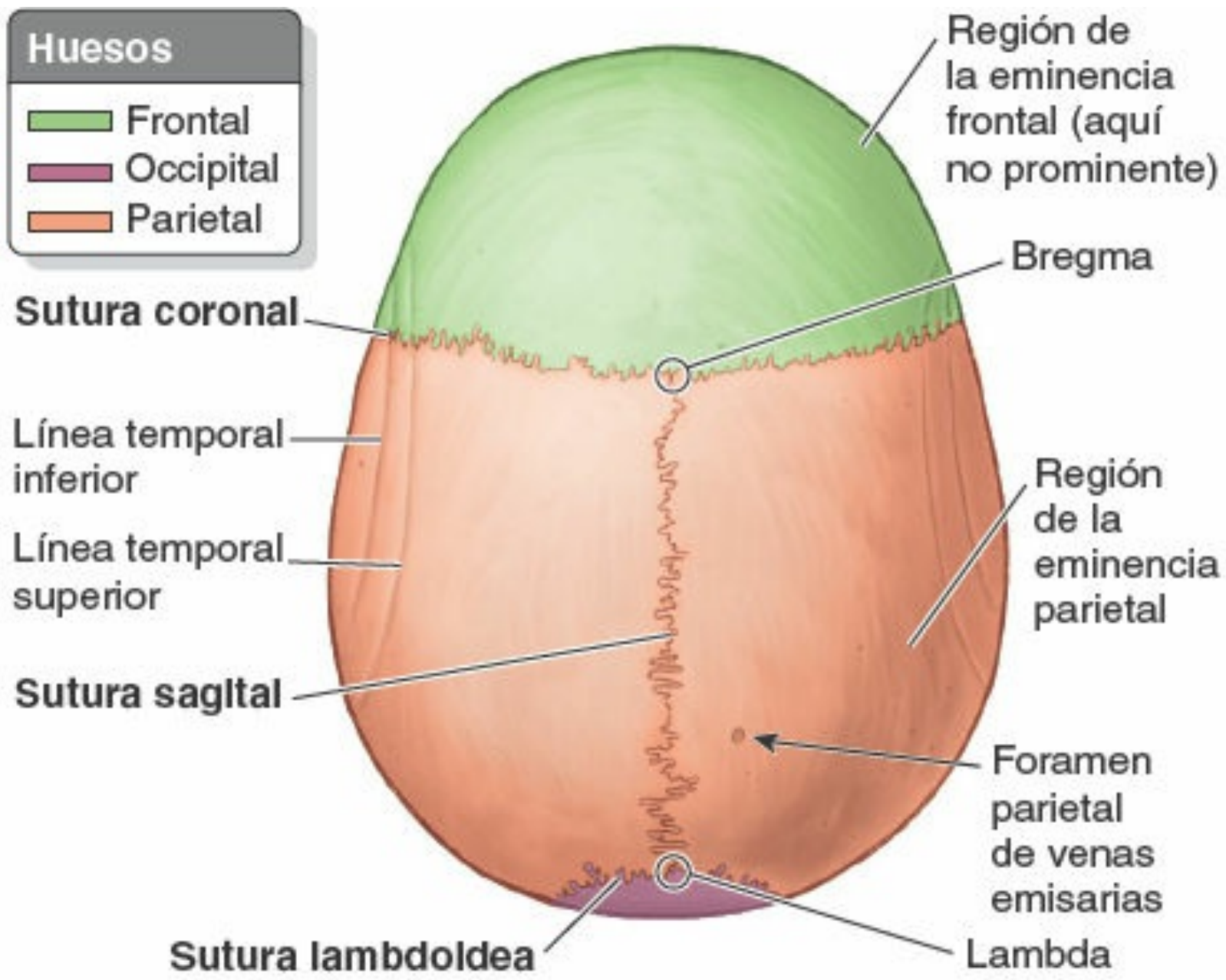

(A) Vista superior

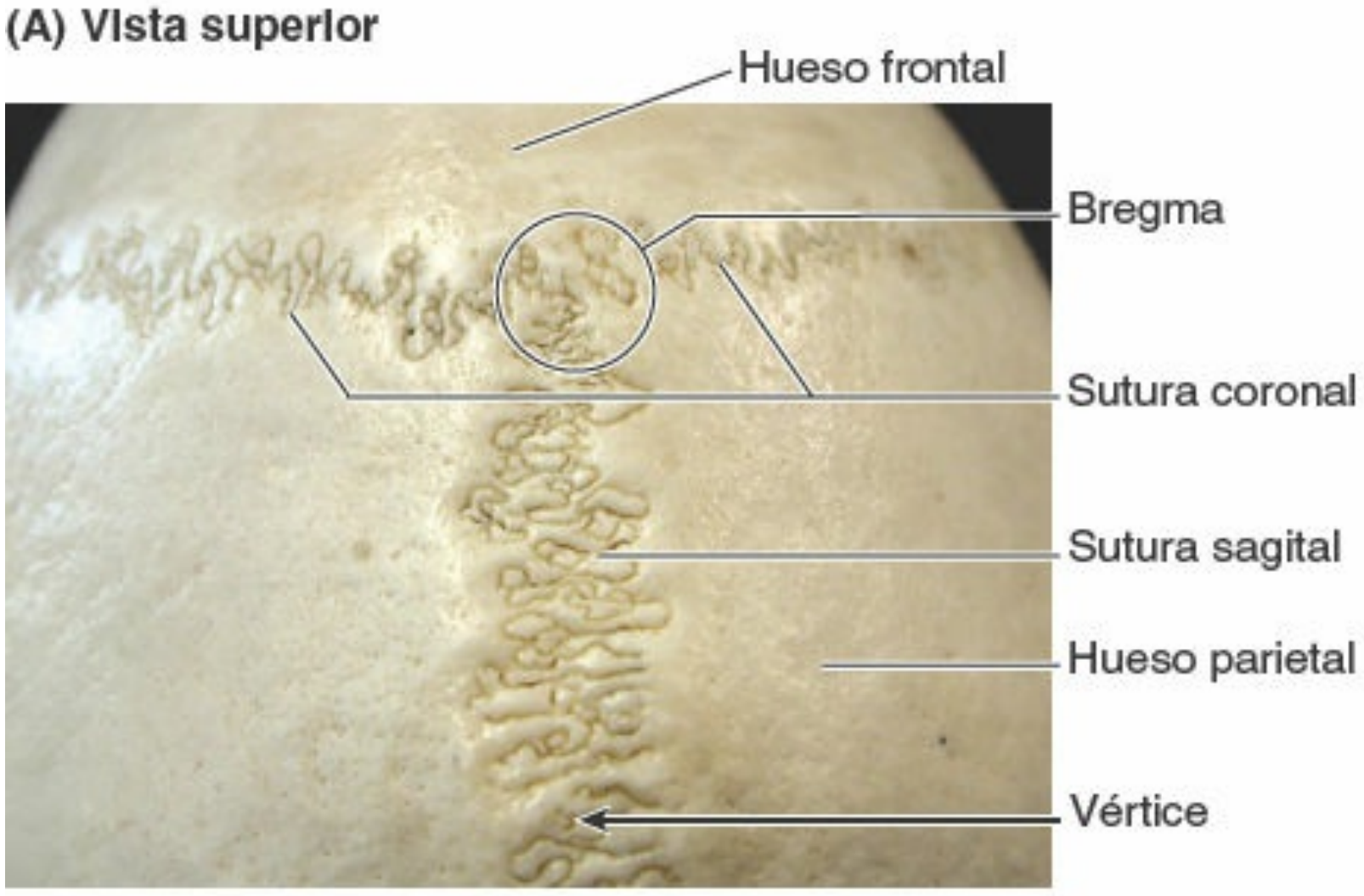

(B) Vista superior (vertical)

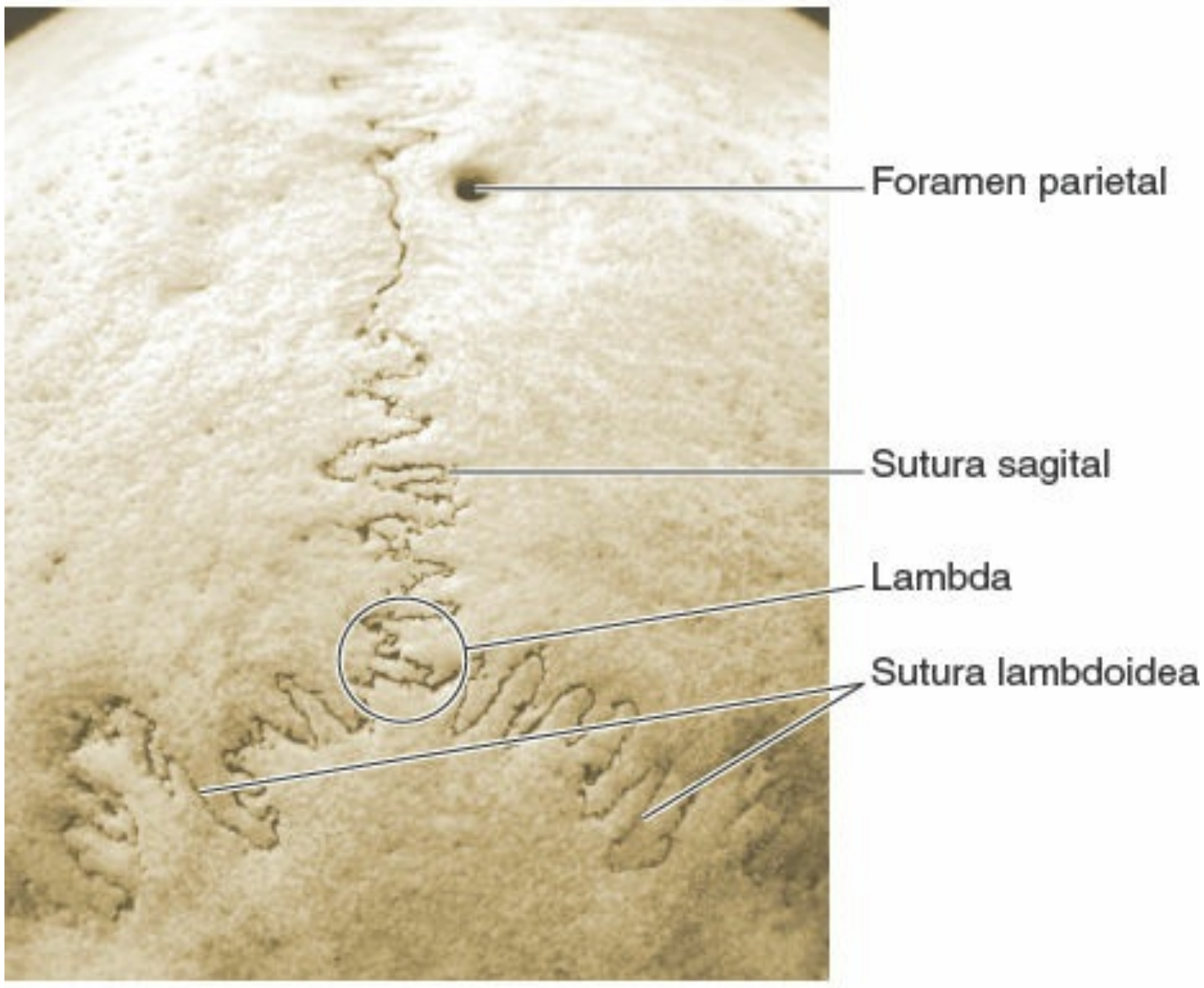

(C) Vista posterosuperior

FIGURA 8-8. Cráneo del adulto VI: calvaria. A) Las porciones escamosas de los huesos frontal y occipital, y ambos huesos parietales, contribuyen a formar la calvaria. **B)** En la cara externa de la parte anterior de la calvaria se encuentra el bregma, donde coinciden las suturas coronal y sagital, y el vértice o punto superior del cráneo. **C)** Esta vista externa muestra un prominente foramen parietal unilateral. Aunque los forámenes de las venas emisarias suelen observarse en esta localización general, puede haber una gran variación.

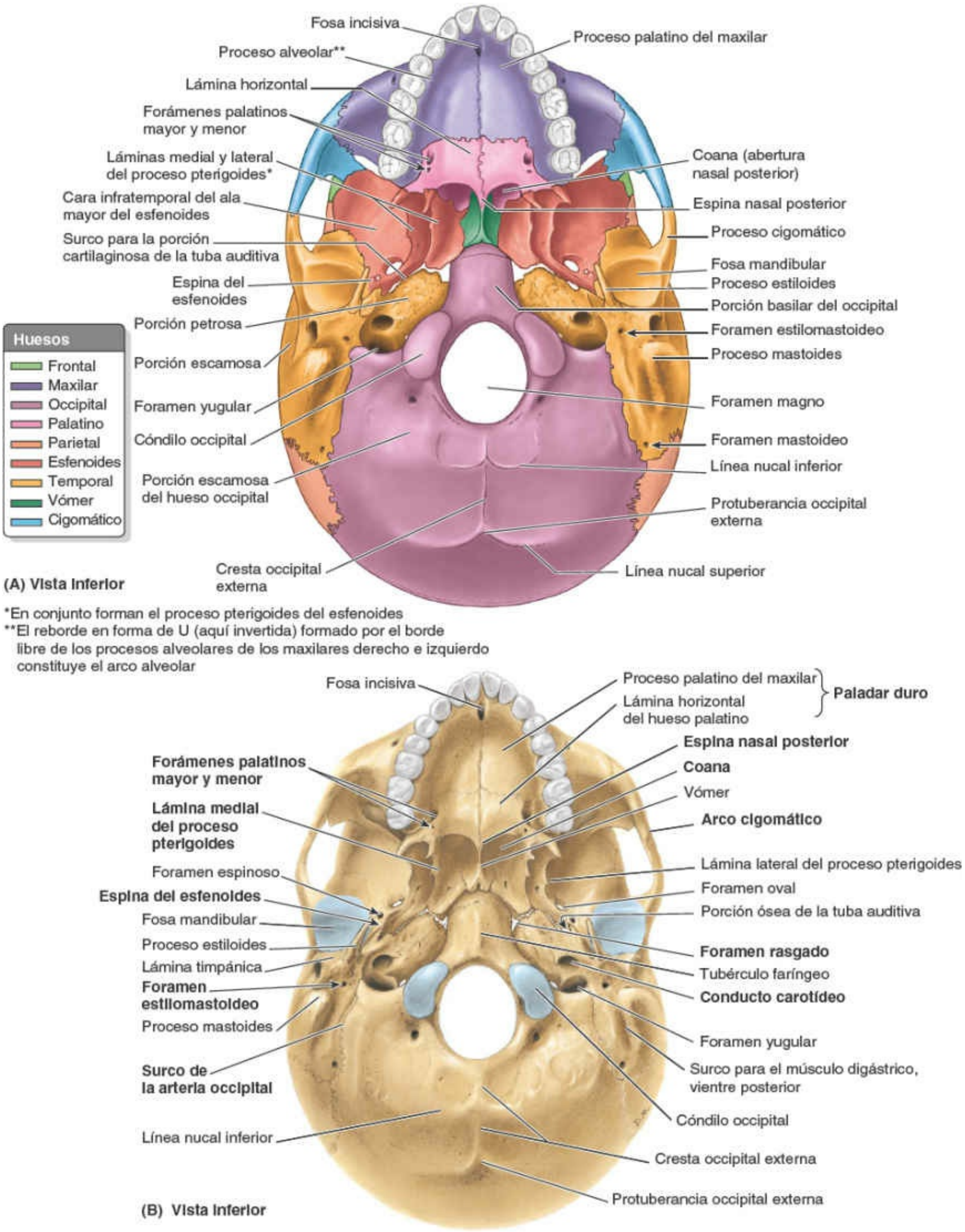

FIGURA 8-9. Cráneo del adulto VI: cara externa de la base del cráneo. A) Cada uno de los huesos integrantes se identifica por un color. **B)** El foramen magno se localiza a medio camino entre los procesos mastoides y a su mismo nivel. El paladar duro constituye tanto una parte de la pared superior de la boca como la pared inferior de la cavidad nasal. Las grandes coanas, a cada lado del vómer, constituyen la entrada posterior a las cavidades nasales.

El **paladar duro** (paladar óseo) está formado por los **procesos palatinos de los maxilares** anteriormente y las **láminas horizontales de los huesos palatinos** posteriormente. El borde posterior libre del paladar duro se proyecta posteriormente

en el plano medio como **espina nasal posterior.** Posteriormente a los dientes incisivos centrales se halla el **foramen incisivo**, una depresión en la línea media del paladar óseo en la cual se abren los conductos incisivos.

Los nervios nasopalatinos derecho e izquierdo pasan desde la nariz a través de un número variable de conductos y forámenes incisivos (pueden ser bilaterales o unirse en una sola formación).

Posterolateralmente se hallan los **forámenes palatinos mayor** y **menores.** Superiormente al borde posterior del paladar se hallan dos grandes aberturas, las **coanas** (aberturas nasales posteriores), separadas entre sí por el **vómer (**del latín, reja del arado), un hueso plano impar de forma trapezoidal que constituye una parte importante del septo nasal óseo (fig. 8-9 B).

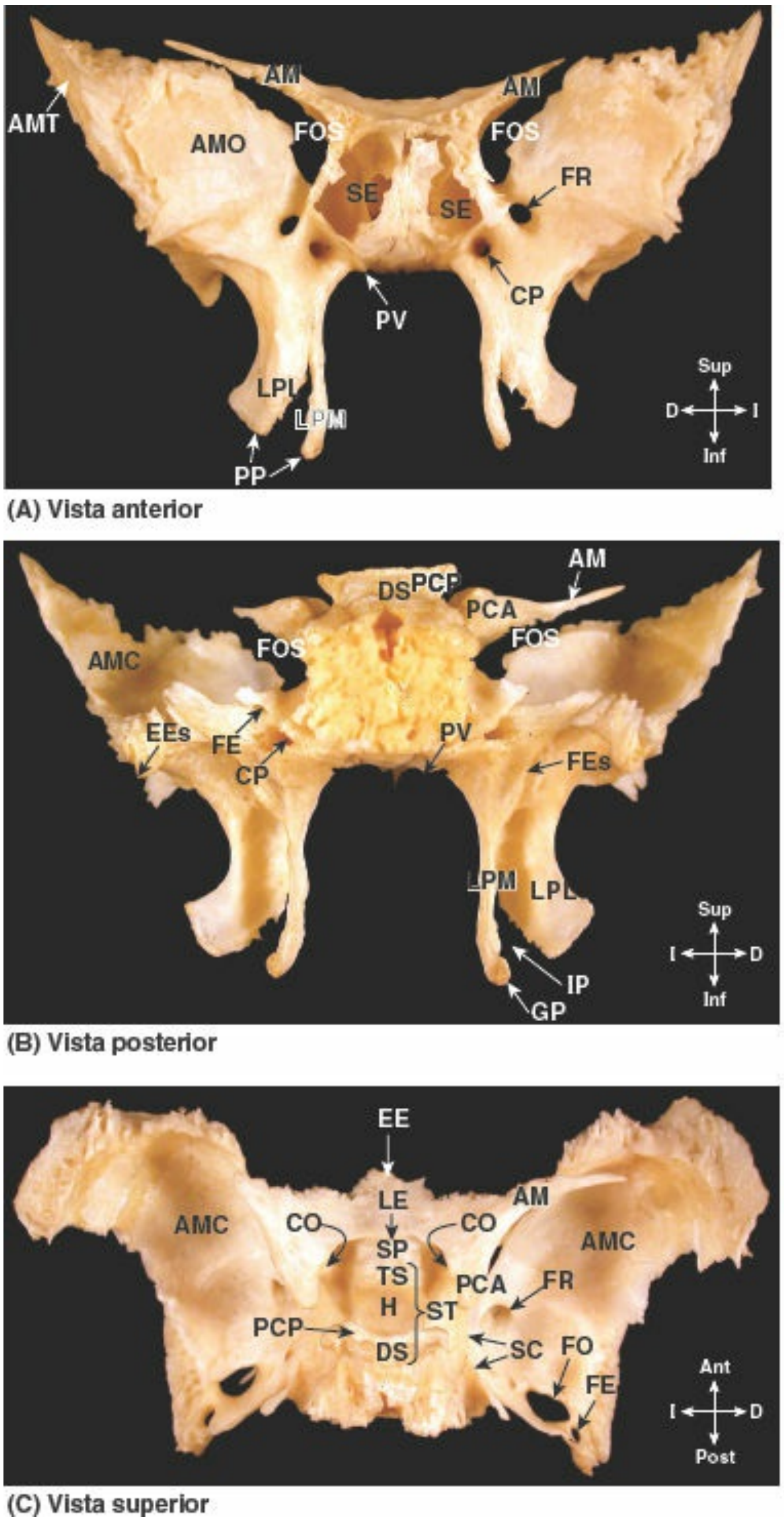

Clave

AM	Ala menor
AMC	Ala mayor (cara cerebral)
AME	Ala mayor del esfenoides (cara infratemporal)
AMO	Ala mayor (cara orbitaria)
AMT	Ala mayor (cara temporal)
CO	Conducto óptico
CP	Conducto pterigoideo
DS	Dorso de la silla
EE	Espina etmoidal
EEs	Espina del esfenoides
FE	Foramen espinoso
FEs	Fosa escafoidea
FO	Foramen oval
FOS	Fisura orbitaria superior
FP	Fosa pterigoidea
FR	Foramen redondo
GP	Gancho del proceso pterigoides
H	Fosa hipofisaria
IP	Incisura pterigoidea
LE	Limbo del esfenoides
LPL	Lámina lateral del pterigoides
LPM	Lámina medial del pterigoides
PCA	Proceso clinoides anterior
PCP	Proceso clinoides posterior
PP	Proceso pterigoides
PV	Proceso vaginal
SC	Surco carotídeo
SE	Seno esfenoidal (en el cuerpo del esfenoides)
SP	Surco prequiasmático
ST	Silla turca
TS	Tubérculo de la silla

FIGURA 8-10. **Hueso esfenoides.** El esfenoides es un hueso impar e irregular, lleno de aire (neumático). **A)** Se han retirado partes de la delgada pared anterior del cuerpo del hueso para mostrar el interior del seno

esfenoidal, que está típicamente dividido, de forma irregular, en cavidades derecha e izquierda. **B)** La fisura orbitaria superior es un espacio entre las alas mayor y menor del esfenoides. Las láminas medial y lateral son componentes de los procesos pterigoides. **C)** Detalles de la silla turca, formación de la línea media que rodea la fosa hipofisaria.

Enclavado entre los huesos frontal, temporales y occipital se halla el **esfenoides** (del latín, alado; *pterigoides* a menudo es un sinónimo de esfenoides), un hueso impar de forma irregular que consta de un cuerpo y tres pares de procesos: alas mayores, alas menores y procesos pterigoides (fig. 8-10). Las **alas mayores** y **menores del esfenoides** se proyectan lateralmente desde las caras laterales del **cuerpo del hueso.** Las alas mayores poseen caras orbitarias, temporales e infratemporales, visibles en las proyecciones anterior, lateral e inferior del exterior del cráneo (figs. 8-3, 8-4 A y 8-9 A), y caras cerebrales visibles en las proyecciones internas de la base del cráneo (fig. 8-11). Los **procesos pterigoides**, que constan de las **láminas lateral** y **medial de la pterigoides**, se extienden inferiormente a cada lado del esfenoides desde la unión del cuerpo y las alas mayores (figs. 8-9 A y 8-10 A y B).

El **surco para la porción cartilaginosa de la tuba auditival** (trompa auditiva) **(faringotimpánica)** está situado medialmente a la **espina del esfenoides**, inferiormente a la unión del ala mayor del esfenoides y la **porción petrosa del hueso temporal** (fig. 8-9 B). Unas depresiones en cada **porción escamosa del hueso temporal**, denominadas **fosas mandibulares**, acomodan las cabezas (cóndilos) mandibulares cuando la boca está cerrada.

La base del cráneo está formada posteriormente por el **hueso occipital**, que se articula anteriormente con el esfenoides. Las cuatro partes del **hueso occipital** están dispuestas en torno al *foramen magno*, el rasgo más destacado de la base del cráneo. Las principales estructuras que atraviesan este gran orificio son: la *médula espinal* (donde continúa con la médula oblongada del encéfalo), las *meninges* (coberturas) del encéfalo y la médula espinal, las *arterias vertebrales*, las *arterias espinales* anterior y posteriores, y el *nervio accesorio* (NC XI). En las porciones laterales del hueso occipital se hallan dos grandes protuberancias, los **cóndilos occipitales**, mediante los cuales el cráneo se articula con la columna vertebral.

La gran abertura entre el hueso occipital y la porción petrosa del hueso temporal es el **foramen yugular**, desde el cual la vena yugular interna y varios nervios craneales (NC IX a XI) salen del cráneo (figs. 8-9 A y 8-11; tabla 8-2). La entrada al *conducto carotídeo* para la arteria carótida interna se halla justo anterior al foramen yugular (v. fig. 8-9 B). Los *procesos mastoides* proporcionan inserciones musculares. El **foramen estilomastoideo**, atravesado por el nervio facial (NC VII) y la arteria estilomastoidea, está situado posteriormente a la base del proceso estiloides.

Cara interna de la base del cráneo

La **cara interna de la base del cráneo** presenta tres grandes depresiones situadas a diferentes niveles: las *fosas craneales anterior, media* y *posterior*, que configuran el piso en forma de cuenco de la **cavidad craneal** (fig. 8-12), este espacio del neurocráneo está ocupado por el cerebro. La fosa craneal anterior ocupa el nivel más elevado; la posterior, el más bajo.

FOSA CRANEAL ANTE RIOR

Las porciones inferior y anterior de los lóbulos frontales del cerebro ocupan la **fosa craneal anterior**, la más alta de las tres (fig. 8-12 B). Está formada por el hueso frontal anteriormente, el etmoides en la parte media, y el cuerpo y las alas menores del esfenoides posteriormente. La mayor parte de la fosa está constituida por las **porciones orbitarias del hueso frontal**, que sostienen los lóbulos frontales del cerebro y forman la pared superior de las órbitas. La superficie presenta unas impresiones sinuosas *(impresiones cerebrales)* que alojan los giros (circunvoluciones) orbitarios de los lóbulos frontales (fig. 8-11).

La **cresta frontal** es una extensión ósea media del hueso frontal (fig. 8-12 A). En su base se halla el **foramen ciego del hueso frontal**, atravesado por vasos durante el desarrollo fetal, pero que carece de significado más tarde. La **crista galli** es una gruesa cresta ósea media posterior al foramen ciego, que se proyecta superiormente desde el etmoides. A cada lado de esta cresta se encuentra la **lámina cribosa del etmoides**, con aspecto parecido a un colador. Sus numerosos y diminutos forámenes dan paso a los nervios olfatorios (NC I) desde las áreas olfatorias de las cavidades nasales hasta los bulbos olfatorios del cerebro, situados sobre esta lámina (fig. 8-12 A; tabla 8-2).

FOSA CRANEAL MEDIA

La **fosa craneal media**, en forma de mariposa, presenta una *parte central*, compuesta por la *silla turca* en el cuerpo del esfenoides, y unas grandes *partes laterales* deprimidas a cada lado (fig. 8-12). La fosa craneal media es posteroinferior a la fosa craneal anterior, separada de ella por las agudas *crestas esfenoidales* lateralmente y por el *limbo esfenoidal* centralmente. Las **crestas esfenoidales** están formadas sobre todo por los bordes posteriores agudos de las *alas menores del esfenoides*, que se proyectan sobre las partes laterales de las fosas anteriormente. Las crestas esfenoidales finalizan medialmente en dos proyecciones óseas agudas, los *procesos clinoides anteriores.*

Una cresta variablemente prominente, el **limbo esfenoidal**, forma el límite anterior del **surco prequiasmático**, orientado de forma transversal, que se extiende entre los *conductos ópticos* derecho e izquierdo. Los huesos que constituyen las partes laterales de la fosa son las alas mayores del esfenoides y las porciones escamosas de los huesos temporales lateralmente, y las porciones petrosas del hueso temporal posteriormente. Las partes laterales de la fosa craneal media soportan los lóbulos temporales del cerebro. El límite entre las fosas craneales media y posterior es el **borde superior (cresta) de la porción petrosa del hueso temporal** lateralmente, y una lámina ósea plana, el *dorso de la silla turca del esfenoides*, medialmente.

La **silla turca** es la formación ósea con aspecto de silla de montar situada en la superficie superior del cuerpo del esfenoides. Se encuentra rodeada por los **procesos clinoides anteriores** y **posteriores** (figs. 8-10 C y 8-12 A). *Clinoides* significa «pata de la cama», y los cuatro procesos (dos anteriores y dos posteriores) rodean la fosa hipofisaria, la «cama» de la glándula hipófisis, como las cuatro patas de una cama. La silla turca se compone de tres partes:

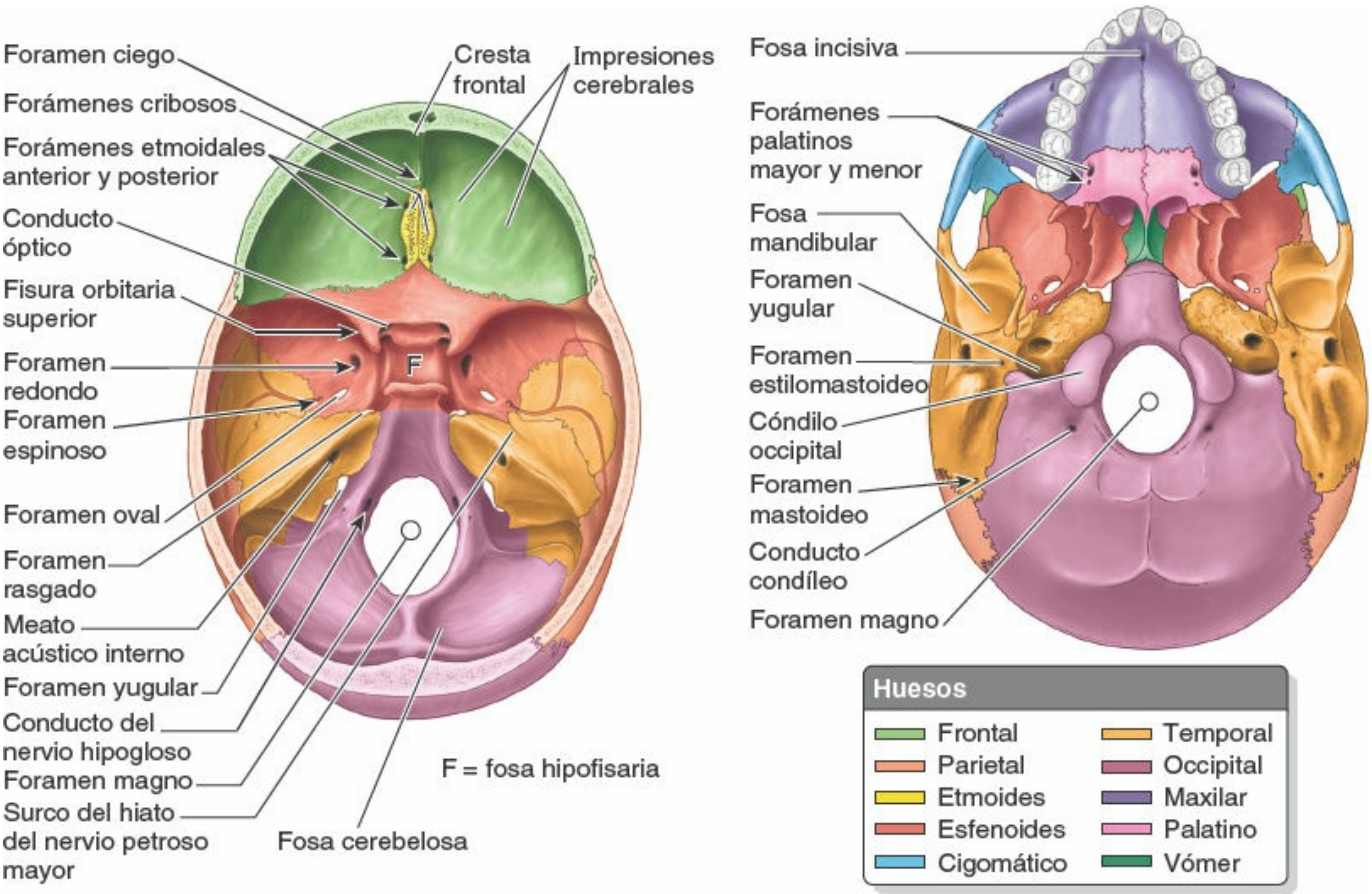

FIGURA 8-11. Cráneo adulto VIII: forámenes craneales.

TABLA 8-2. ORIFICIOS, FORÁMENES, FISURAS Y OTRAS APERTURAS DE LAS FOSAS CRANEALES Y CONTENIDO

Agujero/abertura	Contenido
Fosa craneal anterior	
Foramen ciego	Vena emisaria nasal (1 % de la población)
Forámenes cribosos en la lámina cribosa	Axones de células olfatorias del epitelio olfatorio que forman los nervios olfatorios
Forámenes etmoidales anterior y posterior	Vasos y nervios del mismo nombre
Fosa craneal media	
Conducto óptico	Nervio óptico (NC II) y arteria oftálmica
Fisura orbitaria superior	Venas oftálmicas; nervio oftálmico (NC V_1), NC III, IV y VI; fibras simpáticas
Foramen redondo	Nervio maxilar (NC V_2)
Foramen oval	Nervio mandibular (NC V_3) y arteria meníngea accesoria
Foramen espinoso	Arteria y vena meníngeas medias, y ramo meníngeo del NC V_3
Foramen rasgado[a]	Nervio petroso profundo, y algunas ramas de la arteria meníngea media y venas pequeñas
Surco o hiato del nervio petroso mayor	Nervio petroso mayor y rama petrosa de la arteria meníngea media
Fosa craneal posterior	
Foramen magno	Médula oblongada y meninges; arterias vertebrales, NC XI, venas de la duramadre, arterias espinales anterior y posteriores
Foramen yugular	NC IX, X y XI; bulbo superior de la vena yugular interna; senos petroso inferior y sigmoideo; ramas meníngeas de las arterias faríngea ascendente y occipital
Conducto del nervio hipogloso	Nervio hipogloso (NC XII)
Conducto condíleo	Vena emisaria que pasa desde el seno sigmoideo a las venas vertebrales en el cuello
Foramen mastoideo	Vena emisaria mastoidea desde el seno sigmoideo y rama meníngea de la arteria occipital

[a]La arteria carótida interna y los plexos venoso y simpático que la acompañan pasan de hecho horizontalmente, en lugar de atravesarla verticalmente, el área del foramen rasgado, una formación presente en los cráneos secos, que está cerrada por cartílago en el individuo vivo.

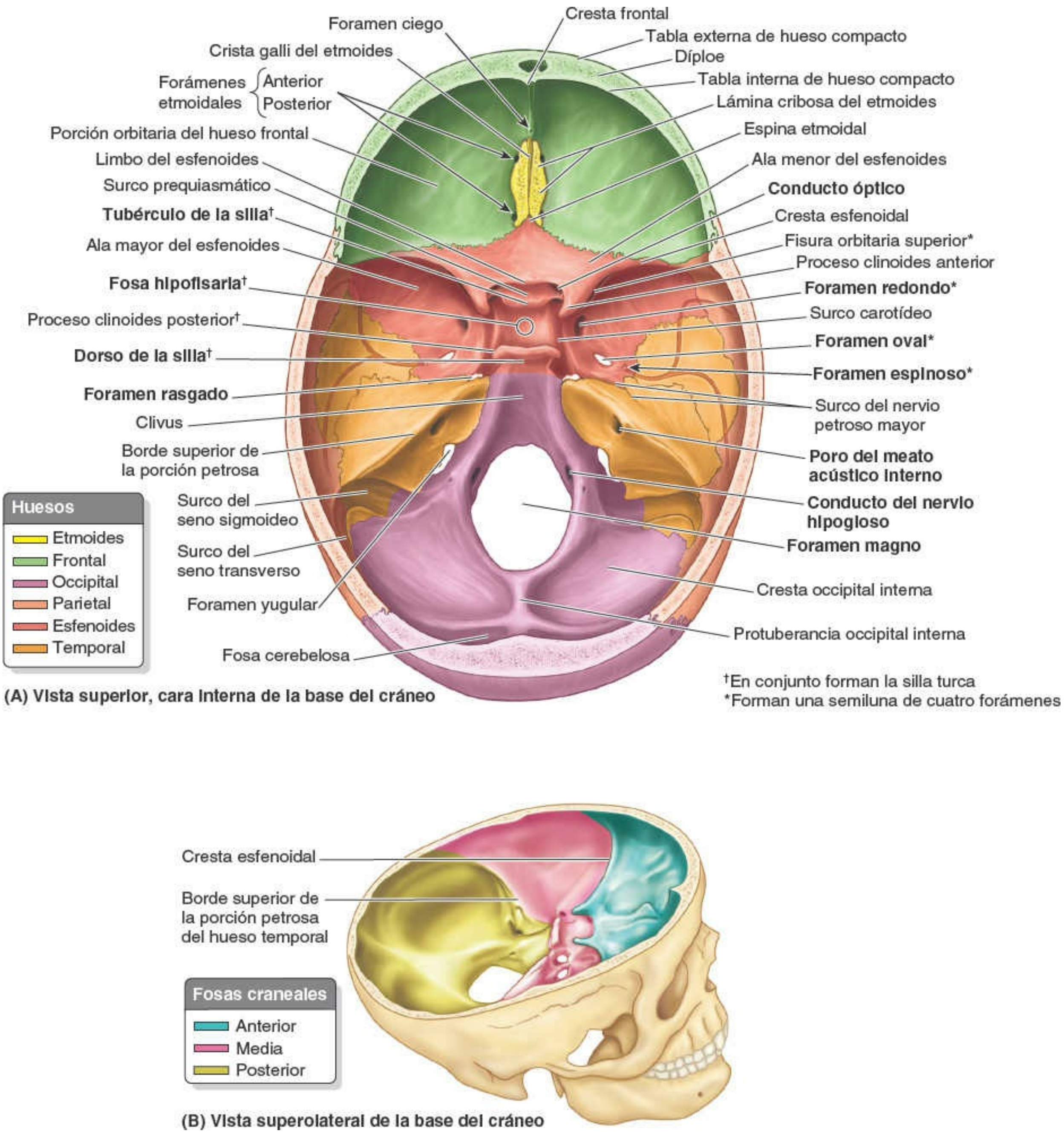

FIGURA 8-12. Cráneo del adulto IX: cara interna de la base del cráneo. A) Cara interna que muestra los huesos que la componen y sus características. **B)** El piso de la cavidad craneal puede dividirse en tres niveles: fosas craneales anterior, media y posterior.

1. El **tubérculo de la silla** (pomo de la silla) es una elevación media variablemente prominente que forma el límite posterior del *surco prequiasmático* y el límite anterior de la fosa hipofisaria.
2. La **fosa hipofisaria** es una depresión media (el asiento de la silla) en el cuerpo del esfenoides que aloja la *hipófisis*.
3. El **dorso de la silla** (respaldo de la silla) es una lámina ósea cuadrada que se proyecta superiormente desde el *cuerpo del esfenoides*. Constituye el límite posterior de la silla turca y sus ángulos superolaterales prominentes componen los *procesos clinoides posteriores.*

A cada lado del cuerpo del esfenoides, una *semiluna de cuatro forámenes* perfora

las raíces de las caras cerebrales de las alas mayores del esfenoides (figs. 8-10 C, 8-11 y 8-12 A); las estructuras que atraviesan estos forámenes se detallan en la tabla 18-2:

1. **Fisura orbitaria superior:** se encuentra localizada entre las alas mayor y menor; se abre anteriormente en el interior de la órbita (v. fig. 8-2 A).
2. **Foramen redondo:** se encuentra posterior al extremo medial de la fisura orbitaria superior; sigue un curso horizontal hasta una abertura en la cara anterior de la raíz del ala mayor del esfenoides (figs. 8-10 A y 8-11 A) en el interior de una formación ósea entre los huesos esfenoides, maxilar y palatino, la *fosa pterigopalatina.*
3. **Foramen oval:** es un orificio grande posterolateral al foramen redondo; se abre inferiormente en la fosa infratemporal (v. fig. 8-9 B).
4. **Foramen espinoso:** localizado posterolateralmente al foramen oval; también se abre en la fosa infratemporal en relación con la *espina del esfenoides* (v. fig. 8-11).

El **foramen rasgado** no forma parte de la semiluna de forámenes. Este foramen se sitúa posterolateralmente a la fosa hipofisaria y es un artefacto del cráneo en seco (fig. 8-12 A), pues en vida está cerrado por una lámina cartilaginosa. Sólo algunas ramas arteriales meníngeas y pequeñas venas atraviesan verticalmente el cartílago de un modo completo. La arteria carótida interna y sus plexos simpático y venoso que la acompañan pasan sobre la cara superior del fibrocartílago (sobre el foramen), y algunos nervios lo atraviesan horizontalmente y pasan hacia un foramen en su límite anterior.

Extendiéndose posterior y lateralmente desde el foramen rasgado hay un estrecho **surco del nervio petroso mayor** en la cara anterosuperior de la porción petrosa del hueso temporal. También hay un pequeño **surco del nervio petroso menor.**

FOSA CRANEAL POSTERIOR

La **fosa craneal posterior**, la mayor y más inferior de las tres fosas craneales, aloja el cerebelo, el puente y la médula oblongada (fig. 8-12 B). La fosa craneal posterior está formada principalmente por el hueso occipital, pero el *dorso de la silla del esfenoides* marca su límite anterior centralmente (fig. 8-12 A), y las porciones petrosa y mastoidea de los huesos temporales contribuyen a sus «paredes» anterolaterales.

Desde el dorso de la silla existe una rampa inclinada en el centro de la parte anterior de la fosa, el **clivus**, que conduce al *foramen magno*. Posteriormente a esta gran abertura, la fosa craneal posterior se halla dividida parcialmente por la **cresta occipital interna** en grandes impresiones cóncavas bilaterales, las **fosas cerebelosas.** La cresta occipital interna finaliza en la **protuberancia occipital interna**, relacionada con la *confluencia de los senos*, una unión de los senos venosos de la duramadre.

Anchos surcos indican el curso horizontal del *seno transverso* y el *seno sigmoideo*, este en forma de S. En la base de la cresta petrosa del hueso temporal se halla el *foramen yugular*, que atraviesa varios nervios craneales además del seno sigmoideo, el cual sale del cráneo como vena yugular interna (v. fig. 8-11; tabla 8-2). Anterosuperiormente al foramen yugular se halla el *meato acústico interno* para los

nervios facial (NC VII) y vestibulococlear (NC VIII) y la arteria laberíntica. El **conducto del nervio hipogloso** para ese nervio (NC XII) es superior al borde anterolateral del foramen magno.

Paredes de la cavidad craneal

Las **paredes de la cavidad craneal** varían de grosor en las diferentes regiones. Suelen ser más delgadas en la mujer que en el hombre, y también más delgadas en el niño y el anciano. Los huesos tienden a ser más delgados en las áreas que se hallan bien cubiertas por músculos, como la porción escamosa del hueso temporal (v. fig. 8-11). Las áreas delgadas de los huesos pueden verse en las radiografías (v. fig. 8-5) o al sostener un cráneo desecado frente a una luz intensa.

La mayoría de los huesos de la calvaria se componen de las **tablas interna** y **externa de hueso compacto**, separadas por el **díploe** (v. figs. 8-5 y 8-11). El díploe es hueso esponjoso que contiene médula ósea roja en vida y conductos formados por las venas diploicas. En el cráneo en seco el díploe no es rojo, pues las proteínas se eliminan durante la preparación del cráneo. La tabla interna ósea es más delgada que la externa, y en algunas áreas sólo existe una fina lámina de hueso compacto, sin díploe.

La sustancia ósea del cráneo está distribuida de un modo desigual. Los relativamente delgados huesos planos (aunque la mayoría son curvos) proporcionan la potencia necesaria para mantener las cavidades y proteger su contenido. Sin embargo, además de albergar el encéfalo, los huesos del neurocráneo (y sus procesos) aportan inserción proximal a los potentes músculos de la masticación que se insertan distalmente en la mandíbula. Por lo tanto, se producen unas intensas fuerzas de tracción a través de la cavidad nasal y las órbitas, que quedan interpuestas. De este modo, las porciones engrosadas de los huesos craneales forman unos potentes contrafuertes o pilares que transmiten las fuerzas y evitan su paso por las órbitas y la cavidad nasal (fig. 8-13). Los contrafuertes principales son el **contrafuerte frontonasal**, que se extiende desde la región de los dientes caninos entre las cavidades nasal y orbitaria hasta la porción central del hueso frontal, y el **contrafuerte arco cigomático-borde orbitario lateral**, desde la región de los molares hasta la parte lateral del hueso frontal y el temporal. De modo similar, los **contrafuertes occipitales** transmiten las fuerzas recibidas lateralmente al foramen magno desde la columna vertebral. Quizás para compensar la mayor densidad ósea necesaria para estos refuerzos, algunas áreas del cráneo que no se hallan sometidas a tantas exigencias mecánicas se neumatizan (se llenan de aire).

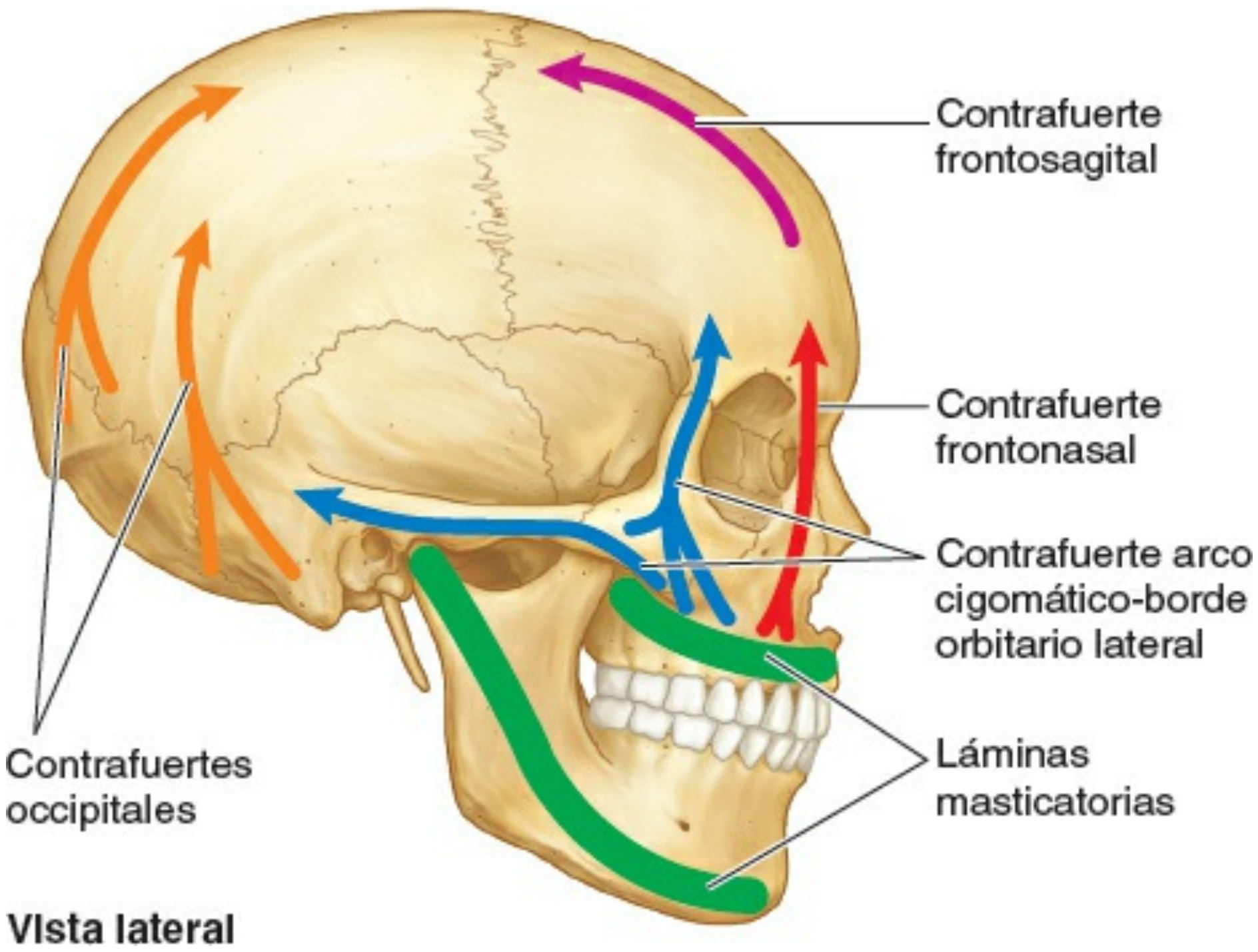

FIGURA 8-13. **Contrafuertes del cráneo.** Son partes gruesas de hueso craneal que transmiten fuerzas alrededor de regiones más débiles del cráneo.

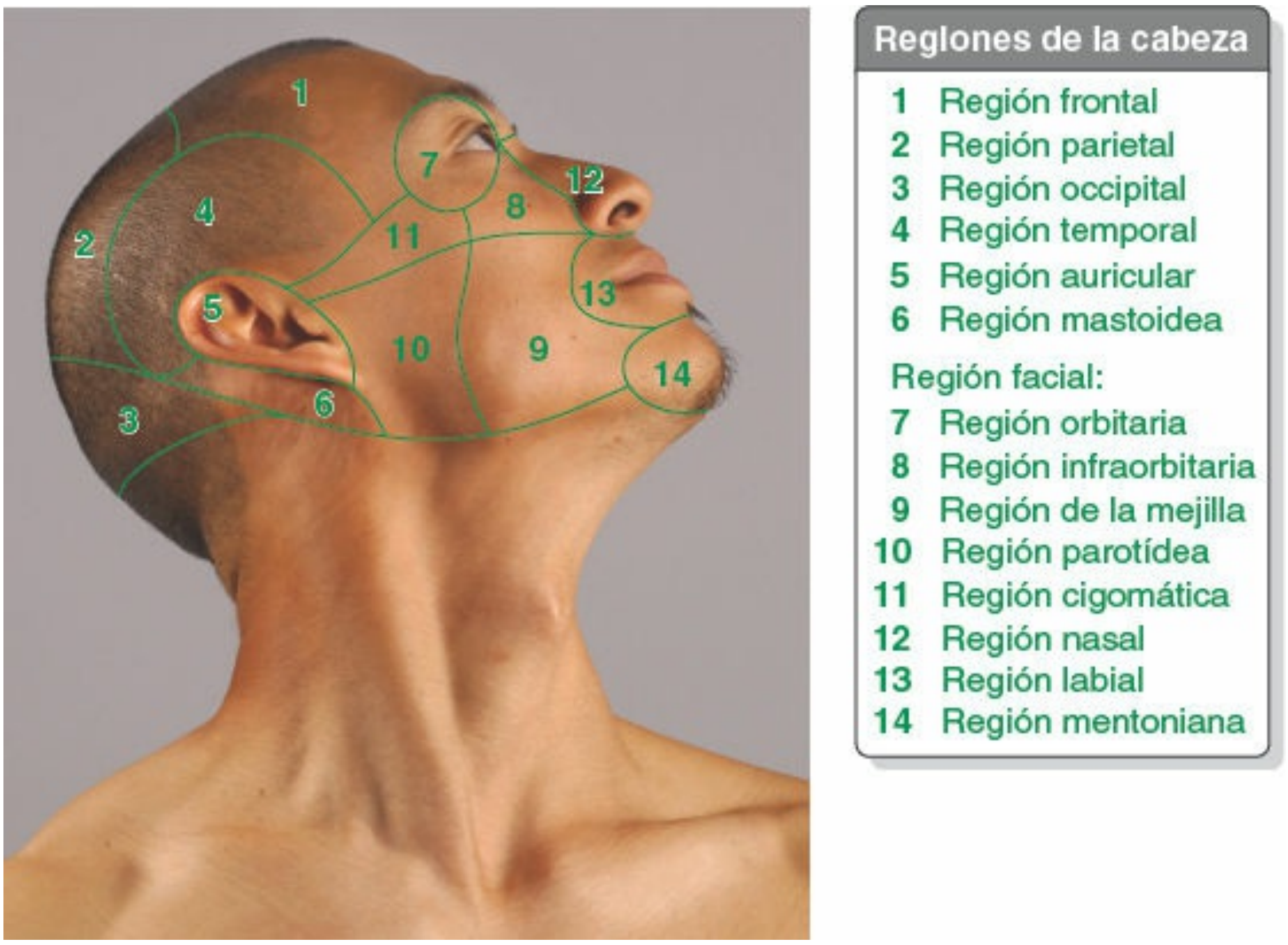

FIGURA 8-14. **Regiones de la cabeza.**

Regiones de la cabeza

Para que exista una clara comunicación sobre la localización de las estructuras, lesiones o patología, la cabeza se divide en regiones (fig. 8-14). El gran número de regiones (ocho) en que se divide el área relativamente pequeña de la cara es reflejo de

su complejidad funcional e importancia personal, como indican los gastos anuales en cirugía estética electiva. Con la excepción de la región auricular, que incluye también la oreja, los nombres de las regiones de la *porción neurocraneal de la cabeza* corresponden a los huesos o detalles óseos sub yacentes: regiones frontal, parietal, occipital, temporal y mastoidea.

La *porción viscerocraneal de la cabeza* incluye la región facial, que se divide en cinco regiones bilaterales y tres regiones medias en relación con estructuras superficiales (regiones labial y de la mejilla), con formaciones de tejidos blandos más profundas **(**región parotídea**)** y con estructuras esqueléticas (regiones orbitaria, infraorbitaria, nasal, cigomática y mentoniana). En el resto del capítulo se exponen detalladamente varias de estas regiones, así como algunas regiones profundas no representadas en la superficie (p. ej., la región infratemporal y la fosa pterigopalatina). La anatomía de superficie de estas regiones se comentará al describir cada región.

CUADRO CLÍNICO

CRÁNEO

Traumatismos craneales

Los traumatismos craneales son una causa importante de muerte y discapacidad. Las complicaciones de los traumatismos craneales consisten en hemorragia, infección y lesiones del encéfalo (p. ej., conmoción) y los nervios craneales. El trastorno del nivel de consciencia es el síntoma más común de los traumatismos craneales. En Estados Unidos, casi el 10% de todas las muertes se producen por traumatismos craneales, y aproximadamente en la mitad de las muertes de causa traumática está implicado el encéfalo (Louis et al., 2016). Los traumatismos craneales ocurren sobre todo en individuos jóvenes, entre 15 y 24 años. La causa principal de las lesiones cerebrales es variable, pero destacan los accidentes de automóvil y motocicleta.

Cefaleas y dolor facial

Pocos trastornos son más frecuentes que la cefalea y el *dolor facial*. Aunque la cefalea habitualmente es benigna y se asocia con tensión, fatiga o fiebre moderada, puede indicar también un problema intracraneal grave, como un tumor cerebral, una hemorragia subaracnoidea o una meningitis. Las *neuralgias* se caracterizan por dolor pulsátil o punzante en el recorrido de un nervio, causado por una lesión desmielinizante. Son un motivo común de dolor facial. Los términos como *neuralgia facial* describen sensaciones dolorosas difusas. Los dolores localizados tienen nombres específicos, como *otalgia* y *odontalgia*. El conocimiento profundo de la anatomía de la cabeza ayuda a comprender las causas de las cefaleas y del dolor facial.

Traumatismos de los arcos superciliares

Los arcos superciliares son crestas óseas relativamente agudas (v. fig. 8-3); por tanto, un golpe sobre ellos (p. ej., en el boxeo) puede desgarrar la piel y producir una hemorragia. La magulladura de la piel que rodea la órbita provoca la acumulación de sangre y líquido hístico en el tejido conectivo circundante, que gravita sobre el párpado superior y en torno al ojo («ojo morado»; v. fig. C8-12).

Enrojecimiento malar

El hueso cigomático se denominaba antes hueso malar; por lo tanto, es probable que escuches el término clínico *enrojecimiento malar*. Este enrojecimiento de la piel que cubre la prominencia cigomática (eminencia malar) se asocia con la fiebre que acompaña a ciertas enfermedades, como la *tuberculosis* y el *lupus eritematoso sistémico*.

Fracturas de los maxilares y de los huesos asociados

El Dr. Léon Clement Le Fort (cirujano y ginecólogo de París, 1829-1893) distinguió tres variantes comunes de fracturas de los maxilares (fig. C8-1):

- **Fractura de Le Fort I:** amplia variedad de fracturas horizontales de los maxilares que discurren superiormente a los procesos alveolares maxilares (es decir, a las raíces de los dientes), cruzan el septo nasal óseo y posiblemente las láminas pterigoideas del esfenoides.
- **Fractura de Le Fort II:** transcurre desde las partes posterolaterales de los senos maxilares (cavidades en los maxilares) superomedialmente a través de los forámenes infraorbitarios, lagrimales o etmoides hasta el puente nasal. Como resultado, toda la parte central de la cara, incluidos el paladar duro y los procesos alveolares, queda separada del resto del cráneo.
- **Fractura de Le Fort III:** fractura horizontal que atraviesa las fisuras orbitarias superiores, el etmoides y los huesos nasales, y se extiende lateralmente a través de las alas mayores del esfenoides y las suturas frontocigomáticas. La fractura concomitante de los arcos cigomáticos da lugar a que los maxilares y los huesos cigomáticos se separen del resto del cráneo.

Fracturas de la mandíbula

La fractura de mandíbula suele ser doble, con frecuencia en lados opuestos; por lo tanto, si se observa una fractura, debe buscarse otra (p. ej., un fuerte golpe en la mandíbula fractura a menudo el cuello de la mandíbula y su cuerpo en la región de los dientes caninos opuestos).

Las *fracturas de los procesos coronoides de la mandíbula* son raras y suelen ser únicas (fig. C8-2). Las *fracturas del cuello de la mandíbula* son a menudo transversas y pueden acompañarse de luxación de la articulación temporomandibular del mismo lado. Las *fracturas del ángulo de la mandíbula* suelen ser oblicuas y pueden interesar el alvéolo óseo del 3.er molar (fig. C8-2,

línea C). Las *fracturas del cuerpo de la mandíbula* atraviesan frecuentemente el alvéolo de un diente canino (fig. C8-2, *línea D*).

Resorción del hueso alveolar

La extracción de un diente da lugar a la resorción del hueso alveolar en esa zona (fig. C8-3). Después de la pérdida o extracción completa de los dientes maxilares, los alvéolos comienzan a llenarse de hueso y el proceso alveolar a resorberse. De manera similar, la extracción de un diente mandibular provoca resorción ósea. Gradualmente, el foramen mentoniano se sitúa cerca del borde superior del cuerpo de la mandíbula (fig. 8-3 A a C). En algunos casos los forámenes mentonianos llegan a desaparecer, lo que deja los nervios mentonianos expuestos a la lesión. La *presión de una prótesis dental* (p. ej., una dentadura que descanse sobre un nervio mentoniano expuesto) puede ocasionar dolor al masticar. La pérdida de todos los dientes da lugar a que disminuya la dimensión vertical facial y a *prognatismo mandibular* (con submordida). Además, aparecen pliegues profundos en la piel de la cara, que discurren hacia atrás desde los ángulos de la boca.

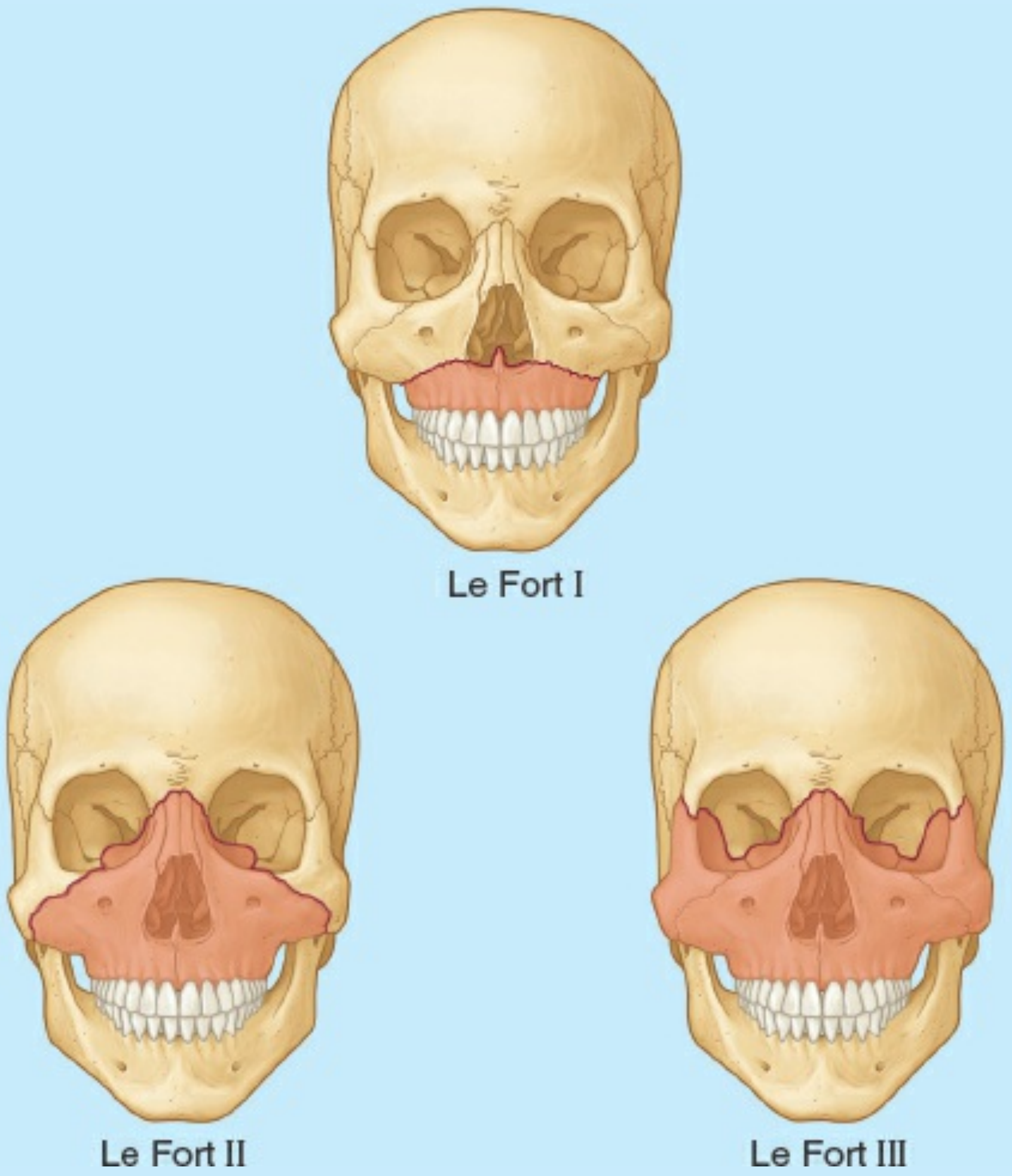

FIGURA C8-1. Fracturas de Le Fort.

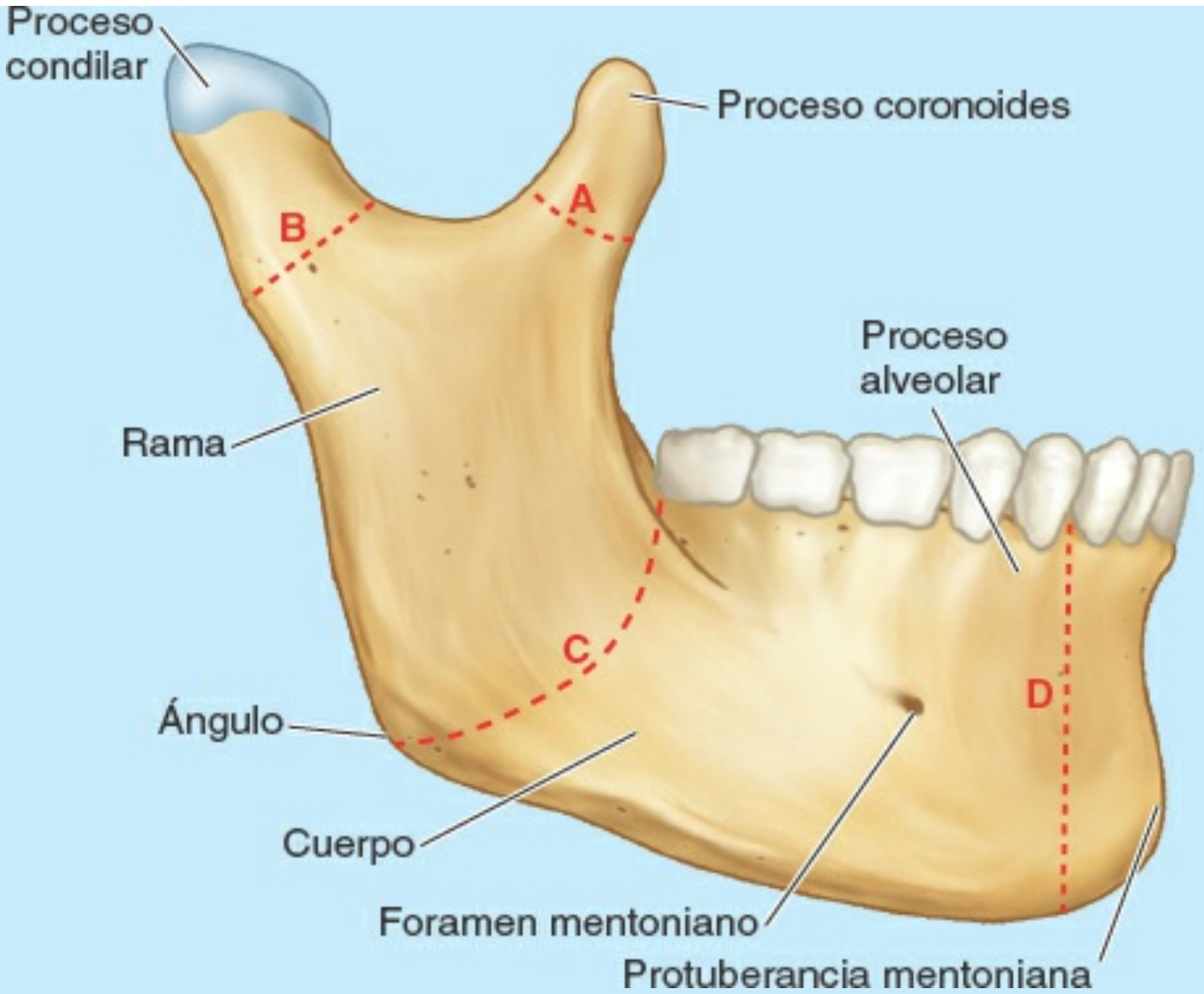

FIGURA C8-2. Fracturas de la mandíbula. *Línea A*, fractura del proceso coronoides; *línea B*, fractura del cuello de la mandíbula; *línea C*, fractura del ángulo de la mandíbula; *línea D*, fractura del cuerpo de la mandíbula.

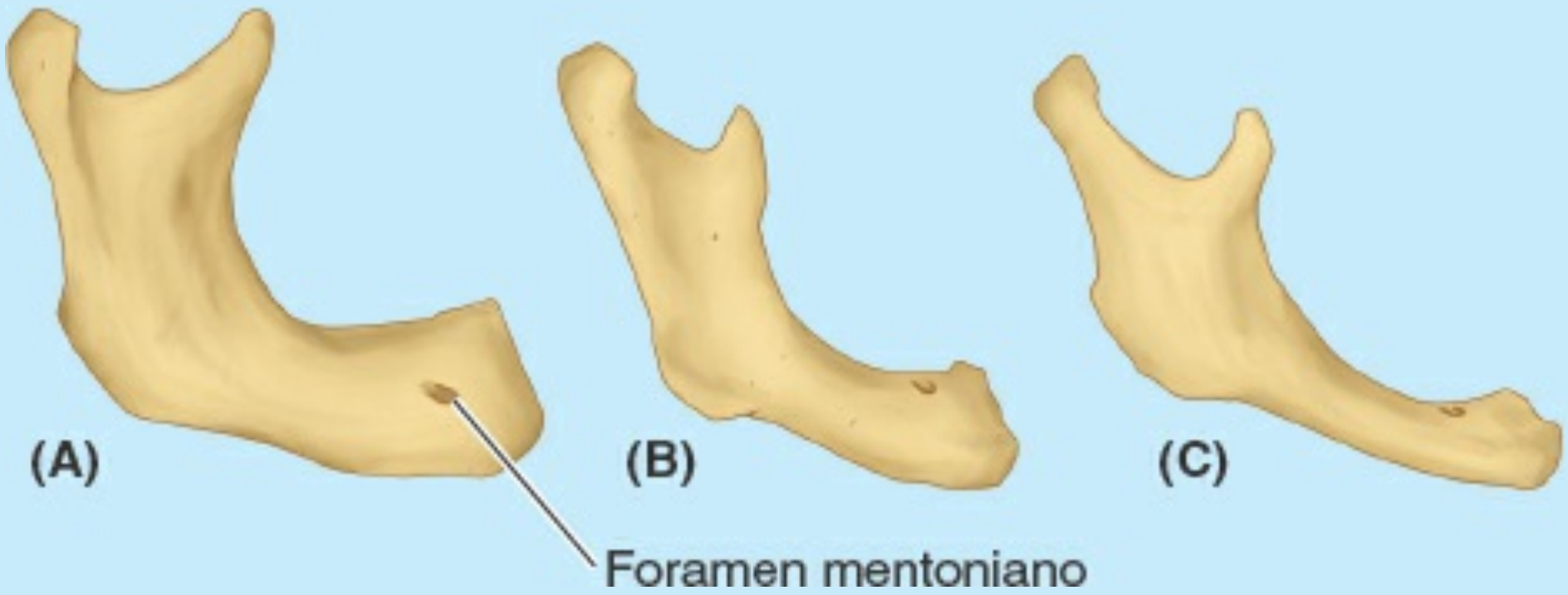

FIGURA C8-3. Etapas de resorción del hueso alveolar desdentado.

Fracturas de la calvaria

La convexidad de la calvaria (bóveda craneal) distribuye los efectos de un golpe en la cabeza, y por lo tanto suele minimizarlos. Sin embargo, es probable que los golpes potentes en una zona delgada de la calvaria originen *fracturas con hundimiento*, en las que un fragmento óseo queda deprimido hacia dentro y comprime y/o lesiona el cerebro (fig. C8-4). Las *fracturas lineales de la calvaria*, el tipo más frecuente, suelen ocurrir en el punto del impacto, aunque a menudo irradian en dos o más direcciones. En las *fracturas conminutas*, el hueso se rompe en varios fragmentos. Si el impacto se produce sobre una zona de calvaria gruesa, el hueso puede combarse hacia dentro sin fracturarse; sin embargo, puede producirse una fractura a una cierta distancia del lugar del trauma directo, donde los huesos son más delgados. En una *fractura por contragolpe* no hay fractura en el punto del impacto, pero sí en el lado opuesto del cráneo.

Acceso quirúrgico a la cavidad craneal: colgajos óseos

Para acceder a la cavidad craneal y al cerebro, los cirujanos realizan una *craneotomía*, en la que se eleva o extrae una sección del neurocráneo, que se denomina colgajo óseo (fig. C8-5). Debido a que el pericráneo (periostio) del adulto posee escasa capacidad osteogénica (formadora de hueso), hay poca regeneración ósea después de la pérdida de hueso (p. ej., al extraer fragmentos óseos durante la reparación de una fractura craneal conminuta). Los colgajos óseos producidos quirúrgicamente se vuelven a colocar en su lugar y se unen con hilo metálico a otras partes de la calvaria, o se mantienen temporalmente en su lugar con placas metálicas. La reintegración es más probable si el hueso se refleja con sus músculos y piel suprayacentes, para que conserve su irrigación propia durante la intervención y tras ser recolocado. Si el colgajo óseo no se recoloca (es decir, el colgajo queda reemplazado por una lámina permanente de plástico o metal), la intervención se denomina *craniectomía*.

Desarrollo del cráneo

Los huesos de la calvaria y de algunas partes de la base del cráneo se desarrollan por *osificación intramembranosa*; el desarrollo de la mayor parte de la base del cráneo se realiza por *osificación endocondral*. Al nacer, los huesos de la calvaria son lisos y unilaminares, sin díploe. Las eminencias frontal y parietal son especialmente prominentes (fig. C8-6). El cráneo del recién nacido es desproporcionadamente grande en comparación con otras partes del esqueleto; sin embargo, su cara anterior es pequeña en comparación con la *calvaria*, pues constituye alrededor de una octava parte del cráneo. En el adulto, el esqueleto facial constituye un tercio del cráneo. El gran tamaño de la calvaria en el lactante es consecuencia del crecimiento y desarrollo precoces del cerebro y los ojos.

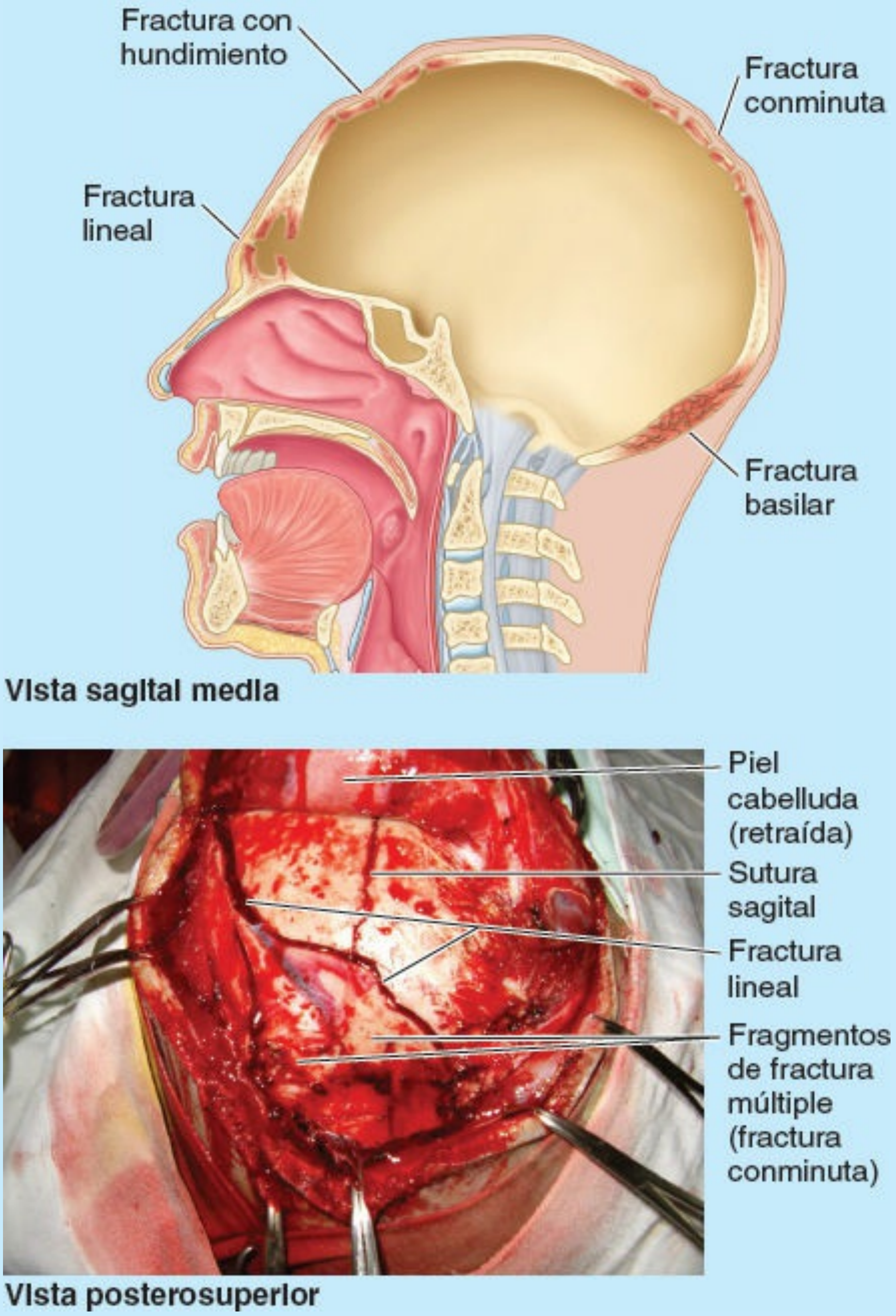

FIGURA C8-4. **Fracturas de la calvaria.**

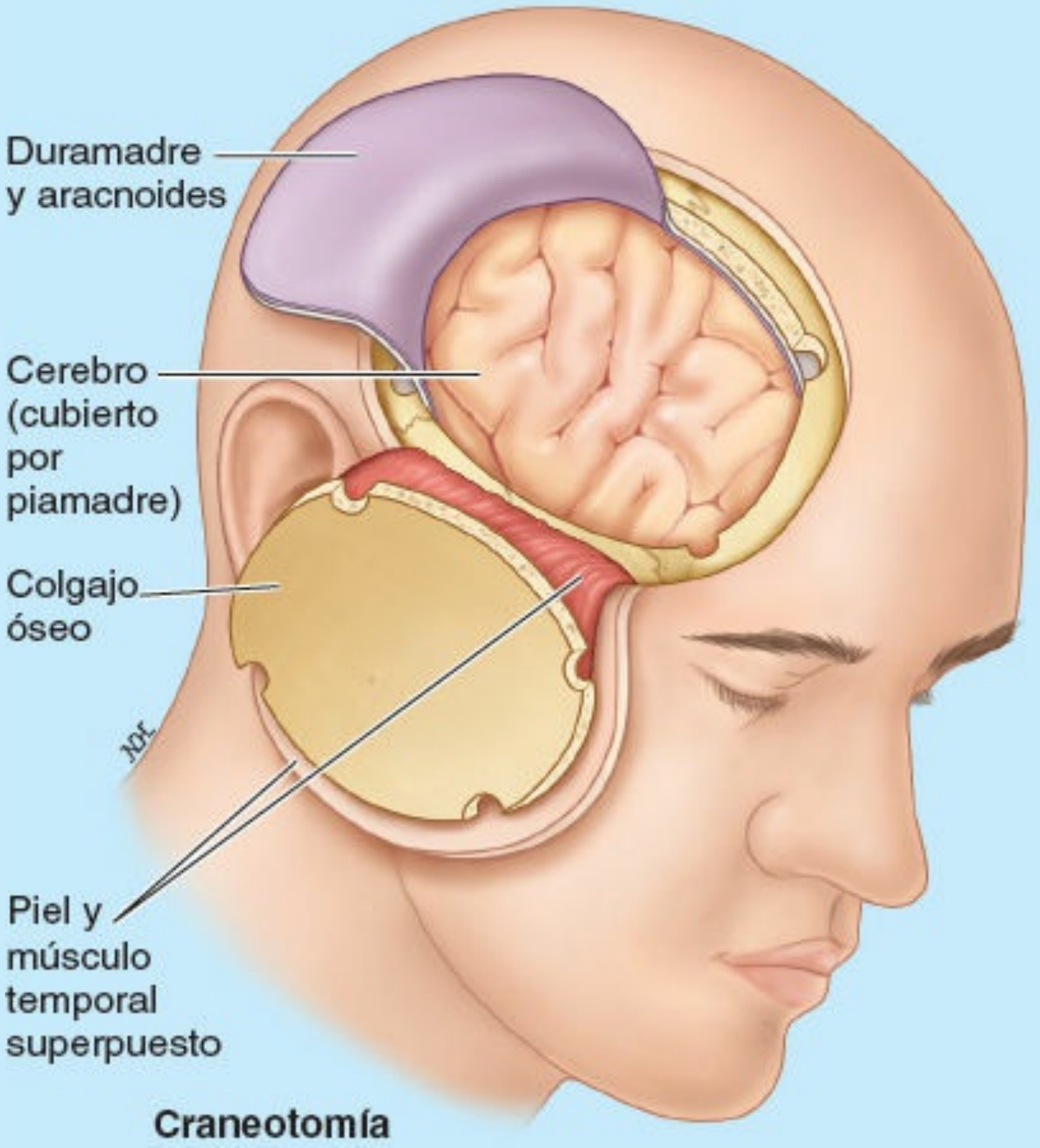

FIGURA C8-5. **Craneotomía.**

El desarrollo escaso de la cara da lugar a que las órbitas aparezcan relativamente grandes (fig. C8-6 A). El pequeño tamaño de la cara se debe al desarrollo rudimentario de los maxilares, la mandíbula y los senos paranasales (cavidades óseas llenas de aire), a la ausencia de dientes que hayan hecho erupción y al pequeño tamaño de las cavidades nasales.

En el recién nacido, las dos mitades del hueso frontal se hallan separadas por la *sutura frontal;* los huesos frontal y parietales están separados por la *sutura coronal*, y los maxilares y las mandíbulas lo están por la *sutura intermaxilar* y la *sínfisis mandibular* (articulación cartilaginosa secundaria), respectivamente. No hay proceso mastoides ni estiloides (fig. C8-6 A y B). Por la ausencia del proceso mastoides al nacer, el nervio facial se halla próximo a la superficie a su salida del foramen estilomastoideo. A consecuencia de ello, el nervio facial puede lesionarse con el fórceps durante un parto difícil, o más adelante por una incisión retroauricular (p. ej., en el tratamiento quirúrgico de la mastoiditis o por problemas del oído medio). El proceso mastoides se forma gradualmente durante el primer año de vida, cuando el músculo esternocleidomastoideo completa su desarrollo y tracciona de la porción petromastoidea del hueso temporal.

En los recién nacidos, los huesos de la calvaria están separados por **fontanelas** (membranas fibrosas; pueden palparse en la profundidad del cráneo como «zonas suaves»); el mayor de ellos se produce entre los ángulos de los huesos planos (fig. C8-6 A y B). Son las *fontanelas anterior* y *posterior* y las *fontanelas esfenoidales y mastoideas*, estas dos últimas pares. Mediante la

palpación de las fontanelas en el lactante, especialmente la anterior y la posterior, el médico puede determinar:

- El progreso del crecimiento de los huesos frontal y parietales.
- El grado de hidratación del lactante (la depresión de la fontanela indica deshidratación).
- El nivel de presión intracraneal (el abombamiento de la fontanela indica un aumento de la presión sobre el cerebro).

La **fontanela anterior**, la mayor de ellas, tiene forma romboidal o de estrella; está limitada anteriormente por las dos mitades del hueso frontal, y posteriormente por los huesos parietales (fig. C8-6). Por lo tanto, está situada en la unión de las suturas sagital, coronal y frontal, o futura localización del *bregma* (fig. 8-6; tabla 8-1). Hacia los 18 meses de edad, los huesos circundantes se han fusionado y la fontanela anterior deja de ser clínicamente palpable.

Al nacer, el hueso frontal se compone de dos mitades, cuya unión comienza en el 2.º año. En la mayoría de los casos, la *sutura frontal* se oblitera hacia el 8.º año. Sin embargo, en un 8% de los individuos persiste un resto de ella, la **sutura metópica** (v. figs. 8-2 A y 8-3). Con mucha menos frecuencia persiste toda la sutura frontal (fig. C8-6 C). La persistencia de la sutura no debe interpretarse como una fractura en las radiografías ni en otras técnicas de diagnóstico por la imagen (p. ej., TC).

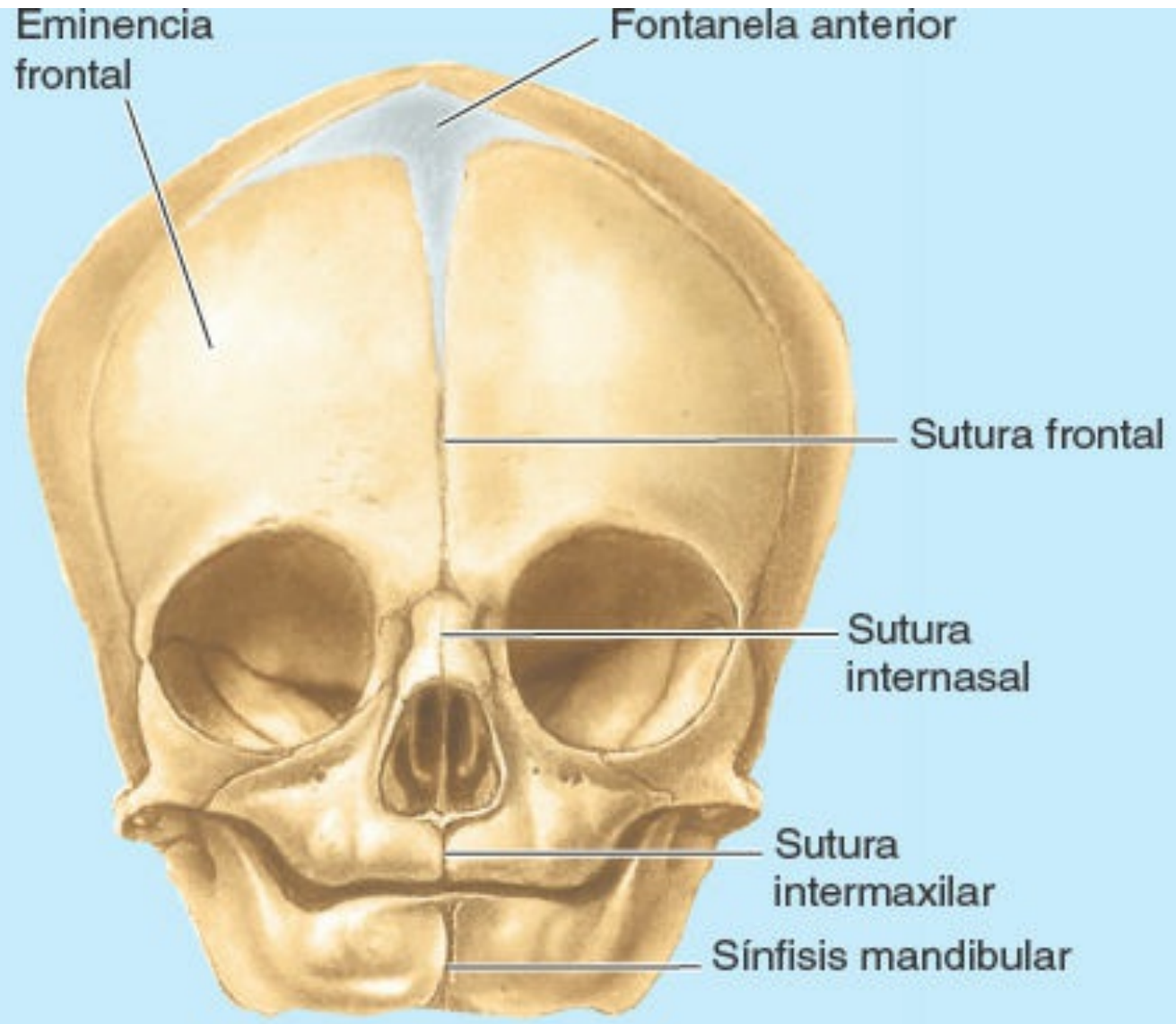

(A) Vista anterior

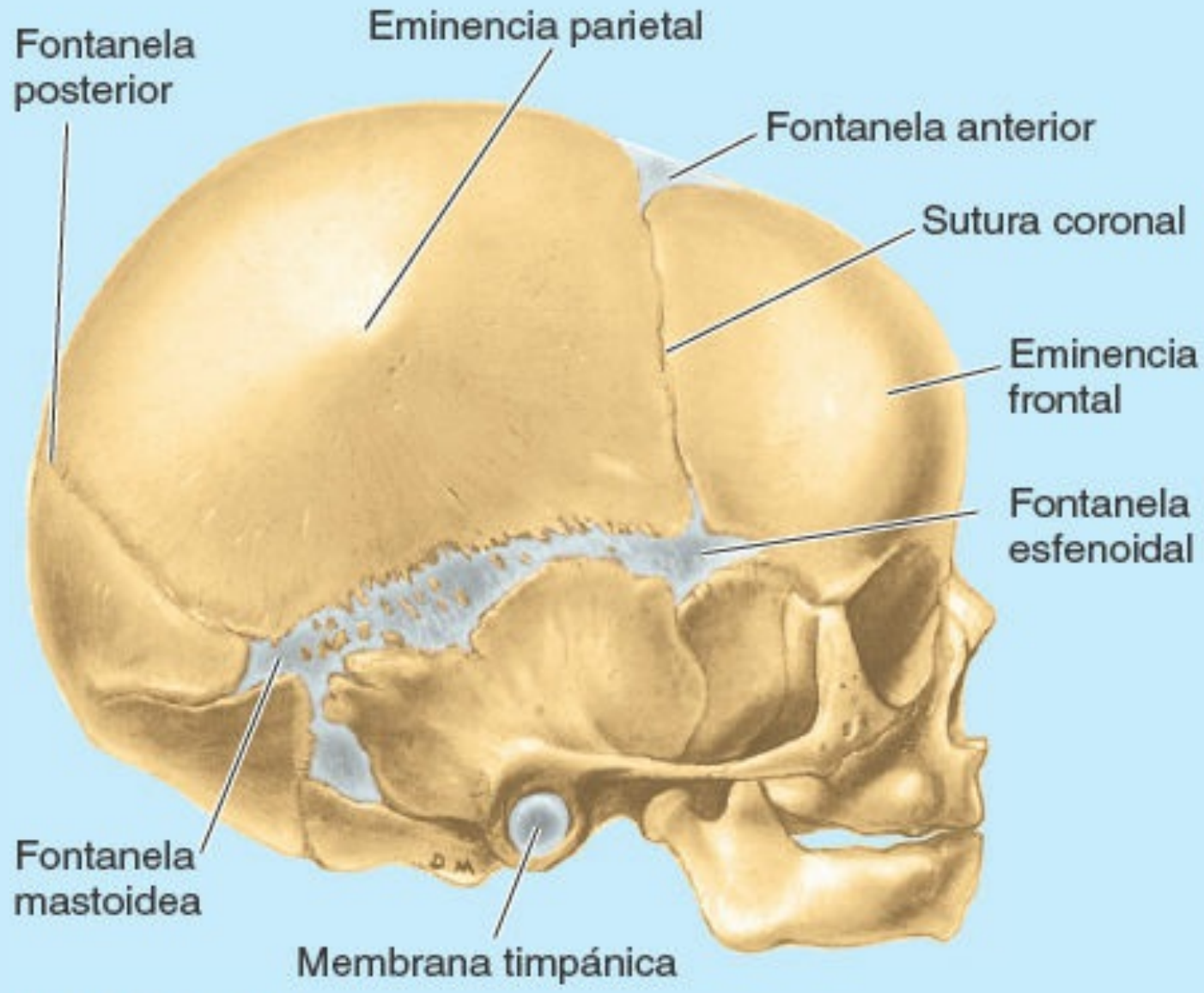

(B) Vista lateral

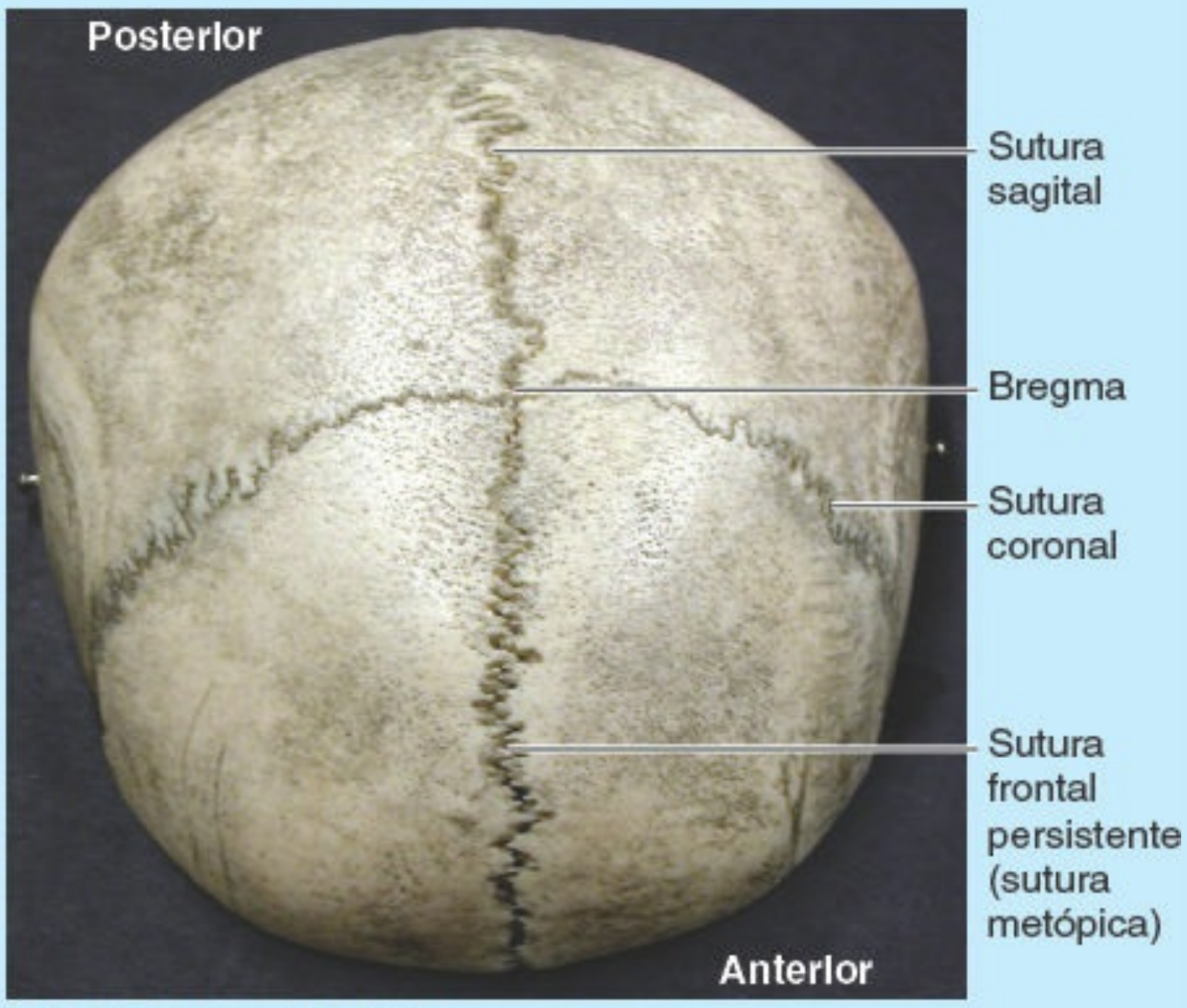

(C) Vista anterosuperior

FIGURA C8-6. **Desarrollo del cráneo.**

La **fontanela posterior** es triangular y está limitada anteriormente por los huesos parietales y posteriormente por el hueso occipital. Está situada en la unión de las suturas lambdoidea y sagital, o futura localización del *lambda* (v. figs. 8-7 A y 8-8 C). La fontanela posterior comienza a cerrarse durante los primeros meses de vida, y hacia el final del primer año es pequeña y clínicamente no se palpa. Las **fontanelas esfenoidal** y **mastoidea**, cubiertas por el músculo temporal (fig. 8-16 A), se fusionan en el lactante y son clínicamente menos importantes que las fontanelas de la línea media. Las mitades de la mandíbula se fusionan a comienzos del 2.º año. Los dos maxilares y los huesos nasales habitualmente no se fusionan.

La blandura de los huesos del cráneo en el lactante y la laxitud de sus conexiones en las suturas y fontanelas permiten que la forma del cráneo se moldee durante el parto (fig. C8-7). Al paso del feto por el canal del parto, las mitades del hueso frontal se aplanan, el hueso occipital queda desplazado y un hueso parietal se encabalga ligeramente sobre el otro. Unos pocos días después del nacimiento, la forma del cráneo recupera su normalidad. La elasticidad de los huesos craneales en el lactante les permite resistir fuerzas que provocarían fracturas en el adulto. Las suturas fibrosas de la calvaria permiten también que el cráneo aumente de tamaño en el lactante y el niño. El aumento de tamaño de la calvaria es máximo los primeros 2 años, período en que el cerebro crece con mayor rapidez. La calvaria aumenta de capacidad normalmente durante 15-16 años. Después de esta edad, suele aumentar ligeramente durante 3-4 años debido al engrosamiento de los huesos.

Cambios de la cara asociados con la edad

La mandíbula es el hueso más dinámico, pues su tamaño y forma, y el número de dientes, experimentan cambios considerables con la edad. En el recién nacido, la mandíbula se compone de dos mitades unidas en el plano medio por una articulación cartilaginosa, la *sínfisis mandibular*. La unión de ambas mitades tiene lugar mediante fibrocartílago; comienza durante el 1.er año y ambas mitades se han fusionado hacia el final del 2.º año. En el recién nacido, el cuerpo de la mandíbula es un caparazón simple, carece de procesos alveolares y cada mitad engloba cinco dientes deciduos. La erupción de estos dientes suele comenzar a los 6 meses de edad. El cuerpo de la mandíbula se alarga, sobre todo posteriormente al foramen mentoniano (v. fig. C8-2), para acomodar este desarrollo y más tarde alojar ocho dientes permanentes, cuya erupción se inicia durante el 6.º año de vida (fig. C8-8). La erupción de los dientes permanentes no se completa hasta comienzos de la vida adulta.

FIGURA C8-7. **Moldeado de la calvaria.**

El rápido crecimiento de la cara en el lactante y a comienzos de la niñez coincide con la erupción de los dientes deciduos. El crecimiento vertical de la parte alta de la cara se produce principalmente por el desarrollo dentoalveolar del hueso alveolar. Estos cambios son más acentuados tras la erupción de los dientes permanentes. El aumento concomitante de tamaño de las regiones frontal y facial se asocia con el crecimiento de los *senos paranasales*, extensiones de las cavidades nasales, llenas de aire, en ciertos huesos del cráneo (fig. C8-9). La mayoría de los senos paranasales son rudimentarios o se hallan ausentes al nacer. Su crecimiento es importante para modificar la forma de la cara y añadir resonancia a la voz.

Obliteración de las suturas craneales

La obliteración de las suturas entre los huesos de la calvaria suele iniciarse entre los 30 y 40 años de edad en la cara interna, y unos 10 años más tarde en la cara externa (fig. C8-10; cf. fig. C8-8 B). La obliteración comienza generalmente en el bregma y continúa de modo secuencial en las suturas sagital, coronal y lambdoidea. El tiempo de cierre varía considerablemente.

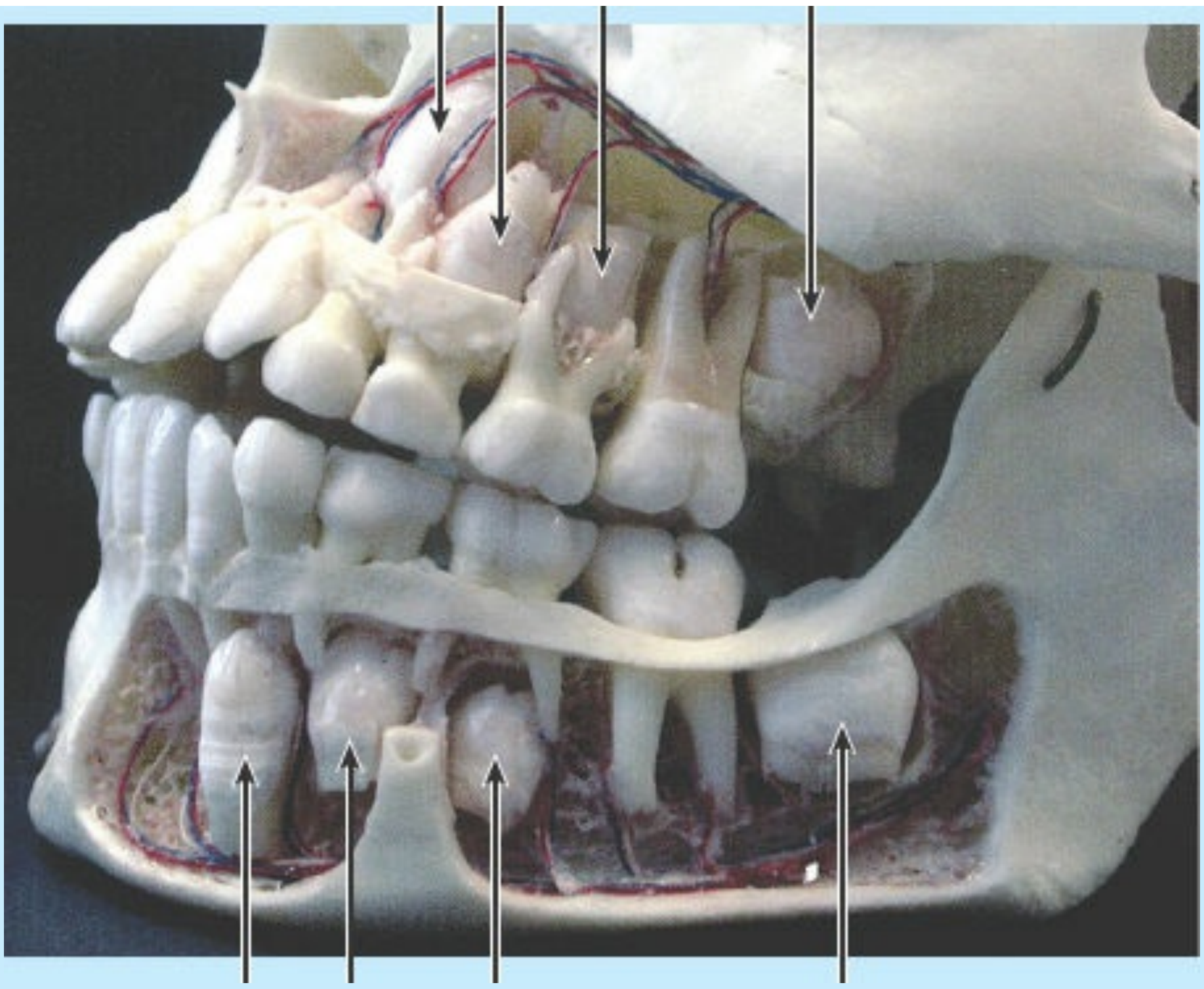

FIGURA C8-8. **Vista lateral izquierda de la dentición.** *Flechas,* dientes permanentes no erupcionados.

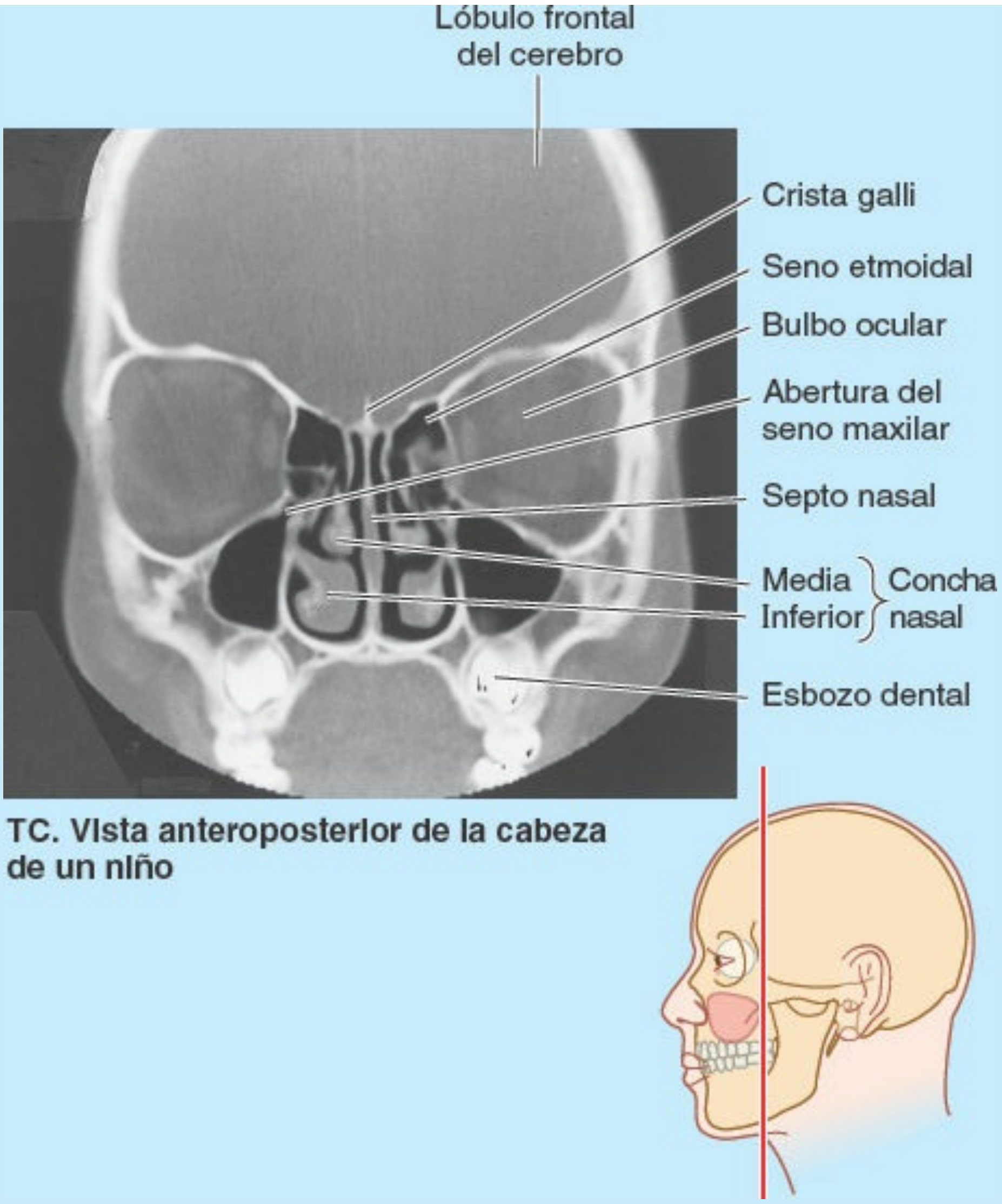

FIGURA C8-9. Senos paranasales en un cráneo infantil.

Cambios en el cráneo asociados con la edad

A medida que aumenta la edad, los huesos craneales van siendo progresivamente más delgados y ligeros, y el díploe se llena de un material gelatinoso gris. La médula ósea ha perdido sus células sanguíneas y grasa, y adquiere un aspecto gelatinoso.

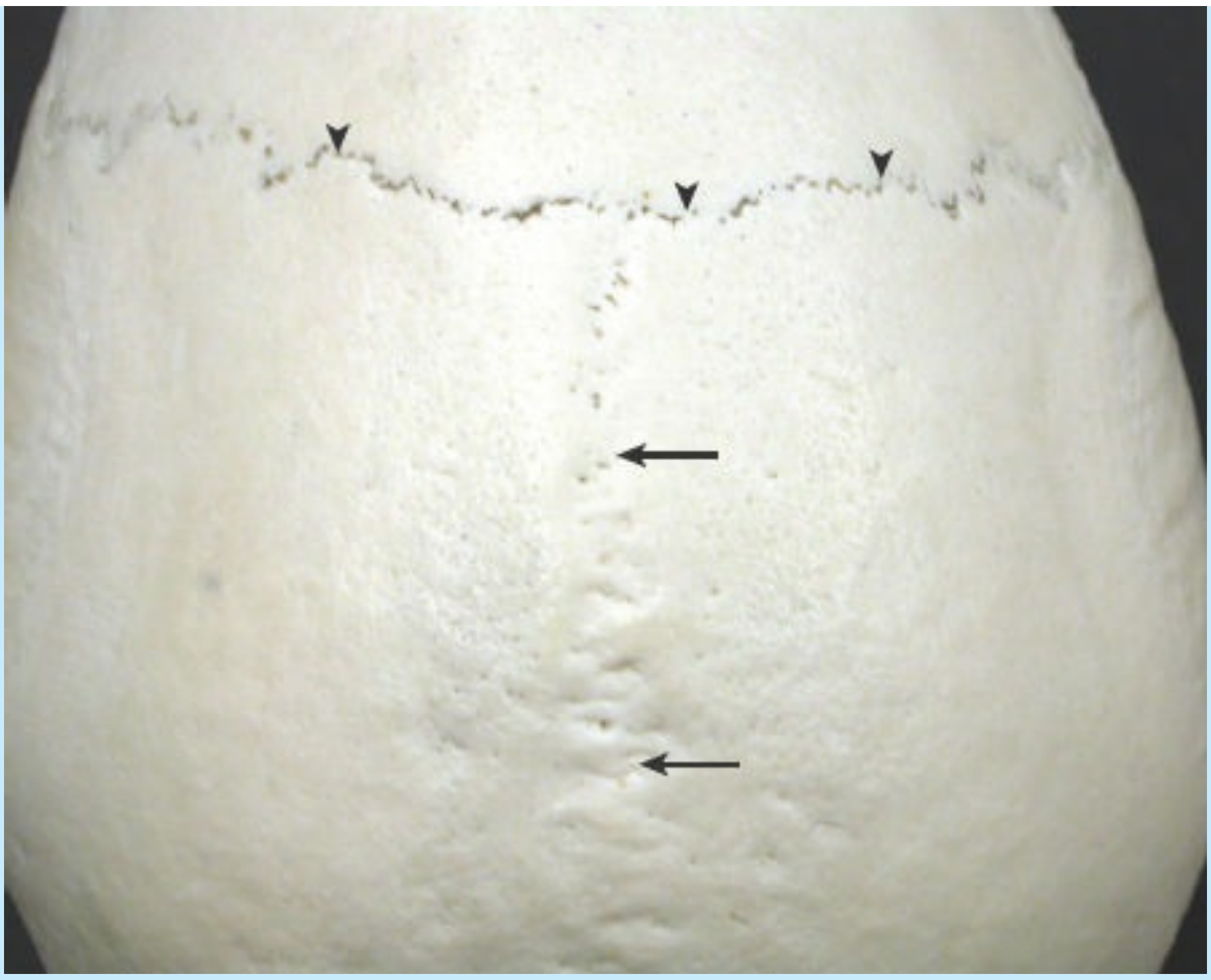

FIGURA C8-10. **Cierre (sinostosis) de las suturas craneales.** *Flechas*, sutura sagital; *puntas de flecha*, sutura coronal.

Craneosinostosis y malformaciones craneales

El cierre prematuro de las suturas craneales *(craneosinostosis primaria)* origina diversas malformaciones craneales (fig. C8-11). La incidencia de craneosinostosis primaria es de aproximadamente 1 por 2 000 nacimientos (Kliegman et al., 2016). Aunque se desconoce la causa de la craneosinostosis, al parecer los factores genéticos son importantes. La hipótesis imperante es que el desarrollo anormal de la base del cráneo crea unas tensiones exageradas sobre la *duramadre* (membrana externa de cobertura del encéfalo), lo que altera el desarrollo normal de las suturas craneales. Estas malformaciones son más frecuentes en el sexo masculino que en el femenino, y se asocian a menudo con otras anomalías esqueléticas. El tipo de malformación que se produce depende de cuáles sean las suturas interesadas.

El *cierre prematuro de la sutura sagital*, en el cual la fontanela anterior es pequeña o se halla ausente, da lugar a un cráneo alargado y estrecho, en forma de cuña, que recibe el nombre de *escafocefalia* (fig. C8-11 A). Cuando el *cierre prematuro de las suturas coronal o lambdoidea* ocurre sólo en un lado, el cráneo es retorcido y asimétrico, lo que se conoce como *plagiocefalia* (fig. C8-11 B). El *cierre prematuro de la sutura coronal* da lugar a un cráneo alto a modo de torre, denominado *oxicefalia* o *turricefalia* (fig. C8-11 C). Este último tipo de malformación craneal es más frecuente en el sexo femenino. El cierre prematuro de las suturas no afecta habitualmente al desarrollo del cerebro.

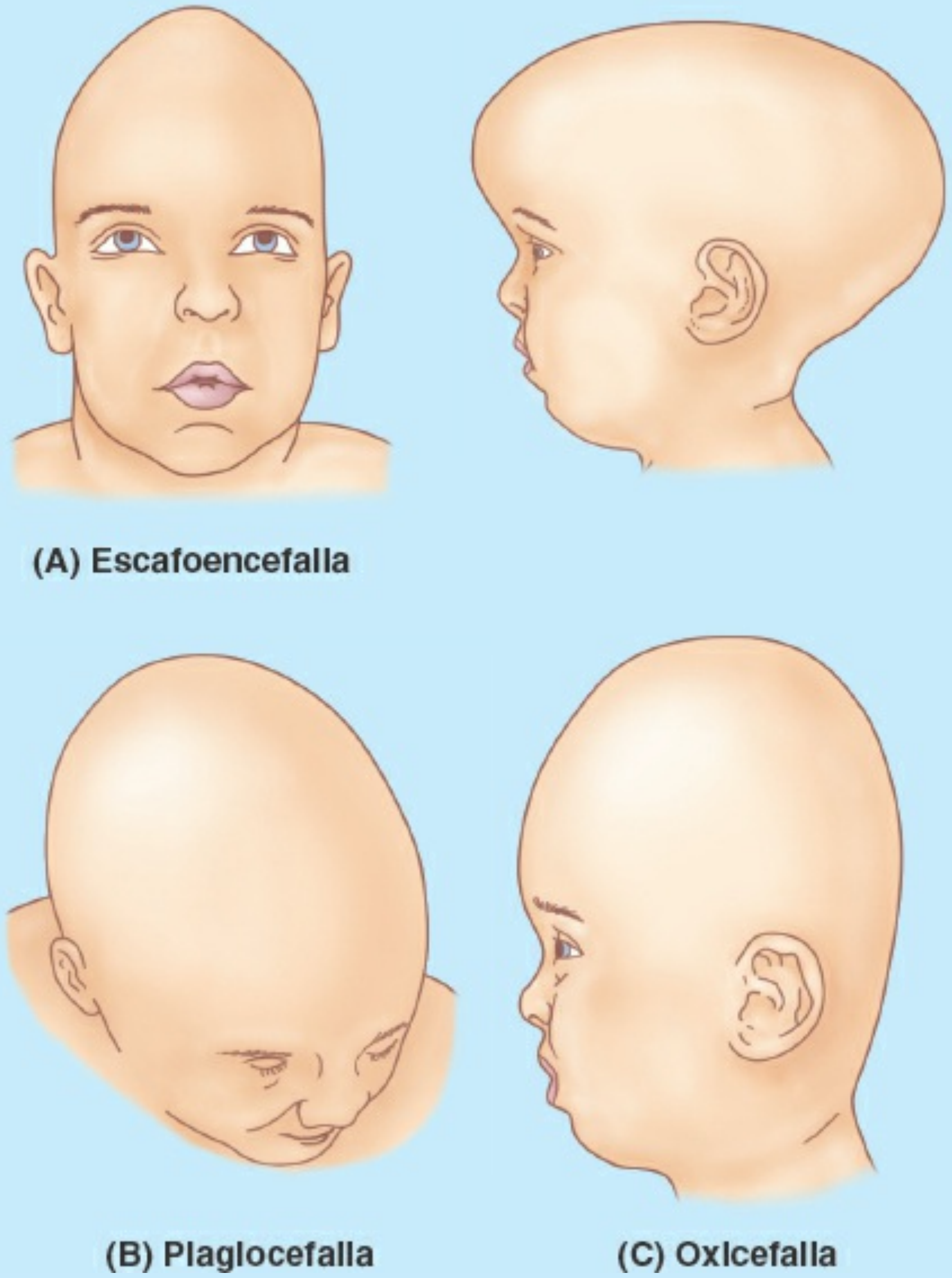

FIGURA C8-11. **Malformaciones craneales.**

Puntos fundamentales

CRÁNEO

El cráneo es el esqueleto de la cabeza, una amalgama de componentes unidos para constituir una formación esquelética. ● Los componentes funcionales básicos incluyen el *neurocráneo*, que contiene el encéfalo y los oídos internos, y el *viscerocráneo*, compuesto por las órbitas, las cavidades nasales y las láminas portadoras de los dientes (procesos alveolares) de la cavidad bucal. ● Aunque inicialmente hay un cierto grado de movilidad entre los huesos craneales, ventajosa durante el parto, más tarde se fijan entre sí mediante articulaciones esencialmente inmóviles (suturas), que sólo otorgan movilidad a la mandíbula. ● Abundantes fisuras y forámenes facilitan la comunicación y el paso de las estructuras vasculonerviosas entre los componentes funcionales. ● La sustancia ósea del cráneo está distribuida de un modo desigual. Los relativamente delgados huesos planos (aunque la mayoría son curvados) proporcionan la fuerza necesaria para mantener las cavidades y proteger su contenido. ● Sin embargo, los huesos y los procesos del neurocráneo también proporcionan inserción proximal a los potentes músculos masticadores que se insertan distalmente en la mandíbula. ● Las elevadas fuerzas de tracción que se generan a través de las cavidades nasales y las órbitas, que están interpuestas entre las inserciones musculares, se ejercen sobre porciones engrosadas y resistentes de los huesos, que forman potentes pilares o contrafuertes. ● La parte más superficial del cráneo proporciona puntos de referencia visibles y

palpables.

Las características internas de la base del cráneo reflejan las principales formaciones del cerebro que descansan sobre ella. ● Las crestas óseas que irradian desde la silla turca o fosa hipofisaria, situada centralmente, dividen el cráneo en tres fosas. ● Los lóbulos frontales del cerebro están situados en la fosa craneal anterior. ● Los lóbulos temporales se hallan en la fosa craneal media. ● El rombencéfalo, compuesto por el puente, el cerebelo y la médula oblongada, ocupa la fosa craneal posterior; la médula oblongada continúa a través del foramen magno, donde establece continuidad con la médula espinal.

CARA Y PIEL CABELLUDA

Cara

La **cara** es la superficie anterior de la cabeza, desde la frente hasta el mentón y de una oreja a la otra. La cara nos proporciona identidad como individuos humanos. Por lo tanto, los defectos en esta región u otras alteraciones resultantes de procesos patológicos o traumatismos tienen importantes consecuencias, más allá de sus efectos físicos.

La forma básica de la cara está determinada por los huesos subyacentes. La individualidad de la cara se debe principalmente a variaciones anatómicas en la forma y prominencia relativa del cráneo subyacente, en el depósito de tejido adiposo; en el color y los efectos del envejecimiento sobre la piel suprayacente, y en la abundancia, naturaleza y disposición del pelo sobre la cara y la piel cabelluda. El tamaño relativamente grande de las **almohadillas grasas de la mejilla** en el lactante evita el colapso de las mejillas durante la succión y confiere el aspecto de mejillas rechonchas. El crecimiento de los huesos de la cara requiere más tiempo que el de los huesos de la calvaria. El hueso etmoides, las cavidades orbitarias y las porciones superiores de las cavidades nasales casi han completado su crecimiento hacia el 7.º año. La expansión de las órbitas y el crecimiento del septo nasal desplazan los maxilares inferoanteriormente. Durante la infancia se produce un considerable crecimiento de la cara, al desarrollarse los senos paranasales y hacer erupción los dientes permanentes.

La cara desempeña un importante papel en la comunicación. Nuestras interacciones con otros tienen lugar en gran medida a través de la cara (incluidas las orejas); de aquí el término *interfaz* para un punto de interacciones. Mientras que la forma y los rasgos de la cara nos proporcionan nuestra identidad, gran parte de nuestro estado afectivo hacia los demás y de sus percepciones sobre nosotros son consecuencia del modo en que utilizamos los músculos faciales para establecer las ligeras modificaciones de los rasgos que constituyen la expresión facial.

Piel cabelluda

La **piel cabelluda** se compone de piel (normalmente con cabello) y tejido subcutáneo que cubre el neurocráneo desde las líneas nucales superiores en el hueso occipital hasta los bordes supraorbitarios del hueso frontal (v. figs. 8-3 y 8-4 A). Lateralmente, la piel cabelluda se extiende sobre la fascia temporal hasta los arcos cigomáticos.

La piel cabelluda se compone de cinco capas, de las cuales las tres primeras están conectadas íntimamente y se mueven como una sola unidad (p. ej., al arrugar la frente

y mover la piel cabelluda) (fig. 8-15 A).

1. **Piel.** Delgada, excepto en la región occipital; contiene numerosas glándulas sudoríparas y sebáceas, y folículos pilosos. Posee una abundante irrigación arterial y un buen drenaje venoso y linfático.
2. **Tejido conectivo.** Forma la gruesa y densa capa subcutánea, ricamente vascularizada e inervada por los nervios cutáneos.
3. **Aponeurosis epicraneal.** Lámina tendinosa ancha y fuerte que cubre la calvaria y sirve de inserción para los vientres musculares que convergen desde la frente y el occipucio (el **músculo occipitofrontal**) (v. fig. 8-15 B), y desde los huesos temporales de cada lado (los **músculos temporoparietal** y **auricular superior**). En conjunto, estas estructuras constituyen el **epicráneo** musculoaponeurótico. El *vientre frontal del músculo occipitofrontal* tracciona de la piel cabelluda anteriormente, arruga la frente y eleva las cejas; el *vientre occipital de dicho músculo* tracciona de la piel cabelluda posteriormente y alisa la piel de la frente. El músculo auricular superior (parte posterior especializada del músculo temporoparietal) eleva la oreja. Todas las partes del epicráneo (músculo y aponeurosis) están inervadas por el nervio facial.
4. **Tejido areolar laxo.** Es una capa de aspecto esponjoso que incluye espacios potenciales que pueden distenderse por la presencia de líquidos resultantes de traumatismos o infecciones. Esta capa permite el desplazamiento libre de la piel cabelluda **propiamente dicha** (las tres primeras capas: piel, tejido conectivo y aponeurosis epicraneal) sobre la calvaria subyacente.
5. **Pericráneo.** Es una capa densa de tejido conectivo que forma el periostio externo del neurocráneo. Está firmemente unido, pero puede desprenderse del cráneo con bastante facilidad en el sujeto vivo, excepto donde el pericráneo se continúa con el tejido fibroso de las suturas craneales.

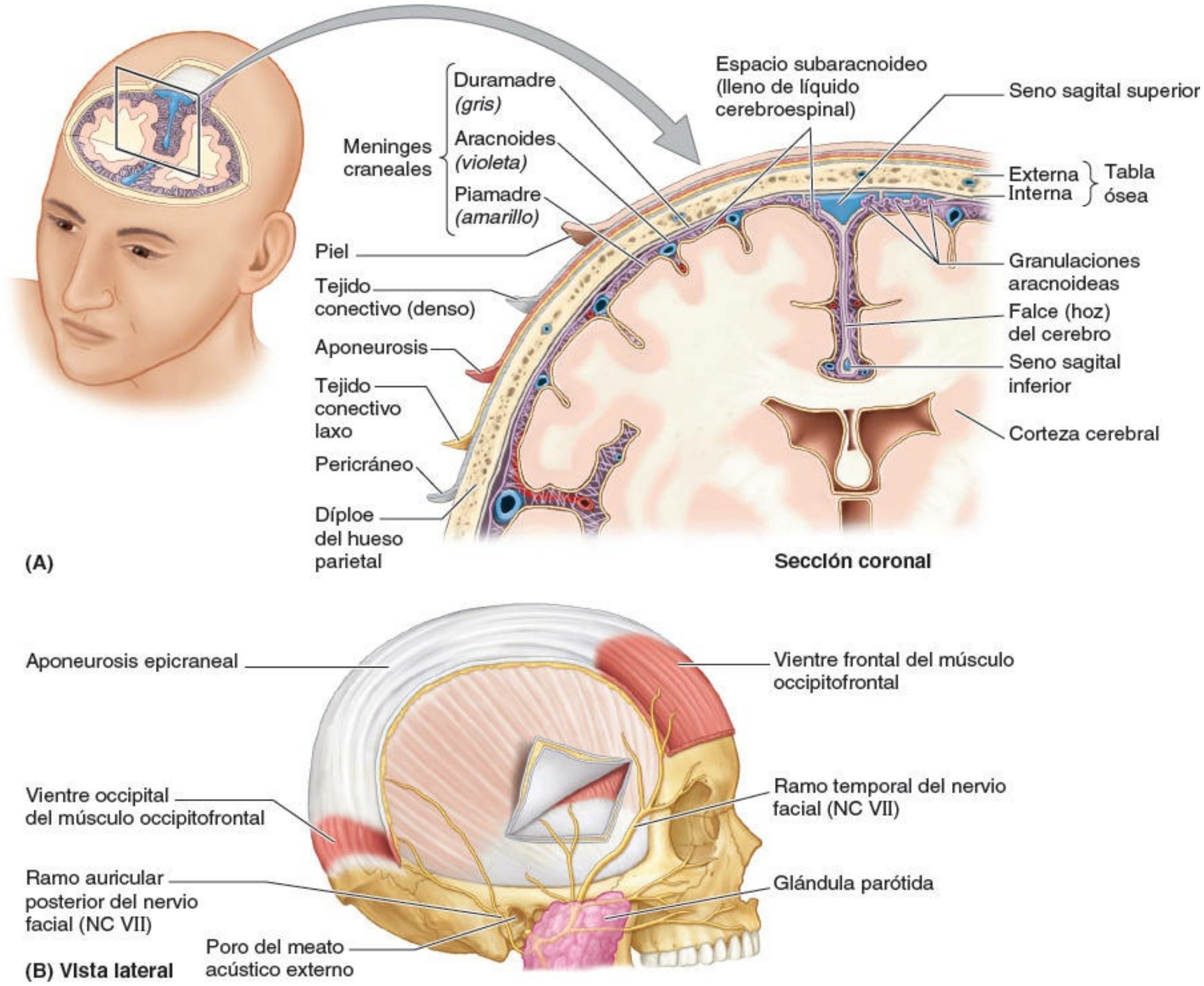

FIGURA 8-15. Capas de la piel cabelluda, cráneo y meninges. A) La piel está estrechamente unida a la aponeurosis epicraneal, que se mueve libremente sobre el pericráneo y el cráneo gracias al tejido conectivo laxo interpuesto. La *aponeurosis* es la aponeurosis epicraneal, el tendón plano intermedio del músculo occipitofrontal. Se muestran las meninges craneales y el espacio subaracnoideo (leptomeníngeo). **B)** Se muestra la inervación de los dos vientres del músculo occipitofrontal por las ramas temporal y auricular posterior del nervio facial.

Músculos de la cara y la piel cabelluda

Los músculos faciales (músculos de la expresión facial) se hallan en el tejido subcutáneo de la parte anterior y posterior de la piel cabelluda, la cara y el cuello. Desplazan la piel y modifican las expresiones faciales para manifestar los estados de ánimo. La mayoría de los músculos se insertan en los huesos o la fascia, y su acción consiste en traccionar de la piel. Los músculos de la piel cabelluda y la cara se ilustran en la figura 8-16, y sus inserciones y acciones se describen en la tabla 8-3. Algunos músculos o grupos musculares se expondrán más adelante detalladamente.

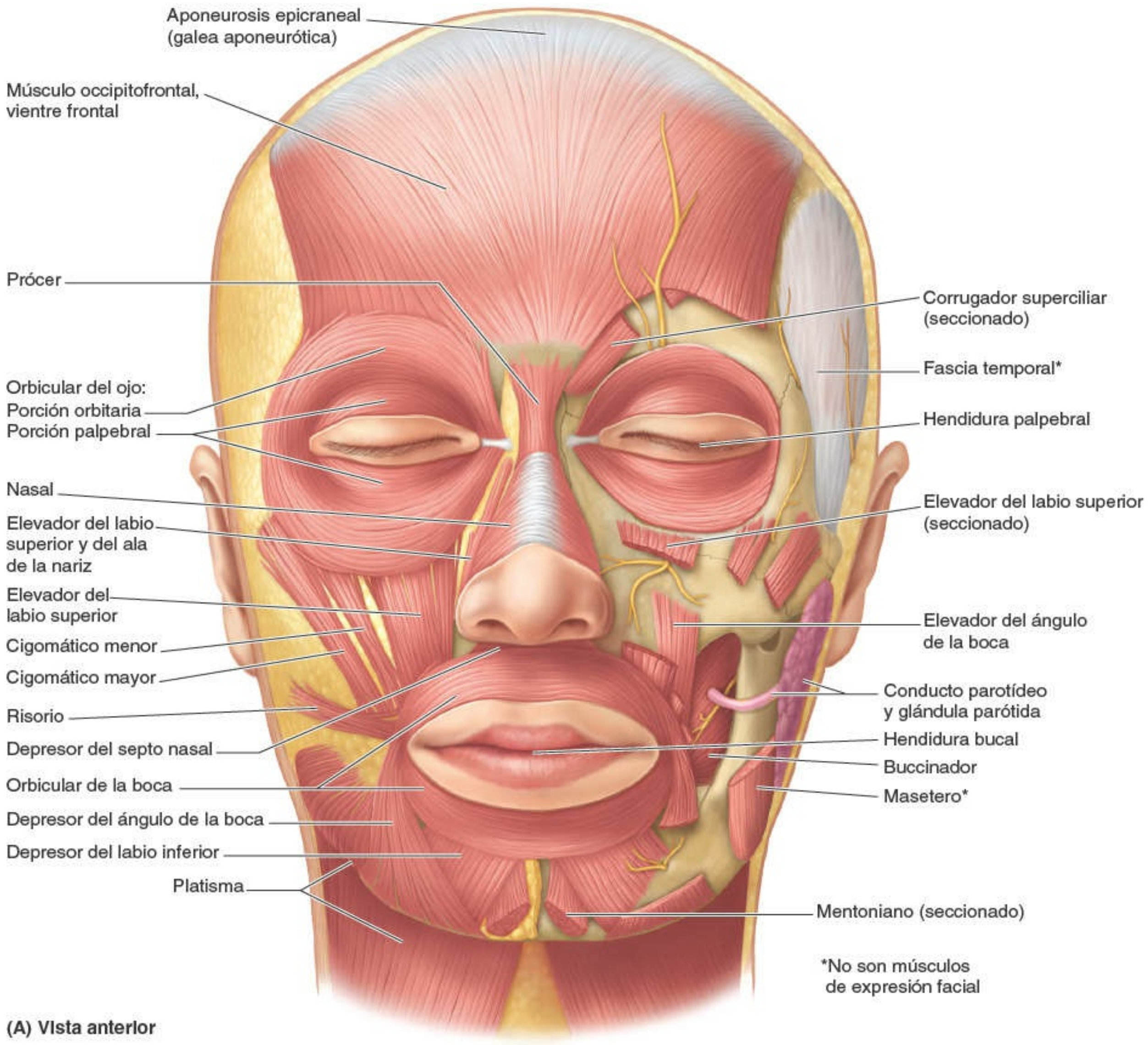

(A) Vista anterior

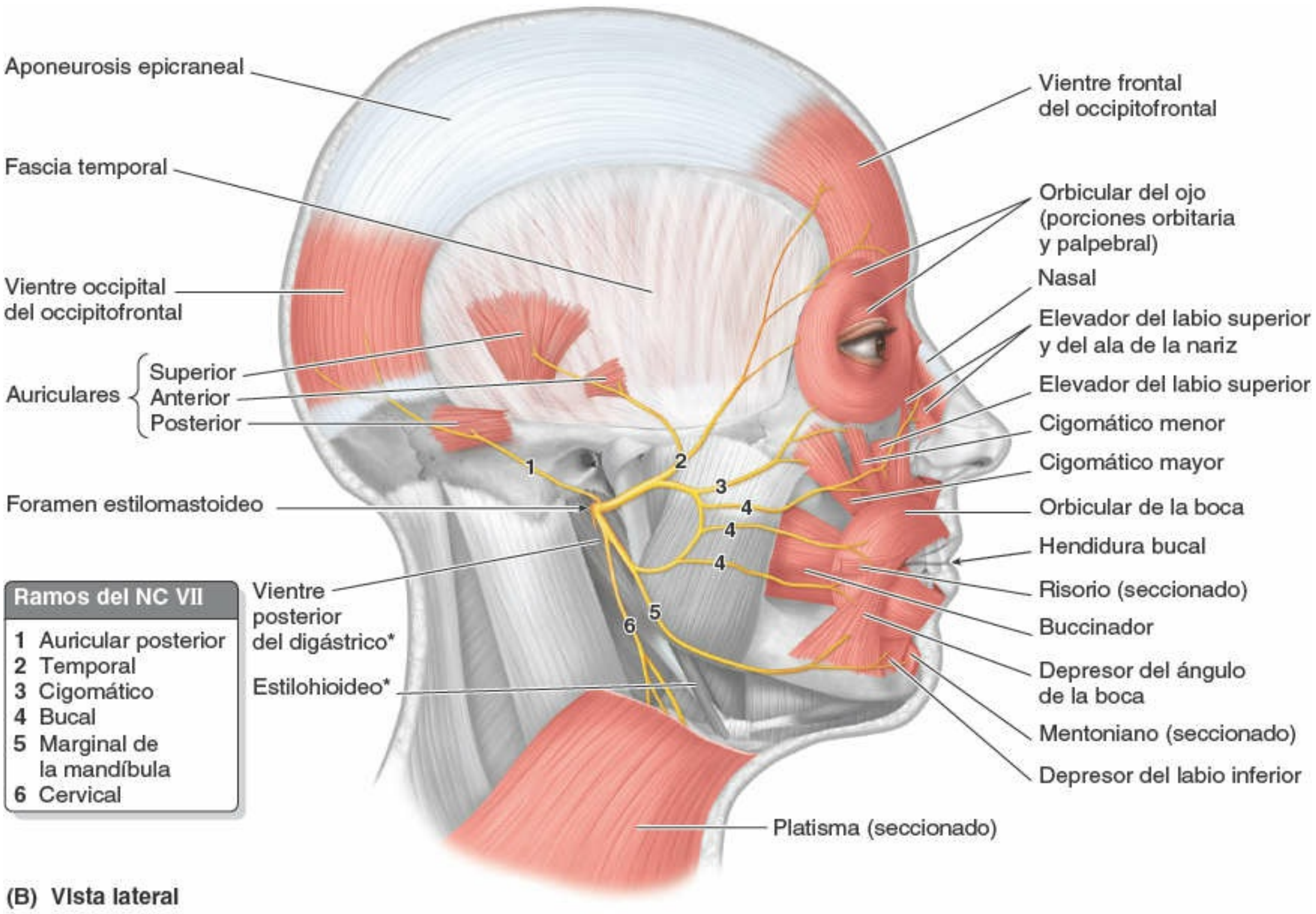

(B) Vista lateral

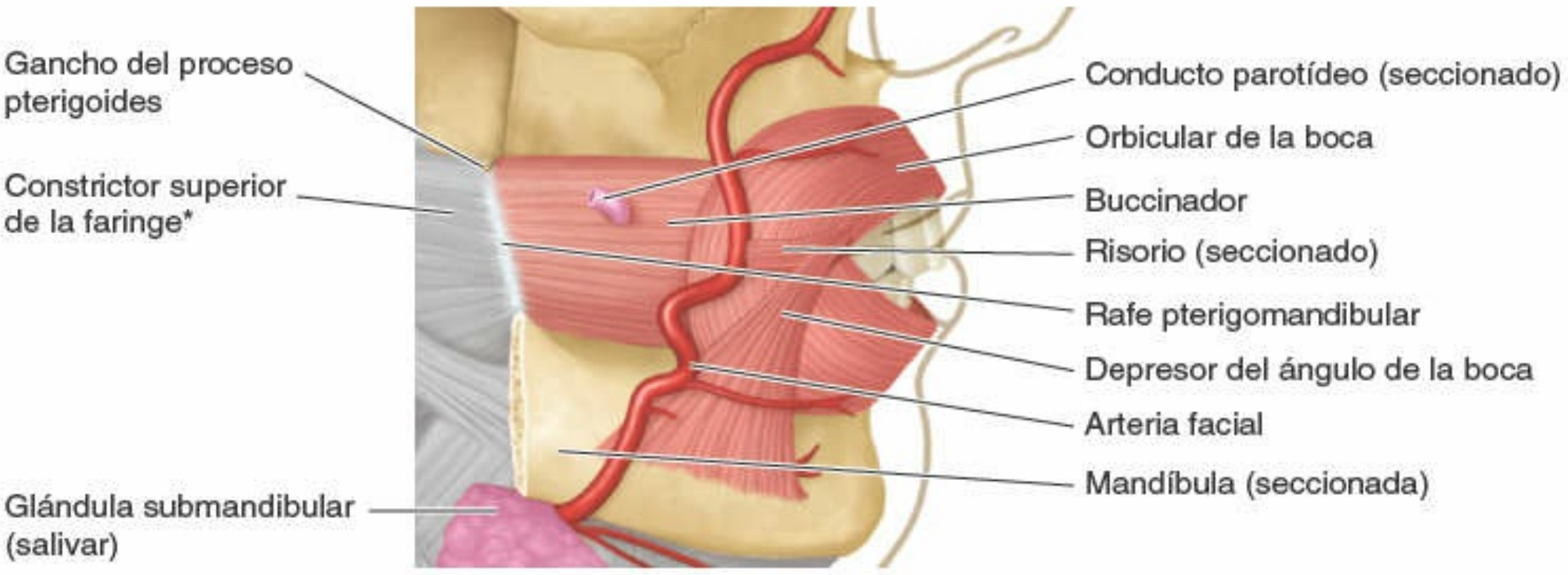

(C) Vista lateral de las regiones labial y de la mejilla

*No son músculos de expresión facial

FIGURA 8-16. Músculos de la cara y la piel cabelluda

TABLA 8-3. MÚSCULOS DE LA CARA Y LA PIEL CABELLUDA

Músculo[a]	Origen	Inserción	Acción(es) principal(es)
Occipitofrontal			
Vientre frontal[2]	Aponeurosis epicraneal	Piel y tejido subcutáneo de las cejas y la frente	Eleva las cejas y arruga la piel de la frente; tira de la piel cabelluda hacia delante (para indicar sorpresa o curiosidad)
Vientre occipital[1]	Dos tercios laterales de la línea nucal superior	Aponeurosis epicraneal	Retrae la piel cabelluda; aumenta la eficacia del vientre frontal
Orbicular del ojo[2,3]	Borde medial de la órbita; ligamento palpebral medial; hueso lagrimal	Piel alrededor del borde de la órbita; tarsos superior e inferior	Cierra los párpados; la porción palpebral lo hace suavemente; la porción orbitaria, firmemente (parpadeo)
Corrugador superciliar[2]	Extremo medial del arco superciliar	Piel por encima de la mitad del borde supraorbitario y arco superciliar	Mueve las cejas medial e inferiormente, creando arrugas verticales por encima de la nariz (para expresar preocupación)
Prócer más porción transversal del músculo nasal[4]	Aponeurosis que cubre el hueso nasal y el cartílago nasal lateral	Piel de la parte inferior de la frente, entre las cejas	Desciende el extremo medial de la ceja; arruga la piel sobre el dorso de la nariz (para expresar desdén o disgusto)
Porción alar del músculo nasal más elevador del labio superior y del ala de la nariz[4]	Proceso frontal del maxilar (borde inferomedial de la órbita)	Cartílago alar mayor	Desciende el ala lateralmente, dilatando la abertura nasal anterior («ensanchamiento de las narinas», como en el esfuerzo o la ira)
Orbicular de la boca[4]	Parte medial del maxilar y de la mandíbula; cara profunda de la piel peribucal; ángulo de la boca	Mucosa de los labios	Cierra la hendidura bucal; la contracción fásica comprime y protruye los labios (beso), o resiste la distensión (cuando se sopla)
Elevador del labio superior[4]	Borde infraorbitario (maxilar)	Piel del labio superior	Forma parte de los dilatadores de la boca; retrae (eleva) y/o produce la eversión del labio superior; profundiza el surco nasolabial (al mostrar tristeza)
Cigomático menor[4]	Cara anterior del hueso cigomático		
Buccinador[4]	Mandíbula, procesos alveolares del maxilar y la mandíbula; rafe pterigomandibular	Ángulo de la boca (modiolo); orbicular de la boca	Presiona la mejilla contra los dientes molares; actúa con la lengua para mantener el alimento entre las caras oclusales y lo extrae del vestíbulo bucal; resiste la distensión (cuando se sopla)
Cigomático mayor[4]	Cara lateral del hueso cigomático	Ángulo de la boca (modiolo)	Forma parte de los dilatadores de la boca; eleva la comisura labial: bilateralmente, para sonreír (felicidad); unilateralmente, para burlarse (desdén)
Elevador del ángulo de la boca[4]	Porción infraorbitaria del maxilar (fosa canina)		Forma parte de los dilatadores de la boca; ensancha la hendidura bucal (como al hacer muecas)
Risorio[4]	Fascia parotídea y piel de la mejilla (muy variable)		Forma parte de los dilatadores de la boca; desciende la comisura labial bilateralmente para expresar desagrado (tristeza)
Depresor del ángulo de la boca[5]	Base anterolateral de la mandíbula		
Depresor del labio inferior[5]	Platisma y parte anterolateral del cuerpo de la mandíbula	Piel del labio inferior	Forma parte de los dilatadores de la boca; retrae (desciende) y/o produce la eversión del labio inferior (mohín, tristeza)
Mentoniano[5]	Cuerpo de la mandíbula (anterior a las raíces de los incisivos inferiores)	Piel de la barbilla (surco mentolabial)	Eleva y protruye el labio inferior; eleva la piel de la barbilla (para indicar duda)
Platisma[6]	Tejido subcutáneo de las regiones infraclavicular y supraclavicular	Base de la mandíbula; piel de la mejilla y labio inferior; ángulo de la boca (modiolo); orbicular de la boca	Desciende la mandíbula (contra resistencia); tensa la piel de la parte inferior de la cara y el cuello (para transmitir tensión y estrés)

[a] Todos los músculos de la cara están inervados por el nervio facial (NC VII) a través de su ramo auricular posterior (1) o de los ramos temporal (2), cigomático (3), bucal (4), marginal de la mandíbula (5) o cervical (6) del plexo parotídeo.

Todos los músculos de la expresión facial se desarrollan a partir del mesodermo de los segundos arcos faríngeos. Durante el desarrollo embrionario se forma una lámina muscular subcutánea que se extiende sobre el cuello y la cara, portando ramos del nervio de dicho arco faríngeo (nervio facial, NC VII) para inervar todos los músculos formados a partir del arco (Moore et al., 2016). La lámina muscular se diferencia en músculos que rodean los orificios faciales (boca, ojos y nariz) y actúan como mecanismos esfinterianos y dilatadores, que asimismo contribuyen a la

expresión facial (fig. 8-17). Debido a su origen embrionario común, el platisma y los músculos faciales a menudo se fusionan y sus fibras con frecuencia están entremezcladas.

MÚSCULOS DE LA PIEL CABELLUDA, LA FRENTE Y LAS CEJAS

El **occipitofrontal** es un músculo digástrico plano, con un **vientre occipital** y un **vientre frontal** que comparten un tendón común, la **aponeurosis epicraneal** (figs. 8-15 y 8-16 A y B; tabla 8-3). Como la aponeurosis es una capa de la piel cabelluda, la contracción independiente del vientre occipital retrae la piel cabelluda, y la contracción del vientre frontal lo desplaza hacia delante. Si actúan de forma simultánea, el vientre occipital, con inserciones óseas, actúa sinérgicamente con el vientre frontal, que carece de dichas inserciones, para elevar las cejas y producir arrugas transversales en la frente, lo que otorga al rostro una expresión de sorpresa.

MÚSCULOS DE LA BOCA, LOS LABIOS Y LAS MEJILLAS

Los labios y la forma y el grado de apertura de la boca son importantes para hablar con claridad. Además, con las expresiones faciales añadimos énfasis a la comunicación vocal. Varios músculos modifican la forma de la boca y los labios al hablar y durante actividades como cantar, silbar y emplear la mímica facial. La forma de la boca y los labios se controlan mediante un grupo tridimensional de series musculares (fig. 8-16 B y C; tabla 8-3):

- Elevadores, retractores y eversores del labio superior.
- Depresores, retractores y eversores del labio inferior.
- Orbicular de la boca, el esfínter situado alrededor de la boca.
- Buccinador en la mejilla.

En reposo, los labios se hallan en suave contacto y los dientes están juntos.

El **orbicular de la boca**, el primero de la serie de esfínteres asociados con el sistema alimentario (tubo digestivo), rodea la boca dentro de los labios y controla la entrada y salida a través de la **hendidura bucal.** El orbicular de la boca es importante durante la articulación de la palabra (habla).



FIGURA 8-17. Músculos de expresión facial en acción. Estos músculos son esfínteres superficiales y dilatadores de los orificios de la cabeza. Los músculos de la cara, inervados por el nervio facial (NC VII), se insertan en la piel del rostro y la mueven, dando lugar a numerosas expresiones faciales.

El **buccinador** (del latín, trompetista) es un delgado músculo plano y rectangular que se inserta lateralmente en los procesos alveolares del maxilar y de la parte alveolar de la mandíbula, en oposición a los dientes molares, y en el **rafe pterigomandibular**, un engrosamiento tendinoso de la fascia bucofaríngea que separa y da origen posteriormente al músculo constrictor superior de la faringe. Ocupa un plano situado más profundo y medial que los otros músculos faciales, pues pasa profundamente con respecto a la mandíbula, y por lo tanto está más estrechamente relacionado con la mucosa bucal que con la piel de la cara. El buccinador, activo al sonreír, mantiene también las mejillas tensas, lo que impide que se plieguen y lesionen al masticar.

Anteriormente, las fibras del buccinador se mezclan de forma medial con las del orbicular de la boca, y el tono de los dos músculos comprime las mejillas y los labios contra los dientes y las encías. La contracción tónica del buccinador, y especialmente del orbicular de la boca, aporta una suave pero continua resistencia frente a la tendencia de los dientes a ladearse hacia fuera. Si el labio superior es corto o hay

retractores que eliminan esta fuerza, aparece protrusión de los dientes.

El orbicular de la boca (desde la cara labial) y el buccinador (desde la cara vestibular) actúan conjuntamente con la lengua (desde la cara lingual) para mantener el alimento entre las caras oclusales de los dientes durante la masticación y para evitar que se acumule en el vestíbulo bucal. El buccinador también ayuda a que las mejillas resistan las fuerzas generadas al silbar y succionar. El nombre de este músculo se debe a que comprime las mejillas al soplar (p. ej., cuando un músico toca un instrumento de viento). Algunos trompetistas (notablemente el difunto Dizzy Gillespie) distienden los buccinadores y otros músculos de las mejillas de tal modo que las hinchan extraordinariamente al soplar con fuerza en sus instrumentos.

FIGURA 8-18. Disposición y acciones del músculo orbicular del ojo. A) Porciones orbitaria y palpebral del orbicular del ojo. **B)** La porción palpebral cierra suavemente los párpados. **C)** La porción orbitaria cierra fuertemente los ojos.

Diversos músculos dilatadores divergen desde los labios y los ángulos de la boca, de modo algo parecido a los radios de una rueda, y retraen los distintos bordes de la *hendidura bucal*, ya sea de forma colectiva, en grupos o de modo individual. Lateralmente a los ángulos de la boca, o **comisuras de los labios** (las uniones de los labios superior e inferior), las fibras de hasta nueve músculos faciales se entrelazan o unen en una formación muy diversa y multiplanar que se denomina **modiolo**, causante en gran parte de la existencia de hoyuelos en muchos individuos.

El **platisma** es una lámina muscular ancha y delgada en el tejido subcutáneo del cuello (fig. 8-16 A y B; tabla 8-3). Los bordes anteriores de los dos músculos se decusan sobre el mentón y se mezclan con los músculos faciales. Al actuar desde su inserción superior, el platisma tensa la piel, provoca crestas cutáneas verticales, expresa un gran estrés y libera la presión sobre las venas superficiales. Al actuar desde su inserción inferior, el platisma ayuda a deprimir la mandíbula y los ángulos de la boca, como en una mueca.

MÚSCULOS DE LA ENTRADA DE LA ÓRBITA

La función de los párpados es proteger el bulbo ocular (o globo ocular) de los traumatismos y la luz excesiva. Los párpados también mantienen húmeda la córnea, al extender las lágrimas.

El **orbicular del ojo** cierra los párpados y arruga verticalmente la frente (figs. 8-16 A y B, y 8-18; tabla 8-3). Sus fibras se distribuyen en círculos concéntricos alrededor del borde de la cavidad orbitaria y los párpados. La contracción de estas fibras estrecha la **hendidura palpebral** (abertura entre los párpados) y ayuda al flujo de lágrimas; para ello, los párpados se unen primero lateralmente y luego se va

cerrando la hendidura palpebral en dirección medial. El músculo orbicular del ojo se compone de tres porciones:

1. *Porción palpebral*. Se origina en el **ligamento palpebral medial** y está localizada sobre todo dentro de los párpados; cierra suavemente los párpados (como al parpadear o dormir) para evitar que se desequen las córneas.
2. *Porción lagrimal*. Discurre posteriormente al *saco lagrimal*; cierra los párpados medialmente y ayuda al drenaje de las lágrimas.
3. *Porción orbitaria*. Está superpuesta al borde de la cavidad orbitaria y se inserta medialmente en el frontal y el maxilar; cierra con fuerza los párpados (como al hacer un guiño o al entrecerrar los ojos) para proteger los ojos frente al resplandor o el polvo.

Cuando se contraen de modo simultáneo las tres porciones del orbicular, los ojos quedan firmemente cerrados (figs. 8-17 y 8-18 C).

MÚSCULOS DE LA NARIZ Y LAS OREJAS

Como se comenta en el cuadro clínico «Ensanchamiento de las narinas», los músculos de la nariz pueden aportar datos sobre el tipo de respiración. Por otra parte, aunque estos músculos son funcionalmente importantes en ciertos mamíferos (elefantes, tapires, conejos y algunos mamíferos acuáticos que se sumergen), carecen relativamente de importancia en los humanos, excepto por lo que respecta a la expresión facial y al campo especializado de la cirugía plástica estética. Los músculos de las orejas, importantes en los animales capaces de aguzar o dirigir las orejas hacia la fuente del sonido, tienen aún menos trascendencia en el ser humano.

Nervios de la cara y la piel cabelluda

La inervación cutánea (sensitiva) de la cara y la parte anterosuperior de la piel cabelluda procede principalmente del *nervio trigémino* (NC V), mientras que la inervación motora de los músculos faciales corre a cargo del *nervio facial* (NC VII).

NERVIOS CUTÁNEOS DE LA CARA Y LA PIEL CABELLUDA

El **nervio trigémino** (NC V) se origina en la parte lateral del puente mesencefálico mediante dos raíces, motora y sensitiva, comparables a las raíces motora (anterior) y sensitiva (posterior) de los nervios espinales. La raíz sensitiva del NC V se compone de las prolongaciones centrales de neuronas seudomonopolares localizadas en un ganglio sensitivo (el **ganglio del trigémino**) situado en el extremo distal de la raíz; este ganglio queda cortocircuitado por los axones de las neuronas multipolares, constitutivos de la raíz motora. El NC V es el nervio sensitivo de la cara y el nervio motor de los músculos masticadores y de otros varios pequeños músculos (fig. 8-19).

Las prolongaciones periféricas de las neuronas del ganglio trigémino constituyen tres divisiones del nervio: el *nervio oftálmico* (NC V_1), el *nervio maxilar* (NC V_2) y el componente sensitivo del *nervio mandibular* (NC V_3). La denominación de estos nervios corresponde a sus principales áreas terminales: ojo, maxilar y mandíbula, respectivamente. Las dos primeras divisiones (nervios oftálmico y maxilar) son

completamente sensitivas. El nervio mandibular es principalmente sensitivo, pero recibe las fibras (axones) motoras de la raíz motora del NC V que inervan sobre todo los músculos de la masticación. Los nervios cutáneos derivados de cada división del NC V se ilustran en la figura 8-20, y el origen, el recorrido y la distribución de cada nervio se describen en la tabla 8-4.

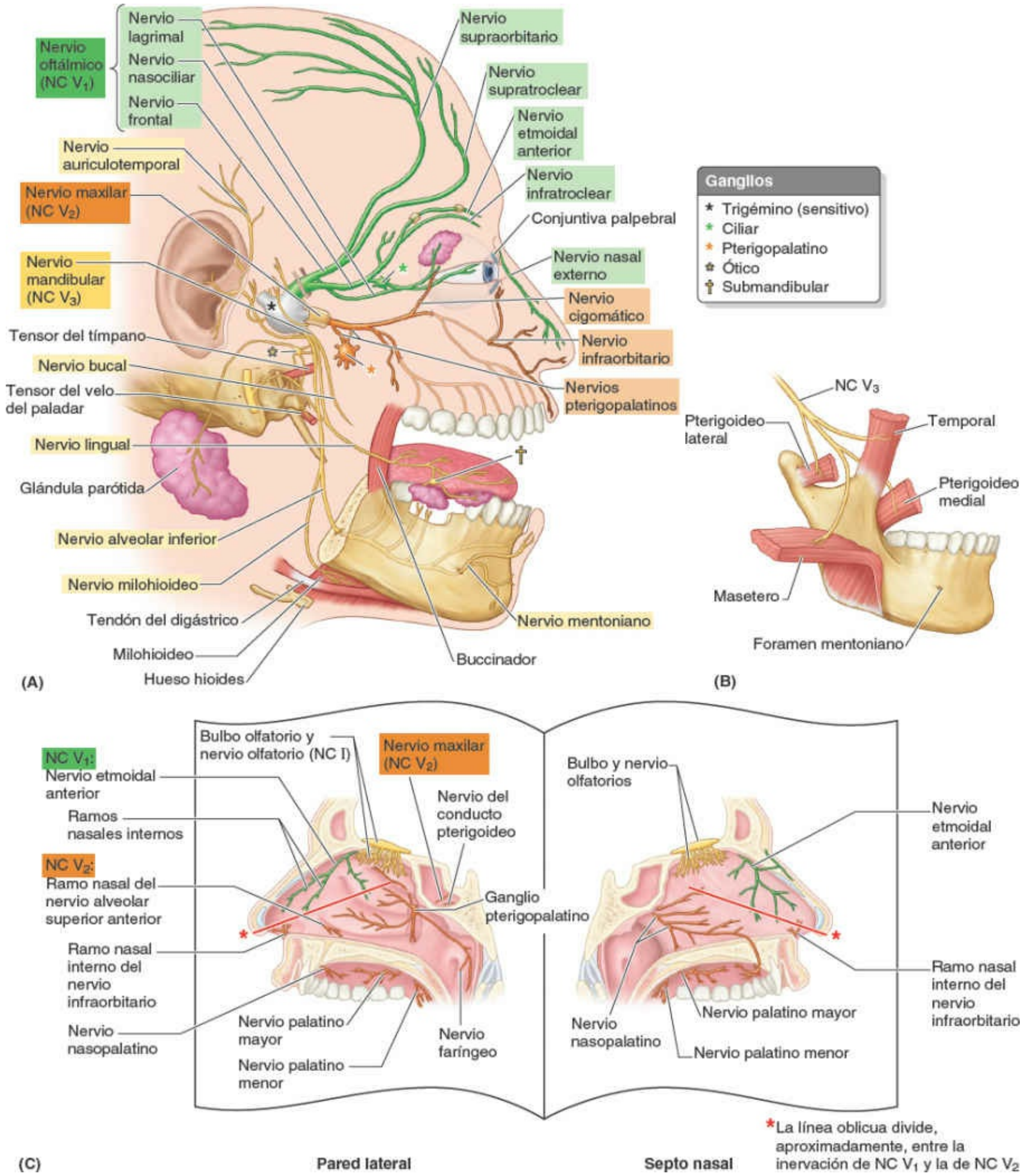

FIGURA 8-19. Distribución del nervio trigémino (NC V). A) Las tres divisiones del NC V se originan a partir del ganglio del trigémino. Además de este, un ganglio sensitivo (similar a los ganglios sensitivos de los nervios espinales) y cuatro ganglios parasimpáticos (tres de los cuales se muestran aquí) se asocian a los ramos del nervio trigémino. **B)** Ramos del nervio mandibular (NC V_3) llegan a los músculos de la masticación. **C)** Esta imagen a modo de «libro abierto» de la pared lateral y el septo de la cavidad nasal derecha muestra la distribución superficial y profunda de las divisiones NC V_1 y NC V_2 (e incidentalmente NC I) en la cavidad nasal y en la parte superior de la cavidad bucal, en y junto a la línea media de la cabeza.

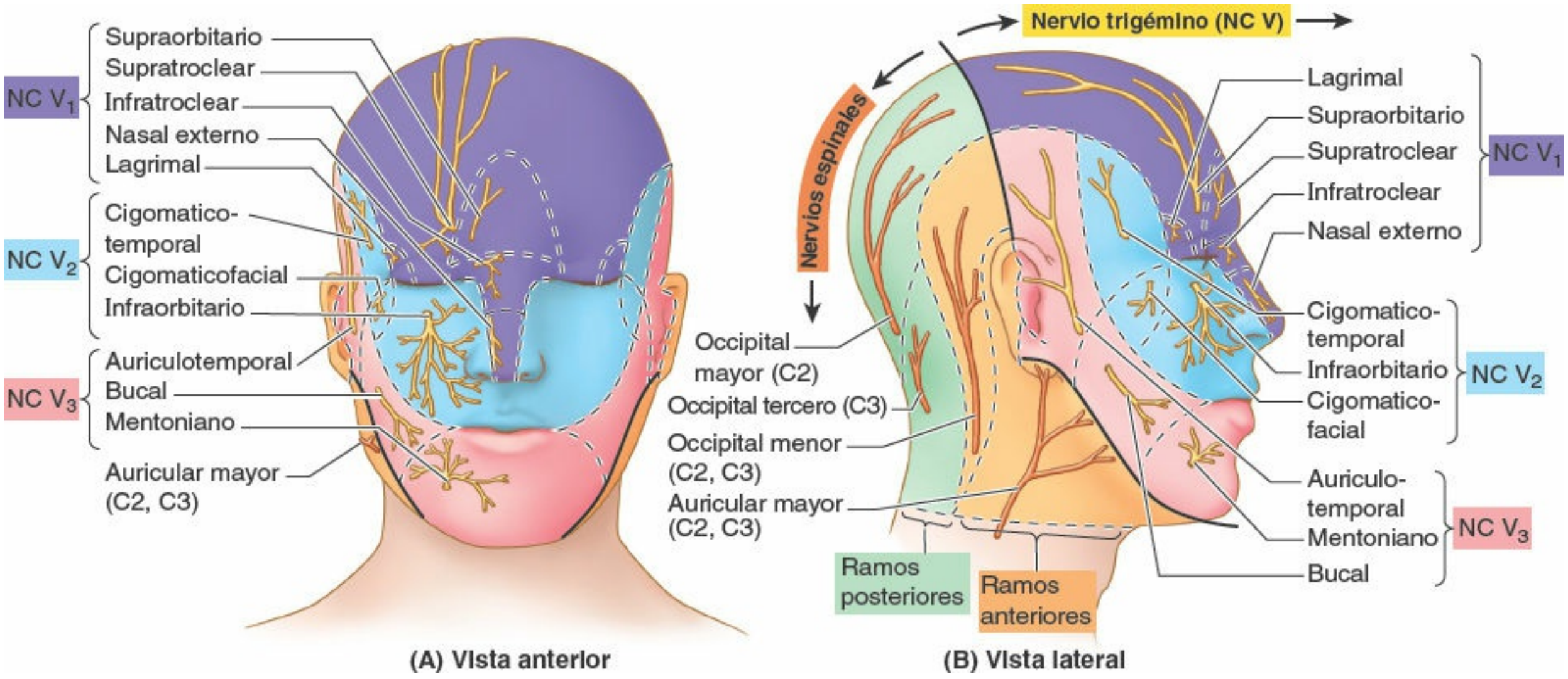

FIGURA 8-20. **Nervios cutáneos de la cara y la piel cabelluda.**

TABLA 8-4. NERVIOS CUTÁNEOS DE LA CARA Y LA PIEL CABELLUDA

Nervio	Origen	Recorrido	Distribución
Nervios cutáneos derivados del nervio oftálmico (NC V_1)			
Supraorbitario	Ramo mayor de la bifurcación del *nervio frontal*, aproximadamente en el centro de la pared superior de la órbita	Se continúa anteriormente a lo largo de la pared superior de la órbita; emerge a través de la incisura o foramen supraorbitario; asciende por la frente y se ramifica	Mucosa del *seno frontal;* piel y conjuntiva del centro del *párpado superior;* piel y pericráneo de la *parte anterolateral de la frente* y *piel cabelluda* hasta el vértice (línea interauricular)
Supratroclear	Ramo menor de la bifurcación del *nervio frontal*, aproximadamente en el centro de la pared superior de la órbita	Se continúa anteromedialmente a lo largo de la pared superior de la órbita, pasa lateral a la tróclea y asciende por la frente	Piel y conjuntiva de la parte medial del *párpado superior;* piel y pericráneo de la *parte anteromedial de la frente*
Lagrimal	Ramo menor de la trifurcación del *NC V_1*, proximal a la fisura orbitaria superior	Discurre superolateralmente a través de la órbita, recibiendo fibras secretomotoras a través de un ramo comunicante del nervio cigomaticotemporal	*Glándula lagrimal* (fibras secretomotoras); pequeña área de piel y conjuntiva de la *parte lateral del párpado superior*
Infratroclear	Ramo terminal (con el nervio etmoidal anterior) del *nervio nasociliar*	Sigue la pared medial de la órbita y pasa inferior a la tróclea	Piel lateral a la *raíz de la nariz;* piel y conjuntiva de los *párpados adyacentes al ángulo medial del ojo, saco lagrimal* y *carúncula lagrimal*
Nasal externo	Ramo terminal del *nervio etmoidal anterior*	Emerge de la cavidad nasal entre el hueso nasal y el cartílago nasal lateral	Piel del *ala, vestíbulo* y *dorso de la nariz*, incluido el *ápice*
Nervios cutáneos derivados del nervio maxilar (NC V_2)			
Infraorbitario	Continuación del *NC V_2* distal a su entrada en la órbita a través de la fisura orbitaria inferior	Atraviesa el surco y el conducto infraorbitarios en de la pared inferior de la órbita, dando origen a ramos alveolares superiores; luego emerge a través del foramen infraorbitario; se divide inmediatamente en ramos palpebrales inferiores, nasales externos e internos, y labiales superiores	Mucosa del *seno maxilar; dientes premolares, canino e incisivos maxilares;* piel y conjuntiva del *párpado inferior;* piel de la *mejilla, parte lateral de la nariz* y parte anteroinferior del *septo nasal;* piel y mucosa bucal del *labio superior*
Cigomaticofacial	Ramo terminal de menor tamaño (con el nervio cigomaticotemporal) del *nervio cigomático*	Atraviesa el conducto cigomaticofacial en el hueso cigomático en el ángulo inferolateral de la órbita	Piel sobre el *pómulo*
Cigomatico-temporal	Ramo terminal de mayor tamaño (con el nervio cigomaticofacial) del *nervio cigomático*	En la órbita emite un ramo comunicante al nervio lagrimal; luego pasa hacia la fosa temporal por el conducto cigomaticotemporal en el hueso cigomático	Piel de la *parte anterior de la fosa temporal*
Nervios cutáneos derivados del nervio mandibular (NC V_3)			
Auriculotemporal	En la fosa infratemporal, por medio de dos raíces del *tronco posterior del NC V_3 que rodean la arteria meníngea media*	Discurre posteriormente profundo a la rama de la mandíbula y superior a la parte profunda de la glándula parótida, y emerge posterior a la articulación temporomandibular	Piel anterior a la oreja y a los dos tercios de la *región temporal;* piel del trago y hélix adyacente de la *oreja;* piel de la pared superior del *meato acústico externo;* piel de la parte superior de la *membrana timpánica*
Bucal	En la fosa infratemporal, como ramo sensitivo del *tronco anterior del NC V_3*	Pasa entre las dos porciones del músculo pterigoideo lateral, emerge anteriormente de la cubierta de la rama de la mandíbula y el masetero, y se une con ramos bucales del nervio facial	Piel y mucosa bucal de la *mejilla* (sobre y profunda con respecto a la parte anterior del buccinador); *encía bucal* adyacente al segundo y tercer molares
Mentoniano	Ramo terminal del *nervio alveolar inferior* (NC V_3)	Emerge del conducto mandibular a través del foramen mentoniano en la cara anterolateral del cuerpo de la mandíbula	Piel del *mentón;* mucosa bucal del *labio inferior*
Nervios cutáneos derivados de ramos anteriores de nervios espinales cervicales			
Auricular mayor	Nervios espinales C2 y C3 a través del plexo cervical	Asciende verticalmente sobre el esternocleidomastoideo, posterior a la vena yugular externa	Piel que recubre el ángulo de la mandíbula e inferior al lóbulo de la oreja; fascia parotídea
Occipital menor		Sigue el borde posterior del esternocleidomastoideo; luego asciende posterior a la oreja	Piel cabelluda posterior a la oreja
Nervios cutáneos derivados de ramos posteriores de nervios espinales cervicales			
Occipital mayor	Como ramo medial del ramo posterior del nervio espinal C2	Emerge entre el axis y el oblicuo menor de la cabeza; luego atraviesa el trapecio	Piel cabelluda de la región occipital
Occipital tercero	Como ramo lateral del ramo posterior del nervio espinal C3	Atraviesa el trapecio	Piel cabelluda de las regiones occipital inferior y suboccipital

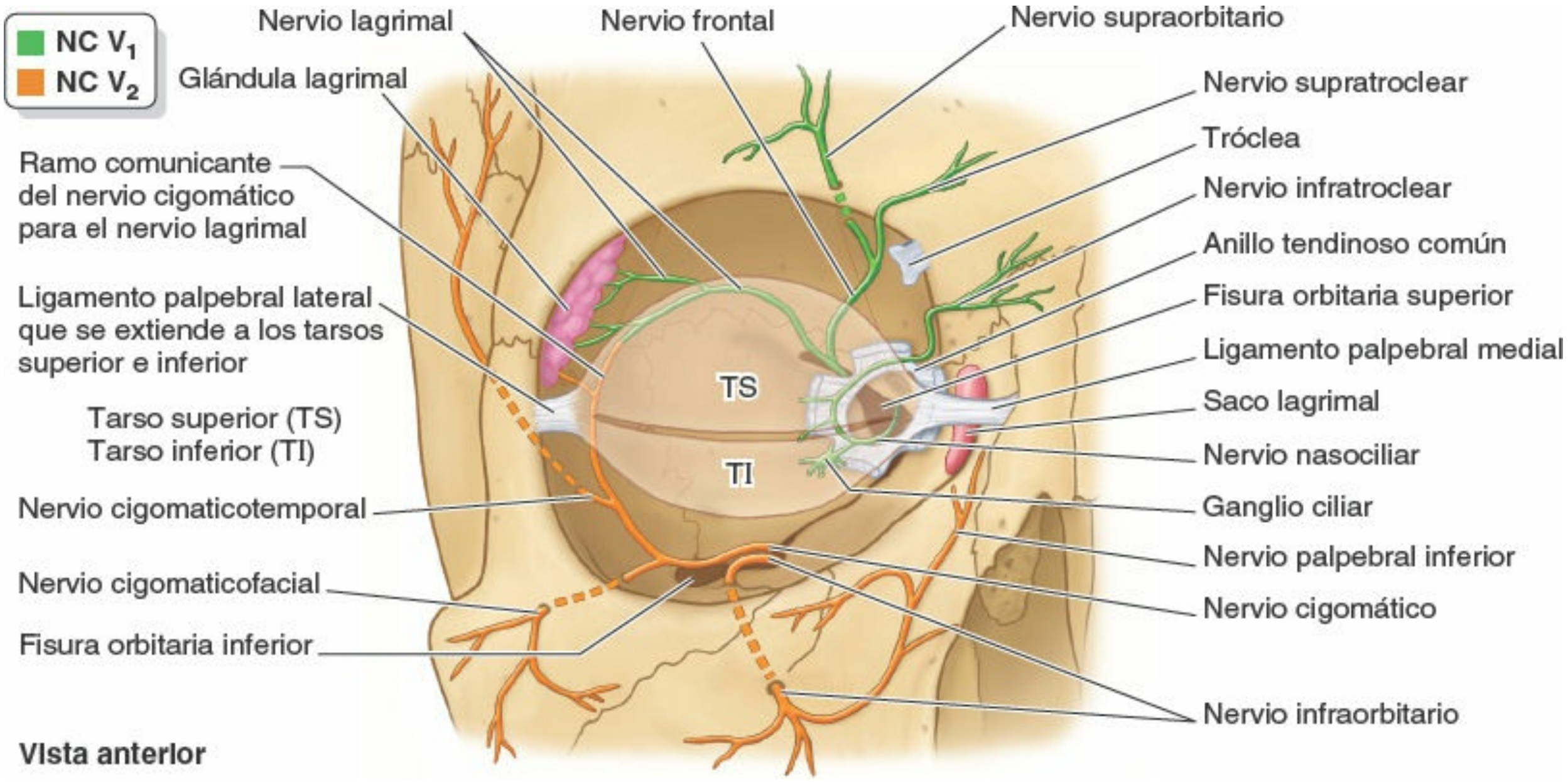

FIGURA 8-21. Nervios cutáneos de la región orbitaria/periorbitaria. Se muestran los nervios cutáneos relacionados con las paredes y el borde de la órbita y el esqueleto fibroso de los párpados. La piel del párpado superior está inervada por ramos del nervio oftálmico (NC V_1), mientras que el párpado inferior está inervado principalmente por ramos del nervio maxilar (NC V_2).

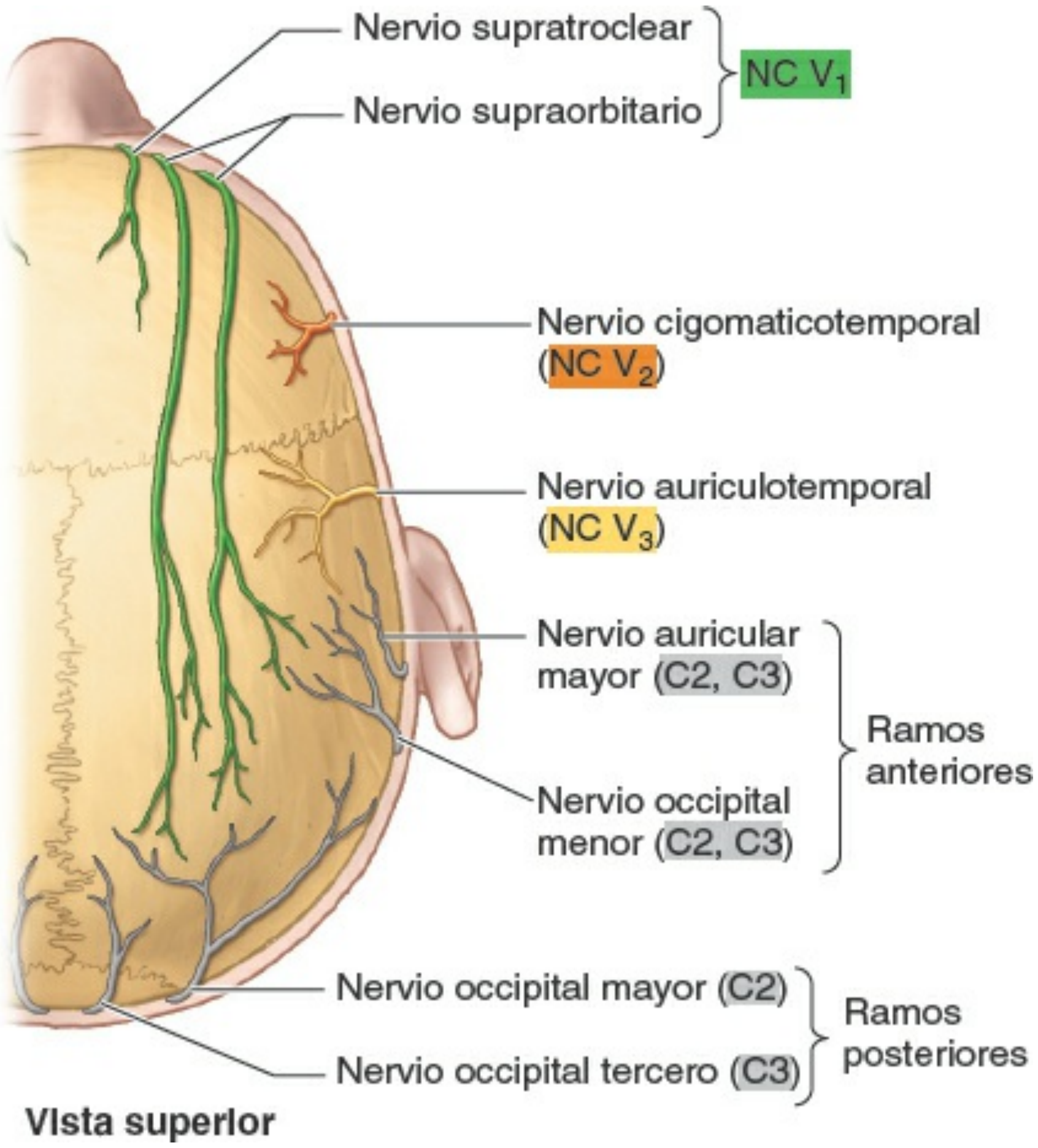

FIGURA 8-22. Nervios de la piel cabelluda. Los nervios aparecen en orden: NC V_1, NC V_2, NC V_3, ramos anteriores de C2 y C3, y ramos posteriores de C2 y C3.

Los nervios cutáneos del cuello se solapan con los de la cara. Los ramos cutáneos de los nervios cervicales procedentes del *plexo cervical* se extienden sobre la cara

posterior del cuello y la piel cabelluda. El **nervio auricular mayor** inerva la cara inferior de la oreja y gran parte de la región parotídea de la cara (el área que cubre el ángulo de la mandíbula).

NERVIO OFTÁLMICO

El **nervio oftálmico** (NC V_1), división superior del nervio trigémino, es la más pequeña de las tres divisiones del NC V. Se ori-gina en el ganglio del trigémino como un nervio totalmente sensitivo, e inerva el área de piel derivada de la *prominencia frontonasal* embrionaria (Moore et al., 2016). Al penetrar en la órbita por la *fisura orbitaria superior*, el NC V_1 se trifurca en los nervios frontal, nasociliar y lagrimal (fig. 8-19). A excepción del nervio nasal externo, los ramos cutáneos del NC V_1 alcanzan la piel de la cara a través de la entrada de la órbita (fig. 8-21).

El **nervio frontal**, el ramo más voluminoso procedente de la trifurcación del NC V_1, discurre a lo largo de la pared superior de la órbita hacia la entrada de la órbita y se bifurca aproximadamente a mitad de su camino en los **nervios supraorbitario** y **supratroclear**, que se distribuyen por la frente y la piel cabelluda (figs. 8-21 y 8-22).

El **nervio nasociliar**, el ramo de tamaño intermedio de la trifurcación del NC V_1, suministra ramos al bulbo ocular y se divide dentro de la órbita en los nervios etmoidal posterior, etmoidal anterior e infratroclear (fig. 8-19). Los *nervios etmoidales posterior* y *anterior* abandonan la órbita; este último sigue un circuito que pasa por las cavidades craneal y nasal. Su ramo terminal, el **nervio nasal externo**, es un nervio cutáneo que inerva la parte externa de la nariz. El **nervio infratroclear** es un ramo terminal del nervio nasociliar, del cual constituye su principal ramo cutáneo.

El **nervio lagrimal**, el ramo más pequeño que proviene de la trifurcación del NC V_1, es sobre todo un ramo cutáneo, pero también, por vía de un ramo comunicante, lleva algunas fibras secretomotoras procedentes de un ganglio relacionado con el nervio maxilar, para inervar la glándula lagrimal (figs. 8-20 y 8-21).

NERVIO MAXILAR

El *nervio maxilar* (NC V_2), la división intermedia del nervio trigémino, se origina también como un nervio completamente sensitivo (v. fig. 8-19 A), discurre anteriormente al *ganglio del trigémino* y sale del cráneo a través del *foramen redondo*, en la base del ala mayor del esfenoides. Penetra en la *fosa pterigopalatina*, donde emite ramos para el *ganglio pterigopalatino*, y continúa anteriormente para penetrar en la órbita a través de la *fisura orbitaria inferior* (v. fig. 8-19). Emite el nervio cigomático y transcurre anteriormente por el *surco y el foramen infraorbitarios*, donde toma el nombre de nervio infraorbitario (fig. 8-21).

El **nervio cigomático** llega a la pared lateral de la órbita y da lugar a dos de los tres ramos cutáneos del NC V_2, los **nervios cigomaticofacial** y **cigomaticotemporal.** El nervio cigomático emite un ramo comunicante que lleva fibras secretoras al nervio lagrimal. En su camino hacia la cara, el **nervio infraorbitario** emite ramos palatinos, ramos para la mucosa del seno maxilar y ramos para los dientes superiores medios y anteriores. Para alcanzar la piel de la cara atraviesa el *foramen infraorbitario*, en la superficie infraorbitaria del maxilar. Los tres ramos cutáneos del nervio maxilar

inervan el área de la piel derivada de las *prominencias maxilares* embrionarias (Moore et al., 2016).

NERVIO MANDIBULAR

El **nervio mandibular** (NC V_3) es la división inferior y de mayor tamaño del nervio trigémino (v. fig. 8-19 A). Se forma por la unión de fibras sensitivas del ganglio sensitivo y de la raíz motora del NC V en el *foramen oval*, en el ala mayor del esfenoides, a través del cual sale del cráneo el NC V_3. El NC V_3 posee tres ramos sensitivos que inervan el área de piel derivada de la *prominencia mandibular* embrionaria. También emite fibras motoras a los músculos de la masticación (v. fig. 8-19 B). El NC V_3 es la única división del NC V portadora de fibras motoras. Los principales ramos cutáneos del NC V_3 son los **nervios auriculotemporal, bucal** y **mentoniano.** En su camino hacia la piel, el nervio auriculotemporal transcurre profundamente respecto a la glándula parótida, a la que aporta fibras secretomotoras procedentes de un ganglio relacionado con esta división del NC V.

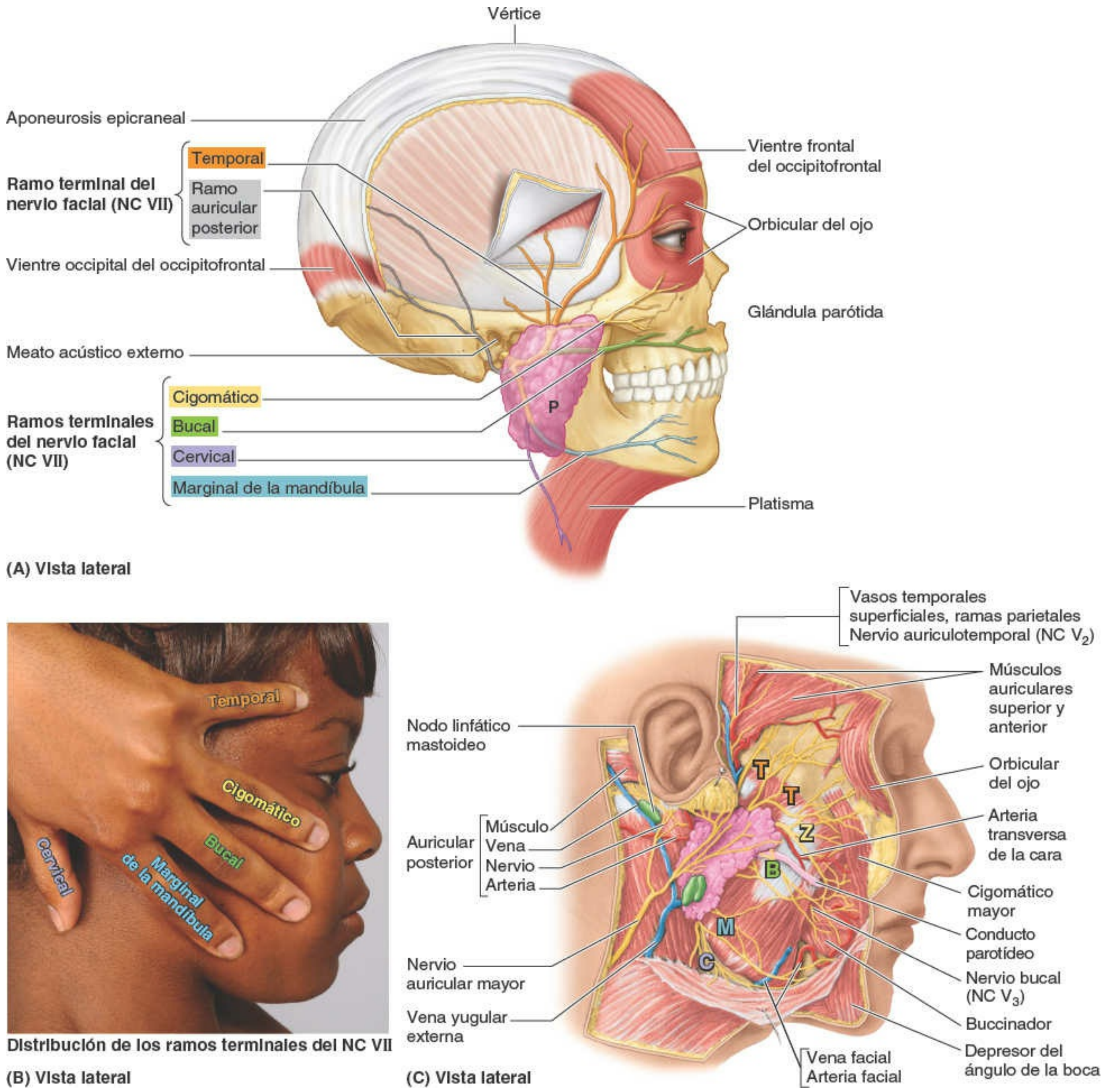

FIGURA 8-23. Ramos del nervio facial (NC VII). A) Los ramos terminales del NC VII se originan del plexo parotídeo en el interior de la glándula parótida. Salen de la glándula cubiertos por su cara lateral e irradian en una dirección generalmente anterior a través de la cara. Aunque está íntimamente relacionado con la glándula parótida (y a menudo contacta con la glándula submandibular mediante uno o más de sus ramos inferiores), el NC VII no envía fibras nerviosas a las glándulas salivares. También se muestran dos músculos que representan los extremos de la distribución del NC VII, el occipitofrontal y el platisma. **B)** Método sencillo para mostrar y recordar el trayecto general de los cinco ramos terminales del NC VII hacia la cara y el cuello. **C)** Disección del lado derecho de la cabeza, que muestra el nervio auricular mayor (C2 y C3), que inerva la vaina parotídea y la piel situada sobre el ángulo de la mandíbula, y ramos terminales del nervio facial, que inervan los músculos de la expresión facial. B, bucal; C, cervical; M, marginal de la mandíbula; T, temporal; Z, cigomático.

NERVIOS DE LA PIEL CABELLUDA

La inervación de la piel cabelluda anterior a las orejas se realiza mediante ramos de las tres divisiones del NC V, el *nervio trigémino* (figs. 8-22, 8-20 B y tabla 8-4). Posteriormente a las orejas, la inervación procede de los nervios espinales cutáneos (C2 y C3).

NERVIOS MOTORES DE LA CARA

Los nervios motores de la cara son el *nervio facial*, que inerva los músculos de la expresión facial, y la *raíz motora del nervio trigémino/nervio mandibular*, que inerva los músculos de la masticación (masetero, temporal, pterigoideos medial y lateral). Estos nervios inervan también algunos músculos situados más profundamente (descritos más adelante en este capítulo en relación con la boca, el oído medio y el cuello) (v. fig. 8-19 A).

NERVIO FACIAL

El NC VII, el **nervio facial**, posee una raíz motora y una raíz sensitiva/parasimpática (esta última es el *nervio intermediario*). La **raíz motora del NC VII** inerva los músculos de la expresión facial, incluidos el músculo superficial del cuello (platisma), los músculos auriculares, los músculos de la piel cabelluda y algunos otros músculos derivados del mesodermo del segundo arco faríngeo embrionario (fig. 8-23). Después de seguir un circuito a través del hueso temporal, el NC VII sale del cráneo por el *foramen estilomastoideo*, localizado entre los procesos mastoides y estiloides (v. figs. 8-9 B y 8-11). Justo después emite el **nervio auricular posterior**, que transcurre posterosuperiormente a la oreja para inervar el músculo auricular posterior y el vientre occipital del músculo occipitofrontal (fig. 8-23 A y C).

El tronco principal del NC VII discurre anteriormente y queda englobado en la glándula parótida, en la cual forma el **plexo parotídeo.** Este plexo da lugar a los cinco ramos terminales del nervio facial: *temporal, cigomático, bucal, marginal de la mandíbula* y *cervical.* Los nombres de estos ramos hacen referencia a las regiones que inervan. Los músculos específicos inervados por cada ramo se describen en la tabla 8-3.

El **ramo temporal del NC VII** emerge del borde superior de la glándula parótida y cruza el arco cigomático para inervar los músculos auricular superior, auricular anterior, vientre frontal del occipitofrontal y, lo más importante, la parte superior del orbicular del ojo.

El **ramo cigomático del NC VII**, mediante dos o tres ramos, discurre superiormente y sobre todo inferiormente al ojo para inervar la parte inferior del músculo orbicular del ojo y otros músculos de la cara inferiores a la órbita.

El **ramo bucal del NC VII** discurre externamente al músculo buccinador, al cual inerva, así como a los músculos del labio superior (partes superiores del orbicular de la boca y fibras inferiores del elevador del labio superior).

El **ramo marginal de la mandíbula del NC VII** inerva el músculo risorio y los músculos del labio inferior y el mentón. Emerge del borde inferior de la glándula parótida y cruza el borde inferior de la mandíbula, profundamente al platisma, para alcanzar la cara. En un 20% de los individuos, este ramo discurre inferior al ángulo de la mandíbula.

El **ramo cervical del NC VII** discurre inferiormente desde el borde inferior de la glándula parótida, y luego posteriormente a la mandíbula para inervar el platisma (fig. 8-23).

Los ramos cutáneos del ganglio geniculado acompañan al ramo auricular del nervio vago hacia la piel en ambos lados de la oreja en la región de la concha. Aunque no es evidente anatómicamente, su existencia es más evidente por las

manifestaciones clínicas.

Vasos superficiales de la cara y la piel cabelluda

La cara se halla ricamente irrigada por arterias superficiales y venas externas, como resulta evidente por los fenómenos de rubefacción y palidez (p. ej., la palidez por el frío). Las ramas terminales de arterias y venas se anastomosan libremente, incluyendo las anastomosis a través de la línea media con sus homónimas del lado opuesto.

ARTERIAS SUPERFICIALES DE LA CARA

La mayoría de las arterias superficiales de la cara derivan de *ramas de la arteria carótida externa*, como se ilustra en la figura 8-24. El origen, el recorrido y la distribución de estas arterias se presentan en la tabla 8-5. La **arteria facial** proporciona la principal irrigación arterial a la cara. Se origina en la arteria carótida externa y discurre junto al borde inferior de la mandíbula, justo anterior al masetero (figs. 8-23 C y 8-24 B). La arteria tiene aquí un curso superficial inmediatamente profunda respecto al platisma.

La arteria facial cruza la mandíbula, el buccinador y el maxilar en su trayectoria sobre la cara hacia el ángulo medial del ojo, en la unión de los párpados superior e inferior (fig. 8-24 B). La arteria facial está situada profundamente respecto a los músculos cigomático mayor y elevador del labio superior. Cerca del final de su sinuoso recorrido a través de la cara, la arteria facial pasa aproximadamente a un través de dedo lateralmente al ángulo de la boca. La arteria facial envía ramas a los labios superior e inferior (las **arterias labiales superior** e **inferior**), asciende por el lado de la nariz y se anastomosa con la rama nasal dorsal de la arteria oftálmica. Distalmente a la **arteria nasal lateral** al lado de la nariz, la parte terminal de la arteria facial toma el nombre de **arteria angular.**

La **arteria temporal superficial** es la rama terminal más pequeña de la arteria carótida externa; la otra rama es la *arteria maxilar*. La arteria temporal superficial emerge en la cara entre la articulación temporomandibular y la oreja, penetra en la fosa temporal y finaliza en la piel cabelluda al dividirse en sus *ramas frontal* y *parietal*. Estas ramas arteriales acompañan o se hallan muy próximas a los ramos correspondientes del nervio auriculotemporal.

La **arteria transversa de la cara** (facial transversa) surge de la arteria temporal superficial dentro de la glándula parótida y cruza la cara superficialmente al masetero (figs. 8-23 C y 8-24 B), aproximadamente a un través de dedo inferior al arco cigomático. Se divide en numerosas ramas que irrigan la glándula parótida y su conducto, el masetero y la piel de la cara. Se anastomosa con ramas de la arteria facial.

Además de la arteria temporal superficial, otras diversas arterias acompañan a los nervios cutáneos de la cara. Las **arterias supraorbitaria** y **supratroclear**, ramas de la arteria oftálmica, acompañan a los nervios homónimos a través de las cejas y la frente (fig. 8-24; tabla 8-5). La arteria supraorbitaria continúa e irriga la piel cabelluda anteriormente al vértice. La **arteria mentoniana**, la única rama superficial derivada de la arteria maxilar, acompaña al nervio homónimo en el mentón.

ARTERIAS DE LA PIEL CABELLUDA

La piel cabelluda posee una rica irrigación sanguínea (fig. 8-24 A; tabla 8-5). Las arterias discurren en la segunda capa de la piel cabelluda, la capa de tejido conectivo subcutáneo entre la piel y la aponeurosis epicraneal. Las arterias se anastomosan libremente con otras arterias adyacentes, y cruzando la línea media con las arterias contralaterales. Las paredes arteriales se hallan firmemente unidas al tejido conectivo denso en el cual yacen, lo que limita su capacidad para contraerse cuando se seccionan. Por consiguiente, las hemorragias por heridas en la piel cabelluda son profusas.

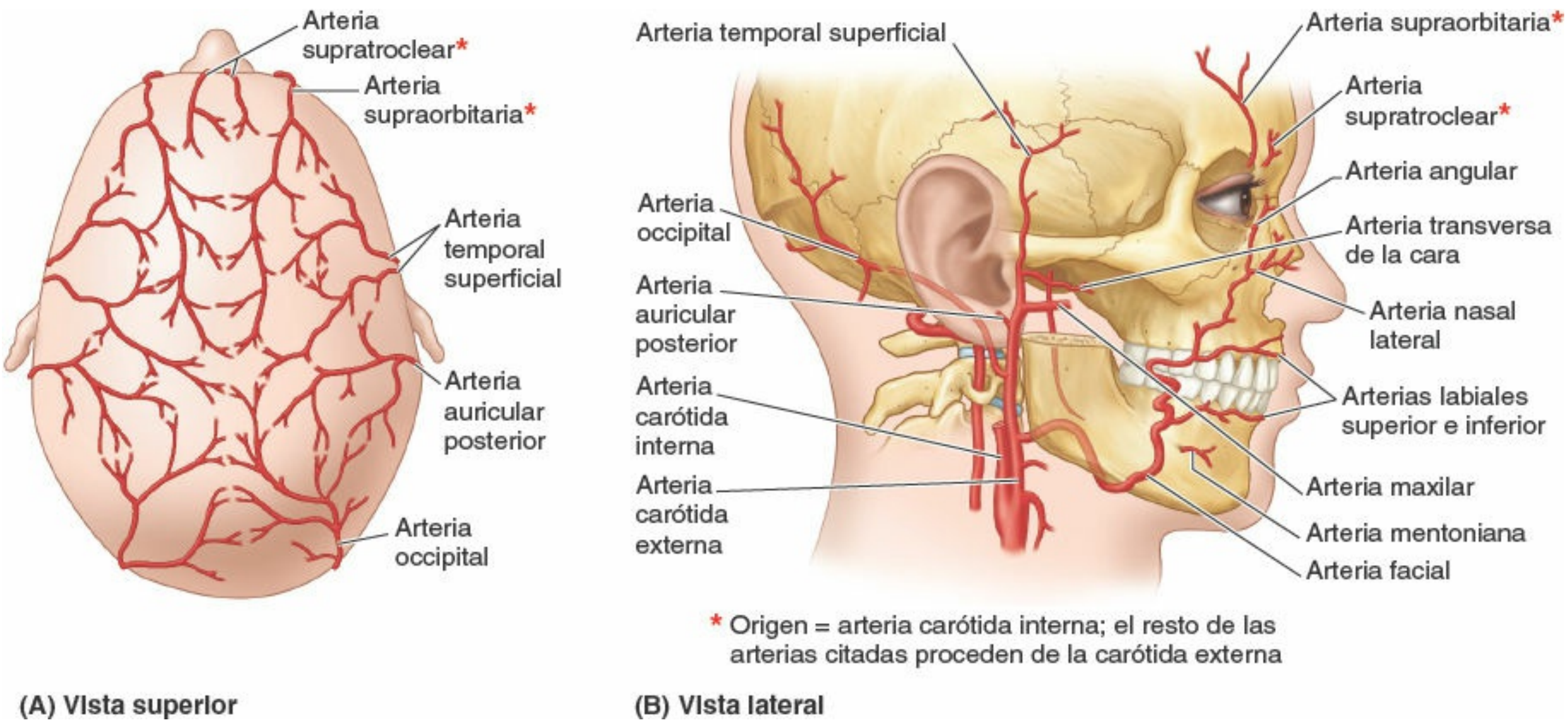

FIGURA 8-24. Arterias superficiales de la cara y la piel cabelluda.

TABLA 8-5. ARTERIAS SUPERFICIALES DE LA CARA Y LA PIEL CABELLUDA

Arteria	Origen	Recorrido	Distribución
Facial	Arteria carótida externa	Asciende profunda a la glándula submandibular; se enrolla alrededor del borde inferior de la mandíbula y entra en la cara	Músculos de la expresión facial y de la cara
Labial inferior	Arteria facial, cerca del ángulo de la boca	Discurre medialmente en el labio inferior	Labio inferior
Labial superior		Discurre medialmente en el labio superior	Labio superior, ala de la nariz y septo nasal
Nasal lateral	Arteria facial cuando asciende por el lado de la nariz	Pasa hacia el ala de la nariz	Piel del ala y dorso de la nariz
Angular	Rama terminal de la arteria facial	Pasa hacia el ángulo (canto) medial del ojo	Parte superior de la mejilla y párpado inferior
Occipital	Arteria carótida externa	Pasa medial al vientre posterior del digástrico y el proceso mastoides; acompaña al nervio occipital en la región occipital	Piel cabelluda del dorso de la cabeza, hasta el vértice
Auricular posterior	Arteria carótida externa	Discurre posteriormente, profunda respecto a la glándula parótida, a lo largo del proceso estiloides, entre el proceso mastoides y la oreja	Oreja y piel cabelluda posterior a la oreja
Temporal superficial	Rama terminal de menor tamaño de la arteria carótida externa	Asciende anterior a la oreja hacia la región temporal y termina en la piel cabelluda	Músculos de la cara y piel de las regiones frontal y temporal
Transversa de la cara	Arteria temporal superficial dentro de la glándula parótida	Cruza la cara superficial al músculo masetero e inferior respecto al arco cigomático	Glándula y conducto parotídeos, músculos y piel de la cara
Mentoniana	Rama terminal de la arteria alveolar inferior	Emerge del foramen mentoniano y pasa hacia el mentón	Músculos de la cara y piel del mentón
Supraorbitaria[a]	Ramas terminales de la arteria oftálmica	Discurre superiormente desde el foramen supraorbitario	Músculos y piel de la frente y la piel cabelluda, y conjuntiva superior
Supratroclear[a]		Discurre superiormente desde la incisura supratroclear	

[a] Deriva de la arteria carótida interna.

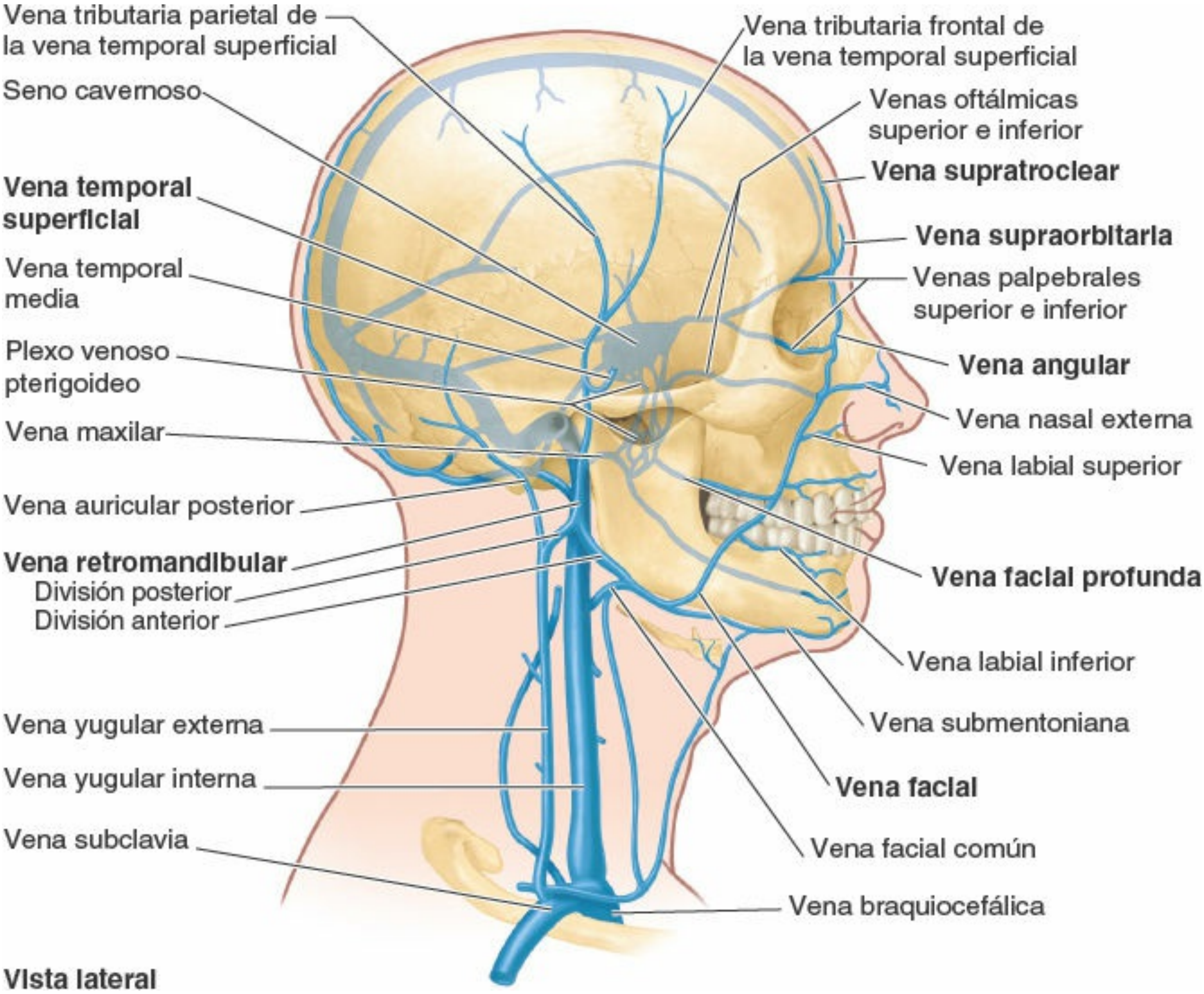

FIGURA 8-25. **Venas de la cara y la piel cabelluda.**

TABLA 8-6. VENAS DE LA CARA Y LA PIEL CABELLUDA

Vena	Origen	Recorrido	Terminación	Áreas de drenaje
Supratroclear	Se origina del plexo venoso de la frente y la piel cabelluda, a través del cual se comunica con la rama frontal de la vena temporal superficial, su homóloga contralateral y la vena supraorbitaria	Desciende junto a la línea media de la frente hasta la raíz de la nariz, donde se une a la vena supraorbitaria	Vena angular en la raíz de la nariz	Parte anterior de la piel cabelluda y frente
Supraorbitaria	Se origina en la frente al anastomosarse con la tributaria frontal de la vena temporal superficial	Discurre medialmente superior a la órbita; se une a la vena supratroclear; una rama pasa a través de la incisura supraorbitaria y se une con la vena oftálmica superior		
Angular	Se origina en la raíz de la nariz, por la unión de las venas supratroclear y supraorbitaria	Desciende oblicuamente a lo largo de la raíz y el lado de la nariz, hasta el borde inferior de la órbita	Pasa a llamarse vena facial en el borde inferior de la órbita	Parte anterior de la piel cabelluda y frente; párpados superior e inferior y conjuntiva; puede llegarle drenaje desde el seno cavernoso
Facial	Continuación de la vena angular tras pasar el borde inferior de la órbita	Desciende a lo largo del borde lateral de la nariz, recibiendo venas nasales externas y palpebrales inferiores; discurre después oblicuamente a través de la cara para cruzar por debajo del borde de la mandíbula; recibe una comunicación de la vena retromandibular (tras la cual se denomina a veces vena facial común)	Vena yugular interna frente a o inferior al nivel del hueso hioides	Parte anterior de la piel cabelluda y frente; párpados; parte externa de la nariz; parte anterior de la mejilla; labios; mentón y glándula submandibular
Facial profunda	Plexo venoso pterigoideo	Discurre anteriormente sobre el maxilar, superior al buccinador y profunda respecto al masetero, emergiendo medial al borde anterior del masetero sobre la cara	Entra en la cara posterior de la vena facial	Fosa infratemporal (la mayoría de las áreas irrigadas por la arteria maxilar)
Temporal superficial	Se inicia desde la extensión del plexo venoso en el lado de la piel cabelluda y a lo largo del arco cigomático	Se unen tributarias frontal y parietal anteriormente al pabellón auricular; cruza la raíz temporal del arco cigomático para pasar desde la región temporal y entrar en la glándula parótida	Se une a la vena maxilar por detrás del cuello de la mandíbula para formar la vena retromandibular	Lado de la piel cabelluda; cara superficial del músculo temporal; parte del oído externo
Retromandibular	Se forma anterior a la oreja, por la unión de las venas temporal superficial y maxilar	Discurre posterior y profunda a la rama de la mandíbula a través de la glándula parótida; se comunica en su extremo inferior con la vena facial	Se une a la vena auricular posterior para formar la vena yugular externa	Glándula parótida y músculo masetero

La irrigación arterial proviene de las **arterias carótidas externas** a través de las *arterias occipitales, auriculares posteriores* y *temporales superficiales*, y de las *arterias carótidas internas* a través de las *arterias supratrocleares* y *supraorbitarias*. Las arterias de la piel cabelluda aportan poca sangre al neurocráneo, que está irrigado principalmente por la arteria meníngea media.

VENAS EXTERNAS DE LA CARA

La mayoría de las venas externas de la cara drenan en venas que acompañan a las arterias de la cara. Al igual que la mayoría de las venas superficiales, están sujetas a muchas variaciones; un patrón frecuente se muestra en la figura 8-25, y se ofrecen detalles en la tabla 8-6.

Al igual que las venas de otros lugares, poseen abundantes anastomosis que permiten su drenaje por vías alternativas durante períodos de compresión temporal. Las vías alternativas incluyen vías superficiales (por las venas facial y retromandibular/yugular externa) y profundas (por las anastomosis con el seno cavernoso, el plexo venoso pterigoideo y la vena yugular interna).

Las **venas faciales**, que discurren con las arterias faciales o paralelamente a ellas, son *venas sin válvulas* que realizan el principal drenaje superficial de la cara. Las tributarias de la vena facial incluyen la **vena facial profunda**, que drena el *plexo venoso pterigoideo* de la fosa infratemporal. Inferiormente al borde de la mandíbula, la vena facial se une con la rama (comunicante) anterior de la vena retromandibular. La vena facial drena directa o indirectamente en la vena yugular interna. En el ángulo medial del ojo, la vena facial comunica con la *vena oftálmica superior*, que drena en el *seno cavernoso*.

La **vena retromandibular** es una vena profunda de la cara, formada por la unión de la vena temporal superficial y la vena maxilar; esta última drena el plexo venoso pterigoideo. La vena retromandibular discurre posteriormente a la rama de la mandíbula, dentro del parénquima de la glándula parótida, superficialmente a la arteria carótida externa y profunda respecto al nervio facial. Cuando emerge desde el polo inferior de la glándula parótida, la vena retromandibular se divide en una rama anterior, que se une con la vena facial, y una rama posterior, que se une con la vena auricular posterior, inferiormente a la glándula parótida, para formar la **vena yugular externa.** Esta vena discurre inferior y superficialmente en el cuello y desemboca en la vena subclavia.

VENAS DE LA PIEL CABELLUDA

El drenaje venoso de las partes superficiales de la piel cabelluda se realiza a través de las venas que acompañan a las arterias de la piel cabelluda: las **venas suprarobitaria** y **supratroclear.** Las **venas temporales superficiales** y las **venas auriculares posteriores** drenan la piel cabelluda anterior y posterior a las orejas, respectivamente. La vena auricular posterior a menudo recibe una *vena emisaria mastoidea* desde el seno sigmoideo, un seno venoso de la duramadre (v. fig. 8-33). Las **venas occipitales** drenan la región occipital de la piel cabelluda. El drenaje venoso de las partes profundas de la piel cabelluda de la región temporal se lleva a cabo a través de las **venas temporales profundas**, tributarias del plexo venoso pterigoideo.

DRENAJE LINFÁTICO DE LA CARA Y LA PIEL CABELLUDA

En la piel cabelluda no hay nódulos linfáticos, y excepto en la región parotídea y de la mejilla, tampoco los hay en la cara. La linfa procedente de la piel cabelluda, la cara y el cuello, drena en el *anillo superficial* (collar pericervical) *de nódulos linfáticos* (submentonianos, submandibulares, parotídeos, mastoideos y occipitales), localizados en la unión de la cabeza y el cuello (fig. 8-26 A). Los vasos linfáticos de la cara acompañan a otros vasos faciales. Los vasos linfáticos superficiales acompañan a las venas; los linfáticos profundos, a las arterias. Todos los vasos linfáticos de la cabeza y el cuello drenan directa o indirectamente en los *nódulos linfáticos cervicales profundos* (fig. 8-26 B), una cadena de nódulos que se localizan principalmente a lo largo de la vena yugular interna en el cuello. La linfa procedente de estos nódulos profundos llega al **tronco linfático yugular**, que se une con el *conducto torácico* en el lado izquierdo y con la vena yugular interna o la **vena braquiocefálica** en el lado derecho. A continuación se ofrece un resumen del drenaje linfático de la cara.

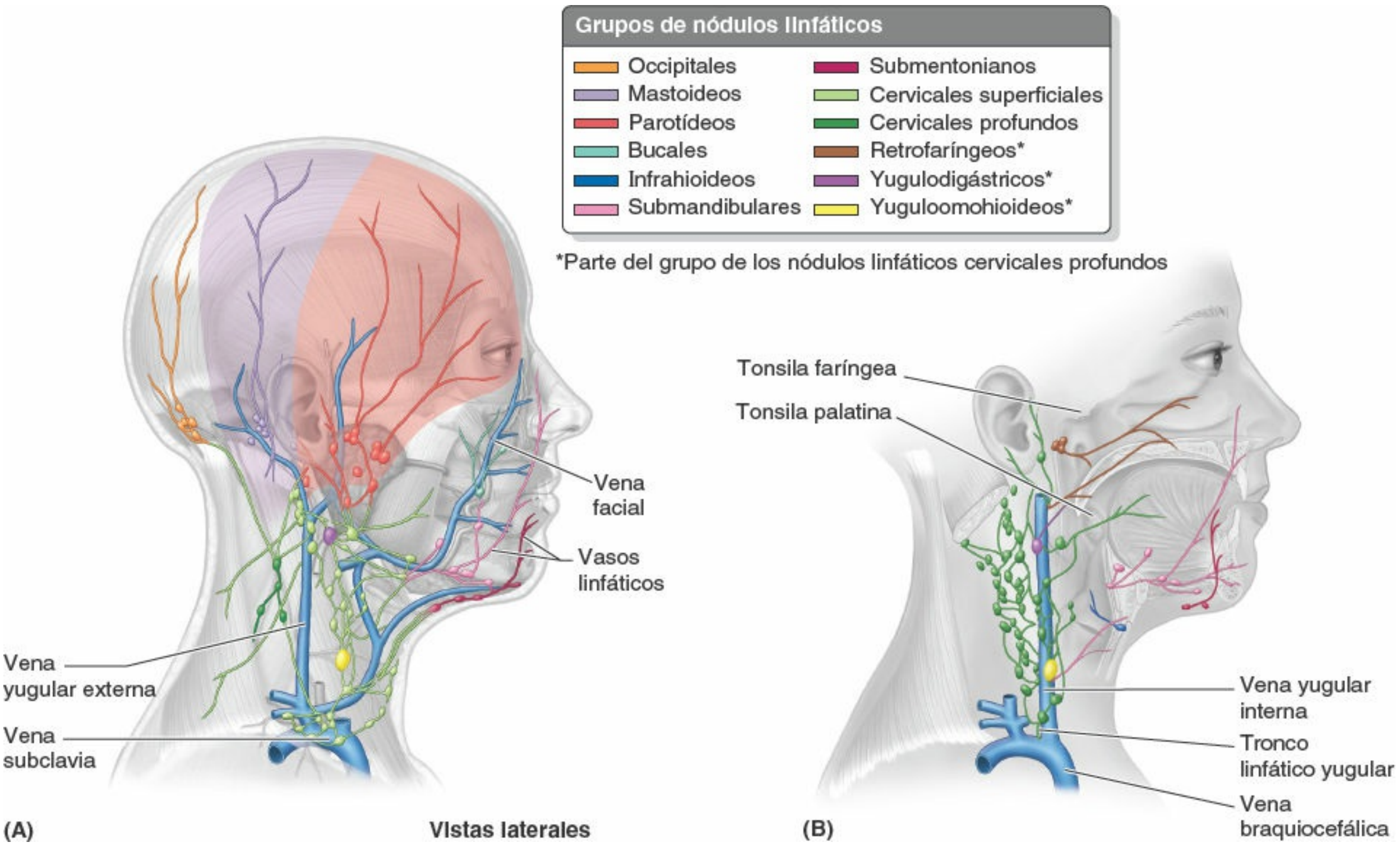

FIGURA 8-26. Drenaje linfático de la cara y la piel cabelluda. A) Drenaje superficial. En la unión de la cabeza y el cuello se forma un collar pericervical de nódulos linfáticos superficiales compuesto por los nódulos submentonianos, submandibulares, parotídeos, mastoideos y occipitales. Estos nódulos reciben inicialmente la mayor parte del drenaje linfático de la cara y la piel cabelluda. **B)** Drenaje profundo. Todos los vasos linfáticos de la cabeza y el cuello drenan finalmente en los nódulos linfáticos cervicales profundos, ya sea directamente, desde los tejidos, o indirectamente, tras pasar por el grupo de nódulos linfáticos próximo.

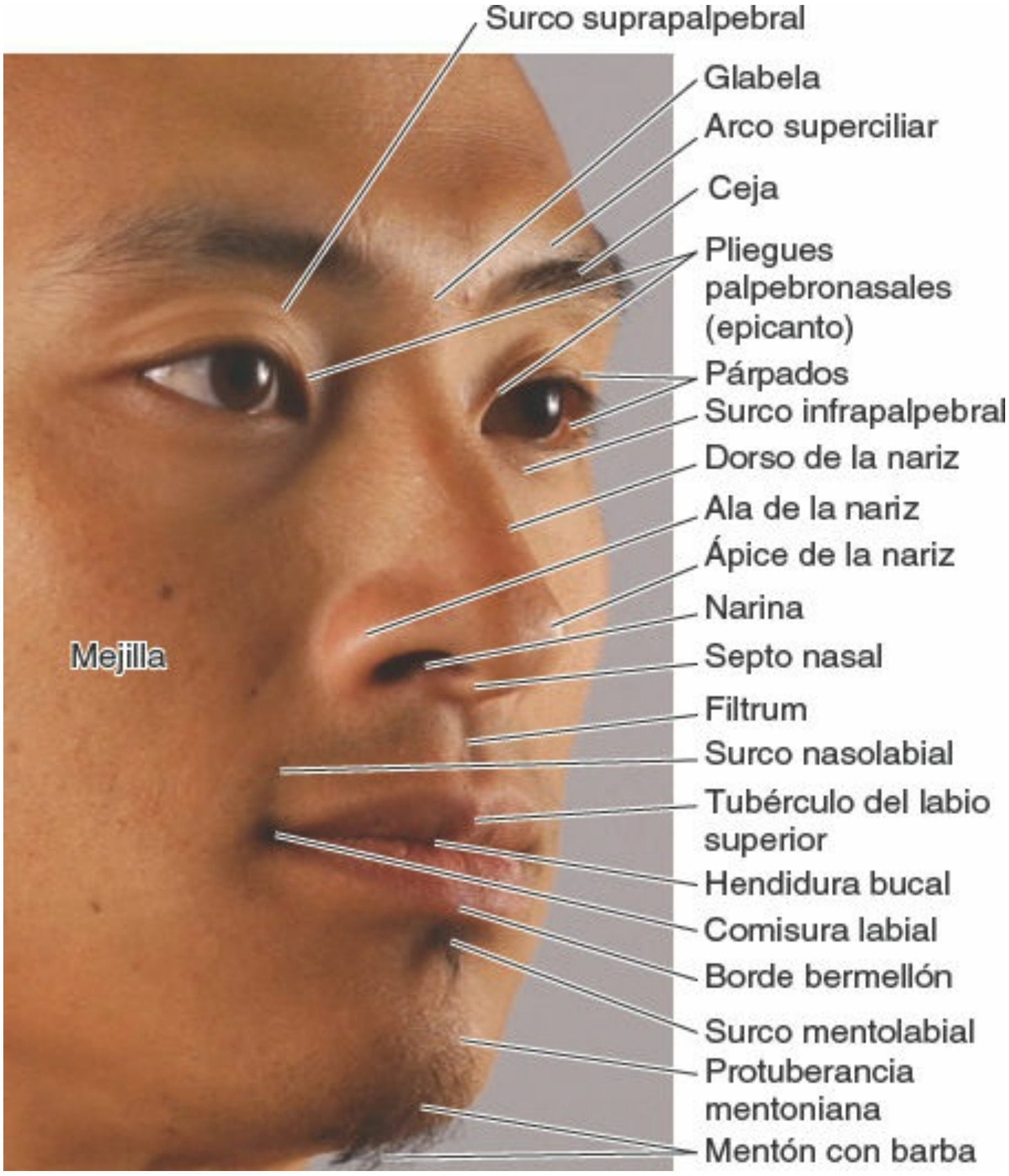

FIGURA 8-27. Anatomía de superficie de la cara.

- La linfa procedente de la parte lateral de la cara y la piel cabelluda, incluidos los párpados, drena en los **nódulos linfáticos parotídeos** superficiales.
- La linfa de los nódulos parotídeos profundos drena en los **nódulos linfáticos cervicales profundos.**
- La linfa del labio superior y las partes laterales del labio inferior drena en los **nódulos linfáticos submandibulares.**
- La linfa del mentón y la parte central del labio inferior drena en los **nódulos linfáticos submentonianos.**

Anatomía de superficie de la cara

A pesar de las variaciones, aparentemente infinitas, que permiten identificar a las personas como individuos, los rasgos de la cara humana son constantes (fig. 8-27). Las **cejas** son crecimientos lineales de pelo sobre el **borde superior de la órbita.** La región desprovista de pelo entre las cejas se encuentra sobre la *glabela*, y las crestas prominentes que se extienden lateralmente a cada lado por encima de las cejas son los *arcos superciliares*.

Los **párpados** son repliegues musculofibrosos móviles que cubren el bulbo ocular. Se unen entre sí en cada extremo de la **hendidura palpebral** en los **ángulos**

medial y lateral (comisuras) del ojo. El **pliegue palpebronasal (epicanto)** es un pliegue cutáneo que cubre el ángulo medial del ojo en algunos individuos, principalmente en los asiáticos. Las depresiones superior e inferior a los párpados son los **surcos suprapalpebral** e **infrapalpebral.**

La forma de la nariz cambia notablemente. La nariz presenta un *ápice* prominente y continúa con la frente en la *raíz de la nariz* (puente). El borde anterior redondeado de la nariz entre la raíz y el ápice es el *dorso de la nariz*. Inferiormente al ápice, la cavidad nasal de cada lado se abre anteriormente en una *narina* (orificio nasal), limitada medialmente por el *septo nasal* y lateral-mente por el *ala de la nariz.*

Los labios rodean la hendidura de la boca, la *hendidura bucal*. El **borde bermellón del labio** marca el comienzo de la *zona de transición* (denominada habitualmente labio) entre la piel y la mucosa del labio. La piel de la zona de transición carece de pelo y es delgada, lo que aumenta su sensibilidad y es la causa de que su color sea diferente (debido a los lechos capilares subyacentes). La unión lateral de los labios es la **comisura labial;** el ángulo entre los labios, medial a la comisura, que aumenta al abrir la boca y disminuye al cerrarla, es el **ángulo de la boca.**

En la parte media del labio superior hay un **tubérculo**, y superiormente a este hay un surco superficial, el **filtro (filtrum)** (del griego, hechizo de amor), que se extiende hasta el septo nasal. Los repliegues musculofibrosos de los labios continúan lateralmente con la **mejilla**, que contiene también el músculo buccinador y el cuerpo adiposo de la mejilla. La mejilla está separada de los labios por el **surco nasolabial**, que discurre oblicuamente entre el ala de la nariz y el ángulo de la boca. Estos surcos son más fáciles de observar al sonreír. El labio inferior está separado de la **protuberancia mentoniana** (mentón) por el **surco mentolabial.** En los labios, las mejillas y el mentón del varón adulto crece pelo, como parte de las características sexuales secundarias: la **barba.**

C U A D R O   C L Í N I C O

CARA Y PIEL CABELLUDA

Heridas e incisiones faciales

Debido a que no existe un neta fascia profunda en la cara y a que el tejido subcutáneo situado entre las inserciones cutáneas de los músculos faciales es laxo, las *heridas de la cara* tienden a abrirse ampliamente. Por lo tanto, debe suturarse cuidadosamente la piel para evitar cicatrices. Esta laxitud del tejido subcutáneo permite también que se acumulen líquidos y sangre tras una sufusión hemorrágica en la cara.

De modo similar, la inflamación de la cara causa una tumefacción considerable (p. ej., una picadura de avispa en la raíz de la nariz puede ocluir ambos ojos). Al envejecer, la piel pierde su elasticidad y se producen crestas y arrugas perpendiculares a la dirección de las fibras de los músculos faciales. Las incisiones en la piel realizadas a lo largo de estas líneas de tensión o arrugas (líneas de Langer) curan con una cicatriz mínima (v. cuadro clínico «Incisiones y

cicatrices en la piel», en el cap. 1).

Traumatismos de la piel cabelluda

Las arterias de la piel cabelluda surgen a los lados de la cabeza, están bien protegidas por el tejido conectivo denso y se anastomosan libremente. Por lo tanto, un *desprendimiento parcial de la piel cabelluda* puede reimplantarse con unas probabilidades razonables de que se cure, si uno de los vasos que lo irrigan permanece intacto. En una *craneotomía osteoplástica* (extirpación quirúgica de un segmento de la calvaria con un colgajo de tejidos blandos de la piel cabelluda para exponer la cavidad craneal), las incisiones suelen ser convexas y ascendentes, de modo que la arteria temporal superficial queda incluida en el colgajo de tejidos.

La piel cabelluda *propiamente dicha*, es decir, sus tres primeras capas (v. fig. 8-15 A), clínicamente a menudo se considera como una capa única, debido a que estas capas permanecen unidas cuando se realiza un colgajo cutáneo durante una craneotomía, o cuando una parte de la piel cabelluda es arrancada (p. ej., en un accidente industrial). Los nervios y vasos de la piel cabelluda penetran inferiormente y ascienden a lo largo de la segunda capa hasta la piel. En consecuencia, los colgajos quirúrgicos de la piel cabelluda se realizan de tal modo que permanezcan unidos en la parte inferior, para preservar los nervios y vasos y promover una buena cicatrización.

Las arterias de la piel cabelluda aportan poca sangre a la calvaria, que está irrigada por las arterias meníngeas medias. Por lo tanto, la pérdida de piel cabelluda no produce necrosis de los huesos de la calvaria.

Heridas de la piel cabelluda

La aponeurosis epicraneal tiene importancia clínica. Debido a su resistencia, las *heridas superficiales de la piel cabelluda* no se abren ampliamente y los bordes permanecen juntos. Además, las heridas superficiales no han de suturarse con profundidad, pues la aponeurosis epicraneal no permite una amplia separación de la piel. Las *heridas profundas de la piel cabelluda* se abren ampliamente si la aponeurosis epicraneal se ha desgarrado en el plano coronal, debido a la tracción que ejercen los vientres frontal y occipital del músculo occipitofrontal en direcciones opuestas (anteriormente y posteriormente).

Infecciones de la piel cabelluda

La capa de tejido conectivo laxo (cuarta capa) de la piel cabelluda es el *área de peligro de la piel cabelluda*, ya que el pus o la sangre se expanden fácilmente en dicha capa. La infección en esta capa puede propagarse también a la cavidad craneal por las *venas emisarias*, que atraviesan los forámenes parietales de la calvaria y llegan a las estructuras intracraneales, como las meninges (v. fig. 8-8 A y C). La infección no puede llegar al cuello porque los vientres occipitales del músculo occipitofrontal se insertan en el hueso occipital y en las porciones mastoideas de los huesos temporales (v. fig. 8-16 A). La

infección de la piel cabelluda tampoco puede diseminarse lateralmente más allá de los arcos cigomáticos, debido a que la aponeurosis epicraneal continúa con la fascia temporal que se inserta en dichos arcos.

FIGURA C8-12. **Equimosis (extravasación de sangre por debajo de la piel).**

FIGURA C8-13. Parálisis de Bell.

Las infecciones o los líquidos (p. ej., pus o sangre) pueden penetrar en los párpados y la raíz de la nariz, debido a que el occipitofrontal se inserta en la piel y el tejido subcutáneo, y no en el hueso (v. fig. 8-16 B). La piel de los párpados, la más delgada del cuerpo, es delicada y sensible. Debido al carácter laxo del tejido subcutáneo de los párpados, incluso un traumatismo o una inflamación relativamente leves pueden dar lugar a que se acumule líquido, con hinchazón de los párpados. Los golpes en la región periorbitaria suelen producir lesiones en los tejidos blandos, al quedar aplastados contra el borde óseo, fuerte y relativamente agudo. Por lo tanto, puede producirse un «ojo morado» *(equimosis periorbitaria)* por un traumatismo de la piel cabelluda y/o la frente (fig. C8-12). Las **equimosis** (manchas purpúreas) aparecen por extravasación de sangre en el tejido subcutáneo y la piel de los párpados y las zonas circundantes.

Quistes sebáceos

Los conductos de las glándulas sebáceas relacionadas con los folículos pilosos de la piel cabelluda pueden obstruirse, con retención de secreciones y formación de *quistes sebáceos*. Dado que estos quistes se hallan en la piel, se mueven junto con la piel cabelluda.

Cefalohematoma

Después de un parto difícil, a veces se produce una hemorragia entre el pericráneo (quinta capa de la piel cabelluda; v. fig. 8-15 A) y la calvaria del niño, habitualmente sobre un hueso parietal. La sangre queda atrapada en esta área y constituye un *cefalohematoma*. Este proceso benigno puede ser frecuente en los neonatos debido a un parto traumático, con rotura de numerosas arterias

periósticas diminutas que nutren los huesos de la calvaria.

Ensanchamiento de las narinas

Las acciones de los músculos nasales (v. fig. 8-17, centro y arriba) se han considerado generalmente como anodinas. Sin embargo, los clínicos estudian su acción, ya que puede tener valor diagnóstico. Por ejemplo, los *respiradores nasales* verdaderos pueden ensanchar visiblemente las narinas (orificios nasales). La respiración bucal habitual, producida por obstrucción nasal crónica, por ejemplo, disminuye y a veces elimina la capacidad para ensanchar las narinas. Los niños que son *respiradores bucales crónicos* desarrollan a menudo mala oclusión dental (mordida imperfecta), porque la alineación de los dientes se mantiene en gran medida por períodos normales de oclusión y cierre labial. Se han desarrollado *dispositivos antirronquido* que se acoplan a la nariz para ensanchar las narinas y mantener más permeable la vía aérea.

Parálisis de los músculos de la cara

Los *traumatismos del nervio facial* (NC VII) o de sus ramas ocasionan parálisis de algunos o todos los músculos de la cara en el lado afecto *(parálisis de Bell)*. El área afectada se hunde y la expresión facial se distorsiona, con aspecto de pasividad o tristeza (fig. C8-13). La pérdida de tono del orbicular del ojo ocasiona eversión del párpado inferior (caída y pérdida de contacto con la superficie del bulbo ocular). Como resultado, las lágrimas no cubren la córnea, lo que impide que esta se lubrifique e hidrate de un modo suficiente.

A consecuencia de ello, la córnea se hace vulnerable a la ulceración, y si se forman cicatrices puede alterarse la visión. Si la lesión debilita o paraliza el buccinador y el orbicular de la boca, se acumulan los alimentos en el vestíbulo bucal durante la masticación, lo que a menudo obliga a retirarlos con el dedo. Cuando se afectan los esfínteres o dilatadores de la boca, esta se desplaza (con caída de su comisura) por la contracción de los músculos faciales contralaterales, que no encuentran oposición, y la fuerza de la gravedad, con babeo y salida de los alimentos por ese lado de la boca. La debilidad de los músculos del labio afecta al habla por la dificultad para emitir los sonidos labiales (B, M, P o W). Los individuos afectados no pueden silbar ni soplar un instrumento de viento. Se tocan a menudo los ojos y la boca con un pañuelo para enjugar los líquidos (lágrimas y saliva) que fluyen del párpado y la boca; la presencia de dichos líquidos y el constante roce con el pañuelo pueden provocar una irritación local de la piel.

Bloqueo del nervio infraorbitario

Para tratar las heridas del labio superior y la mejilla, o más habitualmente para reparar los dientes incisivos maxilares, se practica una anestesia local de la parte inferior de la cara mediante infiltración del nervio infraorbitario con un agente anestésico. La inyección se efectúa en la zona del foramen infraorbitario; para ello se eleva el labio superior y se introduce la aguja a través

de la unión de la mucosa bucal y la encía, en la cara superior del vestíbulo bucal.

Para determinar dónde emerge el nervio infraorbitario se presiona sobre el maxilar en la región del foramen infraorbitario. La presión intensa sobre el nervio ocasiona un dolor considerable. Dado que los vasos infraorbitarios salen del foramen infraorbitario junto con el nervio homónimo, la aspiración con la jeringa antes de inyectar evita el paso inadecuado del anestésico al torrente sanguíneo. Como la órbita está situada inmediatamente superior al lugar de la inyección, la falta de cuidado en la técnica podría originar el paso del líquido anestésico al interior de la órbita, con parálisis temporal de los músculos extraoculares.

Bloqueo de los nervios mentoniano e incisivos

A veces se desea anestesiar un lado de la piel y la mucosa del labio inferior y la piel del mentón (p. ej., para suturar una herida importante del labio). La inyección de un agente anestésico en el foramen mentoniano bloquea el nervio mentoniano que inerva la piel y la mucosa del labio inferior desde el foramen mentoniano hasta la línea media, incluida la piel del mentón.

Bloqueo del nervio bucal

Para anestesiar la piel y la mucosa de la mejilla (p. ej., para suturar una herida incisa) se inyecta un anestésico en la mucosa que cubre la *fosa retromolar*, localizada por detrás del 3.er molar mandibular entre el borde anterior de la rama y la cresta temporal.

Neuralgia del trigémino

La *neuralgia del trigémino*, o *tic doloroso*, es un trastorno de la raíz sensitiva del NC V que ocurre más a menudo en los individuos de mediana edad y los ancianos. Se caracteriza por ataques súbitos de dolor facial insoportable, parecido a cuchilladas. El *paroxismo* (dolor agudo súbito) puede durar 15 min o más. El dolor puede ser tan intenso que el individuo hace muecas de dolor; de aquí el nombre de *tic* (contracción). En algunos casos, el dolor puede ser de tal intensidad que aparecen trastornos psicológicos, con depresión e incluso intentos de suicidio.

El NC V_2 es el ramo sensitivo que se afecta con más frecuencia; a continuación se sitúa el NC V_3, y la menor frecuencia se observa en el NC V_1. Los paroxismos se desencadenan sobre todo al tocarse la cara, lavarse los dientes, afeitarse, beber o masticar. Con frecuencia se desencadena el dolor al tocar un área especialmente sensible, la *zona gatillo*, a menudo localizada en torno a la punta de la nariz o en la mejilla (Haines, 2013). En la neuralgia del trigémino se produce una desmielinización de los axones en la raíz sensitiva. En la mayoría de los casos, ello ocurre por la presión de una pequeña arteria aberrante (Kierman, 2013). Es frecuente que desaparezcan los síntomas cuando dicha arteria se aleja de la raíz sensitiva del NC V. Otros creen que la causa es un proceso patológico que afecta a las neuronas del ganglio del trigémino.

Para aliviar el dolor se recurre al tratamiento médico o quirúrgico. Cuando

está afectado el NC V_2 se ha intentado el bloqueo con alcohol del nervio infraorbitario en el foramen infraorbitario, lo que habitualmente alivia el dolor de un modo transitorio. El procedimiento quirúrgico más simple consiste en arrancar o seccionar los ramos del nervio en el foramen infraorbitario.

En otros tratamientos se ha utilizado la *ablación selectiva con radiofrecuencia de partes del ganglio trigémino* mediante un electrodo de aguja que se introduce a través de la mejilla y el foramen oval. En algunos casos resulta necesario seccionar la raíz sensitiva para aliviar el dolor. Para evitar la regeneración de las fibras nerviosas puede seccionarse parcialmente la raíz sensitiva del nervio trigémino entre el ganglio y el tronco del encéfalo *(rizotomía)*. Aunque los axones pueden regenerarse, no lo hacen dentro del tronco del encéfalo. Los cirujanos tratan de diferenciar y seccionar solamente las fibras sensitivas que se dirigen a la división del NC V afectada.

El mismo resultado puede obtenerse mediante la sección del tracto espinal del NC V *(tractotomía)*. Después de esta opera-ción se pierde la sensibilidad al dolor, la temperatura y el tacto ligero en el área cutaneomucosa inervada por el componente afectado del NC V. Esta pérdida de sensibilidad puede ser molesta para el paciente, que deja de reconocer la presencia de los alimentos en el labio, la mejilla o el interior de la boca en el lado de la sección nerviosa; sin embargo, esta discapacidad suele ser preferible a los ataques de dolor insoportable.

Lesiones del nervio trigémino

Las lesiones de la totalidad del nervio causan una amplia anestesia, que abarca:

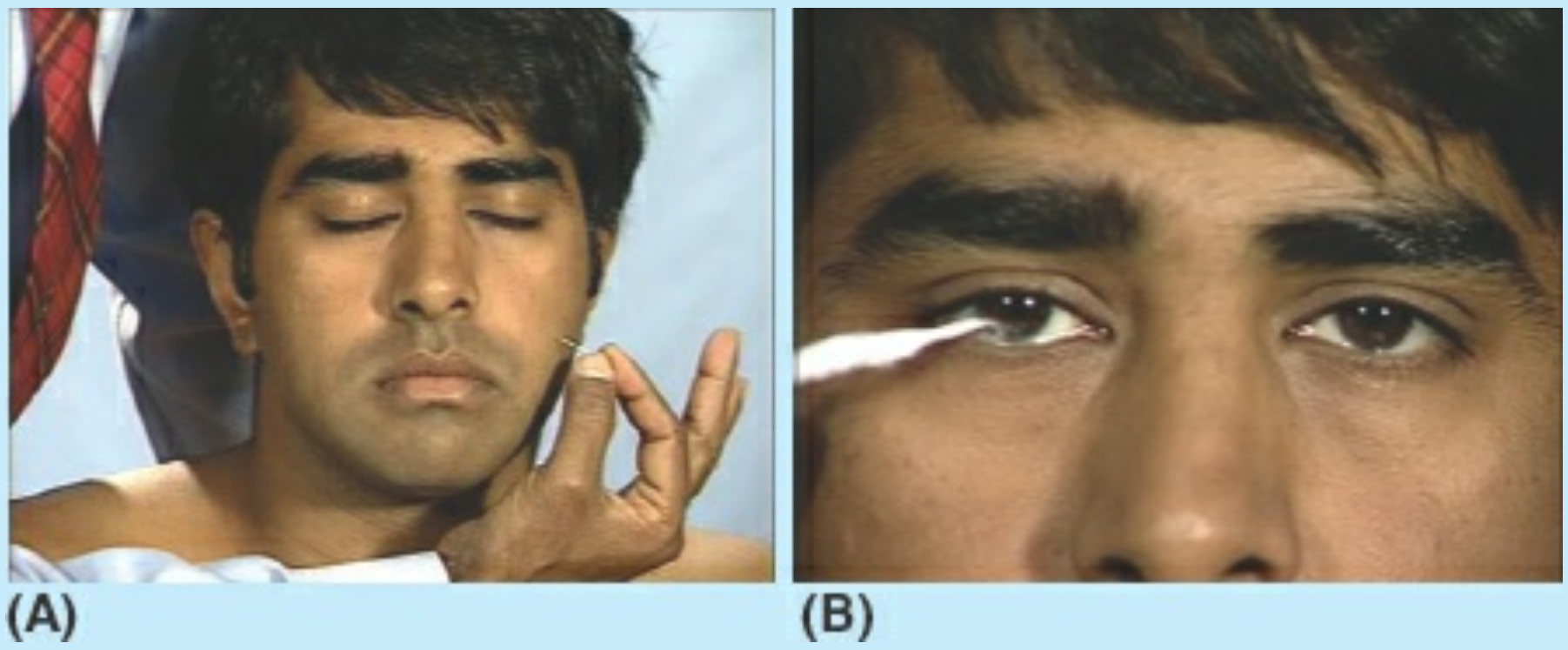

FIGURA C8-14.

- La mitad anterior correspondiente de la piel cabelluda.
- La cara, excepto las áreas en torno al ángulo de la mandíbula, la córnea y la conjuntiva.
- Las mucosas nasal, bucal y de la parte anterior de la lengua.

También se produce parálisis de los músculos masticadores.

Infección por herpes zóster del ganglio del trigémino

La *infección por el virus del herpes zóster* puede producir lesiones en los ganglios

craneales. La afectación del ganglio del trigémino tiene lugar en un 20% de los casos (Mukerji et al., 2016). La infección se caracteriza por una erupción de grupos de vesículas que siguen el curso del nervio afectado (p. ej., *herpes zóster oftálmico*). Puede resultar afectada cualquier división del NC V, pero es más frecuente en la división oftálmica. Suele afectar a la córnea, con *úlceras corneales* dolorosas y las subsiguientes *cicatrices corneales.*

Pruebas de la función sensitiva del NC V

Para comprobar la función sensitiva del nervio trigémino se pide al paciente que cierre los ojos y responda al notar las diferentes sensaciones. Por ejemplo, se roza suavemente con una gasa seca en la piel de un lado de la cara, y luego en el lado opuesto. La prueba se efectúa sucesivamente en la piel de la frente (NC V_1), la mejilla (NC V_2) y la mandíbula (NC V_3). Se pide al paciente que indique si la sensación es igual en uno y otro lado. A continuación se repite la prueba con instrumentos fríos o calientes, y con un suave pinchazo de aguja, asimismo alternando los lados (fig. C8-14).

Lesiones del nervio facial

Las lesiones de las ramas del nervio facial causan parálisis de los músculos de la cara (parálisis de Bell), con o sin pérdida de la sensibilidad gustativa en los dos tercios anteriores de la lengua, o trastornos secretores de las glándulas lagrimales y salivares (v. cuadro clínico «Parálisis de los músculos de la cara»). Las lesiones próximas al origen del NC VII desde el puente del encéfalo, o proximales al origen del nervio petroso mayor (en la región del ganglio geniculado), originan una pérdida de las funciones motora, gustativa y autónoma. Las lesiones distales al ganglio geniculado, pero proximales al origen del nervio cuerda del tímpano, producen la misma disfunción, excepto que no se afecta la secreción lagrimal. Las lesiones cercanas al foramen estilomastoideo solamente dan lugar a pérdida de la función motora (es decir, parálisis facial).

La *parálisis del nervio facial* obedece a muchas causas. La causa de parálisis facial no traumática más habitual es la *inflamación del nervio facial* cerca del foramen estilomastoideo (v. fig. 8-9 A), a menudo por una infección vírica, con edema (tumefacción) y compresión del nervio en el conducto del nervio facial. La lesión del nervio facial puede ocurrir por *fractura del hueso temporal*, con parálisis facial poco después de la lesión. Si el nervio se secciona por completo, las probabilidades de recuperación completa, o incluso parcial, son remotas. La movilidad muscular suele mejorar cuando la lesión nerviosa se debe a un traumatismo craneal cerrado; sin embargo, es posible que la recuperación no sea completa (Russo et al., 2016). La parálisis del nervio facial puede ser idiopática (sin causa conocida), pero a menudo se produce tras la exposición al frío, como al ir en coche con la ventanilla abierta.

La parálisis facial puede ser una complicación de la cirugía; por lo tanto, es esencial identificar el nervio facial y sus ramas durante el procedimiento quirúrgico (p. ej., *parotidectomía*, extirpación de la glándula parótida). El nervio

facial y sus ramos pueden identificarse mejor a su salida del foramen estilomastoideo; si es necesario, puede emplearse la estimulación eléctrica para confirmarlo. La parálisis del facial también puede estar relacionada con la manipulación dental, la vacunación, el embarazo, la infección por VIH, la enfermedad de Lyme (trastorno inflamatorio con cefalea y rigidez de nuca) o las infecciones del oído medio (otitis media).

Dado que los ramos del nervio facial son superficiales, pueden lesionarse por heridas punzantes o por arma de fuego, cortes y traumatismo del parto (v. fig. 8-23):

- La *lesión del ramo cigomático* del NC VII causa parálisis, con atonía del orbicular del ojo en el párpado inferior.
- La *parálisis del ramo bucal* del NC VII causa parálisis del buccinador y de la porción superior del orbicular de la boca y de los músculos del labio superior.
- La *parálisis del ramo marginal de la mandíbula* del NC VII puede ocurrir cuando se realiza una incisión a lo largo del borde inferior de la mandíbula. La lesión de este ramo (p. ej., durante el abordaje quirúrgico a la glándula submandibular) causa parálisis de la porción inferior del orbicular de la boca y de los músculos del labio inferior.

Las consecuencias de estas parálisis se exponen en el cuadro clínico «Parálisis de los músculos de la cara».

Compresión de la arteria facial

La arteria facial puede ocluirse por presión contra la mandíbula en el punto de cruce de este vaso. Debido a las numerosas anastomosis existentes entre las ramas de la arteria facial y las otras arterias de la cara, la compresión unilateral de la arteria facial no detiene la hemorragia debida a una herida de la cara que lesione dicha arteria o una de sus ramas. En las heridas del labio hay que ejercer presión en ambos lados del corte para que cese la hemorragia. En general, las heridas de la cara sangran abundantemente y curan con rapidez.

Pulsos de las arterias de la cara y la piel cabelluda

Los pulsos de las arterias temporal superficial y facial pueden utilizarse para contar las pulsaciones. Por ejemplo, los anestesistas, a la cabecera de la mesa de operaciones, a menudo toman el *pulso temporal* en el punto de cruce de la arteria temporal superficial con el proceso cigomático, justo por delante de la oreja. Con los dientes apretados, puede palparse el *pulso facial* en el punto donde la arteria facial cruza el borde inferior de la mandíbula, inmediatamente anterior al múscu lo masetero (v. fig. 8-24 B).

Estenosis de la arteria carótida interna

En el ángulo medial del ojo se produce una anastomosis entre la arteria facial, rama de la arteria carótida externa y las ramas cutáneas de la arteria

carótida interna. Al avanzar la edad, la arteria carótida interna puede estrecharse (estenosarse) por un engrosamiento arteroesclerótico de la íntima (parte más interna) de las arterias. Debido a la anastomosis arterial, las estructuras intracraneales como el encéfalo pueden ser irrigadas por la conexión entre la arteria facial y la rama nasal dorsal de la arteria oftálmica.

Heridas de la piel cabelluda

Las *heridas de la piel cabelluda* son la causa más habitual de traumatismo craneal que requiere atención quirúrgica. Estas heridas sangran abundantemente porque las arterias que llegan a la periferia de la piel cabelluda sangran desde ambos extremos por la existencia de abundantes anastomosis. Además, las arterias no se retraen al quedar seccionadas, y se mantienen abiertas por la acción del tejido conectivo denso en la segunda capa de la piel cabelluda. El espasmo del músculo occipitofrontal puede aumentar la abertura de las heridas de la piel cabelluda. Las hemorragias por heridas de la piel cabelluda pueden tener un desenlace fatal si no se controlan (p. ej., por sutura).

FIGURA C8-15.

Carcinoma escamoso del labio

El carcinoma escamoso del labio suele afectar al labio inferior (fig. C8-15). La sobreexposición al sol durante muchos años es un factor habitual en estos casos. La irritación crónica por fumar en pipa es también una causa contribuyente. Las células cancerosas procedentes de la parte central del labio inferior, la pared inferior (piso) de la boca y el ápice de la lengua, se propagan a los *nódulos linfáticos submentonianos*, mientras que las procedentes de las partes laterales del labio inferior drenan en los *nódulos linfáticos submandibulares.*

Puntos fundamentales

CARA Y PIEL CABELLUDA

La cara nos proporciona nuestra identidad como individuo humano. Por lo tanto, sus defectos congénitos o adquiridos tienen consecuencias más allá de los efectos físicos.

● La individualidad de la cara es consecuencia principalmente de las variaciones anatómicas. ● El modo

en que los músculos faciales modifican los rasgos básicos es fundamental para la comunicación. ● Los labios y la forma y el grado de apertura de la boca son componentes importantes del habla, pero el énfasis y las sutilezas del significado vienen dados por nuestras expresiones faciales.

Estructura de la piel cabelluda. La piel cabelluda es un manto de tejido blando algo movible que cubre la calvaria. ● El componente principal de la piel cabelluda es el epicráneo musculoaponeurótico, al cual está firmemente adherida la piel suprayacente, aunque está separado del periostio externo del cráneo (pericráneo) por un tejido areolar laxo. ● La capa areolar permite la movilidad de la piel cabelluda sobre la calvaria, así como la separación traumática de la piel cabelluda y el cráneo. ● La fijación de la piel a la aponeurosis epicraneal mantiene juntos los bordes de las heridas superficiales; en cambio, las heridas que perforen dicha aponeurosis se abren ampliamente. ● Después de un traumatismo craneal puede acumularse sangre en el espacio areolar, profundo a la aponeurosis.

Músculos de la cara y la piel cabelluda. Los músculos faciales desempeñan papeles importantes como dilatadores y esfínteres de las puertas de entrada de los sistemas alimentario (digestivo), respiratorio y visual (hendiduras bucal y ocular, y narinas), al controlar lo que entra, y algo de lo que sale, del organismo. ● Otros músculos faciales ayudan a los músculos de la masticación, para lo cual mantienen el alimento entre los dientes al masticar. ● Las partes carnosas de la cara (párpados, mejillas) forman paredes para la contención dinámica de las órbitas y la cavidad bucal. ● Todos los músculos faciales derivan del segundo arco faríngeo; por lo tanto, reciben inervación del nervio de este arco, el nervio facial (NC VII). ● Los músculos faciales son subcutáneos, la mayoría con un origen esquelético y una inserción cutánea. ● La cara carece de la fascia profunda que se halla presente en otros lugares del organismo.

Inervación de la cara y la piel cabelluda. La cara es muy sensible. Recibe inervación sensitiva de las tres divisiones del nervio trigémino (NC V). ● Los principales ramos terminales de cada división llegan al tejido subcutáneo de cada lado de la cara a través de tres forámenes que se hallan alineados verticalmente. ● Cada división inerva una determinada zona sensitiva, de modo similar a los dermatomas, pero sin que haya solapamiento de los nervios adyacentes; por lo tanto, las lesiones dan lugar a unas áreas de parestesia distintas y definidas. ● Las divisiones del NC V aportan sensibilidad no sólo a la piel superficial de la cara sino también a las mucosas profundas de los sacos conjuntivales, la córnea, la cavidad nasal y los senos paranasales, así como a la cavidad y el vestíbulo bucales. ● La piel que cubre el ángulo de la mandíbula está inervada por el nervio auricular mayor, un ramo del plexo cervical. ● Ocho nervios aportan sensibilidad a la piel cabelluda: anteriormente a la oreja mediante ramos procedentes de las tres divisiones del NC V, y posteriormente a la oreja mediante ramos de los nervios espinales cervicales. ● El nervio facial (NC VII) es el nervio motor de la cara; inerva todos los músculos de la expresión facial, así como el platisma, el vientre occipital del occipitofrontal y los músculos de la oreja que no forman parte propiamente de la cara. ● Estos músculos reciben inervación del NC VII principalmente por cinco ramos del plexo nervioso parotídeo.

Vascularización de la cara y la piel cabelluda. La cara y la piel cabelluda están muy vascularizadas. Las ramas terminales de las arterias de la cara se anastomosan libremente (incluso con anastomosis a través de la línea media con sus homólogas contralaterales). Por lo tanto, las hemorragias por heridas de la cara pueden ser difusas, pues el vaso seccionado sangra por ambos extremos. ● La mayoría de las arterias de la cara son ramas, o derivan de ramas, de la arteria carótida externa; las arterias que se originan en la arteria carótida interna que irrigan la frente constituyen excepciones. ● La principal arteria de la cara es la arteria facial. ● Las arterias de la piel cabelluda se hallan firmemente inmersas en el tejido conectivo denso que cubre la aponeurosis epicraneal. Por lo tanto, cuando se lesionan, estas arterias sangran desde ambos extremos, al igual que las arterias de la cara, pero son menos capaces de contraerse o retraerse que otros vasos superficiales; a consecuencia de ello, las hemorragias son profusas.

Las venas de la cara y la piel cabelluda acompañan en general a las arterias y proporcionan un drenaje venoso principalmente superficial. ● Sin embargo, también se anastomosan con el plexo venoso pterigoideo y con los senos venosos de la duramadre a través de venas emisarias, lo que constituye una vía potencialmente peligrosa para la diseminación de las infecciones. ● La mayoría de los nervios y vasos de la piel cabelluda discurren verticalmente hacia el vértice; así pues, una herida horizontal puede producir más daño vasculonervioso que una vertical.

El drenaje linfático de la mayor parte de la cara sigue el drenaje venoso hasta los nódulos linfáticos que rodean la base de la parte anterior de la cabeza (nódulos submandibulares, parotídeos y cervicales superficiales). ● Una excepción a esta norma es el drenaje linfático de la parte central del labio y el mentón, que inicialmente drena en los nódulos linfáticos submentonianos. Todos los nódulos de la cara drenan a su vez en los nódulos linfáticos cervicales profundos.

MENINGES CRANEALES

Las **meninges craneales** son unas coberturas membranosas del encéfalo que se hallan inmediatamente por dentro del cráneo (figs. 8-15 A y 8-28). Las meninges craneales:

- Protegen el encéfalo.
- Constituyen la trama de soporte de arterias, venas y senos venosos.
- Engloban una cavidad llena de líquido, el espacio subaracnoideo, que es vital para la función normal del encéfalo.

Las meninges están compuestas por tres capas de tejido conectivo membranoso (fig. 8-28 A, B y D):

1. *Duramadre (dura)*, capa fibrosa externa, fuerte y gruesa.
2. *Aracnoides*, capa intermedia delgada.
3. *Piamadre (pia)*, capa interna delicada y vascularizada.

Las capas intermedia e interna (aracnoides y piamadre) son membranas continuas que reciben en conjunto la denominación de **leptomeninge** (del griego, membrana fina) (fig. 8-28 B). La aracnoides está separada de la piamadre por el **espacio subaracnoideo (leptomeníngeo)**, que contiene el **líquido cerebroespinal** (LCE). Este espacio lleno de líquido ayuda a mantener el balance del líquido extracelular en el encéfalo. El LCE es un líquido transparente cuya constitución es similar a la del plasma; proporciona nutrientes, pero tiene menos proteínas y una concentración iónica diferente. El LCE se forma en los *plexos coroideos* de los cuatro ventrículos del encéfalo (fig. 8-28 A). Este líquido abandona el sistema ventricular y penetra en el espacio subaracnoideo entre la aracnoides y la piamadre, donde la almohadilla y nutre el encéfalo.

Duramadre

La **duramadre craneal** es una membrana bilaminar, densa y gruesa; se denomina también *paquimeninge* (fig. 8-28 A). Está adherida a la tabla interna de la calvaria. Las dos capas de la duramadre craneal son una *capa perióstica externa*, formada por el periostio que cubre la superficie interna de la calvaria, y una *capa meníngea interna*, o membrana fibrosa fuerte que se continúa en el foramen magno con la duramadre espinal que cubre la médula espinal.

La *capa perióstica externa de la duramadre se adhiere a la superficie interna del cráneo;* su fijación es intensa a lo largo de las suturas y en la base del cráneo (Haines, 2013). La capa perióstica externa se continúa en los forámenes craneales con el periostio de la superficie externa de la calvaria (fig. 8-28 C). Esta capa externa no continúa con la duramadre de la médula espinal, que consta sólo de la capa meníngea.

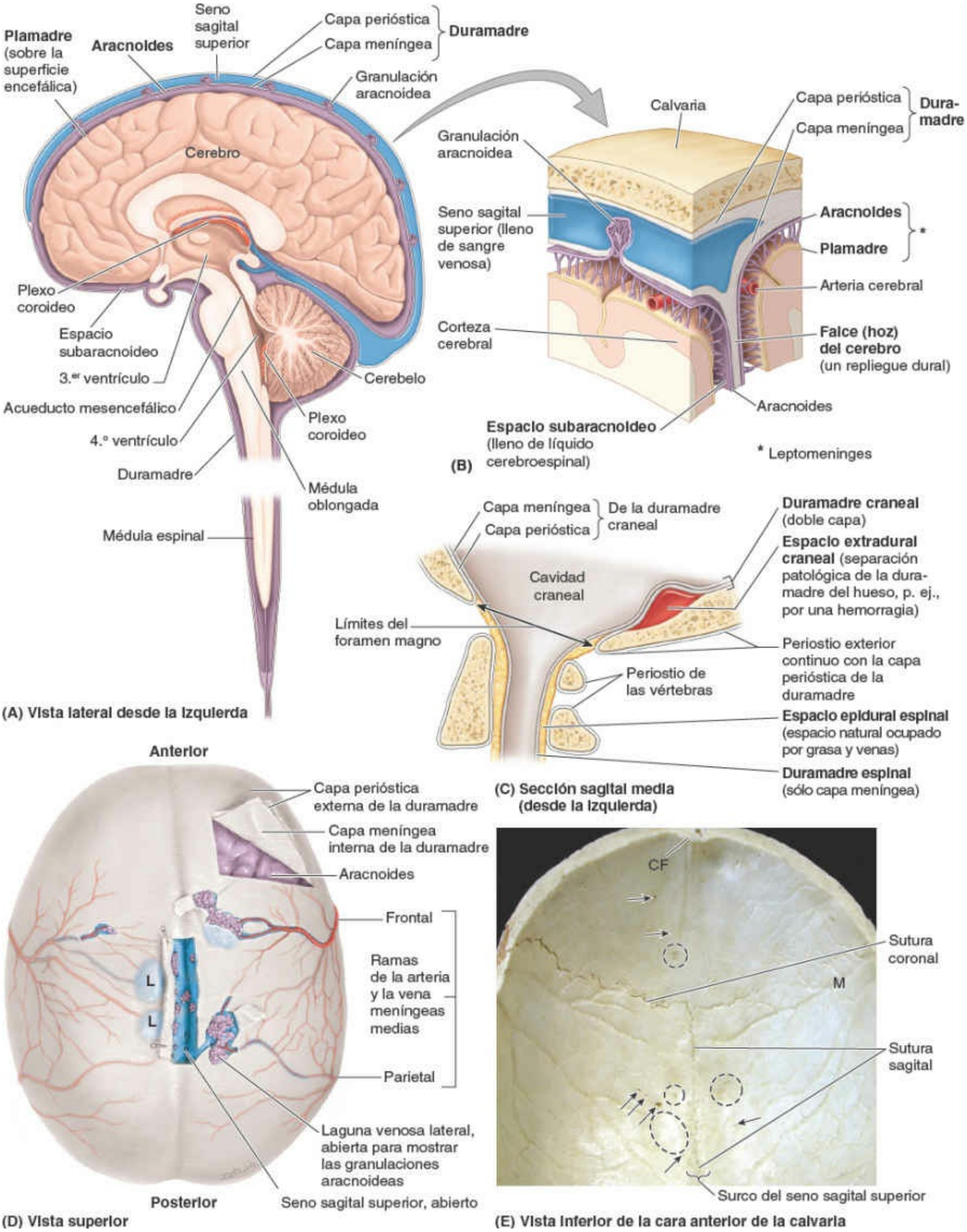

FIGURA 8-28. Meninges y relación con la calvaria, el encéfalo y la médula espinal. A) La duramadre y el espacio subaracnoideo *(lila)* rodean el encéfalo y se continúan con los que rodean la médula espinal. **B)** Las dos capas de la duramadre se separan para formar los senos venosos de la duramadre, como el seno sagital superior. Las granulaciones aracnoideas sobresalen a través de la capa meníngea de la duramadre en los senos venosos de la duramadre y transfieren líquido cerebroespinal (LCE) al sistema venoso. **C)** El espacio epidural espinal normal (extradural) lleno de grasa y venas no se continúa con el espacio epidural craneal potencial o patológico. La duramadre craneal tiene dos capas, mientras que la duramadre espinal sólo tiene una. **D)** Se ha retirado la calvaria para mostrar la capa externa (perióstica) de la duramadre. En el plano medio, se ha cortado y retirado una parte del grueso techo del seno sagital superior; lateralmente se reflejan partes del delgado techo de dos lagunas laterales (L), para mostrar las abundantes granulaciones aracnoideas, que son las

encargadas de la absorción de LCE. A la derecha se ha reclinado hacia delante un colgajo angular de duramadre; se ven los giros de la corteza cerebral a través de la aracnoides. **E)** La cara interna de la calvaria muestra fositas (*líneas de puntos*, fositas granulares) en los huesos frontal y parietal, producidas por granulaciones aracnoideas aumentadas de tamaño o agrupaciones de otras más pequeñas (como en **D**). Muchas pequeñas venas emisarias pasan entre el seno sagital superior y las venas del díploe y la piel cabelluda a través de pequeños forámenes emisarios *(flechas)* localizados a ambos lados de la sutura sagital. El surco vascular sinuoso (M) en la pared lateral está formado por la rama frontal de la arteria meníngea media. La falce del cerebro se fija por delante a la cresta frontal (CF).

Excepto en los senos y repliegues de la duramadre (fig. 8-28 B), *la capa meníngea interna está íntimamente fusionada con la capa perióstica* y no es posible separarlas (fig. 8-28 B y C). En la calvaria, las capas externa e interna de la duramadre fusionadas pueden desprenderse con facilidad de los huesos del cráneo (p. ej., al retirar la calvaria en una autopsia). En la base del cráneo, las dos capas durales están firmemente unidas y resulta difícil separarlas de los huesos. En vida, esta separación en la interfase duramadre-cráneo sólo ocurre patológicamente con la creación de un espacio epidural real (lleno de sangre o líquido).

REPLIEGUES O REFLEXIONES DE LA DURAMADRE

La **capa meníngea interna de la duramadre** es una capa de soporte que se refleja separándose de la capa perióstica externa para formar repliegues (reflexiones) de la duramadre (figs. 8-28 B y 8-29). Los repliegues de la duramadre dividen la cavidad craneal en compartimentos al formar separaciones parciales (septo de la duramadre) entre ciertas partes del encéfalo, y proporcionan soporte a otras partes. Los repliegues de la duramadre son:

- *Falce (hoz) del cerebro.*
- Tentorio del cerebelo.
- Falce del cerebelo.
- Diafragma de la silla.

La **falce del cerebro** es el mayor repliegue de la duramadre. Está situada en la **fisura longitudinal del cerebro** que separa los *hemisferios cerebrales* derecho e izquierdo. La falce del cerebro se adhiere en el plano medio a la superficie interna de la calvaria, desde la *cresta frontal del hueso frontal* y la *crista galli del etmoides*, anteriormente, hasta la *protuberancia occipital interna*, posteriormente (figs. 8-29 A y 8-30). La falce del cerebro termina posteriormente continuándose con el tentorio del cerebelo.

El **tentorio (tienda) del cerebelo**, el segundo mayor repliegue de la duramadre, es un amplio septo semilunar que separa los lóbulos occipitales de los hemisferios cerebrales del cerebelo (fig. 8-29 A y B). El tentorio del cerebelo se une anteriormente a los procesos clinoides del esfenoides, anterolateralmente a la porción petrosa del temporal, y posterolateralmente a la cara interna del hueso occipital y a parte del hueso parietal.

La falce del cerebro se une al tentorio del cerebelo y tira de él hacia arriba, lo que le confiere el aspecto de una tienda de campaña. El tentorio del cerebelo divide la cavidad craneal en los *compartimentos supratentorial* e *infratentorial*. La falce del cerebro divide el compartimento supratentorial en dos mitades, derecha e izquierda.

El borde anteromedial cóncavo del tentorio del cerebelo es libre y presenta una hendidura denominada **incisura del tentorio**, a través de la cual el tronco del encéfalo (mesencéfalo, puente y médula oblongada) se extiende desde la fosa craneal posterior hasta la fosa craneal media (fig. 8-31 A y B).

La **falce del cerebelo** es un repliegue vertical de la duramadre que se sitúa inferior al tentorio del cerebelo en la parte posterior de la fosa craneal posterior (figs. 8-29 y 8-30). Está unida a la cresta occipital interna y separa parcialmente los hemisferios del cerebelo.

El **diafragma de la silla**, el menor de los repliegues de la duramadre, es una lámina circular de duramadre que está suspendida entre los procesos clinoides, formando un techo incompleto sobre la fosa hipofisaria en el esfenoides (fig. 8-29 A). El diafragma de la silla cubre la hipófisis en esta fosa y tiene una abertura para el paso del infundíbulo y las venas hipofisarias.

SENOS VENOSOS DE LA DURAMADRE

Los **senos venosos de la duramadre** son espacios revestidos de endotelio situados entre las capas perióstica y meníngea de la duramadre. Se forman allí donde se adhieren los septos de duramadre a lo largo del borde libre de la falce del cerebro y en relación con ciertas formaciones de la base del cráneo (figs. 8-29, 8-31 y 8-32). Las grandes venas de la superficie del encéfalo drenan en estos senos, y la mayor parte de la sangre del encéfalo drena a través de ellos en las venas yugulares internas. El **seno sagital superior** se sitúa en el borde convexo de adhesión de la falce del cerebro (fig. 8-29). Se inicia en la crista galli y finaliza cerca de la protuberancia occipital interna (fig. 8-30) en la confluencia de los senos, lugar de encuentro de los senos sagital superior, recto, occipital y transversos (fig. 8-32). El seno sagital superior recibe las venas cerebrales superiores y se comunica a cada lado, a través de orificios semejantes a hendiduras, con las **lagunas venosas laterales**, expansiones laterales del seno sagital superior (fig. 8-29 D).

Las **granulaciones aracnoideas** (acúmulos de vellosidades aracnoideas) son prolongaciones en forma de penacho de la aracnoides, que protruyen a través de la capa meníngea de la duramadre en los senos venosos de la duramadre, especialmente en las lagunas laterales, e influyen en el paso del LCE al sistema venoso (figs. 8-29 B y D, y 8-35). El aumento de tamaño de las granulaciones aracnoideas (a menudo denominadas *cuerpos de Pacchioni*) puede erosionar el hueso y formar depresiones en la calvaria denominadas **fositas granulares** (fig. 8-28 E). Habitualmente se observan cerca del seno sagital superior, pero también puede presentarse en los senos venosos petroso superior y recto de la duramadre. Las granulaciones aracnoideas están adaptadas estructuralmente para el transporte de LCE desde el espacio subaracnoideo hasta el sistema venoso.

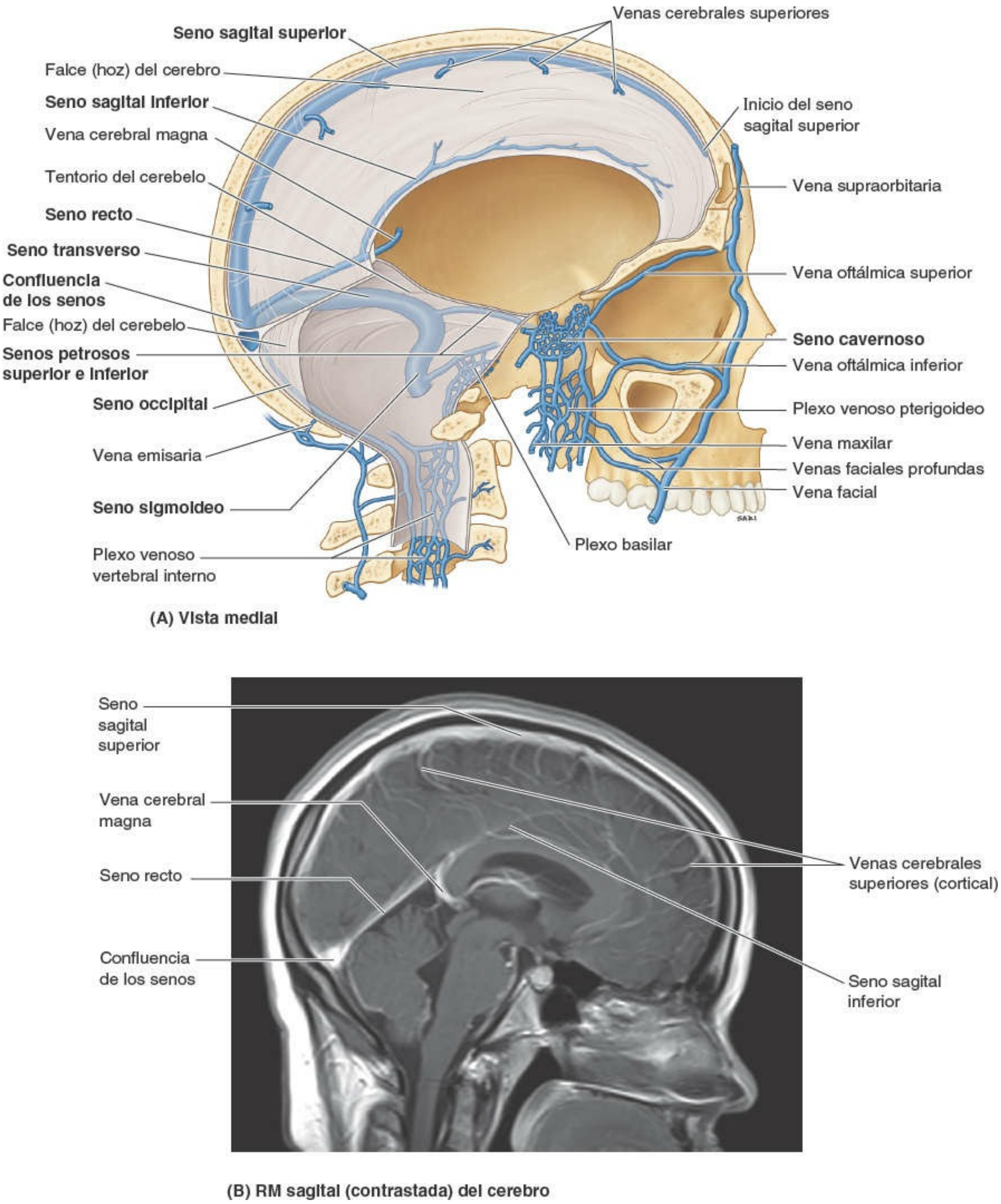

FIGURA 8-29. Repliegues (reflexiones) y senos venosos de la duramadre. Se muestra el lado izquierdo tras la bisección de la cabeza. **A)** En el plano medio se orientan verticalmente dos repliegues (septos) de la duramadre en forma de falce: la falce del cerebro y la falce del cerebelo; horizontalmente se sitúan dos pliegues a modo de techo: el tentorio del cerebelo y el diafragma de la silla. **B)** Senos venosos de la duramadre y sus comunicaciones cercanas a la línea media.

El **seno sagital inferior** es mucho más pequeño que el seno sagital superior (fig. 8-29). Discurre por el borde libre cóncavo inferior de la falce del cerebro y finaliza en el seno recto. El **seno recto** está formado por la unión del seno sagital inferior con la *vena cerebral magna*. Discurre inferoposteriormente a lo largo de la línea de unión de la falce del cerebro con el tentorio del cerebelo, donde se une a la confluencia de los

senos.

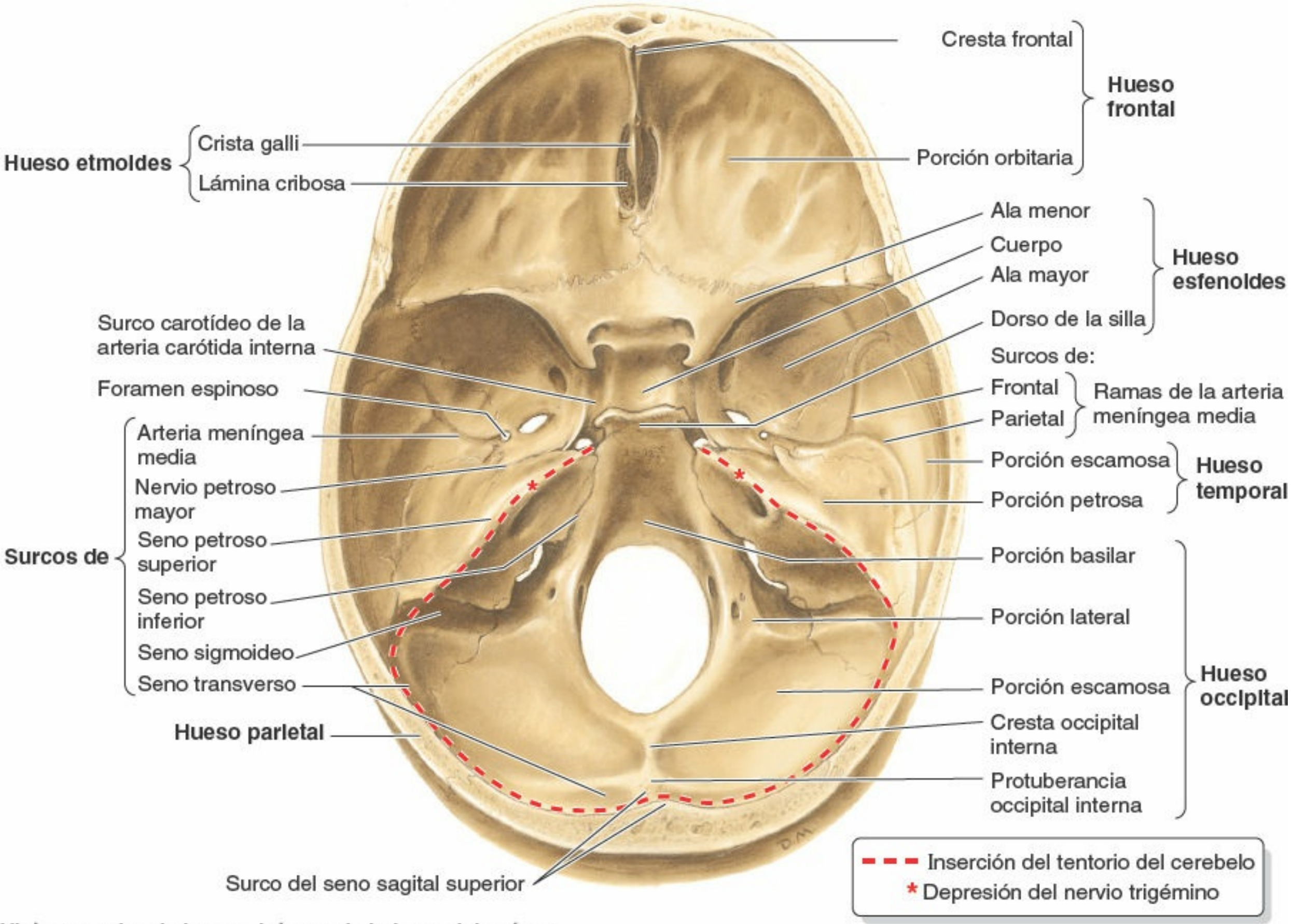

FIGURA 8-30. Interior de la base del cráneo. La protuberancia occipital interna se forma en relación con la confluencia de los senos (fig. 8-31 A), y los surcos se forman en la base del cráneo por los senos venosos de la duramadre (p. ej., seno sigmoideo). El tentorio del cerebelo se fija a lo largo de la longitud de los senos transversos y petrosos superiores *(línea de trazos)*.

Los **senos transversos** discurren lateralmente desde la confluencia de los senos y forman un surco en cada hueso occipital y los ángulos posteroinferiores de los huesos parietales (figs. 8-30 a 8-32). Los senos transversos cursan a lo largo de los bordes posterolaterales de unión del tentorio del cerebelo y luego se transforman en los senos sigmoideos cerca de la cara posterior de la porción petrosa de los huesos temporales. La sangre que llega a la *confluencia de los senos* drena en los senos transversos, aunque raras veces de un modo igual, pues habitualmente predomina el izquierdo (cuyo tamaño es mayor).

Los **senos sigmoideos** siguen un recorrido en forma de S en la fosa craneal posterior, formando profundos surcos en los huesos temporales y occipital. Cada seno sigmoideo gira anteriormente y luego continúa inferiormente como vena yugular interna después de atravesar el foramen yugular. El **seno occipital** se sitúa en el borde de adhesión de la falce del cerebelo y finaliza superiormente en la confluencia de los senos (fig. 8-29 B). El seno occipital comunica inferiormente con el *plexo venoso vertebral interno* (figs. 8-29 B y 8-33).

Los **senos cavernosos**, grandes plexos venosos, se sitúan a cada lado de la silla turca en la cara superior del cuerpo del esfenoides, que contiene el seno (aéreo)

esfenoidal (figs. 8-29 B y 8-31). El seno cavernoso se compone de un plexo venoso de venas con paredes extremadamente delgadas, que se extiende desde la fisura orbitaria superior, anteriormente, hasta el vértice de la porción petrosa del hueso temporal posteriormente. Recibe sangre de las venas oftálmicas superior e inferior, la vena cerebral media superficial y el seno esfenoparietal. Los conductos venosos de los senos cavernosos comunican entre sí a través de los **senos intercavernosos**, anterior y posteriormente al tallo hipofisario (fig. 8-31 A y B), y a veces mediante venas inferior-mente a la hipófisis. Los senos cavernosos drenan posteroinferiormente a través de los senos petrosos superior e inferior, y por medio de venas emisarias en los *plexos basilar* y *pterigoideos* (fig. 8-29 A).

Dentro del seno cavernoso se halla la **arteria carótida interna**, con sus pequeñas ramas, rodeada por el plexo carotídeo nervioso simpático y el nervio abducens (NC VI) (fig. 8-31 C). Los nervios oculomotor (NC III) y troclear (NC IV), así como dos de las tres divisiones del nervio trigémino (NC V), se hallan englobados en la pared lateral del seno. La arteria, portadora de sangre caliente desde el interior del cuerpo, atraviesa el seno que está lleno de sangre más fría que retorna de los capilares periféricos del cuerpo, lo que permite el intercambio de calor para conservar la energía o enfriar la sangre arterial. Este mecanismo no es tan importante en el ser humano como en los animales corredores (p. ej., el caballo y el guepardo), cuya carótida interna sigue un curso más largo y tortuoso a través de los senos cavernosos, lo que permite el enfriamiento de la sangre antes de penetrar en el encéfalo. Se afirma que las pulsaciones de la arteria dentro del seno cavernoso favorecen la propulsión de la sangre venosa de los senos, al igual que ocurre con la fuerza de la gravedad (Standring, 2016).

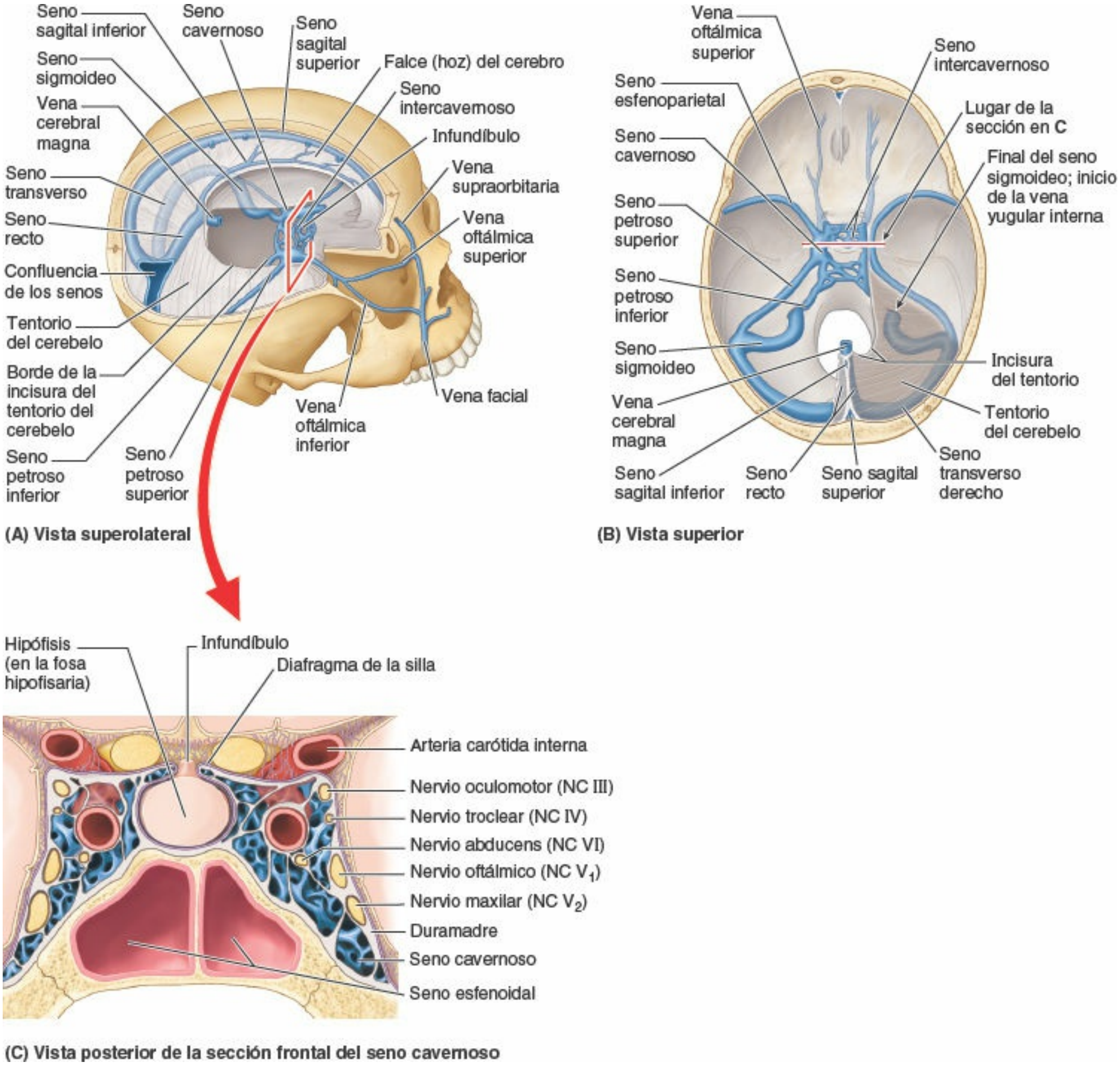

FIGURA 8-31. Senos venosos de la duramadre. La sangre del encéfalo drena en los senos de la duramadre. **A)** Se ha retirado el encéfalo y parte de la calvaria para mostrar los senos relacionados con la falce del cerebro y el tentorio del cerebelo. **B)** La vista del interior de la base del cráneo muestra la mayoría de las comunicaciones de los senos cavernosos (la comunicación inferior con el plexo venoso pterigoideo es una excepción notable) y el drenaje de la confluencia de los senos. Las venas oftálmicas drenan en los senos cavernosos. **C)** La orientación y la colocación de esta sección de los senos cavernosos y el cuerpo del esfenoides se indican en las partes **A** y **B.** El seno cavernoso se sitúa de forma bilateral en la cara lateral del cuerpo hueco del esfenoides y la fosa hipofisaria. Las arterias carótidas internas, que presentan ángulos agudos, se han cortado dos veces. Inferiormente se han seccionado las partes cavernosas de las arterias a su paso anteriormente a lo largo del surco carotídeo hacia el ángulo agudo de la arteria (algunos radiólogos denominan a este ángulo «sifón carotídeo»); superiormente, las partes cerebrales de las arterias están seccionadas al pasar posteriormente desde el ángulo para unirse al círculo arterial del cerebro.

Los **senos petrosos superiores** discurren desde los extremos posteriores de las venas que componen los senos cavernosos hasta los senos transversos en el punto donde estos senos se incurvan inferiormente para formar los senos sigmoideos (fig. 8-32 B). Cada seno petroso superior está situado en el borde de adhesión anterolateral del tentorio del cerebelo, que se une al borde superior (cresta) de la porción petrosa del hueso temporal (v. fig. 8-30).

Los **senos petrosos inferiores** también comienzan en el extremo posterior de

cada seno cavernoso (fig. 8-31 A y B). Cada seno petroso inferior discurre por un surco situado entre la porción petrosa del hueso temporal y la porción basilar del hueso occipital (v. fig. 8-30). El seno petroso inferior drena el seno cavernoso directamente en la transición del seno sigmoideo a la vena yugular interna en el foramen yugular (fig. 8-31 B). El **plexo basilar** conecta los senos petrosos inferiores y comunica inferior-mente con el *plexo venoso vertebral interno* (figs. 8-29 B y 8-33).

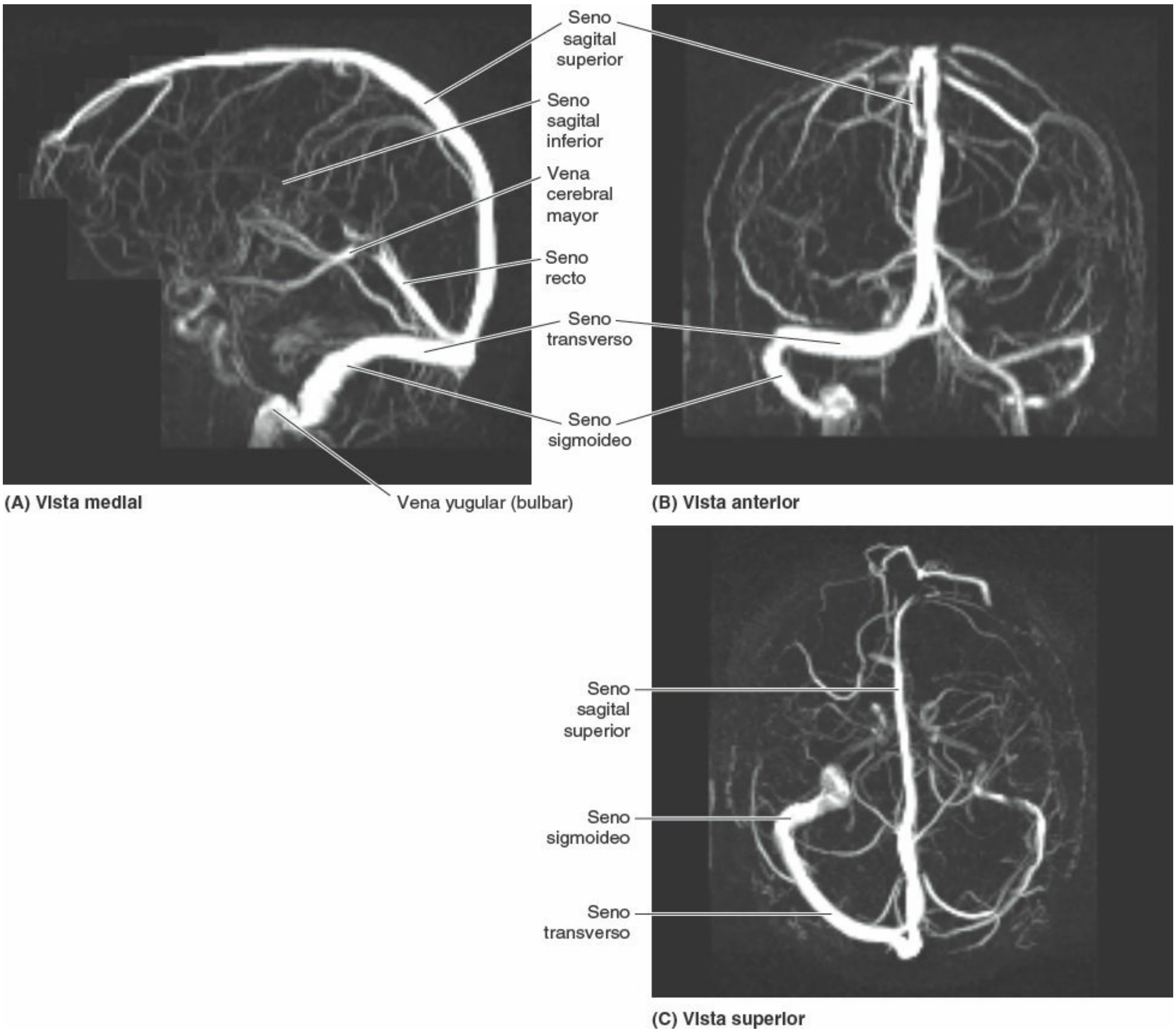

FIGURA 8-32. **Proyección de máxima intensidad que muestra una venografía por RM de los senos venosos durales y las venas cerebrales.** Cuando existe sospecha de trombosis venosa intracraneal se pueden observar los senos venosos durales y las venas cerebrales utilizando técnicas de RM que no requieren la inyección de material de contraste. La señal brillante *(blanca)* está producida por la sangre venosa en los senos y las venas.

Venas emisarias conectan los senos venosos de la duramadre con venas situadas fuera del cráneo. Aunque carecen de válvulas y la sangre puede fluir en ambas direcciones, el flujo en las venas emisarias habitualmente se aleja del encéfalo. El tamaño y el número de las venas emisarias son variables; muchas pequeñas venas no tienen nombre. Una **vena emisaria frontal** está presente en los niños y algunos adultos. Atraviesa el foramen ciego del cráneo y conecta el seno sagital superior con las venas del seno frontal y las cavidades nasales. Una **vena emisaria parietal**, que

puede ser par bilateralmente, atraviesa el *foramen parietal* en la calvaria y conecta el seno sagital superior con las venas externas a él, particularmente las de la piel cabelluda (v. fig. 8-8 A y C). Una **vena emisaria mastoidea** atraviesa el *foramen mastoideo* y conecta cada seno sigmoideo con la *vena occipital* o *auricular posterior* (fig. 8-33). También puede haber una **vena emisaria condílea posterior**, que pasa a través del conducto condíleo y conecta el seno sigmoideo con el *plexo venoso suboccipital*.

VASCULARIZACIÓN DE LA DURAMADRE

Las **arterias de la duramadre** aportan más sangre a la calvaria que a la duramadre. El mayor de estos vasos, la **arteria meníngea media**, es una rama de la arteria maxilar (v. fig. 8-28 D). Transcurre por la fosa craneal media a través del *foramen espinoso* (v. fig. 8-30), discurre lateralmente en la fosa y gira superoanteriormente sobre el ala mayor del esfenoides, donde se divide en las ramas anterior y posterior (v. fig. 8-28 D). La **rama frontal de la arteria meníngea media** discurre superiormente al pterión y luego se incurva posteriormente para ascender hacia el vértice del cráneo. La **rama parietal de la arteria meníngea media** discurre posterosuperiormente y se ramifica sobre la cara posterior del cráneo. Pequeñas áreas de la duramadre reciben irrigación de otras arterias: ramas meníngeas de las arterias oftálmicas, ramas de las arterias occipitales y pequeñas ramas de las arterias vertebrales.

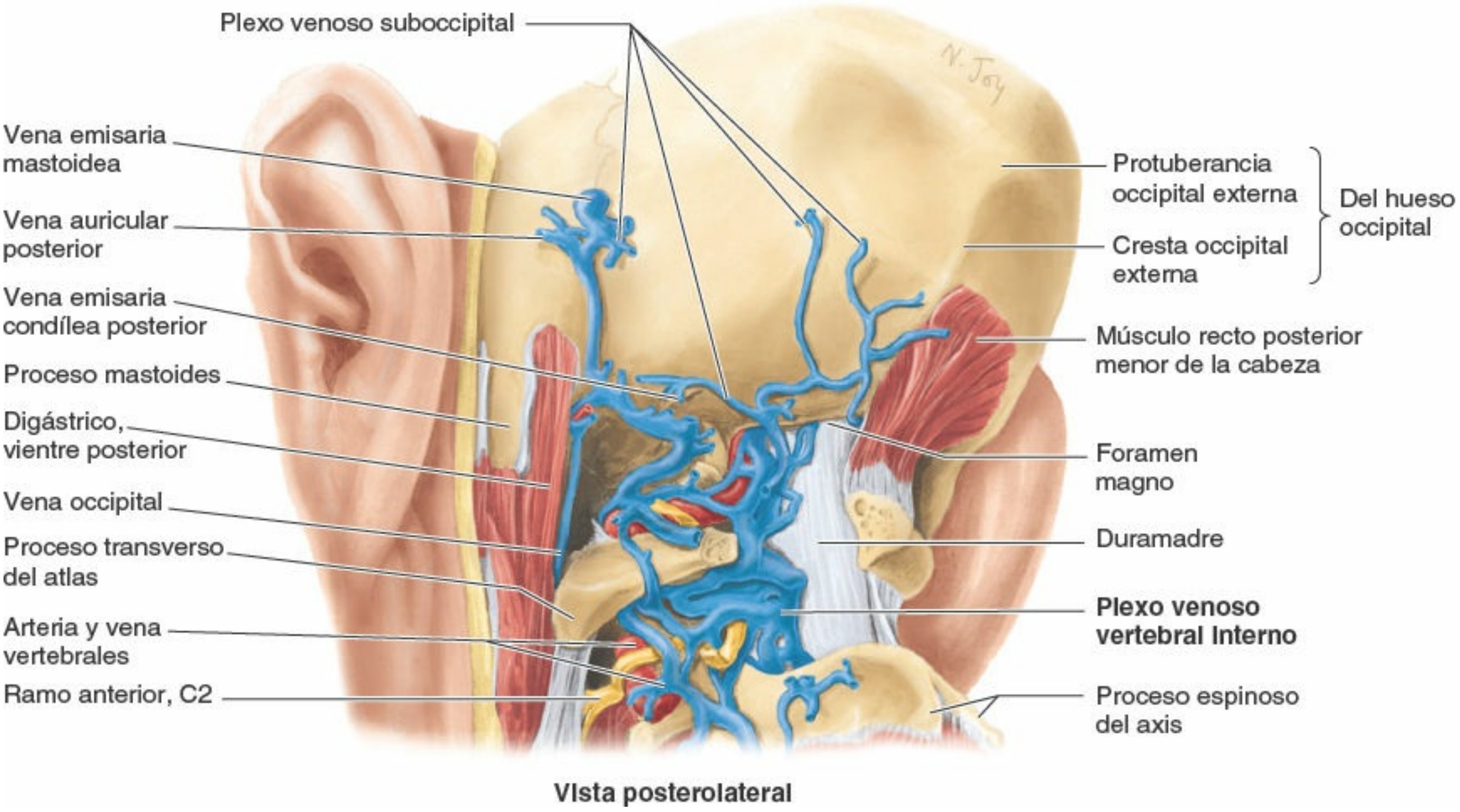

FIGURA 8-33. Disección profunda de la región suboccipital. El sistema venoso vertebral externo cuenta con numerosas intercomunicaciones y conexiones, algunas de las cuales se muestran aquí. Superiormente, el sistema se comunica con las venas de la piel cabelluda y los senos venosos intracraneales, a través del foramen magno, los forámenes mastoideos y los conductos condíleos. En sentido anteromedial, pasa entre las láminas y por los forámenes intervertebrales, para comunicarse con el plexo venoso vertebral interno y las venas que rodean la arteria vertebral.

Las **venas de la duramadre** acompañan a las arterias meníngeas, a menudo por

pares. Las **venas meníngeas medias** acompañan a la arteria meníngea media, abandonan la cavidad craneal a través del foramen espinoso o el foramen oval, y drenan en el *plexo venoso pterigoideo* (v. fig. 8-29 B).

INERVACIÓN DE LA DURAMADRE

La duramadre, que cubre la fosa craneal anterior y media y forma el tentorio (techo) sobre la fosa craneal posterior, está inervada por ramos meníngeos que surgen directa o indirectamente del nervio trigémino (NC V) (fig. 8-34). Existen tres divisiones del NC V (NC V_1, NC V_2 y NC V_3), cada una de las cuales aporta uno o varios ramos meníngeos. Los **ramos meníngeos anteriores de los nervios etmoidales** (NC V_1) y los **ramos meníngeos de los nervios maxilar** (NC V_2) y **mandibular** (NC V_3) inervan la duramadre de la fosa craneal anterior. Los dos últimos nervios inervan también la duramadre de la fosa craneal media (fig. 8-34 B). Los ramos meníngeos de NC V_2 y NC V_3 se distribuyen en forma de plexos periarteriales que acompañan a las ramas de la arteria meníngea media (fig. 8-34 A, *recuadro*).

La duramadre que forma el tentorio de la fosa craneal posterior (tentorio del cerebelo) y la parte posterior de la falce del cerebro está inervada por el **nervio tentorial** (un ramo del nervio oftálmico), mientras que la parte anterior de la falce del cerebro es inervada por ramos ascendentes de los ramos meníngeos anteriores (fig. 8-34 A). La duramadre de la fosa craneal posterior recibe fibras sensitivas de los ganglios espinales de C2 y C3, vehiculadas por dichos nervios espinales o por fibras transferidas a ellos y que discurren centralmente con los nervios vago (NC X) e hipogloso (NC XII). Las terminaciones sensitivas son más numerosas en la duramadre a lo largo de ambos lados del seno sagital superior en el tentorio del cerebelo que en las fosas del cráneo.

Las fibras de la sensibilidad dolorosa son más numerosas allí donde las arterias y las venas discurren por la duramadre. El dolor de origen dural es en general referido, percibido como una cefalea iniciada en las regiones cutáneas o mucosas inervadas por el nervio cervical o la división del trigémino implicada.

Aracnoides y piamadre

La *aracnoides* y la *piamadre* (leptomeninges) se desarrollan a partir de una capa única de mesénquima que rodea al encéfalo embrionario, y se convierten en las partes parietal (aracnoides) y visceral (piamadre) de la *leptomeninge* (fig. 8-35). La procedencia de la aracnoides-piamadre de una capa embrionaria única viene indicada en el adulto por las numerosas *trabéculas aracnoideas* existentes entre la aracnoides y la piamadre, que semejan una telaraña y otorgan su nombre a la aracnoides. Las trabéculas se componen de fibroblastos aplanados de formas irregulares que hacen de puente en el espacio subaracnoideo (Haines, 2013). La aracnoides y la piamadre están en continuidad inmediatamente proximal a la salida de cada nervio craneal desde la duramadre. La **aracnoides** contiene fibroblastos, fibras de colágeno y algunas fibras elásticas. Aunque delgada, la aracnoides es lo suficientemente densa como para poder manejarla con pinzas.

La aracnoides avascular, pese a que está estrechamente adosada a la capa

meníngea de la duramadre, no se encuentra adherida a ella, sino que el contacto se mantiene por la presión que ejerce el LCE en el espacio subaracnoideo.

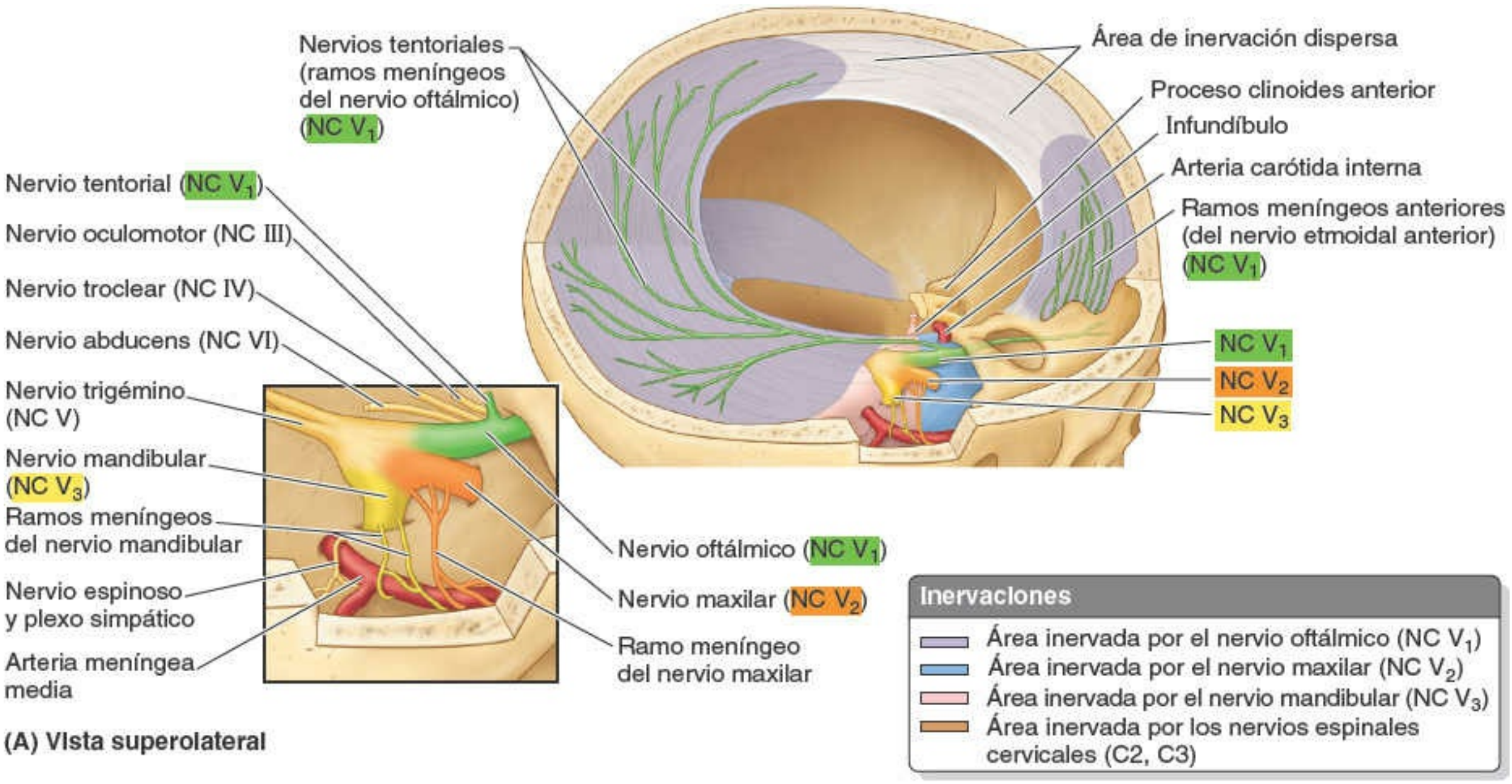

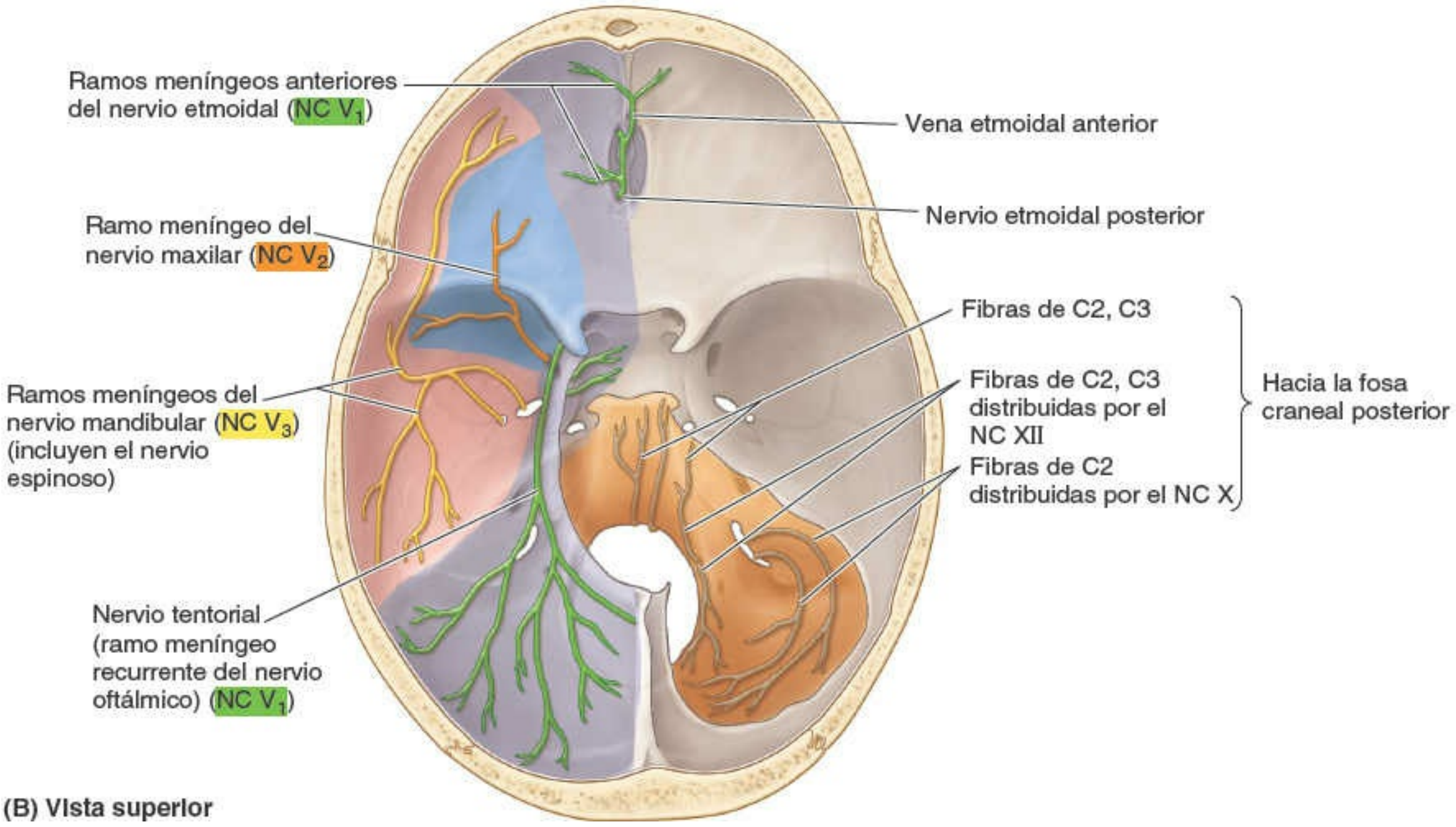

FIGURA 8-34. Inervación de la duramadre. A) Se ha retirado el lado derecho de la calvaria y se ha disecado el NC V. Los ramos meníngeos de los nervios maxilar (NC V_2) y mandibular (NC V_3) se distribuyen por la duramadre y la parte lateral de las fosas craneales anterior y media, en forma de plexos periarteriales que acompañan a las ramas de la arteria meníngea media junto con fibras simpáticas vasomotoras del ganglio cervical superior *(recuadro)*. **B)** La cara interna de la base del cráneo muestra la inervación de la duramadre por ramos del trigémino y fibras sensitivas de los nervios espinales cervicales (C2, C3) que pasan directamente desde estos nervios o a través de ramos meníngeos de los nervios vago (NC X) e hipogloso (NC XII).

La **piamadre** es una membrana aún más delgada que la de la aracnoides, ricamente vascularizada por una red de finos vasos sanguíneos. La piamadre resulta difícil de ver, pero otorga un aspecto brillante a la superficie del encéfalo, *se adhiere a ella y sigue todos sus contornos*. Cuando las arterias cerebrales penetran en la corteza cerebral, la piamadre las sigue durante una corta distancia y forma una **cubierta de piamadre** y un **espacio periarterial** (fig. 8-35).

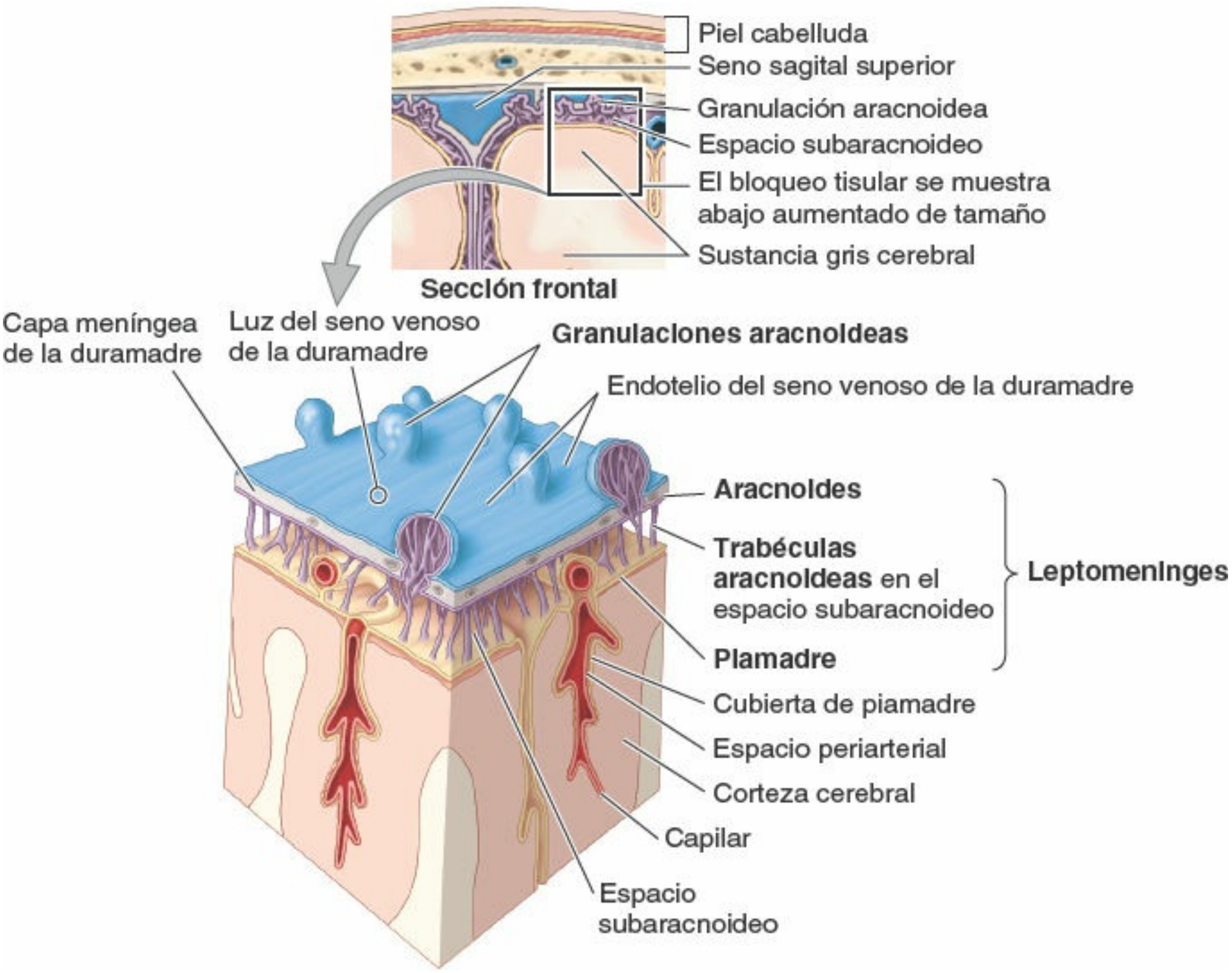

FIGURA 8-35. Leptomeninges. La sección frontal *(arriba)* indica la localización del bloque tisular *(abajo)*. El espacio subaracnoideo separa las dos capas de las leptomeninges, la aracnoides y la piamadre. La presión del LCE mantiene la aracnoides en aposición con la capa meníngea de la duramadre, y en la región del seno sagital superior y de las lagunas venosas adyacentes (fig. 8-28 D) las granulaciones aracnoideas se proyectan a través de la duramadre en el seno venoso de esta lleno de sangre.

CUADRO CLÍNICO

CAVIDAD CRANEAL Y MENINGES

Fractura del pterión

La *fractura del pterión* es potencialmente mortal por su localización *suprayacente a las ramas anteriores de los vasos meníngeos medios*, situadas en surcos sobre la cara interna de la pared lateral de la calvaria (v. fig. C8-30). El pterión se halla a dos traveses de dedo superiormente al arco cigomático, y a un través de pulgar posteriormente al proceso frontal del hueso cigomático (fig. C8-16 A). Un golpe potente en el lado de la cabeza puede fracturar los delgados huesos que forman el pterión (v. fig. 8-4 A) y desgarrar la rama anterior de la arteria meníngea media, que cruza el pterión (fig. C8-16 B). El *hematoma* resultante ejerce presión sobre la corteza cerebral subyacente (fig. 8-19 A). Una *hemorragia de la arteria meníngea media* que no se trate puede ocasionar la muerte en unas pocas horas.

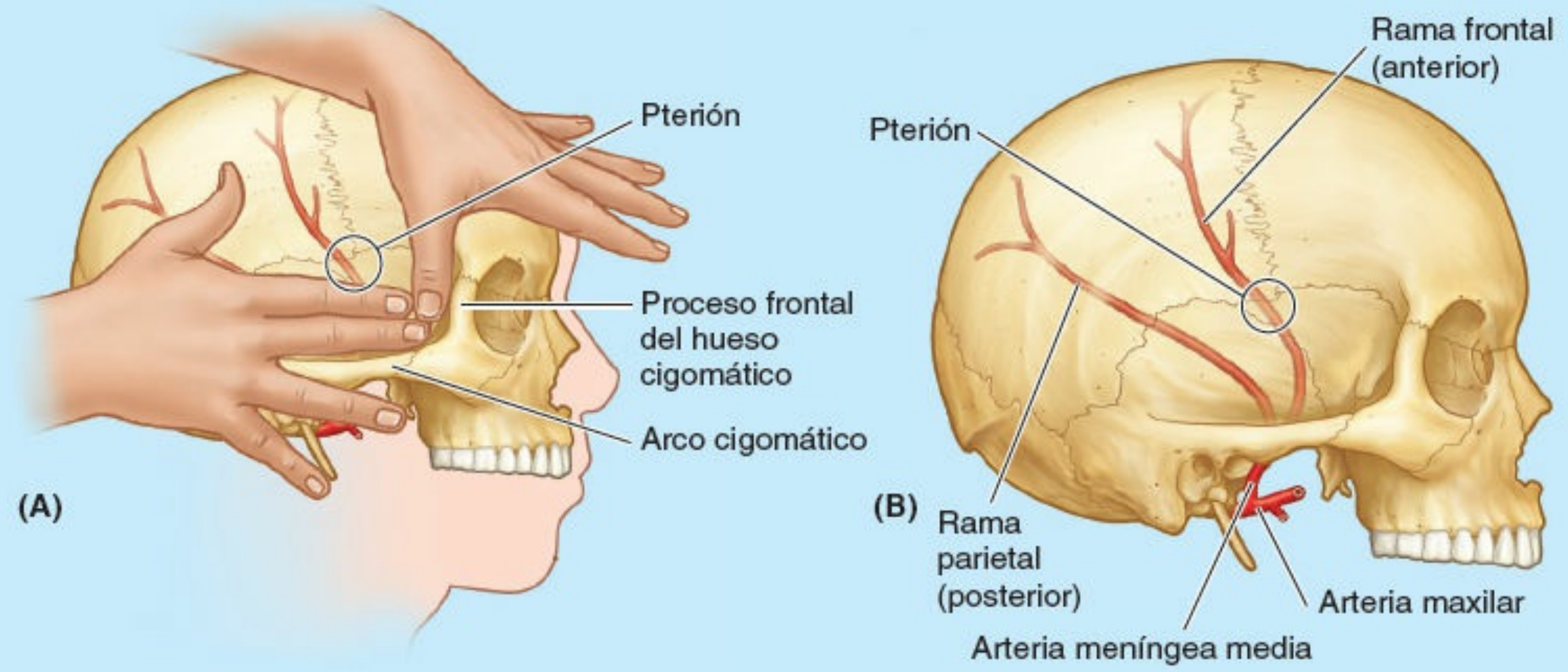

FIGURA C8-16. Localización y relaciones del pterión.

Tromboflebitis de la vena facial

La vena facial tiene conexiones clínicamente importantes con el seno cavernoso, a través de la vena oftálmica superior, y con el plexo venoso pterigoideo, a través de las venas oftálmica inferior y facial profunda (v. figs. 8-25 y 8-29 A; tabla 8-6). Debido a estas conexiones, una infección de la cara puede propagarse al seno cavernoso y al plexo venoso pterigoideo.

La sangre del ángulo medial del ojo, la nariz y los labios suele drenar inferiormente a través de la vena facial, sobre todo al estar en posición erecta. Debido a que la vena facial carece de válvulas, la sangre puede discurrir por ella en la dirección opuesta; por lo tanto, la sangre venosa de la cara puede penetrar en el seno cavernoso. En los individuos con *tromboflebitis de la vena facial* —inflamación de la vena facial con formación secundaria de trombos (coágulos)—, los fragmentos de un coágulo infectado pueden propagarse al sistema venoso intracraneal y producir una *tromboflebitis del seno cavernoso*.

La infección de las venas faciales que se disemina a los senos venosos de la duramadre puede producirse por heridas de la nariz o al exprimir pústulas (granos) en el lado de la nariz y el labio superior. Por lo tanto, el área triangular desde el labio superior al puente nasal se considera como el *triángulo peligroso de la cara* (fig. C8-17).

Traumatismos craneales cerrados

Un fuerte golpe en la cabeza puede dar lugar a que la capa perióstica de la duramadre se desprenda de la calvaria, sin fractura de los huesos. En la base del cráneo, las dos capas durales se hallan firmemente unidas y resulta difícil separarlas de los huesos. Por lo tanto, una fractura de la base del cráneo habitualmente desgarra la duramadre y provoca una fuga de LCE. La parte más interna de la duramadre, la *capa celular limitante dural*, se compone de fibroblastos aplanados separados por grandes espacios extracelulares. Esta capa constituye un plano estructuralmente débil en la unión duramadre-aracnoides (Haines, 2013).

Hernia tentorial

La incisura del tentorio, abertura del tentorio del cerebelo para el paso del tronco del encéfalo, tiene una dimensión ligeramente mayor de la necesaria para alojar el mesencéfalo (fig. C8-18). Por lo tanto, las *lesiones de tipo masa*, como los tumores, situadas en el compartimento supratentorial, incrementan la presión intracraneal y pueden dar lugar a que una parte del lóbulo temporal adyacente se hernie a través de la incisura del tentorio. En una *hernia tentorial*, el lóbulo temporal puede quedar desgarrado por el potente tentorio del cerebelo, y el nervio oculomotor (NC III) puede estirarse, comprimirse o ambas cosas. Las *lesiones del nervio oculomotor* pueden producir parálisis de los músculos extrínsecos del bulbo ocular inervados por el NC III.

Abombamiento del diafragma de la silla

Los *tumores hipofisarios* pueden extenderse superiormente a través de la abertura del diafragma de la silla, o bien producir un abombamiento de dicho diafragma. Estos tumores a menudo expanden el diafragma de la silla y provocan trastornos funcionales endocrinos precoces o tardíos (es decir, antes o después del abombamiento del diafragma de la silla). La extensión superior del tumor puede producir síntomas visuales por compresión del quiasma óptico, lugar de entrecruzamiento de las fibras de los nervios ópticos (v. fig. 8-37 B).

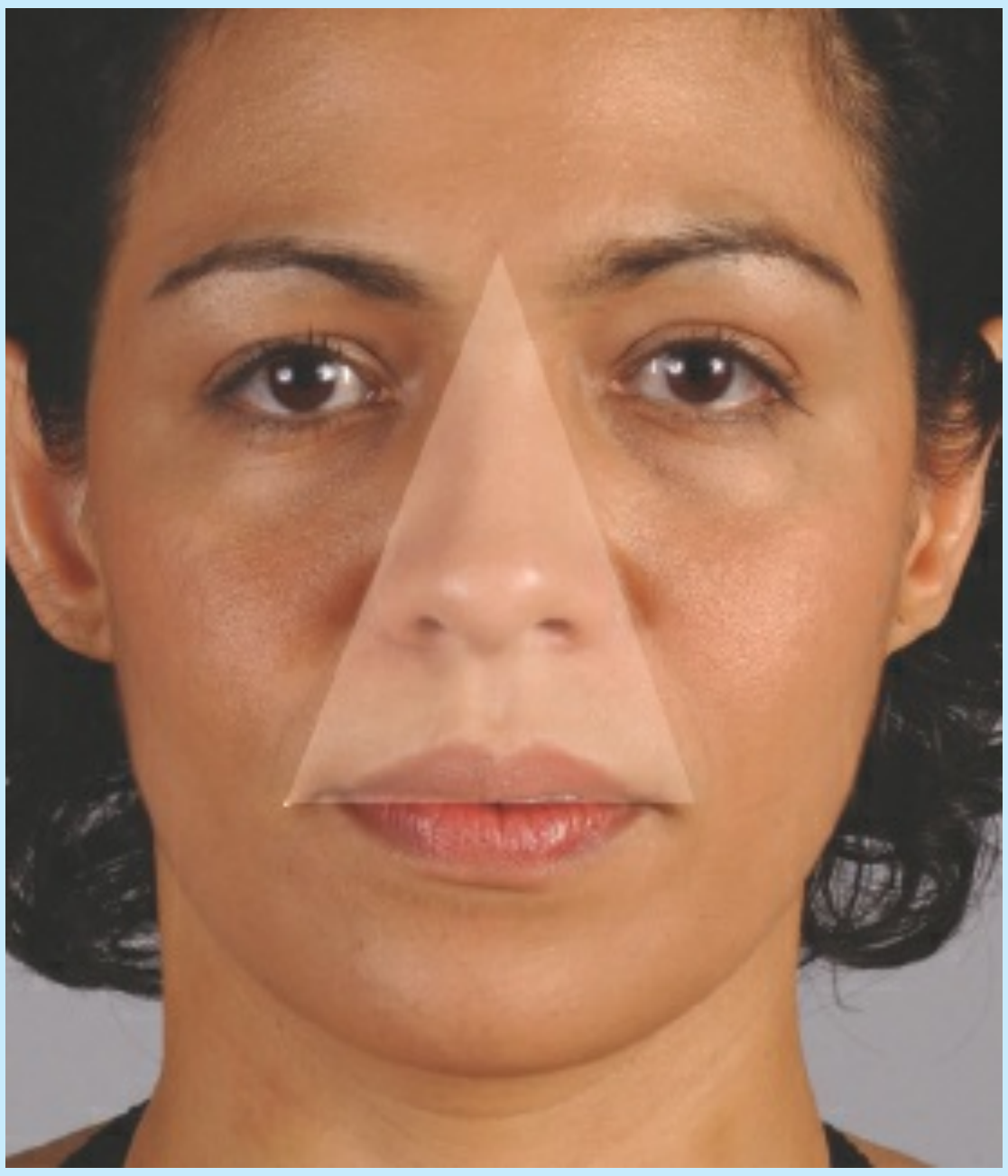

FIGURA C8-17. Triángulo peligroso de la cara.

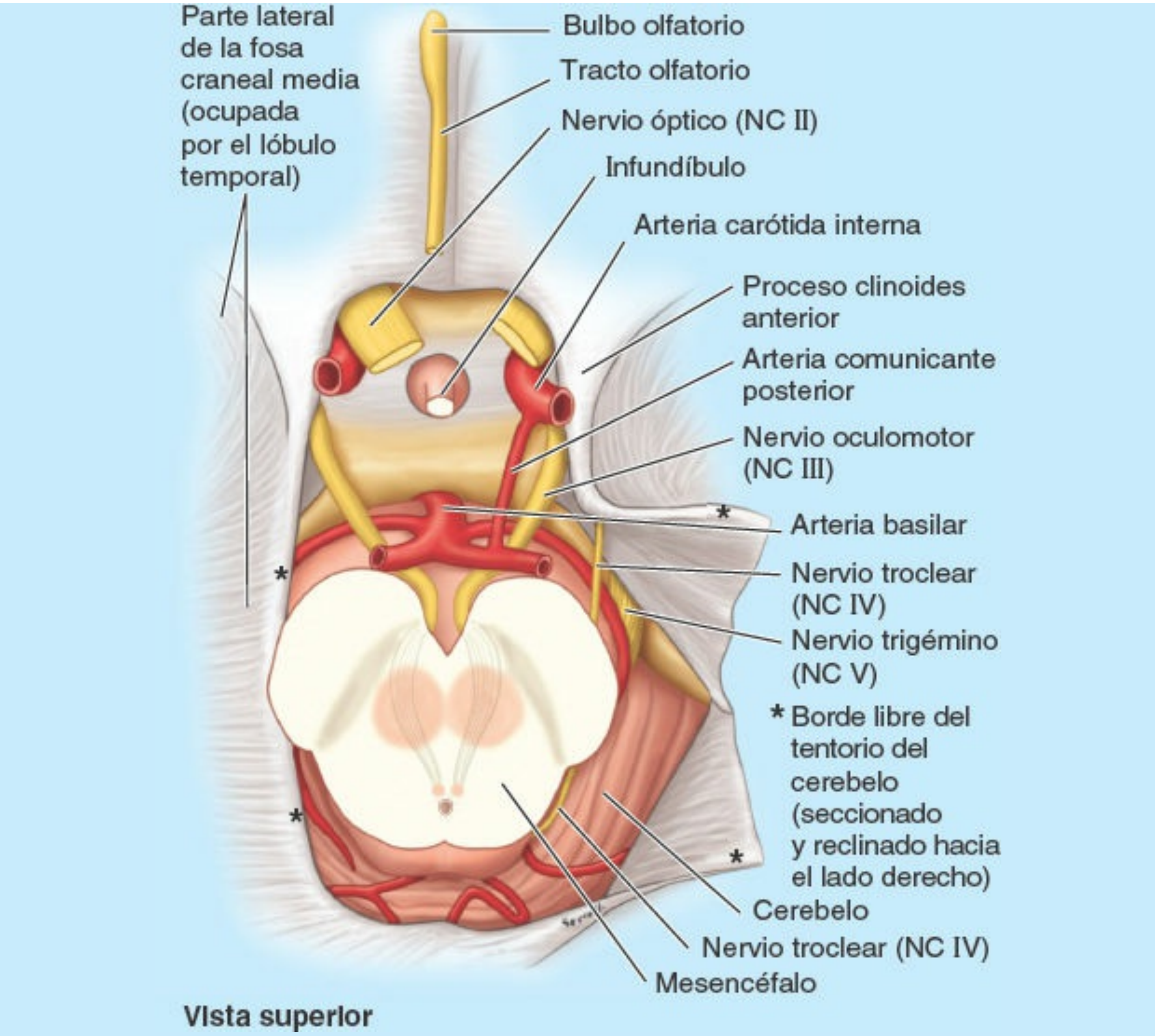

FIGURA C8-18. **Estructuras y relaciones alrededor de la incisura tentorial.**

Oclusión de las venas cerebrales y los senos venosos de la duramadre

La *oclusión de las venas cerebrales y los senos venosos de la duramadre* puede producirse por trombos (coágulos), tromboflebitis (inflamación venosa) o tumores (p. ej., meningiomas). La trombosis de los senos venosos de la duramadre suele producirse en los senos transversos, cavernosos y sagital superior (Organek, 2016).

Las venas faciales establecen conexiones clínicamente importantes con los senos cavernosos por las venas oftálmicas superiores (v. fig. 8-29 A). La *trombosis del seno cavernoso* suele producirse por infecciones de la órbita, los senos nasales y la parte superior de la cara (el triángulo peligroso, v. fig. C8-17). En la *tromboflebitis de la vena facial*, fragmentos de un trombo infectado pueden llegar al seno cavernoso, lo que ocasiona una *tromboflebitis del seno cavernoso*. La infección suele afectar inicialmente sólo a un seno, pero puede propagarse al lado opuesto por los senos intercavernosos. La tromboflebitis del seno cavernoso puede interesar el nervio abducens al paso de este por el seno (v. cap. 10), y también los nervios incluidos en la pared lateral del seno (v. fig. 8-31 C). La trombosis séptica del seno cavernoso suele provocar una *meningitis aguda*.

Metástasis de células tumorales a los senos venosos de la duramadre

Los senos basilar y occipital comunican a través del foramen magno con los plexos venosos vertebrales internos (v. figs. 8-29 A y 8-33). Como estos conductos venosos carecen de válvulas, la compresión del tórax, el abdomen o la pelvis, como ocurre al toser o hacer esfuerzos, puede hacer que la sangre venosa de estas regiones penetre en el sistema venoso vertebral interno, y desde allí al interior de los senos venosos de la duramadre. A consecuencia de ello, el pus de un absceso, o las células tumorales existentes en estas zonas, pueden diseminarse a las vértebras y el cerebro.

Fracturas de la base del cráneo

En las fracturas de la base del cráneo puede desgarrarse la arteria carótida interna, con la formación de una *fístula arteriovenosa* en el interior del seno. La sangre arterial llena el seno cavernoso, incrementa su tamaño y provoca un flujo retrógrado de sangre a sus venas tributarias, especialmente a las venas oftálmicas. A consecuencia de ello hay protrusión del bulbo ocular *(exoftalmos)* y la conjuntiva se ingurgita *(quemosis)*. El bulbo ocular exoftálmico pulsa sincrónicamente con el pulso radial, fenómeno conocido como *exoftalmos pulsátil*. Como los NC III, IV, V_1, V_2 y VI están incluidos en, o en estrecha proximidad con, la pared lateral del seno cavernoso, estos nervios también pueden afectarse cuando el seno está lesionado (v. fig. 8-31 C).

Origen dural de las cefaleas

La duramadre es sensible al dolor, especialmente allí donde se relaciona con los senos venosos de la duramadre y las arterias meníngeas (v. fig. 8-31 A). Por consiguiente, el estiramiento de las arterias en la base del cráneo o de las venas cerca del vértice, donde atraviesan la duramadre, causa dolor. La distensión de la piel cabelluda o de los vasos meníngeos (o de ambos) se considera como una causa de cefalea (Chou, 2016).

Muchas cefaleas parecen ser de origen dural, como las que ocurren después de una punción lumbar espinal para extraer LCE (v. cap. 2). Se cree que estas cefaleas se originan por estimulación de las terminaciones nerviosas sensitivas en la duramadre. Al extraer el LCE, el encéfalo desciende ligeramente y tracciona la duramadre, lo que puede producir también cefalea. Por este motivo, se indica a los pacientes que mantengan la cabeza baja después de una punción lumbar, con el fin de minimizar el estiramiento de la duramadre y reducir las posibilidades de que aparezca una cefalea.

Leptomeningitis

La *leptomeningitis* es una inflamación de las leptomeninges (aracnoides y piamadre) producida por microorganismos patógenos. La infección e inflamación suelen limitarse al espacio subaracnoideo y a la aracnoides- piamadre (Jubelt, 2016). Las bacterias pueden penetrar en el espacio subaracnoideo a través de la sangre (*septicemia*, o «envenenamiento de la sangre») o diseminarse a partir

de una infección en el corazón, los pulmones u otras vísceras. Los microorganismos pueden penetrar también en el espacio subaracnoideo a partir de una fractura craneal complicada o una fractura de los senos nasales. La *meningitis purulenta aguda* puede ser consecuencia de una infección por casi cualquier patógeno (p. ej., *meningitis meningocócica*).

Traumatismos craneales y hemorragia intracraneal

La *hemorragia extradural* o *epidural* es de origen arterial. La sangre procedente de ramas desgarradas de una arteria meníngea media se acumula entre la capa perióstica externa de la duramadre y la calvaria. La sangre extra-vasada separa la duramadre del cráneo. Habitualmente ello se debe a un golpe intenso en la cabeza, y se forma un *hematoma extradural* o *epidural* (fig. C8-19 A y B). Se produce típicamente una breve *conmoción* (pérdida de la consciencia), seguida de un intervalo lúcido de algunas horas. Más tarde aparecen somnolencia y coma (pérdida profunda de la consciencia). A medida que aumenta la acumulación de sangre se comprime el cerebro, lo que obliga a evacuar la sangre y ocluir el vaso lesionado.

Un *hematoma en el límite dural* es denominado habitualmente *hematoma subdural* (fig. C8-19 B); sin embargo, este término es erróneo, pues no existe ningún espacio natural en la unión duramadre-aracnoides, sólo es un espacio potencial. Los *hematomas* en esta unión suelen producirse por sangre extra-vasada que abre la capa celular límite (Haines, 2013). La sangre no se acumula dentro de un espacio preexistente, sino que lo crea en la unión duramadre-aracnoides. La *hemorragia en el límite dural* suele ser consecuencia de un golpe en la cabeza que sacude el encéfalo dentro del cráneo y lo lesiona (p. ej., golpearse contra el tablero o el parabrisas en un accidente automovilístico). El traumatismo causal puede ser trivial o haber se olvidado. La hemorragia en el límite dural es típicamente de origen venoso y suele producirse por el desgarro de una vena cerebral superior a su entrada en el seno sagital superior (v. fig. 8-29 A y B) (Haines et al., 2013).

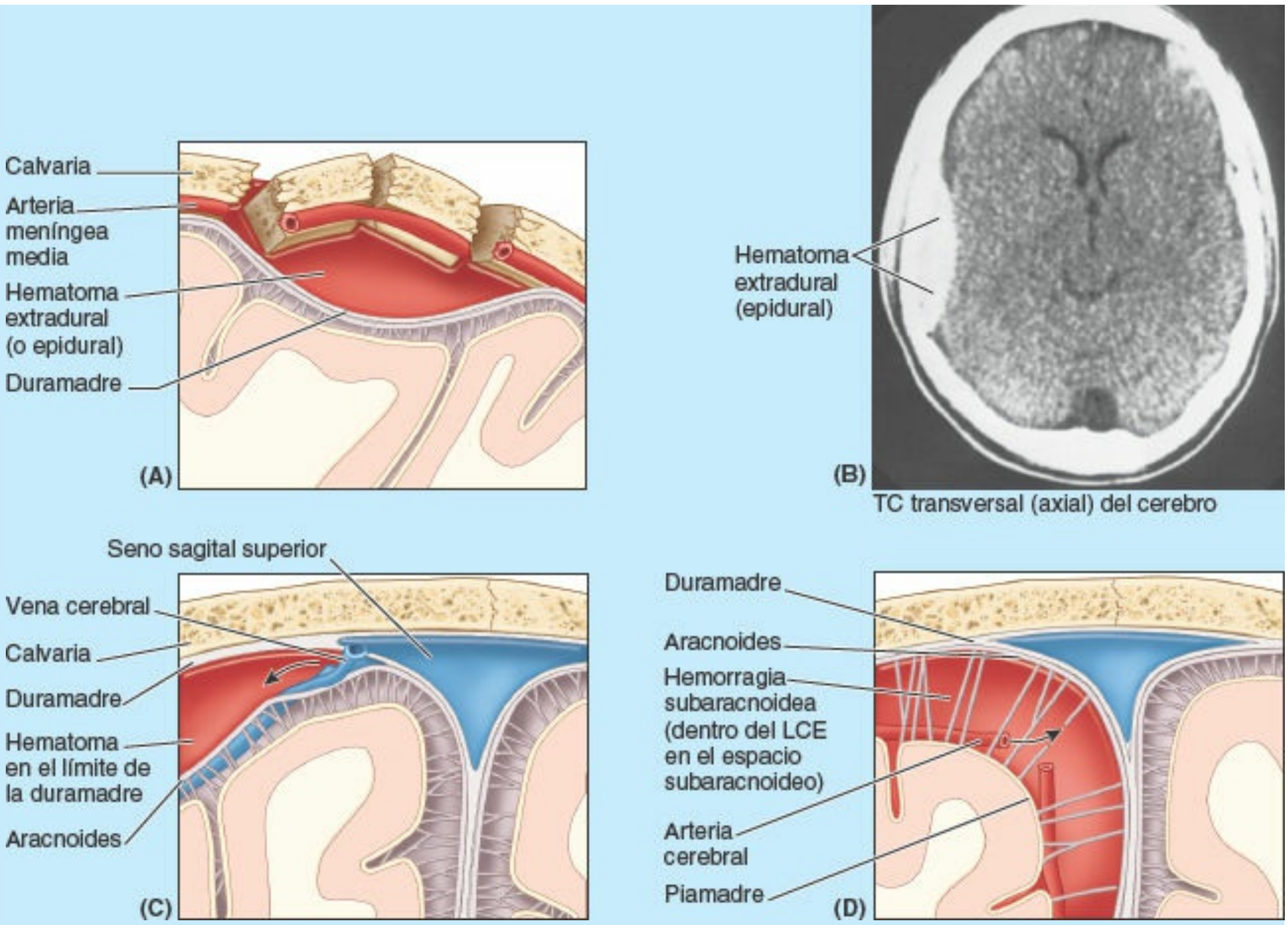

FIGURA C8-19. Hemorragias intracraneales. A y **B)** hemorragia extradural (epidural). **C)** Hematoma en el borde de la duramadre (subdural). **D)** Hemorragia subaracnoidea.

La *hemorragia subaracnoidea* es una extravasación de sangre, habitualmente arterial, en el interior del espacio subaracnoideo (fig. C8-19 C). La mayoría de las hemorragias subaracnoideas son consecuencia de la *rotura de un aneurisma sacular* (dilatación semejante a un saco en el lado de una arteria), por ejemplo, un aneurisma de la arteria carótida interna (v. cuadro clínico «Ictus o accidente vascular cerebral»).

Algunas hemorragias subaracnoideas se asocian con traumatismos craneales que producen fracturas del cráneo y desgarros cerebrales. La hemorragia en el espacio subaracnoideo da lugar a irritación meníngea, cefalea intensa, rigidez de nuca y, a menudo, pérdida de la consciencia.

Puntos fundamentales

MENINGES CRANEALES

Las meninges craneales se componen de tres capas intracraneales: una importante capa externa fibrosa bilaminar (duramadre) y dos capas internas membranosas, continuas y delicadas (aracnoides y piamadre).

Duramadre. La lámina más externa (perióstica) de la duramadre se continúa con el periostio de la cara externa del cráneo y está íntimamente adosada a la superficie interna de la cavidad craneal. ● La lámina más interna (meníngea) es una capa de sostén que refleja más fielmente los contornos del encéfalo. ● La capa interna está separada de la capa externa en ciertos lugares para formar los repliegues o reflexiones de la duramadre, que penetran en las grandes fisuras situadas entre las porciones del cerebro y subdividen parcialmente la cavidad craneal en compartimentos más reducidos, que impiden los movimientos del encéfalo por inercia. ● Al separarse de la lámina perióstica, se crean espacios

interlaminares que alojan los senos venosos de la duramadre, que reciben el drenaje venoso del encéfalo y, a su vez, drenan principalmente en la vena yugular interna.

Leptomeninge. La aracnoides y la piamadre son capas continuas, parietal y visceral respectivamente, de la leptomeninge que rodea el espacio subaracnoideo lleno de LCE. ● La aracnoides y la piamadre están conectadas entre sí por finas trabéculas que atraviesan el espacio subaracnoideo. ● El espacio subaracnoideo de la cavidad craneal continúa con el del conducto vertebral. ● La aracnoides normalmente está adosada a la superficie interna de la duramadre por la presión que ejerce el LCE. ● La piamadre reviste íntimamente el tejido neural y sus vasos superficiales; discurre profundamente a lo largo de los vasos a la entrada o salida de estos del sistema nervioso central.

Vasos y nervios de las meninges. Las meninges craneales reciben irrigación sanguínea principalmente de las ramas meníngeas medias de las arterias maxilares. ● La duramadre recibe inervación sensitiva de los ramos meníngeos de las tres divisiones del nervio trigémino, y fibras del ganglio espinal C2.

Espacios meníngeos

De los tres «espacios» meníngeos que suelen mencionarse habitualmente en relación con las meninges craneales, sólo uno de ellos existe realmente en ausencia de patología:

- La **interfase duramadre-cráneo** («espacio» extradural o epidural) no es un espacio natural entre el cráneo y la capa perióstica externa de la duramadre, debido a que esta se halla unida a los huesos. Se convierte en un **espacio extradural** patológicamente, por ejemplo cuando la sangre de vasos sanguíneos desgarrados se acumula y separa el periostio del cráneo (v. fig. C8-28 C). El espacio epidural potencial o patológico no tiene continuidad con el **espacio epidural espinal** (un espacio natural ocupado por la grasa epidural y un plexo venoso), pues el primero es externo al periostio que tapiza el cráneo, y el segundo es interno al periostio que recubre las vértebras.
- La *unión o interfase duramadrearacnoides* («espacio subdural») tampoco es un espacio natural entre ambas meninges. Puede desarrollarse un espacio en la capa celular limitante dural a consecuencia de traumatismos craneales (Haines, 1993, 2013).
- El *espacio subaracnoideo* entre la aracnoides y la piamadre es un espacio real que contiene LCE, células trabeculares, arterias y venas.

Aunque se afirma habitualmente que el encéfalo «flota» en LCE, en realidad está suspendido por las trabéculas aracnoideas en el espacio subaracnoideo lleno de LCE.

ENCÉFALO

El encéfalo es el encargado de controlar y coordinar casi todas las funciones del cuerpo. Es el órgano que elevó a la humanidad a la cima del mundo animal. Es una estructura delicada que está encerrada en un cráneo rígido; sin embargo, puede dañarse con un golpe en la cabeza, comprimirse por un tumor o privarse de oxígeno por una fuga o coágulo de sangre en una de las arterias cerebrales.

Como el encéfalo suele estudiarse detalladamente por separado en un curso de neuroanatomía, en un curso típico de anatomía tan sólo se realiza una descripción superficial de su estructura macroscópica, con la atención dirigida sobre todo a la

relación entre el encéfalo y su entorno, es decir, sus coberturas meníngeas, el espacio subaracnoideo lleno de LCE y las características internas de su revestimiento óseo (el neurocráneo).

Debido a su papel en la producción del LCE, también se exponen aquí los ventrículos del encéfalo y los plexos coroideos que elaboran el LCE. Además, 11 de los 12 nervios craneales se originan en el encéfalo (v. cap. 10).

Partes del encéfalo

El **encéfalo** (contenido por el neurocráneo) está compuesto por el cerebro, el cerebelo y el tronco del encéfalo (fig. 8-36). Al retirar la calvaria y la duramadre, a través de la delicada capa de aracnoides-piamadre de la corteza cerebral son visibles los giros, los **surcos** y las **fisuras.** Mientras que los giros y los surcos presentan muchas variaciones, las otras características del encéfalo, incluido su tamaño global, son muy constantes de un individuo a otro.

- El **cerebro** incluye los hemisferios cerebrales y los núcleos (ganglios) basales. Los **hemisferios cerebrales**, separados por la falce del cerebro dentro de la **fisura longitudinal del cerebro**, son las características dominantes del encéfalo (fig. 8-36 A a C). A efectos descriptivos, cada hemisferio cerebral se divide en cuatro lóbulos, cada uno de ellos relacionado con los huesos suprayacentes homónimos, aunque sus límites respectivos no coinciden. En una vista superior, el cerebro queda dividido esencialmente en cuartos por la fisura media longitudinal del cerebro y el **surco central** coronal (fig. 8-36 A). El surco central separa los **lóbulos frontales** (anteriormente) de los **lóbulos parietales** (posteriormente). En una vista lateral, estos lóbulos son superiores al **surco lateral** transverso, por debajo del cual se halla el lóbulo temporal. Los **lóbulos occipitales**, situados posteriormente, están separados de los lóbulos parietales y temporales por el plano del **surco parieto occipital**, visible sobre la cara medial del cerebro en una hemisección del encéfalo (fig. 8-36 C). Los puntos más anteriores de los lóbulos frontal y temporal, que se proyectan an teriormente, son los **polos frontal** y **temporal.** El punto más posterior del lóbulo occipital, que se proyecta posteriormente, es el **polo occipital.** Los hemisferios ocupan toda la cavidad supratentorial del cráneo (v. fig. C8-31 A y B). Los lóbulos frontales ocupan la fosa craneal anterior; los lóbulos temporales ocupan las partes laterales de la fosa craneal media, y los lóbulos occipitales se extienden posteriormente sobre el tentorio del cerebelo.
- El **diencéfalo** está compuesto por el epitálamo, el tálamo y el hipotálamo, y forma la porción central del encéfalo (fig. 8-36 D).
- El **mesencéfalo**, la porción rostral del tronco del encéfalo, se sitúa en la unión de las fosas craneales media y posterior. Los NC III y IV están asociados con él.
- El **puente**, la parte del tronco del encéfalo entre el mesencéfalo rostralmente y la médula oblongada caudalmente, se sitúa en la porción anterior de la fosa craneal posterior. El NC V está asociado con él (fig. 8-36 A, C y D).
- La **médula oblongada**, la porción más caudal del tronco del encéfalo, se continúa con la médula espinal y se sitúa en la fosa craneal posterior. Los NC

IX, X y XII están asociados con la médula oblongada, mientras que los NC VI-VIII se asocian con la unión entre el puente y la médula oblongada.

- El **cerebelo** es la gran masa encefálica que se sitúa posterior al puente y a la médula oblongada, e inferior a la porción posterior del cerebro (fig. 8-36 A, C y D). Se encuentra bajo el tentorio del cerebelo en la fosa craneal posterior y está constituido por dos hemisferios laterales unidos por una estrecha porción media, el **vermis.**

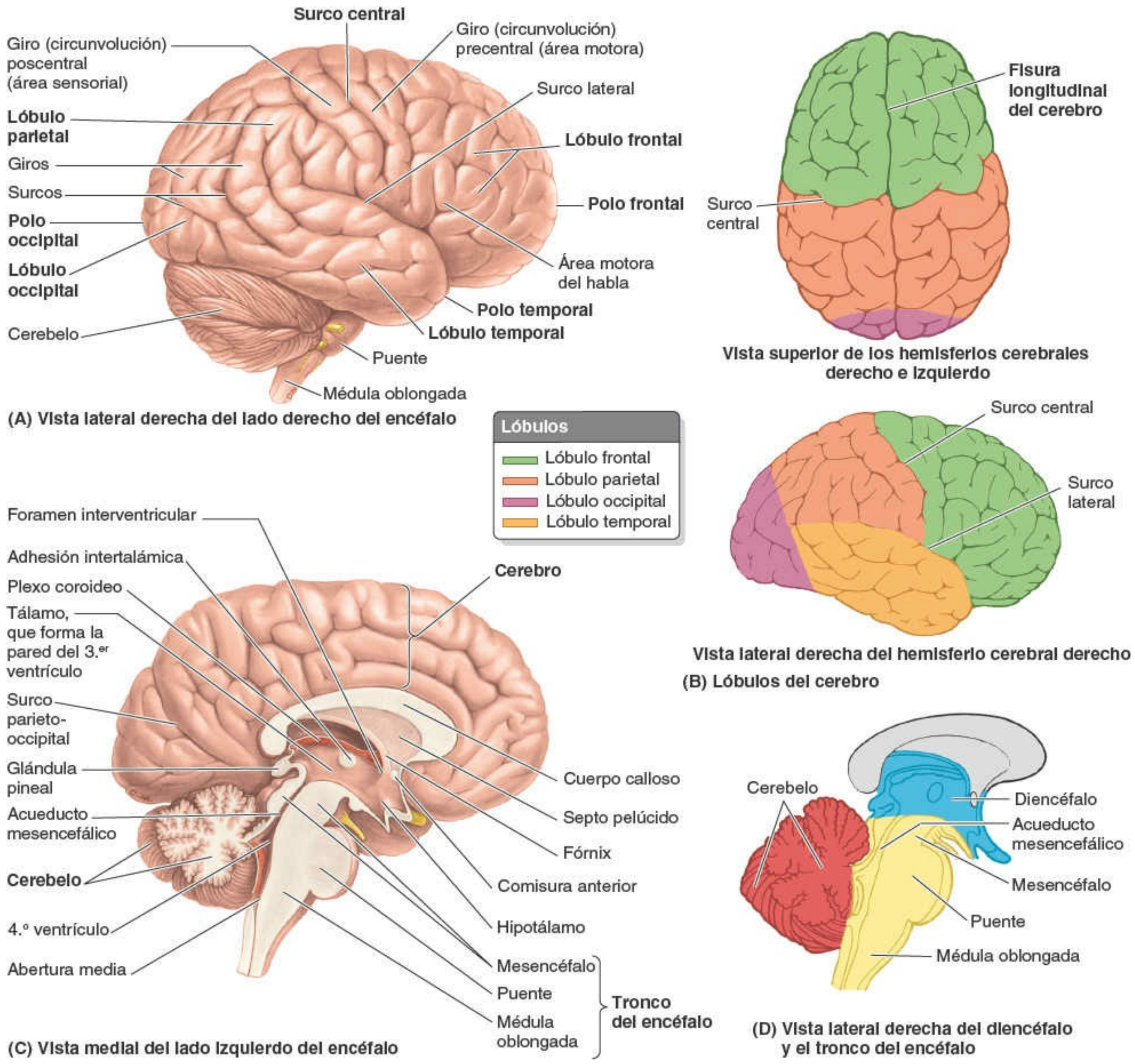

FIGURA 8-36. Estructuras del encéfalo. A) Superficie del cerebro mostrando los giros (circunvoluciones) y los surcos de la corteza cerebral. **B)** Los lóbulos cerebrales se identifican por colores. Mientras que el lóbulo frontal y los límites anteriores de los lóbulos parietal y temporal del cerebro están claramente señalados por surcos, la identificación de los límites posteriores de este último y del lóbulo occipital es menos clara externamente. **C)** Superficie medial del cerebro y partes más profundas del encéfalo (diencéfalo y tronco del encéfalo) tras su bisección. En la cara medial del cerebro se observa el surco parietooccipital, que delimita los lóbulos parietal y occipital. **D)** Partes del tronco del encéfalo.

Sistema ventricular del encéfalo

El sistema ventricular del encéfalo consta de dos ventrículos laterales y los ventrículos 3.° y 4.° en la línea media, conectados por el acueducto mesencefálico

(figs. 8-37 y 8-38). El LCE, secretado en gran parte por los plexos coroideos de los ventrículos, llena estas cavidades encefálicas y el espacio subaracnoideo del encéfalo y la médula espinal.

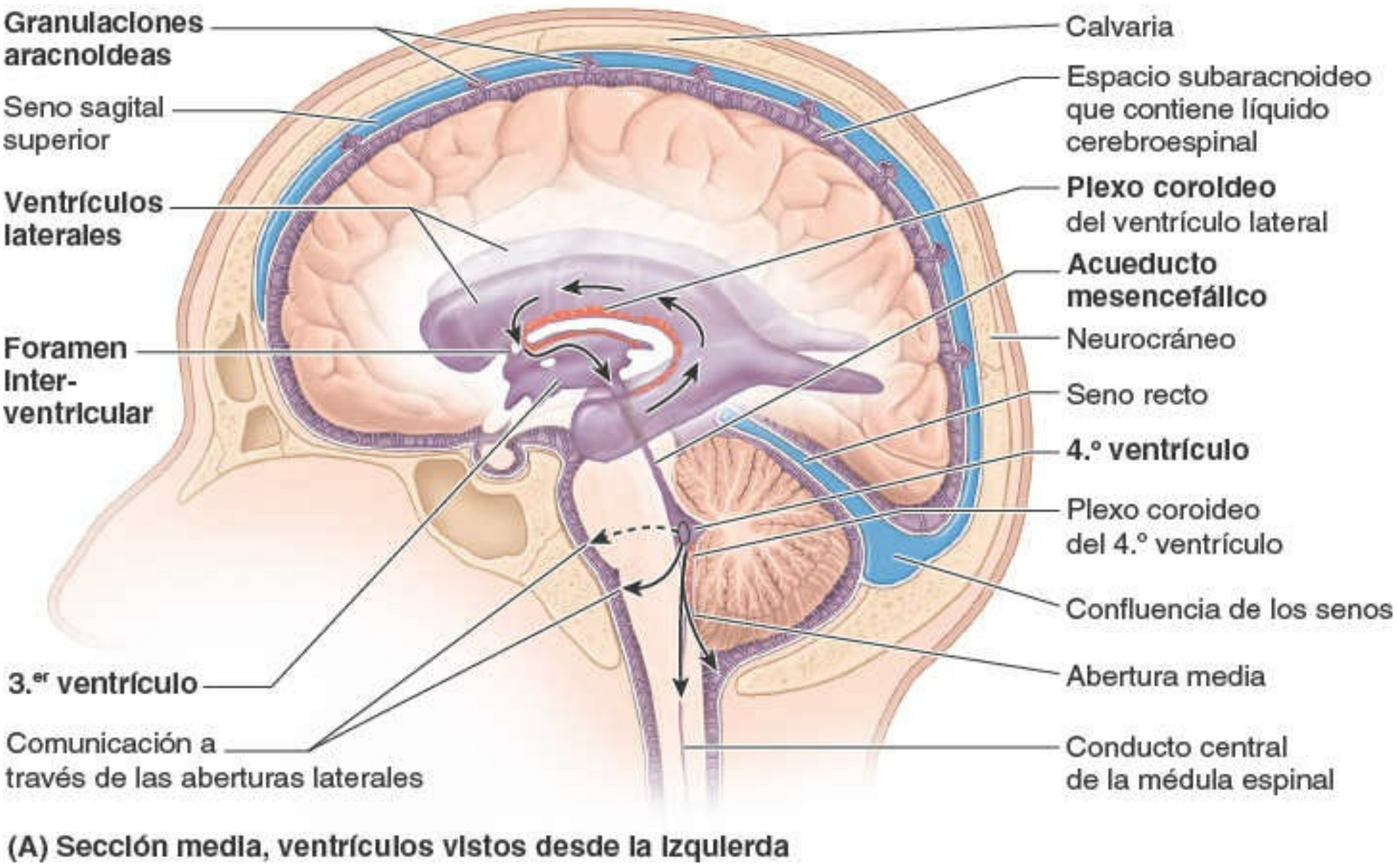

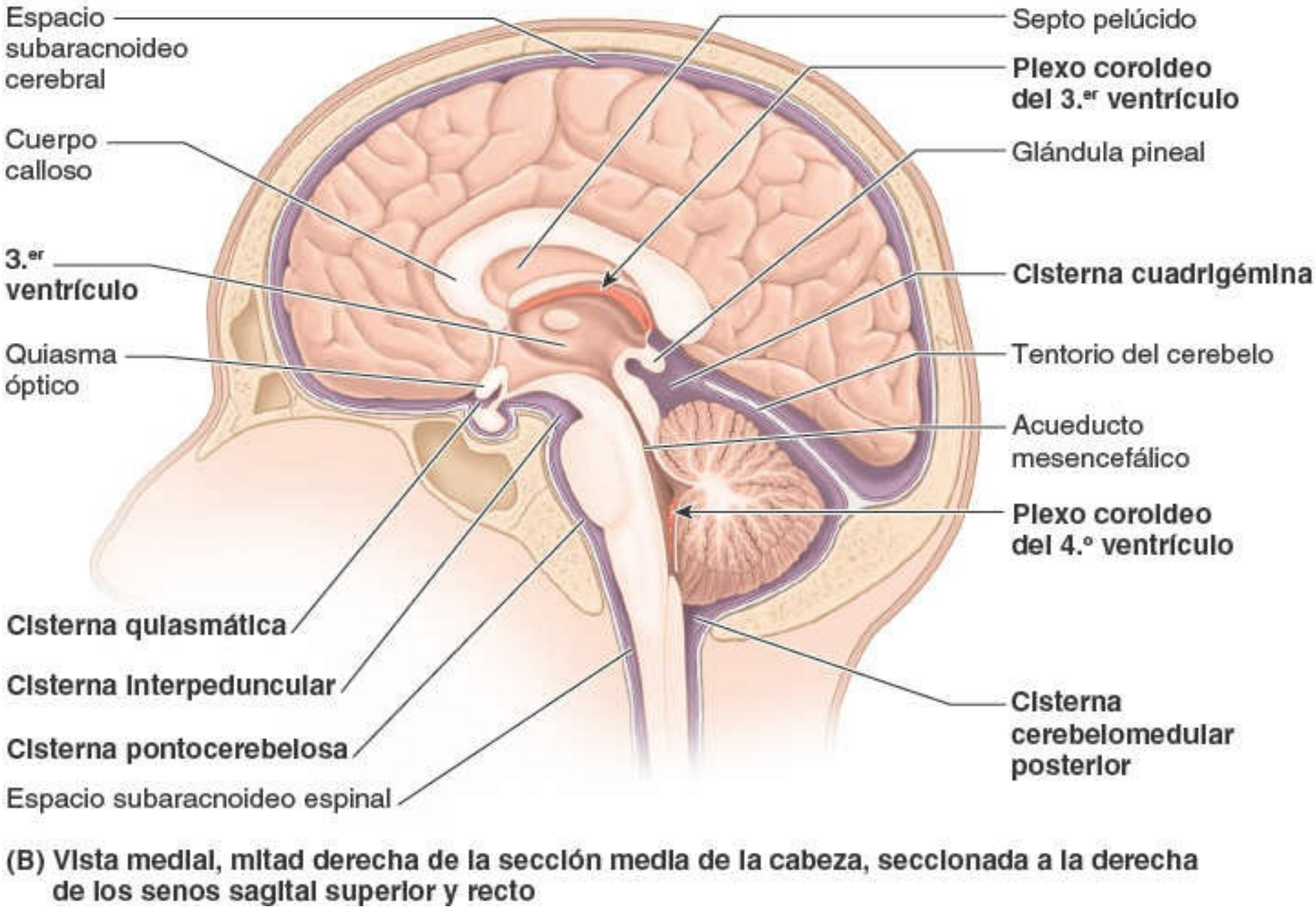

FIGURA 8-37. Ventrículos, espacios subaracnoideos y cisternas. A) Sistema ventricular y circulación del LCE. El LCE se produce fundamentalmente en los plexos coroideos de los ventrículos laterales, 3.º y 4.º. Los plexos de los ventrículos laterales son los de mayor tamaño e importancia. **B)** Las cisternas subaracnoideas, regiones extendidas del espacio subaracnoideo, contienen cantidades más notables de LCE.

VENTRÍCULOS DEL ENCÉFALO

Los **ventrículos laterales** (1.er y 2.º ventrículos) son las mayores cavidades del sistema ventricular y ocupan grandes áreas de los hemisferios cerebrales. Cada ventrículo lateral se abre en el 3.er ventrículo a través de un **foramen interventricular.** El **3.er ventrículo**, una cavidad en forma de hendidura entre las mitades derecha e izquierda del diencéfalo, se continúa posteroinferiormente con el **acueducto mesencefálico (cerebral)**, un estrecho conducto en el mesencéfalo que conecta los ventrículos 3.º y 4.º (figs. 8-36 C y 8-37 A y B).

El **4.º ventrículo**, de forma piramidal, que se sitúa en la porción posterior del puente y la médula oblongada, se extiende inferoposteriormente. Inferiormente se adelgaza en forma de estrecho conducto que se continúa en el interior de la médula espinal cervical como conducto central (fig. 8-37 A). El LCE drena desde el 4.º ventrículo en el espacio subaracnoideo a través de una única **abertura media** y dos **aberturas laterales.** Estas aberturas son las únicas a través de las cuales el LCE drena en el espacio subaracnoideo. Si se bloquean, se acumula el LCE y los ventrículos se distienden y comprimen los hemisferios cerebrales.

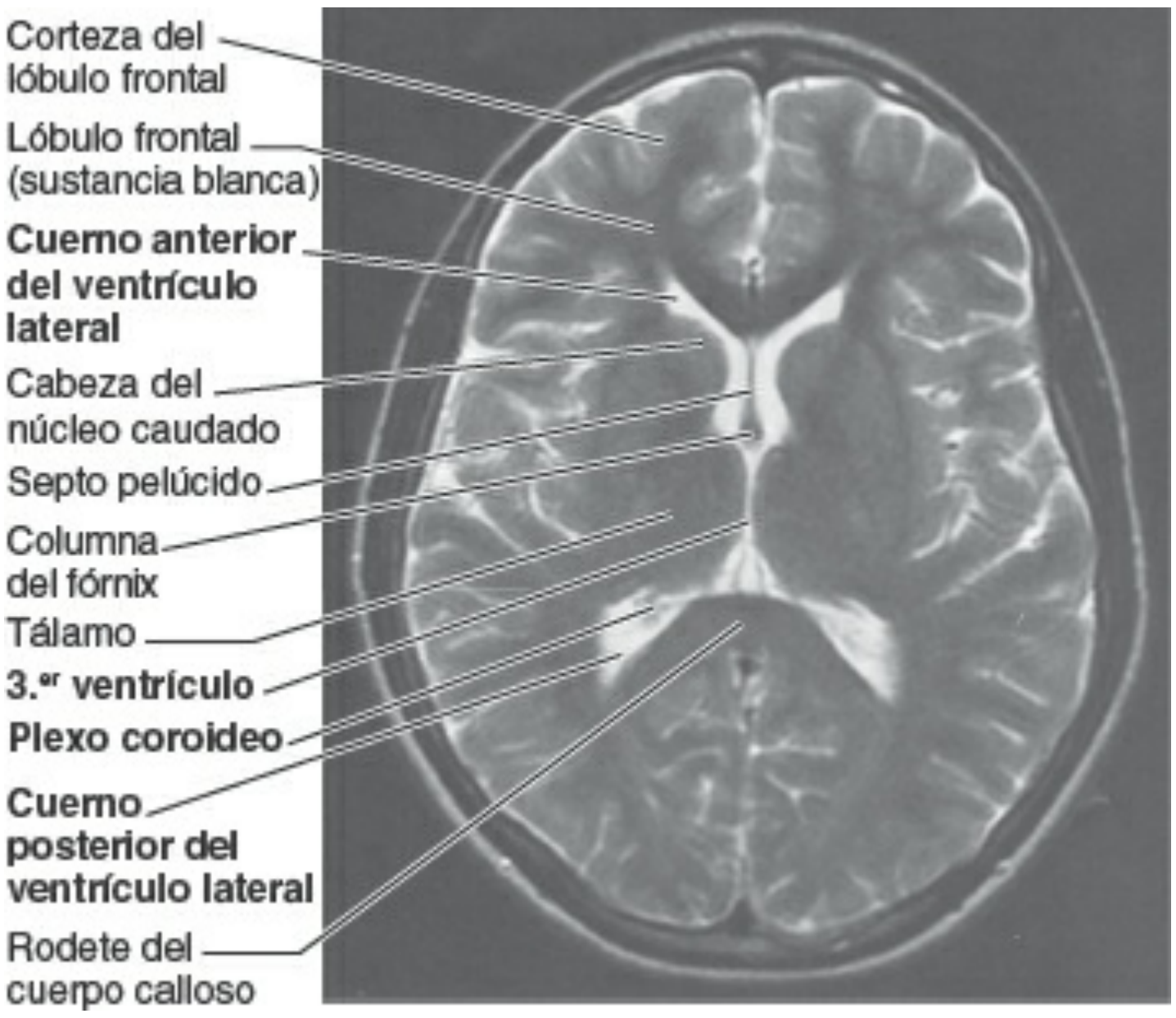

FIGURA 8-38. RM transversal del encéfalo. Se observa de color blanco brillante el LCE que rodea al encéfalo, extendiéndose en los surcos y fisuras, y ocupando los ventrículos.

CISTERNAS SUBARACNOIDEAS

Aunque no es exacto afirmar que el encéfalo «flota» en el LCE, en realidad tiene unas uniones mínimas con el neurocráneo. En ciertas áreas de la base del encéfalo, la aracnoides y la piamadre se hallan ampliamente separadas por las cisternas subaracnoideas (fig. 8-37 B), que contienen LCE, y por estructuras de tejidos blandos que «anclan» el encéfalo, como las trabéculas aracnoideas, los vasos y, en algunos casos, las raíces de los nervios craneales. Las cisternas suelen denominarse según las estructuras relacionadas con ellas.

Las principales cisternas subaracnoideas intracraneales son:

- La **cisterna cerebelomedular (cerebelobulbar)**, la mayor de ellas, localizada

entre el cerebelo y la médula oblongada, recibe el LCE desde las aberturas del 4.º ventrículo. Está dividida en la **cisterna cerebelomedular (cerebelobulbar) posterior** (cisterna magna) y la **cisterna cerebelomedular (cerebelobulbar) lateral.**

- La **cisterna pontocerebelosa** (cisterna pontina), un extenso espacio ventral al puente, que se continúa inferiormente con el espacio subaracnoideo espinal.
- La **cisterna interpeduncular** (cisterna basal), ubicada en la fosa interpeduncular entre los pedúnculos cerebrales del mesencéfalo.
- La **cisterna quiasmática** (cisterna del quiasma óptico), inferior y anterior al *quiasma óptico,* lugar de cruce o decusación de las fibras de los nervios ópticos.
- La **cisterna cuadrigémina** (cisterna de la vena cerebral magna), localizada entre la porción posterior del cuerpo calloso y la cara superior del cerebelo; contiene porciones de la vena cerebral magna (v. figs. 8-29 y 8-31 A y B).
- La **cisterna ambiens**, localizada sobre la cara lateral del mesencéfalo, se continúa posteriormente con la cisterna cuadrigémina (no ilustrado).

SECRECIÓN DEL LÍQUIDO CEREBROESPINAL

El LCE es secretado (a un ritmo de 400-500 ml/día) por las células epiteliales coroidales (células ependimarias modificadas) de los **plexos coroideos** situados en los ventrículos laterales, 3.º y 4.º (figs. 8-36 C, 8-37 y 8-38). Los plexos coroideos están constituidos por franjas vasculares de piamadre (tela coroidea) recubiertas por células epiteliales cuboideas. Se invaginan en el techo de los ventrículos 3.º y 4.º, y en el piso del cuerpo y del cuerno (asta) inferior de los ventrículos laterales.

CIRCULACIÓN DEL LÍQUIDO CEREBROESPINAL

El LCE sale de los ventrículos laterales a través de los *forámenes interventriculares* y entra en el 3.er ventrículo (fig. 8-37 A). Desde allí, el LCE pasa a través del *acueducto mesencefálico* y llega al 4.º ventrículo. Una cierta cantidad de LCE abandona este ventrículo a través de sus *aberturas media* y *laterales*, y penetra en el *espacio subaracnoideo*, que se continúa en torno a la médula espinal y posterosuperiormente sobre el cerebelo. Sin embargo, la mayor parte del LCE fluye a las cisternas interpeduncular y cuadrigémina. El LCE procedente de las diversas cisternas subaracnoideas fluye superiormente a través de los surcos y fisuras sobre las caras medial y superolateral de los hemisferios cerebrales. El LCE también llega a las extensiones del espacio subaracnoideo en torno a los nervios craneales, siendo las más importantes las que rodean los nervios ópticos (NC II).

ABSORCIÓN DEL LÍQUIDO CEREBROESPINAL

El lugar principal de absorción del LCE en el sistema venoso es a través de las **granulaciones aracnoideas** (figs. 8-35 y 8-37 A), especialmente las que protruyen en el seno sagital superior y sus lagunas laterales (v. figs. 8-28 D y 8-37 A). El espacio subaracnoideo que contiene LCE se extiende hasta el centro de las granulaciones aracnoideas. El LCE penetra en el sistema venoso por dos vías: *1)* la mayor parte por transporte a través de las células de las granulaciones aracnoideas hasta los senos venosos de la duramadre, y *2)* una cierta cantidad se desplaza entre las células que

componen las granulaciones aracnoideas (Corbett et al., 2013).

FUNCIONES DEL LÍQUIDO CEREBROESPINAL

Junto con las meninges y la calvaria, el LCE protege el encéfalo y le proporciona amortiguación frente a los golpes en la cabeza. El LCE en el espacio subaracnoideo proporciona la flotabilidad necesaria para evitar que el peso del encéfalo comprima las raíces de los nervios craneales y los vasos sanguíneos contra la superficie interna del cráneo. Como el encéfalo es ligeramente más pesado que el LCE, los giros de la cara basal del encéfalo (v. fig. 8-42) se hallan en contacto con las fosas craneales en la cavidad craneal cuando el individuo se halla de pie. En muchos lugares de la base del encéfalo, solamente las meninges craneales se sitúan entre el encéfalo y los huesos del cráneo. En posición erecta, el LCE se halla en las cisternas subaracnoideas y en los surcos sobre las porciones superior y lateral del encéfalo; por lo tanto, normalmente el LCE y la duramadre separan la parte superior del encéfalo de la calvaria (fig. 8-37 A).

Se producen pequeños cambios, rápidamente recurrentes, en la **presión intracraneal** a causa de los latidos cardíacos; otros cambios, también recurrentes pero lentos, obedecen a causas desconocidas. Ocurren grandes cambios momentáneos en dicha presión durante la tos y los esfuerzos, así como en los cambios de posición (erecta frente a supina). Cualquier cambio en el volumen del contenido intracraneal, por ejemplo un tumor cerebral, una acumulación de líquido ventricular por bloqueo del acueducto mesencefálico (v. fig. C8-20 B) o la presencia de sangre por rotura de un aneurisma (abultamiento patológico de una arteria), se refleja en un cambio en la presión intracraneal. Esta regla se denomina **doctrina de Monro-Kellie**, según la cual la cavidad craneal es una caja rígida y cerrada, y cualquier cambio en la cantidad de sangre en el interior del cráneo sólo puede ocurrir por desplazamiento o reemplazo del LCE.

Irrigación arterial del encéfalo

Aunque sólo constituye cerca del 2,5% del peso del cuerpo, el encéfalo recibe aproximadamente la sexta parte del gasto cardíaco y una quinta parte del oxígeno que consume el organismo en reposo. El *aporte sanguíneo al encéfalo* proviene de las arterias carótidas internas y vertebrales (fig. 8-39), cuyas ramas terminales se sitúan en el espacio subaracnoideo. El *drenaje venoso desde el encéfalo* se realiza a través de las venas cerebrales y cerebelosas que drenan en los senos venosos de la duramadre adyacentes (v. fig. 8-29 A y B). Véase también «Drenaje venoso del encéfalo», más adelante.

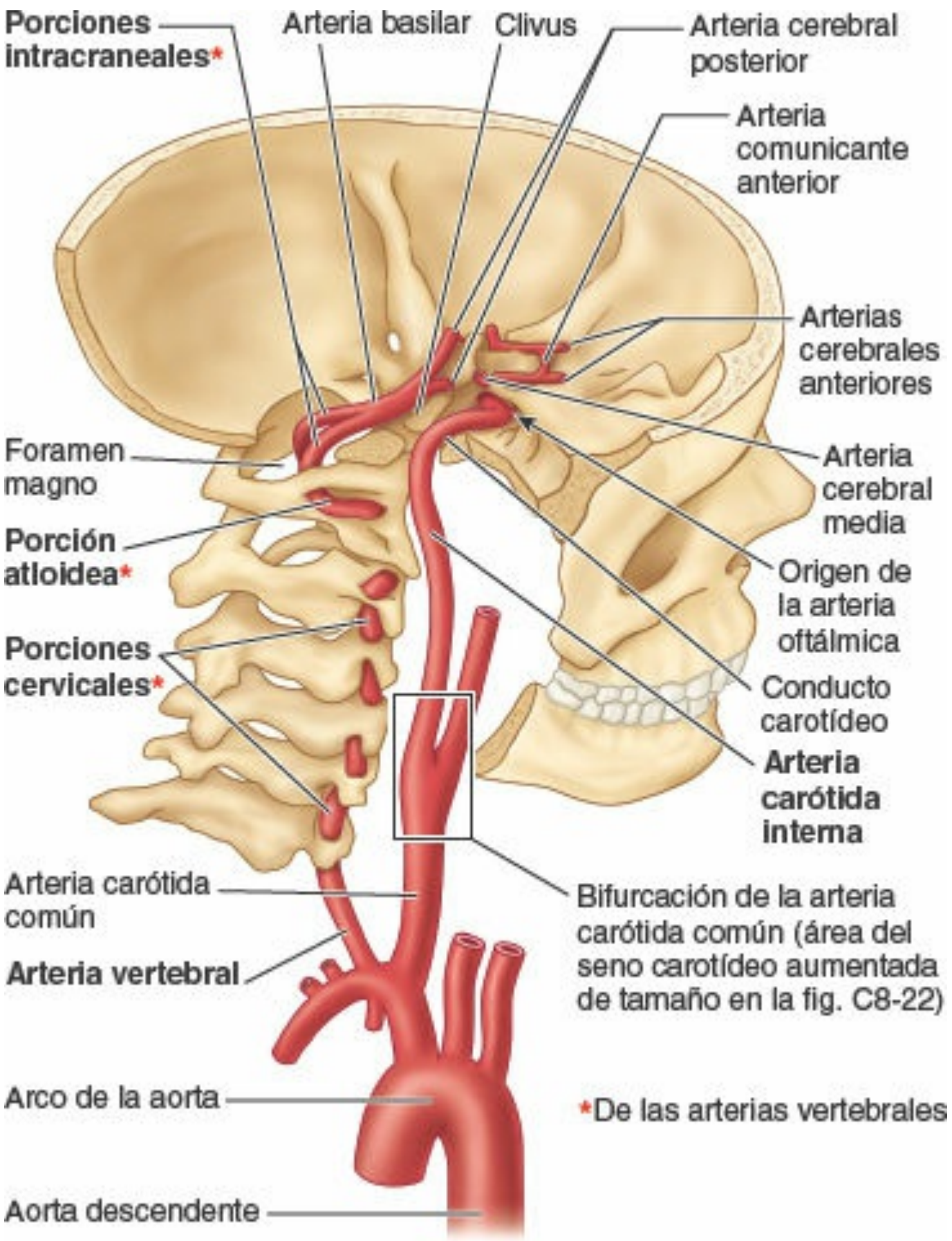

FIGURA 8-39. Arterias que irrigan el encéfalo. Las dos arterias carótidas internas proporcionan bilateralmente un abundante aporte de sangre rica en oxígeno.

ARTERIAS CARÓTIDAS INTERNAS

Las **arterias carótidas internas** se originan en el cuello a partir de las arterias carótidas comunes (fig. 8-39). La porción cervical de cada arteria asciende verticalmente a través del cuello, sin ramificarse hasta la base del cráneo. Penetra en la cavidad cra-neal a través del **conducto carotídeo** en la porción petrosa del hueso temporal. El curso intracraneal de la arteria carótida interna se ilustra y describe en la figura 8-40 y se expone radio-gráficamente en la figura 8-41. Además de la arteria carótida interna, el conducto carotídeo contiene *plexos venosos* y *plexos carotídeos de nervios simpáticos* (fig. 8-40). La arteria carótida interna discurre anteriormente a través del *seno cavernoso*, con el nervio abducens (NC VI) y en estrecha proximidad con los nervios oculomotor (NC III) y troclear (NC IV), que cursan en el surco carotídeo sobre el lado del cuerpo del esfenoides (figs. 8-31 C y 8-40). Las ramas terminales de la arteria carótida interna son las **arterias cerebrales anterior** y **media** (figs. 8-41 y 8-42).

Clínicamente, las arterias carótidas internas y sus ramas se conocen a menudo como *circulación anterior del encéfalo*. Las arterias cerebrales anteriores se conectan entre sí mediante la **arteria comunicante anterior.** Cerca de su terminación, las arterias carótidas internas se unen a las arterias cerebrales posteriores mediante las **arterias comunicantes posteriores**, lo que completa el *círculo arterial del cerebro* alrededor de la *fosa interpeduncular*, la depresión profunda situada sobre la cara

inferior del mesencéfalo, entre los pedúnculos cerebrales (figs. 8-42 y 8-43).

ARTERIAS VERTEBRALES

Las **arterias vertebrales** comienzan en la raíz del cuello (las porciones prevertebrales de las arterias vertebrales) como las primeras ramas de la primera porción de las arterias subclavias (fig. 8-39). Las dos arterias vertebrales suelen tener tamaños desiguales: la izquierda es de mayor calibre que la derecha. Las **porciones cervicales de las arterias vertebrales** ascienden a través de los *forámenes transversos* de las seis primeras vérte-bras cervicales. Las **porciones atloideas de las arterias vertebrales** (en relación con el atlas, vértebra C1) perforan la duramadre y la aracnoides, y atraviesan el foramen magno. Las **porciones intracraneales de las arterias vertebrales** se unen en el borde caudal del puente para formar la *arteria basilar* (figs. 8-39, 8-42 y 8-43 C). El sistema arterial vertebrobasilar y sus ramas a menudo se denominan clínicamente *circulación posterior del encéfalo*.

La **arteria basilar**, así llamada por su estrecha relación con la *base del cráneo*, asciende por el *clivus*, la superficie inclinada desde el dorso de la silla hasta el foramen magno, a través de la cisterna pontocerebelosa hasta el borde superior del puente. Finaliza al dividirse en las dos **arterias cerebrales posteriores.**

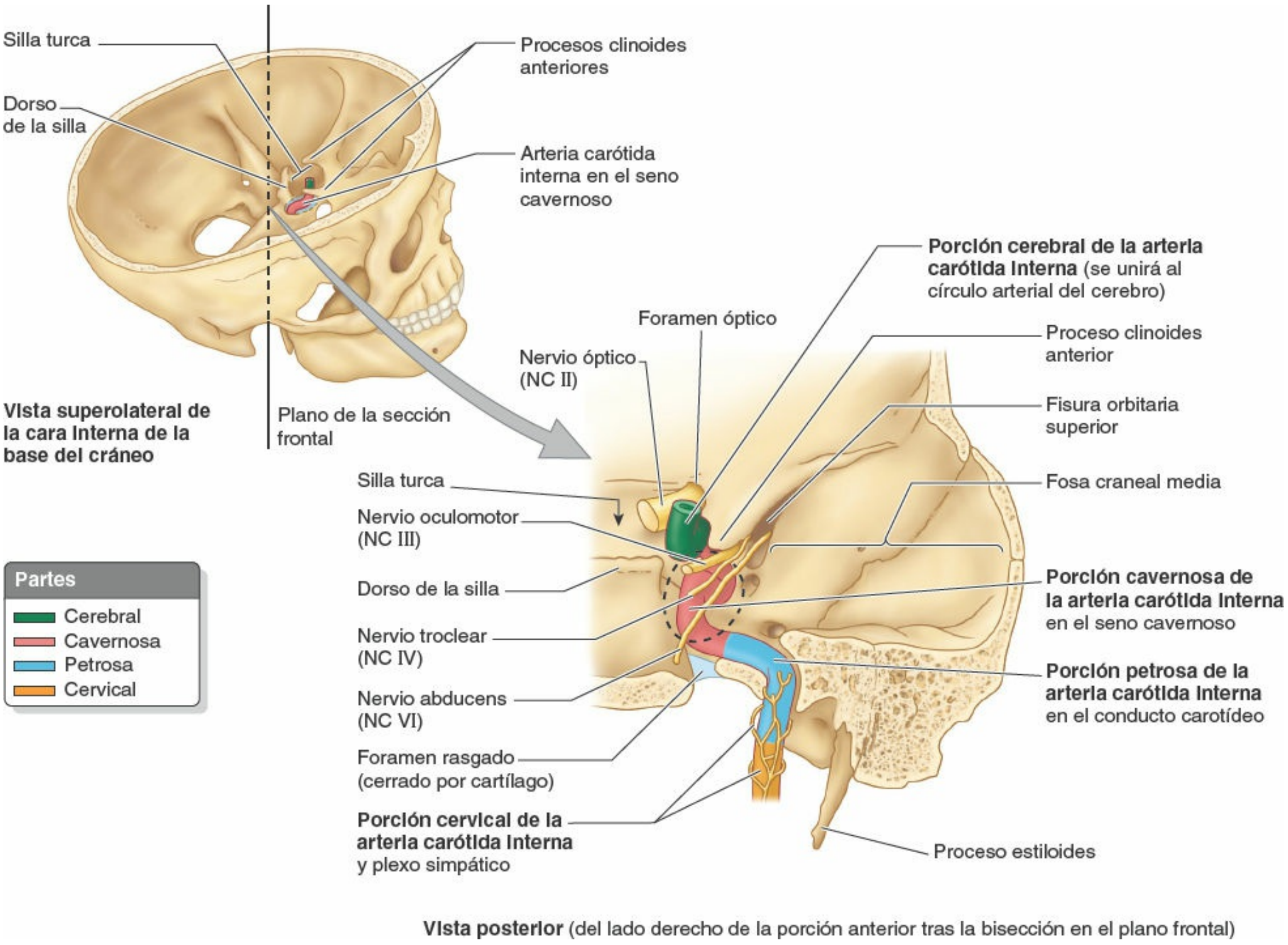

FIGURA 8-40. Trayecto de la arteria carótida interna. El esquema orientativo *(izquierda)* indica el plano de la sección frontal que forma una intersección con el conducto carotídeo *(derecha)*. La porción cervical de la arteria carótida interna asciende verticalmente por el cuello hasta la entrada del conducto carotídeo en la porción petrosa del temporal. La porción petrosa de la arteria gira horizontal y medialmente en el conducto carotídeo, hacia el vértice de la porción petrosa del temporal. Surge del conducto carotídeo a través del foramen rasgado, cubierto en vida por cartílago, y entra en la cavidad craneal. La arteria discurre sobre el

cartílago y, a continuación, la porción cavernosa de la arteria discurre a lo largo del surco carotídeo en la cara lateral del cuerpo del esfenoides, atravesando el seno cavernoso. Inferiormente al proceso clinoides anterior, la arteria realiza un giro de 180°, dirigiéndose su porción cerebral posteriormente para unirse al círculo arterial del cerebro (figs. 8-42 y 8-43 C).

ARTERIAS CEREBRALES

Además de aportar ramas a las porciones más profundas del encéfalo, las ramas corticales de las arterias cerebrales irrigan una superficie y un polo del cerebro (figs. 8-41 y 8-43 A y B; tabla 8-7). Las ramas corticales de:

- La **arteria cerebral anterior** irriga la mayor parte de las superficies medial y superior del cerebro y el *polo frontal.*
- La **arteria cerebral media** irriga la superficie lateral del cerebro y el *polo temporal.*
- La **arteria cerebral posterior** irriga la superficie inferior del cerebro y el *polo occipital.*

CÍRCULO ARTERIAL DEL CEREBRO

El **círculo arterial del cerebro** (de Willis) es un círculo vascular aproximadamente pentagonal que está situado en la superficie ventral del encéfalo. Es una importante anastomosis en la base del encéfalo entre las cuatro arterias (dos vertebrales y dos carótidas internas) que irrigan el encéfalo (figs. 8-42 y 8-43 C; tabla 8-7). El círculo arterial está formado secuencialmente, en dirección anteroposterior, por:

- La arteria comunicante anterior.
- Las arterias cerebrales anteriores.
- Las arterias carótidas internas.
- Las arterias comunicantes posteriores.
- Las arterias cerebrales posteriores.

Los diversos componentes del círculo arterial del cerebro emiten numerosas ramas al encéfalo.

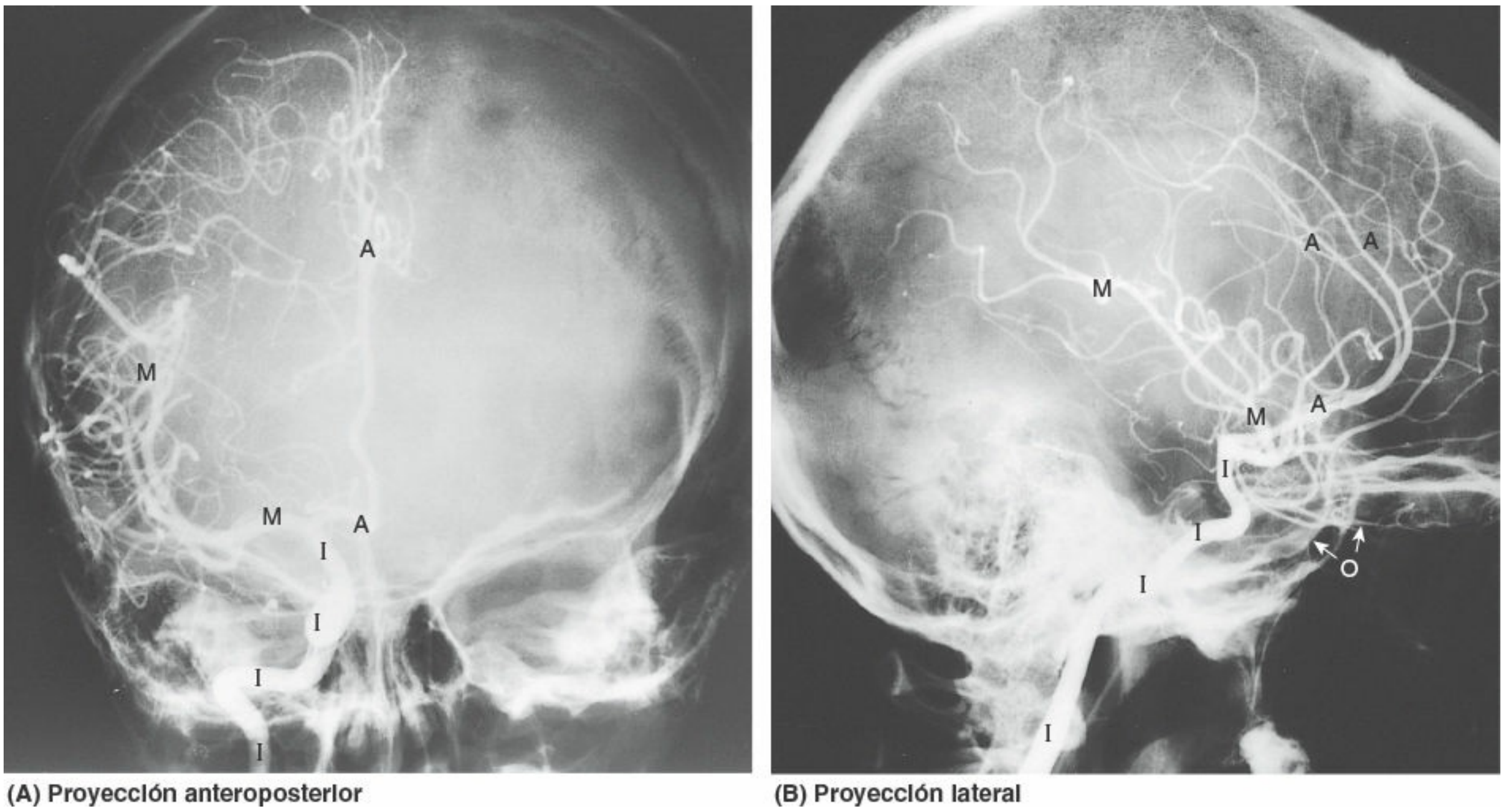

FIGURA 8-41. Arteriografía carotídea. A y **B)** El contraste radiopaco inyectado en el sistema arterial carotídeo muestra la distribución unilateral hacia el encéfalo desde la arteria carótida interna. A, arteria cerebral anterior y sus ramas; I, las cuatro porciones de la arteria carótida interna; M, arteria cerebral media y sus ramas; O, arteria oftálmica. (Cortesía del Dr. D. Armstrong, Associate Professor of Medical Imaging, University of Toronto, Ontario, Canada.)

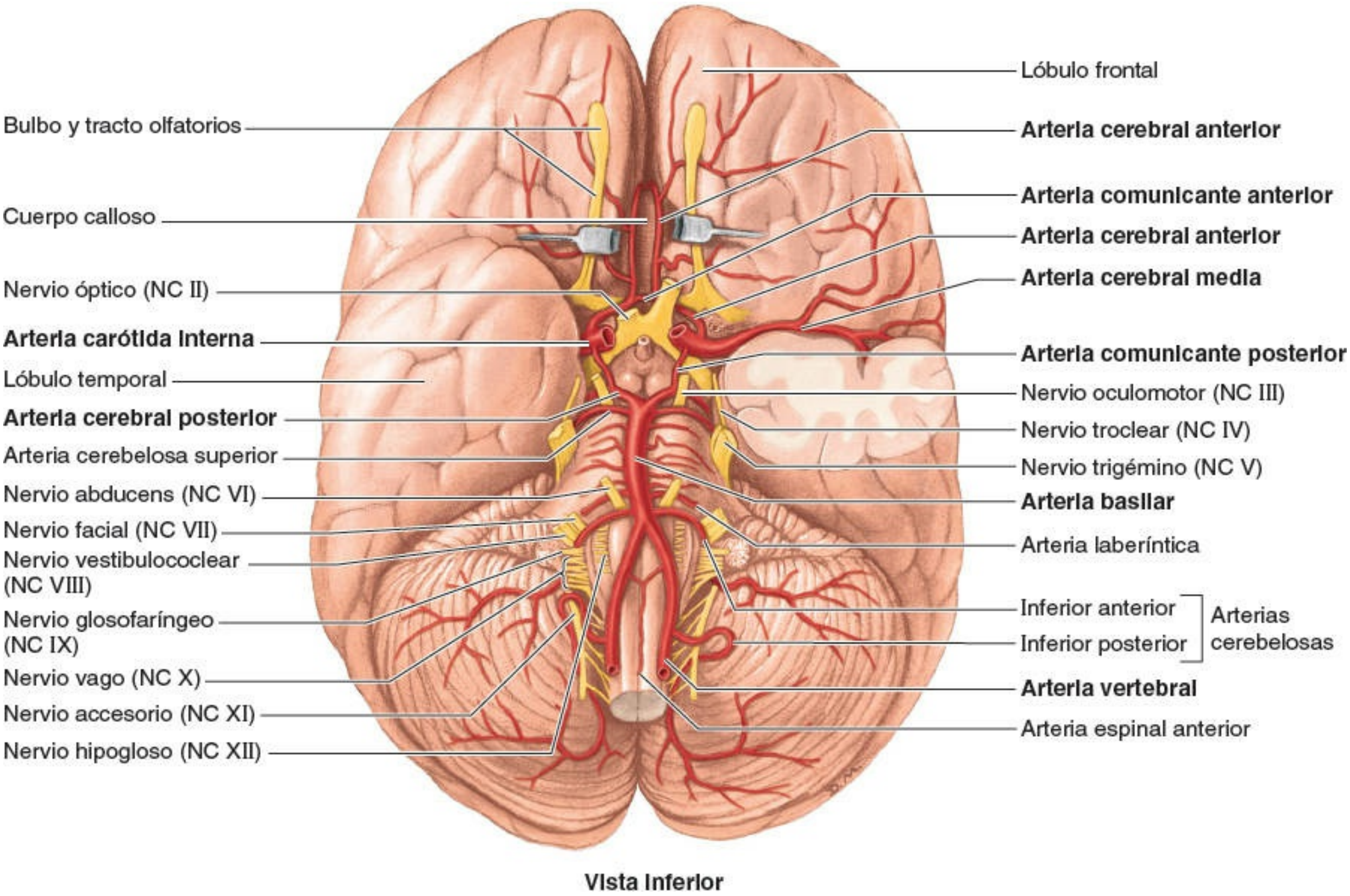

FIGURA 8-42. Base del encéfalo y círculo arterial del cerebro. Las arterias carótidas internas y basilar convergen, se dividen y se anastomosan para formar el círculo arterial del cerebro (de Willis). Se ha retirado el polo temporal izquierdo para mostrar la arteria cerebral media en el surco lateral del cerebro. Se han separado los lóbulos frontales para exponer las arterias cerebrales anteriores.

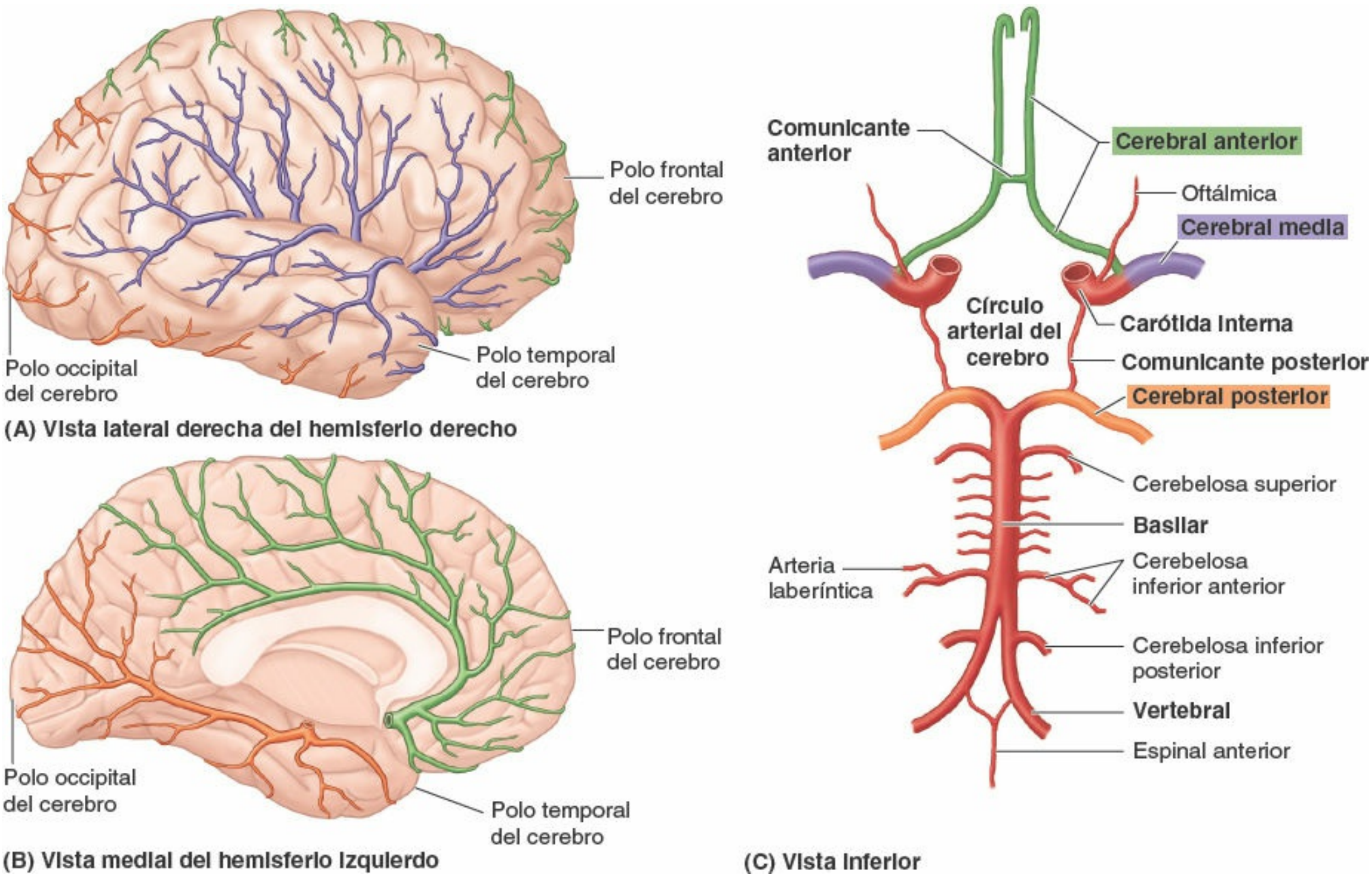

FIGURA 8-43. **Irrigación arterial del cerebro.**

TABLA 8-7. IRRIGACIÓN ARTERIAL DE LOS HEMISFERIOS CEREBRALES

Arteria	Origen	Distribución
Carótida interna	Arteria carótida común, en el borde superior del cartílago tiroides	Proporciona ramas para las paredes del seno cavernoso, la hipófisis y el ganglio del trigémino; es el principal aporte sanguíneo al encéfalo
Cerebral anterior	Arteria carótida interna	Hemisferios cerebrales, salvo los lóbulos occipitales
Comunicante anterior	Arteria cerebral anterior	Círculo arterial del cerebro (de Willis)
Cerebral media	Continuación de la arteria carótida interna distal a la arteria cerebral anterior	La mayor parte de la cara lateral de los hemisferios cerebrales
Vertebral	Arteria subclavia	Meninges craneales y cerebelo
Basilar	Formada por la unión de las arterias vertebrales	Tronco del encéfalo, cerebelo y cerebro
Cerebral posterior	Rama terminal de la arteria basilar	Cara inferior del hemisferio cerebral y lóbulo occipital
Comunicante posterior	Arteria cerebral posterior	Tracto óptico, pedúnculo cerebral, cápsula interna y tálamo

CUADRO CLÍNICO

ENCÉFALO

Traumatismos cerebrales

La *conmoción cerebral* es una pérdida brusca de la consciencia, de breve duración, justo después de un traumatismo craneal. Esta pérdida de consciencia puede durar sólo unos 10 s, como ocurre en un fuera de combate en el boxeo. Cuando el traumatismo es más grave, como en un accidente de automóvil, la inconsciencia puede durar horas e incluso días. Si el sujeto recupera la consciencia en el plazo de 6 h, el pronóstico a largo plazo es excelente (Louis, 2016); si el coma dura más de 6 h, suele haber lesiones del tejido cerebral.

Los boxeadores profesionales tienen especial riesgo de sufrir una *encefalopatía traumática crónica*, o *encefalopatía de los boxeadores*, una lesión cerebral que se caracteriza por debilidad de los miembros inferiores, inestabilidad de la marcha, lentitud de los movimientos, temblor de las manos, lenguaje titubeante y lentitud de ideación. Las lesiones cerebrales se producen por los movimientos de aceleración y desaceleración de la cabeza, que cizallan o distienden los axones *(traumatismo axonal difuso)*. La detención brusca de la cabeza en movimiento da lugar a que el encéfalo golpee el cráneo, súbitamente inmó vil. A veces la conmoción ocurre sin pérdida de la consciencia, lo cual no significa que la lesión sea menos grave. Más del 90% de las lesiones en la cabeza se catalogan como lesiones encefálicas mínimas de origen traumático.

La *contusión cerebral* se produce por traumatismos encefálicos en los que la piamadre se desprende de la superficie encefálica lesionada y puede desgarrarse, con llegada de la sangre al espacio subaracnoideo. La sufusión hemorrágica puede ocurrir por el súbito impacto del cerebro, que todavía se halla en movimiento, contra el cráneo que se detiene bruscamente, o bien por la súbita aceleración del cráneo contra el cerebro aún inmóvil. La contusión cerebral puede ocasionar una pérdida prolongada de la consciencia, pero si no hay lesiones axonales difusas, tumefacción del encéfalo ni hemorragias secundarias, la recuperación de una contusión puede ser excelente (Louis, 2016).

Los *desgarros cerebrales* se asocian a menudo a fracturas del cráneo con hundimiento (v. fig. C8-4) o heridas por arma de fuego. El desgarro da lugar a la rotura de los vasos sanguíneos y hemorragia en el interior del encéfalo y en el espacio subaracnoideo, con aumento de la presión intracraneal y compresión cerebral.

La *compresión cerebral* puede producirse por:

- Acumulación de sangre en el interior del cráneo.
- Obstrucción de la circulación o la absorción del LCE.
- Tumores o abscesos intracraneales.
- Tumefacción del encéfalo por *edema cerebral*, un aumento de volumen del encéfalo producido por un incremento de su contenido de agua y sodio (Mayer, 2016).

Punción cisternal

Mediante una *punción cisternal* puede obtenerse LCE de la cisterna cerebelomedular posterior, con fines diagnósticos o terapéuticos. La cisterna cerebelomedular es el lugar de elección en lactantes y niños de corta edad; la cisterna lumbar se utiliza sobre todo en el adulto (v. cap. 4, fig. C4-18). Para la punción se introduce cuidadosamente la aguja a través de la membrana atlanto-occipital posterior hasta llegar a la cisterna cerebelomedular. El espacio subaracnoideo o el sistema ventricular también pueden abordarse para medir o monitorizar la presión del LCE, inyectar antibióticos o administrar medios de contraste para técnicas de diagnóstico por la imagen.

Hidrocefalia

La sobreproducción de LCE, la obstrucción al flujo del LCE o la interferencia en su absorción dan lugar a un exceso de líquido en los ventrículos cerebrales y a un aumento de tamaño de la cabeza, proceso que se denomina *hidrocefalia obstructiva* (fig. C8-20 A). El exceso de LCE dilata los ventrículos, adelgaza la corteza cerebral y separa los huesos de la bóveda craneal en el lactante. Aunque la obstrucción puede producirse en cualquier localización, el bloqueo suele ocurrir en el acueducto mesencefálico (fig. C8-20 B) o en un foramen interventricular. La *estenosis del acueducto* puede producirse por un tumor cercano en el mesencéfalo, o bien por residuos celulares después de una hemorragia intraventricular, o por infecciones bacterianas o micóticas del sistema nervioso central (Corbett et al., 2013).

El bloqueo de la circulación del LCE produce dilatación de los ventrículos superiormente al punto de la obstrucción, con presión sobre los hemisferios cerebrales. Este proceso comprime el cerebro entre el líquido ventricular y los huesos de la calvaria. En el lactante, la presión interna da lugar a que el encéfalo y la calvaria se expandan, debido a que las suturas y las fontanelas se hallan todavía abiertas. Puede colocarse un sistema de drenaje artificial para esquivar el bloqueo y permitir que escape el LCE, lo que reduce las lesiones cerebrales.

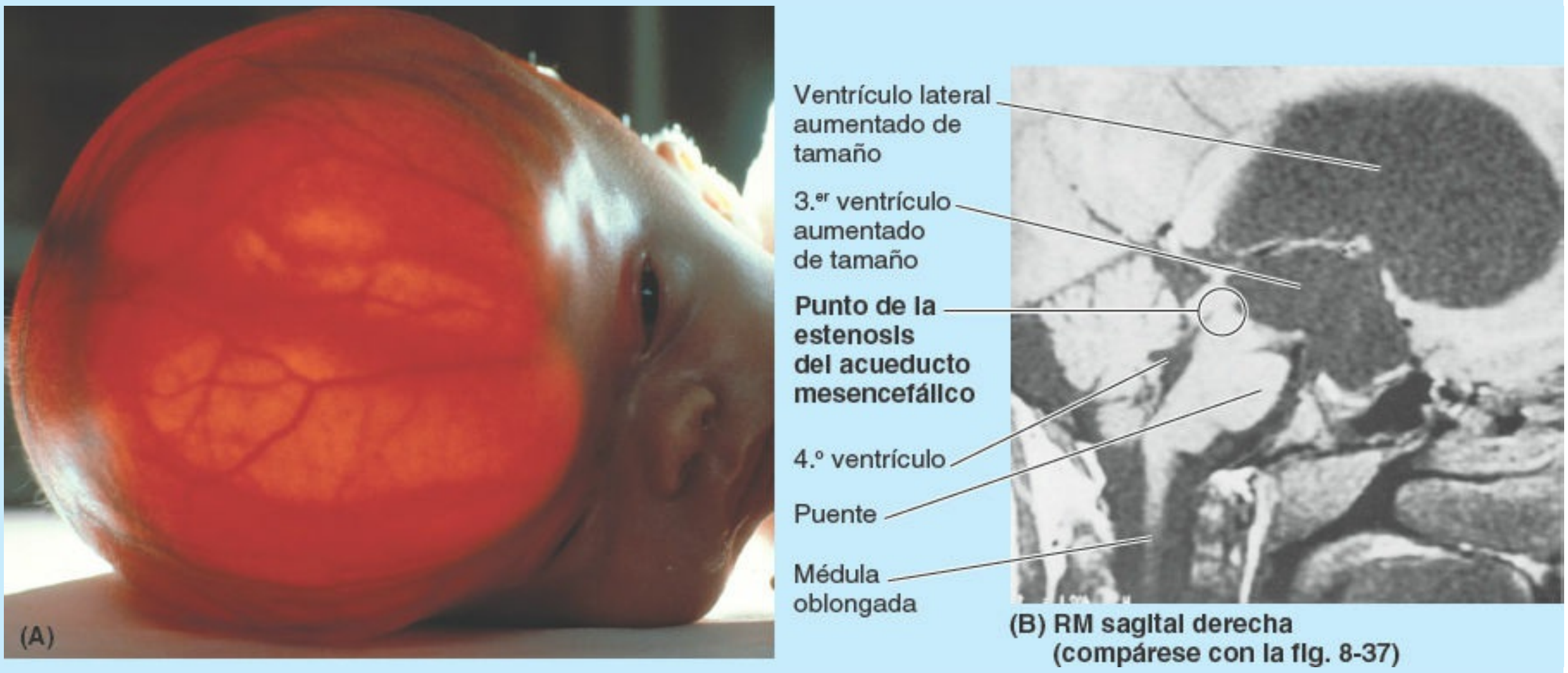

FIGURA C8-20. Hidrocefalia (A) y estenosis del acueducto (B).

En la *hidrocefalia comunicante* no está alterado el flujo del LCE a través de los ventrículos ni hacia el espacio subaracnoideo, pero el movimiento del LCE desde este espacio al sistema venoso se halla parcial o totalmente bloqueado. El bloqueo puede producirse por ausencia congénita de las granulaciones aracnoideas, o bien estas pueden quedar bloqueadas por la presencia de hematíes a causa de una hemorragia subaracnoidea (Corbett et al., 2013).

Fuga de líquido cerebroespinal

Las fracturas en la fosa craneal media pueden producir fugas de LCE a través del meato acústico externo *(otorrea de LCE)* si se desgarran las

meninges superiores al oído medio y se rompe la membrana del tímpano. Las fracturas de la fosa craneal anterior pueden interesar la lámina cribosa del etmoides (v. fig. 8-12 A), con fuga de LCE a través de la nariz *(rinorrea de LCE)*. El LCE puede diferenciarse del moco mediante el análisis del contenido de glucosa, que en el LCE es similar al de la sangre. La otorrea y la rinorrea de LCE pueden ser la indicación principal de una fractura de la base del cráneo, con mayor riesgo de meningitis por propagación de una infección desde el oído o la nariz a las meninges (Louis, 2016).

Anastomosis de las arterias cerebrales y embolia cerebral

Las ramas de las tres arterias cerebrales se anastomosan entre sí sobre la superficie del encéfalo; sin embargo, si una arteria cerebral se obstruye por una *embolia cerebral* (p. ej., un coágulo sanguíneo), esas anastomosis microscópicas no son capaces de proporcionar una cantidad suficiente de sangre al área de corteza cerebral afectada. Por lo tanto, se producen *isquemia* e *infarto cerebrales* y aparece un área de necrosis (tejido muerto). Las grandes embolias cerebrales que ocluyen vasos importantes pueden producir trastornos neurológicos graves y la muerte.

Variaciones del círculo arterial del cerebro

Es frecuente que haya variaciones en el calibre de los vasos que forman el círculo arterial del cerebro. Las arterias comunicantes posteriores faltan en algunos individuos; en otros puede haber dos arterias comunicantes anteriores. Aproximadamente en un tercio de las personas, una arteria cerebral posterior es rama principal de la arteria carótida interna. Una de las arterias cerebrales anteriores a menudo es pequeña en la parte proximal de su curso; la arteria comunicante anterior es mayor de lo habitual en estos individuos. Estas variaciones pueden ser clínicamente significativas si aparecen embolias o patología arterial.

Ictus o accidente vascular cerebral

Un ictus es la interrupción aguda del flujo sanguíneo normal (hipoperfusión) del cerebro que causa la muerte de las células cerebrales, provocando disfunción cerebral. Son los trastornos neurológicos más habituales que afectan a los adultos en EE.UU. A nivel mundial, representa un 10% de todos los fallecimientos (Sevusch-Garcy, 2016), aunque a menudo son más incapacitantes que mortales. El rasgo cardinal de un ictus es el comienzo súbito de síntomas neurológicos. Existen dos tipos principales de ictus: *isquémico*, por alteración del flujo sanguíneo cerebral, y *hemorrágico*, causado por sangrado.

La gran mayoría de los *accidentes cerebrovasculares* son isquémicos. En este tipo de ictus se desarrollan deficiencias neurológicas focales a causa de la enfermedad ateroesclerótica oclu-siva (v. más adelante «Infarto cerebral») o el *tromboembolismo* en una arteria cerebral. Un *trombo* es un coágulo que se desarrolla dentro de un vaso sanguíneo, mientras que un émbolo es un coágulo o

tapón que se forma en otro sitio, se desplaza y se aloja en un vaso sanguíneo.

El círculo arterial del cerebro es un mecanismo importante de circulación colateral si se produce la obstrucción parcial de una de las arterias principales que lo forman. La oclusión súbita, aunque sea parcial, da lugar a déficits neurológicos. En el anciano, las anastomosis del círculo arterial a menudo son insuficientes cuando se ocluye una arteria principal (p. ej., la carótida interna), incluso aunque la oclusión sea gradual (en cuyo caso la función se altera al menos en cierto grado).

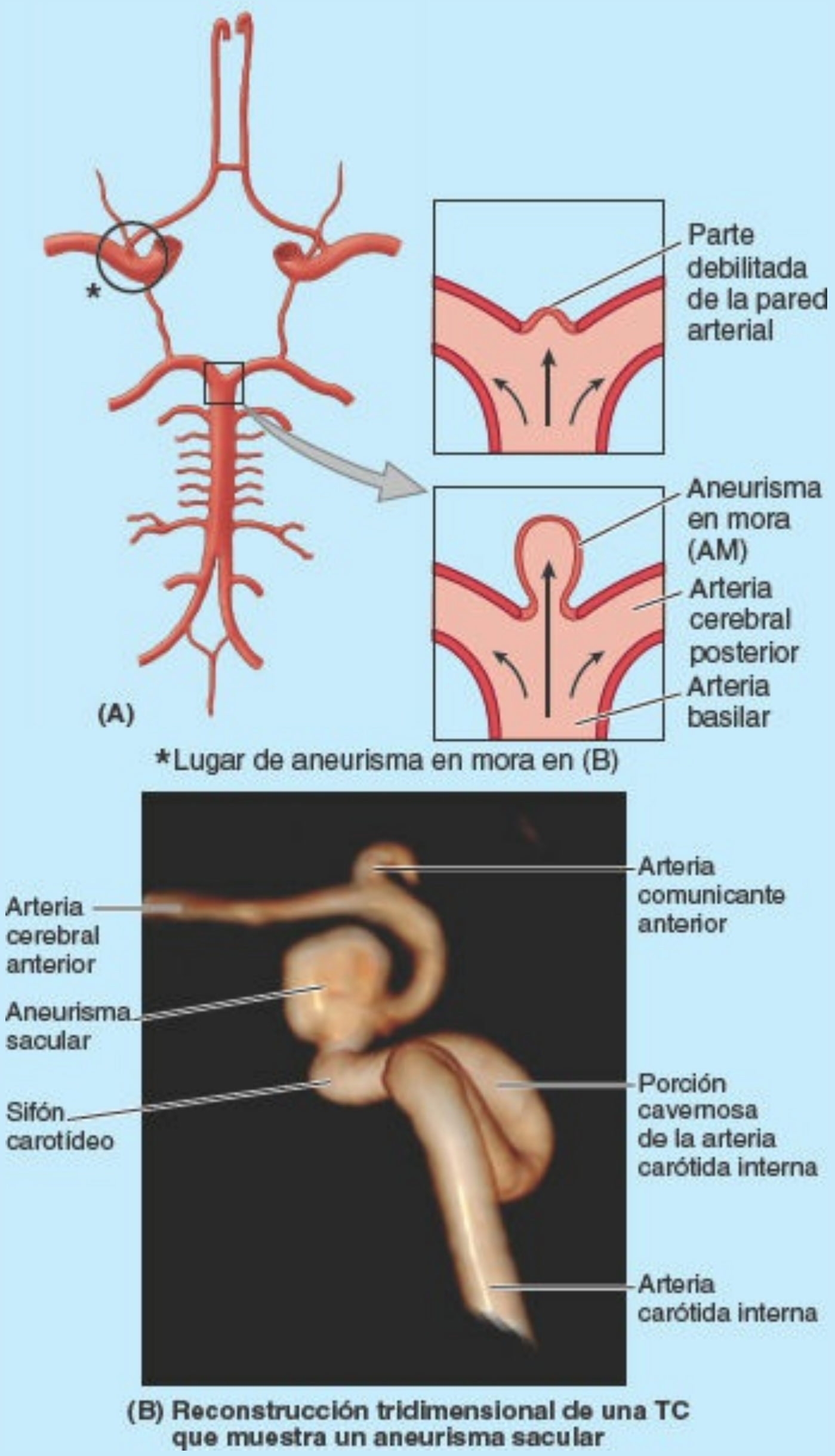

FIGURA C8-21. Aneurisma sacular.

El *ictus hemorrágico* sigue a la rotura de una arteria o un *aneurisma sacular*, o dilatación en forma de saco de una parte débil de la pared arterial (fig. C8-21 A). El tipo más frecuente de aneurisma sacular es el *aneurisma en mora*, que ocurre en los vasos del círculo arterial del cerebro, o próximos a él, y en las arterias de mediano calibre de la base del cráneo (fig. C8-21 B). También ocurren aneurismas en la bifurcación de la arteria basilar que da lugar a las arterias

cerebrales posteriores.

Con el tiempo, especialmente en los individuos con *hipertensión* (presión arterial elevada), la parte débil de la pared del aneurisma se expande y puede romperse (fig. C8-21 C), con paso de la sangre al espacio subaracnoideo. La *rotura súbita de un aneurisma* suele producir una cefalea muy intensa, casi insoportable, y rigidez de nuca. Estos síntomas se deben a una hemorragia importante en el espacio subaracnoideo.

La prevención o la recuperación de un ictus implica cambios en el estilo de vida, como controlar la presión arterial, suspender el tabaquismo, comer saludablemente, controlar el peso y la diabetes, realizar ejercicio y utilizar fármacos anticoagulantes si está indicado.

Infarto cerebral

La presencia de una *placa ateroesclerótica* en un recodo arterial (p. ej., en la bifurcación de una arteria carótida común) produce un estrechamiento *(estenosis)* progresivo de la arteria, con déficits neurológicos graves y progresivos (fig. C8-22). Un *émbolo* se desprende de la placa y discurre por el torrente sanguíneo hasta que queda alojado en una arteria, habitualmente una rama intracraneal demasiado pequeña como para permitir que siga avanzando. Este fenómeno suele producir un *infarto cortical agudo*, o insuficiencia brusca de la llegada de sangre arterial al cerebro (p. ej., del lóbulo parietal izquierdo). La interrupción del aporte sanguíneo durante 30 s altera el metabolismo cerebral; después de 1-2 min puede perderse la función neurológica, y al cabo de 5 min la falta de oxígeno *(anoxia)* puede producir un infarto cerebral. La recuperación rápida del aporte de oxígeno puede contrarrestar el daño cerebral (Esenwa, 2016).

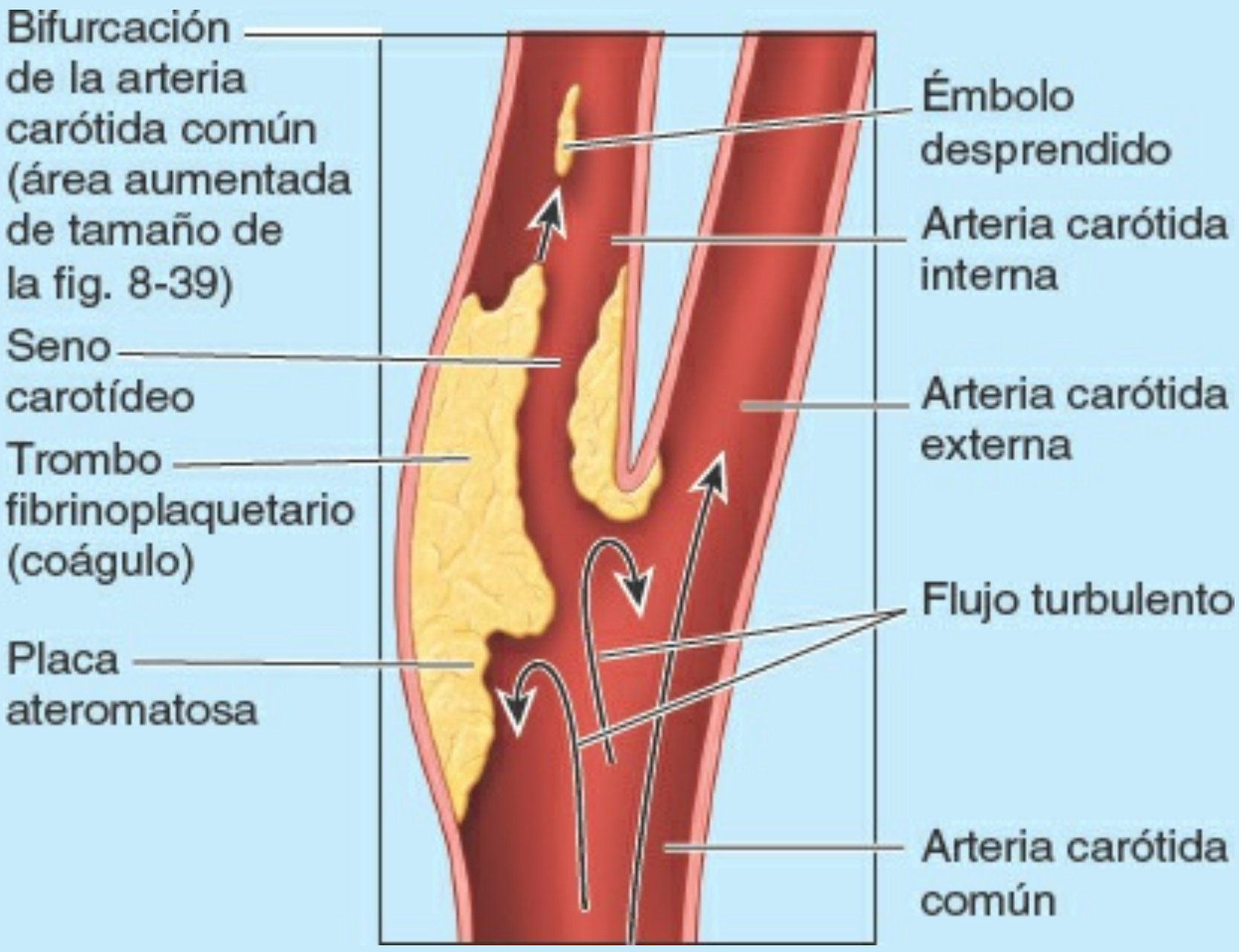

FIGURA C8-22. Placa ateromatosa.

Ataques de isquemia transitoria

Con la denominación de *ataques de isquemia transitoria* (AIT) se designan aquellos síntomas neurológicos que son consecuencia de una *isquemia* que dura menos de 24 h. La mayoría duran sólo unos pocos minutos, aunque algunos persisten hasta 1 h. En la *estenosis carotídea* o *vertebrobasilar*, el AIT suele durar más y provoca el cierre distal de los vasos intracraneales. Los síntomas de un AIT pueden ser ambiguos: tambaleo, mareos, aturdimiento, desvanecimiento y *parestesias*. Las personas con AIT tienen más riesgo de infarto de miocardio e ictus isquémico (Marshall, 2016).

Puntos fundamentales

ENCÉFALO

Partes del encéfalo. Los dos hemisferios de la corteza cerebral, separados por la falce del cerebro, son los rasgos dominantes del encéfalo humano. ● Aunque el patrón de giros y surcos es muy variable, otras características del encéfalo, incluido su tamaño global, son muy constantes de un sujeto a otro. ● A efectos descriptivos, cada hemisferio cerebral está dividido en cuatro lóbulos que están relacionados con los huesos suprayacentes homónimos, aunque los límites de unos y otros no coinciden. ● El diencéfalo constituye el núcleo central del encéfalo. El mesencéfalo, el puente y la médula oblongada componen el tronco del encéfalo; la médula oblongada se continúa con la médula espinal. ● El cerebelo es la masa encefálica subtentorial que ocupa la fosa craneal posterior.

Ventrículos del encéfalo. En el centro de cada hemisferio cerebral hay un ventrículo lateral; por lo demás, el sistema ventricular del encéfalo es impar y está constituido por formaciones medias que se comunican con el espacio subaracnoideo que rodea al encéfalo y a la médula espinal. ● Los plexos coroideos secretan el LCE al interior de los ventrículos, y el líquido sale de ellos hacia el espacio subaracnoideo. ● El LCE es absorbido hacia el sistema venoso, normalmente al mismo ritmo con que se produce, a través de las granulaciones aracnoideas relacionadas con el seno sagital superior.

Irrigación arterial y drenaje venoso del encéfalo. El aporte continuo de oxígeno y nutrientes es esencial para las funciones del encéfalo. ● El encéfalo recibe un doble aporte de sangre desde las ramas cerebrales de las arterias carótidas internas y vertebrales. ● Las anastomosis entre estas arterias constituyen el círculo arterial del cerebro. ● También existen anastomosis entre las ramas de las tres arterias cerebrales sobre la superficie del cerebro. ● En el adulto, si se bloquea una de las cuatro arterias que llevan sangre al encéfalo, las restantes no suelen ser capaces de aportar una circulación colateral suficiente; por lo tanto, se produce un trastorno del flujo sanguíneo cerebral (isquemia) y un ictus isquémico. ● El drenaje venoso del encéfalo se produce a través de los senos venosos de la duramadre y las venas yugulares internas.

Drenaje venoso del encéfalo

Las venas que drenan el encéfalo, de paredes delgadas y desprovistas de válvulas, perforan la aracnoides y la capa meníngea de la duramadre para finalizar en los senos venosos de la duramadre más próximos (v. figs. 8-28 A y 8-29 A y B a 8-32), cuya mayor parte drena a su vez en las venas yugulares internas. Las **venas cerebrales superiores**, en la cara superolateral del encéfalo, drenan en el seno sagital superior; las **venas cerebrales inferior** y **media superficial**, de las superficies inferior, posteroinferior y profunda de los hemisferios cerebrales, drenan en los senos recto, transverso y petroso superior. La **vena cerebral magna** (de Galeno) es una vena única situada en la línea media; se forma en el interior del encéfalo por la unión de dos venas cerebrales internas y finaliza al unirse con el seno sagital inferior para formar el seno recto (v. fig. 8-29 A y B). El cerebelo está drenado por las **venas cerebelosas superior** e **inferior**, que drenan las caras respectivas del cerebelo y

desembocan en los senos transverso y sigmoideo (v. fig. 8-32).

OJO, ÓRBITA, REGIÓN ORBITARIA Y BULBO OCULAR

El **ojo** es el órgano de la visión y está formado por el bulbo ocular y el nervio óptico. La *órbita* contiene el ojo y sus *estructuras visuales accesorias*. La **región orbitaria** es el área de la cara superpuesta a la órbita y al bulbo ocular, e incluye los párpados superior e inferior y el aparato lagrimal.

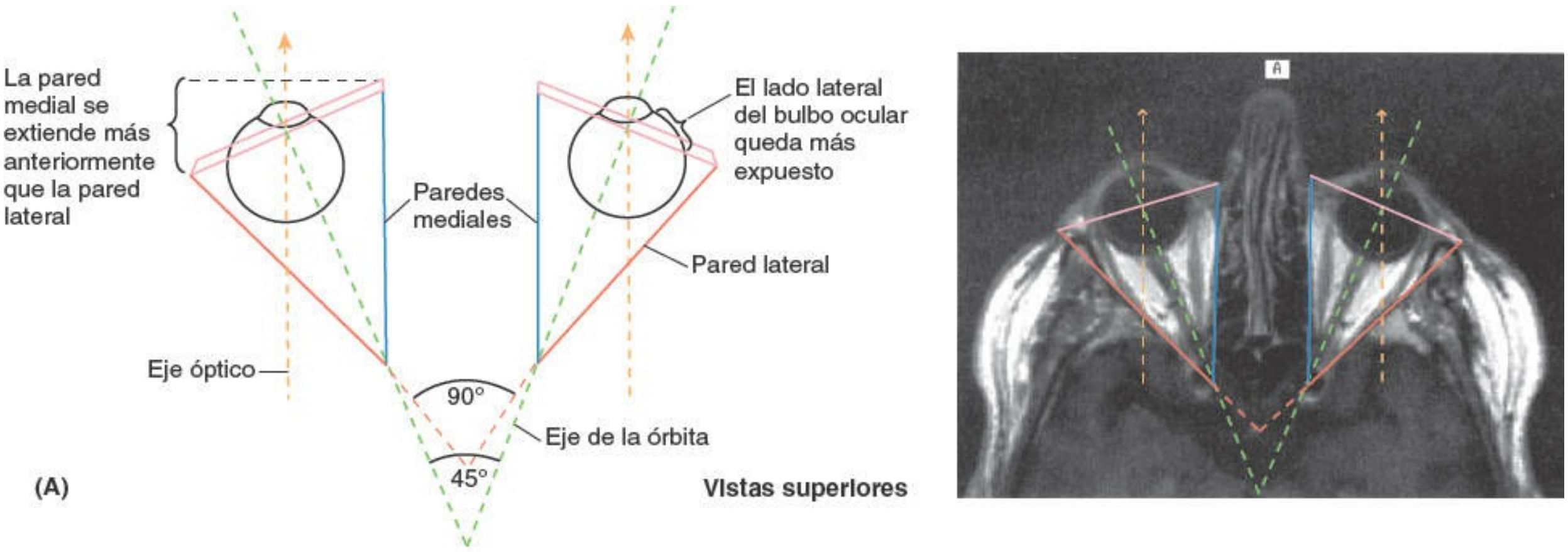

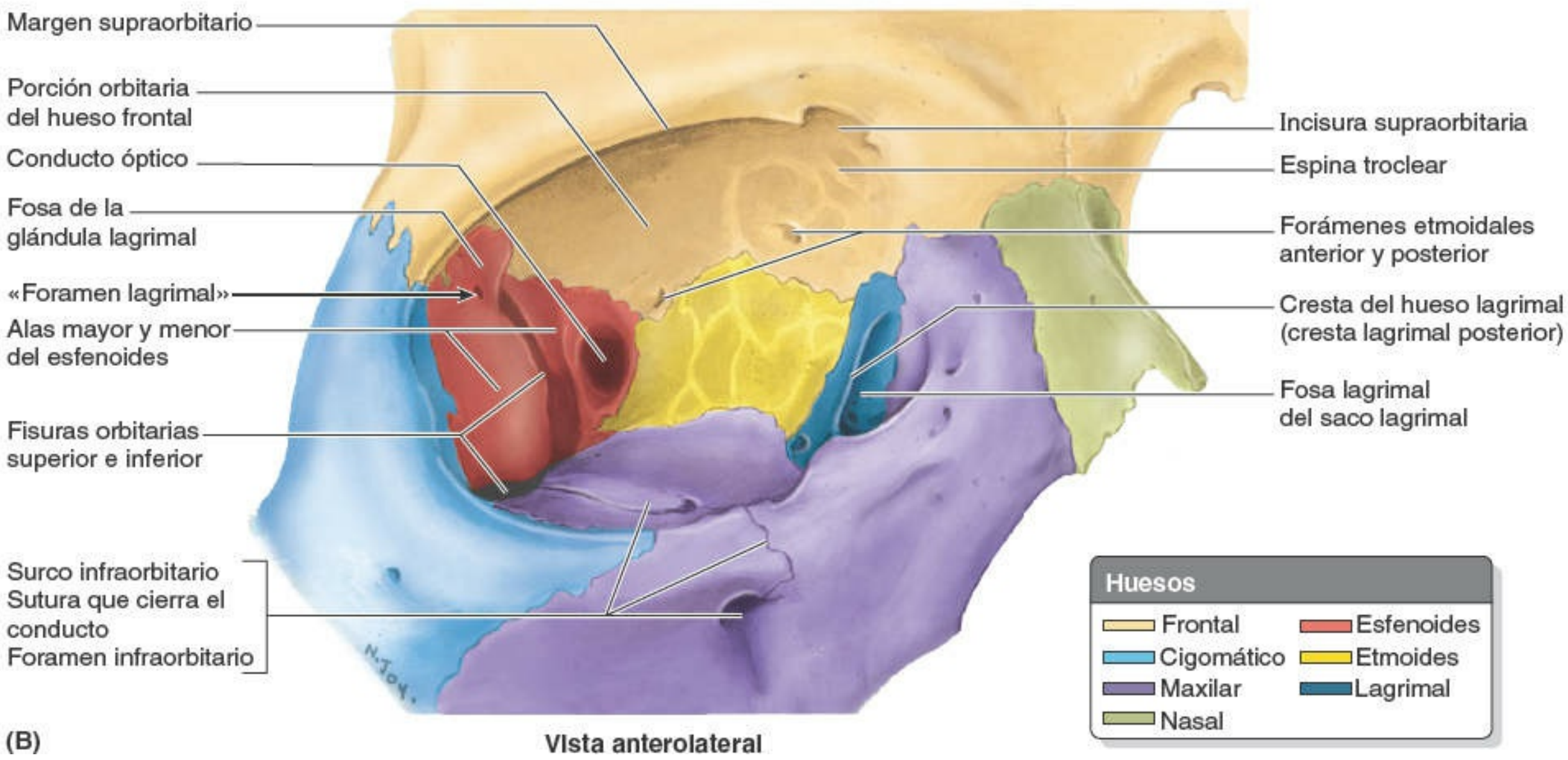

FIGURA 8-44. Órbitas y ubicación en ellas de los bulbos oculares. A) Obsérvese la disposición de las órbitas entre sí y con respecto a los ejes ópticos (línea de mirada). Las órbitas están separadas por celdillas etmoidales y la parte superior del septo y la cavidad nasal. **B)** Paredes óseas de la órbita. La vista anterolateral ofrece una imagen de la órbita y el vértice, que se encuentran en el plano sagital y no se aprecian bien en la vista anterior.

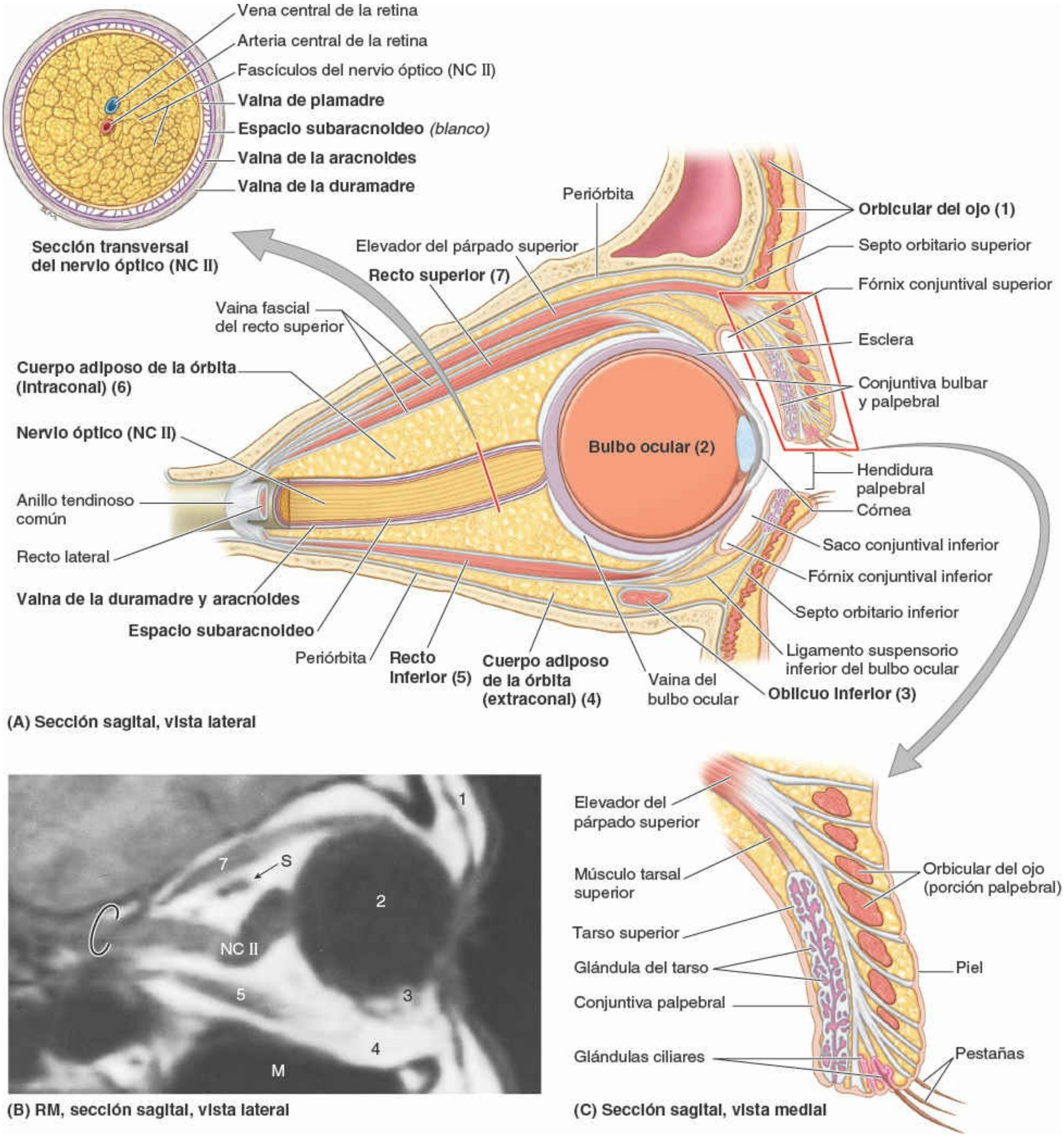

FIGURA 8-45. Órbita, bulbo ocular y párpados. A) Sección sagital de la órbita que muestra su contenido. *Recuadro*, sección transversal del nervio óptico (NC II). El espacio subaracnoideo que rodea al nervio óptico se continúa con el espacio entre la aracnoides y la piamadre que cubre el encéfalo. Los números se refieren a las estructuras identificadas en **B. B)** Resonancia magnética que muestra una sección sagital similar a **A.** M, seno maxilar; S, vena oftálmica superior; *arco*, conducto óptico. **C)** Detalle del párpado superior. El tarso constituye el esqueleto del párpado y contiene las glándulas del tarso. (Parte **B** por cortesía del Dr. W. Kucharczyk, Professor and Neuroradiologist Senior Scientist, Department of Medical Imaging, University Health Network, Toronto, Ontario, Canada.)

Órbitas

Las **órbitas** son cavidades óseas bilaterales en el esqueleto facial. Su aspecto es semejante al de pirámides cuadrangulares huecas, con sus bases dirigidas anterolateralmente y sus vértices posteromedialmente (fig. 8-44 A). Las paredes mediales de ambas órbitas, separadas por las celdillas etmoidales y las porciones superiores de la cavidad nasal, son casi paralelas, mien-tras que sus paredes laterales

forman aproximadamente un ángulo recto (90º).

Por lo tanto, los *ejes de las órbitas* divergen unos 45º. Sin embargo, los *ejes ópticos* (ejes de la mirada, dirección o línea visual) de ambos bulbos oculares son paralelos, y en la posición anatómica van dirigidos anteriormente («mirada al frente»). La posición de los bulbos oculares se conoce como *posición primaria*. Las órbitas y la región orbitaria anterior a ellas contienen y protegen los **bulbos oculares** y las **estructuras visuales accesorias** (fig. 8-45), que son:

- Los *párpados*, que están unidos a las órbitas anteriormente y controlan la exposición del bulbo ocular anterior.
- Los *músculos extrínsecos del bulbo ocular*, que posicionan el bulbo ocular y elevan el párpado superior.
- Los *nervios y vasos* en tránsito hacia los bulbos oculares y los músculos.
- La *fascia orbitaria* que rodea los bulbos oculares y los músculos.
- La *mucosa (conjuntiva)* que tapiza los párpados, la cara anterior de los bulbos oculares y la mayor parte del *aparato lagrimal* que la lubrifica.

Todo el espacio en el interior de las órbitas que no está ocupado por estas estructuras contiene la **grasa orbitaria** (cuerpo adiposo de la órbita), que forma una matriz en la cual están inmersas las estructuras de la órbita.

La **órbita**, con forma de pirámide cuadrangular, posee una base, cuatro paredes y un vértice (fig. 8-44 B):

- La **base de la órbita** está limitada por el **borde de la cavidad orbitaria**, que rodea la **entrada de la órbita.** El hueso que forma el borde está reforzado para proteger el contenido orbitario, y proporciona inserción al *septo orbitario*, una membrana fibrosa que se extiende hacia los párpados.
- La **pared superior** (techo) es aproximadamente horizontal y está formada por la *porción orbitaria del hueso frontal*, que separa la cavidad orbitaria de la fosa craneal anterior. Cerca del vértice de la órbita, la pared superior está formada por el *ala menor del esfenoides*. Anterolateralmente, una depresión superficial en la porción orbitaria del hueso frontal, denominada **fosa de la glándula lagrimal** (fosa lagrimal), aloja dicha glándula.
- Las **paredes mediales** de ambas órbitas son casi paralelas y están formadas principalmente por la **lámina orbitaria del etmoides**, además de recibir contribuciones del *proceso frontal del maxilar*, y los huesos *lagrimal* y *esfenoides.* Ante-riormente, la pared medial presenta incisuras para el **surco lagrimal** y la **fosa del saco lagrimal;** la *tróclea* (polea) para el tendón de uno de los músculos extrínsecos del bulbo ocular está localizada superiormente. Gran parte del hueso que forma la pared medial es delgado como un papel; el hueso etmoides está muy neumatizado por las celdillas etmoidales, a menudo visibles a través del hueso en un cráneo desecado.
- La **pared inferior** (piso orbitario) está formado principalmente por el *maxilar* y en parte por los huesos cigomático y palatino. La delgada pared inferior es compartida por la órbita y el seno maxilar. Se inclina inferiormente desde el vértice hacia el borde inferior de la órbita. La pared inferior está delimitada de

la pared lateral de la órbita por la fisura orbitaria inferior, un hiato entre las caras orbitarias del maxilar y el esfenoides.

- La **pared lateral** está formada por el **proceso frontal del hueso cigomático** y el *ala mayor del esfenoides*. Es más fuerte y gruesa, hecho importante porque es la que se halla más expuesta y es más vulnerable a un traumatismo directo. Su porción posterior separa la órbita de las fosas temporal y craneal media. Las paredes laterales de ambas órbitas son casi perpendiculares entre sí.
- El **vértice de la órbita** se halla en el **conducto óptico** en el *ala menor del esfenoides*, inmediatamente medial a la *fisura orbitaria superior*.

La parte más ancha de la órbita corresponde al ecuador del bulbo ocular (fig. 8-45 A), una línea imaginaria que lo rodea y se halla equidistante a sus polos anterior y posterior. Los huesos que forman la órbita están tapizados por la **periórbita**, el periostio orbitario. La periórbita se continúa:

- En el conducto óptico y la fisura orbitaria superior, con la capa perióstica de la duramadre.
- Sobre el borde de la cavidad orbitaria y a través de la fisura orbitaria inferior, con el periostio que cubre la superficie externa del cráneo (pericráneo).
- Con el septo orbitario en los bordes de la órbita.
- Con las vainas fasciales de los músculos extrínsecos del bulbo ocular.
- Con la fascia orbitaria que forma la *vaina fascial del bulbo ocular*.

Párpados y aparato lagrimal

Los párpados y el líquido lagrimal secretado por las glándulas lagrimales protegen la córnea y los bulbos oculares frente a los traumatismos y la irritación (p. ej., por el polvo y las pequeñas partículas).

PÁRPADOS

Los **párpados** son repliegues móviles que cubren el bulbo ocular anteriormente cuando están cerrados, y por tanto protegen frente a los traumatismos y la luz excesiva. También mantienen la córnea húmeda al extender sobre ella el líquido lagrimal. Los párpados están cubiertos externamente por una piel delgada, e internamente por una mucosa transparente, la **conjuntiva palpebral** (fig. 8-45 A y C). Esta parte de la conjuntiva se refleja sobre el bulbo ocular, donde se continúa con la **conjuntiva bulbar**, delgada y transparente, que se halla unida laxamente a la cara anterior del bulbo ocular (esclera o «parte blanca»), que contiene pequeños vasos sanguíneos visibles. La conjuntiva bulbar se adhiere a la periferia de la córnea (fig. 8-46 B). Las líneas de reflexión de la conjuntiva palpebral sobre el bulbo ocular forman unos profundos fondos de saco, los **fórnix conjuntivales superior e inferior** (figs. 8-45 A y 8-46).

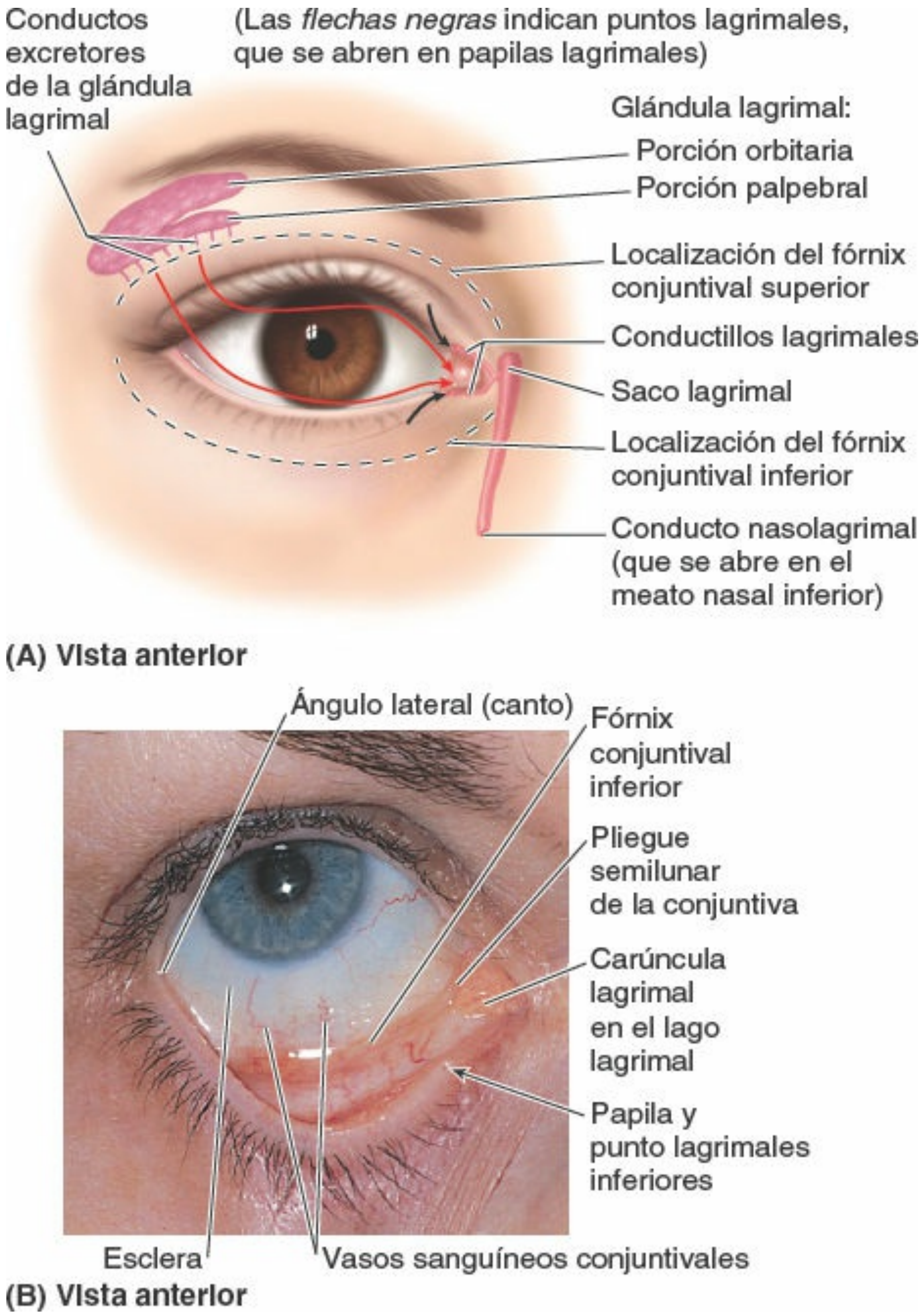

FIGURA 8-46. Aparato lagrimal y parte anterior del bulbo ocular. A) Componentes del aparato lagrimal, por los que las lágrimas fluyen desde la cara superolateral del saco conjuntival *(líneas de trazos)* hasta la cavidad nasal. **B)** Anatomía de superficie del ojo. La capa fibrosa externa del bulbo ocular incluye la firme esclera blanca y la córnea transparente central, a través de la cual puede apreciarse el iris pigmentado con su abertura, la pupila. Se ha realizado la ever-sión del párpado inferior para mostrar la reflexión de la conjuntiva desde la cara anterior del bulbo ocular hacia la cara interna del párpado. El pliegue semilunar es un pliegue vertical de conjuntiva junto al ángulo medial, en la carúncula lagrimal.

El **saco conjuntival** es el espacio limitado por las conjuntivas palpebral y bulbar; es un espacio cerrado cuando los párpados están cerrados, pero presenta una abertura anterior, la *hendidura palpebral*, cuando el ojo está abierto (los párpados se hallan separados) (fig. 8-45 A). El saco conjuntival es una forma especializada de «bolsa» mucosa que permite que los párpados se muevan libremente sobre la superficie del bulbo ocular cuando se abren y cierran.

Los párpados superior e inferior están reforzados por unas láminas densas de

tejido conectivo, los **tarsos superior** e **inferior**, que forman el «esqueleto» de los párpados (figs. 8-45 C y 8-47 A). Algunas fibras de la porción palpebral del *músculo orbicular del ojo* (el esfínter de la hendidura palpebral) se hallan en el tejido conectivo superficialmente con respecto a estos tarsos y profundamente a la piel de los párpados (fig. 8-45 C). Incluidas en los tarsos se hallan las **glándulas tarsales**, que producen una secreción lipídica que lubrifica los bordes de los párpados y les impide adherirse entre sí al cerrar los ojos. Además, esta secreción forma una barrera que no cruza el líquido lagrimal cuando se produce en cantidades normales. Si la producción es excesiva, se desparrama sobre la barrera y aparece en las mejillas en forma de lágrimas.

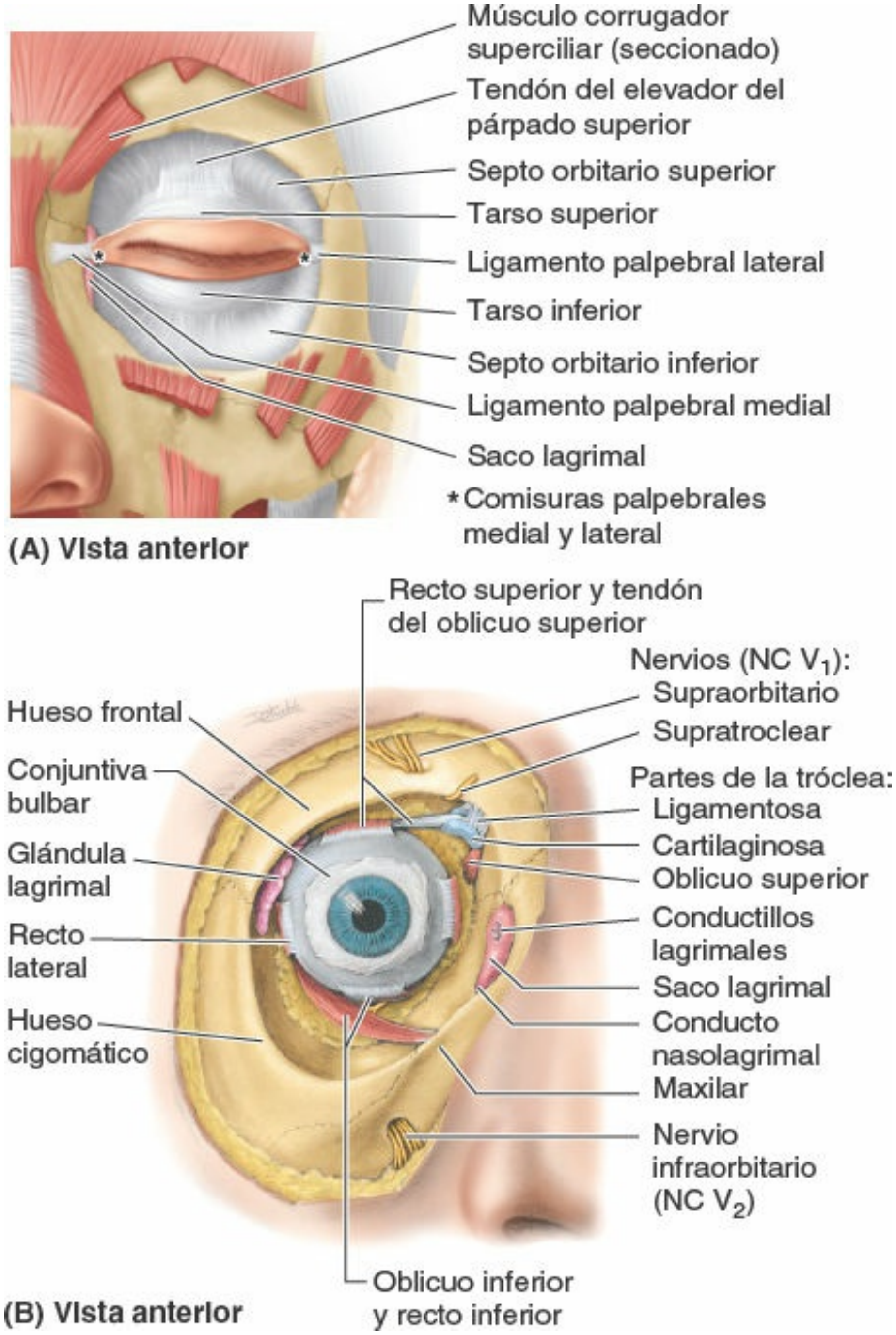

FIGURA 8-47. Esqueleto de los párpados y vista anterior de la órbita. A) Tarsos superior e inferior con sus inserciones. Los bordes ciliares están libres, aunque se fijan periféricamente al septo orbitario (fascia

palpebral en el párpado). **B)** En esta disección de la órbita se han retirado los párpados, el septo orbitario, el elevador del párpado superior y parte del tejido adiposo. Se observa parte de la glándula lagrimal entre la pared ósea de la órbita, lateralmente, y el bulbo ocular y el músculo recto lateral, medialmente. Se observan de forma medial las estructuras que reciben el drenaje lagrimal desde el saco conjuntival.

Las **pestañas** se encuentran en los bordes de los párpados. Las grandes glándulas sebáceas asociadas con las pestañas son **glándulas ciliares.** Las uniones de los párpados superior e inferior constituyen las **comisuras palpebrales medial** y **lateral**, que definen los **ángulos medial** y **lateral del ojo**, o *cantos* (figs. 8-46 B y 8-47 A).

Entre la nariz y el ángulo medial del ojo se halla el **ligamento palpebral medial**, que conecta los tarsos al borde medial de la órbita (fig. 8-47 A). El músculo orbicular del ojo se origina e inserta en este ligamento. El **ligamento palpebral lateral**, similar al anterior, une los tarsos al borde lateral de la órbita, pero no proporciona ninguna inserción muscular directa.

El **septo orbitario** es una membrana fibrosa que se extiende desde los tarsos hasta los bordes de la órbita, donde se continúa con el periostio (figs. 8-45 A y 8-47 A). Sirve de contención para la grasa orbitaria y, debido a su continuidad con la periórbita, puede evitar que una infección se propague hacia la órbita y desde ella. El septo constituye en gran parte la fascia posterior del músculo orbicular del ojo.

APARATO LAGRIMAL

El aparato lagrimal (figs. 8-46 A y 8-47 B) se compone de:

- **Glándula lagrimal.** Secreta el **líquido lagrimal**, una solución salina fisiológica acuosa que contiene lisozima, una enzima bactericida. El líquido humedece y lubrifica las superficies de la conjuntiva y la córnea, y proporciona a esta algunos nutrientes y oxígeno disuelto; cuando se produce en exceso constituye las lágrimas.
- **Conductos excretores de la glándula lagrimal.** Transportan el líquido lagrimal desde las glándulas lagrimales al saco conjuntival (fig. 8-46 A).
- **Conductillos lagrimales.** Comienzan en el **punto lagrimal** (abertura) de la **papila lagrimal**, cerca del ángulo medial del ojo, y drenan el líquido lagrimal desde el **lago lagrimal** (un espacio triangular en el ángulo medial del ojo donde se acumulan las lágrimas) al **saco lagrimal** (la parte superior dilatada del conducto nasolagrimal) (figs. 8-46 A y 8-47 B).
- **Conducto nasolagrimal.** Conduce el líquido lagrimal al *meato nasal inferior* (parte de la cavidad nasal, inferior a la concha o cornete nasal inferior, la más inferior de las crestas curvadas hacia abajo en la pared lateral de la cavidad nasal).

La *glándula lagrimal*, de forma almendrada y unos 2 cm de longitud, está situada en la *fosa de la glándula lagrimal*, en la parte superolateral de la órbita (figs. 8-44 B, 8-46 A y 8-47 B). La glándula está dividida en una parte superior **orbitaria** y otra inferior **palpebral** por la expansión lateral del tendón del *elevador del párpado superior* (fig. 8-46 A). También se encuentran **glándulas lagrimales accesorias**, a veces en la parte media del párpado o a lo largo de los fórnix superior o inferior del saco conjuntival. Son más numerosas en el párpado superior que en el inferior.

La producción de líquido lagrimal se estimula por impulsos parasimpáticos del NC VII. El líquido se secreta a través de 8 a 12 *conductos excretores*, que se abren en la parte lateral del *fórnix conjuntival superior* del saco conjuntival. El líquido fluye inferiormente dentro del saco por la fuerza de la gravedad. Cuando la córnea se seca, el ojo parpadea. Los párpados se ponen en contacto en una secuencia lateral a medial, lo que empuja una película de líquido medialmente sobre la córnea, de modo algo parecido a lo que ocurre con un limpiaparabrisas. De esta manera, el líquido lagrimal con material extraño, como polvo, es impulsado hacia el ángulo medial del ojo y se acumula en el saco lagrimal. El efecto capilar hace que el líquido drene hacia los canalículos lagrimales. La acción del músculo orbicular de los ojos, unido en parte al saco lagrimal, facilita el traslado del líquido al saco (figs. 8-46 A y B, y 8-47 B; Fernández-Valencia et al., 1990).

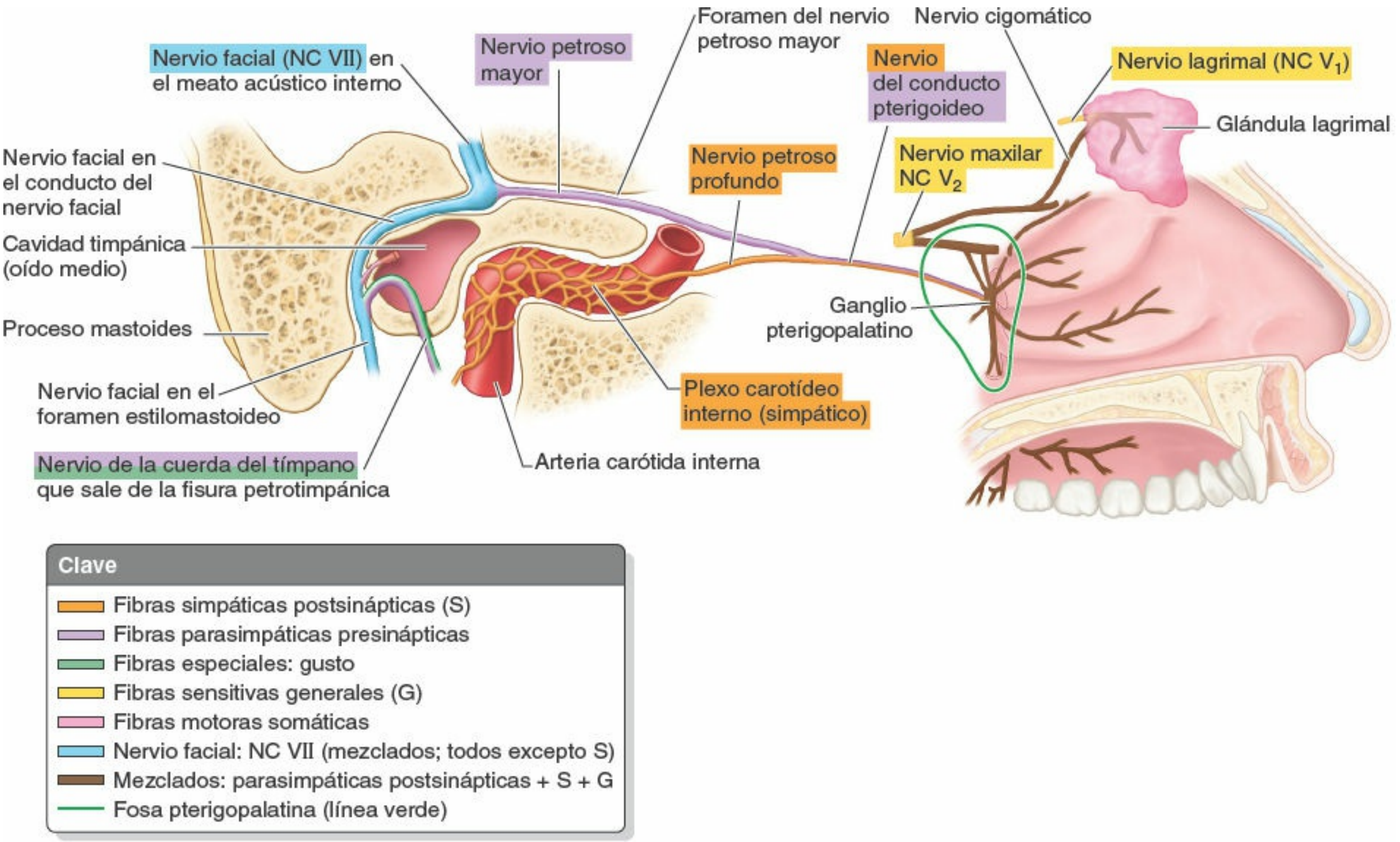

FIGURA 8-48. Inervación de la glándula lagrimal. El nervio facial (NC VII), el nervio petroso mayor y el nervio del conducto pterigoideo proporcionan fibras parasimpáticas presinápticas al ganglio pterigopalatino. Aquí se producen las sinapsis entre fibras presinápticas y postsinápticas. Los nervios maxilar, infraorbitario, cigomático y lagrimal conducen las fibras postsinápticas a la glándula.

Desde dicho saco, el líquido pasa al meato nasal inferior de la cavidad nasal por el conducto nasolagrimal, y drena posteriormente a través de la pared inferior (piso) de la cavidad nasal a la nasofaringe, y más tarde se deglute. Además de limpiar las partículas y el material irritante del saco conjuntival, el líquido lagrimal aporta nutrientes y oxígeno a la córnea.

La **inervación de la glándula lagrimal** se realiza por parte del simpático y el parasimpático (fig. 8-48). Las *fibras secretomotoras parasimpáticas presinápticas* llegan desde el nervio facial por el *nervio petroso mayor*, y luego por el *nervio del conducto pterigoideo* al *ganglio pterigopalatino*, donde establecen sinapsis con los cuerpos celulares de las fibras postsinápticas. Las fibras simpáticas postsinápticas

vasoconstrictoras, que llegan desde el *ganglio cervical superior* por el *plexo carotídeo interno* y el nervio petroso profundo, se unen a las fibras parasimpáticas para formar el nervio del conducto pterigoideo y atravesar el ganglio pterigopalatino. El ramo terminal comunicante del nervio cigomático (del NC V_2) lleva ambos tipos de fibras al ramo lagrimal del nervio oftálmico, por el cual penetran en la glándula (v. cap. 10).

Bulbo ocular

El **bulbo ocular** contiene el aparato óptico del sistema visual (fig. 8-45 A). Ocupa la mayor parte de la porción anterior de la órbita, suspendido por seis músculos extrínsecos, que controlan sus movimientos, y por un *aparato suspensor* fascial. Mide unos 25 mm de diámetro. Todas las estructuras anatómicas intraocu-lares adoptan una disposición circular o esférica. El *bulbo ocular propiamente dicho* posee tres capas, aunque existe una capa adicional de tejido conectivo que rodea el bulbo ocular y lo mantiene dentro de la órbita. Esta capa de tejido conectivo está compuesta posteriormente por la **vaina fascial del bulbo ocular** (fascia bulbar o cápsula de Tenon), que forma el cuenco real para el bulbo ocular, y anteriormente por la conjuntiva bulbar. La vaina fascial es la parte más importante del aparato suspensor. Una capa de tejido conectivo muy laxo, el **espacio epiescleral** (un espacio potencial), situada entre la vaina fascial y la capa más externa del bulbo ocular, facilita los movimientos oculares dentro de la vaina fascial.

Las *tres capas del bulbo ocular* son (fig. 8-49):

1. La *capa fibrosa* (externa), formada por la *esclera* y la *córnea*.
2. La *capa vascular* (media), formada por la *coroides*, el *cuerpo ciliar* y el *iris*.
3. La *capa interna*, formada por la *retina*, que posee las *porciones óptica* y *ciega*.

CAPA FIBROSA DEL BULBO OCULAR

La **capa fibrosa del bulbo ocular** es su esqueleto fibroso externo, que le aporta forma y resistencia. La esclera (esclerótica) es la parte dura y opaca de la capa fibrosa del bulbo ocular; cubre posteriormente sus cinco sextas partes (figs. 8-49 A y 8-50), y proporciona inserción a los músculos extrínsecos (extraoculares) e intrínsecos del bulbo ocular. La parte anterior de la esclera es visible a través de la conjuntiva bulbar transparente y constituye «el blanco del ojo» (v. fig. 8-46 B). La **córnea** es la parte transparente de la capa fibrosa, que cubre anteriormente la sexta parte del bulbo ocular (figs. 8-49 A y 8-50). La convexidad de la córnea es mayor que la de la esclera, por lo que sobresale del bulbo ocular cuando se contempla lateralmente.

Las dos partes de la capa fibrosa difieren principalmente en cuanto a la regularidad con que se disponen las fibras de colágeno que las componen, así como en el grado de hidratación de ambas. Mientras que la esclera es relativamente avascular, la córnea carece totalmente de vasos y se nutre a partir de lechos capilares en torno a su periferia y de los líquidos existentes sobre su superficie externa e interna (*líquido lagrimal* y *humor acuoso*, respectivamente). El líquido lagrimal también proporciona oxígeno, absorbido del aire.

La córnea es extremadamente sensible al tacto y su inervación proviene del nervio

oftálmico (NC V_1). Incluso cuerpos extraños muy pequeños (p. ej., partículas de polvo) provocan parpadeo, lagrimeo y a veces dolor intenso. Su alimento procede de los lechos capilares en su periferia, el *humor acuoso* y el *líquido lagrimal*. Este último también proporciona oxígeno absorbido del aire. La desecación de la superficie corneal puede provocar la aparición de úlceras.

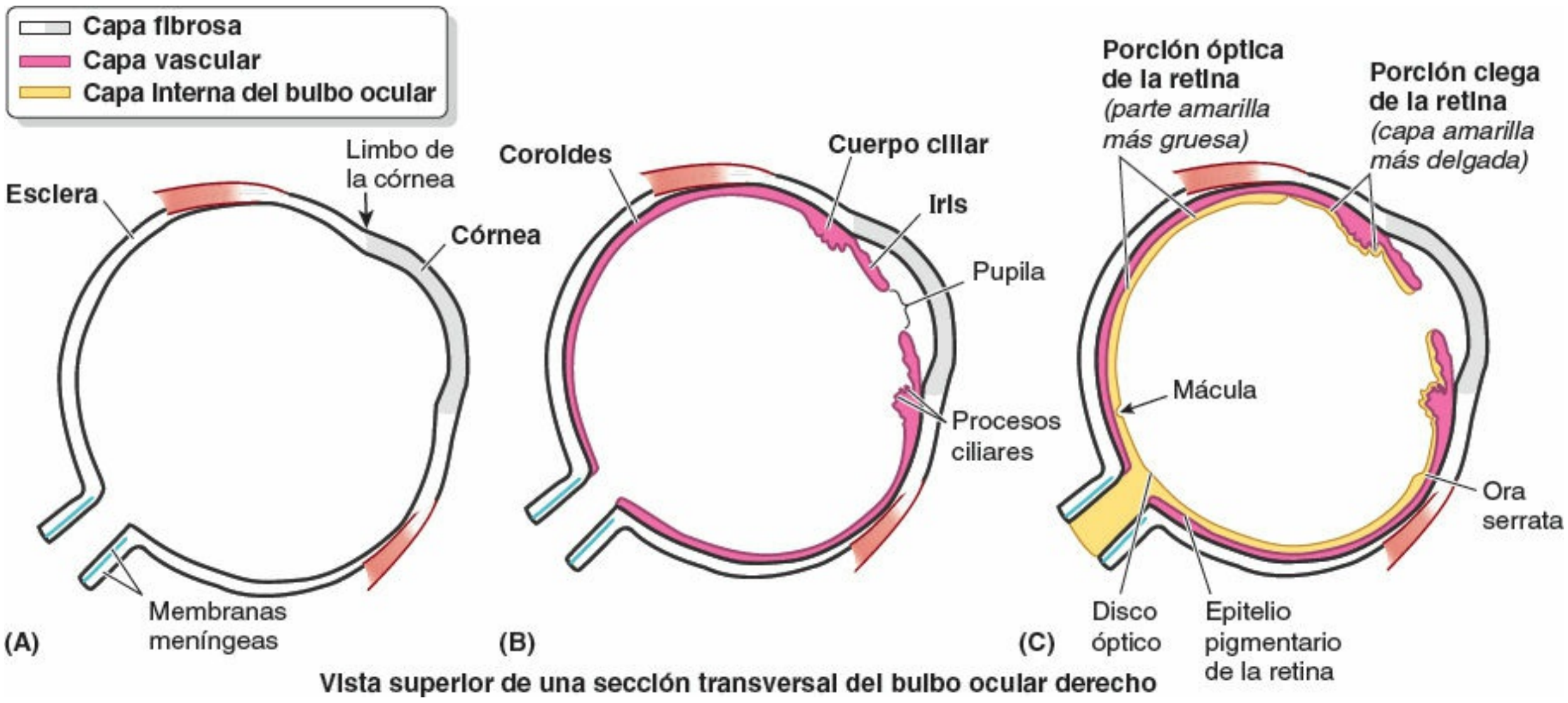

FIGURA 8-49. Capas del bulbo ocular. Se han añadido por orden las tres capas. **A)** Capa fibrosa externa. **B)** Capa vascular media. **C)** Capa interna (retina).

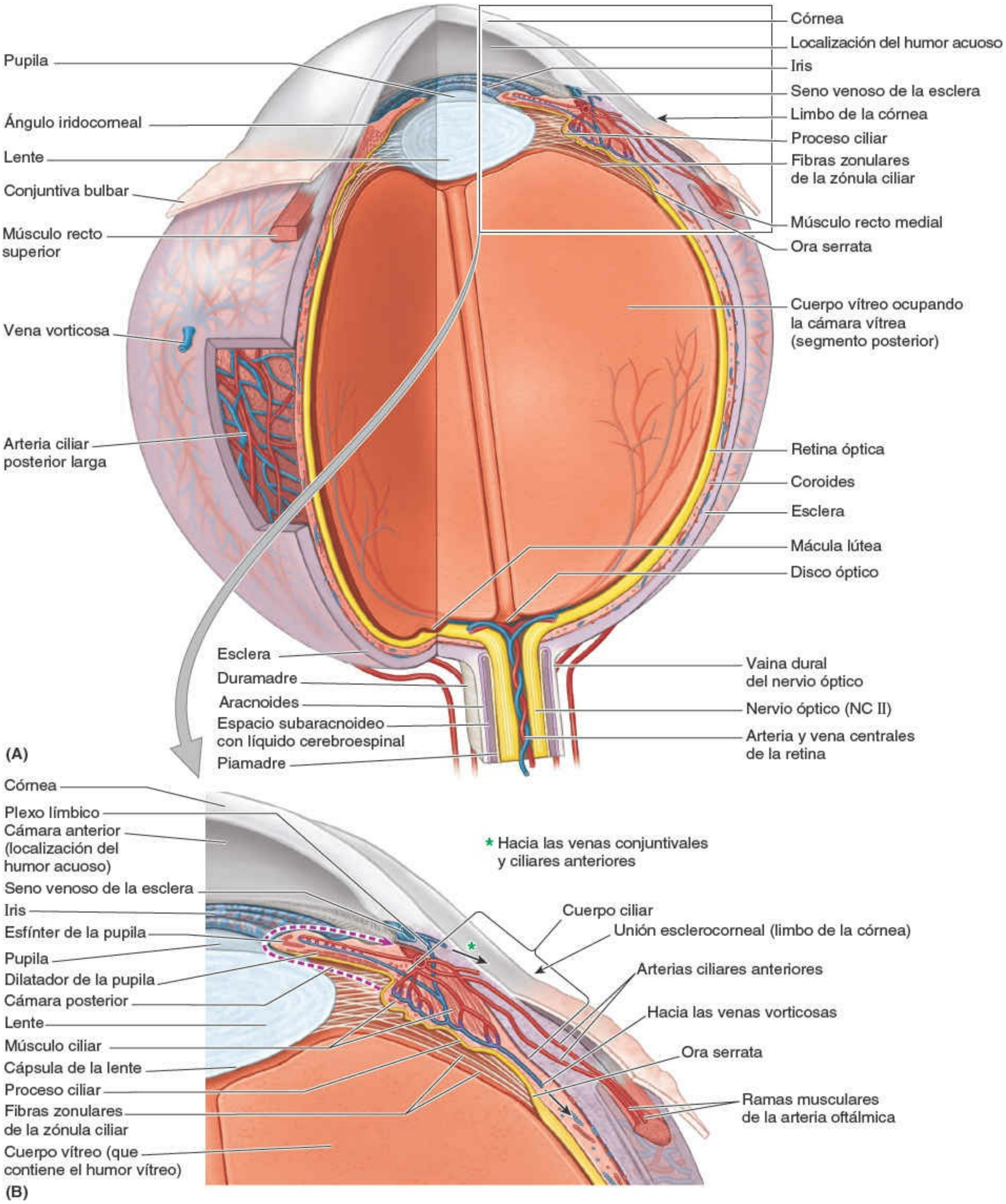

FIGURA 8-50. Bulbo ocular con una cuarta parte extirpada. A) La cara interna de la porción óptica de la retina está irrigada por la arteria central de la retina, mientras que la cara externa, sensible a la luz, lo está por la lámina de capilares de la coroides (fig. 8-62). La arteria central discurre por dentro del nervio óptico y se divide en el disco óptico en ramas superior e inferior. Las ramas de la arteria central son arterias terminales que no se anastomosan entre sí ni con otros vasos. **B)** Detalles estructurales de la región ciliar. El cuerpo ciliar tiene componentes musculares y vasculares, al igual que el iris; este último presenta dos músculos: el esfínter de la pupila y el dilatador de la pupila. La sangre venosa de esta región y el humor acuoso de la cámara anterior drenan en el seno venoso de la esclera.

El **limbo de la córnea** es el ángulo formado por la intersección de las curvaturas de la córnea y la esclera en la **unión esclerocorneal.** Esta unión constituye un círculo gris translúcido, de 1 mm de ancho, que incluye numerosas asas capilares que actúan

para nutrir la córnea, que es avascular.

CAPA VASCULAR DEL BULBO OCULAR

La **capa vascular media del bulbo ocular** (también denominada **úvea** o tracto uveal) se compone de coroides, cuerpo ciliar e iris (fig. 8-49 B). La **coroides**, una capa de color marrón rojizo oscuro situada entre la esclera y la retina, es la parte de mayor tamaño de la capa vascular del bulbo ocular y tapiza la mayor parte de la esclera (fig. 8-50 A). Dentro de su lecho vascular, denso y pigmentado, hay vasos más gruesos situados externamente (cerca de la esclera). Los vasos más finos (la **lámina coroidocapilar**, un extenso lecho capilar) son más internos, adyacentes a la capa avascular de la retina, sensible a la luz, a la cual aportan oxígeno y nutrientes. Ingurgitada de sangre en vida (posee el ritmo de perfusión más elevado, por gramo de tejido, de todos los lechos vasculares del organismo), esta capa es la causante de la reflexión de «ojos rojos» que se produce en las fotografías con flash. La coroides se une firmemente a la capa pigmentaria de la retina, pero puede desprenderse con facilidad de la esclera. La coroides se continúa anteriormente con el cuerpo ciliar.

El **cuerpo ciliar** es un engrosamiento anular de la capa vascular posterior a la unión esclerocorneal, y es tanto muscular como vascular (v. figs. 8-49 B y 8-50). Conecta la coroides con la circunferencia del iris. El cuerpo ciliar proporciona inserción a la lente. La contracción y la relajación del músculo liso del cuerpo ciliar, dispuesto circularmente, controla el grosor de la lente y, por lo tanto, su enfoque. Los pliegues existentes en la superficie interna del cuerpo ciliar, los **procesos ciliares**, secretan el *humor acuoso* que llena la **cámara anterior del bulbo ocular**, el interior del bulbo ocular anterior a la lente, el ligamento suspensorio y el cuerpo ciliar (v. fig. 8-50 B).

El **iris**, que descansa literalmente sobre la superficie anterior de la lente, es un delgado diafragma contráctil con una abertura central, la **pupila**, para transmitir la luz (figs. 8-49 B, 8-50 y 8-51 A). En estado de vigilia, el tamaño de la pupila varía continuamente para regular la cantidad de luz que penetra en el ojo (fig. 8-51 B). Dos músculos involuntarios controlan el tamaño de la pupila: el **esfínter de la pupila**, dispuesto circularmente y estimulado de forma parasimpática, disminuye su diámetro (contrae la pupila, *miosis pupilar*), y el **dilatador de la pupila**, dispuesto radialmente y estimulado simpáticamente, aumenta su diámetro (dilata la pupila). La naturaleza de las respuestas pupilares es paradójica: las respuestas simpáticas generales suelen ocurrir de inmediato, pero pueden transcurrir hasta 20 min para que la pupila se dilate en respuesta a una luz débil, como en un teatro oscuro. Las respuestas parasimpáticas son típicamente más lentas que las simpáticas, pero la constricción pupilar estimulada parasimpáticamente suele ser instantánea. Puede ocurrir una dilatación pupilar *(midriasis)* demasiado prolongada en ciertas enfermedades, o bien por traumatismos o al consumir ciertas drogas.

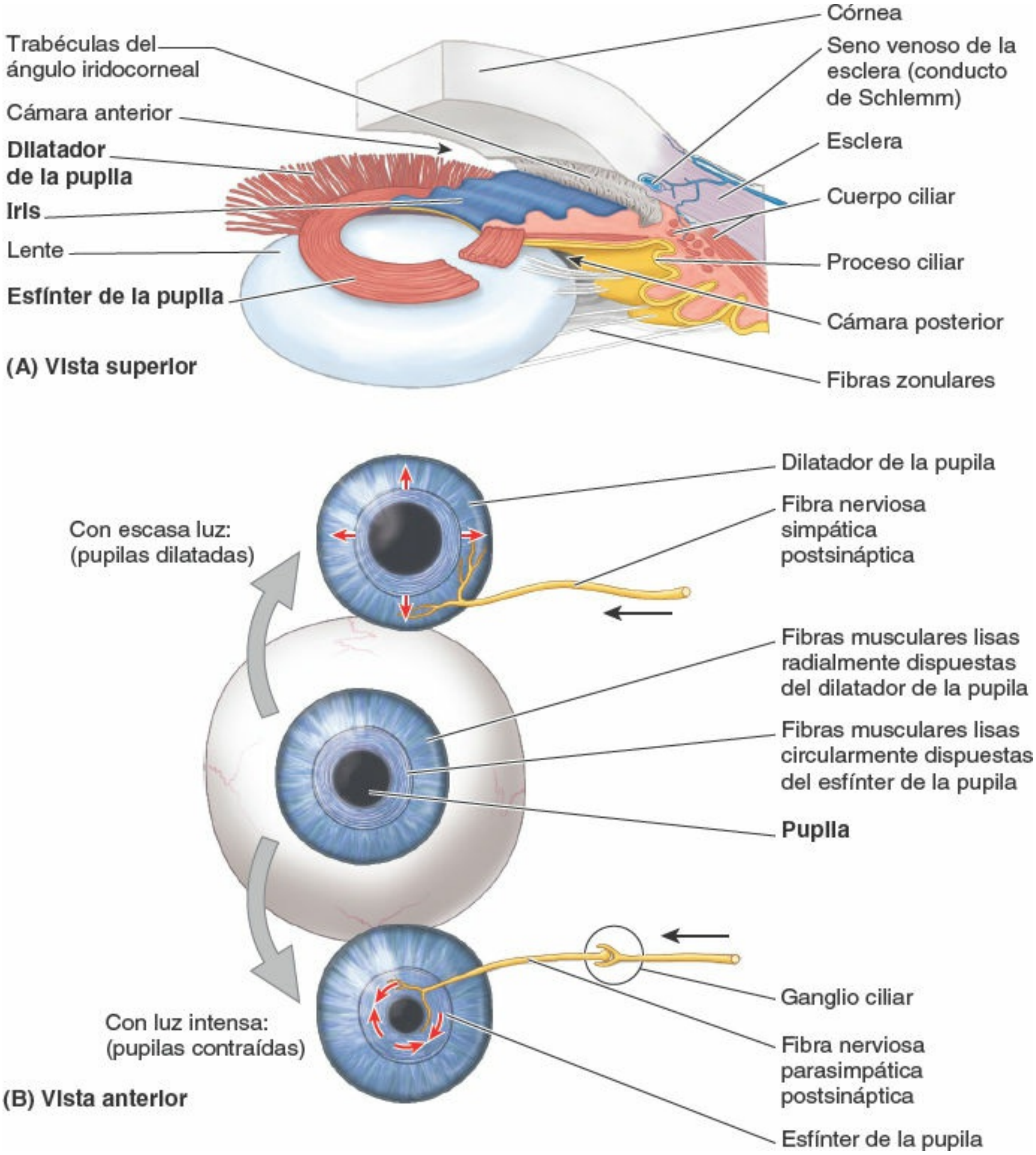

FIGURA 8-51. Estructura y función del iris. A) Disección *in situ*. El iris separa las cámaras anterior y posterior del segmento anterior del bulbo ocular al rodear la pupila. **B)** Dilatación y constricción de la pupila. Con escasa luz, las fibras simpáticas estimulan la dilatación de la pupila. Con luz intensa, las fibras parasimpáticas estimulan la constricción pupilar.

CAPA INTERNA DEL BULBO OCULAR

La capa interna del bulbo ocular es la **retina** (v. figs. 8-49 C y 8-50), o capa nerviosa sensorial del bulbo ocular. *Grosso modo*, la retina se compone de dos porciones funcionales, con localizaciones distintas: la porción óptica y la porción ciega (retina no visual). La **porción óptica de la retina** es sensible a los rayos de luz visibles y posee dos capas: una nerviosa y otra pigmentaria. La **capa nerviosa** es receptiva para la luz. La **capa pigmentaria** está compuesta por una capa única de células que refuerzan la propiedad de absorber la luz que posee la coroides, al reducir la

dispersión de la luz en el bulbo ocular. La **porción ciega** es la continuación anterior de la capa pigmentaria y es una capa de células de soporte. La porción ciega se extiende sobre el cuerpo ciliar **(porción ciliar de la retina)** y la superficie posterior del iris **(porción iridiana de la retina)** hasta el borde pupilar.

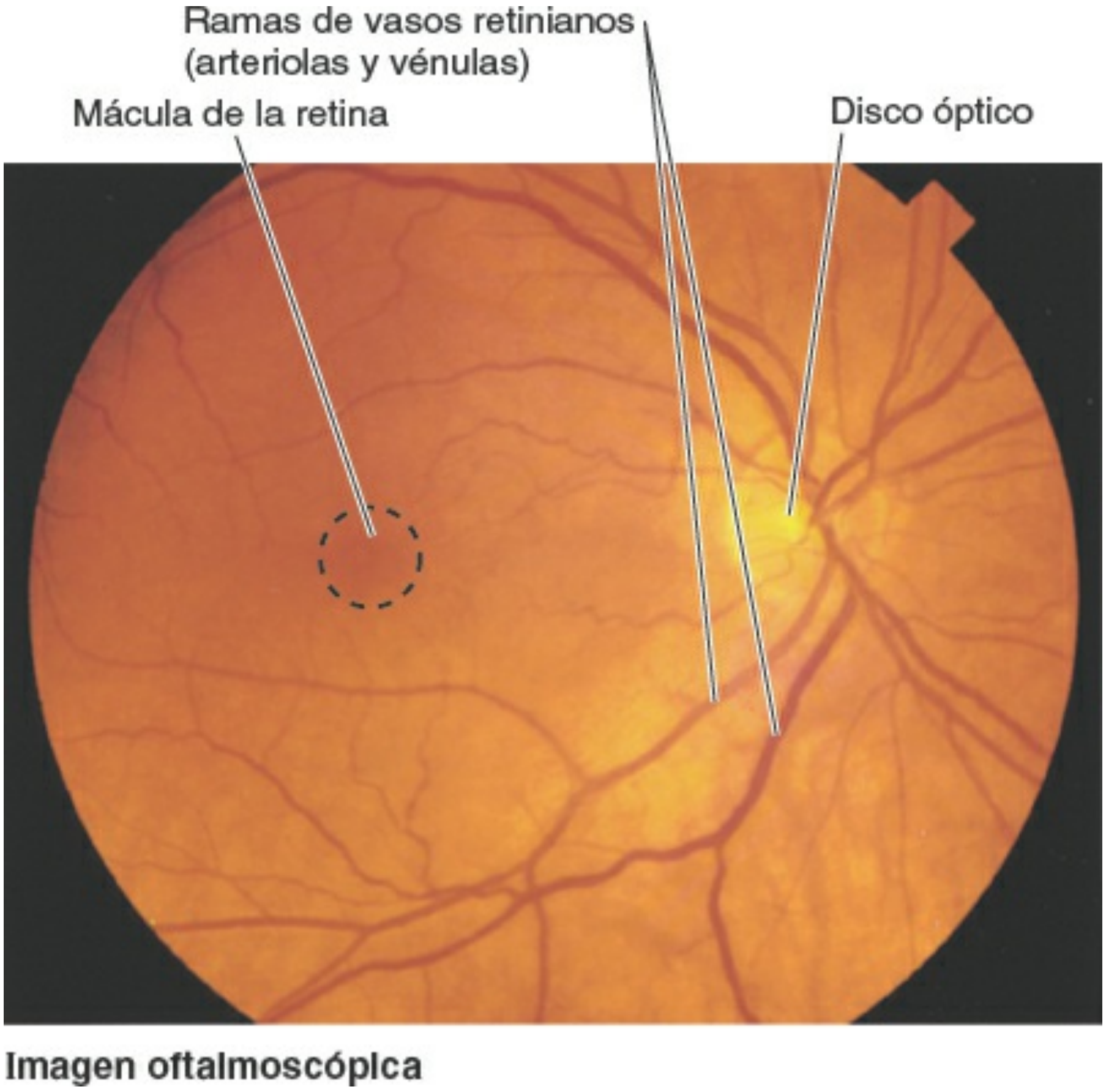

FIGURA 8-52. Fondo del ojo derecho. Desde el centro del disco óptico, de forma oval, irradian vénulas (más anchas) y arteriolas (más estrechas) retinianas. El área oscura lateral al disco óptico es la mácula. Hacia esta zona se extienden ramas de los vasos retinianos, aunque no alcanzan su centro, la fóvea, que es el área de visión más aguda.

Clínicamente, la cara interna de la parte posterior del bulbo ocular, cuando enfoca la luz que entra en él, se denomina **fondo de ojo.** La retina del fondo incluye un área circular particular denominada **disco del nervio óptico o disco óptico** (papila óptica), lugar donde penetran en el bulbo ocular las fibras sensitivas y los vasos vehiculados por el nervio óptico (NC II) (figs. 8-49 C, 8-50 A y 8-52). Como no contiene fotorreceptores, el disco óptico es insensible a la luz; por lo tanto, esta parte de la retina suele recibir la denominación de *punto ciego.*

Inmediatamente lateral al disco óptico se halla la **mácula de la retina**, o mácula lútea. El color amarillo de la mácula sólo es aparente cuando se examina la retina con luz exenta del componente rojo. La mácula lútea es una pequeña área ovalada de la retina con conos fotorreceptores especializados en la agudeza visual. Normalmente no se observa con un *oftalmoscopio* (instrumento para observar el interior del bulbo ocular a través de la pupila). En el centro de la mácula lútea existe una depresión, la **fóvea central**, el área de mayor agudeza visual. La fóvea tiene aproximadamente 1,5 mm de diámetro; su centro, la **fovéola**, carece de la red capilar que se aprecia en otros

lugares en la profundidad de la retina.

La porción óptica de la retina finaliza anteriormente a lo largo de la **ora serrata**, o borde posterior irregular del cuerpo ciliar (v. figs. 8-49 C y 8-50 A). A excepción de los conos y bastones de la capa nerviosa, la retina recibe irrigación de la *arteria central de la retina*, rama de la arteria oftálmica. Los conos y bastones de la capa nerviosa externa reciben nutrientes desde la *lámina coroidocapilar* (comentada en «Vascularización de la órbita»), donde se encuentran los vasos más finos de la cara interna de la coroides, contra la que se aplica la retina. Un sistema correspondiente de venas retinianas se une para formar la *vena central de la retina.*

MEDIOS DE REFRACCIÓN Y COMPARTIMENTOS DEL BULBO OCULAR

En su paso hacia la retina, las ondas luminosas atraviesan los medios de refracción del bulbo ocular: córnea, humor acuoso, lente y humor vítreo (v. fig. 8-50 A). La *córnea* es el medio de refracción primario del bulbo ocular; es decir, desvía la luz en grado máximo y la enfoca como una imagen invertida sobre la retina fotosensible del *fondo del bulbo ocular*.

El **humor acuoso** (término que clínicamente a menudo se abrevia como «acuoso») ocupa el *segmento anterior del bulbo ocular* (figs. 8-50 B y 8-51 A). El segmento anterior está subdividido por el iris y la pupila. La **cámara anterior del ojo** es el espacio entre la córnea anteriormente y el iris/pupila posteriormente. La **cámara posterior del ojo** se halla entre el iris/pupila anteriormente y la lente y el cuerpo ciliar posteriormente. El humor acuoso se elabora en la cámara posterior, en los *procesos ciliares* del cuerpo ciliar. Esta solución, acuosa y transparente, proporciona nutrientes a la córnea y a la lente, que son avasculares. Después de atravesar la pupila hacia el interior de la cámara anterior, el humor acuoso drena, a través de una red trabecular situada en el **ángulo iridocorneal**, en el **seno venoso de la esclera** (fig. 8-51 A). El humor acuoso se extrae en el **plexo límbico**, una red de venas esclerales próximas al limbo de la córnea que drenan a su vez en tributarias de las *venas vorticosas* y de las *venas ciliares anteriores* (v. fig. 8-50 B). La presión intraocular refleja el equilibrio entre la producción y la salida del humor acuoso.

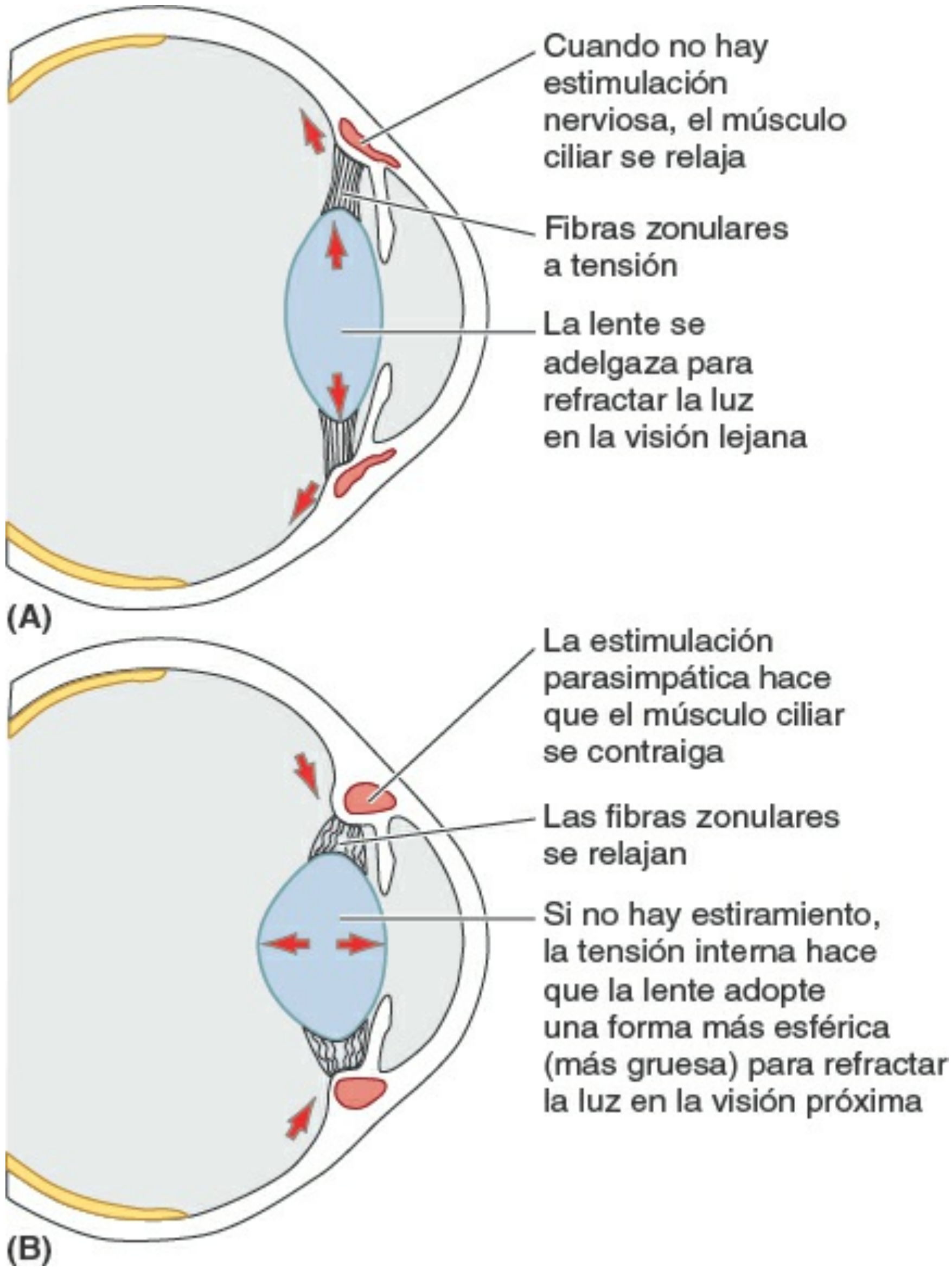

FIGURA 8-53. Cambios de forma de la lente (acomodación). A) Visión lejana.

La **lente (cristalino)** es posterior al iris y anterior al humor vítreo del *cuerpo vítreo* (figs. 8-50 y 8-51 A). Es una estructura transparente y biconvexa que se halla encerrada en una cápsula. La **cápsula de la lente**, muy elástica, está anclada a los procesos ciliares circundantes por las **fibras zonulares** (que constituyen colectivamente la **zónula ciliar [ligamento suspensorio de la lente]**). Aunque la mayor parte de la refracción se produce en la córnea, la lente cambia constantemente su convexidad, sobre todo en su cara anterior, para afinar el enfoque sobre la retina de los objetos cercanos o distantes (fig. 8-53). La lente aislada, desprovista de sus fijaciones, asume una forma casi esférica; es decir, en ausencia de inserciones y tracciones externas, se hace casi redondo. El **músculo ciliar** del cuerpo ciliar modifica la forma de la lente. En ausencia de estímulos nerviosos, aumenta el diámetro del anillo muscular relajado. La lente, suspendida en el anillo, se halla a tensión, pues su periferia queda sometida a estiramientos que la adelgazan (la hacen menos convexa). Esta menor convexidad sirve para enfocar los objetos más distantes (visión lejana). La estimulación parasimpática por vía del nervio oculomotor (NC III) provoca una contracción esfinteriana del músculo ciliar. El anillo se estrecha y

disminuye la tensión sobre la lente. La lente relajada aumenta de grosor (se hace más convexa), lo que sirve para enfocar los objetos cercanos (visión próxima). El proceso activo de modificar la forma de la lente para la visión próxima se denomina **acomodación.** El grosor de la lente aumenta con la edad, de modo que la capacidad de acomodarse disminuye típicamente después de los 40 años.

El **humor vítreo** es un líquido acuoso englobado en la trama del **cuerpo vítreo**, una sustancia transparente gelatinosa situada en las cuatro quintas partes posteriores del bulbo ocular, posteriormente a la lente (**segmento posterior del bulbo ocular**, también denominado *cámara postrema* o *vítrea*) (v. fig. 8-50 A). Además de transmitir la luz, el humor vítreo mantiene la retina en su lugar y soporta la lente.

Músculos extrínsecos del bulbo ocular

Los **músculos extrínsecos del bulbo ocular** son el *elevador del párpado superior*, cuatro *rectos* (*superior*, *inferior*, *medial* y *lateral*) y dos *oblicuos (superior e inferior)*. Estos siete músculos actúan conjuntamente para mover el párpado superior y el bulbo ocular. Se ilustran en las figuras 8-54 y 8-58, y las inserciones, inervación y acciones principales de los músculos orbitarios, a partir de su posición primaria, se exponen en la tabla 8-8. En las secciones siguientes se aportan detalles adicionales.

ELEVADOR DEL PÁRPADO SUPERIOR

El **elevador del párpado superior** se ensancha para constituir una amplia aponeurosis bilaminar al aproximarse a sus inserciones distales. La lámina superficial se une a la piel del párpado superior, y la lámina profunda al tarso superior (fig. 8-54 B). Este músculo se opone la mayor parte del tiempo a la gravedad y es el antagonista de la mitad superior del músculo orbicular del ojo, el esfínter de la hendidura palpebral. La lámina profunda de la parte distal (palpebral) del músculo incluye fibras musculares lisas, el **músculo tarsal superior**, que amplían adicionalmente la hendidura palpebral, en especial durante una respuesta simpática (p. ej., al miedo). Sin embargo, parece ser que funcionan continuamente (en ausencia de respuesta simpática), porque al interrumpirse la inervación simpática se produce una *ptosis* constante (caída del párpado superior).

MOVIMIENTOS DEL BULBO OCULAR

Los movimientos del bulbo ocular se producen por rotación en torno a tres *ejes* —*vertical*, *transverso* y *anteroposterior* (fig. 8-54 A)— y se describen según la dirección del movimiento de la pupila desde la posición primaria, o del polo superior del bulbo ocular desde la posición neutra. La rotación del bulbo ocular en torno al eje vertical desplaza la pupila medialmente (hacia la línea media, **aducción**) o lateralmente (alejándose de la línea media, **abducción**). La rotación en torno al eje transversal mueve la pupila superiormente **(elevación)** o inferiormente **(descenso).** Los movimientos alrededor del eje anteroposterior, que corresponde al eje de la mirada en la posición primaria, desplazan el polo superior del bulbo ocular medialmente (**rotación medial**, o intorsión) o lateralmente (**rotación lateral**, o extorsión). Estos movimientos de rotación acomodan los cambios producidos al ladear la cabeza. La ausencia de estos movimientos, por lesiones nerviosas,

contribuye a la visión doble. Pueden producirse movimientos en torno a los tres ejes simultáneamente, lo que obliga a emplear tres términos para describir la dirección del movimiento a partir de la posición primaria (p. ej., la pupila se eleva, se aduce y rota medialmente).

MÚSCULOS RECTOS Y OBLICUOS

Los cuatro **músculos rectos** discurren anteriormente al bulbo ocular; se originan en un manguito fibroso, el **anillo tendinoso común**, que rodea el conducto óptico y parte de la fisura orbitaria superior en el vértice de la órbita (figs. 8-54 B y C, y 8-55 A). Las estructuras que penetran en la órbita a través de este conducto y la parte adyacente de la fisura se sitúan inicialmente en el cono de los músculos rectos (figs. 8-54 B y C, y 8-55 B). Los cuatro músculos rectos reciben sus denominaciones según su posición respecto al bulbo ocular. Debido a que discurren sobre todo anteriormente para insertarse en las caras superior, inferior, medial y lateral del bulbo ocular, anteriormente a su ecuador, las acciones primarias de los cuatro rectos para producir elevación, descenso, aducción y abducción pueden deducirse intuitivamente.

Diversos factores dificultan la comprensión de las acciones de los músculos oblicuos y de las acciones secundarias de los músculos rectos superior e inferior. El *vértice de la órbita* está situado medialmente a ella, de modo que el *eje de la órbita* no coincide con el *eje óptico* (figs. 8-44 A y 8-54 C). Así pues, *cuando el ojo se halla en la posición primaria*, el **recto superior** y el **recto inferior** también abordan el bulbo ocular desde su lado medial, y su línea de tracción pasa medialmente al eje vertical. Ello otorga a ambos músculos una segunda acción, la *aducción*. El recto superior y el recto inferior también se extienden late-ralmente y pasan superior e inferiormente al eje anteroposterior, respectivamente, lo que confiere al recto superior la acción secundaria de *rotación medial*, y al recto inferior la acción secundaria de *rotación lateral.*

Si la mirada se dirige primero lateralmente (abducida por el **recto lateral**), de modo que la línea visual coincida con el plano del recto inferior y el recto superior, *el recto superior produce sólo elevación* (y es el único causante de este movimiento) (fig. 8-56 A), y *el recto inferior produce sólo descenso* (y de igual modo es el único causante) (fig. 8-56 B). En la exploración física, el médico indica al paciente que siga el dedo lateralmente (con lo que comprueba el recto lateral y el nervio abducens [NC VI]), y luego superior e inferiormente para aislar y comprobar la función de los rectos superior e inferior y la integridad del nervio oculomotor (NC III) que los inerva (fig. 8-56 E).

El **oblicuo inferior** es el único músculo que se origina en la parte anterior de la órbita (inmediatamente lateral a la fosa lagrimal) (v. fig. 8-47 B). El **oblicuo superior** se origina en la zona del vértice, al igual que los músculos rectos (pero superomedialmente al anillo tendinoso común) (fig. 8-55 A); sin embargo, su tendón atraviesa la *tróclea* justo por dentro del borde superomedial de la órbita, lo que reorienta su línea de tracción (figs. 8-54 B y C, y 8-55 B). Así pues, los tendones de inserción de los músculos oblicuos están situados en el mismo plano vertical oblicuo. Al contemplar dichos tendones anterior (v. fig. 8-47 B) o superiormente (fig. 8-54 C), con el bulbo ocular en la posición primaria, puede observarse que los tendones de los

músculos oblicuos discurren sobre todo lateralmente para insertarse en la mitad lateral del bulbo ocular, posteriormente a su ecuador. Debido a que transcurren inferior y superiormente al eje anteroposterior al pasar lateralmente, el oblicuo inferior es el principal rotador lateral, y el oblicuo superior es el principal rotador medial del ojo. Sin embargo, en la posición primaria, los oblicuos también discurren posteriormente por el eje transverso (fig. 8-54 B) y posteriormente al eje vertical (fig. 8-54 C), lo que otorga al oblicuo superior una función secundaria de descenso, al oblicuo inferior una función secundaria de elevación, y a ambos una función secundaria de abducción (fig. 8-54 B y C).

Si *la mirada se dirige primero medialmente* (aducida por el **recto medial**) de modo que la línea visual coincida con el plano de los tendones de inserción de los oblicuos superior e inferior, *el oblicuo superior produce sólo descenso* (y es el único causante de este movimiento) (fig. 8-56 C) *y el oblicuo inferior produce sólo elevación* (y de igual modo es el único causante) (fig. 8-56 D). En la exploración física, el médico indica al paciente que siga el dedo medialmente (con lo que comprueba el recto medial y el nervio oculomotor), y luego inferior y superiormente para aislar y comprobar la función del oblicuo superior y el recto inferior, y la integridad del nervio troclear (NC IV), que inerva el oblicuo superior, y de la división inferior del NC III, que inerva el oblicuo inferior (fig. 8-56 E). En la práctica:

- La acción principal del oblicuo superior es el descenso de la pupila en la posición aducida (p. ej., al mirar hacia la parte baja de la página cuando la mirada de ambos ojos se dirige medialmente *[convergencia]* para la lectura).
- La acción principal del oblicuo inferior es la elevación de la pupila en la posición aducida (p. ej., al mirar hacia la parte alta de la página durante la **convergencia** para la lectura).

Aunque las acciones producidas por los músculos extrínsecos del bulbo ocular se han considerado por separado, todos los movimientos requieren la acción de varios músculos del mismo ojo, que se ayudan entre sí como sinérgicos o se oponen como antagonistas. Los músculos sinérgicos para una acción determinada pueden ser antagonistas para otra diferente. Por ejemplo, no existe ningún músculo que por sí solo pueda elevar la pupila directamente desde la posición primaria (fig. 8-54 D). Los dos elevadores (recto superior y oblicuo inferior) actúan sinérgicamente para realizar esa acción. Sin embargo, estos dos músculos son antagonistas como rotadores y se neutralizan entre sí, de modo que no se produce ninguna rotación cuando actúan conjuntamente para elevar la pupila. De modo similar, ningún músculo puede descender la pupila directamente por sí solo desde la posición primaria. Los dos depresores, oblicuo superior y recto inferior, producen depresión cuando actúan solos, y también dan lugar a acciones opuestas de aducción-abducción y rotación medial-lateral. Sin embargo, cuando el oblicuo superior y el recto inferior actúan simultáneamente, sus acciones sinérgicas descienden la pupila, debido a que sus acciones antagonistas se neutralizan entre sí; por lo tanto, se produce un descenso puro.

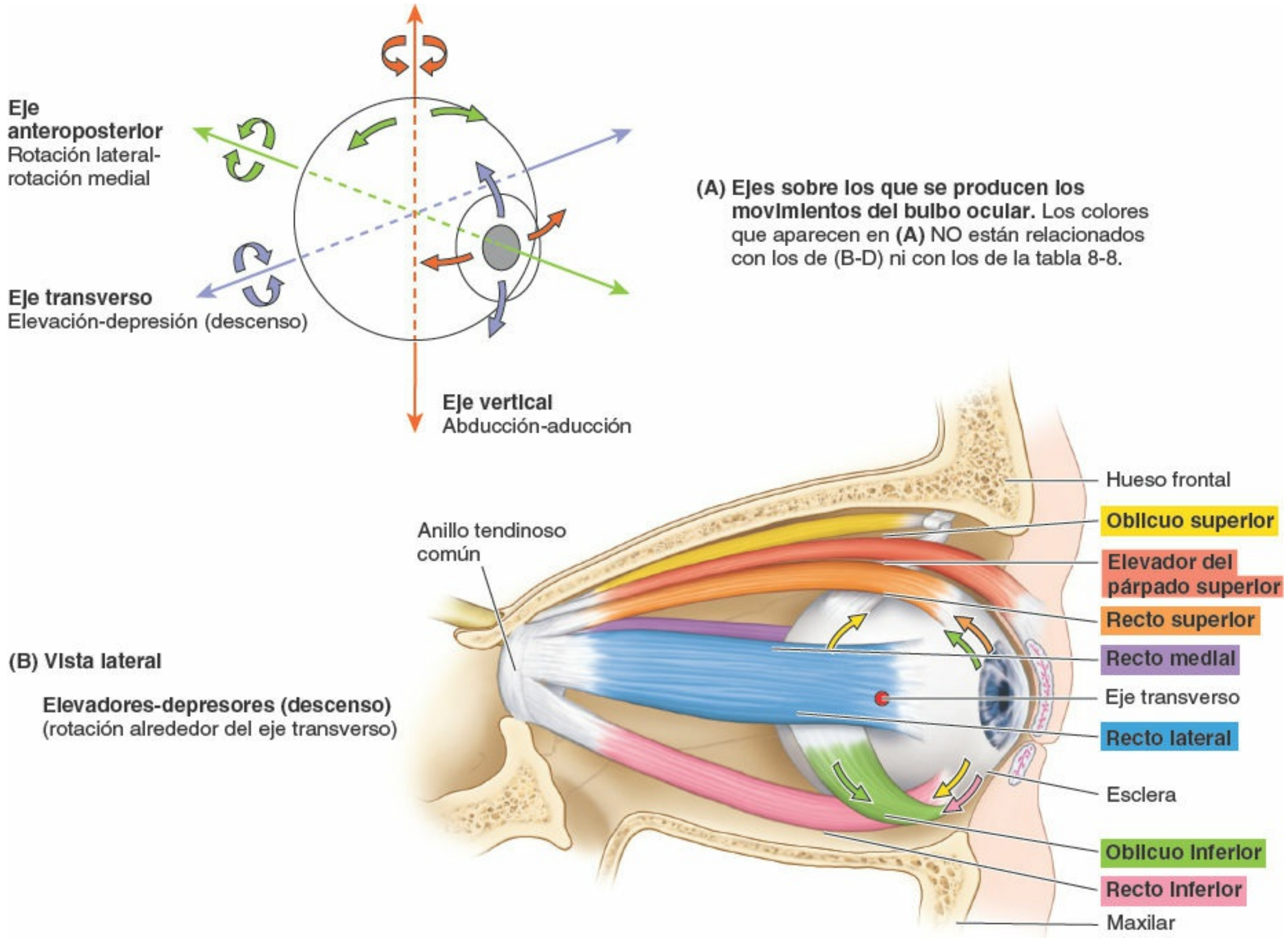
Eje anteroposterior
Rotación lateral-rotación medial
Eje transverso
Elevación-depresión (descenso)
Eje vertical
Abducción-aducción
(A) Ejes sobre los que se producen los movimientos del bulbo ocular. Los colores que aparecen en (A) NO están relacionados con los de (B-D) ni con los de la tabla 8-8.
Anillo tendinoso común
(B) Vista lateral
Elevadores-depresores (descenso)
(rotación alrededor del eje transverso)
Hueso frontal
Oblicuo superior
Elevador del párpado superior
Recto superior
Recto medial
Eje transverso
Recto lateral
Esclera
Oblicuo inferior
Recto inferior
Maxilar

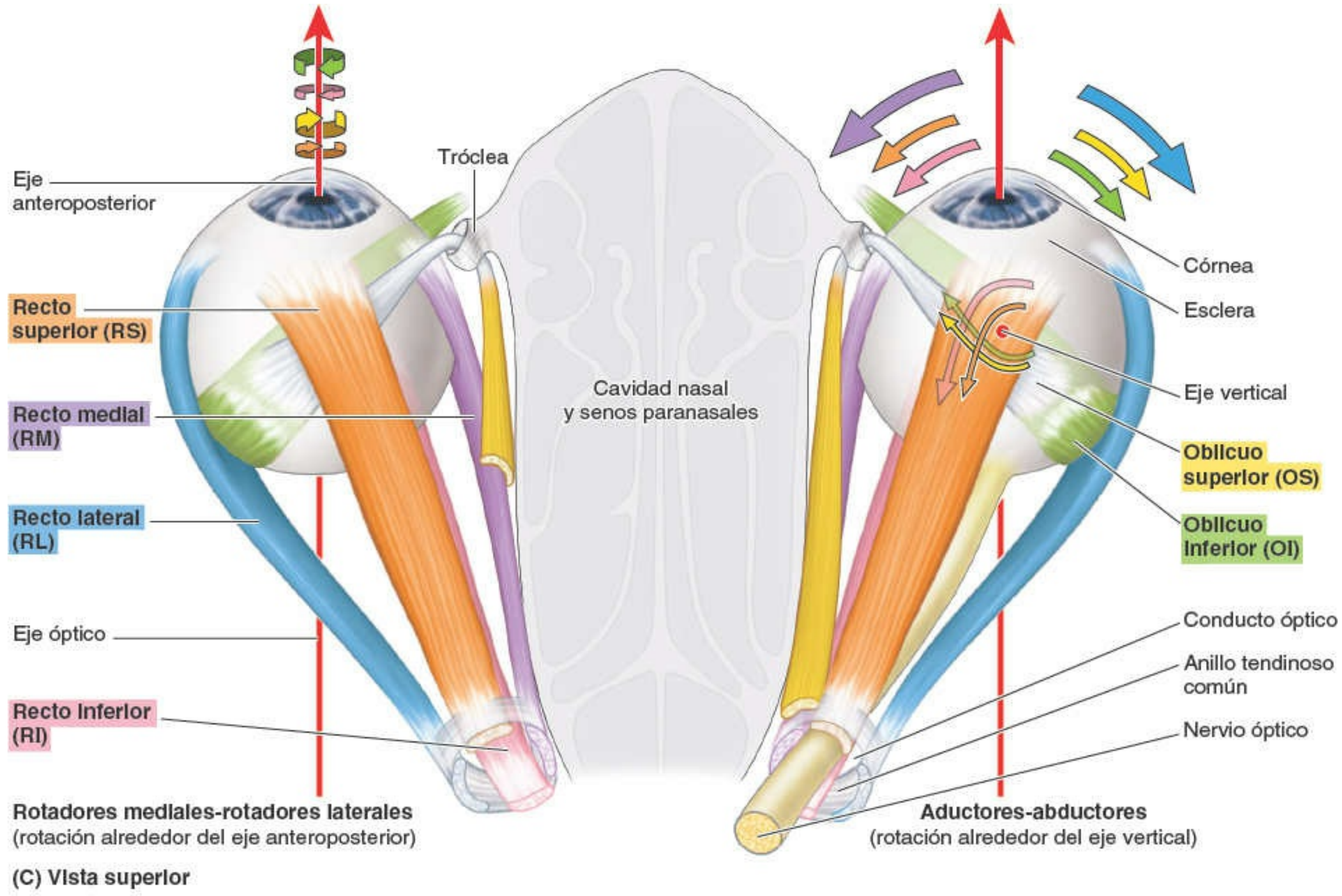

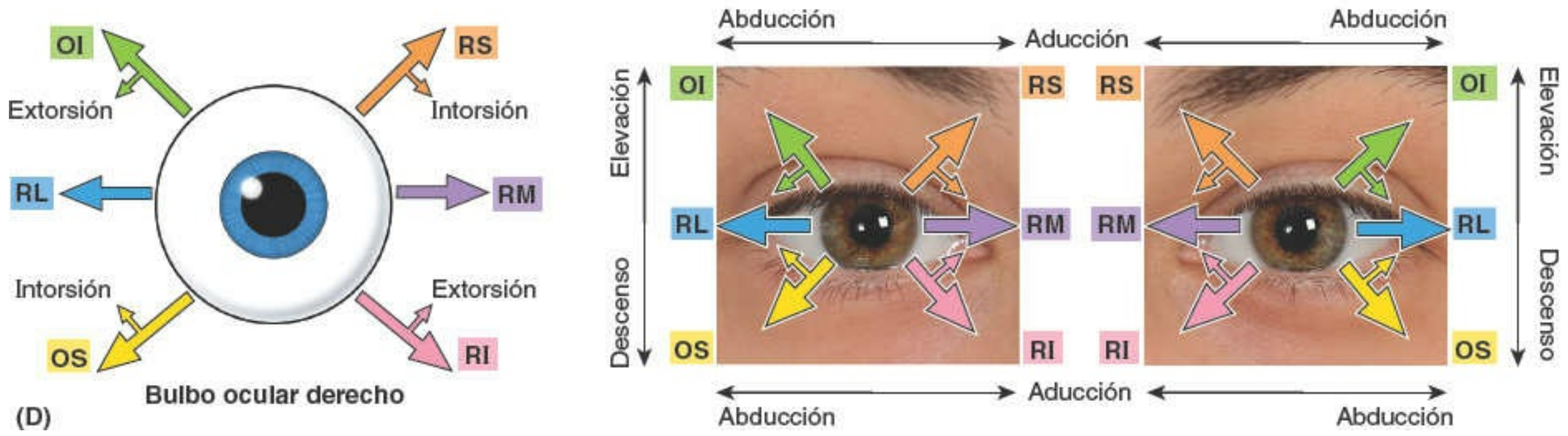

FIGURA 8-54. Músculos extrínsecos del bulbo ocular y sus movimientos. A) Ejes alrededor de los cuales se producen los movimientos del bulbo ocular. **B)** Posición de los músculos en la órbita derecha. *Flechas*, movimientos del bulbo ocular alrededor del eje transverso **C)** Posición de los músculos en las órbitas derecha e izquierda. *Flechas a la izquierda*, movimientos del bulbo ocular alrededor del eje anteroposterior; *flechas a la derecha*, movimientos del bulbo ocular alrededor del eje vertical. Para entender las acciones producidas por los músculos empezando desde la posición primaria, es necesario observar la colocación y la línea de tracción del músculo con respecto a los ejes sobre los que se produce el movimiento. **D)** Demostración unilateral y bilateral de las acciones de los músculos extrínsecos, empezando desde la posición primaria. En los movimientos de cualquiera de las seis direcciones cardinales *(flechas grandes)*, el músculo indicado es el principal motor. Los movimientos en las direcciones situadas entre las flechas grandes necesitan la acción sinérgica de los músculos adyacentes. Por ejemplo, la elevación directa necesita las acciones sinérgicas del oblicuo inferior y el recto superior; el descenso directo necesita la acción sinérgica del oblicuo superior y el recto inferior. *Flechas pequeñas*, músculos que producen movimientos de rotación alrededor del eje anteroposterior. Para dirigir la mirada se necesita la acción coordinada de músculos contralaterales emparejados. Por ejemplo, para dirigir la mirada a la derecha, se emparejan los músculos recto lateral derecho y recto medial izquierdo.

TABLA 8-8. MÚSCULOS EXTRÍNSECOS DEL BULBO OCULAR

Músculo	Origen	Inserción	Inervación	Acción principal[a]
Elevador del párpado superior	Ala menor del esfenoides, superior y anterior al conducto óptico	Tarso superior y piel del párpado superior	Nervio oculomotor (NC III); la capa profunda (músculo tarsal superior) está inervada por fibras simpáticas	Eleva el párpado superior
Oblicuo superior	Cuerpo del esfenoides	El tendón pasa a través del anillo o tróclea fibrosa, cambia de dirección y se inserta en la esclera, profundo al músculo recto superior	Nervio troclear (NC IV)	Abduce, desciende y rota medialmente el bulbo ocular
Oblicuo inferior	Porción anterior de la pared inferior de la órbita	Esclera profunda al músculo recto lateral	Nervio oculomotor (NC III)	Abduce, eleva y rota lateralmente el bulbo ocular
Recto superior	Anillo tendinoso común	Esclera, justo posterior a la unión esclerocorneal	Nervio oculomotor (NC III)	Eleva, aduce y rota medialmente el bulbo ocular
Recto inferior	Anillo tendinoso común	Esclera, justo posterior a la unión esclerocorneal	Nervio oculomotor (NC III)	Desciende, aduce y rota lateralmente el bulbo ocular
Recto medial	Anillo tendinoso común	Esclera, justo posterior a la unión esclerocorneal	Nervio oculomotor (NC III)	Aduce el bulbo ocular
Recto lateral	Anillo tendinoso común	Esclera, justo posterior a la unión esclerocorneal	Nervio abducens (NC VI)	Abduce el bulbo ocular

[a]Las acciones descritas son para la actuación de los músculos en solitario, empezando desde la posición primaria (mirada dirigida hacia delante). De hecho, los músculos casi nunca actúan de forma independiente, y casi siempre lo hacen juntos, en grupos sinérgicos y antagónicos. En las pruebas clínicas se realizan maniobras para aislar las acciones de los músculos. Sólo se comprueban las acciones de los músculos rectos medial y lateral, a partir de la posición primaria (fig. 8-56 E).

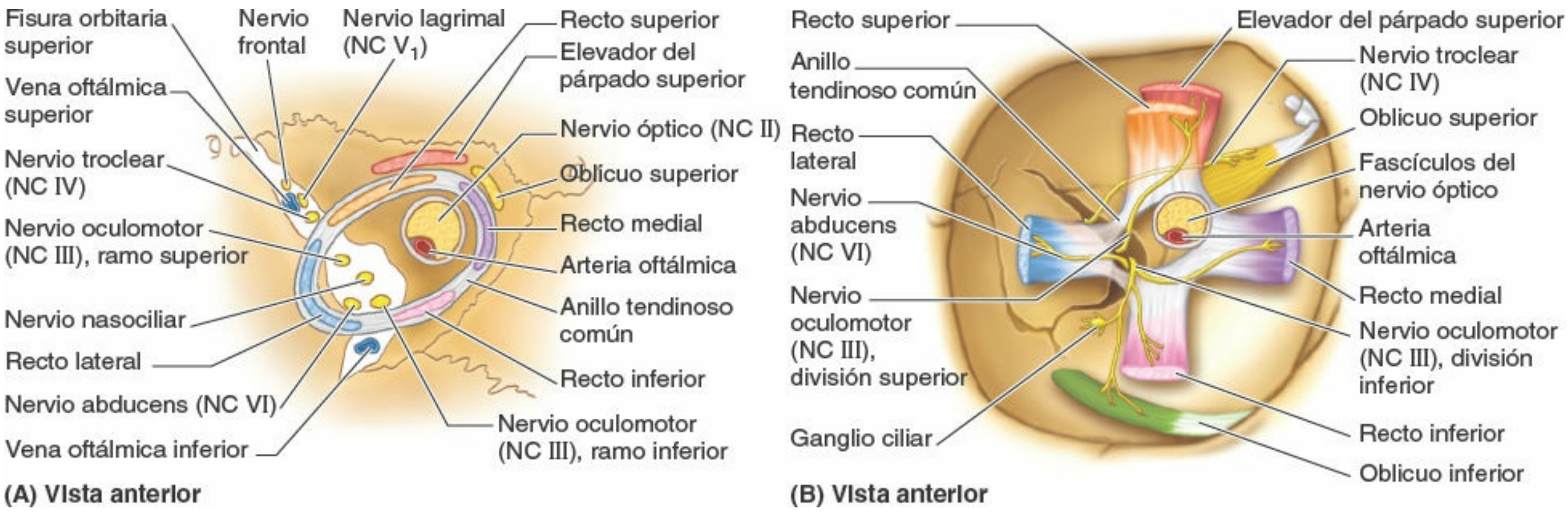

FIGURA 8-55. Relaciones en el vértice de la órbita. A) El anillo tendinoso común se forma por el origen de los cuatro músculos rectos y envuelve la vaina óptica del NC II, las divisiones superior e inferior del NC III, el nervio nasociliar (NC V_1) y el NC VI. Los nervios que inervan los músculos extrínsecos del bulbo ocular entran en la órbita a través de la fisura orbitaria superior: oculomotor (NC III), troclear (NC IV) y abducens (NC VI). **B)** Estructuras (menos la fascia membranosa y el tejido adiposo) tras la enucleación del bulbo ocular.

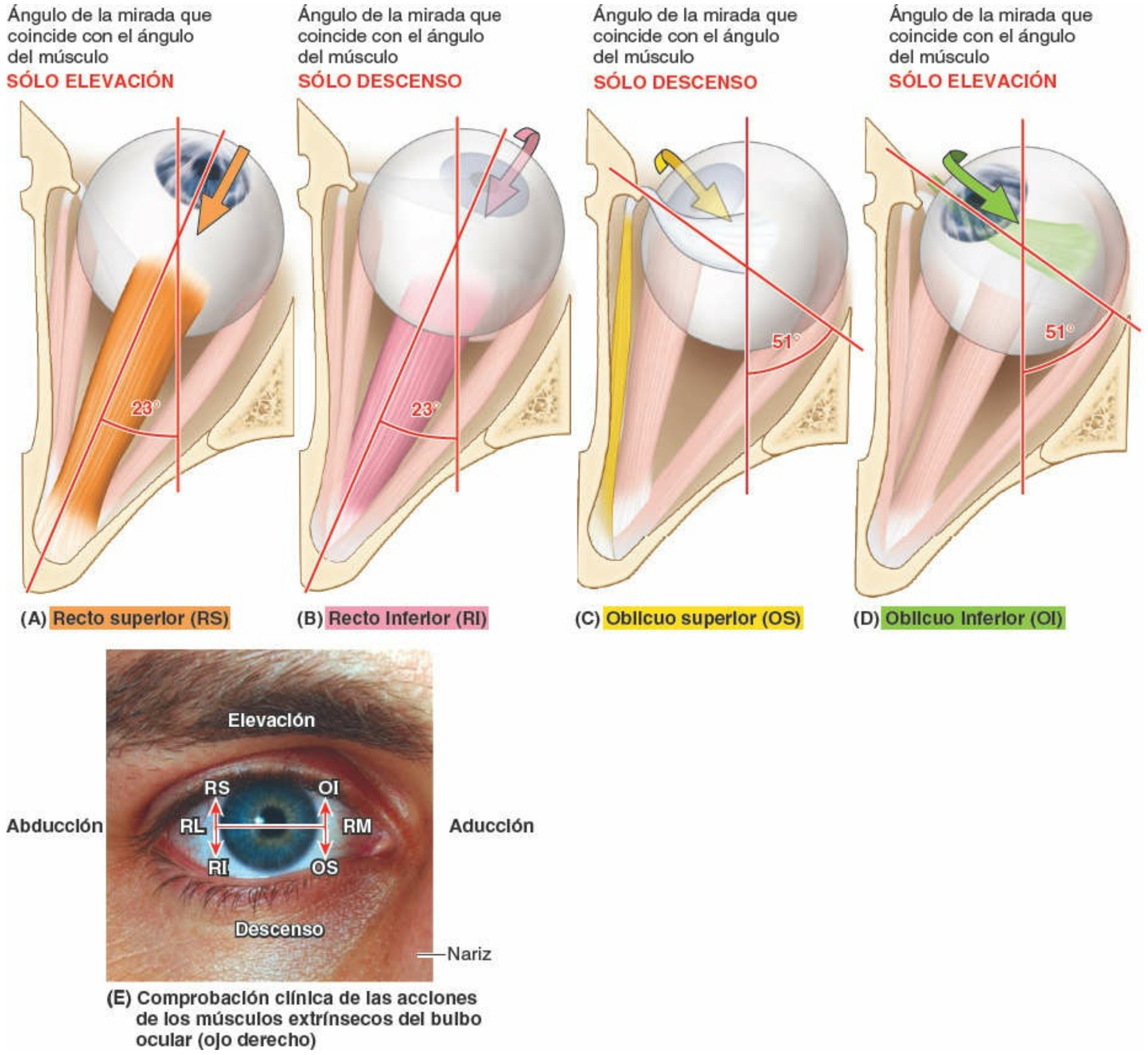

FIGURA 8-56. Pruebas clínicas de los músculos extrínsecos del bulbo ocular. A y **B)** Cuando el recto lateral (RL) aduce el ojo, sólo los músculos rectos pueden producir elevación y depresión. **C** y **D)** Cuando el recto medial (RM) abduce el ojo, sólo los músculos oblicuos pueden producir elevación y depresión. **E)** Siguiendo los movimientos del dedo del examinador, la pupila se desplaza según un patrón en H ampliada, para aislar y comprobar los músculos extrínsecos individuales y la integridad de sus nervios.

Para dirigir la mirada debe lograrse la coordinación de ambos ojos mediante la acción doble de los **músculos «conjugados»** (músculos extrínsecos del bulbo ocular contralaterales funcionalmente emparejados) contralaterales. Por ejemplo, al mirar a la derecha, el recto lateral derecho y el recto medial izquierdo actúan como músculos uncidos (v. fig. 8-59).

APARATO DE SOPORTE DEL BULBO OCULAR

La *vaina fascial del bulbo ocular* lo envuelve, se extiende posteriormente desde los fórnix conjuntivales hasta el nervio óptico y forma un verdadero cuenco para el bulbo ocular (v. fig. 8-45 A). La vaina fascial, en forma de copa, está perforada por los tendones de los músculos extrínsecos del bulbo ocular y se refleja sobre cada uno de ellos a modo de *vaina muscular* tubular. Las vainas musculares del elevador del párpado superior y el recto superior están fusionadas; así pues, cuando se mira hacia arriba, el párpado superior se eleva más y se aparta de la línea visual. Los **ligamentos**

de contención medial y **lateral** son unas expansiones triangulares de las vainas de los músculos rectos medial y lateral, que se unen a los huesos lagrimal y cigomático, respectivamente. Estos ligamentos limitan la abducción y la aducción. Al mezclarse los ligamentos de contención con la fascia de los músculos recto y oblicuo inferiores se forma una banda de suspensión, semejante a una hamaca: el **ligamento suspensorio del bulbo ocular.** Un **ligamento de contención inferior** similar procedente de la vaina fascial del recto inferior retrae el párpado inferior al dirigir la mirada hacia abajo (v. fig. 8-45 A). En conjunto, los ligamentos de contención actúan con los músculos oblicuos y la **grasa retrobulbar** para resistir frente a la tracción posterior sobre el bulbo ocular producida por los músculos rectos. En procesos patológicos o situaciones de caquexia que reducen la grasa retrobulbar, el bulbo ocular se retrae en la órbita *(enoftalmos)*.

Inervación de la órbita

Los grandes **nervios ópticos** son nervios puramente sensoriales que transmiten los impulsos generados por los estímulos ópticos (v. figs. 8-45 A y 8-50 A). Convencionalmente se consideran como nervios craneales (NC II), aunque se desarrollan como dos extensiones anteriores del prosencéfalo; en realidad, son tractos de fibras del sistema nervioso central (SNC) formados a partir de neuronas de segundo orden. Los nervios ópticos se inician en la **lámina cribosa de la esclera**, donde las fibras nerviosas amielínicas perforan la esclera, y luego se mielinizan posteriormente al *disco óptico.* Salen de las órbitas a través de los conductos ópticos. A su paso por la órbita, el nervio óptico está rodeado por extensiones de las *meninges craneales* y el *espacio subaracnoideo*, este último ocupado por una delgada capa de LCE (v. fig. 8-45 A, *recuadro*). Las extensiones intraorbitarias de la duramadre craneal y la aracnoides constituyen la **vaina del nervio óptico**, que se continúa anteriormente con la vaina fascial del bulbo ocular y la esclera. Una capa de piamadre cubre la superficie del nervio óptico dentro de la vaina.

Además del nervio óptico (NC II), los nervios de la órbita incluyen los que penetran a través de la *fisura orbitaria superior* e inervan los músculos oculares: los nervios **oculomotor** (NC III), **troclear** (NC IV) y **abducens** (NC VI) (figs. 8-55 y 8-57). Los nervios troclear y abducens pasan directamente al músculo inervado por cada uno. El nervio oculomotor se fracciona en una división superior y otra inferior. El ramo superior inerva los músculos recto superior y elevador del párpado superior. El ramo inferior inerva los músculos rectos medial e inferior y el oblicuo inferior, y lleva fibras parasimpáticas presinápticas al ganglio ciliar (fig. 8-58). Los movimientos binoculares estimulados por los nervios oculomotor, troclear y abducens, a partir de la posición primaria en las órbitas derecha e izquierda, se exponen en la figura 8-59.

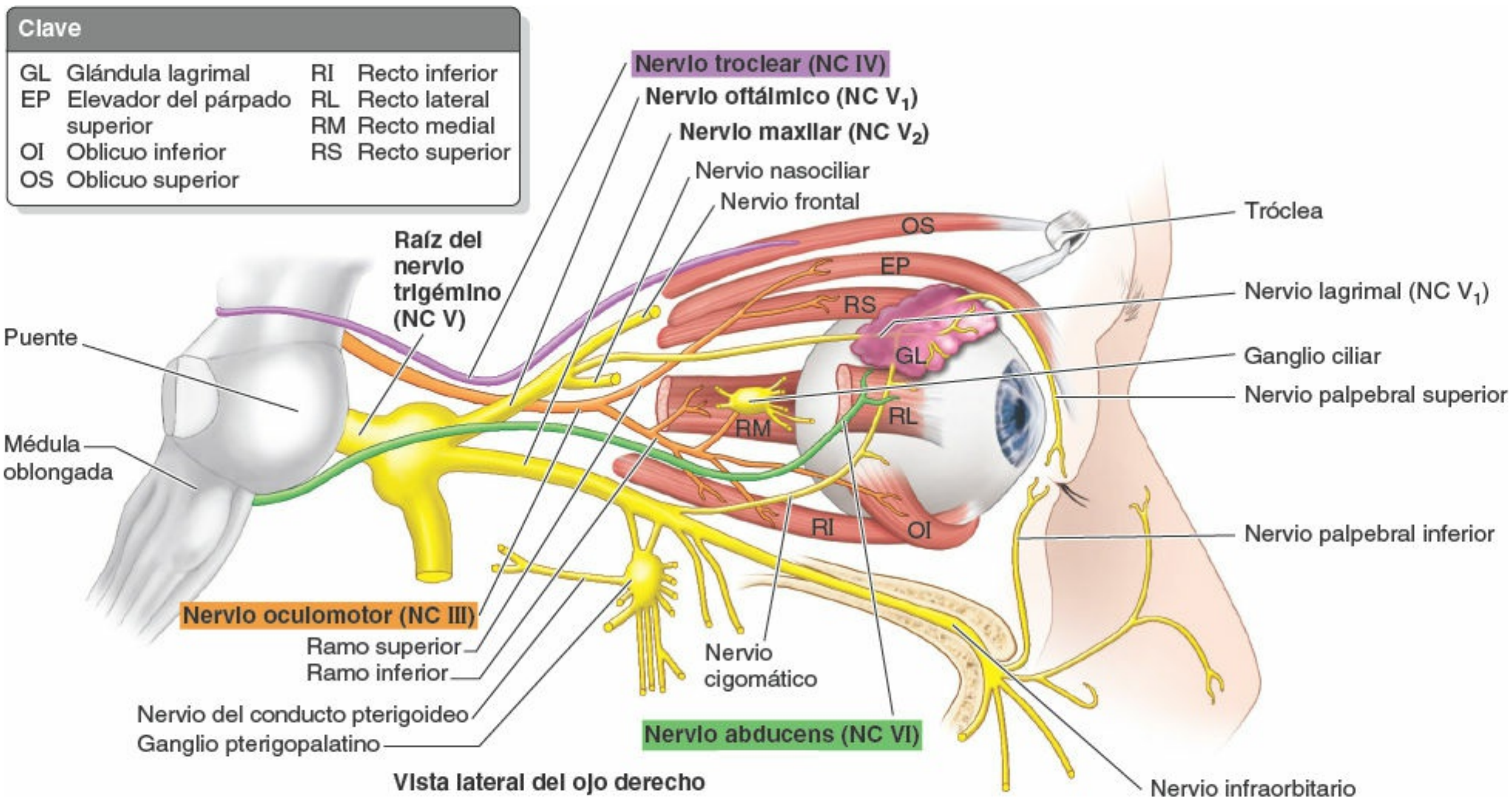

FIGURA 8-57. Nervios de la órbita. Los siete músculos extrínsecos del bulbo ocular voluntarios están inervados por tres nervios craneales (NC III, IV y VI). El NC IV inerva el oblicuo superior, el NC VI inerva el recto lateral y el NC III inerva los cinco músculos restantes. El NC III también proporciona fibras parasimpáticas presinápticas al ganglio ciliar. El nervio trigémino (NC V) proporciona fibras sensitivas a la órbita, la región orbitaria y el bulbo ocular.

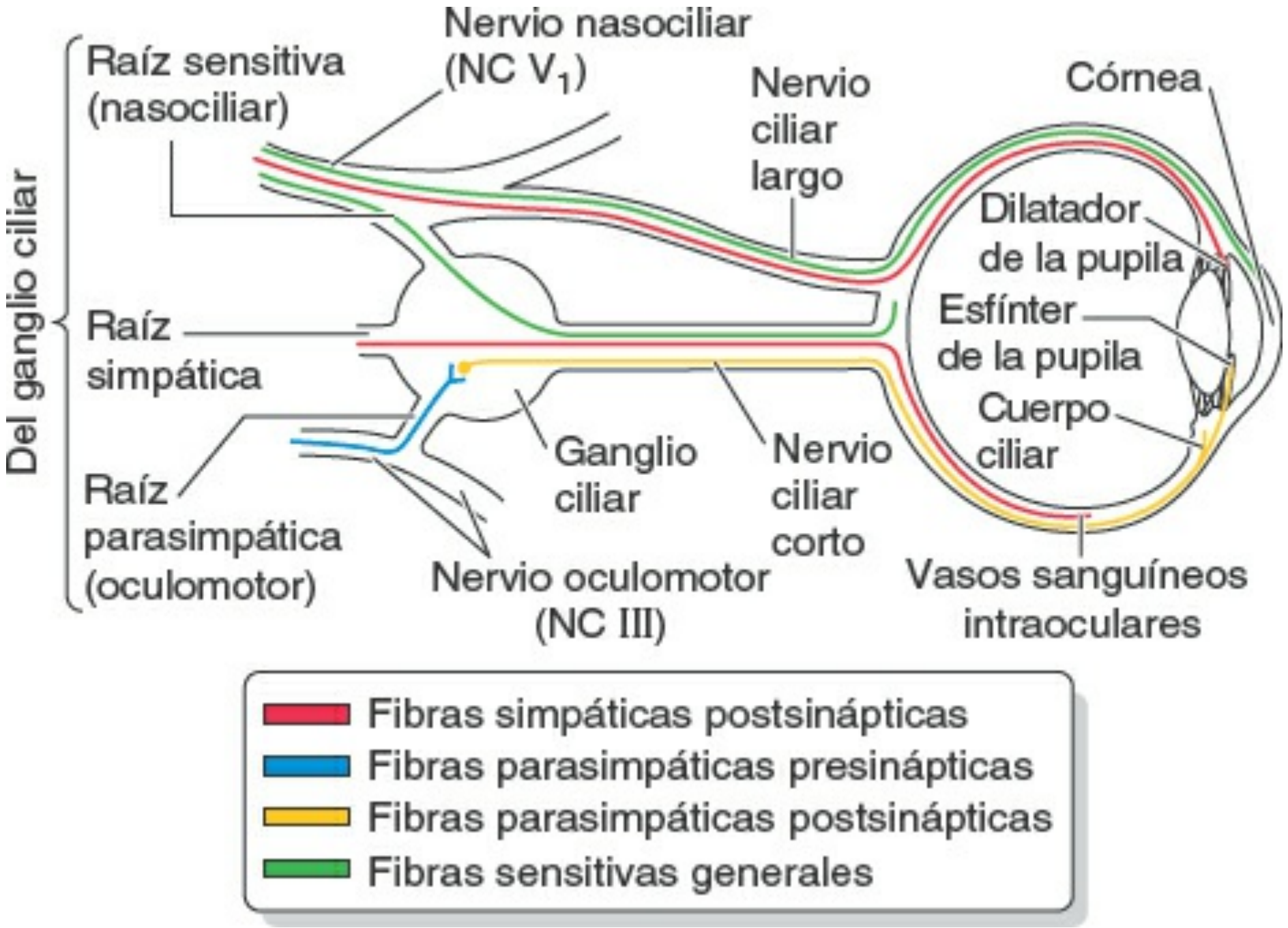

FIGURA 8-58. Distribución de las fibras nerviosas hacia el ganglio ciliar y el bulbo ocular. El ganglio ciliar recibe tres tipos de fibras nerviosas de tres orígenes diferentes. Toda la inervación parasimpática y sólo parte de la inervación sensitiva y simpática del bulbo ocular atraviesa el ganglio. Fibras simpáticas y sensitivas del nervio ciliar largo evitan el ganglio ciliar.

Los tres ramos terminales del *nervio oftálmico* (NC V_1) (los nervios frontal, nasociliar y lagrimal) atraviesan la fisura orbitaria superior e inervan estructuras relacionadas con la parte anterior de la órbita (p. ej., la glándula lagrimal y los párpados), la cara y la piel cabelluda (fig. 8-60). Los ramos cutáneos del NC V_1 (los

nervios lagrimal, frontal e infratroclear) se describen en «Nervios cutáneos de la cara y la piel cabelluda» y en la tabla 8-5.

El **ganglio ciliar** es un pequeño grupo de cuerpos neuronales parasimpáticos postsinápticos asociados con el NC V_1. Se localiza entre el nervio óptico y el músculo recto lateral, hacia el límite posterior de la órbita. Este ganglio recibe fibras nerviosas de tres procedencias (fig. 8-58):

1. Fibras sensitivas del NC V_1 por vía de la **raíz sensitiva** o **nasociliar del ganglio ciliar.**
2. Fibras parasimpáticas presinápticas del NC III por vía de la **raíz parasimpática** u **oculomotora del ganglio ciliar.**
3. Fibras simpáticas postsinápticas del *plexo carotídeo interno* por vía de la **raíz simpática del ganglio ciliar.**

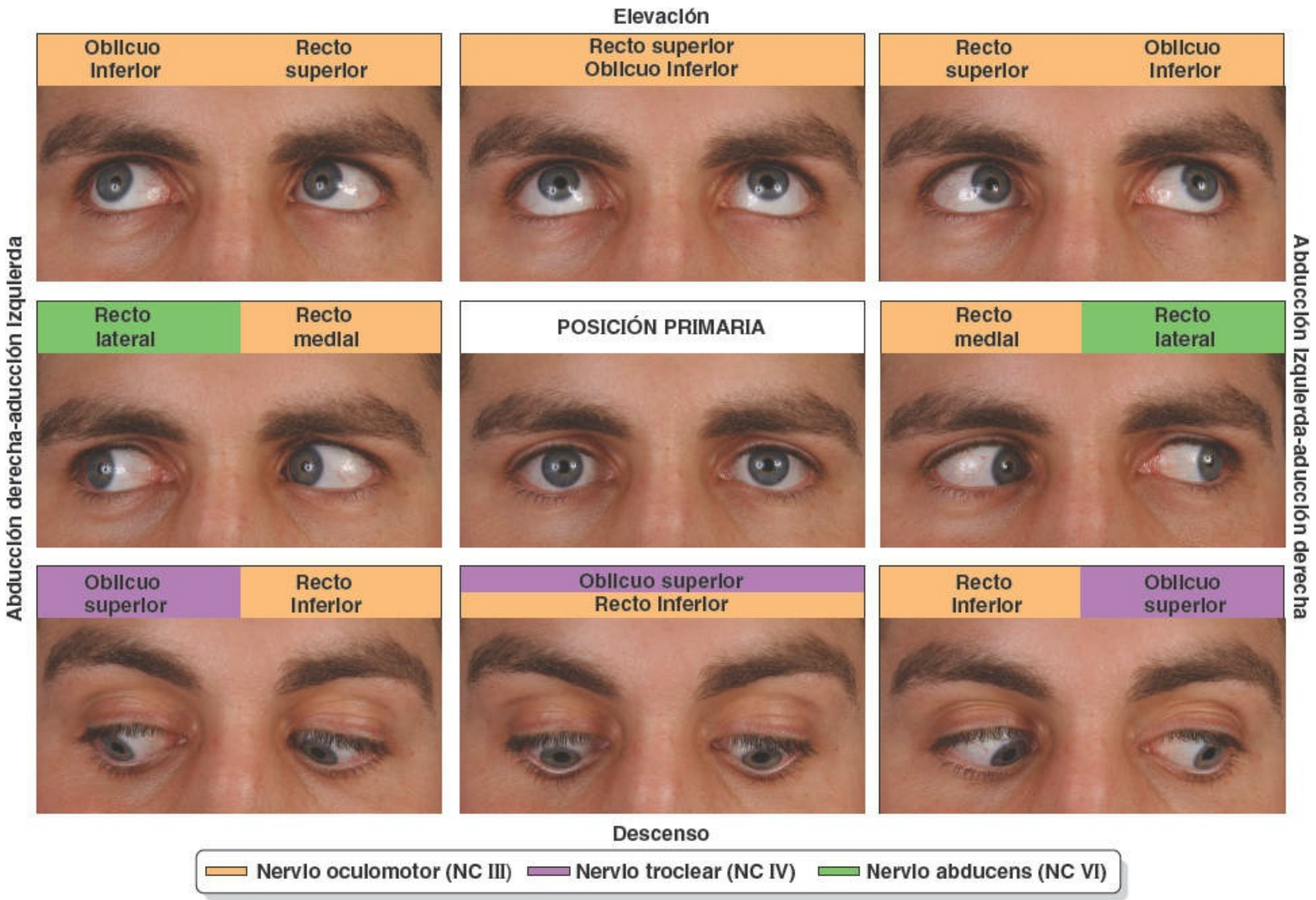

FIGURA 8-59. Movimientos binoculares y músculos que los producen. Todos los movimientos se inician desde la posición primaria.

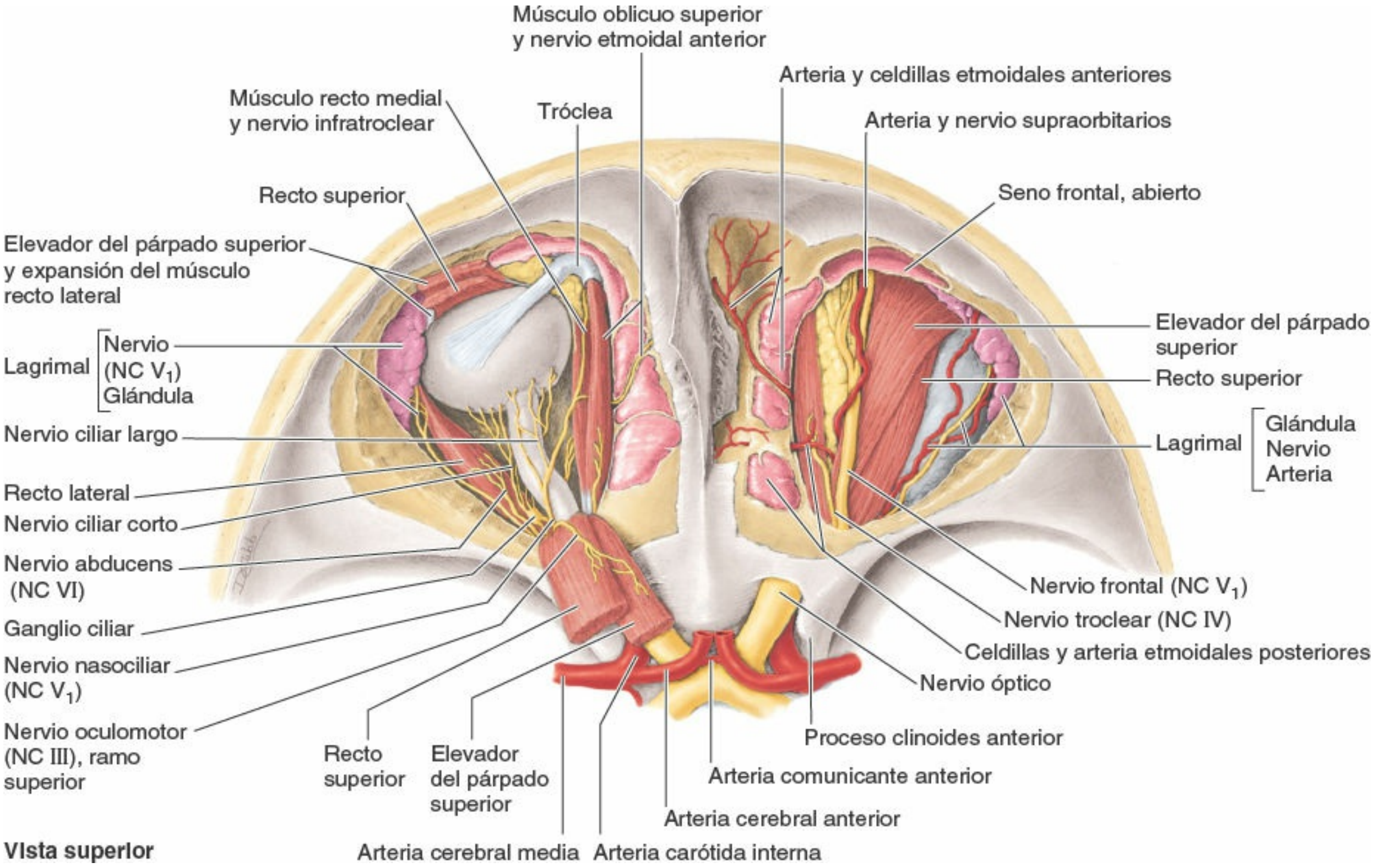

FIGURA 8-60. Disección de la órbita. En esta vista superior se ha retirado la porción orbitaria del hueso frontal. En el lado derecho se observan tres nervios destinados a la raíz de la órbita (troclear, frontal y lagrimal). En el lado izquierdo se han seccionado y reflejado el elevador del párpado superior y el recto superior, y se ha retirado grasa orbitaria para mostrar los nervios que atraviesan el tejido adiposo intraconal.

Los **nervios ciliares cortos** surgen del ganglio ciliar y se consideran como ramos del NC V_1 (figs. 8-58 y 8-60). Llevan fibras parasimpáticas y simpáticas al cuerpo ciliar y el iris. Los nervios ciliares cortos se componen de fibras parasimpáticas postsinápticas que nacen en el ganglio ciliar, fibras aferentes del nervio nasociliar que pasan a través del ganglio, y fibras simpáticas postsinápticas que pasan también a través de él. Los **nervios ciliares largos**, ramos del nervio nasociliar (NC V_1) que llegan al bulbo ocular sin pasar por el ganglio ciliar, llevan fibras simpáticas postsinápticas al dilatador de la pupila, y fibras aferentes del iris y la córnea.

Los *nervios etmoidales posterior* y *anterior*, ramos del nervio nasociliar que surgen en la órbita, salen por aberturas de la pared medial de la órbita para inervar las mucosas del seno esfenoidal y las celdillas etmoidales y de las cavidades nasales, así como la duramadre de la fosa craneal anterior.

Vascularización de la órbita

ARTERIAS DE LA ÓRBITA

La irrigación sanguínea de la órbita corre a cargo principalmente de la **arteria oftálmica**, rama de la arteria carótida interna (fig. 8-61; tabla 8-9); la **arteria infraorbitaria**, rama de la arteria carótida externa, también irriga estructuras relacionadas con la pared inferior de la órbita. La **arteria central de la retina**, rama de la arteria oftálmica, surge inferiormente al nervio óptico, perfora su vaina y discurre dentro de él hasta el bulbo ocular, donde emerge en el disco óptico (v. fig. 8-

45 A, *recuadro*). Sus ramas se extienden por la cara interna de la retina (figs. 8-52 y 8-62). Las ramas finales son *arterias terminales (arteriolas)* y constituyen la única irrigación que recibe la cara interna de la retina.

La cara externa de la retina está irrigada también por la *lámina coroidocapilar*. De las aproximadamente ocho *arterias ciliares posteriores* (que también son ramas de la arteria oftálmica), seis **arterias ciliares posteriores cortas** irrigan directamente la coroides, que nutre la capa externa no vascular de la retina. Las **arterias ciliares posteriores largas**, una a cada lado del bulbo ocular, discurren entre la esclera y la coroides para anastomosarse con las **arterias ciliares anteriores** (continuaciones de las **ramas musculares de la arteria oftálmica** a los músculos rectos) e irrigar el plexo ciliar.

VENAS DE LA ÓRBITA

El drenaje venoso de la órbita se realiza a través de las **venas oftálmicas superior** e **inferior**, que atraviesan la fisura orbitaria superior y penetran en el seno cavernoso (fig. 8-63). La **vena central de la retina** (fig. 8-62) suele penetrar directamente en el seno cavernoso, aunque puede unirse antes a una de las venas oftálmicas. Las **venas vorticosas**, procedentes de la capa vascular del bulbo ocular, drenan en la vena oftálmica inferior. El **seno venoso de la esclera** es una estructura vascular que rodea la cámara anterior del bulbo ocular; constituye la vía de retorno del humor acuoso a la circulación sanguínea.

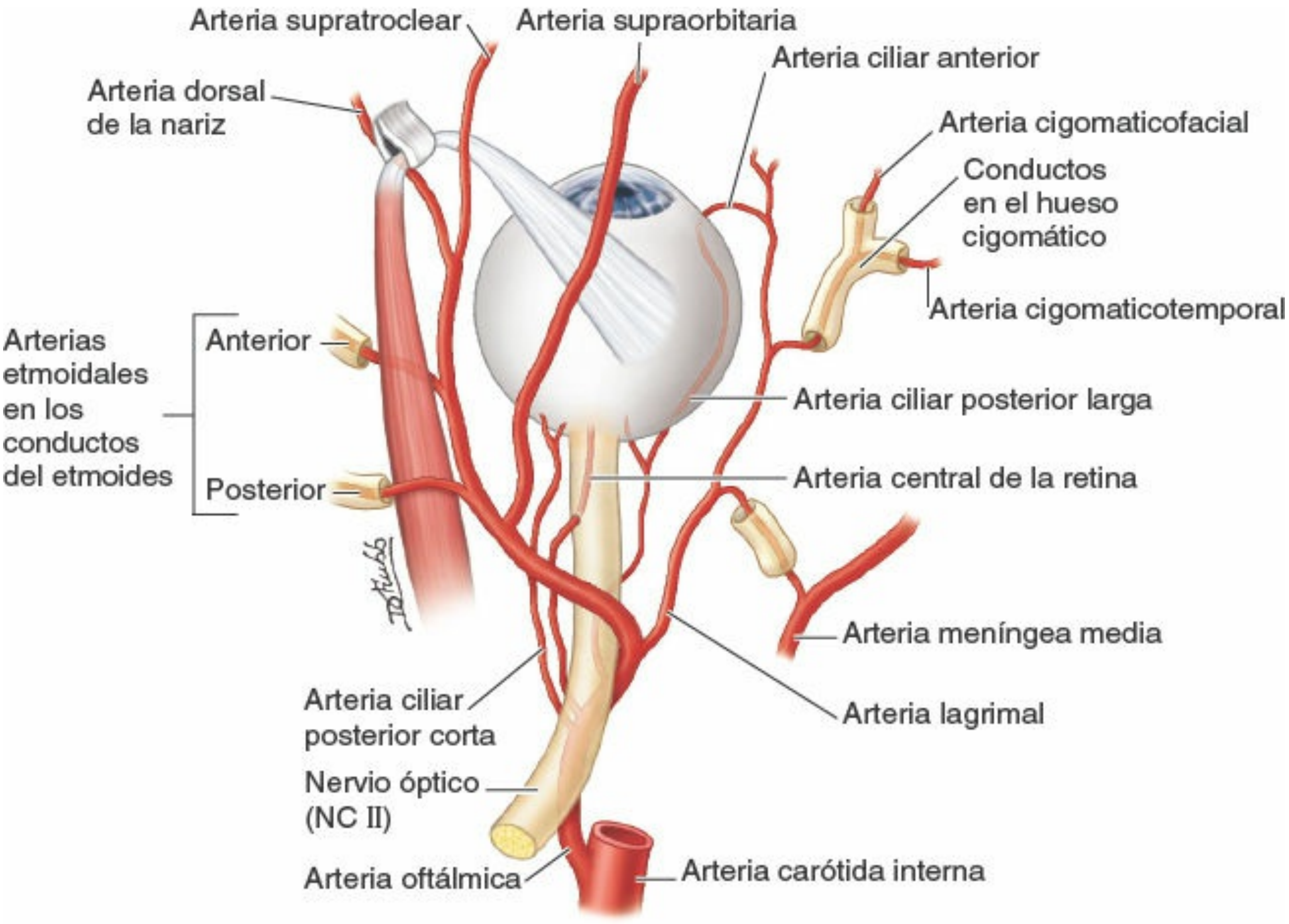

FIGURA 8-61. Arterias de la órbita.

TABLA 8-9. ARTERIAS DE LA ÓRBITA

Arteria	Origen	Recorrido y distribución
Oftálmica	Arteria carótida interna	Atraviesa el conducto óptico para alcanzar la cavidad orbitaria
Arteria central de la retina	Arteria oftálmica	Atraviesa la vaina externa (dural) del nervio óptico y discurre hacia el bulbo ocular; se ramifica en el centro del disco óptico; irriga la porción óptica de la retina (excepto los conos y bastones)
Supraorbitaria		Discurre superior y posteriormente desde el foramen supraorbitario, para irrigar la frente y la piel cabelluda
Supratroclear		Pasa desde el borde supraorbitario hacia la frente y la piel cabelluda
Lagrimal		Pasa a lo largo del borde superior del músculo recto lateral para irrigar la glándula lagrimal, la conjuntiva y los párpados
Dorsal de la nariz		Discurre a lo largo de la cara dorsal de la nariz e irriga su superficie
Ciliares posteriores cortas		Atraviesan la esclera en la periferia del nervio óptico para irrigar la coroides, al tiempo que irrigan los conos y bastones de la porción óptica de la retina
Ciliares posteriores largas		Atraviesan la esclera para irrigar el cuerpo ciliar y el iris
Etmoidal posterior		Pasa a través del foramen etmoidal posterior hacia las celdillas etmoidales posteriores
Etmoidal anterior		Pasa a través del foramen etmoidal anterior hacia la fosa craneal anterior; irriga las celdillas etmoidales anteriores y medias, el seno frontal, la cavidad nasal y la piel del dorso de la nariz
Ciliar anterior	Ramas musculares de la arteria oftálmica	Atraviesa la esclera a nivel de las inserciones de los músculos rectos y forma una red en el iris y el cuerpo ciliar
Infraorbitaria	Tercera porción de la arteria maxilar	Pasa a lo largo del surco y el foramen infraorbitarios hacia la cara

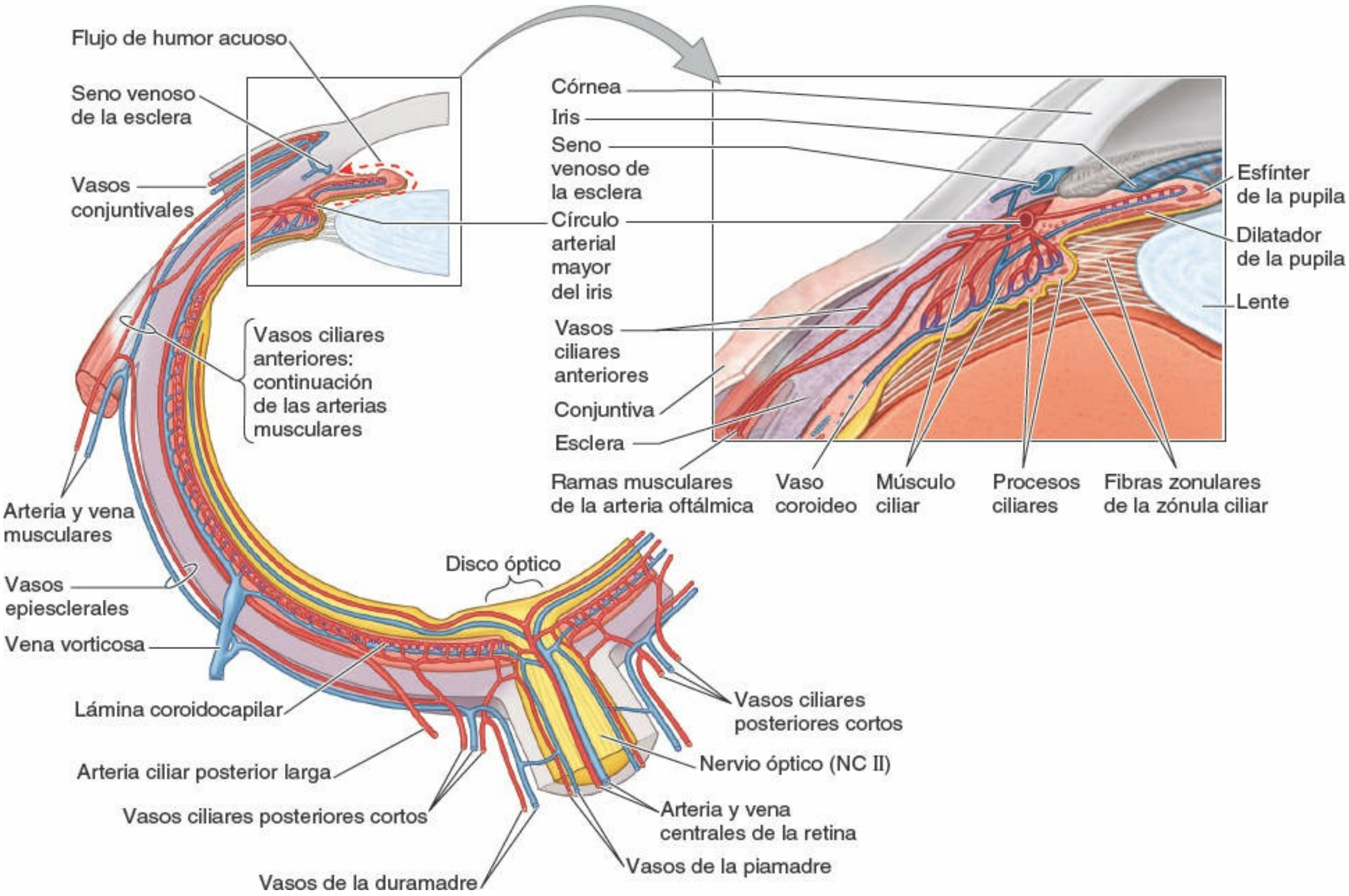

FIGURA 8-62. Sección parcial horizontal del bulbo ocular derecho. Se muestra la arteria que irriga la parte interna de la retina (arteria central de la retina) y la coroides, que a su vez nutre la capa no vascular externa de la retina. La coroides se dispone de forma que los vasos que la irrigan y los vasos coroideos mayores se sitúan externamente, y los vasos menores (lámina coroidocapilar) son más internos, adyacentes a

la capa no vascular de la retina. La vena vorticosa (una de cuatro o cinco) drena sangre venosa desde la coroides a las venas ciliar posterior y oftálmica. El seno venoso de la esclera retorna el humor acuoso, secretado en la cámara anterior por los procesos ciliares, a la circulación venosa.

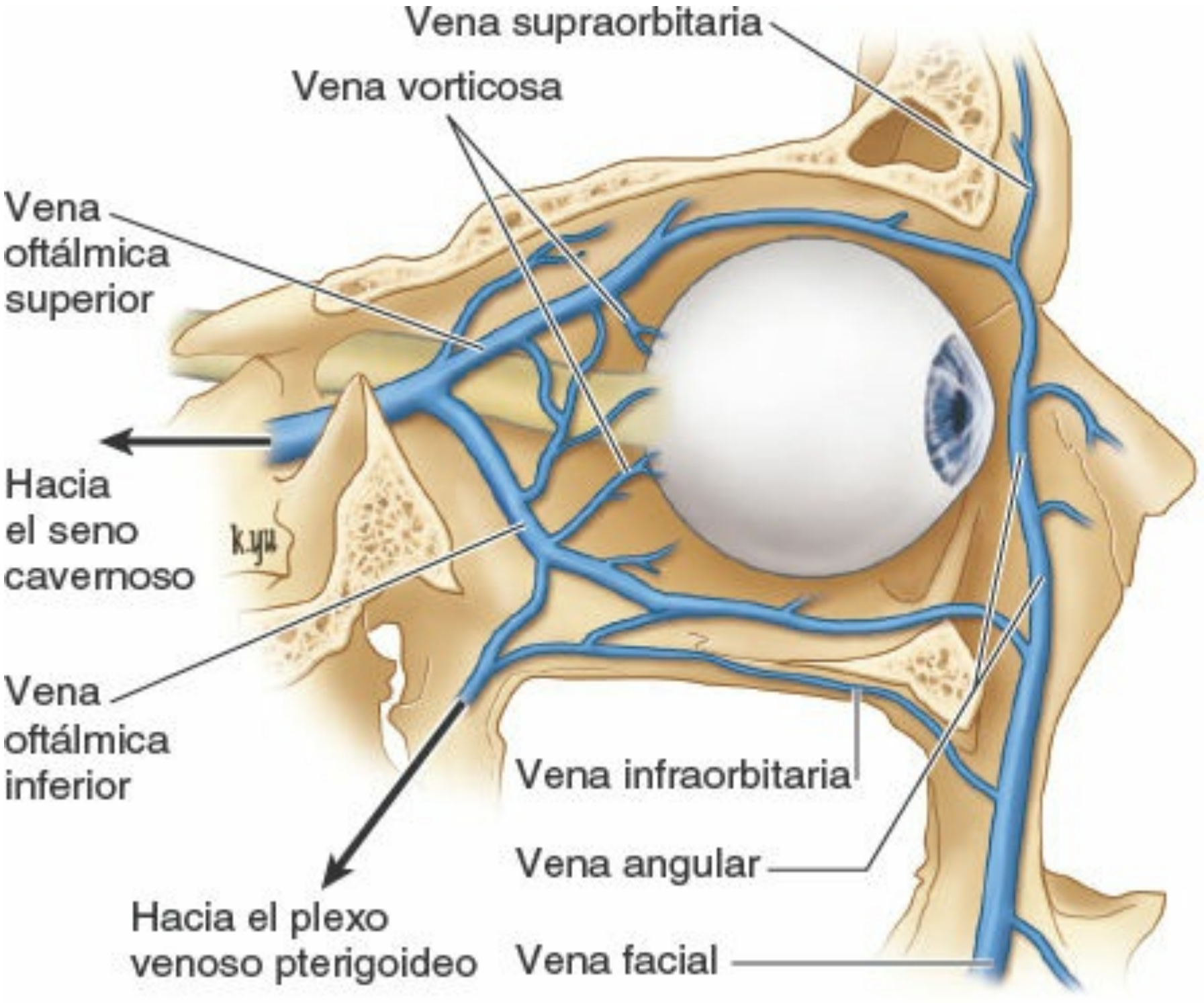

FIGURA 8-63. Venas oftálmicas. La vena oftálmica superior drena en el seno cavernoso, y la vena oftálmica inferior lo hace en el plexo venoso pterigoideo. Se comunican anteriormente con las venas facial y supraorbitaria, y entre sí posteriormente. La vena oftálmica superior acompaña a la arteria oftálmica y sus ramas.

Anatomía de superficie del ojo y el aparato lagrimal

Para una descripción de la anatomía de superficie de los párpados, véase «Anatomía de superficie de la cara». La parte anterior de la *esclera* (el «blanco» del ojo) está cubierta por la *conjuntiva bulbar*, transparente, que contiene vasos sanguíneos conjuntivales, minúsculos pero visibles (fig. 8-64 B). Cuando está irritada, los vasos pueden ingurgitarse notablemente y la conjuntiva bulbar puede adquirir un aspecto rosado al inflamarse (ojos «rojos»). La esclera normal, dura y opaca, puede aparecer ligeramente azulada en el lactante y el niño, y presenta una tonalidad amarillenta en muchos ancianos.

La parte anterior transparente del ojo es la *córnea*, que se continúa en sus bordes con la esclera. En una vista lateral (fig. 8-64 A), la mayor parte visible del ojo hace una ligera prominencia a través de la *hendidura palpebral*. Se observa que la córnea tiene una mayor curvatura (convexidad) que el resto del bulbo ocular (la parte cubierta por la esclera); por lo tanto, existe un ligero ángulo en la *unión esclerocorneal*, el *limbo de la córnea* (fig. 8-64 B). La prominencia de la córnea da lugar también a que se pongan de manifiesto los movimientos del bulbo ocular cuando los párpados están cerrados.

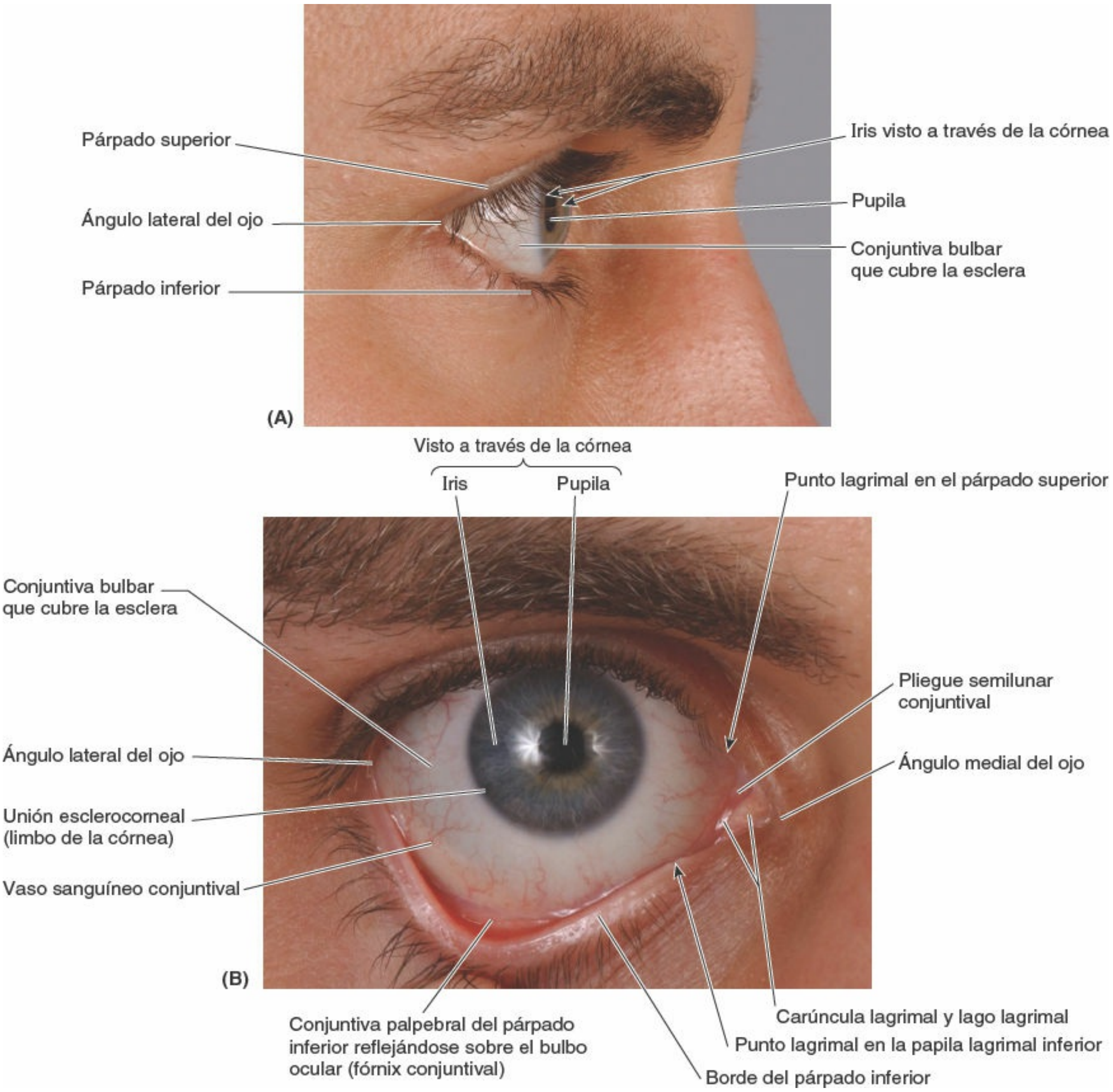

FIGURA 8-64. Anatomía de superficie del ojo (A) y el aparato lagrimal (B).

La abertura oscura circular a través de la cual penetra la luz en el bulbo ocular, la *pupila*, está rodeada por el *iris*, un diafragma pigmentado circular. El tamaño relativo de la pupila y el iris varía según la intensidad de la luz entrante; sin embargo, el tamaño de la pupila y el iris contralaterales deben guardar uniformidad.

Normalmente, con los ojos abiertos y la mirada dirigida hacia delante, la parte superior de la córnea y del iris están cubiertos por el borde del *párpado superior*, la parte inferior de la córnea y del iris se hallan plenamente expuestos por encima del *párpado inferior*, y suele quedar al descubierto un estrecho borde de esclera. Incluso ligeras variaciones en la posición de los bulbos oculares resultan perceptibles y ocasionan cambios en la expresión facial; por ejemplo, un aspecto de sorpresa cuando se eleva el párpado superior (como ocurre en el *exoftalmos*, o protrusión de los bulbos oculares, causado por el hipertiroidismo), o una apariencia somnolienta (como al caer el párpado superior, o *ptosis*, por ausencia de inervación simpática en el síndrome de Horner).

La *conjuntiva bulbar* se refleja desde la esclera a la superficie profunda del

párpado. La *conjuntiva palpebral* es normalmente roja y vascular; con experiencia, la exploración puede aportar una cierta valoración sobre el nivel de hemoglobina. Suele examinarse cuando se sospecha una *anemia*, afección de la sangre que habitualmente se manifiesta por palidez de las mucosas. Cuando el párpado superior se coloca en eversión («volteado» de forma que puede observarse la conjuntiva palpebral), pueden apreciarse el tamaño y la extensión del *tarso superior* englobado en él, y en general, se ponen de manifiesto las *glándulas tarsales* a través de la conjuntiva palpebral, en forma de bandas verticales amarillentas. En un examen detenido pueden observarse las aberturas de estas glándulas (unas 20 en cada párpado) sobre los bordes de los párpados, posteriormente a las dos o tres filas de cilios emergentes, o *pestañas*. En la continuación de la conjuntiva bulbar con el epitelio anterior de la córnea y la conjuntiva palpebral se forma el *saco conjuntival*. La hendidura palpebral es la «boca», o abertura anterior, del saco conjuntival.

En el *ángulo medial del ojo* se halla un reservorio de las lágrimas, superficial y rojizo, el *lago lagrimal*, dentro del cual se halla la *carúncula lagrimal*, un pequeño acúmulo de piel húmeda modificada. Lateralmente a la carúncula se encuentra un *pliegue conjuntival semilunar* que se superpone ligeramente al bulbo ocular. Al situar los bordes de los párpados en eversión, se aprecia un pequeño hoyuelo en su extremo medial, el *punto lagrimal*, situado en la cúspide de una pequeña elevación, la *papila lagrimal*.

CUADRO CLÍNICO

REGIÓN ORBITARIA, ÓRBITA Y BULBO OCULAR

Fracturas de la órbita

El borde de la órbita es fuerte y protege el contenido orbitario. Sin embargo, si un golpe es lo suficientemente potente y el impacto es directo sobre dicho borde, las fracturas resultantes suelen producirse en las tres suturas entre los huesos que forman la región orbitaria. Debido a que las paredes medial e inferior de la órbita son delgadas, un golpe sobre el ojo puede fracturarlas, mientras que el borde permanece intacto (fig. C8-23). Las lesiones traumáticas indirectas que desplazan las paredes orbitarias se denominan *fracturas por «estallido»*. Las fracturas de la pared medial pueden interesar las celdillas etmoidales y el seno esfenoidal, mientras que las fracturas de la pared inferior (piso de la órbita) pueden afectar al seno maxilar.

Aunque la pared superior es más fuerte que la medial y la inferior, es lo suficientemente translúcida como para poder penetrarla con facilidad. Así pues, un objeto puntiagudo puede atravesarla y llegar al lóbulo frontal del cerebro[2].

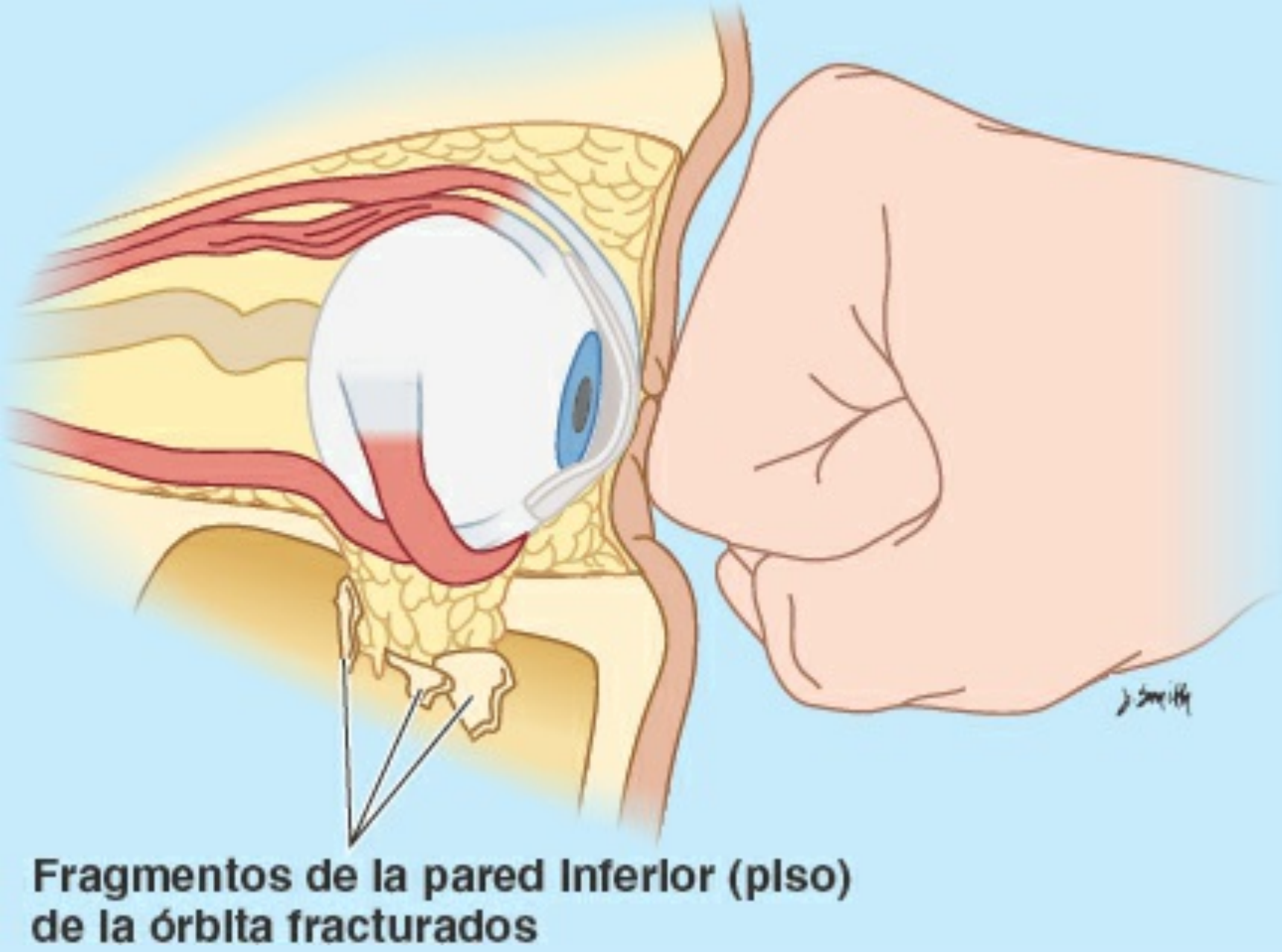

FIGURA C8-23. **Fractura por estallido de la órbita.**

Las **fracturas de la órbita** dan lugar con frecuencia a una hemorragia intraorbitaria, que ejerce presión sobre el bulbo ocular y produce *exoftalmos* (protrusión del bulbo ocular). Todo traumatismo sobre el ojo puede afectar a las estructuras adyacentes; por ejemplo, hemorragia en el seno maxilar, desplazamiento de los dientes maxilares, o fractura de los huesos nasales, con hemorragia, obstrucción de las vías aéreas e infección, que puede propagarse al seno cavernoso a través de la vena oftálmica.

Tumores orbitarios

Debido a la cercanía del nervio óptico al seno esfenoidal y a la celdilla etmoidal posterior, un tumor maligno en estos senos puede erosionar las delgadas paredes óseas de la órbita y comprimir el nervio óptico y el contenido orbitario. Los tumores de la órbita producen *exoftalmos* (protrusión del bulbo ocular). La entrada más fácil de los tumores de la fosa craneal media a la cavidad orbitaria es a través de la fisura orbitaria superior. Los tumores de la fosa temporal o infratemporal acceden a dicha cavidad a través de la fisura orbitaria inferior. Aunque la pared lateral de la órbita es casi tan larga como la pared medial debido a que se extiende lateral y anteriormente, no llega tan anteriormente como la pared medial, que ocupa esencialmente un plano sagital (fig. 8-44 A). Casi 2,5 cm del bulbo ocular quedan expuestos cuando se dirige la pupila todo lo posible medialmente. Por este motivo, la parte lateral constituye una buena vía para las intervenciones sobre el bulbo ocular.

Traumatismos de los nervios que inervan los párpados

Debido a que inerva el elevador del párpado superior, una lesión del nervio oculomotor causa parálisis de este músculo, con caída del párpado superior *(ptosis)*. La lesión del nervio facial da lugar a parálisis del orbicular del ojo e impide el cierre completo de los párpados. Se pierde también el parpadeo rápido

que normalmente protege al ojo.

La pérdida de tono muscular en el párpado inferior da lugar a su caída, con separación (eversión) de la superficie del bulbo ocular y desecación de la córnea. El ojo queda sin protección frente al polvo y las pequeñas partículas. La irritación del ojo no protegido da lugar a un lagrimeo excesivo, aunque ineficaz. También se forma un *exceso de líquido lagrimal* cuando se obstruye el aparato lagrimal, lo que impide que el líquido alcance la parte inferior del bulbo ocular. El paciente a menudo se seca los ojos constantemente para enjugar las lágrimas, lo que aumenta la irritación.

Inflamación de las glándulas palpebrales

Cualquiera de las glándulas palpebrales puede inflamarse y quedar tumefacta por infección u obstrucción de sus conductos. Si se obstruyen los conductos de las glándulas ciliares, aparece en el párpado una tumefacción supurada (con producción de pus) roja y dolorosa, un *orzuelo*. También pueden formarse *quistes de las glándulas sebáceas* del párpado, denominados *chalazión*. La obstrucción de una glándula tarsal produce una inflamación, o *chalazión tarsal*, que protruye hacia el bulbo ocular y roza contra él en el parpadeo.

Hiperemia de la conjuntiva

La conjuntiva es incolora, excepto cuando sus vasos están dilatados y congestionados («inyectados en sangre»). La hiperemia conjuntival se produce por irritación local (p. ej., por la acción del polvo, el cloro o el humo). La *conjuntivitis*, o inflamación de la conjuntiva («ojo rosado»), es una infección contagiosa frecuente del ojo.

Hemorragias subconjuntivales

Las hemorragias subconjuntivales son frecuentes y se manifiestan en forma de manchas de color rojo claro u oscuro, situadas profundamente a la conjuntiva bulbar o en su interior. Las hemorragias pueden ocurrir por traumatismos o inflamación. Los golpes en el ojo, el sonarse la nariz con excesiva violencia, los paroxismos de tos o los estornudos demasiado intensos pueden producir hemorragias por rotura de pequeños capilares subconjuntivales.

Desarrollo de la retina

La retina y el nervio óptico se desarrollan a partir de la **copa óptica**, una evaginación del prosencéfalo embrionario, la **vesícula óptica** (fig. C8-24 A). Al evaginarse del prosencéfalo (fig. C8-24 B), la vesícula óptica arrastra consigo las meninges en desarrollo. Por lo tanto, el nervio óptico está revestido por las meninges craneales y constituye una extensión del espacio subaracnoideo (fig. C8-24 C). La arteria y la vena centrales de la retina cruzan el espacio subaracnoideo y discurren dentro de la parte distal del nervio óptico. La capa celular pigmentaria de la retina se desarrolla a partir de la capa externa de la copa óptica, y la capa nerviosa a partir de la capa interna (Moore et al., 2016).

Desprendimiento de retina

En el embrión, las capas de la retina en desarrollo están separadas por un *espacio intrarretiniano* (fig. C8-24 B). Durante el período fetal precoz se fusionan las capas y obliteran dicho espacio. Aunque la capa celular pigmentaria queda firmemente unida a la coroides, su fijación a la capa nerviosa no es firme. Por consiguiente, la retina puede desprenderse a causa de un golpe en el ojo (fig. C8-25). El desprendimiento de la retina suele producirse por filtración de líquido entre sus capas nerviosa y pigmentaria, quizás días o incluso semanas después deltraumatismo ocular. Los pacientes con desprendimiento de retina pueden tener la sensación de percibir resplandores de luz o manchas flotantes delante del ojo.

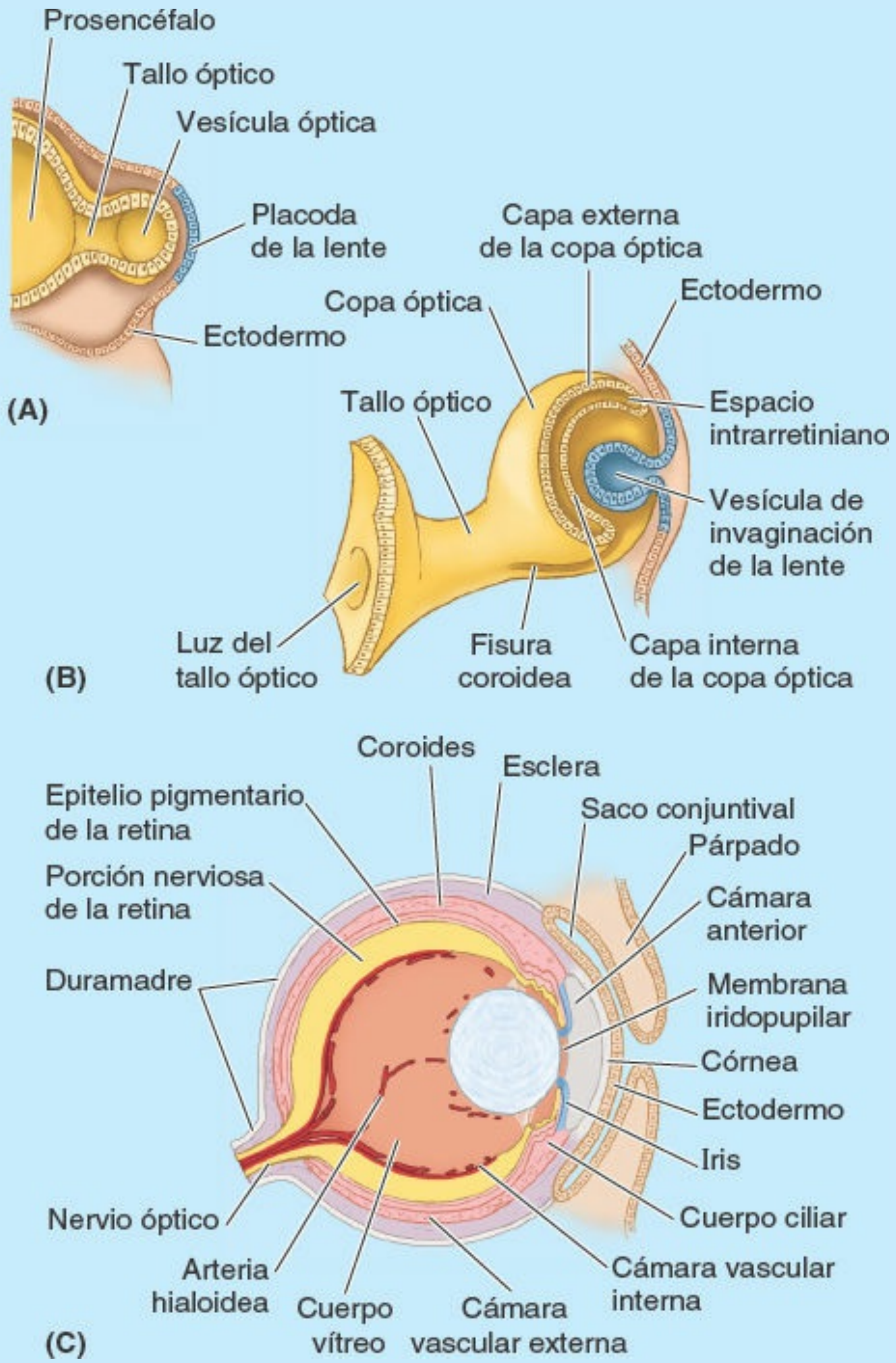

FIGURA C8-24. Desarrollo de la retina.

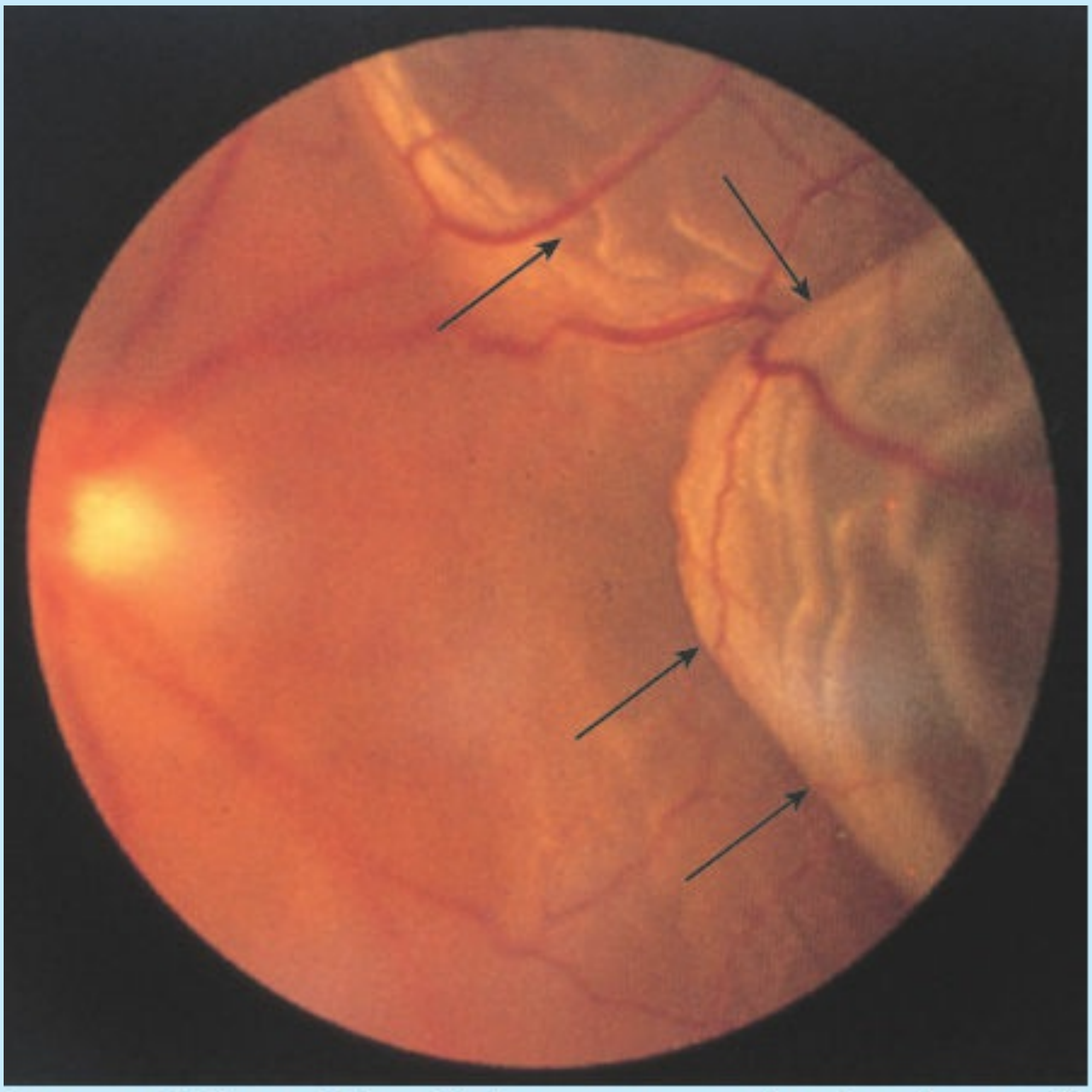

Imagen oftalmoscópica (*flechas*, arrugas en la retina desprendida)

FIGURA C8-25. Desprendimiento de retina.

Reflejo fotomotor

El *reflejo fotomotor* se explora con una linterna de bolsillo durante el examen neurológico. Este reflejo, en el cual intervienen el NC II (ramo aferente) y el NC III (ramo eferente), consiste en la constricción rápida de la pupila en respuesta a la luz. Bajo la acción de la luz se contraen ambas pupilas, pues cada retina emite fibras a los tractos ópticos de uno y otro lado. El músculo esfínter de la pupila está inervado por fibras parasimpáticas; por lo tanto, la interrupción de estas fibras produce dilatación pupilar, por la acción sin oposición del músculo dilatador de la pupila, inervado por fibras simpáticas. El primer signo de la *compresión del nervio oculomotor* es una lentitud homolateral en la respuesta pupilar a la luz.

Uveítis

La *uveítis*, o inflamación de la capa vascular del bulbo ocular (úvea), puede progresar hasta una grave alteración visual y ceguera, si el oftalmólogo no corrige la inflamación.

Oftalmoscopia

El médico utiliza un *oftalmoscopio* para ver el fondo de ojo (v. fig. 8-52). Las arterias y venas retinianas irradian sobre el fondo a partir del centro del disco óptico, pálido y ovalado, que se localiza en el lado medial de la retina. Suelen ser visibles las pulsaciones de las arterias retinianas. Centralmente, en el polo posterior del bulbo ocular, la mácula tiene un aspecto más oscuro que el tinte rojizo de las áreas retinianas circundantes, porque el pigmento negro melanina en la coroides y en la capa celular pigmentaria de la retina no es filtrado por la sangre capilar.

Papiledema

El aumento de presión del LCE enlentece el retorno venoso de la retina, lo que ocasiona un *edema de la retina* (acumulación de líquido). En la oftalmoscopia, el edema aparece como una tumefacción del disco óptico, que se denomina *papiledema*. Normalmente, el disco es plano y no forma una papila. El papiledema obedece a un aumento de la presión intracraneal y la presión del LCE en la extensión del espacio subaracnoideo en torno al nervio óptico (v. fig. 8-50 A).

Presbiopía y cataratas

Al envejecer, la lente se endurece y aplana. Estos cambios reducen gradualmente su capacidad de enfoque, proceso conocido como *presbiopía* (del griego *presbyos*, viejo). En algunos individuos se produce además una pérdida de transparencia (enturbiamiento) del cristalino por la aparición de áreas de opacidad *(cataratas)*. La extracción de la catarata, combinada con el *implante de una lente intraocular*, se ha convertido en una operación frecuente. En la extracción extracapsular de la catarata se elimina la lente sin retirar su cápsula, en la cual se coloca a continuación una lente intraocular sintética (fig. C8-26 A y B). En la extracción intracapsular se retiran la lente y su cápsula y se implanta una lente intraocular sintética en la cámara anterior (fig. C8-26 C).

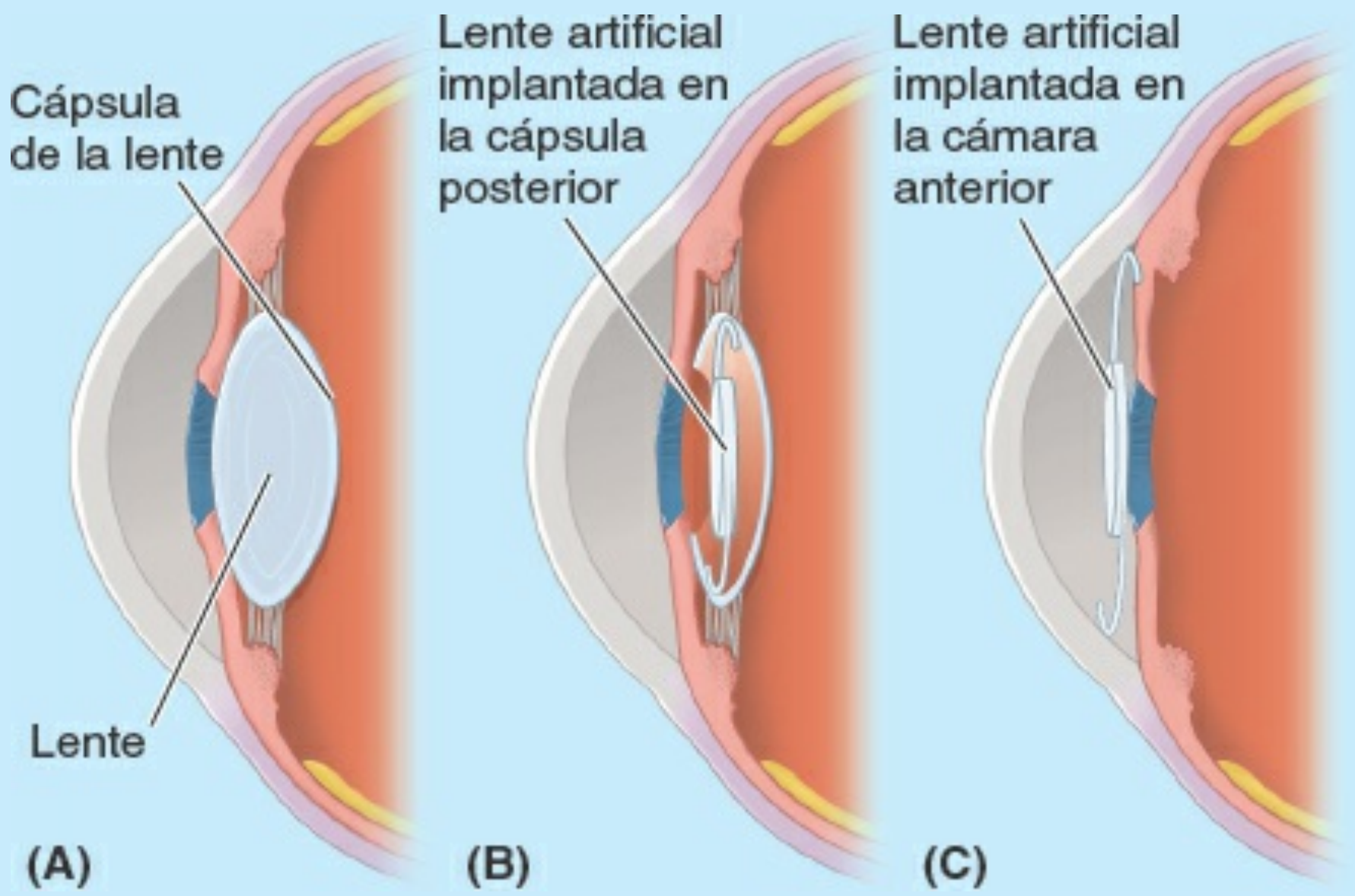

FIGURA C8-26. Implante sintético de lente de contacto.

Coloboma del iris

La ausencia de una sección del iris (fig. C8-27) puede producirse por un defecto congénito en el que la fisura coroidea (retiniana) (fig. C8-24 B) no se cierra adecuadamente por traumatismos penetrantes o no penetrantes en el bulbo ocular, o por una iridectomía quirúrgica. Cuando se lesiona el iris por este motivo, la fisura iridiana no se cura.

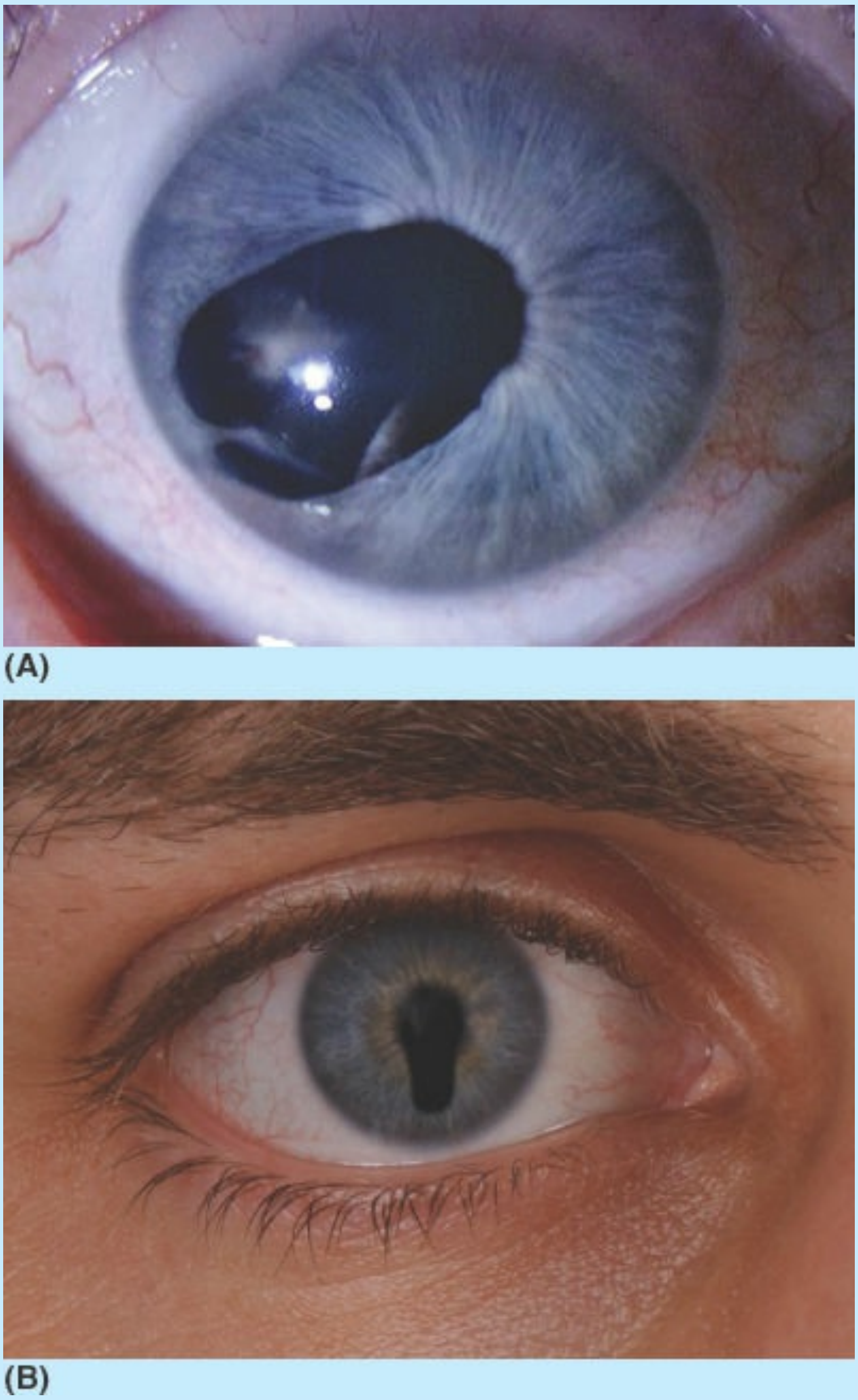

FIGURA C8-27. Coloboma del iris.

Glaucoma

El flujo de salida del humor acuoso a través del seno venoso de la esclera hacia la circulación sanguínea debe producirse al mismo ritmo con que se elabora. Si el flujo de salida disminuye significativamente por bloqueo de la vía

de drenaje (fig. C8-28), aumenta la presión en las cámaras anterior y posterior del ojo, proceso denominado *glaucoma*. Si no se reduce la producción de humor acuoso para mantener normal la presión intraocular, puede producirse ceguera por compresión de la capa interna del bulbo ocular (retina) y de las arterias retinianas.

Hemorragia en la cámara anterior

La hemorragia en la cámara anterior del bulbo ocular *(hipema)* suele producirse por traumatismos cerrados, como los debidos a un golpe con una raqueta o pelota de squash o con un palo de hockey (fig. C8-29). Al principio, la cámara anterior queda teñida de rojo, pero la sangre pronto se acumula en ella. La hemorragia inicial suele detenerse en unos pocos días, y la recuperación generalmente es buena.

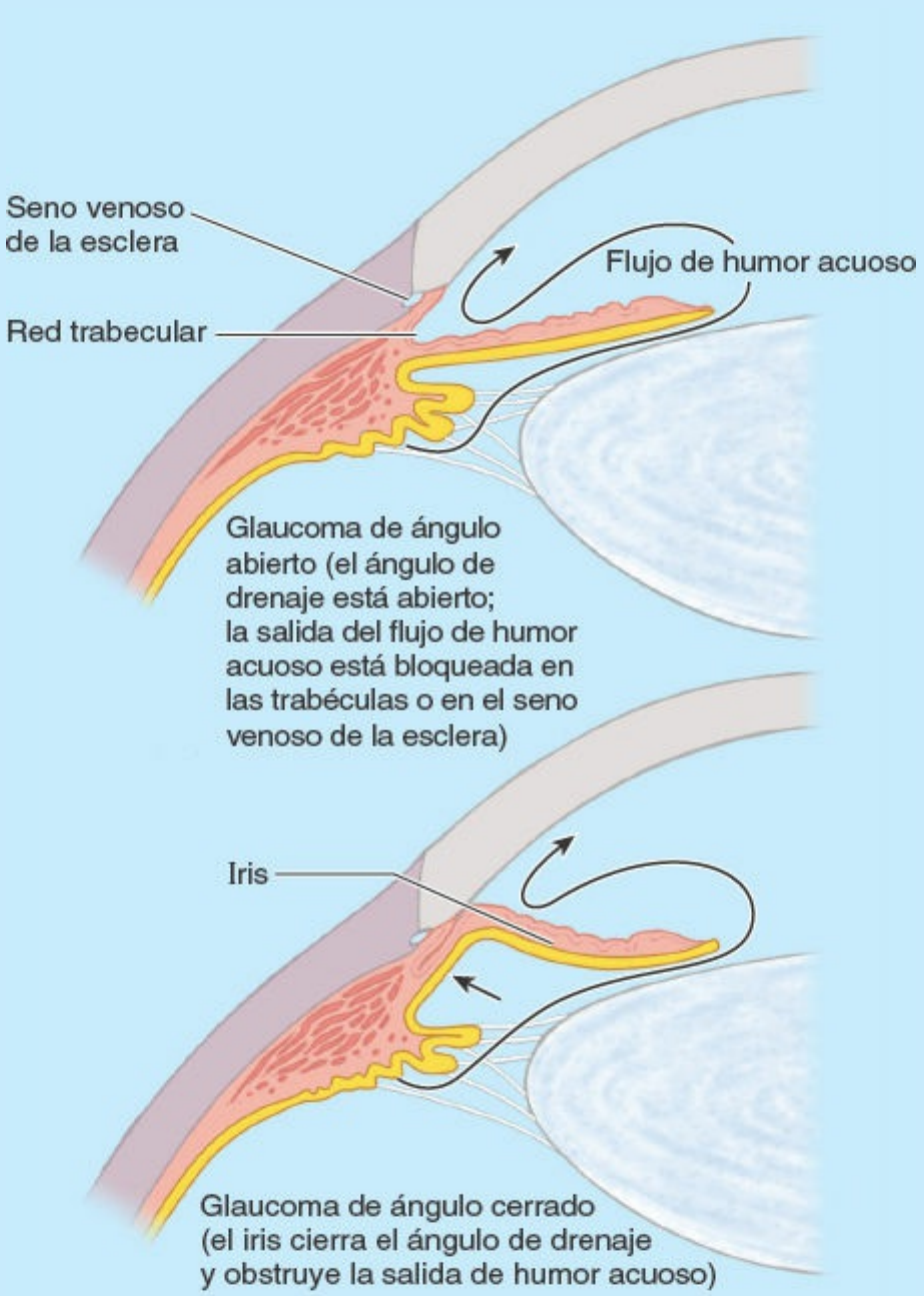

FIGURA C8-28. Glaucoma de ángulo abierto *versus* ángulo cerrado.

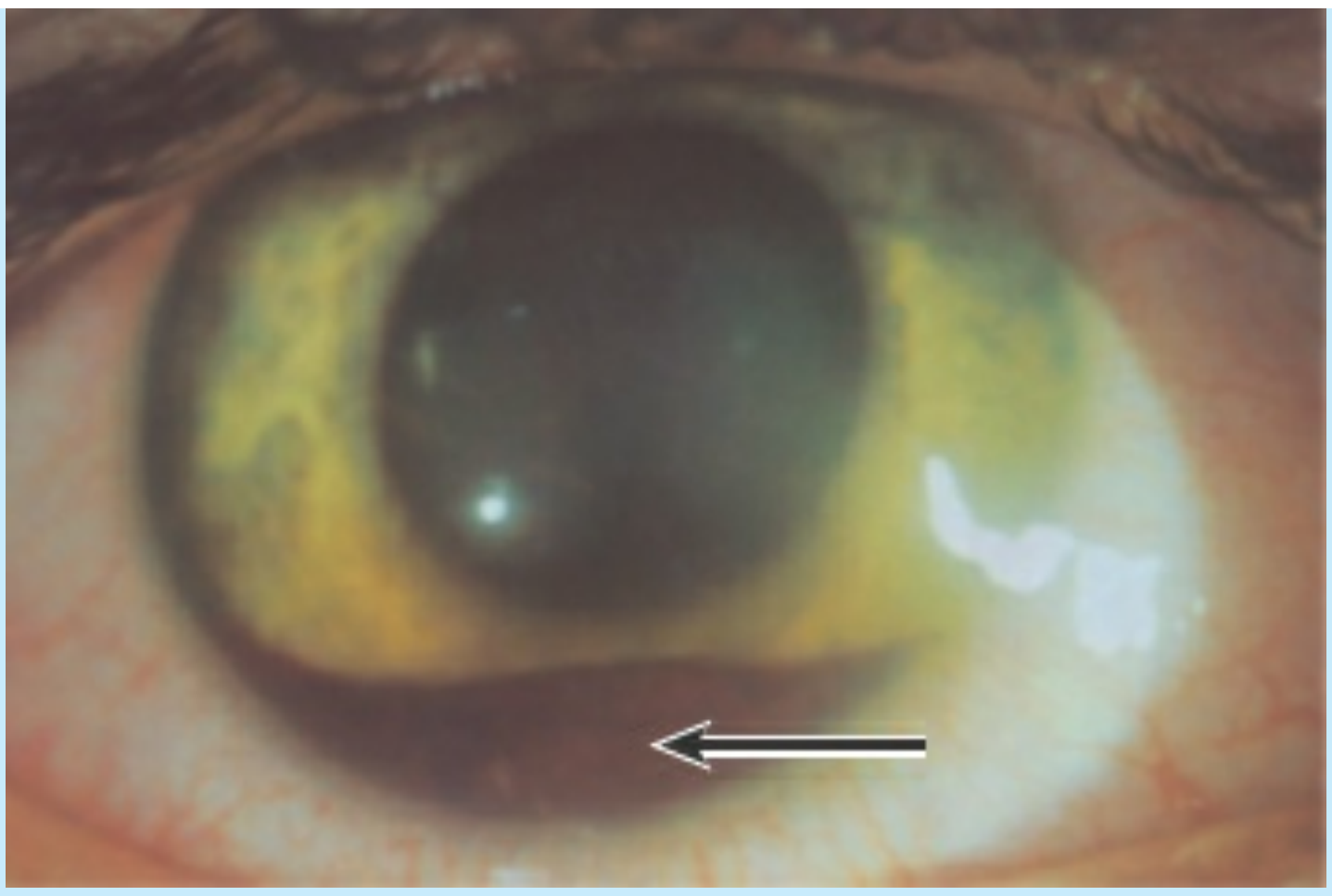

FIGURA C8-29. **Hipema** *(flecha).*

Ojo artificial

Cuando debe extirparse *(enuclearse)* el bulbo ocular, su vaina fascial constituye una cuenca adecuada para alojar un ojo artificial. Después de la operación, los músculos oculares no pueden retraerse tanto, debido a que sus vainas fasciales permanecen unidas a la vaina fascial del bulbo ocular, aunque es posible un cierto movimiento coordinado si el ojo artificial está colocado correctamente. Dado que el ligamento suspensorio soporta el bulbo ocular (v. fig. 8-62), debe conservarse al extirpar quirúrgicamente la pared inferior de la órbita ósea (p. ej., al extraer un tumor).

Reflejo corneal

En la exploración neurológica, el examinador toca la córnea con una torunda de algodón (fig. C8-14), y la respuesta normal (positiva) es un parpadeo. La falta de esta respuesta sugiere una lesión del NC V_1; una lesión del NC VII (el nervio motor del orbicular del ojo) también puede alterar este reflejo. El examinador debe asegurarse de que toca la córnea (y no simplemente la esclera) para provocar el reflejo. La presencia de una lente de contacto puede dificultar o abolir el reflejo.

Erosiones y desgarros corneales

Los cuerpos extraños, como partículas de arena o metálicas, producen *erosiones corneales* que causan un súbito dolor lancinante en el bulbo ocular y lagrimeo. La apertura y el cierre de los párpados también causan dolor. Los *desgarros corneales* se producen por objetos agudos, como las uñas o la esquina de una página de libro.

Úlceras y trasplantes corneales

El trastorno de la inervación sensitiva corneal por parte del NC V_1 deja la córnea vulnerable a las lesiones por cuerpos extraños. Los individuos con lesiones corneales (cicatrices u opacidades corneales) pueden recibir un *trasplante de córnea* de donantes o implantes de material plástico no reactivo.

Síndrome de Horner

El *síndrome de Horner* se produce por la interrupción de un tronco simpático cervical y se manifiesta por la ausencia de las funciones estimuladas por el simpático sobre el lado homolateral de la cabeza. El síndrome incluye los siguientes signos: constricción de la pupila (miosis), caída del párpado superior (ptosis), enrojecimiento y aumento de temperatura de la piel (vasodilatación), y ausencia de sudoración (anhidrosis). La constricción de la pupila ocurre al quedar sin oposición el esfínter pupilar, estimulado por el parasimpático. La ptosis es consecuencia de la parálisis de las fibras musculares lisas que se intercalan con la aponeurosis del elevador del párpado superior, que constituyen colectivamente el músculo tarsal superior, inervado por fibras simpáticas.

Parálisis de los músculos extrínsecos del bulbo ocular/parálisis de los nervios orbitarios

Uno o más músculos extrínsecos del bulbo ocular pueden paralizarse por procesos del tronco del encéfalo o traumatismos craneales, con *diplopía* (visión doble). La parálisis de un músculo se pone de manifiesto por la limitación del movimiento del bulbo ocular en el campo de acción del músculo, y por la producción de dos imágenes al tratar de utilizar ese músculo.

PARÁLISIS DEL NERVIO OCULOMOTOR

La *parálisis completa del nervio oculomotor* afecta a la mayor parte de los músculos oculares, al elevador del párpado superior y al esfínter de la pupila. El párpado superior cae y no puede elevarse voluntariamente debido a la actividad sin oposición del orbicular del ojo (inervado por el nervio facial) (fig. C8-30 A). Además, la pupila está completamente dilatada y no reactiva, por la acción sin oposición del dilatador de la pupila. Esta queda en completa abducción y descendida («hacia abajo y afuera») por la actividad sin oposición del recto lateral y el oblicuo superior, respectivamente.

PARÁLISIS DEL NERVIO ABDUCENS

Cuando se paraliza el nervio abducens (NC VI), que inerva sólo el recto lateral, no puede realizarse la abducción de la pupila en el lado afectado. Esta se halla en aducción completa por la acción sin oposición del recto medial (fig. C8-30 B).

FIGURA C8-30. **Parálisis del nervio orbital.**

Bloqueo de la arteria central de la retina

Dado que las ramas finales de la arteria central de la retina son arterias terminales, su obstrucción por un émbolo causa una ceguera inmediata y total. El bloqueo de la arteria suele ser unilateral y se produce generalmente en personas de edad avanzada.

Bloqueo de la vena central de la retina

Como la vena central de la retina llega al seno cavernoso, la *tromboflebitis* de este seno puede originar el paso de un trombo a dicha vena y bloquear una de las pequeñas venas retinianas. La oclusión de una rama de la vena central suele originar una pérdida de visión, lentamente y de forma indolora.

Puntos fundamentales

REGIÓN ORBITARIA, ÓRBITA Y BULBO OCULAR

Órbitas. Las órbitas son cavidades piramidales con bases y vértices dirigidos anterior y posteriormente, respectivamente, que albergan los bulbos oculares y las estructuras visuales accesorias. ● Las paredes mediales de las órbitas contralaterales son paralelas, y las paredes laterales son perpendiculares entre sí. ● Los bordes y las paredes laterales de las órbitas, más expuestas a los traumatismos directos, son fuertes. ●

Las paredes superior (techo) e inferior (piso) son compartidas con la fosa craneal anterior y el seno maxilar, respectivamente; gran parte de la pared medial, delgada como un papel, es común con las celdillas etmoidales. ● La pared medial y la pared inferior, por lo tanto, son vulnerables a la propagación de procesos patológicos desde los senos paranasales, y a fracturas por estallido en los traumatismos cerrados sobre el contenido orbitario, por aumento súbito de la presión intraorbitaria. ● El conducto óptico y la fisura orbitaria superior, en el vértice de la órbita, son las vías primarias por las cuales entran y salen de la órbita estas estructuras.

Estructuras visuales accesorias. Los párpados y el aparato lagrimal son dispositivos protectores del bulbo ocular. ● El saco conjuntival es una clase especial de bolsa mucosa que permite a los párpados desplazarse sobre la superficie del bulbo ocular al abrirse y cerrarse, lo que extiende una película humectante y lubrificante de líquido lagrimal dentro del saco. ● El líquido se secreta en el fórnix superior lateral del saco y se disemina por la parte anterior del bulbo ocular por la acción de la gravedad y el parpadeo, con el fin de limpiar la córnea y proporcionarle nutrientes y oxígeno al empujar el líquido hacia el ángulo medial del ojo. ● El líquido y las sustancias irritantes que contiene se acumulan en el lago lagrimal. ● Desde aquí drenan por capilaridad, a través de los puntos lagrimales superior e inferior, a los conductillos lagrimales, que pasan al saco lagrimal. ● El saco drena por vía del conducto nasolagrimal a la cavidad nasal, donde el líquido fluye posteriormente y luego se deglute. ● Aunque el saco conjuntival se abre anteriormente por vía de la hendidura palpebral, el líquido lagrimal acuoso no atraviesa la barrera lipídica secretada por las glándulas tarsales en los bordes de la hendidura, a menos que se produzca en exceso, como durante el llanto.

Bulbo ocular. El bulbo ocular contiene el aparato óptico del sistema visual. ● Presenta una estructura trilaminar con: *1)* una capa externa fibrosa de soporte, compuesta por la esclera, opaca, y la córnea anterior, transparente; *2)* una capa vascular media, que se compone de la coroides (encargada principalmente de nutrir los conos y bastones de la retina), el cuerpo ciliar (que produce el humor acuoso y ajusta la lente) y el iris (que protege la retina), y *3)* una capa interna que consta de las porciones óptica y ciega de la retina. ● La córnea es el principal elemento de refracción del bulbo ocular; la lente efectúa los ajustes del enfoque. ● La estimulación parasimpática del cuerpo ciliar reduce la tensión de la lente y permite su engrosamiento para la visión próxima. ● La relajación del cuerpo ciliar en ausencia de estímulos estira la lente y la adelgaza para la visión lejana. ● La estimulación parasimpática también contrae el esfínter de la pupila, que cierra la pupila en respuesta a la luz intensa. ● La estimulación simpática del dilatador de la pupila abre la pupila para admitir más luz. ● El segmento anterior del bulbo ocular está lleno del humor acuoso, elaborado por los procesos ciliares de la cámara posterior. ● El humor acuoso atraviesa la pupila hacia la cámara anterior y se absorbe por la circulación venosa en el seno venoso de la esclera. ● El segmento posterior, o cámara vítrea, está lleno del humor vítreo, que mantiene la forma del ojo, transmite la luz y conserva la retina en su lugar contra la coroides.

Músculos extrínsecos del bulbo ocular. Hay siete músculos extrínsecos: cuatro rectos, dos oblicuos y un elevador del párpado superior. ● Seis músculos se originan en el vértice de la órbita; los cuatro músculos rectos salen de un anillo tendinoso común. ● Sólo el oblicuo inferior surge anteriormente en la órbita. El elevador del párpado superior efectúa la acción que indica su nombre. ● El músculo liso asociado (músculo tarsal superior) ensancha aún más la hendidura palpebral durante las respuestas simpáticas; se produce ptosis en ausencia de inervación simpática de la cabeza (síndrome de Horner). ● Con los ojos en aducción (convergencia), como en la lectura de cerca, los músculos oblicuos superior e inferior producen descenso y elevación, respectivamente, con dirección de la mirada hacia abajo o arriba de la página. ● La coordinación de los músculos extrínsecos contralaterales es necesaria para dirigir la mirada en una determinada dirección.

Nervios de la órbita. Todos los músculos de la órbita reciben inervación del NC III, excepto el oblicuo superior y el recto lateral, inervados por los NC IV y VI, respectivamente.

Vascularización de la órbita. La circulación extraocular proviene principalmente de las arterias oftálmica (carótida interna) e infraorbitaria (carótida externa); esta última irriga estructuras próximas a la pared inferior de la órbita. ● Las venas oftálmicas superior e inferior drenan anteriormente en la vena facial, posteriormente en el seno cavernoso e inferiormente en el plexo venoso pterigoideo. ● La circulación intraocular se realiza sólo a partir de la arteria oftálmica, con la arteria central de la retina que irriga toda la retina a excepción de la capa de conos y bastones, nutrida por la lámina coroidocapilar de la coroides. ● Las estructuras ciliares del iris reciben sangre de las arterias ciliares anteriores (desde las ramas de la arteria oftálmica al músculo recto) y de dos arterias ciliares posteriores largas. ● Múltiples arterias ciliares posteriores cortas irrigan la coroides. ● Las venas vorticosas superior e inferior drenan los bulbos oculares a las venas oftálmicas respectivas.

REGIONES PAROTÍDEA Y TEMPORAL, FOSA INFRATEMPORAL Y ARTICULACIÓN TEMPOROMANDIBULAR

Región parotídea

La **región parotídea** es la parte posterolateral de la región facial (v. fig. 8-23 A), limitada por:

- El arco cigomático superiormente.
- El oído externo y el borde anterior del esternocleidomastoideo posteriormente.
- La rama de la mandíbula medialmente.
- El borde anterior del músculo masetero anteriormente.
- El ángulo y el borde inferior de la mandíbula inferiormente.

La región parotídea comprende la glándula parótida y su conducto, el plexo parotídeo del nervio facial (NC VII), la vena retromandibular, la arteria carótida externa y el músculo masetero.

GLÁNDULA PARÓTIDA

La **glándula parótida** es la mayor de las tres glándulas salivares pares. Desde el punto de vista funcional, parece lógico estudiar las tres glándulas simultáneamente en asociación con la anatomía de la boca. Sin embargo, desde un punto de vista anatómico, sobre todo en los cursos de disección, la glándula parótida suele examinarse durante la disección de la cara o al exponer el nervio facial. Aunque el plexo parotídeo del nervio facial (NC VII) se halla inmerso en la glándula parótida, los ramos que se extienden fuera de ella para inervar los músculos de la expresión facial se encuentran durante la disección de la cara, y se han descrito e ilustrado antes en este capítulo. La disección de la región parotídea debe completarse antes de disecar la región infratemporal y los músculos de la masticación o el triángulo carotídeo del cuello. La *glándula submandibular* se encuentra principalmente durante la disección del triángulo submandibular del cuello, y las *glándulas sublinguales* al disecar la pared inferior de la boca.

La glándula parótida está rodeada por una cápsula fascial fuerte y resistente, la **fascia (vaina o cápsula) parotídea**, que deriva de la *lámina superficial. de la fascia cervical profunda* (figs. 8-65, 8-4 y 8-16). La glándula tiene una forma triangular porque el área que ocupa, el **lecho parotídeo**, es anteroinferior al meato acústico externo, donde forma una cuña entre la rama de la mandíbula y el proceso mastoides (figs. 8-23 A y C, y 8-65). El tejido adiposo situado entre los lóbulos de la glándula le confiere la flexibilidad necesaria para acomodarse al movimiento de la mandíbula. El vértice de la glándula parótida es posterior al ángulo de la mandíbula, y su base guarda relación con el arco cigomático. La superficie lateral subcutánea de la parótida es casi plana.

El **conducto parotídeo** discurre horizontalmente desde el borde anterior de la glándula (fig. 8-65). Al llegar al borde anterior del masetero, el conducto gira medialmente, atraviesa el buccinador y penetra en la cavidad bucal por un pequeño orificio, frente al 2.º molar maxilar. Inmersos en el parénquima de la glándula

parótida, desde la superficie a la profundidad, se hallan el *plexo parotídeo del nervio facial* (NC VII) y sus ramos (figs. 8-23 A y C, y 8-65), la *vena retromandibular* y la *arteria carótida externa*. Sobre la fascia parotídea y dentro de la glándula se encuentran los *nódulos linfáticos parotídeos.*

INERVACIÓN DE LA GLÁNDULA PARÓTIDA Y ESTRUCTURAS RELACIONADAS

Aunque el plexo parotídeo del NC VII se halla inmerso en la glándula, no la inerva. El *nervio auriculotemporal*, un ramo del NC V_3, está estrechamente relacionado con la glándula parótida y discurre superiormente a ella, junto a los vasos temporales superficiales. El nervio auriculotemporal y el **nervio auricular mayor**, un ramo del plexo cervical, que está compuesto por fibras de los nervios espinales C2 y C3, inervan la fascia parotídea (fig. 8-65) y la piel suprayacente.

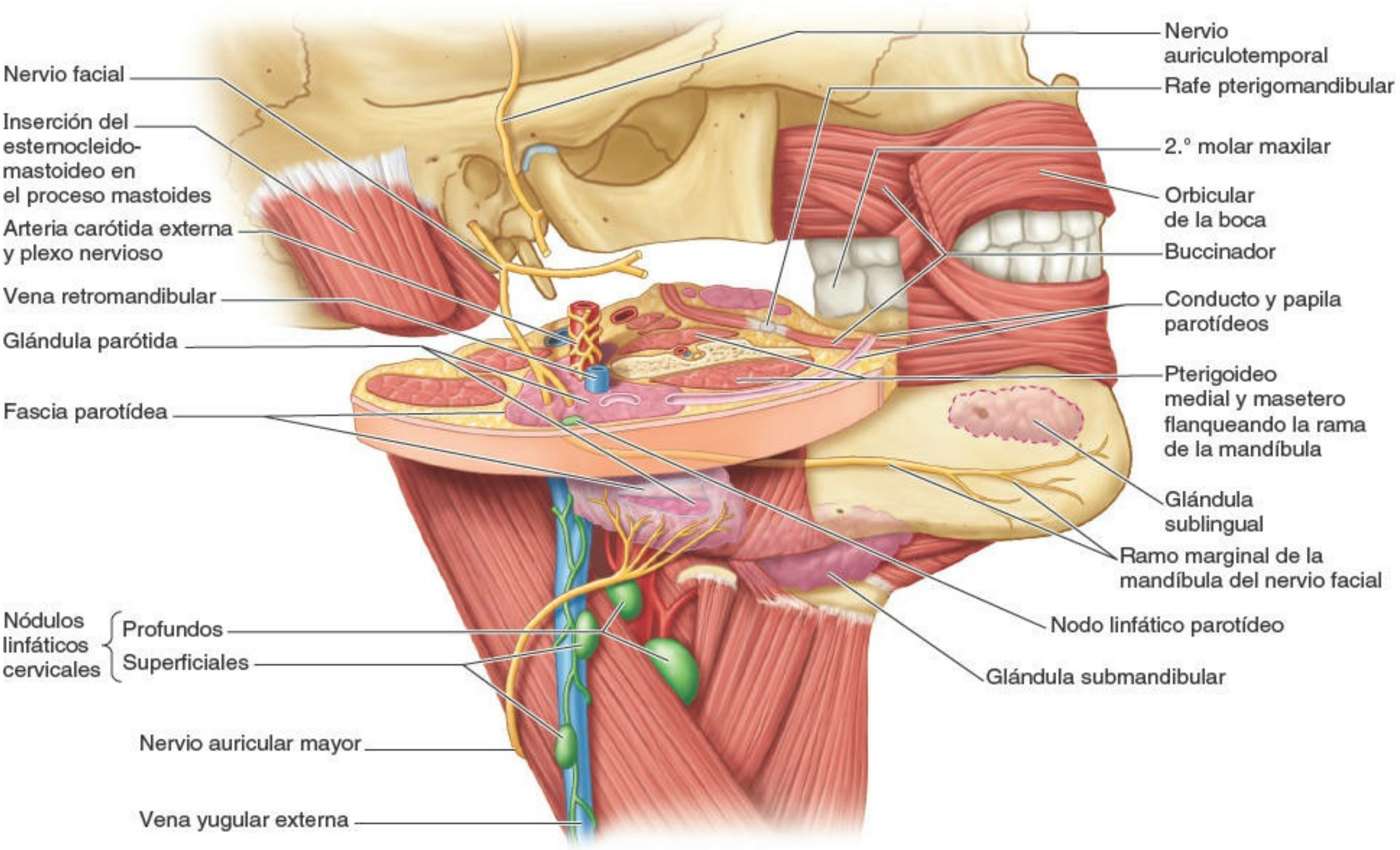

FIGURA 8-65. Relaciones de la glándula parótida. Un corte transversal a través del lecho de la glándula parótida muestra la relación de esta con las estructuras circundantes. La glándula se encuentra profundamente entre la rama de la mandíbula, flanqueada anteriormente por los músculos de la masticación y posteriormente por el proceso mastoides y el músculo esternocleidomastoideo. Las dimensiones del lecho parotídeo cambian con los movimientos de la mandíbula. La arteria carótida externa y el plexo periarterial, la vena retromandibular y el plexo parotídeo del nervio facial (NC VII) quedan incluidos dentro de la propia glándula. El conducto parotídeo discurre medialmente por el borde anterior del músculo masetero y atraviesa el músculo buccinador.

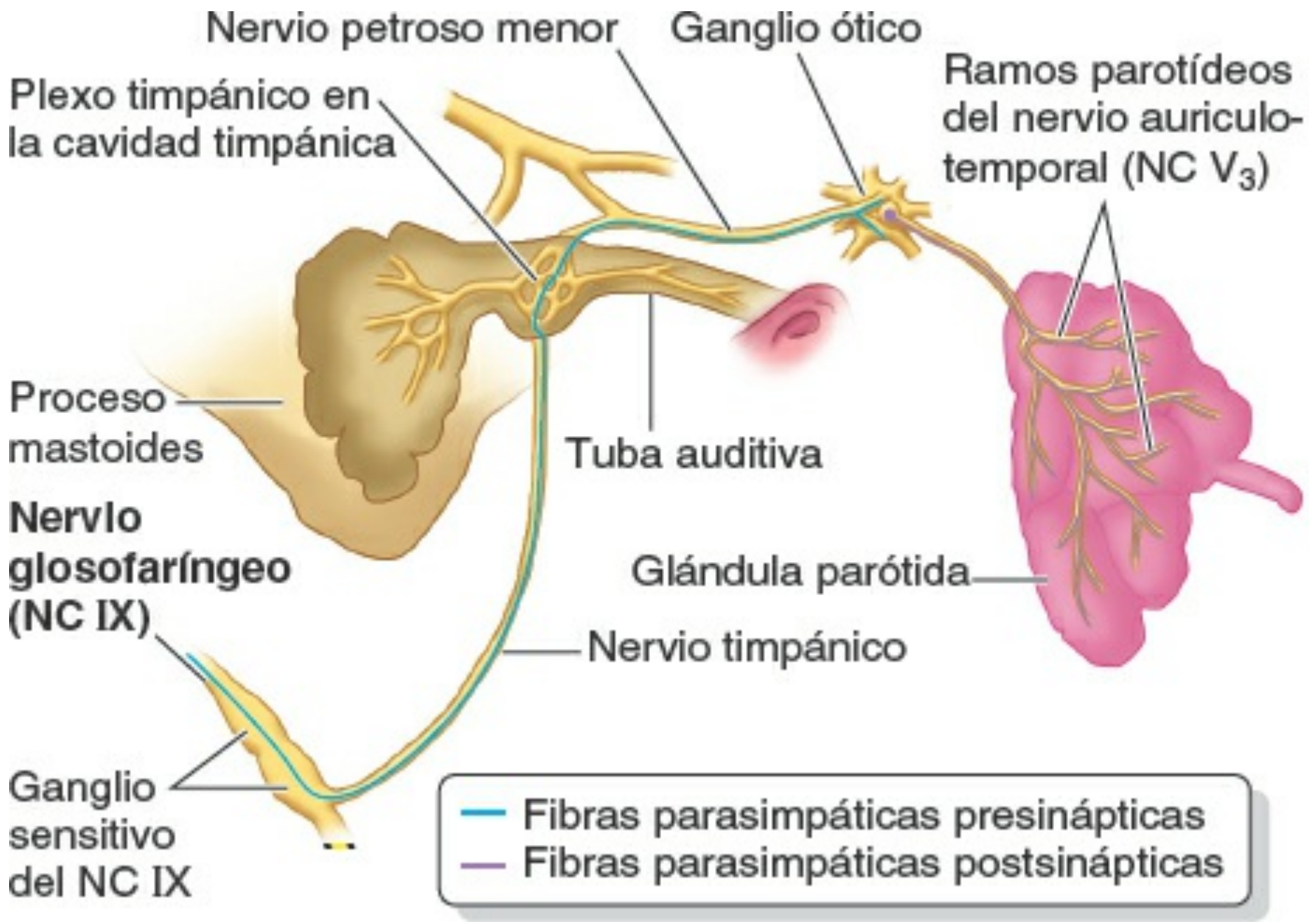

FIGURA 8-66. Inervación de la glándula parótida.

El componente parasimpático del **nervio glosofaríngeo** (NC IX) aporta fibras secretoras presinápticas al **ganglio ótico** (fig. 8-66). Las fibras parasimpáticas postsinápticas discurren desde el ganglio a la glándula, vehiculadas por el nervio auriculotemporal. La estimulación de las fibras parasimpáticas produce una secreción salivar acuosa y ligera. Las fibras simpáticas derivan de los ganglios cervicales a través del **plexo nervioso carotídeo externo**, sobre la arteria carótida externa (v. fig. 8-65). La actividad vasomotora de estas fibras puede reducir la secreción de la glándula. Las fibras nerviosas sensitivas llegan a la glándula a través de los nervios auricular mayor y auriculo-temporal.

Región temporal

La **región temporal** incluye el área lateral de la piel cabelluda y los tejidos blandos profundos que cubren la fosa temporal del cráneo, superiormente al arco cigomático (figs. 8-14 y 8-67 A, *recuadro*). La **fosa temporal**, ocupada principalmente por la porción superior del *músculo temporal*, está limitada (figs. 8-1 A y 8-67 A):

- Posterior y superiormente, por las líneas temporales.
- Anteriormente, por los huesos frontal y cigomático.
- Lateralmente, por el arco cigomático.
- Inferiormente, por la cresta infratemporal (fig. 8-67 B).

El *piso de la fosa temporal* está constituido por partes de los cuatro huesos que forman el *pterión*: frontal, parietal, temporal y ala mayor del esfenoides. El *músculo temporal*, en forma de abanico, se origina en el piso óseo y la **fascia temporal** suprayacente (fig. 8-68), que constituye el *techo de la fosa temporal*. Esta potente fascia cubre el temporal y se inserta superiormente en la *línea temporal superior*. Inferiormente, la fascia se desdobla en dos capas, que se insertan en las caras lateral y medial del arco cigomático. Además, la fascia temporal se fija superiormente en el

arco cigomático. Cuando el potente músculo masetero, que se inserta en el borde inferior del arco, se contrae y ejerce una fuerte tracción hacia abajo sobre el arco cigomático, la fascia temporal aporta resistencia.

Fosa infratemporal

La **fosa infratemporal** es un espacio de forma irregular situado profunda e inferiormente al arco cigomático, profundamente a la rama de la mandíbula y posteriormente al maxilar (fig. 8-67 B). Comunica con la fosa temporal a través del espacio entre el (profundamente al) arco cigomático y (superficialmente a) los huesos del cráneo.

Los límites de la fosa infratemporal son (fig. 8-67):

- Lateralmente, la rama de la mandíbula.
- Medialmente, la lámina lateral del proceso pterigoide.
- Anteriormente, la cara posterior del maxilar.
- Posteriormente, la placa timpánica y los procesos mastoides y estiloides del hueso temporal.
- Superiormente, la cara inferior (infratemporal) del ala mayor del esfenoides.
- Inferiormente, el punto de inserción del músculo pterigoideo medial en la mandíbula, cerca de su ángulo (v. fig. 8-72 D).

La fosa infratemporal contiene (figs. 8-68 a 8-70):

- La parte inferior del músculo temporal.
- Los músculos pterigoideos lateral y medial.
- La arteria maxilar.
- El plexo venoso pterigoideo.
- Los nervios mandibular, alveolar inferior, lingual, bucal y cuerda del tímpano.
- El ganglio ótico (v. fig. 8-75).

Las regiones parotídea y temporal y la fosa infratemporal incluyen en conjunto la *articulación temporomandibular* y los *músculos de la masticación* que producen sus movimientos.

ARTICULACIÓN TEMPOROMANDIBULAR

La **articulación temporomandibular** es una articulación sinovial de tipo gínglimo modificada, que permite los movimientos de deslizamiento (traslación) y un pequeño grado de rotación (giro), además de los movimientos de flexión (elevación) y extensión (descenso) que son típicos de los gínglimos. Las superficies articulares óseas que intervienen son la *fosa mandibular* y el *tubérculo articular del hueso temporal* superiormente, y la *cabeza de la mandíbula* inferiormente (figs. 8-9 B y 8-69 A a D). La *membrana fibrosa laxa de la cápsula articular* se une a los bordes del cartílago articular sobre el hueso temporal y en torno al cuello de la mandíbula (figs. 8-69 E y 8-70 A y C). Las dos superficies articulares óseas se hallan completamente separadas por un fibrocartílago interpuesto, el **disco arti cular**, unido en su periferia

a la cara interna de la cápsula fibrosa. Ello crea dos compartimentos o **cavidades articulares, superior** e **inferior**, separadas y revestidas por las **membranas sinoviales superior** e **inferior** (figs. 8-69 A y B, y 8-70 B y C).

Los movimientos deslizantes de protrusión y retrusión (traslación) ocurren entre el hueso temporal y el disco articular (cavidad superior) (fig. 8-71); los movimientos del gínglimo (descenso y elevación) y los de rotación o giro se producen en el compartimento inferior. Una parte más gruesa de la cápsula articular forma el **ligamento lateral** intrínseco de esta articulación (v. figs. 8-69 E y 8-70 A), que fortalece la articulación lateralmente, y junto con el **tubérculo posglenoideo** (v. fig. 8-69 A) actúan para evitar la luxación posterior de la articulación.

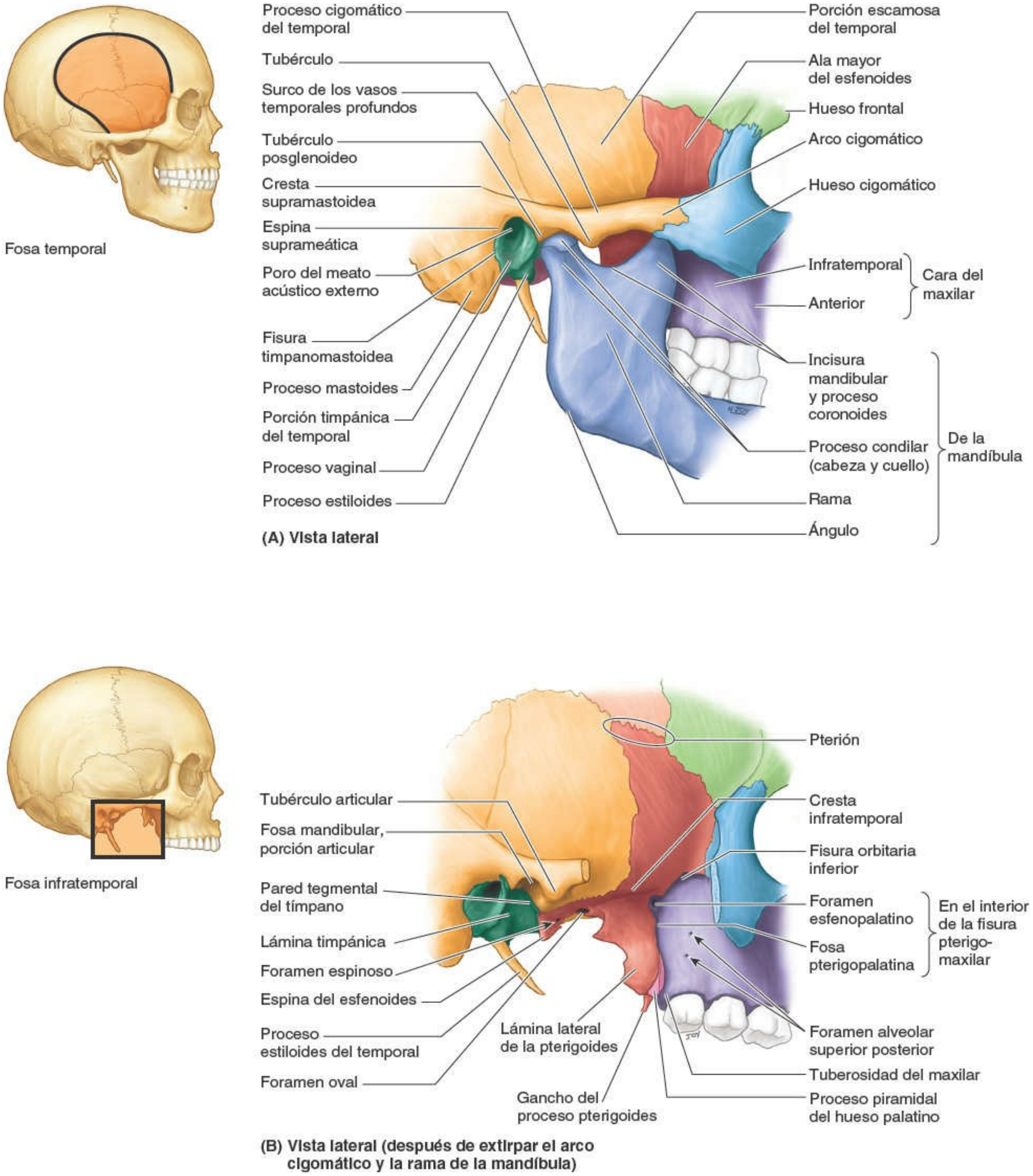

FIGURA 8-67. Límites óseos de las fosas temporal e infratemporal. A) La pared lateral de la fosa infratemporal está formada por la rama de la mandíbula. El espacio es profundo con respecto al arco cigomático, y es atravesado por el músculo temporal y nervios y vasos temporales profundos. A través de este intervalo, la fosa temporal se comunica inferiormente con la fosa infratemporal. **B)** Pared superior y tres paredes de la fosa infratemporal. La fosa es un espacio de forma irregular que se encuentra posterior al maxilar (pared anterior). La pared superior de la fosa está formada por la cara infratemporal del ala mayor del esfenoides. La pared medial la forma la lámina lateral de la pterigoides, y la pared posterior está formada por la placa timpánica, el proceso estiloides y el proceso mastoides del hueso temporal. La fosa infratemporal se comunica con la fosa pterigopalatina a través de la fisura pterigomaxilar.

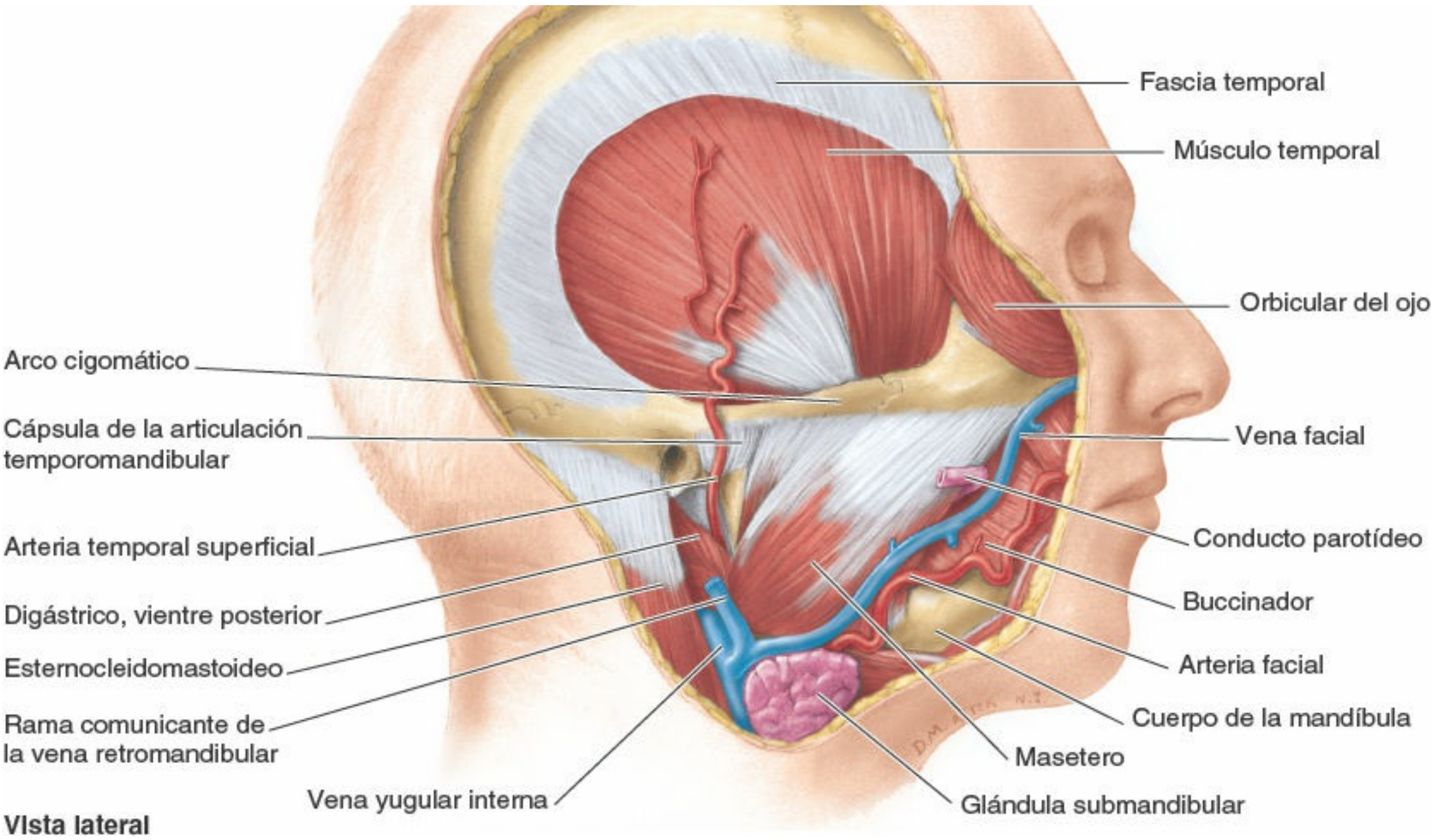

FIGURA 8-68. Disección de las regiones temporal e infratemporal. En esta disección superficial de los grandes músculos del lado del cráneo se han extirpado la glándula parótida y la fascia temporal. Los músculos temporal y masetero están inervados por el nervio trigémino (NC V), y ambos cierran la mandíbula. La arteria facial discurre en profundidad con respecto a la glándula submandibular, mientras que la vena facial pasa superficial a esta.

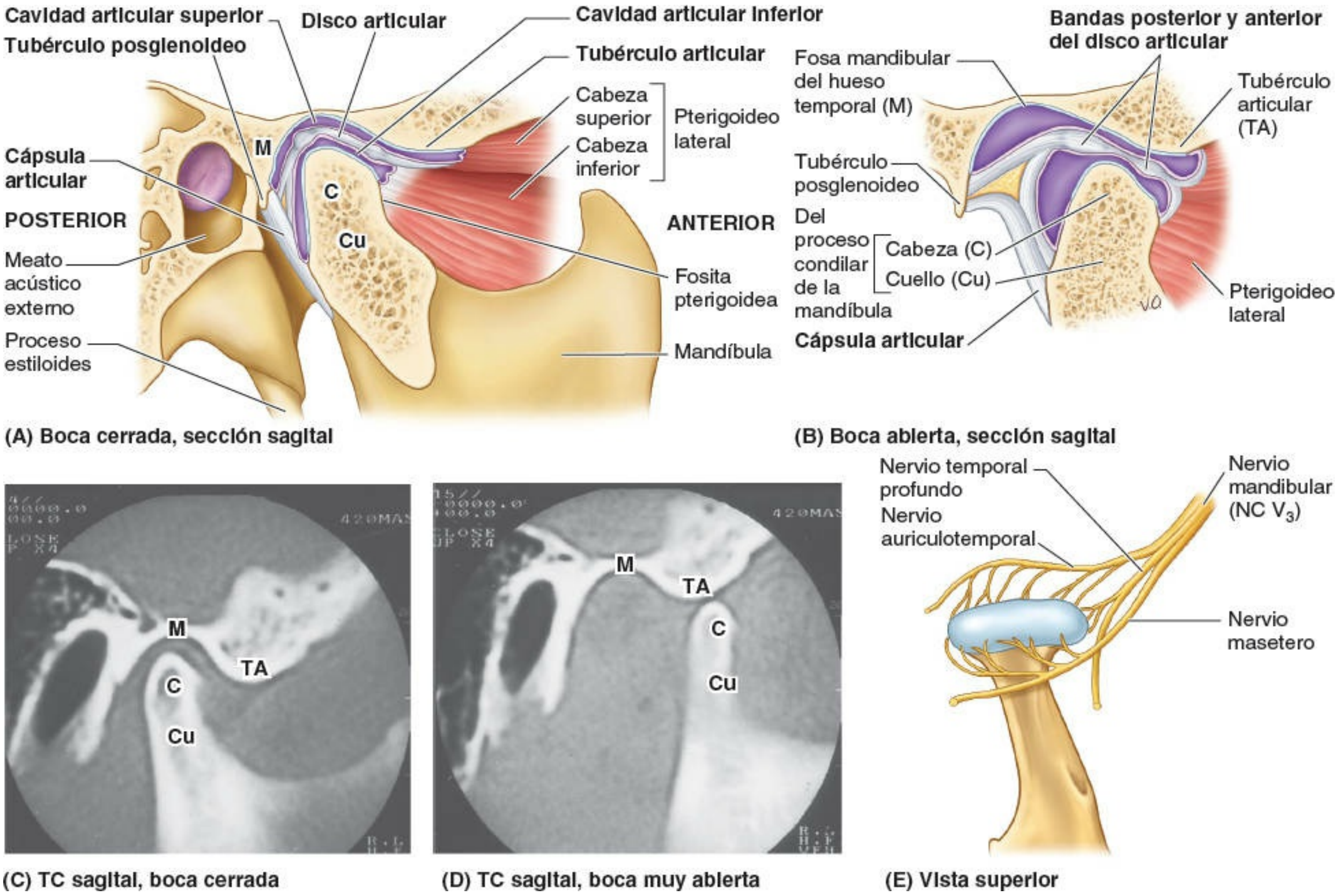

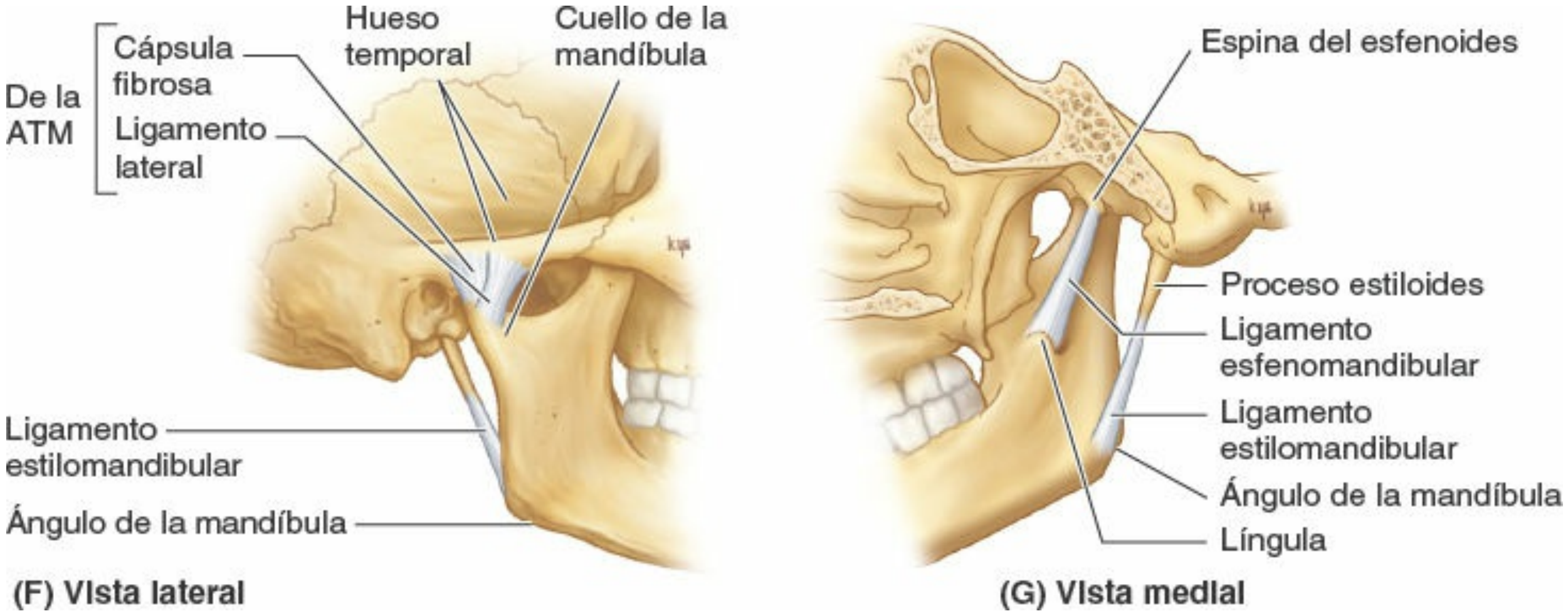

FIGURA 8-69. Articulación temporomandibular. A a **D)** Imagen anatómica y TC de la articulación temporomandibular en las posiciones con la boca abierta y cerrada. **E)** Inervación de la articulación temporomandibular. **F** y **G)** Articulación temporomandibular (ATM) y ligamentos extrínsecos estilomandibular y esfenomandibular. El ligamento esfenomandibular lleva pasivamente el peso de la parte inferior de la mandíbula y es el «punto oscilante» de la mandíbula, que permite su protrusión y retrusión, así como la elevación y el descenso.

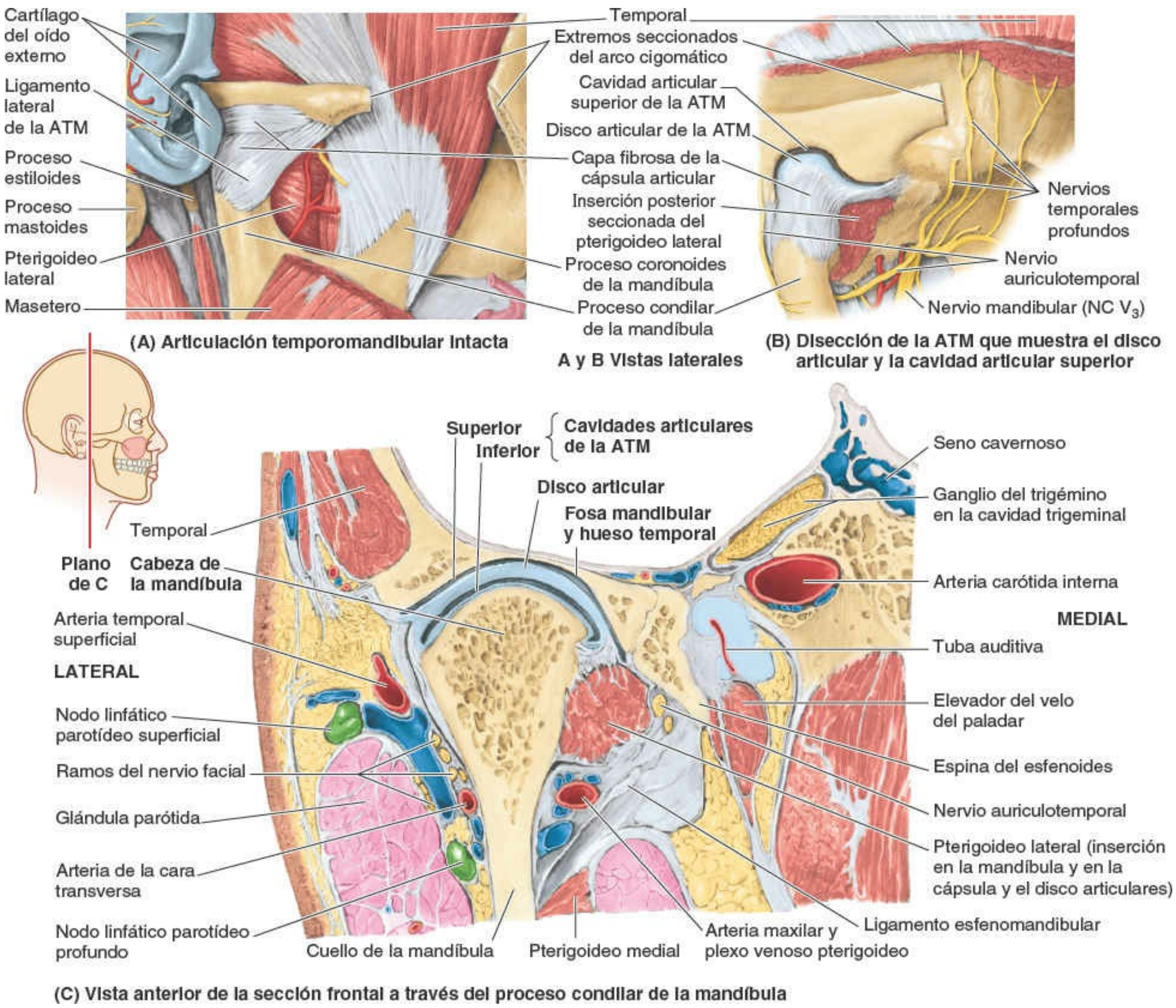

FIGURA 8-70. Disecciones y secciones frontales de la articulación temporomandibular (ATM). A) La membrana fibrosa de la cápsula articular está engrosada para formar el ligamento lateral de la articulación temporomandibular, que junto con el tubérculo posglenoideo evita el desplazamiento posterior excesivo de la

cabeza mandibular. **B)** Se ha extirpado la parte superior de la cápsula y se muestra el compartimento superior de la articulación temporomandibular entre la fosa mandibular y el disco articular. El nervio auriculotemporal proporciona ramos articulares a la articulación. **C)** Sección frontal de la articulación temporomandibular derecha que muestra el disco articular que divide la cavidad articular en compartimentos superior e inferior.

Dos ligamentos extrínsecos y el ligamento lateral conectan la mandíbula con el cráneo. El **ligamento estilomandibular**, en realidad un engrosamiento de la cápsula fibrosa de la glándula parótida, discurre desde el proceso estiloides al ángulo de la mandíbula (v. fig. 8-69 E y F), sin contribuir significativamente a la fortaleza de la articulación. El **ligamento esfenomandibular** discurre desde la espina del esfenoides hasta la língula de la mandíbula (v. figs. 8-69 F y 8-70 C). Es el principal soporte pasivo de la mandíbula, aunque el tono de los músculos de la masticación sostiene habitualmente el peso de la mandíbula. Sin embargo, este ligamento sirve de «bisagra oscilante» para la mandíbula, al actuar como punto de apoyo y ligamento de contención para los movimientos de la mandíbula en la articulación temporomandibular.

Los movimientos de la mandíbula en la articulación temporomandibular se muestran en la figura 8-71, y los músculos (o las fuerzas) que producen dichos movimientos se resumen en la tabla 8-10. Con la boca cerrada y en reposo, las cabezas de la mandíbula se mantienen en posición retraída en las fosas mandibulares, y el mentón se eleva por el tono de los retractores y elevadores de la mandíbula (figs. 8-69 A y C, 8-70 B y C, y 8-71 A). Durante el sueño en posición supina o sentada (con la cabeza erguida), al caer en un estado de sueño profundo, la contracción tónica se relaja y la fuerza de la gravedad deprime la mandíbula (se abre la boca).

Para permitir que ocurra un cierto grado de descenso de la mandíbula, es decir, al abrir la boca más de lo que es necesario para separar ambas arcadas dentales, la cabeza de la mandíbula y el disco articular se han de mover anteriormente sobre la superficie articular, hasta que la cabeza se sitúe inferiormente al tubérculo articular (movimiento que en odontología se denomina «traslación») (fig. 8-71 B). Si ello ocurre sin descenso, el mentón protruye. Más a menudo, la mandíbula desciende (la boca se abre) cuando la cabeza de la mandíbula y el disco articular se deslizan hacia el tubérculo articular, y el descenso completo sólo es posible cuando las cabezas y los discos se hallan totalmente protraídos (figs. 8-69 B y D, y 8-71 C). Si la protracción de la cabeza y el disco ocurre unilateralmente, la cabeza contralateral rota sobre la cara inferior del disco articular en la posición retraída, lo que permite unos movimientos simples de masticación de lado a lado o aplastamiento, dentro de unos estrechos límites (fig. 8-71 D y E). Durante la protrusión y retrusión de la mandíbula, la cabeza y el disco articular se deslizan anterior y posteriormente sobre la superficie articular del hueso temporal, con movimientos conjuntos bilaterales (fig. 8-71 A y B).

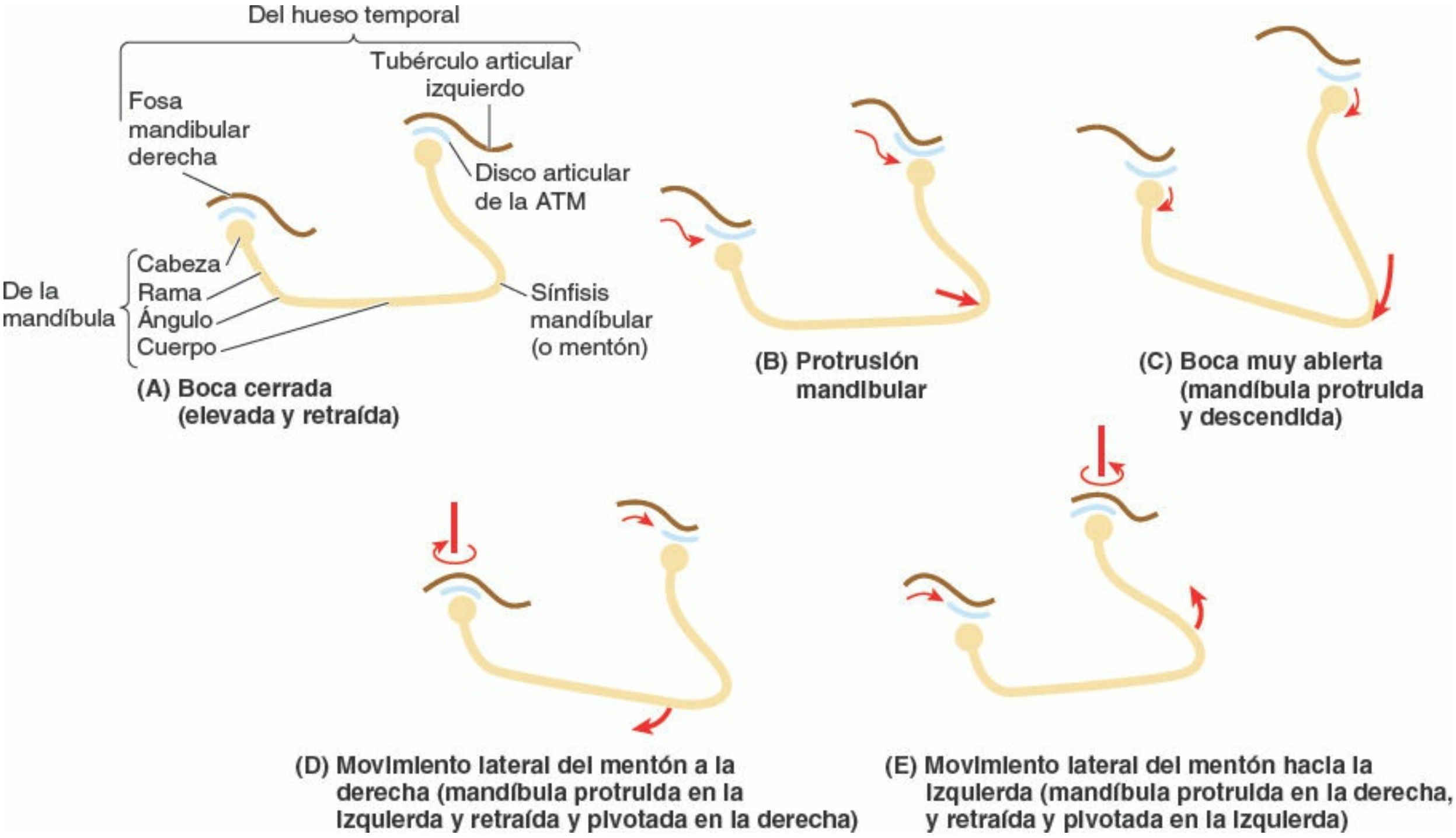

FIGURA 8-71. Movimientos de la mandíbula producidos en las articulaciones temporomandibulares (ATM).

TABLA 8-10. MOVIMIENTOS DE LA ARTICULACIÓN TEMPOROMANDIBULAR

Movimientos de la mandíbula	Músculos
Elevación (cerrar la boca)	Temporal, masetero y pterigoideo medial
Descenso (abrir la boca)	Pterigoideo lateral y músculos suprahioideos e infrahioideos[a]
Protrusión del mentón	Pterigoideo lateral, masetero y pterigoideo medial[b]
Retrusión del mentón	Temporal (fibras oblicuas posteriores y casi horizontales) y masetero
Movimientos laterales (molturación y masticación)	Temporal del mismo lado, pterigoideos del lado opuesto y masetero

[a]Normalmente, el motor principal es la gravedad; estos músculos son activos principalmente contra resistencia.
[b]El pterigoideo lateral es aquí el motor principal, mientras que el masetero y el pterigoideo medial desempeñan una función secundaria.

MÚSCULOS DE LA MASTICACIÓN

Los movimientos de la articulación temporomandibular se deben principalmente a los **músculos de la masticación.** Estos cuatro músculos (**temporal, masetero** y **pterigoideos medial** y **lateral**) se desarrollan a partir del mesodermo del primer arco faríngeo embrionario; por consiguiente, todos ellos reciben inervación por parte del nervio de dicho arco, el *nervio mandibular (motor de la mandíbula)* (NC V_3). Los músculos de la masticación se muestran aisladamente en la figura 8-72, e *in situ* en las figuras 8-68 y 8-74; sus inserciones, los detalles con respecto a su inervación y sus principales acciones se describen en la tabla 8-11. Además de los movimientos mencionados, algunos estudios indican que la cabeza superior del músculo pterigoideo lateral desempeña un papel activo durante el movimiento de retracción producido por las fibras posteriores del músculo temporal. Tracciona del disco articular, de modo que no queda empujado posteriormente por delante de la mandíbula retraída.

En general, el descenso de la mandíbula se produce por la fuerza de la gravedad. Los *músculos suprahioideos* e *infrahioideos* son músculos semejantes a cintas a

ambos lados del cuello (fig. 8-72 E; tabla 8-11), y sus acciones principales son elevar y descender el hueso hioides y la laringe, respectivamente; por ejemplo, durante la deglución (v. cap. 9). También pueden ayudar indirectamente a descender la mandíbula, sobre todo al abrir la boca de forma brusca, o bien contra resistencia o al hacer el pino. El músculo platisma también puede actuar de un modo similar.

VASCULARIZACIÓN E INERVACIÓN DE LA FOSA INFRATEMPORAL

La **arteria maxilar** es la mayor de las dos ramas terminales de la arteria carótida externa. Se origina posteriormente al cuello de la mandíbula y se divide en tres porciones, según su relación con el músculo pterigoideo lateral. Las tres porciones de la arteria maxilar y sus ramas se ilustran por separado en la figura 8-73, y su curso y distribución se detallan en la tabla 8-12. Las relaciones de la arteria maxilar y muchas de sus ramas se exponen en la figura 8-74.

El **plexo venoso pterigoideo** se localiza en parte entre los músculos temporal y pterigoideos (fig. 8-25). Es el equivalente venoso de la mayor parte de la arteria maxilar; es decir, la mayoría de las venas que acompañan a las ramas de la arteria maxilar drenan en el plexo. El plexo se anastomosa anterior-mente con la vena facial, por vía de la vena facial profunda, y superiormente con el seno cavernoso, por vía de venas emisarias. El carácter extenso y el volumen del plexo son difíciles de apreciar en el cadáver, donde habitualmente se halla exangüe.

El **nervio mandibular** surge del ganglio del trigémino en la fosa craneal media. Inmediatamente después recibe la raíz motora del nervio trigémino y desciende a través del foramen oval hasta la fosa infratemporal (fig. 8-75). Los ramos del NC V_3 son los nervios auriculotemporal, alveolar inferior, lingual y bucal. Otros ramos del NC V_3 inervan además los cuatro músculos de la masticación, excepto el buccinador, inervado por el nervio facial.

El **nervio auriculotemporal** rodea la arteria meníngea media y se divide en numerosos ramos, de los cuales el mayor discurre posteriormente, medial al cuello de la mandíbula, y aporta fibras sensitivas a la oreja y la región temporal. El nervio auriculotemporal aporta también fibras sensitivas articulares a la articulación temporomandibular (v. fig. 8-69 E), y fibras secretomotoras parasimpáticas postsinápticas desde el *ganglio ótico* hasta la glándula parótida.

El **nervio alveolar inferior** penetra en el foramen mandibular, corre por el conducto mandibular y forma el *plexo dental inferior*, que envía ramos a todos los dientes mandibulares del lado correspondiente. Otro ramo del plexo dental, el *nervio mentoniano*, sale por el foramen mentoniano e inerva la piel y la mucosa del labio inferior, la piel del mentón y las encías vestibulares de los dientes incisivos mandibulares.

El **nervio lingual** está situado anteriormente al nervio alveolar inferior (fig. 8-74). Es sensitivo para los dos tercios anteriores de la lengua, la pared inferior (piso) de la boca y las encías linguales. Penetra en la boca entre el músculo pterigoideo medial y la rama de la mandíbula, y pasa anteriormente por debajo de la mucosa bucal, inmediatamente inferior al 3.er diente molar. La **cuerda del tímpano**, ramo del NC VII, lleva fibras gustativas desde los dos tercios anteriores de la lengua y se une al

nervio lingual en la fosa infratemporal (fig. 8-74 B). La cuerda del tímpano también lleva fibras secretomotoras para las glándulas salivares submandibular y sublingual.

El **ganglio ótico** (parasimpático) se localiza en la fosa infra-temporal, justo inferior al foramen oval, medial al NC V_3 y posterior al músculo pterigoideo medial (fig. 8-75). Fibras parasimpáticas presinápticas, derivadas principalmente del nervio glosofaríngeo, hacen sinapsis en el ganglio ótico (fig. 8-66). Fi-bras parasimpáticas postsinápticas, secretoras para la glándula parótida, discurren desde el ganglio ótico hasta dicha glándula, a través del nervio auriculotemporal.

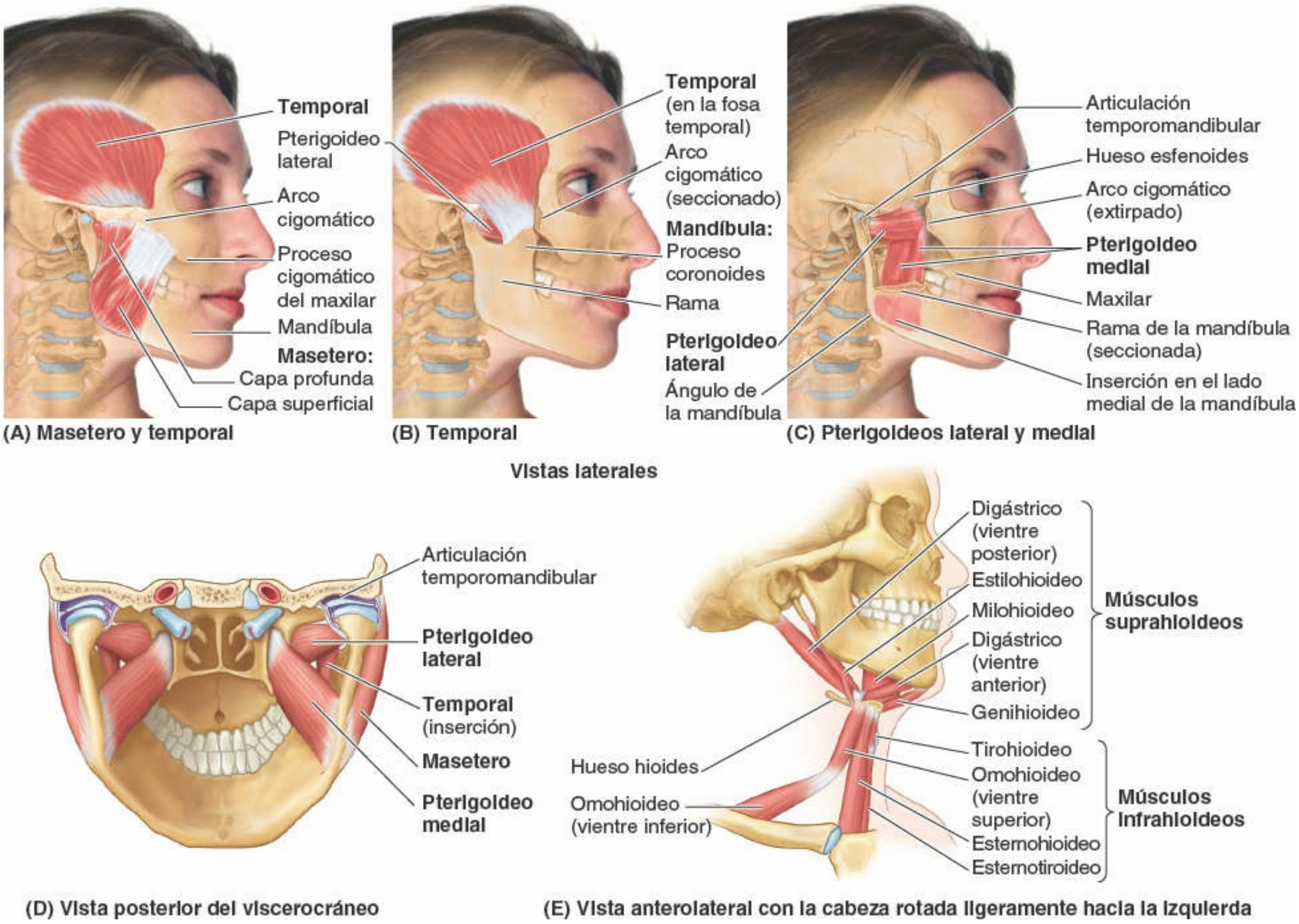

FIGURA 8-72. Músculos que actúan sobre la mandíbula/articulación temporomandibular.

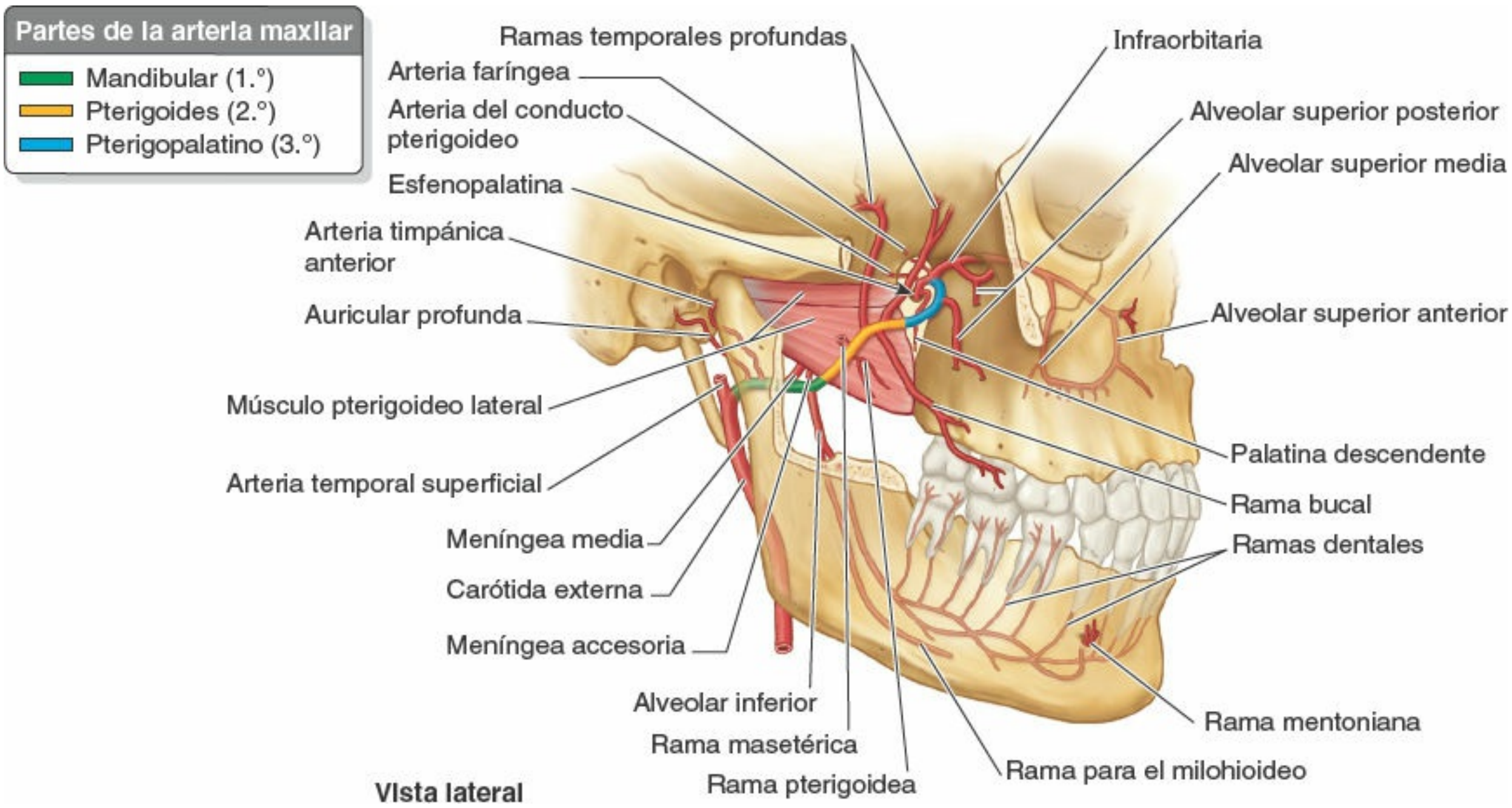

FIGURA 8-73. **Porciones y ramas de la arteria maxilar.**

TABLA 8-11. MÚSCULOS QUE ACTÚAN SOBRE LA MANDÍBULA/ARTICULACIÓN TEMPOROMANDIBULAR

Músculo(s)	Inserción proximal	Inserción distal	Inervación		Acción sobre la mandíbula
Músculos de la masticación					
Temporal	Músculo triangular con amplia inserción en el piso de la fosa temporal y la cara profunda de la fascia temporal	Inserción estrecha en la punta y la cara medial del proceso coronoides y el borde anterior de la rama de la mandíbula	Tronco anterior del nervio mandibular (NC V_3)	A través de los ramos temporales profundos	Eleva la mandíbula y la cierra; las fibras posteriores, más horizontales, son las primeras que tiran hacia atrás de la mandíbula
Masetero	Músculo cuadrado que se inserta en el borde inferior y la cara medial del proceso maxilar del hueso cigomático y del arco cigomático	Ángulo y cara lateral de la rama de la mandíbula		A través del nervio masetérico	Eleva la mandíbula y la cierra; las fibras superficiales contribuyen de forma limitada a la protrusión de la mandíbula
Pterigoideo lateral	Músculo triangular con dos cabezas desde: *1)* la cara infratemporal y la cresta del ala mayor del esfenoides, y *2)* la cara lateral de la lámina lateral de la pterigoides	La cabeza superior se inserta principalmente en la cápsula y el disco articulares de la articulación temporomandibular; la cabeza inferior se inserta principalmente en la fosita pterigoidea de la cara anteromedial del cuello del proceso condilar de la mandíbula		A través del nervio pterigoideo lateral	Cuando actúan bilateralmente, protruyen la mandíbula y descienden el mentón; cuando actúan unilateralmente, mueven la mandíbula hacia el lado contralateral; la contracción unilateral alterna produce amplios movimientos laterales de masticación
Pterigoideo medial	Músculo cuadrangular con dos cabezas desde: *1)* la cara medial de la lámina lateral de la pterigoides y el proceso piramidal del hueso palatino, y *2)* la tuberosidad del maxilar	Cara medial de la rama de la mandíbula, inferior al foramen mandibular; en esencia, una «imagen en espejo» del masetero homolateral; los dos músculos flanquean la rama		A través del nervio pterigoideo medial	Actúa de forma sinérgica con el masetero para elevar la mandíbula; contribuye a la protrusión; la actividad unilateral alterna produce pequeños movimientos de molturación
Músculos suprahioideos					
Digástrico	Base del cráneo	Hueso hioides	Nervios facial y mandibular		Desciende la mandíbula contra resistencia cuando los músculos infrahioideos fijan o descienden el hueso hioides
Estilohioideo	Proceso estiloides		Nervio facial (NC VII)		
Milohioideo	Parte medial del cuerpo de la mandíbula		Nervio mandibular (NC V_3)		
Genihioideo	Parte anterior del cuerpo de la mandíbula		Nervio genihioideo (C1-C2)		
Músculos infrahioideos					
Omohioideo	Escápula	Hueso hioides	Asa cervical del plexo cervical (C1-C3)		Fija o desciende el hueso hioides
Esternohioideo	Manubrio del esternón				
Esternotiroideo		Cartílago tiroides			
Tirohioideo	Cartílago tiroides	Hueso hioides	C1 (a través del nervio hipogloso, NC XII)		
Músculo de expresión facial					
Platisma	Tejido subcutáneo de las regiones infraclavicular y supraclavicular	Base de la mandíbula, piel de la mejilla y labio inferior, ángulo de la boca (modiolo) y orbicular de la boca	Ramo cervical del nervio facial (NC VII)		Desciende la mandíbula contra resistencia

TABLA 8-12. PORCIONES Y RAMAS DE LA ARTERIA MAXILAR

Porción	Recorrido	Ramas	Distribución
Primera (mandibular)	Proximal (posterior) al músculo pterigoideo lateral; discurre horizontalmente, profunda (medial) al cuello del proceso condilar de la mandíbula y lateral al ligamento estilomandibular	Arteria auricular profunda	Irriga el meato acústico externo, la parte externa de la membrana timpánica y la articulación temporomandibular
		Arteria timpánica anterior	Irriga la cara interna de la membrana timpánica
		Arteria meníngea media	Entra en la cavidad craneal a través del foramen espinoso para irrigar el periostio, el hueso, la médula ósea roja, la duramadre de la pared lateral y la calvaria del neurocráneo, el ganglio del trigémino, el nervio facial y el ganglio geniculado, la cavidad timpánica y el músculo tensor del tímpano
		Arteria meníngea accesoria	Entra en la cavidad craneal a través del foramen oval; su distribución es principalmente extracraneal, hacia los músculos de la fosa infratemporal, el hueso esfenoides, el nervio mandibular y el ganglio ótico
		Arteria alveolar inferior	Desciende para entrar en el conducto mandibular de este hueso a través del foramen mandibular; irriga la mandíbula, los dientes mandibulares, el mentón y el músculo milohioideo
Segunda (pterigoidea)	Adyacente (superficial o profunda) al músculo pterigoideo lateral; asciende de forma oblicua anterosuperiormente, medial al músculo temporal	Arteria masetérica	Atraviesa la incisura mandibular, irrigando la articulación temporomandibular y el músculo masetero
		Arterias temporales profundas	Arterias anteriores y posteriores ascienden entre el músculo temporal y el hueso de la fosa temporal, irrigando principalmente músculos
		Ramas pterigoideas	De número y origen irregulares, irrigan el músculo pterigoideo
		Arteria bucal	Discurre anteroinferiormente con el nervio bucal, para irrigar el cuerpo adiposo de la mejilla, el músculo buccinador y la mucosa bucal
Tercera (pterigoidea-palatina)	Distal (anteromedial) al músculo pterigoideo lateral; discurre entre las cabezas del pterigoideo lateral y a través de la fisura pterigomaxilar hacia la fosa pterigopalatina	Arteria alveolar superior posterior	Desciende sobre la cara infratemporal del maxilar y emite ramas que atraviesan los conductos alveolares para irrigar los dientes maxilares premolares y molares, las encías adyacentes y la mucosa del seno maxilar
		Arteria infraorbitaria	Atraviesa la fisura orbitaria inferior, el surco, el conducto y el foramen infraorbitarios; irriga el oblicuo inferior y los músculos rectos, el saco lagrimal, los caninos e incisivos maxilares, la mucosa del seno maxilar y la piel de la región infraorbitaria de la cara
		Arteria del conducto pterigoideo	Pasa posteriormente a través del conducto pterigoideo; irriga la mucosa de la parte superior de la faringe, la tuba auditiva y la cavidad timpánica
		Rama faríngea	Pasa a través del conducto palatovaginal para irrigar la mucosa de la raíz de la nariz, la nasofaringe, el seno esfenoidal y la tuba auditiva
		Arteria palatina descendente	Desciende a través del conducto palatino, dividiéndose en arterias palatinas mayor y menores, que irrigan la mucosa y las glándulas del paladar duro y el paladar blando
		Arteria esfenopalatina	Rama terminal de la arteria maxilar, atraviesa el foramen esfenopalatino para irrigar las paredes y el septo de la cavidad nasal, los senos frontal, etmoidal, esfenoidal y maxilar, así como la porción más anterior del paladar

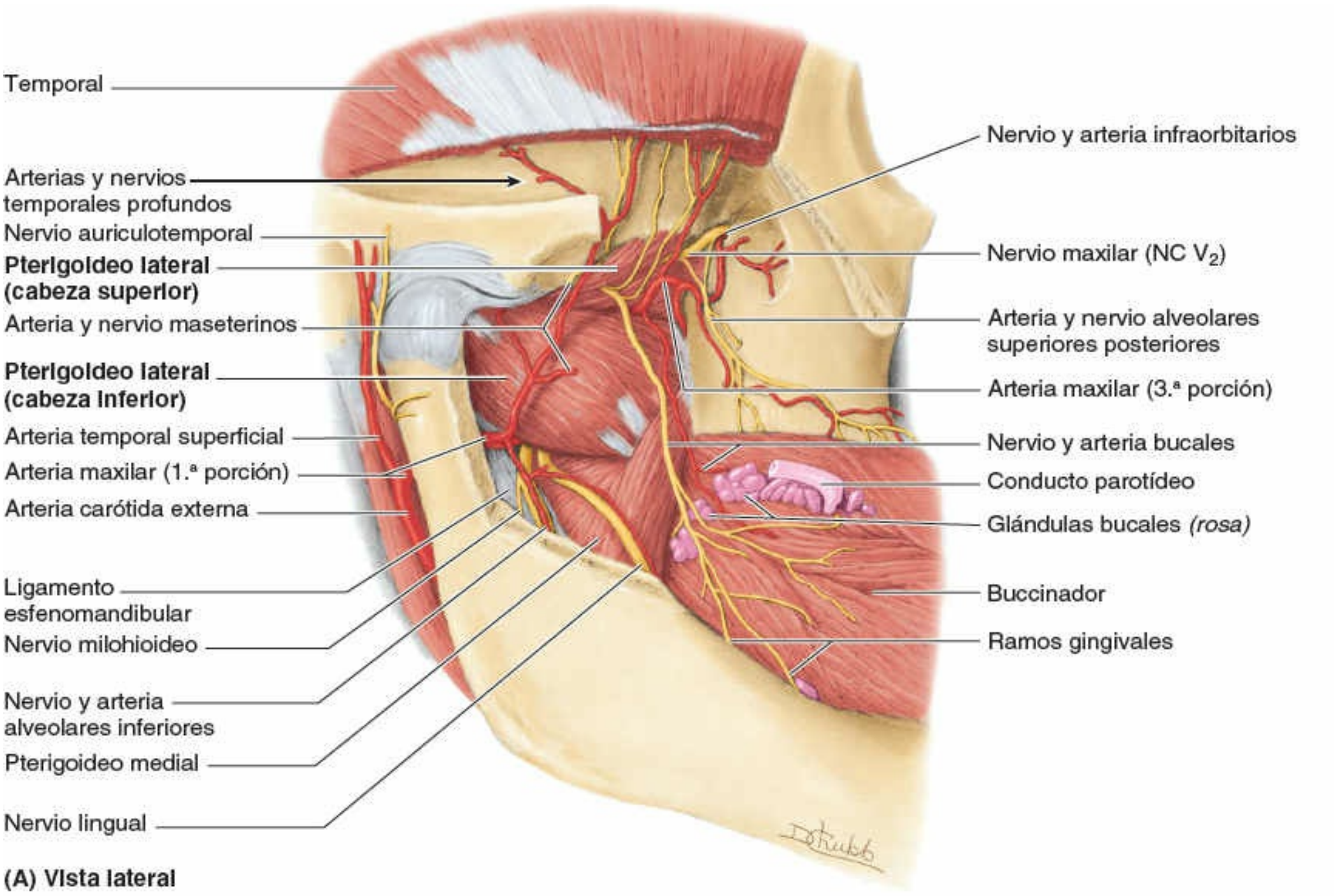

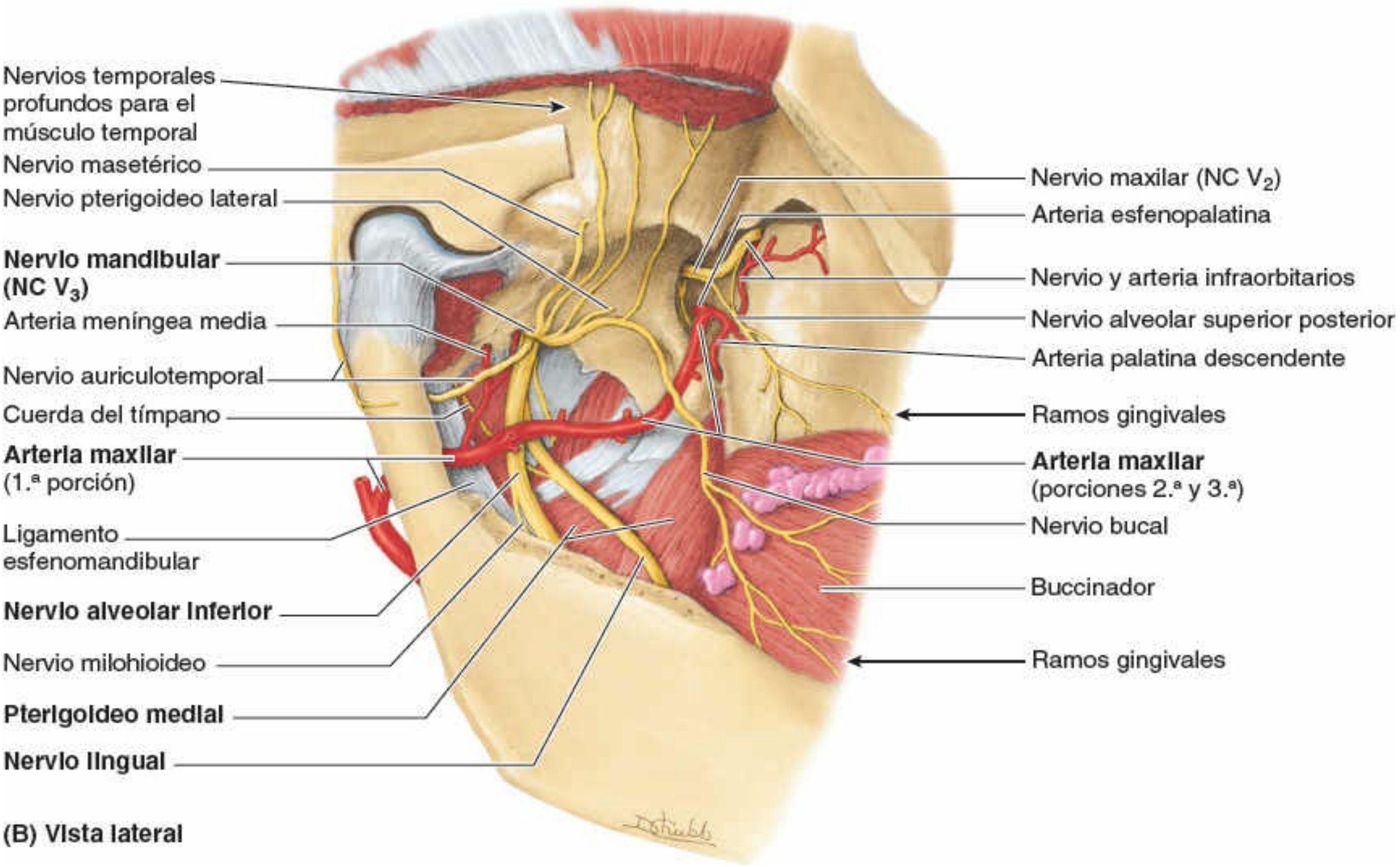

FIGURA 8-74. Disecciones de la región infratemporal. A) En esta disección superficial se ha extirpado la mayor parte del arco cigomático y el masetero insertado, el proceso coronoides y las partes adyacentes de la rama de la mandíbula, y la mitad inferior del músculo temporal. La primera porción de la arteria maxilar, la mayor de las dos ramas terminales de la arteria carótida externa, discurre anteriormente, en profundidad respecto al cuello de la mandíbula, y luego pasa profundamente entre los músculos pterigoideos lateral y medial. **B)** En esta disección profunda, además de la rama de la mandíbula se ha extirpado el músculo pterigoideo lateral y la mayoría de las ramas de la arteria maxilar. Los ramos del nervio mandibular (NC V_3),

entre ellos el nervio auriculotemporal, y la segunda porción de la arteria maxilar pasan entre el ligamento esfenomandibular y el cuello de la mandíbula.

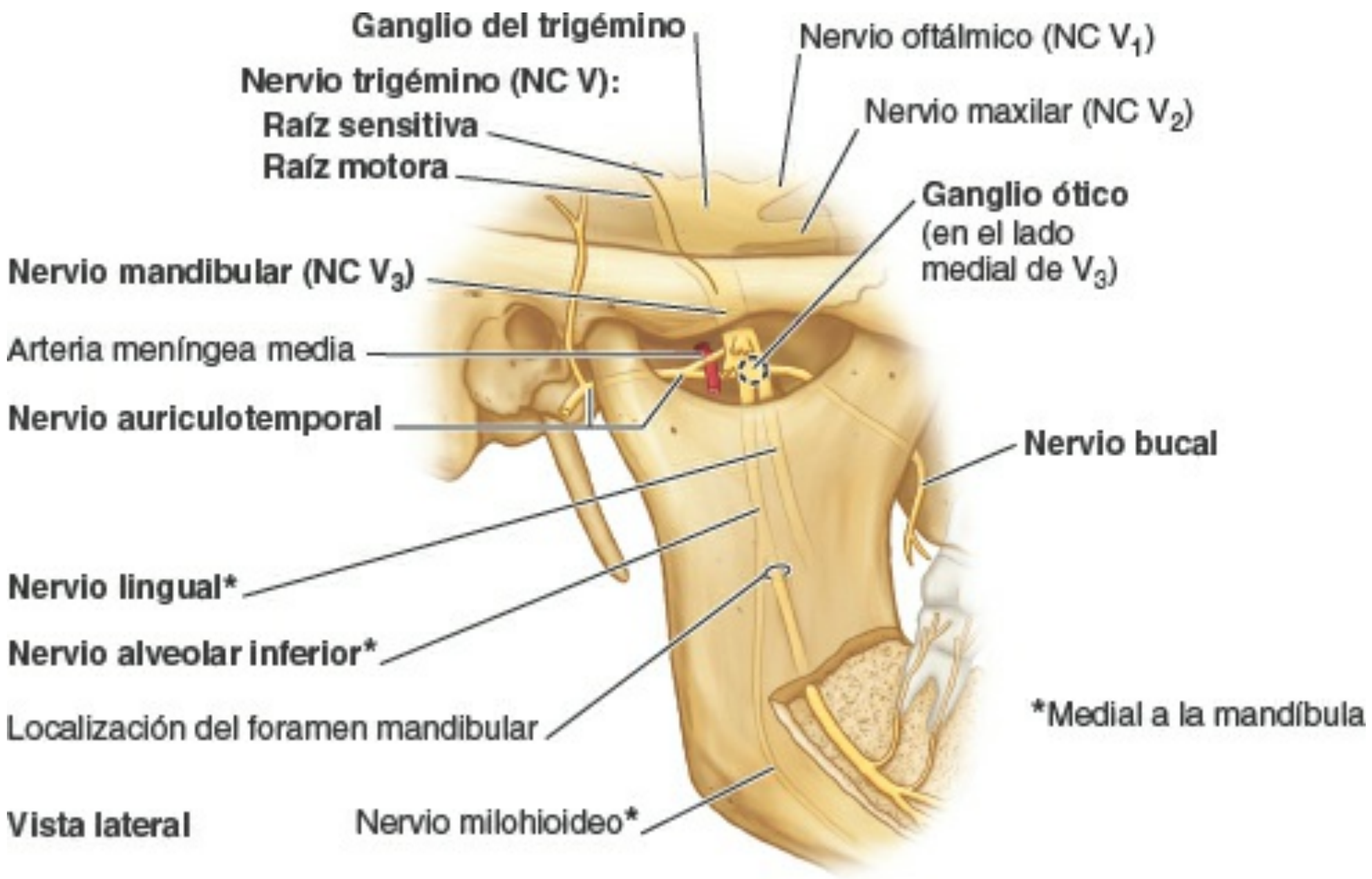

FIGURA 8-75. Nervios de la fosa infratemporal.

C U A D R O C L Í N I C O

REGIONES PAROTÍDEA Y TEMPORAL, FOSA INFRATEMPORAL Y ARTICULACIÓN TEMPOROMANDIBULAR

Parotidectomía

La mayoría de los tumores de las glándulas parótidas son benignos. Sin embargo, la mayoría (80% de ellos) de los tumores de las glándulas salivares comienzan en las glándulas parótidas. La escisión quirúrgica de esta glándula *(parotidectomía)* se realiza a menudo como parte del tratamiento. Dado que el plexo parotídeo del NC VII se halla inmerso en la glándula parótida, dicho plexo y sus ramos corren peligro en la intervención (v. fig. 8-23 A y C). Un paso importante en la parotidectomía es el de identificar, disecar, aislar y preservar el nervio facial. En la intervención se extirpa inicialmente una porción superficial de la glándula (que a menudo se califica erróneamente de «lóbulo»), tras lo cual puede retraerse el plexo parotídeo, que ocupa un plano bien definido dentro de la glándula, y disecar la porción profunda de la glándula. La glándula parótida aporta una importante contribución al contorno posterolateral de la cara, y el grado de esta contribución se pone de manifiesto tras su extirpación. Véase cuadro clínico «Parálisis de los músculos de la cara» para una explicación de las consecuencias funcionales de la lesión del nervio facial.

Infección de la glándula parótida

La glándula parótida puede infectarse por microorganismos que llegan por vía

sanguínea, como en las *paperas*, una enfermedad vírica aguda contagiosa que afecta principalmente a las glándulas parótidas. La infección causa una inflamación *(parotiditis)* con tumefacción de la glándula, que puede observarse como distensión marcada de la mejilla. Aparece un dolor intenso, pues la fascia parotídea limita la tumefacción. A menudo el dolor empeora durante la masticación, debido a que la glándula aumentada de tamaño envuelve el borde posterior de la rama de la mandíbula, y al abrir la boca queda comprimida contra el proceso mastoides del hueso temporal. El virus de las paperas puede causar también una *inflamación del conducto parotídeo*, con *enrojecimiento de la papila parotídea*, la pequeña prominencia situada en la abertura del conducto al penetrar en el vestíbulo bucal superior (v. fig. 8-65). Como el dolor producido por las paperas puede confundirse con un dolor dental, el mencionado enrojecimiento de la papila es a menudo un signo precoz que orienta sobre la causa del proceso.

La *patología de la glándula parótida* a menudo causa dolor en la oreja, el meato acústico externo, la región temporal y la articulación temporomandibular, debido a que los nervios auriculotemporal y auricular mayor, de los cuales la glándula y su fascia reciben fibras sensitivas, también aportan fibras sensitivas a la piel que cubre la fosa temporal y la oreja.

Absceso parotídeo

La infección bacteriana de la glándula parótida suele producir un absceso (formación de pus). La infección puede ser debida a una higiene dental deficiente, con propagación a la glándula por los conductos parotídeos. El médico y el odontólogo han de determinar si la tumefacción de la mejilla se debe a una infección de la parótida o a un absceso de origen dental.

Sialografía del conducto parotídeo

Puede inyectarse un líquido radiopaco en el sistema de conductos de la glándula parótida mediante un catéter introducido a través de la papila del conducto parotídeo en la mucosa de la mejilla. Esta técnica *(sialografía)* se complementa con radiografías de la glándula. La *sialografía parotídea* pone de manifiesto partes del sistema de conductos parotídeos que pueden quedar desplazados o dilatados por el proceso patológico.

Bloqueo del conducto parotídeo

El conducto parotídeo puede bloquearse por un depósito calcificado, denominado *sialolito* o *cálculo*. El dolor producido en la glándula parótida puede empeorar al comer. También se desencadena el dolor al chupar una rodaja de limón, por la acumulación de saliva en la parte proximal del conducto bloqueado.

Glándula parótida accesoria

A veces existe una *glándula parótida accesoria* sobre el músculo masetero, entre el conducto parotídeo y el arco cigomático. A partir de esta glándula

accesoria se originan varios conductos que desembocan en el conducto parotídeo principal.

Bloqueo del nervio mandibular

Para bloquear el nervio mandibular se inyecta un agente anestésico cerca de él, donde entra en la fosa infratemporal. En el abordaje extrabucal, se introduce la aguja a través de la incisura mandibular de la rama de la mandíbula, para llegar a la fosa infratemporal (v. fig. 8-67 B). Con la inyección suele lograrse la anestesia de los ramos auriculotemporal, alveolar inferior, lingual y bucal del NC V_3.

Bloqueo del nervio alveolar inferior

Con el bloqueo del nervio alveolar inferior se anestesia dicho nervio, ramo del NC V_3. La inyección del anestésico se realiza en torno al *foramen mandibular*, la abertura del conducto mandibular en la cara medial de la rama de la mandíbula (v. fig. 8-75). Este conducto da paso al nervio alveolar inferior, y a la arteria y la vena homónimas. Si el bloqueo es satisfactorio, quedan anestesiados todos los dientes mandibulares hasta el plano medio. También se anestesian la piel y la mucosa del labio inferior, la mucosa y las encías alveolares labiales y la piel del mentón, que reciben inervación del nervio mentoniano, ramo del nervio alveolar inferior (fig. 8-79 A). El bloqueo del nervio alveolar inferior puede causar problemas, como la inyección del anestésico en la glándula parótida o en el arco pterigoideo medial. Esto afectaría a la capacidad de abrir la boca *(trismo pterigoideo).*

Luxación de la articulación temporomandibular

Al bostezar o al abrir excesivamente la boca para tomar un gran bocado, la contracción excesiva de los músculos pterigoideos laterales puede producir una luxación anterior de las cabezas de la mandíbula (con desplazamiento por delante de los tubérculos articulares) (fig. C8-31). En esta posición, la mandíbula permanece descendida y es imposible cerrar la boca. Es más frecuente que un golpe lateral en el mentón con el puño cerrado cuando la boca está abierta luxe la articulación temporomandibular en el lado que recibe el golpe. La luxación de la articulación temporomandibular puede acompañarse de una fractura de la mandíbula. La luxación posterior es rara por la dificultad que supone la presencia del tubérculo posglenoideo y el potente ligamento lateral intrínseco. En las caídas o golpes directos sobre el mentón, habitualmente se fractura el cuello de la mandíbula antes de que se produzca una luxación. Debido a la estrecha relación de los nervios facial y auriculotemporal con articulación temporomandibular, en las intervenciones quirúrgicas hay que ser precavidos para proteger los ramos del nervio facial superpuestos a la articulación y los ramos articulares del nervio auriculotemporal que penetran en su parte posterior. En las lesiones de los ramos articulares del nervio auriculotemporal que inervan la articulación temporomandibular, por luxación traumática y rotura de la cápsula articular y del

ligamento lateral, se produce una laxitud e inestabilidad de la articulación.

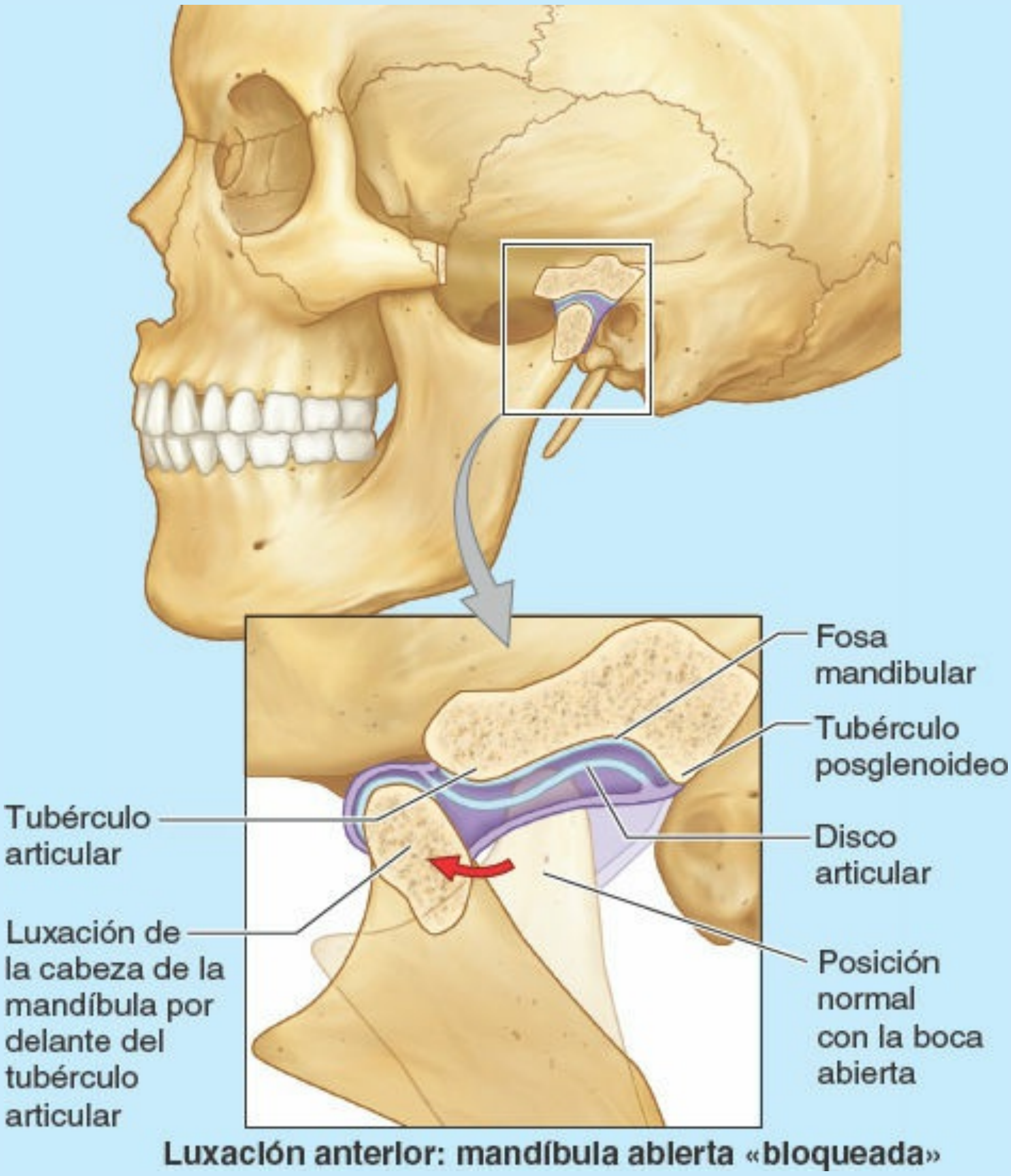

FIGURA C8-31. **Luxación de la articulación temporomandibular.**

Artritis de la articulación temporomandibular

La articulación temporomandibular puede inflamarse a causa de una artrosis, por ejemplo. La función anormal de la articulación puede originar problemas estructurales, como oclusión dental y chasquidos articulares *(crepitación)*. Se cree que los chasquidos se producen por retraso en los movimientos anteriores del disco durante el descenso y la elevación de la mandíbula.

Puntos fundamentales

REGIONES PAROTÍDEA Y TEMPORAL, FOSA INFRATEMPORAL Y ARTICULACIÓN TEMPOROMANDIBULAR

Región parotídea. La mayor de las glándulas salivares, la glándula parótida, contribuye de un modo importante al contorno de la cara. ● La glándula ocupa un espacio complejo anterior a la oreja y se

encabalga sobre la mayor parte de la cara posterior de la rama de la mandíbula. ● El tejido adiposo existente en la glándula le confiere flexibilidad para acomodarse a los movimientos de la mandíbula. ● El conducto parotídeo discurre anteriormente a través del masetero, en paralelo y aproximadamente a un dedo inferior al arco cigomático, y luego gira medialmente para entrar en el vestíbulo bucal superior, opuesto al 2.º molar maxilar. ● La fascia parotídea se continúa con la lámina superficial de la fascia cervical profunda, y recubre la glándula en forma de vaina parotídea. ● La vaina está inervada por el nervio auricular mayor, pero la glándula recibe inervación secretomotora parasimpática del nervio glosofaríngeo, a través de una vía compleja en la que interviene el ganglio ótico. ● Medial y anteriormente a la glándula parótida, uno de los músculos de la masticación, el masetero, se sitúa lateralmente a la rama de la mandíbula y recibe inervación de los ramos masetéricos del nervio mandibular, e irrigación de la arteria maxilar que atraviesa la incisura mandibular.

Fosas temporal e infratemporal. La fosa temporal y su continuación inferior profundamente al arco cigomático y a la rama de la mandíbula, la fosa infratemporal, están ocupadas en gran parte por derivados del primer arco faríngeo embrionario: tres de los cuatro músculos de la masticación (el músculo temporal y los dos pterigoideos) y el nervio que les aporta fibras motoras, el nervio mandibular (NC V_3).

Articulación temporomandibular y músculos de la masticación. La articulación temporomandibular es una articulación de tipo gínglimo, modificada por la presencia de un disco articular intercalado entre la cabeza de la mandíbula y las superficies articulares del hueso temporal. ● En el compartimento superior tienen lugar movimientos de deslizamiento entre la fosa mandibular y la eminencia articular, producidos por el músculo pterigoideo lateral (protracción) y las fibras posteriores del músculo temporal (retracción). ● La mandíbula debe protraerse para abrir totalmente la boca. ● En el compartimento inferior se producen movimientos de bisagra y de giro por la acción de la gravedad (descenso) y por tres de los cuatro músculos de la masticación (elevación): masetero, pterigoideo medial y porción anterior del temporal.

Vascularización e inervación de la fosa infratemporal. En la fosa infratemporal se hallan también la segunda porción de la arteria maxilar y su equivalente venoso, el plexo venoso pterigoideo. ● Los compartimentos craneales adyacentes comunican con las citadas fosas, y las estructuras vasculonerviosas discurren desde y hacia ellas a través de vías óseas, que son: *1)* el foramen oval, a través del cual penetra el nervio mandibular desde la fosa craneal media; *2)* el foramen espinoso, a través del cual entra la arteria meníngea media y vuelve a la fosa craneal media la rama meníngea del NC V_3; *3)* la fisura pterigomaxilar, por la que discurre la arteria maxilar hacia la fosa pterigopalatina para luego distribuirse; *4)* la fisura orbitaria inferior, que atraviesan las venas oftálmicas inferiores para drenar en el plexo venoso pterigoideo, y *5)* el foramen mandibular, el nervio alveolar inferior lo atraviesa y pasa al conducto mandibular para distribuirse por la mandíbula y los dientes.

REGIÓN BUCAL

La **región bucal** incluye la cavidad bucal, los dientes, las encías, la lengua, el paladar y la región de las tonsilas palatinas. La cavidad bucal es donde se ingieren y preparan los alimentos para su digestión en el estómago y el intestino delgado. La masticación del alimento con los dientes y su mezcla con la saliva de las glándulas salivares facilitan la formación de un *bolo alimentario* manejable. La *deglución* se inicia voluntariamente en la cavidad bucal. En la fase voluntaria del proceso se impulsa el bolo desde la cavidad bucal a la faringe, la porción expandida del sistema digestivo (alimentario) donde tiene lugar la fase involuntaria (automática) de la deglución.

Cavidad bucal

La **cavidad bucal (boca)** consta de dos partes: el *vestíbulo bucal* y la *cavidad bucal propiamente dicha* (fig. 8-76). En esta cavidad bucal es donde se paladean los alimentos y las bebidas, y donde tienen lugar la masticación y la manipulación lingual de la comida. El **vestíbulo bucal** es el espacio en forma de hendidura situado entre los dientes y las encías por un lado, y los labios y las mejillas por otro. El vestíbulo

comunica con el exterior por la **hendidura bucal** (abertura). El tamaño de la hendidura bucal está controlado por los músculos periorales, como el orbicular de la boca (el esfínter de la hendidura bucal), el buccinador, el risorio y los depresores y elevadores de los labios (dilatadores de la hendidura).

La **cavidad bucal propiamente dicha** es el espacio entre los **arcos dentales**, o arcadas, superior e inferior (arcos alveolares maxilar y mandibular y los dientes incluidos). Está limitada lateral y anteriormente por los arcos dentales. La *pared superior de la cavidad bucal* está formada por el paladar. Posteriormente, la cavidad bucal comunica con la bucofaringe (parte bucal de la faringe). Cuando la boca está cerrada y en reposo, la cavidad bucal está totalmente ocupada por la lengua.

Labios, mejillas y encías

LABIOS Y MEJILLAS

Los **labios** son repliegues musculofibrosos móviles que rodean la boca; se extienden desde los *surcos nasolabiales* y las *narinas* lateral y superiormente hasta el *surco mentolabial* inferiormente (fig. 8-77). Contienen el músculo orbicular de la boca y los músculos, vasos y nervios labiales superiores e inferiores (v. fig. 8-16). Los labios están cubiertos externamente por piel, e internamente por mucosa. Funcionan a modo de válvulas de la *hendidura bucal*; contienen el esfínter (orbicular de la boca) que controla la entrada y salida de la boca y los tractos superiores digestivo y respiratorio. Se utilizan para la prensión del alimento, succionar líquidos, mantener el alimento fuera del vestíbulo bucal, formar el habla y besar.

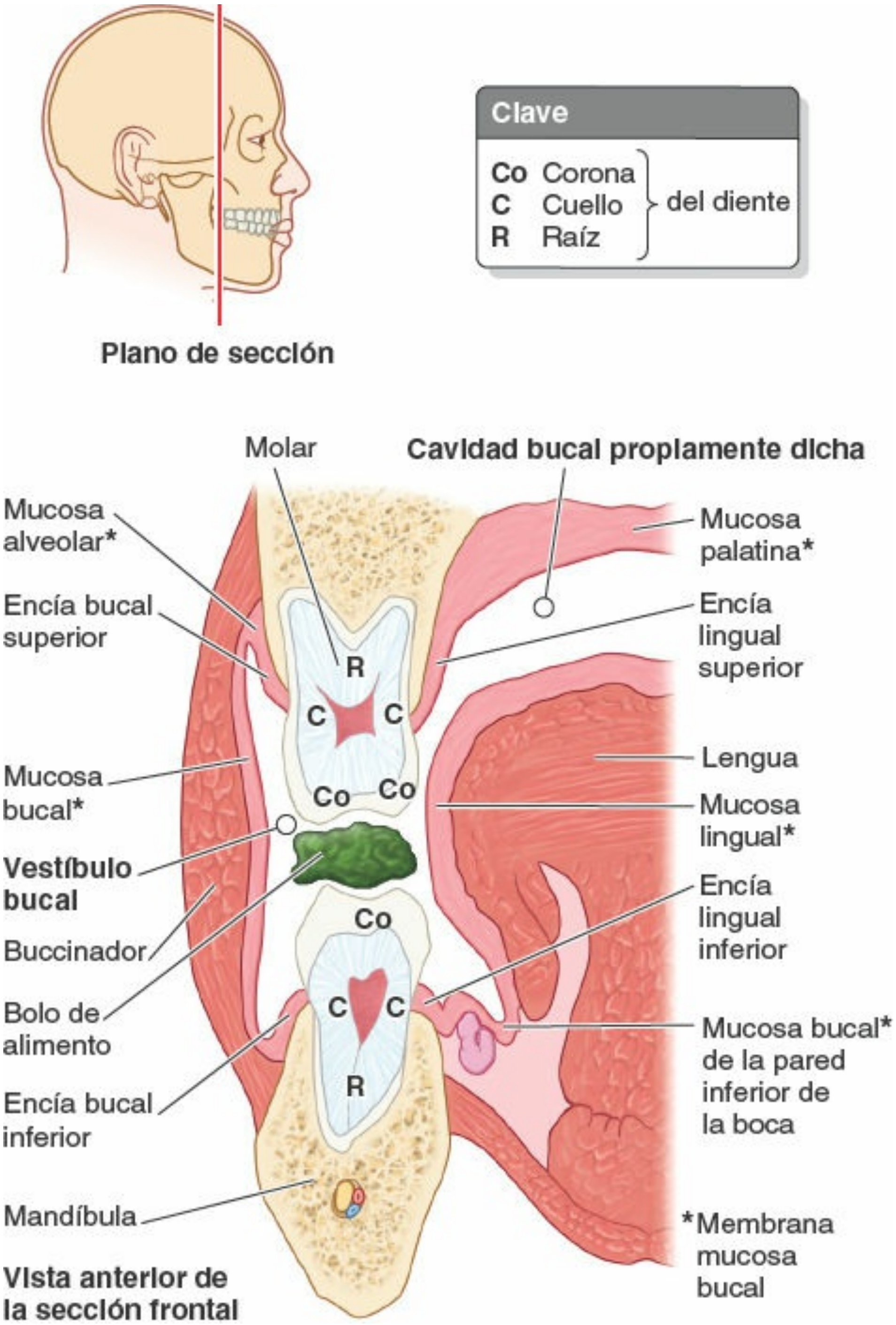

FIGURA 8-76. Sección frontal de la región bucal. El dibujo orientativo muestra el plano de la sección. Durante la masticación, la lengua (centralmente), el buccinador (lateralmente) y el orbicular de la boca (anteriormente) actúan juntos para mantener el bolo alimentario entre las caras oclusales de los molares.

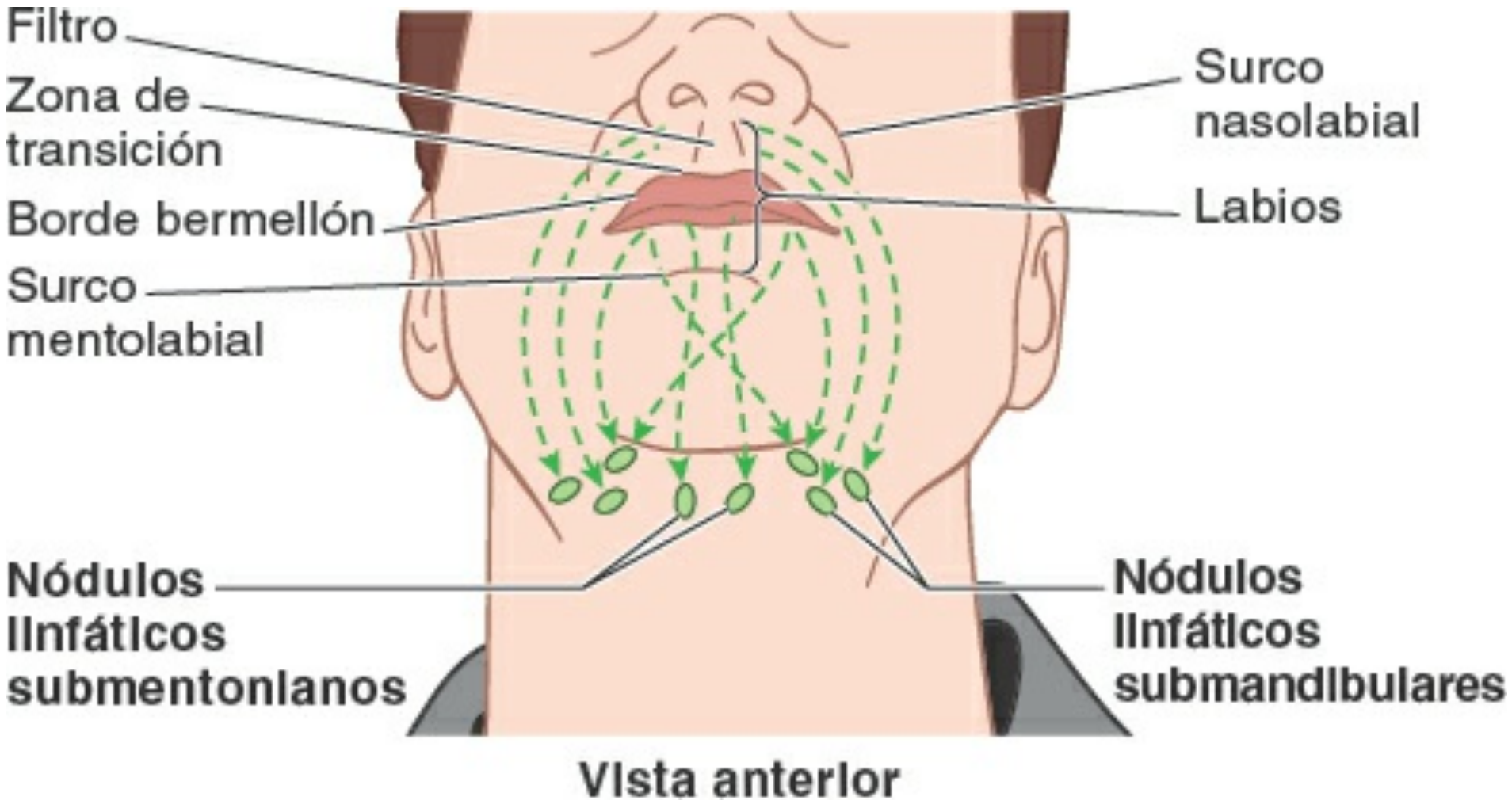

FIGURA 8-77. Drenaje linfático de los labios. La linfa del labio superior y de las partes laterales del labio inferior drena en los nódulos submandibulares. La linfa de la parte media del labio inferior drena en los nódulos submentonianos.

La *zona de transición de los labios* (considerada habitualmente como el labio propiamente dicho), de color que varía de pardo a rojo, continúa hasta la membrana mucosa bucal (mucosa labial) para transformarse en la mucosa que cubre la porción vestibular intrabucal de los labios (fig. 8-78). Los **frenillos labiales** son pliegues de la mucosa, de bordes libres, situados en la línea media; se extienden desde la encía vestibular hasta la mucosa de los labios superior e inferior, y el del labio superior es de mayor tamaño. A veces existen otros frenillos más pequeños lateralmente en las regiones vestibulares premolares.

Las **arterias labiales superior** e **inferior**, ramas de la arteria facial, se anastomosan entre sí en los labios para formar un anillo arterial (v. fig. 8-24; tabla 8-5). El pulso de estas arterias puede palparse si se pinza ligeramente el labio superior o inferior entre los dos primeros dedos. El labio superior está irrigado por ramas labiales superiores de las *arterias facial* e *infraorbitaria*. El labio inferior recibe irrigación de ramas labiales inferiores de las *arterias facial* y *mentoniana*.

El labio superior está inervado por los ramos labiales superiores de los *nervios infraorbitarios* (del NC V_2). El labio inferior recibe inervación de los ramos labiales inferiores de los nervios mentonianos (del NC V_3). La linfa del labio superior y las partes laterales del labio inferior drena sobre todo en los *nódulos linfáticos submandibulares* (fig. 8-77), mientras que la linfa de la parte medial del labio inferior drena inicialmente en los *nódulos linfáticos submentonianos*.

Las **mejillas** presentan esencialmente la misma estructura que los labios, con los que se continúan. Las mejillas forman las paredes móviles de la cavidad bucal. Anatómicamente, la cara externa de las mejillas constituye la *región de la mejilla*, bordeada anteriormente por las *regiones labial* y *mentoniana* (labios y mentón), superiormente por la *región cigomática*, posteriormente por la *región parotídea*, e inferiormente por el borde inferior de la *mandíbula* (v. fig. 8-14). La *prominencia de la mejilla* se halla en la unión de las regiones cigomática y de la mejilla. El hueso cigomático subyacente a la prominencia, y el arco cigomático que lo continúa posteriormente, se conocen habitualmente como el «pómulo» (v. fig. 8-3). Los profanos consideran que las regiones cigomática y parotídea también forman parte de

la mejilla.

Los principales músculos de las mejillas son los buccinadores (fig. 8-76). Existen numerosas **glándulas bucales** de pequeño tamaño entre la mucosa y el buccinador (v. fig. 8-74). Superficialmente a los buccinadores hay acumulaciones encapsuladas de tejido adiposo; este *cuerpo adiposo de la mejilla* es proporcionalmente mucho mayor en los lactantes, presumiblemente para reforzar las mejillas e impedir que se colapsen al succionar. Las mejillas están irrigadas por las ramas bucales de la arteria maxilar, e inervadas por los ramos bucales del nervio mandibular.

ENCÍAS

Las **encías** se componen de tejido fibroso tapizado por una mucosa. La **encía propiamente dicha** (encía adherida) está firmemente unida a la parte alveolar de la mandíbula y a los procesos alveolares del maxilar, y a los cuellos de los dientes (figs. 8-76 y 8-78). La encía propiamente dicha adyacente a la lengua es la encía lingual superior e inferior; la encía adyacente a los labios y las mejillas es la **encía labial** o **bucal (de la mejilla)**, respectivamente, **maxilar y mandibular.** La encía propiamente dicha suele ser rosada, punteada y queratinizada. La **mucosa alveolar** (encía no adherida) suele ser brillante, roja y no queratinizada. Los nervios y vasos que llegan a las encías, al hueso alveolar subyacente y al *periodonto* (que rodea las raíces del diente y lo fija en el alvéolo dentario) se presentan en la figura 8-79 A y C.

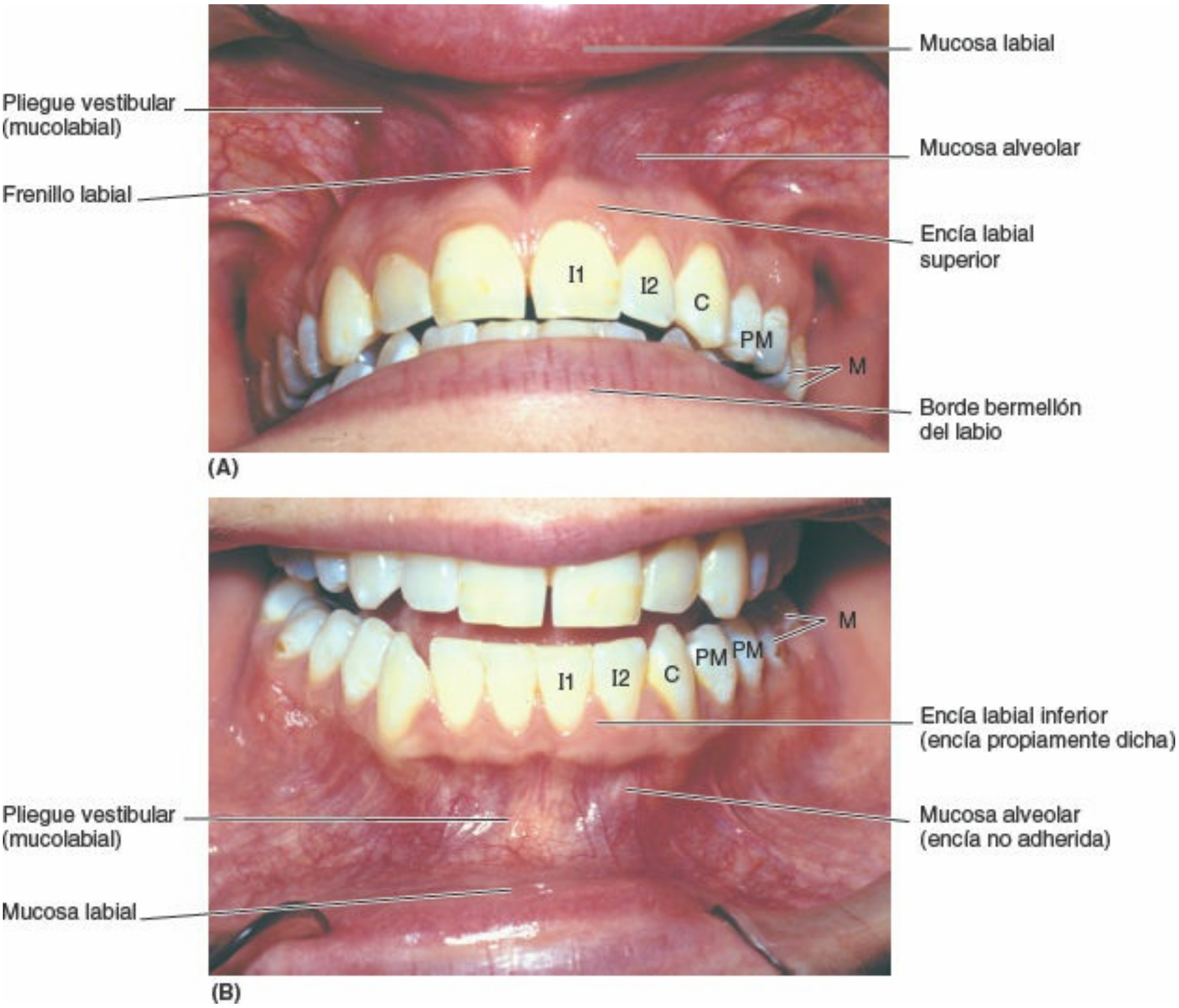

FIGURA 8-78. Vestíbulo bucal y encías. A) Vestíbulo y encías del maxilar. **B)** Vestíbulo y encías de la mandíbula. Al acercarse a los cuellos de los dientes, la mucosa alveolar cambia de textura y color para convertirse en la encía propiamente dicha. C, canino; I, incisivo; M, molar; PM, premolar. (Cortesía del Dr. B. Liebgott, Professor, Division of Anatomy, Department of Surgery, University of Toronto, Toronto, Ontario, Canada.)

Dientes

Las *principales funciones de los dientes* son:

- Incidir (seccionar), reducir y mezclar los productos alimentarios con saliva durante la masticación.
- Ayudar a automantenerse en los alvéolos dentarios; para ello colaboran en el desarrollo y la protección de los tejidos que los sustentan.
- Participar en la articulación de la palabra (habla conexa y clara).

Los dientes se disponen en los *alvéolos dentarios* y se utilizan para la masticación y como ayuda en la articulación de la palabra. Los dientes se identifican y describen según sean **deciduos** (primarios) o **permanentes** (secundarios), el tipo de diente y su proximidad a la línea media o parte anterior de la boca (p. ej., incisivos mediales o laterales; el 1.er molar es anterior al 2.º).

Los niños tienen 20 dientes deciduos; los adultos normalmente tienen 32 dientes

permanentes (fig. 8-80 A y C). Las edades habituales de erupción de los dientes se exponen en la figura 8-81 y en las tablas 8-13 A y 8-13 B. Antes de la erupción, los dientes en desarrollo se alojan en los arcos alveolares en forma de **gérmenes dentales** (fig. 8-80 B).

Los tipos de dientes se distinguen por sus características: **incisivos**, de bordes delgados y cortantes; **caninos**, formados por un cono prominente; **premolares** (bicúspides) con dos cúspides; y **molares**, con tres o más cúspides (fig. 8-80 A y C). La **cara vestibular** (labial o bucal) de cada diente se dirige hacia fuera, y la **cara lingual** hacia dentro (v. fig. 8-79 B). Según la nomenclatura práctica que se utiliza en odontología, la **cara mesial** de un diente es la que se dirige hacia el plano medio de la parte facial del cráneo. La **cara distal** se aleja de este plano; ambas caras, mesial y distal, son *superficies de contacto*, es decir, que contactan con los dientes adyacentes. La cara masticatoria es la **cara oclusal.**

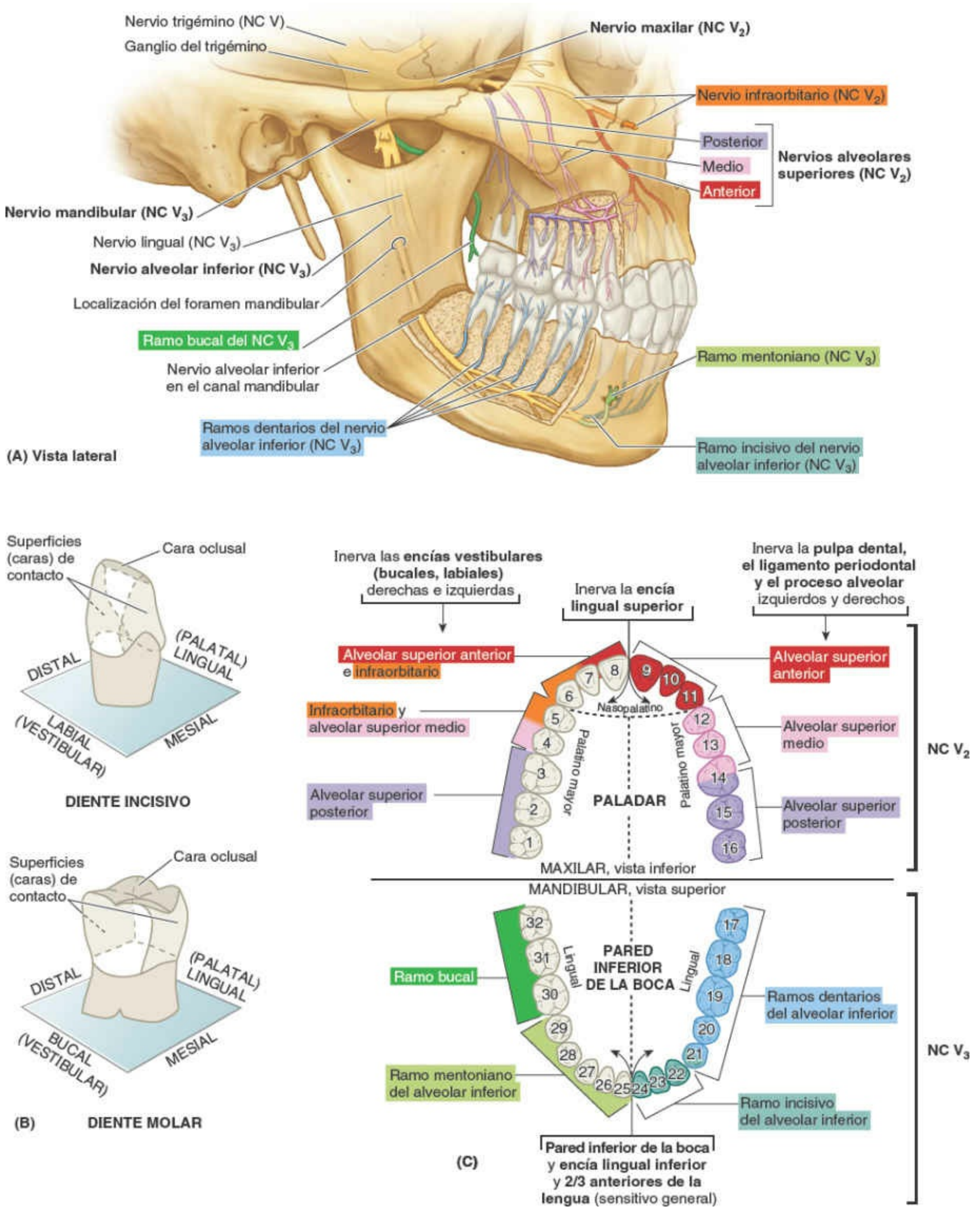

FIGURA 8-79. Inervación de los dientes y las encías. A) Nervios alveolares superiores e inferior. **B)** Caras de un incisivo y de un molar. **C)** Inervación de la boca y los dientes.

PARTES Y ESTRUCTURA DE LOS DIENTES

Los dientes se componen de corona, cuello y raíz (fig. 8-82). La **corona** sobresale de la encía. El **cuello** se halla entre la corona y la raíz. La **raíz** está unida al alvéolo dentario por el *periodonto* (tejido conectivo rodeado de raíces); el número de raíces es variable. La mayor parte del diente está constituida por la **dentina**, cubierta por el **esmalte** sobre la corona, y por el **cemento** sobre la raíz. La **cavidad pulpar** contiene

tejido conectivo, vasos sanguíneos y nervios. El **conducto radicular** (conducto pulpar) da paso a los nervios y vasos que entran y salen de la cavidad pulpar a través del **foramen apical.**

Los **alvéolos dentarios** (figs. 8-81 B y 8-82 B) se hallan en los *procesos alveolares* del maxilar y la *parte alveolar* de la mandíbula (fig. 8-80 A). Son las estructuras esqueléticas que experimentan un mayor cambio a lo largo de la vida (v. fig. 8-81 B). Los alvéolos adyacentes están separados por los **septos interalveolares;** dentro del alvéolo, las raíces de los dientes que poseen más de una raíz están separadas por los **septos interradiculares** (figs. 8-81 B y 8-82 B). El hueso del alvéolo posee una fina corteza que está separada de las cortezas labial y lingual adyacentes por una cantidad variable de hueso trabecular. La pared labial del alvéolo es particularmente delgada en los dientes incisivos; en cambio, en los molares, la pared más delgada es la lingual. Por lo tanto, habitualmente se rompe la cara labial para extraer los incisivos, y la cara lingual para extraer los molares.

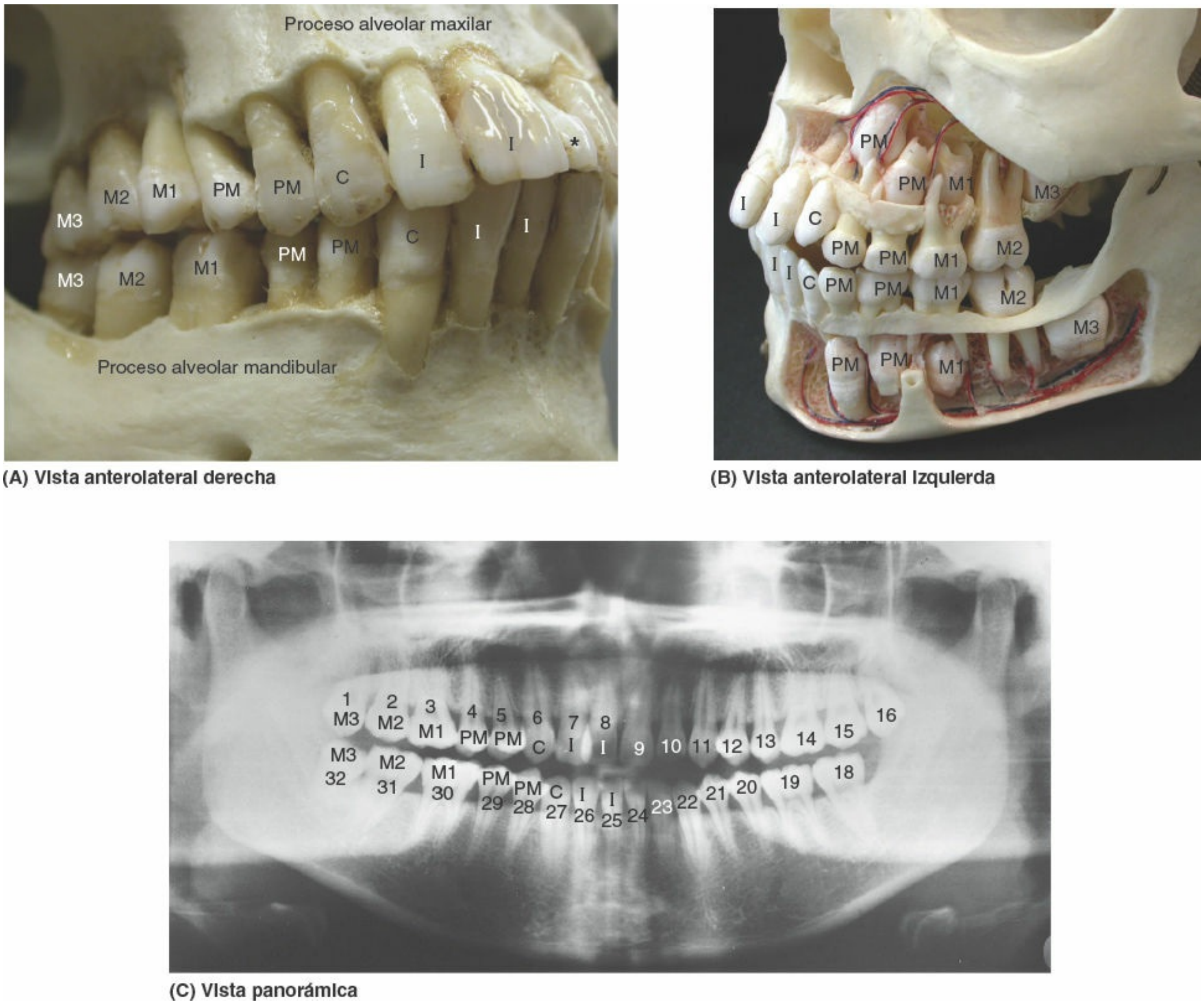

FIGURA 8-80. Dientes permanentes o secundarios. A) Dientes en oclusión. En este caso hay un diente supernumerario (*) en la línea media. **B)** Maxilar y mandíbula de un niño que empieza a mostrar los dientes secundarios. Se han retirado los procesos alveolares para mostrar las raíces de los dientes y los gérmenes (yemas) dentales. **C)** Pantomografía de la mandíbula y los maxilares de un adulto. Falta el 3.er molar inferior izquierdo. C, canino; I, incisivo; M1, M2, M3, 1.er, 2.º y 3.er molares; PM, premolar. (Parte **C** por cortesía del Dr. M. J. Pharoah, Associate Professor of Dental Radiology, Faculty of Dentistry, University of Toronto, Toronto, Ontario, Canada.)

TABLA 8-13 A. DIENTES DECIDUOS

Dientes deciduos	Incisivo central	Incisivo lateral	Canino	1.er molar	2.º molar
Erupción (meses)[a]	6-8	8-10	16-20	12-16	20-24
Muda (años)	6-7	7-8	10-12	9-11	10-12

[a]En algunos lactantes sanos, los primeros dientes (incisivos mediales) pueden no hacer erupción hasta la edad de 12-13 meses.

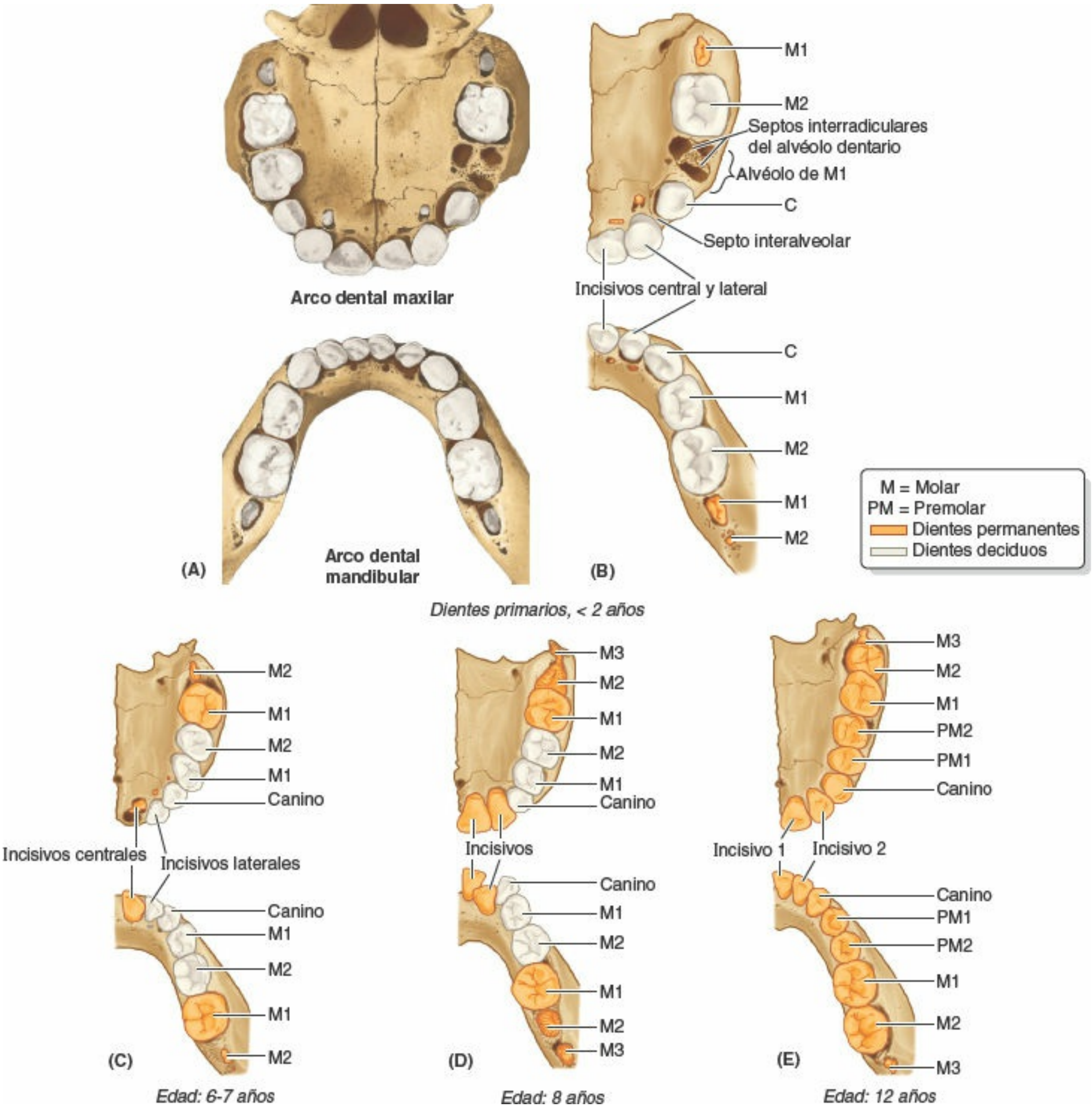

FIGURA 8-81. **Dientes primarios (deciduos) y erupción de los dientes permanentes.**

TABLA 8-13 B. DIENTES PERMANENTES

Dientes permanentes	Incisivo central	Incisivo lateral	Canino	1.er premolar	2.º premolar	1.er molar	2.º molar	3.er molar
Erupción (años)	7-8	8-9	10-12	10-11	11-12	6-7	12	13-25

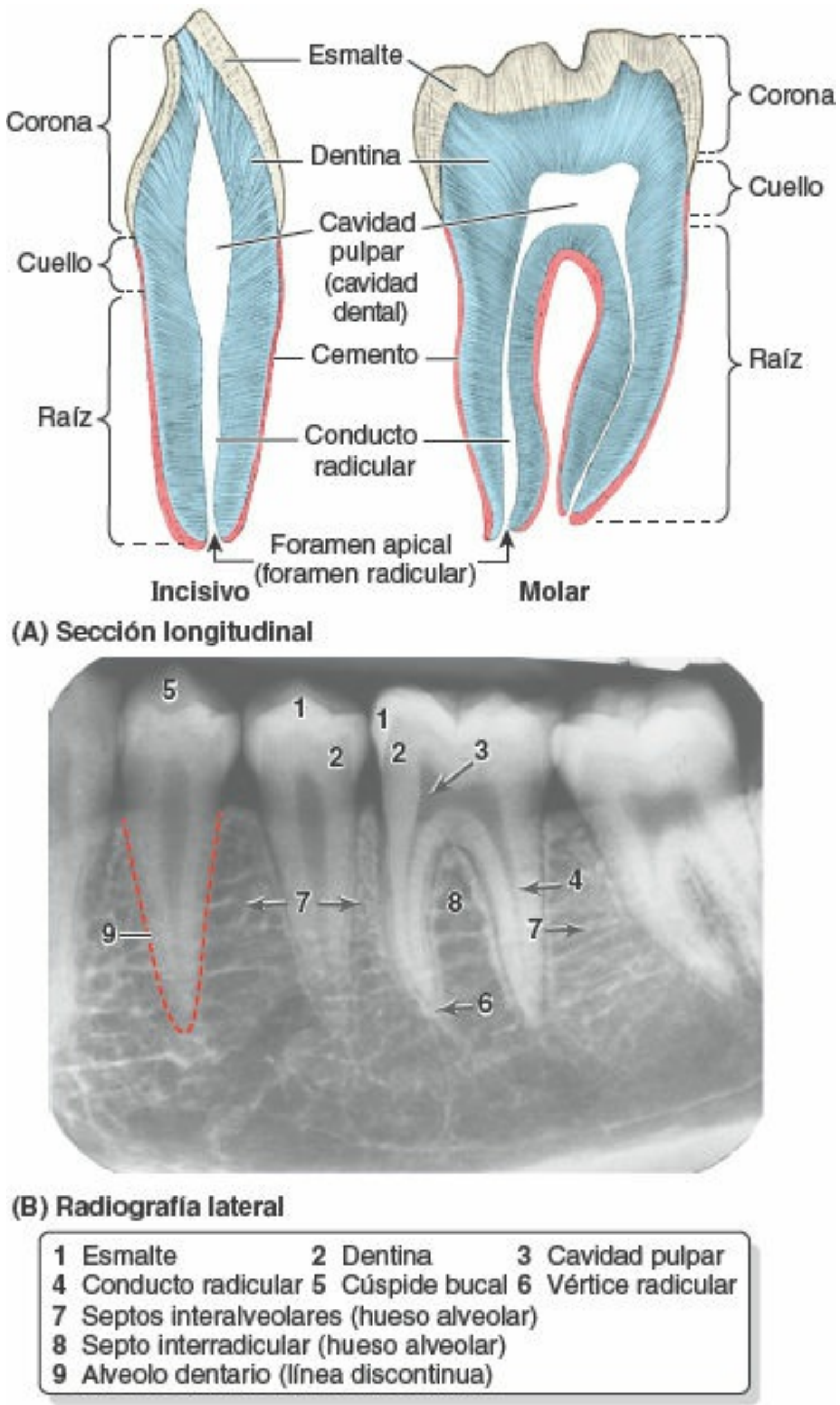

FIGURA 8-82. Sección de los dientes. A) Incisivo y molar. En las personas vivas, la cavidad pulpar es un espacio hueco en el interior de la corona y el cuello del diente que contiene tejido conectivo, vasos sanguíneos y nervios. La cavidad se estrecha hacia abajo, formando el conducto radicular, en un diente de una sola raíz, o un conducto radicular por raíz en un diente multirradicular. Los vasos y nervios entran o salen a través del foramen apical. **B)** Radiografía de dientes premolares y molares maxilares que muestra las características descritas en la parte **A.**

Las raíces de los dientes están unidas al hueso del alvéolo por una suspensión elástica que forma un tipo especial de articulación fibrosa, denominada **sindesmosis dentoalveolar** o **gonfosis.** El **periodonto** (membrana periodontal) está compuesto por fibras de colágeno que se extienden entre el cemento de la raíz y el periostio del alvéolo. Recibe abundantes terminaciones nerviosas táctiles presorreceptoras, capilares linfáticos y vasos sanguíneos glomerulares, y actúa como un cojinete hidráulico para frenar la presión masticatoria axial. Las *terminaciones nerviosas presorreceptoras* son sensibles a cambios de presión.

VASCULARIZACIÓN DE LOS DIENTES

Las **arterias alveolares superior** e **inferior**, ramas de la arteria maxilar, irrigan los dientes maxilares y mandibulares, respectivamente (v. figs. 8-73 y 8-74 A; tabla 8-12). Las **venas alveolares**, con los mismos nombres y distribución, acompañan a las arterias. Los **vasos linfáticos** de los dientes y las encías drenan principalmente en los *nódulos linfáticos submandibulares*(v. fig. 8-77).

INERVACIÓN DE LOS DIENTES

Los *nervios que inervan los dientes* se ilustran en la figura 8-79 A. Los ramos con denominación de los *nervios alveolares superior* (NC V_2) e *inferior* (NC V_3) dan lugar a los **plexos dentarios** que inervan los dientes maxilares y mandibulares.

Paladar

El **paladar** forma la pared superior arqueada de la boca y la pared inferior de las cavidades nasales (fig. 8-83). Separa la cavidad bucal de las cavidades nasales y la nasofaringe, o parte de la faringe superior al paladar blando. La cara superior (nasal) del paladar está cubierta por mucosa respiratoria, mientras que la cara inferior (bucal) lo está por mucosa bucal, densamente poblada de glándulas. El paladar consta de dos regiones: el paladar duro anterior y el paladar blando posterior.

PALADAR DURO

El **paladar duro** es abovedado (cóncavo) y está ocupado principalmente por la lengua cuando esta se encuentra en reposo. Los dos tercios anteriores del paladar poseen un esqueleto óseo formado por los procesos palatinos de los maxilares y las láminas horizontales de los huesos palatinos (fig. 8-84 A). La **fosa incisiva** es una depresión situada en la línea media del paladar óseo posterior a los dientes incisivos centrales, en la cual se abren los conductos incisivos. Los nervios nasopalatinos discurren desde la nariz a través de un número variable de conductos y forámenes incisivos que se abren en la fosa incisiva (v. fig. 8-87 B).

Medial al 3.er molar, el *foramen palatino mayor* atraviesa el borde lateral del paladar óseo (fig. 8-84 A). Los *vasos y el nervio palatinos mayores* emergen de este foramen y discurren ante-riormente por el paladar. Los *forámenes palatinos menores*, posteriores al foramen palatino mayor, atraviesan el proceso piramidal del hueso palatino. Estos forámenes conducen los *nervios y vasos palatinos menores* al paladar blando y las estructuras adyacentes (v. fig. 8-87).

PALADAR BLANDO

El **paladar blando** es el tercio posterior móvil del paladar, suspendido del borde posterior del paladar duro (figs. 8-83 y 8-84 B). El paladar blando carece de esqueleto óseo; sin embargo, su *porción aponeurótica* anterior está fortalecida por la **aponeurosis palatina**, que se une al borde posterior del paladar duro. La aponeurosis es gruesa anteriormente y delgada posteriormente, donde se une con una *porción muscular del paladar blando*. Posteroinferiormente, el paladar blando presenta un borde libre curvo, del cual pende una prolongación cónica, la **úvula.**

Cuando una persona deglute, el paladar blando se tensa inicialmente para permitir

que la lengua presione contra él y empuje el bolo alimentario (masa masticada) hacia la parte posterior de la cavidad bucal. Luego, el paladar blando se eleva posterior y superiormente contra la pared de la faringe, y previene así el paso del alimento hacia el interior de la cavidad nasal.

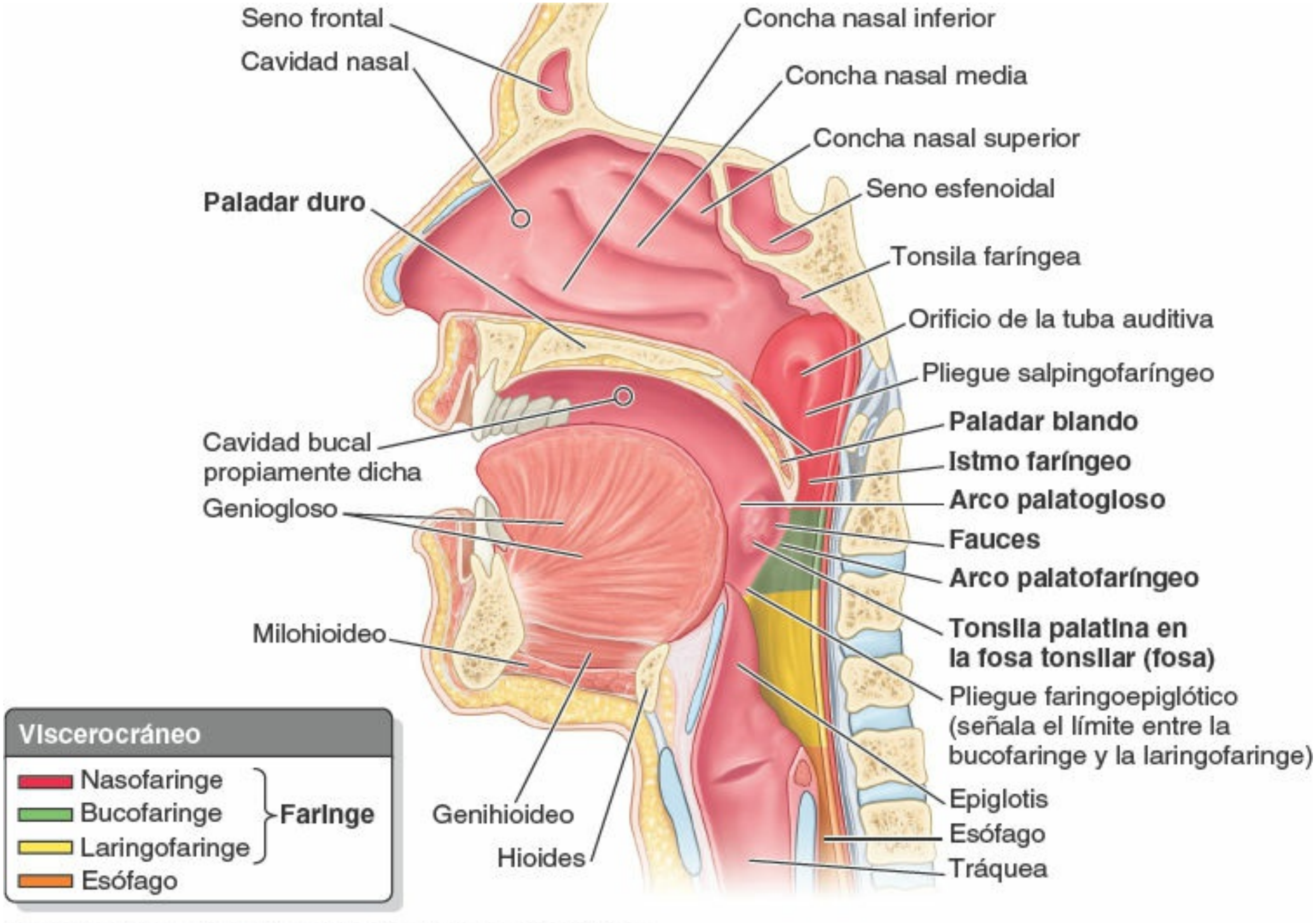

Vista medial de la mitad derecha del viscerocráneo

FIGURA 8-83. Sección media de la cabeza y el cuello. La vía respiratoria y la vía para el paso del alimento se cruzan en la faringe. El paladar blando actúa como una válvula, elevando hasta sellarlo el istmo de las fauces que conecta la cavidad nasal y la nasofaringe con la cavidad bucal y la bucofaringe.

Lateralmente, el paladar blando se continúa con la pared de la faringe y se une con la lengua y la faringe mediante los **arcos palatogloso** y **palatofaríngeo**, respectivamente (fig. 8-83). Hay unos pocos botones gustativos en el epitelio que cubre la cara bucal del paladar blando, la pared posterior de la bucofaringe y la epiglotis.

Las **fauces** (del latín, garganta) son el espacio comprendido entre la cavidad bucal y la faringe. Están limitadas superiormente por el paladar blando, inferiormente por la raíz de la lengua y lateralmente por los **pilares de las fauces**, los *arcos palatoglosos* y *palatofaríngeos*. El **istmo de las fauces** es el corto espacio constreñido que establece conexión entre la cavidad bucal propiamente dicha y la bucofaringe. El istmo está limitado anteriormente por los pliegues palatoglosos y posteriormente por los pliegues palatofaríngeos. Las **tonsilas palatinas**, denominadas a menudo «las amígdalas», son dos masas de tejido linfoide, una a cada lado de la bucofaringe. Cada tonsila se sitúa en un **seno tonsilar (fosa)**, limitada por los arcos palatogloso y palatofaríngeo y la lengua.

CARACTERÍSTICAS DE LA SUPERFICIE DEL PALADAR

La mucosa del paladar duro se halla fuertemente unida al hueso subyacente (fig. 8-85 A); por lo tanto, las inyecciones submucosas aquí son extremadamente dolorosas. La *encía lingual superior*, o porción de la encía que cubre la cara lingual de los dientes y los procesos alveolares, se continúa con la mucosa del paladar; por consiguiente, al inyectar un anestésico en la encía de un diente, queda anestesiada la mucosa del paladar adyacente.

Profundamente a la mucosa del paladar se hallan las **glándulas palatinas** que secretan moco (fig. 8-85 B). Las aberturas de los conductos de estas glándulas otorgan un aspecto de hoyuelos (piel de naranja) a la mucosa palatina. En la línea media, posterior a los dientes incisivos maxilares, se halla la **papila incisiva.** Esta elevación de la mucosa está situada inmediatamente anterior a la *fosa incisiva* subyacente (fig. 8-84 A).

Radiados lateralmente desde la papila incisiva se hallan varios **pliegues palatinos transversos** o rugosidades palatinas (fig. 8-85 A y B), que ayudan a manejar el alimento durante la masticación. Posteriormente en la línea media del paladar desde la papila incisiva se halla una estrecha línea blanquecina, el **rafe palatino**, que puede presentarse como una cresta anteriormente y un surco posteriormente. El rafe palatino marca el lugar de fusión de los procesos palatinos embrionarios (crestas palatinas) (Moore et al., 2016). Con la ayuda de la lengua, uno mismo puede notarse los pliegues palatinos transversos y el rafe palatino.

MÚSCULOS DEL PALADAR BLANDO

El paladar blando puede elevarse y ponerse en contacto con la pared posterior de la faringe. De este modo se cierra el *istmo de la faringe*, para lo cual es necesario respirar a través de la boca. El paladar blando también puede dirigirse inferiormente para contactar con la parte posterior de la lengua. Con esta maniobra se cierra el *istmo de las fauces*, de manera que el aire espirado se expulsa a través de la nariz (aunque la boca esté abierta) y se impide que las sustancias de la cavidad bucal pasen a la faringe. Al tensar el paladar blando se coloca en una posición intermedia, de modo que la lengua puede empujar contra él, comprimir el alimento masticado e impulsarlo al interior de la faringe para deglutirlo.

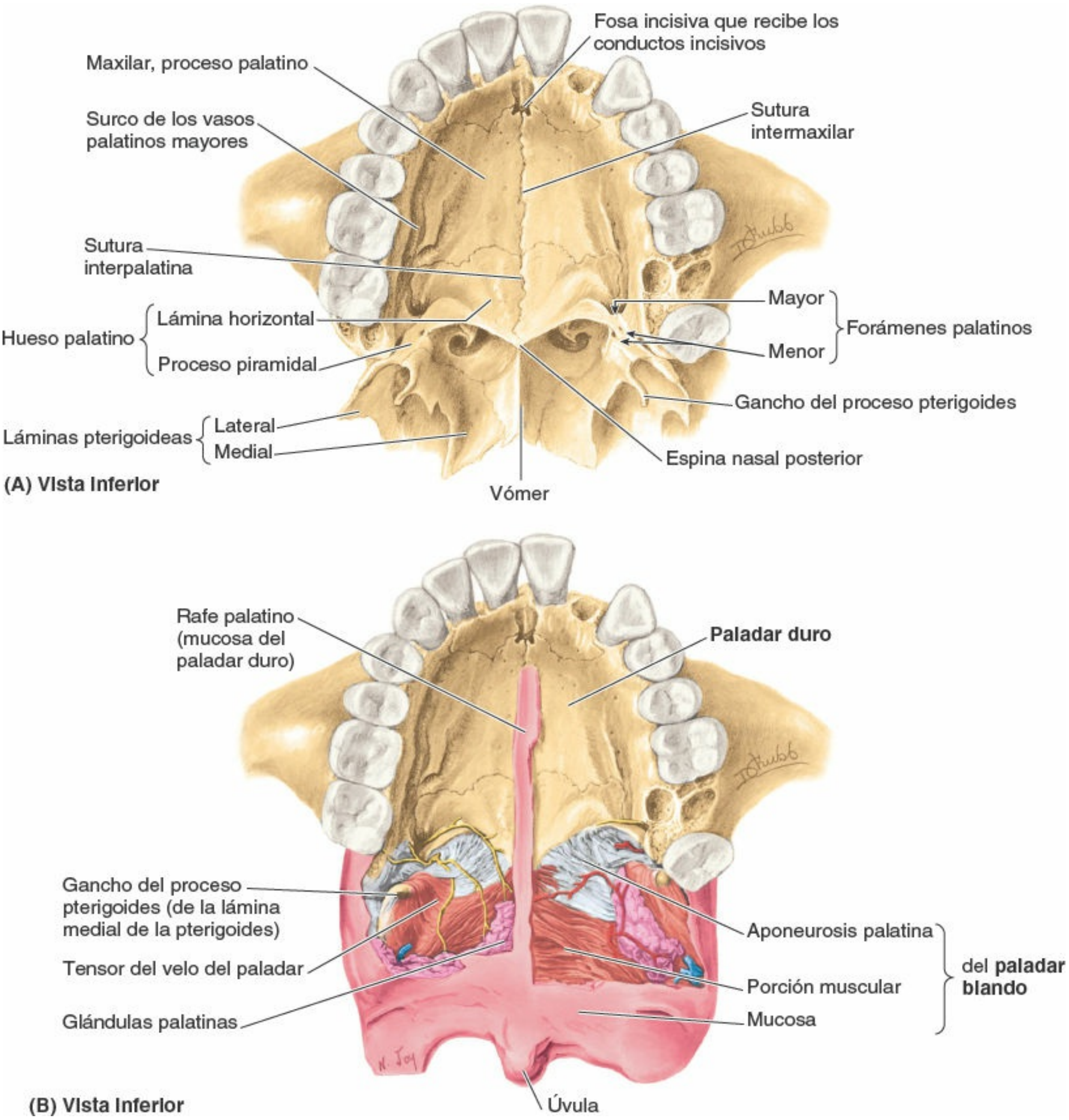

FIGURA 8-84. Paladar. Huesos y estructuras del paladar duro y blando. El paladar consta de porciones ósea **(A)**, aponeurótica y muscular **(B).** En la parte **B** se ha retirado la mucosa a cada lado del rafe palatino. La aponeurosis palatina está formada por la fusión de los tendones aplanados de los músculos tensores del velo del paladar derecho e izquierdo. Antes de aplanarse, cada tendón usa el gancho del proceso pterigoides como una tróclea o polea, y redirecciona su línea de tracción unos 90°.

Los cinco músculos del paladar blando se originan en la base del cráneo y descienden hacia el paladar. Se ilustran en la figura 8-86, y sus inserciones, inervación y acciones se detallan en la tabla 8-14. Nótese que el sentido de tracción del vientre del *tensor del velo del paladar* se redirige unos 90º, debido a que su tendón utiliza el gancho pterigoideo como polea o tróclea, lo que le permite traccionar horizontalmente sobre la aponeurosis (figs. 8-84 B y 8-86).

VASCULARIZACIÓN E INERVACIÓN DEL PALADAR

El paladar posee una abundante irrigación sanguínea procedente en ambos lados de la **arteria palatina mayor**, rama de la arteria palatina descendente (fig. 8-87). La arteria

palatina mayor atraviesa el foramen homónimo y discurre anteromedialmente. La **arteria palatina menor**, una rama más pequeña de la arteria palatina descendente, penetra en el paladar a través del foramen palatino menor y se anastomosa con la **arteria palatina ascendente**, rama de la arteria facial (fig. 8-87 B). Las **venas del paladar** son tributarias del *plexo venoso pterigoideo*.

Los *nervios sensitivos del paladar* son ramos del nervio maxilar (NC V_2), que se ramifican desde el *ganglio pterigopalatino* (fig. 8-87 A). El **nervio palatino mayor** inerva las encías, la mucosa y las glándulas de la mayor parte del paladar duro. El **nervio nasopalatino** inerva la mucosa de la parte anterior del paladar duro (fig. 8-87 B). Los **nervios palatinos menores** inervan el paladar blando. Los nervios palatinos acompañan a las arterias a través de los forámenes palatinos mayor y menor, respectivamente. Excepto el tensor del velo del paladar, inervado por el NC V_3, todos los músculos del paladar blando reciben su inervación a través del *plexo nervioso faríngeo* (v. cap. 9).

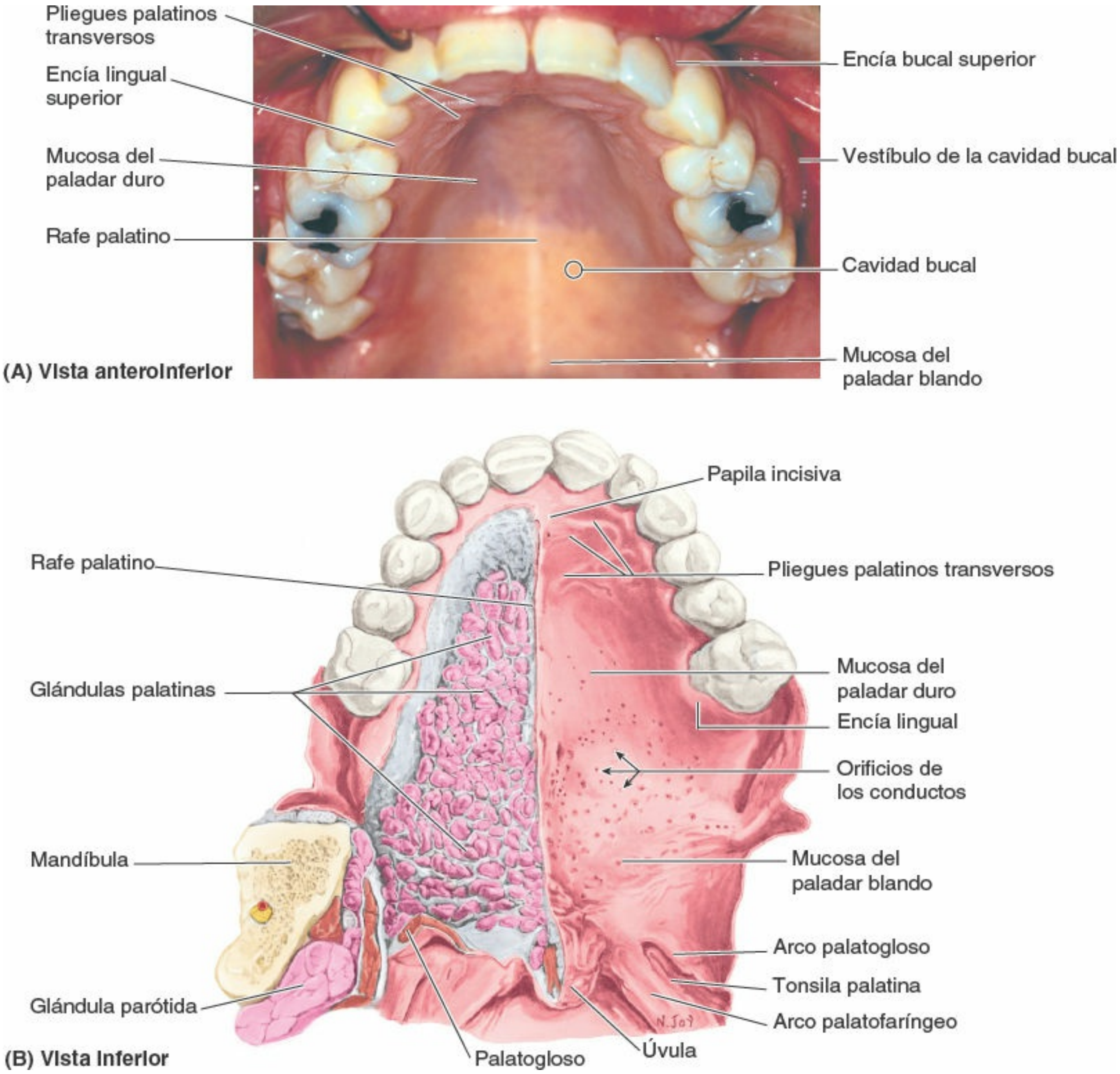

FIGURA 8-85. Dientes maxilares y paladar. A) Dientes maxilares y mucosa que cubre el paladar duro en una persona viva. **B)** Mucosa y glándulas del paladar. Los orificios de los conductos de las glándulas palatinas

proporcionan a la mucosa un aspecto anaranjado. Las glándulas palatinas forman una capa gruesa en el paladar blando y una capa fina en el paladar duro; faltan en la región de la fosa incisiva y en la parte anterior del rafe palatino. (Parte **A** por cortesía del Dr. B. Liebgott, Professor, Division of Anatomy, Department of Surgery, University of Toronto, Toronto, Ontario, Canada.)

Lengua

La **lengua** es un órgano muscular móvil cubierto por mucosa que puede adoptar una serie de formas y posiciones. Se halla en parte en la cavidad bucal y en parte en la bucofaringe. Las principales funciones de la lengua son la articulación (formación de palabras al hablar) y la introducción de los alimentos en la bucofaringe como parte de la deglución. La lengua participa también en la masticación, el gusto y la limpieza bucal.

PARTES Y CARAS DE LA LENGUA

La lengua tiene una raíz, un cuerpo y un ápice (fig. 8-88 A). La **raíz de la lengua** es la porción posterior fijada, que se extiende entre la mandíbula, el hueso hioides y la cara posterior de la lengua, casi vertical. El **cuerpo de la lengua** está constituido aproximadamente por sus dos tercios anteriores, entre la raíz y el ápice. El **ápice** (punta) de la lengua es el extremo anterior de su cuerpo, que se apoya sobre los dientes incisivos. El cuerpo y el ápice de la lengua son extremadamente móviles.

La lengua presenta dos caras. La más extensa, la cara superior y posterior, es el *dorso de la lengua* (conocido como parte superior de la lengua). La *cara inferior de la lengua* (parte inferior) descansa habitualmente sobre la pared inferior de la boca. El borde de la lengua, que separa las dos caras, está relacionado a ambos lados con las encías linguales y los dientes laterales. El **dorso de la lengua** se caracteriza por la presencia de un surco en V, el **surco terminal**, cuyo ápice está dirigido posteriormente hacia el *foramen ciego* (fig. 8-88 B). Este pequeño hoyo, a menudo ausente, es el resto afuncional de la parte proximal del conducto tirogloso embrionario, a partir del cual se desarrolla la glándula tiroides. El surco terminal divide transversalmente el dorso de la lengua en una **parte anterior** al surco, que está en la cavidad bucal propiamente dicha, y una **parte posterior** al surco, en la bucofaringe.

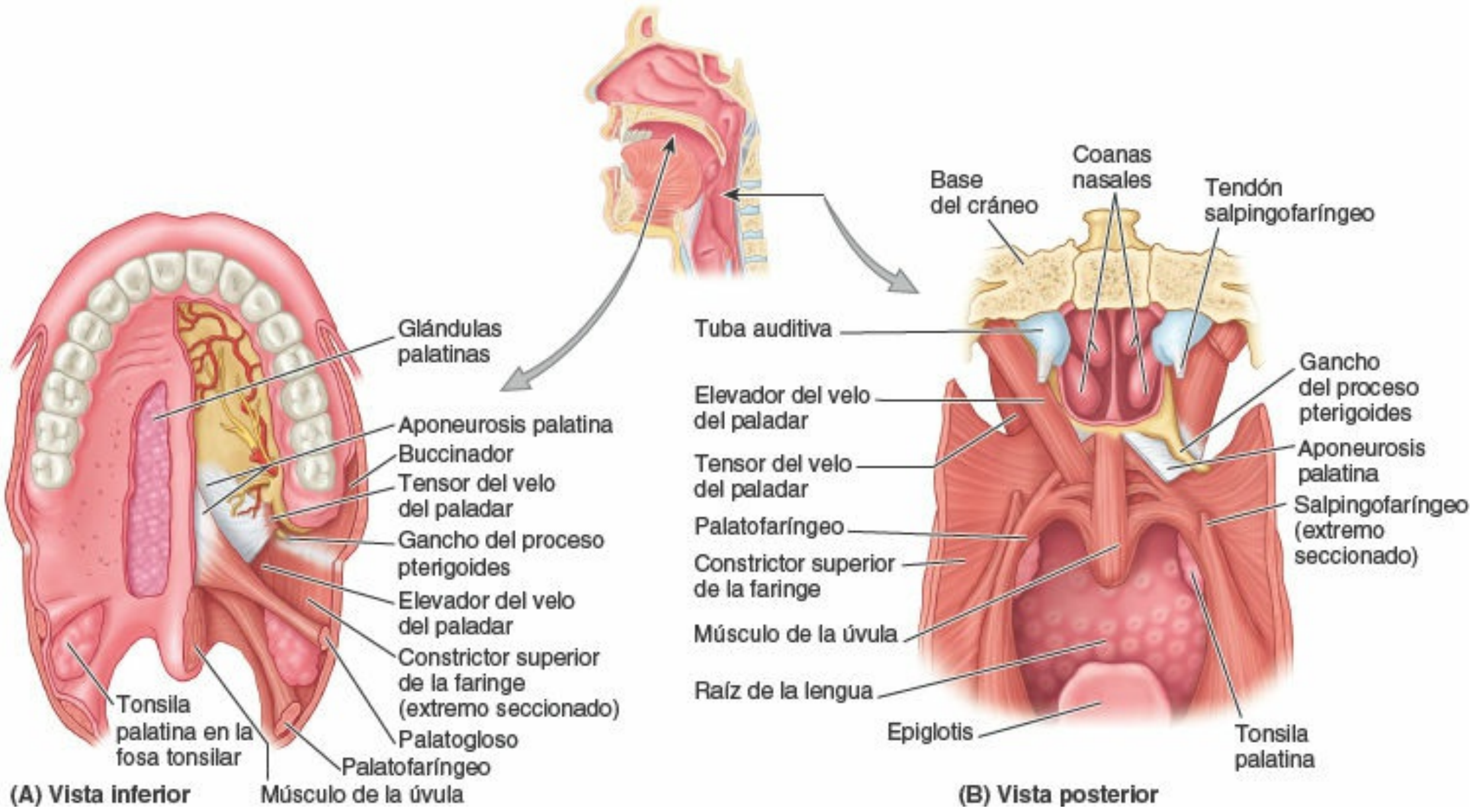

FIGURA 8-86. Músculos del paladar blando.

TABLA 8-14. MÚSCULOS DEL PALADAR BLANDO

Músculo	Inserción superior	Inserción inferior	Inervación	Acción principal
Tensor del velo del paladar	Fosa escafoidea de la lámina medial de la pterigoides, espina del esfenoides y cartílago de la tuba auditiva	Aponeurosis palatina	Nervio pterigoideo medial (un ramo del nervio mandibular, NC V_3) a través del ganglio ótico	Tensa el paladar blando y abre el orificio de la tuba auditiva durante la deglución y el bostezo
Elevador del velo del paladar	Cartílago de la tuba auditiva y porción petrosa del temporal		Ramo faríngeo del nervio vago (NC X) a través del plexo faríngeo	Eleva el paladar blando durante la deglución y el bostezo
Palatogloso	Aponeurosis palatina	Lado de la lengua		Eleva la parte posterior de la lengua y tira del paladar blando hacia la lengua
Palatofaríngeo	Paladar duro y aponeurosis palatina	Pared lateral de la faringe		Tensa el paladar blando y tira de las paredes de la faringe superior, anterior y medialmente durante la deglución
Músculo de la úvula	Espina nasal posterior y aponeurosis palatina	Mucosa de la úvula		Acorta la úvula y tira de ella superiormente

Un surco medio divide la parte anterior de la lengua en dos, derecha e izquierda. La *mucosa de la parte anterior* de la lengua es relativamente delgada y se halla muy unida al músculo subyacente. Su textura es rugosa por las numerosas **papilas linguales** de pequeño tamaño:

- Las **papilas circunvaladas** son grandes y de cúspide aplanada; se encuentran directamente anteriores al surco terminal y se disponen en una fila en forma de V. Están rodeadas por surcos profundos semejantes a fosos circulares, cuyas pare-des están recubiertas por *botones gustativos.* Los conductos de las glándulas serosas linguales se abren en estos surcos.
- Las **papilas foliadas** son pequeños pliegues laterales de la mucosa lingual; están poco desarrolladas en la especie humana.
- Las **papilas filiformes** son largas, numerosas y contienen terminaciones nerviosas aferentes sensibles al tacto. Estas proyecciones cónicas son de un color gris rosado y se hallan dispuestas en filas en forma de V, paralelamente al

surco terminal excepto en el ápice, donde suelen disponerse transversalmente.

- Las **papilas fungiformes** tienen forma de seta y aparecen como puntos rosas o rojos; están esparcidas entre las papilas filiformes, pero son más numerosas en el ápice y los bordes de la lengua.

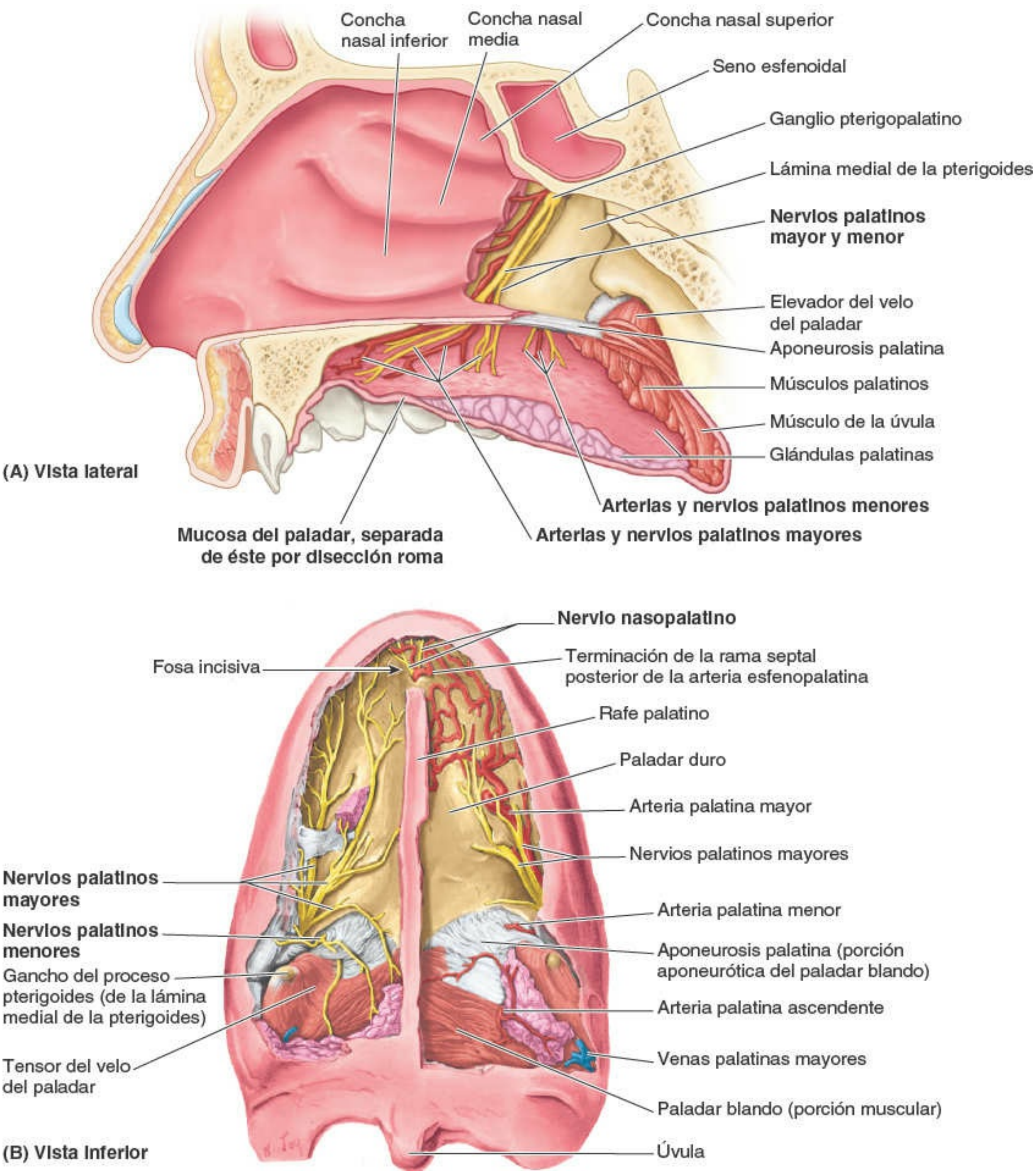

FIGURA 8-87. Nervios y vasos del paladar. A) En esta disección de la parte posterior de la pared lateral de la cavidad nasal se ha separado la mucosa del paladar, que contiene una capa de glándulas mucosas, de las regiones dura y blanda del paladar mediante disección roma. Se han seccionado los extremos posteriores de las conchas nasales media e inferior; estas y el mucoperiostio se han separado de la pared de la nariz hasta el borde posterior de la lámina medial de la pterigoides. Se ha roto la lámina perpendicular del palatino para exponer las arterias y los nervios palatinos que descienden desde la fosa pterigopalatina en el conducto palatino. **B)** Nervios y vasos de un paladar sin dientes. Se ha retirado la mucosa a cada lado del rafe medio, mostrando un ramo del nervio palatino mayor a cada lado, y la arteria en el lado lateral. Hay cuatro arterias palatinas, dos en el paladar duro (palatina mayor y rama terminal de la arteria esfenopalatina/septal nasal

posterior) y dos en el paladar blando (palatina menor y palatina ascendente).

Las papilas circunvaladas, foliadas y la mayoría de las fungiformes contienen receptores gustativos en los botones gustativos.

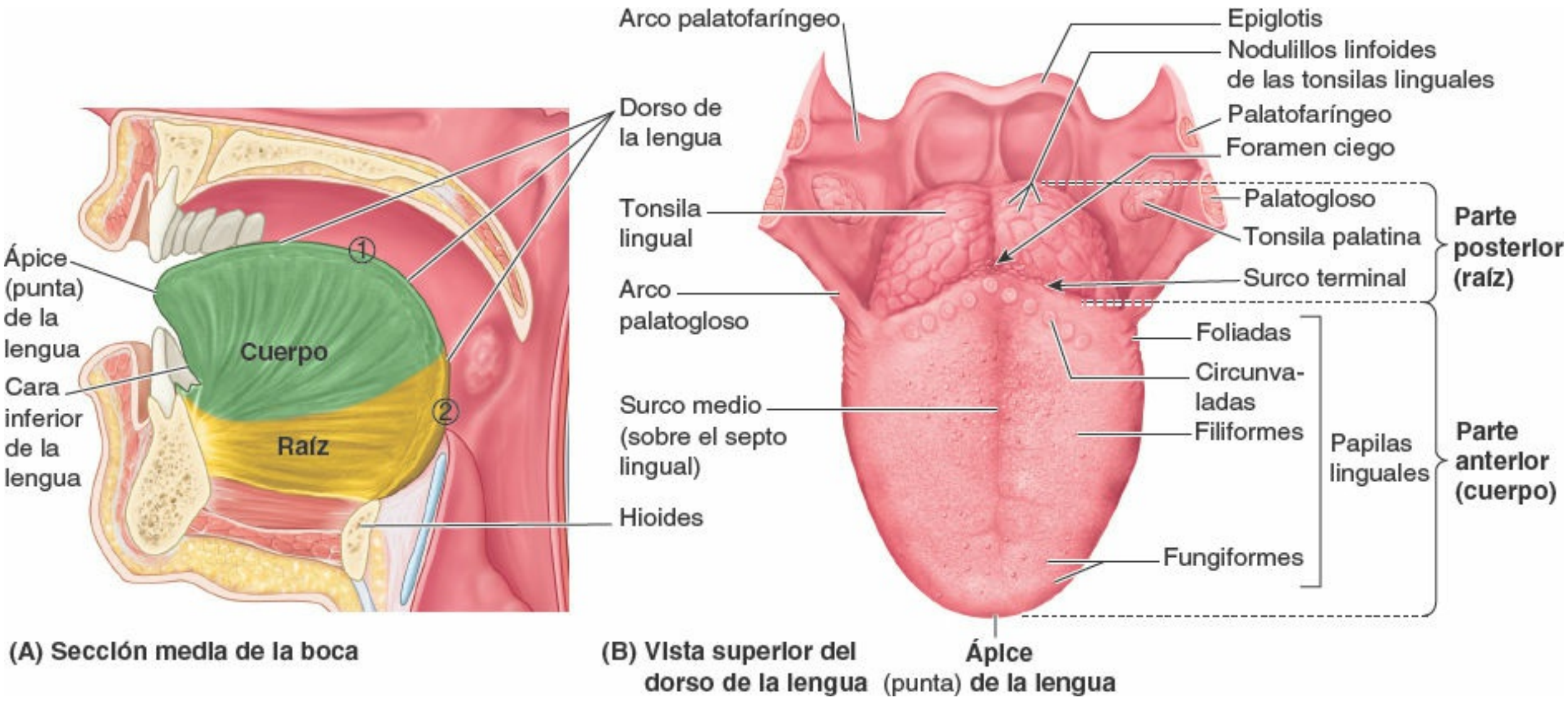

FIGURA 8-88. Partes y características de la lengua. La porción libre anterior que constituye la mayor parte de la masa de la lengua es el cuerpo. La superficie superior del cuerpo en la cavidad bucal es el dorso (1). La porción fija posterior es la raíz de la lengua (2). **B)** Las partes anterior (dos tercios) y posterior (un tercio) del dorso de la lengua están separadas por el surco terminal y el foramen ciego. Los *corchetes* indican partes del dorso de la lengua que no abarcan etiquetas específicas.

La *mucosa de la parte posterior* de la lengua es más gruesa y móvil. Carece de papilas linguales, pero los **nodulillos linfoides** subyacentes, a los que se conoce colectivamente como **tonsila** (amígdala) **lingual**, confieren su aspecto adoquinado e irregular a esta parte de la lengua. La parte faríngea de la lengua constituye la pared anterior de la bucofaringe y sólo puede inspeccionarse con un espejo o al ejercer presión hacia abajo con un depresor lingual.

La **cara inferior de la lengua** está cubierta por una mucosa delgada y transparente (fig. 8-89). Esta cara conecta con la pared inferior de la boca mediante un repliegue medio denominado **frenillo lingual**, a pesar del cual puede moverse libremente la porción anterior de la lengua. A cada lado del frenillo, una vena lingual profunda es visible a través de la delgada mucosa. Existe una **carúncula sublingual** (papila) a cada lado de la base del frenillo lingual; en ella se encuentra el *orificio del conducto submandibular*, procedente de la glándula salival submandibular.

MÚSCULOS DE LA LENGUA

La lengua es esencialmente una masa de músculos que está cubierta, en su mayor parte, por mucosa (fig. 8-90; tabla 8-15). Al igual que en los músculos orbitales, es tradicional describir las acciones de los músculos de la lengua asociando: *1)* una única acción a un músculo específico, o *2)* describiendo un movimiento particular como consecuencia de la acción de un único múscu lo. Este enfoque facilita el aprendizaje, pero simplifica en exceso las acciones de la lengua. Los músculos de la lengua no actúan ais ladamente, y algunos realizan múltiples acciones; además, partes de un solo músculo pueden actuar de modo independiente y producir acciones

diferentes, incluso antagónicas. En general, sin embargo, los *músculos extrínsecos modifican la posición de la lengua*, y los *músculos intrínsecos alteran su forma*. Los cuatro músculos intrínsecos y los cuatro extrínsecos en cada mitad de la lengua están separados por un **septo lingual** (fig. 8-90 C) fibroso medio, que se fusiona posteriormente con la aponeurosis lingual (una lámina dura de tejido conectivo, la lámina propia, que se encuentra por debajo de la membrana mucosa dorsal de la lengua, donde se insertan los músculos linguales; fig. 8-90 B).

Músculos extrínsecos de la lengua. Los **músculos extrínsecos de la lengua** (geniogloso, hiogloso, estilogloso y palatogloso) se originan fuera de la lengua y se insertan en ella. Aunque su acción principal es mover la lengua, también pueden modificar su forma. Se ilustran en la figura 8-90, y su forma, posición, inserciones y acciones principales se describen en la tabla 8-15.

Músculos intrínsecos de la lengua. Los músculos longitudinales superior e inferior, transverso y vertical, están confinados a la lengua. Sus inserciones se realizan totalmente en el interior de la lengua y no se insertan en el hueso. Estos músculos se ilustran en la figura 8-90, y su forma, posición, inserciones y acciones principales se describen en la tabla 8-15. Los **músculos longitudinales superior** e **inferior** actúan conjuntamente para acortar y engrosar la lengua y retraerla cuando está protruida. Los **músculos transverso** y **vertical** actúan simultáneamente para alargar y estrechar la lengua; en esta acción, la lengua puede presionar contra los dientes incisivos o salir de la boca abierta (especialmente cuando actúa también la parte posteroinferior del geniogloso).

INERVACIÓN DE LA LENGUA

Todos los músculos de la lengua, excepto el *palatogloso*, reciben inervación motora del NC XII, el **nervio hipogloso** (fig. 8-91). El palatogloso es un músculo palatino inervado por el *plexo faríngeo* (v. fig. 8-46 A). En cuanto a la sensibilidad general (tacto y temperatura), la mucosa de los dos tercios anteriores de la lengua está inervada por el *nervio lingual*, ramo del NC V_3 (figs. 8-91, 8-95 y 8-96). Para la sensibilidad especial (gusto), dicha parte de la lengua, a excepción de las papilas circunvaladas, recibe inervación de la *cuerda del tímpano*, ramo del NC VII. La cuerda del tímpano se une al nervio lingual en la fosa infratemporal y discurre anteriormente en su vaina. La mucosa del tercio posterior de la lengua y las papilas circunvaladas reciben inervación del ramo lingual del *nervio glosofaríngeo* (NC IX) para las sensibilidades general y especial (fig. 8-91). Pequeños ramos del **nervio laríngeo interno**, ramo del nervio vago (NC X), aportan casi toda la sensibilidad general y algo de la sensibilidad especial a una pequeña área de la lengua situada inmediatamente anterior a la epiglotis. Estos nervios, sobre todo sensitivos, llevan también **fibras parasimpáticas secretomotoras** a las glándulas serosas de la lengua.

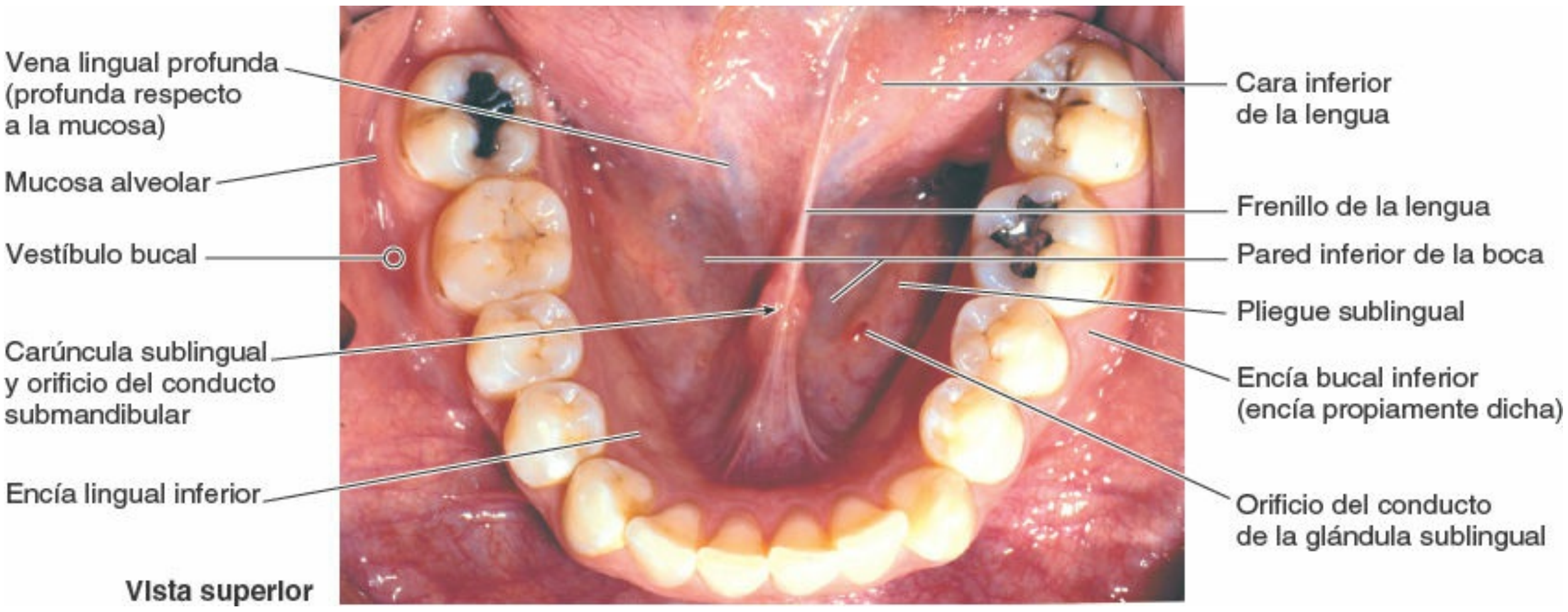

FIGURA 8-89. Pared inferior de la boca y vestíbulo bucal. La lengua está elevada y retraída hacia arriba. (Cortesía del Dr. B. Liebgott, Professor, Division of Anatomy, Department of Surgery, University of Toronto, Toronto, Ontario, Canada.)

Suelen existir *cuatro sensaciones gustativas básicas*, o sabores: *dulce, salado, ácido* y *amargo*. Recientemente, se ha identificado un quinto sabor básico (*unami*, estimulado por el glutamato monosódico). Se han descrito que ciertas áreas de la lengua son las más sensibles a distintos sabores, pero la evidencia indica que todas las áreas son capaces de detectar todos los sabores. Todos los demás «gustos» expresados por los gourmets son sensaciones olfatorias (olfato y aroma).

VASCULARIZACIÓN DE LA LENGUA

Las *arterias de la lengua* proceden de la **arteria lingual**, rama de la *arteria carótida externa* (fig. 8-92). Al entrar en la lengua, la arteria lingual discurre profundamente al músculo hiogloso. Las **arterias dorsales de la lengua** irrigan la raíz; las **arterias profundas de la lengua** irrigan el cuerpo de la lengua. Las arterias profundas de la lengua se comunican entre sí cerca del ápice de la lengua. El *septo lingual* impide la comunicación entre las arterias dorsales de la lengua (fig. 8-90 C).

Las *venas de la lengua* son las **venas dorsales de la lengua**, que acompañan a la arteria lingual; las **venas profundas de la lengua**, que comienzan en el ápice de la lengua, discurren posteriormente junto al frenillo lingual y desembocan en la **vena sublingual** (fig. 8-93). En el anciano, las venas sublinguales a menudo son varicosas (grandes y tortuosas). Algunas de estas venas, o todas ellas, pueden drenar de forma directa en la vena yugular interna, o indirectamente después de haberse unido para formar una **vena lingual**, que acompaña a la parte inicial de la arteria lingual.

El **drenaje linfático de la lengua** es excepcional. La mayor parte converge hacia el drenaje venoso y lo sigue; sin embargo, la linfa procedente del ápice de la lengua, el frenillo y la parte central del labio inferior sigue un curso independiente (fig. 8-94). *Los nódulos linfáticos de distintas áreas de la lengua drenan a través de cuatro vías:*

1. La linfa de la *raíz* drena bilateralmente en los **nódulos linfáticos cervicales profundos superiores.**
2. La linfa de la *parte medial del cuerpo* drena bilateral y directamente en los **nódulos linfáticos cervicales profundos inferiores.**
3. La linfa de las *partes laterales* derecha e izquierda *del cuerpo* drena en los

nódulos linfáticos submandibulares homo-laterales.

4. El *ápice y el frenillo* drenan en los **nódulos linfáticos submentonianos;** la porción medial drena en ambos lados.

Toda la linfa procedente de la lengua drena finalmente en los nódulos cervicales profundos y discurre por los troncos venosos yugulares al interior del sistema venoso en los ángulos venosos derecho e izquierdo.

Glándulas salivares

Las **glándulas salivares** incluyen las glándulas parótidas, submandibulares y sublinguales (fig. 8-95). El líquido transparente, insípido, inodoro y viscoso, la **saliva**, que secretan estas glándulas y las glándulas mucosas de la cavidad bucal:

- Mantiene húmeda la mucosa bucal.
- Lubrifica los alimentos durante la masticación.
- Comienza la digestión de los almidones.
- Sirve de «lavado de boca» intrínseco.
- Desempeña papeles significativos en la prevención de la caries dental y en la capacidad gustativa.

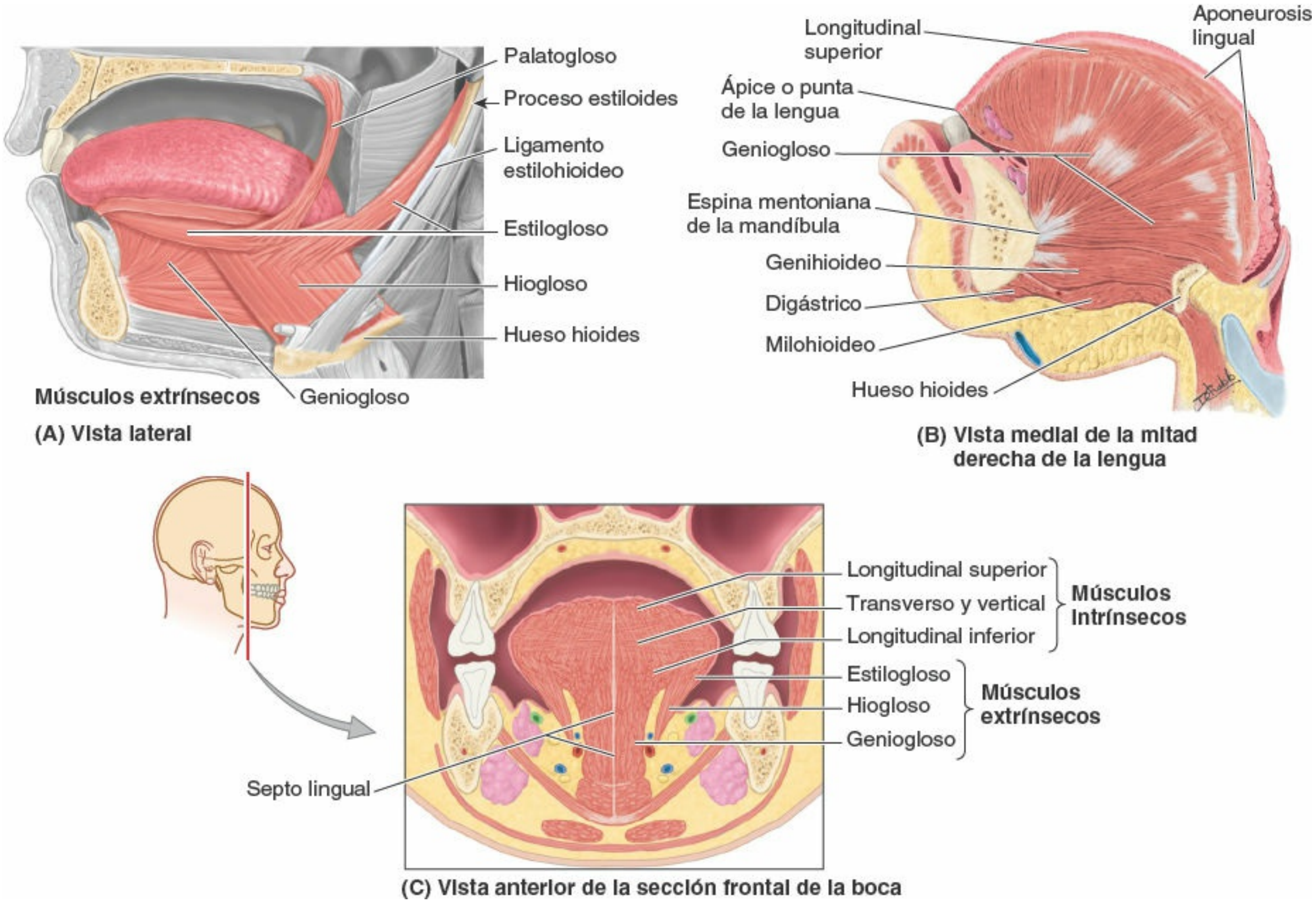

FIGURA 8-90. Músculos de la lengua.

TABLA 8-15. MÚSCULOS DE LA LENGUA

Músculo	Forma y posición	Inserción proximal	Inserción distal	Acción(es) principal(es)
Músculos extrínsecos de la lengua[a]				
Geniogloso	Músculo en forma de abanico; forma la mayor parte de la lengua	A través de un tendón corto en la parte superior de la espina mentoniana de la mandíbula	Todo el dorso de la lengua; las fibras más inferiores y más posteriores se unen al cuerpo del hioides	La actividad bilateral deprime la lengua, especialmente la porción central, creando un surco longitudinal; la parte posterior tira de la lengua anteriormente para impulsarla hacia delante[a]; la parte más anterior retrae el ápice de la lengua protruida; la contracción unilateral desvía la lengua hacia el lado contralateral
Hiogloso	Músculo delgado, cuadrilátero	Cuerpo y cuerno mayor del hioides	Caras inferiores de las partes laterales de la lengua	Deprime la lengua, sobre todo tirando inferiormente de sus lados; ayuda a acortar (retraer) la lengua
Estilogloso	Músculo triangular corto, pequeño	Borde anterior de la parte distal del proceso estiloides; ligamento estilohioideo	Lados de la lengua posteriormente, formando interdigitaciones con el hiogloso	Retrae la lengua y enrosca (eleva) sus lados; actúa con el geniogloso para formar un canal central durante la deglución
Palatogloso[b]	Músculo palatino estrecho, en forma de semiluna; forma el arco palatogloso posterior del istmo de las fauces	Aponeurosis palatina del paladar blando	Entra en la parte posterolateral de la lengua transversalmente y se mezcla con los músculos intrínsecos transversos de la lengua	Es capaz de elevar la parte posterior de la lengua o deprimir el paladar blando; actúa fundamentalmente como constrictor del istmo de las fauces
Longitudinal superior	Lámina delgada profunda a la mucosa del dorso de la lengua	Capa fibrosa submucosa y septo fibroso medio	Bordes de la lengua y mucosa	Enrosca la lengua longitudinalmente hacia arriba, elevando el ápice y los lados de la lengua; acorta (retrae) la lengua
Longitudinal inferior	Banda estrecha junto a la cara inferior	Raíz de la lengua y cuerpo del hioides	Ápice de la lengua	Enrosca la lengua longitudinalmente hacia abajo, deprimiendo el ápice; acorta (retrae) la lengua
Transverso	Profundo al músculo longitudinal superior	Septo fibroso medio	Tejido fibroso en los bordes laterales de la lengua	Estrecha y alarga (protruye) la lengua[c]
Vertical	Fibras que forman intersección con el músculo transverso	Capa fibrosa submucosa del dorso de la lengua	Cara inferior de los bordes de la lengua	Aplana y ensancha la lengua[c]

[a] Salvo el palatogloso, los músculos de la lengua están inervados por el nervio hipogloso (NC XII).
[b] El palatogloso, que en realidad es un músculo palatino, está inervado por el nervio vago (NC X).
[c] Actúan simultáneamente para protruir la lengua.

Además de las glándulas salivares principales, existen pequeñas **glándulas salivares accesorias** dispersas por el paladar, los labios, las mejillas, las tonsilas y la lengua. Las *glándulas parótidas*, las mayores de las tres glándulas salivares dobles, se han expuesto anteriormente en este capítulo. Las glándulas parótidas están localizadas lateral y posteriormente a las ramas de la mandíbula y a los músculos maseteros, dentro de vainas fibrosas rígidas, y drenan anteriormente por vía de conductos únicos que entran en el vestíbulo bucal frente al segundo molar maxilar (v. fig. 8-65).

GLÁNDULAS SUBMANDIBULARES

Las **glándulas submandibulares** se sitúan a lo largo del cuerpo de la mandíbula, parcialmente superiores e inferiores a la mitad posterior de la mandíbula, y también parcialmente super-ficiales y profundas al músculo milohioideo (fig. 8-96). El **conducto submandibular**, de unos 5 cm de largo, surge de la porción de la glándula que está situada entre los músculos milohioideo e hiogloso. A su paso desde la porción lateral a la medial, el *nervio lingual* forma un asa bajo el conducto, que discurre anteriormente y se abre en uno a tres orificios en una pequeña papila sublingual junto a la base del frenillo lingual (fig. 8-96 B). Los orificios de los

conductos submandibulares son visibles, y a menudo también puede verse la saliva goteando de ellos (o saliendo en *spray* al bostezar). La **irrigación arterial de las glándulas submandibulares** proviene de las **arterias submentonianas** (fig. 8-92). Las **venas** acompañan a las arterias. Los **vasos linfáticos** de las glándulas finalizan en los *nódulos linfáticos cervicales profundos,* sobre todo en el *nódulo yuguloomohioideo* (fig. 8-94 B).

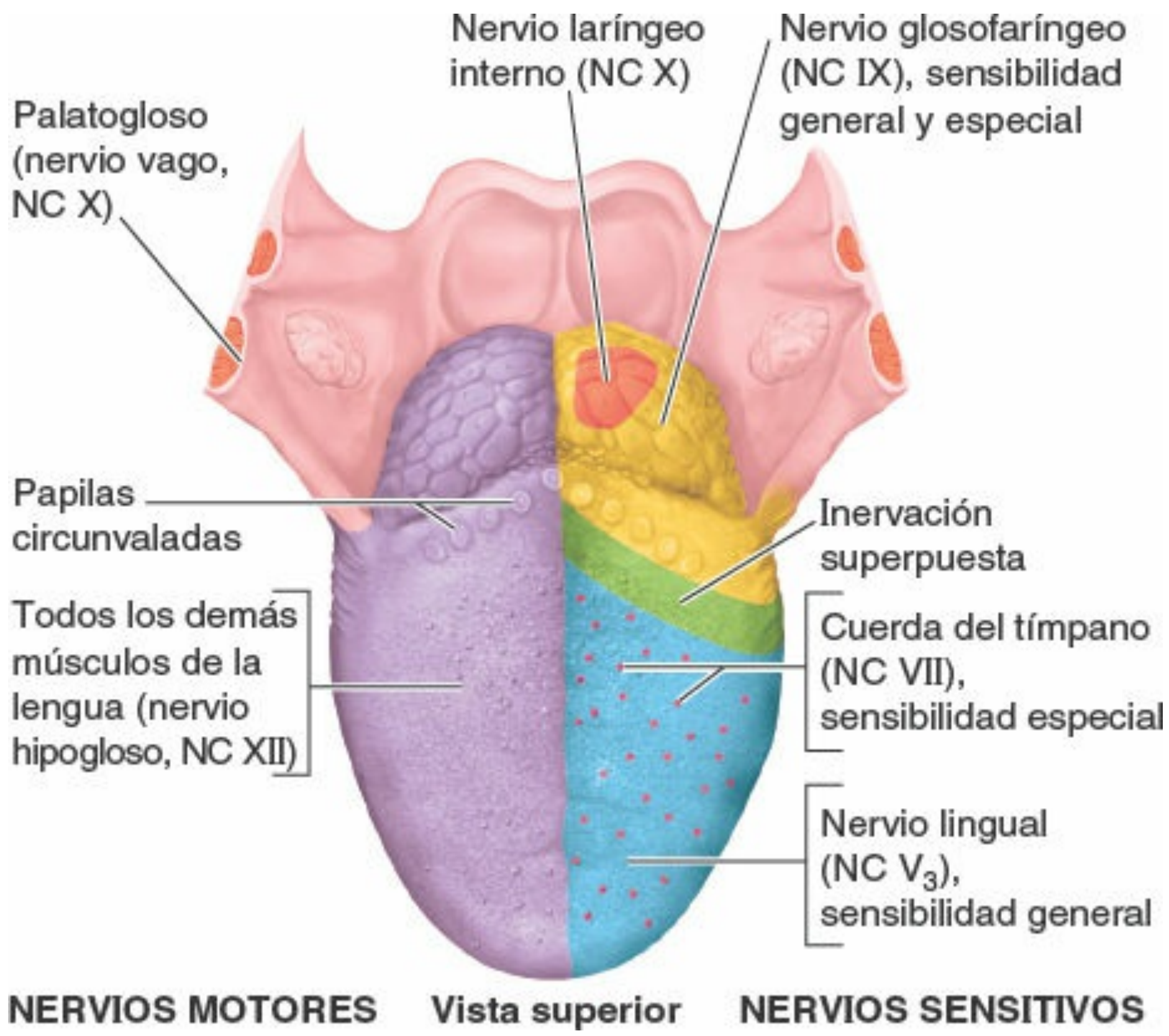

FIGURA 8-91. **Inervación de la lengua.**

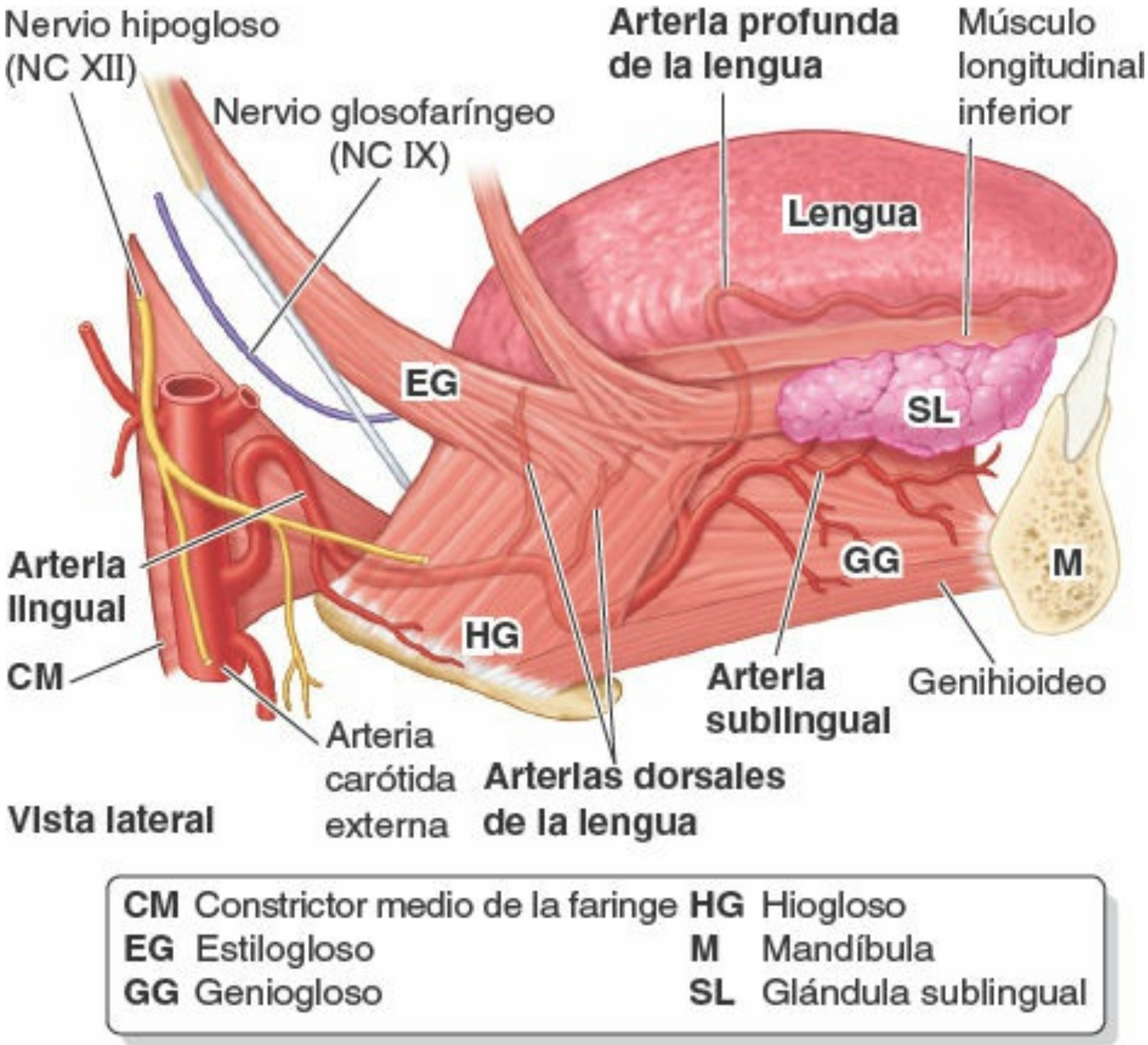

FIGURA 8-92. **Arterias de la lengua.** La principal arteria de la lengua es la arteria lingual, una rama de la arteria carótida externa. Las arterias dorsales de la lengua irrigan la raíz de la lengua y proporcionan una rama para la tonsila palatina. La arteria profunda de la lengua irriga el cuerpo de la lengua. Las arterias sublinguales irrigan la pared inferior de la boca, incluyendo las glándulas sublinguales.

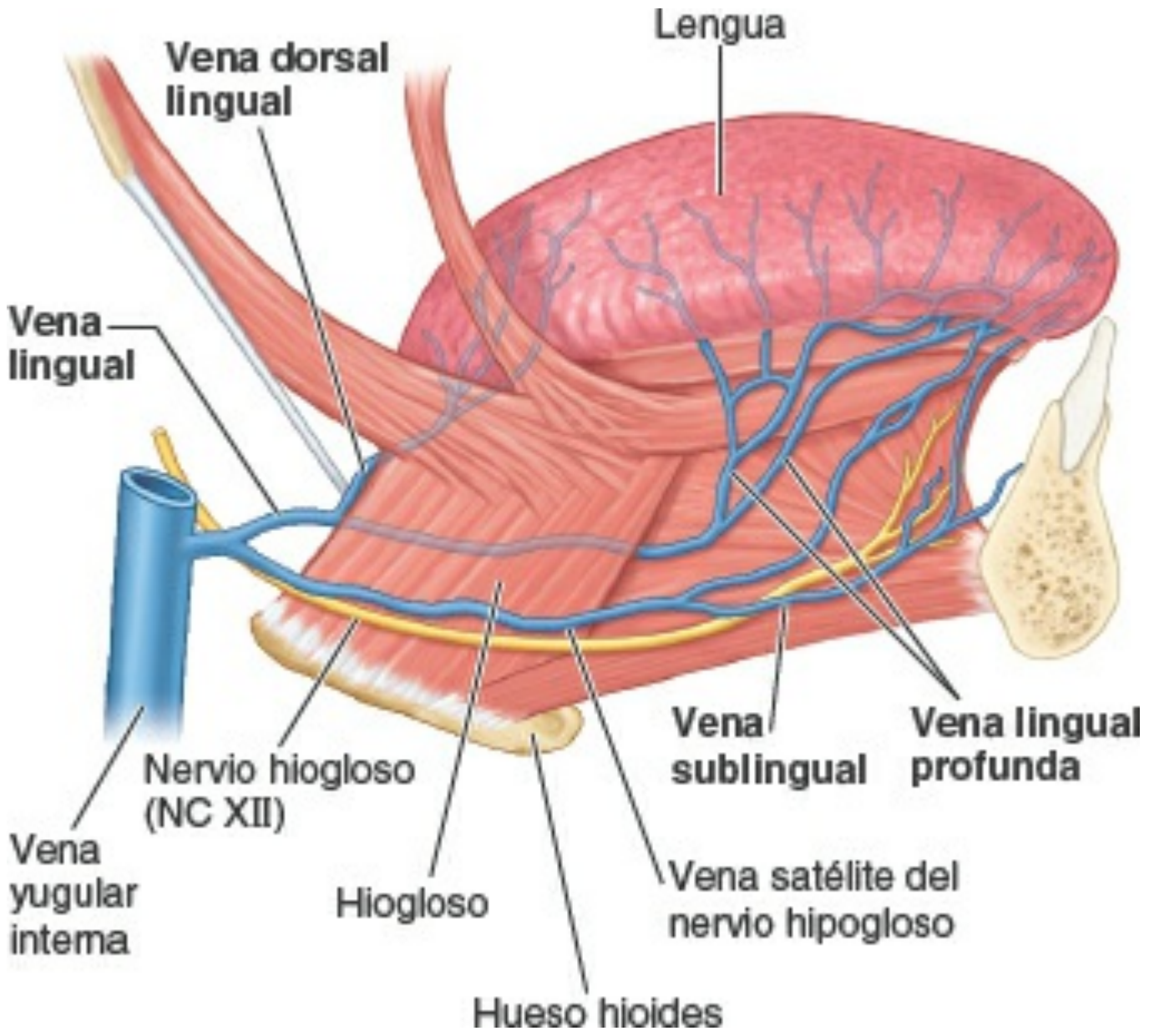

FIGURA 8-93. **Drenaje venoso de la lengua.**

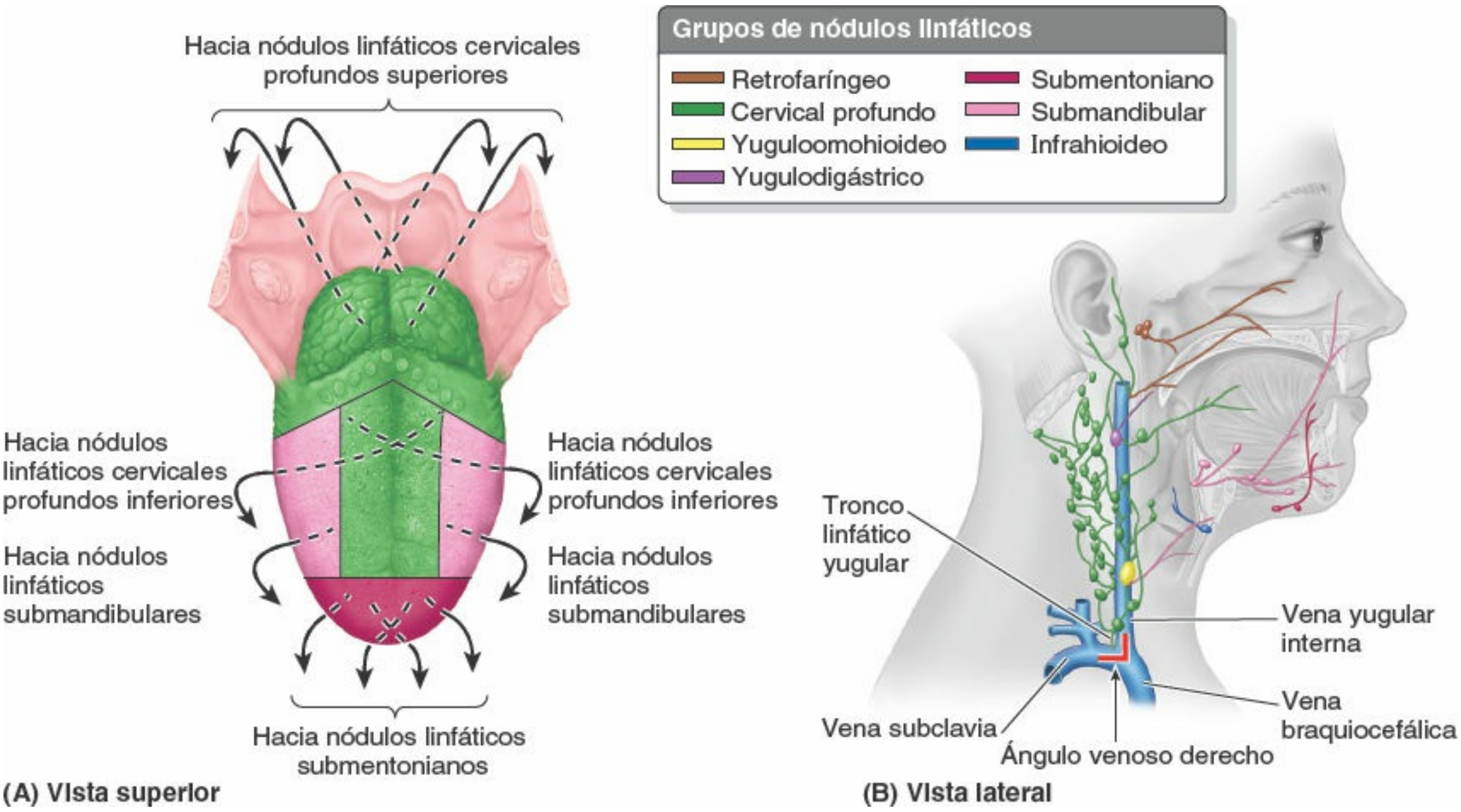

FIGURA 8-94. Drenaje linfático de la lengua. A) Dorso de la lengua. **B)** Drenaje linfático hacia los nódulos linfáticos submentonianos, submandibulares y cervicales profundos superiores e inferiores, incluyendo los nódulos yugulodigástrico y yuguloomohioideo. A través de la línea media de la lengua se producen amplias comunicaciones.

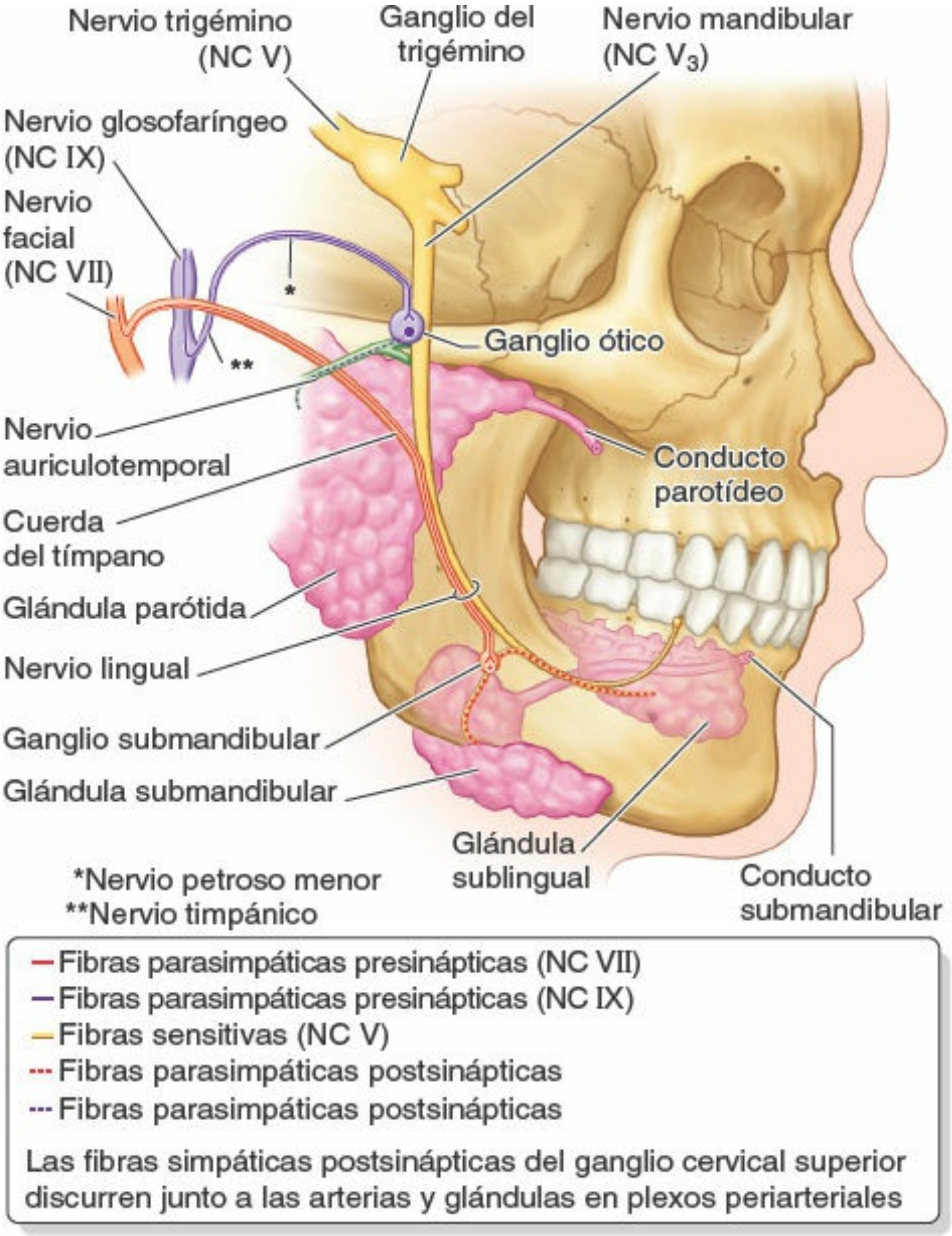

FIGURA 8-95. Inervación de las glándulas salivares.

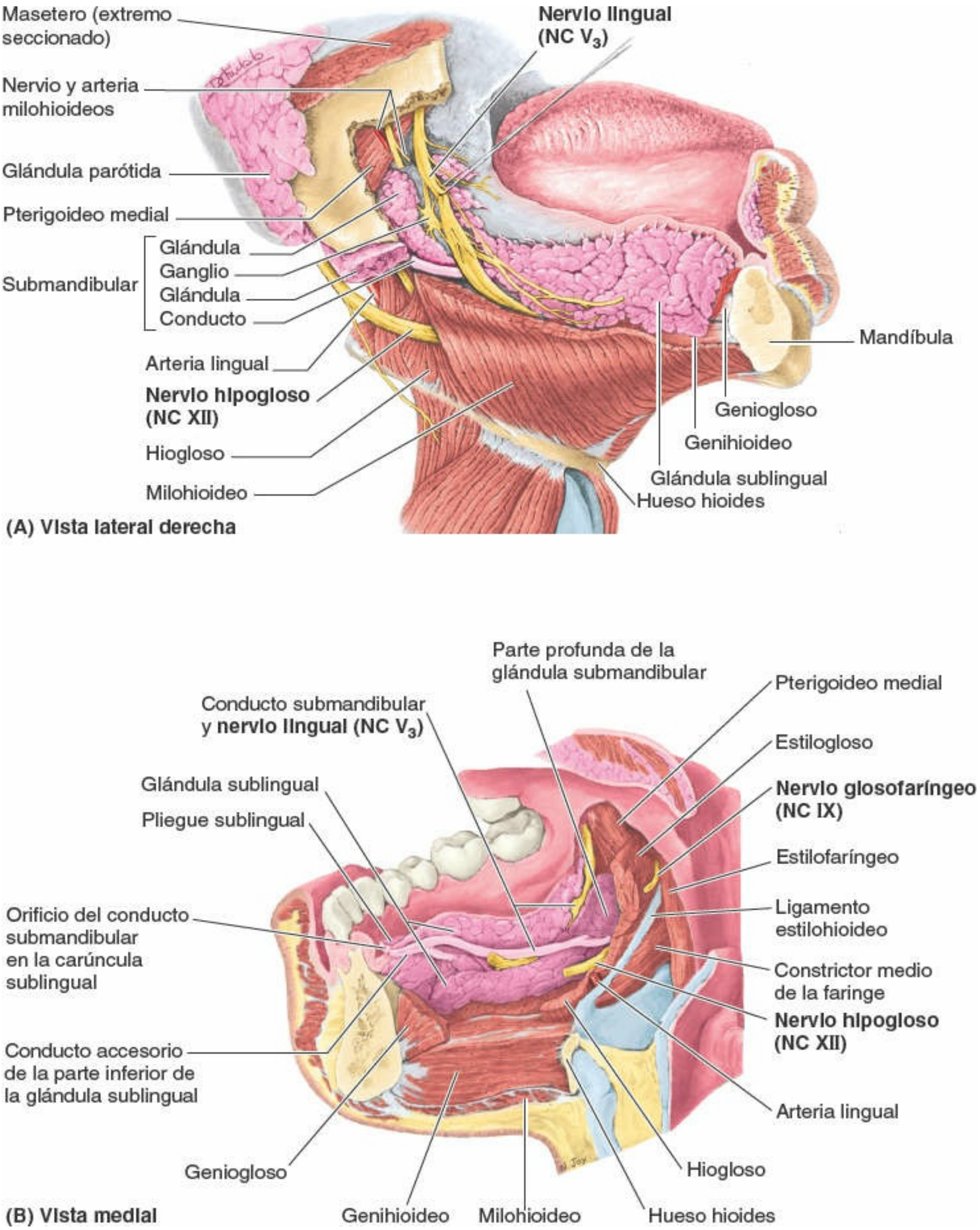

FIGURA 8-96. Glándulas salivares parótida, submandibular y sublingual. A) Se han extirpado el cuerpo y partes de la rama de la mandíbula. La glándula parótida contacta, posteriormente, con la parte profunda de la glándula submandibular. Los finos conductos que pasan desde el borde superior de la glándula sublingual desembocan en el pliegue sublingual. **B)** Glándulas sublingual y submandibular derechas en la pared inferior de la boca; se ha extirpado la lengua. El orificio del conducto de la glándula submandibular puede verse en el extremo anterior del pliegue sublingual. El conducto submandibular se adhiere al lado medial de la glándula sublingual; aquí recibe, como sucede a veces, un gran conducto accesorio de la parte inferior de la glándula sublingual. Las carúnculas sublinguales son papilas bilaterales que flanquean el frenillo de la lengua y cada una contiene la abertura del conducto submandibular homolateral.

Las glándulas submandibulares reciben fibras parasimpáticas presinápticas

secretomotoras que lleva el nervio facial al nervio lingual por la cuerda del tímpano, que hacen sinapsis con neuronas postsinápticas en el ganglio submandibular (fig. 8-95). Estas últimas fibras acompañan a las arterias y alcanzan la glándula, junto con fibras simpáticas postsinápticas vasoconstrictoras desde el ganglio cervical superior.

GLÁNDULAS SUBLINGUALES

Las **glándulas sublinguales** son las glándulas salivares de menor tamaño y las situadas más profundamente (fig. 8-96). Cada glándula, de forma almendrada, se sitúa en la pared inferior de la boca entre la mandíbula y el músculo geniogloso. Las glándulas de ambos lados se unen para constituir una masa en forma de herradura en torno al núcleo de tejido conectivo del frenillo lingual. Numerosos **conductos sublinguales** de pequeño tamaño se abren en la pared inferior de la boca a lo largo de los pliegues sublinguales. La **irrigación arterial de las glándulas sublinguales** proviene de las *arterias sublingual* y *submentoniana*, ramas de las arterias lingual y facial, respectivamente (fig. 8-92). Los **nervios de las glándulas** acompañan a los de la glándula submandibular. Fibras parasimpáticas presinápticas secretomotoras, vehiculadas por los nervios facial, cuerda del tímpano y lingual, hacen sinapsis en el ganglio submandibular (fig. 8-95).

FOSA PTERIGOPALATINA

La **fosa pterigopalatina** es un pequeño espacio piramidal, inferior al vértice de la órbita y medial a la fosa infratemporal (fig. 8-97). Está situada entre el *proceso pterigoides del esfenoides* posteriormente y la cara posterior redondeada del maxilar anteriormente. La frágil *lámina perpendicular del hueso palatino* forma su pared medial. La pared superior incompleta de la fosa pterigopalatina está constituida por una continuación medial de la *cara infratemporal del ala mayor del esfenoides*. La pared inferior está formada por el *proceso piramidal del hueso palatino*. Su amplio extremo superior se abre anterosuperiormente en la *fisura orbitaria inferior;* su extremo inferior es estrecho y se continúa con los *conductos palatinos mayor y menor*. La fosa se comunica a través de muchas vías, con entrada y salida de nervios y vasos desde o hacia la mayor parte de los principales compartimentos del viscerocráneo (fig. 8-98 A).

CUADRO CLÍNICO

REGIÓN LABIAL

Fisura labial

La fisura labial *(labio leporino)* es una malformación congénita (habitualmente del labio superior) que ocurre en 1 de cada 1 000 nacimientos. El 60% a 80% de los niños afectados son varones. Las fisuras pueden variar desde una pequeña incisura en la zona de transición del labio y el borde bermellón, a una fisura que se extiende a través de todo el labio hasta la nariz (fig. C8-32). En los casos graves es aún más profunda y se continúa con una

fisura palatina. El labio leporino puede ser unilateral o bilateral (Moore et al., 2016).

Cianosis de los labios

Los labios, al igual que los dedos de la mano, poseen una irrigación arterial abundante y relativamente superficial. Debido a ello, pueden perder una desproporcionada cantidad de calor corporal durante la exposición a un ambiente frío. Ambos labios presentan anastomosis arteriovenosas de inervación simpática, capaces de redigir una parte considerable de sangre hacia la parte central del cuerpo, lo que reduce la pérdida de calor y, al mismo tiempo, ocasiona cianosis de los labios y los dedos. La *cianosis*, una coloración azul oscura o purpúrea de los labios y las mucosas, se produce por una oxigenación deficiente de la sangre capilar y es un signo habitual a muchos procesos patológicos. La coloración azulada de los labios que se observa con frecuencia en la exposición al frío no indica patología, sino que ocurre al disminuir el flujo sanguíneo en los lechos capilares subsidiarios de las arterias labiales superior e inferior, y al aumentar la extracción de oxígeno. El simple calentamiento restaura la coloración normal de los labios.

FIGURA C8-32. Labio leporino unilateral *(flecha).*

Frenillo labial hipertrófico

En el niño, un frenillo excesivamente grande en el labio superior puede originar un espacio entre los incisivos centrales. La resección del frenillo y el tejido conectivo subyacente *(frenulectomía)* entre los incisivos permite que se aproximen los dientes, lo que puede exigir además la colocación de una prótesis ortodóncica. En el adulto, un frenillo hipertrófico en el labio inferior puede

traccionar de la encía labial y contribuir a la *recesión gingival*, con exposición anormal de las raíces dentales.

Gingivitis

Una higiene bucal inadecuada da lugar al depósito de restos alimentarios y bacterias en los dientes y las hendiduras gingivales, lo que puede ocasionar inflamación de las encías *(gingivitis)*, con tumefacción y enrojecimiento. Si no se trata el proceso, se extiende a otras estructuras de soporte, incluido el hueso alveolar, lo que da lugar a *periodontitis* (inflamación y destrucción del hueso y el periodonto). Los *abscesos dentoalveolares* (acumulación de pus por necrosis de los tejidos inflamados) pueden drenar en la cavidad bucal y los labios.

Caries dental, pulpitis y abscesos dentales

Los productos ácidos y/o las enzimas originados por las bacterias de la boca pueden descomponer (carear) los tejidos duros del diente. El resultado es la formación de *caries (cavidades) dentales* (fig. C8-33 A a C). Las caries dentales no tratadas invaden luego e inflaman los tejidos de la cavidad pulpar (fig. C8-33 B y C). La invasión de la pulpa por una caries profunda da lugar a infección e irritación de sus tejidos *(pulpitis)*. Como la cavidad pulpar es un espacio incluido en una estructura rígida, la tumefacción de sus tejidos ocasiona un dolor considerable *(odontalgia)*. Si no se trata el proceso, los pequeños vasos del conducto radicular dental pueden quedar destruidos por la presión que ejerce el tejido inflamado, y el material infectado puede atravesar el conducto y el orificio apical y llegar a los tejidos periodontales (fig. C8-33 C). Se desarrolla entonces un proceso infeccioso que se extiende desde el conducto radicular al hueso alveolar, con producción de un *absceso (enfermedad periapical)*. Si no se trata, puede perderse el diente y persistir el absceso (fig. C8-33 D). El tratamiento consiste en eliminar el tejido destruido y restaurar la anatomía del diente con material protésico (denominado corrientemente un «empaste») (fig. C8-33 E).

El pus del absceso de un diente molar maxilar puede propagarse a la cavidad nasal o al seno maxilar. Las raíces de los molares maxilares se hallan estrechamente relacionadas con la pared inferior de dicho seno. Debido a ello, la infección de la cavidad pulpar puede causar también una sinusitis, o bien una sinusitis puede estimular los nervios que llegan a los dientes y simular un dolor dental. Las raíces de los dientes mandibulares se hallan estrechamente relacionadas con el conducto mandibular (fig. C8-33 E); a consecuencia de ello, la formación de un absceso puede comprimir el nervio y causar dolor referido a los dientes más anteriores.

Dientes supernumerarios (hiperodoncia)

Los dientes supernumerarios son dientes que se añaden al número normal. Pueden ser únicos, múltiples, unilaterales o bilaterales, haber hecho o no erupción, y hallarse en uno o ambos arcos alveolares, maxilar y mandibular (fig. C8-34). Pueden aparecer en las denticiones decidua o permanente, aunque son

más frecuentes en esta última. La presencia de un único diente supernumerario (accesorio) suele observarse en la parte anterior del maxilar. El diente supernumerario más frecuente es un *mesiodiente*, o diente malformado a modo de clavija, situado entre los incisivos centrales maxilares (fig. C8-34 A). Un *diente supernumerario* es el que se añade al número normal, pero su tamaño, forma o situación son similares a los de los dientes normales. Un *diente accesorio* no se asemeja en forma ni disposición a los dientes normales (fig. C8-34 B).

Es raro que existan múltiples dientes supernumerarios en individuos sin otros procesos o síndromes asociados, como labio leporino o fisura palatina, o displasia (malformación) craneal. Los dientes supernumerarios pueden causar problemas en la erupción o alineación de la dentición normal, y suelen extirparse quirúrgicamente.

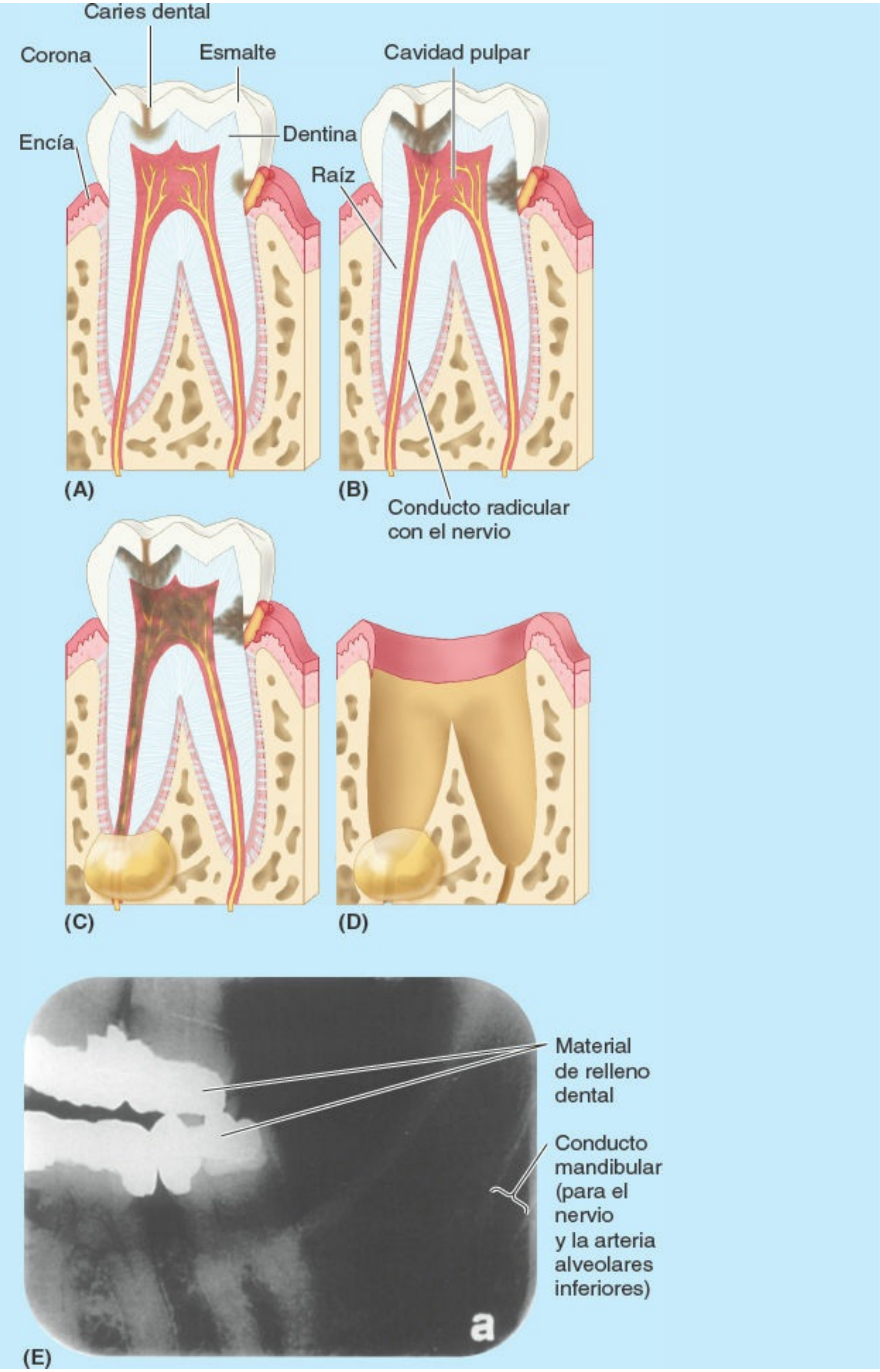
Caries dental
Corona
Esmalte
Cavidad pulpar
Encía
Dentina
Raíz
(A)
(B)
Conducto radicular
con el nervio
(C)
(D)
Material
de relleno
dental
Conducto
mandibular
(para el
nervio
y la arteria
alveolares
inferiores)
a
(E)

FIGURA C8-33. **Caries dental y enfermedad periapical.**

Extracciones dentales

A veces no resulta práctico restaurar un diente si se halla muy deteriorado; en estos casos, la única alternativa es la extracción. Un diente puede perder su irrigación sanguínea como resultado de un traumatismo que rompa los vasos sanguíneos que entran o salen por el foramen apical. No siempre es posible salvar el diente en estas circunstancias. También se extraen los dientes supernumerarios.

El *nervio lingual* está estrechamente relacionado con la cara medial del 3.er molar; por lo tanto, hay que tener cuidado en no lesionar este nervio durante la extracción, pues quedaría alterada la sensibilidad del lado homolateral de la lengua.

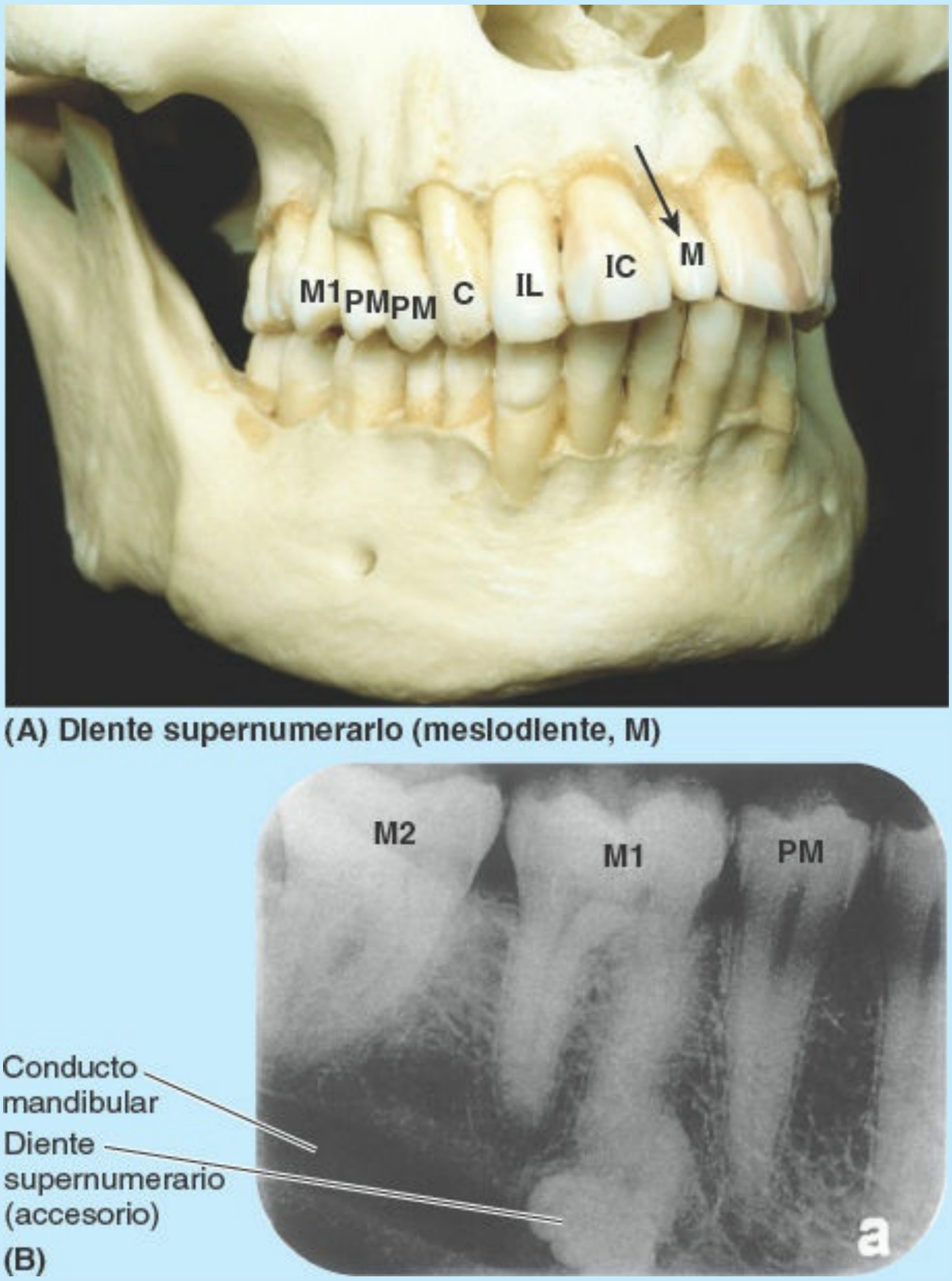

FIGURA C8-34. **Dientes supernumerarios.** C, canino; IC, incisivo central; IL, incisivo lateral; M, mesiodiente; M1, 1.er molar; M2, 2.° molar; PM, premolar; *flecha*, diente supernumerario.

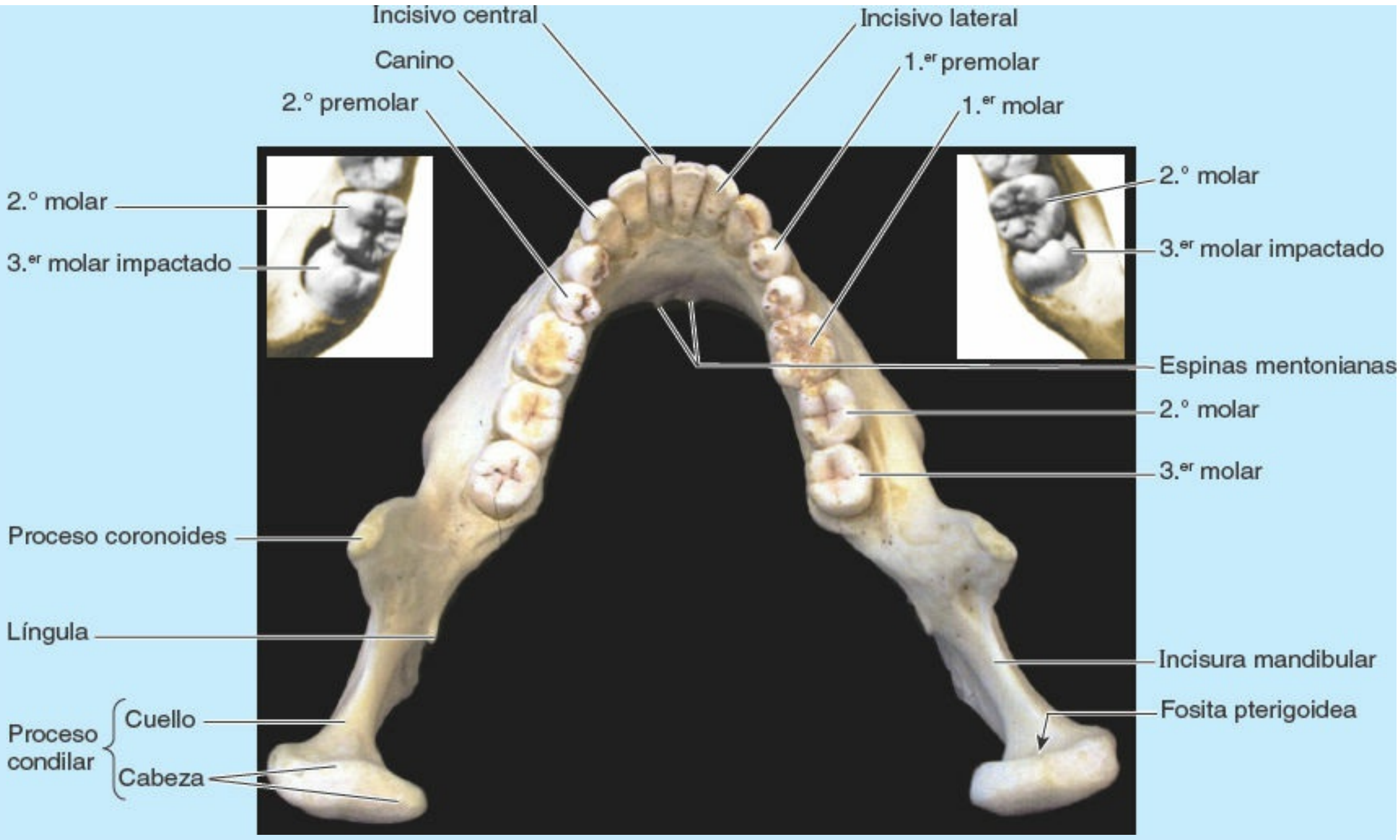

FIGURA C8-35. Mandíbula normal del adulto con la dentadura completa. *Recuadros:* 3.os molares impactados.

La *falta de erupción del 3.er molar* es un problema dental frecuente; estos dientes son los últimos en hacer erupción, habitualmente alrededor de los 20 años. A menudo no hay espacio suficiente para que hagan erupción, por lo cual se alojan (impactan) bajo o contra el 2.º molar (fig. C8-35, *recuadros*). Si un 3.er molar impactado produce dolor, habitualmente se procede a extraerlo. En la extracción, hay que tener sumo cuidado en no lesionar los nervios alveolares (figs. C8-79 A y C8-33 E).

Implantes dentales

Después de una extracción dental, o de una fractura a nivel del cuello dental, puede colocarse una corona protésica sobre una pieza macho (clavija metálica) insertada en un alvéolo metálico implantado quirúrgicamente en el hueso alveolar (fig. C8-36). Antes de implantar el alvéolo puede ser necesario aumentar el hueso alveolar con hueso bovino o de cadáver. Es posible que haya que esperar varios meses para permitir el crecimiento óseo en torno al alvéolo implantado antes de montar la pieza macho del implante y la corona protésica.

Bloqueo nasopalatino

Los nervios nasopalatinos pueden anestesiarse con una inyección practicada en la fosa incisiva del paladar duro. La aguja se introduce inmediatamente por detrás de la papila incisiva. Se anestesian ambos nervios con la misma inyección, en el punto de salida a través de la fosa incisiva (v. fig. 8-87 B). Los tejidos afectados son la mucosa palatina, las encías linguales y el hueso alveolar de los seis dientes maxilares anteriores, y el paladar duro.

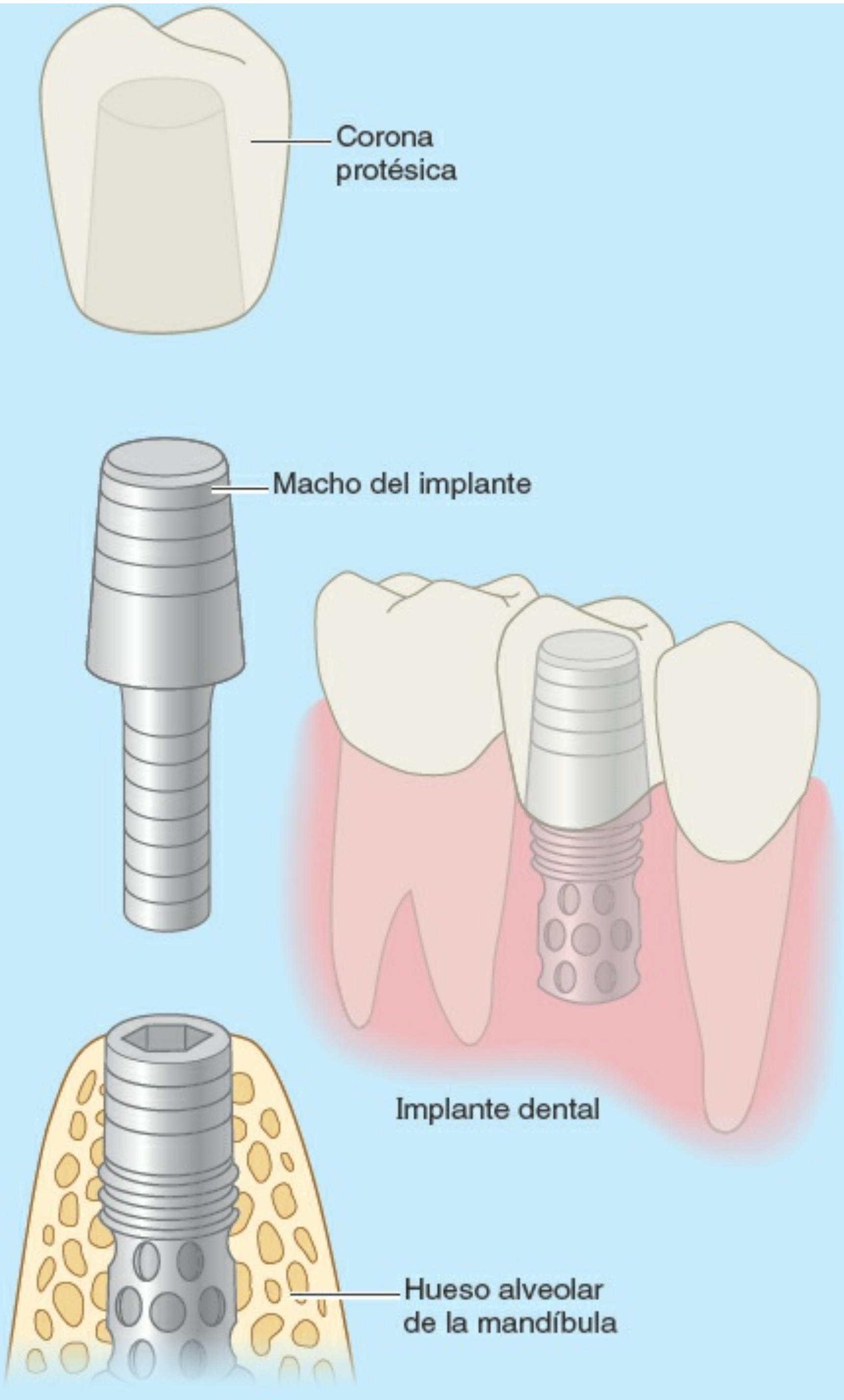

FIGURA C8-36. **Implantes dentales.**

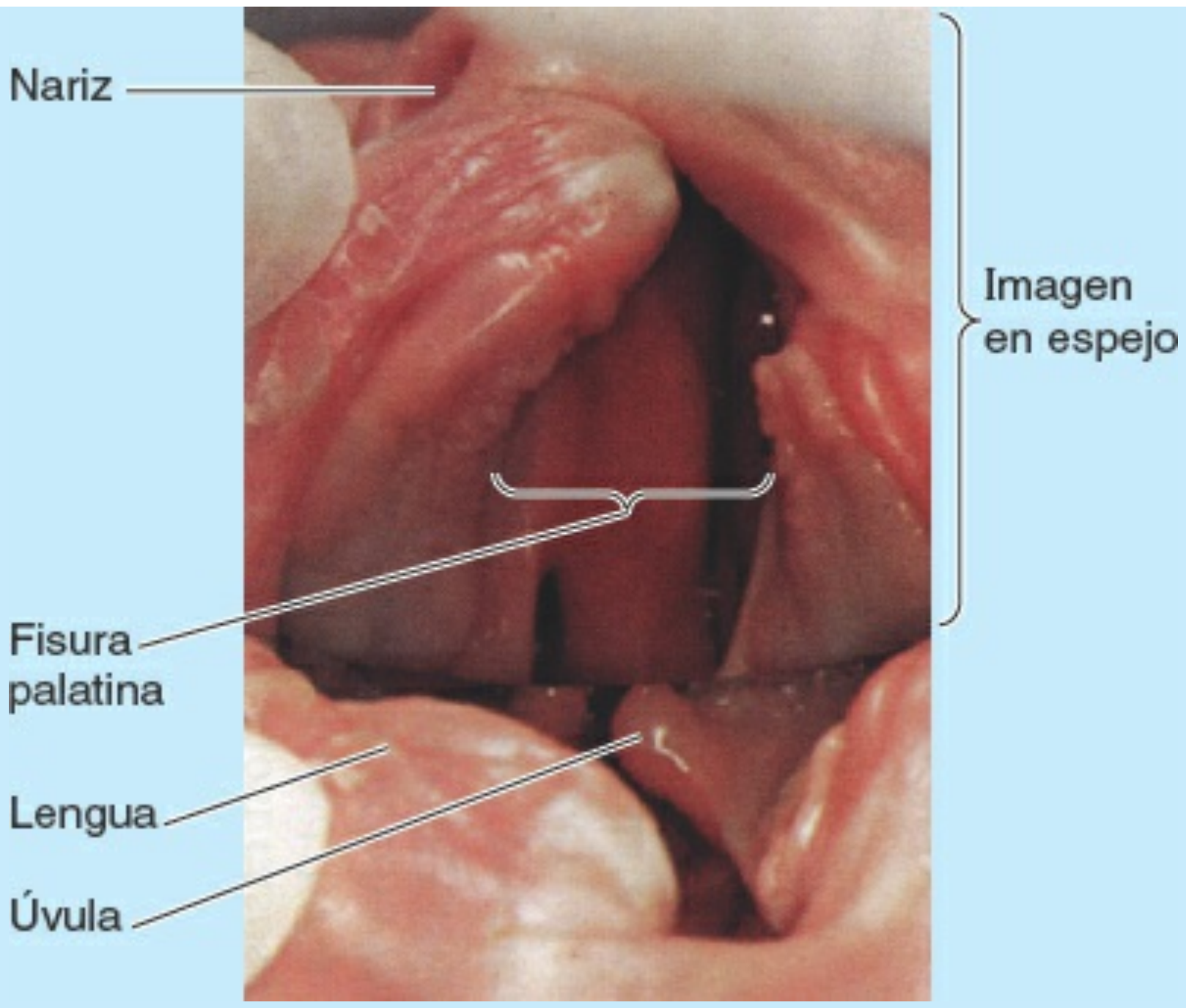

FIGURA C8-37. **Fisura palatina bilateral.**

Bloqueo palatino mayor

El nervio palatino mayor puede anestesiarse con una inyección en el foramen palatino mayor. El nervio emerge entre el 2.º y el 3.er molares. Este bloqueo anestesia toda la mucosa palatina y las encías linguales posteriores a los dientes caninos maxilares, así como el hueso del paladar subyacente. Hay que evitar las ramas de las arterias palatinas mayores. El anestésico debe inyectarse lentamente para no despegar la mucosa del paladar duro.

Fisura palatina

La *fisura palatina*, con o sin fisura labial (labio leporino), ocurre aproximadamente en 1 de cada 2 500 nacimientos y es más habitual en el sexo femenino. La fisura puede interesar sólo la úvula, que adquiere un aspecto de cola de pez, o bien extenderse a través del paladar blando y duro (fig. C8-37). En los casos graves asociados con labio leporino, la fisura palatina atraviesa los procesos alveolares de los maxilares y de ambos lados del labio. La base embriológica de la fisura palatina es un fallo de las masas mesenquimatosas de los procesos palatinos laterales, que no se unen ni fusionan entre sí, o bien con el septo nasal o con el borde posterior del proceso palatino medio (Moore et al., 2016).

Reflejo nauseoso

La parte anterior de la lengua puede tocarse sin sentir molestias; sin embargo, al tocar la parte posterior aparecen náuseas. Los NC IX y X son los encargados de la contracción muscular de cada lado de la faringe. Los ramos del nervio glosofaríngeo aportan los ramos aferentes del reflejo nauseoso.

Parálisis del músculo geniogloso

Cuando se paraliza el músculo geniogloso, la lengua tiende a caer hacia atrás, con obstrucción de las vías aéreas y riesgo de asfixia. Durante la anestesia general se produce una relajación total del músculo geniogloso; por lo tanto, se ha de introducir una vía aérea artificial para evitar la caída de la lengua.

Traumatismos del nervio hipogloso

Los traumatismos, como una fractura de la mandíbula, pueden lesionar el nervio hipogloso (NC XII), con parálisis y posterior atrofia de un lado de la lengua; esta se desvía hacia el lado paralizado al protruir, debido a la acción del músculo geniogloso del lado sano.

Absorción sublingual de fármacos

Para la absorción rápida de un fármaco, por ejemplo al utilizar nitroglicerina como vasodilatador en pacientes con *angina de pecho*, se coloca la píldora o el *spray* debajo de la lengua, donde se disuelve y penetra en las venas linguales profundas en menos de 1 min (figs. 8-89 y C8-38).

Carcinoma lingual

Un *carcinoma lingual* en la parte posterior de la lengua metastatiza a los nódulos linfáticos cervicales profundos superiores de ambos lados; en cambio, si se localiza en la parte anterior no suele metastatizar a los nódulos linfáticos cervicales profundos inferiores hasta una etapa tardía de la enfermedad. Como los nódulos se hallan estrechamente relacionados con la vena yugular interna, las metástasis procedentes de la lengua pueden distribuirse por las regiones submentoniana y submandibular y a lo largo de las venas yugulares internas en el cuello (v. fig. 8-94).

Frenectomía lingual

Un frenillo lingual (anquiloglosia) que se extiende más adelante del ápice (lengua anclada) interfiere con los movimientos de la lengua y puede afectar el habla. En algunos casos poco habituales puede ser necesario realizar una *frenectomía* (sección del frenillo) en el lactante para liberar la lengua y que pueda efectuar sus movimientos normales y la articulación del habla.

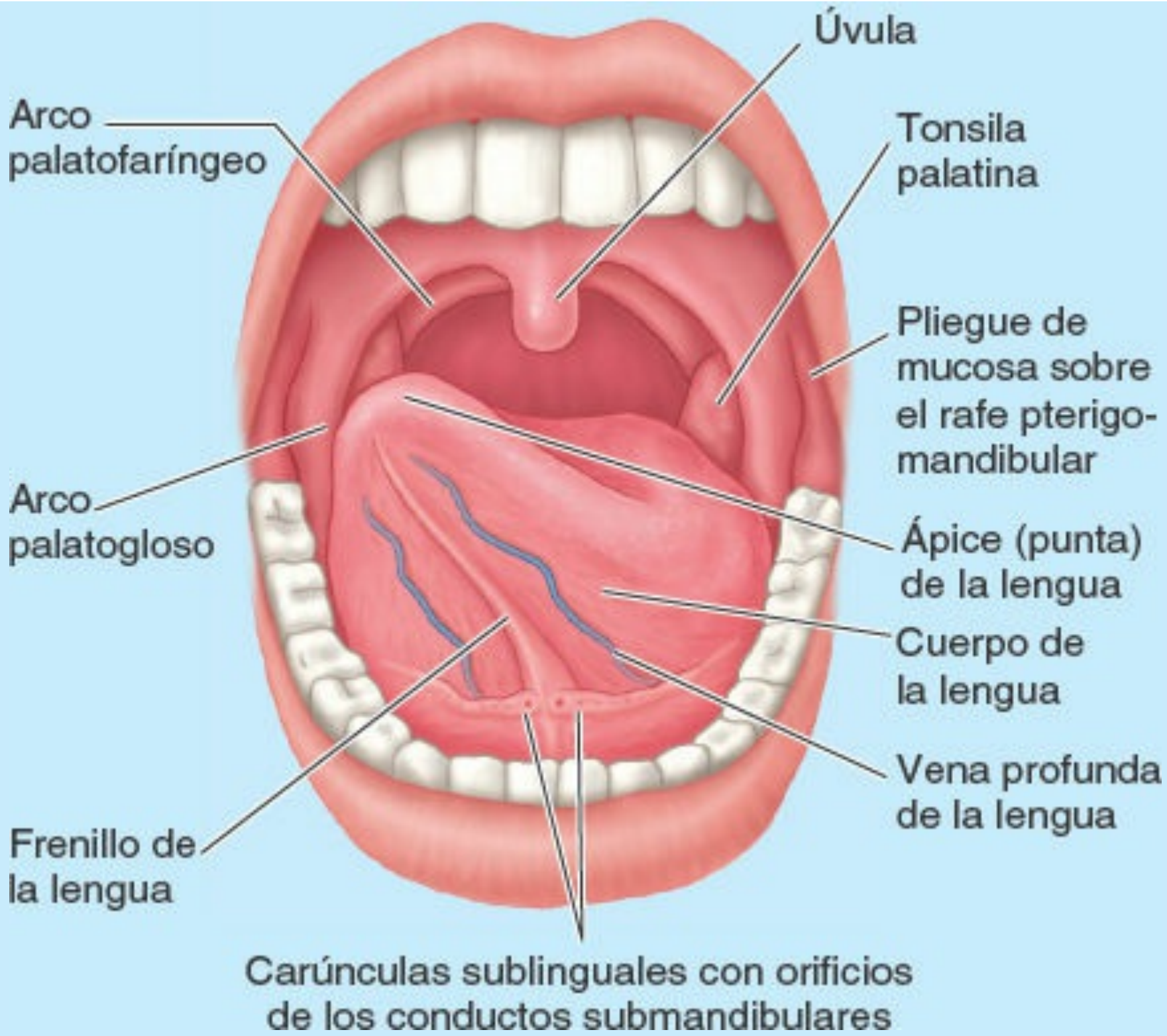

FIGURA C8-38. Pared inferior de la boca y superficie inferior de la lengua.

Escisión de la glándula submandibular y extracción de un cálculo

La escisión de la glándula submandibular a causa de un cálculo (piedra) en su conducto, o de un tumor en la glándula, no es muy frecuente. La incisión cutánea se realiza al menos 2,5 cm por debajo del ángulo de la mandíbula, para evitar lesionar el ramo marginal de la mandíbula del nervio facial (v. fig. 8-65). Hay que tener cuidado de no lesionar el nervio lingual al incidir el conducto. El conducto submandibular discurre directamente sobre el nervio, inferiormente al cuello del 3.er molar (v. fig. 8-96).

Sialografía de los conductos submandibulares

Las glándulas salivares submandibulares pueden explorarse radiográficamente tras la inyección de un medio de contraste en sus conductos (fig. C8-39). Con este tipo especial de radiografía *(sialografía)* se ponen de manifiesto los conductos salivares y algunas unidades secretoras. Debido al pequeño tamaño de los conductos de las glándulas sublinguales y a su multiplicidad, habitualmente no es posible inyectar en ellos un medio de contraste.

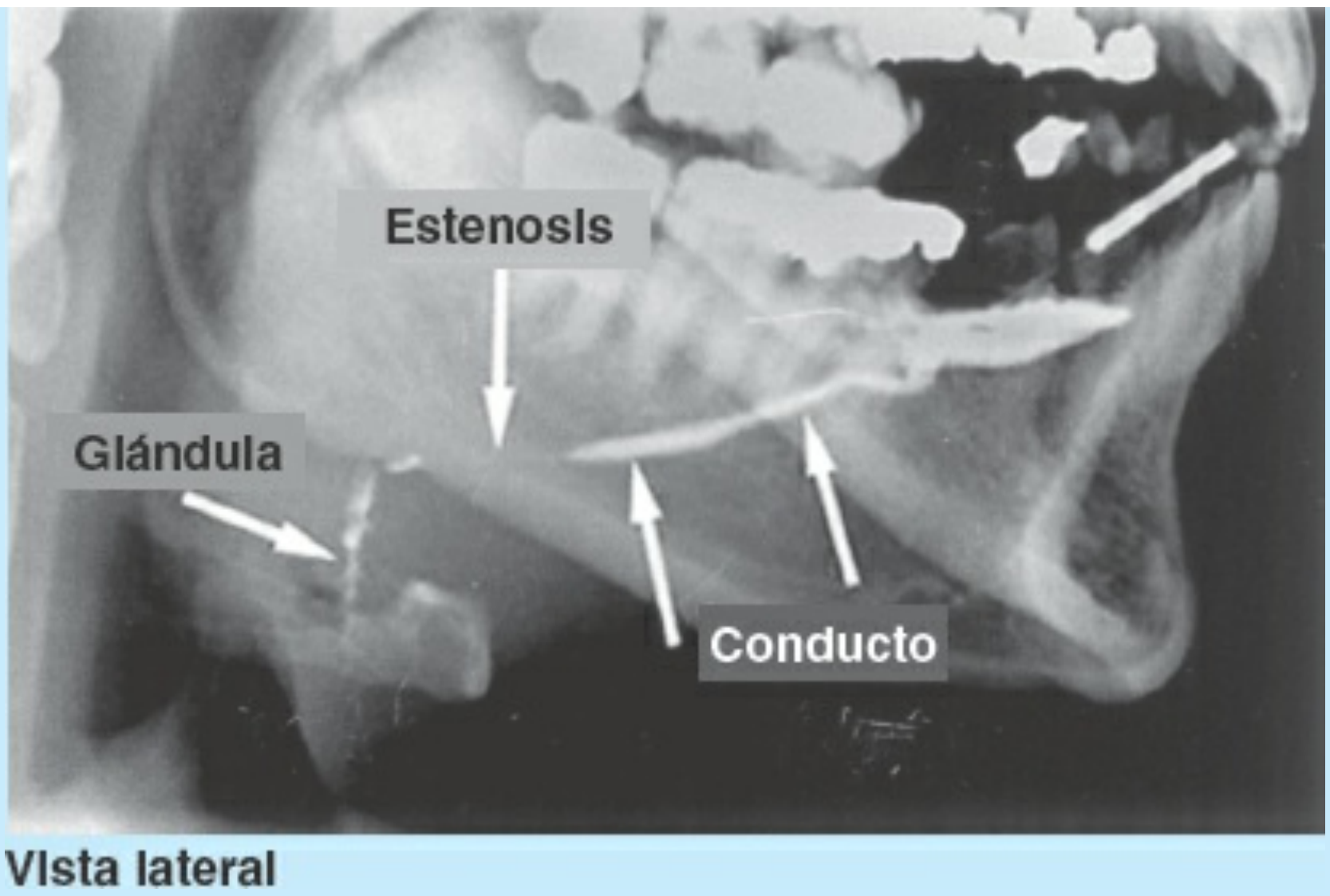

FIGURA C8-39. **Sialografía del conducto y la glándula submandibulares.**

Puntos fundamentales

REGIÓN LABIAL

Cavidad bucal. La cavidad bucal (boca) es la puerta de entrada primaria del sistema digestivo, y una puerta de entrada secundaria del sistema respiratorio, especialmente importante para el habla en este último caso. ● Se extiende desde la hendidura bucal hasta el istmo bucofaríngeo. ● Está dividida por las mandíbulas superior e inferior y sus arcos dentarios en un vestíbulo bucal superficial (entre los labios y las mejillas y las encías y los dientes) y una cavidad bucal propiamente dicha, más profunda (interna a las mandíbulas y a los arcos dentarios). ● La cavidad bucal (y especialmente el vestíbulo) está limitada por los labios y las mejillas, que son repliegues musculofibrosos flexibles y dinámicos que contienen músculos, vasos y nervios y glándulas mucosas, cubiertos superficialmente por la piel y profundamente por la mucosa bucal. ● Las mejillas incluyen también los cuerpos adiposos de las mejillas.

Dientes. Las potentes porciones alveolares del maxilar y la mandíbula contienen, en secuencia, dos series de dientes (20 deciduos y 32 permanentes). ● Las coronas de los dientes emergen de las encías, y las raíces están enclavadas en los alvéolos dentarios mediante el periodonto. ● Los maxilares y sus dientes, encías y el vestíbulo adyacente reciben ramificaciones del nervio maxilar (NC V_2), una arteria y las venas satélites. ● Los mismos elementos en la mandíbula están inervados por el nervio mandibular (NC V_3) y los vasos alveolares inferiores.

Paladar. La pared superior de la cavidad bucal propiamente dicha está formada por los paladares duro (dos tercios anteriores) y blando (tercio posterior); este último es un colgajo sometido a control, que permite o limita la comunicación con la cavidad nasal. ● La mucosa del paladar duro incluye abundantes glándulas palatinas. ● Ramas de las arterias maxilar (arterias palatinas mayor y menor) y facial (arteria palatina ascendente) irrigan el paladar; las venas drenan en el plexo pterigoideo. El paladar recibe inervación sensitiva del nervio maxilar (NC V_2); los músculos del paladar blando reciben inervación motora del plexo faríngeo (NC X) y de un ramo del nervio mandibular (NC V_3) para el tensor del velo del paladar.

Lengua. La lengua es una masa de músculo estriado que recibe inervación del NC XII y está revestida por una mucosa especializada con papilas linguales. ● Ocupa la mayor parte de la cavidad bucal cuando la boca está cerrada. ● Los músculos extrínsecos controlan principalmente la posición de la lengua, mientras que los músculos intrínsecos controlan sobre todo su forma, para manejar los alimentos durante la masticación y la deglución, y para el habla. ● Posee una elevada sensibilidad; cuatro nervios craneales le aportan fibras sensitivas. ● El surco terminal divide la lengua en dos tercios anteriores, que reciben la sensibilidad general del nervio lingual (NC V_3) y fibras gustativas del NC VII, y un tercio posterior que recibe toda la inervación sensitiva del NC IX. ● En las inmediaciones de la epiglotis, el NC X proporciona inervación sensitiva general y especial.

Glándulas salivares. Secretan saliva para iniciar la digestión, al facilitar la masticación y la deglución. ● La glándula parótida, la de mayor tamaño, recibe inervación parasimpática del NC IX por vía del ganglio ótico. ● Las glándulas submandibular y sublingual reciben inervación parasimpática del NC VII por vía de la cuerda del tímpano, el nervio lingual y el ganglio submandibular. Sus conductos se abren en la cavidad bucal bajo la lengua.

El **contenido de la fosa pterigopalatina** (fig. 8-98 B y C) consiste en:

- La porción terminal (pterigopalatina o tercera) de la arteria maxilar y las porciones iniciales de sus ramas, así como las venas satélites (tributarias del plexo venoso pterigoide).
- El nervio maxilar (NC V_2), relacionado con el ganglio pterigopalatino. Se considera que los ramos que surgen del ganglio en el interior de la fosa son ramos del nervio maxilar.
- Vainas vasculonerviosas de los vasos y nervios, y una matriz adiposa, que ocupan todo el espacio restante.

Porción pterigopalatina de la arteria maxilar

La *arteria maxilar*, una rama terminal de la arteria carótida externa, discurre anteriormente a través de la fosa infratemporal, como se ha descrito previamente. La **porción pterigopalatina de la arteria maxilar**, o tercera porción (localizada anteriormente al músculo pterigoideo lateral), discurre medialmente a través de la *fisura pterigomaxilar* y penetra en la fosa pterigopalatina (figs. 8-98 B y 8-99 A). La arteria se sitúa anteriormente al ganglio pterigopalatino y emite ramas que acompañan a todos los nervios que entran y salen de dicha fosa, con muchos de los cuales comparten su denominación (v. tabla 8-12).

Nervio maxilar

El **nervio maxilar** discurre anteriormente a través del *foramen redondo* y penetra en la fosa pterigopalatina por su pared posterior (figs. 8-98 C, 8-99 B y 8-100 C). Dentro de la fosa, el nervio maxilar da origen al *nervio cigomático*, que se divide en los nervios cigomaticofacial y cigomaticotemporal (figs. 8-99 B y 8-100 A). Estos nervios, que surgen del hueso cigomático a través de los forámenes craneales homónimos, aportan la sensibilidad general a la región lateral de la mejilla y la sien. El **nervio cigomaticotemporal** también da origen a un ramo comunicante, que lleva fibras parasimpáticas postsinápticas secretomotoras a la glándula lagrimal por medio del nervio lagrimal del NC V_1, que hasta ese punto es puramente sensitivo (fig. 8-100 A y B).

Todavía en la fosa pterigopalatina, el nervio maxilar emite además los dos *ramos ganglionares para el ganglio pterigopalatino* (raíces sensitivas del ganglio pterigopalatino), que sustentan el **ganglio pterigopalatino** parasimpático en la parte superior de la fosa pterigopalatina (figs. 8-98 C y 8-100 A). Los nervios pterigopalatinos transportan fibras sensitivas generales del nervio maxilar, que atraviesan el ganglio pterigopalatino sin hacer sinapsis e inervan la nariz, el paladar y la faringe (fig. 8-100 C). El nervio maxilar abandona la fosa pterigopalatina a través

de la fisura orbitaria inferior, después de lo cual se denomina *nervio infraorbitario* (figs. 8-98 C y 8-99 B).

Las **fibras parasimpáticas del ganglio pterigopalatino** proceden del nervio facial a través de su primer ramo, el *nervio petroso mayor* (figs. 8-98 C y 8-100 A y B), que se une al *nervio petroso profundo* a su paso por el foramen rasgado para formar el **nervio del conducto pterigoideo**, que discurre anteriormente a través de este conducto hasta la fosa pterigopalatina. Las fibras parasimpáticas del nervio petroso mayor hacen sinapsis en el ganglio pterigopalatino.

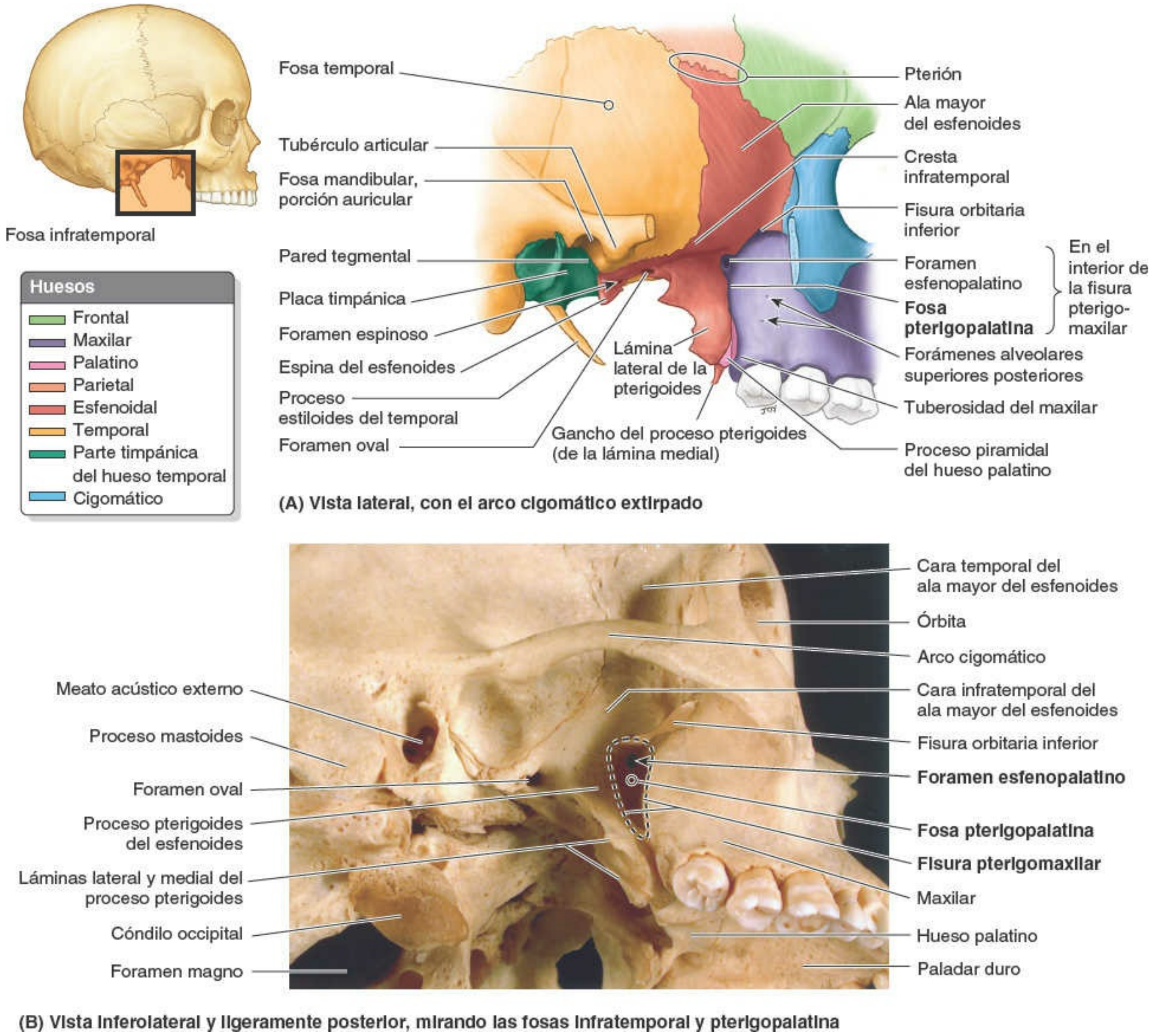

FIGURA 8-97. Fosas temporal, infratemporal y pterigopalatina. La fosa pterigopalatina se observa medial a la fosa infratemporal a través de la fisura pterigomaxilar, entre el proceso pterigoides y el maxilar. El foramen esfenopalatino es una abertura en la cavidad nasal en la parte superior del hueso palatino.

El **nervio petroso profundo** es un nervio simpático que surge del *plexo periarterial de la carótida interna* cuando esta sale del conducto carotídeo (figs. 8-98 C y 8-100 A y C). Transporta fibras postsinápticas de los cuerpos neuronales del *ganglio simpático cervical superior* al ganglio pterigopalatino, mediante su unión con el *nervio del conducto pterigoideo*. Las fibras no hacen sinapsis en el ganglio, sino que lo atraviesan y pasan directamente a los ramos (del NC V_2) que salen de él (fig.

8-100 C). Las fibras simpáticas postsinápticas pasan a las glándulas palatinas y mucosas de la cavidad nasal y la porción superior de la faringe.

NARIZ

La **nariz** es la parte del tracto respiratorio superior al paladar duro y contiene el órgano periférico del olfato. Incluye la nariz propiamente dicha y la cavidad nasal, que está dividida en cavidades derecha a izquierda por el *septo nasal* (fig. 8-101 A). Las funciones de la nariz son la olfacción, la respiración, la filtración del polvo, la humidificación del aire inspirado, y la recepción y la eliminación de las secreciones procedentes de los senos paranasales y los conductos nasolagrimales.

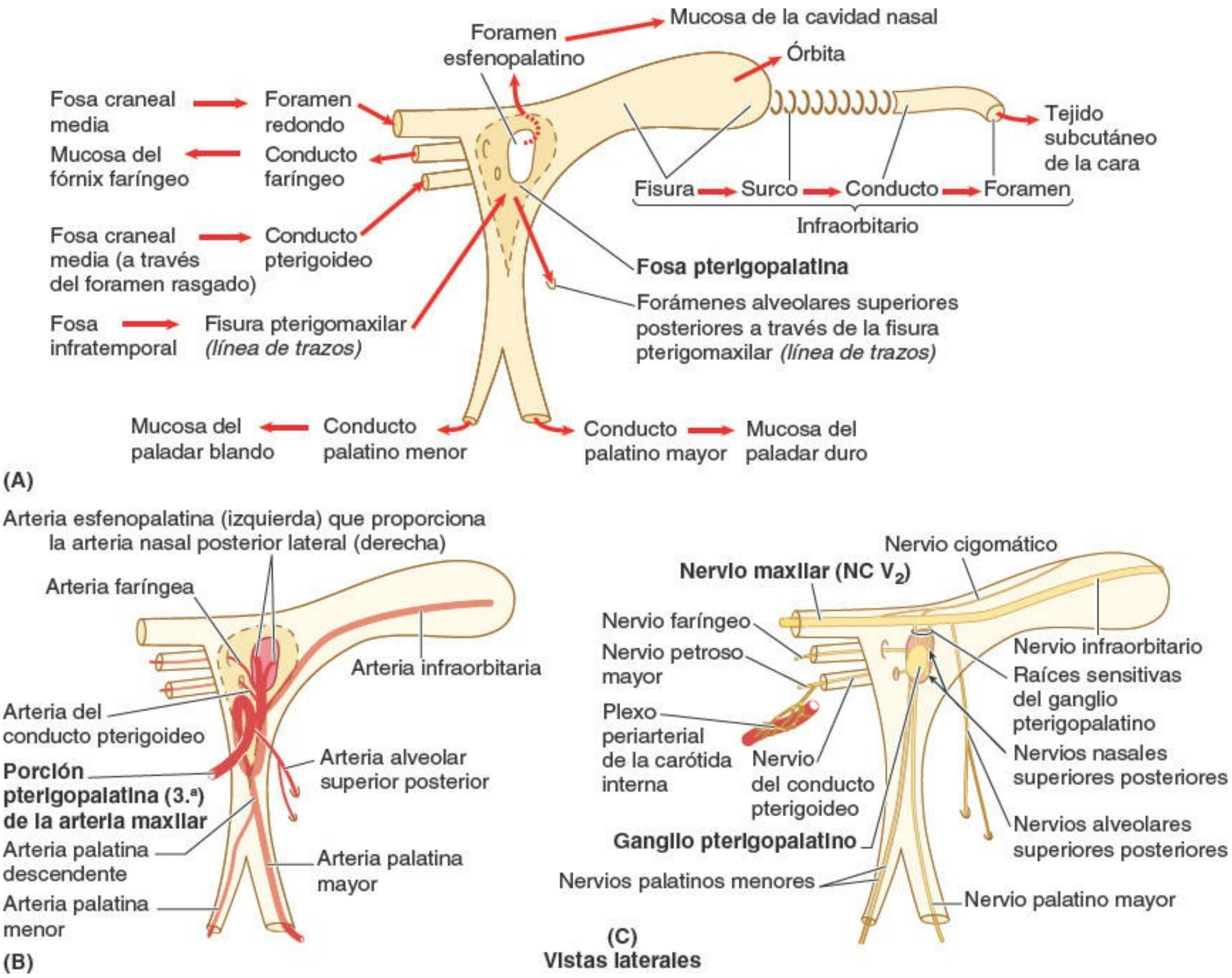

FIGURA 8-98. Fosa pterigopalatina: comunicaciones y contenido. A) Comunicaciones de la fosa pterigopalatina y vías de paso por donde las estructuras entran y salen de ella. **B)** Distribución de las ramas de la porción pterigopalatina de la arteria maxilar. **C)** Ramos del nervio maxilar y el ganglio pterigopalatino entran y salen de la fosa.

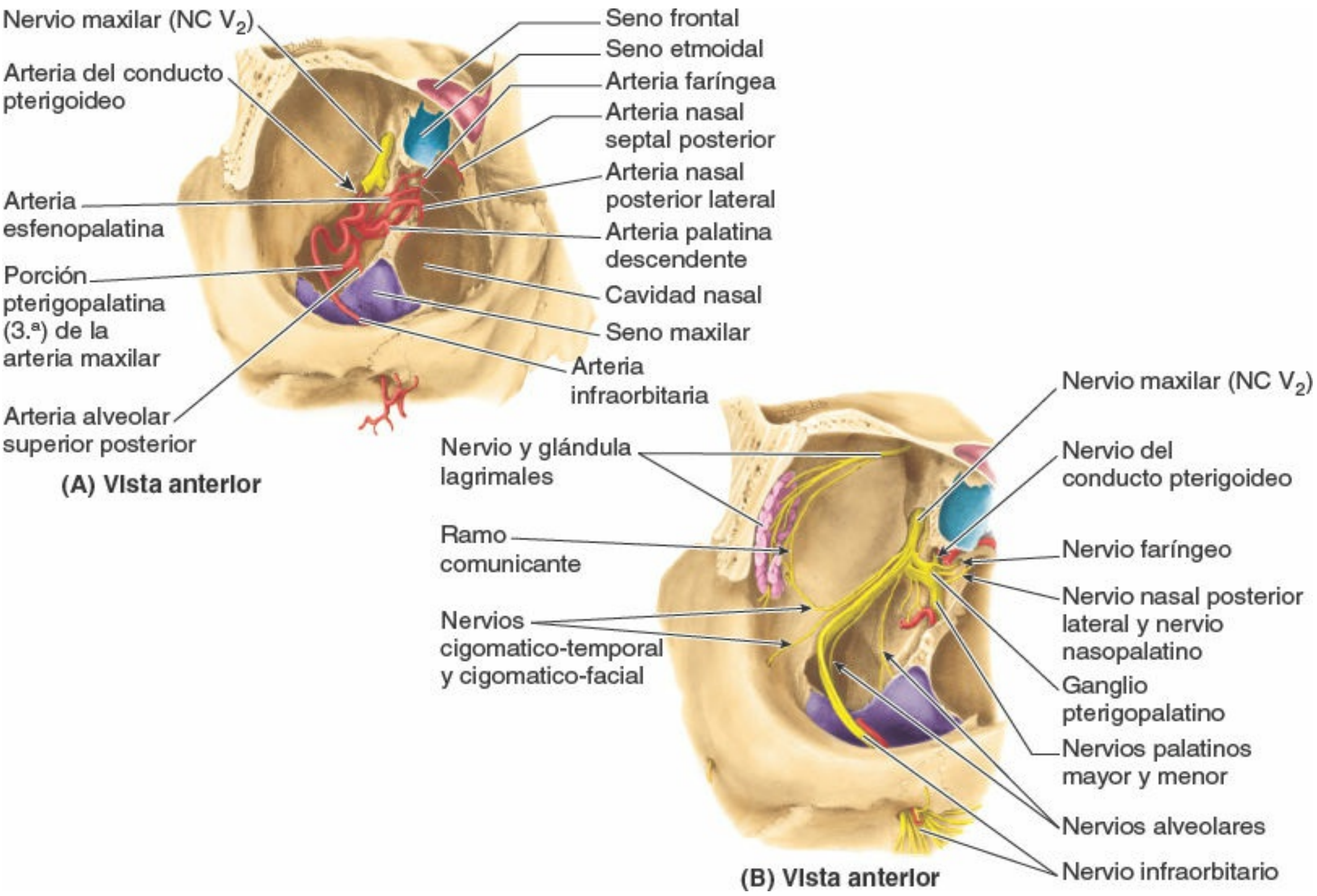

FIGURA 8-99. Abordaje orbitario del contenido de la fosa pterigopalatina. A) La porción pterigopalatina (3.ª) de la arteria maxilar se encuentra por delante del músculo pterigoideo lateral (tabla 8-12). Las ramas de esta tercera porción se originan justo antes de entrar y en el interior de la fosa pterigopalatina. **B)** El nervio maxilar (NC V_2) atraviesa la pared posterior de la fosa pterigopalatina a través del foramen redondo, proporcionando dos ramos al ganglio pterigopalatino en el interior de la fosa. Los ramos que surgen del ganglio se consideran ramos del NC V_2.

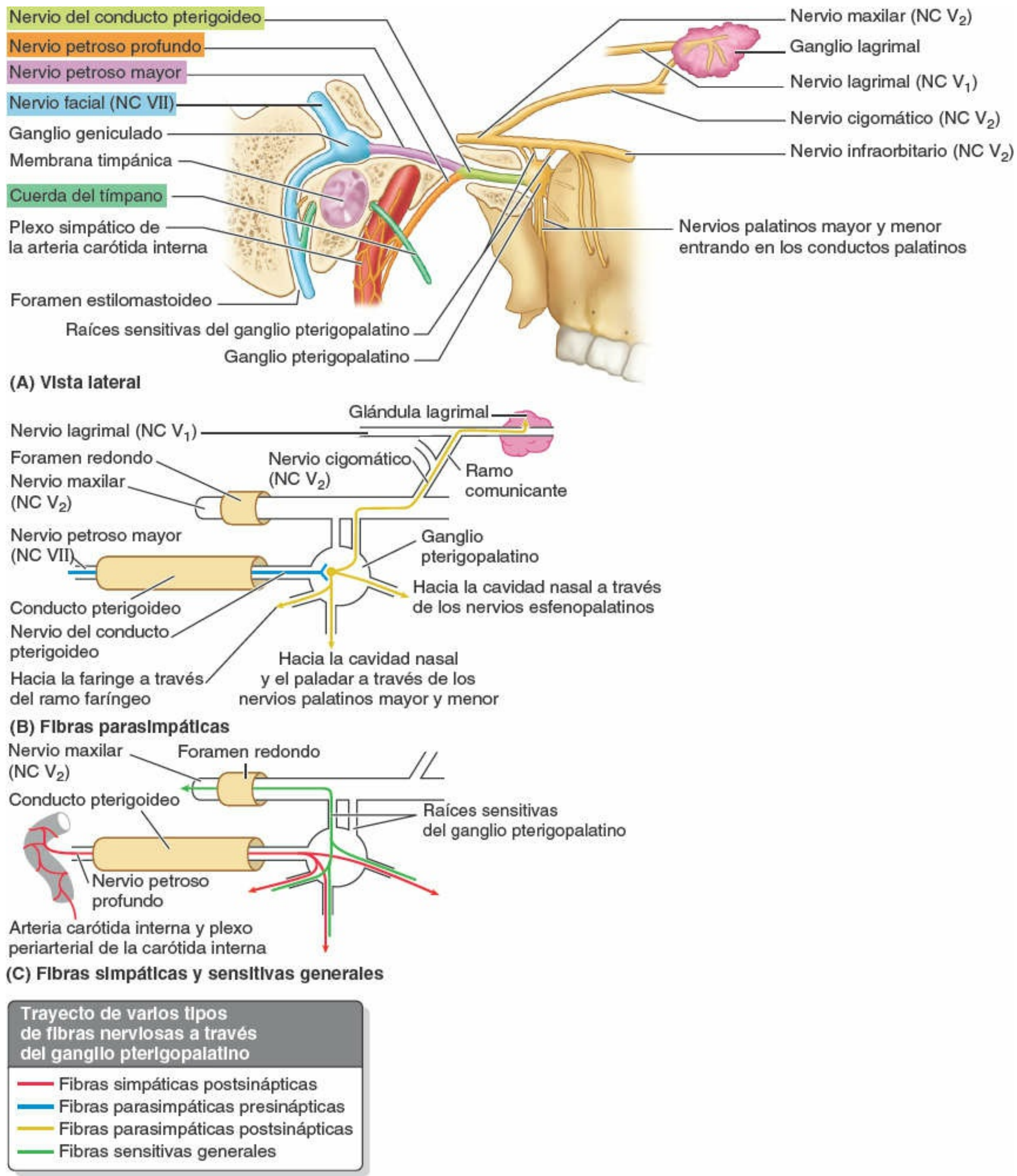

FIGURA 8-100. Ganglio pterigopalatino. A) Nervios que intervienen en la conducción de fibras nerviosas hacia y desde el ganglio. **B** y **C)** El nervio del conducto pterigoideo conduce fibras parasimpáticas presinápticas desde el nervio facial (a través de su ramo, el nervio petroso mayor) hasta el ganglio, donde establecerán sinapsis con fibras postsinápticas. El nervio del conducto pterigoideo también conduce fibras simpáticas postsinápticas hasta el ganglio desde el plexo carotídeo interno (a través del nervio petroso profundo). Fibras sensitivas alcanzan el ganglio a través de ramos pterigopalatinos del nervio maxilar (NC V_2). Fibras parasimpáticas postsinápticas secretomotoras y fibras simpáticas postsinápticas vasoconstrictoras se distribuyen hacia las glándulas lagrimales, nasales, palatinas y faríngeas. Del mismo modo, se distribuyen fibras sensitivas hacia la mucosa de la cavidad nasal, el paladar y la parte más superior de la faringe.

CUADRO CLÍNICO

FOSA PTERIGOPALATINA

Vía transantral a la fosa pterigopalatina

El abordaje quirúrgico a la fosa pterigopalatina, situada profundamente, se logra a través del seno maxilar. Después de elevar el labio superior, se atraviesan la encía maxilar y la pared anterior del seno y se penetra en este. A continuación se perfora la pared posterior lo necesario para abrir la pared anterior de la fosa pterigopalatina. En los casos de *epistaxis* (hemorragia nasal) crónica, puede ligarse la tercera porción de la arteria maxilar en la fosa para controlar las hemorragias.

Puntos fundamentales

FOSA PTERIGOPALATINA

La fosa pterigopalatina es un importante centro de distribución de los ramos del nervio maxilar y la porción pterigopalatina (3.ª) de la arteria maxilar. ● Está localizada entre la fosa infratemporal, la cavidad nasal, la órbita, la fosa craneal media, la bóveda faríngea, el seno maxilar y la cavidad bucal (paladar), y se comunica con todos ellos. ● La fosa pterigopalatina contiene el nervio maxilar (NC V_2), el ganglio pterigopalatino parasimpático, la 3.ª porción de la arteria maxilar y las venas satélites, así como una matriz adiposa circundante.

Nariz propiamente dicha

La **nariz propiamente dicha** es la porción visible que sobresale de la cara; su esqueleto es en gran parte cartilaginoso (fig. 8-101 B). La nariz varía considerablemente de tamaño y forma, debido sobre todo a diferencias en los cartílagos. El **dorso de la nariz** se extiende desde la **raíz de la nariz** hasta el **ápice** (punta). La superficie inferior de la nariz está atravesada por dos aberturas piriformes, las **narinas** (orificios nasales, orificios nasales anteriores), que están limitadas lateralmente por las **alas de la nariz.** La parte ósea superior de la nariz, incluida su raíz, está cubierta por piel delgada.

La piel sobre la parte cartilaginosa de la nariz es más gruesa y contiene numerosas glándulas sebáceas. La piel llega hasta el **vestíbulo nasal** (fig. 8-103 A), donde posee un número variable de pelos rígidos *(vibrisas)* que, al estar habitualmente húmedos, filtran las partículas de polvo existentes en el aire que entra en la cavidad nasal. La unión de la piel y la mucosa está más allá de la zona provista de estos pelos.

ESQUELETO DE LA NARIZ

El esqueleto de soporte de la nariz se compone de hueso y cartílago hialino. La **porción ósea de la nariz** (figs. 8-101 B y 8-102) consiste en los *huesos nasales*, los *procesos frontales de los maxilares*, la *porción nasal del hueso frontal* y su *espina nasal*, y las porciones óseas del septo nasal. La **porción cartilaginosa de la nariz** está compuesta por cinco cartílagos principales: dos laterales, dos alares y un cartílago del septo nasal. Los **cartílagos alares**, en forma de U, son libres y móviles;

dilatan o contraen las narinas cuando se contraen los músculos que actúan sobre la nariz.

SEPTO NASAL

El *septo nasal* divide la nariz en dos *cavidades nasales*. El septo posee una parte ósea y un parte cartilatinosa, blanda y móvil. Los principales componentes del septo nasal son la lámina perpendicular del etmoides, el vómer y el cartílago del septo. La delgada **lámina perpendicular del hueso etmoides**, que constituye la parte superior del septo nasal, desciende desde la *lámina cribosa* y se continúa, superiormente a esta lámina, con la *crista galli*. El **vómer**, un hueso delgado y plano, forma la porción posteroinferior del septo nasal, con una cierta contribución de las crestas nasales de los huesos maxilar y palatino. El **cartílago del septo** posee una articulación tipo esquindilesis (ranura-diente) con los bordes del septo óseo.

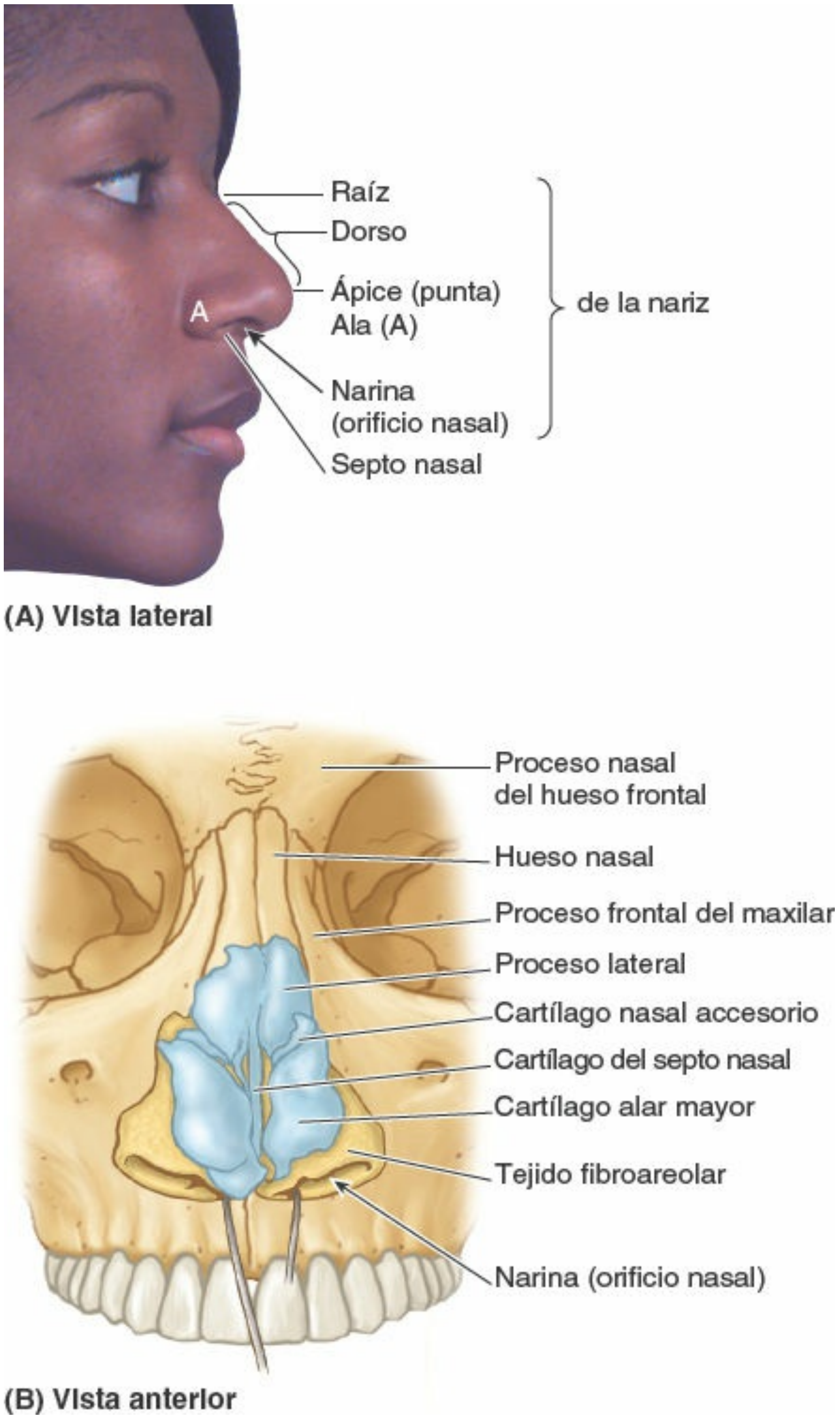

FIGURA 8-101. Nariz. A) Anatomía de superficie de la nariz, que está fijada a la frente por su raíz. El borde redondeado entre el ápice y la raíz se denomina dorso de la nariz. **B)** Se han traccionado hacia abajo los cartílagos de la nariz para exponer los cartílagos accesorios. Los cartílagos nasales laterales se han fijado mediante suturas a los huesos nasales, y se continúan con el cartílago del septo nasal.

Cavidades nasales

El término *cavidad nasal* se refiere a la totalidad o a sus mitades derecha o izquierda, según el contexto. Las cavidades nasales tienen su entrada anteriormente a través de las narinas, y posteriormente se abren en la *nasofaringe* por las *coanas* (v. fig. 8-9). La mucosa tapiza las cavidades nasales, excepto el *vestíbulo nasal*, que está

recubierto de piel (fig. 8-103 A).

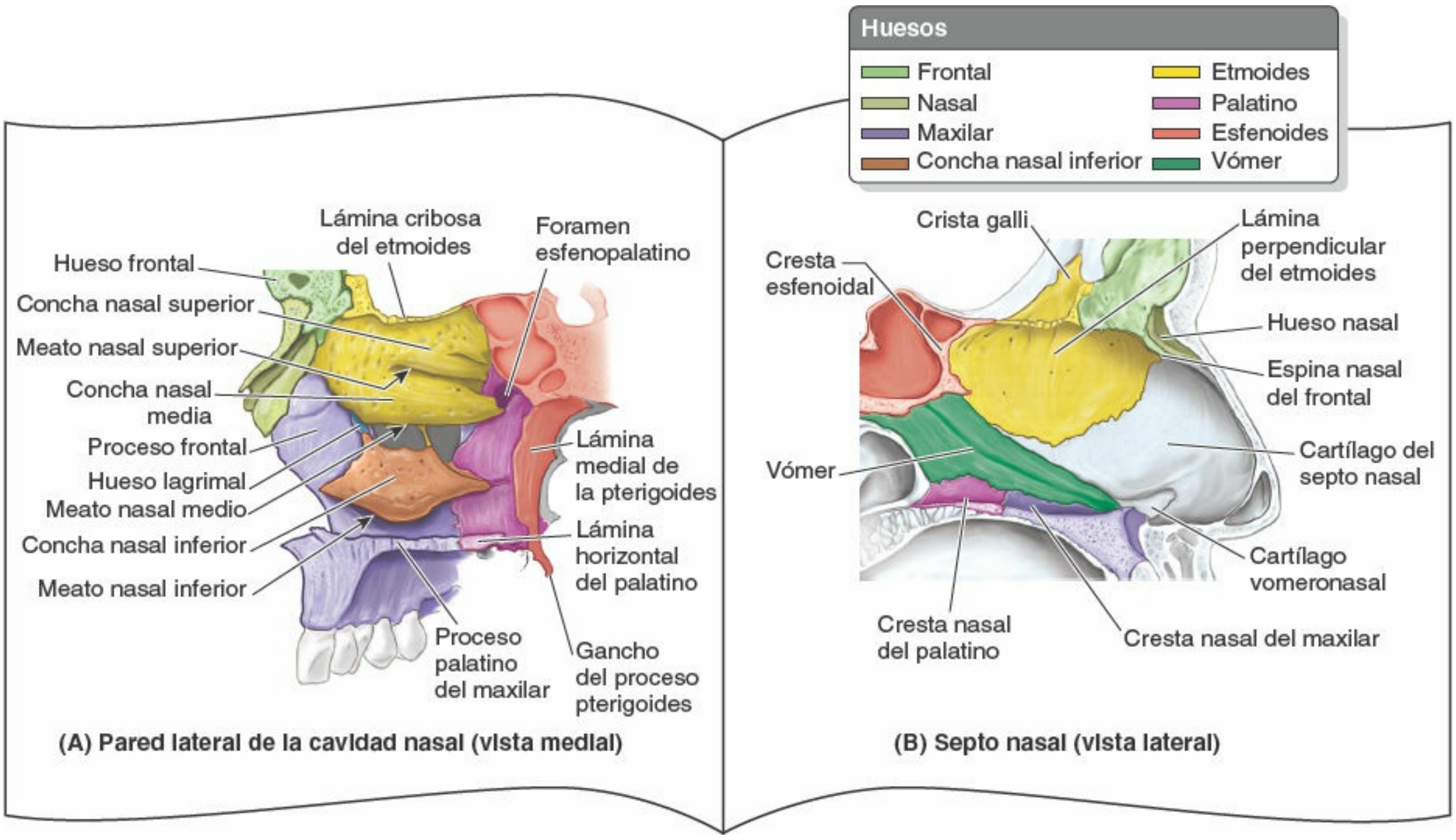

FIGURA 8-102. Paredes lateral y medial (septal) del lado derecho de la cavidad nasal. Se han separado las paredes, mostrándose como páginas adyacentes de un libro. La vista medial muestra la pared lateral derecha de la cavidad nasal, y la vista lateral muestra el septo nasal. Este cuenta con una parte dura (ósea), localizada profundamente (posteriormente), donde está protegida, y una parte blanda y móvil, localizada superficialmente (anteriormente), sobre todo en la parte externa y vulnerable de la nariz.

La **mucosa nasal** está firmemente unida al periostio y al pericondrio de los huesos y cartílagos de soporte de la nariz. La mucosa se continúa con el revestimiento de todas las cámaras con que se comunican las cavidades nasales: la nasofaringe posteriormente, los senos paranasales superiormente y lateralmente, y el saco lagrimal y la conjuntiva superiormente. Los dos tercios inferiores de la mucosa nasal forman el área respiratoria, y el tercio superior la olfatoria (fig. 8-106 B). El aire que pasa por el **área respiratoria** se calienta y humedece antes de pasar a través del resto de la vía respiratoria superior hacia los pulmones. El **área olfatoria** contiene el órgano periférico del olfato; la acción de olfatear transporta el aire hacia esa zona.

LÍMITES DE LAS CAVIDADES NASALES

Las cavidades nasales tienen cuatro paredes: superior, inferior, medial y lateral.

- La *pared superior de las cavidades nasales* es curva y estrecha excepto en su extremo posterior, donde está formada por el *cuerpo hueco del esfenoides*. Está dividida en tres partes (frontonasal, etmoidal y esfenoidal), según los huesos que las constituyen (fig. 8-102).
- La *pared inferior de las cavidades nasales* es más ancha que la superior y está formada por los *procesos palatinos del maxilar* y las *láminas horizontales del hueso palatino.*
- La *pared medial de las cavidades nasales* está formada por el septo nasal.
- La *pared lateral de las cavidades nasales* es irregular debido a la presencia de

tres láminas óseas, las *conchas* o *cornetes nasales*, que se proyectan inferiormente, de un modo algo parecido a las lamas de una persiana (figs. 8-102 A, 8-103 y 8-108).

CARACTERÍSTICAS DE LAS CAVIDADES NASALES

Las **conchas** o **cornetes nasales** (superior, medio e inferior) se curvan inferomedialmente y cuelgan a modo de lamas o cortinas cortas desde la pared lateral. Las conchas o cornetes de muchos mamíferos (especialmente los corredores y los que viven en ambientes extremos) se hallan muy enroscadas a modo de rollos que ofrecen una superficie muy amplia para el intercambio de calor. En la especie humana, con conchas nasales simples a modo de láminas, y en los animales con cornetes complejos, existe un receso o **meato nasal** (pasajes en la cavidad nasal) bajo cada una de las formaciones óseas. Así pues, la cavidad nasal está dividida en cinco pasajes: un *receso esfenoetmoidal* situado posterosuperiormente, tres *meatos nasales* (superior, medio e inferior) situados lateralmente, y un *meato nasal común* localizado medialmente, en el cual se abren los cuatro pasajes laterales. La **concha** o **cornete inferior** es el más largo y ancho de la concha, y está formado por un hueso independiente homónimo (concha inferior) recubierto de una mucosa que contiene grandes espacios vasculares que pueden agrandarse para controlar el calibre de la cavidad nasal. Las **conchas** o **cornetes medio** y **superior** son procesos mediales del hueso etmoides. En los procesos infecciosos o irritativos, la mucosa que recubre las conchas puede quedar tumefacta rápidamente, con bloqueo del paso nasal en ese lado.

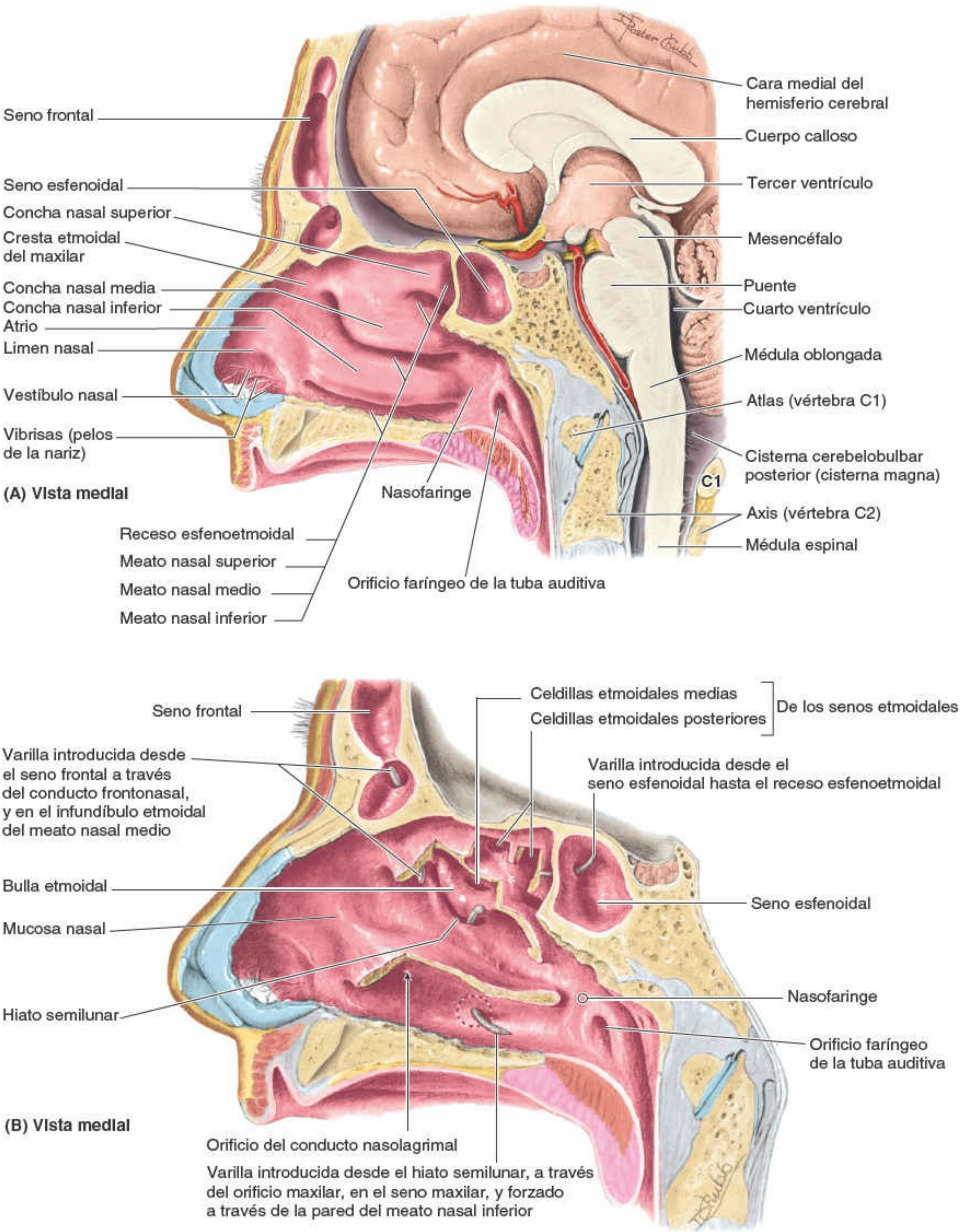

FIGURA 8-103. Pared lateral de la cavidad nasal de la mitad derecha de la cabeza. A) Las conchas nasales inferior y media, que se curvan medialmente e inferior-mente desde la pared lateral, dividen la pared en tres partes casi iguales y cubren los meatos nasales inferior y medio, respectivamente. La concha nasal superior es pequeña y anterior al seno esfenoidal, y la concha nasal media presenta un borde inferior angulado y termina inferior al seno esfenoidal. La concha nasal inferior muestra un borde inferior ligeramente curvado, y termina inferior a la concha nasal media, alrededor de 1 cm anteriormente al orificio de la tuba auditiva (aproximadamente, la anchura de la lámina medial de la pterigoides). **B)** Esta disección de la pared lateral de la cavidad nasal muestra las comunicaciones a través de la pared lateral de la cavidad nasal. Se han extirpado partes de las conchas nasales superior, media e inferior. El seno esfenoidal ocupa el cuerpo del esfenoides; su orificio, superior a la mitad de su pared anterior, se abre en el receso esfenoetmoidal. Los orificios de las

celdillas etmoidales anteriores, medias y posteriores se abren en el meato nasal superior, el meato nasal medio y el hiato semilunar, respectivamente.

El **receso esfenoetmoidal**, situado posterosuperiormente al cornete superior, recibe la abertura del *seno esfenoidal*, una cavidad llena de aire en el cuerpo del esfenoides. El **meato nasal superior** es un estrecho pasaje entre las conchas nasales superior y media, en el cual se abren las celdillas etmoidales posteriores a través de uno o más orificios (v. fig. 8-103 A). El **meato nasal medio** es más largo y profundo que el superior. La parte anterosuperior de este pasaje conduce a una abertura en forma de embudo, el **infundíbulo etmoidal**, a través del cual se comunica con el seno frontal (fig. 8-104). El pasaje que conduce inferiormente desde cada seno frontal al infundíbulo es el *conducto frontonasal* (v. fig. 8-103 B). El **hiato semilunar** es un surco semicircular en el cual desemboca el seno frontal. La **bulla etmoidal**, una elevación redondeada localizada superiormente al hiato semilunar, es visible cuando se extirpa la concha nasal (o cornete) media. La bulla está formada por las celdillas etmoidales medias que constituyen los *senos etmoidales*.

El **meato nasal inferior** es un pasaje horizontal, inferolateral a la concha nasal inferior. El *conducto nasolagrimal*, que drena las lágrimas desde el saco lagrimal, se abre en la parte anterior de este meato (v. fig. 8-46 A). El **meato nasal común** es la parte medial de la cavidad nasal entre los cornetes y el septo nasal, en el cual se abren los recesos laterales y los meatos.

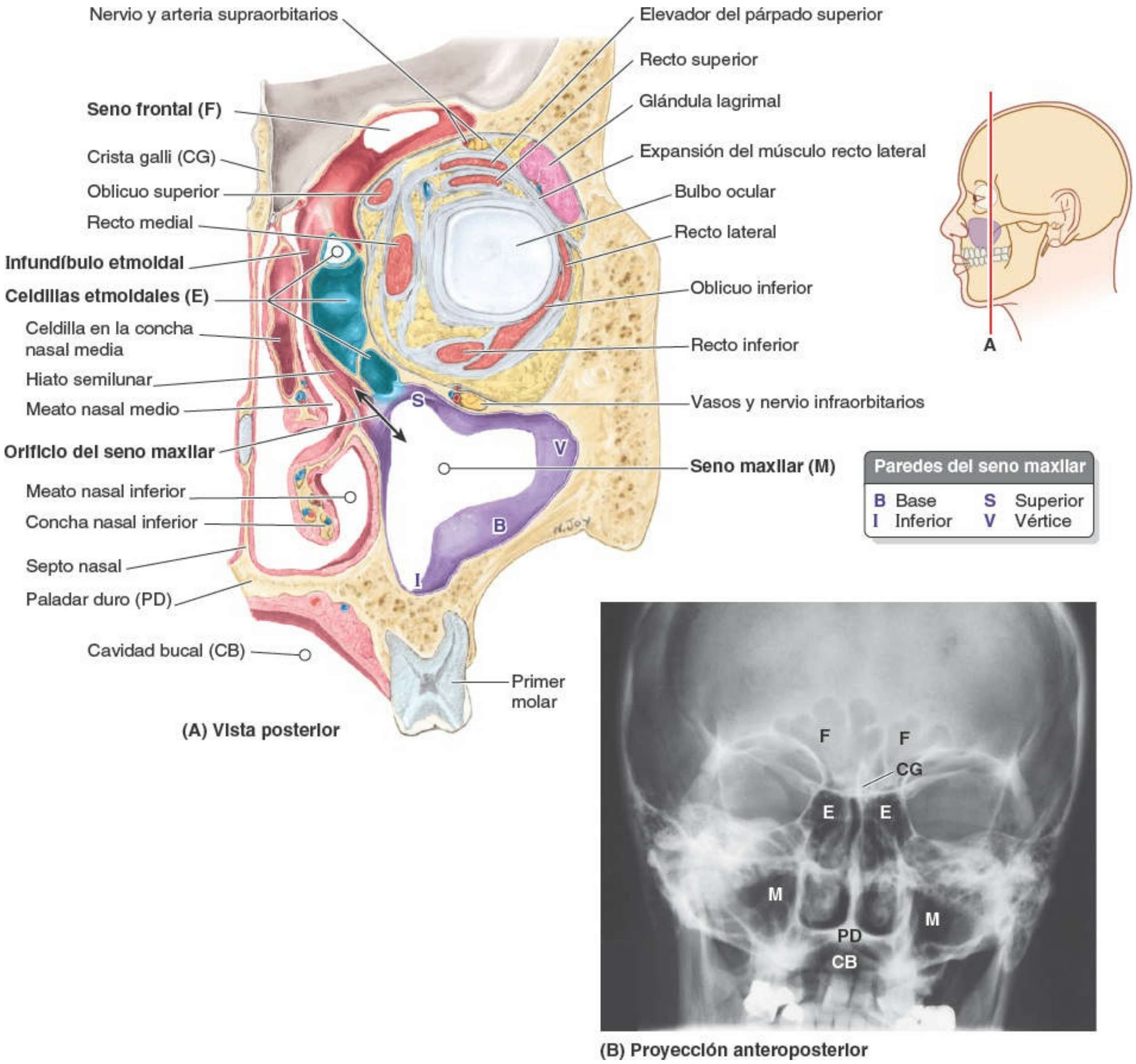

FIGURA 8-104. Sección frontal de la mitad derecha de la cabeza. A) El dibujo orientativo muestra el plano de sección. Obsérvese la relación de la órbita, la cavidad nasal y los senos paranasales. El contenido de la órbita, incluidos los cuatro músculos rectos y la fascia que los une, forma un círculo (un cono, cuando se contempla en tres dimensiones) alrededor de la parte posterior (fondo) del bulbo ocular. **B)** Radiografía de cráneo que muestra la cavidad nasal y los senos paranasales. Las letras señalan las estructuras indicadas en la parte **A.**

Vascularización e inervación de la nariz

La *irrigación arterial de las paredes medial y lateral de la cavidad nasal* (fig. 8-105) procede de cinco fuentes:

1. *Arteria etmoidal anterior* (desde la arteria oftálmica).
2. *Arteria etmoidal posterior* (desde la arteria oftálmica).
3. *Arteria esfenopalatina* (desde la arteria maxilar).
4. *Arteria palatina mayor* (desde la arteria maxilar).
5. *Rama septal de la arteria labial superior* (desde la arteria facial).

Las tres primeras arterias se dividen en ramas laterales y mediales (septales). La arteria palatina mayor llega al septo por el conducto incisivo, a través de la parte

anterior del paladar duro. En la parte anterior del septo nasal existe un plexo *(área de Kiesselbach)* donde se anastomosan las cinco arterias que irrigan el septo. La nariz también recibe sangre de las arterias enumeradas primera y quinta, así como ramas nasales de la arteria infraorbitaria y ramas nasales laterales de la arteria facial.

Un abundante **plexo venoso submucoso**, profundo a la mucosa nasal, proporciona el *drenaje venoso de la nariz* de las venas esfenopalatina, facial y oftálmica. Este plexo venoso es una parte importante del sistema termorregulador del organismo, que intercambia calor y calienta el aire antes de que penetre en los pulmones. La sangre venosa de la nariz drena principalmente en la vena facial, a través de las venas angular y nasal lateral (v. fig. 8-25). Hay que recordar que esta zona pertenece al «triángulo peligroso» de la cara, debido a las comunicaciones existentes con el *seno cavernoso* (v. cuadro clínico «Tromboflebitis de la vena facial»).

En cuanto a la *inervación*, la mucosa nasal puede dividirse en las porciones posteroinferior y anterosuperior mediante una línea oblicua que pasa aproximadamente a través de la espina nasal anterior y el receso esfenoetmoidal (fig. 8-106). La inervación de la porción posteroinferior de la mucosa nasal corre a cargo principalmente del nervio maxilar, mediante el *nervio nasopalatino* para el septo nasal, y los ramos nasales posteriores superiores laterales y nasales inferiores laterales del *nervio palatino mayor* para la pared lateral. La inervación de la porción anterosuperior proviene del nervio oftálmico (NC V_1), mediante los **nervios etmoidales anterior** y **posterior**, ramos del nervio nasociliar. La mayor parte de la nariz (dorso y ápice) también recibe inervación del NC V_1 (por vía del nervio infratroclear y el ramo nasal externo del nervio etmoidal anterior), pero las alas de la nariz la reciben de los ramos nasales del nervio infraorbitario (NC V_2). Los **nervios olfatorios**, encargados de la olfacción, se originan en las células del **epitelio olfatorio**, situadas en la parte superior de las paredes lateral y septal de la cavidad nasal. Las prolongaciones centrales de estas células (que forman el nervio olfatorio) atraviesan la *lámina cribosa* y finalizan en el **bulbo olfatorio**, expansión rostral del **tracto olfatorio** (v. fig. 8-102 A).

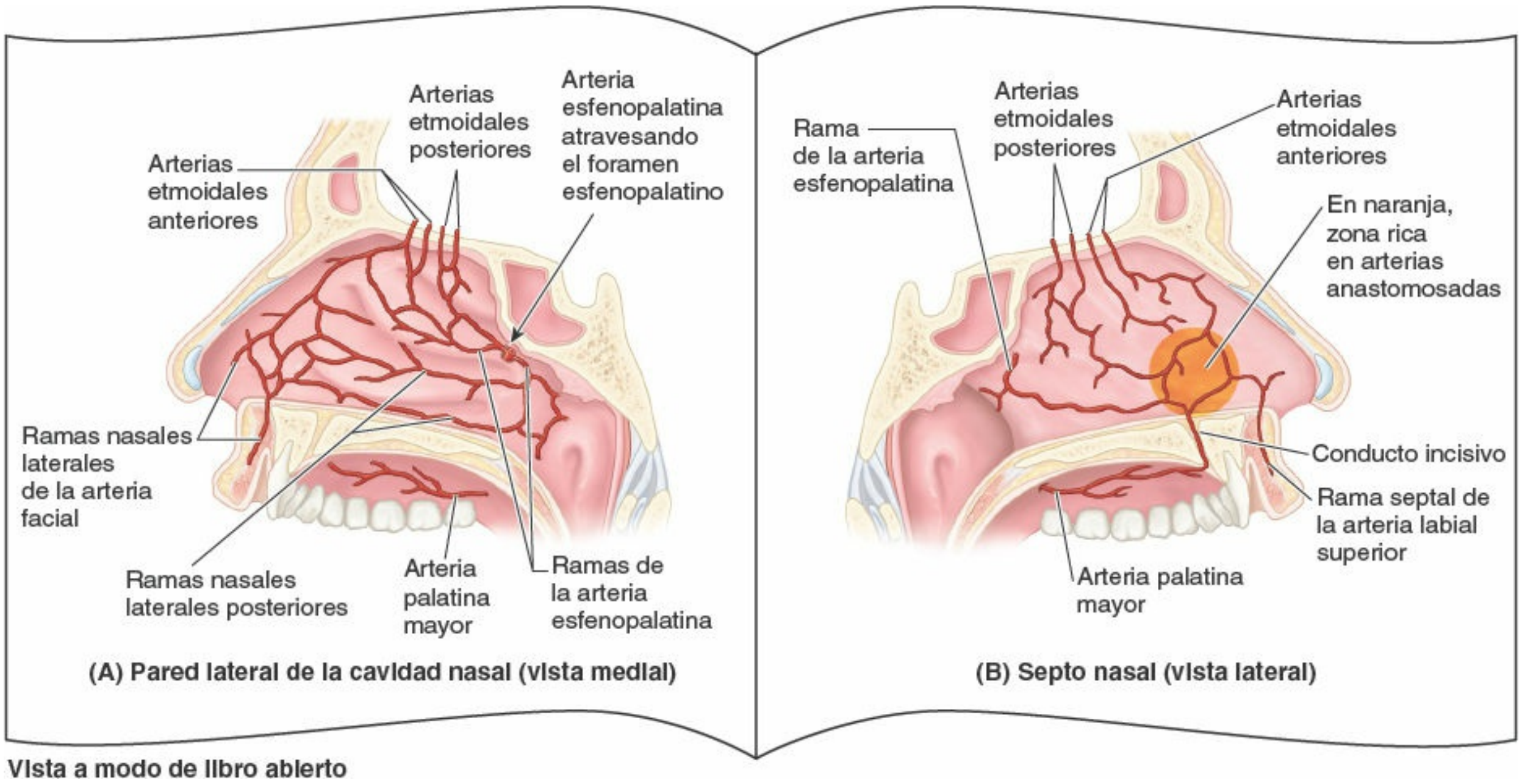

FIGURA 8-105. **Arterias de la cavidad nasal.** Vista a modo de libro abierto de las paredes lateral y medial del lado derecho de la cavidad nasal. La «página» izquierda muestra la pared lateral de la cavidad nasal. La arteria esfenopalatina (una rama de la arteria maxilar) y la arteria etmoidal anterior (una rama de la arteria oftál-mica) son las dos arterias más importantes de la cavidad nasal. La «página» derecha muestra el septo nasal, que está irrigado por una anastomosis de cuatro o cinco arterias que se encuentra en la porción anteroinferior del septo nasal (área de Kiesselbach, en *naranja*), una zona que participa habitualmente en los episodios de epistaxis crónica.

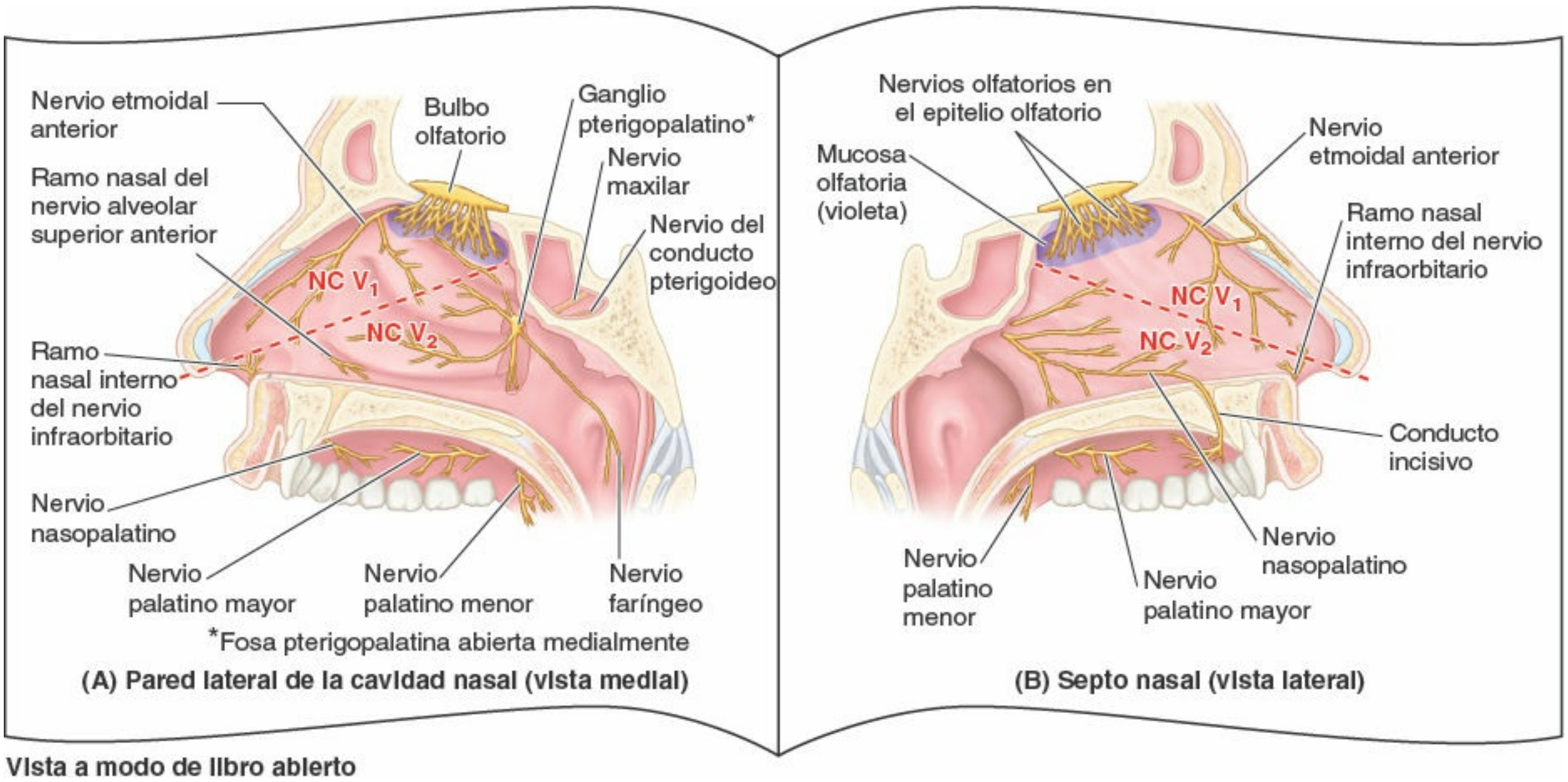

FIGURA 8-106. **Inervación de la cavidad nasal.** Vista a modo de libro abierto de las paredes lateral y medial (septal) del lado derecho de la cavidad nasal. Una *línea de trazos* extrapolada aproximadamente desde el receso esfenoetmoidal hasta el ápice de la nariz delimita los territorios de los nervios oftálmico (NC V_1) y maxilar (NC V_2), que proporcionan la inervación sensitiva general tanto de la pared lateral como del septo nasal. El nervio olfatorio (NC I) se distribuye hacia la mucosa olfatoria superior al nivel de la concha nasal superior, tanto en la pared lateral como en el septo nasal.

Senos paranasales

Los **senos paranasales**, llenos de aire, son extensiones de la porción respiratoria de la cavidad nasal en los huesos frontal, etmoides, esfenoides y maxilar. Su denominación

corresponde a la de los huesos donde se alojan. Los senos continúan invadiendo el hueso circundante, y es frecuente hallar extensiones importantes de ellos en el cráneo de los individuos de edad avanzada.

SENOS FRONTALES

Los **senos frontales derecho** e **izquierdo** se hallan entre las tablas externa e interna del hueso frontal, posteriormente a los arcos superciliares y a la raíz de la nariz (figs. 8-103, 8-104 y 8-107). Los senos frontales suelen detectarse en los niños hacia los 7 años de edad. Cada seno frontal drena a través de un **conducto frontonasal** en el *infundíbulo etmoidal*, que se abre en el *hiato semilunar* del meato nasal medio. Los senos frontales están inervados por ramos de los *nervios supraorbitarios* (NC V_1).

Los dos senos frontales raras veces tienen el mismo tamaño, y el septo que los divide no suele estar situado totalmente en el plano medio. El tamaño de los senos frontales varía desde unos 5 mm hasta grandes espacios que se extienden lateralmente hacia las alas mayores del esfenoides. A menudo un seno frontal está dividido en dos partes: una parte vertical en la porción escamosa del hueso frontal, y una parte horizontal en su porción orbitaria. Una o ambas partes pueden ser grandes o pequeñas. Cuando la parte supraorbitaria es grande, su pared superior forma el piso de la fosa craneal anterior, y su piso constituye la pared superior de la órbita.

CELDILLAS ETMOIDALES

Las **celdillas (senos) etmoidales** son pequeñas invaginaciones de la mucosa de los meatos nasales medio y superior en el hueso etmoides, entre la cavidad nasal y la órbita (figs. 8-104, 8-107 y 8-108). Las celdillas etmoidales no suelen verse en las radiografías simples antes de los 2 años de edad, pero pueden reconocerse en las exploraciones por TC. Las **celdillas etmoi-dales anteriores** drenan directa o indirectamente en el meato nasal medio, a través del infundíbulo etmoidal. Las **celdillas etmoidales medias** se abren directamente en el meato medio y a veces se denominan «celdillas bullares» debido a que forman la *bulla etmoidal*, una protuberancia situada en el borde superior del hiato semilunar (v. fig. 8-103 B). Las **celdillas etmoidales posteriores** se abren directamente en el meato superior. Las celdillas etmoidales están inervadas por los ramos etmoidales anterior y posterior de los *nervios nasociliares* (NC V_1) (figs. 8-19 y 8-106).

SENOS ESFENOIDALES

Los **senos esfenoidales** están localizados en el cuerpo del esfenoides y pueden extenderse a sus alas (figs. 8-103 y 8-107). Se hallan divididos desigualmente y separados por un septo óseo. Debido a esta extensa neumatización (formación de celdillas aéreas), el cuerpo del esfenoides es frágil. Sólo hay unas delgadas láminas óseas de separación entre los senos y varias estructuras importantes, como los nervios ópticos, el quiasma óptico, la hipófisis, las arterias carótidas internas y los senos cavernosos. Los senos esfenoidales derivan de una celdilla etmoidal posterior que comienza a invadir el esfenoides hacia los 2 años de edad. En algunas personas, esta invasión corre a cargo de varias celdillas etmoidales posteriores, lo que da lugar a la formación de múltiples senos esfenoidales que se abren por separado en el *receso*

esfenoetmoidal (v. fig. 8-103 A). Las arterias etmoidales posteriores, y los nervios homónimos que las acompañan, irrigan e inervan, respectivamente, los senos esfenoidales (v. fig. 8-105).

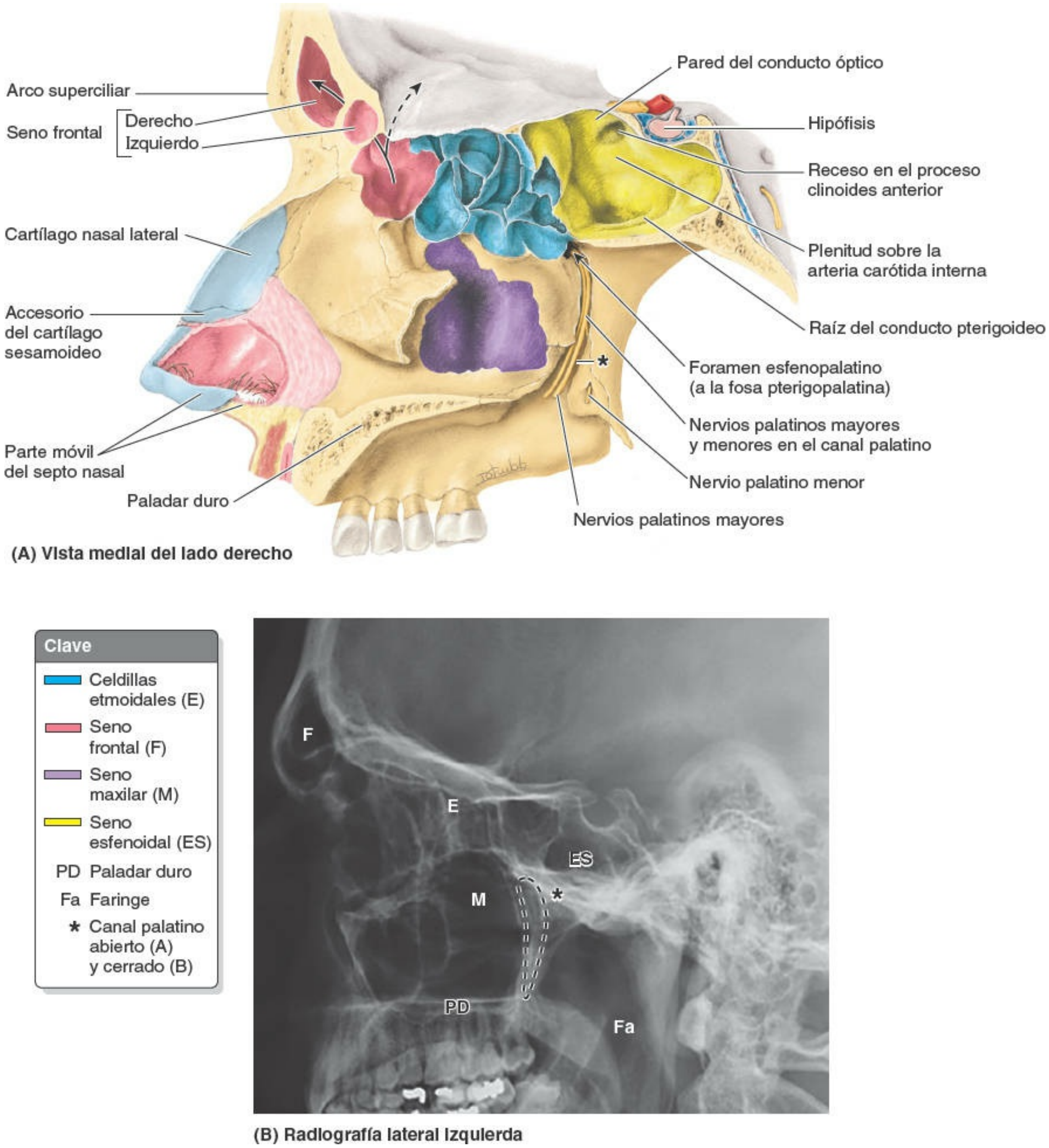

FIGURA 8-107. Senos paranasales I. A) Los senos paranasales del lado derecho se han abierto, siguiendo un abordaje nasal, y se han identificado por colores. Una celdilla etmoidal anterior *(rosa)* está invadiendo el díploe del hueso frontal para convertirse en un seno frontal. Una rama *(flecha de puntos)* invade la lámina orbitaria del hueso frontal. En esta imagen, el seno esfenoidal es amplio, extendiéndose: *1)* posteriormente, inferior con respecto a la hipófisis; *2)* lateralmente, inferior con respecto al nervio óptico (NC II), en el proceso clinoides anterior, y *3)* inferior al proceso pterigoides, pero dejando el conducto pterigoideo y ascendiendo como un reborde sobre el piso del seno. El seno maxilar es piramidal. **B)** Radiografía de cráneo que muestra densidades de aire *(áreas oscuras)* asociadas a los senos paranasales, la cavidad nasal, la cavidad bucal y la faringe. Las letras se definen en la parte **A.**

SENOS MAXILARES

Los **senos maxilares** son los senos paranasales de mayor tamaño. Ocupan el cuerpo de los maxilares y comunican con el meato nasal medio (figs. 8-104, 8-107 y 8-108).

- El **vértice** del seno maxilar se extiende hacia el hueso cigomático, y con frecuencia se introduce en él.
- La **base** del seno maxilar forma la porción inferior de la pared lateral de la cavidad nasal.
- La **pared superior** del seno maxilar está formada por el suelo de la órbita.
- El **piso** del seno maxilar está formado por la porción alveolar del maxilar. Las raíces de los dientes maxilares, particular-mente las de los dos primeros molares, a menudo producen elevaciones cónicas en el piso del seno.

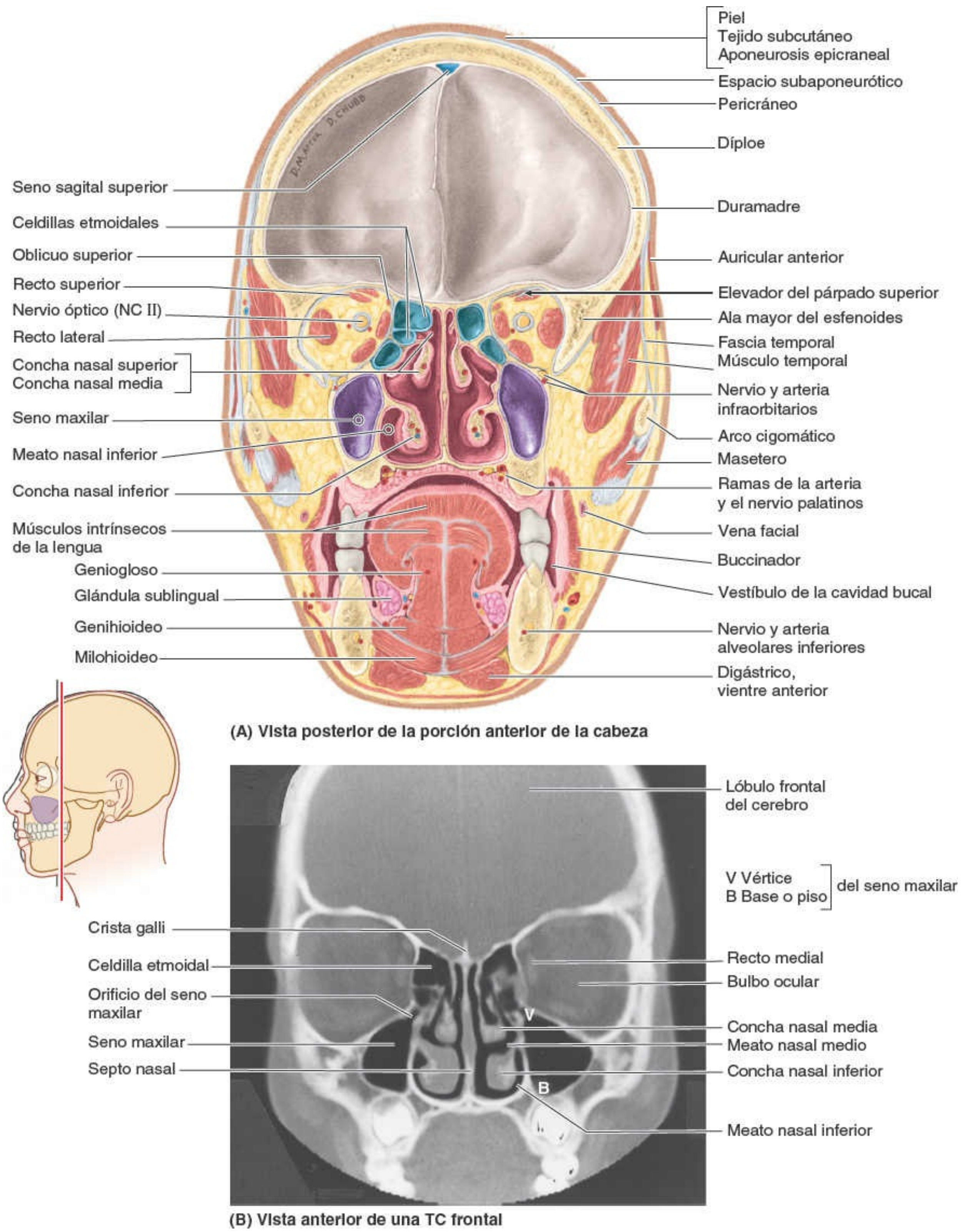

FIGURA 8-108. Senos paranasales II. El dibujo orientativo muestra el plano de la sección que se ofrece en ambas partes. **A)** El etmoides ocupa una posición central, con su componente horizontal formando la parte central de la fosa craneal anterior, superiormente, y la cavidad nasal inferiormente. En las celdillas etmoidales se fijan las conchas nasales superior y media, y forman parte de la pared medial de la órbita; la lámina perpendicular del etmoides forma parte del septo nasal. El seno maxilar constituye la parte inferior de la pared lateral de la nariz y comparte una pared común con la órbita. La concha nasal media protege el hiato semilunar, en el cual se abre el orificio maxilar *(flecha)*. **B)** La TC muestra cavidades llenas de aire de la sección anatómica de la parte **A.** (Cortesía del Dr. D. Armstrong, Associate Professor of Medical Imaging, University of Toronto, Toronto, Ontario, Canada.)

Cada seno maxilar drena por medio de una o más aberturas, el **orificio del seno maxilar** (que puede ser múltiple), en el meato nasal medio de la cavidad nasal, a través del hiato semilunar.

La **irrigación arterial del seno maxilar** procede principal-mente de ramas alveolares superiores de la **arteria maxilar** (v. fig. 8-73; tabla 8-12), aunque el piso del seno recibe irrigación de ramas de las *arterias palatinas descendente* y *mayor*(v. fig. 8-98 B). La **inervación del seno maxilar** proviene de los **nervios alveolares superiores** anterior, medio y posterior, ramos del nervio maxilar (v. fig. 8-79 A).

CUADRO CLÍNICO

NARIZ

Fracturas nasales

Debido a la prominencia de la nariz, las fracturas de los huesos nasales son frecuentes en accidentes de auto-móvil y en la práctica deportiva (a menos que se utilicen protectores faciales). Las fracturas suelen originar deformaciones de la nariz, especialmente cuando se recibe una fuerza lateral con el codo de otra persona, por ejemplo. Suele producirse una *epis taxis* (hemorragia nasal). En las fracturas graves, la rotura de huesos y cartílagos origina un desplazamiento de la nariz. Cuando la lesión es producto de un golpe directo, puede ocurrir también una fractura de la lámina cribosa del etmoides.

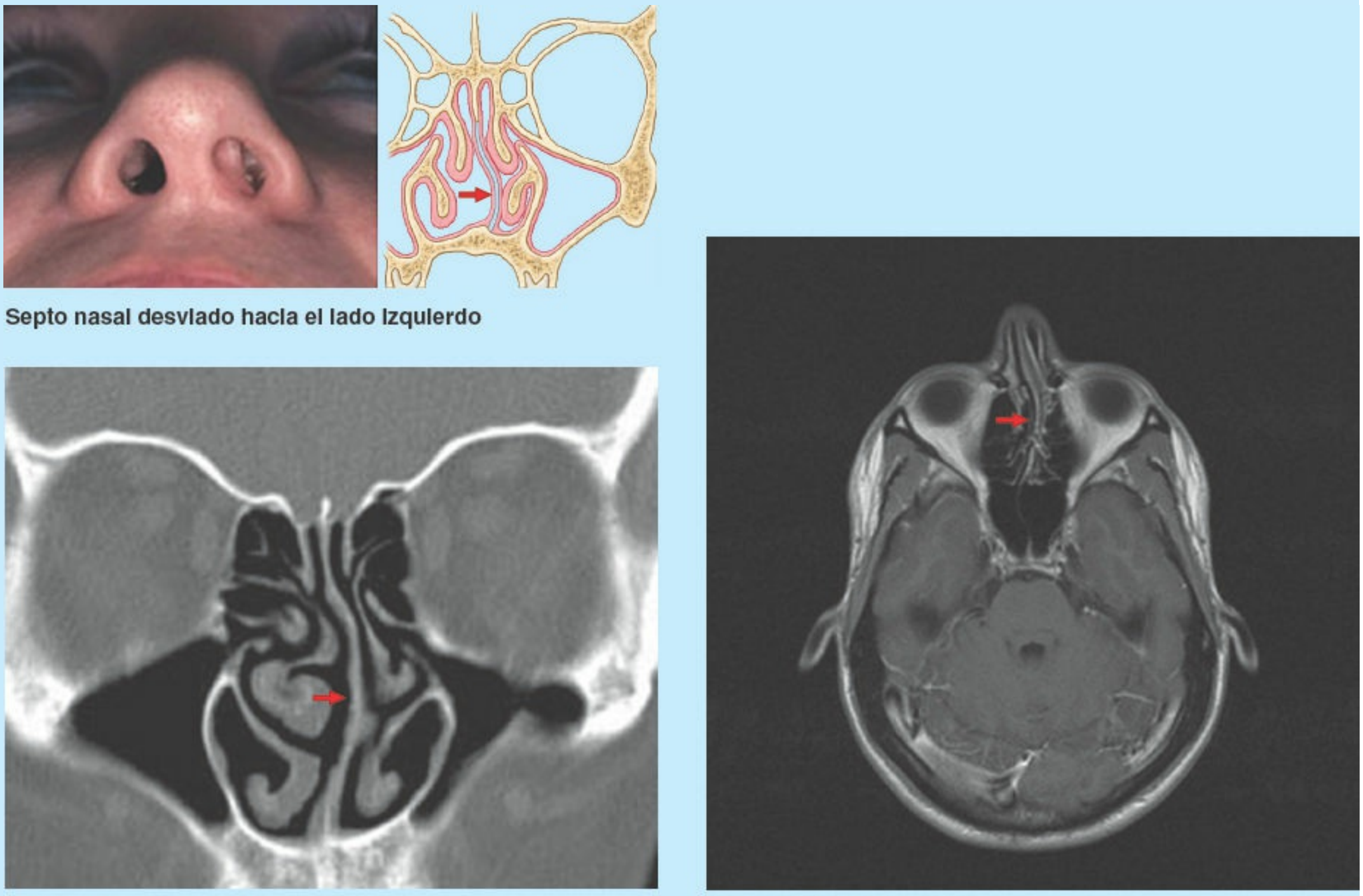

Proyección anterior, TC

Proyección inferior, RM

FIGURA C8-40. **Desviación del septo nasal.**

Desviación del septo nasal

El septo nasal suele estar desviado hacia uno u otro lado (fig. C8-40). Aunque esta desviación puede ser consecuencia de un parto traumático, es más frecuente que se produzca en la adolescencia y la edad adulta por un traumatismo (p. ej., en una pelea a puñetazos). A veces la desviación es tan intensa que el septo nasal se halla en contacto con la pared lateral de la cavidad nasal, lo que a menudo dificulta la respiración o exacerba el ronquido. La desviación puede corregirse quirúrgicamente.

Rinitis

La mucosa nasal aparece tumefacta e inflamada *(rinitis)* durante las infecciones respiratorias altas y las reacciones alérgicas (p. ej., fiebre del heno). El edema de la mucosa se produce rápidamente debido a su vascularización. Las infecciones de la cavidad nasal pueden propagarse a:

- La fosa craneal anterior a través de la lámina cribosa.
- La nasofaringe y los tejidos blandos retrofaríngeos.
- El oído medio a través de la *tuba auditiva* (faringotimpánica), que pone en comunicación la cavidad timpánica y la nasofaringe.
- Los senos paranasales.
- El aparato lagrimal y la conjuntiva.

Epistaxis

La epistaxis (hemorragia nasal) es relativamente frecuente por la abundante irrigación sanguínea de la mucosa nasal. En la mayoría de los casos, la causa es traumática y la hemorragia procede del área situada en el tercio anterior de la nariz (área de Kiesselbach, v. fig. 8-105 B). La epistaxis se asocia también a infecciones e hipertensión. La salida de sangre de la nariz a borbotones es consecuencia de la rotura de una arteria. La epistaxis moderada también puede ocurrir por el acto de urgarse la nariz, que desgarra las venas del vestíbulo nasal.

Sinusitis

Como los senos paranasales se continúan con las cavidades nasales a través de aberturas que comunican con ellos, la infección puede propagarse a partir de las cavidades nasales y producir inflamación y edema de la mucosa de los senos *(sinusitis)*, con dolor local. A veces se inflaman varios senos *(pansinusitis)* y el edema de la mucosa puede bloquear una o más aberturas de los senos a las cavidades nasales.

Infección de las celdillas etmoidales

Si se bloquea el drenaje nasal, las infecciones de las celdillas etmoidales pueden atravesar la frágil pared medial de la órbita. Las infecciones graves de este origen pueden ocasionar ceguera, debido a que algunas celdillas etmoidales posteriores se hallan próximas al conducto óptico, que da paso al

nervio óptico y la arteria oftálmica. La propagación de la infección a partir de estas celdillas puede afectar también a la vaina dural del nervio óptico, causando *neuritis óptica.*

Infección de los senos maxilares

Los senos maxilares son los que se infectan con más frecuencia, debido probablemente a que sus orificios de drenaje (aberturas) son pequeños y se localizan en una posición alta en las paredes superomediales del seno (v. fig. 8-108). Cuando la mucosa del seno se congestiona, a menudo los orificios maxilares se obstruyen. Debido a la localización alta de los orificios, cuando la cabeza está erguida es imposible que drenen los senos hasta que están llenos. Como los orificios de ambos senos están situados en sus paredes mediales (es decir, orientados el uno hacia el otro), cuando el individuo se halla en decúbito lateral sólo drena el seno situado en posición alta (p. ej., el seno derecho en decúbito lateral izquierdo). Si un resfriado o un proceso alérgico interesa los dos senos, el paciente puede dar vueltas en la cama al tratar de que drenen ambos. El seno maxilar puede drenarse pasando una cánula desde las narinas a través del orificio maxilar hasta el interior del seno.

Relación de los dientes con el seno maxilar

La estrecha proximidad entre los tres molares maxilares y el piso del seno maxilar puede originar problemas graves. Al extraer un molar maxilar puede romperse una de sus raíces. Si no se utiliza un método adecuado para extraerla, puede impulsarse superiormente hacia el interior del seno maxilar y crearse una comunicación entre este y la cavidad bucal, con posibilidad de que ocurra una infección. Debido a que los nervios alveolares superiores (ramos del nervio maxilar) inervan los dientes maxilares y la mucosa de los senos maxilares, la inflamación de esta última se acompaña con frecuencia de una sensación dolorosa en el diente molar.

Transiluminación de los senos

La *transiluminación de los senos maxilares* se realiza en un cuarto oscuro. Se coloca una luz intensa dentro de la boca del paciente sobre un lado del paladar duro, o se aplica firmemente contra la mejilla (fig. C8-41 A). El haz luminoso atraviesa el seno maxilar y crea un brillo apagado de forma semilunar por debajo de la órbita. Si el seno contiene un exceso de líquido, una masa o una mucosa engrosada, disminuye el brillo. Para transiluminar los senos frontales se dirige la luz superiormente bajo la parte medial de la ceja, lo que suele originar un brillo por encima de la órbita (fig. C8-41 B). Debido a las grandes diferencias que existen en el desarrollo de los senos, hay variaciones de una persona a otra en cuanto al patrón y la extensión de la zona iluminada (Bickley, 2016).

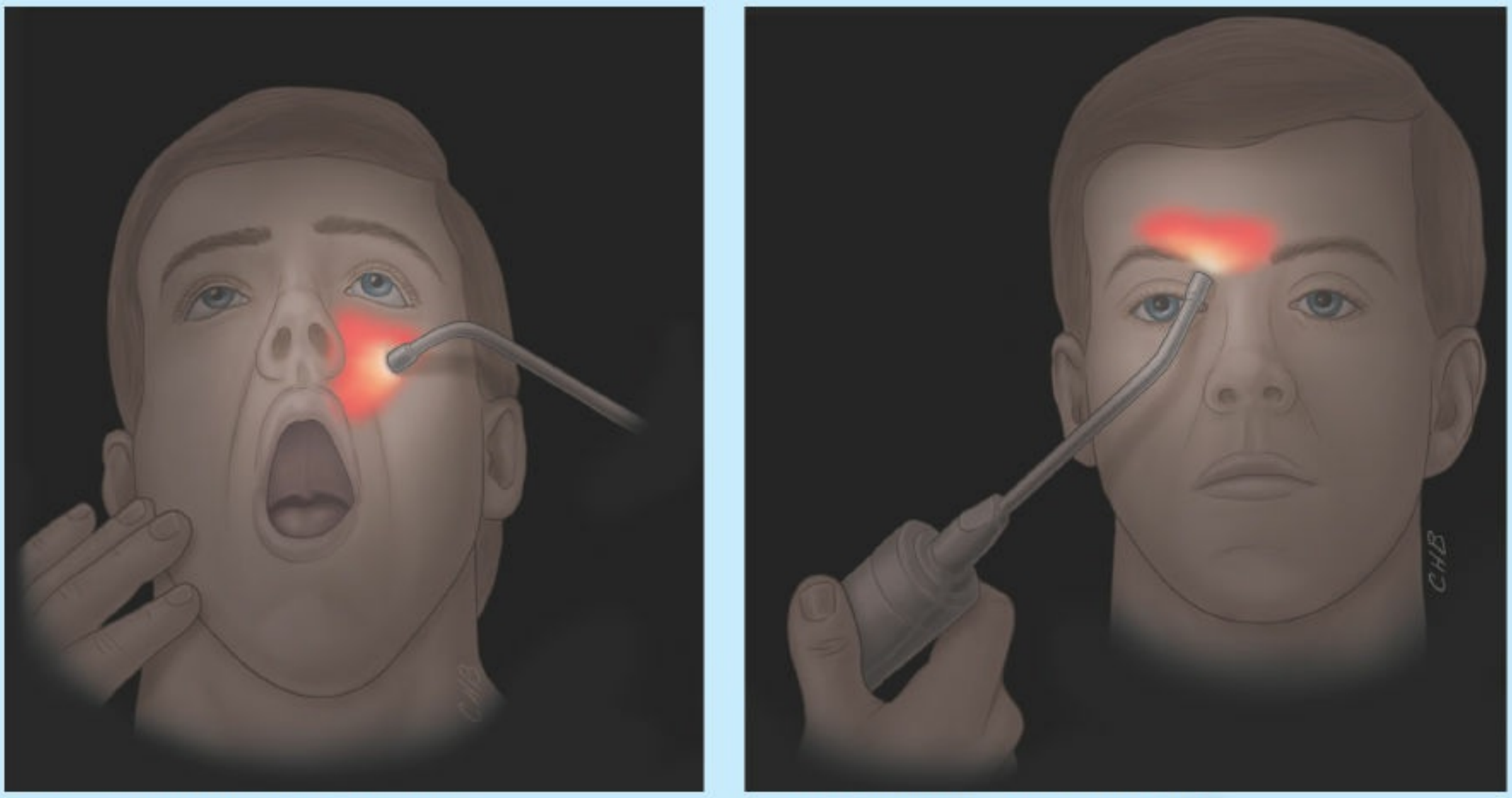

FIGURA C8-41. **Transiluminación de los senos paranasales.**

Puntos fundamentales

NARIZ

La nariz es el sistema de ventilación que atraviesa la cabeza y permite la creación de un flujo de aire entre el ambiente externo y el sistema respiratorio inferior (pulmones). ● Cuando el aire penetra a través de la nariz, se analiza su composición química (aumento de la olfacción y el gusto) y se calienta, humidifica y filtra a su paso hacia los pulmones. Cuando sale, libera calor y humedad. ● La nariz también proporciona una vía de drenaje para el moco y el líquido lagrimal.

Esqueleto de la nariz. En su abertura anterior a través de las narinas, la cavidad nasal queda subdividida por un septo nasal medio. ● La nariz propiamente dicha y el septo anterior se benefician de la flexibilidad que les proporciona un esqueleto cartilaginoso, que reduce la posibilidad de fracturas nasales. ● A excepción del septo y la pared inferior, las paredes de la cavidad nasal están muy neumatizadas por los senos paranasales, y en sus paredes laterales se encuentran las conchas o cornetes.

Cavidades nasales. Tanto los senos como las conchas o cornetes aumentan la superficie secretora para el intercambio de humedad y calor. ● Esencialmente, todas las superficies están recubiertas de una mucosa secretora gruesa y vascularizada, cuya porción anterosuperior (incluida la mayor parte de la mucosa de los senos paranasales) recibe la arteria y el nervio oftálmicos (NC V_1), y la porción posteroinferior (incluida la mucosa del seno maxilar) recibe la arteria y el nervio maxilares (NC V_2). ● La mucosa de la pared superior y las áreas adyacentes de las paredes y el septo reciben también inervación sensitiva especial procedente del nervio olfatorio (NC I). ● Posteriormente, la cavidad nasal se continúa con la nasofaringe a través de las coanas; el paladar blando sirve como válvula o puerta de entrada para controlar el acceso de la vía aérea nasal. ● El hueso y la mucosa de las paredes laterales de esta vía presentan perforaciones que corresponden a las aberturas de los conductos nasolagrimales, los senos paranasales y la tuba auditiva. ● Sólo el hueso es perforado por el foramen pterigopalatino, a través del cual pasan las estructuras vasculonerviosas hacia el interior de la mucosa nasal.

Senos paranasales. Los senos paranasales reciben la denominación correspondiente al hueso que los aloja. ● El seno maxilar es el de mayor tamaño. ● La mayoría se abren en el meato nasal medio, a excepción de los senos esfenoidales, que drenan en el receso esfenoetmoidal.

OÍDO

El oído, órgano de audición y equilibrio, se divide en oído externo, medio e interno (fig. 8-109). El oído externo y el oído medio están relacionados principalmente con la transferencia del sonido al oído interno, que contiene el órgano del equilibrio además del órgano de la audición. La *membrana timpánica* separa el oído externo del oído medio. La *tuba auditiva* conecta el oído medio con la nasofaringe.

Oído externo

El **oído externo** está compuesto por la *oreja*, que recoge el sonido, y el *meato acústico externo*, que lo conduce hacia la membrana timpánica.

OREJA

La **oreja** se compone de una lámina de cartílago elástico de forma irregular, cubierto por una piel delgada (fig. 8-110). La oreja presenta varias depresiones y elevaciones. La **concha de la oreja** es la depresión más profunda. El borde elevado de la oreja es el **hélix.** Las otras depresiones y elevaciones se exponen en la figura 8-110. El **lobulillo (lóbulo)**, no cartilaginoso, está formado por tejido fibroso, grasa y vasos sanguíneos. Se perfora fácilmente para tomar pequeñas muestras de sangre o insertar pendientes. El **trago** (del griego *tragos*, cabra; en alusión a los pelos que tienden a crecer en esta formación, parecidos a la barba de una cabra) es una proyección en forma de lengüeta que recubre el poro del meato acústico externo. La **irrigación arterial** de la oreja deriva principalmente de las *arterias auricular posterior* y *temporal superficial* (fig. 8-111 A).

Los principales **nervios de la piel de la oreja** son los nervios auricular mayor y auriculotemporal. El **nervio auricular mayor** inerva la cara craneal (medial; habitualmente denominada «dorso de la oreja») y la parte posterior (hélix, antihélix y lóbulo) de la cara lateral («parte frontal del oído»). El *nervio auriculotemporal*, ramo del NC V_3, inerva la piel de la cara anterior de la superficie lateral de la aurícula, incluyendo el *borde de la concha*, la *cruz del hélix* y el *trago* (figs. 8-109 y 8-111 A). La piel de la concha está inervada en su mayoría por la *rama auricular del vago*, con una contribución menor del nervio facial.

El **drenaje linfático** de la oreja se realiza, en la cara lateral de la mitad superior de la oreja, hacia los *nódulos linfáticos parotídeos superficiales* (fig. 8-111 B); la cara craneal de la mitad superior de la oreja drena en los **nódulos linfáticos mastoideos** y en los *nódulos linfáticos cervicales profundos*; el resto de la oreja, incluido el lóbulo, drena en los **nódulos linfáticos cervicales superficiales.**

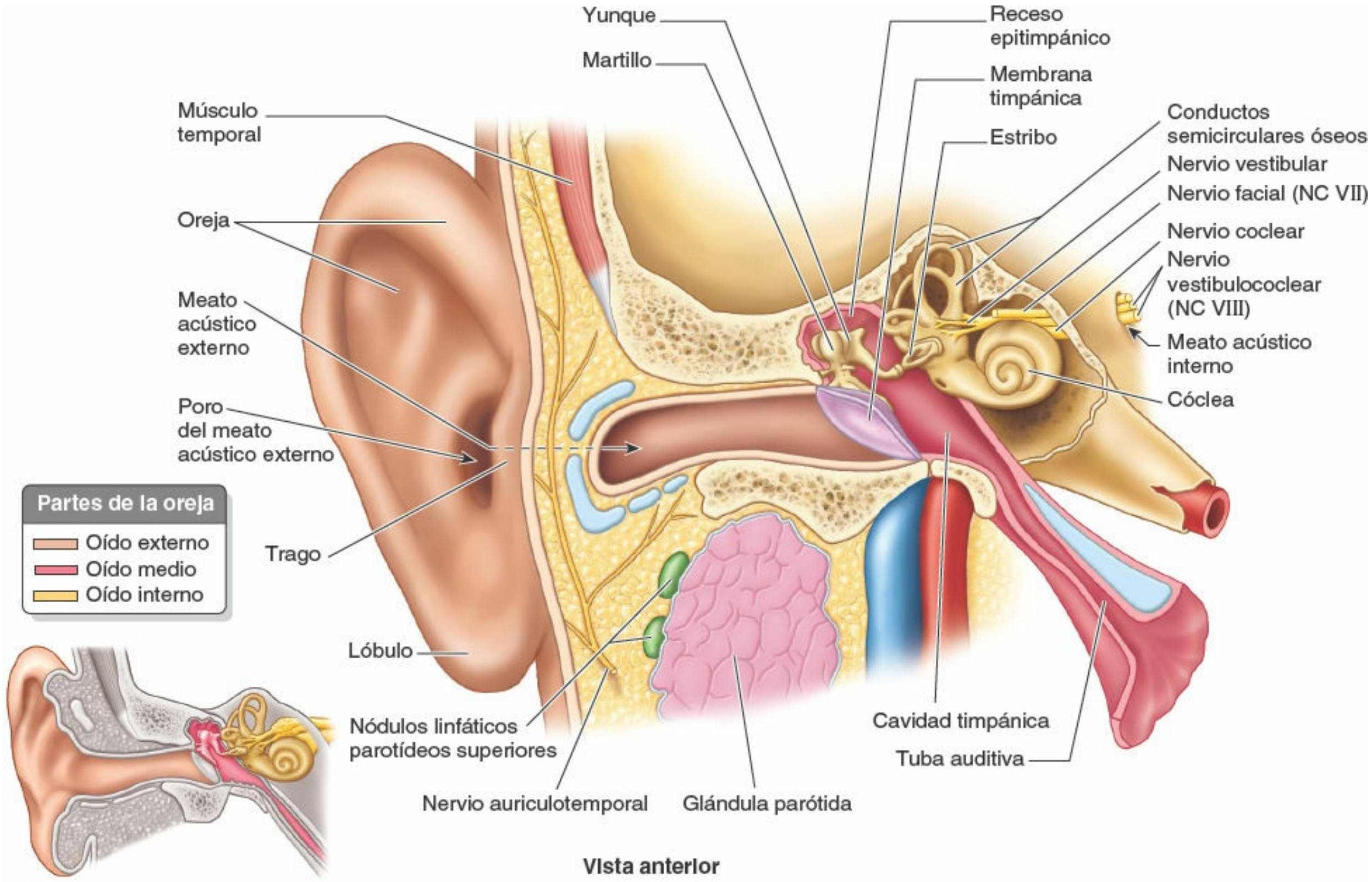

FIGURA 8-109. Partes del oído. Sección frontal del oído, con un dibujo orientativo acompañante, que muestra que consta de tres partes: externa, media e interna. El oído externo está formado por la oreja y el meato acústico externo. El oído medio es un espacio aéreo en el que se localizan los huesecillos del oído. El oído interno contiene el laberinto membranoso, cuyas principales divisiones son el laberinto coclear y el laberinto vestibular.

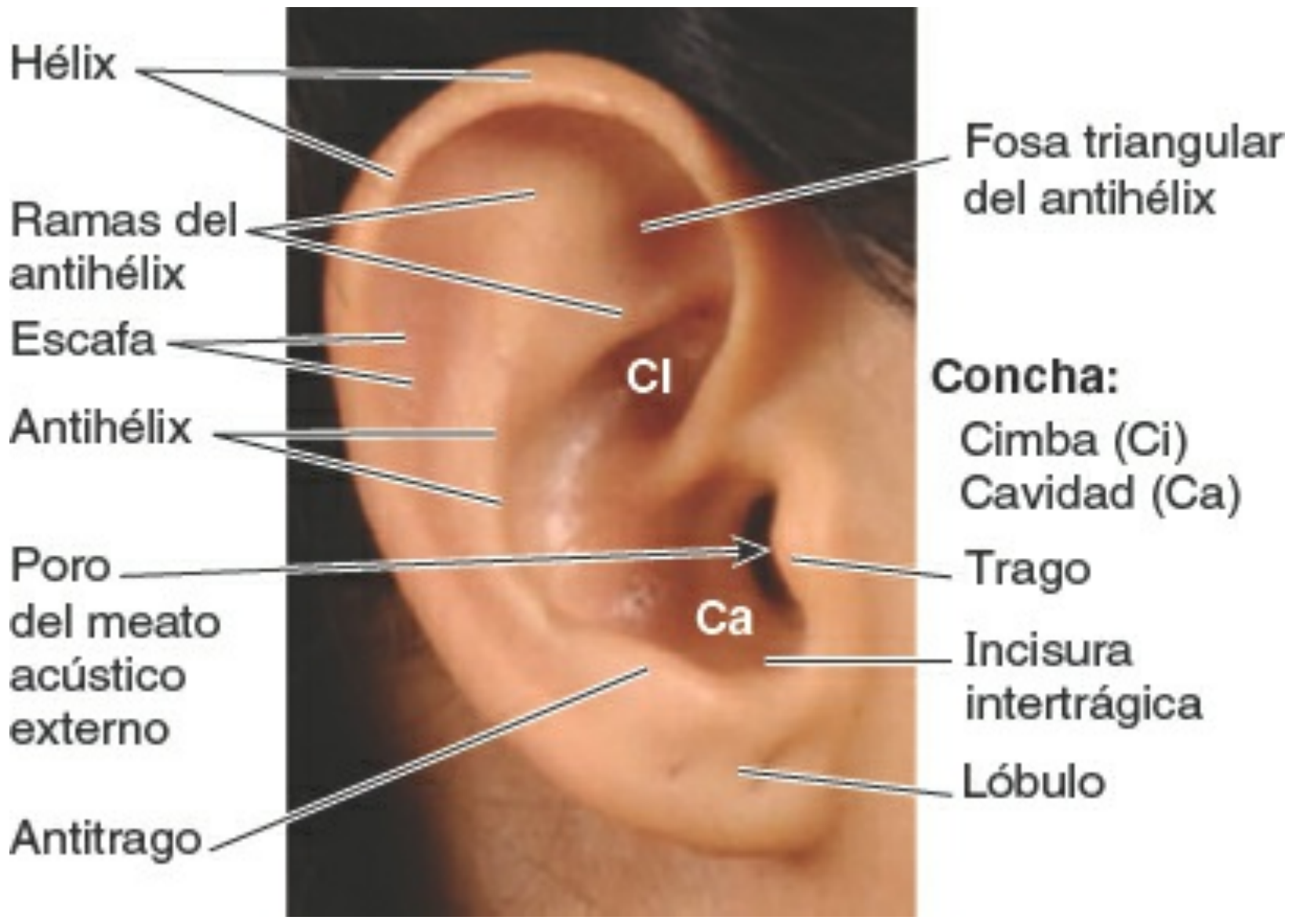

FIGURA 8-110. Oído externo. Partes de la oreja habitualmente utilizadas en la descripción clínica. El oído externo está formado por la oreja y el meato acústico externo.

MEATO ACÚSTICO EXTERNO Y MEMBRANA TIMPÁNICA

El **meato acústico externo** se extiende hacia el interior a través de la porción timpánica del hueso temporal, desde la oreja hasta la membrana timpánica, una distancia de 2-3 cm en el adulto (fig. 8-109). El tercio lateral de este conducto, ligeramente en forma de S, es cartilaginoso y está recubierto de piel que se continúa

con la piel de la oreja. Los dos tercios mediales son óseos y están revestidos de piel delgada que se continúa con la capa externa de la membrana timpánica. Las glándulas ceruminosas y sebáceas, en el tejido subcutáneo de la porción cartilaginosa, producen *cerumen*.

La **membrana timpánica (tímpano)**, aproximadamente de 1 cm de diámetro, es delgada, de forma ovalada y semitransparente; se halla situada en el extremo medial del meato acústico externo (figs. 8-109 y 8-112). La membrana establece una separación entre el meato acústico externo y la cavidad timpánica del oído medio. La membrana timpánica está recubierta de piel delgada externamente, y de la mucosa del oído medio internamente. Observada a través de un *otoscopio*, presenta una concavidad hacia el meato acústico externo, con una depresión cónica superficial en el centro, el **ombligo** (fig. 8-112 A) (v. cuadro clínico «Exploración otoscópica»). El eje central de la membrana timpánica discurre perpendicularmente a través del ombligo como el mango de un paraguas, en sentido anteroinferior mientras se dirige lateralmente. Así pues, la membrana timpánica está orientada como un minúsculo radar para recibir las señales procedentes del ambiente situado delante y al lado de la cabeza.

Superiormente al proceso lateral del *martillo* (uno de los huesecillos del oído medio), la membrana es delgada y se denomina **porción fláccida.** Carece de las fibras radiales y circulares que están presentes en el resto de la membrana, denominada **porción tensa.** La porción fláccida forma la pared lateral del receso superior de la cavidad timpánica.

La membrana timpánica se mueve en respuesta a las vibraciones del aire que llegan hasta ella a través del meato acústico externo. Los movimientos de la membrana se transmiten mediante los huesecillos del oído a través del oído medio hacia el oído interno (fig. 8-109).

La piel de las paredes superior y anterior del meato acústico externo y los dos tercios anterosuperiores de la superficie externa de la membrana timpánica son inervados principalmente por el *nervio auriculotemporal* (fig. 8-111 A), un ramo del NC V_3. La piel de las paredes posterior e inferior del meato y el tercio posteroinferior de la superficie externa de la membrana timpánica son inervados por el *ramo auricular del vago* (NC X). La super-ficie interna de la membrana timpánica recibe inervación del *nervio glosofaríngeo* (NC IX).

Oído medio

La **cavidad timpánica**, o **cavidad del oído medio**, es la estrecha cámara llena de aire situada en la porción petrosa del hueso temporal (figs. 8-109 y 8-113). Tiene dos porciones: la **cavidad timpánica propiamente dicha**, o espacio directamente interno a la membrana timpánica, y el **receso epitimpánico**, o espacio superior a la membrana. La cavidad timpánica está conectada anteromedialmente con la nasofaringe por la *tuba auditiva*, y posterosuperiormente con las celdillas mastoideas por el *antro mastoideo* (figs. 8-113 A y 8-114). La cavidad timpánica está revestida de una mucosa que se continúa con la mucosa que recubre la tuba auditiva, las celdillas mastoideas y el antro mastoideo.

El oído medio alberga:

- Los huesecillos del oído (martillo, yunque y estribo).
- Los músculos estapedio y tensor del tímpano.
- La cuerda del tímpano, un ramo del NC VII (fig. 8-114).
- El plexo nervioso timpánico.

PAREDES DE LA CAVIDAD TIMPÁNICA

El oído medio, cuya forma es semejante a una caja estrecha con lados cóncavos, tiene seis paredes (fig. 8-114 B):

1. La **pared tegmental (superior)** está formada por una delgada lámina ósea, la *pared superior del tímpano*, que separa la cavidad timpánica de la duramadre de la fosa craneal media (fig. 8-114 A).
2. La **pared yugular (piso)** está formada por una capa ósea que separa la cavidad timpánica del bulbo superior de la vena yugular interna (fig. 8-114 A y B).
3. La **pared membranosa (pared lateral)** está formada casi totalmente por la convexidad picuda de la *membrana timpánica*; superiormente está formada por la pared lateral ósea del *receso epitimpánico*. El manubrio del martillo está unido a la membrana timpánica y su cabeza se extiende hacia el interior del receso epitimpánico.
4. La **pared laberíntica (pared medial)** separa la cavidad timpánica del oído interno. También presenta el *promontorio de la pared laberíntica*, formado por la porción inicial (espira basal) de la cóclea y las *ventanas coclear* y *vestibular*, que en el cráneo en seco se comunican con el oído interno.
5. La **pared mastoidea (pared posterior)** tiene una abertura en su parte superior, la **entrada al antro mastoideo**, que conecta la cavidad timpánica con las celdillas mastoideas; el conducto para el nervio facial desciende entre la pared posterior y el antro, medialmente a la entrada a este último.
6. La **pared carotídea**, anterior, separa la cavidad timpánica del conducto carotídeo; superiormente presenta el **orificio de la tuba auditiva** y el **conducto del tensor del tím**
7. El **antro mastoideo** es una cavidad en el proceso mastoides del hueso temporal (fig. 8-114 A). El antro, al igual que ocurre en la cavidad timpánica, está separado de la fosa craneal media por una delgada lámina del hueso temporal, denominada **pared tegmental.** Esta estructura constituye la *pared tegmentaria* (techo) de las cavidades del oído, y también forma parte de la porción lateral de la fosa craneal media. El antro mastoideo es la cavidad común en la cual se abren las celdillas mastoideas. El antro y las celdillas mastoideas están revestidos de una mucosa que se continúa con la que tapiza el oído medio. Anteroinferiormente, el antro está relacionado con el conducto del nervio facial.

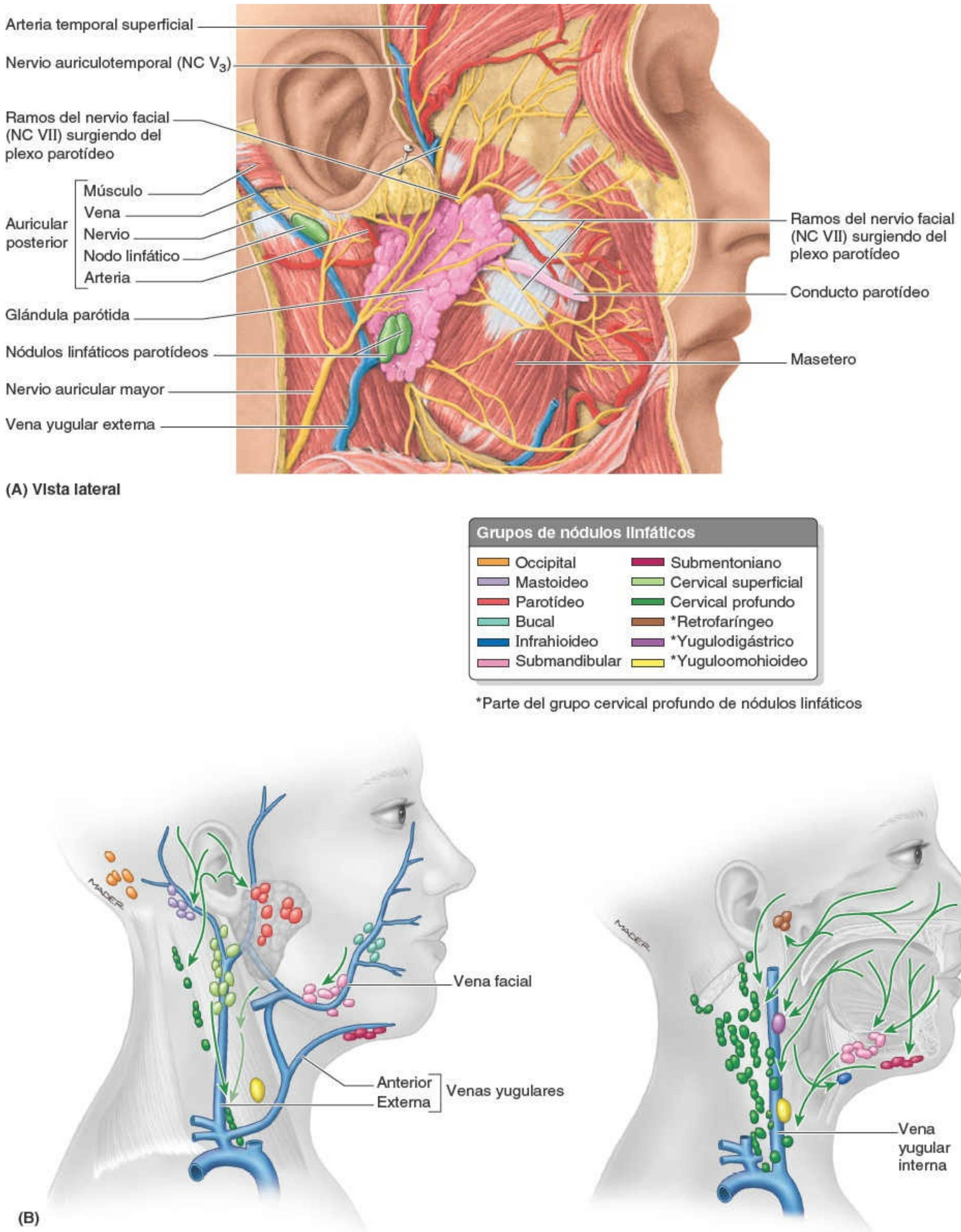

FIGURA 8-111. Disección de la cara y drenaje linfático de la cabeza. A) Las arterias y venas auriculares posteriores y temporales superficiales, y los nervios auricular mayor y auriculotemporal, proporcionan la circulación y la inervación del oído externo. **B)** El drenaje linfático se dirige hacia los nódulos linfáticos parotídeos, así como a los nódulos mastoideos y cervicales superficiales; todos ellos drenan en los nódulos linfáticos cervicales profundos.

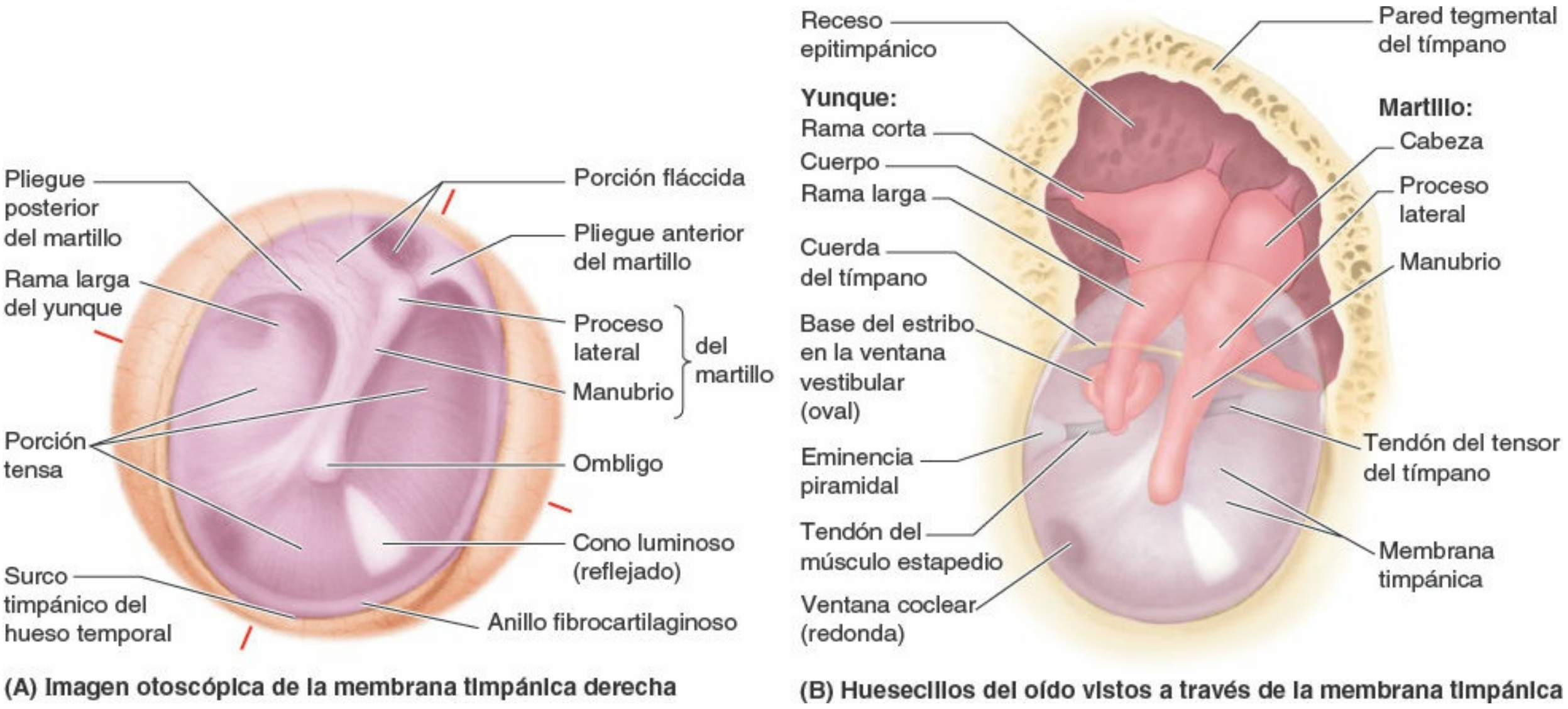

FIGURA 8-112. **Membrana timpánica y abordaje lateral de la cavidad timpánica. A)** Imagen otoscópica de la membrana timpánica derecha. El *cono luminoso* es un reflejo de la luz del otoscopio. **B)** La membrana timpánica se representa semitransparente y se ha retirado la pared lateral del receso epitimpánico para mostrar los huesecillos del oído medio *in situ*.

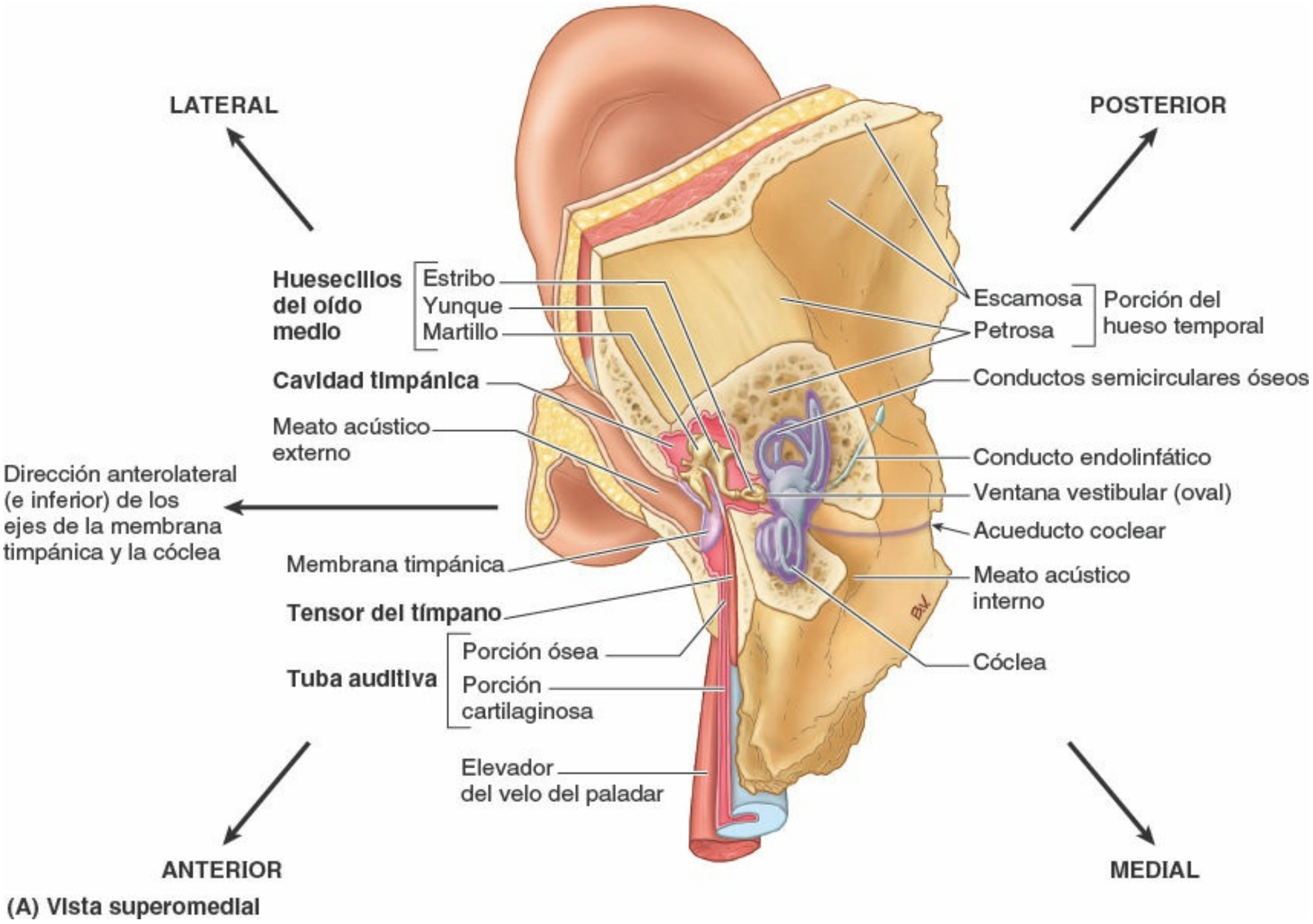

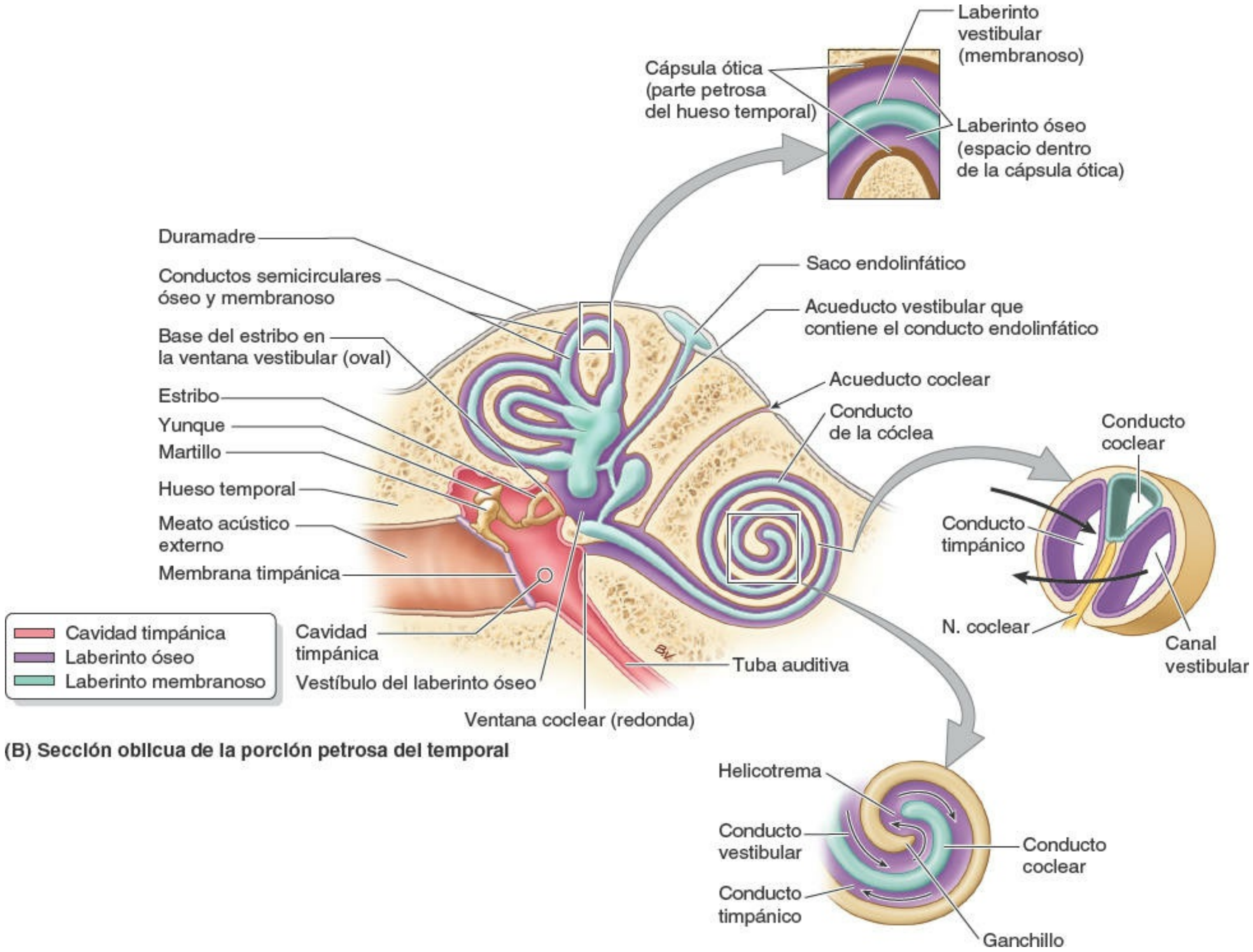

FIGURA 8-113. Esquema general y orientación de los componentes del oído. A) Imagen del oído *in situ*. El meato acústico externo discurre en sentido lateral a medial. El eje de la membrana timpánica y el eje sobre el cual se enrolla la cóclea discurren inferiormente y anteriormente a medida que avanza lateralmente. Los ejes longitudinales de los laberintos óseo y membranoso, y de la tuba auditiva y de los músculos elevador del velo del paladar y tensor del tímpano, se encuentran perpendiculares a los de la membrana timpánica y la cóclea (discurren inferiormente y anteriormente al avanzar medialmente). **B)** Oído medio y oído interno. El oído medio se encuentra entre la membrana timpánica y el oído interno. De la pared lateral a la pared medial de la cavidad timpánica se extienden tres huesecillos. La tuba auditiva es una comunicación entre la pared anterior de la cavidad timpánica y la pared lateral de la nasofaringe. El oído interno está formado por un sistema cerrado de tubos y bulbos membranosos, el laberinto membranoso, que está lleno de un líquido denominado endolinfa *(naranja)*, y bañado y rodeado por un líquido llamado perilinfa *(violeta)*.

TUBA AUDITIVA

La **tuba auditiva** (faringotimpánica) conecta la cavidad timpánica y la nasofaringe (parte superior o nasal de la faringe), donde se abre posterior al meato nasal inferior (fig. 8-113). El tercio posterolateral de la tuba auditiva es óseo, y el resto es cartilaginoso. Está revestida de una mucosa que se continúa posteriormente con la que tapiza la cavidad timpánica, y anteriormente con la mucosa de la nasofaringe.

La *función de la tuba auditiva* consiste en igualar la presión en el oído medio con la presión atmosférica, lo cual permite que la membrana timpánica se mueva libremente. Al permitir que el aire entre y salga de la cavidad timpánica, la tuba auditiva equilibra las presiones a ambos lados de la membrana timpánica. Como las paredes de la porción cartilaginosa de la tuba se hallan normalmente en aposición, su apertura debe realizarse de un modo activo, lo que se logra mediante el cinturón expansor del vientre muscular del *elevador del velo del paladar;* al contraerse

longitudinalmente este músculo empuja una pared, mientras que la contracción del *tensor del velo del paladar* tracciona de la otra pared. Debido a que estos músculos pertenecen al paladar blando, el igualamiento de las presiones se asocia habitualmente con actividades como el bostezo y la deglución.

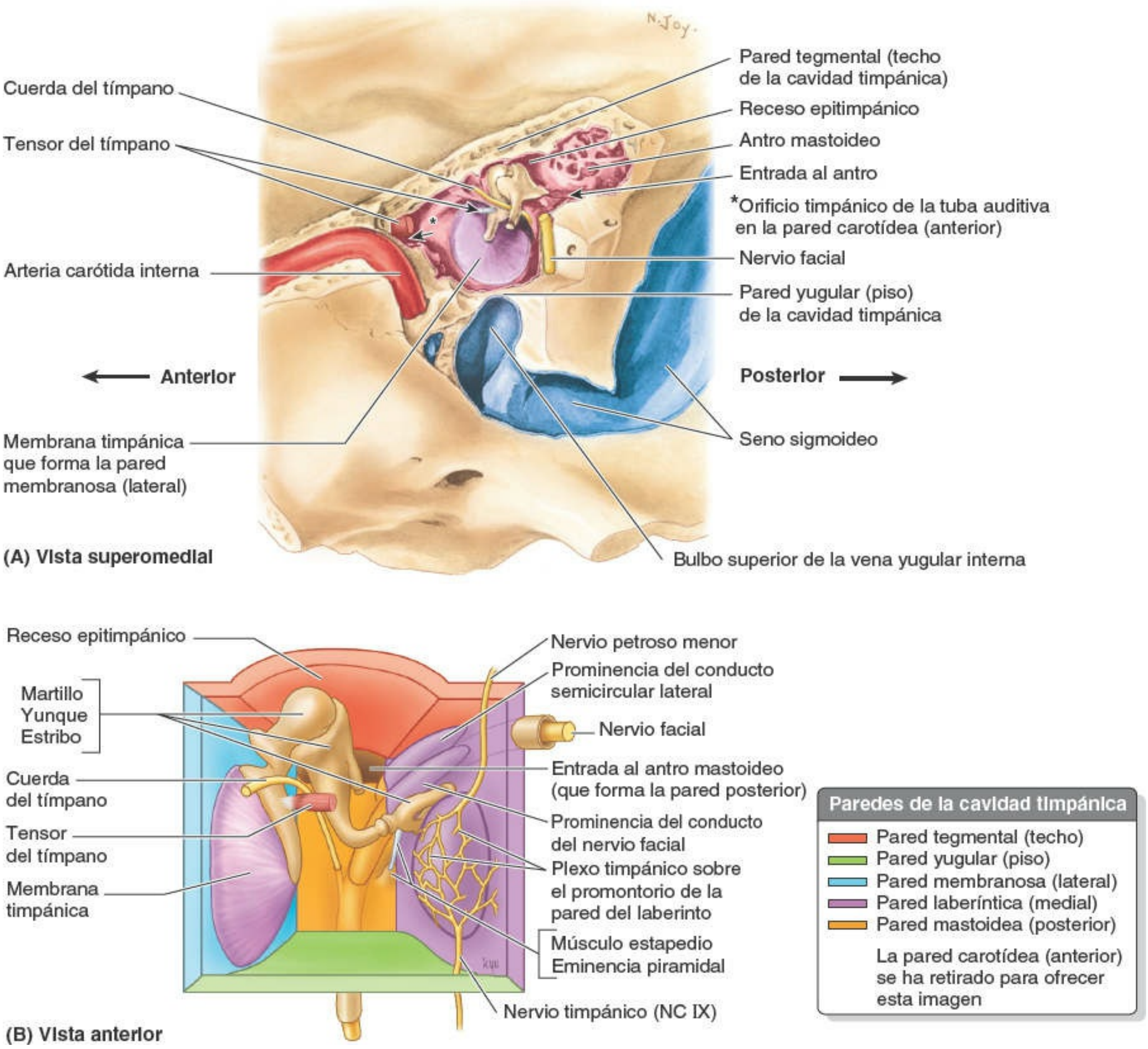

FIGURA 8-114. Paredes de la cavidad timpánica. A) La muestra se ha disecado con un taladro desde la cara medial. La pared tegmental, que forma el techo de la cavidad timpánica y el antro mastoideo, tiene un grosor importante en esta muestra, aunque en general suele ser extremadamente delgada. La arteria carótida interna es la principal relación de la pared anterior, la vena yugular interna es la principal relación del piso, y el nervio facial (NC VII) es la característica principal de la pared posterior. La cuerda del tímpano pasa entre el martillo y el yunque. **B)** En esta imagen del oído medio se ha retirado la pared carotídea (anterior) de la cavidad timpánica. La membrana timpánica forma la mayor parte de la pared membranosa (lateral); superiormente se encuentra el receso epitimpánico, en el cual se alojan las porciones de mayor tamaño del martillo y el yunque. Ramos del plexo timpánico inervan la mucosa del oído medio y la tuba auditiva adyacente, pero uno de los ramos, el nervio petroso menor, conduce fibras parasimpáticas presinápticas al ganglio ótico, para la inervación secretomotora de la glándula parótida.

Las *arterias de la tuba auditiva* proceden de la *arteria faríngea ascendente*, rama de la arteria carótida externa, y de la *arteria meníngea media* y la *arteria del conducto pterigoideo*, ramas de la arteria maxilar (fig. 8-115; tabla 8-12).

Las *venas de la tuba auditiva* drenan en el plexo venoso pterigoideo. El **drenaje**

linfático de la tuba se realiza en los *nódulos linfáticos cervicales profundos* (v. fig. 8-111 B).

Los **nervios de la tuba auditiva** proceden del *plexo timpánico* (fig. 8-114 B), formado por fibras del nervio glosofaríngeo (NC IX). Anteriormente, la tuba también recibe fibras del *ganglio pterigopalatino* (fig. 8-106 A).

HUESECILLOS DEL OÍDO

Los **huesecillos del oído** forman una *cadena móvil de pequeños huesos* a través de la cavidad timpánica, desde la membrana timpánica hasta la **ventana vestibular (oval)**, una abertura ovalada en la pared laberíntica de la cavidad timpánica, que conduce al *vestíbulo del laberinto óseo* (figs. 8-113 B y 8-116 A). Estos huesecillos son los primeros que se osifican por completo en el curso del desarrollo, y se hallan esencialmente maduros al nacer. El material óseo que los forma es excepcionalmente denso (duro). Los huesecillos están revestidos de la mucosa que tapiza la cavidad timpánica; sin embargo, a diferencia de otros huesos, carecen de la capa circundante de periostio osteogénico.

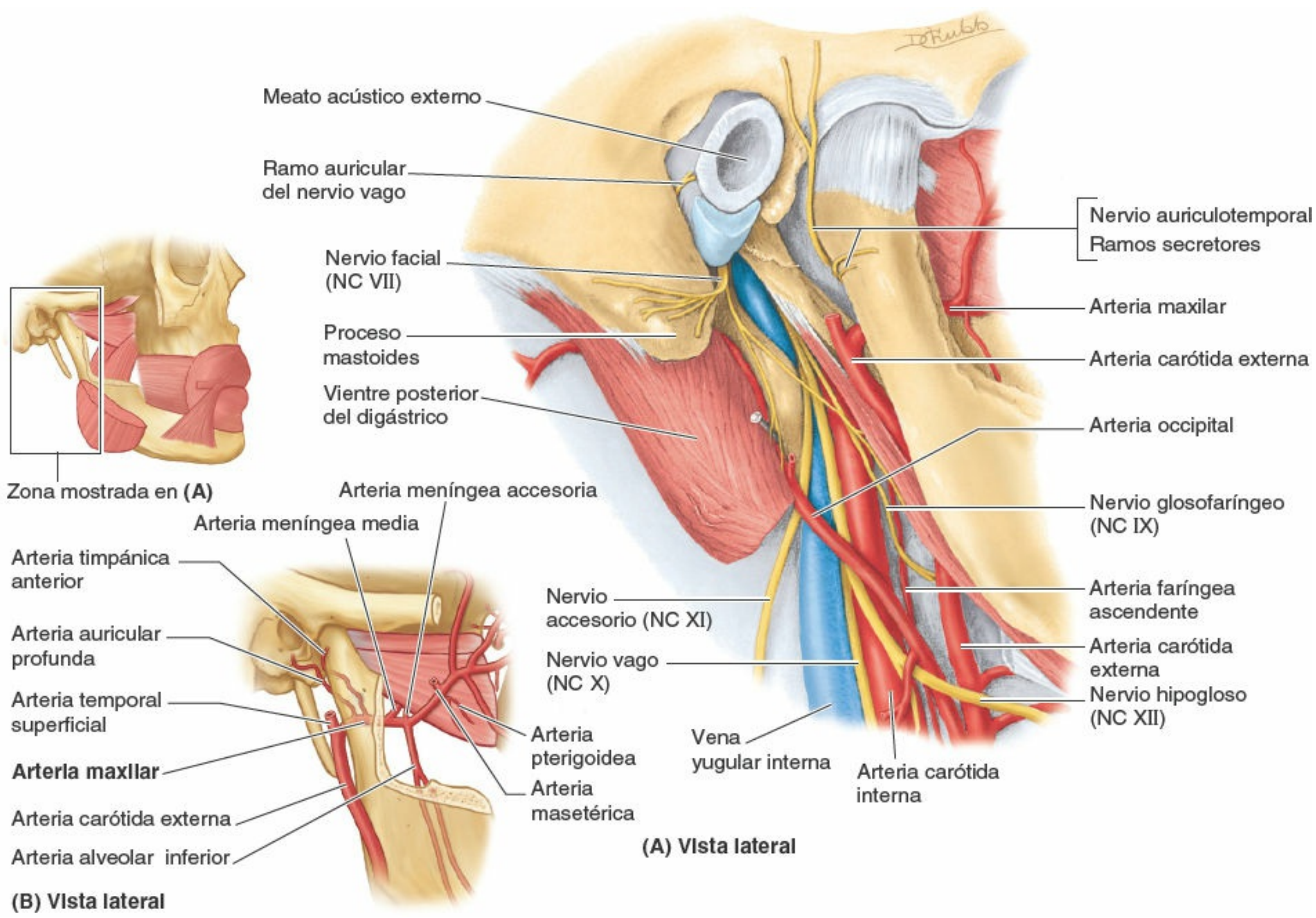

FIGURA 8-115. Estructuras vasculonerviosas del oído externo y el oído medio. A) En esta disección de estructuras profundas con respecto al lecho parotídeo se han retraído el nervio facial (NC VII), el vientre posterior del músculo digástrico y su nervio. La arteria faríngea ascendente, profundamente ubicada, es la única rama medial de la arteria carótida externa. Irriga la faringe, la tonsila palatina, la tuba auditiva y la pared medial de la cavidad timpánica, antes de terminar dividiéndose en ramas meníngeas para la cavidad craneal. **B)** Arteria maxilar y sus ramas. Las ramas de la primera porción (mandibular) irrigan el meato acústico externo y la membrana timpánica. La arteria meníngea media proporciona ramas a la tuba auditiva antes de entrar en el cráneo por el foramen espinoso.

Martillo. El **martillo** está unido a la membrana timpánica. La **cabeza del**

martillo, superior y redondeada, se sitúa en el receso epitimpánico (fig. 8-116 B). El **cuello del martillo** se apoya contra la porción fláccida de la membrana timpánica, y el **manubrio (mango) del martillo** está incluido en la membrana timpánica, con su punta en el ombligo de esta; así pues, el martillo se mueve junto con la membrana timpánica. La cabeza del martillo se articula con el yunque; el tendón del tensor del tímpano se inserta en su manubrio, cerca del cuello. La *cuerda del tímpano* cruza la cara medial del cuello del martillo. El martillo funciona como una palanca, con la más larga de sus dos procesos y el manubrio unidos a la membrana timpánica.

Yunque. El **yunque** está localizado entre el martillo y el estribo, y se articula con ambos. Posee un cuerpo y dos ramas. Su voluminoso **cuerpo** está situado en el receso epitimpánico (fig. 8-116 A), donde se articula con la cabeza del martillo (fig. 8-116 C). La **rama larga** es paralela al manubrio del martillo, y su extremo inferior se articula con el estribo mediante el **proceso lenticular**, una proyección dirigida medialmente. La **rama corta** está conectada por un ligamento a la pared posterior de la cavidad timpánica.

Estribo. El **estribo** es el huesecillo más pequeño. Posee una cabeza, dos ramas y una base (fig. 8-116 D). La cabeza, dirigida lateralmente, se articula con el yunque (fig. 8-116 A). La **base** del estribo encaja en la *ventana vestibular* sobre la pared medial de la cavidad timpánica. La base oval está unida a los bordes de la ventana. La base del estribo es considerablemente más pequeña que la membrana timpánica; a consecuencia de ello, la fuerza vibratoria del estribo se incrementa unas diez veces con respecto a la que ejerce la membrana timpánica. De este modo, los huesecillos del oído aumentan la fuerza, pero disminuyen la amplitud de las vibraciones transmitidas desde la membrana timpánica hasta el oído interno (v. fig. 8-120).

Músculos asociados con los huesecillos del oído. Dos músculos amortiguan o resisten los movimientos de los huesecillos del oído; uno de ellos también amortigua los movimientos (vibra ciones) de la membrana timpánica. El **tensor del tímpano** es un músculo corto que se origina en la cara superior de la porción cartilaginosa de la tuba auditiva, el ala mayor del esfenoides y la porción petrosa del hueso temporal (figs. 8-113 A y 8-114). El tensor del tímpano se inserta en el manubrio del martillo y tira de él medialmente, lo que tensa la membrana timpánica y reduce la amplitud de sus oscilaciones. Esta acción tiende a prevenir lesiones del oído interno cuando el sujeto está expuesto a fuertes ruidos. El tensor del tímpano está inervado por el nervio mandibular (NC V_3).

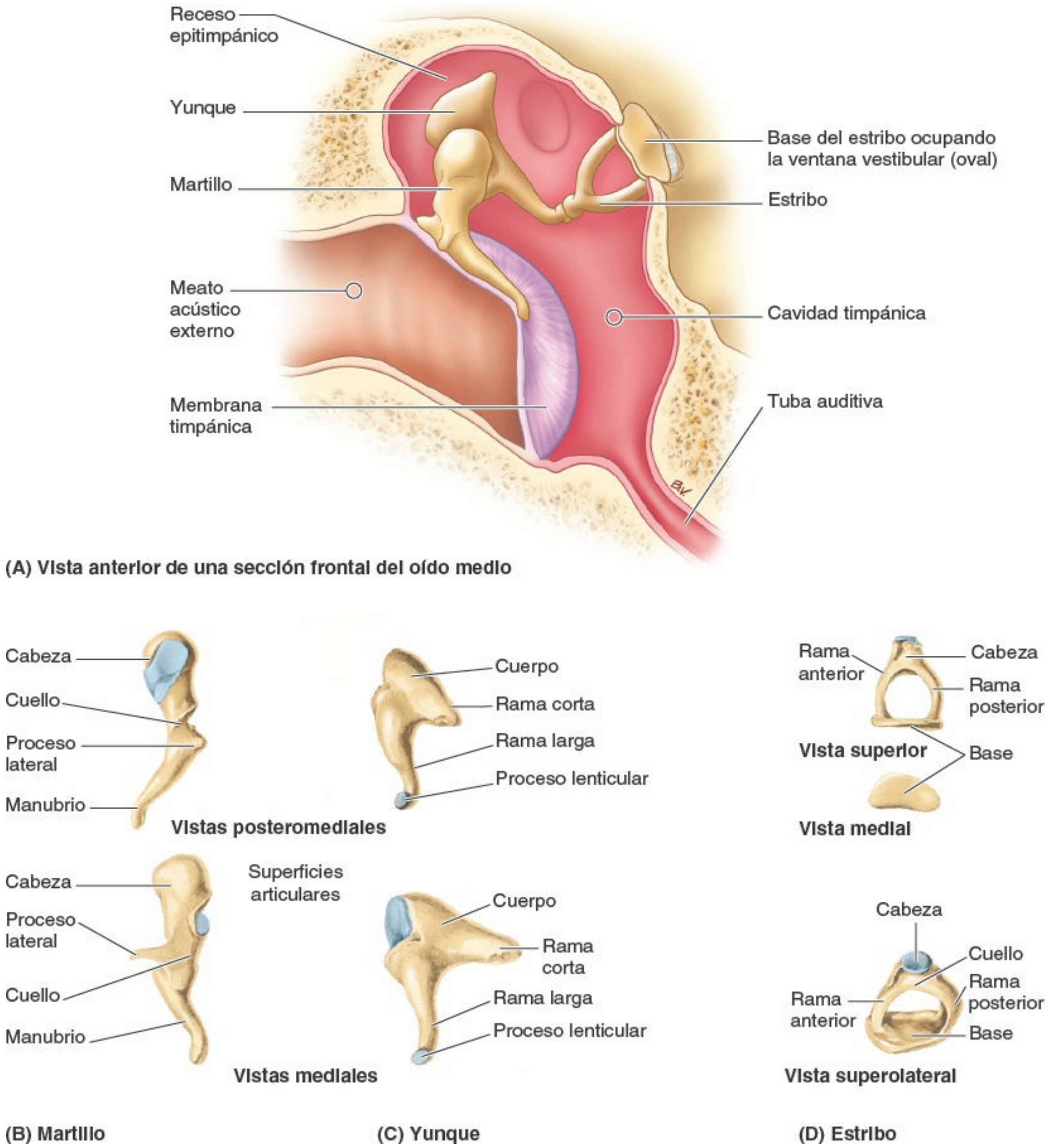

FIGURA 8-116. Huesecillos del oído. A) Huesecillos *in situ*. **B** a **D)** Detalles de cada uno de los huesecillos.

El **estapedio** es un pequeño músculo situado dentro de la **eminencia piramidal**, una prominencia cónica hueca en la pared posterior de la cavidad timpánica (v. figs. 8-112 B y 8-114 B). Su tendón penetra en la cavidad timpánica tras emerger de un foramen puntiforme en el vértice de la eminencia, y se inserta en el cuello del estribo. El estapedio tracciona posteriormente del estribo y hace oscilar su base en la *ventana vestibular*, lo que tensa el ligamento anular y reduce la amplitud de oscilación. También previene el exceso de movimiento del estribo. El nervio del estapedio procede del nervio facial (NC VII).

Oído interno

El **oído interno** contiene el **órgano vestibulococlear** implicado en la recepción del

sonido y el mantenimiento del equilibrio. Excavado en la porción petrosa del hueso temporal (figs. 8-113 y 8-117 A), el oído interno consta de los sacos y conductos del laberinto membranoso. El *laberinto membranoso* contiene *endolinfa* y está suspendido dentro del *laberinto óseo*, lleno de perilinfa, mediante delicados filamentos similares a los de la aracnoides que atraviesan el espacio subaracnoideo, o mediante el ligamento espiral, más sólido, pero sin flotar. Estos líquidos están implicados en la estimulación de los órganos terminales del equilibrio y la audición, respectivamente.

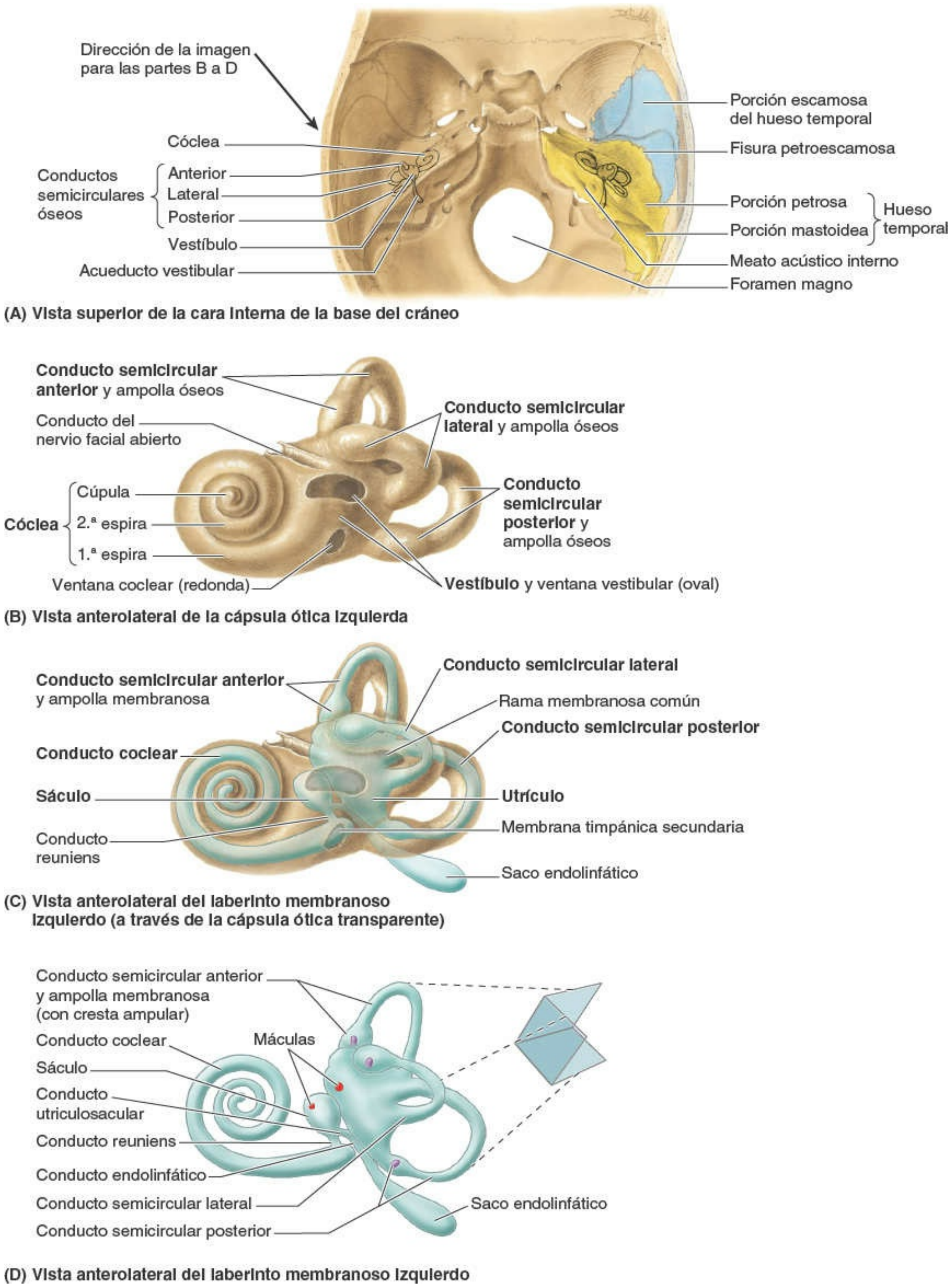

FIGURA 8-117. Laberintos óseo y membranoso del oído interno. A) Esta imagen del interior de la base del cráneo muestra el hueso temporal y la localización del laberinto óseo. **B)** Las paredes del laberinto óseo se han separado de la porción petrosa del temporal. **C)** Una imagen similar del laberinto óseo ocupado por perilinfa y el laberinto membranoso. **D)** El laberinto membranoso, que se muestra tras la extirpación del laberinto óseo, es un sistema cerrado de conductos y cámaras que está lleno de endolinfa y rodeado por perilinfa. Tiene tres partes: el conducto coclear, que ocupa la cóclea; el utrículo y el sáculo, que ocupan el vestíbulo, y los tres conductos semicirculares, que ocupan los tres conductos semicirculares óseos. El utrículo

se comunica con el sáculo a través del conducto utriculosacular. El conducto semicircular lateral se encuentra en el plano horizontal, y es más horizontal de lo que se observa en este dibujo.

LABERINTO ÓSEO

El **laberinto óseo** está formado por una serie de cavidades (cóclea, vestíbulo y conductos semicirculares) situadas dentro de la cápsula ótica de la porción petrosa del hueso temporal (figs. 8-113 A y 8-117 B). La **cápsula ótica** está formada por hueso más denso que el resto de la porción petrosa del temporal y puede aislarse de este mediante una fresa dental. A menudo la cápsula ótica se representa e identifica de forma errónea como si fuese el laberinto óseo. Sin embargo, el *laberinto óseo* es un espacio *lleno de líquido*, que está rodeado por la cápsula ótica y se representa con mayor exactitud mediante un molde de esta, tras la eliminación del hueso circundante.

Cóclea. La **cóclea** (caracol) es la porción en forma de concha de caracol del laberinto óseo que contiene el **conducto co-clear** (fig. 8-117 C) y es la porción del oído interno implicada en la audición. El **conducto espiral de la cóclea** empieza en el vestíbulo y da dos vueltas y media en torno a un núcleo cuneiforme de hueso esponjoso, el **modiolo** (fig. 8-118). El modiolo contiene conductos para los vasos sanguíneos y la distribución de los ramos del nervio coclear. El vértice del modiolo de forma cónica, como el eje de la membrana timpánica, se dirige lateral, anterior e inferiormente. La amplia espira basal de la cóclea forma el *promontorio de la pared laberíntica* de la cavidad timpánica (v. fig. 8-114 B). En la espira basal, el laberinto óseo comunica con el espacio subaracnoideo superior al foramen yugular a través del **acueducto coclear** (v. fig. 8-113 B). También presenta la **ventana coclear (redonda)**, cerrada por la **membrana timpánica secundaria** (fig. 8-117 B y C).

Vestíbulo del laberinto óseo. El **vestíbulo del laberinto óseo** es una pequeña cámara oval (de unos 5 mm de largo) que contiene el **utrículo** y el **sáculo** (fig. 8-117 C), y porciones del aparato del equilibrio (laberinto vestibular). En la pared lateral del vestíbulo se encuentra la *ventana vestibular (oval)*, ocupada por la base del estribo. El vestíbulo se continúa anterior-mente con la cóclea ósea, y posteriormente con los conductos semicirculares óseos y con la fosa craneal posterior mediante el **acueducto del vestíbulo** (v. fig. 8-113 B). El acueducto se extiende hacia la cara posterior de la porción petrosa del temporal, donde se abre posterolateralmente al *meato acústico interno* (fig. 8-117 A). El acueducto vestibular deja paso al **conducto endolinfático** (figs. 8-113 B y 8-117 D) y dos pequeños vasos sanguíneos.

Conductos semicirculares óseos. Los **conductos semicirculares óseos** (**anterior, posterior** y **lateral**) comunican con el vestíbulo del laberinto óseo (fig. 8-117 B). Los conductos se sitúan posterosuperiores al vestíbulo, en el cual desembocan, y se disponen en ángulos rectos entre ellos. Ocupan los tres planos del espacio. Cada conducto semicircular óseo forma, aproximadamente, dos tercios de un círculo de unos 1,5 mm de diámetro, excepto en uno de sus extremos, donde existe una dilatación, la **ampolla ósea.** Los conductos tienen sólo cinco aberturas en el vestíbulo, ya que los conductos anterior y posterior tienen una rama común. Los *conductos semicirculares* del laberinto membranoso están alojados dentro de los conductos semicirculares óseos (fig. 8-117 C y D).

LABERINTO MEMBRANOSO

El **laberinto membranoso** consta de una serie de sacos y conductos comunicantes que están suspendidos en el laberinto óseo (fig. 8-117 C). El laberinto membranoso contiene **endolinfa**, un líquido acuoso de composición similar al líquido intracelular, cuya composición difiere de la **perilinfa** circundante (que es semejante al líquido extracelular) que rellena el resto del laberinto óseo. El laberinto membranoso está compuesto por dos divisiones, *1)* el *laberinto vestibular* y *2)* el *laberinto coclear*, y contiene más porciones que el laberinto óseo:

1. **Laberinto vestibular**, relacionado con el equilibrio, está compuesto de:
   - El utrículo y el sáculo, dos pequeños sacos comunicantes en el vestíbulo del laberinto óseo.
   - El conducto utriculosacular que conecta el utrículo y el sáculo.
   - Tres conductos semicirculares membranosos en los conductos semicirculares óseos.
   - El conducto endolinfático, que finaliza en el saco endolinfático.
2. **Laberinto coclear**, relacionado con la audición, está compuesto del conducto coclear en el conducto espiral de la cóclea.

Las dos divisiones del laberinto membranoso están conectadas a través del **conducto reuniens**, que se extiende entre el sáculo y el conducto coclear.

Los **conductos semicirculares membranosos** desembocan en el **utrículo** a través de cinco aberturas, que reflejan la forma en que los conductos semicirculares óseos se abren en el vestíbulo. El utrículo se comunica con el sáculo a través del **conducto utriculosacular**, del cual se origina el *conducto endolinfático* (fig. 8-117 D).

El utrículo y el sáculo tienen áreas especializadas de epitelio sensorial denominadas **máculas.** La **mácula del utrículo** se halla en la pared inferior del utrículo, paralela a la base del cráneo, mientras que la **mácula del sáculo** se dispone verticalmente en la pared medial del sáculo. La mácula es sensible a la gravedad y la aceleración o desaceleración lineal. Las **células pilosas** (receptores mecánicos no neuronales estimulados por la desviación de los vellos sensoriales, o estereocilios) **de las máculas** están inervadas por fibras de la división vestibular del nervio vestibulo coclear (NC VIII), el **nervio vestibular.** Los cuerpos celulares de las neuronas sensoriales primarias se localizan en los ganglios vestibulares. Las neuronas sensoriales están en los **ganglios vestibulares** (fig. 8-119), que se encuentran en el meato acústico interno.

El *conducto endolinfático* atraviesa el *acueducto vestibular* y emerge a través del hueso de la fosa craneal posterior, donde se expande en un saco ciego denominado **saco endolinfático** (figs. 8-113 B, 8-117 C y 8-119). El saco endolinfático está localizado entre las dos capas de la duramadre en la cara posterior de la porción petrosa del temporal. El saco es un almacén de depósito del exceso de endolinfa formada por los capilares sanguíneos dentro del laberinto membranoso.

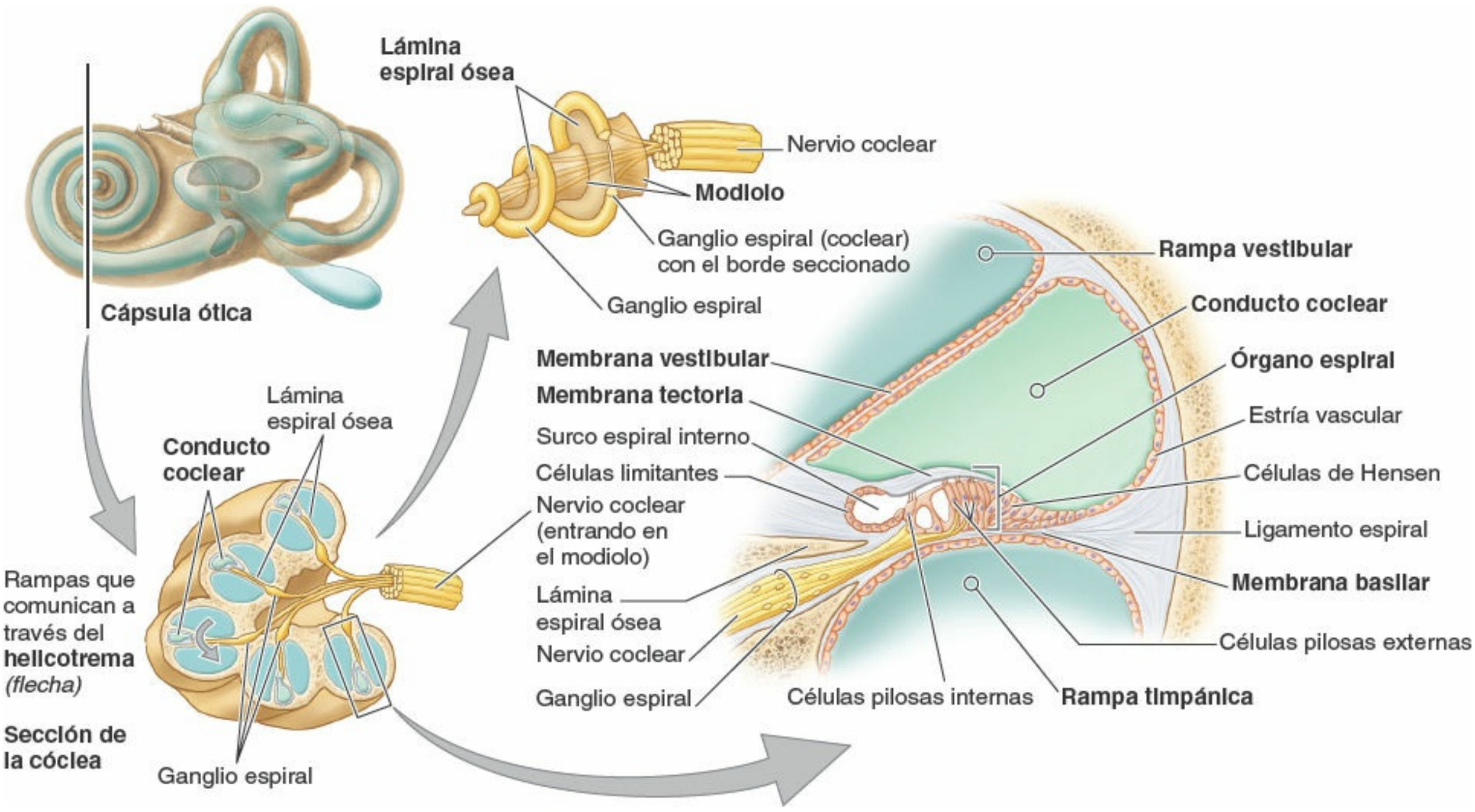

FIGURA 8-118. Estructura de la cóclea. La cóclea se ha seccionado a lo largo del eje sobre el que se enrolla (v. *figura orientativa*). Tras retirar las espiras de la cóclea se muestra aislada una porción de esta a modo de cono, el modiolo, dejando sólo la lámina espiral enrollada sobre él, como el filo de un sacacorchos. También se muestran los detalles del área.

El **ligamento espiral**, un engrosamiento espiral en el periostio que recubre el canal espiral de la cóclea, asegura el *conducto coclear* al canal espiral de la cóclea (fig. 8-118). El laberinto vestibular está suspendido por ligamentos delicados que atraviesan la perilinfa.

Conductos semicirculares. Cada conducto semicircular membranoso tiene una **ampolla** en uno de sus extremos que contiene un área sensorial, la **cresta ampular** (fig. 8-119). Las crestas perciben la aceleración o desaceleración rotatoria de la cabeza, que registran los movimientos de la endolinfa en la ampolla, resultantes de la rotación de la cabeza en el plano del conducto. Las **células pilosas de las crestas**, semejantes a las de las máculas, estimulan las neuronas sensoriales del nervio vestibular, cuyos cuerpos celulares también están en los ganglios vestibulares.

Conducto coclear. El **conducto coclear** es un tubo espiral cerrado en un extremo y de sección triangular. Está firmemente suspendido a través de la cóclea entre el *ligamento espiral* en la pared externa del conducto coclear (fig. 8-118) y la **lámina espiral ósea** del modiolo. Extendiéndose de esta manera por el conducto espiral de la cóclea, el conducto coclear, lleno de endolinfa, divide el conducto espiral de la cóclea, lleno de perilinfa, en dos conductos que se comunican en la cúpula de la cóclea en el **helicotrema**, una comunicación semilunar en la cúpula de la cóclea.

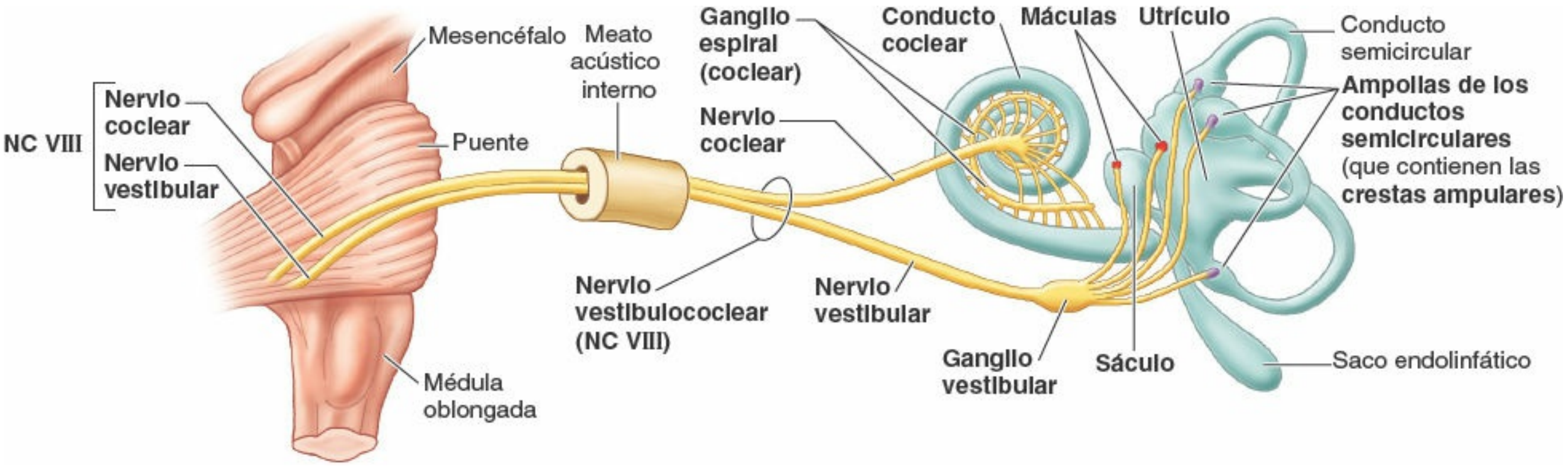

FIGURA 8-119. Nervio vestibulococlear. El NC VIII tiene dos partes: el nervio coclear (nervio de la audición) y el nervio vestibular (nervio del equilibrio). Los cuerpos celulares de las fibras sensitivas que constituyen (sólo) las dos partes de este nervio forman los ganglios espiral y vestibular.

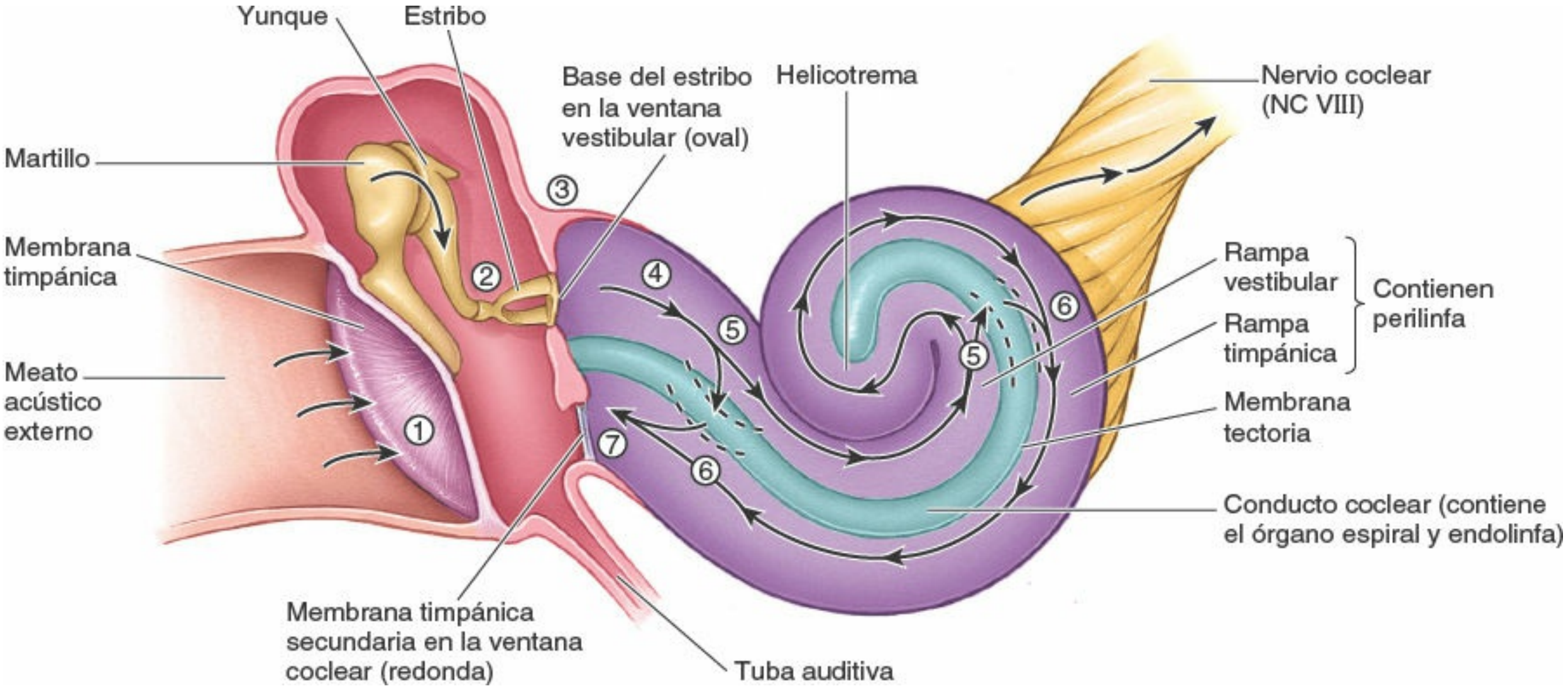

FIGURA 8-120. Transmisión del sonido a través del oído. La cóclea se muestra de forma esquemática, como si consistiera en una sola espiral, para mostrar la transmisión de los estímulos sonoros a través del oído. 1, Las ondas sonoras que entran en el oído externo golpean la membrana timpánica, haciéndola vibrar. 2, Las vibraciones iniciadas en la membrana timpánica se transmiten a través de los huesecillos del oído medio y sus articulaciones. 3, La base del estribo vibra con mayor fuerza y menor amplitud en la ventana vestibular (oval). 4, Las vibraciones de la base del estribo crean ondas de presión en la perilinfa de la rampa vestibular. 5, Estas ondas de presión en la rampa vestibular provocan el desplazamiento de la membrana basilar del conducto coclear. Las ondas cortas (agudas) provocan el desplazamiento cerca de la ventana vestibular; las ondas más prolongadas (graves) provocan desplazamiento más distante, más cerca del helicotrema en el vértice de la cóclea. El movimiento de la membrana basilar comba las células pilosas del órgano espiral. Se libera un neurotransmisor, que estimula potenciales de acción conducidos por el nervio coclear al encéfalo. 6, Las vibraciones se transfieren a través del conducto coclear hasta la perilinfa de la rampa timpánica. 7, Las ondas de presión en la perilinfa son disipadas (amortiguadas) por la membrana timpánica secundaria de la ventana coclear (redonda) en el aire de la cavidad timpánica.

Las ondas de presión hidráulica creadas en la perilinfa del vestíbulo por las vibraciones de la base del estribo ascienden hacia la cúpula de la cóclea por un conducto, la **rampa vestibular** (fig. 8-120). Las ondas de presión pasan entonces a través del helicotrema y vuelven a descender hacia la espira basal de la cóclea por el otro conducto, la **rampa timpánica.** Ahí, las ondas de presión se convierten en vibraciones, esta vez de la *membrana timpánica secundaria*, que ocupa la ventana coclear (redonda). Aquí, la energía recibida al inicio por la membrana timpánica (primaria) se disipa finalmente en el aire de la cavidad timpánica.

La pared superior del conducto coclear está formada por la **membrana**

vestibular. La pared inferior del conducto está formada por parte del conducto, la **membrana basilar**, más el borde externo de la lámina espiral ósea. El receptor de los estímulos auditivos es el **órgano espiral** (de Corti), situado en la membrana basilar (fig. 8-118). Está recubierto por la **membrana tectoria** gelatinosa.

El órgano espiral contiene células pilosas, cuyos extremos están incluidos en la membrana tectoria. El órgano espiral se estimula como respuesta a la deformación del conducto coclear inducida por ondas de presión hidráulica en la perilinfa, que asciende y desciende por las rampas vestibular y timpánica que la rodean. Las células pilosas del órgano espiral son inervadas por la división coclear del nervio vestibulococlear (NC VIII), el **nervio coclear.** Los cuerpos celulares de las neuronas sensoriales primarias se localizan en el ganglio espiral (coclear), localizado en la raíz de la lámina espiral de la cóclea.

MEATO ACÚSTICO INTERNO

El **meato acústico interno** es un estrecho conducto que discurre lateral aproximadamente a 1 cm dentro de la porción petrosa del temporal (v. fig. 8-117 A). El **poro del meato acústico interno** está en la porción posteromedial de este hueso, alineado con el meato acústico externo. El meato acústico interno está cerrado lateralmente por una delgada lámina ósea perforada que lo separa del oído interno. A través de esta lámina pasan el nervio facial (NC VII), el nervio vestibulococlear (NC VIII) y sus divisiones, y vasos sanguíneos. El nervio vestibulococlear se divide cerca del extremo lateral del meato acústico interno en dos porciones: un nervio coclear y un nervio vestibular (fig. 8-119).

CUADRO CLÍNICO

OÍDO

Traumatismos de la oreja

Las hemorragias dentro de la oreja por traumatismos pueden producir un *hematoma auricular*, con acumulación localizada de sangre entre el pericondrio y el cartílago de la oreja, que deforma el contorno de esta. Cuando el hematoma aumenta de tamaño compromete la irrigación sanguínea del cartílago. Si no se trata (p. ej., mediante aspiración de la sangre) ocurre una fibrosis (formación de tejido fibroso) en la piel suprayacente, con deformación de la oreja (p. ej., oreja en coliflor o del boxeador en algunos profesionales del boxeo).

Exploración otoscópica

La exploración del meato acústico externo y de la membrana timpánica requiere el enderezamiento inicial del conducto. En los adultos se agarra el hélix y se tira de él posterosuperiormente (hacia arriba, afuera y atrás). Estos movimientos reducen la curvatura del meato acústico externo y facilitan la inserción del *otoscopio* (fig. C8-42 A). En los lactantes, el meato acústico externo es relativamente corto; por tanto, debe tenerse mucho cuidado para prevenir las lesiones de la membrana timpánica. Para enderezar el meato acústico externo en

el lactante, se tira de la oreja inferoposteriormente (hacia abajo y atrás). La exploración, además, es informativa sobre la existencia de dolor a la presión, que puede indicar una inflamación de la oreja y/o del meato acústico externo.

La membrana timpánica normalmente es translúcida y de color gris perlado (fig. C8-42 B). El manubrio del martillo suele ser visible cerca del centro de la membrana (el ombligo). Desde el extremo inferior del manubrio se refleja un *cono luminoso* brillante procedente de la luz del otoscopio. Este *reflejo luminoso* se irradia anteroinferiormente en un oído sano.

Otitis externa aguda

La *otitis externa* es una inflamación del meato acústico externo. Esta infección aparece a menudo en nadadores que no se secan los oídos después de nadar y/o utilizan gotas óticas. La inflamación también puede producirse por una infección bacteriana de la piel que tapiza el meato acústico externo. El paciente se queja de prurito y dolor en la oreja. Si se estira de la oreja o se ejerce presión sobre el trago, aumenta el dolor.

Otitis media

El dolor de oídos (otalgia) y una membrana timpánica enrojecida y abombada pueden indicar la presencia de pus o líquido en el oído medio, un signo de *otitis media* (fig. C8-43 A). A menudo, la infección del oído medio es secundaria a infecciones respiratorias de vías altas. La inflamación y la tumefacción de la mucosa que tapiza la cavidad timpánica pueden provocar el bloqueo parcial o completo de la tuba auditiva (v. fig. 8-109). La membrana timpánica se enrojece y se abomba, y el paciente puede quejarse de «taponamiento del oído». A través de la membrana timpánica puede verse un líquido sanguinolento de color ambarino. Si no se trata, la otitis media puede producir un trastorno de la audición como resultado de la cicatrización de los huesecillos del oído, la cual limita la capacidad de estos huesos para moverse en respuesta al sonido.

Perforación de la membrana timpánica

La perforación de la membrana timpánica («rotura de tímpano») puede deberse a una otitis media y es una de las diversas causas de sordera del oído medio. La perforación también puede estar provocada por la presencia de cuerpos extraños en el meato acústico externo, un traumatismo o el exceso de presión (p. ej., durante el buceo). Las pequeñas roturas de la membrana timpánica a menudo se curan de forma espontánea. Las roturas grandes habitualmente requieren la reparación quirúrgica. Dado que la mitad superior de la membrana timpánica es mucho más vascular que la mitad inferior, las incisiones *(miringotomía)* (p. ej., para drenar pus de un absceso del oído medio) se realizan posteroinferiormente a través de la membrana (fig. C8-43 B). Esta incisión también evita la lesión de la cuerda del tímpano y de los huesecillos del oído. En los pacientes con infecciones crónicas del oído medio, la miringotomía puede ir

seguida de la inserción de *tubos de timpanostomía* en la incisión, para permitir el drenaje e igualar las presiones (fig. C8-43 C).

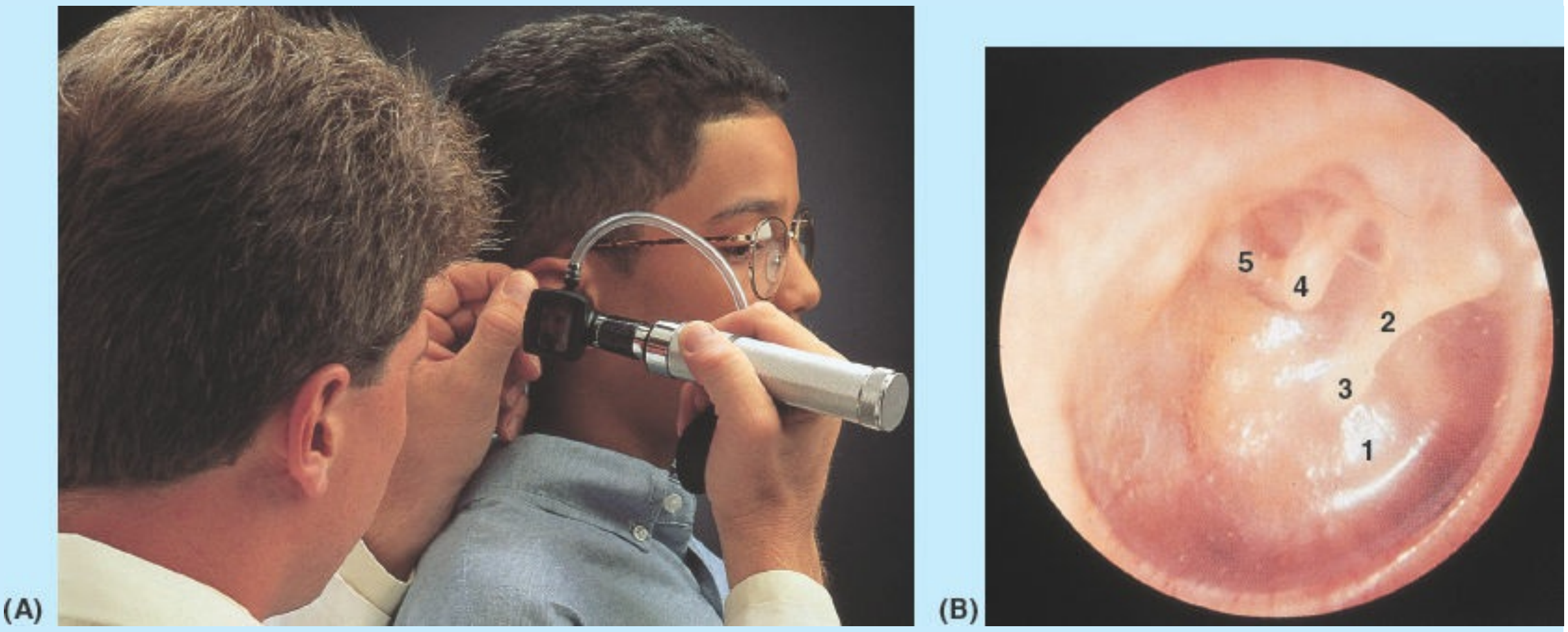

FIGURA C8-42. **A)** Exploración otoscópica. **B)** Membrana timpánica normal. 1, cono luminoso; 2, manubrio del martillo; 3, ombligo; 4, rama larga del yunque; 5, rama posterior del estribo.

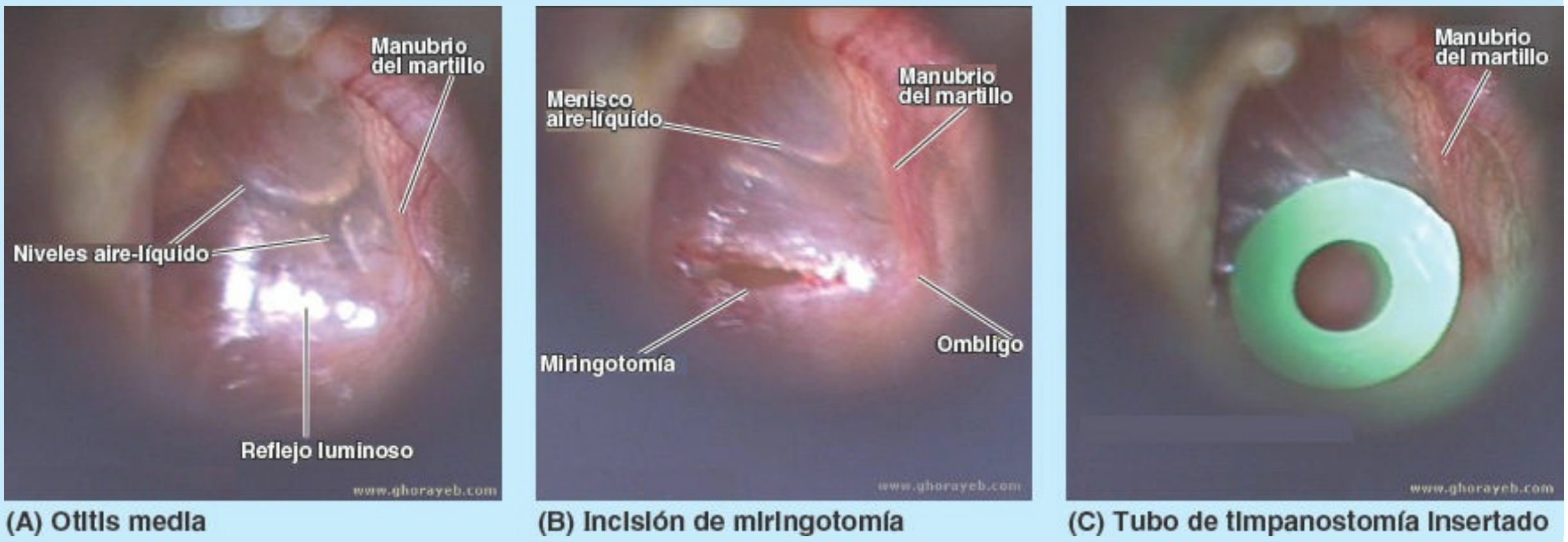

FIGURA C8-43. **Otitis media.**

Mastoiditis

Las infecciones del antro y las celdillas mastoideas *(mastoiditis)* son el resultado de infecciones del oído medio que producen una inflamación del proceso mastoides (fig. C8-44). En los niños pequeños, las infecciones pueden propagarse superiormente hacia el interior de la fosa craneal media a través de la fisura petroescamosa y causar *osteomielitis* (infección ósea) de la pared tegmental del tímpano. Desde la aparición de los antibióticos, la mastoiditis es poco frecuente. Durante las operaciones de mastoiditis, los cirujanos buscan el curso del nervio facial para no lesionarlo. El abordaje de la cavidad timpánica se hace a través del antro mastoideo. En el niño, para exponer la cavidad timpánica sólo debe extirparse una fina lámina de hueso de la pared lateral del antro mastoideo. En el adulto, el hueso debe penetrarse unos 15 mm o más. Actualmente, la mayoría de las mastoidectomías son intraauditivas (es decir, se realizan a través de la pared posterior del meato acústico externo).

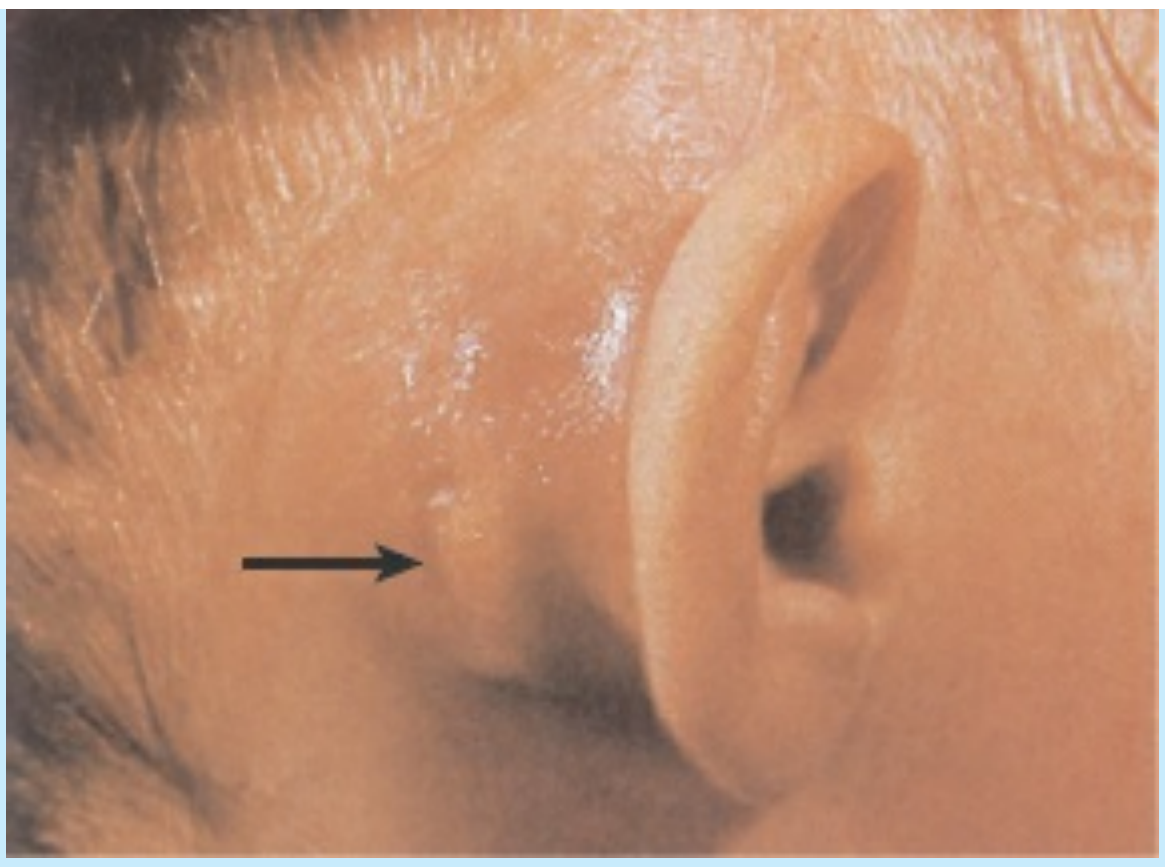

FIGURA C8-44. **Mastoiditis (rotura de un absceso retroauricular).**

Bloqueo de la tuba auditiva

La tuba auditiva constituye una vía de paso para las infecciones desde la nasofaringe hasta la cavidad timpánica. Este tubo se bloquea fácilmente debido a la inflamación de su mucosa, incluso como consecuencia de ligeras infecciones (p. ej., un resfriado), ya que las paredes de su porción cartilaginosa se sitúan normalmente en aposición. Cuando la tuba auditiva está ocluida, el aire residual de la cavidad timpánica suele ser absorbido por los vasos sanguíneos de la mucosa, lo que provoca una menor presión en la cavidad timpánica, la retracción de la membrana timpánica e interferencia en sus movimientos. Por último, la audición queda afectada.

Parálisis del estapedio

Los músculos del tímpano tienen una acción protectora en la medida que amortiguan las grandes vibraciones de la membrana timpánica resultantes de fuertes ruidos. La parálisis del estapedio (p. ej., por una lesión del nervio facial) se asocia con una excesiva agudeza auditiva, denominada *hiperacusia*. Esta afección es el resultado de los movimientos no inhibidos del estribo.

Cinetosis

Las máculas del laberinto membranoso son principal-mente órganos estáticos, que tienen pequeñas partículas densas *(otolitos)* incluidas entre las células pilosas. Bajo la influencia de la gravedad, los otolitos causan la inclinación de las células pilosas, que estimula el nervio vestibular y proporciona el conocimiento de la posición de la cabeza en el espacio; los cilios también responden a movimientos de inclinación rápidos y a la aceleración y desaceleración lineales. La *cinetosis* es, principalmente, el resultado de la discordancia entre estímulos vestibulares y visuales.

Vértigo y sordera

Los traumatismos del sistema auditivo periférico causan tres síntomas principales: *sordera* (habitualmente de conducción), *vértigo* cuando la lesión interesa los conductos semicirculares, y *acúfenos* (zumbidos o pitidos) cuando la

lesión se localiza en el conducto coclear. Los acúfenos y la sordera pueden ocurrir por lesiones en cualquier punto de las vías auditivas periféricas o centrales. Los dos tipos de sordera son:

- *Sordera de conducción:* se produce por cualquier proceso que afecte al oído externo o medio e interfiera en la conducción del sonido o los movimientos en las ventanas vestibular o coclear. Las personas con este tipo de sordera a menudo hablan bajo, ya que su voz les resulta más alta que los sonidos circundantes. Esta sordera puede mejorar quirúrgicamente o con prótesis auditivas.
- *Sordera neurosensorial:* ocurre por defectos en las vías desde la cóclea al encéfalo: defectos de la cóclea, el nervio coclear, el tronco del encéfalo o las conexiones corticales. Los *implantes cocleares* se utilizan para restaurar la percepción del sonido cuando están lesionadas las células pilosas del órgano espiral (fig. C8-45). Los sonidos que recoge un pequeño micrófono externo se transmiten a un receptor implantado que envía impulsos eléctricos a la cóclea, lo que estimula el nervio coclear. La audición permanece relativamente rudimentaria, pero pueden percibirse el ritmo y la intensidad de los sonidos.

Síndrome de Ménière

El *síndrome de Ménière* está relacionado con la producción excesiva de endolinfa o con el *bloqueo del acueducto coclear* (v. fig. 8-113 B) y se caracteriza por ataques recurrentes de acúfenos, sordera y vértigo. Estos síntomas van acompañados de sensaciones de presión en el oído, distorsión de los sonidos y sensibilidad a los ruidos (Storper, 2016). Un signo característico es el abombamiento del conducto co clear, el utrículo y el sáculo, por aumento del volumen de endolinfa.

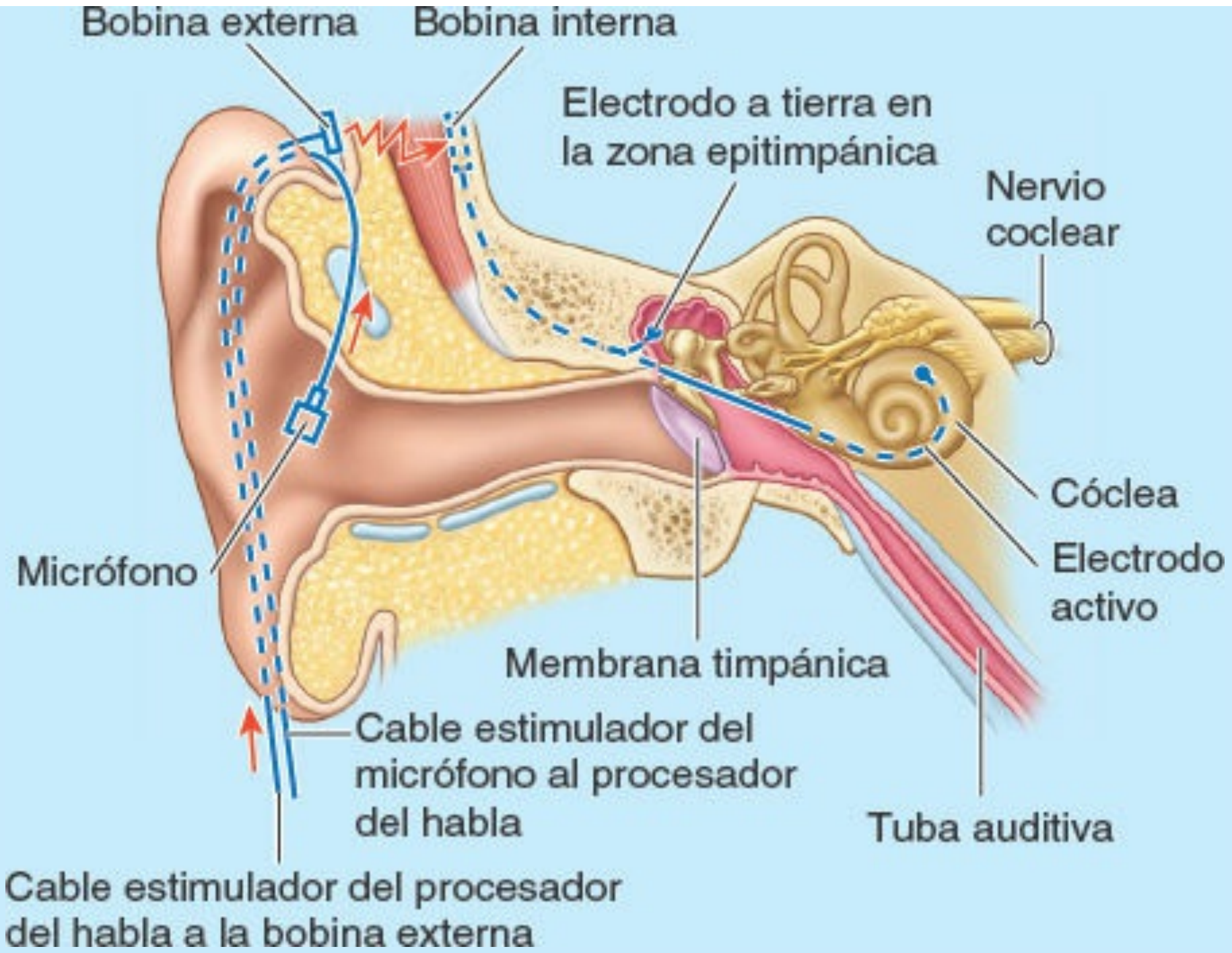

FIGURA C8-45. Implante coclear.

Sordera para los sonidos altos

La exposición persistente a sonidos excesivamente fuertes causa cambios degenerativos en el órgano espiral, que provocan sordera para los sonidos altos. Este tipo de pérdida de audición se da frecuentemente en trabajadores que están expuestos a ruidos fuertes y que no llevan auriculares protectores (p. ej., personas que trabajan durante largos períodos alrededor de motores de reacción).

Barotrauma ótico

La lesión del oído por un desequilibrio entre la presión del aire ambiental y el aire del oído medio se denomina *barotrauma ótico*. Este tipo de lesión se da en pilotos de aviación y submarinistas.

Puntos fundamentales

OÍDO

El oído se divide en oído externo, medio e interno. ● Los tres intervienen en el sentido de la audición, pero el oído interno posee además una función vestibular. ● El oído externo es un conducto en forma de embudo que vehicula las ondas sonoras para alcanzar el oído medio. ● La oreja sobresaliente y la porción lateral del meato acústico externo poseen un esqueleto de cartílago elástico que les aporta flexibilidad. ● La inervación sensorial primaria del oído externo proviene de los NC V y X. ● La membrana timpánica responde a las ondas sonoras transportadas por vía aérea y las convierte en vibraciones, que se transmiten por el elemento sólido de los huesecillos del oído medio. ● Dado que toda la pared lateral del oído medio está formada por una membrana delgada, la cavidad timpánica es un espacio sensible a la presión, ventilado por la tuba auditiva. ● La mucosa que reviste la cavidad timpánica y la tuba auditiva está inervada por el NC IX. ● En la ventana vestibular, entre los oídos medio e interno, las vibraciones de los huesecillos sólidos se convierten en ondas sonoras transmitidas por el líquido. ● El oído interno consta de un laberinto membranoso, delicado y complejo, lleno de líquido intracelular (endolinfa) y suspendido en una cavidad ósea que está ocupada por líquido extracelular (perilinfa). ● Aunque el laberinto óseo es

mucho mayor y algo menos complejo, su arquitectura refleja la del laberinto membranoso. ● La porción posterior del laberinto óseo adopta la disposición de tres conductos semicirculares; la ampolla de cada conducto membranoso contiene una cresta ampular sensible a los movimientos de la cabeza. ● El vestíbulo óseo central contiene un utrículo y un sáculo membranosos, provisto cada uno de una mácula para controlar la posición de la cabeza con respecto a la línea de tracción gravitatoria. ● Las crestas y máculas neuroepiteliales están inervadas por la porción vestibular del NC VIII. ● La porción anterior del oído interno contiene un conducto coclear membranoso que está suspendido entre las dos rampas de la vía continua para las ondas sonoras, conducidas por la perilinfa; el conducto y los conductos perilinfáticos giran en espiral en torno a las dos vueltas y media de la cóclea ósea. ● La deformación del órgano espiral dentro del conducto coclear, producida por las ondas sonoras, estimula los impulsos conducidos por la porción coclear del NC VIII para el sentido de la audición.

thePoint **http://thepoint.lww.com/espanol-Moore8e**.

---

[1] Existe una cierta confusión acerca del significado del término *cráneo*. Puede incluir la mandíbula o excluirla. También se ha originado confusión porque algunos han utilizado el término cráneo para referirse sólo al neurocráneo. El Federative International Committee on Anatomical Terminology (FICAT) ha decidido adoptar el término latino *cranium* para designar el esqueleto de la cabeza.

[2] Esta es la base anatómica de la lobotomía prefrontal transorbitaria, un procedimiento histórico de la cirugía psiquiátrica, un episodio interesante pero desafortunado en la historia de la medicina que ocurrió antes del desarrollo de los fármacos tranquilizantes.

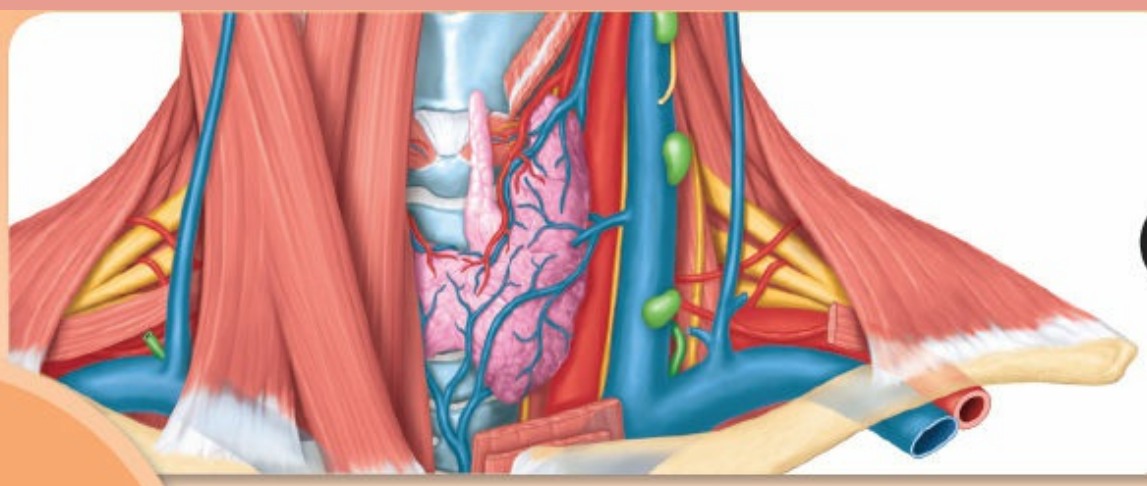

9 Cuello

VISIÓN GENERAL

HUESOS DEL CUELLO

Vértebras cervicales

Hueso hioides

CUADRO CLÍNICO: **Huesos del cuello**

FASCIA DEL CUELLO

Tejido subcutáneo del cuello y platisma

Fascia cervical profunda

CUADRO CLÍNICO: **Fascia cervical**

ESTRUCTURAS SUPERFICIALES DEL CUELLO: REGIONES CERVICALES

Región esternocleidomastoidea

TABLA 9-1. Regiones/triángulos cervicales y contenidos

TABLA 9-2. Músculos cutáneos y superficiales del cuello

Región cervical posterior

Región cervical lateral

Región cervical anterior

TABLA 9-3. Músculos de la región cervical anterior (músculos extrínsecos de la laringe)

Anatomía de superficie de las regiones cervicales y los triángulos del cuello

CUADRO CLÍNICO: **Estructuras superficiales del cuello: regiones cervicales**

ESTRUCTURAS PROFUNDAS DEL CUELLO

Músculos vertebrales anteriores y laterales (prevertebrales)

TABLA 9-4. Músculos prevertebrales

Raíz del cuello

CUADRO CLÍNICO: **Estructuras profundas del cuello**

VÍSCERAS DEL CUELLO

Capa endocrina de las vísceras cervicales
Capa respiratoria de las vísceras cervicales
TABLA 9-5. Músculos de la laringe
Capa alimentaria de las vísceras cervicales
TABLA 9-6. Músculos de la faringe
Anatomía de superficie de las capas endocrina y respiratoria de las vísceras cervicales
LINFÁTICOS DEL CUELLO
CUADRO CLÍNICO: Vísceras y linfáticos del cuello

CLAVES DEL CUADRO CLÍNICO

Variantes anatómicas

Procedimientos diagnósticos

Ciclo vital

Procedimientos quirúrgicos

Traumatismo

Patología

VISIÓN GENERAL

El **cuello** es la zona de transición entre la base del cráneo superiormente y las clavículas inferiormente. El cuello une la cabeza al tronco y los miembros, actuando como zona de paso principal para las estructuras que pasan entre ellos. Además, en él se localizan algunos órganos importantes con funciones únicas, como por ejemplo la laringe y las glándulas tiroides y paratiroides.

El cuello es relativamente delgado, de forma que permite la flexibilidad necesaria para posicionar la cabeza y maximizar la eficiencia de sus órganos sensoriales (principalmente los bulbos oculares, pero también los oídos, la boca y la nariz). Por tanto, en el cuello se juntan muchas estructuras importantes, tales como músculos, glándulas, arterias, venas, nervios, linfáticos, tráquea, esófago y vértebras. En consecuencia, el cuello es un área de vulnerabilidad bien conocida. Además, varias estructuras vitales, como la tráquea, el esófago y la glándula tiroides, carecen de la protección ósea de que disfrutan otras partes de los sistemas a los que estas estructuras pertenecen.

En el cuello, anterolateralmente, se encuentran el principal flujo sanguíneo arterial hacia la cabeza y el cuello (las *arterias carótidas*) y el principal drenaje venoso (las *venas yugulares*) (fig. 9-1). Las principales estructuras que habitualmente se lesionan en los traumatismos penetrantes del cuello son los vasos sanguíneos

carotídeos/yugulares. Los *plexos nerviosos braquiales* se originan en el cuello y discurren inferolateralmente para acceder a las axilas e introducirse e inervar los miembros superiores.

El *cartílago tiroides*, el mayor de los cartílagos de la laringe, y la tráquea se encuentran en el centro de la cara anterior del cuello. La linfa procedente de las estructuras de la cabeza y el cuello drena en los nódulos linfáticos cervicales.

HUESOS DEL CUELLO

El esqueleto del cuello está constituido por las vértebras cervicales, el hueso hioides, el manubrio del esternón y las clavículas (figs. 9-2 y 9-3). Estos huesos forman parte del esqueleto axial, a excepción de las clavículas, que son parte del esqueleto apendicular.

Vértebras cervicales

La región cervical de la columna vertebral está formada por siete *vértebras cervicales*, que engloban la médula espinal y las meninges. Los cuerpos vertebrales, apilados y localizados centralmente, sostienen la cabeza, y las articulaciones intervertebrales —especialmente las articulaciones craneovertebrales en su extremo superior— proporcionan la flexibilidad necesaria para poder posicionar la cabeza.

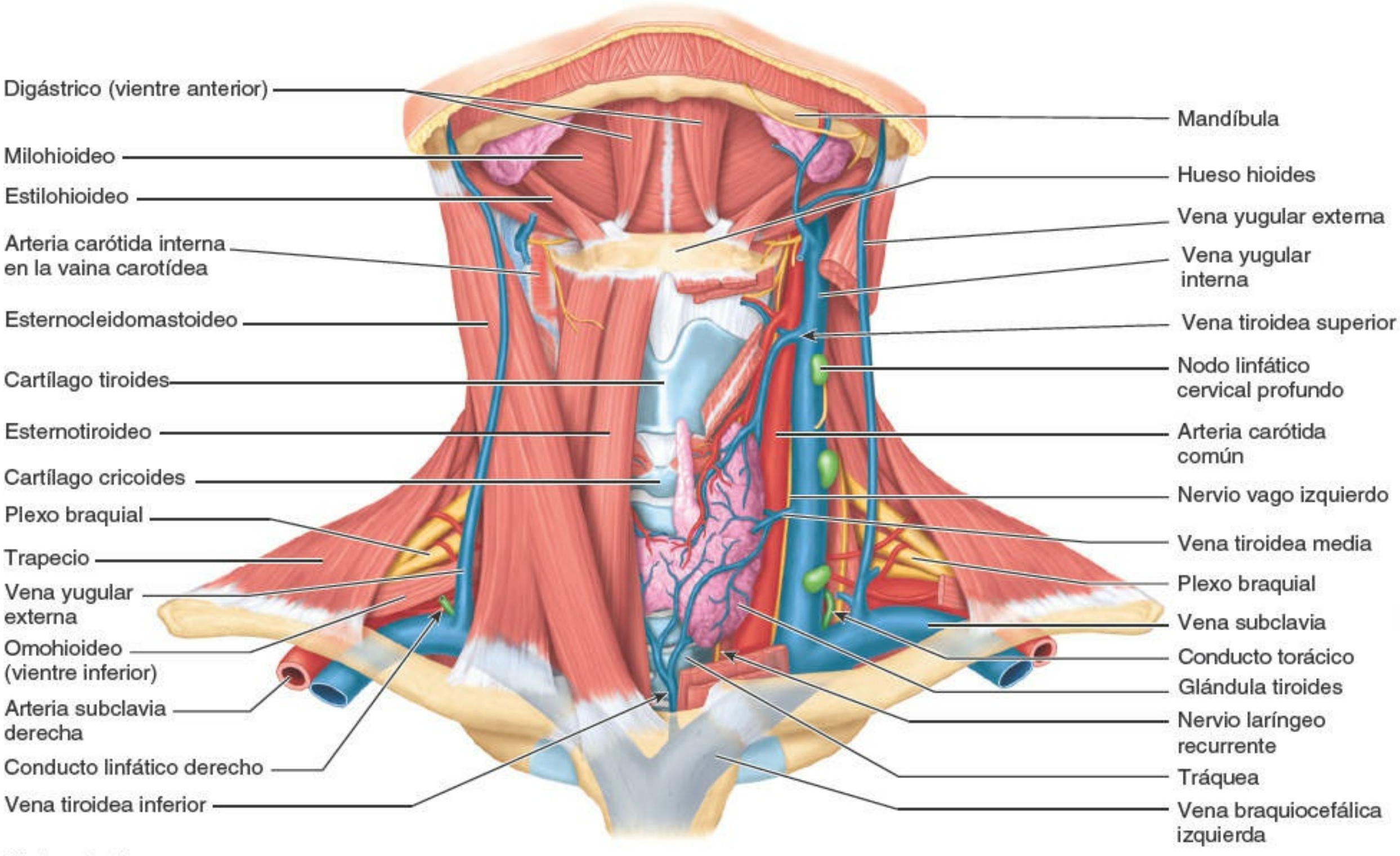

FIGURA 9-1. Disección del cuello anterior. La fascia ha sido retirada y los músculos del lado izquierdo han sido reclinados para mostrar el hueso hioides, la glándula tiroides y las estructuras relacionadas con la vaina carotídea: arteria carótida común, vena yugular interna, nervio vago (NC X) y nódulos linfáticos cervicales profundos.

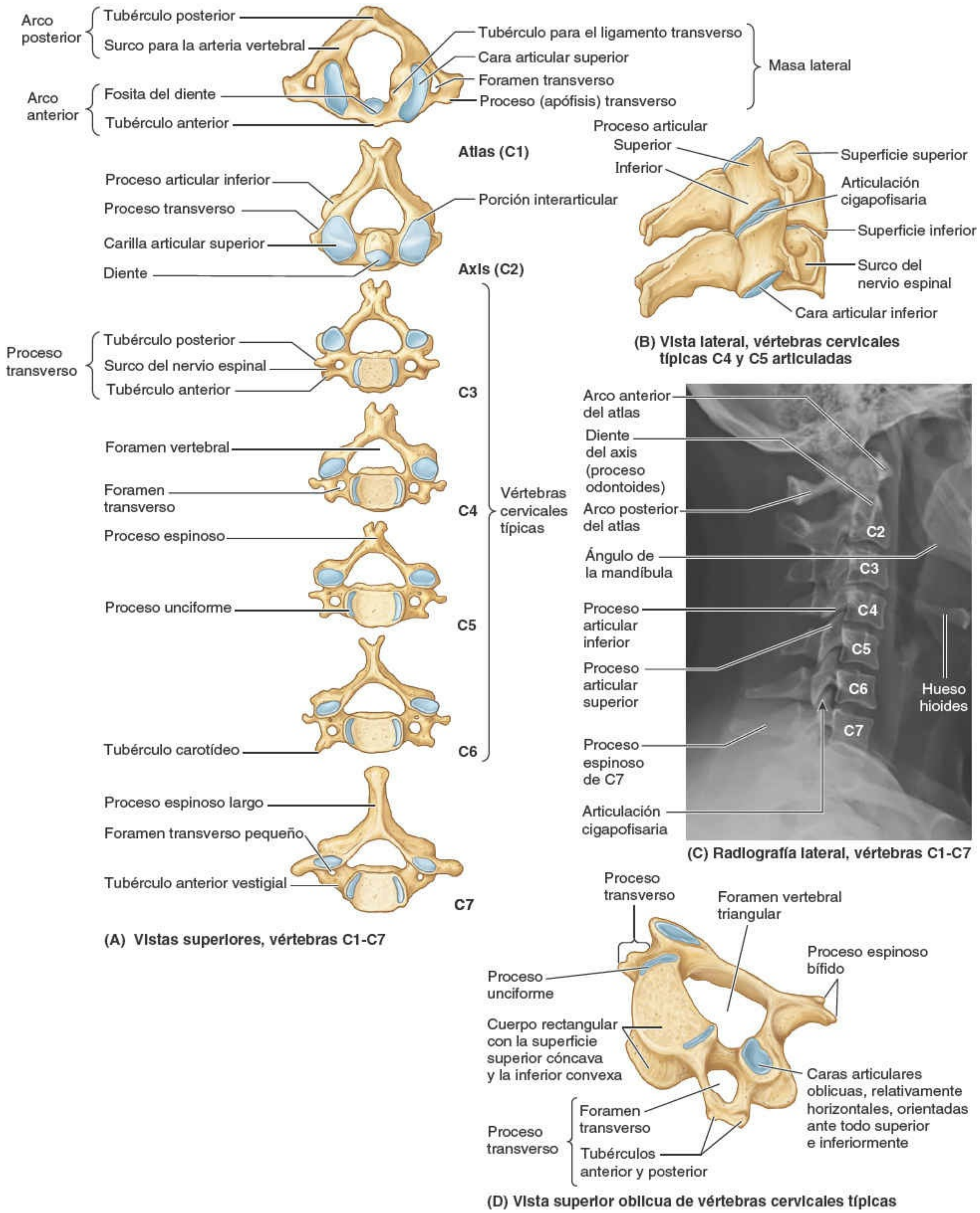

FIGURA 9-2. Vértebras cervicales. A) De la 3.ª a la 6.ª vértebras cervicales son vértebras cervicales «típicas»; la 1.ª, 2.ª y 7.ª son «atípicas». **B** y **C)** Ilustración y radiografía de las vértebras cervicales articuladas. **D)** Vértebras cervicales típicas que muestran un cuerpo rectangular con procesos unciformes articulares en sus caras laterales, un foramen vertebral triangular, un proceso espinoso bífido y forámenes transversos.

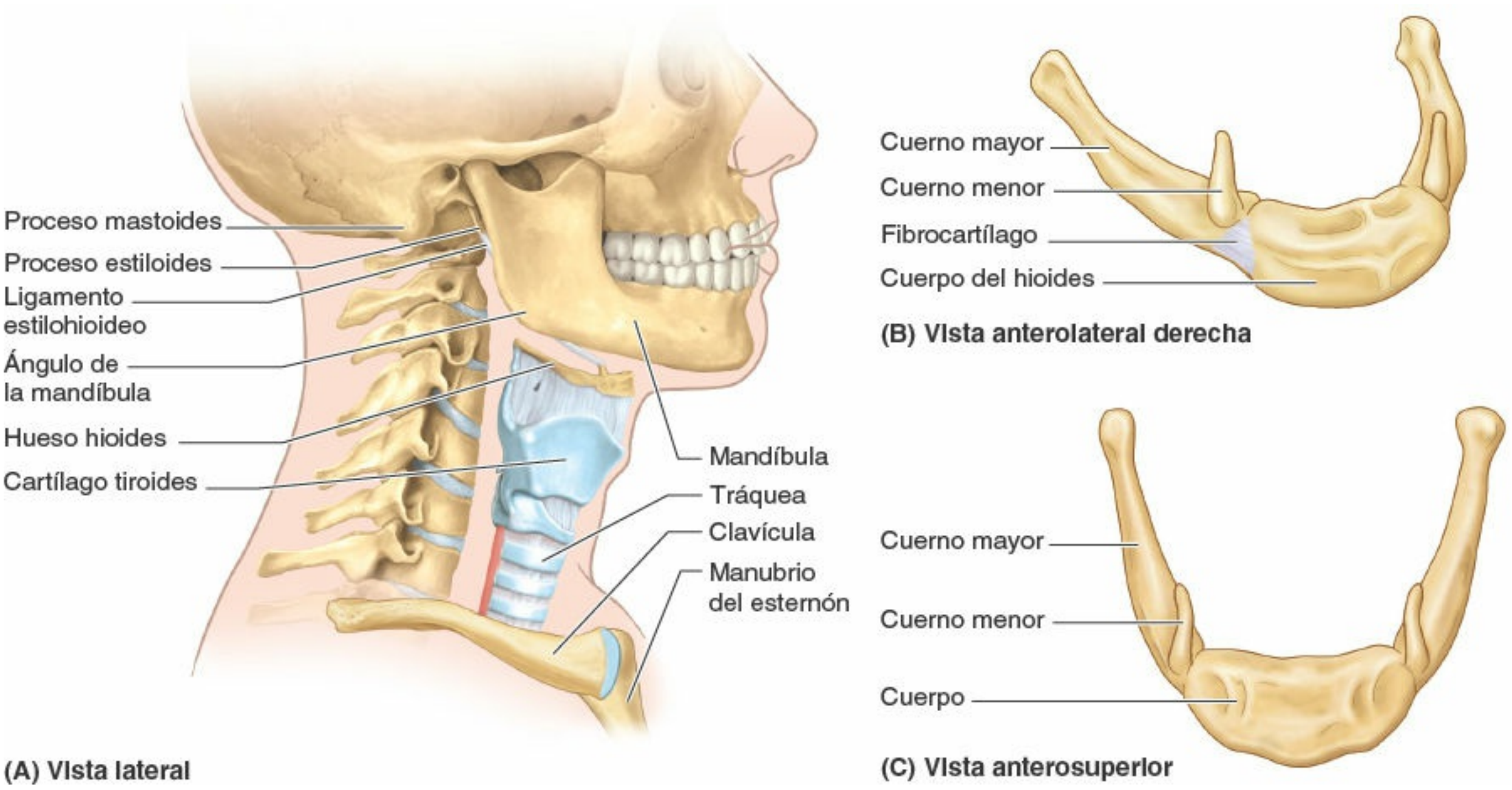

FIGURA 9-3. Huesos y cartílagos del cuello. A) Los puntos de referencia óseos y cartilaginosos del cuello son las vértebras, los procesos mastoides y estiloides, los ángulos de la mandíbula, el hueso hioides, el cartílago tiroides, las clavículas y el manubrio del esternón. **B** y **C)** Se muestran el hueso hioides y sus características.

Las vértebras cervicales, las articulaciones intervertebrales cervicales y el movimiento de la región cervical de la columna vertebral se tratan en el capítulo dedicado al dorso (v. cap. 2); por tanto, a continuación sólo se ofrece un breve repaso.

Las *cuatro vértebras cervicales típicas (3.ª a 6.ª)* presentan las siguientes características (v. fig. 9-2 A y D):

- El cuerpo vertebral es pequeño y más largo de lado a lado que anteroposteriormente; la cara superior es cóncava y la cara inferior es convexa.
- El foramen vertebral es grande y triangular.
- Los procesos (apófisis) transversos de todas las vértebras cervicales (típicas o atípicas) cuentan con **forámenes transversos** para los vasos vertebrales (las venas vertebrales y, excepto en la vértebra C7, las arterias vertebrales).
- Las caras superiores de los procesos articulares se dirigen superior y posteriormente, y las caras inferiores lo hacen inferior y anteriormente.
- Sus procesos espinosos son cortos y, en los individuos de ascendencia europea, bífidas.

Hay tres *vértebras cervicales atípicas (C1, C2 y C7)* (fig. 9-2 A):

1. La *vértebra C1 o atlas:* un hueso con forma de anillo arriñonado que carece de proceso espinoso y de cuerpo, y que consiste en dos masas laterales conectadas por los arcos anterior y posterior. Sus caras articulares superiores cóncavas reciben los cóndilos occipitales.
2. La *vértebra C2 o axis:* desde su cuerpo se proyecta un *diente* con forma de clavija (proceso odontoides).
3. La *vértebra prominente (C7):* llamada así debido a su largo proceso espinoso,

que no es bífido. Sus procesos transversos son grandes, pero sus forámenes transversos son pequeños.

Hueso hioides

El **hueso hioides** (o simplemente **hioides**) es móvil y se sitúa en la parte anterior del cuello a nivel de la vértebra C3, en el ángulo entre la mandíbula y el cartílago tiroides (fig. 9-3). Se encuentra suspendido por músculos que lo conectan a la mandíbula, los procesos estiloides, el cartílago tiroides, el manubrio y las escápulas.

El hioides es único entre los huesos debido a que está aislado del resto del esqueleto. El nombre del hioides, que tiene forma de U, deriva del griego *hyoeidçs*, que significa «con forma de letra ípsilon», la vigésima letra del alfabeto griego. El hioides no se articula con ningún otro hueso. Se encuentra suspendido de los procesos estiloides de los huesos temporales mediante los *ligamentos estilohioideos* (fig. 9-3 A), y está adherido firmemente al cartílago tiroides. Consta de un cuerpo y de cuernos mayor y menor. Funcionalmente, el hioides sirve de inserción para los músculos anteriores del cuello y como apoyo para mantener la vía aérea abierta.

El **cuerpo del hioides,** en su porción media, está orientado anteriormente y tiene unos 2,5 cm de anchura y 1 cm de grosor (fig. 9-3 B y C). Su cara anterior convexa se proyecta anterosuperiormente; su cara posterior cóncava se proyecta posteroinferiormente. Cada extremo de su cuerpo está unido a un **cuerno (asta) mayor** que se proyecta posterosuperiormente y lateralmente al cuerpo. En el joven, los cuernos mayores están unidos al cuerpo por fibrocartílago. En el anciano, suelen estar unidos por hueso. Cada **cuerno menor** es una pequeña proyección ósea procedente de la porción superior del cuerpo del hioides cerca de su unión al cuerno mayor. Está conectada al cuerpo del hioides por tejido fibroso, y a veces al cuerno mayor por una articulación sinovial. El cuerno menor se proyecta superoposteriormente hacia el proceso estiloides; en algunos adultos puede ser parcial o completamente cartilaginoso.

CUADRO CLÍNICO

HUESOS DEL CUELLO

Dolor cervical

El *dolor cervical* (dolor de cuello) tiene varias causas, como inflamación de nódulos linfáticos, desgarro muscular y protrusión de discos intervertebrales. El agrandamiento de los nódulos linfáticos cervicales puede indicar un tumor maligno en la cabeza; sin embargo, el tumor primario puede estar en el tórax o el abdomen, dado que el cuello conecta la cabeza al tronco (p. ej., el cáncer de pulmón puede metastatizar a través del cuello hasta el cráneo). La mayoría de los casos crónicos de dolor cervical se producen por alteraciones óseas (p. ej., *artrosis cervical*) o por traumatismos. El dolor cervical normalmente se ve afectado por el movimiento de la cabeza y el cuello, y puede aumentar durante la tos o el estornudo, por ejemplo.

Lesiones de la columna vertebral cervical

Las *fracturas y luxaciones de las vértebras cervicales* pueden lesionar la médula espinal y/o las arterias vertebrales y los plexos simpáticos que pasan a través de los forámenes transversos. Véanse los cuadros clínicos «Luxación de las vértebras cervicales», «Fractura y luxación del atlas» y «Fractura y luxación del axis» en el capítulo 2.

Fractura del hueso hioides

La *fractura del hioides* (o del proceso estiloides del hueso temporal; v. cap. 8) se produce en personas estranguladas manualmente por compresión de la garganta. Esto provoca la depresión del cuerpo del hioides en el cartílago tiroides. La incapacidad de elevar el hioides y moverlo anteriormente bajo la lengua dificulta la deglución y el mantenimiento de la separación de los tractos alimentario y respiratorio, y puede producir una *neumonía por aspiración*.

FASCIA DEL CUELLO

Las estructuras del cuello están rodeadas por una capa de tejido subcutáneo (fascia superficial) y compartimentadas por láminas de la fascia cervical profunda. Los planos fasciales determinan la dirección en que puede propagarse una infección en el cuello.

Tejido subcutáneo del cuello y platisma

El **tejido subcutáneo del cuello** (fascia cervical superficial) es una lámina de tejido conectivo adiposo que se sitúa entre la dermis cutánea y la lámina superficial de la fascia cervical profunda (fig. 9-4 A). Este tejido normalmente es más delgado que en otras regiones, en especial anteriormente. Contiene nervios cutáneos, vasos sanguíneos y linfáticos, nódulos linfáticos superficiales y cantidades variables de grasa. Anterolateralmente contiene el platisma (fig. 9-4 B).

PLATISMA

El **platisma** (del griego, plato plano) es una lámina muscular ancha y delgada localizada en el tejido subcutáneo del cuello (figs. 9-4 B y 9-5). Como otros músculos faciales y de la piel cabelluda, el platisma se desarrolla a partir de una capa continua de musculatura derivada del mesénquima del 2.º arco faríngeo del embrión, y es inervado por ramos del nervio facial, NC VII. La vena yugular externa (VYE) desciende desde el ángulo de la mandíbula hasta la mitad de la clavícula (v. fig. 9-1), y los principales nervios cutáneos del cuello son profundos al platisma.

El platisma recubre la cara anterolateral del cuello. Sus fibras se originan en la fascia profunda cubriendo las porciones superiores de los músculos deltoides y pectoral mayor, y se extienden superomedialmente sobre la clavícula hasta el límite inferior de la mandíbula. Los límites anteriores de los dos músculos se decusan sobre el mentón y se fusionan con los músculos faciales. Inferiormente, las fibras divergen, dejando un hueco anterior a la laringe y la tráquea (fig. 9-5). En términos de

continuidad (integridad), existe una gran variación en esta capa muscular, que a menudo consiste en tiras aisladas. El platisma está inervado por el ramo cervical del NC VII.

Puntos fundamentales

HUESOS DEL CUELLO

Vértebras cervicales. El cuello es un tallo «móvil de conexión» con un esqueleto axial segmentado. ● Los cuerpos vertebrales apilados y colocados centralmente sostienen la cabeza. ● Las articulaciones invertebrales —especialmente las articulaciones craneovertebrales en su extremo superior— proporcionan la flexibilidad necesaria para permitir el posicionamiento de la cabeza, de manera que se maximiza el uso de sus órganos sensoriales. ● Múltiples procesos vertebrales aportan tanto las inserciones como el efecto de palanca necesario para mover y mantener la cabeza en esas posiciones. ● Los forámenes de las vértebras cervicales proporcionan un paso seguro para la médula espinal y las arterias vertebrales que nutren los huesos, y constituyen uno de los componentes principales del aporte sanguíneo encefálico. ● Las vértebras aportan una pequeña protección para otras estructuras del cuello.

Hueso hioides. Único teniendo en cuenta su aislamiento del resto del esqueleto, el hioides en forma de U se encuentra suspendido entre el cuerpo de la mandíbula superiormente y el manubrio inferiormente. ● El hioides proporciona una base móvil para la lengua e inserción para la porción media de la faringe. ● También mantiene la permeabilidad de la faringe, necesaria para la deglución y la respiración.

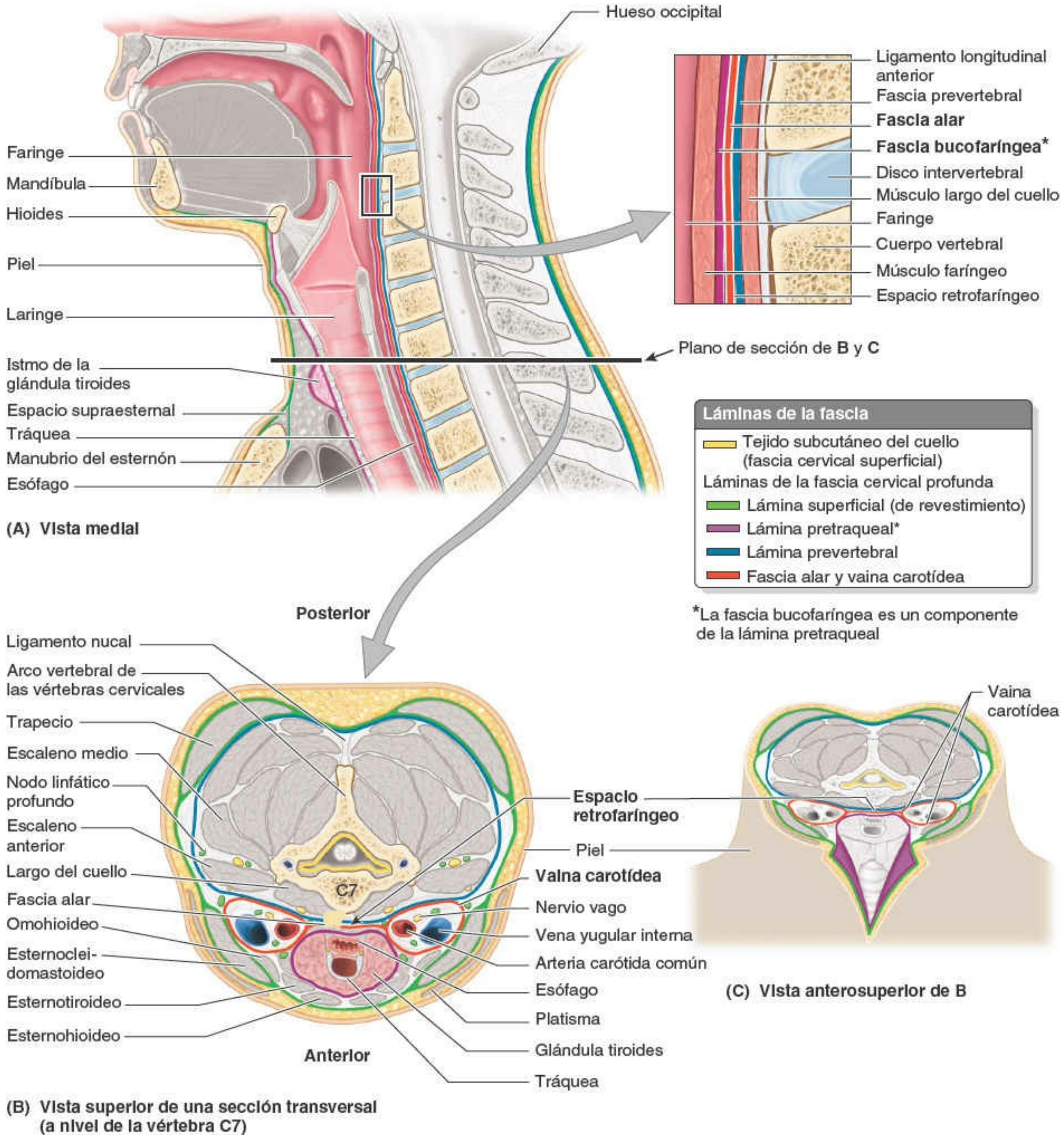

FIGURA 9-4. Secciones de la cabeza y el cuello que muestran la fascia cervical. A) La mitad derecha de la cabeza y el cuello se han seccionado en el plano medio. El *detalle* ilustra la fascia en la región retrofaríngea. **B)** Esta sección transversal del cuello pasa a través del istmo de la glándula tiroides a nivel de la vértebra C7, como se indica en la parte **A.** La lámina más externa de la fascia cervical profunda, la lámina superficial, se separa para incluir los músculos trapecio y esternocleidomastoideo en las cuatro esquinas del cuello. La lámina superficial y los músculos que incluye rodean dos columnas fasciales principales. La lámina pretraqueal (visceral) incluye los músculos y vísceras del cuello anterior; la lámina prevertebral (musculoesquelética) rodea la columna vertebral y los músculos asociados. Las vainas carotídeas son conductos vasculonerviosos relacionados con ambas columnas fasciales. **C)** Se muestran los compartimentos fasciales del cuello para ilustrar un abordaje anterior en la línea media a la glándula tiroides. Como la laringe, la tráquea y la glándula tiroides son prácticamente subcutáneas en la línea media, para alcanzarlas se han de seccionar dos láminas de fascia cervical profunda (las láminas superficial y pretraqueal).

Actuando desde su inserción superior a la mandíbula, *el platisma tensa la piel*, provocando arrugas cutáneas verticales y liberando presión de las venas superficiales (tabla 9-2). Los hombres normalmente usan esta función del platisma cuando se afeitan el cuello y cuando se aflojan una corbata ajustada. Actuando desde su

inserción inferior, el platisma ayuda a bajar la mandíbula y tira de las comisuras de la boca inferiormente, como en una mueca. Como músculo de expresión facial, el platisma sirve para expresar tensión o estrés.

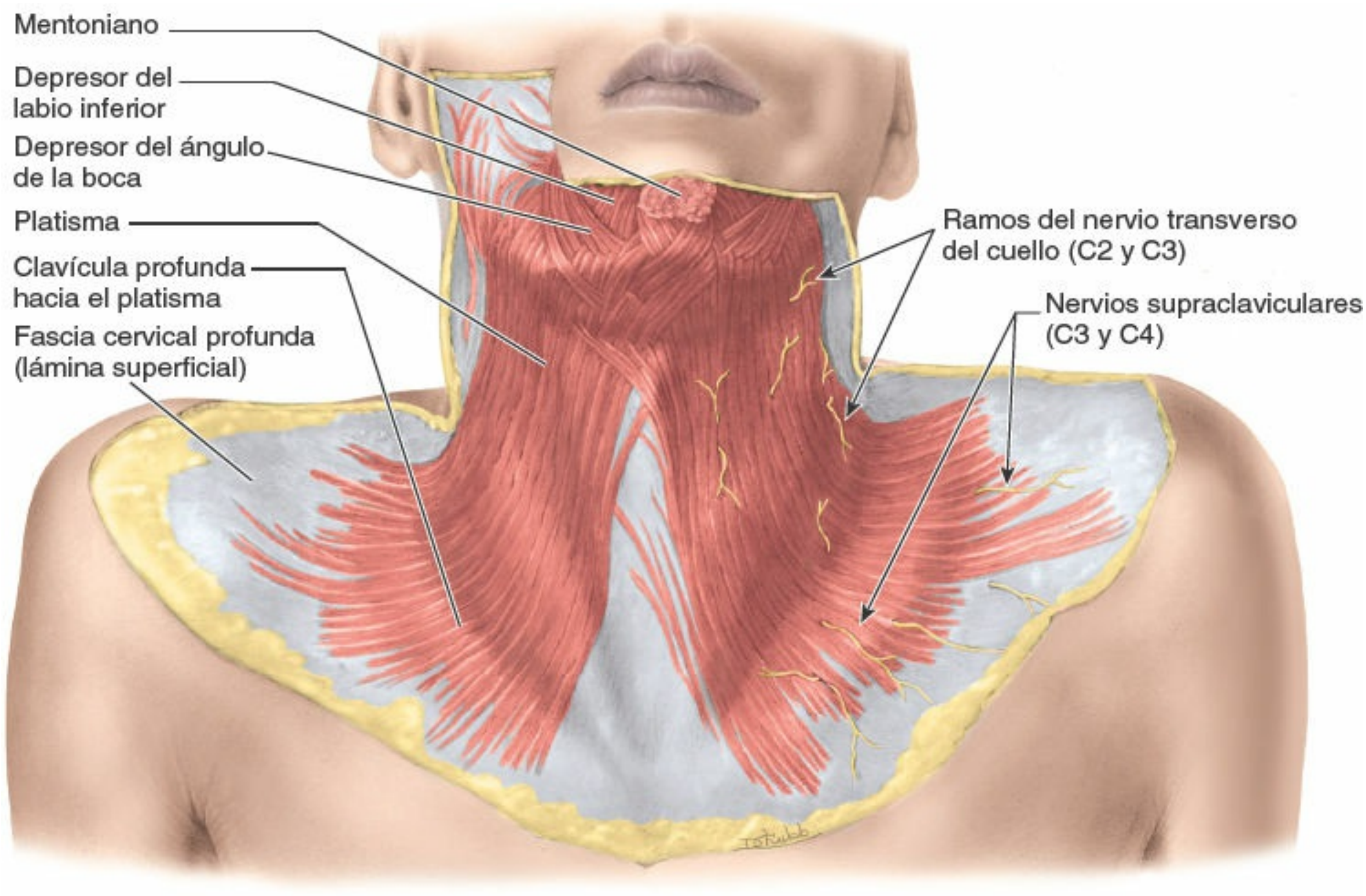

FIGURA 9-5. Platisma. El delgado músculo platisma se extiende subcutáneamente como una lámina, pasa sobre las clavículas y es atravesado por nervios cutáneos. Existe una gran variación en la continuidad de esta lámina muscular.

Fascia cervical profunda

La **fascia cervical profunda** consta de tres láminas fasciales (capas): *superficial (de revestimiento)*, *pretraqueal* y *prevertebral* (fig. 9-4 A y B). Estas láminas sujetan vísceras cervicales (p. ej., la glándula tiroides), músculos, vasos y nódulos linfáticos profundos. La fascia cervical profunda también se condensa en torno a las arterias carótidas comunes, las venas yugulares internas (VYI) y los nervios vagos, formando la *vaina carotídea* (fig. 9-4 B y C).

Estas tres láminas fasciales forman planos naturales de separación, que permiten la separación de los tejidos durante la cirugía y que limitan la propagación de abscesos (colecciones de pus) provocados por infecciones. Las láminas fasciales cervicales profundas también proporcionan el deslizamiento que permite el movimiento y el desplazamiento sin dificultad de unas estructuras del cuello sobre las otras, como por ejemplo en la deglución y en la rotación de la cabeza y el cuello.

LÁMINA SUPERFICIAL DE LA FASCIA CERVICAL PROFUNDA

La **lámina superficial (de revestimiento) de la fascia cervical profunda,** la más externa de las láminas de la fascia cervical profunda, rodea todo el cuello en profundidad a la piel y el tejido subcutáneo. En las «cuatro esquinas» del cuello se

separa en hojas superficial y profunda para incluir (rodear) los *músculos esternocleidomastoideo* y *trapecio* (fig. 9-4 B y C). Estos músculos derivan de la misma capa muscular embrionaria y están inervados por el mismo nervio (NC XI). Básicamente tienen inserciones continuas en la base del cráneo superiormente y en la espina y el acromion de la escápula y la clavícula inferiormente.

Superiormente, la lámina superficial de la fascia cervical profunda se une a:

- Las líneas nucales superiores del hueso occipital.
- Los procesos mastoides de los huesos temporales.
- Los arcos cigomáticos.
- El borde inferior de la mandíbula.
- El hueso hioides.
- Los procesos espinosos de las vértebras cervicales.

Justo por debajo de su inserción en la mandíbula, la lámina superficial de la fascia profunda se divide para envolver la glándula submandibular; en la zona posterior a la mandíbula se separa para formar la cápsula fibrosa de la glándula parótida. El *ligamento estilomandibular* es un engrosamiento de esta lámina fascial (v. fig. 8-69).

Inferiormente, la lámina superficial de la fascia cervical profunda se inserta en el manubrio del esternón, las clavículas, los acromion y las espinas de las escápulas. La lámina superficial de la fascia cervical profunda se continúa posteriormente con el periostio que cubre el proceso espinoso de C7 y con el *ligamento nucal*, una membrana triangular que forma un tabique fibroso intermedio entre los músculos de los dos lados del cuello (fig. 9-4 B).

Inferiormente entre las cabezas esternales de los esternocleidomastoideos e inmediatamente superior al manubrio, la lámina superficial de la fascia cervical profunda sigue dividida en dos hojas que rodean al esternocleidomastoideo: una hoja se une a la cara anterior y la otra a la posterior del manubrio. Entre estas hojas se sitúa un **espacio supraesternal** (v. fig. 9-4 A). Rodea los extremos inferiores de las venas yugulares anteriores, el *arco venoso yugular*, grasa y unos pocos nódulos linfáticos profundos.

LÁMINA PRETRAQUEAL DE LA FASCIA CERVICAL PROFUNDA

La delgada **lámina pretraqueal de la fascia cervical profunda** está limitada a la porción anterior del cuello (v. fig. 9-4). Se extiende inferiormente desde el hioides hacia el interior del tórax, donde se fusiona con el pericardio fibroso que recubre el corazón. La lámina pretraqueal de la fascia incluye una *porción muscular* delgada, que rodea a los músculos infrahioideos, y una *porción visceral*, que envuelve a la glándula tiroides, la tráquea y el esófago, y se continúa posterior y superiormente con la **fascia bucofaríngea** de la faringe. La lámina pretraqueal de la fascia profunda se fusiona lateralmente con las vainas carotídeas. Por encima del hioides, un engrosamiento de la fascia pretraqueal forma una polea o tróclea a través de la cual pasa el *tendón intermedio del músculo digástrico*, suspendiendo el hioides. Envolviendo el borde lateral del tendón intermedio del omohioideo, la lámina pretraqueal también une el *músculo omohioideo* de dos vientres, redirigiendo el

trayecto del músculo entre los vientres.

LÁMINA PREVERTEBRAL DE LA FASCIA CERVICAL PROFUNDA

La **lámina prevertebral de la fascia cervical profunda** forma una vaina tubular para la columna vertebral y los músculos asociados con ella, como el *largo del cuello* y el *largo de la cabeza* anteriormente, los escalenos lateralmente y los *músculos profundos del cuello* posteriormente (fig. 9-4 A y B).

La lámina prevertebral de la fascia profunda está fijada superiormente a la base del cráneo. Inferiormente, se mezcla de forma periférica con la *fascia endotorácica* y se fusiona centralmente con el *ligamento longitudinal anterior* del cuello hasta aproximadamente la vértebra T3 (v. cap. 2) (v. fig. 9-4 A). La lámina prevertebral se extiende lateralmente como *vaina axilar* (v. cap. 3), que rodea los vasos axilares y el plexo braquial. Las porciones cervicales de los troncos simpáticos están rodeadas por la lámina prevertebral de la fascia cervical profunda.

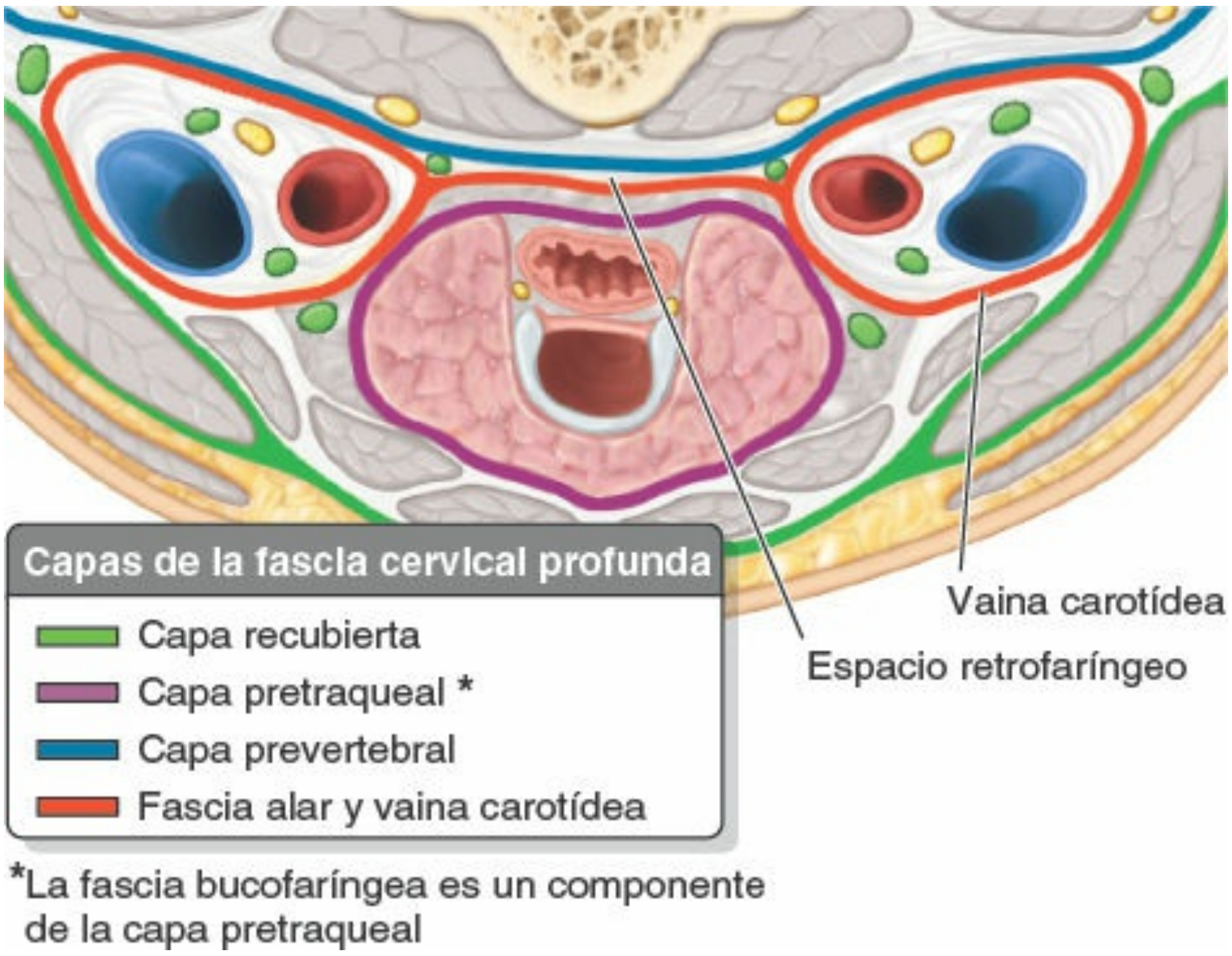

FIGURA 9-6. Vaina carotídea.

Vaina carotídea. La **vaina carotídea** es un recubrimiento tubular fascial que se extiende desde la base del cráneo hasta la raíz del cuello. Esta vaina se fusiona anteriormente con las láminas superficial y pretraqueal de la fascia, y posteriormente con la lámina prevertebral de la fascia (v. fig. 9-4 B y C). La vaina carotídea contiene:

- Las arterias carótidas común e interna.
- La vena yugular interna (VYI).
- El nervio vago (NC X).
- Algunos nódulos linfáticos cervicales profundos.
- El nervio del seno carotídeo.
- Fibras nerviosas simpáticas (plexos periarteriales carotídeos).

La vaina carotídea se comunica con el mediastino torácico a nivel inferior y se extiende hasta la base del cráneo (base del occipucio) en la parte superior. Estas comunicaciones representan potenciales vías para la propagación de infecciones o la extensión de sangre extravasada.

Espacio retrofaríngeo. El **espacio retrofaríngeo** es el mayor y más importante espacio interfascial del cuello (fig. 9-6). Es un espacio virtual formado por tejido conectivo laxo entre la porción visceral de la lámina prevertebral de la fascia cervical profunda y la fascia bucofaríngea, que rodea superficialmente la faringe. Inferiormente, la fascia bucofaríngea se continúa con la lámina pretraqueal de la fascia cervical profunda.

CUADRO CLÍNICO

FASCIA CERVICAL

Parálisis del platisma

La *parálisis del platisma*, consecuencia de la lesión del ramo cervical del nervio facial (v. fig. 9-16 B), provoca que la piel caiga del cuello formando arrugas laxas. Por tanto, durante las disecciones quirúrgicas del cuello es preciso tener especial cuidado para preservar el ramo cervical del nervio facial. En la sutura de heridas del cuello, los cirujanos suturan con cuidado la piel y los bordes del platisma. Si esto no se realiza, la piel herida será retraída (estirada en diferentes direcciones) por las fibras contráctiles musculares del platisma, y puede generarse una cicatriz antiestética.

Propagación de infecciones cervicales

La lámina superficial (de revestimiento) de la fascia cervical profunda ayuda a prevenir la *propagación de abscesos* (infecciones purulentas) causados por la destrucción tisular. Si se produce una infección entre la lámina superficial de la fascia cervical profunda y la porción muscular de la lámina pretraqueal que rodea a los músculos infrahioideos, normalmente la infección no se propagará más allá del borde superior del manubrio del esternón. No obstante, si la infección se produce entre la lámina superficial y la porción visceral de la lámina pretraqueal, puede propagarse hacia la cavidad torácica, anteriormente al pericardio.

El pus de un absceso posterior a la lámina prevertebral de la fascia cervical profunda puede extenderse lateralmente en el cuello y formar una tumefacción posterior al esternocleidomastoideo. El pus puede perforar la lámina prevertebral de la fascia cervical profunda, penetrar en el espacio retrofaríngeo y formar un abultamiento en la faringe *(absceso retrofaríngeo)*. Este absceso puede causar dificultad para la deglución *(disfagia)* o el habla *(disartria)*.

Las infecciones de la cabeza también pueden propagarse inferiormente por detrás del esófago y entrar en el mediastino posterior, o pueden propagarse anteriormente a la tráquea y entrar en el mediastino anterior. Las infecciones del espacio retrofaríngeo también pueden extenderse inferiormente dentro del mediastino superior. Del mismo modo, el aire procedente de una rotura de la

tráquea, de un bronquio o del esófago *(neumomediastino)* puede pasar superiormente hacia el cuello.

Puntos fundamentales

FASCIA CERVICAL

Tejido subcutáneo cervical y platisma. El tejido subcutáneo (fascia superficial cervical) es normalmente más delgado en el cuello que en otras regiones, en especial anteriormente. ● Contiene el platisma, un músculo de expresión facial.

Fascia cervical profunda. Como cualquier fascia profunda, la función de la fascia cervical profunda es: *1)* proporcionar contención para los músculos y vísceras en compartimentos con grados variables de rigidez, *2)* aportar el deslizamiento que permite a las estructuras resbalar unas sobre otras, y *3)* servir como un conducto de paso de estructuras vasculonerviosas. ● Los dos principales compartimentos del cuello se encuentran separados por el espacio retrofaríngeo. ● Anteriormente, la lámina pretraqueal rodea las vísceras cervicales y la musculatura extrínseca asociada con ellas (músculos suprahioideos e infrahioideos). ● Posteriormente, la lámina prevertebral rodea los elementos musculoesqueléticos del cuello que se asocian e incluyen a las vértebras cervicales. ● Estos dos compartimentos fasciales se encuentran incluidos dentro de la tercera y más superficial lámina de la fascia cervical profunda, la lámina superficial, que abarca los músculos superficiales (trapecio y esternocleidomastoideo). ● La lámina superficial se inserta en el cráneo superiormente y en la cintura escapular inferiormente. ● Los principales conductos vasculonerviosos, las vainas carotídeas, se sitúan anterolaterales a las uniones comunes de estas tres láminas. ● Los límites y continuaciones superiores e inferiores de estas láminas fasciales, compartimentos y espacios interfasciales, constituyen vías de extensión o propagación de infecciones, líquidos, gases o tumores.

La **fascia alar** forma otra subdivisión del espacio retrofaríngeo. Esta delgada lámina se inserta a lo largo de la línea media de la fascia bucofaríngea desde el cráneo hasta el nivel de la vértebra C7. Desde esta inserción, se extiende lateralmente y termina en la vaina carotídea. El espacio retrofaríngeo permite el movimiento de la faringe, el esófago, la laringe y la tráquea respecto a la columna vertebral durante la deglución. Este espacio está cerrado superiormente por la base del cráneo y a cada lado por la vaina carotídea. Inferiormente se abre dentro del mediastino superior (v. cap. 4).

ESTRUCTURAS SUPERFICIALES DEL CUELLO: REGIONES CERVICALES

Para definir con claridad la localización de las estructuras, lesiones o patologías, el cuello se divide en regiones (fig. 9-7; tabla 9-1). Entre el cráneo (la mandíbula anteriormente y el hueso occipital posteriormente) y las clavículas, el cuello se divide en cuatro regiones principales de acuerdo con los bordes normalmente visibles y/o palpables de los músculos esternocleidomastoideo y trapecio, grandes y relativamente superficiales, que se encuentran en el interior de la lámina más externa (superficial) de la fascia cervical profunda.

Región esternocleidomastoidea

El **músculo esternocleidomastoideo** (ECM) es un punto de referencia muscular clave del cuello, constituyendo la **región esternocleidomastoidea.** Divide visiblemente cada lado del cuello en las *regiones cervicales anterior* y *lateral* (triángulos cervicales anterior y posterior). El ECM es un músculo ancho con forma de cinta que tiene dos cabezas: el tendón redondeado de la **cabeza esternal** se inserta en el manubrio, mientras que la **cabeza clavicular,** carnosa y gruesa, se inserta en la cara superior del tercio medial de la clavícula (figs. 9-7 y 9-8; tabla 9-2).

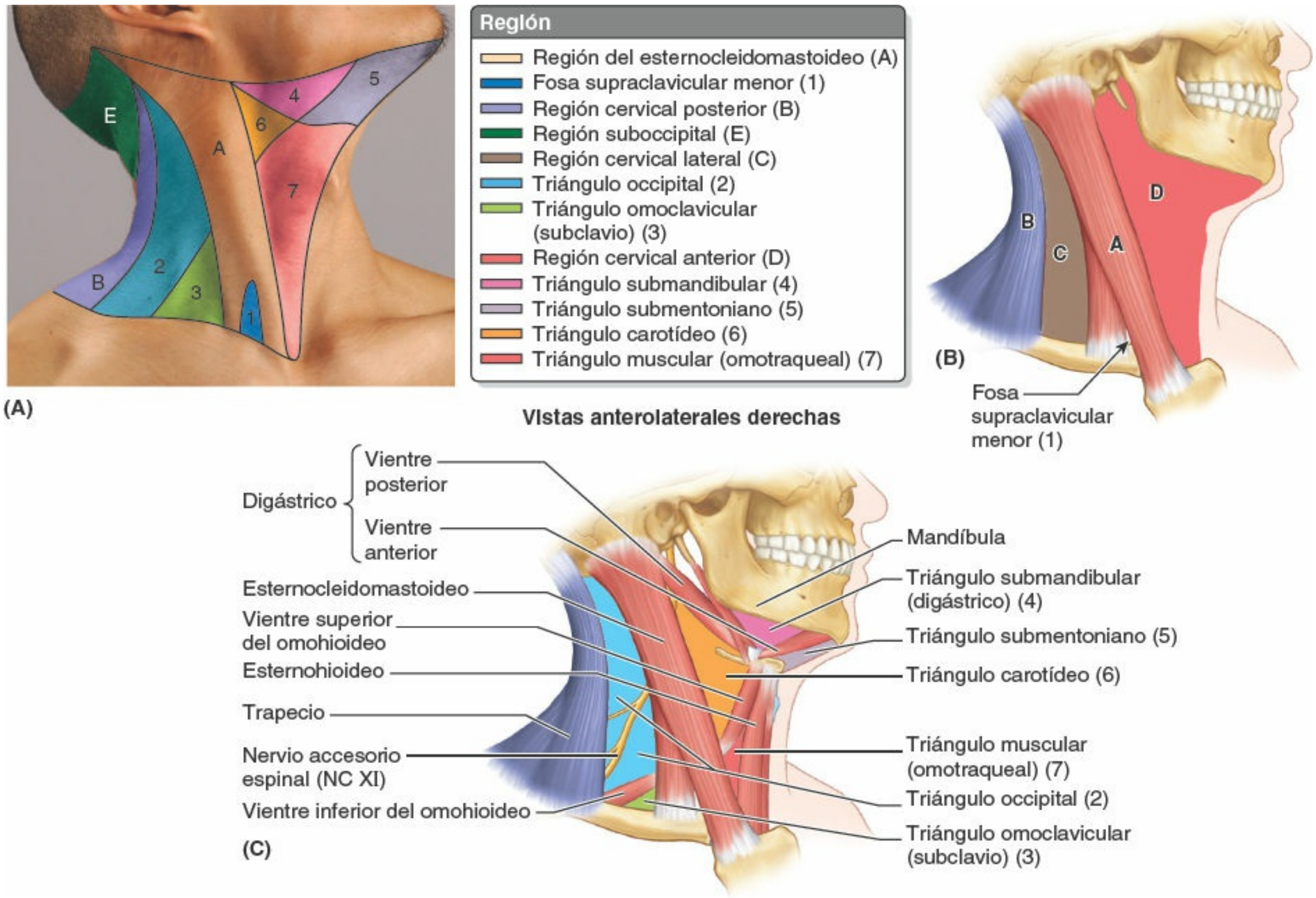

FIGURA 9-7. Regiones y triángulos cervicales.

TABLA 9-1. REGIONES/TRIÁNGULOS CERVICALES Y CONTENIDOS

Región[a]	Principales contenidos y estructuras subyacentes
Región esternocleidomastoidea (A)	Músculo esternocleidomastoideo; porción superior de la vena yugular externa; nervio auricular mayor; nervio transverso del cuello
Fosa supraclavicular menor (1)	Porción inferior de la vena yugular interna
Región cervical posterior (B)	Músculo trapecio; ramos cutáneos de los ramos posteriores de los nervios espinales cervicales; la región o triángulo suboccipital (E) se sitúa profunda a la porción superior de esta región
Región cervical lateral (triángulo posterior) (C)	
Triángulo occipital (2)	Parte de la vena yugular externa; ramos posteriores del plexo nervioso cervical; nervio accesorio (NC XI)[b]; troncos del plexo braquial; tronco cervicodorsal; nódulos linfáticos cervicales
Triángulo omoclavicular (subclavio) (3)	Arteria subclavia (tercera porción); parte de la vena subclavia (en algunos casos); arteria supraescapular; nódulos linfáticos supraclaviculares
Región cervical anterior (triángulo anterior) (D)	
Triángulo submandibular (digástrico) (4)	La glándula submandibular casi llena el triángulo; nódulos linfáticos submandibulares; nervio hipogloso (NC XII); nervio milohioideo; porciones de la arteria y vena faciales
Triángulo submentoniano (5)	Nódulos linfáticos submentonianos y pequeñas venas que se unen para formar la vena yugular anterior
Triángulo carotídeo (6)	Vaina carotídea que contiene la arteria carótida común y sus ramas; vena yugular interna y sus tributarias, nervio vago; arteria carótida externa y algunas de sus ramas; nervio hipogloso (NC XII) y raíz superior del asa cervical; nervio accesorio (NC XI)[b]; glándula tiroides, laringe y faringe; nódulos linfáticos cervicales profundos; ramos del plexo cervical
Triángulo muscular (omotraqueal) (7)	Músculos esternotiroideo y esternohioideo; glándulas tiroides y paratiroides

[a] Las letras y los números entre paréntesis hacen referencia a la figura 9-6 A y B.
[b] El nervio accesorio (NC XI) hace referencia a la «raíz espinal del NC XI» tradicional. La «raíz craneal» tradicional ahora se considera parte del nervio vago (NC X) (Lachman et al., 2002).

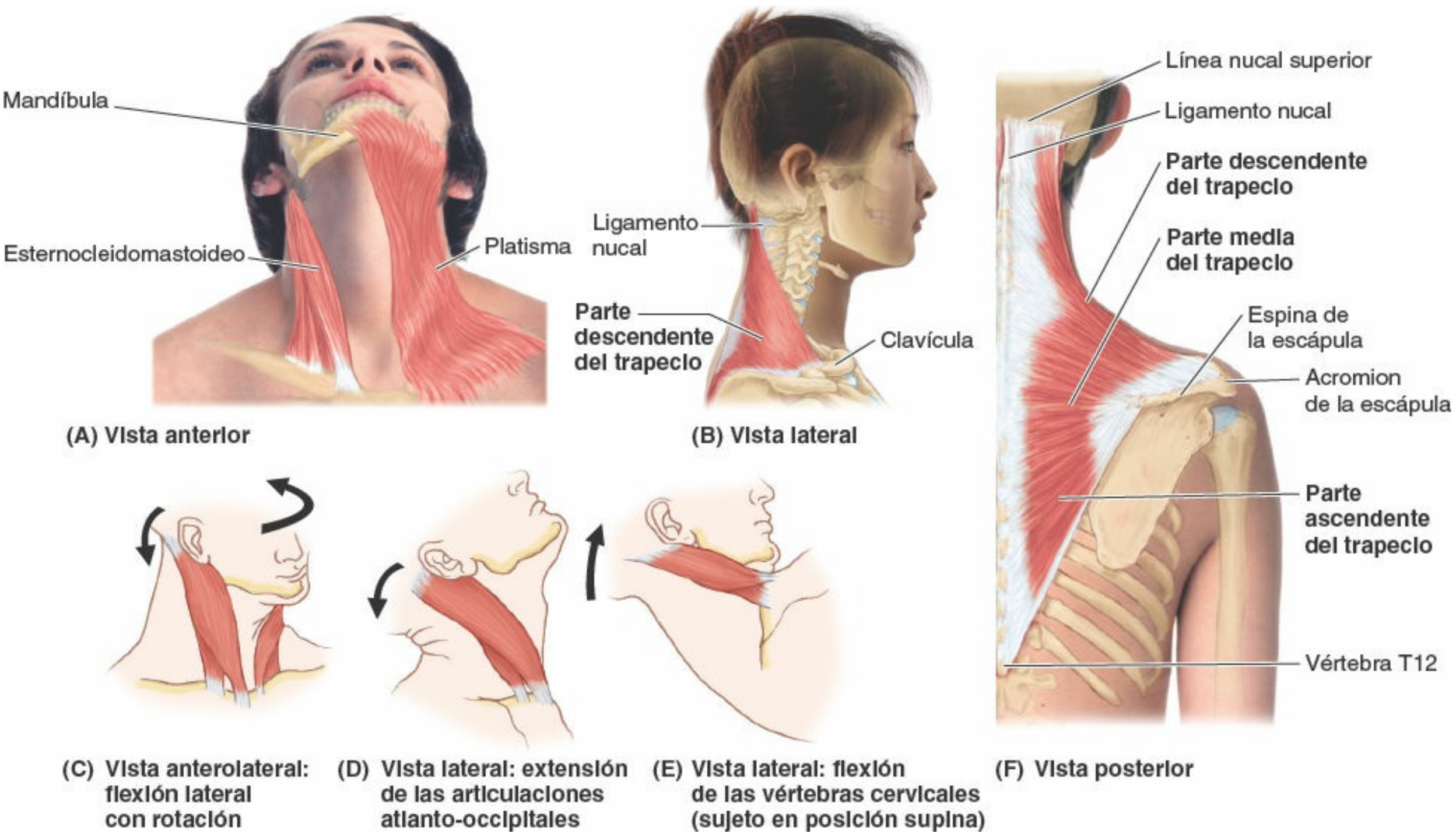

FIGURA 9-8. **Músculos del cuello.**

TABLA 9-2. MÚSCULOS CUTÁNEOS Y SUPERFICIALES DEL CUELLO

Músculo	Inserción superior/medial	Inserción inferior/lateral	Inervación	Acción(es) principal(es)
Platisma	Borde inferior de la mandíbula, piel y tejido subcutáneo de la porción inferior de la cara	Fascia que cubre las porciones superiores de los músculos pectoral mayor y deltoides	Ramo cervical del nervio facial (NC VII)	Tira de las comisuras de los labios inferiormente y ensancha la boca en las expresiones de tristeza o miedo; con los dientes apretados, tracciona de la piel del cuello superiormente
Esternocleido-mastoideo	Cara lateral del proceso mastoides del hueso temporal y mitad lateral de la línea nucal superior	*Cabeza esternal:* cara anterior del manubrio del esternón *Cabeza clavicular:* cara superior del tercio medial de la clavícula	Nervio accesorio (NC XI; motor); nervios C3 y C4 (dolor y propiocepción)	*Contracción unilateral:* inclina la cabeza hacia el mismo lado (es decir, flexiona el cuello lateralmente) y lo rota, de manera que la cara gira superiormente hacia el lado opuesto (fig. 9-6 C) *Contracción bilateral: 1)* extiende el cuello al nivel de las articulaciones atlanto-occipitales (fig. 9-6 D), *2)* flexiona las vértebras cervicales de manera que el mentón se acerca al manubrio (fig. 9-6 E), o *3)* extiende las vértebras cervicales superiores al tiempo que flexiona las inferiores, de manera que el mentón es empujado hacia delante y se mantiene la cabeza nivelada Con las vértebras cervicales fijadas, puede elevar el manubrio y los extremos mediales de las clavículas ayudando a la acción de «palanca de bomba de agua» en respiración profunda (v. cap. 4)
Trapecio	Tercio medial de la línea nucal superior, protuberancia occipital externa, ligamento nucal, procesos espinosos de las vértebras C7-T12 y procesos espinosos lumbares y sacros	Tercio lateral de la clavícula, acromion y espina de la escápula	Nervio accesorio (NC XI; motor); nervios C3 y C4 (dolor y propiocepción)	Eleva, retrae y rota la escápula superiormente *Fibras descendentes (superiores):* eleva la cintura escapular, mantiene el nivel del hombro contra resistencia o contra la gravedad *Fibras transversales (medias):* retraen la escápula *Fibras ascendentes (inferiores):* desciende la escápula/hombro *Fibras ascendentes y descendentes juntas:* rota la espina de la escápula superiormente Con los hombros fijos, la contracción bilateral extiende el cuello; la *contracción unilateral* produce flexión lateral hacia el mismo lado

Las dos cabezas del ECM están separadas inferiormente por un espacio, visible superficialmente como una pequeña depresión triangular, la **fosa supraclavicular menor** (fig. 9-7 B). Las cabezas se unen superiormente a medida que discurren en sentido oblicuo ascendente hacia el cráneo. La inserción superior del ECM es el proceso mastoides del hueso temporal y la línea nucal superior del hueso occipital. La lámina superficial de la fascia cervical profunda se separa para formar una vaina para el ECM (v. fig. 9-4 B).

Los ECM mueven las articulaciones craneovertebrales, las articulaciones intervertebrales cervicales o ambas (fig. 9-8; tabla 9-2). Sus inserciones craneales se sitúan posteriores al eje de las articulaciones atlanto-occipitales. Partiendo de la posición anatómica, con una contracción tónica que mantiene la posición de la columna vertebral cervical, la contracción bilateral de los ECM (especialmente de sus fibras más posteriores) provocará la extensión de la cabeza en las articulaciones atlanto-occipitales, elevando el mentón (fig. 9-8 D).

Actuando bilateralmente, los ECM también pueden flexionar el cuello. Pueden hacerlo de dos maneras diferentes:

1. Si la cabeza está al inicio flexionada anteriormente en las articulaciones atlanto-occipitales por acción de los músculos prevertebrales (y/o los músculos suprahioideos e infrahioideos) contra resistencia, los ECM (específicamente las fibras anteriores) flexionan toda la columna vertebral cervical, de manera que el mentón se acerca al manubrio (v. fig. 9-8 E). Sin embargo, la gravedad es normalmente la fuerza motriz de este movimiento en posición erecta.
2. Actuando antagónicamente con los extensores del cuello (es decir, los músculos cervicales profundos), la contracción bilateral de los ECM puede flexionar la

porción inferior del cuello mientras produce una extensión limitada en la articulación atlanto-occipital y la porción superior del cuello, protruyendo el mentón mientras mantiene la cabeza al mismo nivel. Estos movimientos de flexión también se dan cuando se levanta la cabeza del suelo desde la posición de decúbito supino (con la gravedad proporcionando la resistencia en lugar de los músculos cervicales profundos).

Es probable que la mayoría de las veces músculos sinérgicos más pequeños y/o una contracción excéntrica (relajación controlada del músculo, cediendo gradualmente a la gravedad) se relacionen con la iniciación de la flexión o la extensión, aportando el ECM la potencia y el alcance del movimiento una vez iniciado.

Actuando unilateralmente, el ECM flexiona lateralmente el cuello (tuerce el cuello de lado) y rota la cabeza aproximando la oreja al hombro homolateral (mismo lado), al tiempo que rota la cabeza de forma que el mentón gira hacia el lado contralateral (opuesto) y se eleva. Si la cabeza y el cuello se mantienen fijos, la *contracción bilateral* de los ECM eleva las clavículas y el manubrio, y por tanto las costillas anteriores. De esta forma, los ECM actúan como músculos respiratorios accesorios, ayudando en la generación del movimiento de «palanca de bomba de agua» de la pared torácica.

Para explorar el esternocleidomastoideo, la cabeza se gira hacia el lado opuesto contra resistencia (mano contra el mentón). Si actúa de forma normal, se puede ver y palpar el músculo.

Región cervical posterior

La región posterior a los bordes anteriores del trapecio (es decir, correspondiente a su área) es la **región cervical posterior** (v. fig. 9-7; tabla 9-1). La *región suboccipital* es profunda a la porción superior de esta región (v. fig. 9-8). El **trapecio** es un músculo triangular ancho, plano, que cubre la cara posterolateral del cuello y el tórax (v. fig. 9-8 F). El trapecio es un:

- Músculo superficial del dorso (v. cap. 2).
- Músculo axioapendicular posterior que actúa sobre la cintura escapular (v. cap. 3).
- Músculo cervical, que puede producir movimientos del cráneo.

El trapecio une la cintura escapular al cráneo y la columna vertebral, y colabora en su suspensión. Sus inserciones, inervación y acciones principales se describen en la tabla 9-2. La piel de la región cervical posterior está inervada de forma segmentaria por ramos posteriores de los nervios espinales cervicales que atraviesan, pero no inervan, el trapecio (v. fig. 2-28).

Para explorar el trapecio se encoge el hombro contra resistencia. Si el músculo actúa de forma normal, se puede ver y palpar su borde superior. Si el trapecio está paralizado, el hombro cae; sin embargo, las acciones combinadas del elevador de la escápula y las fibras superiores del serrato anterior ayudan a mantener el hombro y en

cierta medida pueden compensar la parálisis (v. cap. 3).

Región cervical lateral

La **región cervical lateral** (triángulo posterior) está limitada (figs. 9-7 y 9-9):

- Anteriormente, por el borde posterior del ECM.
- Posteriormente, por el borde anterior del trapecio.
- Inferiormente, por el tercio medio de la clavícula, entre el trapecio y el ECM.
- Por un *vértice*, donde se unen el ECM y el trapecio, sobre la línea nucal superior del hueso occipital.
- Por un *techo*, formado por la lámina superficial de la fascia cervical profunda.
- Por un *suelo*, formado por músculos cubiertos por la lámina prevertebral de la fascia cervical profunda.

La región cervical lateral se enrolla en torno a la cara lateral del cuello a modo de espiral. La región está cubierta por la piel y el tejido subcutáneo que contiene el platisma.

MÚSCULOS DE LA REGIÓN CERVICAL LATERAL

El suelo de la región cervical lateral está formado generalmente por la fascia prevertebral que recubre cuatro músculos (figs. 9-9 y 9-10): esplenio de la cabeza, elevador de la escápula, escaleno medio y escaleno posterior. En ocasiones, la porción inferior del escaleno anterior aparece en el ángulo inferomedial de la región cervical lateral, donde habitualmente está oculta por el ECM. Una división ocasional del escaleno anterior, el *escaleno mínimo*, pasa posterior a la arteria subclavia para insertarse en la 1.ª costilla (Agur y Dalley, 2017).

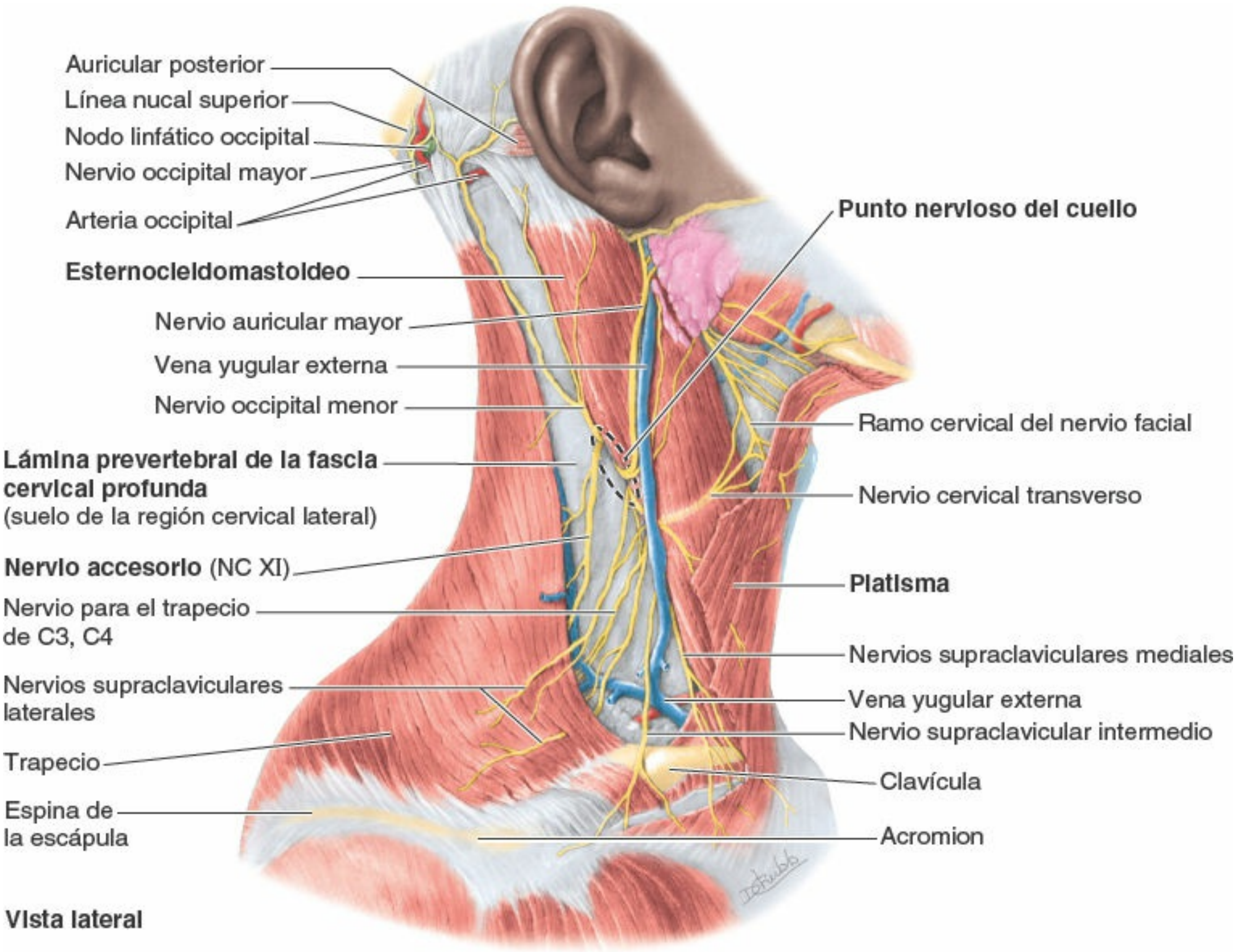

FIGURA 9-9. Disección superficial de la región cervical lateral. El tejido subcutáneo y la lámina superficial de la fascia cervical profunda se han retirado, conservando la mayor parte del platisma y de los nervios cutáneos. Entre el trapecio (en la región cervical posterior) y el esternocleidomastoideo, la lámina prevertebral de la fascia cervical profunda constituye el suelo de la región cervical lateral. El nervio accesorio (NC XI) es el único nervio motor superficial a esta fascia.

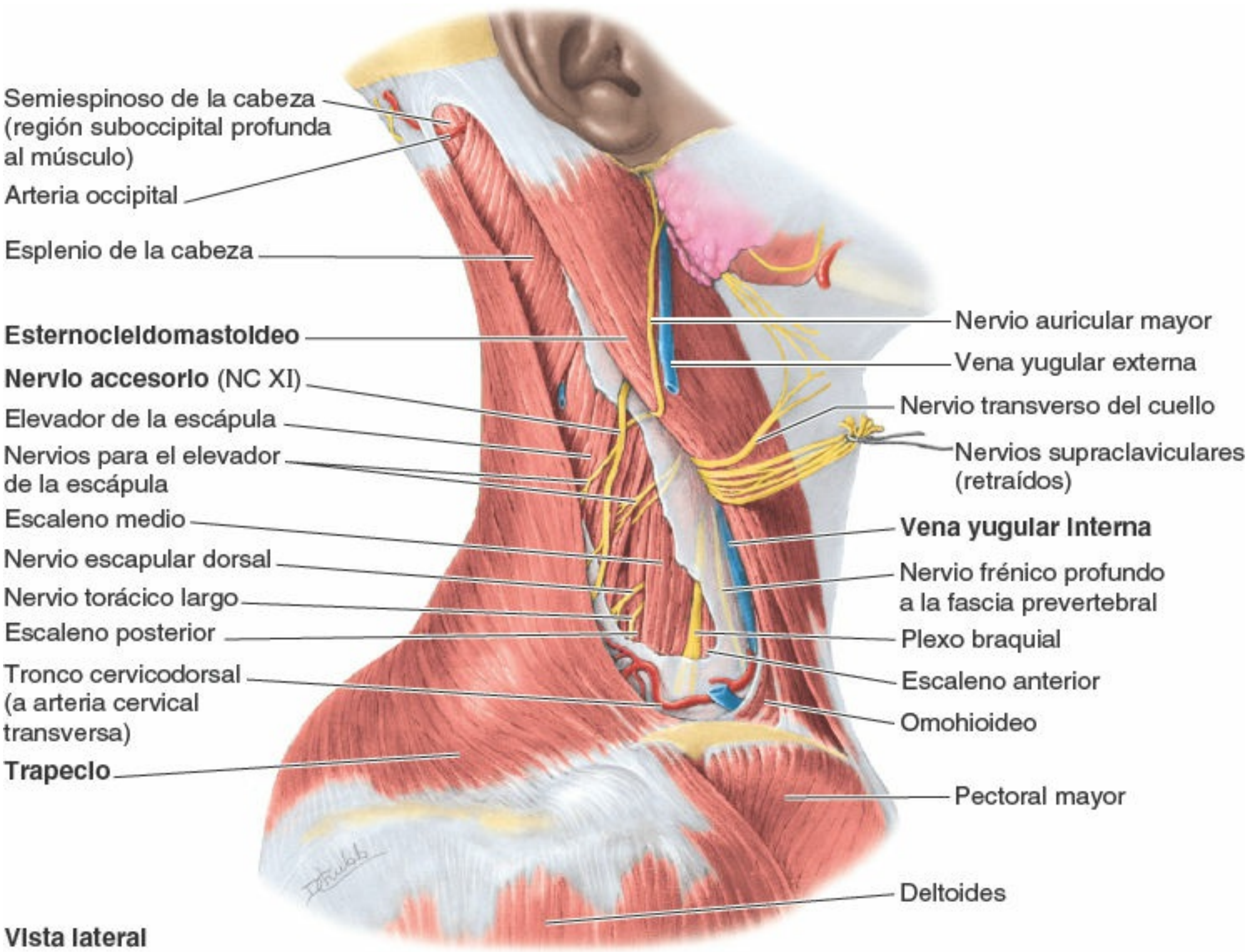

FIGURA 9-10. Disección profunda de la región cervical lateral. La lámina superficial de la fascia cervical profunda se ha retirado. Aunque el nervio accesorio (NC XI) es superficial a ella, el plexo braquial y los nervios motores de los plexos cervicales discurren profundos a la lámina prevertebral de la fascia cervical profunda que recubre el suelo del triángulo.

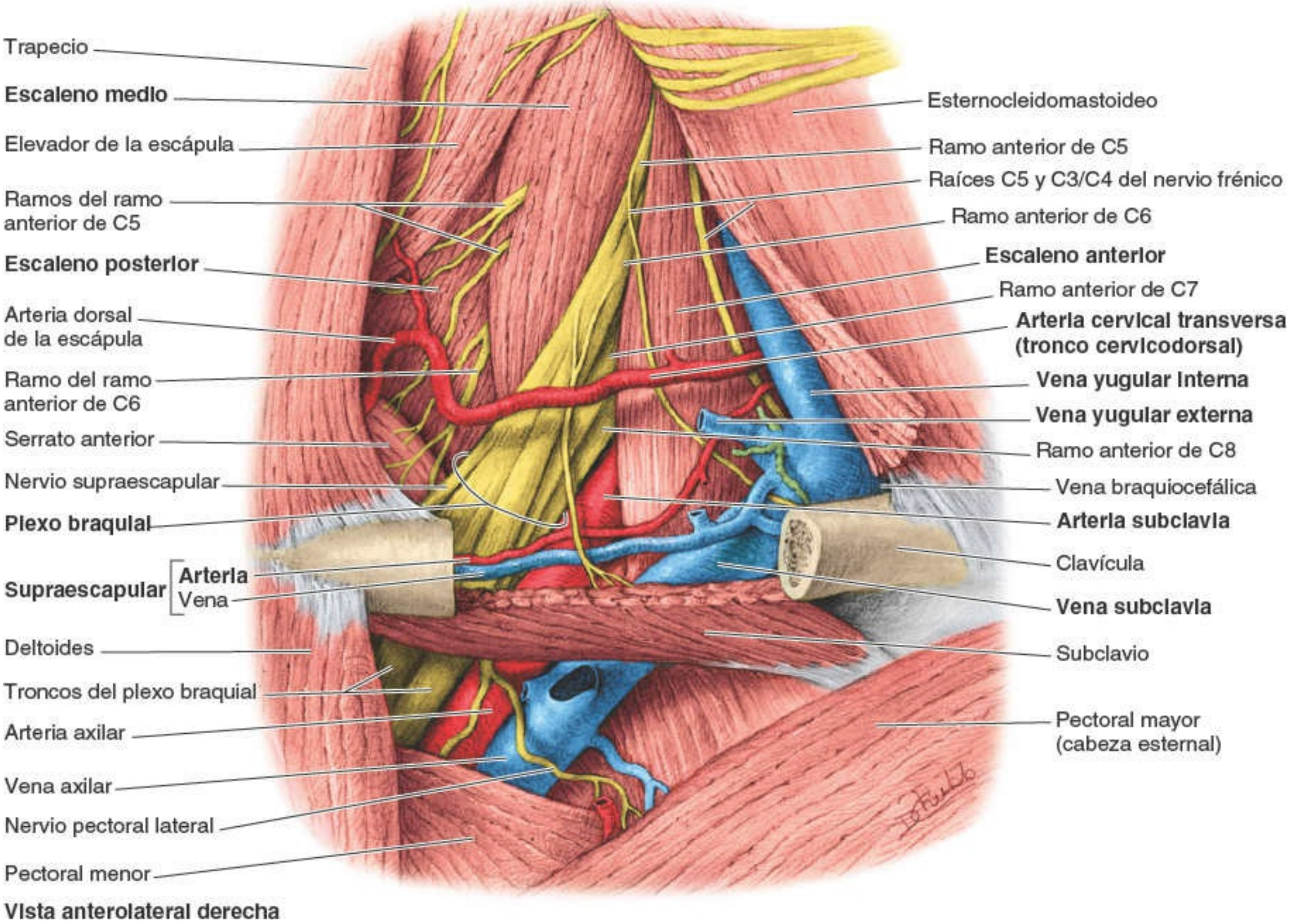

FIGURA 9-11. **Disección más profunda de la porción inferior de la región cervical lateral.** Se han retirado todas las fascias, el músculo omohioideo y la porción clavicular del pectoral mayor para mostrar la vena subclavia y la tercera porción de la arteria subclavia. La vena yugular interna, profunda al esternocleidomastoideo, no se encuentra en la región cervical lateral pero está cerca de ella. El plexo braquial y los vasos subclavios pasan hacia el miembro superior; el nombre de los vasos cambia a *axilares* por debajo de la clavícula en el borde lateral de la 1.ª costilla.

Para una localización más precisa de las estructuras, la región cervical lateral está dividida por el *vientre inferior del músculo omohioideo* en un gran triángulo occipital, superiormente, y un pequeño triángulo omoclavicular, inferiormente (v. fig. 9-7; tabla 9-1).

- El **triángulo occipital** se denomina así porque la *arteria occipital* aparece en su vértice (figs. 9-8 y 9-9; v. fig. 9-13). El nervio más importante que cruza el triángulo occipital es el *nervio accesorio* (NC XI).
- El **triángulo omoclavicular** (subclavio) está marcado en la cara lateral del cuello por la *fosa supraclavicular*. La porción inferior de la VYE cruza este triángulo superficialmente; la *arteria subclavia* se encuentra en su profundidad (figs. 9-11; v. fig. 9-13). Estos vasos están separados por la lámina superficial de la fascia cervical profunda. Dado que la tercera porción de la arteria subclavia se localiza en esta región, el triángulo omoclavicular normalmente se conoce como triángulo subclavio (v. fig. 9-7).

ARTERIAS DE LA REGIÓN CERVICAL LATERAL

Las arterias de la región cervical lateral son las ramas del tronco tirocervical, la tercera porción de la arteria subclavia y parte de la arteria occipital (figs. 9-10 a 9-12).

El *tronco tirocervical*, rama de la arteria subclavia, habitualmente da lugar a la arteria supraescapular y a la arteria cervical transversa (un tronco cervicodorsal) desde sus caras laterales; sus ramas terminales son la arteria cervical ascendente y la tiroidea inferior.

La **arteria supraescapular** cruza inferolateralmente el músculo escaleno anterior y el nervio frénico (fig. 9-11). Después cruza la tercera porción de la arteria subclavia y los fascículos del plexo braquial, y pasa posterior a la clavícula para irrigar los músculos de la cara posterior de la escápula. De forma alternativa, la arteria supraescapular puede originarse directamente de la tercera porción de la arteria subclavia.

También originándose lateralmente, la **arteria cervical transversa (**tronco cervicodorsal) (Weiglein et al., 2005) se bifurca de nuevo en la *arteria cervical superficial* (rama superficial de la arteria cervical transversa) y la *arteria dorsal de la escápula* (rama profunda de la arteria cervical transversa). Estas ramas discurren superficial y lateralmente cruzando el nervio frénico y el músculo escaleno anterior, 2-3 cm superior a la clavícula. Luego cruzan o pasan a través de los *troncos del plexo braquial*, dando ramas para sus *vasa nervorum* (vasos sanguíneos de los nervios). La **arteria cervical superficial** pasa profunda (anterior) al trapecio acompañando al nervio accesorio (NC XI). La **arteria dorsal de la escápula** puede originarse de manera independiente, directamente de la tercera (o con menor frecuencia la segunda) porción de la arteria subclavia. Cuando es una rama de la subclavia, la arteria dorsal de la escápula pasa lateralmente a través de los troncos del plexo braquial, anterior al escaleno medio. Independientemente de su origen, su porción distal corre profunda a los músculos elevador de la escápula y romboides, irrigando ambos y participando en la anastomosis arterial que rodea la escápula (v. cap. 3). La *arteria occipital*, una rama de la arteria carótida externa, entra en la región cervical lateral al nivel de su vértice y asciende por la cabeza para irrigar la mitad posterior de la piel cabelluda (v. fig. 9-10).

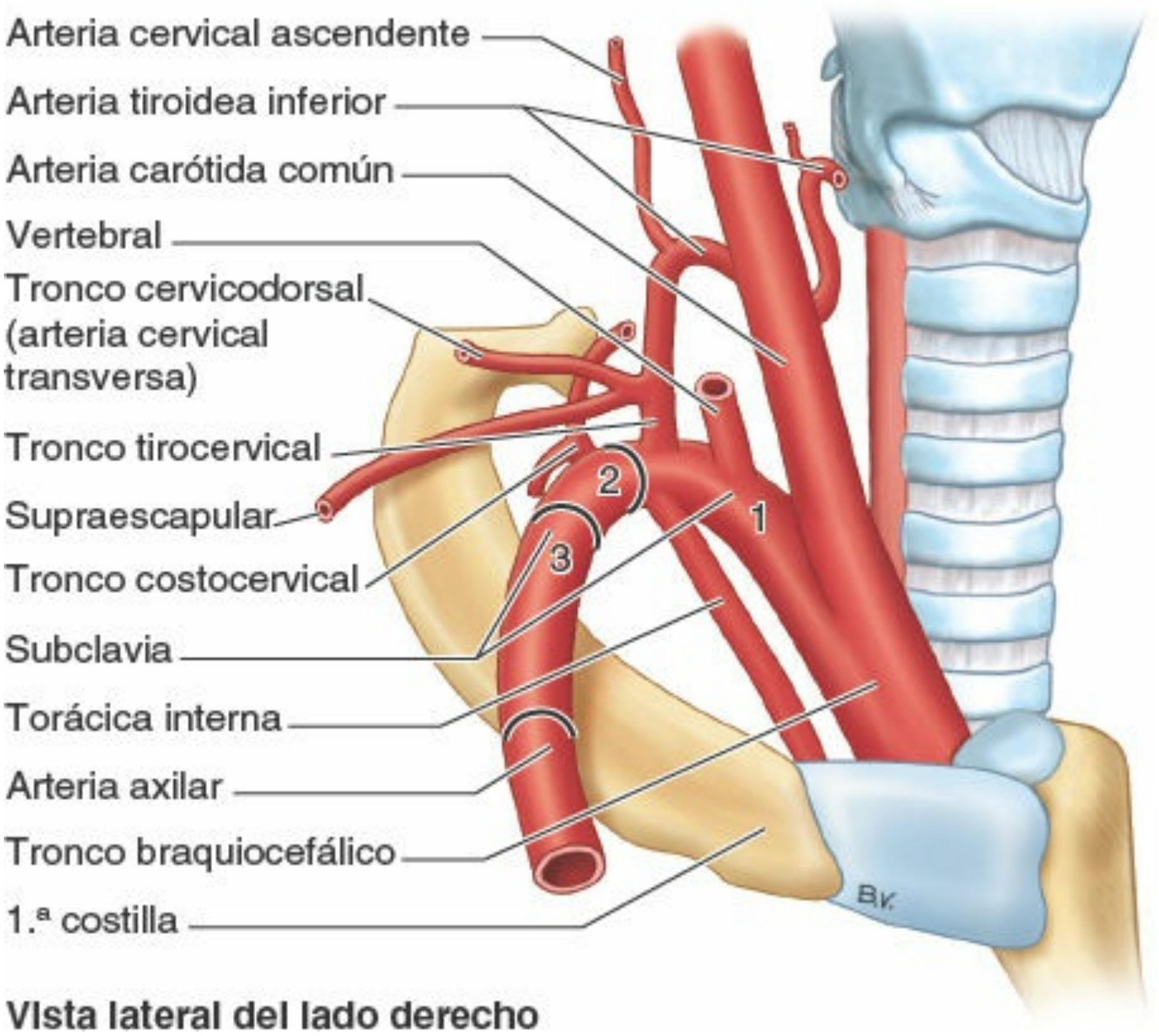

FIGURA 9-12. Arteria subclavia: porciones y ramas. La arteria subclavia tiene tres porciones: medial (1), posterior (2) y lateral (3) respecto al músculo escaleno anterior. El tronco cervicodorsal (arteria cervical transversa) y la arteria supraescapular se originan ocasionalmente de forma directa (o a través de un tronco común) de la segunda o tercera porción de la arteria subclavia en vez de hacerlo directamente desde el tronco tirocervical, como se muestra aquí, o independientemente.

La **arteria subclavia** irriga el miembro superior. La tercera porción se inicia aproximadamente a un través de dedo de ella, al otro lado del borde lateral del músculo escaleno anterior. Se encuentra oculta en la porción inferior de la región cervical lateral, posterosuperior a la vena subclavia. La tercera porción de la arteria es la porción más larga y más superficial. Descansa sobre la 1.ª costilla y sus pulsaciones pueden palparse haciendo una presión profunda en el triángulo omoclavicular. La arteria está en contacto con la 1.ª costilla cuando pasa posterior al músculo escaleno anterior; en consecuencia, la compresión de la arteria subclavia contra la costilla puede controlar una hemorragia en el miembro superior. El tronco inferior del plexo braquial se sitúa directamente posterior a la tercera porción de la arteria. Las ramas que se originan ocasionalmente de la tercera porción (arteria supraescapular, arteria dorsal de la escápula) son formas aberrantes de patrones más típicos en los cuales nacen de cualquier localización (del tronco tirocervical a través de un tronco cervicodorsal en particular).

VENAS DE LA REGIÓN CERVICAL LATERAL

La **vena yugular externa** empieza cerca del ángulo de la mandíbula (justo inferior a la oreja) mediante la unión de la división posterior de la *vena retromandibular* con la *vena auricular posterior* (fig. 9-13). La VYE cruza oblicuamente el ECM, profunda al platisma, y entra en la porción anteroinferior de la región cervical lateral (v. fig. 9-8). Luego perfora la lámina superficial de la fascia cervical profunda, que forma el

techo de esta región al nivel del borde posterior del ECM. La VYE desciende hacia la porción inferior de la región cervical lateral y termina en la vena subclavia (figs. 9-11 y 9-13). Drena la mayoría de la piel cabelluda y el lado de la cara.

La **vena subclavia,** el principal conducto venoso de drenaje del miembro superior, se curva a través de la porción inferior de la región cervical lateral. Pasa anterior al músculo escaleno anterior y al nervio frénico, y se une en el borde medial del músculo con la VYI para formar la **vena braquiocefálica,** posterior a la extremidad esternal de la clavícula. Inmediatamente por encima de la clavícula, la VYE recibe las *venas cervicales transversas (cervicodorsales), supraescapulares* y *yugular anterior*.

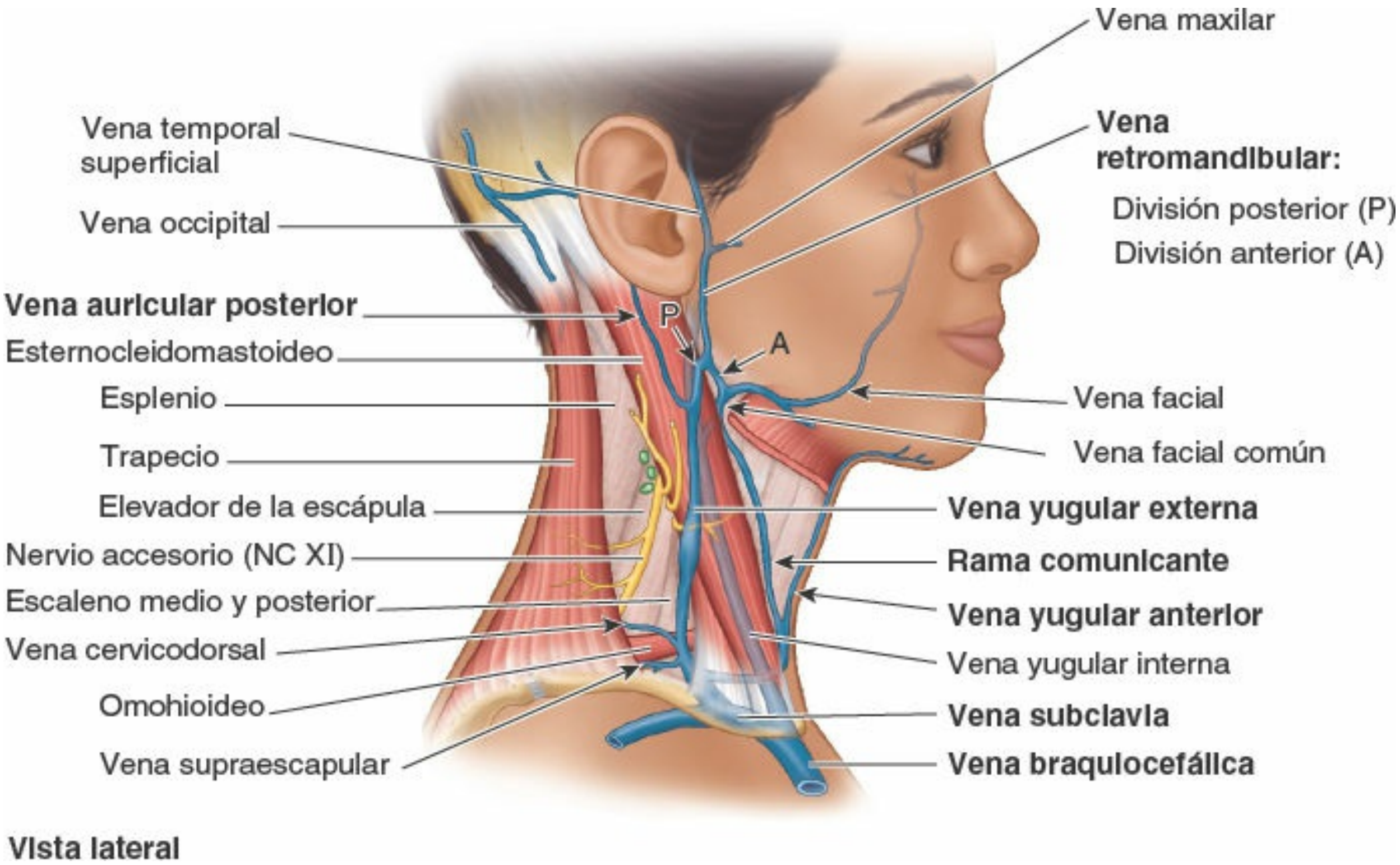

FIGURA 9-13. Venas superficiales del cuello. Las venas temporal superficial y maxilar confluyen formando la vena retromandibular, cuya división posterior se une con la vena auricular posterior para formar la vena yugular externa. La vena facial recibe la división anterior de la vena retromandibular antes de desembocar en la vena yugular interna, profunda al esternocleidomastoideo. Las venas yugulares anteriores pueden localizarse superficiales o profundas a la lámina superficial de la fascia cervical profunda.

NERVIOS DE LA REGIÓN CERVICAL LATERAL

El **nervio accesorio (NC XI)** discurre profundo al ECM y lo inerva antes de entrar en la región cervical lateral al mismo nivel que la unión de los tercios superior y medio del borde posterior del ECM, o bien inferior a ella (v. figs. 9-9 y 9-10). El nervio pasa posteroinferiormente, en el interior de la fascia superficial de la fascia cervical profunda o profundo a ella, hasta alcanzar el elevador de la escápula, del cual está separado por la lámina prevertebral de la fascia. Luego, el NC XI desaparece profundo al borde anterior del trapecio, al nivel de la unión de sus dos tercios superiores con su tercio inferior.

Las **raíces del plexo braquial** (ramos anteriores de C5-C8 y T1) aparecen entre los músculos escalenos anterior y medio (v. fig. 9-11). Los cinco ramos se unen para

formar los *tres troncos del plexo braquial*, que descienden inferolateralmente a través de la región cervical lateral. Luego, el plexo pasa entre la 1.ª costilla, la clavícula y el borde superior de la escápula (el *conducto cervicoaxilar*) para entrar en la axila, proporcionando la inervación para la mayor parte del miembro superior (v. cap. 3).

El **nervio supraescapular,** que se origina del tronco superior del *plexo braquia*l (no del plexo cervical), discurre lateralmente a través de la región cervical lateral para inervar los músculos supraespinoso e infraespinoso en la cara posterior de la escápula. También proporciona ramos articulares a la articulación del hombro.

Los *ramos anteriores de C1-C4* forman las **raíces del plexo cervical** (fig. 9-14). El **plexo cervical** está constituido por una serie irregular de asas nerviosas (primarias), y los ramos se originan en las asas. Cada ramo participante, excepto el primero, se divide en ramos ascendentes y descendentes que se unen con los ramos del nervio espinal adyacente para formar las asas. El plexo cervical se sitúa anteromedial a los músculos elevador de la escápula y escaleno medio, y profundo al ECM. Los ramos superficiales del plexo, que en su inicio discurren posteriormente, son ramos cutáneos (sensitivos) (fig. 9-14 A, C y D). Los ramos profundos, que pasan anteromedialmente, son ramos motores e incluyen las *raíces del nervio frénico* (para el diafragma) y el *asa cervical* (fig. 9-14 A y B).

La **raíz superior del asa cervical,** que transporta fibras de los nervios espinales C1 y C2, se une brevemente y luego desciende desde el nervio hipogloso (NC XII) en su trayecto por la región cervical lateral (fig. 9-14 A y B). La **raíz inferior del asa cervical** se origina de un asa entre los nervios C2 y C3. Las raíces superior e inferior del asa cervical se unen, formando un asa secundaria, el **asa cervical,** constituida por fibras de los nervios espinales C1-C3, que se ramifican del asa secundaria para inervar los músculos infrahioideos, incluyendo el *omohioideo*, el *esternotiroideo* y el *esternohioideo* (figs. 9-14 A, 9-15 A y 9-16). El cuarto músculo infrahioideo, el *tirohioideo*, recibe fibras de C1, que descienden de forma independiente desde el nervio hipogloso, distal a la raíz superior del asa cervical **(nervio tirohioideo)** (figs. 9-14 A y B, y 9-15 B).

Los **ramos cutáneos del plexo cervical** emergen alrededor de la mitad del borde posterior del ECM, a menudo denominado **punto nervioso del cuello** (v. fig. 9-9), e inervan la piel del cuello, la pared torácica superolateral y la piel cabelluda entre la oreja y la protuberancia occipital externa (fig. 9-14 A, C y D). Cerca de su origen, las raíces del plexo cervical reciben ramos comunicantes grises, la mayoría de los cuales descienden desde el gran *ganglio cervical superior*, en la porción superior del cuello.

Los **ramos del plexo cervical** que se originan del asa nerviosa entre los ramos anteriores de C2 y C3 son:

- El **nervio occipital menor** (C2), que inerva la piel del cuello y la piel cabelluda porterosuperior a la oreja.
- El **nervio auricular mayor** (C2 y C3), que asciende verticalmente a través del ECM oblicuo al polo inferior de la glándula parótida, donde se divide e inerva la piel que cubre —y la vaina que rodea— la glándula, el proceso mastoides y ambas caras de la oreja y un área de piel que se extiende desde el ángulo de la mandíbula hasta el proceso mastoides.

- El **nervio transverso del cuello** (C2 y C3), que inerva la piel que cubre la región cervical anterior. El nervio se incurva alrededor de la mitad del borde posterior del ECM, inferiormente al nervio auricular mayor, y pasa anterior y horizontalmente a este, cruzándolo profundo a la VYE y el platisma, dividiéndose en ramos superiores e inferiores.

Los ramos del plexo cervical que se originan del asa formada por los ramos anteriores de C3 y C4 son los:

- **Nervios supraclaviculares** (C3 y C4), que emergen como un tronco común por debajo del ECM, enviando pequeños ramos a la piel del cuello que cruzan la clavícula e inervan la piel que recubre el hombro.

Además del asa cervical y los nervios frénicos, que se originan de las asas del plexo, los **ramos motores profundos del plexo cervical** incluyen ramos que se originan de las raíces que inervan los romboides (nervio dorsal de la escápula; C4 y C5), el serrato anterior (nervio torácico largo; C5-C7) y los músculos prevertebrales próximos.

Los **nervios frénicos** se originan principalmente en el nervio C4, aunque reciben contribuciones de los nervios C3 y C5 (figs. 9-11 y 9-14 A y B). Los nervios frénicos contienen fibras nerviosas motoras, sensitivas y simpáticas. Estos nervios proporcionan la única inervación motora para el diafragma, y también la sensibilidad para su porción central. En el tórax, cada nervio frénico inerva la pleura mediastínica y el pericardio (v. cap. 4). En el cuello, reciben fibras comunicantes variables de los ganglios simpáticos cervicales o de sus ramos; cada nervio frénico se forma cerca de la porción superior del borde lateral del músculo escaleno anterior, a nivel del borde superior del cartílago tiroides. El nervio frénico desciende oblicuamente con la VYI cruzando el escaleno anterior, profundo a la lámina prevertebral de la fascia cervical profunda y a las arterias cervical transversa y supraescapular.

En el lado izquierdo, el nervio frénico cruza anterior a la primera porción de la arteria subclavia; *en el lado derecho*, se sitúa anterior al músculo escaleno anterior y cruza anterior a la segunda porción de la arteria subclavia. En ambos lados, el nervio frénico discurre posterior a la vena subclavia y anterior a la arteria torácica interna cuando entra en el tórax.

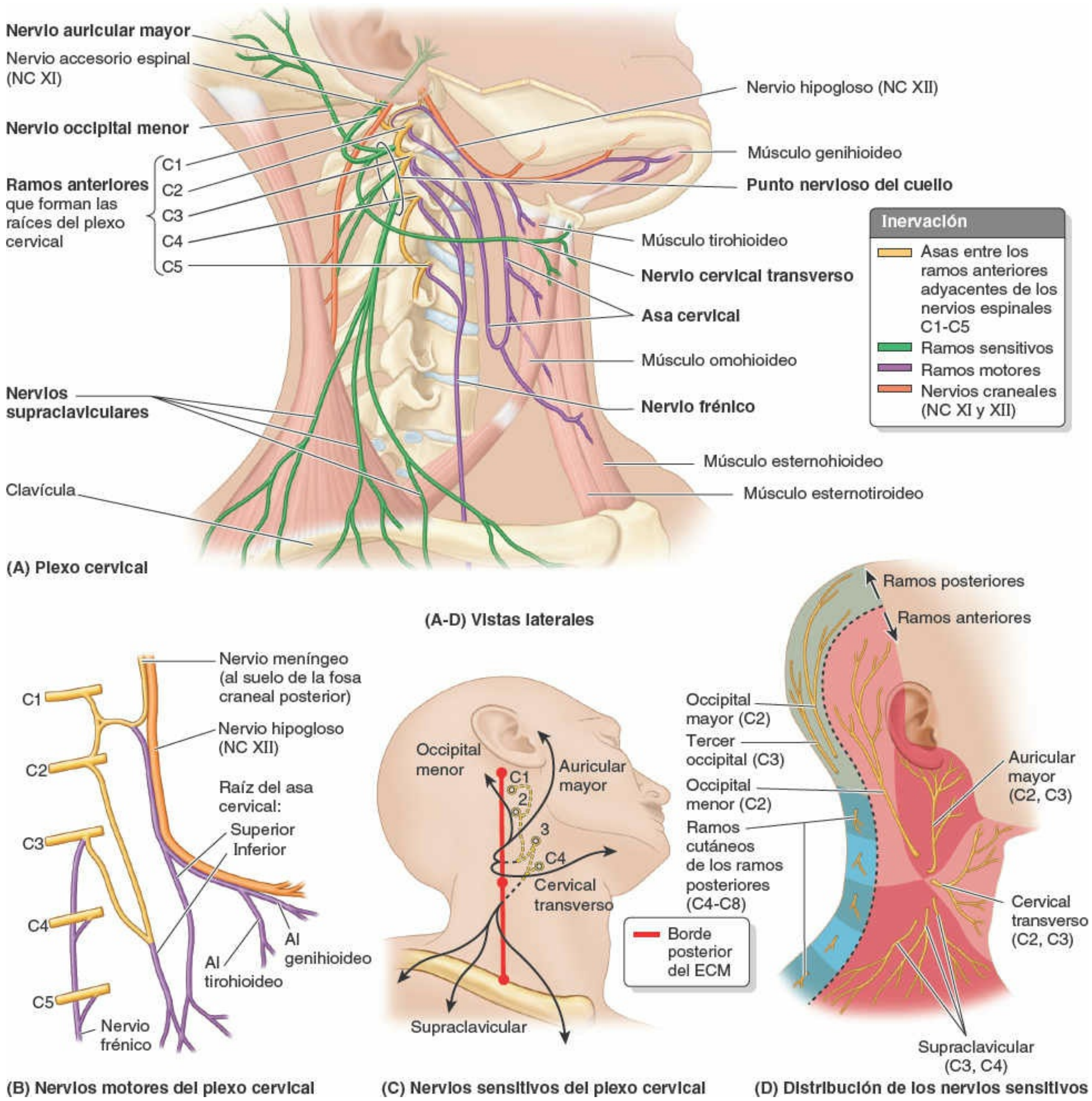

FIGURA 9-14. Plexo nervioso cervical. A a **C)** El plexo está constituido por asas nerviosas formadas entre los ramos anteriores adyacentes de los primeros cuatro nervios cervicales y los ramos grises comunicantes que reciben del ganglio simpático cervical superior (no se muestra aquí) (fig. 9-25 A). De las asas del plexo se originan nervios motores **(B)** y sensitivos **(C).** El asa cervical **(A, B)** es un asa de segundo nivel, cuya rama superior se origina del asa entre las vértebras C1 y C2, pero viaja inicialmente con el nervio hipogloso (NC XII), que no forma parte del plexo cervical. **D)** Se muestran las áreas de piel inervadas por los nervios sensitivos (cutáneos) del plexo cervical (derivados de los ramos anteriores) y por los ramos posteriores de los nervios espinales cervicales.

La contribución del nervio C5 al nervio frénico puede derivar de un **nervio frénico accesorio** (v. fig. 9-11). Frecuentemente es un ramo del nervio subclavio. Cuando existe, el nervio frénico accesorio se sitúa lateral al nervio principal y desciende posterior y a veces anterior a la vena subclavia. El nervio frénico accesorio se une al nervio frénico en la raíz del cuello o en el tórax.

NÓDULOS LINFÁTICOS DE LA REGIÓN CERVICAL LATERAL

La linfa de los tejidos superficiales de la región cervical lateral entra en los **nódulos linfáticos cervicales superficiales** que se sitúan a lo largo de la VYE por encima del

ECM. Los vasos eferentes procedentes de estos nódulos drenan en los **nódulos linfáticos cervicales profundos,** que forman una cadena a lo largo del trayecto de la VYI que está contenida en la fascia de la vaina carotídea (v. figs. 9-4 B y 9-15 A).

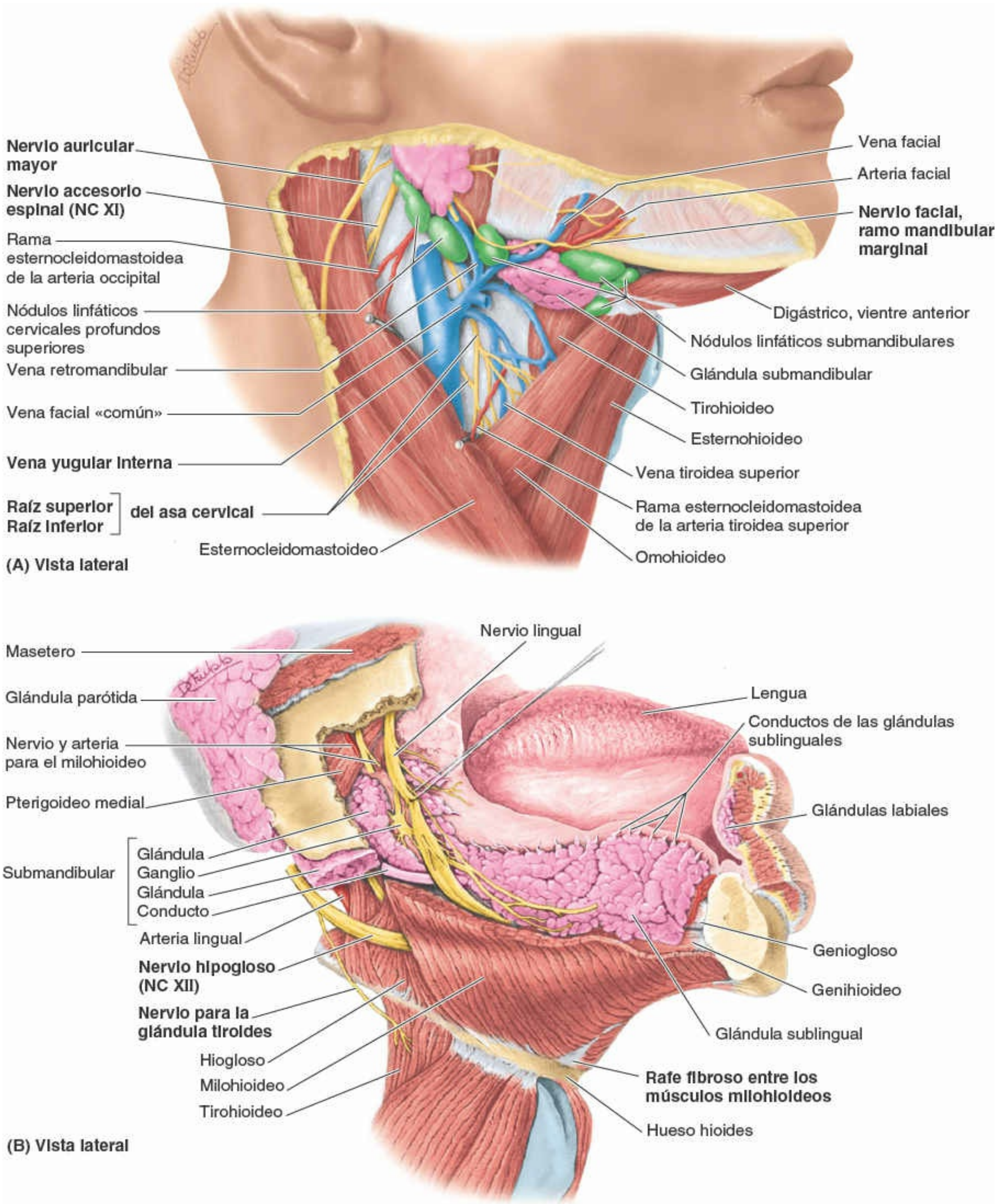

FIGURA 9-15. Disecciones de las regiones cervical anterior y suprahioidea. A) Esta disección superficial del cuello muestra la glándula y los nódulos linfáticos submandibulares. **B)** En esta disección de la región suprahioidea se han retirado la mitad derecha de la mandíbula y la porción superior del músculo milohioideo. La superficie seccionada del milohioideo va siendo progresivamente más delgada conforme avanzamos anteriormente.

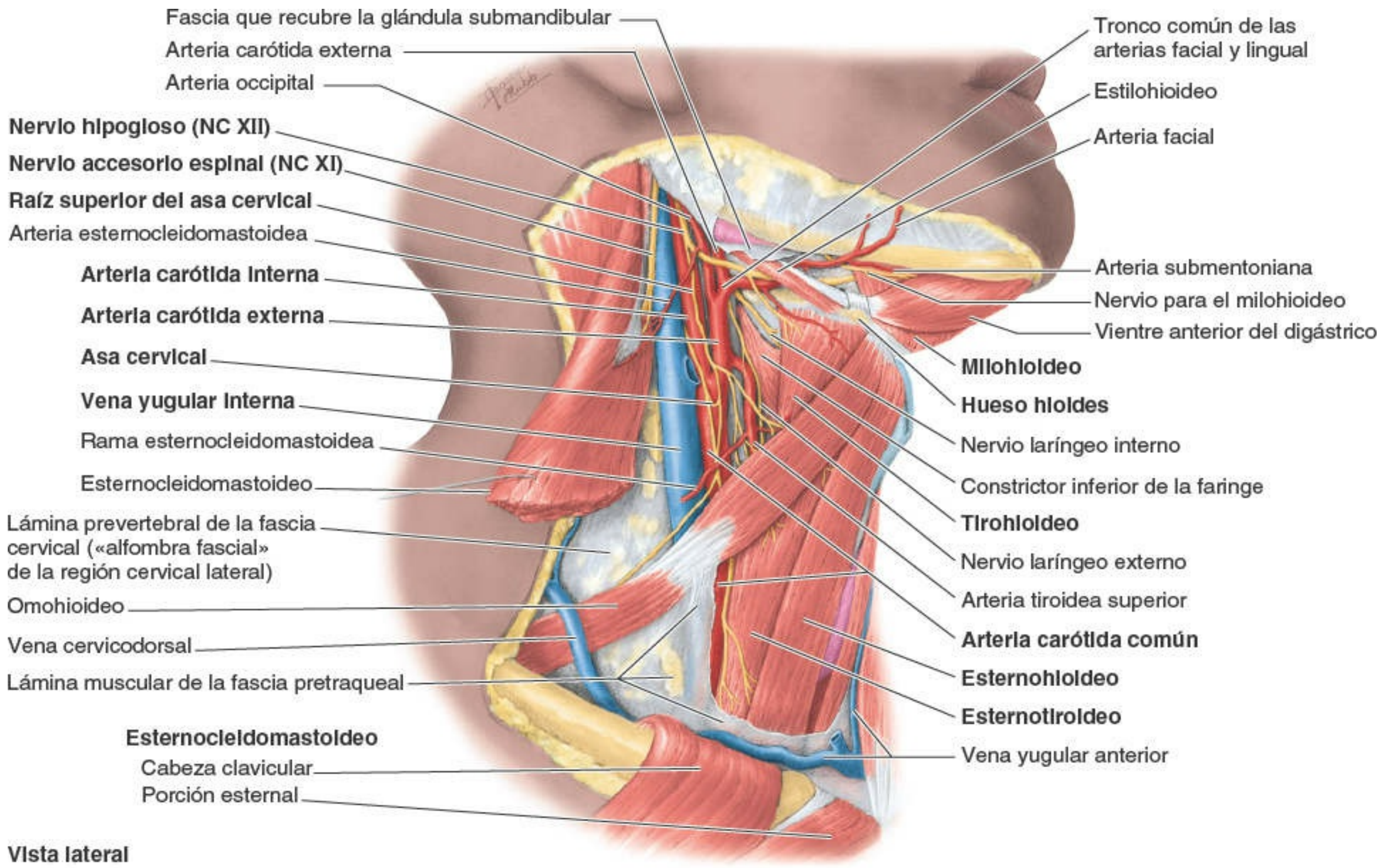

FIGURA 9-16. Disección profunda de la región cervical anterior. Se han retirado la vena facial común y sus tributarias, mostrando arterias y nervios, incluyendo el asa cervical y sus ramos para los músculos infrahioideos. Las arterias facial y lingual en este individuo se originan de un tronco común que pasa profundo a los músculos estilohioideo y digástrico para entrar en el triángulo submandibular.

Región cervical anterior

La **región cervical anterior** (triángulo anterior) (v. tabla 9-1) posee:

- Un *límite anterior* formado por la línea media del cuello.
- Un *límite posterior* formado por el borde anterior del ECM.
- Un *límite superior* formado por el borde inferior de la mandíbula.
- Un *vértice* localizado en la incisura yugular en el manubrio del esternón.
- Un *techo* formado por el tejido subcutáneo que contiene el platisma.
- Un *suelo* formado por la faringe, laringe y glándula tiroides.

Para una localización más precisa de las estructuras, la región cervical anterior está subdividida en cuatro triángulos más pequeños por los músculos digástrico y omohioideo: el triángulo impar submentoniano y tres pequeños triángulos pares —submandibular, carotídeo y muscular.

El **triángulo submentoniano,** inferior al mentón, es un área suprahioidea limitada inferiormente por el cuerpo del hioides y lateralmente por los vientres anteriores de los músculos digástricos derecho e izquierdo. El suelo del triángulo submentoniano está formado por los dos músculos milohioideos, que se unen en un **rafe fibroso** medio (v. fig. 9-15 B). El vértice del triángulo submentoniano está en la *sínfisis mandibular*, el punto de unión de las dos mitades de la mandíbula durante la lactancia. Su base está formada por el hioides (fig. 9-17). Este triángulo contiene varios pequeños **nódulos linfáticos submentonianos** y pequeñas vénulas que se unen

para formar la *vena yugular anterior* (fig. 9-17).

El **triángulo submandibular** es un área glandular entre el borde inferior de la mandíbula y los vientres anterior y posterior del músculo digástrico (v. fig. 9-7 A y C; v. también fig. 9-12). El suelo del triángulo submandibular está formado por los músculos milohioideo e hiogloso, y por el constrictor medio de la faringe. La **glándula submandibular** ocupa casi todo el triángulo (v. fig. 9-15 A). (Debido a su asociación funcional con la boca, y a su asociación anatómica con el suelo de la boca, la glándula y su conducto se describen en el capítulo 8.)

A cada lado de la glándula submandibular y a lo largo del borde inferior de la mandíbula (v. fig. 9-15 A) se sitúan los **nódulos linfáticos submandibulares**. El *nervio hipogloso* (NC XII) proporciona inervación motora a los músculos intrínsecos y extrínsecos de la lengua. Pasa por el triángulo submandibular, al igual que el *nervio milohioideo* (un ramo del NC V_3, que también inerva el vientre anterior del músculo digástrico), porciones de la *arteria* y la *vena faciales* y la *arteria submentoniana* (una rama de la arteria facial) (v. figs. 9-15 y 9-16).

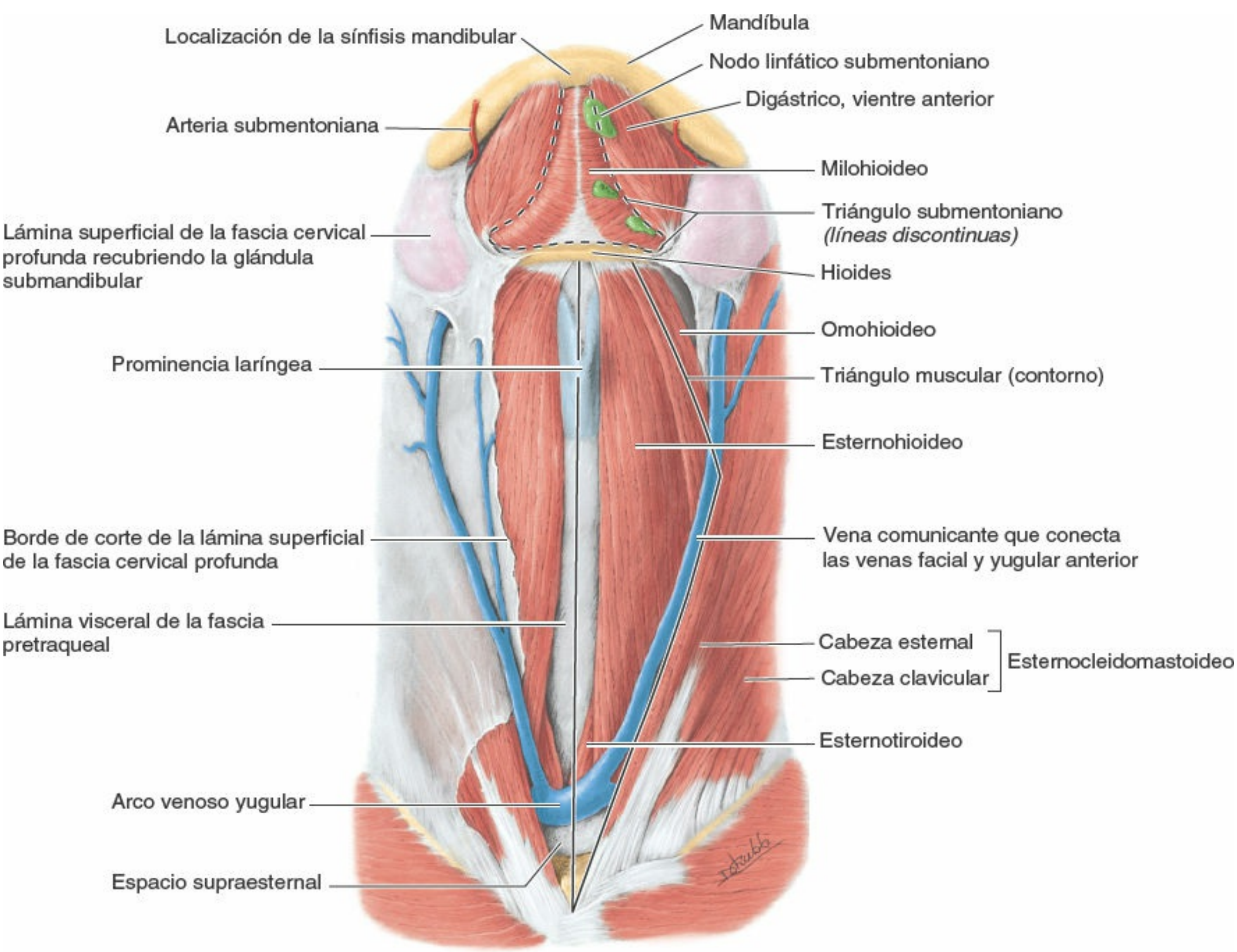

FIGURA 9-17. Disección superficial de la región cervical anterior. El triángulo submentoniano limita inferiormente con el cuerpo del hioides y lateralmente con los vientres anteriores derecho e izquierdo de los músculos digástricos. El suelo de este triángulo está formado por los dos músculos milohioideos y el rafe que hay entre ellos (no se muestra aquí) (v. fig. 9-15 B). El triángulo muscular está limitado por el vientre superior del omohioideo, el borde anterior del ECM y la línea media.

El **triángulo carotídeo** es un área vascular limitada por el vientre superior del omohioideo, el vientre posterior del digástrico y el borde anterior del ECM (v. figs. 9-

7, 9-15 A y 9-16). Este triángulo es importante porque la *arteria carótida común* asciende por él. Su pulso puede auscultarse o palparse comprimiéndola ligeramente contra los procesos transversos de las vértebras cervicales. A nivel del borde superior del cartílago tiroides, la arteria carótida común se divide en las *arterias carótidas interna* y *externa* (figs. 9-16, 9-18; v. fig. 9-20). Dentro del triángulo carotídeo se localizan:

- El **seno carotídeo:** una pequeña dilatación de la porción proximal de la arteria carótida interna (fig. 9-18), que puede incluir la arteria carótida común. Inervado principalmente por el nervio glosofaríngeo (NC IX) a través del **nervio del seno carotídeo,** así como por el nervio vago (NC X), es un *barorreceptor* (receptor de presión) que reacciona a los cambios de la presión arterial.
- El **glomus (cuerpo) carotídeo:** una masa pequeña de tejido de forma ovoide y color marrón rojizo en vivo, que se sitúa en el lado medial (profundo) de la bifurcación de la arteria carótida común, en íntima relación con el seno carotídeo. Inervado principalmente por el nervio del seno carotídeo (NC IX) y por el NC X, es un *quimiorreceptor* que controla la concentración de oxígeno en la sangre. Bajas concentraciones de oxígeno en sangre lo estimulan e inicia un reflejo que incrementa la frecuencia y la profundidad de la respiración, la frecuencia cardíaca y la presión arterial.

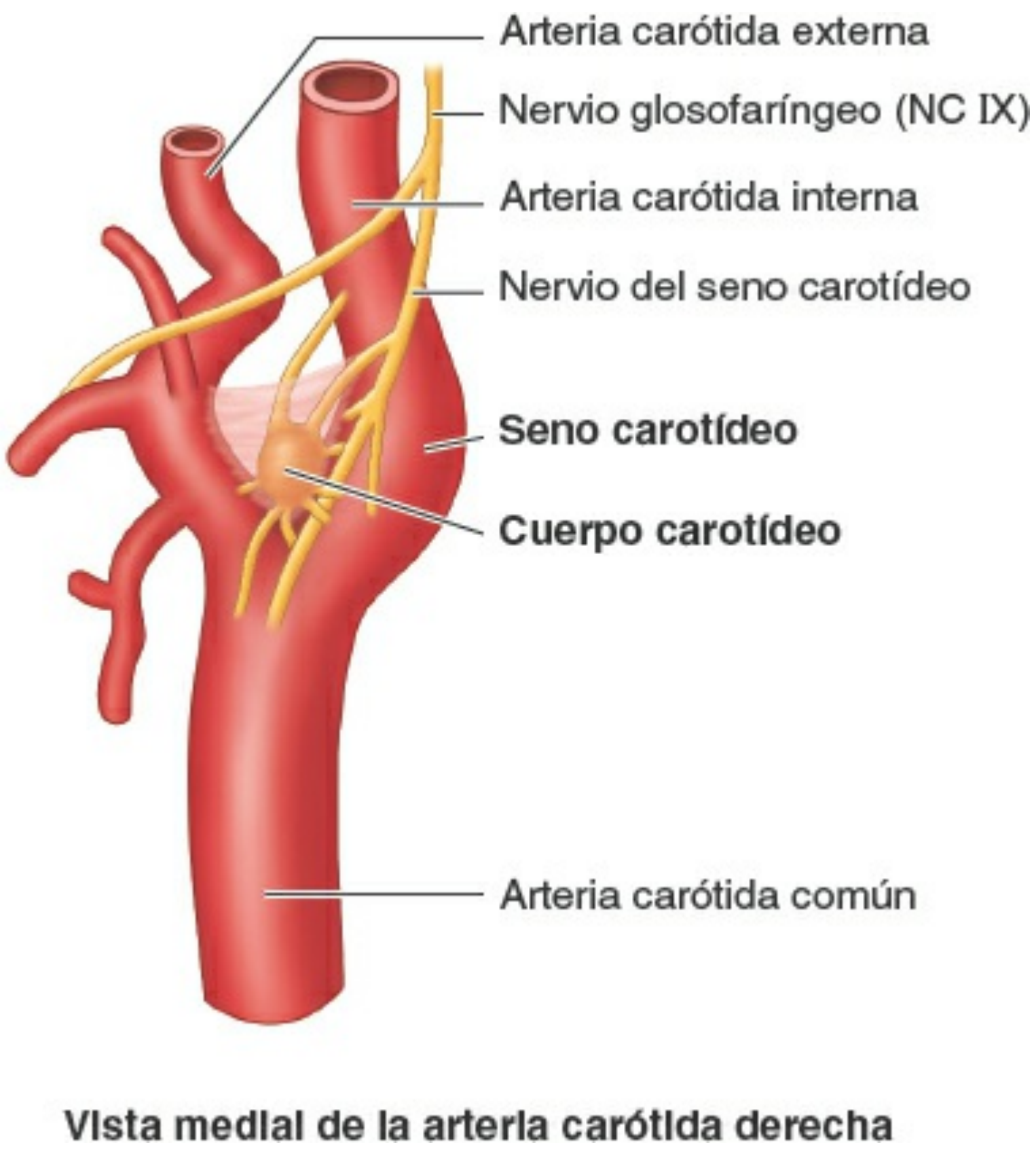

FIGURA 9-18. Glomus (cuerpo) carotídeo y seno carotídeo. Este pequeño cuerpo epitelioide se localiza en la bifurcación de la arteria carótida común. Se muestran también el seno carotídeo y la red asociada de fibras sensitivas del nervio glosofaríngeo (NC IX).

Las estructuras vasculonerviosas del triángulo carotídeo están rodeadas por la *vaina carotídea:* las arterias carótidas medialmente, la *vena yugular interna* lateralmente y el *nervio vago* posteriormente (v. fig. 9-4 B y C). Superiormente, la carótida común es sustituida por la arteria carótida interna. El *asa cervical* normalmente se sitúa sobre (o está rodeada por) la cara anterolateral de la vaina (v. fig. 9-16). Muchos *nódulos linfáticos cervicales profundos* se sitúan a lo largo de la vaina carotídea y la VYI.

El **triángulo muscular** está limitado por el vientre superior del músculo omohioideo, el borde anterior del ECM y el plano medio del cuello (figs. 9-7 y 9-17) *músculos* y vísceras (p. ej., las glándulas tiroides y paratiroides) *infrahioideos*.

MÚSCULOS DE LA REGIÓN CERVICAL ANTERIOR

En la porción anterolateral del cuello, el *hioides* proporciona inserciones para los músculos suprahioideos, superiormente, y para los músculos infrahioideos, inferiormente. Estos **músculos hioideos** fijan o mueven el hioides y la laringe (figs. 9-16, 9-17 y 9-19). A efectos descriptivos, se dividen en músculos suprahioideos e infrahioideos, cuyas inserciones, inervación y acciones principales se presentan en la tabla 9-3.

Los **músculos suprahioideos** se localizan superiores al hueso hioides y lo conectan con el cráneo (figs. 9-15 A, 9-16, 9-17 y 9-19; tabla 9-3). El grupo de músculos suprahioideos incluye los *músculos milohioideo, genihioideo, estilohioideo* y *digástrico*. Como grupo, estos músculos constituyen la masa muscular del suelo de la boca y sostienen el hueso hioides, con lo que proporcionan una base para las funciones de la lengua y elevan el hueso hioides y la laringe para la deglución y la producción del tono de voz. Cada **músculo digástrico** tiene dos vientres unidos por un **tendón intermedio,** que desciende hacia el hueso hioides. Un **asa fibrosa** derivada de la lámina pretraqueal de la fascia cervical profunda permite al tendón deslizarse anterior y posteriormente, ya que lo conecta al cuerpo y al cuerno mayor del hueso hioides.

La diferente inervación de los vientres anterior y posterior de los músculos digástricos es consecuencia de su diferente origen embrionario a partir del 1.º y el 2.º arcos faríngeos, respectivamente. El NC V inerva a los derivados del 1.er arco y el NC VII inerva los del 2.º arco.

Los **músculos infrahioideos,** frecuentemente denominados *músculos acintados* debido a su apariencia de cinta, se encuentran inferiores al hioides (figs. 9-16 y 9-19; tabla 9-3). Estos cuatro músculos fijan el hueso hioides, el esternón, la clavícula y la escápula, y descienden el hueso hioides y la laringe durante la deglución y el habla. También actúan con los músculos suprahioideos para estabilizar el hueso hioides, proporcionando una base firme a la lengua. El grupo de músculos infrahioideos se dispone en dos planos: un *plano superficial*, constituido por el esternohioideo y el omohioideo, y un *plano profundo*, compuesto por el esternotiroideo y el tirohioideo.

Al igual que el digástrico, el omohioideo posee dos vientres (superior e inferior) unidos por un *tendón intermedio*. La banda fascial para el tendón intermedio conecta con la clavícula.

El **esternotiroideo** es más ancho que el **esternohioideo,** bajo el que se encuentra.

El esternotiroideo cubre el lóbulo lateral de la glándula tiroides. Su inserción en la *línea oblicua* de la lámina del cartílago tiroides, inmediatamente superior a la glándula, limita la expansión superior del tiroides hipertrofiado (v. cuadro clínico «Aumento de tamaño de la glándula tiroides»). El **tirohioideo** parece ser la continuación del músculo esternotiroideo, que discurre superiormente desde la línea oblicua del cartílago tiroides hasta el hioides.

ARTERIAS DE LA REGIÓN CERVICAL ANTERIOR

La región cervical anterior contiene el **sistema arterial carotídeo,** compuesto por la arteria carótida común y sus ramas terminales, las arterias carótidas interna y externa. También contiene la VYI y sus tributarias, y las venas yugulares anteriores (figs. 9-20 y 9-21). La arteria carótida común y una de sus ramas terminales, la *arteria carótida externa*, son los principales vasos arteriales del triángulo carotídeo. En el triángulo carotídeo también se originan ramas de la carótida externa (p. ej., la arteria tiroidea superior). Cada *arteria carótida común* asciende dentro de la *vaina carotídea* junto con la VYI y el nervio vago, hasta el nivel del borde superior del cartílago tiroides. Ahí, cada arteria carótida común se divide finalmente en las arterias carótidas interna y externa. La *arteria carótida interna* no tiene ramas en el cuello; la arteria carótida externa tiene varias.

La **arteria carótida común derecha** empieza en la bifurcación del *tronco braquiocefálico*. La arteria subclavia derecha es la otra rama de este tronco. Desde el arco de la aorta, la **arteria carótida común izquierda** asciende por el cuello. En consecuencia, esta arteria tiene un trayecto de unos 2 cm por el mediastino superior antes de entrar en el cuello.

Las **arterias carótidas internas** son la continuación directa de las arterias carótidas comunes por encima del origen de la arteria carótida externa, a la altura del límite superior del cartílago tiroides. La porción proximal de cada arteria carótida interna es donde se localiza el *seno carotídeo*, ya descrito previamente en este capítulo (figs. 9-18 y 9-20). El *glomus (cuerpo) carotídeo* se localiza en la hendidura entre las arterias carótidas interna y externa. Las arterias carótidas internas entran en el cráneo a través de los *conductos carotídeos* de las porciones petrosas de los huesos temporales, y se convierten en las principales arterias del encéfalo y de las estructuras de las órbitas (v. cap. 8). A nivel del cuello no se desprende ninguna rama con nombre de las arterias carótidas internas.

Las **arterias carótidas externas** irrigan la mayoría de las estructuras externas al cráneo; la órbita y parte de la frente, y la piel cabelluda, irrigadas por la arteria supraorbitaria, son las excepciones más notables. Presenta, además, una cierta distribución profunda (p. ej., la arteria meníngea media). Cada arteria carótida externa discurre posterosuperiormente por la región entre el cuello de la mandíbula y el lóbulo de la oreja, donde está rodeada por la glándula parótida y termina por dividirse en dos ramas: la *arteria maxilar* y la *arteria temporal superficial* (fig. 9-20). Antes de estas ramas terminales, seis arterias se originan de la arteria carótida externa:

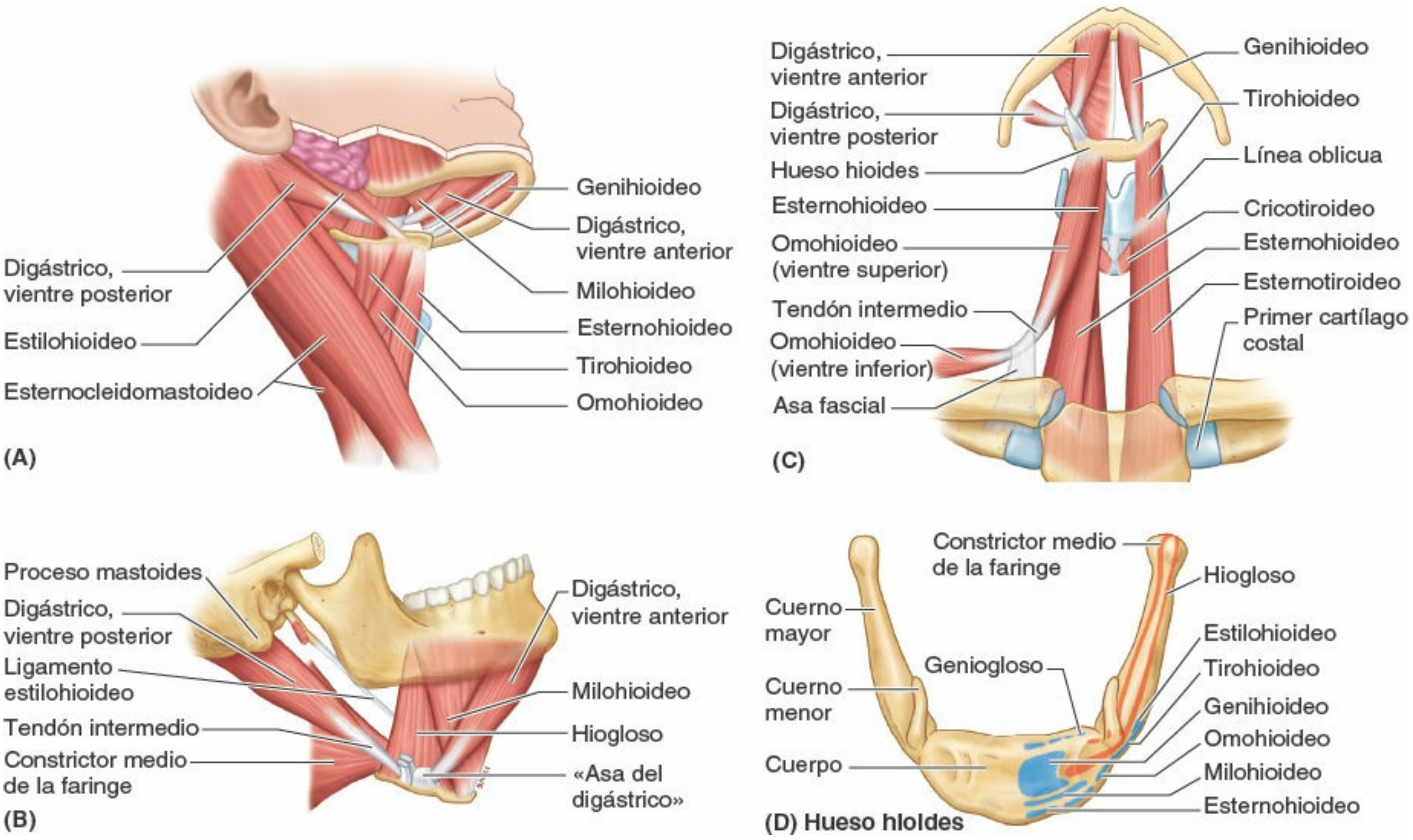

FIGURA 9-19. **Músculos de la región cervical anterior.**

TABLA 9-3. MÚSCULOS DE LA REGIÓN CERVICAL ANTERIOR (MÚSCULOS EXTRÍNSECOS DE LA LARINGE)

Músculo	Origen	Inserción	Inervación	Acción(es) principal(es)
Músculos suprahioideos				
Milohioideo	Línea milohioidea de la mandíbula	Rafe milohioideo y cuerpo del hioides	Nervio milohioideo, ramo del nervio alveolar inferior (del nervio mandibular, NC V_3)	Eleva el hioides, el suelo de la boca y la lengua durante la deglución y el habla
Genihioideo	Espina mentoniana inferior de la mandíbula	Cuerpo del hioides	C1 a través del nervio hipogloso (NC XII)	Tira del hioides anterosuperiormente; acorta el suelo de la boca; ensancha la faringe
Estilohioideo	Proceso estiloides del hueso temporal		Ramo estilohioideo (preparatiroideo) del nervio facial (NC VII)	Eleva y retrae el hioides, alargando así el suelo de la boca
Digástrico	*Vientre anterior:* fosa digástrica de la mandíbula	Tendón intermedio en el cuerpo y cuerno mayor del hioides	Nervio milohioideo, ramo del nervio alveolar inferior	Junto con los músculos infrahioideos, desciende la mandíbula contra resistencia; eleva y fija el hioides durante la deglución y el habla
	Vientre posterior: incisura mastoidea del hueso temporal		Ramo digástrico del nervio facial (NC VII)	
Músculos infrahioideos				
Esternohioideo	Manubrio del esternón y extremidad medial de la clavícula	Cuerpo del hioides	C1-C3 mediante un ramo del asa cervical	Desciende el hioides, tras la elevación, durante la deglución
Omohioideo	Borde superior de la escápula cerca de la incisura de la escápula	Borde inferior del hioides		Desciende, retrae y fija el hioides
Esternotiroideo	Cara posterior del manubrio del esternón	Línea oblicua del cartílago tiroides	C2 y C3 mediante un ramo del asa cervical	Desciende el hioides y la laringe
Tirohioideo	Línea oblicua del cartílago tiroides	Borde inferior del cuerpo y cuerno mayor del hioides	C1 a través del nervio hipogloso (NC XII)	Desciende el hioides y eleva la laringe

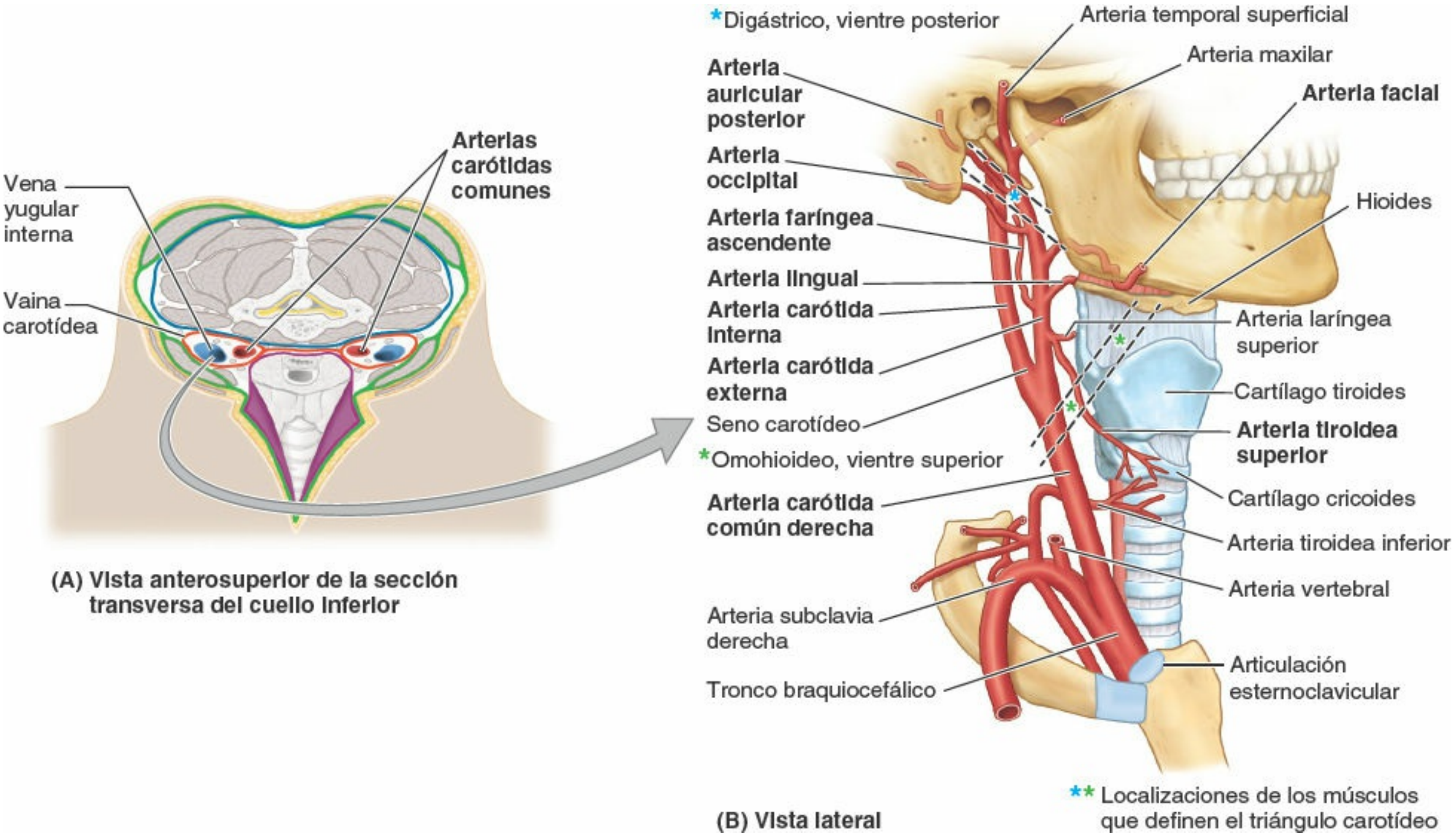

FIGURA 9-20. Arterias subclavia y carótida con sus ramas. A) Se muestran las posiciones de las vainas carotídeas. **B)** Los músculos (vientre posterior del digástrico y omohioideo) indican los límites superior e inferior del triángulo carotídeo.

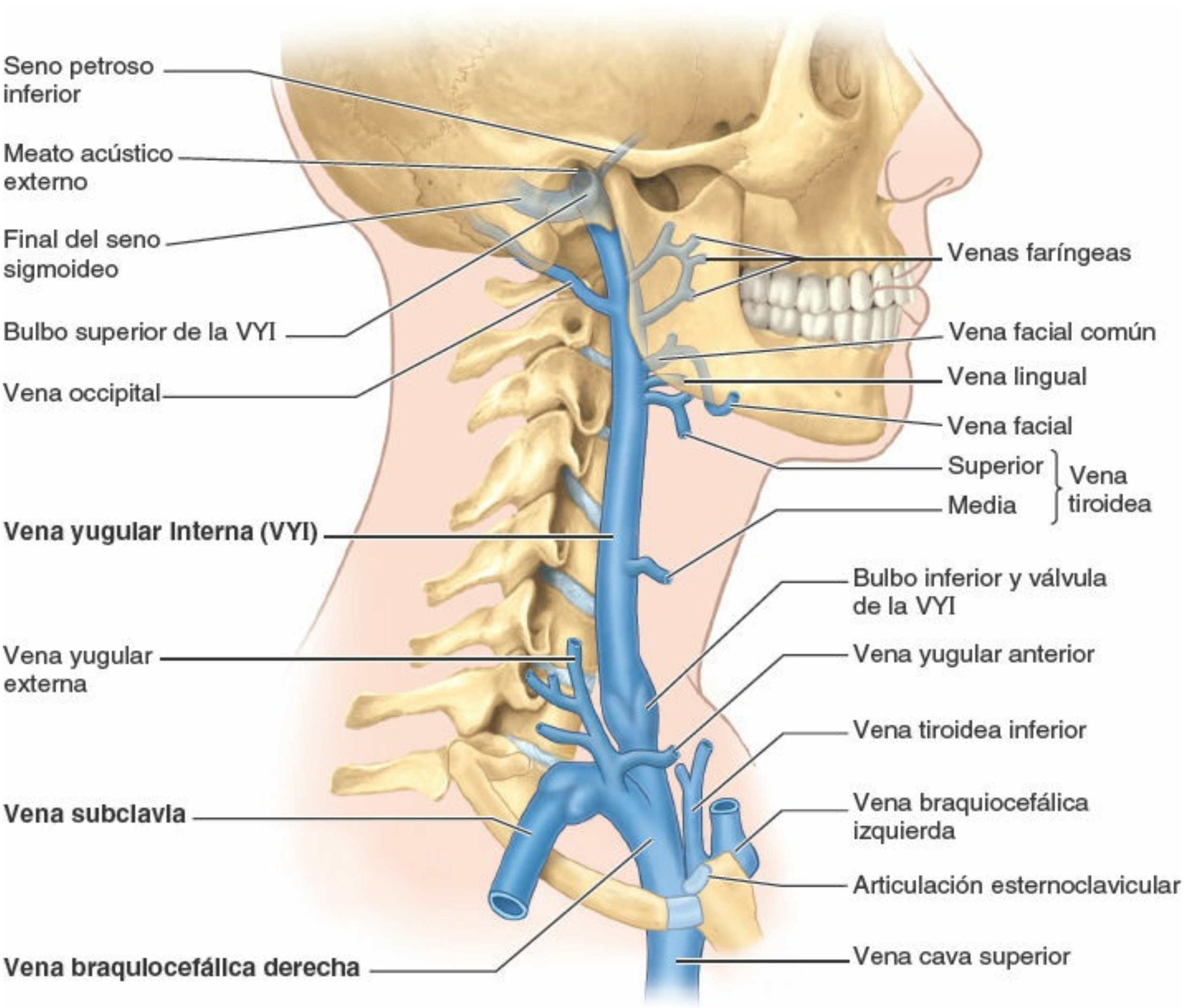

FIGURA 9-21. Vena yugular interna. Es la principal estructura venosa del cuello. Se origina como una continuación del seno sigmoideo (seno venoso de la duramadre) en forma de S. En su descenso por el cuello va incluida dentro de la vaina carotídea. Termina a la altura de la vértebra T1, superiormente a la articulación esternoclavicular, al unirse a la vena subclavia para formar la vena braquiocefálica. Una gran válvula cerca de su final impide el reflujo de sangre.

1. La **arteria faríngea ascendente** se origina como la primera o segunda rama de la arteria carótida externa y es su única rama medial. Asciende sobre la faringe, profunda (medial) a la arteria carótida interna, y proporciona ramas a la faringe, los músculos prevertebrales, el oído medio y las meninges craneales.
2. La **arteria occipital** se origina en la cara posterior de la arteria carótida externa, superior al origen de la arteria facial. Pasa posteriormente, inmediatamente medial y paralela a la inserción del vientre posterior del músculo digástrico en el **surco occipital** del hueso temporal, y termina dividiéndose en múltiples ramas en la porción posterior de la piel cabelluda. A lo largo de su recorrido pasa superficial a la arteria carótida interna y a los NC IX a XI.
3. La **arteria auricular posterior,** una pequeña rama posterior de la arteria carótida externa, que normalmente es la última rama preterminal. Asciende posteriormente entre el meato acústico externo y el proceso mastoides para irrigar los músculos adyacentes, la glándula parótida, el nervio facial y las estructuras del hueso temporal, la oreja y la piel cabelluda.

4. La **arteria tiroidea superior,** la más inferior de las tres ramas anteriores de la arteria carótida externa, que discurre anteroinferiormente profunda a los músculos infrahioideos hasta alcanzar la glándula tiroides. Además de irrigar esta glándula, proporciona ramas para los músculos infrahioideos y el ECM, y da origen a la *arteria laríngea superior*, que irriga la laringe.
5. La **arteria lingual** se origina en la cara anterior de la arteria carótida externa, donde se sitúa sobre el músculo constrictor medio de la faringe. Se arquea superoanteriormente y pasa profunda al nervio hipogloso (NC XII), al músculo estilohioideo y al vientre posterior del músculo digástrico. Desaparece profunda al músculo hiogloso, proporcionando ramas para la porción posterior de la lengua. A continuación gira superiormente al nivel del borde anterior de este músculo y se bifurca en las arterias lingual profunda y sublingual.
6. La **arteria facial** se origina anteriormente en la arteria carótida externa, ya sea junto con la arteria lingual o inmediatamente superior a ella (v. figs. 9-16 y 9-20). Después de dar lugar a la *arteria palatina ascendente* y a una *arteria tonsilar*, la arteria facial pasa superiormente bajo los músculos digástrico y estilohioideo y el ángulo de la mandíbula. Se curva anteriormente y entra por un surco profundo en la glándula submandibular, a la que irriga. Luego da origen a la *arteria submentoniana* para el suelo de la boca y se curva alrededor de la porción media del borde inferior de la mandíbula para entrar en la cara.

Regla mnemotécnica para las seis ramas de la arteria carótida: 1-2-3 —una rama se origina medialmente (faríngea ascendente), dos ramas se originan posteriormente (occipital y auricular posterior), y tres ramas se originan anteriormente (tiroidea superior, lingual y facial).

VENAS DE LA REGIÓN CERVICAL ANTERIOR

La mayoría de las venas de la región cervical anterior son tributarias de la VYI, normalmente la vena más grande del cuello (figs. 9-16 y 9-21). La VYI drena sangre del encéfalo, la parte anterior de la cara, las vísceras cervicales y los músculos profundos del cuello. Empieza en el *foramen yugular* en la fosa craneal posterior como continuación directa del seno sigmoideo (v. cap. 8).

Desde una dilatación en su origen, el **bulbo superior de la vena yugular interna,** la vena desciende en la *vaina carotídea* (fig. 9-20 A), acompañando a la arteria carótida interna, superior a la bifurcación carotídea, y la arteria carótida común y el NC X inferiormente (fig. 9-26). La vena se sitúa lateral dentro de la vaina, con el nervio localizado posteriormente.

El *tronco simpático cervical* se sitúa posterior a la vaina carotídea. Aunque se encuentra en estrecha relación con ella, el tronco no está dentro de la vaina carotídea; por el contrario, está rodeado por la lámina prevertebral de la fascia cervical profunda. La VYI abandona la región cervical anterior pasando profunda al ECM. El extremo inferior de la vena pasa profundo al espacio entre las cabezas esternal y clavicular de este músculo. Posterior a la extremidad esternal de la clavícula, la VYI se une con la vena subclavia para formar la *vena braquiocefálica* (fig. 9-21). El extremo inferior de la VYI también se dilata para formar el **bulbo inferior de la vena**

yugular interna. Este bulbo tiene una válvula bicúspide que permite que la sangre fluya hacia el corazón e impide su retorno hacia la vena, lo cual puede ocurrir si se invierte (p. ej., haciendo el pino o cuando se aumenta la presión intratorácica).

Las tributarias de la VYI son el seno petroso inferior y las venas facial y lingual (habitualmente mediante un tronco común), faríngeas y tiroideas superior y media. La **vena occipital** suele drenar en el *plexo venoso suboccipital*, drenado a su vez por la vena cervical profunda y la vena vertebral, aunque también puede hacerlo en la VYI.

El **seno petroso inferior** abandona el cráneo a través del foramen yugular y entra en el bulbo superior de la VYI. La *vena facial* desemboca en la VYI frente o inmediatamente inferior a la altura del hioides. La vena facial puede recibir las venas tiroidea superior, lingual o sublingual. Las *venas linguales* forman una única vena desde la lengua, que desemboca en la VYI a la altura del origen de la arteria lingual. Las *venas faríngeas* se originan del plexo venoso de la pared faríngea y desembocan dentro de la VYI al nivel del ángulo de la mandíbula. Las venas tiroideas superior y media salen de la glándula tiroides y drenan en la VYI.

NERVIOS DE LA REGIÓN CERVICAL ANTERIOR

En la región cervical anterior se localizan varios nervios, incluyendo ramos de los nervios craneales.

- El **nervio transverso del cuello** (C2 y C3) inerva la piel que cubre la región cervical anterior. Este nervio ha sido descrito previamente con el plexo cervical en este capítulo (v. figs. 9-9 y 9-14 A, C y D).
- El **nervio hipogloso** (NC XII), el nervio motor de la lengua, entra en el triángulo submandibular profundo al vientre posterior del músculo digástrico para inervar los músculos intrínsecos y cuatro de los cinco músculos extrínsecos de la lengua (figs. 9-14 A, 9-16 y 9-22). El nervio pasa entre la carótida externa y los vasos yugulares, proporcionando la raíz superior del asa cervical y luego un ramo para el músculo genihioideo (v. fig. 9-14). En ambos casos, el ramo transporta sólo fibras del nervio espinal C1, que se unen en su porción proximal; en estos ramos no se transportan fibras del hipogloso (v. detalles en cap. 10).
- Ramos de los nervios **glosofaríngeo** (NC IX) y **vago** (NC X) en los triángulos submandibular y carotídeo (figs. 9-18 y 9-22). El NC IX está relacionado principalmente con la lengua y la faringe. En el cuello, el NC X da lugar a ramos faríngeos, laríngeos y cardíacos.

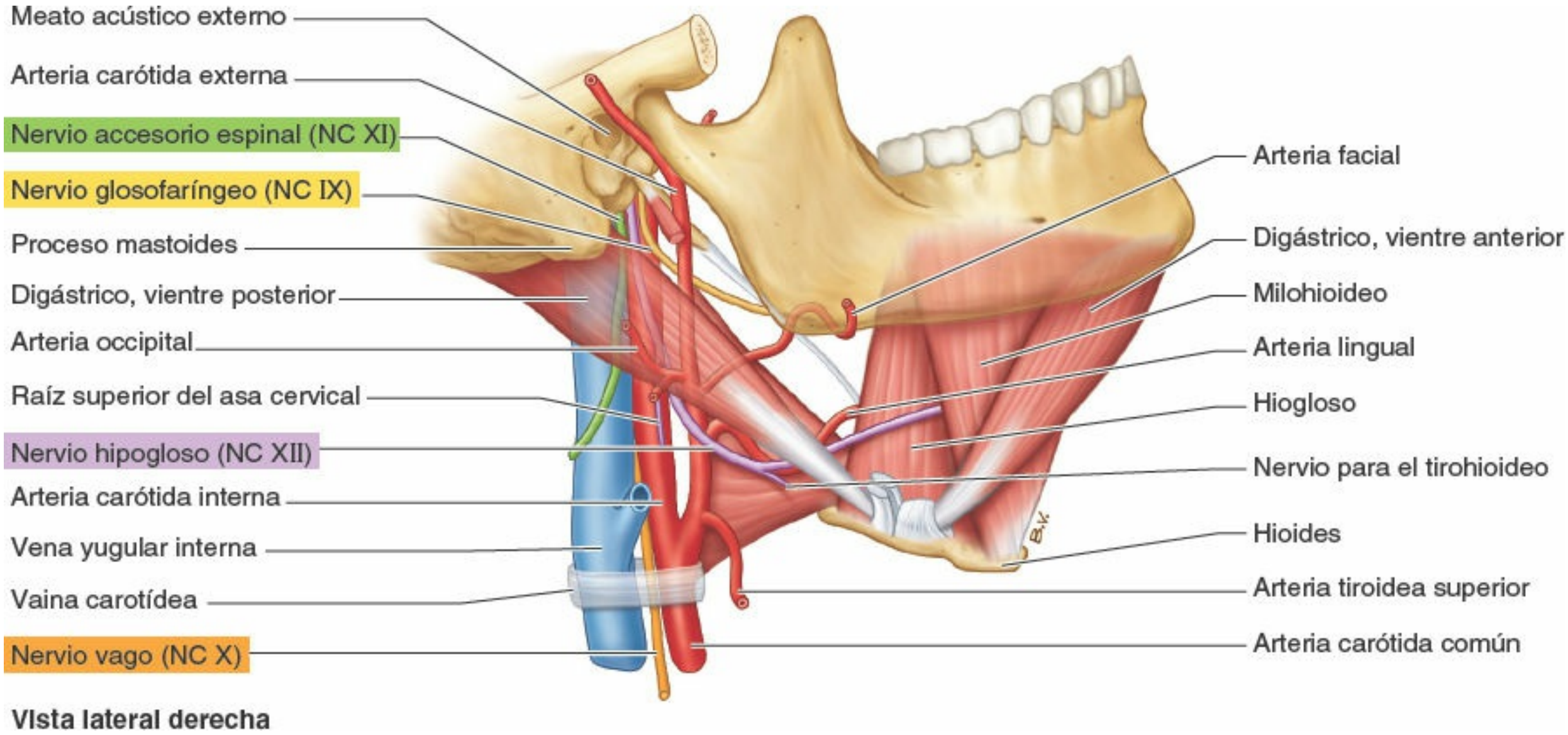

FIGURA 9-22. Relaciones de los nervios y los vasos para los músculos suprahioideos de la región cervical anterior. El vientre posterior del músculo digástrico, que discurre desde el proceso mastoides hasta el hioides, ocupa una posición superficial y clave en el cuello.

Anatomía de superficie de las regiones cervicales y los triángulos del cuello

La piel del cuello es delgada y flexible. El tejido conectivo subcutáneo contiene el *platisma*, una capa delgada de músculo estriado que asciende hacia la cara (figs. 9-5 y 9-23 A). Sus fibras pueden ser visibles, especialmente en personas delgadas, solicitándoles que contraigan los músculos platisma intentando aflojar un collar ceñido.

El *esternocleidomastoideo* es la principal referencia muscular del cuello. Define la *región esternocleidomastoidea* y divide el cuello en regiones cervicales anterior y lateral (fig. 9-23 B). Este músculo extenso y prominente es fácil de observar y palpar en toda su longitud a medida que discurre superolateralmente desde el *esternón* y la *clavícula*. Su inserción superior en el *proceso mastoides* es palpable posterior al lóbulo de la oreja. Podremos explorar el ECM si pedimos al paciente que rote la cabeza hacia el lado contralateral y eleve el mentón. En este estado de contracción, los límites anterior y posterior del músculo se definen claramente.

La *incisura yugular* del manubrio forma el límite inferior de la fosa entre las cabezas esternales de los ECM (fig. 9-23 C y D). El *espacio supraesternal* y el *arco venoso yugular* se localizan por encima de esta incisura (v. figs. 9-4 A y 9-17). La *fosa supraclavicular menor*, entre las cabezas esternal y clavicular del ECM, cubre el extremo inferior de la VYI (fig. 9-23 B y D). En este punto puede accederse a ella con una aguja o un catéter (v. cuadro clínico «Punción de la vena yugular interna»).

La *vena yugular externa* discurre verticalmente y cruza el ECM en dirección al *ángulo de la mandíbula* (fig. 9-23 D). Esta vena puede ser prominente, especialmente si está distendida, por ejemplo cuando solicitamos al paciente que respire profundamente y mantenga la respiración, espirando contra resistencia *(maniobra de Valsalva)*, o aplicando una presión suave sobre la porción inferior de la vena. Estas acciones impiden el retorno venoso al lado derecho del corazón. La VYE es menos

aparente en niños y mujeres de mediana edad, dado que su tejido subcutáneo tiende a ser más grueso que en los varones.

El nervio auricular mayor discurre paralelo a la VYE, aproximadamente un través de dedo por detrás de la vena. El plexo cervical se sitúa profundo a la mitad superior del ECM, mientras que la VYI, la arteria carótida común y el nervio vago de la vaina carotídea se encuentran profundos a la mitad inferior del ECM.

El *trapecio*, que define la *región cervical posterior*, puede observarse y palparse si solicitamos al paciente que eleve los hombros contra resistencia (fig. 9-23 B a D). Superiormente, donde se inserta en la *protuberancia occipital externa*, el músculo cubre la *región suboccipital* (v. fig. 2-37).

El vientre inferior del *músculo omohioideo* apenas puede verse o palparse cuando cruza superomedialmente la porción inferior de la *región cervical lateral*. Más fácil de observar en gente delgada, el músculo omohioideo a menudo puede verse cuando se contrae al hablar.

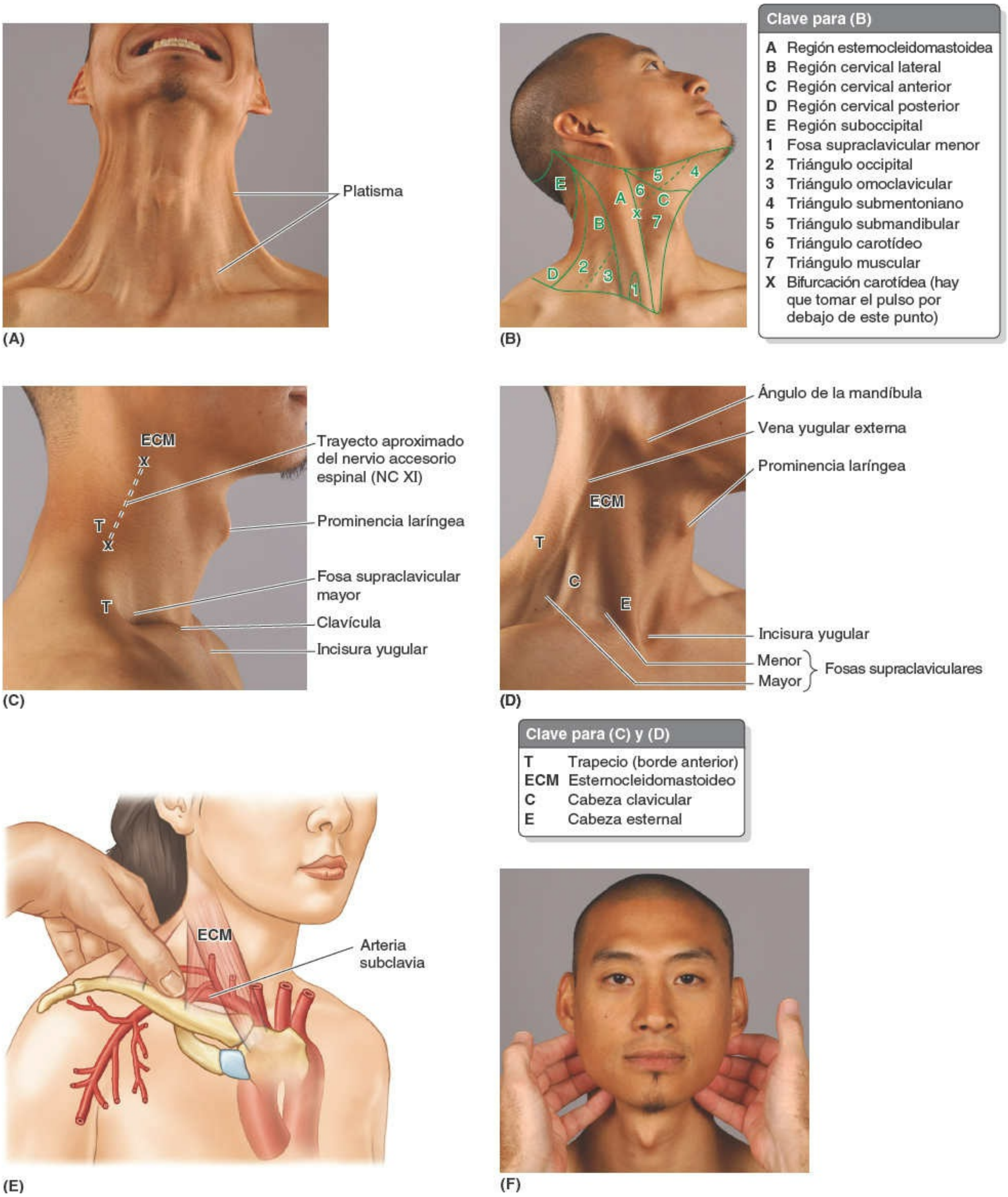

FIGURA 9-23. Anatomía de superficie del cuello. A) Contracción del platisma. **B)** Regiones (A-E) y triángulos (2-7) del cuello. **C)** Trayecto del nervio accesorio (NC XI). **D)** Puntos de referencia del cuello anterolateral. **E)** Exploración del pulso de la arteria subclavia. **F)** Palpación de los nódulos linfáticos submandibulares.

Justo inferior al vientre inferior del omohioideo se encuentra la *fosa supraclavicular mayor*, la depresión situada sobre el *triángulo omoclavicular* (fig. 9-23 C y D). La tercera porción de la arteria subclavia pasa a través de este triángulo antes de continuar posterior a la clavícula y cruzar la 1.ª costilla. La fosa supraclavicular mayor es clínicamente importante debido a que aquí se pueden palpar las **pulsaciones de la arteria subclavia** en la mayor parte de las personas. El trayecto

de la *arteria subclavia* por el cuello se representa por una línea curva desde la *articulación esternoclavicular* hasta el punto medio de la clavícula. Para sentir las pulsaciones de la subclavia hay que presionar inferoposteriormente (abajo y detrás) justo por detrás de la unión de los tercios medial y medio de la clavícula (fig. 9-23 E). Este es el punto de presión de la arteria subclavia; aplicando una mayor presión, comprimiendo la arteria contra la 1.ª costilla, puede ocluirse la arteria en caso de una hemorragia distal en el miembro superior.

Los principales contenidos del *triángulo occipital*, más grande, superior al músculo omohioideo, son el nervio accesorio (NC XI), ramos cutáneos de los nervios C2, C3 y C4, y nódulos linfáticos. Dada la vulnerabilidad y la frecuencia de lesiones yatrógenas de este nervio, es importante ser capaz de estimar la localización del NC XI en la región cervical lateral. Su recorrido coincide aproximadamente con una línea que corta la unión de los tercios superior y medio del borde posterior del ECM y la unión de los tercios medio e inferior del borde anterior del trapecio (fig. 9-23 C).

Las vísceras del cuello y las arterias carótidas y sus ramas son accesibles quirúrgicamente a través de la *región cervical anterior*, entre el borde anterior del ECM y la línea media (fig. 9-23 B). De los cuatro triángulos más pequeños en que se subdivide esta región, los triángulos submandibular y carotídeo son especialmente importantes en clínica.

La *glándula submandibular* ocupa casi todo el *triángulo submandibular*. Puede palparse como una masa blanda por debajo del cuerpo de la mandíbula, especialmente cuando se fuerza el vértice de la lengua contra los dientes incisivos maxilares. Los *nódulos linfáticos submandibulares* se sitúan superficiales a la glándula (v. fig. 9-15 A). Estos nódulos reciben linfa de la cara por debajo del ojo y de la boca. Si están hipertrofiados, estos nódulos pueden palparse moviendo los dedos desde el ángulo de la mandíbula a lo largo de su borde inferior (fig. 9-23 D y F). Si se continúa hasta que los dedos se sitúan por debajo del mentón, en el *triángulo submentoniano* pueden palparse los *nódulos linfáticos submentonianos* agrandados (fig. 9-23 B).

El sistema arterial carotídeo se localiza en el *triángulo carotídeo*. Esta área es importante para el acceso quirúrgico a la vaina carotídea que contiene la arteria carótida común, la VYI y el nervio vago (v. figs. 9-16 y 9-22). El triángulo carotídeo también contiene el nervio hipogloso (NC XII) y el tronco simpático cervical. La *vaina carotídea* puede localizarse mediante una línea que une la articulación esternoclavicular a un punto en la línea media entre el proceso mastoides y el ángulo de la mandíbula. El **pulso carotídeo** puede palparse poniendo los dedos índice y medio sobre el cartílago tiroides y apuntándolos posterolateralmente entre la tráquea y el ECM. El pulso se palpa justo medial al ECM. La palpación se realiza en un punto bajo en el cuello para evitar comprimir el *seno carotídeo*, lo que podría causar una caída refleja de la presión arterial y de la frecuencia cardíaca (figs. 9-18 y 9-23 B).

CUADRO CLÍNICO

ESTRUCTURAS SUPERFICIALES DEL CUELLO: REGIONES

CERVICALES

Tortícolis congénito

El *tortícolis* es una contracción o acortamiento de los músculos cervicales que produce una torsión del cuello e inclinación de la cabeza. El tipo más frecuente de tortícolis es el resultado de un *tumor fibroso* que se forma en el ECM antes o poco después del nacimiento. La lesión, como en una contracción unilateral normal del ECM, provoca que la cabeza se incline hacia el lado afecto y que la cara se aparte de él (fig. C9-1). Cuando el tortícolis ocurre antes del nacimiento, la posición anormal de la cabeza del feto normalmente requiere un parto de nalgas.

A veces, el ECM se lesiona al desgarrarse sus fibras cuando se estira la cabeza fetal durante un parto difícil *(tortícolis muscular)* (Kliegman et al., 2016). Se forma así un *hematoma* (masa localizada de sangre extravasada) que puede convertirse en una masa fibrótica, la cual atrapa un ramo del nervio accesorio (NC XI) y en consecuencia desnerva parte del ECM. La rigidez y la rotación del cuello derivan de la fibrosis y el acortamiento del ECM. Para permitir que la persona pueda inclinar y rotar la cabeza con normalidad, puede ser necesaria la liberación quirúrgica del ECM de sus inserciones inferiores en el manubrio y la clavícula por debajo del nivel del NC XI.

FIGURA C9-1. Tortícolis congénito.

Tortícolis espasmódico

La *distonía cervical* (tonicidad anormal de los músculos cervicales), habitualmente denominada *tortícolis espasmódico*, suele aparecer en la edad adulta. Puede implicar cualquier combinación de músculos laterales del cuello, en

especial el ECM y el trapecio. Esta enfermedad se caracteriza por un giro, inclinación, flexión o extensión mantenidos del cuello. El desplazamiento lateral o anterior de la cabeza puede ocurrir de forma involuntaria (Fahn, 2016). El hombro suele elevarse y desplazarse anteriormente sobre el lado hacia el cual gira el mentón.

Punción de la vena subclavia

A menudo, la vena subclavia, izquierda o derecha, se utiliza para la *colocación de una vía central*, como el catéter de Swan-Ganz. Estos catéteres se colocan con el fin de administrar líquidos (nutrición por vía intravenosa) y medicación parenteralmente, y para registrar la presión venosa central. En el abordaje infraclavicular a la vena subclavia, se coloca el dedo pulgar de una mano en la porción media de la clavícula y el dedo índice sobre la incisura yugular en el manubrio (fig. C9-2). La aguja punciona la piel por debajo del dedo pulgar (en la mitad de la clavícula) y avanza medialmente hacia la punta del dedo índice (incisura yugular) hasta que la punta entra en el ángulo venoso derecho, posterior a la articulación esternoclavicular. Aquí, la VYI y la vena subclavia se unen para formar la vena braquiocefálica. Si la aguja no se introduce con cuidado puede puncionar la pleura y el pulmón, dando lugar a un *neumotórax*. Además, si la aguja se introduce demasiado posteriormente puede entrar en la arteria subclavia. Cuando la aguja se ha insertado correctamente, se introduce un catéter blando y flexible en la vena subclavia, usando la aguja como guía.

Cateterización cardíaca derecha

Para la *cateterización cardíaca derecha* (con el objetivo de medir presiones en las cavidades derechas del corazón) puede usarse la punción de la VYI para introducir un catéter a través de la vena braquiocefálica derecha dentro de la vena cava superior y el lado derecho del corazón. Aunque el trayecto de elección es a través de la VYI o la vena subclavia, en algunos pacientes puede ser necesario usar la VYE. Esta vena no es idónea para la cateterización, dado que su ángulo de unión con la vena subclavia hace difícil el paso del catéter.

Prominencia de la vena yugular externa

La VYE puede servir como un «barómetro interno». Generalmente, cuando la presión venosa se encuentra en un intervalo normal, la VYE es visible por encima de la clavícula sólo durante un corto trecho. Por el contrario, cuando la presión aumenta (p. ej., como en la insuficiencia cardíaca), la vena se hace prominente durante todo su recorrido a lo largo de la porción lateral del cuello. En consecuencia, la observación sistemática de las VYE durante la exploración clínica puede revelar signos diagnósticos de insuficiencia cardíaca, obstrucción de la vena cava superior, nódulos linfáticos supraclaviculares hipertrofiados o incremento de la presión intratorácica.

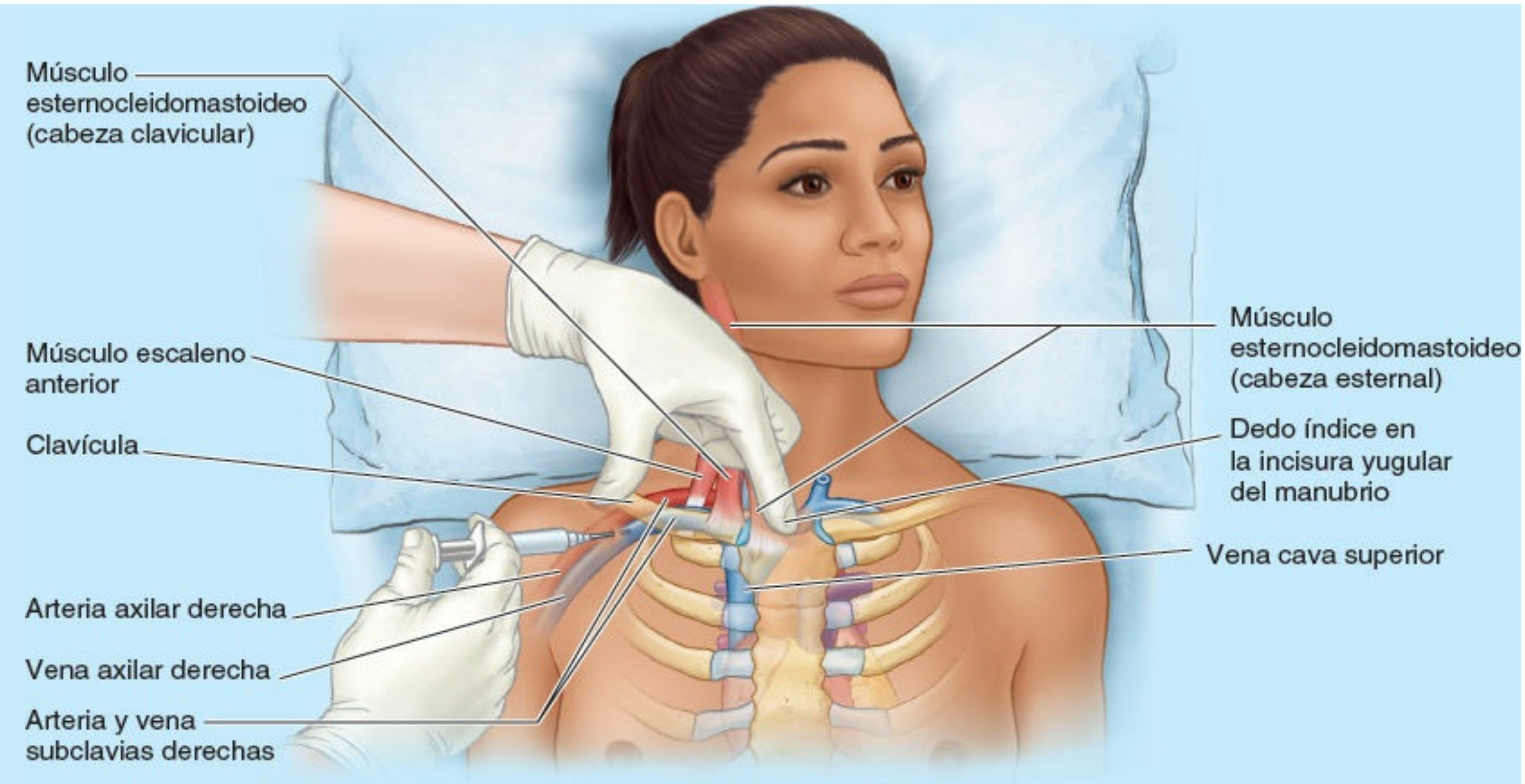

FIGURA C9-2. Punción de la vena subclavia.

Sección de la vena yugular externa

Si se *secciona la VYE* a lo largo del borde posterior del ECM, donde perfora el techo de la región cervical lateral (p. ej., por una cuchillada), su luz se mantiene abierta por acción de la resistente lámina superficial de la fascia cervical profunda, y la presión intratorácica negativa succionará aire dentro de la vena. Esta acción produce un ruido de estertor en el tórax y cianosis (coloración azulada de la piel y las mucosas provocada por una concentración excesiva de hemoglobina reducida en la sangre). La *embolia gaseosa venosa* provocada de esta forma llenará el lado derecho del corazón de espuma, casi bloqueando su flujo sanguíneo, dando lugar a *disnea*. La aplicación de una firme presión sobre la vena yugular seccionada hasta que pueda ser suturada parará el sangrado y la entrada de aire en el torrente sanguíneo.

Lesiones del nervio accesorio (NC XI)

Las *lesiones del nervio accesorio* son infrecuentes. El NC XI puede lesionarse a causa de:

- Traumatismos penetrantes, como cuchilladas o heridas de bala.
- Intervenciones quirúrgicas en la región cervical lateral.
- Tumores en la base del cráneo o nódulos linfáticos cervicales neoplásicos.
- Fracturas del foramen yugular a través del cual el NC XI abandona el cráneo.

Aunque la contracción de un ECM gira la cabeza hacia un lado, normalmente una lesión unilateral del NC XI no provoca una postura anómala de la cabeza. Sin embargo, los sujetos con lesión del NC XI suelen presentar debilidad al girar la cabeza hacia un lado contra resistencia. Las lesiones del NC XI producen debilidad y atrofia del trapecio, afectando los movimientos del cuello.

La *parálisis unilateral del trapecio* se evidencia por la incapacidad del paciente para elevar y retraer el hombro, y por la dificultad para elevar el miembro superior por encima del plano horizontal. La prominencia normal del cuello producida por el trapecio también se reduce. La *caída del hombro* es un signo obvio de lesión del NC XI. En disecciones quirúrgicas extensas en la región cervical lateral —por ejemplo durante la resección de nódulos linfáticos neoplásicos— el cirujano aísla el NC XI para preservarlo en la medida de lo posible. Es importante tener en cuenta la localización superficial de este nervio durante procedimientos superficiales en la región cervical lateral, dado que el NC XI es el nervio que sufre lesiones yatrógenas con mayor frecuencia.

Sección, bloqueo y aplastamiento del nervio frénico

La *sección de un nervio frénico* provoca la parálisis de la mitad correspondiente del diafragma (v. cuadro clínico «Parálisis del diafragma», cap. 4). El *bloqueo del nervio frénico* produce un corto período de parálisis de un lado del diafragma (p. ej., para una operación pulmonar). El anestésico se inyecta alrededor del nervio en su localización en la cara anterior del tercio medio del músculo escaleno anterior. El *aplastamiento quirúrgico del nervio frénico* (p. ej., dañando el nervio por compresión con un fórceps) produce un período más largo de parálisis (a veces durante semanas tras reparaciones quirúrgicas de una hernia diafragmática). Si existe un nervio frénico accesorio, este también ha de ser aplastado para producir una parálisis completa del hemidiafragma.

Bloqueos nerviosos en la región cervical lateral

El *bloqueo del plexo cervical* inhibe la conducción de impulsos nerviosos para la anestesia regional antes de una intervención quirúrgica en la región cervical. El anestésico se inyecta en varios puntos a lo largo del borde posterior del ECM, especialmente en la unión de sus tercios superior y medio, el *punto nervioso del cuello* (v. figs. 9-9 y 9-14 A). La mitad del diafragma suele paralizarse por el bloqueo del plexo cervical debido a la inclusión del nervio frénico en el bloqueo. Por esta razón, este procedimiento no se realiza en personas con patología pulmonar o cardíaca. Para anestesiar el miembro superior se realiza un *bloqueo supraclavicular del plexo braquial* inyectando el anestésico alrededor de la porción supraclavicular del plexo braquial. El punto principal de inyección se encuentra superior al punto medio de la clavícula.

Lesión del nervio supraescapular

El nervio supraescapular puede lesionarse en las fracturas del tercio medio de la clavícula. La *lesión de este nervio* provoca pérdida de la rotación lateral del húmero en la articulación del hombro. En consecuencia, el miembro relajado rota medialmente y da lugar a la *postura de propina del camarero* (v. fig. C3-13 B). También se afecta la capacidad para iniciar la abducción del miembro.

Ligadura de la arteria carótida externa

A veces es necesaria la *ligadura de la arteria carótida externa* para controlar u hemorragia de una de sus ramas relativamente inaccesibles. Este procedimiento disminuye el flujo sanguíneo a través de la arteria y sus ramas, pero no lo elimina. La sangre fluye en dirección retrógrada (hacia atrás) hacia la arteria desde la arteria carótida externa del otro lado a través de comunicaciones entre sus ramas (p. ej., las de la cara y la piel cabelluda), y atraviesa la línea media. Cuando se ligan las arterias carótida externa o subclavia, la rama descendente de la arteria occipital proporciona la mayor parte de la circulación colateral, anastomosándose con las arterias vertebral y cervical profunda.

Disección quirúrgica del triángulo carotídeo

El triángulo carotídeo proporciona una vía quirúrgica de abordaje importante para el sistema arterial carotídeo. También facilita el acceso a la VYI, los nervios vago e hipogloso, y el tronco simpático cervical. La lesión o compresión de los nervios vago y/o laríngeo recurrente durante una *disección quirúrgica del triángulo carotídeo* puede provocar una alteración en la fonación, ya que estos nervios inervan los músculos de la laringe.

Oclusión carotídea y endarterectomía

El *engrosamiento ateroesclerótico de la íntima de la arteria carótida interna* puede obstruir el flujo sanguíneo. Los síntomas provocados por esta oclusión dependen del grado de obstrucción y del volumen de la circulación colateral que llega al encéfalo y a estructuras de la órbita a través de otras arterias. Una oclusión parcial de la arteria carótida interna puede causar un *accidente isquémico transitorio* (AIT), una pérdida focal súbita de funciones neurológicas (p. ej., mareo y desorientación) que desaparece en el curso de 24 h. La oclusión arterial también puede causar un *pequeño accidente vascular cerebral* o *ictus*, una pérdida de funciones neurológicas como pérdida de fuerza o sensibilidad en una parte del cuerpo que supera las 24 h pero desaparece en el plazo de 3 semanas.

La obstrucción del flujo sanguíneo puede observarse en un *estudio Doppler color* (fig. C9-3 A). El Doppler es una técnica diagnóstica que emite un haz de ultrasonidos y detecta su eco procedente de un líquido (sangre) en movimiento, de forma que distingue el fluido del tejido estático circundante, y proporciona información sobre su presión, velocidad y turbulencia. La *oclusión carotídea*, que causa estenosis (estrechamiento) en una persona por lo demás sana (fig. C9-3 B), puede aliviarse si se accede a la arteria en su origen y se extrae la placa ateromatosa con la íntima. Este procedimiento se denomina *endarterectomía carotídea*. Tras la intervención se administran fármacos anticoagulantes hasta que el endotelio se ha reparado. Dadas las relaciones de la arteria carótida interna, durante esta intervención hay riesgo de lesión de alguno de los siguientes nervios craneales: NC IX, NC X (o su ramo, el nervio laríngeo recurrente), NC XI o NC XII (v. fig. 9-22).

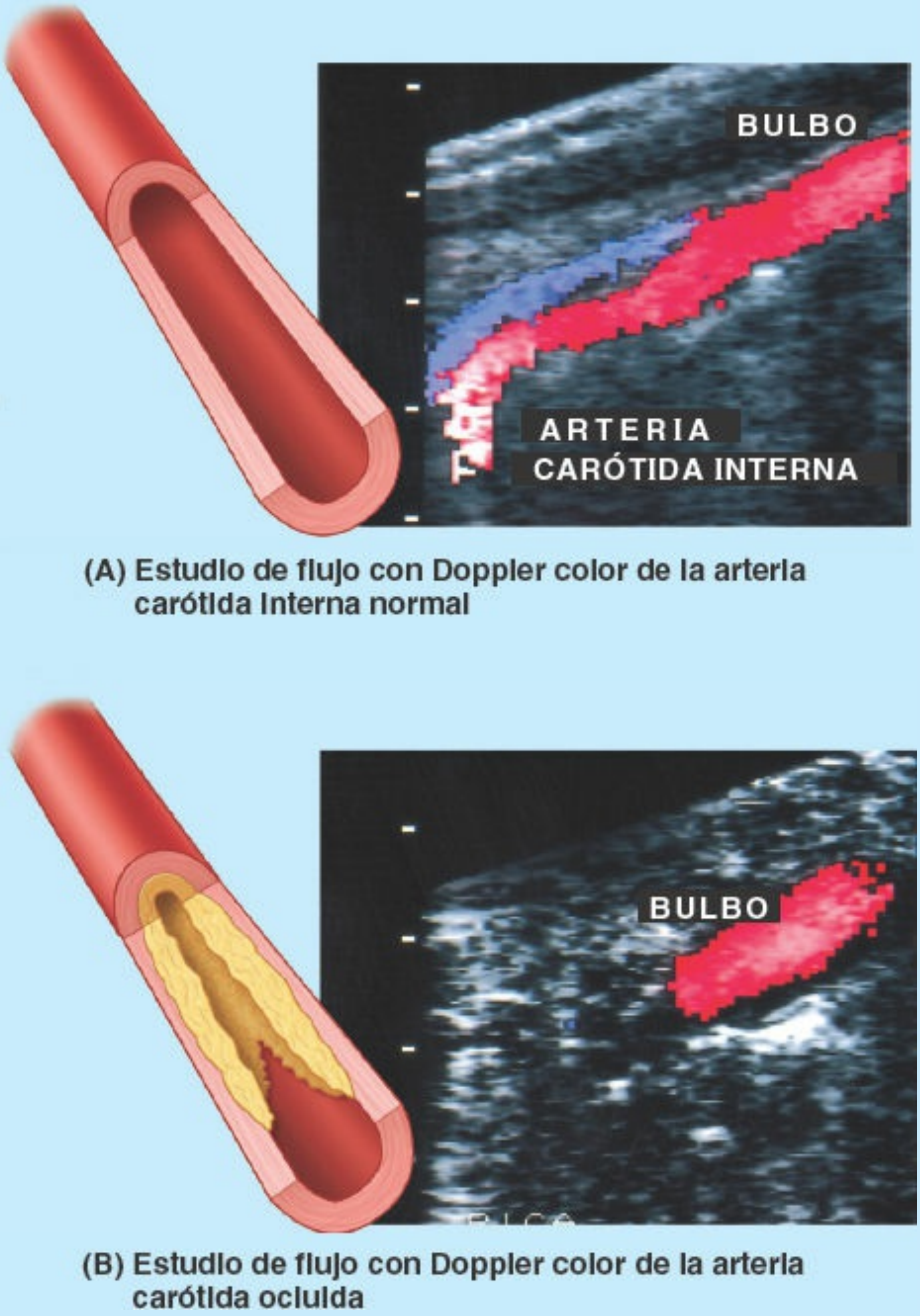

FIGURA C9-3. **Estudio Doppler del flujo carotídeo.**

Pulso carotídeo

El *pulso carotídeo* («pulso del cuello») se nota fácilmente al palpar la arteria carótida común en el lado del cuello, donde esta se sitúa en un surco entre la tráquea y los músculos infrahioideos (v. fig. 9-16). Se palpa con facilidad inmediatamente profundo al borde anterior del ECM al nivel del borde superior del cartílago tiroides. Se explora sistemáticamente durante las maniobras de *reanimación cardiopulmonar*. La ausencia de pulso carotídeo indica un paro cardíaco.

Hipersensibilidad del seno carotídeo

En los sujetos con *hipersensibilidad del seno carotídeo* (respuesta excesiva de los

senos carotídeos en varios tipos de enfermedades vasculares), la presión externa sobre la arteria carótida puede provocar el enlentecimiento de la frecuencia cardíaca, una caída en la presión arterial e isquemia cardíaca, lo que da lugar a un desvanecimiento *(síncope)*. En todas las formas de síncope, los síntomas derivan de una disminución brusca y crítica de la perfusión cerebral (Hirsch, 2016). Por tanto, este método de comprobación del pulso no es recomendable para individuos con enfermedad cardíaca o vascular. Para comprobar la frecuencia del pulso en personas con hipersensibilidad del seno carotídeo deben utilizarse lugares alternativos, como la arteria radial en la muñeca.

Papel de los glomus (cuerpos) carotídeos

Los *glomus (cuerpos) carotídeos* se encuentran en una posición ideal para monitorizar el contenido de oxígeno de la sangre antes de que esta alcance el encéfalo (v. fig. 9-18). Una disminución en la PO_2 (presión parcial de oxígeno), como ocurre en grandes altitudes o en la patología pulmonar, activa los quimiorreceptores aórticos y carotídeos, aumentando la ventilación alveolar. Los glomus (cuerpos) carotídeos también responden a los aumentos sanguíneos de la presión de dióxido de carbono (CO_2) o de iones de hidrógeno libres. El nervio glosofaríngeo (NC IX, quizá con participación del nervio vago) conduce centrípetamente la información, provocando una estimulación refleja de los centros respiratorios del encéfalo que aumentan la profundidad y la frecuencia de la respiración. La frecuencia del pulso y la presión arterial también aumentan. Con el aumento en la ventilación y la circulación se recibe más oxígeno, y en consecuencia la concentración de CO_2 se reduce.

Pulso yugular interno

Aunque las pulsaciones se asocian habitualmente con las arterias, *las de la VYI* pueden dar información sobre la actividad cardíaca correspondiente a los registros electrocardiográficos y la presión atrial derecha. El pulso de la VYI no es palpable de la misma manera que los pulsos arteriales; sin embargo, las pulsaciones de la vena se transmiten a través de los tejidos circundantes y pueden observarse en profundidad al ECM, superiormente a la extremidad esternal de la clavícula.

Debido a que la vena braquiocefálica y la vena cava superior no tienen válvulas, la onda de contracción pasa desde estos vasos hacia el bulbo inferior de la VYI. Las pulsaciones son especialmente visibles cuando la cabeza del paciente se encuentra inferior a los miembros inferiores *(posición de Trendelenburg)*. El pulso yugular interno aumenta considerablemente en trastornos como la valvulopatía mitral (v. cap. 4), que incrementa la presión sobre la circulación pulmonar y el lado derecho del corazón. La VYI derecha realiza un trayecto más rectilíneo y directo al atrio (aurícula) derecho que la VYI izquierda; por tanto, es la que se explora (Bickley, 2016).

Punción de la vena yugular interna

La punción y la cateterización de la VYI pueden ser necesarias por motivos diagnósticos o terapéuticos. Resulta preferible utilizar la VYI derecha, dado que normalmente es más grande y rectilínea. Durante este procedimiento, el médico palpa la arteria carótida común e inserta la aguja en la VYI justo lateral a ella con un ángulo de 30°, dirigiéndola hacia el vértice del triángulo que se forma entre las cabezas esternal y clavicular del ECM, la fosa supraclavicular menor (fig. C9-4). A continuación se dirige la aguja inferolateralmente hacia el pezón homolateral.

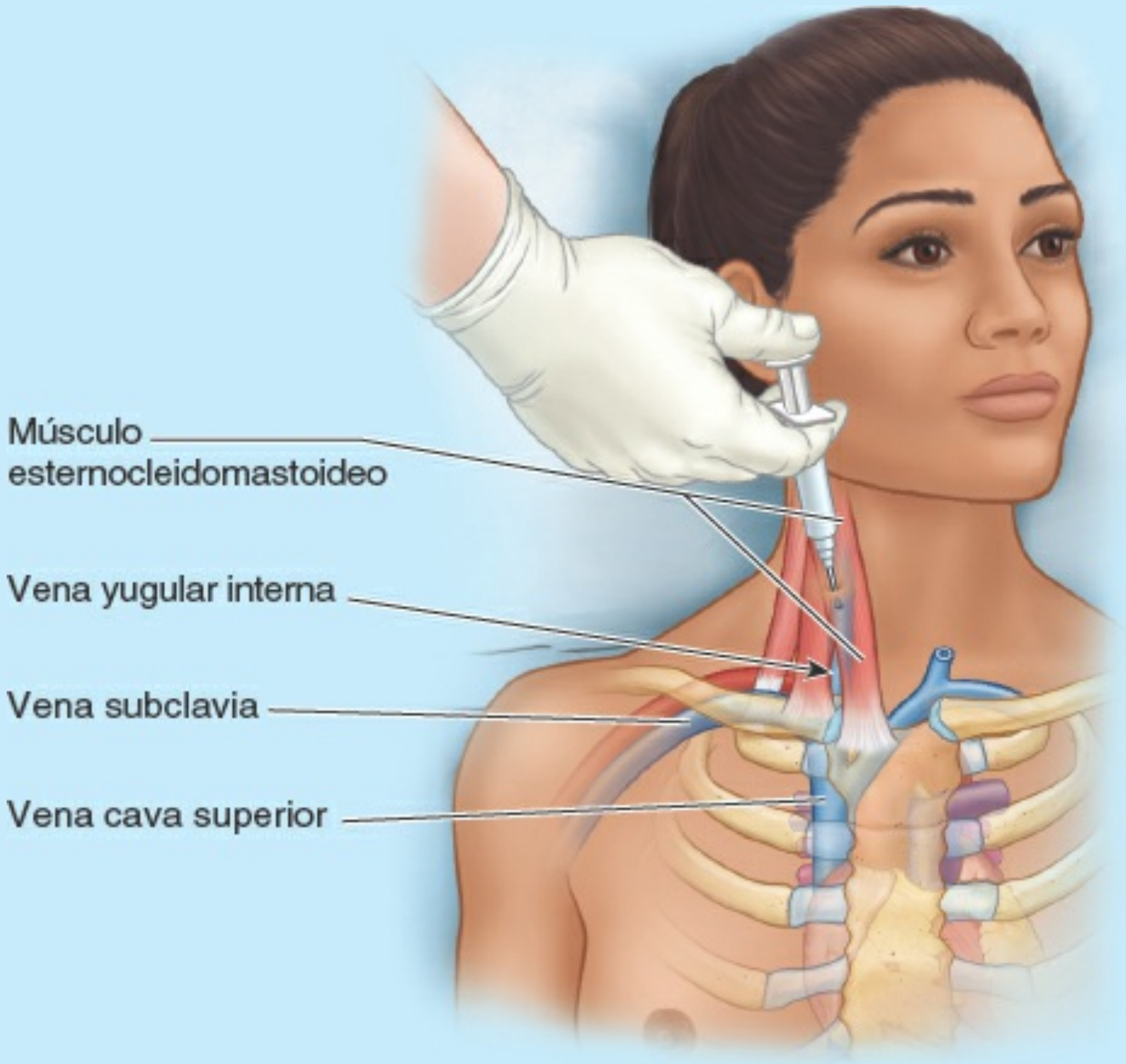

FIGURA C9-4. Punción de la vena yugular interna.

Puntos fundamentales

ESTRUCTURAS SUPERFICIALES DEL CUELLO: REGIONES CERVICALES

Esternocleidomastoideo y trapecio. Los músculos ECM y trapecio comparten un origen embrionario común, la inervación por el nervio accesorio (NC XI), estar rodeados por la lámina superficial de la fascia cervical profunda, una inserción superior lineal en la base del cráneo y una inserción inferior en la cintura escapular. ● Sus masas superficiales y sus bordes palpables proporcionan las bases para la descripción de las regiones del cuello. ● El ECM produce múltiples movimientos de la cabeza y el cuello. ● El trapecio

interviene en múltiples movimientos de la escápula, dependiendo de si los músculos actúan unilateral o bilateralmente, así como de si lo hacen de forma independiente o en conjunción con la contracción concéntrica o excéntrica de otros músculos.

Región cervical lateral. La región cervical lateral está limitada por el ECM, el trapecio y el tercio medio de la clavícula, con un suelo muscular formado por los músculos cervicales profundos laterales. ● Se encuentra subdividida por el vientre superior del omohioideo, dispuesto diagonalmente. ● La estructura más aparente del triángulo occipital superior es la mitad inferior de la VYE. ● Lo más importante clínicamente es el nervio accesorio (NC XI), localizado superficialmente. ● En el triángulo omoclavicular, inferior y mucho más pequeño, el plexo braquial emerge entre los músculos escalenos medio y anterior; este último es cruzado anteriormente por el nervio frénico. ● Superior al plexo braquial y en el mismo plano se encuentra el plexo cervical. ● Los ramos cutáneos de este plexo emergen del punto medio del borde posterior del ECM e irradian hacia la piel cabelluda, la oreja, el cuello anterior y el hombro.

Región cervical anterior. La región cervical anterior se encuentra por debajo del cuerpo de la mandíbula, extendiéndose anteriormente desde el ECM hasta la línea media. ● Los vientres del digástrico, el vientre anterior del omohioideo y el hioides subdividen la región en triángulos más pequeños. ● El triángulo submentoniano es superficial al suelo de la boca. ● El triángulo submandibular, superior a los vientres del digástrico, está ocupado por la glándula salivar submandibular y por los nódulos linfáticos submandibulares. ● La arteria facial, que discurre dentro de este triángulo, es palpable cuando emerge de él y cruza el cuerpo de la mandíbula. ● El triángulo carotídeo, situado entre el vientre posterior del digástrico, el vientre superior del omohioideo y el ECM, contiene la mayoría de la vaina carotídea y estructuras relacionadas, incluyendo la bifurcación de la arteria carótida común, el seno y el glomus (cuerpo) carotídeos, así como las ramas iniciales de la arteria carótida externa. ● El triángulo muscular está formado y ocupado por los músculos infrahioideos.

ESTRUCTURAS PROFUNDAS DEL CUELLO

Las **estructuras profundas del cuello** son los músculos prevertebrales, situados posteriormente a las vísceras cervicales y anterolaterales a la columna vertebral cervical, y las vísceras que se extienden a través de la apertura torácica superior en la parte más inferior o la *raíz del cuello.*

Músculos vertebrales anteriores y laterales (prevertebrales)

Los **músculos prevertebrales** o vertebrales anteriores y laterales se encuentran profundos a la lámina prevertebral de la fascia cervical profunda. Los **músculos vertebrales anteriores,** constituidos por los músculos largo del cuello y largo de la cabeza, el recto anterior de la cabeza y el escaleno anterior (fig. 9-24 A), se sitúan directamente posteriores al *espacio retrofaríngeo* (v. fig. 9-5 A y B) y mediales al plano vasculonervioso de los plexos cervical y braquial y la arteria subclavia. Los **músculos vertebrales laterales,** constituidos por los músculos recto lateral de la cabeza, el esplenio de la cabeza, el elevador de la escápula y los escalenos medio y posterior, se sitúan posteriores a este plano vasculonervioso (salvo el recto lateral de la cabeza, ubicado a un nivel superior) y constituyen el suelo de la región cervical lateral. Estos músculos están ilustrados en la figura 9-24; sus inserciones, inervaciones y principales acciones se detallan en la tabla 9-4.

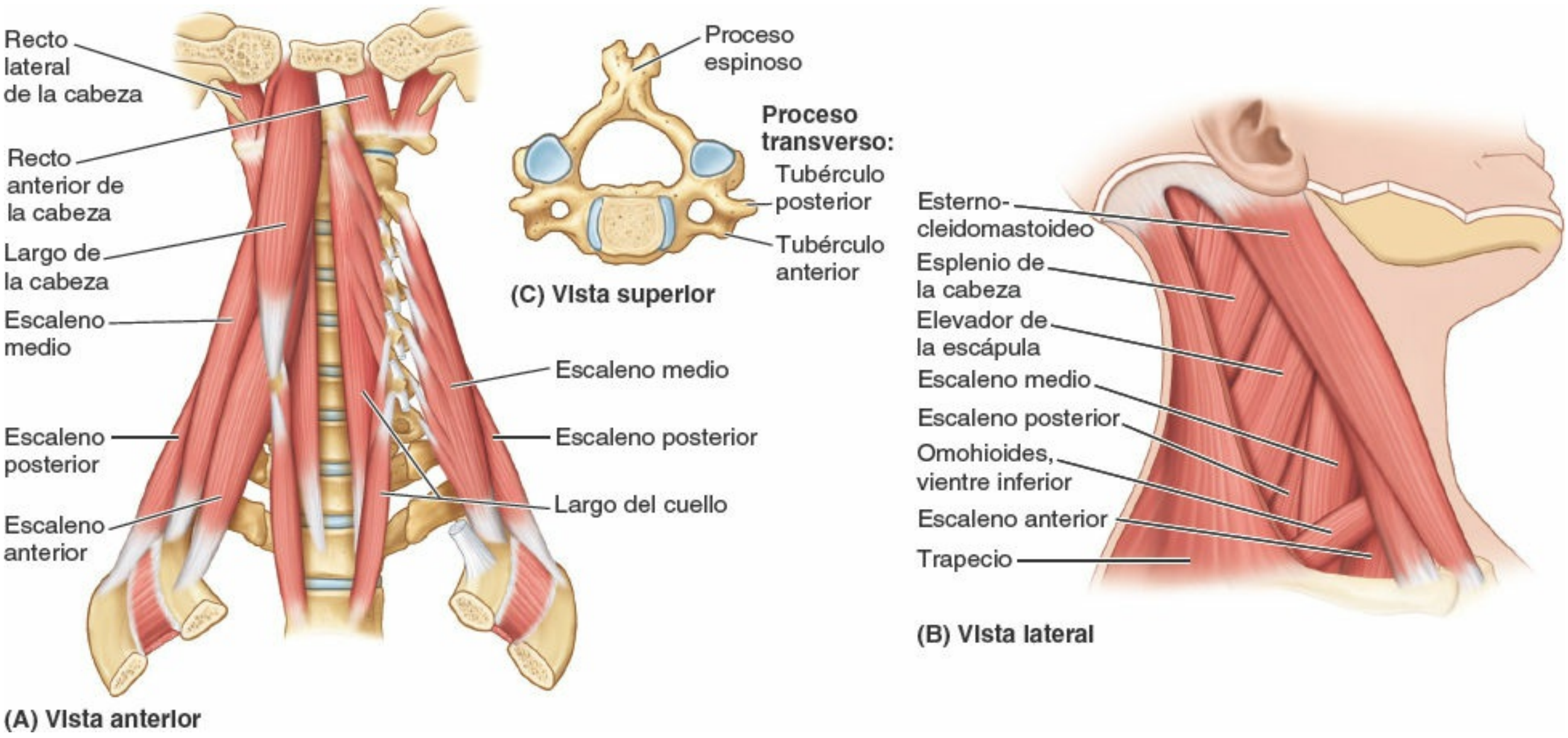

FIGURA 9-24. Músculos prevertebrales.

TABLA 9-4. MÚSCULOS PREVERTEBRALES

Músculo	Inserción superior	Inserción inferior	Inervación	Acción(es) principal(es)
Músculos vertebrales anteriores				
Largo del cuello	Tubérculo anterior de la vértebra C1 (atlas); cuerpos de C1-C3 y procesos transversos de las vértebras C3-C6	Cuerpos de las vértebras C5-T3; procesos transversos de las vértebras C3-C5	Ramos anteriores de los nervios espinales C2-C6	Flexiona el cuello con rotación (torsión) hacia el lado opuesto si actúa unilateralmente[a]
Largo de la cabeza	Porción basilar del hueso occipital	Tubérculos anteriores de los procesos transversos de C3-C6	Ramos anteriores de los nervios espinales C1-C3	Flexionan la cabeza[b]
Recto anterior de la cabeza	Base del cráneo, justo anterior al cóndilo occipital	Cara anterior de la masa lateral del atlas (vértebra C1)	Ramos del asa entre los nervios espinales C1 y C2	
Escaleno anterior	Procesos transversos de las vértebras C3-C6	1.ª costilla	Nervios espinales C4-C6	
Músculos vertebrales laterales				
Recto lateral de la cabeza	Proceso yugular del hueso occipital	Proceso transverso del atlas (vértebra C1)	Ramos del asa entre los nervios espinales C1 y C2	Flexiona la cabeza y ayuda a estabilizarla[b]
Esplenio de la cabeza	Mitad inferior del ligamento nucal y procesos espinosos de las seis vértebras torácicas superiores	Cara lateral del proceso mastoides y tercio lateral de la línea nucal superior	Ramos posteriores de los nervios espinales cervicales medios	Flexiona lateralmente y rota la cabeza y el cuello hacia el mismo lado; si actúa bilateralmente, extiende la cabeza y el cuello[c]
Elevador de la escápula	Tubérculos posteriores de los procesos transversos de las vértebras C2-C6	Porción superior del borde medial de la escápula	Nervio dorsal de la escápula (C5) y nervios espinales C3 y C4	Rota la escápula hacia abajo e inclina la cavidad glenoidea inferiormente, rotando la escápula
Escaleno medio	Tubérculos posteriores de los procesos transversos de las vértebras C5-C7	Cara superior de la 1.ª costilla; posterior al surco de la arteria subclavia	Ramos anteriores de los nervios espinales cervicales	Flexiona lateralmente el cuello; eleva la 1.ª costilla durante la inspiración forzada[a]
Escaleno posterior		Borde externo de la 2.ª costilla	Ramos anteriores de los nervios espinales C7 y C8	Flexiona lateralmente el cuello; eleva la 2.ª costilla durante la inspiración forzada[a]

[a] Flexión del cuello = inclinación anterior (o lateral) de las vértebras cervicales C2-C7.
[b] Flexión de la cabeza = inclinación anterior (o lateral) de la cabeza relativa a la columna vertebral a nivel de las articulaciones atlanto-occipitales.
[c] La rotación de la cabeza se produce a nivel de las articulaciones atlanto-axiales.

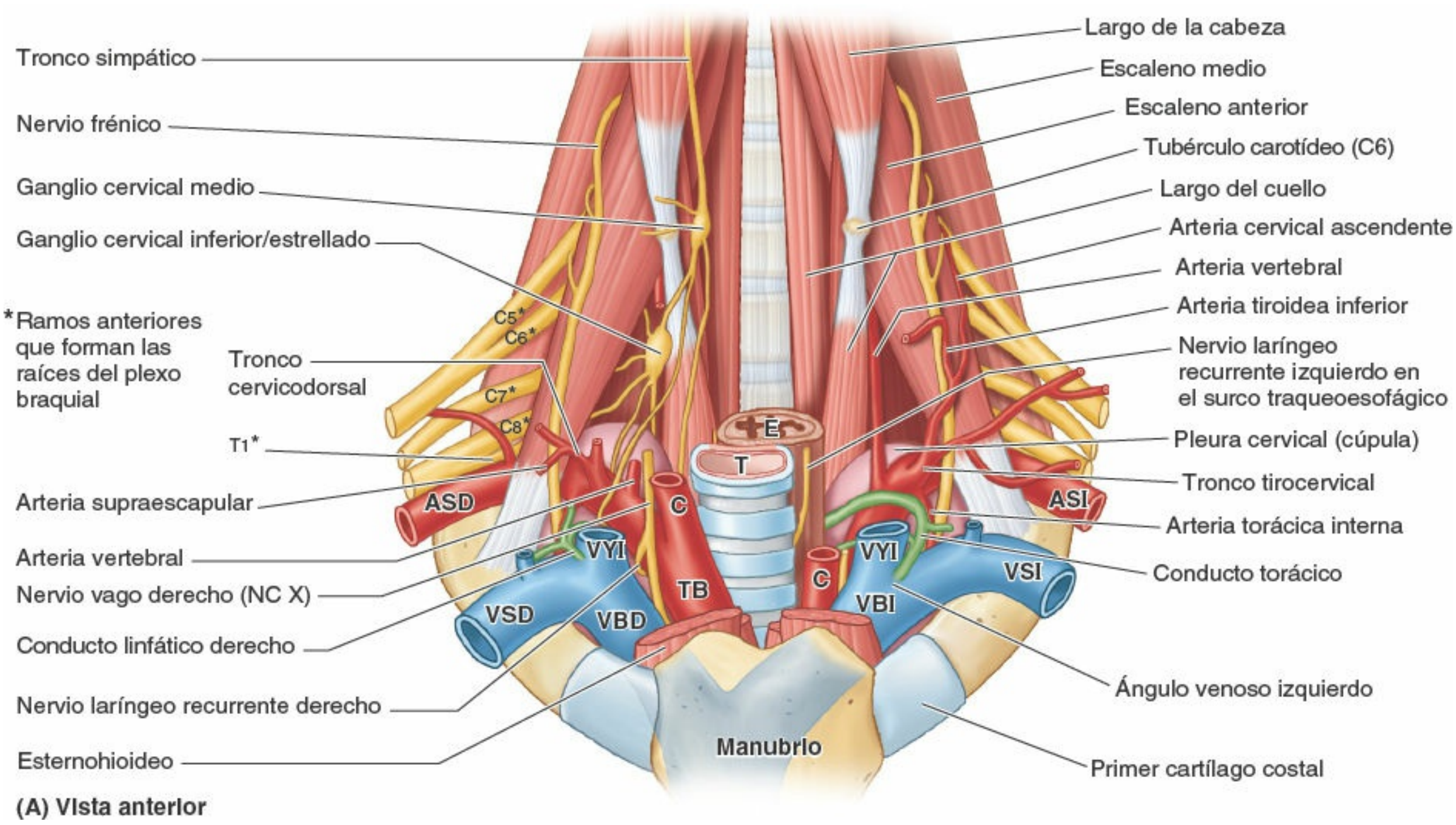

(A) Vista anterior

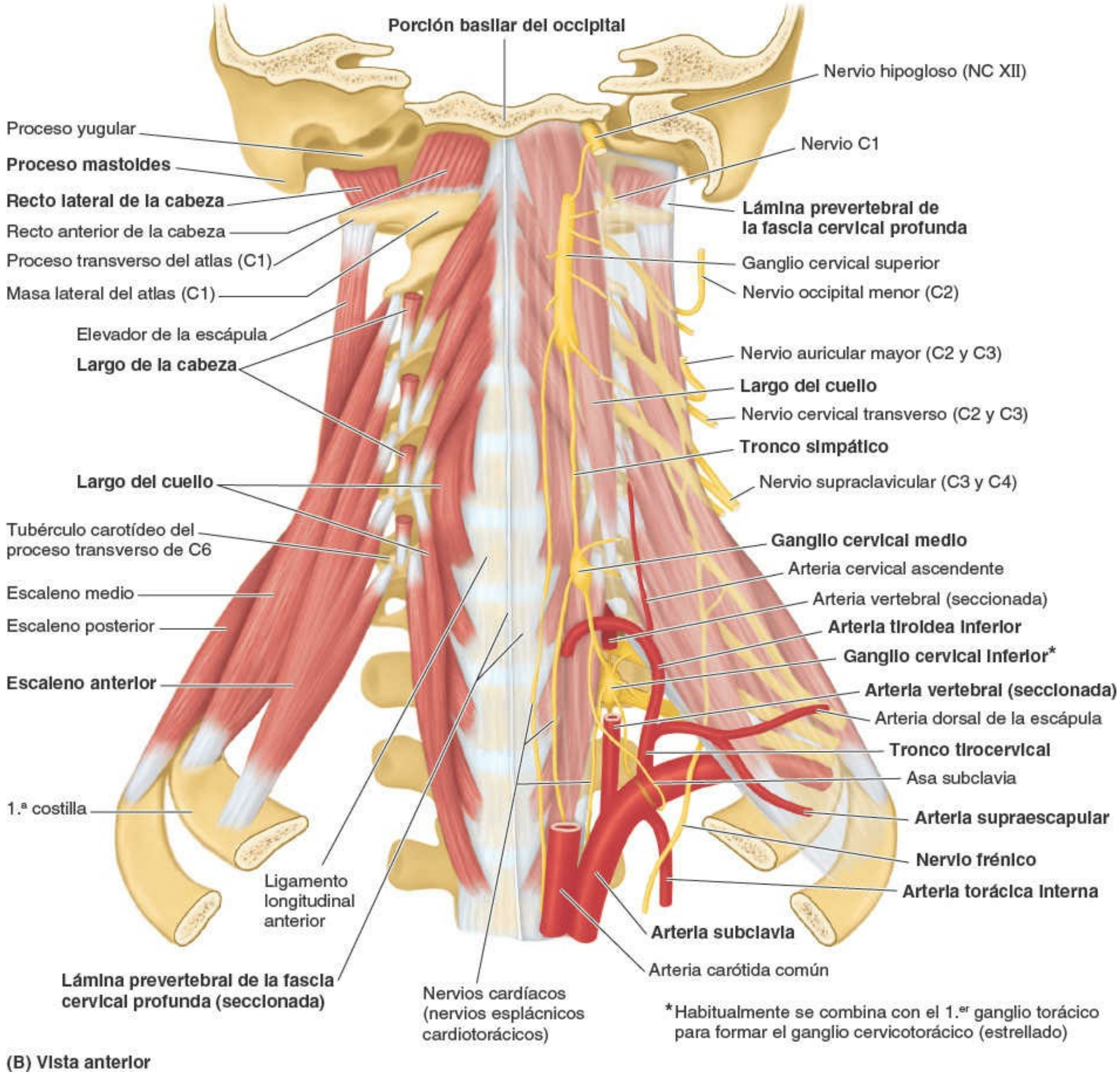

FIGURA 9-25. Raíz del cuello y región prevertebral. A) Se muestra una disección de la raíz del cuello. El plexo braquial y la tercera porción de la arteria subclavia emergen entre los músculos escalenos anterior y medio. Las venas braquiocefálicas, las primeras porciones de las arterias subclavias y las arterias torácicas internas, que se originan de las arterias subclavias, tienen una relación estrecha con la pleura cervical (cúpula). El conducto torácico termina en la raíz del cuello cuando entra en el ángulo venoso izquierdo. ASD, arteria subclavia derecha; ASI, arteria subclavia izquierda; C, carótida común; E, esófago; T, tráquea; TB, tronco braquiocefálico; VBD, vena braquiocefálica derecha; VBI, vena braquiocefálica izquierda; VSD, vena subclavia derecha; VSI, vena subclavia izquierda; VYI, vena yugular interna **B)** En esta disección de la región prevertebral y de la raíz del cuello, la lámina prevertebral de la fascia cervical profunda, las arterias y los nervios del lado derecho se han extirpado; el músculo largo de la cabeza se ha resecado en el lado derecho. En el lado izquierdo se visualizan el plexo cervical, que se origina de los ramos anteriores de C1-C4; el plexo braquial, que se origina de los ramos anteriores de C5-C8 y T1, y las ramas de la arteria subclavia.

Raíz del cuello

La **raíz del cuello** es la zona de unión entre el tórax y el cuello (fig. 9-25 A). Es el lado cervical de la *apertura superior del tórax*, a través de la cual pasan todas las estructuras que van desde el tórax a la cabeza o el miembro superior, y viceversa (v. fig. 4-7). El límite inferior de la raíz del cuello es la *apertura superior del tórax*, formada lateralmente por el 1.er par de costillas y sus cartílagos costales,

anteriormente por el manubrio del esternón y posteriormente por el cuerpo de la vértebra T1. Las estructuras viscerales de la raíz del cuello se describen en «Vísceras del cuello». Aquí sólo se describirán los elementos vasculonerviosos de la raíz del cuello.

ARTERIAS DE LA RAÍZ DEL CUELLO

El *tronco braquiocefálico* está cubierto anteriormente por los músculos esternohioideo y esternotiroideo derechos; es la rama más grande del arco de la aorta (fig. 9-25). Se origina en la línea media desde el comienzo del arco de la aorta, posterior al manubrio. Pasa superolateralmente hacia la derecha, donde se divide posterior a la articulación esternoclavicular en las arterias carótida común derecha y subclavia derecha. El tronco braquiocefálico normalmente no tiene ramas preterminales.

Las **arterias subclavias** irrigan los miembros superiores; además, envían ramas al cuello y al encéfalo (figs. 9-20 y 9-25). La **arteria subclavia derecha** se origina en el tronco braquiocefálico. La **arteria subclavia izquierda** se origina en el arco de la aorta, aproximadamente 1 cm distal a la arteria carótida común izquierda.

El **nervio vago izquierdo** discurre paralelo a la primera porción de la arteria (fig. 9-25 A). Aunque las arterias subclavias de ambos lados tienen orígenes diferentes, sus trayectos en el cuello se inician posteriormente a sus respectivas articulaciones esternoclaviculares cuando ascienden a través de la apertura superior del tórax y entran en la raíz del cuello.

Las arterias se arquean superolateralmente, alcanzando su punto más alto cuando pasan posteriormente a los *músculos escalenos anteriores.* A medida que las arterias empiezan a descender, desaparecen por detrás de la parte central de las clavículas. Cuando las arterias subclavias cruzan el borde externo de las primeras costillas, sus nombres cambian y se convierten en las arterias axilares. En relación con el músculo escaleno anterior se describen tres partes de cada arteria subclavia: la primera porción es medial al músculo, la segunda posterior a él y la tercera lateral (figs. 9-12 y 9-25 B). Las pleuras cervicales, los vértices de los pulmones y los troncos simpáticos se sitúan posteriores a la primera porción de las arterias. La tercera porción de la arteria subclavia se ha descrito previamente en este capítulo.

Las ramas de la arteria subclavia son:

- La *arteria vertebral,* la *arteria torácica interna* y el *tronco tirocervical.*
- El *tronco costocervical.*
- La *arteria dorsal de la escápula.*

La **porción cervical de la arteria vertebral** se origina en la primera porción de la arteria subclavia y asciende por el espacio piramidal formado entre los músculos escalenos y largos (del cuello y de la cabeza) (fig. 9-25). En el vértice superior del espacio, la arteria pasa profundamente para discurrir a través de los forámenes transversos de las vértebras C1-C6. Esta es la **porción vertebral de la arteria vertebral.** En ocasiones, la arteria vertebral puede entrar por un foramen más superior que el de la vértebra C6. En un 5 % de la población la arteria vertebral se

origina del arco de la aorta.

La **porción suboccipital (atloidea) de la arteria vertebral** discurre por un surco en el arco posterior del atlas antes de entrar en la cavidad craneal a través del foramen magno. La **porción craneal de la arteria vertebral** aporta ramas para la médula oblongada y la médula espinal, porciones del cerebelo y la duramadre de la fosa craneal posterior. En el borde inferior del puente en el tronco del encéfalo, las arterias vertebrales se unen para formar la *arteria basilar*, que participa en la formación del círculo arterial del cerebro (v. cap. 8).

La **arteria torácica interna** se origina en la cara anteroinferior de la arteria subclavia y pasa inferomedialmente hacia el interior del tórax. La porción cervical de esta arteria no tiene ramas en el cuello; su distribución torácica se ha descrito en el capítulo 4 (v. figs. 4-14 y 4-15 A).

El **tronco tirocervical** se origina en la cara anterosuperior de la primera porción de la arteria subclavia, cerca del borde medial del músculo escaleno anterior. Tiene cuatro ramas, de las cuales la mayor y más importante es la **arteria tiroidea inferior,** la principal arteria visceral del cuello, que irriga la laringe, la tráquea, el esófago y las glándulas tiroides y paratiroides, así como músculos adyacentes. Las otras ramas del tronco tirocervical son la arteria cervical ascendente, la arteria supraescapular y el tronco cervicodorsal (arteria cervical transversa). Las ramas de la arteria cervical transversa se han descrito previamente con la región cervical lateral. Las ramas terminales del tronco tirocervical son las arterias tiroidea inferior y cervical ascendente. Esta última es una pequeña arteria que envía ramas musculares a la porción superior del cuello y ramas espinales al interior de los forámenes intervertebrales.

El **tronco costocervical** se origina de la cara posterior de la segunda porción de la arteria subclavia (posterior al músculo escaleno anterior en el lado derecho [v. fig. 9-12] y, normalmente, justo medial a este músculo en el lado izquierdo). El tronco discurre posterosuperiormente y se divide en las arterias intercostal superior y cervical profunda, que irrigan los dos primeros espacios intercostales y los músculos cervicales posteriores profundos, respectivamente.

VENAS DE LA RAÍZ DEL CUELLO

Las dos grandes venas que terminan en la raíz del cuello son la VYE, que drena la sangre proveniente sobre todo de la piel cabelluda y la cara, y la variable **vena yugular anterior,** normalmente la más pequeña de las venas yugulares (v. figs. 9-16 y 9-21). La vena yugular anterior se origina habitualmente cerca del hueso hioides por confluencia de las venas submandibulares superficiales. Desciende por el tejido subcutáneo o profunda a la lámina superficial de la fascia cervical profunda entre la línea media anterior y el borde anterior del ECM. En la raíz del cuello, la vena yugular anterior gira lateralmente, posterior al ECM, y desemboca en la terminación de la VYE o en la vena subclavia. Superior al manubrio, las venas yugulares anteriores derecha e izquierda se unen generalmente a través de la línea media para formar el **arco venoso yugular** en el espacio supraesternal (v. fig. 9-17).

La **vena subclavia,** la continuación de la vena axilar, empieza en el borde lateral de la 1.ª costilla y termina cuando se une con la VYI (v. fig. 9-25 A). La vena

subclavia pasa sobre la 1.ª costilla anterior al tubérculo escaleno en paralelo a la arteria subclavia, pero está separada de ella por el músculo escaleno anterior. Normalmente sólo tiene una tributaria con nombre, la vena yugular externa (v. fig. 9-21).

La VYI termina posterior a la extremidad esternal de la clavícula, uniéndose con la vena subclavia para formar la vena braquiocefálica. Normalmente, esta unión se denomina **ángulo venoso** y es el punto donde el *conducto torácico* (lado izquierdo) y el *tronco linfático derecho* (lado derecho) drenan en la circulación venosa la linfa que se ha recogido de todo el cuerpo (v. fig. 9-49). A lo largo de su recorrido, la VYI está rodeada por la *vaina carotídea* (v. fig. 9-22).

NERVIOS DE LA RAÍZ DEL CUELLO

En la raíz del cuello hay tres pares de nervios principales: *1)* los nervios vagos, *2)* los nervios frénicos y *3)* los troncos simpáticos.

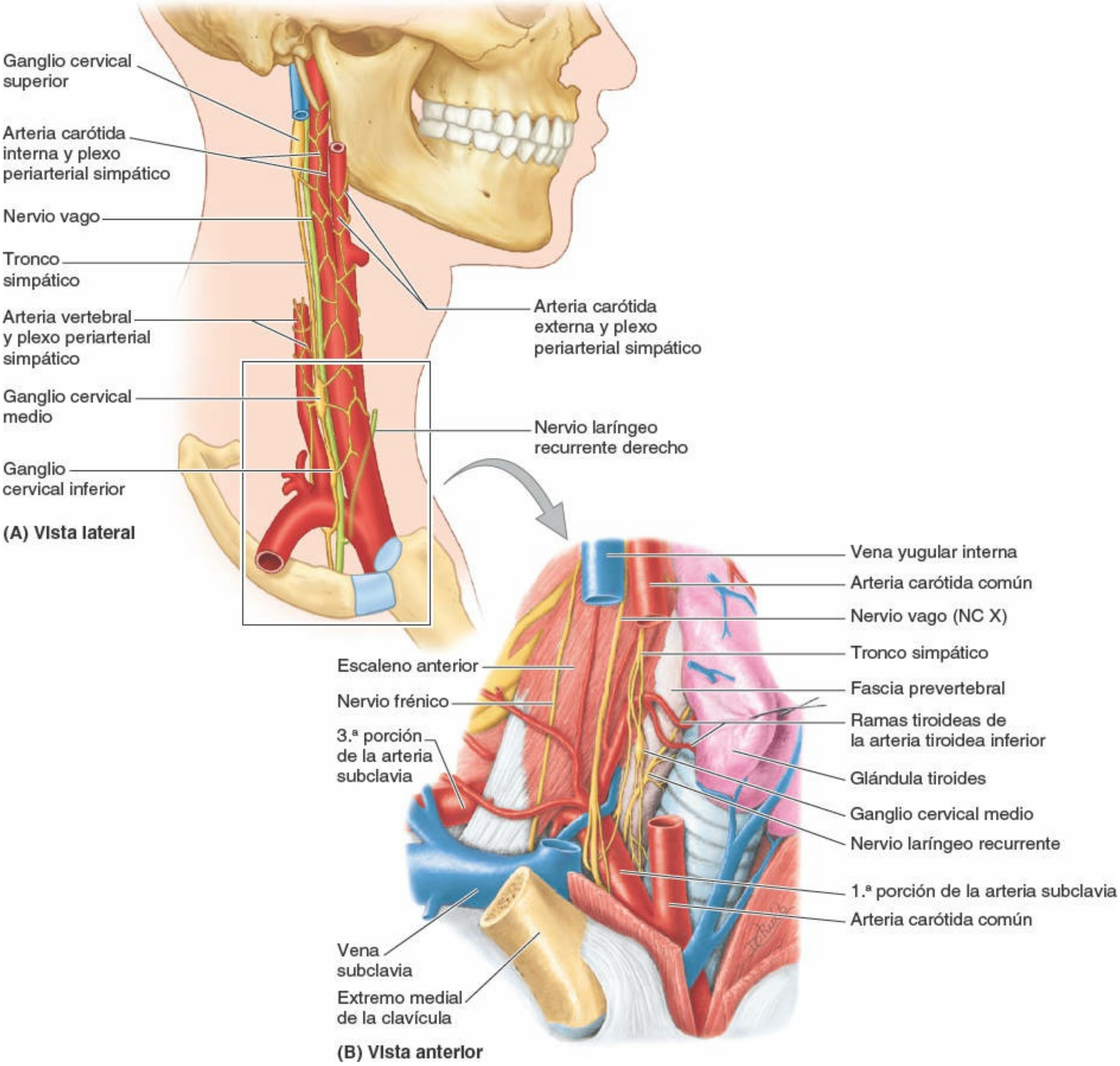

FIGURA 9-26. Nervios del cuello. A) Se muestran el tronco y los ganglios simpáticos cervicales, las arterias carótidas y los plexos periarteriales simpáticos que los rodean. **B)** En esta vista de la raíz del cuello *(lado*

derecho) se ha extirpado la clavícula y se han extraído secciones de la arteria carótida común y la vena yugular interna. El lóbulo derecho de la glándula tiroides se ha reclinado para mostrar los nervios y el ganglio (simpático) cervical medio.

Nervios vagos (NC X). Tras su salida por el foramen yugular, cada nervio vago discurre inferiormente por el cuello en la parte posterior de la vaina carotídea, en el ángulo entre la VYI y la arteria carótida común (figs. 9-22 y 9-26). El **nervio vago derecho** pasa anterior a la primera porción de la arteria subclavia y posterior a la vena braquiocefálica y la articulación esternoclavicular para entrar en el tórax. El **nervio vago izquierdo** desciende entre las arterias carótida común izquierda y la subclavia izquierda, y posterior a la articulación esternoclavicular para entrar en el tórax.

Los **nervios laríngeos recurrentes** se originan de los nervios vagos en la porción inferior del cuello (fig. 9-26). Tienen esencialmente la misma distribución en ambos lados; sin embargo, forman un asa alrededor de diferentes estructuras y a diferentes niveles a cada lado. El **nervio laríngeo recurrente derecho** gira inferior a la arteria subclavia derecha aproximadamente en el nivel vertebral T1-T2. El **nervio laríngeo recurrente izquierdo** gira inferior al arco de la aorta aproximadamente en T4-T5. Tras formar el asa, los nervios laríngeos recurrentes ascienden superiormente hacia la cara posteromedial de la glándula tiroides (figs. 9-25, 9-27 B y 9-28), donde ascienden por el *surco traqueoesofágico,* inervando la tráquea y el esófago, y todos los músculos intrínsecos de la laringe excepto el cricotiroideo.

Los **ramos cardíacos del NC X** se originan en el cuello (fig. 9-25 B) y en el tórax, y transportan fibras parasimpáticas presinápticas y aferentes viscerales hacia el plexo nervioso cardíaco (v. fig. 4-69 C).

Nervios frénicos. Los nervios frénicos se forman en los bordes laterales de los músculos escalenos anteriores (v. figs. 9-25 A y 9-26 B), principalmente a partir del nervio C4, con contribuciones de C3 y C5. Los nervios frénicos descienden anteriores a los músculos escalenos anteriores, cubiertos por las VYI y los ECM. Pasan profundos a la lámina prevertebral de la fascia cervical profunda, entre las arterias y venas subclavias, y continúan a través del tórax para inervar al diafragma. Los nervios frénicos son importantes porque, además de su distribución sensitiva, proporcionan la única inervación motora de su mitad correspondiente del diafragma (v. detalles en cap. 4).

Troncos simpáticos. La **porción cervical de los troncos simpáticos** se sitúa anterolateral a la columna vertebral y se extiende superiormente hasta el nivel de la vértebra C1 o de la base del cráneo (figs. 9-25 B y 9-26). Los troncos simpáticos no reciben ramos comunicantes blancos en el cuello (recuérdese que los ramos comunicantes blancos no están asociados a los nervios espinales cervicales T1-L2 o 3). La porción cervical de los troncos contiene tres **ganglios simpáticos cervicales:** superior, medio e inferior. Estos ganglios reciben fibras presinápticas conducidas al tronco por los nervios espinales torácicos superiores y sus ramos comunicantes blancos asociados, que luego ascienden a través del tronco simpático hacia los ganglios. Después de establecer sinapsis con las neuronas postsinápticas en los ganglios simpáticos cervicales, las neuronas postsinápticas envían fibras a:

1. Los nervios espinales cervicales, a través de *ramos comunicantes grises.*

2. Las vísceras torácicas, a través de los *nervios esplácnicos cardiopulmonares.*
3. La cabeza y las vísceras del cuello, a través de *ramos arteriales cefálicos.*

Las últimas fibras acompañan a las arterias como *plexos periarteriales simpáticos*, especialmente las arterias vertebral y carótidas interna y externa (fig. 9-26).

En un 80 % de la población, el **ganglio cervical inferior** se fusiona con el primer ganglio torácico para formar el gran **ganglio cervicotorácico (ganglio estrellado).** Este ganglio con forma de estrella se sitúa anterior al proceso transverso de la vértebra C7, justo superior al cuello de la 1.ª costilla a cada lado y posterior al origen de la arteria vertebral (v. fig. 9-25 B). Algunas fibras postsinápticas pasan desde el ganglio a través de ramos comunicantes grises hacia los ramos anteriores de los nervios espinales C7 y C8 (raíces del plexo braquial), y otras fibras pasan hacia el corazón a través del *nervio cardíaco cervical inferior* (un nervio esplácnico cardiopulmonar), que pasa a lo largo de la tráquea hacia el *plexo cardíaco* profundo. Otras fibras pasan a través de ramos arteriales y contribuyen al plexo nervioso periarterial simpático situado alrededor de la arteria vertebral mientras discurre hacia el interior de la cavidad craneal (fig. 9-26 A).

El **ganglio cervical medio,** el más pequeño de los tres ganglios, en ocasiones está ausente. Cuando está presente, se sitúa en la cara anterior de la arteria tiroidea inferior, a nivel del cartílago cricoides y del proceso transverso de la vértebra C6, inmediatamente anterior a la arteria vertebral (figs. 9-26 y 9-28). Las fibras postsinápticas pasan desde el ganglio a través de ramos comunicantes grises hacia los ramos anteriores de los nervios espinales C5 y C6, y a través de un nervio cardíaco cervical medio (esplácnico cardiopulmonar) hacia el corazón; a partir de ramos arteriales, forman los plexos periarteriales para la glándula tiroides.

El **ganglio cervical superior** se localiza al nivel de las vértebras C1 y C2 (v. figs. 9-25 B y 9-26 A). Debido a su gran tamaño, constituye un buen punto de referencia para la localización del tronco simpático, pero puede ser necesario distinguirlo del gran ganglio inferior (nodoso) del vago (NC X) cuando está presente. Las fibras postsinápticas pasan desde este ganglio a través de ramos arteriales cefálicos para formar el plexo simpático carotídeo interno y entrar luego en la cavidad craneal (v. fig. 9-26). Este ganglio también envía ramos arteriales para la arteria carótida externa y ramos grises para los ramos anteriores de los cuatro nervios espinales cervicales superiores. Otras fibras postsinápticas pasan desde el ganglio hacia el plexo nervioso cardíaco a través de un **nervio cardíaco cervical superior** (esplácnico cardiopulmonar; v. cap. 4).

CUADRO CLÍNICO

ESTRUCTURAS PROFUNDAS DEL CUELLO

Bloqueo del ganglio cervicotorácico

La inyección de un anestésico alrededor del gran ganglio cervicotorácico bloquea la transmisión de estímulos a través de los ganglios cervicales y

torácico superior. Este *bloqueo ganglionar* puede eliminar espasmos vasculares que afectan al encéfalo y a los miembros superiores. También es útil para decidir si la resección quirúrgica del ganglio beneficiará a un paciente con una excesiva vasoconstricción en el miembro homolateral.

Lesión del tronco simpático en el cuello

Una *lesión del tronco simpático en el cuello* provoca una alteración simpática denominada *síndrome de Horner*, que se caracteriza por:

- Contracción de la pupila *(miosis)*, provocada por la parálisis del músculo dilatador de la pupila (v. cap. 8).
- Caída del párpado superior *(ptosis)*, provocada por parálisis del músculo liso (tarsal) entremezclado con el músculo estriado del elevador del párpado superior.
- Depresión del ojo *(enoftalmos)*, probablemente causada por parálisis del músculo liso (orbitario) rudimentario en el suelo de la órbita.
- Vasodilatación y ausencia de sudoración en la cara y el cuello *(anhidrosis)*, provocadas por pérdida de la inervación simpática (vasoconstrictora) de los vasos sanguíneos y las glándulas sudoríparas.

Puntos fundamentales

ESTRUCTURAS PROFUNDAS DEL CUELLO

Músculos prevertebrales. Los músculos prevertebrales, profundos a la lámina prevertebral de la fascia cervical profunda, están divididos en músculos vertebrales anteriores y laterales por el plano vasculonervioso de los plexos cervical y braquial y la arteria subclavia. ● Los músculos vertebrales anteriores flexionan la cabeza y el cuello; sin embargo, este movimiento normalmente se produce por acción de la gravedad junto con la contracción excéntrica de los extensores del cuello. ● Por tanto, los músculos vertebrales anteriores se utilizan principalmente cuando este movimiento se realiza contra resistencia, iniciando probablemente el movimiento, mientras que la fuerza de este corre a cargo del ECM. ● Los músculos vertebrales laterales flexionan lateralmente el cuello, participan en la rotación del cuello y fijan o elevan las costillas más altas durante la inspiración forzada.

Raíz del cuello. Las ramas del arco de la aorta se bifurcan y/o atraviesan la raíz del cuello, y las ramas de la arteria subclavia también se originan aquí. ● La VYI y la vena subclavia convergen en la raíz del cuello para constituir las venas braquiocefálicas. ● Los troncos linfáticos principales (conducto linfático derecho y conducto torácico) se introducen en los ángulos venosos formados por la convergencia de estas venas. ● Los nervios frénico y vago entran en el tórax pasando anteriores a las arterias subclavias y posteriores a las venas braquiocefálicas. ● Los troncos simpáticos y los nervios laríngeos recurrentes atraviesan la raíz del cuello por detrás de las arterias, al igual que las estructuras viscerales (tráquea y esófago). ● La porción cervical de los troncos simpáticos incluye tres ganglios simpáticos cervicales (inferior, medio y superior), en los cuales las fibras presinápticas de la médula espinal torácica superior hacen sinapsis con las neuronas postsinápticas. ● Estas neuronas envían fibras a los nervios espinales cervicales, a través de ramos comunicantes grises; a la cabeza y las vísceras del cuello, a través de ramos arteriales cefálicos y plexos periarteriales, y a las vísceras torácicas, a través de nervios cardíacos (esplácnicos cardiopulmonares).

VÍSCERAS DEL CUELLO

Las vísceras cervicales están dispuestas en tres capas, denominadas según su función principal (fig. 9-27). De superficial a profunda son:

1. La *capa endocrina:* las glándulas tiroides y paratiroides.
2. La *capa respiratoria:* la laringe y la tráquea.
3. La *capa alimentaria:* la faringe y el esófago.

Capa endocrina de las vísceras cervicales

Las vísceras cervicales de la **capa endocrina** forman parte del sistema endocrino corporal de glándulas secretoras de hormonas sin conducto excretor. La *glándula tiroides* es la glándula endocrina más grande del organismo. Produce *hormonas tiroideas,* que controlan la tasa de metabolismo, y *calcitonina,* una hormona que controla el metabolismo del calcio. Esta glándula actúa sobre todas las áreas del organismo, con excepción de ella misma y del bazo, los testículos y el útero. La hormona producida por las *glándulas paratiroides,* la *parathormona* (PTH), controla el metabolismo del fósforo y el calcio en la sangre. Las glándulas paratiroides actúan sobre el esqueleto, los riñones y el intestino.

GLÁNDULA TIROIDES

La **glándula tiroides** se sitúa profunda a los músculos esternotiroideos y esternohioideos, localizándose anteriormente en el cuello, a nivel de las vértebras C5-T1 (fig. 9-27). Está compuesta sobre todo por los **lóbulos** derecho e izquierdo, anterolaterales a la laringe y la tráquea. Un **istmo** relativamente delgado une los lóbulos sobre la tráquea, normalmente anterior a los anillos traqueales segundo y tercero. Se encuentra rodeada por una delgada **cápsula fibrosa,** que envía tabiques hacia la profundidad de la glándula. La cápsula está fijada mediante tejido conectivo denso al cartílago cricoides y a los anillos traqueales superiores. Externa a la cápsula hay una vaina fascial laxa formada por la porción visceral de la lámina pretraqueal de la fascia cervical profunda.

Arterias de la glándula tiroides. La glándula tiroides, altamente vascularizada, se encuentra irrigada por las *arterias tiroideas* superiores e inferiores (figs. 9-27 B y 9-28). Estos vasos se sitúan entre la cápsula fibrosa y la vaina fascial laxa. Normalmente, las primeras ramas de las arterias carótidas externas, las **arterias tiroideas superiores,** descienden hacia los polos superiores de la glándula, perforan la lámina pretraqueal de la fascia cervical profunda y se dividen en ramas anterior y posterior, que irrigan principalmente las caras anterosuperiores de la glándula.

Las **arterias tiroideas inferiores,** las ramas más grandes de los troncos tirocervicales que se originan de las arterias subclavias, discurren superomedialmente posteriores a las vainas carotídeas para alcanzar la cara posterior de la *glándula tiroides.* Se dividen en varias ramas que perforan la lámina pretraqueal de la fascia cervical profunda e irrigan la cara posteroinferior, incluyendo los **polos inferiores de la glándula.** Las arterias tiroideas inferiores y superiores derechas e izquierdas se anastomosan ampliamente dentro de la glándula y aseguran su irrigación, además de

proporcionar una posible circulación colateral entre las arterias subclavias y carótidas externas.

En un 10 % de la población, una pequeña **arteria tiroidea ima** impar se origina del tronco braquiocefálico (v. cuadro clínico «Arteria tiroidea ima»); no obstante, puede originarse del arco de la aorta o de las arterias carótida común derecha, subclavia derecha o torácica interna derecha. Cuando está presente, esta pequeña arteria asciende por la cara anterior de la tráquea, proporcionando pequeñas ramas para ella. La arteria continúa hasta el istmo de la glándula tiroides, donde se divide y la irriga.

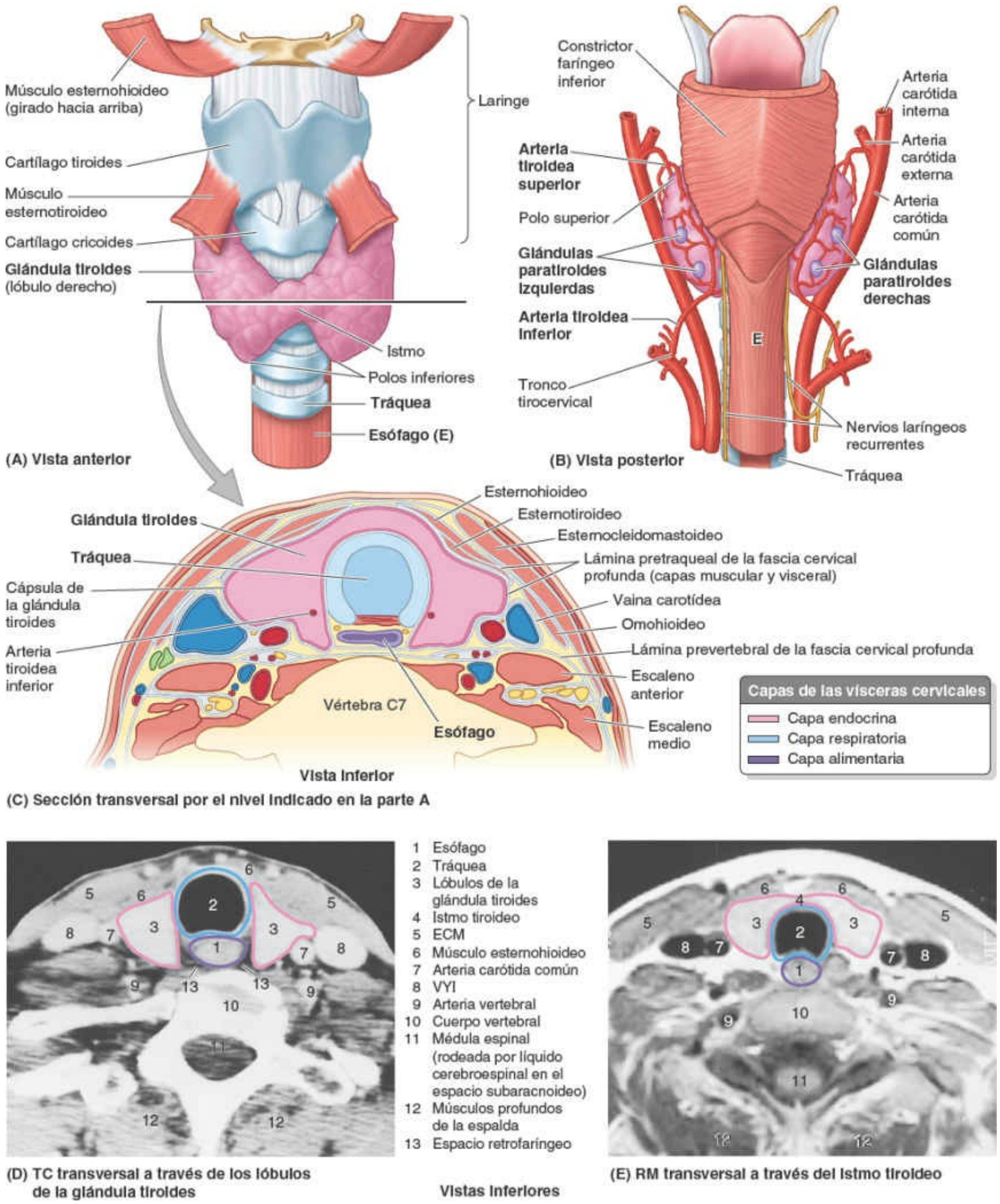

FIGURA 9-27. Relaciones de la glándula tiroides. A) Los músculos esternotiroideos se han seccionado para mostrar los lóbulos de la glándula tiroides normal. El istmo se localiza anterior a los anillos traqueales segundo y tercero. **B)** Las glándulas paratiroides normalmente se encuentran rodeadas por la cápsula fibrosa de la cara posterior de la glándula tiroides. **C** a **E)** Se indican las láminas funcionales de las vísceras cervicales. Los niveles de las imágenes radiológicas son cercanos al indicado en la parte **C.** (Parte **D** por cortesía del Dr. M. Keller, Medical Imaging, University of Toronto, Toronto, Ontario, Canada. Parte **E** por cortesía del Dr. W. Kucharczyk, Professor and Neuroradiologist Senior Scientist, Department of Medical Resonance Imaging, University Health Network, Toronto, Ontario, Canada.)

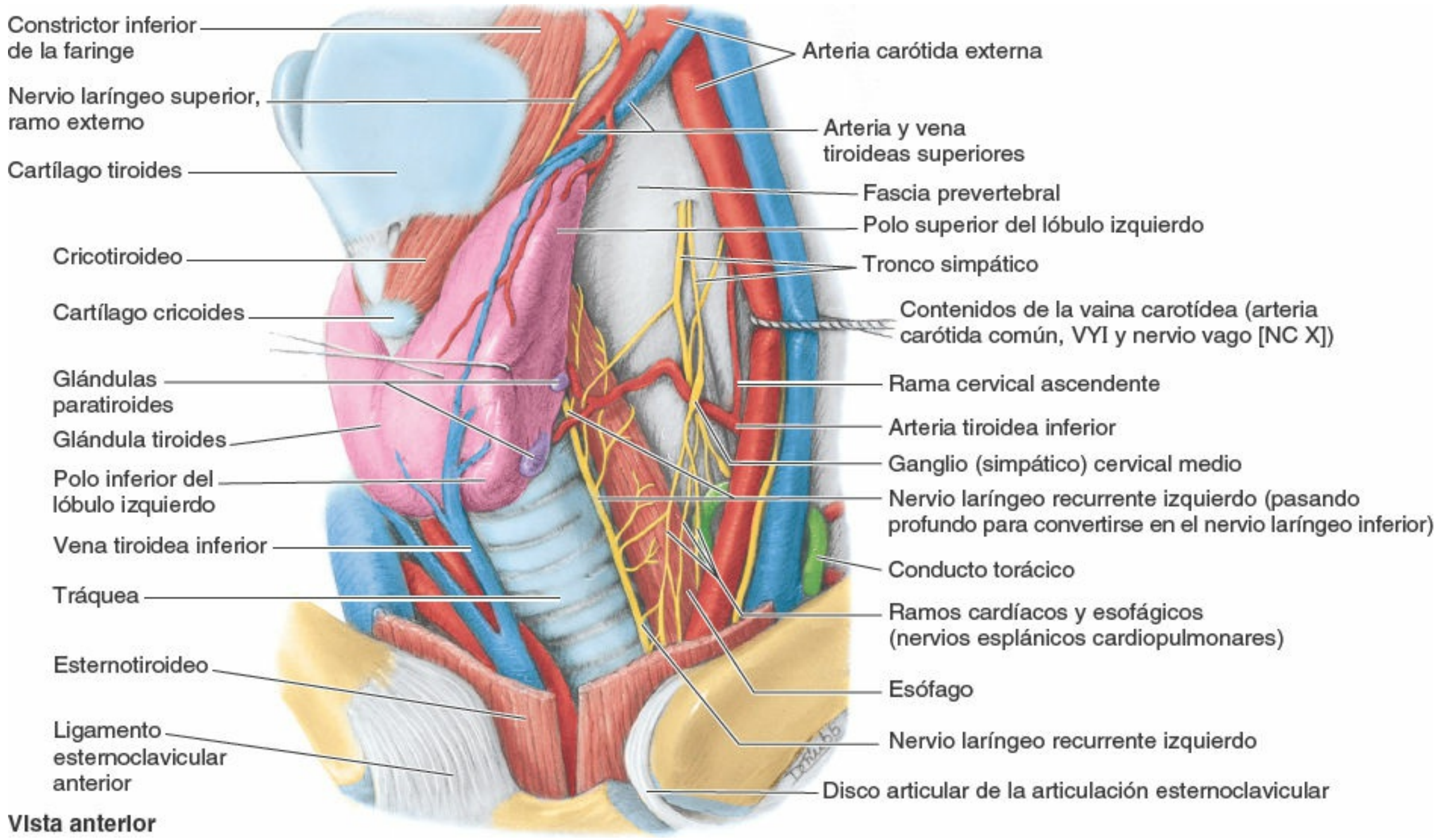

FIGURA 9-28. Disección del lado izquierdo de la raíz del cuello. Las vísceras (glándula tiroides, tráquea y esófago) se han reclinado hacia la derecha, y los contenidos de la vaina carotídea izquierda se han reclinado hacia la izquierda. La vena tiroidea media no se ve debido a que se ha seccionado para permitir las citadas maniobras. Se muestran las glándulas paratiroides izquierdas en las caras posteriores del lóbulo izquierdo de la glándula tiroides. El nervio laríngeo recurrente asciende al lado de la tráquea, en el ángulo entre la tráquea y el esófago. El conducto torácico pasa lateralmente, posterior a los contenidos de la vaina carotídea, mientras que el tronco tirocervical discurre medialmente. VYI, vena yugular interna.

Venas de la glándula tiroides. Normalmente, tres pares de venas tiroideas constituyen el **plexo venoso tiroideo** en la cara anterior de la glándula tiroides y la tráquea (figs. 9-28 y 9-29). Las **venas tiroideas superiores** acompañan a las arterias tiroideas superiores y drenan los **polos superiores** de la glándula tiroides; las **venas tiroideas medias** discurren por trayectos esencialmente paralelos al de las arterias tiroideas inferiores sin acompañarlas, y drenan la porción media de los lóbulos. Las **venas tiroideas inferiores,** normalmente independientes, drenan los polos inferiores. Las venas tiroideas superiores y medias desembocan en las VYI, y las inferiores drenan en las venas braquiocefálicas posteriormente al manubrio.

Drenaje linfático de la glándula tiroides. Los vasos linfáticos de la glándula tiroides discurren por el tejido conectivo interlobulillar, normalmente cerca de las arterias; comunican con una red capsular de vasos linfáticos. Desde aquí, los vasos pasan inicialmente hacia los **nódulos linfáticos prelaríngeos, pretraqueales** y **paratraqueales.** Los nódulos prelaríngeos drenan a su vez en los nódulos linfáticos cervicales superiores, y los nódulos pretraqueales y paratraqueales drenan en los nódulos cervicales profundos inferiores (fig. 9-30). Lateralmente, vasos linfáticos localizados a lo largo de las venas tiroideas superiores pasan directamente a los nódulos linfáticos cervicales profundos inferiores. Algunos vasos linfáticos pueden drenar en los *nódulos linfáticos braquiocefálicos* o en el *conducto torácico* (fig. 9-28).

Nervios de la glándula tiroides. Los nervios de la glándula tiroides derivan de los *ganglios* (simpáticos) *cervicales superior*, *medio* e *inferior* (figs. 9-26 y 9-28).

Llegan a la glándula a través de los *plexos periarteriales cardíacos* y *tiroideos superior* e *inferior* que acompañan a las arterias tiroideas. Estas fibras son vasomotoras, no secretomotoras. Causan constricción de los vasos sanguíneos. La secreción endocrina de la glándula tiroides es regulada hormonalmente por la hipófisis.

GLÁNDULAS PARATIROIDES

Las **glándulas paratiroides,** pequeñas, aplanadas y ovoides, normalmente se sitúan fuera de la cápsula tiroidea en la mitad medial de la cara posterior de cada lóbulo de la glándula tiroides, dentro de su vaina (figs. 9-27 B, 9-28 y 9-31 A). Las **glándulas paratiroides superiores** habitualmente se localizan a poco más de 1 cm superiores al punto de entrada de las arterias tiroideas inferiores en la glándula tiroides. Las **glándulas paratiroides inferiores** suelen encontrarse a poco más de 1 cm inferiores al punto de entrada arterial (Skandalakis et al., 1995).

La mayor parte de la población tiene cuatro glándulas paratiroides. Un 5 % tiene más, y algunos sólo tienen dos. Las glándulas paratiroides superiores, de posición más constante que las inferiores, se localizan con frecuencia a nivel del borde inferior del cartílago cricoides. Normalmente, las glándulas paratiroides inferiores suelen estar cerca de los polos inferiores de la glándula tiroides, aunque pueden situarse en localizaciones diversas (fig. 9-31 B). En el 1 % a 5 % de la población se encuentra una glándula paratiroides inferior profunda en el mediastino superior (Norton y Wells, 1994).

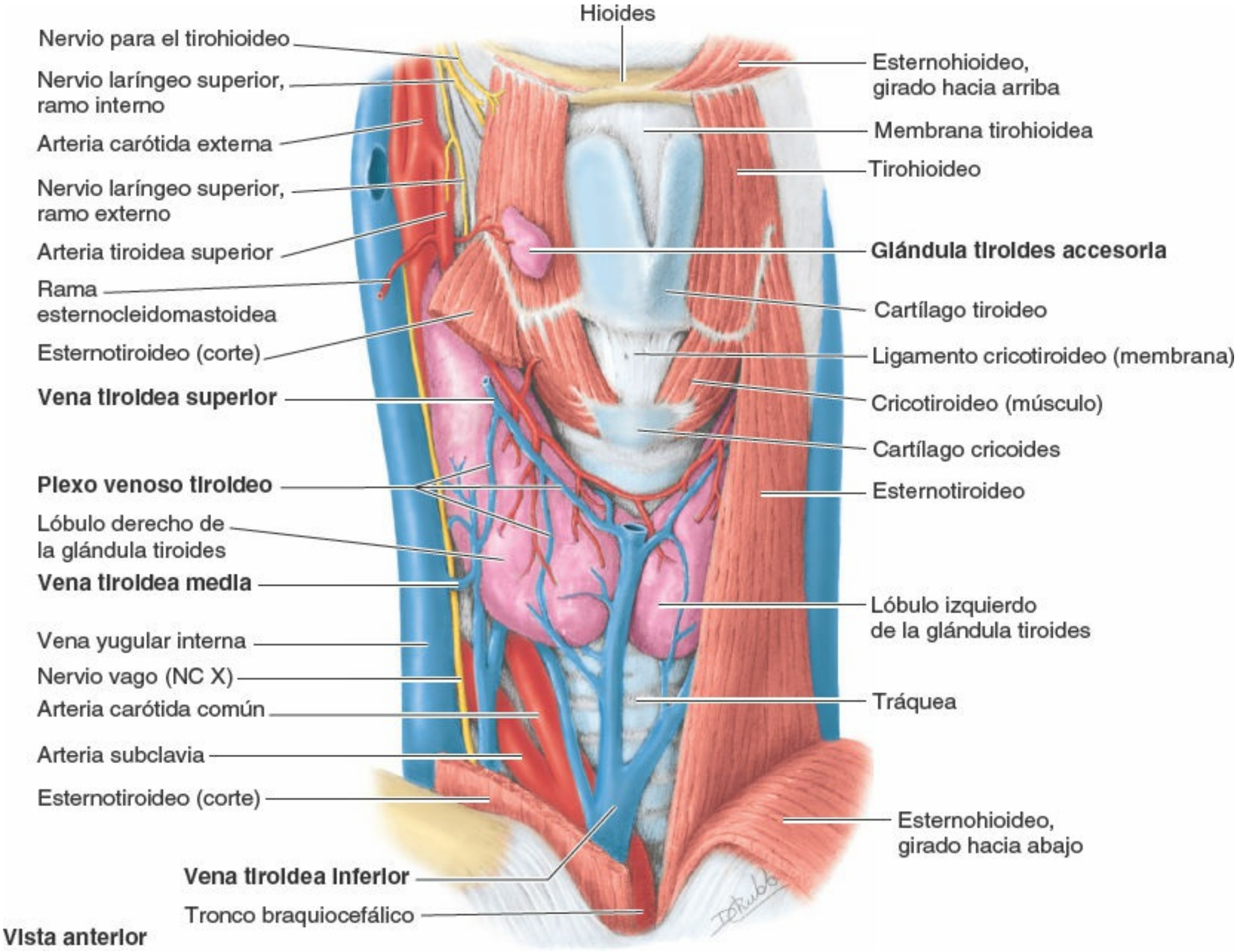

FIGURA 9-29. Glándula tiroides. Se muestra una disección de la cara anterior del cuello. En este espécimen hay una pequeña glándula tiroides accesoria a la derecha, localizada sobre el músculo tirohioideo, lateral al cartílago tiroides. La arteria tiroidea superior se distribuye principalmente por la porción anterosuperior de la glándula.

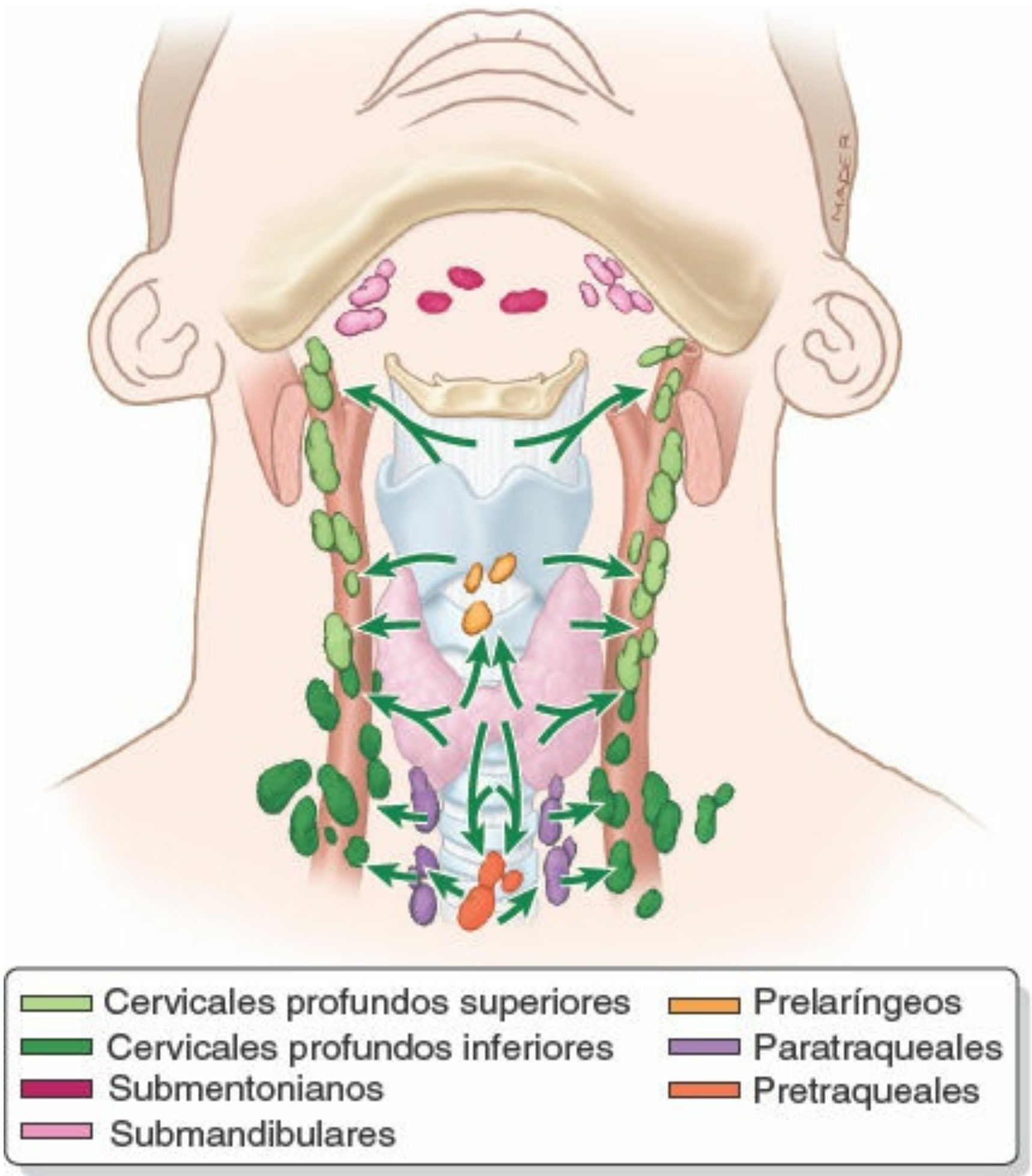

FIGURA 9-30. Drenaje linfático de la glándula tiroides, la laringe y la tráquea. Las *flechas* indican la dirección del flujo de linfa.

Vasos de las glándulas paratiroides. Dado que las *arterias tiroideas inferiores* proporcionan la irrigación principal de la cara posterior de la glándula tiroides donde se localizan las glándulas paratiroides, normalmente las irrigan ramas de estas arterias (figs. 9-27 B y 9-31 A). Sin embargo, también pueden estar irrigadas por ramas de las arterias tiroideas superiores, la arteria tiroidea ima o las arterias laríngeas, traqueales y esofágicas. Las **venas paratiroideas** drenan en el *plexo venoso tiroideo* de la glándula tiroides y la tráquea (fig. 9-29). Los *vasos linfáticos* de las glándulas paratiroides drenan, con los de la glándula tiroides, en los nódulos linfáticos cervicales profundos y los nódulos linfáticos paratraqueales (fig. 9-30).

Nervios de las glándulas paratiroides. La inervación de las glándulas paratiroides es abundante; deriva de ramos tiroideos de los ganglios simpáticos cervicales (v. fig. 9-26). Al igual que los nervios de la glándula tiroides, son vasomotores, pero no secretomotores, ya que estas glándulas se regulan hormonalmente.

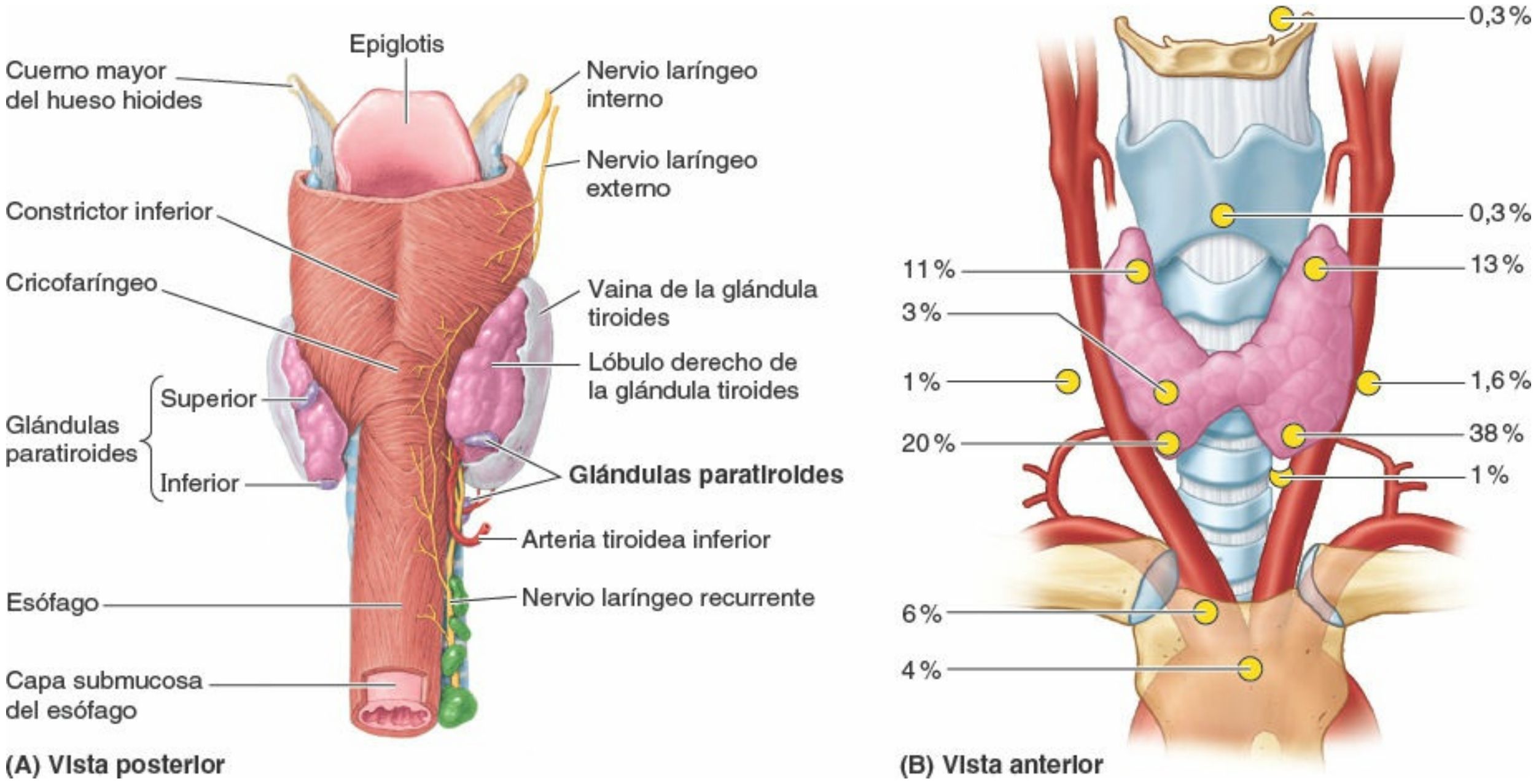

FIGURA 9-31. **Glándulas tiroides y paratiroides. A)** La vaina tiroidea se ha disecado desde la cara posterior de la glándula tiroides para mostrar las tres glándulas paratiroides que engloba. Las dos glándulas paratiroides del lado derecho están bastante bajas, y la glándula inferior se encuentra por debajo de la glándula tiroides. **B)** Se muestran los lugares y las frecuencias del tejido glandular paratiroideo aberrante.

Capa respiratoria de las vísceras cervicales

Las vísceras de la **capa respiratoria,** la *laringe* y la *tráquea*, participan en las funciones respiratorias corporales. Las principales funciones de las vísceras cervicales respiratorias son:

- Dirigir el aire y el alimento hacia la vía respiratoria y el esófago, respectivamente.
- Proporcionar una vía aérea permeable y un mecanismo que permita sellarla de manera temporal (una «válvula»).
- Producir la voz.

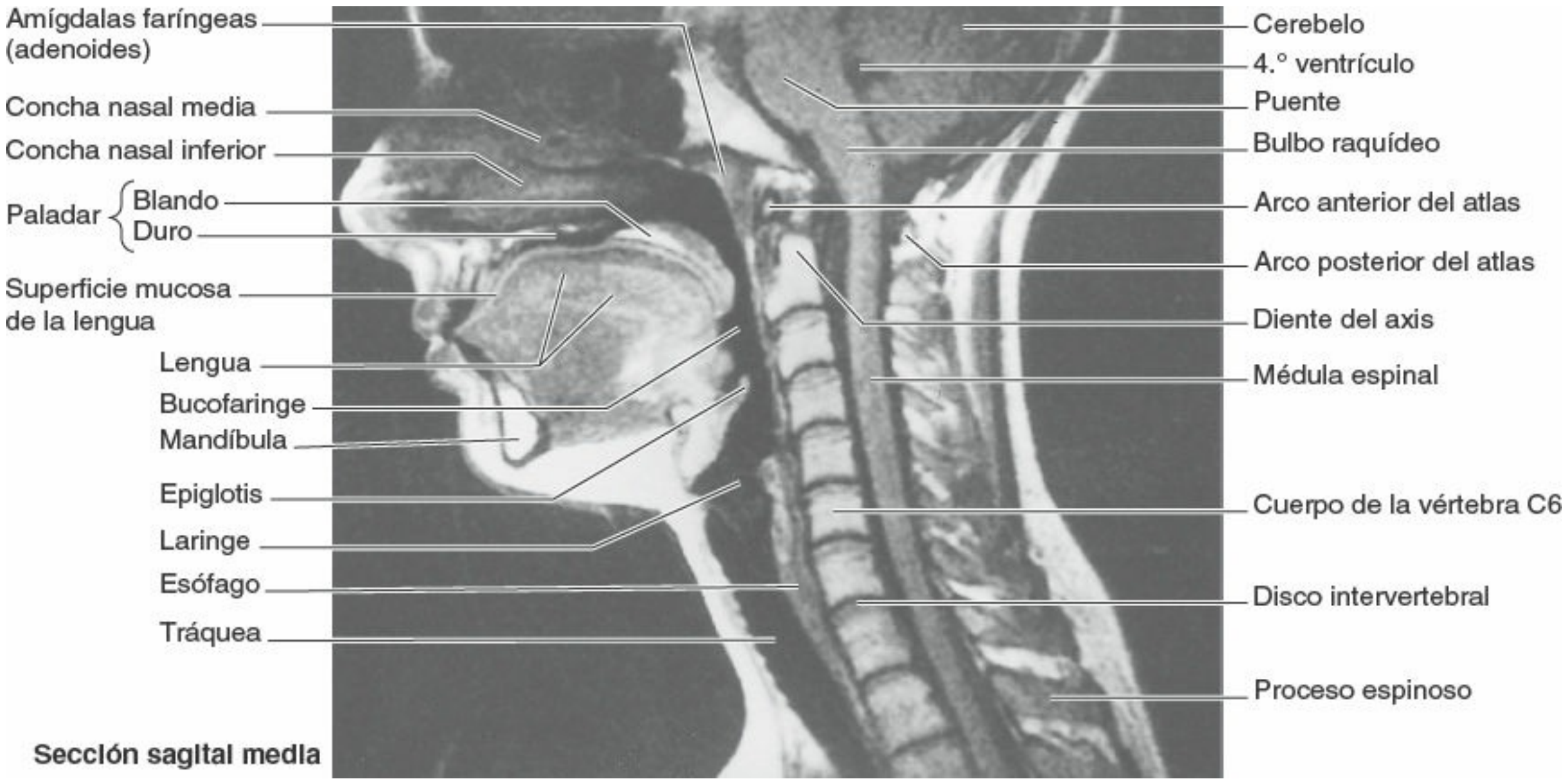

FIGURA 9-32. RM sagital media de la cabeza y el cuello. Dado que los trayectos del aire y la comida comparten la bucofaringe, debe producirse la separación de la comida y el aire para continuar en la tráquea (anterior) y el esófago (posterior). (Cortesía del Dr. W. Kucharczyk, University Health Network, Toronto, Ontario, Canada.)

LARINGE

La **laringe** es el complejo órgano de producción de la voz (la «caja de voz»); se compone de nueve cartílagos conectados por membranas y ligamentos, y contiene los *pliegues (cuerdas) vocales.* La laringe se encuentra en la parte anterior del cuello, a nivel de los cuerpos de las vértebras C3-C6 (fig. 9-32). Conecta la porción inferior de la faringe (bucofaringe) con la tráquea. Aunque habitualmente es más conocida por su papel como mecanismo de fonación para la producción de la voz, su función más esencial es proteger las vías respiratorias, especialmente durante la deglución, cuando actúa como un «esfínter» o «válvula» del tracto respiratorio inferior y mantiene así una vía aérea permeable.

Esqueleto laríngeo. El esqueleto de la laringe está *constituido por nueve cartílagos:* tres son impares (tiroides, cricoides y epiglótico) y los otros tres pares (aritenoides, corniculado y cuneiforme) (fig. 9-33 A y B).

El **cartílago tiroides** es el mayor de los cartílagos; su borde superior se sitúa frente a la vértebra C4. Los dos tercios inferiores de sus dos **láminas,** con forma de escudo, están fusionados anteriormente en el plano medio y forman la **prominencia laríngea** (fig. 9-33 A y D). Esta prominencia («nuez de Adán») se encuentra claramente marcada en los hombres, pero en las mujeres es raramente visible. Por encima de esta prominencia, las láminas divergen para formar una **incisura tiroidea superior** en forma de V. La **incisura tiroidea inferior,** menos profunda, es una ligera hendidura en el centro del borde inferior del cartílago.

El borde posterior de cada lámina se proyecta superiormente como el **cuerno superior** e inferiormente como el **cuerno inferior.** El borde superior y los cuernos superiores se unen al hioides mediante la **membrana tirohioidea** (fig. 9-33 A y B). La porción media, gruesa, de esta membrana constituye el **ligamento tirohioideo medio;** sus porciones laterales forman los **ligamentos tirohioideos laterales.**

Los cuernos inferiores se articulan con las caras laterales del cartílago cricoides mediante las **articulaciones cricotiroideas** (fig. 9-33 B). Los movimientos principales en estas articulaciones son la rotación y el deslizamiento del cartílago tiroides, que provocan cambios en la longitud de los pliegues vocales. El **cartílago cricoides** tiene una forma parecida a un anillo de sello con su aro orientado anteriormente. Esta abertura anular del cartílago tiene el diámetro de un dedo de tamaño medio. La porción posterior (sello) del cartílago cricoides es la **lámina,** y la porción anterior (aro) es el **arco** (fig. 9-33 A). Aunque es mucho más pequeño que el cartílago tiroides, el cartílago cricoides es más grueso y más fuerte, y es el único anillo completo de cartílago que rodea una parte de la vía aérea. Se une al borde inferior del cartílago tiroides mediante el **ligamento cricotiroideo medio** y al primer anillo traqueal mediante el **ligamento cricotraqueal.** El ligamento cricotiroideo medio puede notarse como una zona blanda durante la palpación inferior al cartílago tiroides, en la zona en que la laringe está más próxima a la piel y es más accesible.

Los dos **cartílagos aritenoides** son cartílagos piramidales con tres caras que se

articulan con las porciones laterales del borde superior de la lámina del cartílago cricoides (fig. 9-33 B). Cada cartílago tiene superiormente un vértice, un proceso vocal anteriormente y un gran proceso muscular que se proyecta lateralmente desde su base. El **vértice** soporta al cartílago corniculado y se une al pliegue aritenoepiglótico. El **proceso vocal** proporciona la inserción posterior para el ligamento vocal, y el muscular actúa como palanca en la cual se insertan los músculos cricoaritenoideos posterior y lateral. Las **articulaciones cricoaritenoideas,** localizadas entre las bases de los cartílagos aritenoides y las caras superolaterales de la lámina del cartílago cricoides (fig. 9-33 B y E), permiten el deslizamiento de los cartílagos aritenoides, alejándose o aproximándose entre sí, la basculación anterior y posterior, y la rotación. Estos movimientos son importantes en la aproximación, la tensión y la relajación de los pliegues vocales.

Los **ligamentos vocales,** elásticos, se extienden desde la unión de las láminas del cartílago tiroides anteriormente hasta el proceso vocal del cartílago aritenoides posteriormente (fig. 9-33 E). Forman el esqueleto submucoso de los pliegues vocales. Los ligamentos vocales son el borde superior libre engrosado del **cono elástico** o **membrana cricovocal.** Las porciones de la membrana que se extienden lateralmente entre los pliegues vocales y el borde superior del cricoides son los **ligamentos cricotiroideos laterales.** El fibroelástico cono elástico se fusiona anteriormente con el *ligamento cricotiroideo medio.* El cono elástico y la mucosa que lo recubre cierran la entrada a la tráquea, excepto por la **hendidura glótica** central (abertura entre los pliegues vocales).

El **cartílago epiglótico,** constituido por cartílago elástico, proporciona flexibilidad a la **epiglotis,** un cartílago con forma de corazón recubierto de mucosa (figs. 9-33 B, E y 9-35). Situado posterior a la raíz de la lengua y al hioides, y anterior a la **entrada de la laringe,** el cartílago epiglótico forma la porción superior de la pared anterior y el borde superior de la entrada. Su extremo superior, ancho, es libre. Su extremo inferior afilado, el **pecíolo de la epiglotis** (tallo de la epiglotis), se une al ángulo formado por las láminas tiroideas mediante el **ligamento tiroepiglótico** (fig. 9-33 E). El **ligamento hioepiglótico** une la cara anterior del cartílago epiglótico al hueso hioides (fig. 9-34). La **membrana cuadrangular** (figs. 9-33 B y 9-35) es una delgada lámina submucosa de tejido conectivo que se extiende entre las caras laterales de los cartílagos aritenoides y epiglótico. Su borde inferior libre constituye el **ligamento vestibular,** que está cubierto laxamente por mucosa para formar el **pliegue vestibular** (fig. 9-35). Este pliegue se sitúa superior al pliegue vocal y se extiende desde el cartílago tiroides hasta el cartílago aritenoides. El borde superior libre de la membrana cuadrangular forma el **ligamento aritenoepiglótico,** que se recubre de mucosa para formar el **pliegue aritenoepiglótico.** Los **cartílagos corniculados** y **cuneiformes** aparecen como pequeños nodulillos en la porción posterior de los pliegues aritenoepiglóticos. Los cartílagos corniculados se unen a los vértices de los cartílagos aritenoides; los cartílagos cuneiformes no se unen directamente a los otros cartílagos. La membrana cuadrangular y el cono elástico son las porciones superior e inferior de la **membrana fibroelástica** submucosa **de la laringe.**

Interior de la laringe. La **cavidad laríngea** se extiende desde la *entrada de la*

laringe, a través de la cual se comunica con la *laringofaringe,* hasta el nivel del borde inferior del cartílago cricoides. Ahí, la cavidad laríngea se continúa con la cavidad de la tráquea (figs. 9-35 y 9-36 A y B). La cavidad de la laringe incluye:

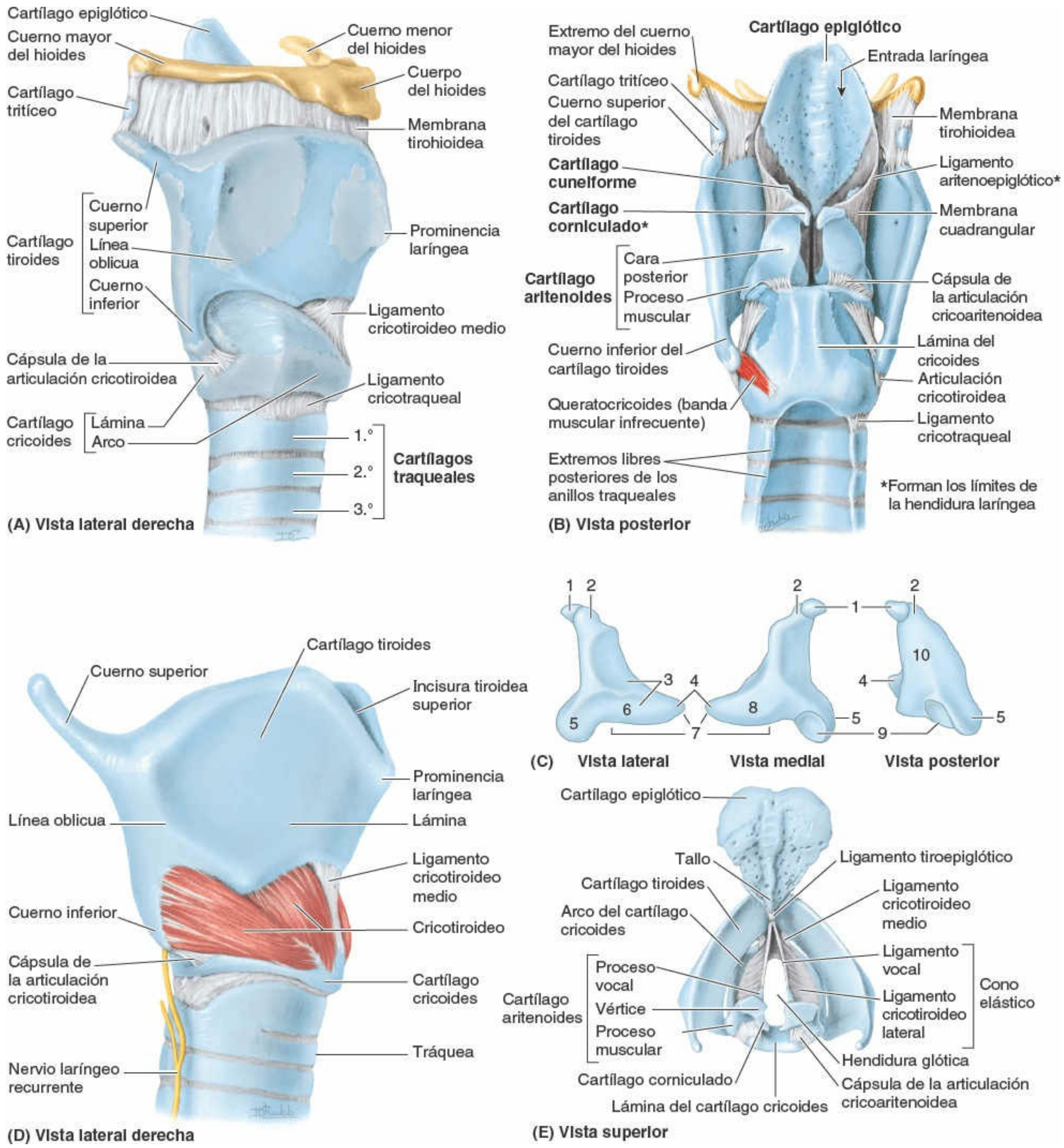

FIGURA 9-33. Esqueleto de la laringe. A) El hioides no es parte de la laringe, aunque está conectado firmemente a ella. La laringe se extiende verticalmente desde la punta de la epiglotis, que tiene forma de corazón, hasta el borde inferior del cartílago cricoides. **B)** El cartílago tiroides protege los cartílagos más pequeños de la laringe, y el hioides protege la porción superior del cartílago epiglótico. **C)** Se muestran tres vistas de un cartílago aritenoides aislado. 1, cartílago corniculado; 2, vértice del cartílago aritenoides; 3, cara anterolateral; 4, proceso vocal (se proyecta anteriormente, proporciona inserción al ligamento vocal); 5, proceso muscular (se proyecta lateralmente, para la inserción de los músculos cricoaritenoideos posterior y lateral); 6, fosita oblonga (para la inserción del músculo tiroaritenoideo); 7, base; 8, cara medial; 9, cara articular; 10, cara posterior. **D)** Se muestran el cartílago tiroides y el músculo cricotiroideo. El músculo mueve la articulación cricotiroidea. **E)** El cartílago epiglótico está agujereado por las glándulas mucosas y su pecíolo (tallo) está unido, por el ligamento tiroepiglótico, al ángulo del cartílago tiroides por encima de los ligamentos vocales. El ligamento vocal, que forma el esqueleto del pliegue vocal, se extiende desde el proceso vocal del cartílago aritenoides hasta el «ángulo» del cartílago tiroides, y allí se une a su pareja por debajo del ligamento tiroepiglótico.

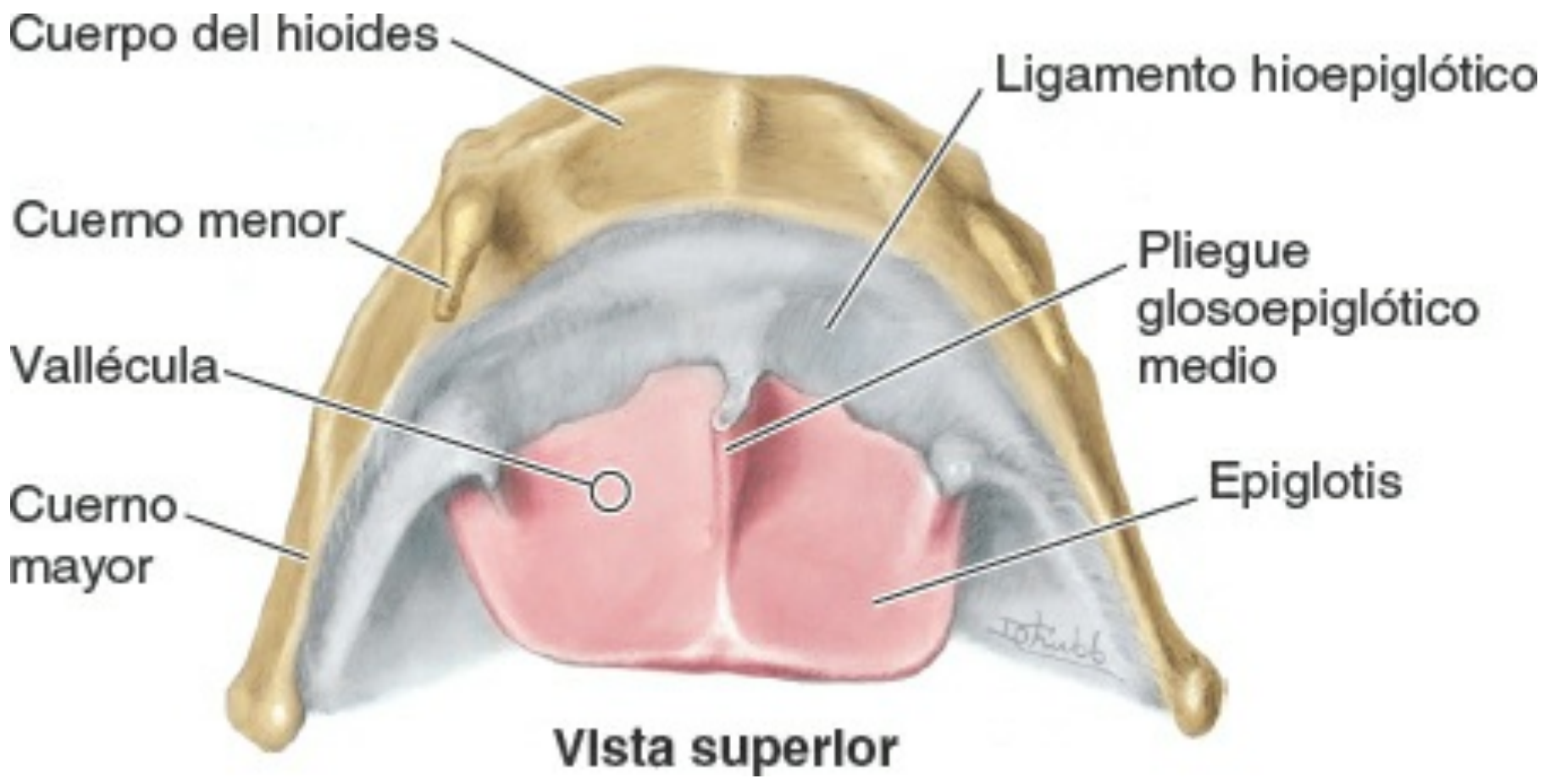

FIGURA 9-34. Epiglotis y ligamento hioepiglótico. La epiglotis es una lámina de fibrocartílago elástico en forma de hoja, que está cubierta con mucosa *(rosa)* y está insertada anteriormente al hioides mediante el ligamento hioepiglótico *(gris)*. La epiglotis actúa como una válvula derivadora sobre la abertura superior de la laringe durante la deglución.

- El **vestíbulo laríngeo:** entre la entrada de la laringe y los pliegues vestibulares.
- La **porción media de la cavidad laríngea:** la cavidad central (vía aérea) entre los pliegues vestibulares y vocales.
- Los **ventrículos laríngeos:** recesos que se extienden lateralmente desde la porción media de la cavidad laríngea, entre los pliegues vestibular y vocal. El **sáculo laríngeo** es un saco ciego que desemboca en cada ventrículo y que está tapizado con glándulas mucosas.
- La **cavidad infraglótica:** la cavidad inferior de la laringe entre los pliegues vocales y el borde inferior del cartílago cricoides, donde se continúa con la luz de la tráquea.

Los **pliegues vocales** regulan la producción de sonido (figs. 9-36 y 9-37). El vértice de cada pliegue, con forma de cuña, se proyecta medialmente hacia la cavidad laríngea. Cada pliegue vocal contiene:

- Un *ligamento vocal*, formado por tejido elástico engrosado que es el borde medial libre del cono elástico (figs. 9-33 E, 9-35 y 9-36 A).
- Un *músculo vocal,* formado por fibras musculares excepcionalmente delgadas, justo laterales a los ligamentos vocales y que terminan a intervalos relacionados con la longitud de los ligamentos vocales (fig. 9-36 A).

Los pliegues vocales son los pliegues afilados de mucosa que rodean e incluyen los ligamentos vocales y los músculos tiroaritenoideos. Son la fuente de los sonidos (tonos) procedentes de la laringe. Estos pliegues producen vibraciones audibles cuando sus bordes libres se acercan mucho (pero sin juntarse) durante la fonación y el aire es espirado de forma intermitente y forzada (fig. 9-37 C). Los pliegues vocales también actúan como esfínter inspiratorio principal de la laringe cuando están fuertemente cerrados. La aducción completa de los pliegues forma un esfínter eficaz que impide la entrada de aire.

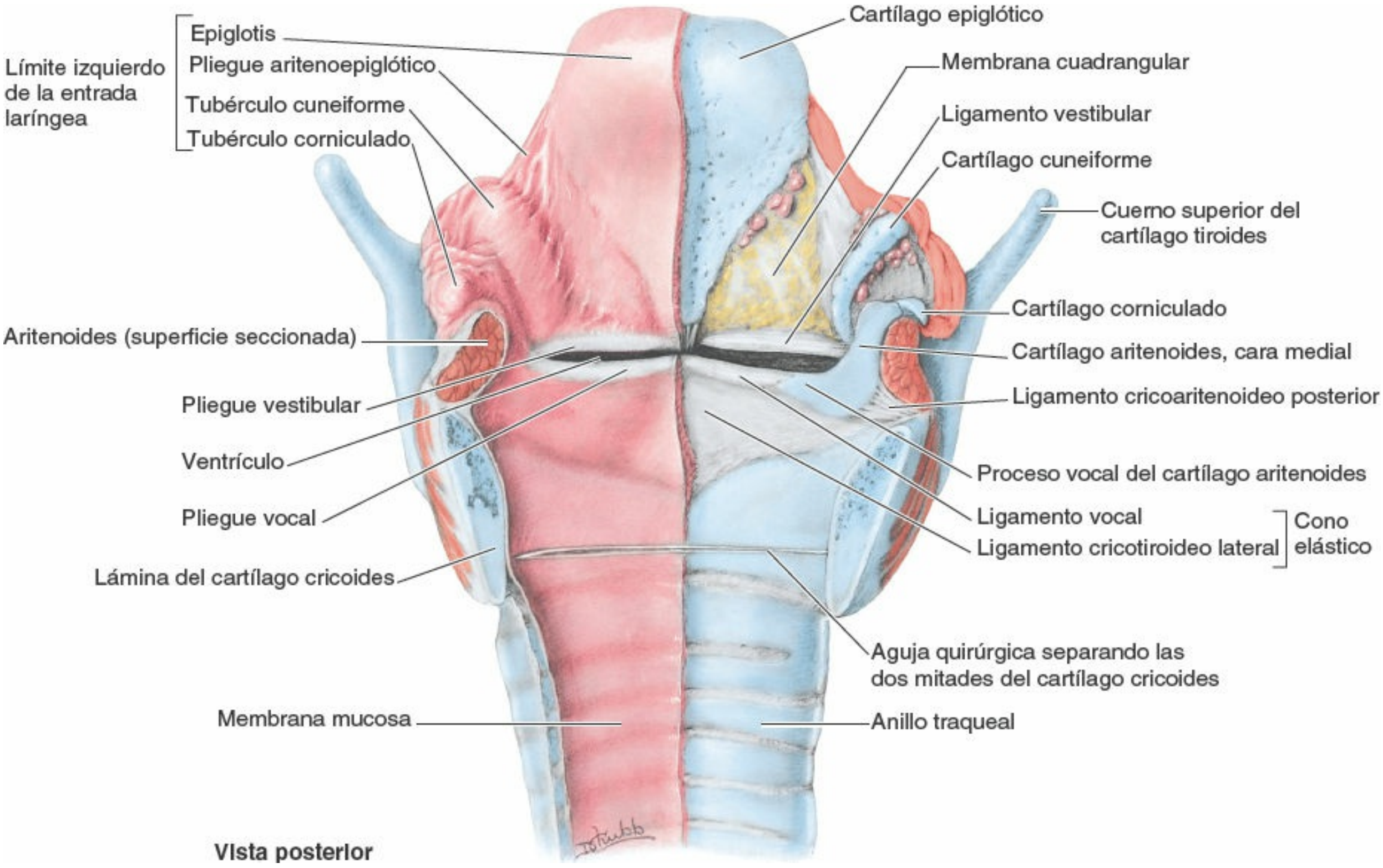

FIGURA 9-35. Interior de la laringe. La pared posterior de la laringe está hendida en el plano medio, y las dos caras se han separado y se mantienen así utilizando una aguja quirúrgica. En el lado izquierdo, la mucosa está intacta. En el lado derecho, las capas mucosa y submucosa se han despegado, y su esqueleto —que consta de cartílagos, ligamentos y membrana fibroelástica— no está revestido.

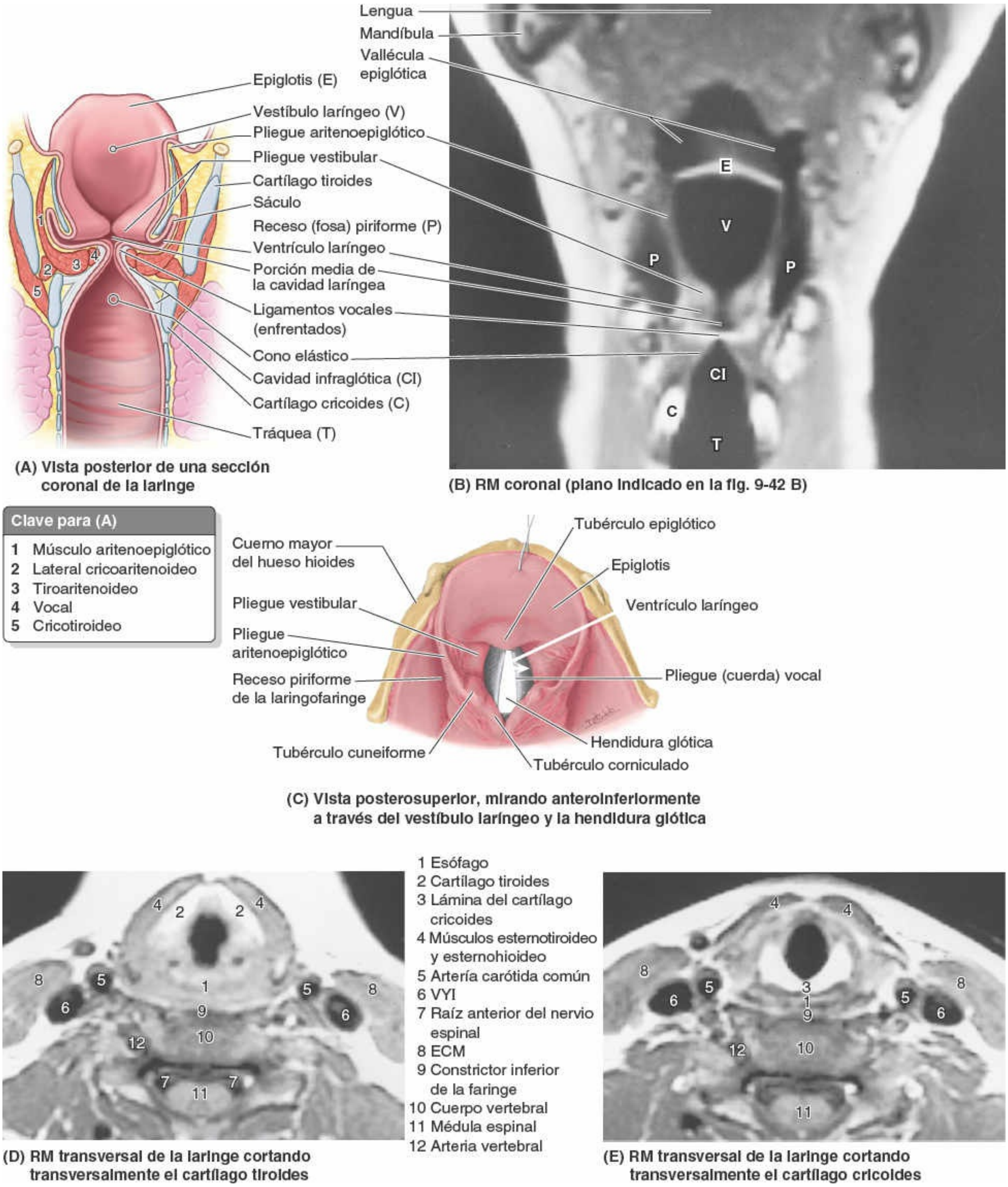

FIGURA 9-36. Pliegues y compartimentos de la laringe. A) Esta sección coronal muestra los compartimentos de la laringe: el vestíbulo, el compartimento medio con los ventrículos izquierdo y derecho, y la cavidad infraglótica. **B)** Esta RM muestra las valléculas epiglóticas de la bucofaringe, los recesos piriformes de la laringofaringe y los pliegues vestibulares y vocales de la laringe. **C)** La hendidura glótica (el espacio entre los pliegues vocales) es visible a través de la entrada de la laringe y el vestíbulo. La entrada de la laringe está limitada: *1)* anteriormente por el borde curvado libre de la epiglotis; *2)* posteriormente por los cartílagos aritenoides, los cartílagos corniculados que los tapan y los pliegues interaritenoideos que los unen, y *3)* en cada lado por el pliegue aritenoepiglótico que contiene el extremo superior del cartílago cuneiforme. **D** y **E)** Los planos de estos estudios transversales, orientados en la misma dirección que la parte **C,** pasan por encima **(D)** y por debajo **(E)** de la hendidura glótica. (Las imágenes de RM son cortesía del Dr. W. Kucharczyk, University University Health Network, Toronto, Ontario, Canada.)

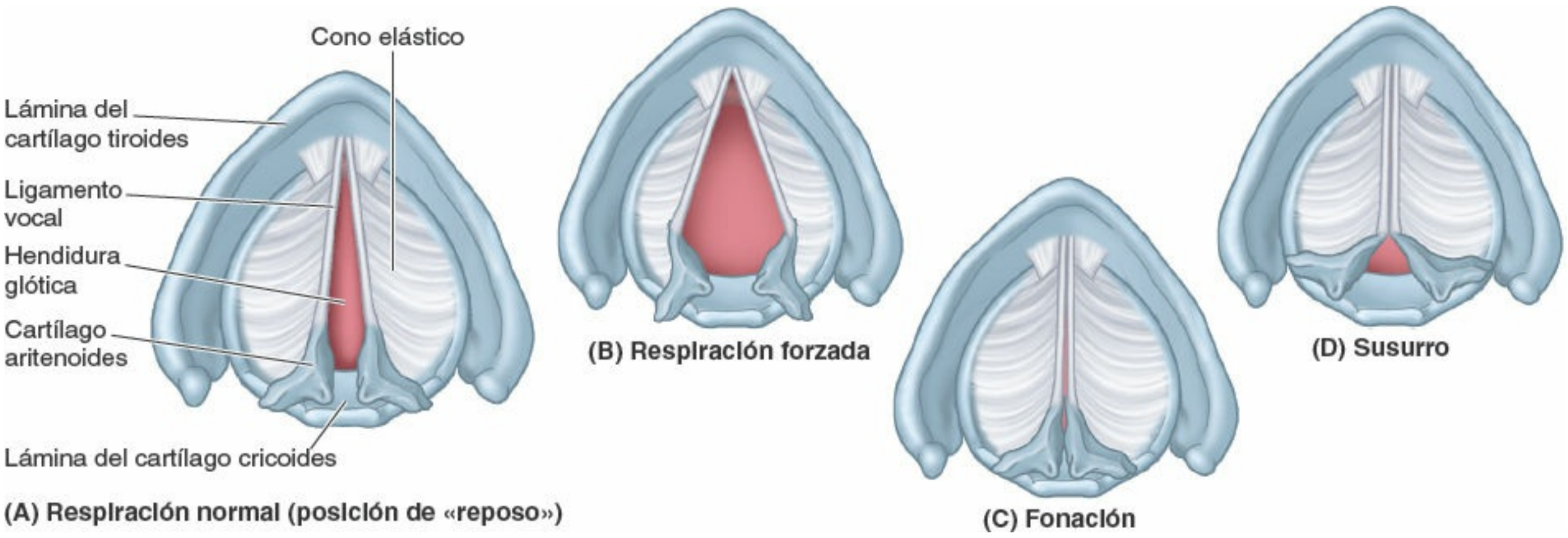

FIGURA 9-37. Variaciones en la forma de la hendidura glótica. A) La forma de la hendidura glótica, la apertura entre los pliegues vocales, varía en función de la posición de estos pliegues. Durante la respiración normal, los músculos laríngeos se relajan y la hendidura glótica asume una posición estrecha en forma de rendija. **B)** Durante una inspiración profunda, los ligamentos vocales se abducen al contraerse los músculos cricoaritenoideos posteriores, abriendo la hendidura glótica ampliamente en forma de cometa invertida. **C)** Durante la fonación, los músculos aritenoideos aducen los cartílagos aritenoides al mismo tiempo que los músculos cricoaritenoideos laterales aducen moderadamente. El aire forzado entre los ligamentos vocales aducidos produce el tono. Una contracción más fuerte de los mismos músculos sella la hendidura glótica (maniobra de Valsalva). **D)** Durante el susurro, los ligamentos vocales son aducidos fuertemente por los músculos cricoaritenoideos laterales, pero los músculos aritenoideos relajados permiten el paso de aire entre los cartílagos aritenoideos (porción intercartilaginosa de la hendidura glótica), que dan lugar a un habla atonal. No se produce tono.

La **glotis** (el aparato vocal de la laringe) comprende los pliegues y procesos vocales, junto con la **hendidura glótica,** la abertura entre los pliegues vocales (fig. 9-36 C). La forma de la hendidura glótica varía según la posición de estos pliegues (fig. 9-37). Durante la respiración normal, esta hendidura es estrecha y cuneiforme; durante la respiración forzada, es ancha y de forma trapezoidal. Tiene forma de hendidura cuando los pliegues vocales se aproximan estrechamente durante la fonación. La variación en la tensión y longitud de estos pliegues, en la anchura de la hendidura glótica y en la intensidad del esfuerzo espiratorio, produce cambios en el tono de voz. La escala de tonos más baja de la voz masculina pospuberal se debe a la mayor longitud de los pliegues vocales.

Los *pliegues vestibulares*, que se extienden entre los cartílagos tiroides y aritenoides (v. figs. 9-35 y 9-36), participan poco o nada en la fonación; su función es de protección. Están formados por dos gruesos pliegues de mucosa que envuelven a los *ligamentos vestibulares.* El espacio entre estos ligamentos es la **hendidura del vestíbulo.** Los recesos laterales entre los pliegues vocales y vestibulares son los *ventrículos laríngeos.*

Músculos de la laringe. Los músculos laríngeos se dividen en dos grupos, extrínsecos e intrínsecos:

- Los **músculos laríngeos extrínsecos** mueven *la laringe como un todo* (v. fig. 9-19; tabla 9-3). Los *músculos infrahioideos* son depresores del hioides y la laringe, mientras que los *músculos suprahioideos* (y el *estilofaríngeo,* un músculo faríngeo descrito más adelante en este capítulo) son elevadores del hioides y la laringe.
- Los **músculos laríngeos intrínsecos** mueven *los componentes de la laringe,*

modificando la longitud y la tensión de los pliegues vocales, así como el tamaño y la forma de la hendidura glótica (fig. 9-37). Todos los músculos intrínsecos de la laringe menos uno están inervados por el *nervio laríngeo recurrente* (figs. 9-38, 9-40 y 9-41), un ramo del NC X. El músculo cricotiroideo está inervado por el ramo externo del *nervio laríngeo superior*, uno de los dos ramos terminales de este nervio.

Las acciones de los músculos laríngeos intrínsecos son más fáciles de entender cuando se consideran como grupos funcionales: aductores y abductores, esfínteres, y tensores y relajadores. Los músculos intrínsecos se ilustran en las figuras 9-36 A, 9-38 y 9-39; sus inserciones, inervaciones y principales acciones se resumen en la tabla 9-5.

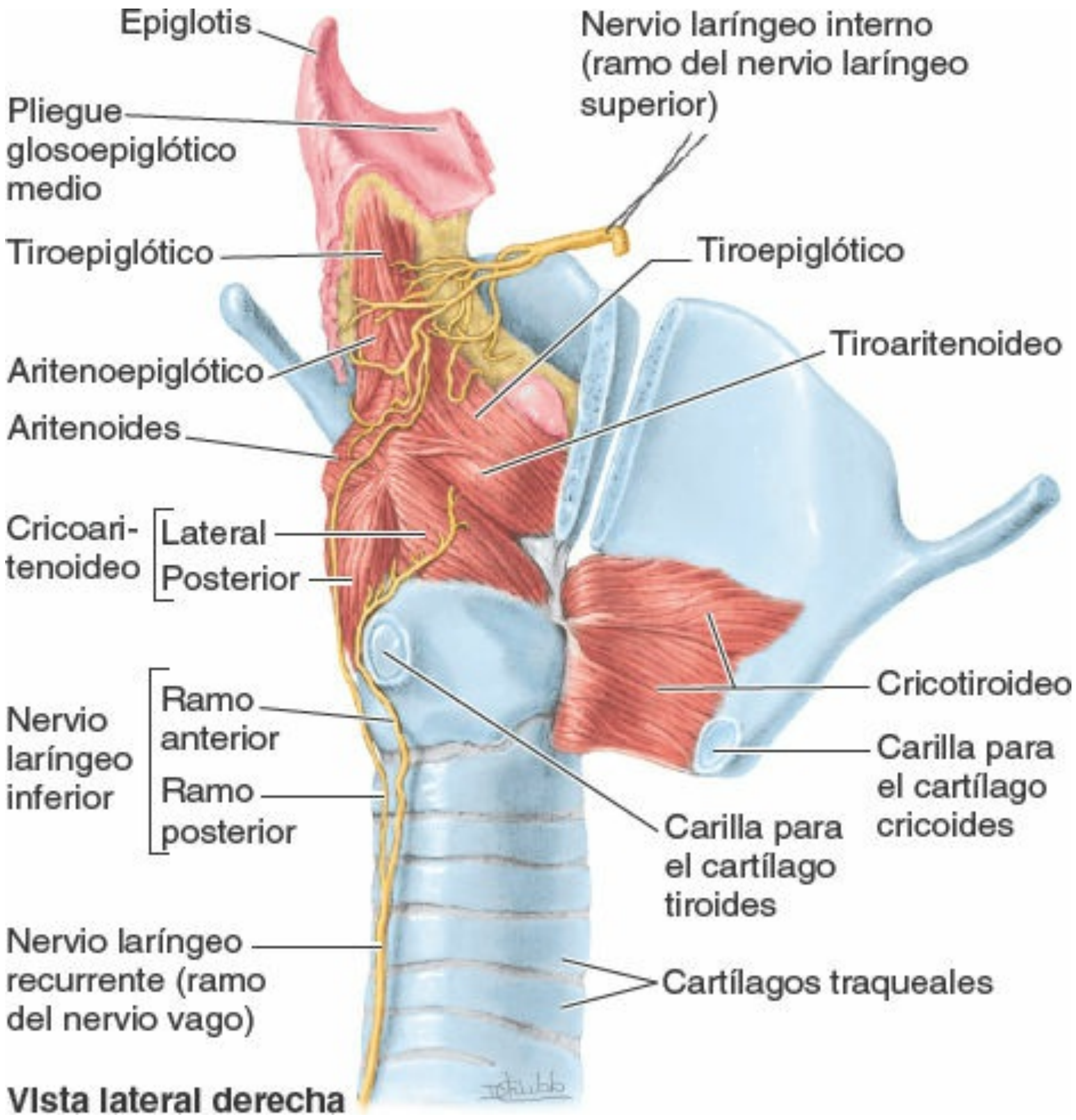

FIGURA 9-38. Músculos y nervios de la laringe y la articulación cricotiroidea. El cartílago tiroides ha sido serrado a la derecha del plano medio. La articulación cricotiroidea se ha desarticulado y la lámina derecha del cartílago tiroides se ha vuelto hacia delante (como al abrir un libro), desprendiendo los músculos cricotiroideos del arco del cartílago cricoides.

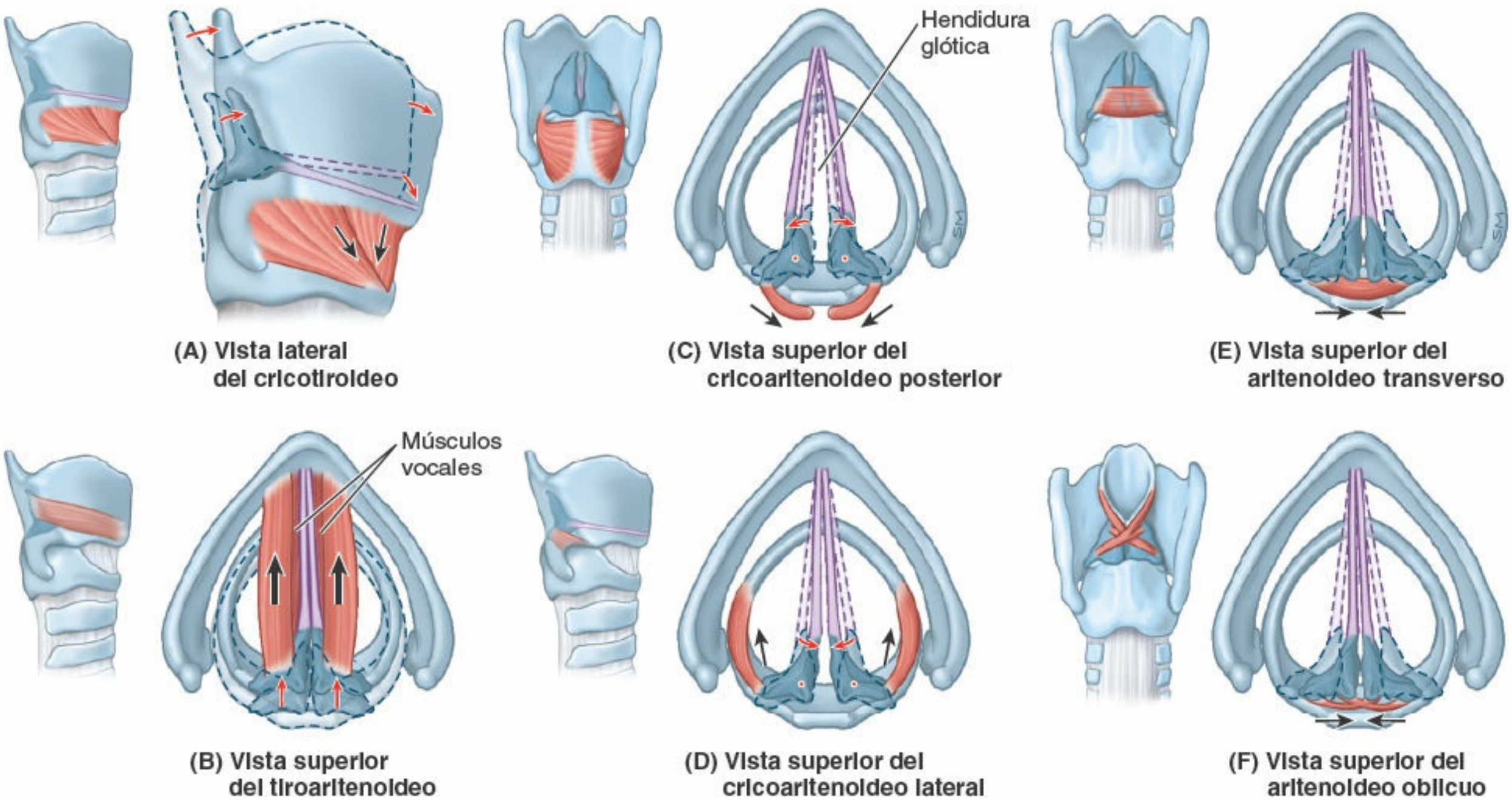

FIGURA 9-39. **Músculos de la laringe.**

TABLA 9-5. MÚSCULOS DE LA LARINGE

Músculo	Origen	Inserción	Inervación	Acción(es) principal(es)
Cricotiroideo	Porción anterolateral del cartílago cricoides	Borde inferior y cuerno inferior del cartílago tiroides	Nervio laríngeo externo (del NC X)	Tracciona y tensa el ligamento vocal
Tiroaritenoideo[a]	Mitad inferior de la cara posterior del ángulo de la lámina del cartílago tiroides y ligamento cricotiroideo	Cara anterolateral del aritenoides	Nervio laríngeo inferior (porción terminal del nervio laríngeo recurrente, del NC X; v. fig. 9-38)	Relaja el ligamento vocal
Cricoaritenoideo posterior	Cara posterior de la lámina del cartílago cricoides	Proceso vocal del cartílago aritenoides		Abduce el pliegue vocal
Cricoaritenoideo lateral	Arco del cartílago cricoides			Aduce el pliegue vocal (porción interligamentosa)
Aritenoideos transverso y oblicuo[b]	Un cartílago aritenoides	Cartílago aritenoides contralateral		Aducen los cartílagos aritenoides (aduciendo la porción intercartilaginosa de los pliegues vocales, cerrando la hendidura glótica posteriormente)
Vocal[c]	Cara lateral del proceso vocal del cartílago aritenoides	Ligamento vocal homolateral		Relaja la porción posterior del ligamento vocal mientras mantiene (o incrementa) la tensión de la porción anterior

[a] Las fibras superiores de los músculos tiroaritenoideos entran en el pliegue aritenoepiglótico y algunas llegan hasta el cartílago epiglótico. Estas fibras constituyen el músculo tiroepiglótico, que ensancha la entrada de la laringe.
[b] Algunas fibras de los músculos aritenoideos oblicuos se continúan como músculos aritenoepiglóticos (fig. 9-40).
[c] Esta banda muscular delgada se sitúa medial al músculo tiroaritenoideo y está compuesta por fibras más finas que las de este músculo.

- *Aductores y abductores.* Estos músculos mueven los pliegues vocales para abrir y cerrar la hendidura glótica. Los aductores principales son los **músculos cricoaritenoideos laterales,** que tiran de los procesos musculares anteriormente, rotando los cartílagos aritenoides de manera que sus procesos vocales se balancean medialmente. Cuando esta acción se combina con la de los **músculos aritenoideos transversos** y **oblicuos,** que juntan los cartílagos aritenoides, el aire empujado a través de la hendidura glótica produce vibraciones de los ligamentos vocales (fonación). Cuando los ligamentos vocales se encuentran aducidos pero los músculos aritenoides no actúan, los

cartílagos aritenoides permanecen separados y el aire puede evitar los ligamentos. Esta es la posición al susurrar, cuando la respiración se convierte en voz en ausencia de tono. Los únicos abductores son los **músculos cricoaritenoideos posteriores,** que tiran de los procesos musculares posteriormente, rotando los procesos vocales lateralmente y, por tanto, ensanchando la hendidura glótica.

- *Esfínteres.* Las acciones combinadas de la mayoría de los músculos de la entrada de la laringe se traducen en una acción de esfínter que cierra la entrada laríngea como un mecanismo de protección durante la deglución. La contracción de los *músculos cricoaritenoideos laterales*, *aritenoideos transversos* y *oblicuos*, y *aritenoepiglóticos* junta los pliegues aritenoepiglóticos y tira de los cartílagos aritenoides hacia la epiglotis. Esta acción ocurre de forma refleja en respuesta a la presencia de líquido o partículas acercándose o dentro del vestíbulo laríngeo. Es quizá nuestro reflejo más fuerte, que sólo disminuye tras la pérdida de la consciencia, como al ahogarse.
- *Tensores.* Los principales tensores son los **músculos cricotiroideos,** que inclinan o tiran de la prominencia o el ángulo del cartílago tiroides anterior e inferiormente hacia el arco del cartílago cricoides. Esto aumenta la distancia entre la prominencia tiroidea y los cartílagos aritenoides. Dado que los extremos anteriores de los ligamentos vocales se insertan en la cara posterior de la prominencia, los ligamentos vocales se alargan y retraen, elevando el tono de la voz.
- *Relajadores.* Los músculos principales de este grupo son los **músculos tiroaritenoideos,** que tiran de los cartílagos aritenoides anteriormente, hacia el ángulo (prominencia) tiroideo, relajando de esta forma los ligamentos vocales para disminuir el tono de la voz.

Los **músculos vocales** se localizan mediales a los músculos tiroaritenoideos y laterales a los ligamentos vocales dentro de los pliegues vocales. Los músculos vocales producen ajustes mínimos de los ligamentos vocales, tensando y relajando de forma selectiva las porciones anterior y posterior, respectivamente, de los pliegues vocales durante un discurso animado y al cantar.

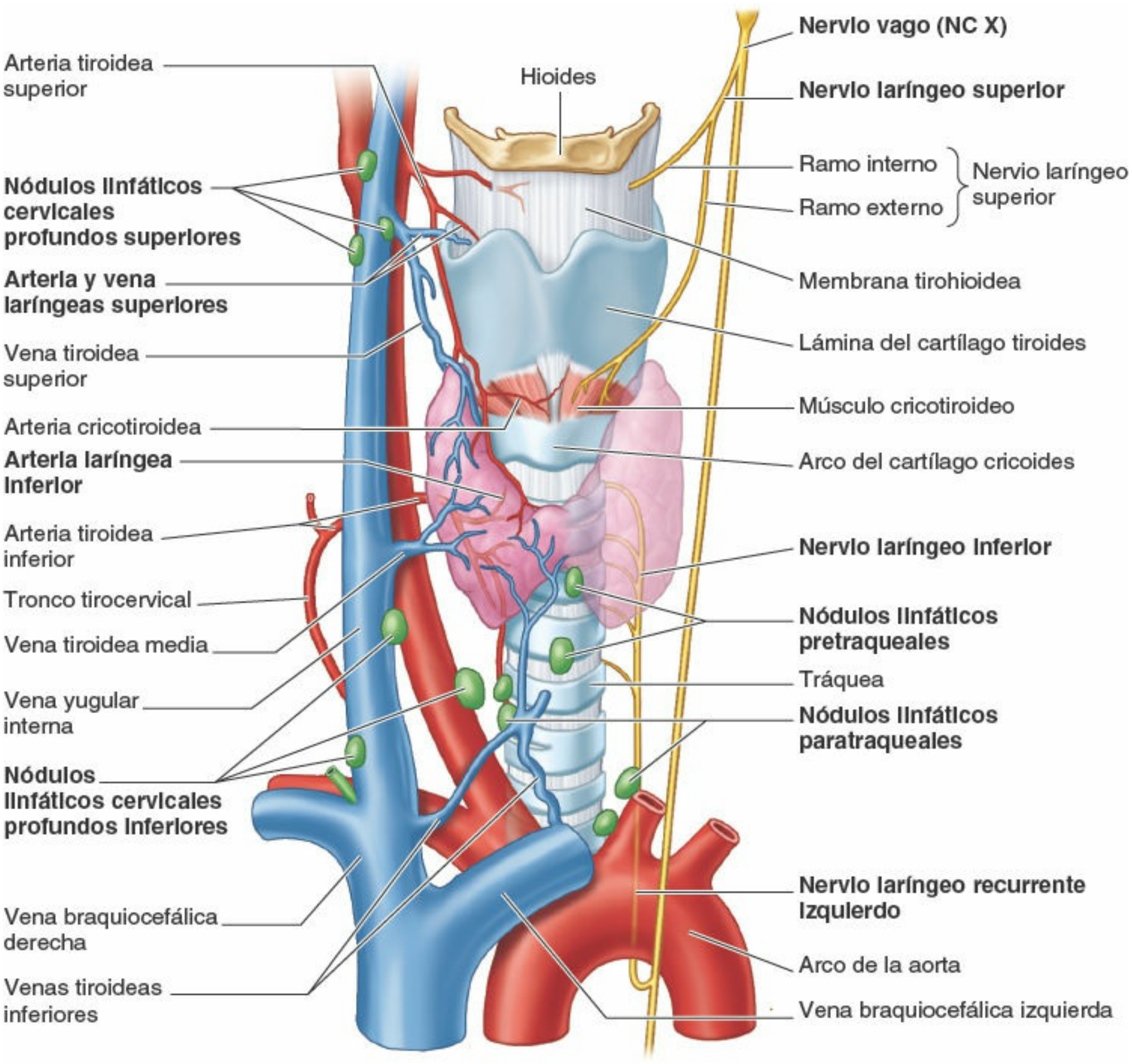

FIGURA 9-40. **Vasos, nervios y nódulos linfáticos de la laringe.** Las arterias tiroideas superior e inferior dan lugar a las arterias laríngeas superior e inferior, respectivamente; se anastomosan unas con otras. Los nervios laríngeos derivan del vago (NC X) a través de los ramos internos y externos del nervio laríngeo superior y del nervio laríngeo inferior procedente del nervio laríngeo recurrente. El nervio laríngeo recurrente izquierdo pasa por debajo del arco de la aorta.

Arterias de la laringe. Las arterias laríngeas, ramas de las arterias tiroideas superior e inferior, irrigan la laringe (fig. 9-40). La **arteria laríngea superior** acompaña al ramo interno del nervio laríngeo superior a través de la membrana tirohioidea y se ramifica para irrigar la cara interna de la laringe. La **arteria cricotiroidea,** una pequeña rama de la arteria tiroidea superior, irriga el músculo cricotiroideo. La **arteria laríngea inferior,** una rama de la arteria tiroidea inferior, acompaña al *nervio laríngeo inferior* (porción terminal del nervio laríngeo recurrente) e irriga la mucosa y los músculos de la porción inferior de la laringe.

Venas de la laringe. Las venas laríngeas acompañan a las arterias laríngeas. Generalmente, la **vena laríngea superior** se une a la vena tiroidea superior y a través de ella drena en la VYI (fig. 9-40). La **vena laríngea inferior** se une a la vena tiroidea inferior o al plexo venoso de la cara anterior de la tráquea, que drena en la vena braquiocefálica izquierda.

Linfáticos de la laringe. Los vasos linfáticos de la laringe superiores a los pliegues vocales acompañan a la arteria laríngea superior a través de la membrana tirohioidea y drenan en los **nódulos linfáticos cervicales profundos superiores.** Los vasos linfáticos inferiores a los pliegues vocales drenan en los *nódulos linfáticos pretraqueales* o *paratraqueales,* que drenan en los **nódulos linfáticos cervicales profundos inferiores** (fig. 9-40).

Nervios de la laringe. Los nervios de la laringe son los ramos laríngeos superior e inferior del nervio vago (NC X). El **nervio laríngeo superior** se origina en el **ganglio inferior del vago, en el extremo superior** del triángulo carotídeo (figs. 9-40 y 9-41). El nervio se divide en dos ramos terminales en el interior de la vaina carotídea: el ramo interno (sensitivo y autónomo) y el ramo externo (motor).

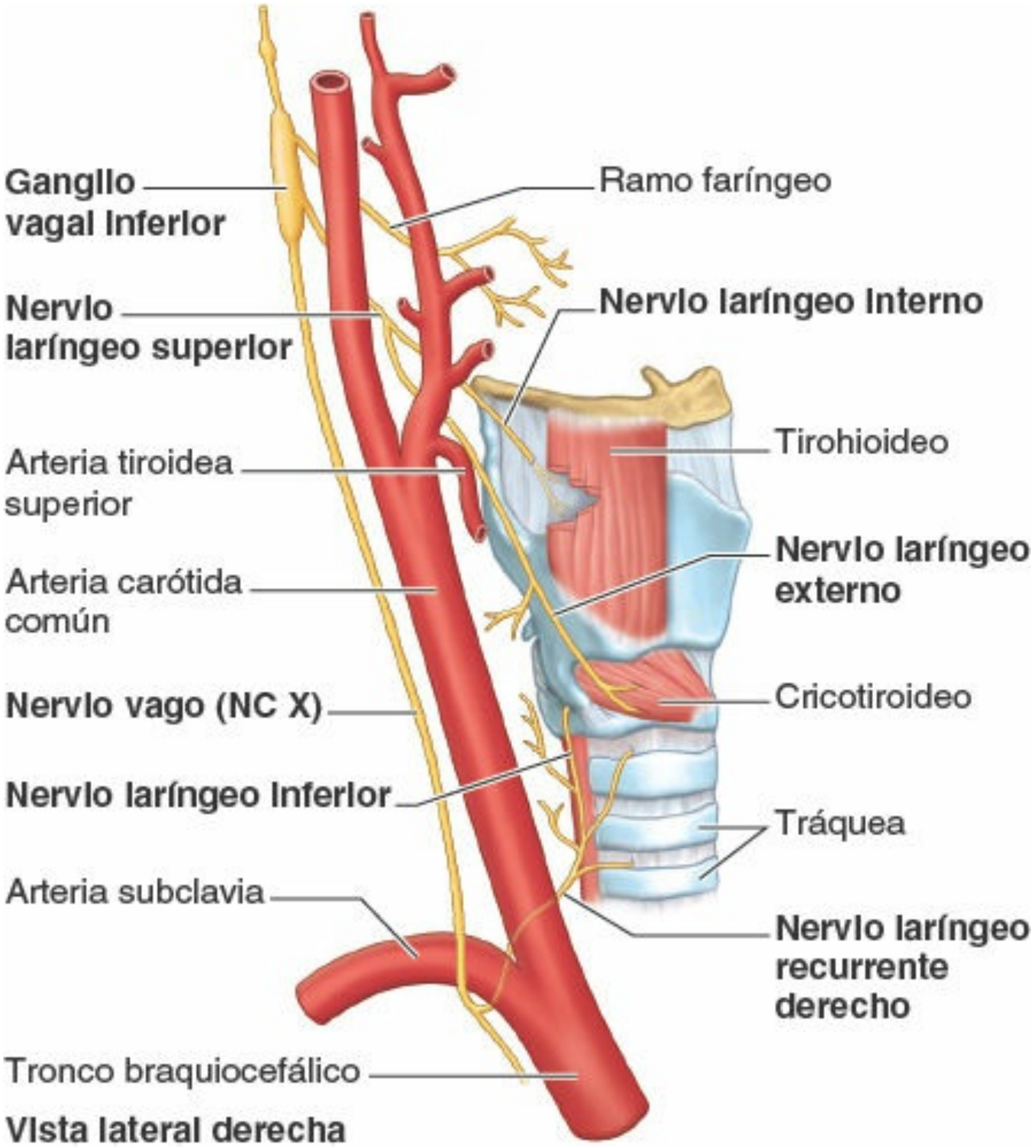

FIGURA 9-41. Ramos laríngeos del nervio vago (NC X) derecho. Los nervios de la laringe son los ramos interno y externo del nervio laríngeo superior y el nervio laríngeo inferior procedente del nervio laríngeo recurrente. El nervio laríngeo recurrente derecho pasa por debajo de la arteria subclavia derecha.

El **ramo interno (nervio laríngeo interno),** el mayor de los ramos terminales del nervio laríngeo superior, atraviesa la membrana tirohioidea junto con la arteria laríngea superior, aportando fibras sensitivas a la mucosa laríngea del vestíbulo laríngeo y de la porción media de la cavidad laríngea, incluida la cara superior de los pliegues vocales. El **ramo externo (nervio laríngeo externo),** el más pequeño de los ramos terminales del nervio laríngeo superior, desciende posterior al músculo

esternotiroideo acompañado de la arteria tiroidea superior. Al principio, el ramo externo se sitúa sobre el constrictor inferior de la faringe, después atraviesa el músculo, contribuyendo a su inervación (junto con el plexo faríngeo), y a continuación a la del músculo cricotiroideo.

El **nervio laríngeo inferior,** la continuación del nervio laríngeo recurrente (un ramo del nervio vago), entra en la laringe pasando profundo al borde inferior del constrictor inferior de la faringe y medial a la lámina del cartílago tiroides (figs. 9-38, 9-40 y 9-41). Se divide en ramos anterior y posterior, que acompañan a la arteria laríngea inferior hacia el interior de la laringe. El ramo anterior inerva los músculos cricotiroideo lateral, tiroaritenoideo, vocal, aritenoepiglótico y tiroepiglótico. El ramo posterior inerva los músculos cricoaritenoideo posterior y los músculos aritenoideos transverso y oblicuo. Dado que inerva todos los músculos intrínsecos excepto el cricotiroideo, el nervio laríngeo inferior es el nervio motor principal de la laringe. Sin embargo, también aporta fibras sensitivas a la mucosa de la cavidad infraglótica.

TRÁQUEA

La **tráquea** se extiende desde la laringe hacia el tórax y termina inferiormente al dividirse en los bronquios principales derecho e izquierdo. Transporta el aire hacia y desde los pulmones, y su epitelio propulsa el moco cargado de desechos hacia la faringe para su expulsión por la boca. La tráquea es un tubo fibrocartilaginoso, sostenido por **cartílagos traqueales** incompletos (anillos), que ocupan una posición media en el cuello (v. fig. 9-38). Los cartílagos traqueales mantienen la tráquea permeable; son incompletos posteriormente, donde la tráquea contacta con el esófago. Las aberturas posteriores de los anillos traqueales están cubiertas por el **músculo traqueal** involuntario, un músculo liso que conecta los extremos de los anillos (fig. 9-42). Por ello, la pared posterior de la tráquea es plana.

En los adultos, la tráquea tiene 2,5 cm de diámetro, aproximadamente, mientras que en los lactantes tiene el diámetro de un lápiz. La tráquea se extiende desde el extremo inferior de la laringe, a nivel de la vértebra C6, y termina a la altura del ángulo del esternón o el disco intervertebral T4-T5, donde se divide en los bronquios principales derecho e izquierdo (v. cap. 4).

Laterales a la tráquea se encuentran las arterias carótidas comunes y los lóbulos de la glándula tiroides (v. fig. 9-40). Inferiores al istmo de la glándula tiroides están el arco venoso yugular y las venas tiroideas inferiores (v. figs. 9-17 y 9-29). El tronco braquiocefálico se relaciona con el lado derecho de la tráquea en la raíz del cuello. A menudo, la desviación de la tráquea de la línea media, apreciable superficialmente o radiológicamente, señala la presencia de un proceso patológico. Un traumatismo en la tráquea normalmente afecta al esófago, debido a su estrecho contacto.

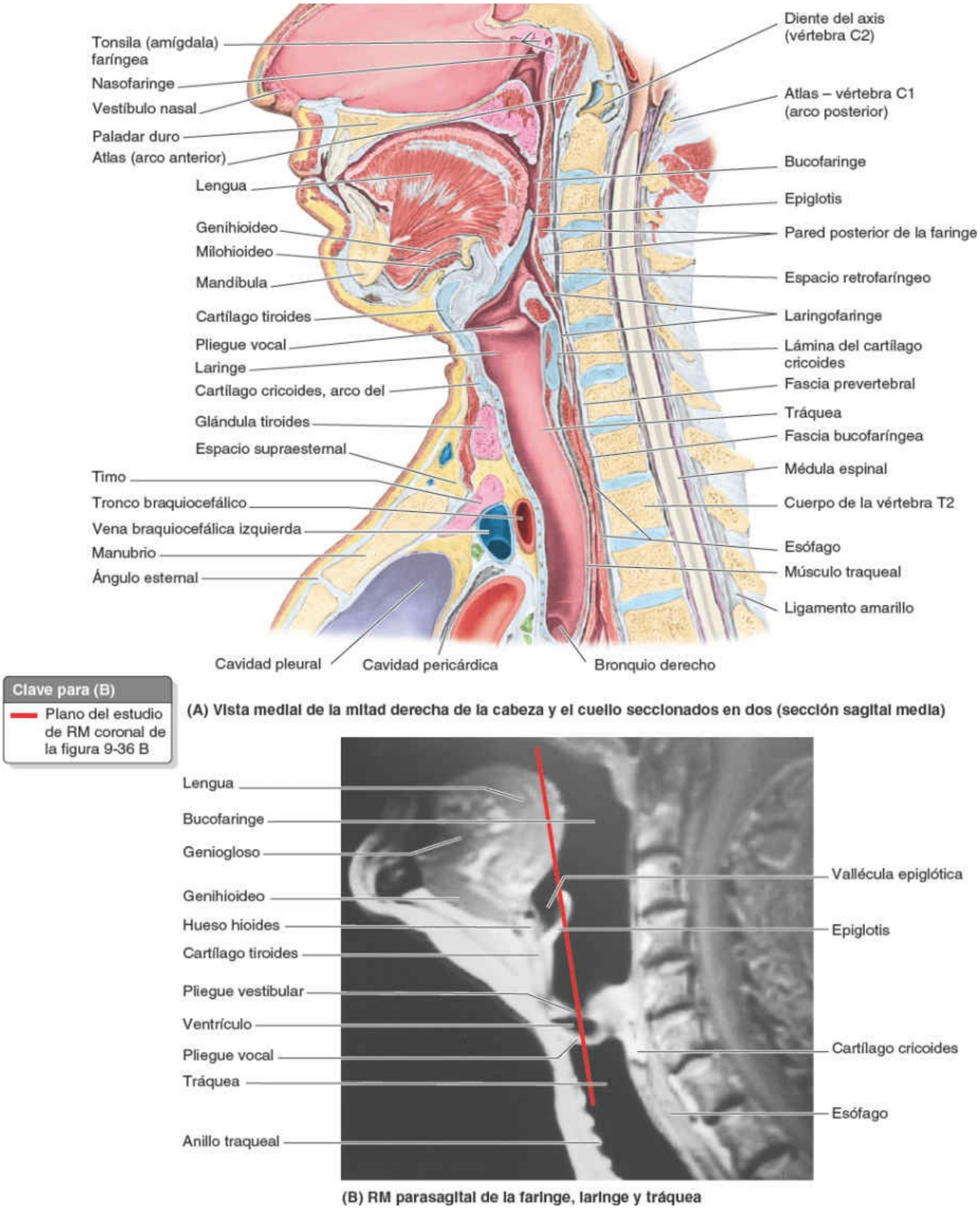

FIGURA 9-42. Secciones sagitales medias de la cabeza y el cuello. A) La faringe se extiende desde la base del cráneo hasta el nivel del cartílago cricoides (cuerpo de la vértebra C6 o disco intervertebral C6-C7, como se muestra aquí), donde se continúa con el esófago. **B)** Esta sección sagital no muestra la continuidad del tracto respiratorio superior porque el paladar blando está elevado, cerrando la nasofaringe, y el plano de sección pasa a través de los pliegues vestibulares y vocales al lado de la hendidura glótica. (Parte **B** por cortesía del Dr. W. Kucharczyk, University Health Network, Toronto, Ontario, Canada.)

Capa alimentaria de las vísceras cervicales

En la capa alimentaria, las vísceras cervicales toman parte en las funciones digestivas del organismo. Aunque la faringe conduce aire hacia la laringe, la tráquea y los

pulmones, los músculos constrictores dirigen (y la *epiglotis* desvía) el alimento hacia el esófago. El esófago, también implicado en la propulsión del alimento, es la entrada del *tubo digestivo* (tracto digestivo).

FARINGE

La **faringe** es la porción superior expandida del sistema digestivo, posterior a las cavidades nasal y bucal, y se extiende inferiormente más allá de la laringe (figs. 9-42, 9-43 y 9-44 A). La faringe se extiende desde la *base del cráneo* hasta el borde inferior del cartílago cricoides, anteriormente, y hasta el borde inferior de la vértebra C6 posteriormente. La faringe es más ancha (unos 5 cm) frente al hioides y más estrecha (unos 1,5 cm) en su extremo inferior, donde se continúa con el esófago. La pared posterior plana de la faringe está adosada a la lámina prevertebral de la fascia cervical profunda.

Interior de la faringe. La faringe se divide en tres porciones:

1. *Nasofaringe*, posterior a la nariz y superior al paladar blando.
2. *Bucofaringe*, posterior a la boca.
3. *Laringofaringe*, posterior a la laringe.

La **nasofaringe** tiene una función respiratoria; es la extensión posterior de las cavidades nasales (figs. 9-42 a 9-44). La nariz desemboca en la nasofaringe a través de las dos **coanas** (aberturas pares entre la cavidad nasal y la nasofaringe). El techo y la pared posterior de la nasofaringe forman una superficie continua que se sitúa inferior al cuerpo del hueso esfenoides y a la porción basilar del hueso occipital (figs. 9-43 y 9-44 B).

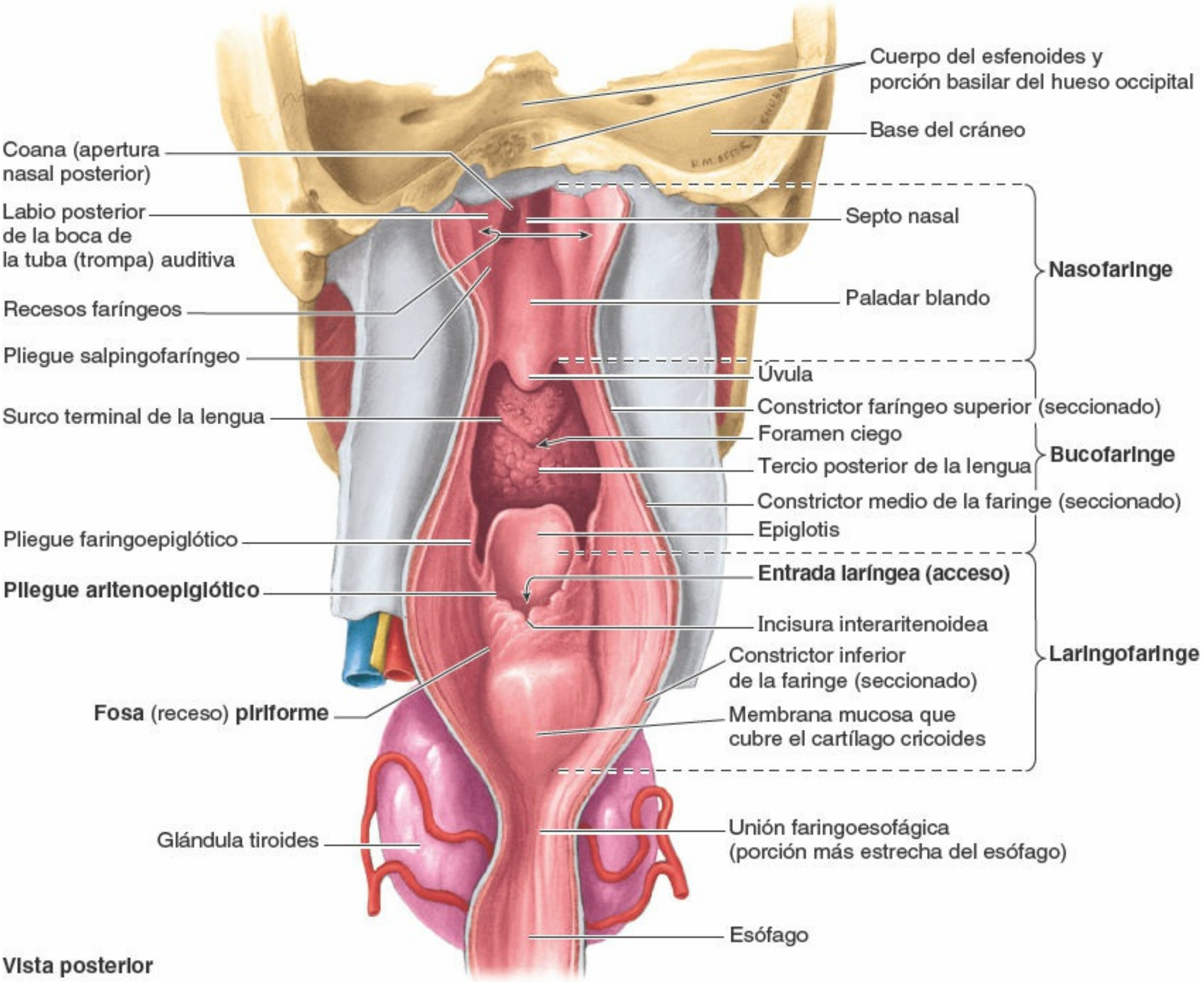

FIGURA 9-43. Pared anterior de la faringe. En esta disección, la pared posterior se ha seccionado a lo largo de la línea media y se ha extendido hacia fuera. Las aberturas en la pared anterior comunican con las cavidades nasales, bucal y laríngea. A cada lado de la entrada de la laringe, separada de ella por un pliegue aritenoepiglótico, se forma un receso (fosa) piriforme a partir de la invaginación de la laringe en la pared anterior de la laringofaringe.

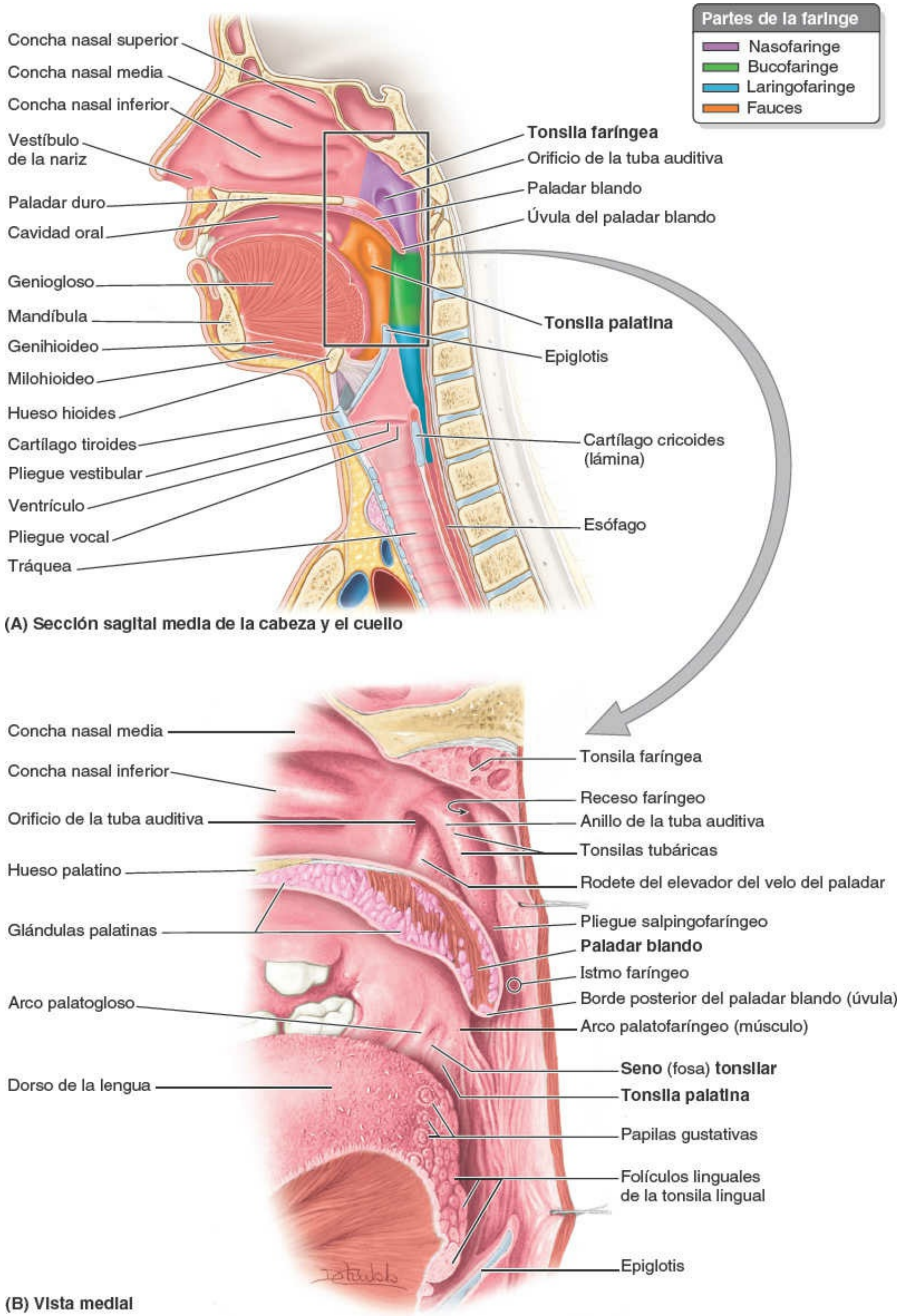

FIGURA 9-44. Cara interna de la pared lateral de la faringe. A) Se muestran las vías respiratorias altas y el conducto digestivo en la mitad derecha de una cabeza y un cuello seccionados sagitalmente. El *recuadro*

indica la localización de la sección mostrada en la parte **B. B)** Visión ampliada de la nasofaringe y la bucofaringe, que están separadas anteriormente por el paladar blando. El borde posterior del paladar blando forma el margen anterior del istmo faríngeo, a través del cual los dos espacios se comunican posteriormente.

El abundante tejido linfoide de la faringe forma un *anillo tonsilar* incompleto alrededor de la porción superior de la faringe (v. fig. 9-49). El tejido linfoide se agrega en algunas regiones para formar masas denominadas *tonsilas* (amígdalas). La **tonsila (amígdala) faríngea** (que recibe habitualmente el nombre de «adenoides» cuando aumenta de tamaño) se encuentra en la mucosa del techo y la pared posterior de la nasofaringe (v. figs. 9-42 A y 9-44). Desde el extremo medial de la tuba auditiva se extiende inferiormente un pliegue vertical de mucosa, el **pliegue salpingofaríngeo** (v. figs. 9-43 y 9-44 B). Este cubre el músculo salpingofaríngeo, que abre el orificio faríngeo de la tuba auditiva durante la deglución. La acumulación de tejido linfoide en la submucosa de la faringe cerca de la entrada faríngea o del orificio de la tuba auditiva forma la **tonsila (amígdala) tubárica** (v. fig. 9-44 B). Posterior al **rodete tubárico** y al pliegue salpingofaríngeo, el **receso faríngeo,** una proyección lateral de la faringe en forma de hendidura, se extiende lateral y posteriormente.

La **bucofaringe** tiene una función digestiva. Está limitada superiormente por el paladar blando, inferiormente por la base de la lengua y lateralmente por los arcos palatogloso y palatofaríngeo (figs. 9-44 y 9-45 A). Se extiende desde el paladar blando hasta el borde superior de la epiglotis.

La **deglución** (tragar) es el complejo proceso que transfiere un bolo alimenticio desde la boca hasta el estómago, a través de la faringe y el esófago. El alimento sólido se mastica y mezcla con saliva para formar un bolo blando (masa) que resulta más fácil de tragar. La deglución tiene lugar en tres fases:

- **Fase 1.** Voluntaria; el bolo es comprimido contra el paladar e impulsado desde la boca hacia la bucofaringe, principalmente por movimientos de los músculos de la lengua y del paladar blando (fig. 9-46 A y B).
- **Fase 2.** Involuntaria y rápida; el paladar blando se eleva y sella la nasofaringe respecto de la bucofaringe y la laringofaringe (fig. 9-46 C). La faringe se ensancha y se acorta para recibir el bolo alimenticio a medida que los músculos suprahioideos y faríngeos longitudinales se contraen y elevan la laringe.
- **Fase 3.** Involuntaria; la contracción secuencial de los tres músculos constrictores de la faringe crean un reborde peristáltico que empuja el bolo alimenticio hacia el interior del esófago (fig. 9-46 B a D).

Las **tonsilas (amígdalas) palatinas** («amígdalas») son acúmulos de tejido linfoide situados a cada lado de la bucofaringe, en el espacio entre los arcos palatinos (figs. 9-44 y 9-45 A). En los adultos, la tonsila no llena la **fosa tonsilar** formada entre los arcos palatogloso y palatofaríngeo. La fosa tonsilar submucosa (también denominada seno o lecho amigdalino y fosa amigdalina), en la cual se localiza la tonsila palatina, se encuentra entre dichos arcos (fig. 9-45 B). La fosa tonsilar está formada por el constrictor superior de la faringe y la delgada lámina fibrosa de la **fascia faringobasilar** (fig. 9-47 A y B). Esta fascia se fusiona con el periostio de la base del cráneo y define los límites de la pared faríngea en su porción superior.

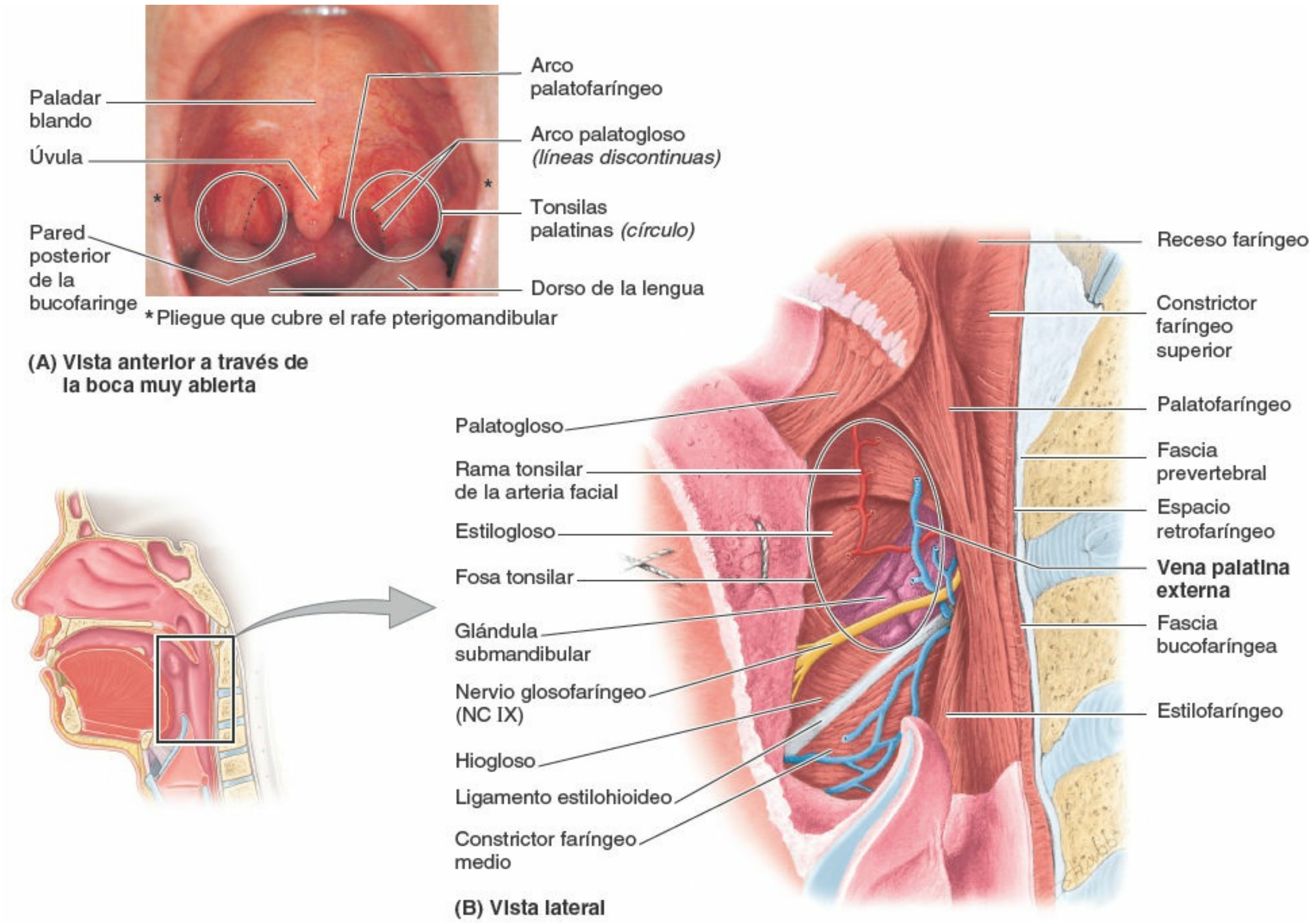

FIGURA 9-45. Cavidad bucal y fosa tonsilar. A) Cavidad bucal y tonsilas palatinas de un niño pequeño con la boca muy abierta y la lengua en protrusión máxima. La úvula es una proyección muscular del borde posterior del paladar blando. **B)** En esta disección profunda de la fosa tonsilar se ha extirpado la tonsila palatina. La lengua se ha traccionado hacia delante y la inserción inferior (lingual) del músculo constrictor superior de la faringe se ha seccionado.

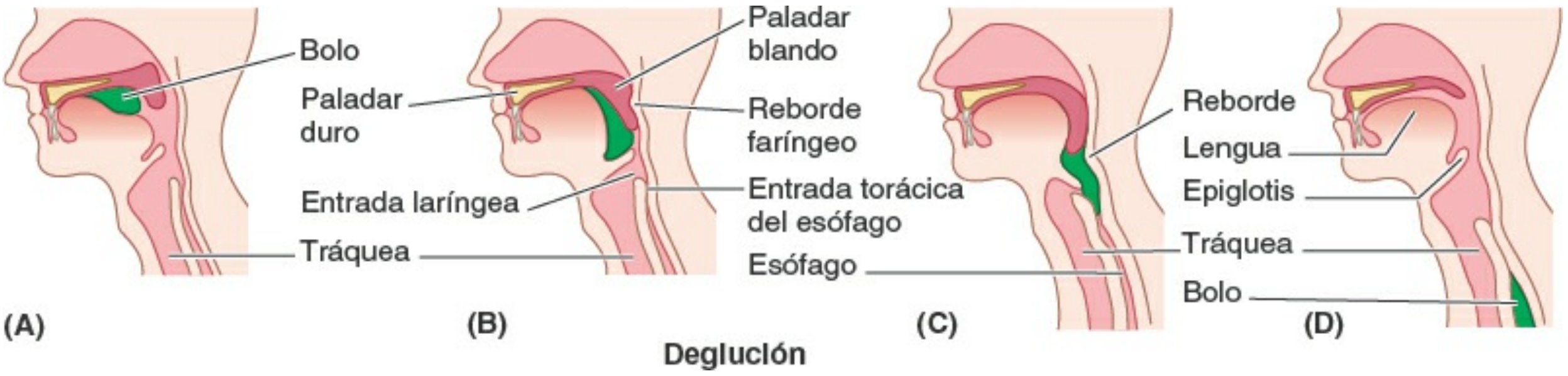

FIGURA 9-46. La deglución. A) El bolo alimenticio es propulsado hacia la parte posterior de la boca por la presión de la lengua contra el paladar. **B)** La nasofaringe queda sellada y la laringe se eleva, ensanchando la faringe para recibir el alimento. **C)** Los esfínteres faríngeos se contraen secuencialmente, creando un «reborde peristáltico» e impulsan el alimento hacia el esófago. La epiglotis desvía el bolo, pero no cierra la entrada de la laringe y la tráquea. **D)** El bolo alimenticio desciende por el esófago mediante contracciones peristálticas.

La **laringofaringe** se sitúa posterior a la laringe (v. figs. 9-42 A y 9-44 A), extendiéndose desde el borde superior de la epiglotis y los pliegues faringoepiglóticos hasta el borde inferior del cartílago cricoides, donde se estrecha y se continúa con el esófago. Posteriormente, la laringofaringe entra en relación con los cuerpos de las vértebras C4-C6. Sus paredes posterior y laterales están formadas por los *músculos constrictores medio* e *inferior de la faringe* (fig. 9-47 A y B). Internamente, la pared está formada por los *músculos palatofaríngeo* y *estilofaríngeo*. La laringofaringe comunica con la laringe a través de la **entrada de la laringe,** en su pared anterior (v.

fig. 9-43).

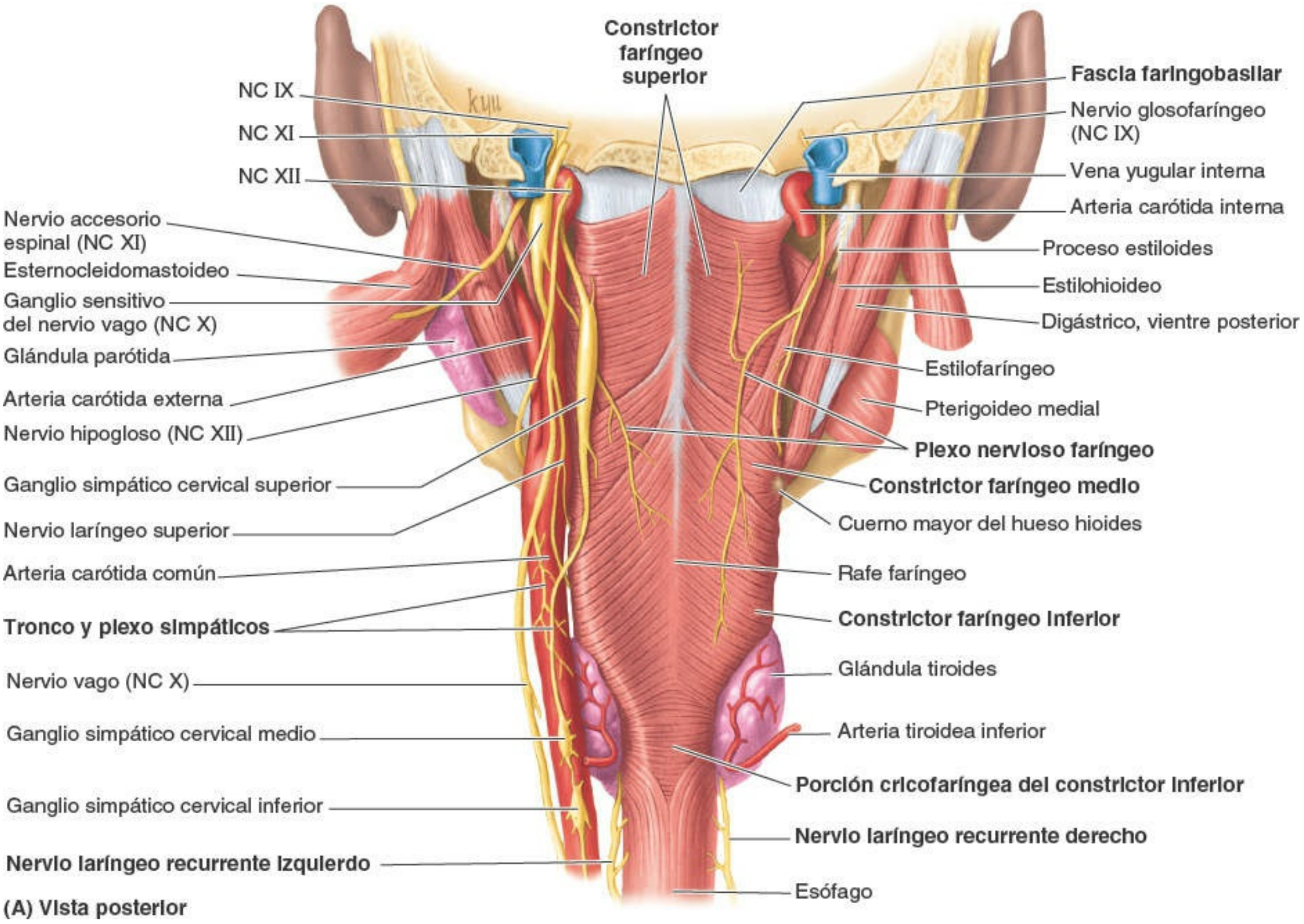

(A) Vista posterior

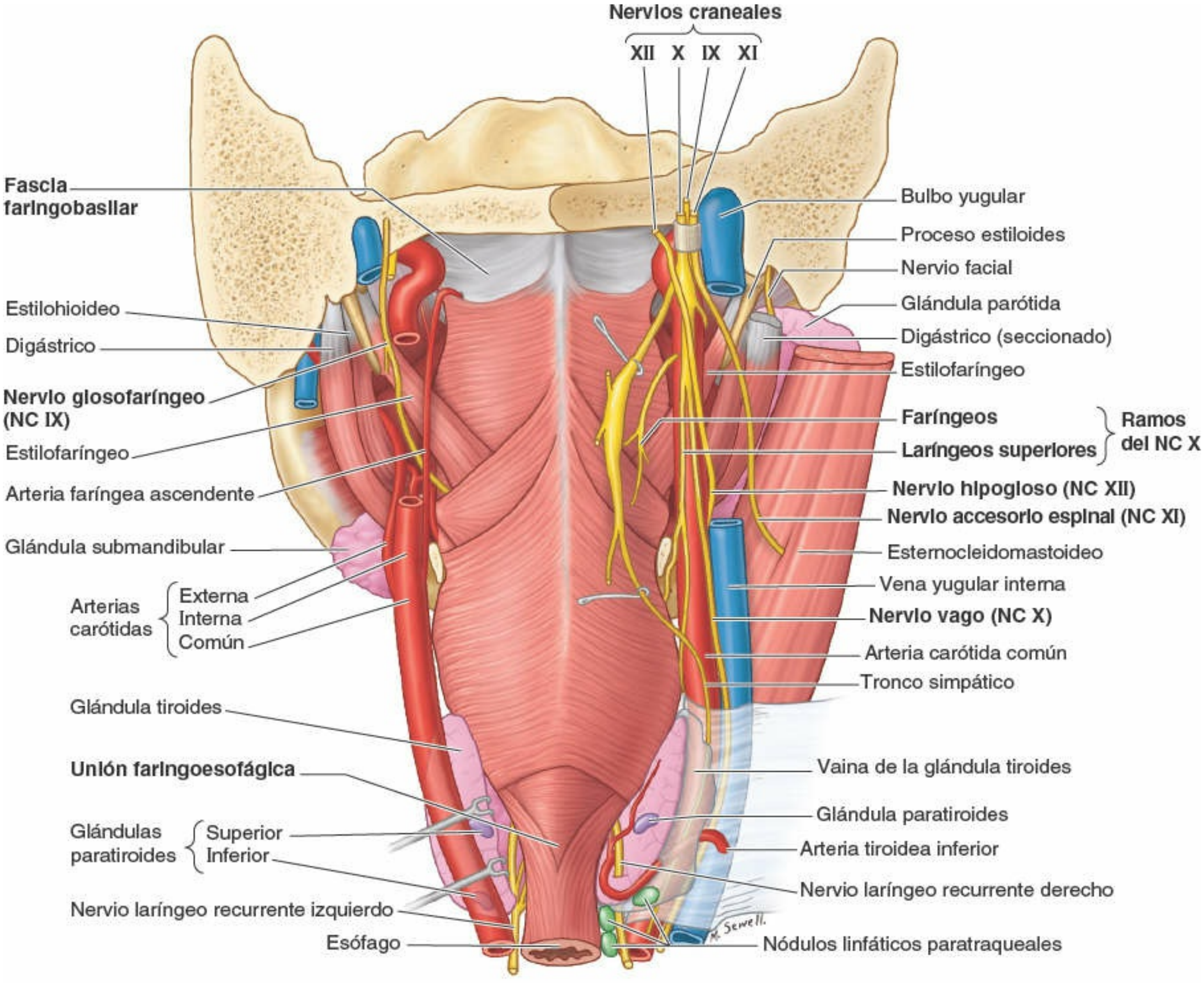

(B) Vista posterior

FIGURA 9-47. Faringe y nervios craneales. A) Esta disección muestra la cara posterior de la faringe y las estructuras asociadas. La fascia bucofaríngea se ha extirpado. De los tres músculos constrictores de la faringe, el músculo inferior cubre al medio y el medio cubre al superior. Los tres músculos forman un rafe faríngeo medio común posteriormente **B)** La porción más estrecha y menos distensible del tubo digestivo es la unión faringoesofágica, donde la laringofaringe se convierte en esófago.

El **receso (fosa) piriforme** es una pequeña depresión de la cavidad laringofaríngea a ambos lados de la entrada laríngea. Esta fosa, tapizada por mucosa, está separada de la entrada de la laringe por el **pliegue aritenoepiglótico.** Lateralmente, el receso piriforme está limitado por las caras mediales del cartílago tiroides y la *membrana tirohioidea* (v. fig. 9-40). Ramos de los nervios laríngeo superior y laríngeo recurrente se sitúan profundos a la mucosa del receso piriforme, y pueden dañarse si se introduce un cuerpo extraño en el receso.

Músculos faríngeos. La pared de la faringe es una excepción en todo el tracto digestivo al poseer una capa muscular totalmente compuesta por *músculos voluntarios*, dispuestos con músculos longitudinales por dentro de una capa circular de músculos. La mayor parte del tubo digestivo está compuesta por músculo liso, con una capa de músculo longitudinal situada externamente a una capa muscular circular. La capa externa circular de músculos faríngeos está formada por tres **constrictores de la faringe: superior, medio** e **inferior** (figs. 9-44 B, 9-47 A y B y 9-48). Los músculos internos longitudinales son el **palatofaríngeo,** el **estilofaríngeo** y el **salpingofaríngeo.** Estos músculos elevan la laringe y la acortan durante la deglución

y el habla. Los músculos faríngeos están ilustrados en la figura 9-48, y sus inserciones, inervación y acciones se describen en la tabla 9-6.

Los constrictores de la faringe tienen un fuerte recubrimiento fascial interno, la *fascia faringobasilar* (fig. 9-47 B), y un delgado recubrimiento fascial externo, la *fascia bucofaríngea* (v. fig. 9-42 A). Inferiormente, la fascia bucofaríngea se fusiona con la lámina pretraqueal de la *fascia cervical profunda*. Los constrictores de la faringe se contraen de manera involuntaria, de modo que la contracción tiene lugar secuencialmente desde el extremo superior al inferior de la faringe, impulsando el alimento hacia el interior del esófago. Los tres constrictores de la faringe están inervados por el *plexo nervioso faríngeo*, que está formado por ramos faríngeos de los nervios vago y glosofaríngeo y por ramos simpáticos del ganglio cervical superior (v. fig. 9-47 A; tabla 9-6). El plexo faríngeo se localiza en la pared lateral de la faringe, principalmente sobre el constrictor medio de la faringe.

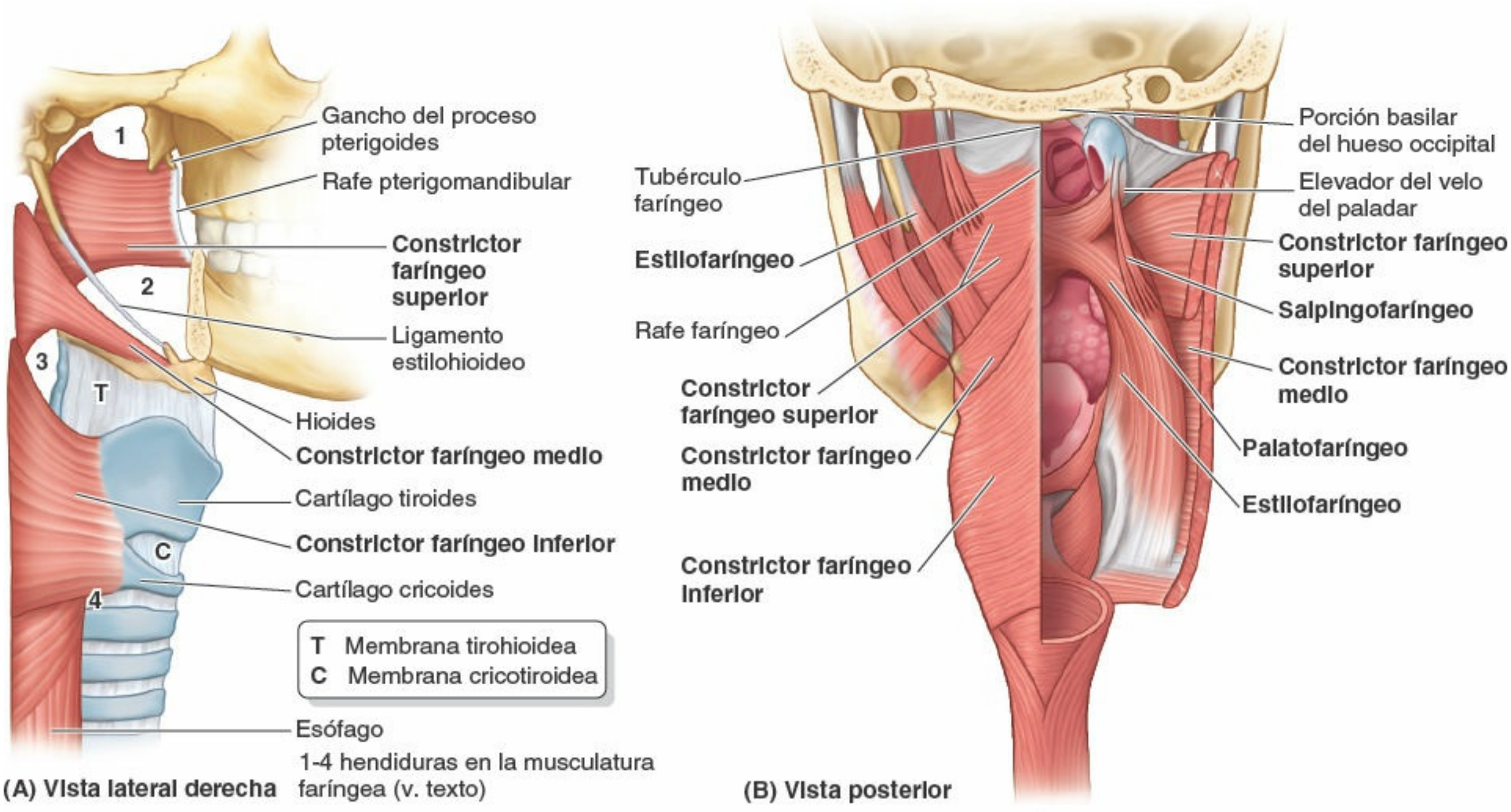

FIGURA 9-48. **Músculos de la faringe.**

TABLA 9-6. MÚSCULOS DE LA FARINGE

Músculo	Origen	Inserción	Inervación	Acción(es) principal(es)
Capa externa				
Constrictor superior de la faringe	Gancho del proceso pterigoides, rafe pterigomandibular, extremo posterior de la línea milohioidea de la mandíbula y lado de la lengua	Tubérculo faríngeo en la porción basilar del hueso occipital	Ramo faríngeo del vago (NC X) y plexo faríngeo	Constriñen las paredes de la faringe durante la deglución
Constrictor medio de la faringe	Ligamento estilohioideo y cuernos mayor y menor del hioides	Rafe faríngeo	Ramo faríngeo del vago (NC X) y plexo faríngeo, más ramos del ramo externo del nervio laríngeo superior y del nervio laríngeo recurrente del vago	
Constrictor inferior de la faringe	Línea oblicua del cartílago tiroides y lado del cartílago cricoides	La porción cricofaríngea rodea la unión faringoesofágica sin formar un rafe		
Capa interna				
Palatofaríngeo	Paladar duro y aponeurosis palatina	Borde posterior de la lámina del cartílago tiroides y lados de la faringe y el esófago	Ramo faríngeo del vago (NC X) y plexo faríngeo	Elevan (acortan y ensanchan) la faringe y la laringe durante la deglución y el habla
Salpingofaríngeo	Porción cartilaginosa de la tuba auditiva	Se une con el palatofaríngeo		
Estilofaríngeo	Proceso estiloides del hueso temporal	Bordes posterior y superior del cartílago tiroides con el palatofaríngeo	Nervio glosofaríngeo (NC IX)	

El solapamiento de los músculos constrictores de la faringe deja cuatro hendiduras en la musculatura para la entrada o salida de estructuras en la faringe (v. fig. 9-48 A):

1. El elevador del velo del paladar, la tuba auditiva y la arteria palatina ascendente, superiores al constrictor superior de la faringe, pasan a través de la *hendidura entre el constrictor superior de la faringe y el cráneo*. Este es el punto donde la fascia faringobasilar se fusiona con la fascia bucofaríngea para formar, junto con la mucosa, la delgada pared del receso faríngeo (v. fig. 9-43).
2. Una *hendidura entre los constrictores superior y medio de la faringe* forma una vía de paso que permite que el estilofaríngeo, el nervio glosofaríngeo y el ligamento estilohioideo alcancen la cara interna de la pared faríngea (fig. 9-48).
3. Una *hendidura entre los constrictores medio e inferior de la faringe* permite el paso hacia la laringe del ramo interno del nervio laríngeo superior, y de la arteria y la vena laríngeas superiores.
4. Una *hendidura inferior al constrictor inferior de la faringe* permite que el nervio laríngeo recurrente y la arteria laríngea inferior pasen superiormente hacia la laringe.

Vasos de la faringe. La **rama tonsilar** (v. fig. 9-45 B), una rama de la arteria facial, pasa a través del músculo constrictor superior de la faringe y penetra en el polo inferior de la tonsila palatina. La tonsila también recibe ramitas arteriales de las arterias palatina ascendente, lingual, palatina descendente y faríngea ascendente. La gran **vena palatina externa** (vena paratonsilar) desciende desde el paladar blando y pasa próxima a la cara lateral de la tonsila antes de entrar en el plexo venoso faríngeo.

Los **vasos linfáticos tonsilares** discurren lateral e inferiormente hacia los nódulos linfáticos cercanos al ángulo de la mandíbula y al **nodo yugulodigástrico,** conocido

como *nodo tonsilar* a causa de su frecuente agrandamiento cuando la tonsila se inflama (*tonsilitis* o *amigdalitis*) (fig. 9-51). Las tonsilas palatinas, linguales y faríngeas forman el **anillo linfático faríngeo** (tonsilar), una banda circular incompleta de tejido linfoide alrededor de la porción superior de la faringe (fig. 9-49). La porción anteroinferior del anillo está formada por la *tonsila lingual* en la porción posterior de la lengua. Las porciones laterales del anillo están formadas por las tonsilas palatinas y tubáricas, mientras que las porciones posterior y superior están formadas por la tonsila faríngea.

Nervios faríngeos. La inervación de la faringe (la motora y la mayor parte de la sensitiva) deriva del **plexo nervioso faríngeo** (v. fig. 9-47 A). Las fibras motoras del plexo derivan del nervio vago (NC X) a través de su ramo o ramos faríngeos. Inervan todos los músculos de la faringe y el paladar blando, salvo el estilofaríngeo (inervado por el NC IX) y el tensor del velo del paladar (inervado por el NC V_3). El constrictor inferior de la faringe también recibe algunas fibras motoras del ramo externo del nervio laríngeo superior y del ramo laríngeo recurrente del vago. Las fibras sensitivas del plexo faríngeo derivan del nervio glosofaríngeo. Estas se distribuyen por las tres partes de la faringe. Además, la mucosa de las partes anterior y superior de la nasofaringe reciben inervación del nervio maxilar (NC V_2). Los **nervios tonsilares** derivan del *plexo nervioso tonsilar*, formado por ramos de los nervios glosofaríngeo y vago.

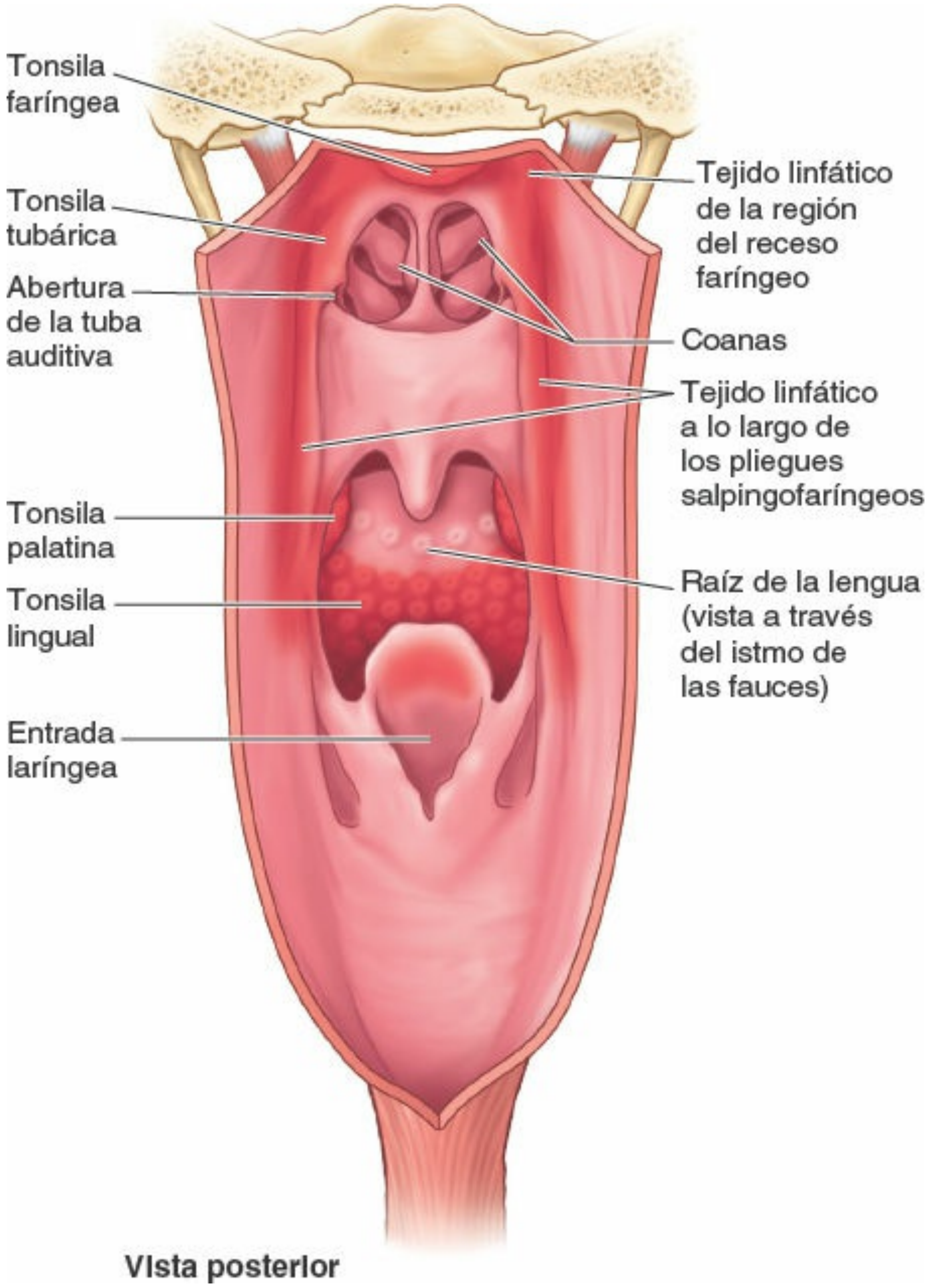

FIGURA 9-49. Tejido linfoide de la lengua y la faringe. El anillo faríngeo (tonsilar) linfático *(rosa)* en torno a la faringe superior está formado por las tonsilas faríngeas, tubáricas, palatinas y linguales.

ESÓFAGO

El *esófago* es un tubo muscular que conecta la faringe con el estómago. Comienza en el cuello, donde se continúa superiormente con la laringofaringe a nivel de la **unión faringoesofágica** (v. figs. 9-43 y 9-47 B). El esófago está constituido por músculo estriado (voluntario) en su tercio superior, por músculo liso (involuntario) en su tercio inferior, y por una mezcla de músculo liso y estriado en el tercio medio.

Su primera porción, el **esófago cervical,** es parte del tercio superior voluntario. Empieza inmediatamente posterior y a la altura del borde inferior del cartílago cricoides en el plano medio. Este es el nivel de la vértebra C6.

Externamente, la unión faringoesofágica aparece como una constricción producida por la **porción cricofaríngea del músculo constrictor inferior de la faringe** (el esfínter esofágico superior), y es la porción más estrecha del esófago. El

esófago cervical se inclina ligeramente a la izquierda en su descenso y entra en el mediastino superior a través de la abertura superior del tórax, donde se convierte en el esófago torácico.

Cuando el esófago está vacío, la luz tiene forma de hendidura. Cuando el bolo alimenticio desciende por él, la luz se expande, provocando un peristaltismo reflejo en los dos tercios inferiores del esófago. El esófago cervical se localiza entre la tráquea y la columna vertebral (v. figs. 9-42 y 9-44 A). Está unido a la tráquea por tejido conectivo laxo. Los *nervios laríngeos recurrentes* se encuentran dentro o cerca de los **surcos traqueoesofágicos** formados entre la tráquea y el esófago (v. fig. 9-47). A la derecha del esófago se encuentran el lóbulo derecho de la *glándula tiroides* y la *vaina carotídea* derecha, con su contenido.

El esófago está en contacto con la pleura cervical en la raíz del cuello. A la izquierda están el lóbulo izquierdo de la glándula tiroides y la vaina carotídea izquierda. El conducto torácico se adhiere al lado izquierdo del esófago y se sitúa entre este y la pleura. Véanse los capítulos 4 y 5 para detalles relacionados con las regiones torácicas y abdominales del esófago.

Vasos del esófago cervical. Las arterias del esófago cervical son ramas de las *arterias tiroideas inferiores*. Cada arteria da origen a ramas ascendentes y descendentes que se anastomosan entre sí y cruzan la línea media. Las venas del esófago cervical son tributarias de las *venas tiroideas inferiores*. Los vasos linfáticos de la porción cervical del esófago drenan en los *nódulos linfáticos paratraqueales* y *cervicales profundos inferiores* (fig. 9-51).

Nervios del esófago cervical. La inervación del esófago es motora y sensitiva somática para la mitad superior, y parasimpática (vagal), simpática y sensitiva visceral para la mitad inferior. El esófago cervical recibe fibras somáticas a través de ramos de los *nervios laríngeos recurrentes*, y fibras vasomotoras procedentes de los *troncos simpáticos cervicales* a través del plexo que rodea a la arteria tiroidea inferior (v. fig. 9-47).

Anatomía de superficie de las capas endocrina y respiratoria de las vísceras cervicales

El cuello de un lactante es corto, y por tanto las vísceras cervicales se localizan más arriba en los lactantes que en los adultos. Las vísceras cervicales no alcanzan sus niveles definitivos hasta después de los 7 años de edad. El alargamiento del cuello se acompaña de cambios de crecimiento en la piel. Por consiguiente, una incisión en la línea media en la porción inferior del cuello en un lactante provoca una cicatriz que se localizará sobre la porción superior del esternón cuando sea niño.

El *hueso hioides*, en forma de U, se sitúa en la porción anterior del cuello, en el ángulo profundo entre la mandíbula y el cartílago tiroides, a la altura de la vértebra C3 (fig. 9-51). Al deglutir, el hioides se moverá bajo los dedos si se sitúan en el ángulo entre el mentón y el cuello anterior. El cuerno mayor de un lado del hioides es palpable sólo cuando el cuerno mayor del lado opuesto se ha fijado.

La *prominencia laríngea* está producida por el encuentro de las láminas del cartílago tiroides formando un ángulo agudo en la línea media anterior. Este *ángulo*

tiroideo, más agudo en los varones pospúberes, forma la prominencia laríngea («nuez de Adán»), que es palpable y habitualmente visible. Durante la palpación de la prominencia puede notarse que se retira al deglutir. Los pliegues vocales se encuentran a la altura de la mitad de la prominencia laríngea.

El *cartílago cricoides* puede palparse inferior a la prominencia laríngea, a nivel de la vértebra C6. Al extender el cuello tanto como sea posible y deslizar el dedo sobre la prominencia laríngea, mientras este baja desde la prominencia se nota el *ligamento cricotiroideo*, el lugar para una *cricotirotomía con aguja* o *coniotomía* (v. cuadro clínico «Aspiración de cuerpos extraños y maniobra de Heimlich»). Una vez que los dedos pasen sobre el arco del cartílago cricoides, se notará que la yema del dedo se hunde, dado que el arco del cartílago se proyecta más anteriormente que los anillos de la tráquea. El cartílago cricoides, un punto de referencia clave del cuello, indica:

- El nivel de la vértebra C6.
- El lugar donde la arteria carótida puede comprimirse contra el proceso transverso de la vértebra C6.
- La unión de la laringe y la tráquea.
- La unión de la faringe con el esófago.
- El punto en el que el nervio laríngeo recurrente entra en la laringe.
- El lugar que está a unos 3 cm por encima del istmo de la glándula tiroides.

El **primer cartílago traqueal** es más ancho que los demás y puede palparse (v. fig. 9-33 A). Los cartílagos segundo a cuarto no pueden palparse porque el istmo, que conecta los lóbulos derecho e izquierdo de la glándula tiroides, los cubre.

La *glándula tiroides* puede palparse mediante aproximaciones anteriores o posteriores (es decir, permaneciendo delante o detrás del sujeto). Hay que colocar las puntas de los dedos por delante (para el istmo) o inmediatamente laterales (para los lóbulos) a la tráquea, y a continuación solicitar al sujeto que degluta (v. detalles en Bickley, 2016). Aunque habitualmente se realizan ambas aproximaciones, la posterior normalmente facilita una mejor palpación, pero la aproximación anterior nos permite además observar. Una glándula tiroides perfectamente normal puede no ser visible ni distinguible a la palpación en algunas mujeres excepto durante la menstruación o el embarazo. La glándula normal tiene la consistencia del tejido muscular.

El *istmo de la glándula tiroides* se localiza inmediatamente inferior al cartílago cricoides; se extiende a unos 1,25 cm a cada lado de la línea media. Se suele palpar colocando las puntas de los dedos de una mano sobre la línea media bajo el arco del cricoides y haciendo al sujeto deglutir entonces. Se notará el istmo subiendo y luego bajando. El vértice de cada *lóbulo de la glándula tiroides* se encuentra en el centro de la lámina del cartílago tiroides (fig. 9-50).

La anatomía de superficie de la cara posterior del cuello se describe en el capítulo 2. Los puntos clave son los siguientes:

- Los *procesos espinosos de las vértebras C6 y C7* se pueden palpar y visualizar, especialmente cuando el cuello se encuentra flexionado.

- Los p*rocesos transversos de las vértebras C1*, *C6 y C7* son palpables.
- Los *tubérculos de la vértebra C1* pueden palparse mediante presión profunda posteroinferior a las puntas de los procesos mastoides.

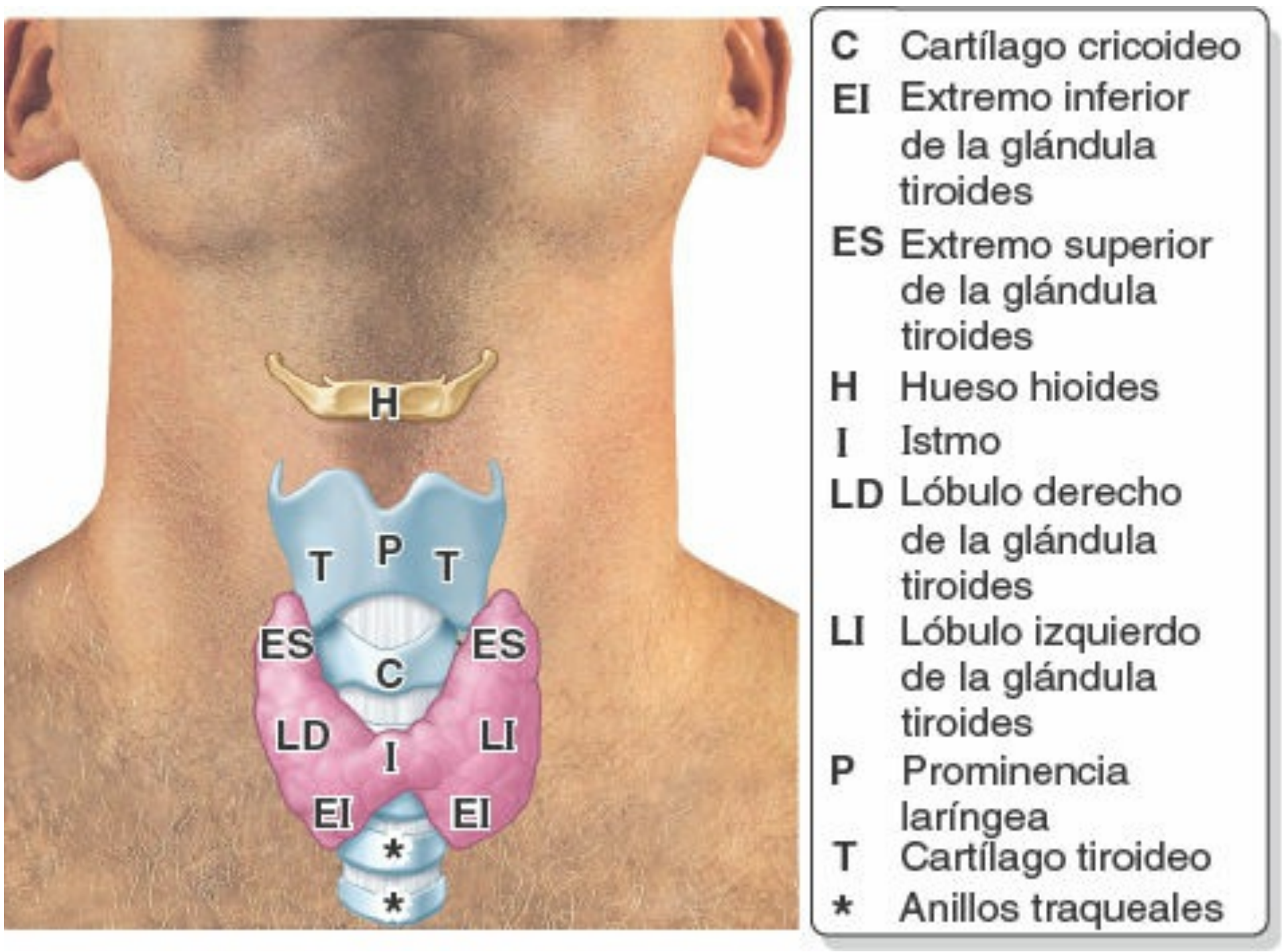

FIGURA 9-50. Anatomía de superficie de las capas endocrina y respiratoria del cuello.

LINFÁTICOS DEL CUELLO

La mayoría de los tejidos superficiales del cuello son drenados por vasos linfáticos que entran en los **nódulos linfáticos cervicales superficiales,** localizados a lo largo del recorrido de la VYE. La linfa de estos nódulos, al igual que la linfa de toda la cabeza y el cuello, drena en los **nódulos linfáticos cervicales profundos inferiores** (figs. 9-51 y 9-52). El grupo específico de nódulos linfáticos cervicales profundos inferiores implicado aquí desciende a través de la región cervical lateral junto con el nervio accesorio (NC XI).

La mayor parte de la linfa de estos seis a ocho nódulos drena luego en los *nódulos linfáticos supraclaviculares*, que acompañan a la arteria cervical transversa. El grupo principal de nódulos cervicales profundos forma una cadena a lo largo de la VYI, mayoritariamente cubiertos por el ECM. Otros nódulos cervicales profundos incluyen los nódulos prelaríngeos, pretraqueales, paratraqueales y retrofaríngeos. Los vasos linfáticos eferentes de los nódulos cervicales profundos se unen para formar los **troncos linfáticos yugulares,** que normalmente se unen al conducto torácico en el lado izquierdo, mientras que en el lado derecho entran en la unión de las venas yugular interna y subclavia (ángulo venoso derecho) directamente o a través de un corto conducto linfático derecho.

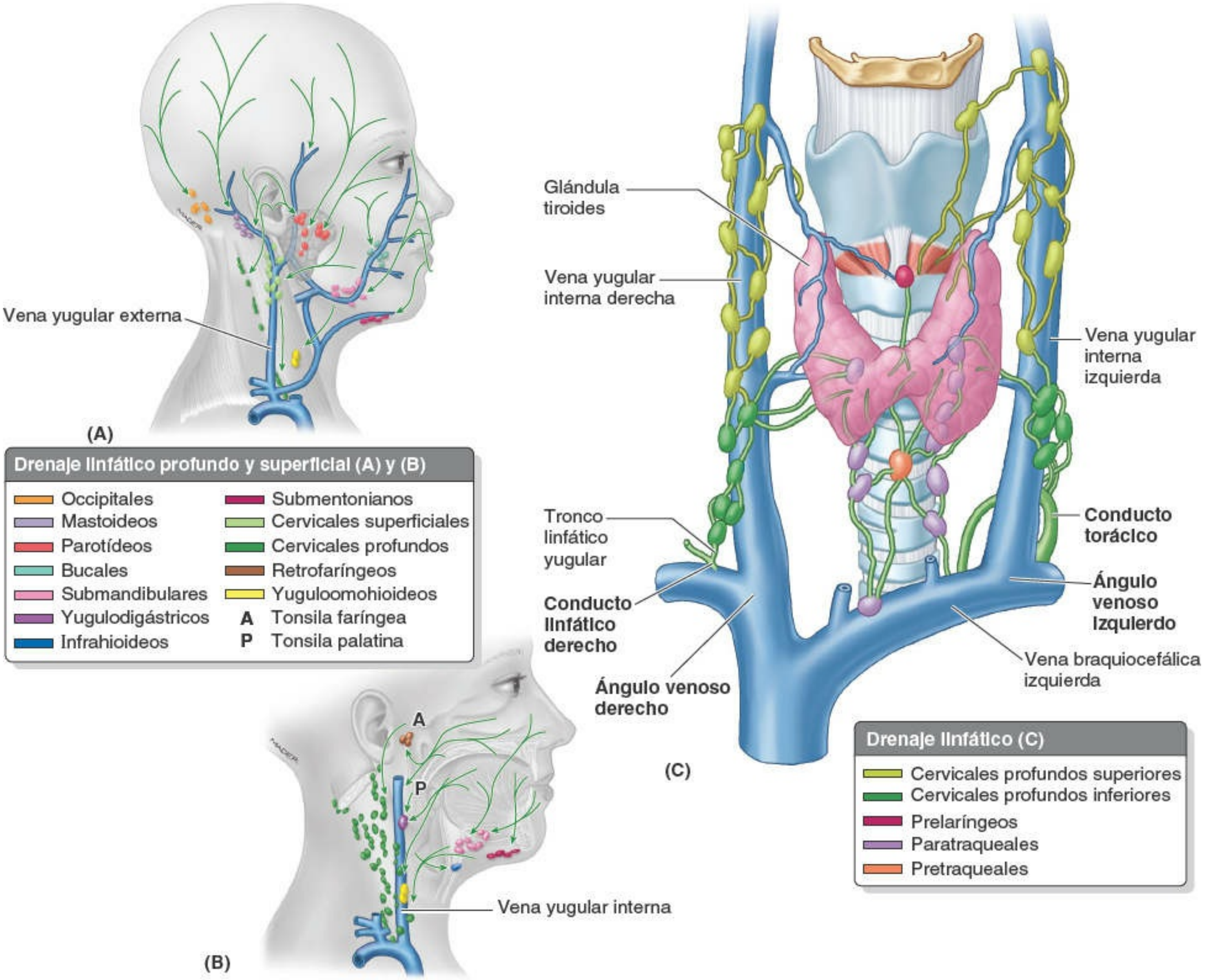

FIGURA 9-51. Drenaje linfático de la cabeza y el cuello. A y **B)** Se muestran los trayectos de los drenajes linfáticos superficial y profundo, respectivamente. **C)** Se muestran los nódulos linfáticos, los troncos linfáticos y el conducto torácico.

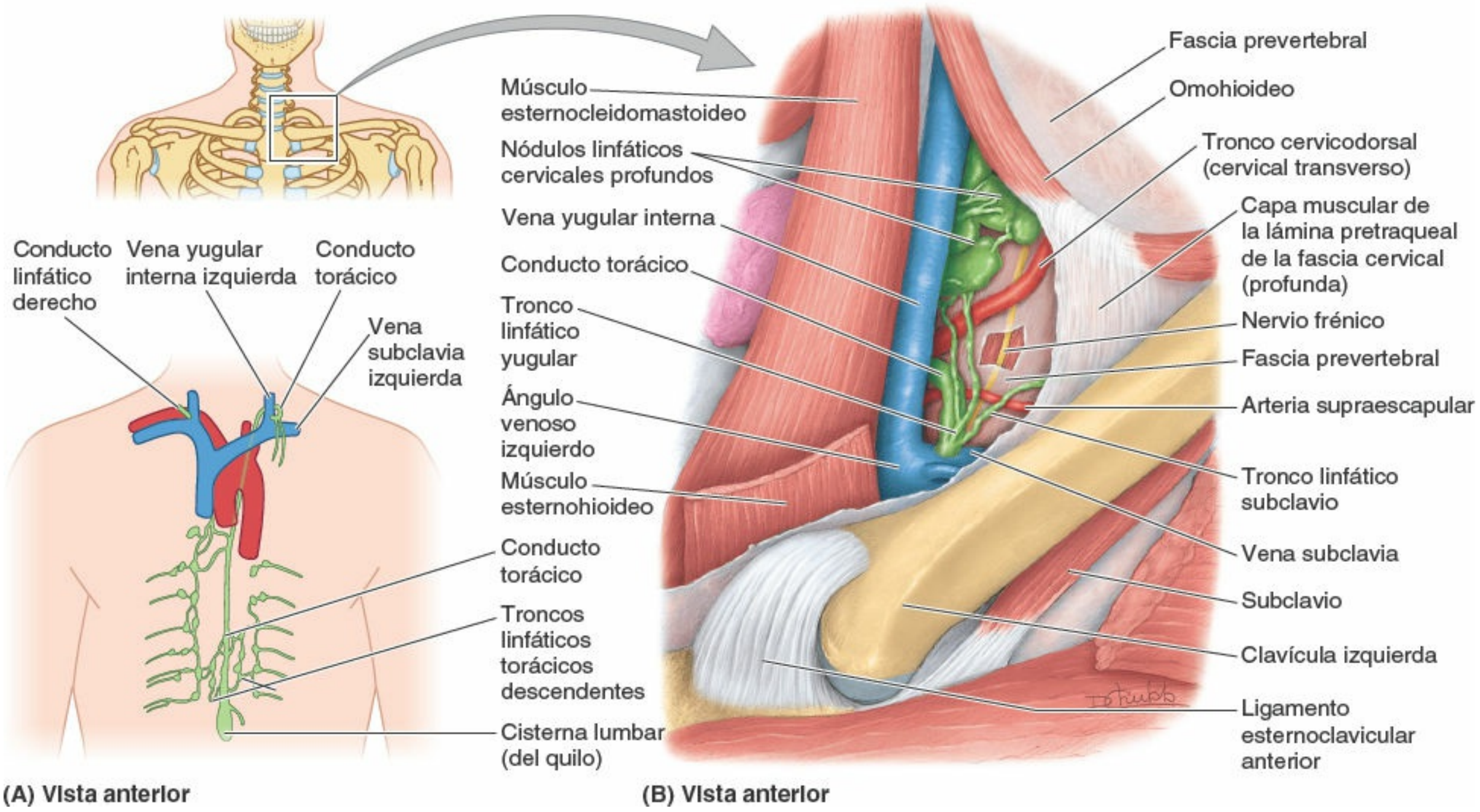

FIGURA 9-52. Vasos linfáticos de la raíz del cuello. A) Visión general que muestra el trayecto del conducto

torácico y el lugar de terminación de los conductos torácico y linfático derecho. **B)** Disección del lado izquierdo que muestra los nódulos linfáticos cervicales profundos y la terminación del conducto torácico en la unión de las venas subclavia y yugular interna (ángulo venoso izquierdo). El tronco cervicodorsal se denomina a menudo arteria cervical transversa.

El **conducto torácico** pasa superiormente atravesando la abertura superior del tórax a lo largo del borde izquierdo del esófago. Se arquea lateralmente en la raíz del cuello, posterior a la vaina carotídea y anterior al tronco simpático y a las arterias vertebral y subclavia (fig. 9-52 B). El conducto torácico drena en la vena braquiocefálica izquierda en la unión de la vena subclavia y las VYI *(ángulo venoso izquierdo).* Cuando los troncos linfáticos yugular derecho, subclavio y broncomediastínico se unen para formar el *conducto linfático derecho,* este entra en el ángulo venoso derecho, como hace el conducto torácico en el lado izquierdo (v. fig. 9-52 A). Sin embargo, a menudo estos troncos linfáticos desembocan en el sistema venoso de forma independiente, en la región del ángulo venoso derecho.

CUADRO CLÍNICO

VÍSCERAS Y LINFÁTICOS DEL CUELLO

Arteria tiroidea ima

En un 10 % de la población se origina del tronco braquiocefálico la *arteria tiroidea ima*, pequeña e impar (fig. C9-5); no obstante, también puede originarse del arco de la aorta o de las arterias carótida común derecha, subclavia o torácica interna. Esta pequeña arteria asciende sobre la cara anterior de la tráquea hacia el istmo de la glándula tiroides, proporcionando ramas a ambas estructuras. Debe considerarse la posibilidad de la existencia de esta arteria cuando se realicen intervenciones en la línea media del cuello por debajo del istmo, ya que es una posible causa de sangrado (v. cuadro clínico «Traqueostomía»).

Quistes del conducto tirogloso

El desarrollo de la glándula tiroides comienza en el suelo de la faringe embrionaria, en el lugar señalado con una pequeña depresión, el *foramen ciego*, en el dorso de la lengua posnatal (v. cap. 8). Posteriormente, la glándula en desarrollo se traslada desde la lengua al interior del cuello, pasando anterior a los cartílagos hioides y tiroides hasta alcanzar su posición final anterolateral a la porción superior de la tráquea (Moore et al., 2016). Durante esta reubicación, la glándula tiroides se une al foramen ciego a través del **conducto tirogloso.** Normalmente este conducto desaparece, pero pueden persistir restos de epitelio y formar un *quiste del conducto tirogloso* en cualquier punto a lo largo de su trayecto de descenso (fig. C9-6 A). Este tipo de quiste se localiza generalmente en el cuello, cercano o justo inferior al cuerpo del hueso hioides, y forma una tumefacción en la porción anterior del cuello. Puede ser necesaria la resección quirúrgica del quiste (fig. C9-6 B).

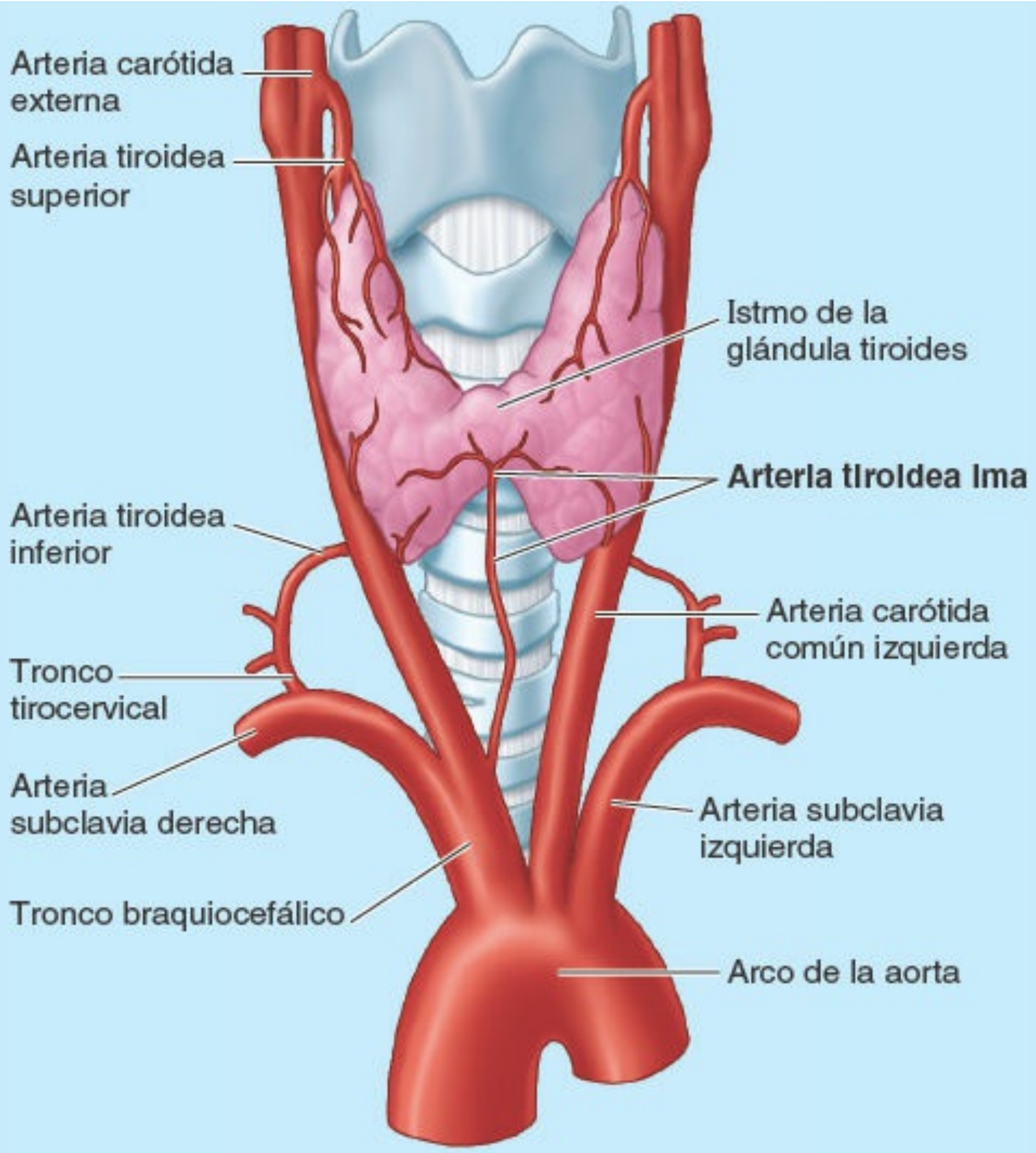

FIGURA C9-5. Arteria ima tiroidea.

Glándula tiroides aberrante

Puede encontrarse *tejido glandular tiroideo aberrante* en cualquier localización a lo largo del trayecto del conducto tirogloso embrionario. Aunque es infrecuente, el conducto tirogloso que transporta tejido tiroideo en formación en su extremo distal puede fallar en su traslado a su ubicación definitiva en el cuello. Puede encontrarse tejido tiroideo aberrante en la raíz de la lengua, justo posterior al foramen ciego, dando lugar a una **glándula tiroides lingual,** o en el cuello, en el hioides o justo inferior a este (fig. C9-7 A). Pueden diferenciarse los restos quísticos del conducto tirogloso de una glándula tiroides no descendida mediante una gammagrafía (fig. C9-7 B). Como norma, una glándula tiroides ectópica en el plano medio del cuello es el único tejido tiroideo presente. Ocasionalmente, un quiste del conducto tirogloso puede asociarse a tejido glandular tiroideo. Por tanto, a la hora de extirpar un quiste es importante diferenciar entre una glándula tiroides ectópica y un quiste del conducto tirogloso. En caso de no hacerlo se puede provocar una *tiroidectomía total,* dejando al paciente dependiente de forma permanente de medicación tiroidea (Leung et al., 1995).

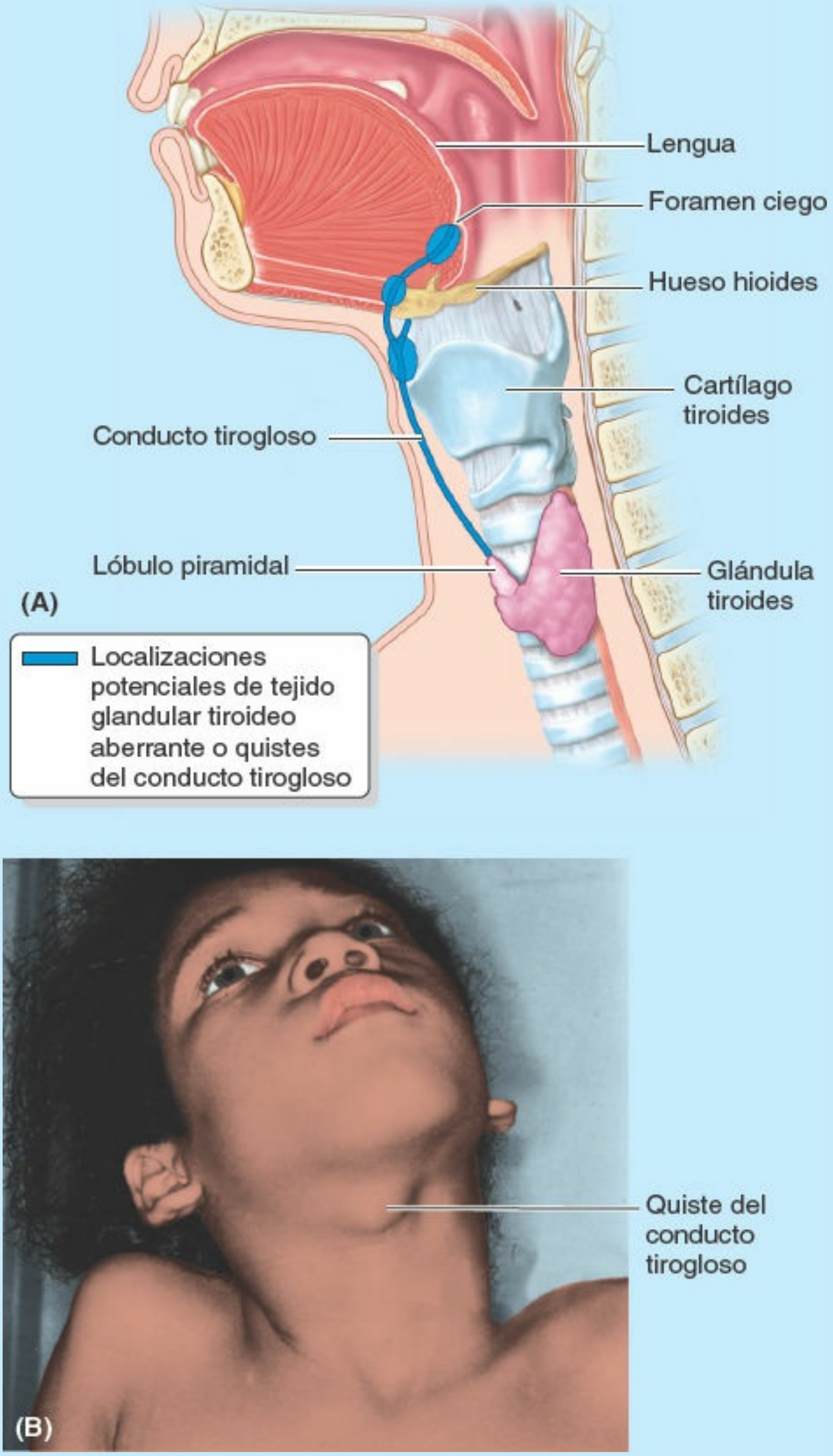

FIGURA C9-6. A) Vestigios del conducto tirogloso. **B)** Niño con un quiste del conducto tirogloso.

Tejido glandular tiroideo accesorio

Pueden persistir porciones del conducto tirogloso que formen tejido tiroideo. El *tejido tiroideo accesorio* puede aparecer en cualquier lugar a lo largo del

trayecto embrionario del conducto tirogloso (p. ej., en el timo por debajo de la glándula tiroides o en el tórax). Una *glándula tiroidea accesoria* puede desarrollarse en el cuello lateral al cartílago tiroides; generalmente, se sitúa sobre el músculo tirohioideo (v. fig. 9-29). Aunque el tejido accesorio puede ser funcional, con frecuencia es demasiado pequeño para mantener la función normal si se extirpa la glándula tiroides.

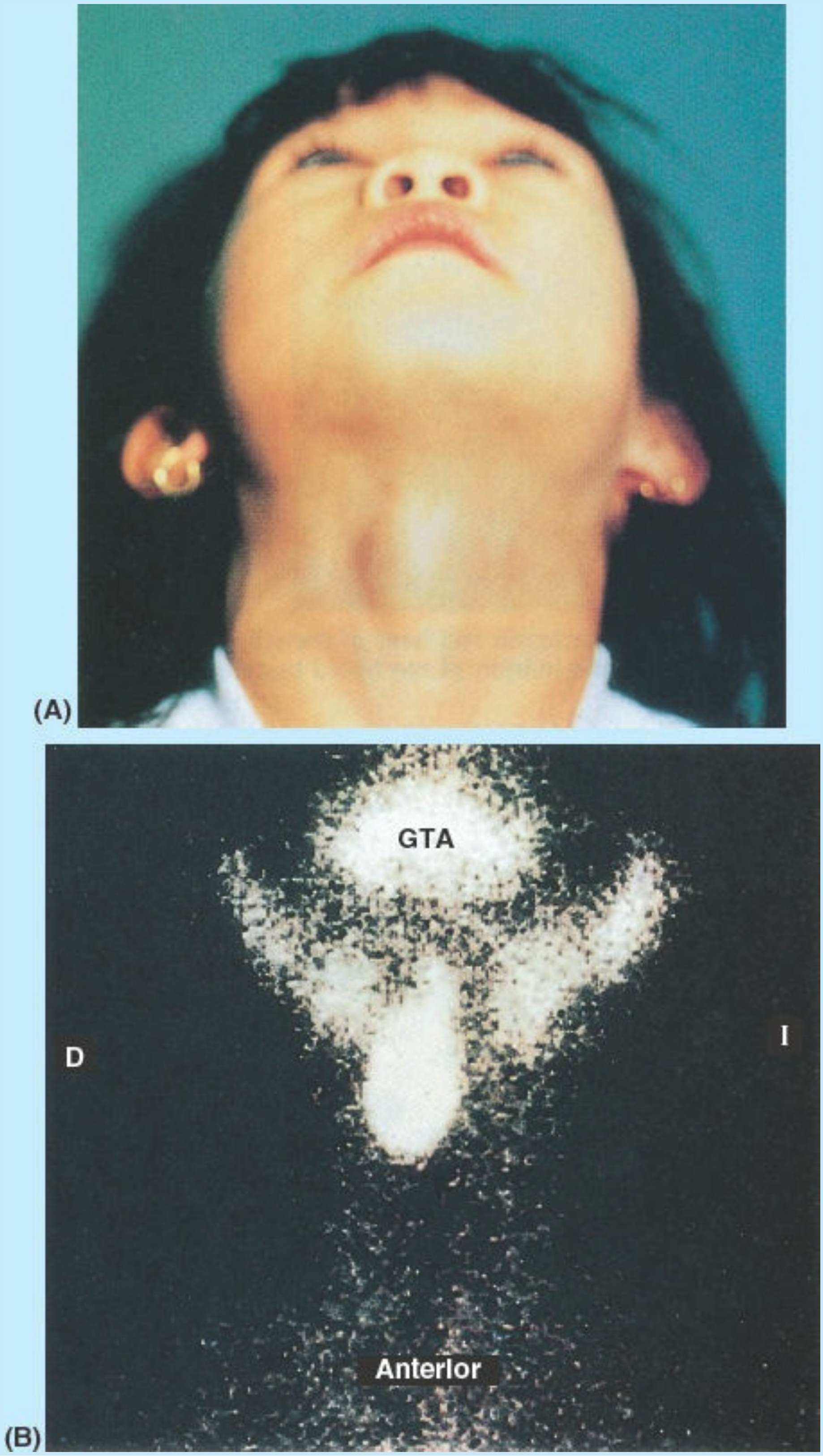

FIGURA C9-7. Tejido glandular tiroideo aberrante. A) Tejido aberrante por debajo del hueso hioides. **B)** Gammagrafía que muestra la presencia de tejido glandular tiroideo aberrante (GTA). El tejido glandular en su posición normal se encuentra en masas de forma irregular que definen unos pequeños lóbulos que se estrechan y un gran istmo.

Lóbulo piramidal de la glándula tiroides

Un 50 % de las glándulas tiroides tiene un *lóbulo piramidal*. Este lóbulo, de tamaño variable, se extiende superiormente desde el istmo de la glándula tiroides, generalmente a la izquierda del plano medio; el istmo puede estar incompleto o ausente (fig. C9-8). Una banda de tejido conectivo, que a menudo contiene tejido tiroideo accesorio, puede continuar desde el vértice del lóbulo piramidal hacia el hioides. Este lóbulo y la banda se desarrollan a partir de restos de epitelio y tejido conectivo del conducto tirogloso.

Aumento de tamaño de la glándula tiroides

Se denomina *bocio* al *aumento de tamaño de la glándula tiroides* por causas no neoplásicas ni inflamatorias, y diferente del aumento variable de tamaño que puede tener lugar durante la menstruación y el embarazo. El *bocio* se produce por la falta de yodo. Es frecuente en algunas partes del mundo donde la tierra y el agua tienen carencia de yodo. El aumento de tamaño de la glándula origina una tumefacción en el cuello que puede comprimir la tráquea, el esófago y los nervios laríngeos recurrentes (fig. C9-9). Cuando la glándula se agranda, lo puede hacer anteriormente, posteriormente, inferiormente o lateralmente. No puede moverse hacia arriba debido a las inserciones superiores de los músculos esternotiroideo y esternohioideo (v. tabla 9-3). También es habitual la extensión subesternal del bocio.

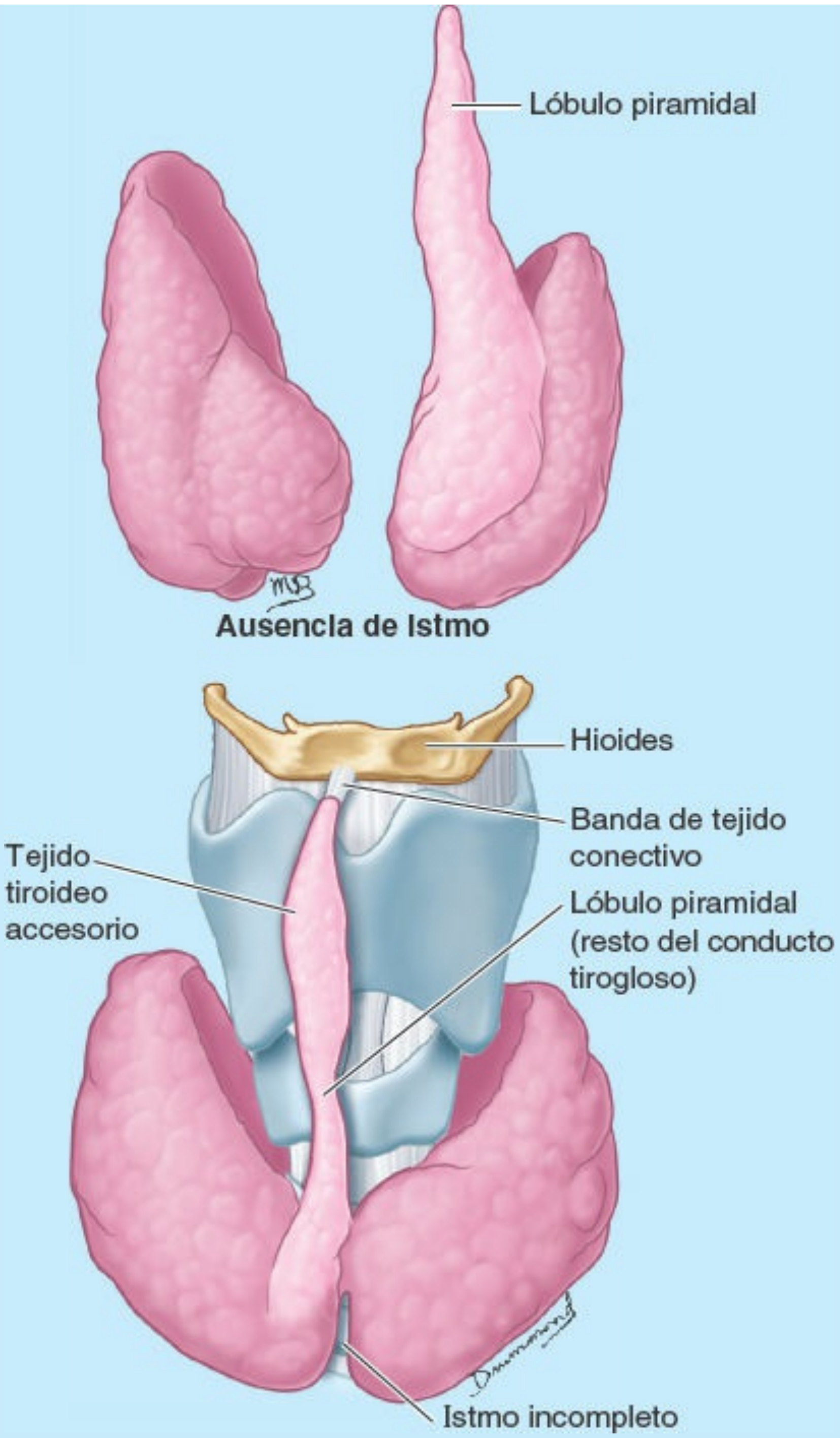

FIGURA C9-8. **Lóbulo piramidal de la glándula tiroides.**

Tiroidectomía

La escisión de un tumor maligno de la glándula tiroides y otros procedimientos quirúrgicos a veces implican la resección de parte o la totalidad de la glándula *(hemitiroidectomía o tiroidectomía)*. En el tratamiento quirúrgico del hipertiroidismo, generalmente se preserva la porción posterior de cada lóbulo de la glándula hipertrofiada, un procedimiento denominado *tiroidectomía subtotal*, para proteger los nervios laríngeos recurrente y superior y respetar las glándulas paratiroides. Una hemorragia postoperatoria tras la cirugía de la glándula tiroides puede comprimir la tráquea, dificultando la respiración. La sangre se acumula dentro de la cápsula fibrosa de la glándula.

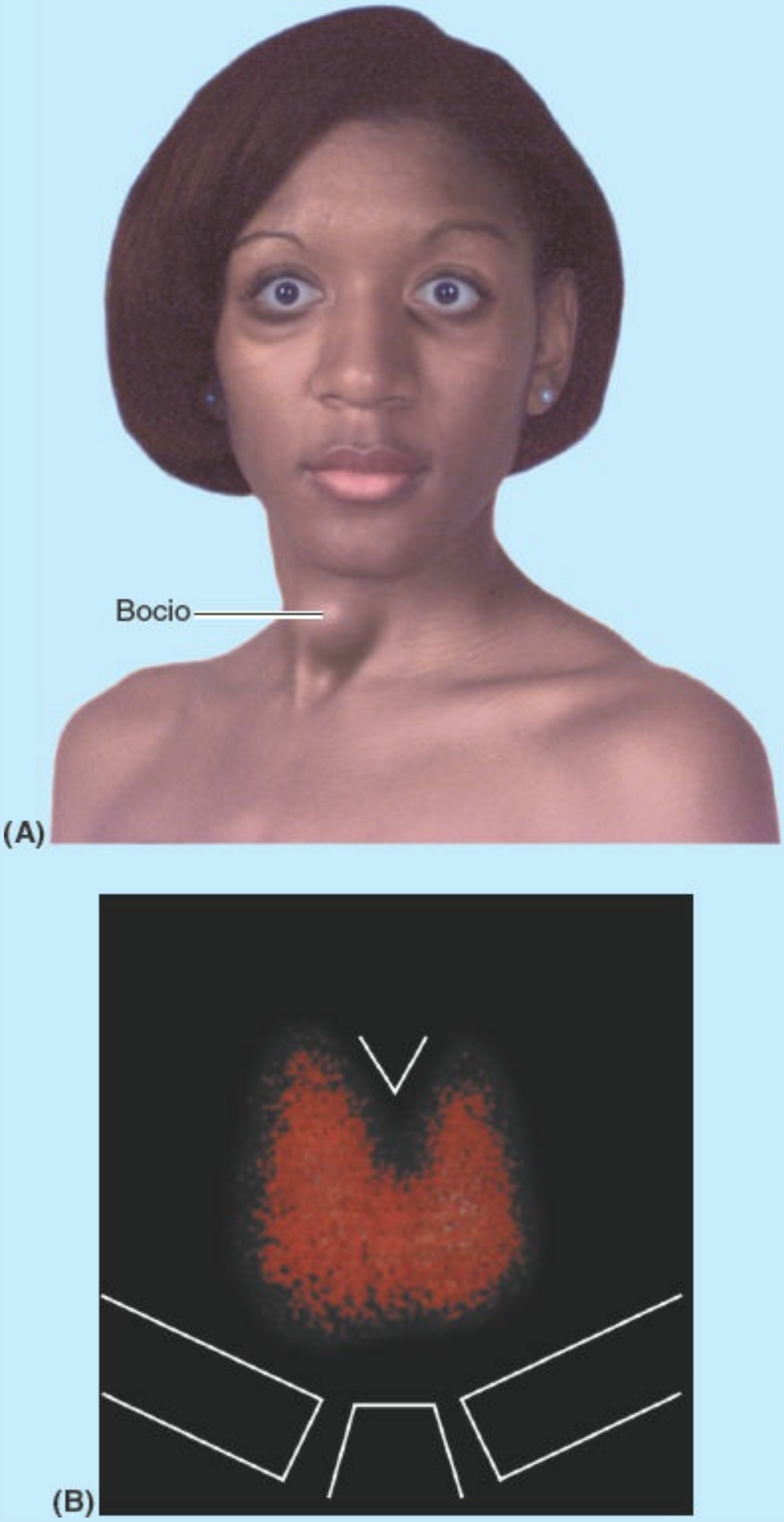

FIGURA C9-9. Glándula tiroides aumentada de tamaño. A) Paciente con un bocio. **B)** Gammagrafía que muestra una glándula tiroides con un aumento difuso de tamaño.

Lesión de los nervios laríngeos recurrentes

El riesgo de *lesión de los nervios laríngeos recurrentes* siempre está presente durante la cirugía del cuello. Cerca del polo inferior de la glándula tiroides, el nervio laríngeo recurrente derecho se encuentra íntimamente relacionado con la arteria tiroidea inferior y sus ramas (fig. C9-10). Este nervio puede cruzar anterior o posterior a ramas de la arteria, o puede pasar entre ellas.

Debido a esta relación tan estrecha, la arteria tiroidea inferior se liga a cierta distancia lateral a la glándula tiroides, donde no se encuentra cerca del nervio. Aunque el riesgo de lesionar el nervio laríngeo recurrente izquierdo durante la cirugía no es tan alto debido a su ascenso más vertical desde el mediastino superior, la arteria y el nervio también están íntimamente relacionados cerca del polo inferior de la glándula tiroides (v. fig. 9-28). La voz ronca es el signo habitual de la lesión unilateral del nervio laríngeo recurrente; sin embargo, puede ocasionar *afonía* temporal o alteraciones en la fonación (producción de voz) y espasmos laríngeos. Estos signos generalmente se producen al magullar los nervios laríngeos recurrentes durante la cirugía o por la presión generada por sangre acumulada y exudados serosos tras la operación.

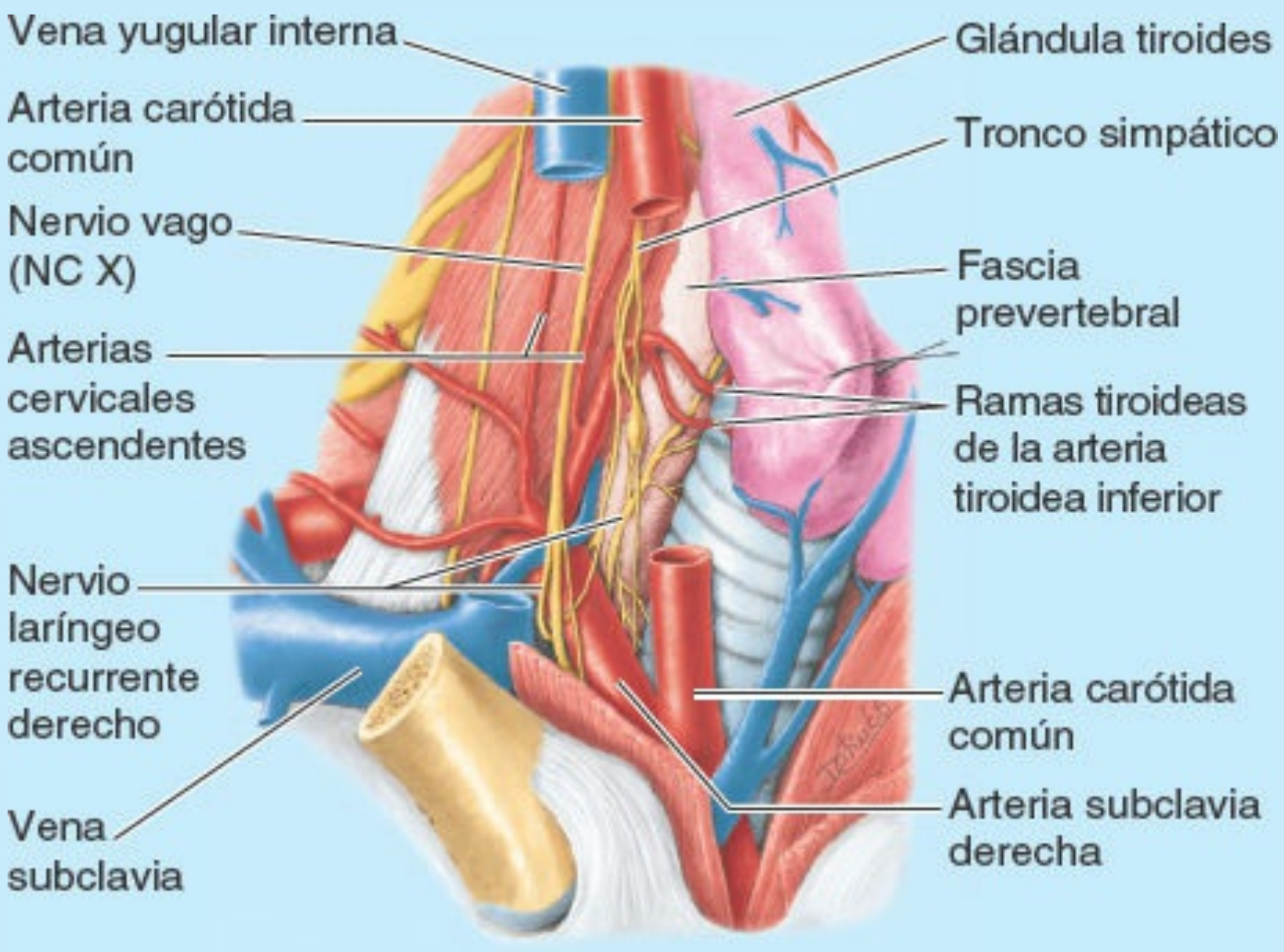

FIGURA C9-10. Lesión de los nervios laríngeos recurrentes.

Extirpación involuntaria de las glándulas paratiroides

La variabilidad en la posición de las glándulas paratiroides, en particular de las inferiores, las pone en riesgo de ser dañadas o resecadas durante una intervención quirúrgica del cuello. Las glándulas paratiroides superiores pueden estar a un nivel como el del cartílago tiroides, y las inferiores pueden llegar hasta el mediastino superior (v. fig. 9-31 B). Deben tenerse en cuenta las localizaciones aberrantes de estas glándulas cuando se buscan glándulas paratiroides anormales, como puede ocurrir en el tratamiento de un *adenoma paratiroideo*, un tumor habitualmente benigno del tejido epitelial que se asocia a *hiperparatiroidismo*.

La atrofia o la extirpación involuntaria de todas las glándulas paratiroides provoca tetania, un síndrome neurológico grave caracterizado por espasmos musculares y calambres. Los espasmos generalizados se deben a una disminución en la concentración sérica de calcio. Dado que se afectan los músculos laríngeos y respiratorios, la falta de un tratamiento adecuado inmediato puede ser mortal.

Para proteger estas glándulas durante la tiroidectomía los cirujanos normalmente preservan la porción posterior de los lóbulos de la glándula tiroides.

En aquellos casos en que es necesaria la extirpación total de la glándula tiroides (p. ej., debido a una neoplasia maligna), las glándulas paratiroides se aíslan cuidadosamente con sus vasos sanguíneos intactos antes de la resección de la glándula tiroides. El tejido paratiroideo también puede trasplantarse, normalmente al brazo, de forma que no sea dañado por la cirugía o la radioterapia posteriores.

Fracturas del esqueleto laríngeo

Las *fracturas laríngeas* pueden estar provocadas por golpes, como los recibidos en deportes como el *kick boxing* o el hockey, o por la compresión causada por el cinturón de seguridad en un accidente de automóvil. Dada la frecuencia de este tipo de lesión, la mayoría de los porteros de hockey sobre hielo y de los receptores de béisbol llevan protecciones colgadas de sus máscaras para cubrirse la laringe. Las fracturas laríngeas provocan hemorragia submucosa y edema, obstrucción respiratoria, afonía y, en algunas ocasiones, incapacidad temporal para hablar.

Laringoscopia

La laringoscopia es el procedimiento que se utiliza para examinar el interior de la laringe. La inspección de la laringe puede realizarse visualmente mediante *laringoscopia indirecta*, con la ayuda de un espéculo laríngeo (fig. C9-11 A). La porción anterior de la lengua se saca ligeramente de la cavidad bucal para minimizar la extensión en que la porción posterior de la lengua cubre la epiglotis y la extremidad de la laringe. Dado que durante la respiración normal la hendidura del vestíbulo es mayor que la hendidura glótica, en la exploración laringoscópica se visualizan los pliegues vestibulares y los pliegues vocales (fig. C9-11 B). La laringe también puede visualizarse mediante *laringoscopia directa*, utilizando un instrumento endoscópico tubular, un laringoscopio. Un *laringoscopio* es un endoscopio tubular o de fibra óptica flexible equipado con iluminación eléctrica para la exploración o la intervención en el interior de la laringe a través de la boca. Los pliegues vestibulares normalmente son de color rosa, mientras que los pliegues vocales habitualmente son de color blanco perlado.

Maniobra de Valsalva

Las funciones esfinterianas de los pliegues vestibulares y vocales son importantes durante la *maniobra de Valsalva*, cualquier esfuerzo de espiración forzada contra la vía aérea cerrada, como la tos, el estornudo o la presión realizada durante la defecación o el levantamiento de peso. Durante una inspiración profunda, los pliegues vestibulares y vocales se abducen ampliamente mientras los pulmones se distienden. En la maniobra de Valsalva, tanto los pliegues vestibulares como los vocales se aducen fuertemente al final de la

inspiración profunda. Luego los músculos abdominales anterolaterales se contraen con fuerza para aumentar las presiones intratorácica e intraabdominal. El diafragma relajado transmite de forma pasiva a la cavidad torácica el aumento de presión abdominopélvica. Dado que el aumento de la presión intratorácica impide el retorno venoso al atrio (aurícula) derecho, la maniobra de Valsalva se usa para estudiar los efectos cardiovasculares del aumento de la presión venosa periférica y del descenso del llenado cardíaco y del gasto cardíaco.

Aspiración de cuerpos extraños y maniobra de Heimlich

Un cuerpo extraño, como un trozo de carne, puede ser *aspirado* accidentalmente a través de la entrada de la laringe hasta el vestíbulo laríngeo, donde queda atrapado superiormente a los pliegues vocales. Cuando un cuerpo extraño penetra en el vestíbulo, los músculos laríngeos sufren un espasmo que tensa los pliegues vocales, la hendidura glótica se cierra y no entra aire en la tráquea. El bloqueo que se produce puede sellar completamente la laringe *(obstrucción laríngea)*, ahogando al individuo y dejándole sin habla, dado que la laringe está bloqueada. Se produce *asfixia* y la persona muere por hipoxia en unos 5 min, si el objeto no es retirado.

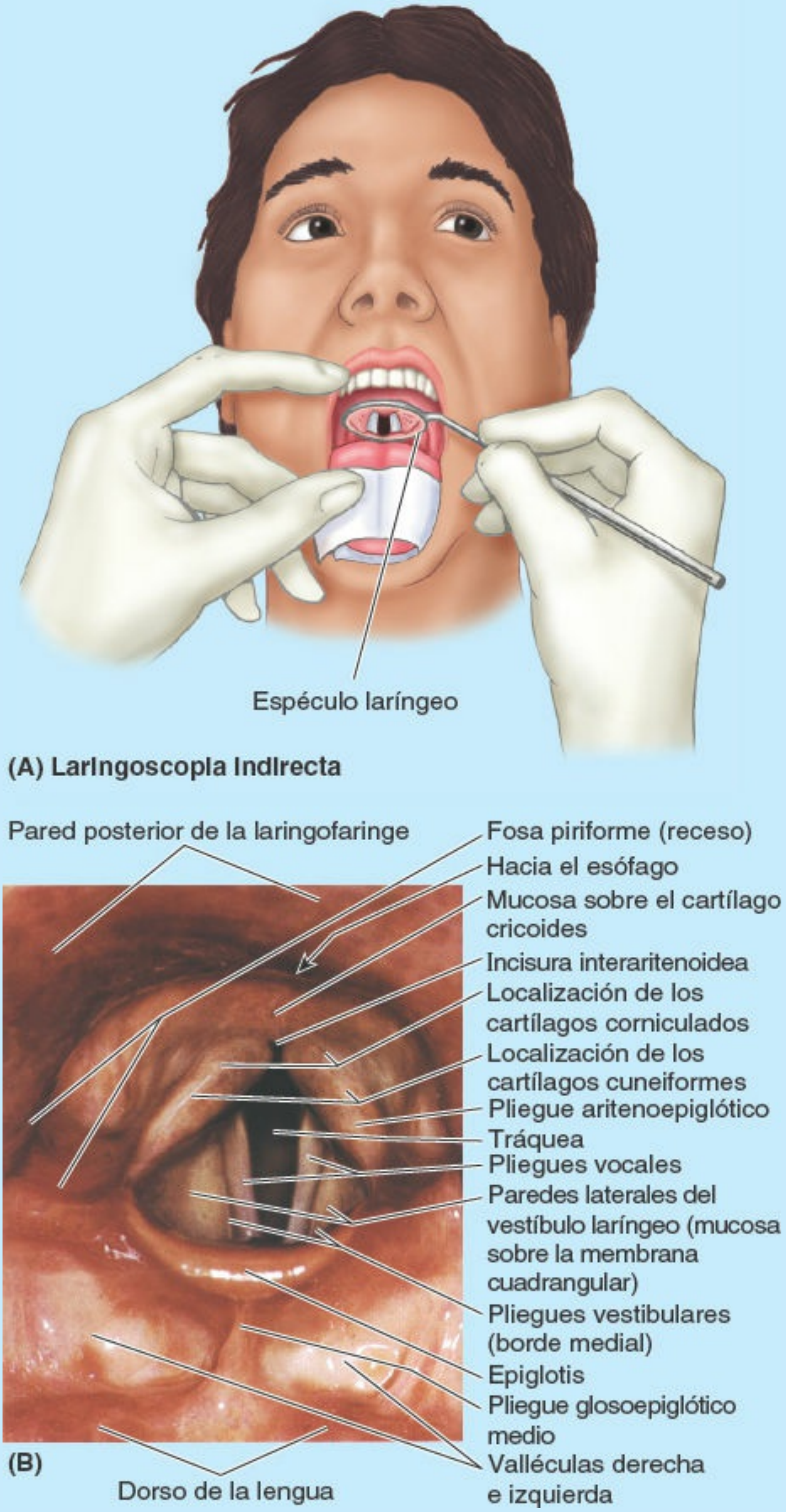

FIGURA C9-11. **Laringoscopia.**

Una persona que se está ahogando toserá para intentar sacar el objeto. Los

pliegues vestibulares son parte de los mecanismos de protección que cierran la laringe. La mucosa del vestíbulo es sensible a los cuerpos extraños como la comida. Cuando un objeto atraviesa la entrada de la laringe y contacta con el epitelio vestibular se produce una tos violenta. Para abrir la vía aérea, debe realizarse un tratamiento de urgencia. El método utilizado depende de las condiciones del paciente, de los medios disponibles y de la experiencia de la persona que realiza los primeros auxilios.

Dado que los pulmones todavía contienen aire, una compresión súbita del abdomen *(maniobra de Heimlich)* causa la elevación del diafragma y comprime los pulmones, que expelen aire desde la tráquea hacia la laringe. Esta maniobra suele desalojar la comida u otro objeto de la laringe. Para llevarla a cabo, la persona que proporciona los primeros auxilios realiza empujones abdominales subdiafragmáticos para sacar el objeto extraño de la laringe. Primero se coloca el puño cerrado, con la base de la palma mirando hacia dentro, sobre el abdomen de la víctima entre el ombligo y el proceso xifoides del esternón (fig. C9-12). El puño se agarra con la otra mano y se empuja con fuerza hacia dentro y arriba, forzando el diafragma hacia arriba. Esta maniobra empuja el aire desde los pulmones y crea una tos artificial que normalmente impulsa el cuerpo extraño. Pueden ser necesarios varios empujones abdominales para desalojar la obstrucción de la laringe.

Cricotirotomía

En casos de urgencia extrema (p. ej., obstrucción grave de la vía aérea, traumatismo facial o cervical importante o angioedema) donde la intubación es imposible, el personal experimentado (p. ej., médicos o técnicos en urgencias médicas) inserta una aguja de gran calibre a través de la membrana/ligamento cricotiroideo (v. fig. 9-29) *(cricotirotomía con aguja* o «coniotomía»*)* para permitir la entrada rápida de aire. Más tarde puede realizarse una *cricotirotomía quirúrgica* (laringotomía inferior), que implica una incisión a través de la piel y la membrana cricotiroidea y colocar un pequeño *tubo de traqueostomía* en la tráquea (fig. C9-13). La cricotirotomía es un procedimiento más conveniente que la traqueotomía y habitualmente es innecesaria la manipulación de la columna cervical.

FIGURA C9-12. **Maniobra de Heimlich.**

Traqueostomía

Una incisión transversa a través de la piel del cuello y la pared anterior de la tráquea *(traqueostomía)* establece una vía aérea en los pacientes con obstrucción de las vías respiratorias altas o insuficiencia respiratoria (fig. C9-13). Se separan lateralmente los músculos infrahioideos y se divide o retrae superiormente el istmo de la glándula tiroides. Se realiza una abertura en la tráquea entre el 1.er y el 2.º anillos traqueales o a través de los anillos 2.º a 4.º. Después, se inserta un *tubo de traqueostomía* en la tráquea y se fija. Para evitar complicaciones durante una traqueostomía, son importantes las siguientes relaciones anatómicas:

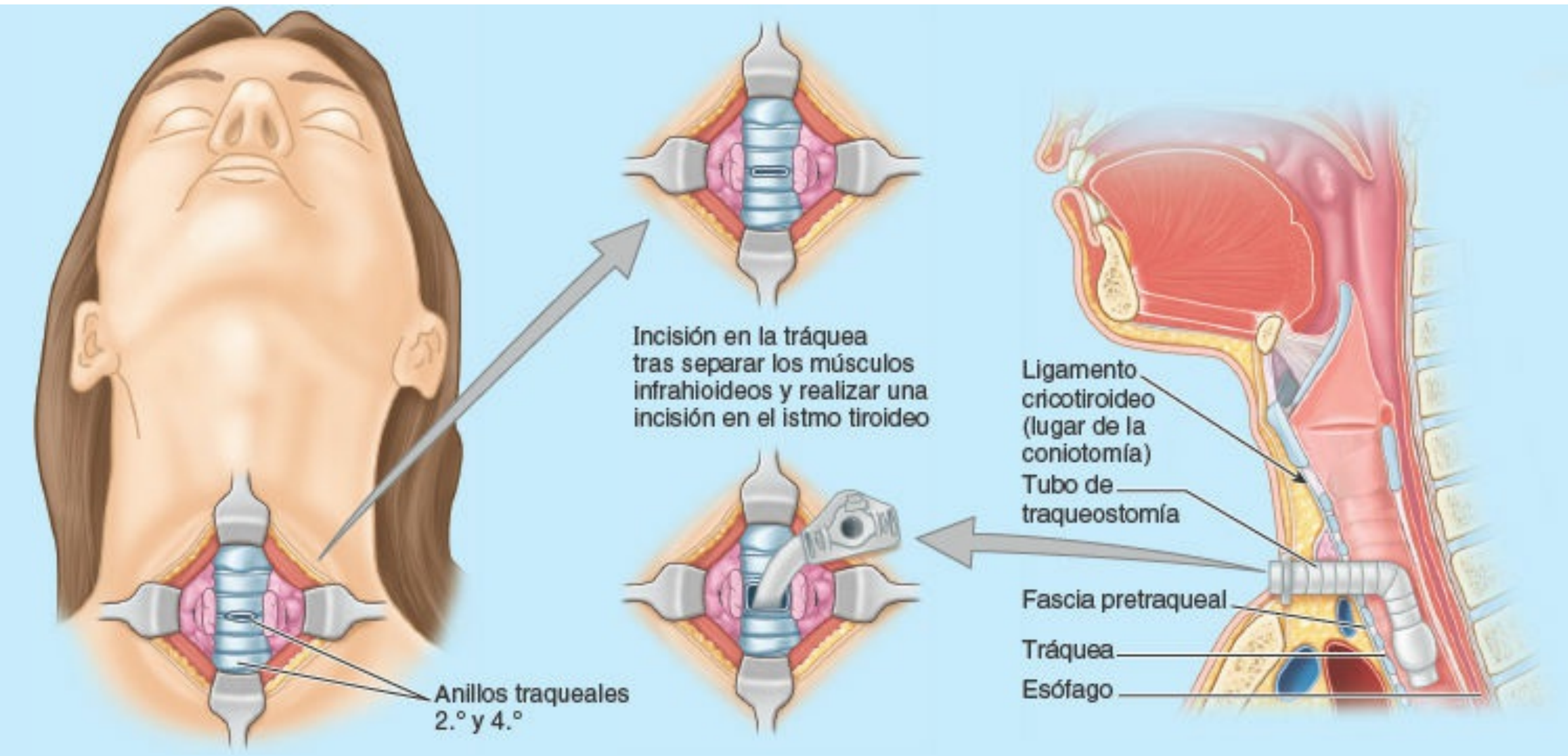

FIGURA C9-13. Traqueostomía.

- Las *venas tiroideas inferiores* se originan en un plexo venoso sobre la glándula tiroides y descienden anteriores a la tráquea.
- En un 10 % de la población está presente una pequeña *arteria tiroidea ima* que asciende desde el tronco braquiocefálico o el arco de la aorta hacia el istmo de la glándula tiroides.
- La *vena braquiocefálica izquierda*, el arco venoso yugular y las pleuras pueden encontrarse en esta zona, particularmente en lactantes y niños.
- El *timo* cubre la porción inferior de la tráquea en lactantes y niños.
- La tráquea en los lactantes es pequeña, móvil y blanda, por lo que es fácil seccionar su pared posterior y lesionar el esófago.

Lesiones de los nervios laríngeos

Dado que el nervio laríngeo inferior, la continuación del nervio laríngeo recurrente, inerva los músculos que mueven los pliegues vocales, cuando se lesiona el nervio (o el nervio del cual procede) se produce la *parálisis del pliegue vocal*. Al principio la voz es débil, ya que el pliegue paralizado no puede unirse al pliegue vocal normal. En el lapso de unas semanas, el pliegue contralateral cruza la línea media cuando sus músculos actúan de forma compensadora. Cuando se produce una parálisis bilateral de los pliegues vocales, la voz está casi ausente debido a que los pliegues vocales están inmóviles en una posición ligeramente más estrecha que en la posición respiratoria neutra habitual. No pueden aducirse para la fonación, y tampoco pueden abducirse para incrementar la ventilación, lo que da lugar a un *estridor* (respiración ruidosa, de tono agudo) que suele ir acompañado de una ansiedad similar a la que acompaña a una crisis asmática.

En las lesiones progresivas del nervio laríngeo recurrente, la abducción de los ligamentos vocales se pierde antes que la aducción, y a la inversa, durante la recuperación la aducción vuelve antes que la abducción. La voz ronca es el síntoma más habitual de las enfermedades graves de la laringe, como el carcinoma de los pliegues vocales.

La *parálisis del nervio laríngeo superior* provoca anestesia de la mucosa laríngea superior. Como consecuencia, los mecanismos de protección diseñados para mantener los cuerpos extraños fuera de la laringe están inactivos, y los cuerpos extraños pueden entrar con facilidad. La lesión del ramo externo del nervio laríngeo superior causa una voz monótona debido a la parálisis del músculo cricotiroideo al que inerva, el cual es incapaz de variar la longitud y la tensión del pliegue vocal (v. tabla 9-5). Este tipo de lesión puede pasar desapercibido en individuos que normalmente no emplean una gama amplia de tonos en su habla, pero puede ser crítico en cantantes u oradores públicos.

Para evitar la lesión del ramo externo del nervio laríngeo superior (p. ej., durante una tiroidectomía), la arteria tiroidea superior se liga y secciona por encima de la glándula, donde no se encuentra tan cerca del nervio. Dado que un aumento de tamaño de la glándula tiroides (bocio) puede afectar por sí mismo a la inervación de la laringe por la compresión de los nervios laríngeos, los pliegues vocales se examinan mediante laringoscopia antes de una intervención en esta área. De esta forma puede distinguirse entre un daño a la laringe o sus nervios secundario a un accidente quirúrgico y una lesión previa como consecuencia de la compresión del nervio.

Bloqueo del nervio laríngeo superior

El *bloqueo del nervio laríngeo superior* se realiza habitualmente en la intubación traqueal con el paciente consciente. Esta técnica se utiliza en endoscopia perioral, ecocardiografía transesofágica e instrumentación laríngea y esofágica. La aguja se inserta a medio camino entre el cartílago tiroides y el hioides, 1-5 cm por delante del cuerno mayor del hioides. La aguja pasa a través de la membrana tirohioidea y el anestésico baña el ramo interno, el ramo terminal más grande del nervio laríngeo superior. La anestesia de la mucosa laríngea se localiza por encima de los pliegues vocales e incluye la cara superior de estos pliegues.

Cáncer de laringe

La incidencia del *cáncer de laringe* es alta en las personas que fuman cigarrillos o mascan tabaco. La mayoría de los pacientes acude con voz ronca persistente, habitualmente asociada a *otalgia* (dolor de oídos) y *disfagia*. El aumento de tamaño de los nódulos linfáticos pretraqueales o paratraqueales puede indicar la presencia de un cáncer de laringe. En casos graves de cáncer de laringe puede realizarse una *laringectomía* (resección de la laringe). Se puede conseguir la rehabilitación vocal con la utilización de una electrolaringe o de una prótesis traqueoesofágica, o mediante habla esofágica (regurgitación de aire ingerido).

Cambios de la laringe con la edad

La laringe crece de forma constante hasta aproximadamente los 3 años de edad, y a partir de entonces se produce muy poco crecimiento hasta aproximadamente los 12 años. Antes de la pubertad no hay diferencias laríngeas

importantes en función del sexo. Debido a la presencia de testosterona en los varones en la pubertad, las paredes de la laringe se fortalecen y la cavidad laríngea se agranda. En la mayoría de las chicas sólo se produce un mínimo aumento en el tamaño de la laringe. En los chicos, todos los cartílagos de la laringe se agrandan y la prominencia laríngea llega a ser evidente en la mayoría de los ellos. El diámetro anteroposterior de la hendidura glótica de los varones casi dobla sus dimensiones prepuberales, con los pliegues vocales alargándose y engrosándose de forma proporcional y bruscamente. Este crecimiento se traduce en los cambios en la voz que ocurren en los varones: el tono normalmente baja una octava.

El tono de voz de los *eunucos*, hombres cuyos testículos no se han desarrollado *(hombres sin gónadas)* o que han sido resecados quirúrgicamente, no llega a hacerse más bajo si no se administran hormonas masculinas. Los cartílagos tiroides, cricoides y la mayor parte de los aritenoides normalmente se osifican a edades avanzadas, comenzando aproximadamente a los 25 años de edad en el caso del cartílago tiroides. A los 65 años de edad, con frecuencia los cartílagos son visibles en las radiografías.

Cuerpos extraños en la laringofaringe

Cuando los alimentos pasan a través de la laringofaringe durante la deglución, parte de ellos entra en los recesos piriformes. Los *cuerpos extraños* (p. ej., un hueso de pollo o una espina de pescado) que *penetran en la faringe* pueden quedar alojados en este receso. Si el objeto es puntiagudo, puede perforar la mucosa y lesionar el ramo interno del nervio laríngeo interno.

El nervio laríngeo superior y su ramo interno también son vulnerables a las lesiones durante la retirada de un objeto si el instrumento empleado para retirar el cuerpo extraño perfora accidentalmente la mucosa. Esto puede provocar una anestesia de la mucosa laríngea en sentido inferior hasta el nivel de los pliegues vocales. Los niños pequeños suelen tragarse objetos, la mayoría de los cuales alcanzan el estómago y pasan a través del tubo digestivo sin dificultad. En algunos casos, el cuerpo extraño se detiene en el extremo inferior de la laringofaringe, su porción más estrecha. Una imagen radiológica y/o una TC revelarán la presencia de un cuerpo extraño radiopaco. Generalmente, los cuerpos extraños en la faringe se retiran bajo visión directa a través de un faringoscopio.

Amigdalectomía

La *amigdalectomía* (tonsilectomía o extirpación de las amígdalas) se lleva a cabo disecando la tonsila (amígdala) palatina de la fosa tonsilar, o mediante un amigdalótomo. Cada procedimiento implica la extirpación de la tonsila y de la fascia que recubre la fosa tonsilar (fig. C9-14). Debido al rico aporte vascular de la tonsila, normalmente se produce un sangrado desde la gran *vena palatina externa* (v. fig. 9-45 B) o, con menor frecuencia, desde la arteria tonsilar o desde otras anastomosis arteriales. El nervio glosofaríngeo (NC IX) acompaña a la arteria tonsilar en la pared lateral de la faringe. Dada la delgadez de esta pared, el

nervio puede lesionarse. La arteria carótida interna es especialmente vulnerable cuando es tortuosa y se encuentra directamente lateral a la tonsila (v. fig. 9-47 B).

Adenoiditis

La inflamación de las tonsilas faríngeas (adenoides, v. fig. 9-44) se denomina *adenoiditis*. Este trastorno puede obstruir el paso del aire a través de las cavidades nasales desde las coanas a la nasofaringe, y obligar a usar la respiración bucal. La infección de las tonsilas faríngeas hipertrofiadas puede propagarse también hacia las tonsilas tubáricas y provocar la hinchazón y el cierre de las tubas auditivas. La obstrucción nasal y el bloqueo de las tubas auditivas pueden causar hipoacusia. La extensión de la infección desde la nasofaringe hacia el oído medio provoca *otitis media*, la cual puede producir una pérdida temporal o permanente de la audición. En ocasiones se extirpan las tonsilas palatina y faríngea en la misma intervención (amigdalectomía [tonsilectomía] y adenoidectomía; A y A).

Fístula branquial

La *fístula branquial* es un conducto anormal que se abre internamente dentro de la fosa tonsilar y externamente a un lado del cuello (fig. C9-15 A). De esta fístula puede gotear saliva y puede infectarse. Este conducto cervical infrecuente se produce como consecuencia de la persistencia de restos de la 2.ª bolsa faríngea y del 2.º surco faríngeo (Moore et al., 2016). La fístula asciende desde su abertura cervical, normalmente a lo largo del borde anterior del ECM en el tercio inferior del cuello, a través del tejido subcutáneo, el platisma y la fascia del cuello para introducirse en la vaina carotídea. Luego pasa entre las arterias carótidas interna y externa en su camino hacia su abertura en la fosa tonsilar. Su trayectoria puede objetivarse en una radiografía (fig. C9-15 B).

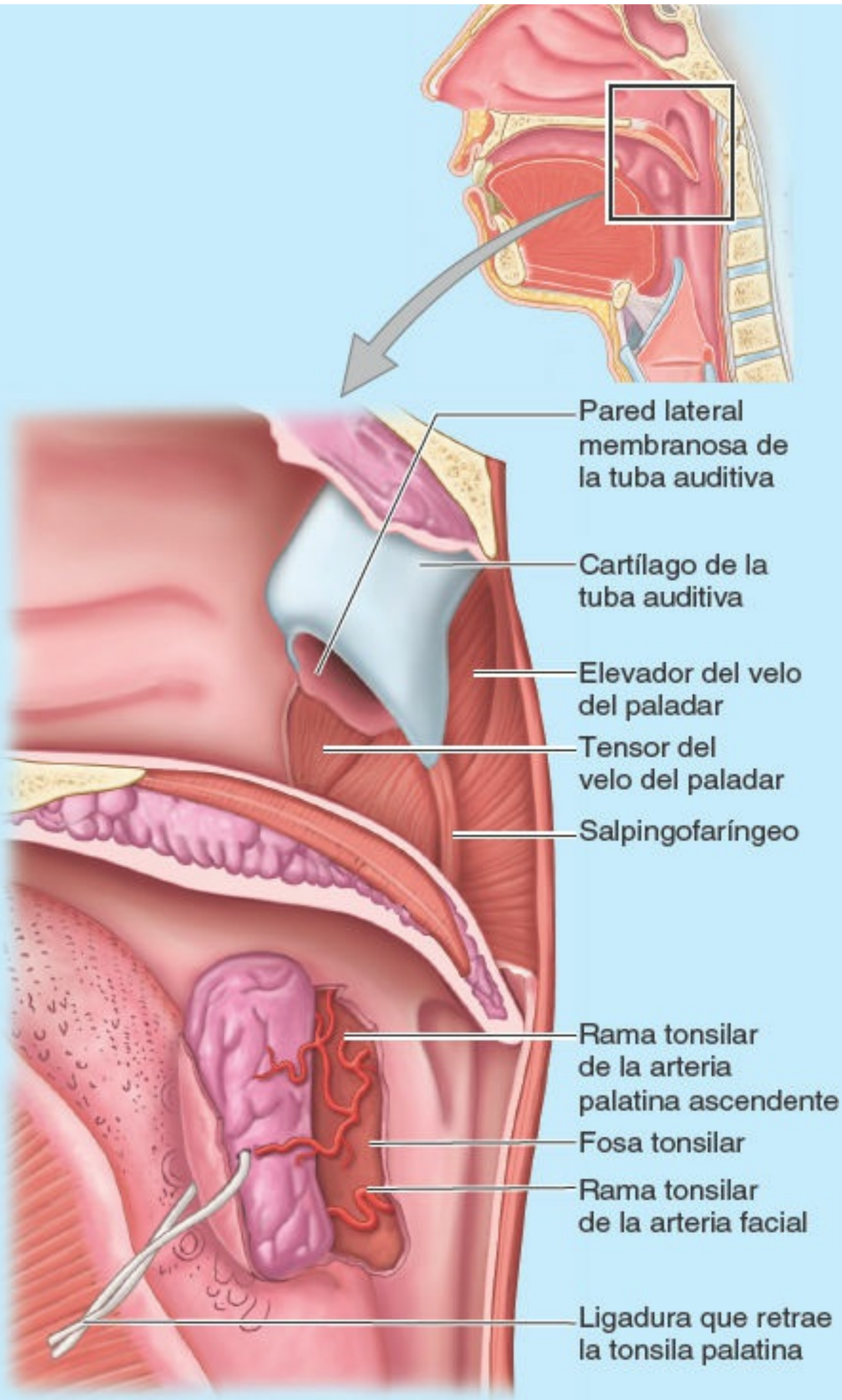

FIGURA C9-14. Amigdalectomía.

Senos y quistes branquiales

Cuando el seno cervical embrionario no desaparece, puede mantener su conexión con la superficie lateral del cuello a través del *seno branquial*, un estrecho conducto. La abertura del seno puede encontrarse en cualquier lugar a lo largo del borde anterior del ECM (fig. C9-16). Si el vestigio del seno cervical no conecta con la superficie puede formar un *quiste branquial* (quiste cervical lateral), normalmente localizado justo inferior al ángulo de la mandíbula. Aunque estos quistes pueden estar presentes en lactantes y niños, es posible que no

crezcan ni se hagan visibles hasta la edad adulta temprana. Normalmente se extirpan los senos y quistes. El quiste pasa cerca de los nervios hipogloso, glosofaríngeo y accesorio (v. fig. 9-47 A). Por tanto, se debe tener cuidado de no dañar estos nervios durante la resección del quiste.

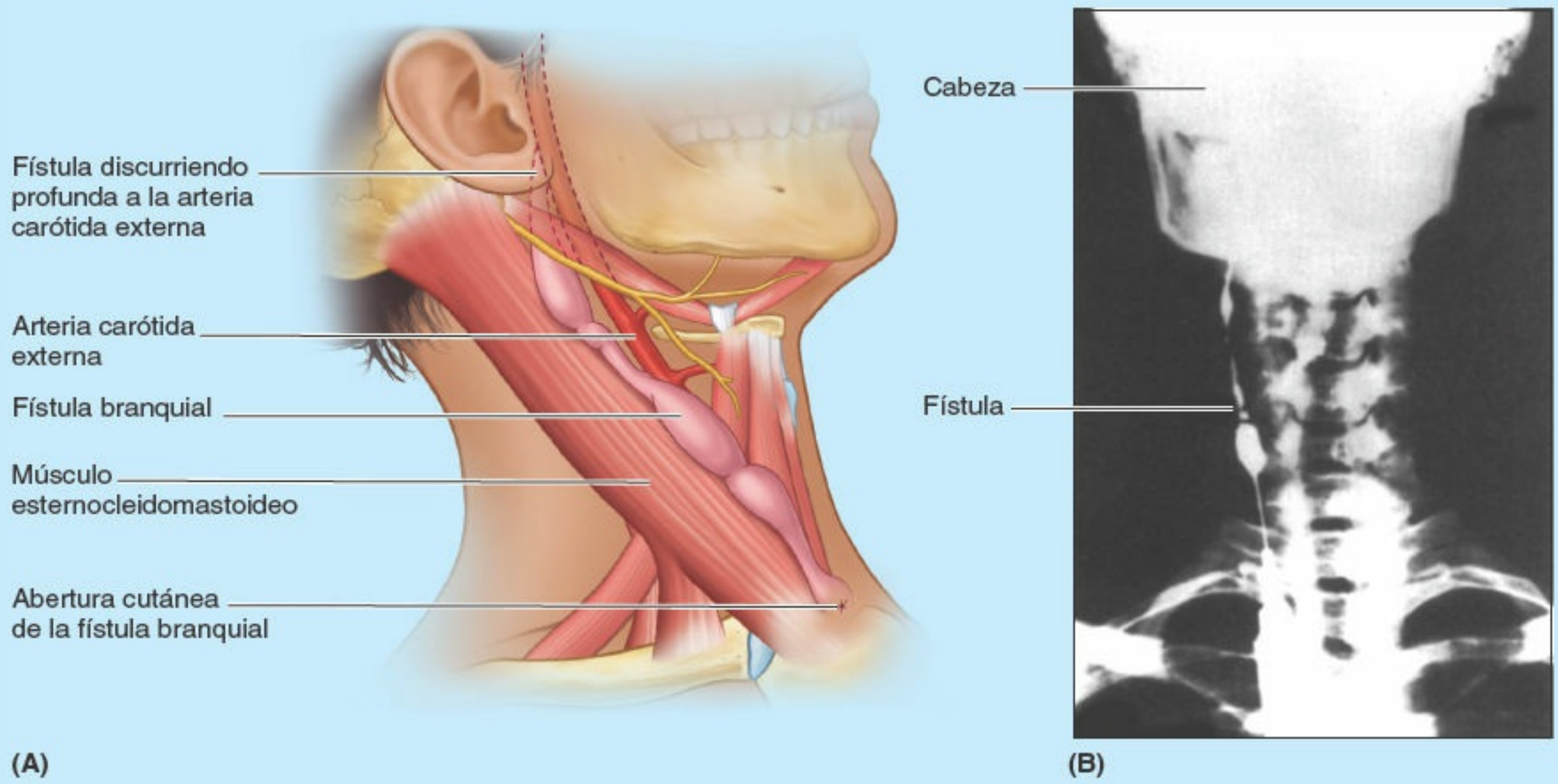

FIGURA C9-15. **Fístula branquial.**

Lesiones del esófago

Las *lesiones del esófago* son las formas de traumatismo penetrante del cuello menos habituales, pero la mayoría derivan de complicaciones tras una intervención quirúrgica u otro tratamiento. La mayoría de las lesiones esofágicas son iatrogénicas (causadas por los médicos; 50-75 %), ocurren durante la endoscopia, la dilatación esofágica, procedimientos que causan estenosis por radiación o tumores, y lesiones de la vía aérea. Estas últimas ocurren porque la vía aérea está por delante del esófago y le brinda cierta protección. Las lesiones esofágicas suelen estar ocultas (escondidas), lo que las hace difíciles de detectar, especialmente cuando son aisladas. Una perforación esofágica no identificada causa la muerte en casi todos los pacientes no tratados con cirugía (p. ej., por vómito – síndrome de Boerhaave) en un 20 % de los casos iatrogénicos, y en el 7 % de las perforaciones traumáticas (Ezenkwele UA, 2016).

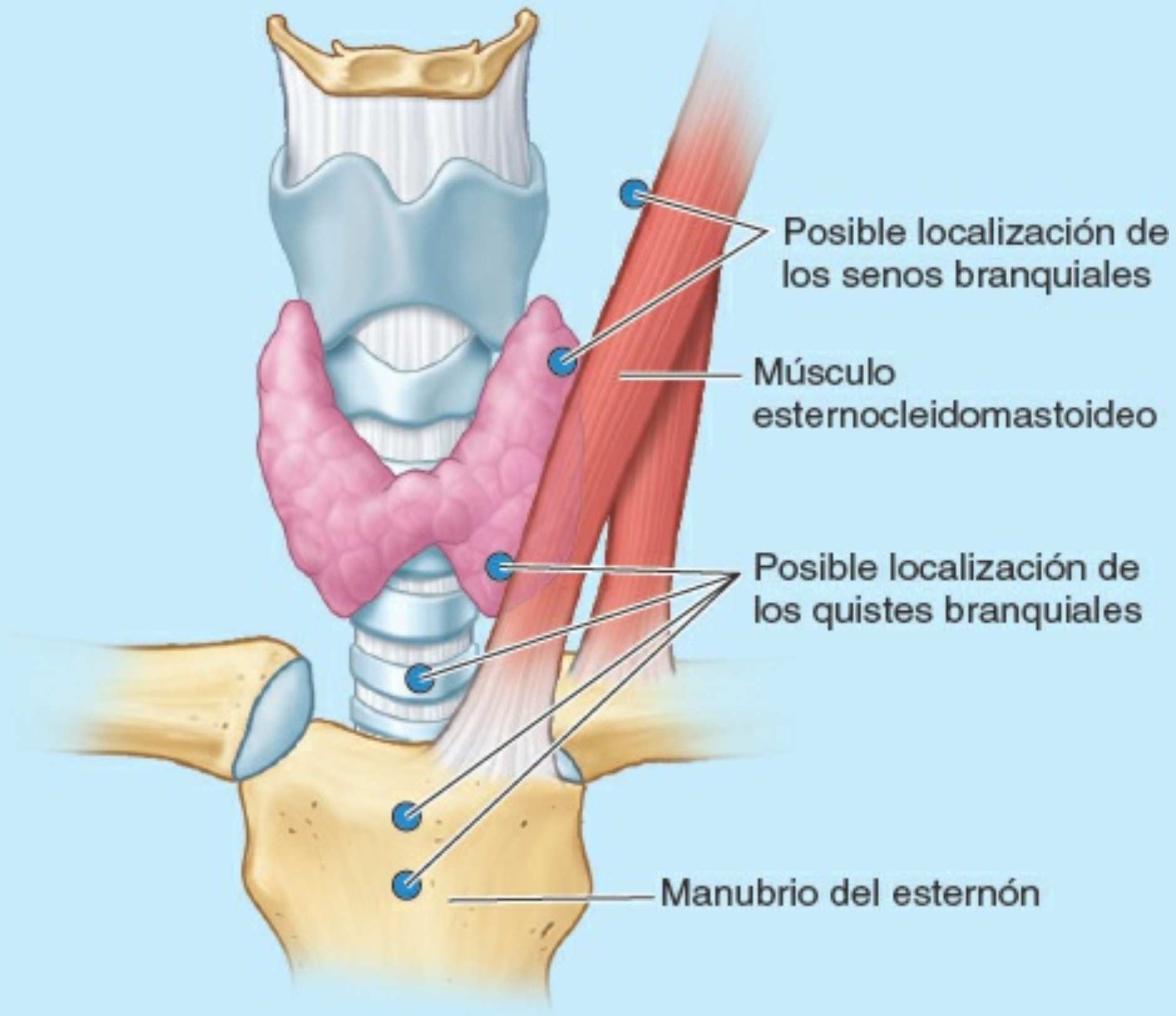

FIGURA C9-16. Senos branquiales.

Fístula traqueoesofágica

La anomalía congénita más frecuente del esófago es la *fístula traqueoesofágica*. Normalmente se combina con alguna forma de atresia esofágica. En el tipo más habitual de fístula traqueoesofágica (un 90 % de los casos), la porción superior del esófago termina en una bolsa ciega y la porción inferior se comunica con la tráquea (fig. C9-17 A). En estos casos la bolsa se llena de moco, que el lactante aspira. A veces, el esófago superior se comunica con la tráquea y el esófago inferior se une al estómago (fig. C9-17 C), pero a veces no, dando lugar a una fístula traqueoesofágica con atresia esofágica (fig. C9-17 B). Las fístulas traqueoesofágicas son consecuencia de anomalías en la separación del esófago y la tráquea (Moore et al., 2016).

Cáncer de esófago

El síntoma inicial más frecuente del cáncer de esófago es la *disfagia* (dificultad para la deglución), que normalmente no se reconoce hasta que su luz se reduce en un 30 % a 50 %. La *esofagoscopia* es una herramienta diagnóstica habitual para la observación de estas neoplasias. En algunos pacientes, una deglución dolorosa sugiere la extensión del tumor a los tejidos periesofágicos. El aumento de tamaño de los nódulos linfáticos cervicales profundos inferiores también sugiere la presencia de un *cáncer de esófago*. La compresión de los nervios laríngeos recurrentes por un tumor de esófago produce ronquera.

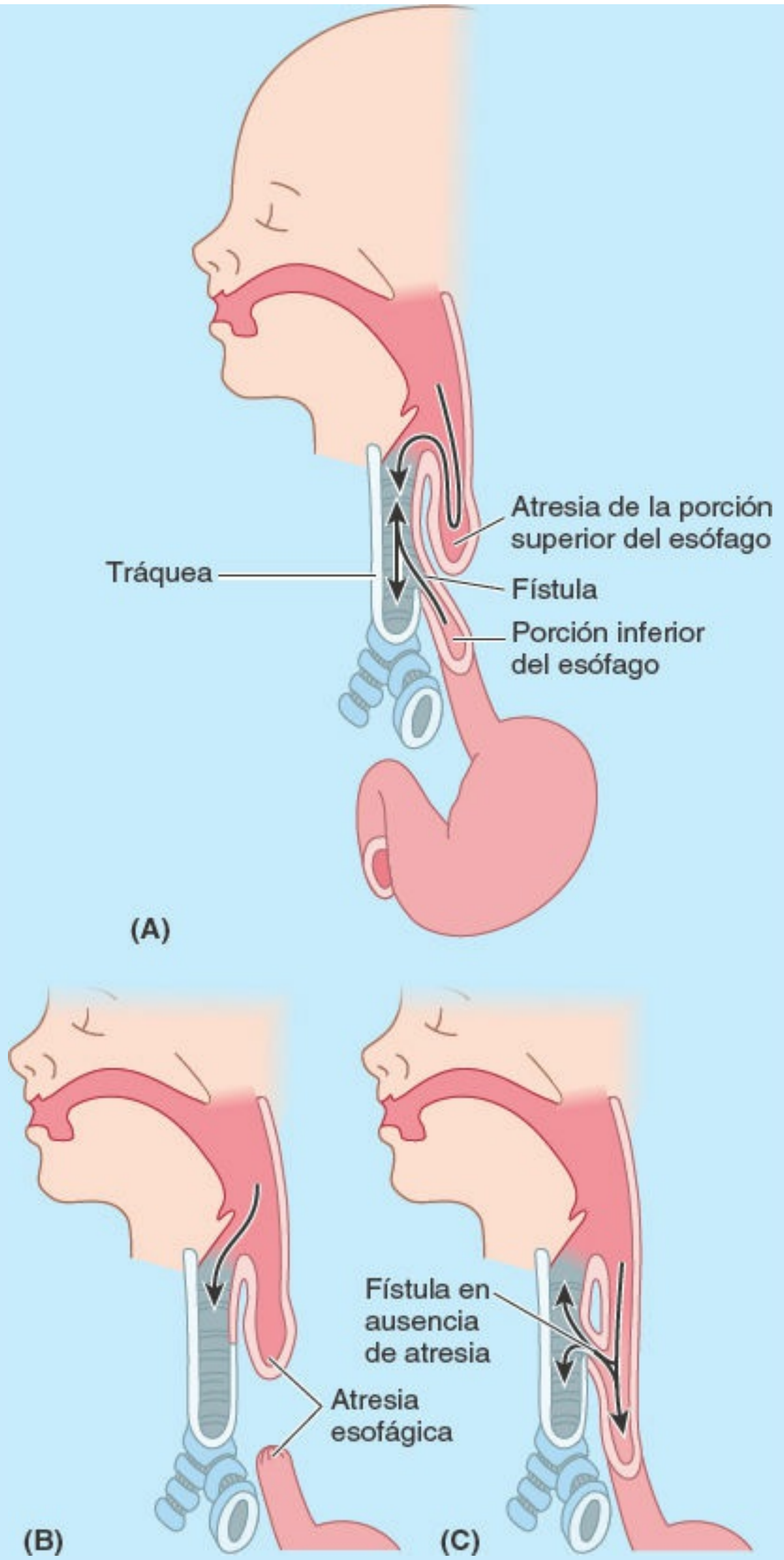

FIGURA C9-17. **Fístulas traqueoesofágicas.**

Zonas de traumatismos penetrantes del cuello

Las guías clínicas para evaluar la gravedad de los traumatismos del cuello lo dividen en tres zonas (fig. C9-18), que proporcionan al médico una comprensión de las estructuras que se encuentran en peligro en caso de heridas

penetrantes.

- **Zona I.** Incluye la raíz del cuello y se extiende desde las clavículas y el manubrio hasta el nivel del borde inferior del cartílago cricoides. Las estructuras que se encuentran en peligro son las pleuras cervicales, los vértices pulmonares, las glándulas tiroides y paratiroides, la tráquea, el esófago, las arterias carótidas comunes, las venas yugulares y la región cervical de la columna vertebral.
- **Zona II.** Se extiende desde el cartílago cricoides hasta el nivel de los ángulos de la mandíbula. Las estructuras que se encuentran en peligro son los polos superiores de la glándula tiroides, los cartílagos tiroides y cricoides, la laringe, la laringofaringe, las arterias carótidas, las venas yugulares, el esófago y la región cervical de la columna vertebral.
- **Zona III.** Se encuentra superior a los ángulos de la mandíbula. Las estructuras que están en peligro son las glándulas salivares, las cavidades bucal y nasales, la bucofaringe y la nasofaringe.

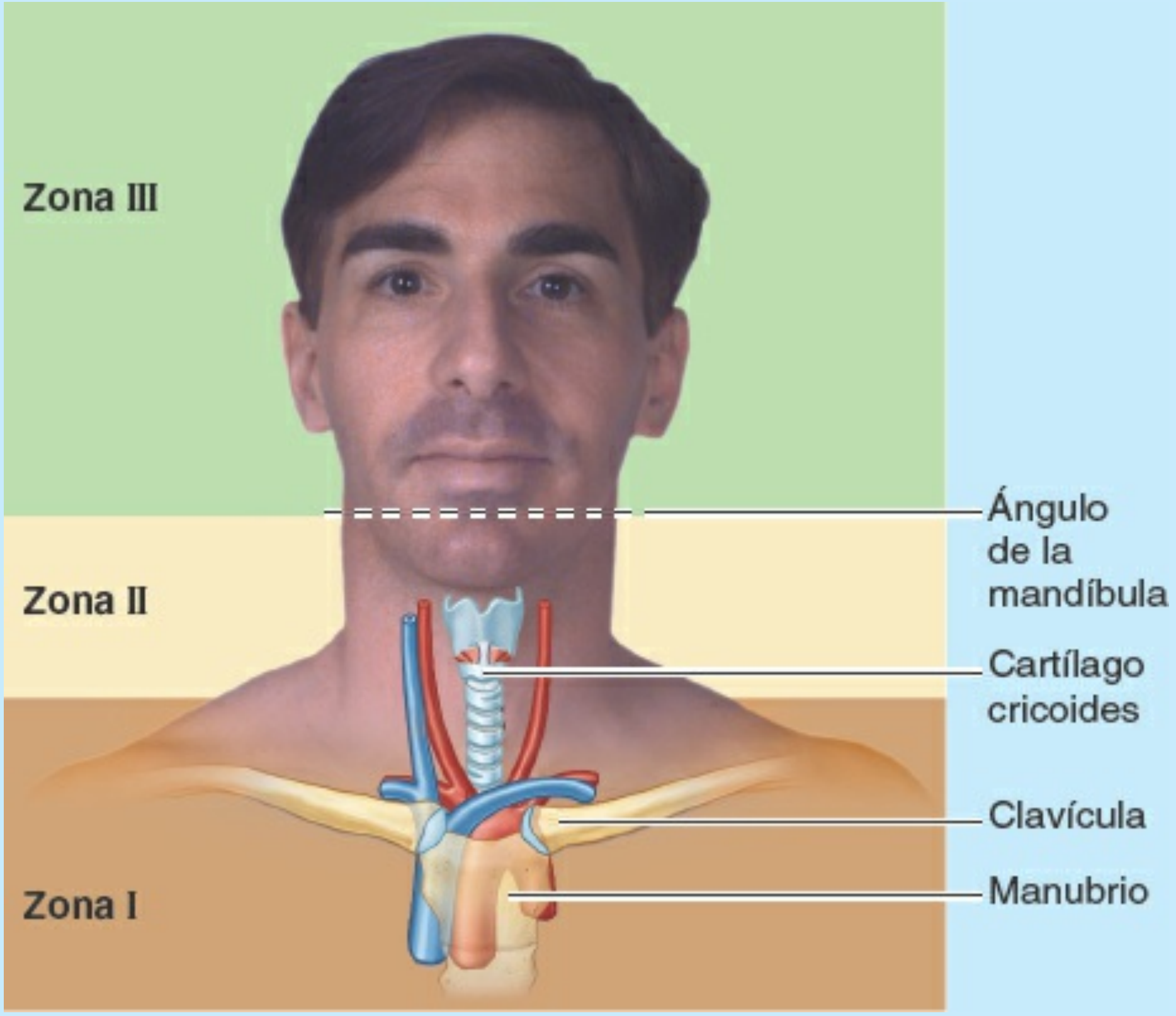

FIGURA C9-18. Zonas de traumatismos penetrantes del cuello.

Las lesiones en las zonas I y III obstruyen la vía aérea y presentan el mayor riesgo de **morbilidad** (complicaciones posquirúrgicas y por otros tratamientos) y **mortalidad** (desenlace letal) debido a que las estructuras afectadas son difíciles de visualizar y reparar, y el daño vascular es difícil de controlar. Las lesiones en la zona II son las más frecuentes; sin embargo, la morbilidad y la mortalidad asociadas a ellas son más bajas porque los médicos pueden controlar la lesión vascular por presión directa, y los cirujanos ven y tratan las estructuras lesionadas más fácilmente que en las otras zonas.

Disecciones radicales de cuello

Las *disecciones radicales de cuello* se realizan cuando un cáncer invade los linfáticos del cuello. Durante este procedimiento, los nódulos linfáticos cervicales profundos y los tejidos circundantes se extirpan lo más radicalmente posible. Se preservan las arterias principales, el plexo braquial, el NC X y el nervio frénico; no obstante, se extirpa la mayoría de los ramos cutáneos del plexo cervical. La finalidad de la disección es extirpar, en bloque, todo el tejido que contenga nódulos linfáticos. Los nódulos linfáticos cervicales profundos, en especial los que se encuentran a lo largo de la arteria cervical transversa (tronco cervicodorsal), pueden estar implicados en la diseminación del cáncer desde el tórax y el abdomen. Dado que su aumento de tamaño puede ser el primer aviso de la presencia de cáncer en estas regiones, a menudo se denominan *nódulos linfáticos cervicales centinelas* (ganglios centinelas).

Puntos fundamentales

VÍSCERAS DEL CUELLO

Capa endocrina de las vísceras cervicales. A pesar de sus diferentes orígenes embrionarios, las glándulas tiroides y paratiroides están íntimamente relacionadas. • Típicamente, la glándula tiroides tiene una forma aproximada de H, con unos lóbulos derecho e izquierdo unidos por un istmo central delgado. • La glándula tiroides rodea las caras anterior y lateral de la tráquea a nivel de los anillos traqueales segundo a cuarto; el istmo se localiza por delante de los anillos segundo y tercero. • Habitualmente hay cuatro glándulas paratiroides (dos superiores y dos inferiores) dentro de la cápsula de la glándula tiroides o en la glándula misma. • La glándula tiroides recibe una irrigación sanguínea abundante, esencial para su función endocrina, procedente de una anastomosis de cuatro vías entre las arterias tiroideas superior e inferior, derechas e izquierdas, de modo que las inferiores normalmente proporcionan ramas para las glándulas paratiroides. • Las venas tiroideas superiores acompañan a las arterias del mismo nombre, drenando el área que aquéllas irrigan. • Las venas tiroideas media e inferior, que discurren en solitario, drenan la porción inferior de la glándula: las venas tiroideas superior y media drenan en la VYI, mientras que la vena tiroidea inferior, habitualmente única, se introduce en la vena braquiocefálica izquierda. • Los nervios vasomotores discurren a lo largo de las arterias, pero las glándulas se regulan hormonalmente y no por fibras nerviosas secretomotoras. • Los vasos linfáticos pasan directamente a los nódulos linfáticos cervicales profundos o a través de nódulos asociados a la laringe y la tráquea.

Capa respiratoria de las vísceras cervicales. La laringe es el extremo superior de las vías respiratorias altas, modificado para regular la apertura o cierre de las vías respiratorias bajas. • La laringe también modifica la salida de aire desde el tracto para producir la voz en la vocalización. • Junto con el diafragma, regula la presión intraabdominal a través de la retención del aire y el control de la fuerza y la rapidez con que el aire abandona las vías (p. ej., exhalando frente a tosiendo o estornudando). • La laringe está formada por un esqueleto articulado cartilaginoso unido por ligamentos, membranas y músculos, y revestido por mucosa. • Todos los músculos de la laringe excepto uno (cricoaritenoideo posterior) participan en el cierre de la hendidura glótica. • La apertura activa de la hendidura sólo se requiere durante la inspiración profunda. • Por lo demás, la apertura se da de forma pasiva por la corriente del flujo aéreo, con los demás músculos controlando la cantidad y la naturaleza de la resistencia proporcionada en la hendidura glótica para producir voz y controlar su tono. • Además, para producir intrínsecamente movimientos entre sus componentes, la musculatura extrínseca (los músculos hioideos) puede mover la laringe entera para deglutir o modificar de forma adicional el tono. • El ramo interno del nervio laríngeo superior es el nervio sensitivo de la laringe. • El nervio laríngeo recurrente (a través de su ramo terminal, el nervio laríngeo inferior) es el nervio motor, que irriga todos los músculos de la laringe, excepto uno. • El ramo externo, un ramo más pequeño del nervio laríngeo superior, inerva el músculo cricotiroideo. • La tráquea es el tubo medio de fibrocartílago que se extiende entre el cartílago cricoides a

nivel de la vértebra C6 y su bifurcación en los bronquios principales a nivel del disco intervertebral T4-T5 (nivel del ángulo del esternón.)

Capa alimentaria de las vísceras cervicales. Aunque generalmente se considera parte del tubo digestivo, la faringe es compartida con el sistema respiratorio. ● La nasofaringe superior rígida es exclusivamente respiratoria, y las vías de paso del aire y los alimentos se cruzan en la bucofaringe y la laringofaringe. ● La faringe contráctil es única dentro del tubo digestivo, ya que está constituida por músculo voluntario, y la capa circular (constrictores de la faringe) está situada externa al músculo longitudinal, el estilofaríngeo, el palatofaríngeo y el salpingofaríngeo. ● La pared posterior plana de la faringe limita con el cuello musculoesquelético en el espacio retrofaríngeo y no tiene aberturas; sin embargo, su pared anterior tiene aberturas a la nariz, la boca y la laringe. Estas entradas definen los tres segmentos de la faringe. ● El paladar blando actúa como una tapa valvular que regula el acceso a o desde la nasofaringe y bucofaringe, mientras que la laringe es una «válvula» que separa finalmente los alimentos y el aire antes de que entren en el esófago y la tráquea, respectivamente. ● Las dos aberturas superiores de la faringe, que conectan con el medio exterior, están rodeadas por un anillo de tejido linfoide (tonsilar). ● Los huecos en la pared lateral submucosa, entre las inserciones de los músculos constrictores de la faringe, permiten el paso de músculos longitudinales en forma de bandas y de elementos vasculonerviosos. ● La inervación de la faringe procede del plexo nervioso faríngeo, de manera que el vago proporciona las fibras motoras y el glosofaríngeo las sensitivas. ● A la altura del cartílago cricoides (nivel vertebral C6) hay un cambio relativamente abrupto hacia el patrón de musculatura más típico del tubo digestivo. ● La porción cricofaríngea del constrictor inferior de la faringe, la porción más inferior de la capa circular externa, forma el esfínter esofágico superior. ● El esófago comienza inmediatamente inferior, cuando la capa muscular externa se convierte en longitudinal. ● Además, aproximadamente en este punto, la inervación sensitiva y motora se transfiere a los nervios laríngeos recurrentes. ● El esófago cervical se compone de músculo voluntario.

thePoint **http://thepoint.lww.com/espanol-Moore8e**

VISIÓN GENERAL

TABLA 10-1. Nervios craneales: inserción en el sistema nervioso central, funciones generales y distribución

TABLA 10-2. Resumen de los nervios craneales

TABLA 10-3. Ganglios parasimpáticos craneales: localización, raíces parasimpáticas y simpáticas, y distribución principal

NERVIO OLFATORIO (NC I)

NERVIO ÓPTICO (NC II)

NERVIO OCULOMOTOR (NC III)

NERVIO TROCLEAR (NC IV)

NERVIO TRIGÉMINO (NC V)

Nervio oftálmico (NC V_1)

Nervio maxilar (NC V_2)

Nervio mandibular (NC V_3)

NERVIO ABDUCENS (NC VI)

TABLA 10-4. Resumen de las divisiones del nervio trigémino (NC V)

NERVIO FACIAL (NC VII)

Motor somático (branquial)

Motor visceral (parasimpático)

Sensitivo somático (general)

Sensitivo especial (gusto)

NERVIO VESTIBULOCOCLEAR (NC VIII)

NERVIO GLOSOFARÍNGEO (NC IX)

Motor somático (branquial)

Motor visceral (parasimpático)

Sensitivo somático (general)

Sensitivo especial (gusto)

Sensitivo visceral

NERVIO VAGO (NC X)

NERVIO ACCESORIO (NC XI)

TABLA 10-5. Resumen del nervio vago (NC X)

NERVIO HIPOGLOSO (NC XII)

CUADRO CLÍNICO: Nervios craneales

TABLA 10-6. Resumen de las lesiones de los nervios craneales

CLAVES DEL CUADRO CLÍNICO

Variantes anatómicas

Procedimientos diagnósticos

Ciclo vital

Procedimientos quirúrgicos

Traumatismo

Patología

Los aspectos regionales de los nervios craneales, en especial los de la cabeza y el cuello, se han descrito en los capítulos previos. Este capítulo ofrece un resumen de los nervios craneales y del sistema nervioso autónomo, principalmente mediante figuras y tablas. En las figuras 10-2 a 10-4 y las tablas 10-1 y 10-2 se resumen nervios craneales específicos. La figura 10-5 y la tabla 10-3 resumen los ganglios parasimpáticos craneales, su localización, las raíces simpáticas y parasimpáticas, y su principal distribución.

VISIÓN GENERAL

Los **nervios craneales,** al igual que los nervios espinales, son haces de fibras sensitivas o motoras que inervan músculos o glándulas, conducen impulsos desde receptores sensoriales o poseen una combinación de fibras motoras y sensitivas. Se

denominan nervios craneales debido a que emergen por forámenes o fisuras de la cavidad craneal (fig. 10-1) y están cubiertos por vainas tubulares derivadas de las meninges craneales. Hay 12 pares de nervios craneales, que se numeran del I al XII, de rostral a caudal (figs. 10-1 a 10-4). Sus nombres reflejan su distribución o función generales.

Los nervios craneales conducen uno o más de los siguientes cinco componentes funcionales principales (figs. 10-2 y 10-4; tablas 10-1 y 10-2):

- Fibras motoras (eferentes).
  1. *Fibras motoras que inervan músculos voluntarios* (estriados). Aquí se incluyen los axones motores somáticos (eferentes somáticos generales). Según el origen embrionario/filogenético de determinados músculos de la cabeza y el cuello[1], algunas fibras motoras que discurren por nervios craneales hasta músculos estriados se han clasificado tradicionalmente como «viscerales especiales». Cuando corresponde, a estas fibras se las denomina motoras somáticas (branquiales), haciendo referencia al tejido muscular derivado de los arcos faríngeos del embrión (p. ej., los músculos masticadores).
  2. *Fibras motoras implicadas en la inervación de músculos involuntarios* (lisos) o *glándulas.* Incluyen axones motores viscerales (eferentes viscerales generales) que constituyen la eferencia craneal de la división parasimpática del sistema nervioso autónomo (SNA). Las fibras presinápticas (preganglionares) que emergen del encéfalo hacen sinapsis fuera del sistema nervioso central (SNC) en un ganglio parasimpático (fig. 10-5; tabla 10-3). Las fibras postsinápticas (posganglionares) se continúan para inervar músculos lisos y glándulas (p. ej., el esfínter de la pupila y la glándula lagrimal).
- Fibras sensitivas (aferentes).
  3. *Fibras que transmiten sensibilidad general* (p. ej., tacto, presión, calor, frío, etc.) *desde la piel y las mucosas*. Incluyen fibras sensitivas somáticas (aferentes somáticas generales) transportadas principalmente por el NC V, pero también por los NC VII, IX y X (fig. 10-4; tablas 10-1 y 10-2).

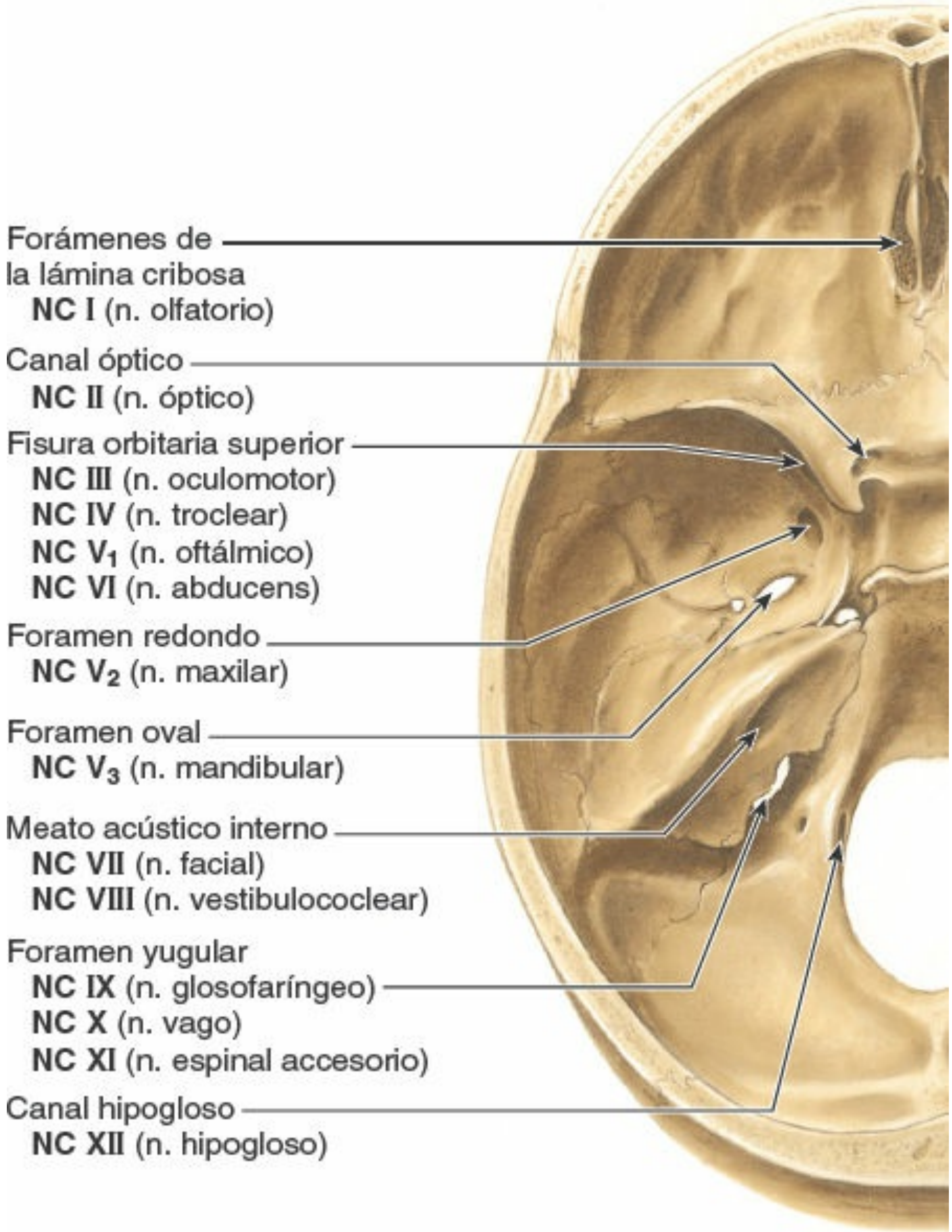

FIGURA 10-1. Base del cráneo, forámenes y fisuras que dan paso a los nervios craneales.

[1]Históricamente, el esternocleidomastoideo y el trapecio se han clasificado como músculos branquiales; es posible que el lector los encuentre clasificados de ese modo en otros textos.

4. *Fibras que conducen sensibilidad desde las vísceras.* Incluyen fibras sensitivas viscerales (aferentes viscerales generales) que conducen información desde el *glomus* (cuerpo) y seno carotídeo (v. fig. 9-18), la faringe, la laringe, la tráquea, los bronquios, los pulmones, el corazón y el tracto gastrointestinal.
5. *Fibras que transmiten sensaciones especiales*. Incluyen fibras sensitivas especiales que conducen los sentidos del gusto y el olfato (fibras aferentes viscerales especiales), y aquellas que sirven a los sentidos especiales de la visión, la audición y el equilibrio (fibras aferentes somáticas especiales).

Los nervios craneales somáticos son sensitivos puros, otros se consideran motores puros y otros son mixtos. Los NC III, IV, VI, XI, XII y la raíz motora del NC V se consideran nervios motores puros que han evolucionado a partir de raíces anteriores primordiales. Sin embargo, en esos nervios también se encuentran pequeñas cantidades de fibras sensitivas para la propiocepción (percepción no visual del movimiento y la posición), cuyos cuerpos celulares probablemente se sitúen en el núcleo mesencefálico del NC V. La raíz sensitiva del NC V es exclusivamente un nervio sensitivo somático (general). Cuatro nervios craneales (III, VII, IX y X)

contienen axones parasimpáticos presinápticos (motores viscerales) al salir del tronco del encéfalo (fig. 10-5; tabla 10-3). Los NC V, VII, IX y X son nervios mixtos, que poseen componentes motores somáticos (branquiales) y sensitivos somáticos (generales); cada uno de ellos inerva estructuras derivadas de arcos faríngeos diferentes (fig. 10-4; tabla 10-2).

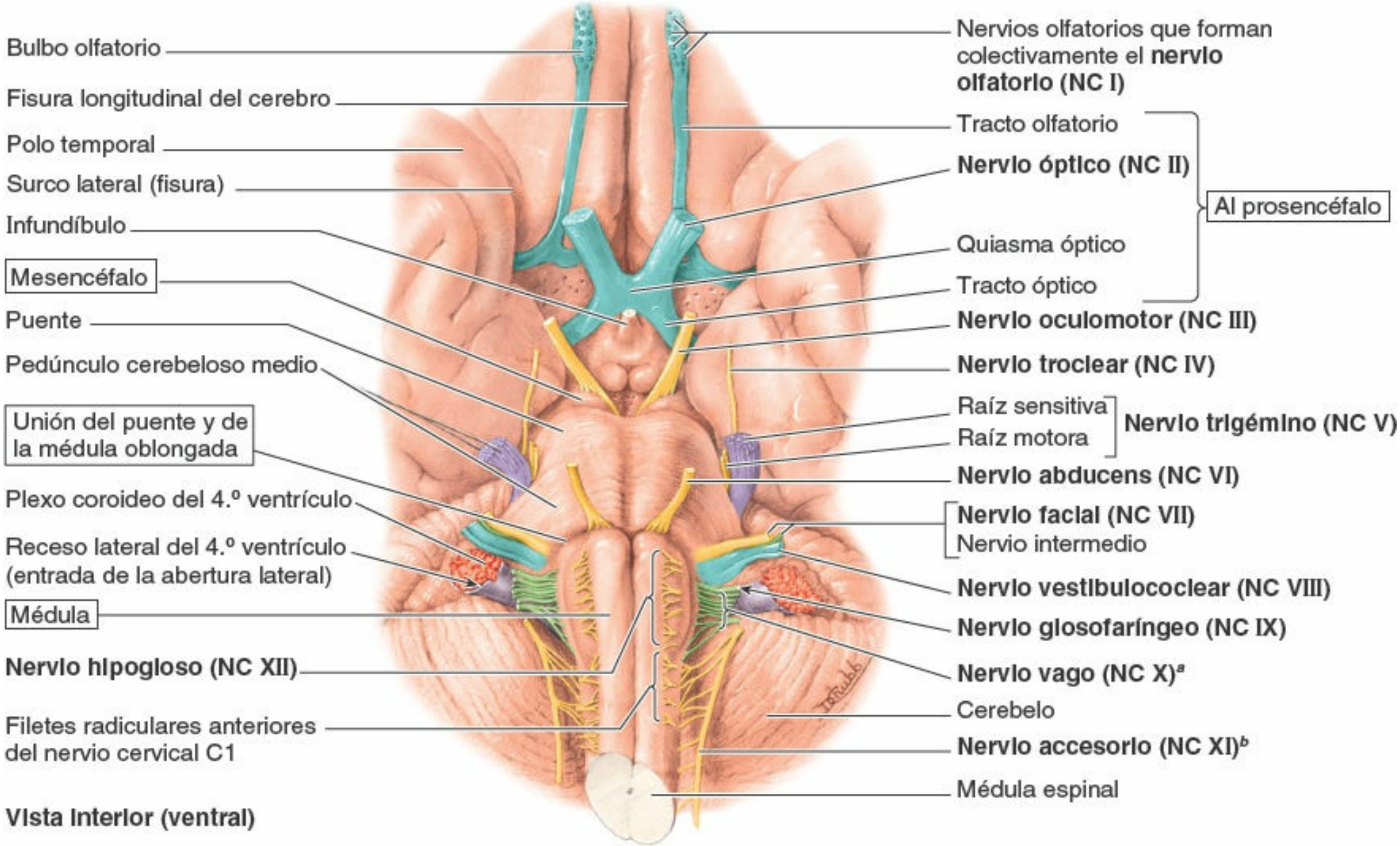

FIGURA 10-2. Orígenes aparentes de los nervios craneales en el tronco del encéfalo y la médula espinal (excepto el NC IV, que emerge en la cara posterior del mesencéfalo). [a] La tradicional «raíz craneal del nervio accesorio» se considera aquí como parte del nervio vago. [b]El nervio accesorio se refiere sólo a la «raíz espinal del nervio accesorio».

TABLA 10-1. NERVIOS CRANEALES: INSERCIÓN EN EL SISTEMA NERVIOSO CENTRAL, FUNCIONES GENERALES Y DISTRIBUCIÓN

Nervio craneal		Parte del sistema nervioso central por donde el nervio entra o sale		Tipos de funciones generales de las fibras[a]		Distribución general
Número	**Nombre**					
I	**Olfatorio**	Prosencéfalo	Hemisferios cerebrales (telencéfalo)	Sensitivo especial		Mucosa olfatoria de la nariz
II	**Óptico**		Diencéfalo			Retina del ojo
III	**Oculomotor**	Mesencéfalo		Motor[b]		Músculos intrínsecos y cuatro extrínsecos del ojo
IV	**Troclear**	Mesencéfalo				Un músculo extrínseco del ojo (oblicuo superior)
V	**Trigémino**	Tronco del encéfalo	Puente (mesencéfalo)	Mixto	Raíz motora Raíz sensitiva	Derivados del proceso frontonasal y del primer arco faríngeo
VI	**Abducens**		Unión entre el puente y la médula oblongada	Motor[b]		Un músculo extrínseco del ojo
VII	**Facial**			Mixto	Raíz motora Nervio intermedio	Derivados del segundo arco faríngeo
VIII	**Vestibulococlear**			Sensitivo especial[e]		Oído interno
IX	**Glosofaríngeo**		Médula oblongada (mielencéfalo)	Mixto		Derivados del tercer arco faríngeo
X	**Vago**					Derivados del cuarto arco faríngeo
XI	**Accesorio**	Médula espinal superior		Motor[c]		Músculos trapecio y esternocleidomastoideo
XII	**Hipogloso**	Tronco del encéfalo	Médula oblongada (mielencéfalo)	Motor[d]		Músculos de la lengua

[a] Adviértase que los colores de esta columna se corresponden con los de los nervios de la figura 10-2.
[b] La presencia y la función de las fibras aferentes para las sensaciones propioceptivas a los músculos extrínsecos del ojo son polémicas.
[c] La parte coclear del nervio vestibulococlear, que tradicionalmente se considera «puramente sensitiva», transporta algunas fibras eferentes que parece que modulan la sensibilidad sensitiva.
[d] El nervio accesorio es puramente motor cuando abandona el SNC, pero adquiere fibras para las sensaciones dolorosas y propioceptivas a partir del plexo cervical en la región cervical lateral (triángulo posterior) del cuello.
[e] El nervio hipogloso es puramente motor cuando abandona el SNC; las vías de la propiocepción asociadas a la lengua se desconocen y pueden implicar a los nervios lingual y glosofaríngeo y a los nervios cervicales que se comunican con el nervio hipogloso.

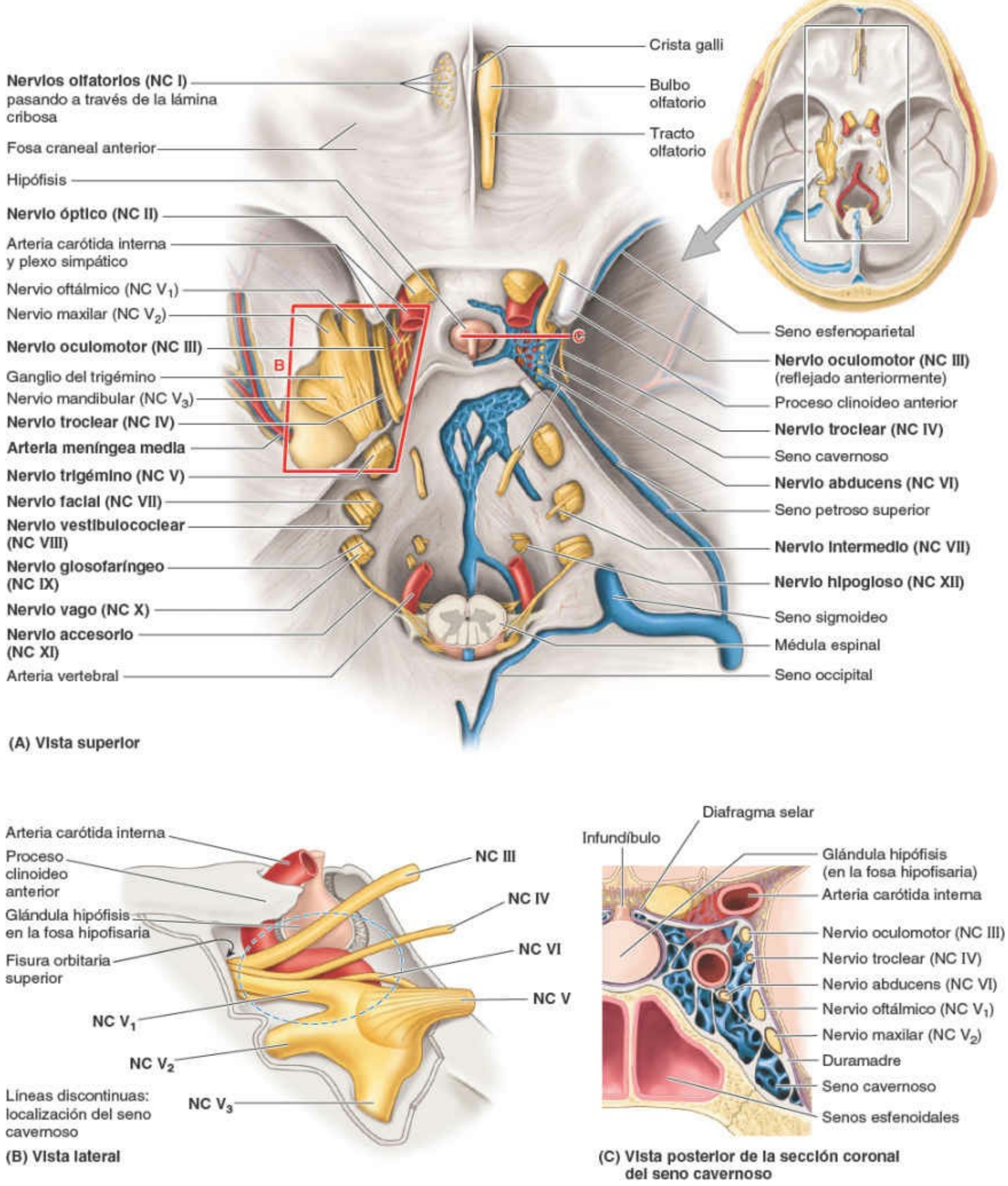

FIGURA 10-3. Nervios craneales en relación con la cara interna de la base del cráneo y formaciones durales. A) El tentorio del cerebelo ha sido eliminado y el seno venoso se ha abierto en el lado derecho. El techo de la dura de la cavidad trigeminal ha sido eliminado en la parte izquierda y los NC V_1, NC III y NC IV se han seccionado de la pared lateral del seno cavernoso. **B)** Vista lateral del área resaltada en rojo en **A.** La duramadre se ha retirado, de manera que se observa el espacio trigeminal, el seno cavernoso y la fosa hipofisaria, que contiene los nervios craneales, la arteria carótida interna y la hipófisis. **C)** Sección coronal en el plano indicado por la línea C en **A.** Estructuras y sus relaciones en el seno cavernoso y su pared lateral.

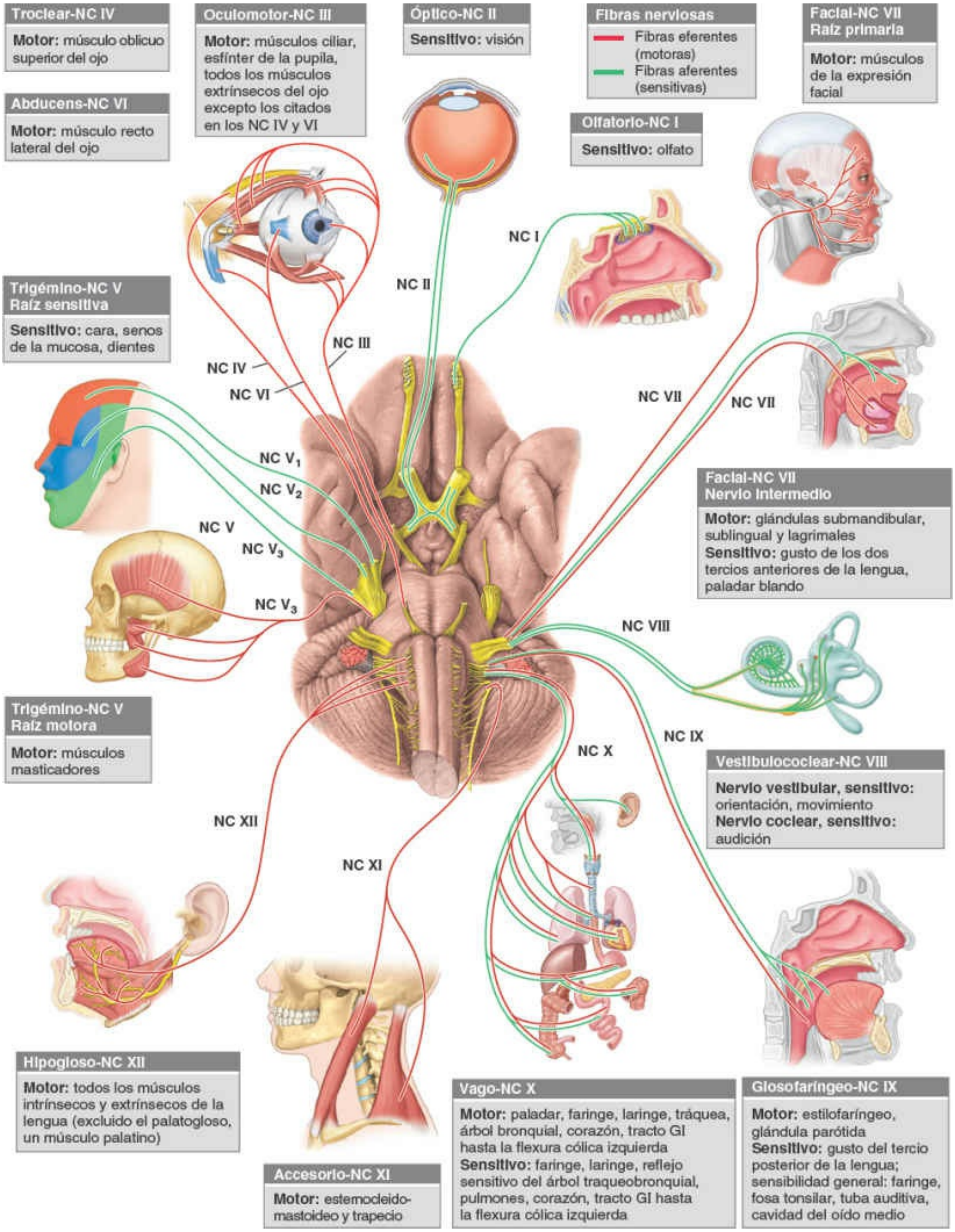

FIGURA 10-4. **Resumen de los nervios craneales.**

TABLA 10-2. RESUMEN DE LOS NERVIOS CRANEALES

Nervio	Componentes	Localización de los cuerpos neuronales	Salida del cráneo	Acción(es) principal(es)
Olfatorio (NC I)	Sensitivo especial	Epitelio olfatorio (células olfatorias)	Forámenes de la lámina cribosa del hueso etmoides	Olfato en la mucosa nasal del techo de cada cavidad nasal y lados superiores del tabique nasal y concha (cornete) nasal superior
Óptico (NC II)	Sensitivo especial	Retina (células ganglionares)	Canal (conducto) óptico	Visión en la retina
Oculomotor (NC III)	Motor somático	Mesencéfalo (núcleo del nervio oculomotor)	Fisura orbitaria superior	Motor para los músculos recto superior, recto inferior, recto medial, oblicuo inferior y elevador del párpado superior; eleva el párpado superior; rota el bulbo ocular en sentido superior, inferior y medial
	Motor visceral	*Presinápticos:* mesencéfalo (núcleo de Edinger-Westphal) *Postsinápticos:* ganglio ciliar		Inervación parasimpática para los músculos esfínter de la pupila y ciliar; constriñe la pupila y acomoda la lente del ojo
Troclear (NC IV)	Motor somático	Mesencéfalo (núcleo del nervio troclear)		Motor para el músculo oblicuo superior, mueve el bulbo ocular en sentido inferolateral
Trigémino (NC V) **Oftálmico (NC V_1)**	Sensitivo somático (general)	Ganglio del trigémino Sinapsis: núcleos sensoriales del nervio trigémino		Sensibilidad de la córnea, la piel de la frente, la piel cabelluda, los párpados, la nariz, y la mucosa de la cavidad nasal y los senos paranasales
Maxilar (NC V_2)			Foramen redondo	Sensibilidad de la piel de la cara sobre el maxilar, incluidos el labio superior, los dientes maxilares, la mucosa de la nariz, el seno maxilar y el paladar
Mandibular (NC V_3)			Foramen oval	Sensibilidad de la piel sobre la mandíbula, incluidos el labio inferior, los dientes mandibulares, la articulación temporomandibular, la mucosa de la boca y los dos tercios anteriores de la lengua
	Motor somático (branquial)	Puente (núcleo motor del nervio trigémino)		Motor para los músculos masticadores, milohioideo, vientre anterior del digástrico, tensor del velo del paladar y tensor del tímpano
Abducens (NC VI)	Motor somático	Puente (núcleo del nervio abducens)	Fisura orbitaria superior	Motor para el recto lateral que rota el ojo lateralmente
Facial (NC VII)	Motor somático (branquial)	Puente (núcleo motor del nervio facial)	Meato acústico interno, canal (conducto) del nervio facial y foramen estilomastoideo	Motor para los músculos de la expresión facial y la piel cabelluda; también inerva el estapedio en el oído medio, el estilohioideo y el vientre posterior del digástrico
	Sensitivo especial	Ganglio geniculado Sinapsis: núcleo del tracto solitario		Gusto de los dos tercios anteriores de la lengua y el paladar
	Sensitivo somático (general)	Ganglio geniculado Sinapsis: núcleo sensorial del nervio trigémino		Sensibilidad general de la piel de ambas caras del pabellón auricular
	Motor visceral	*Presinápticos:* puente (núcleo superior salival) *Postsinápticos:* ganglio pterigopalatino, ganglio submandibular		Inervación parasimpática para las glándulas salivares submandibular y sublingual, glándula lagrimal y glándulas nasales y palatinas
Vestibulococlear (NC VIII) **Vestibular**	Sensitivo especial (equilibrio)	Ganglio vestibular Sinapsis: núcleo vestibular	Meato acústico interno	Sensibilidad vestibular de los conductos semicirculares, utrículo y sáculo, relacionada con la posición y el movimiento de la cabeza
Coclear	Sensitivo especial (audición)	Ganglio espiral de la cóclea Sinapsis: núcleo coclear		Audición en el órgano espiral
Glosofaríngeo (NC IX)	Motor somático (branquial)	Médula oblongada (núcleo ambiguo)	Foramen yugular	Motor para el estilofaríngeo que ayuda a la deglución
	Motor visceral	*Presináptico:* médula oblongada (núcleo salival inferior) *Postsináptico:* ganglio ótico		Inervación parasimpática de la glándula parótida
	Sensitivo especial (gusto)	Ganglio inferior (núcleo del tracto solitario)		Gusto del tercio posterior de la lengua
	Sensitivo somático (general)	Ganglio superior (núcleo sensorial del NC V)		Pabellón auricular posterior, trago, tercio posterior de la lengua, paladar blando y faringe
		Ganglio inferior (núcleo sensorial del NC V)		Cavidad y membrana timpánica, tuba faringotimpánica, células mastoides
	Sensitivo visceral	Ganglio inferior (núcleo del tracto solitario)		Cuerpo carotídeo (quimiorreceptores) y seno (barorreceptores)
Vago (NC X)	Motor somático (branquial)	Médula oblongada (núcleo ambiguo)		Función motora de los músculos constrictores de la faringe, músculos intrínsecos de la laringe, músculos del paladar (excepto el tensor del velo del paladar) y músculo estriado de los dos tercios superiores del esófago
	Motor visceral	*Presináptico:* médula oblongada *Postsináptico:* ganglios intrínsecos dentro, encima o cerca de las vísceras		Inervación parasimpática del músculo liso de la tráquea, bronquios, tracto digestivo y músculo cardíaco
	Sensitivo visceral	Ganglio inferior Sinapsis: núcleo del tracto solitario		Sensibilidad visceral de la base de la lengua, la faringe, la laringe, la tráquea, los bronquios, el corazón, el esófago, el estómago y el intestino
	Sensitivo especial (gusto)	Ganglio inferior Sinapsis: núcleo del tracto solitario		Gusto de la epiglotis y el paladar
	Sensitivo somático (general)	Ganglio superior Sinapsis: núcleo sensorial del nervio trigémino		Sensibilidad de la oreja, el meato acústico externo y la duramadre de la fosa craneal posterior
Accesorio (NC XI)	Motor somático	Médula espinal cervical		Motor para el esternocleidomastoideo y el trapecio
Hipogloso (NC XII)	Motor somático	Médula oblongada	Canal (conducto) del nervio hipogloso	Motor para los músculos intrínsecos y extrínsecos de la lengua (excepto el palatogloso)

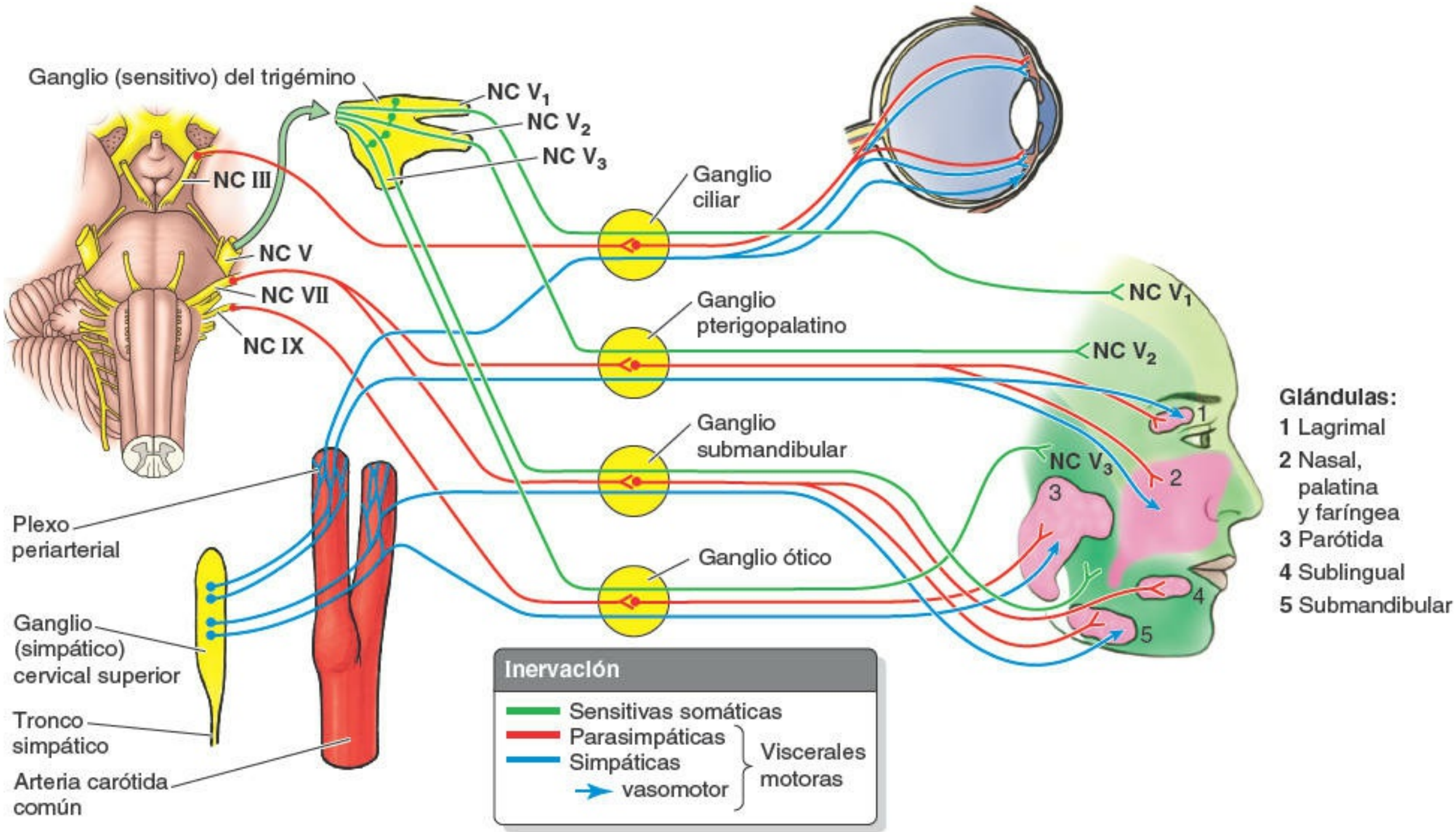

FIGURA 10-5. Resumen de los ganglios parasimpáticos craneales y la distribución de las fibras viscerales motoras y sensoriales relacionadas. Los NC III, VII y IX son los «nervios relacionados» que transportan las fibras parasimpáticas presinápticas del SNC. El NC V no transmite fibras del SNA al SNC. Sin embargo, los ganglios parasimpáticos craneales están asociados con ramas del NC V y las fibras parasimpáticas postsinápticas se distribuyen a través de las ramas del NC V.

TABLA 10-3. GANGLIOS PARASIMPÁTICOS CRANEALES: LOCALIZACIÓN, RAÍCES PARASIMPÁTICAS Y SIMPÁTICAS, Y DISTRIBUCIÓN PRINCIPAL

Ganglio	Localización de las raíces sensoriales	Raíz parasimpática	Raíz simpática	Distribución principal
Ciliar	Entre el nervio óptico y el recto lateral, unido al nervio nasociliar (NC V) por las raíces sensoriales	Ramo inferior del nervio oculomotor (NC III)	Ramos del plexo carotídeo interno en el seno cavernoso	Las fibras parasimpáticas postsinápticas del ganglio ciliar pasan hacia los músculos ciliar y esfínter de la pupila; las fibras simpáticas posganglionares del ganglio cervical superior pasan hacia el dilatador de la pupila y los vasos sanguíneos del ojo
Pterigopalatino	En la fosa pterigopalatina, donde está suspendido por las raíces sensoriales (ramos ganglionares) del nervio maxilar (NC V_2) por las raíces sensoriales; justo anterior a la entrada del canal (conducto) pterigoideo e inferior al NC V_2	Nervio petroso mayor del nervio facial (NC VII) a través del nervio del canal (conducto) pterigoideo	Nervio petroso profundo, un ramo del plexo carotídeo interno que es continuación de fibras postsinápticas del tronco simpático cervical; fibras del ganglio cervical superior pasan a través del ganglio pterigopalatino y entran en ramos del NC V_2	Las fibras parasimpáticas posganglionares (secretomotoras) del ganglio pterigopalatino inervan la glándula lagrimal mediante el ramo cigomático del NC V_2; las fibras simpáticas postsinápticas del ganglio cervical superior acompañan a los ramos del nervio pterigopalatino que se distribuyen a los vasos sanguíneos de la cavidad nasal, el paladar y la porción superior de la faringe
Ótico	En la cara medial del tronco del nervio mandibular (NC V_3) a la que está unido por la raíz sensorial; entre el tronco y el tensor del velo del paladar, e inferior al foramen oval del hueso esfenoides	Nervio timpánico del nervio glosofaríngeo (NC IX); desde el plexo timpánico, continúa como nervio petroso menor	Fibras del ganglio cervical superior que proceden del plexo de la arteria meníngea media	Las fibras parasimpáticas postsinápticas del ganglio ótico se distribuyen hacia la glándula parótida a través del nervio auriculotemporal (ramo del NC V_3); las fibras simpáticas postsinápticas del ganglio cervical superior pasan hacia la glándula parótida e inervan sus vasos sanguíneos
Submandibular	Suspendido del nervio lingual por dos ramos ganglionares o raíces sensitivas; se sitúa sobre la superficie del músculo hiogloso inferior al canal (conducto) submandibular	Las fibras parasimpáticas se unen al nervio facial (NC VII) y se separan de este en la cuerda del tímpano, que se une con el nervio lingual	Fibras simpáticas del ganglio cervical superior a través del plexo de la arteria facial	Las fibras parasimpáticas postsinápticas (secretomotoras) del ganglio submandibular se distribuyen hacia las glándulas sublingual y submandibular; las fibras simpáticas del ganglio cervical superior inervan las glándulas sublingual y submandibular

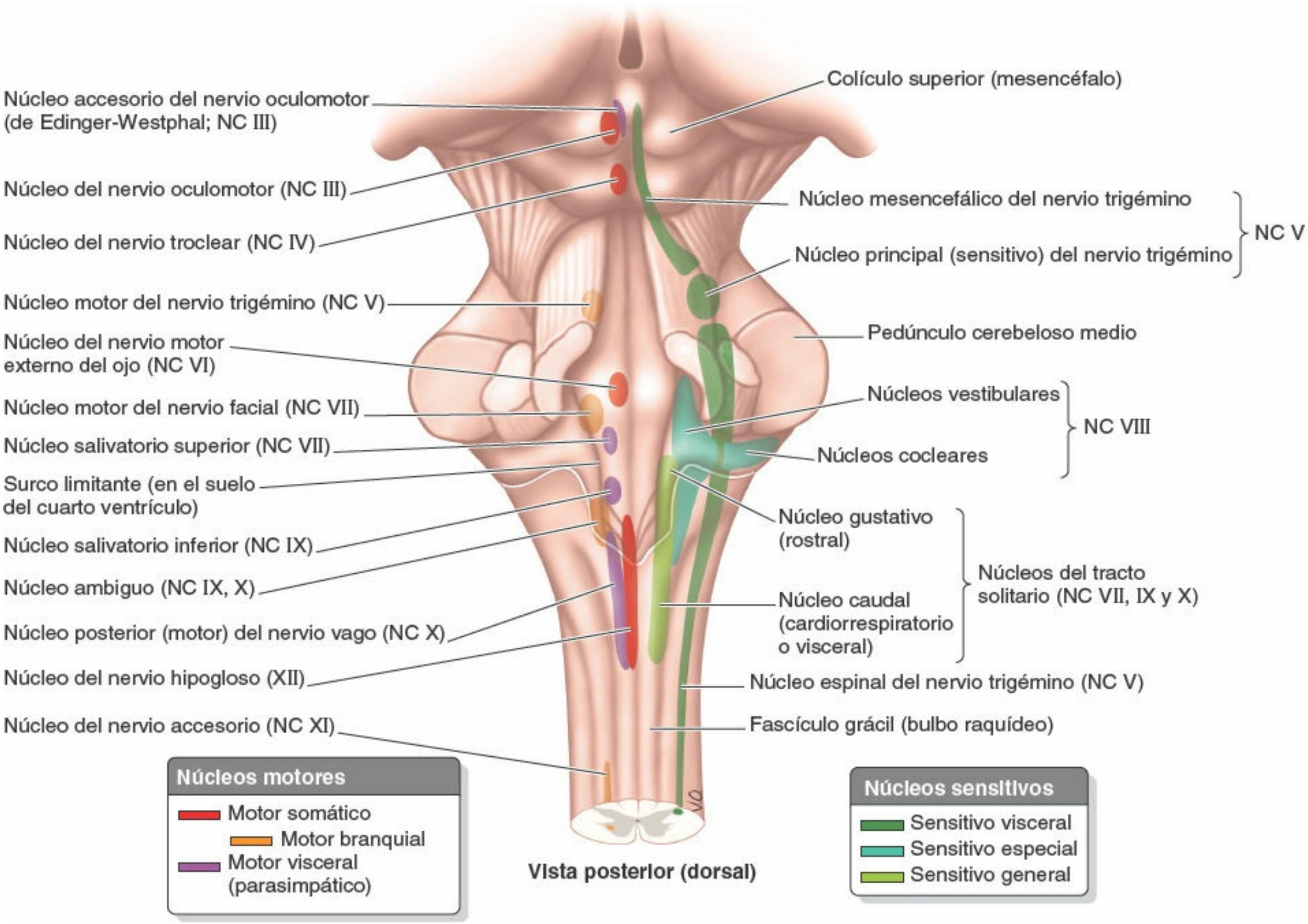

FIGURA 10-6. Núcleos de los nervios craneales. Los núcleos motores se muestran en el lado izquierdo del tronco encefálico y el núcleo sensitivo en el lado derecho. Todos los núcleos sensitivos y motores están emparejados bilateralmente, es decir, se ubican en los lados derecho e izquierdo del tronco encefálico.

Las fibras de los nervios craneales se conectan centralmente a los **núcleos de los nervios craneales,** grupos de neuronas donde terminan las fibras sensitivas o aferentes y en los cuales se originan las fibras motoras o eferentes (fig. 10-6). Excepto los del NC I y el NC II, que son extensiones del prosencéfalo, los núcleos de los nervios craneales se localizan en el tronco del encéfalo. Los núcleos de componentes funcionales similares (p. ej., motor somático o visceral, o sensitivo somático o visceral) generalmente se alinean en columnas funcionales en el tronco del encéfalo.

NERVIO OLFATORIO (NC I)

Función. Sensitivo especial (aferente visceral especial) para el sentido especial del olfato. «La *olfacción* es la sensación de olores que se produce por la detección de sustancias odoríferas aerosolizadas en el entorno» (Simpson, 2013).

Los cuerpos celulares de las neuronas receptoras olfatorias se localizan en el **órgano olfatorio** (la parte olfatoria de la mucosa nasal o área olfatoria), en el techo de la cavidad nasal y a lo largo del tabique nasal y la pared medial de la concha (cornete) nasal superior (fig. 10-7). Las **neuronas receptoras olfatorias** son a la vez receptores y conductores. Las caras apicales de las neuronas presentan unos delgados **cilios olfatorios,** bañados por una película de moco acuoso secretado por las **glándulas olfatorias** del epitelio. Los cilios son estimulados por moléculas de gases odoríferos que se disuelven en el líquido.

Las caras basales de las neuronas receptoras olfatorias bipolares de la cavidad nasal de un lado presentan prolongaciones centrales que se agrupan en haces para formar aproximadamente 20 **filetes olfatorios,** que forman el **nervio olfatorio (NC I)** derecho o izquierdo. Las fibras pasan a través de los diminutos forámenes de la *lámina cribosa del hueso etmoides,* recubiertas de fundas de duramadre y aracnoides, y entran en el bulbo olfatorio en la fosa craneal anterior (figs. 10-1 a 10-3). El **bulbo olfatorio** se encuentra en contacto con la cara orbitaria o inferior del lóbulo frontal del hemisferio cerebral. En el bulbo olfatorio, las fibras del nervio olfatorio hacen sinapsis con **células mitrales.** Los axones de estas neuronas secundarias forman el **tracto olfatorio.** Los bulbos y tractos olfatorios son extensiones anteriores del prosencéfalo.

Cada tracto olfatorio se divide es **estrías olfatorias** lateral y medial (bandas de fibras individualizadas). La estría olfatoria lateral termina en la corteza piriforme de la porción anterior del lóbulo temporal, mientras que la estría olfatoria medial se proyecta a través de la comisura anterior hasta las estructuras olfatorias contralaterales. Los nervios olfatorios son los únicos nervios craneales que entran directamente en el cerebro.

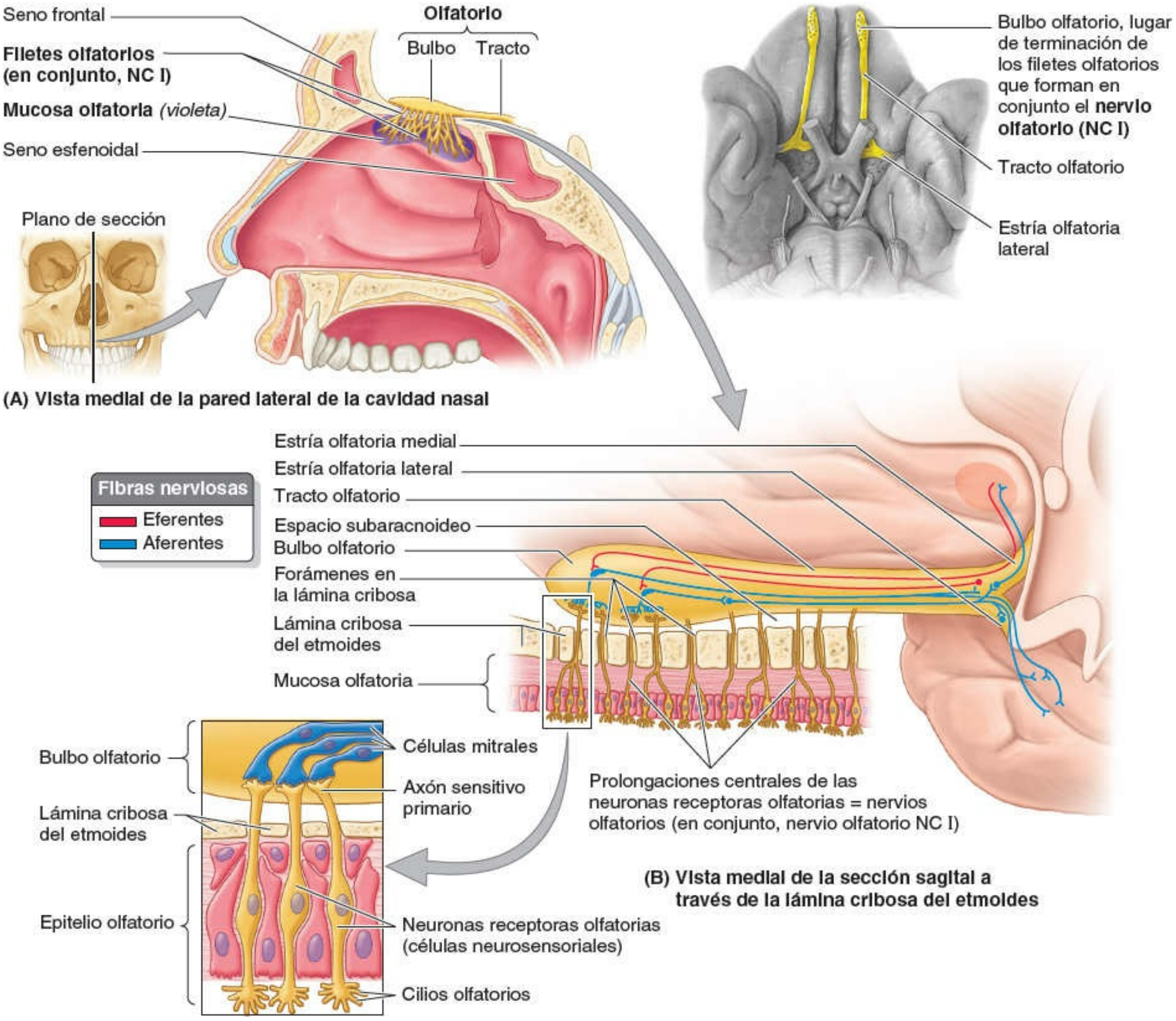

FIGURA 10-7. Sistema olfatorio. A) Sección sagital a través de la cavidad nasal que muestra las relaciones de la mucosa olfatoria con el bulbo olfatorio. **B)** Los cuerpos de las neuronas receptoras olfatorias se

encuentran en el epitelio olfatorio. Estos haces de axones se denominan, en conjunto, nervio olfatorio (NC I).

Puntos fundamentales

NERVIO OLFATORIO

● Los nervios olfatorios (NC I) poseen fibras sensitivas relacionadas con el sentido especial del olfato. ● Las neuronas receptoras olfatorias se encuentran en el epitelio olfatorio (mucosa olfatoria) del techo de la cavidad nasal.

● Las prolongaciones centrales de las neuronas receptoras olfatorias ascienden por los forámenes de la lámina cribosa del etmoides hasta alcanzar los bulbos olfatorios en la fosa craneal anterior. Estos nervios hacen sinapsis con neuronas de los bulbos, y las prolongaciones de estas neuronas siguen los tractos olfatorios hasta las áreas corticales cerebrales primarias y asociadas.

NERVIO ÓPTICO (NC II)

Función. Sensitivo especial (aferente somático especial) para el sentido especial de la visión.

Aunque oficialmente son, por convención, nervios craneales, los **nervios ópticos** (NC II) se desarrollan de una forma completamente distinta a la de los demás nervios craneales. Las estructuras que participan en la recepción y transmisión de estímulos ópticos (las fibras ópticas y la retina neural, junto con el epitelio pigmentario del bulbo ocular) se desarrollan como evaginaciones del diencéfalo. Los nervios ópticos son extensiones anteriores pares del prosencéfalo (diencéfalo) y, por tanto, de hecho son tractos de fibras del SNC formados por axones de **células ganglionares de la retina** (Moore et al., 2016). En otras palabras, son neuronas de tercer orden, cuyos cuerpos celulares están situados en la retina (fig. 10-8 B).

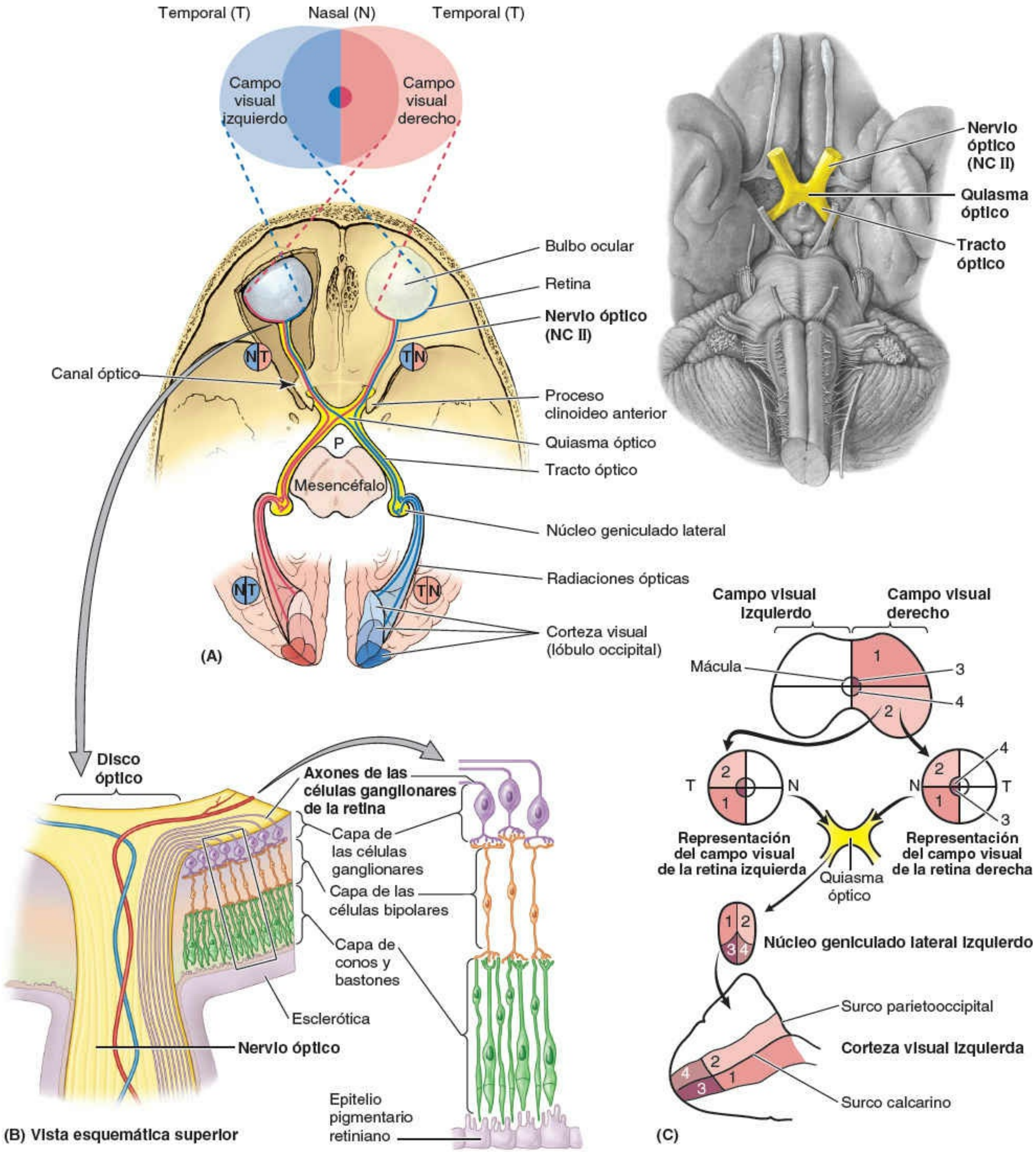

FIGURA 10-8. Sistema visual. A) Origen, trayectoria y distribución de la vía óptica. Los axones de las neuronas ganglionares de la retina transportan la información visual al cuerpo geniculado lateral del diencéfalo (tálamo) a través del nervio óptico (NC II) y el tracto óptico. Las fibras del cuerpo geniculado lateral se proyectan a la corteza visual del lóbulo occipital. Los axones de las células ganglionares de las mitades nasales de las retinas se decusan en el quiasma óptico; las fibras de las mitades temporales no se decusan. **B)** La vía visual se inicia en las células fotorreceptoras (bastones y conos) de la retina. Las respuestas de los fotorreceptores son transmitidas por células bipolares (neuronas con dos prolongaciones) a las células ganglionares en la capa correspondiente de la retina. Las prolongaciones centrales de estas neuronas de tercer orden son las fibras que discurren por el nervio óptico. **C)** Campo visual derecho representado en la retina, el núcleo geniculado lateral izquierdo y la corteza visual izquierda.

El NC II está rodeado por extensiones de las meninges craneales y el espacio subaracnoideo, que está relleno de líquido cerebroespinal. Las meninges se extienden por todo el recorrido hasta el bulbo ocular. La arteria y la vena centrales de la retina atraviesan las capas meníngeas y discurren por la porción anterior del nervio óptico.

El NC II empieza en el punto donde los axones amielínicos de las células ganglionares de la retina atraviesan la esclera (la parte opaca de la cobertura fibrosa externa del bulbo ocular) y se mielinizan, profundos al *disco óptico.*

El nervio pasa posteromedialmente por la órbita y sale a través del *canal (conducto) óptico* para entrar en la fosa craneal media, donde forma el **quiasma óptico** (fig. 10-2 y 10-8 A). Ahí, las fibras de la mitad nasal (medial) de cada retina se decusan en el quiasma y se unen a fibras no cruzadas de la mitad temporal (lateral) de la otra retina para formar el **tracto óptico.**

El entrecruzamiento parcial de las fibras del nervio óptico en el quiasma es un requisito para la visión binocular, que permite la percepción de la profundidad de campo (visión tridimensional). De este modo, las fibras de las mitades derechas de ambas retinas forman el tracto óptico izquierdo. La decusación de las fibras nerviosas en el quiasma hace que en el tracto óptico derecho se transmitan impulsos del campo visual izquierdo, y viceversa. El **campo visual** es aquello que una persona ve con ambos ojos bien abiertos cuando mira en línea recta hacia delante. La mayoría de las fibras de los tractos ópticos termina en los **cuerpos geniculados laterales** del tálamo. Desde estos núcleos, los axones se relevan hacia las cortezas visuales de los lóbulos occipitales del cerebro.

Puntos fundamentales

NERVIO ÓPTICO

● Los nervios ópticos (NC II) poseen fibras sensitivas relacionadas con el sentido especial de la visión. ● Las fibras de estos nervios se originan en las células ganglionares de la retina. ● Las fibras nerviosas salen de la órbita a través de los canales (conductos) ópticos; las fibras de la mitad nasal de la retina se decusan hacia el lado contralateral en el quiasma óptico. ● A continuación, las fibras nerviosas pasan a través de los tractos ópticos hasta los cuerpos geniculados del tálamo, donde hacen sinapsis en neuronas cuyas prolongaciones forman las radiaciones ópticas hacia la corteza visual primaria del lóbulo occipital.

NERVIO OCULOMOTOR (NC III)

Funciones. Motor somático (eferente somático general) y motor visceral (eferente visceral general-parasimpático).

Núcleos. Hay dos núcleos oculomotores, uno para cada componente funcional del nervio. El núcleo **motor somático del nervio oculomotor** está en el mesencéfalo (v. fig. 10-6). El núcleo motor visceral (parasimpático) **accesorio (de Edinger-Westphal)** se sitúa dorsal a los dos tercios rostrales del **núcleo motor somático** (Haines, 2013).

El nervio oculomotor (NC III) proporciona la siguiente inervación (fig. 10-9):

- Inervación motora para cuatro de los seis músculos estriados extrínsecos del bulbo ocular (*recto superior, recto medial, recto inferior* y *oblicuo inferior*) y para el elevador del párpado superior; de ahí el nombre del nervio.
- Inervación parasimpática a través del ganglio ciliar para el músculo liso del

esfínter de la pupila, que provoca la constricción de la pupila y del músculo ciliar con el fin de producir la *acomodación* (haciendo que la lente se vuelva más redondeada) para la visión cercana.

El NC III es el principal nervio motor de los músculos del ojo y extrínsecos del bulbo ocular. Emerge del mesencéfalo, atraviesa la duramadre lateral al diafragma de la silla turca por encima de la hipófisis y a continuación discurre a través del techo y la pared lateral del *seno cavernoso.* El NC III abandona la cavidad craneal y entra en la órbita a través de la *fisura orbitaria superior.* Dentro de esa fisura, se divide en un **ramo** (división) **superior,** que inerva el recto superior y el elevador del párpado superior, y un **ramo** (división) **inferior,** que inerva los rectos inferior y medial y el oblicuo inferior. El ramo inferior también transporta fibras parasimpáticas presinápticas (eferentes viscerales) hacia el *ganglio ciliar,* donde establecen sinapsis (v. fig. 10-5; tabla 10-3). Las fibras postsinápticas desde este ganglio pasan al bulbo ocular a través de los *nervios ciliares cortos* para inervar el cuerpo ciliar y el esfínter de la pupila (v. fig. 8-51).

Puntos fundamentales

NERVIO OCULOMOTOR

● Los nervios oculomotores (NC III) envían fibras motoras somáticas a todos los músculos extrínsecos del ojo, excepto al oblicuo superior y al recto lateral. ● Estos nervios también envían fibras parasimpáticas presinápticas al ganglio ciliar para la inervación del cuerpo ciliar y del esfínter de la pupila. ● Se originan en el tronco del encéfalo, emergen mediales a los pedúnculos cerebrales y discurren por la pared lateral del seno cavernoso. ● Entran en la órbita por la fisura orbitaria superior y se dividen en ramos superior e inferior.

NERVIO TROCLEAR (NC IV)

Funciones. Motor somático (eferente somático general) para un músculo extrínseco del bulbo ocular (el oblicuo superior).

Núcleo. El **núcleo del nervio troclear** se localiza en el mesencéfalo, inmediatamente caudal al núcleo del oculomotor (v. fig. 10-6).

El **nervio troclear** (NC IV) es el nervio craneal más pequeño; emerge de la cara posterior (dorsal) del mesencéfalo (el único nervio craneal que hace esto) y pasa anteriormente alrededor del tronco del encéfalo. Tiene el *recorrido intracraneal (subaracnoideo)* más largo de todos los nervios craneales. El NC IV atraviesa la duramadre en el borde del tentorio del cerebelo y pasa anteriormente por la pared lateral del seno cavernoso (fig. 10-3 A a C). Después el nervio continúa su recorrido a través de la fisura orbitaria superior hacia el interior de la órbita, donde inerva el oblicuo superior —el único músculo extrínseco del ojo que utiliza una polea, o tróclea, para cambiar la dirección de su acción (de ahí su nombre) (fig. 10-9).

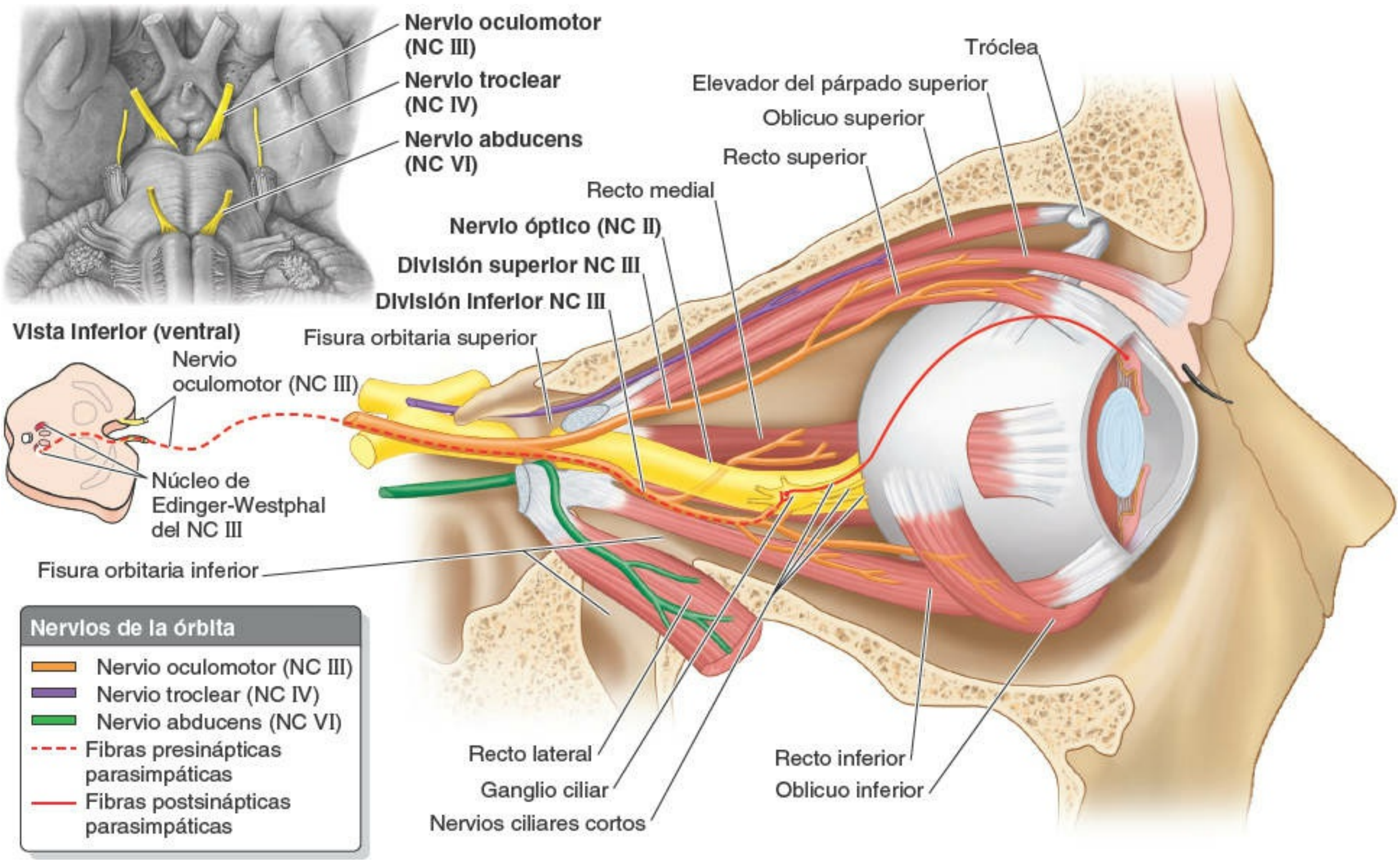

FIGURA 10-9. Distribución de los nervios oculomotor (NC III), troclear (NC IV) y abducens (NC VI). El NC IV inerva al oblicuo superior, el NC VI inerva al recto lateral y el NC III inerva cinco músculos estriados extrínsecos del ojo (elevador del párpado superior, recto superior, recto medial, recto inferior y oblicuo inferior) y dos músculos intrínsecos del ojo (músculo ciliar y músculo esfínter de la pupila, no representado; v. cap. 8).

Puntos fundamentales

NERVIO TROCLEAR

● Los nervios trocleares (NC IV) aportan fibras motoras somáticas para los músculos oblicuos superiores que abducen, deprimen y rotan medialmente el bulbo ocular. ● Los nervios trocleares emergen de la cara posterior del tronco del encéfalo. ● Siguen un largo curso intracraneal, rodeando el tronco del encéfalo para entrar en la duramadre en el borde libre del tentorio del cerebelo, cerca de los procesos clinoides posteriores. ● A continuación discurren por la pared lateral del seno cavernoso, entrando en la órbita a través de las fisuras orbitarias superiores.

NERVIO TRIGÉMINO (NC V)

Funciones. Sensitivo somático (general) y motor somático (branquial) para los derivados del primer arco faríngeo.

Núcleos. Existen cuatro núcleos trigeminales (v. fig. 10-6): un núcleo motor **(núcleo motor del nervio trigémino)** y tres sensitivos **(núcleos mesencefálico, sensitivo principal y espinal del nervio trigémino).**

El **nervio trigémino** (NC V) es el nervio craneal de mayor tamaño (si se excluye el atípico nervio óptico). Emerge de la cara lateral del puente mediante una gran raíz sensitiva y una pequeña raíz motora (v. fig. 10-2 a 10-4). Las raíces del NC V son comparables a las raíces anteriores y posteriores de los nervios espinales. El NC V es

el principal nervio sensitivo somático (general) de la cabeza (cara, dientes, boca, cavidad nasal y duramadre de la cavidad craneal). La gran **raíz sensitiva del NC V** está compuesta principalmente por las prolongaciones centrales de las neuronas seudomonopolares que forman el **ganglio del trigémino** (fig. 10-10). El ganglio es aplanado y tiene forma de media luna (de ahí su nombre no oficial, ganglio semilunar), y se aloja en un receso dural **(cavidad trigeminal),** lateral al seno cavernoso.

Las prolongaciones periféricas de estas neuronas ganglionares forman tres nervios o divisiones: *nervio oftálmico* (NC V_1), *nervio maxilar* (NC V_2) y el componente sensitivo del *nervio mandibular* (NC V_3). Los mapas de las regiones cutáneas inervadas por las tres divisiones se asemejan a los mapas de los dermatomas de la inervación cutánea por los nervios espinales (fig. 10-10 A). Sin embargo, a diferencia de los dermatomas de los nervios espinales, la inervación de las tres divisiones se solapa poco; las lesiones de un nervio aislado provocan áreas con déficit bien delimitados.

La **raíz motora del NC V** pasa al lado del ganglio trigémino sin relacionarse con este para fusionarse con la división mandibular del NC V inmediatamente distal al ganglio. Las fibras motoras se distribuyen sólo a través del nervio mandibular (NC V_3), mezclándose con sus fibras sensitivas a medida que el nervio atraviesa el foramen oval para salir del cráneo (figs. 10-1, 10-3 A a C y 10-4). Esto es similar a la forma en que las raíces anteriores de los nervios anteriores pasan por los ganglios espinales sensitivos (raíz dorsal), y también se fusionan con las fibras sensitivas de los nervios justo después del ganglio, a medida que los nervios atraviesan los forámenes intervertebrales, saliendo de la columna vertebral (v. fig. 1-41). La fibras motoras del nervio mandibular se distribuyen hacia los músculos de la masticación, el milohioideo, el vientre anterior del digástrico, el tensor del velo del paladar y el tensor del tímpano (v. fig. 8-74), que derivan del primer arco faríngeo.

Aunque el NC V no transporta fibras parasimpáticas presinápticas desde el SNC, los cuatro ganglios parasimpáticos están asociados a las divisiones del NC V. Las fibras parasimpáticas postsinápticas de los ganglios se unen a los ramos del NC V y son transportadas a sus destinos junto a las fibras sensitivas y motoras del NC V (v. fig. 10-5; tabla 10-3).

Nervio oftálmico (NC V_1)

A diferencia de las otras dos divisiones del NC V, el NC V_1 no es un nervio branquial (es decir, no inerva derivados de los arcos faríngeos). Inerva estructuras derivadas del mesodermo paraaxial del proceso embrionario frontonasal. La asociación del nervio oftálmico con los otros ramos del NC V es un fenómeno secundario. Las fibras sensitivas somáticas (generales) del NC V_1 se distribuyen por la piel y las mucosas y la conjuntiva de la región frontal de la cabeza y la nariz (fig. 10-10).

Exploración del NC V_1. La integridad de esta división se explora comprobando el reflejo corneal: al tocar con una torunda de algodón la córnea, que también es inervada por el NC V_1, si se provoca un parpadeo reflejo es que el nervio funciona

correctamente (tabla 10-4; v. también fig. C8-14 B).

Nervio maxilar (NC V_2)

El NC V_2 inerva los derivados de la prominencia maxilar del primer arco faríngeo. Sale de la cavidad craneal a través del foramen redondo, y sus fibras sensitivas somáticas (generales) normalmente se distribuyen por la piel y las mucosas asociadas con el maxilar (fig. 10-10; tabla 10-4). El ganglio pterigopalatino (parasimpático) está asociado a esta división del NC V, y participa en la inervación de la glándula lagrimal y las glándulas nasales y palatinas (v. fig. 10-5; tabla 10-3).

Nervio mandibular (NC V_3)

El NC V_3 inerva los derivados de la prominencia mandibular del primer arco faríngeo. El NC V_3 es la única división del NC V que contiene fibras motoras somáticas (branquiales) que se distribuyen por los músculos estriados derivados del mesodermo de la prominencia mandibular (fundamentalmente, los músculos masticadores). Esta división del NC V se asocia a dos ganglios parasimpáticos, el ganglio ótico y el ganglio submandibular; ambos participan en la inervación de las glándulas salivares.

En las tablas 10-1 a 10-3 se ofrece un resumen general del NC V. La tabla 10-4 resume los ramos de las tres divisiones.

Puntos fundamentales

NERVIO TRIGÉMINO

● El NC V es el nervio principal de la inervación sensorial general de la cabeza. ● A través de sus tres divisiones proporciona la inervación sensitiva de la duramadre de las fosas craneales anterior y media, la piel de la cara, los dientes, las encías, la mucosa de la cavidad nasal, los senos paranasales y la boca. ● El nervio trigémino (NC V) emite fibras motoras somáticas a los músculos de la masticación, el milohioideo, el vientre anterior del músculo digástrico, el tensor del tímpano y el tensor del velo del paladar. ● También distribuye las fibras parasimpáticas postsinápticas de la cabeza a sus destinos. ● El NC V se origina en la cara lateral del puente como dos raíces: motora y sensitiva. ● Estas raíces cruzan la porción medial de la cresta de la porción petrosa del hueso temporal y entran en la cavidad trigeminal de la duramadre, laterales al cuerpo del esfenoides y al seno cavernoso. ● La raíz sensitiva llega al ganglio del trigémino; la raíz motora discurre en paralelo a la raíz sensitiva, pasa de largo del ganglio y pasa a formar parte del nervio mandibular (NC V_3).

NERVIO ABDUCENS (NC VI)

Funciones. Motor somático (eferente somático general y propioceptivo) para un músculo extrínseco del bulbo ocular, el *recto lateral.*

Núcleo. El **núcleo del abducens** se encuentra en el puente, junto al plano sagital medio (v. fig. 10-6).

El **nervio abducens** (NC VI) o motor ocular externo emerge del tronco del encéfalo entre el puente y la médula oblongada, y atraviesa la cisterna

pontocerebelosa del espacio subaracnoideo, los nervios derecho e izquierdo se extienden sobre la arteria basilar (v. fig. 10-3 A y recuadro; v. también 8-42). Después perfora la duramadre y realiza el *recorrido intradural más largo* dentro de la cavidad craneal de todos los nervios craneales; es decir, su punto de entrada en la duramadre que cubre el clivus es el más distante desde su salida del cráneo a través de la fisura orbitaria superior. Durante este recorrido intradural, gira bruscamente sobre el borde superior de la porción petrosa del temporal y luego discurre a través del seno cavernoso, rodeado por la sangre venosa del mismo modo que la arteria carótida interna, que es paralela al nervio en el seno (v. fig. 10-3 A a C). Después, el NC VI entra en la órbita a través del anillo tendinoso común (v. fig. 8-55), discurre anteriormente y penetra la cara medial del recto lateral, que abduce la pupila (v. fig. 10-9).

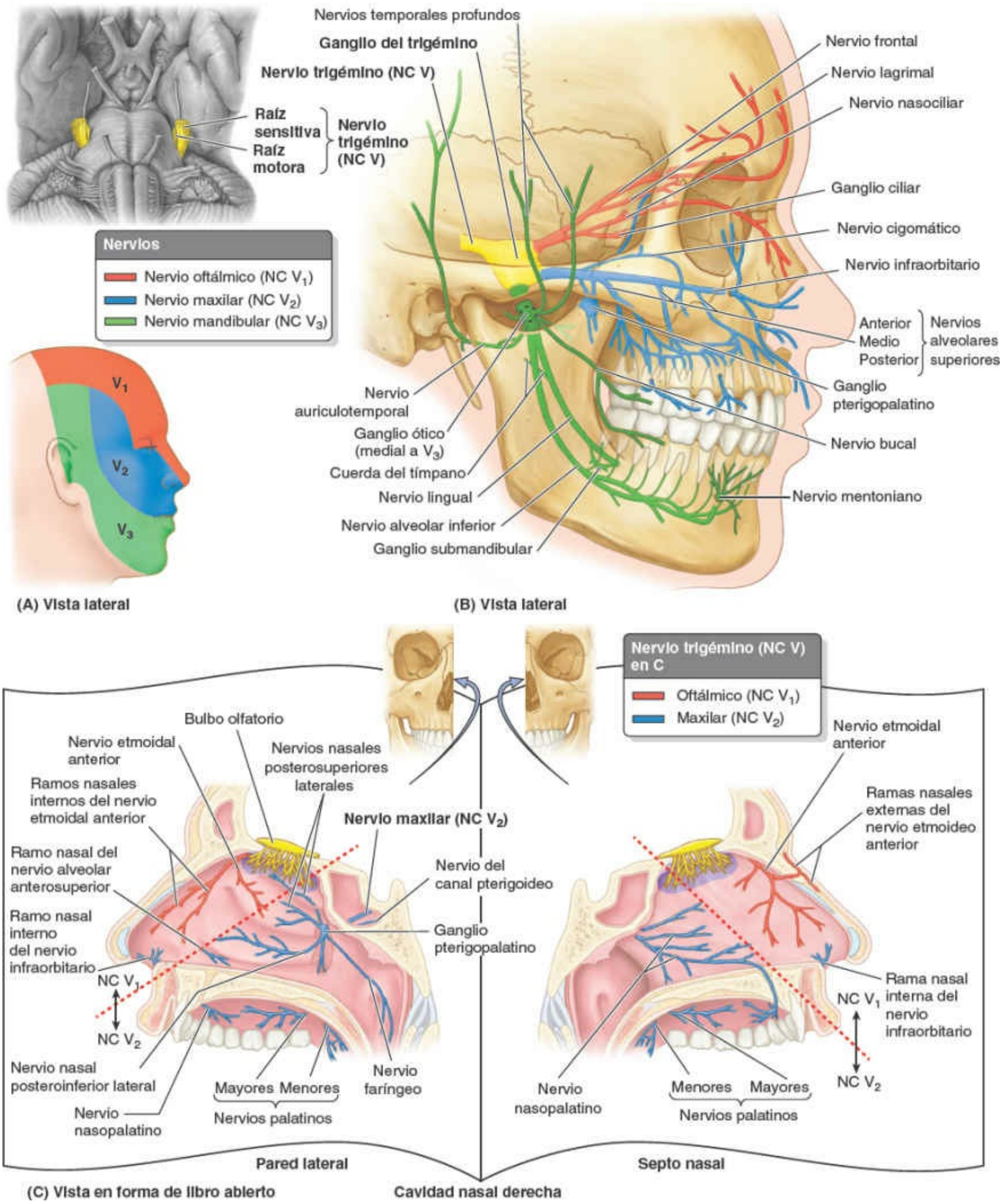

FIGURA 10-10. Distribución del nervio trigémino (NC V). A) Distribución cutánea (sensitiva) de las tres divisiones del nervio trigémino. **B)** Cada división craneal inerva piel y mucosas, y envía un ramo para la duramadre de las fosas craneales anterior y media. Cada división se asocia con uno o dos ganglios parasimpáticos y aporta las fibras parasimpáticas postsinápticas de ese ganglio: NC V_1 para el ganglio ciliar, NC V_2 para el ganglio pterigopalatino y NC V_3 para los ganglios submandibular y ótico. **C)** Vista en «libro abierto» que muestra la inervación de la pared lateral y el tabique de la cavidad nasal y el paladar. El NC V_1 inerva las porciones anterosuperiores de la cavidad, y el NC V_2 las porciones posteroinferiores del paladar.

TABLA 10-4. RESUMEN DE LAS DIVISIONES DEL NERVIO TRIGÉMINO (NC V)

Divisiones/distribuciones	Ramos
Nervio oftálmico (NC V_1) Sólo sensitivo Pasa a través de la fisura orbitaria superior en la órbita Inerva la córnea y la parte superior de la conjuntiva; la mucosa de la parte anterosuperior de la cavidad nasal, los senos frontal, etmoidal y esfenoidal; la duramadre anterior y supratentorial; la piel del dorso de la nariz, el párpado superior, la frente y la piel cabelluda 	Nervio meníngeo recurrente (tentorial) Nervio lagrimal Ramo comunicante con el nervio cigomático Nervio frontal Nervio supraorbitario Nervio supratroclear Nervio nasociliar Raíz sensitiva del ganglio ciliar Nervios ciliares cortos Nervios ciliares largos Nervios etmoidales anterior y posterior Nervio infratroclear
Nervio maxilar (NC V_2) Sólo sensitivo Pasa a través del foramen redondo entrando en la fosa pterigopalatina Inerva la duramadre de la parte anterior de la fosa craneal media; la conjuntiva del párpado inferior; la mucosa de la parte posteroinferior de la cavidad nasal, el seno maxilar, el paladar y la parte anterior del vestíbulo bucal superior; los dientes maxilares; la piel lateral de la nariz, el párpado inferior, la parte anterior de la mejilla y el labio superior 	Ramo meníngeo Nervio cigomático Ramo cigomaticofacial Ramo cigomaticotemporal Ramo comunicante con el nervio lagrimal Ramos ganglionares para el ganglio pterigopalatino (raíz sensitiva del ganglio pterigopalatino) Ramos alveolares superiores posteriores Nervio infraorbitario Ramos alveolares superiores anteriores y medio Ramos labiales superiores Ramos palpebrales inferiores Ramos nasales externos Nervio palatino mayor Nervios nasales posteriores inferiores Nervios palatinos menores Ramos nasales posteriores superiores laterales Nervio nasopalatino Nervio faríngeo
Nervio mandibular (NC V_3) Sensitivo y motor Pasa a través del foramen oval en la fosa infratemporal Proporciona inervación sensitiva para la mucosa de los dos tercios anteriores de la lengua, el suelo de la boca y las partes posterior y anteroinferior del vestíbulo bucal; los dientes mandibulares; la piel del labio inferior y las regiones de la mejilla, parotídea y temporal de la cara, y el oído externo (oreja, parte superior del meato acústico externo y membrana timpánica) Proporciona inervación motora a los cuatro músculos masticadores, milohioideo, vientre anterior del digástrico, tensor del velo del paladar y tensor del tímpano 	*Ramos sensitivos somáticos (generales)* Ramo meníngeo (nervio espinoso) Nervio bucal Nervio auriculotemporal Nervio lingual Nervio alveolar inferior Plexo dentario inferior Nervio mentoniano *Ramos somáticos (branquiomotores)* Nervio masetero Nervios temporales profundos Nervios para el pterigoideo medial y lateral Nervio para el milohioideo (y vientre anterior del digástrico) Nervio para el tensor del velo del paladar Nervio para el tensor del tímpano

Puntos fundamentales

NERVIO ABDUCENS

- Los nervios motores oculares externos (NC VI) aportan fibras motoras somáticas a los músculos rectos

laterales del bulbo ocular. ● Los nervios se originan en el puente, atraviesan la duramadre en el clivus, cruzan el seno cavernoso y las fisuras orbitarias superiores, y entran en las órbitas.

NERVIO FACIAL (NC VII)

Funciones. *Sensitivo:* especial (gusto) y sensitivo somático (general). *Motor:* somático (branquial) y motor visceral (parasimpático). También transporta fibras propioceptivas desde los músculos que inerva, aunque los músculos de la expresión facial incluyen relativamente pocos husos musculares (mecanorreceptores para el estiramiento muscular), de modo que hay menos fibras sensitivas propioceptivas que en otros nervios motores (Haines, 2013).

Núcleos. El **núcleo motor del nervio facial** es un núcleo branquiomotor situado en la porción ventrolateral del puente del tronco cerebral (v. fig. 10-6). Los cuerpos celulares de las neuronas sensitivas primarias se encuentran en el ganglio geniculado (fig. 10-11). Las prolongaciones centrales de las neuronas relacionadas con el gusto finalizan en los núcleos del tracto solitario en la médula oblongada. Las prolongaciones de las neuronas implicadas en las sensaciones generales (dolor, tacto, temperatura) procedentes de la vecindad del oído externo terminan en el *núcleo espinal del nervio trigémino* (v. fig. 10-5).

El **nervio facial** (NC VII) emerge de la unión entre el puente y la médula oblongada como dos divisiones: la raíz primaria y el nervio intermedio (v. fig. 10-2; tabla 10-1). La **raíz primaria** más grande (el nervio facial propiamente dicho) inerva los músculos de la expresión facial; el **nervio intermedio,** más pequeño, transporta fibras gustativas, parasimpáticas y sensitivas somáticas. Durante su recorrido, el NC VII atraviesa la fosa craneal posterior, el meato acústico interno, el canal (conducto) del facial, el foramen estilomastoideo del hueso temporal y la glándula parótida (v. fig. 10-11 A y B). Después de atravesar el meato acústico interno, el nervio recorre una corta distancia anteriormente dentro del hueso temporal y luego gira de repente en sentido posterior para discurrir a lo largo de la pared medial de la cavidad timpánica. La curva, bien marcada, es la **rodilla del nervio facial,** localización del **ganglio geniculado,** el ganglio sensitivo del NC VII. Mientras atraviesa el canal (conducto) facial dentro del hueso temporal (v. fig. 8-114 B), el NC VII da origen al:

- Nervio petroso mayor.
- Nervio estapedio.
- Cuerda del tímpano.

Después, tras realizar un *recorrido intraóseo más largo que los del resto de los nervios craneales,* el NC VII emerge del cráneo a través del *foramen estilomastoideo* (v. fig. 8-16 B), da origen al ramo auricular posterior y entra en la *glándula parótida;* por último, forma el plexo parotídeo, que da origen a los cinco ramos motores terminales siguientes: temporal, cigomático, bucal, marginal de la mandíbula y cervical (v. fig. 8-16).

Motor somático (branquial)

Como nervio del segundo arco faríngeo, el nervio facial inerva los músculos estriados derivados de su mesodermo, principal-mente los músculos de la expresión facial y los auriculares. También inerva el vientre posterior del músculo digástrico y los músculos estilohioideo y estapedio.

Motor visceral (parasimpático)

La distribución parasimpática (visceral) del nervio facial se detalla en la figura 10-11 C. El NC VII proporciona fibras parasimpáticas presinápticas al *ganglio pterigopalatino* para la inervación de las glándulas lagrimales, nasal, palatina y faríngea y al *ganglio submandibular* para la inervación de las glándulas salivares sublingual y submandibular. El ganglio pterigopalatino está asociado al nervio maxilar (NC V_2), que distribuye sus fibras postsinápticas, mientras que el ganglio submandibular se asocia al nervio mandibular (NC V_3). La distribución de las fibras motoras viscerales y sensitivas hacia o a través de los ganglios parasimpáticos asociados con el nervio facial y otros nervios craneales se resumen en la figura 10-5 y la tabla 10-3. Las fibras parasimpáticas hacen sinapsis en estos ganglios, mientras que las simpáticas y otras fibras sensitivas pasan a través de ellos.

Sensitivo somático (general)

Algunas fibras procedentes del ganglio geniculado acompañan a la rama auricular del nervio vago para inervar pequeñas áreas de la piel en ambas caras del pabellón auricular, en la región de la concha y en la apertura del meato acústico externo.

Sensitivo especial (gusto)

Las fibras periféricas de las neuronas sensoriales del ganglio geniculado son transportadas por la cuerda del tímpano. Se unen al *nervio lingual* del NC V_3 en la fosa infratemporal para alimentar las papilas gustativas de los dos tercios anteriores de la lengua y el paladar blando (fig. 10-11 B). Las fibras centrales de las neuronas pasan al tronco encefálico a través del nervio intermedio.

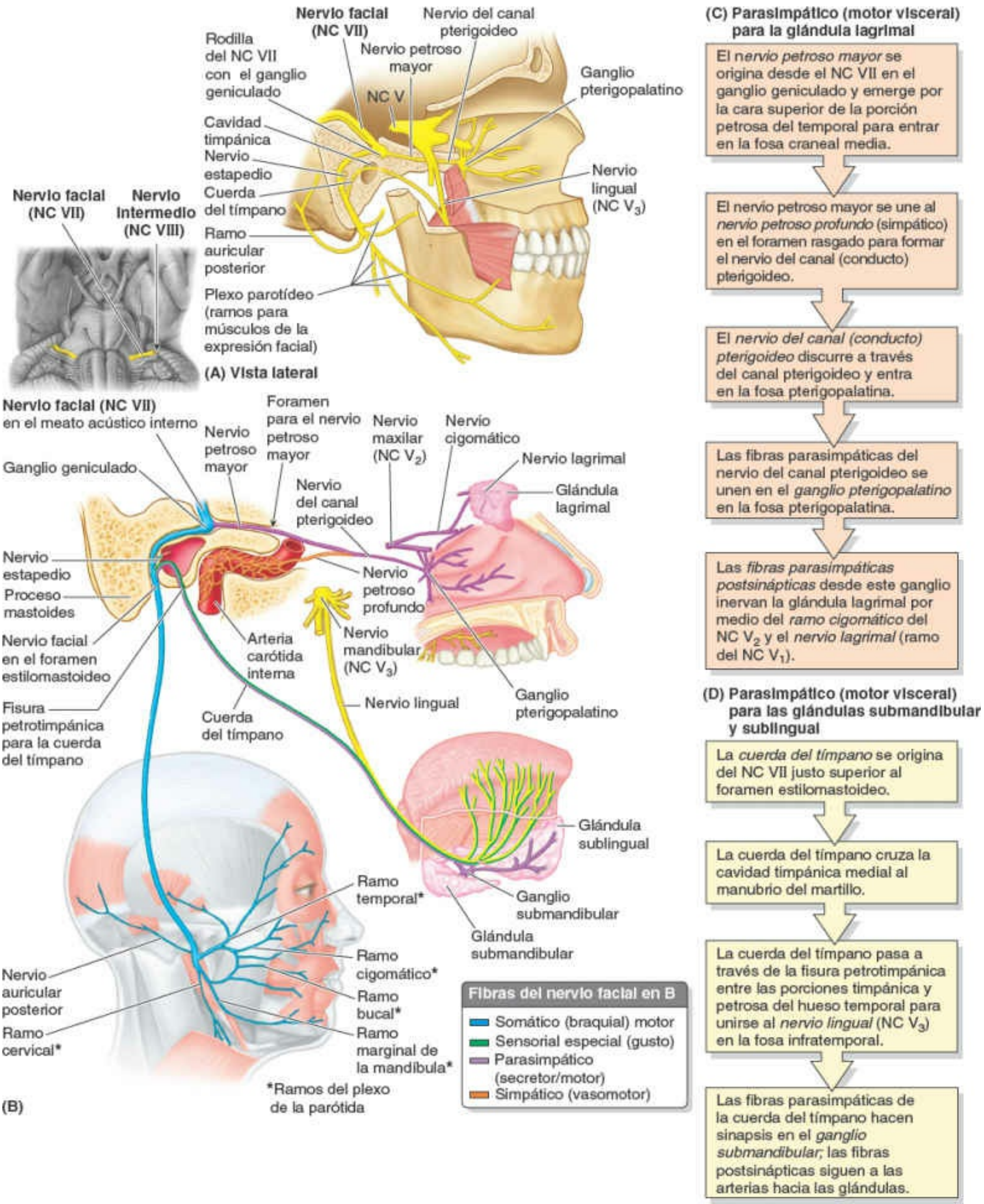

FIGURA 10-11. Distribución del nervio facial (NC VII). A) Nervio facial *in situ* que muestra su recorrido intraóseo y sus ramos. **B)** Distribución de las fibras del nervio facial. Obsérvese que el NC VII aporta: *1)* inervación motora somática (branquial) *(azul)* para los derivados del segundo arco faríngeo (músculos de la expresión facial, incluidos los músculos auriculares y occipitofrontal, más el estapedio y el vientre posterior del digástrico y el estilohioideo); *2)* fibras sensitivas especiales (gusto) y parasimpáticas presinápticas (secretomotoras) *(verde)* para la lengua anterior y el ganglio submandibular a través de la cuerda del tímpano, y *3)* fibras parasimpáticas presinápticas (secretomotoras) *(violeta)* para el ganglio pterigopalatino a través del nervio petroso mayor. **C** y **D)** Inervación parasimpática que implica al nervio facial (NC VII). **C)** Inervación de la glándula lagrimal. **D)** Inervación de las glándulas submandibular y sublingual.

Puntos fundamentales

NERVIO FACIAL

● Los nervios faciales (NC VII) aportan fibras motoras para el estapedio, el vientre posterior del digástrico, el estilohioideo y los músculos faciales y de la piel cabelluda. ● También aportan fibras parasimpáticas presinápticas a través del nervio intermedio (una raíz más pequeña del NC VII), destinadas a los ganglios pterigopalatino y submandibular, a través del nervio petroso mayor y de la cuerda del tímpano, respectivamente. ● El NC VII es sensitivo para parte de la piel del meato acústico externo y, a través del nervio intermedio, es sensitivo para el gusto de los dos tercios anteriores de la lengua y el paladar blando. ● El NC VII se origina en el borde posterior del puente y discurre a través del meato acústico interno y el canal (conducto) del nervio facial en la porción petrosa del hueso temporal. ● El NC VII sale por el foramen estilomastoideo; su tronco principal forma el plexo nervioso intraparotídeo.

NERVIO VESTIBULOCOCLEAR (NC VIII)

Funciones. Sensitivo especial (aferente somático especial), es decir, sensaciones especiales de audición, equilibrio y movimiento (aceleración/desaceleración).

Núcleos. Los **núcleos vestibulares** se localizan en la unión del puente y la médula oblongada del tronco cerebral en la porción lateral del suelo del cuarto ventrículo; los **núcleos cocleares,** anterior y posterior, están en la médula oblongada (v. fig. 10-6).

El **nervio vestibulococlear** (NC VIII) emerge de la unión entre el puente y la médula oblongada, y entra en el *meato acústico interno* (v. figs. 10-2, 10-3 A, 10-4 y 10-12). En ese punto se divide en los nervios vestibular y coclear:

- El **nervio vestibular** está compuesto por las prolongaciones centrales de neuronas bipolares en el **ganglio vestibular.** Las prolongaciones periféricas de las neuronas se extienden hasta las *máculas del utrículo y el sáculo* (sensibles a la aceleración lineal y a la fuerza de la gravedad), y a las crestas de las ampollas de los canales semicirculares (sensibles a la aceleración rotacional).
- El **nervio coclear** está compuesto por las prolongaciones centrales de neuronas bipolares en el **ganglio coclear** o **ganglio espiral** de la cóclea; las prolongaciones periféricas de las neuronas se extienden hasta el órgano espiral para el sentido de la audición.

Dentro del meato acústico interno, las dos divisiones del NC VIII están acompañadas por la raíz primaria y el nervio intermedio del NC VII, y por la arteria laberíntica (v. fig. 10-3 A; v. también figs. 8-42 y 8-43).

Puntos fundamentales

NERVIO VESTIBULOCOCLEAR

● Los nervios vestibulococleares (NC VIII) transportan fibras relacionadas con los sentidos especiales de

la audición, el equilibrio y el movimiento. ● Los nervios se originan en los surcos entre el puente y la médula oblongada. ● Discurren a través del meato acústico interno y se dividen en nervios cocleares y vestibulares. ● El nervio coclear es sensitivo para el órgano espiral (para el sentido de la audición). ● El nervio vestibular es sensitivo para las crestas de las ampollas de los conductos semicirculares y para las máculas del sáculo y del utrículo (para el sentido del equilibrio).

NERVIO GLOSOFARÍNGEO (NC IX)

Funciones. *Sensitivo:* somático (general), sensitivo especial (gusto) y sensitivo visceral. *Motor:* somático (branquial) y motor visceral (parasimpático) para los derivados del tercer arco faríngeo.

Núcleos. Cuatro núcleos en la médula oblongada envían o reciben fibras a través del NC IX: dos motores (*núcleo ambiguo* y **núcleo salivatorio inferior)** y dos sensitivos (*núcleos sensitivos del nervio trigémino* [NC V] y *núcleos del tracto solitario*). Tres de estos núcleos (en cursiva) los comparte con el NC X (v. fig. 10-6).

El **nervio glosofaríngeo** (NC IX) emerge de la cara lateral de la médula oblongada y discurre anterolateralmente para abandonar el cráneo a través de la cara anterior del *foramen yugular* (figs. 10-13 y 10-14). En este foramen se encuentran los **ganglios** (sensitivos) **superior e inferior del NC IX,** que contienen los cuerpos celulares seudomonopolares de los componentes aferentes del nervio. El NC IX acompaña al *estilofaríngeo*, el único músculo que inerva, y pasa entre los músculos constrictores superior y medio de la faringe para alcanzar la bucofaringe y la lengua. Aporta fibras sensitivas al *plexo (nervioso) faríngeo*. El nervio glosofaríngeo es aferente de la lengua y la faringe (de ahí su nombre) y eferente del estilofaríngeo y la glándula parótida.

Motor somático (branquial)

Las fibras motoras pasan hacia un músculo, el estilofaríngeo, derivado del tercer arco faríngeo.

Motor visceral (parasimpático)

Las fibras parasimpáticas presinápticas, que son conducidas hacia el *ganglio ótico* para la inervación de la glándula parótida, siguen un trayecto sinuoso que inicialmente implica al nervio timpánico (fig. 10-15). El ganglio ótico está asociado al nervio mandibular (NC V_3); ramos de este nervio transportan las fibras parasimpáticas postsinápticas para la glándula parótida.

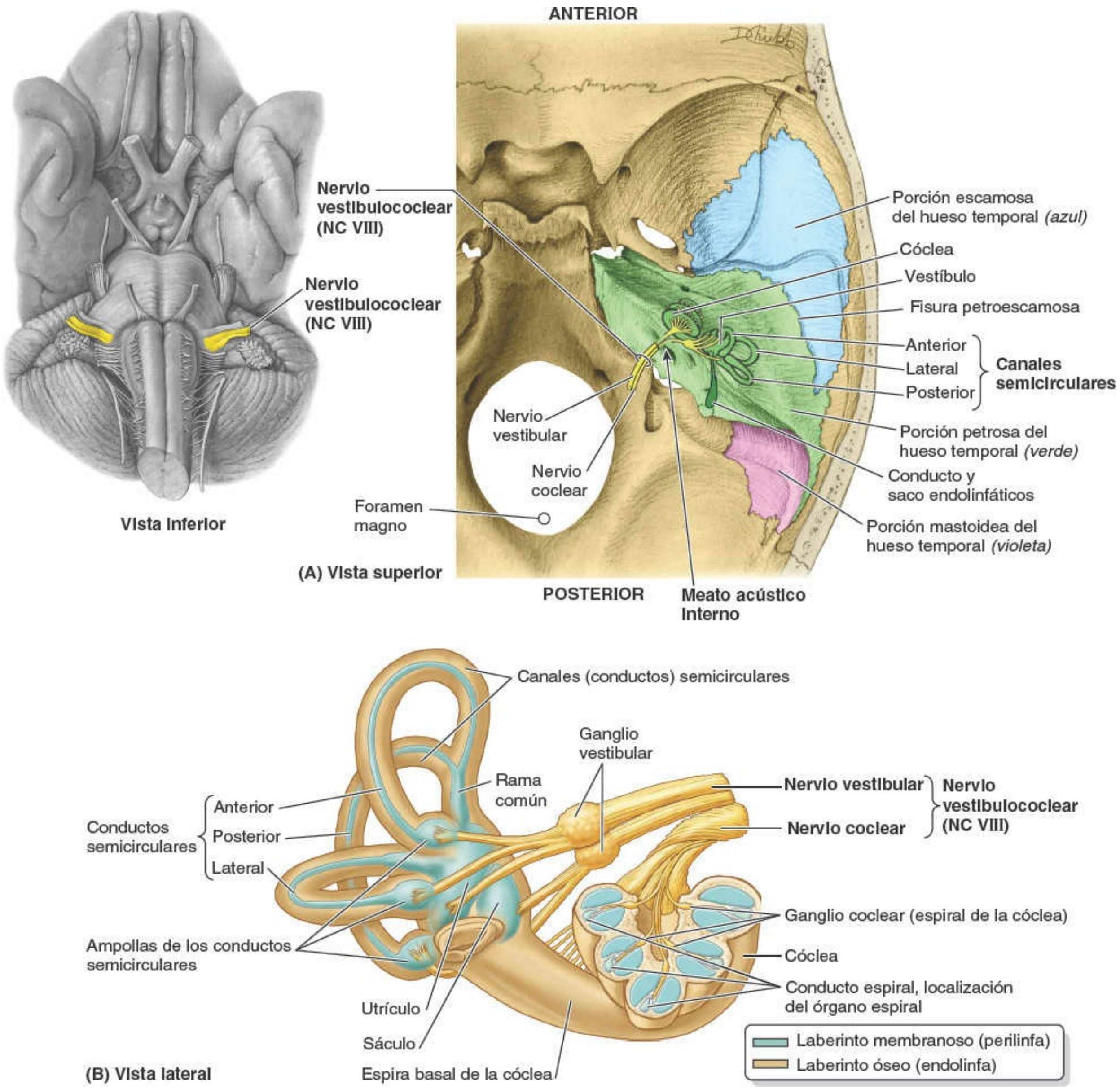

FIGURA 10-12. Nervio vestibulococlear (NC VIII). A) Cara interna de la base del cráneo que muestra la localización del laberinto óseo del oído interno dentro del hueso temporal. **B)** Vista de los laberintos óseo y membranoso que muestra: *1)* la inervación de la cóclea por el nervio coclear del NC VIII para el sentido de la audición y *2)* la inervación del aparato vestibular por el nervio vestibular del NC VIII para el equilibrio y el movimiento.

Sensitivo somático (general)

Los ramos sensitivos del NC IX (fig. 10-13) son:

- El *nervio timpánico* pasa por el canalículo timpánico entre el canal carotídeo y el foramen yugular para formar el plexo timpánico en la cavidad timpánica. El plexo proporciona la inervación sensitiva para la mucosa de la cavidad timpánica, el antro de las células aéreas mastoideas y la porción posterolateral de la tuba faríngeo timpánica.
- Los *nervios faríngeos*, *tonsilares* y *linguales* para la mucosa de la bucofaringe y el istmo de las fauces, incluidos la tonsila palatina, el paladar blando y el tercio posterior de la lengua. Además de la sensibilidad general (tacto, dolor, temperatura), determinados estímulos atípicos o desagradables (reales o

imaginados) en esa zona pueden provocar el **reflejo faríngeo** e incluso el vómito. El reflejo del vómito está ausente en un 37 % de las personas normales (Davies et al., 1995). El NC IX proporciona la rama aferente (sensorial) del reflejo, mientras que la rama eferente (motora) es a través del nervio vago (NC X).

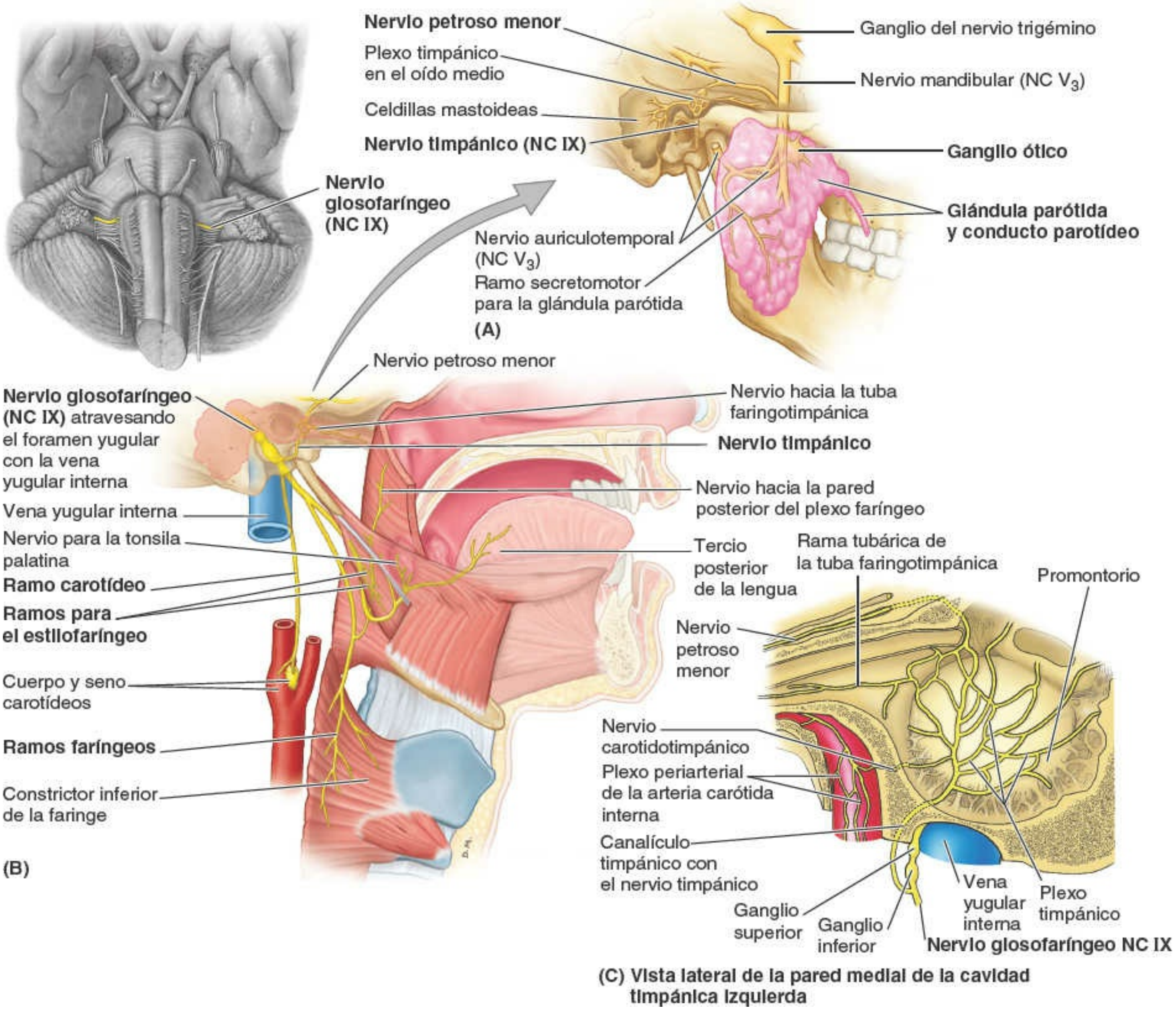

FIGURA 10-13. Distribución del nervio glosofaríngeo (NC IX). A) El NC IX es motor para un músculo estriado de la faringe, el estilofaríngeo. También transporta fibras sensitivas para el glomus (cuerpo) y el seno carotídeos, conduciendo información sobre la presión arterial y las concentraciones de gases, así como sensación somática (general) del oído interno, la faringe y las fauces, y el gusto de la lengua posterior. **B)** El compartimento parasimpático del NC IX aporta fibras secretoras presinápticas al ganglio ótico; las fibras postsinápticas pasan a la glándula parótida a través del nervio auriculotemporal (NC V_3). **C)** Distribución del NC IX al oído medio (cavidad timpánica y tuba faringotimpánica) y el ganglio ótico a través del nervio y el plexo timpánico y el nervio petroso menor.

Sensitivo especial (gusto)

Las fibras gustativas son conducidas desde el tercio posterior de la lengua hacia los ganglios sensitivos del NC IX (fig. 10-14). En la figura 10-13 se muestran detalles de la distribución del NC IX.

Sensitivo visceral

El *ramo carotídeo* del NC IX inerva al *seno carotideo*, un barorreceptor sensible a los cambios de la presión arterial, y al *cuerpo carotídeo*, un quimiorreceptor sensible a los gases sanguíneos (niveles de oxígeno y dióxido de carbono).

Puntos fundamentales

NERVIO GLOSOFARÍNGEO

● Los nervios glosofaríngeos (NC IX) envían fibras motoras somáticas al estilofaríngeo y fibras motoras viscerales (parasimpáticas presinápticas) al ganglio ótico para la inervación de la glándula parótida. ● También envían fibras sensitivas al tercio posterior de la lengua (incluido el gusto), la faringe, la cavidad timpánica, la cavidad faringotimpánica y para el glomus (cuerpo) y el seno carotídeos. ● Los nervios se originan en el extremo rostral de la médula oblongada y salen del cráneo por el foramen yugular. ● Pasan entre los constrictores superior y medio de la faringe hacia el seno tonsilar y entran en el tercio posterior de la lengua.

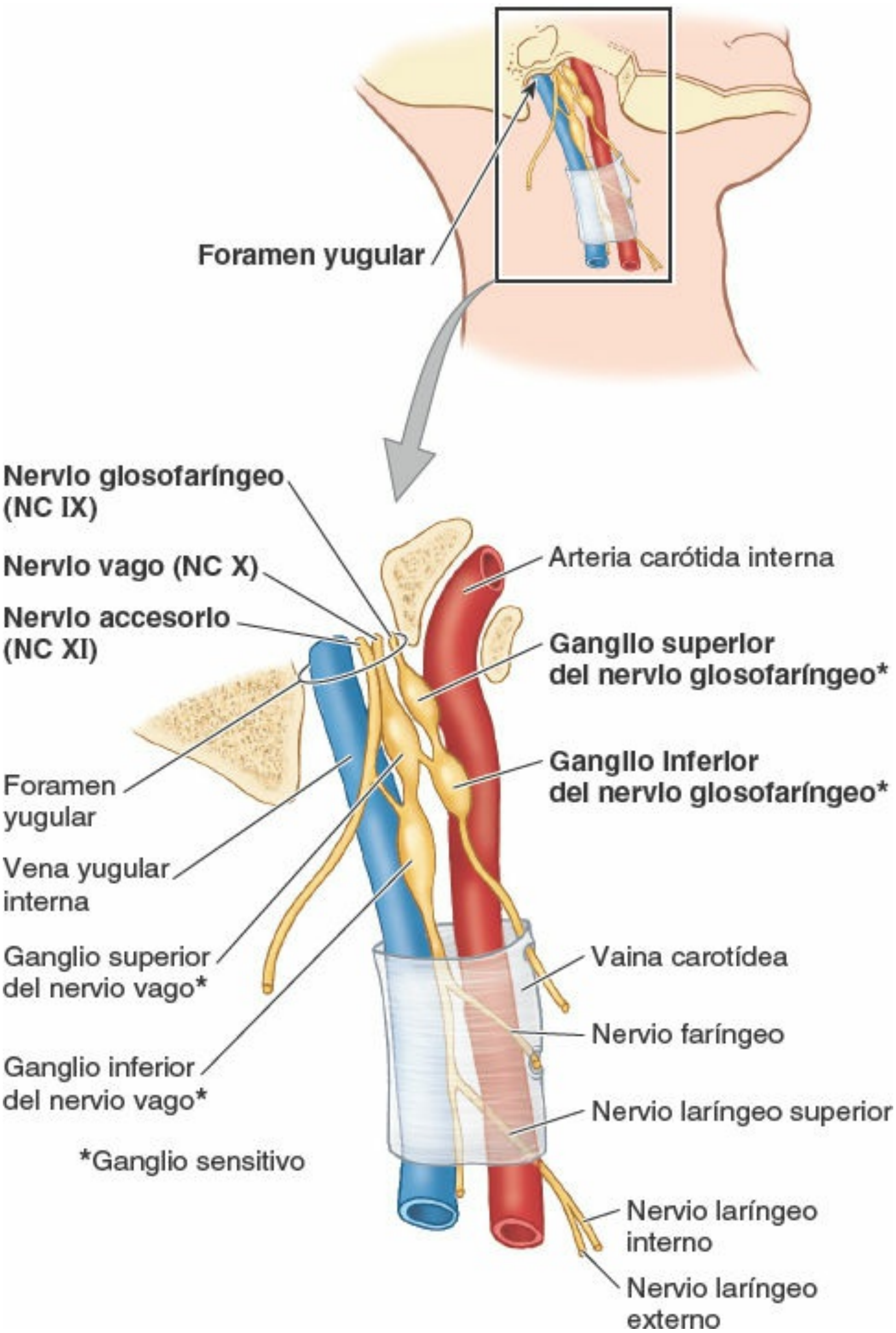

FIGURA 10-14. Relaciones entre las estructuras que atraviesan el foramen yugular. Los NC IX, X y XI son, en orden numérico, anteriores a la vena yugular interna cuando atraviesan el foramen. Son inmediatamente posteriores a la arteria carótida interna cuando salen del foramen. Los ganglios sensitivos superior e inferior de los NC IX y X se ven como engrosamientos de dichos nervios inmediatamente inferiores a su salida del cráneo.

NERVIO VAGO (NC X)

Funciones. *Sensitivo:* somático (general), sensitivo especial (gusto), sensitivo visceral. *Motor:* somático (branquial) y motor visceral (parasimpático).

- Sensitivo somático (general) para la parte inferior de la faringe y la laringe. El vago emite la rama aferente (sensorial) del **reflejo de la tos** estimulado por

irritantes externos, lo que evita la aspiración y la infección.

- Sensitivo visceral para órganos torácicos y abdominales.
- Sensitivo somático (general) y para el gusto de la raíz de la lengua y los botones (papilas) gustativos de la epiglotis. Ramos del nervio laríngeo interno (un ramo del NC X) inervan una pequeña zona, mayoritariamente sensitiva somática (general), pero también algo de sensibilidad especial (gusto).

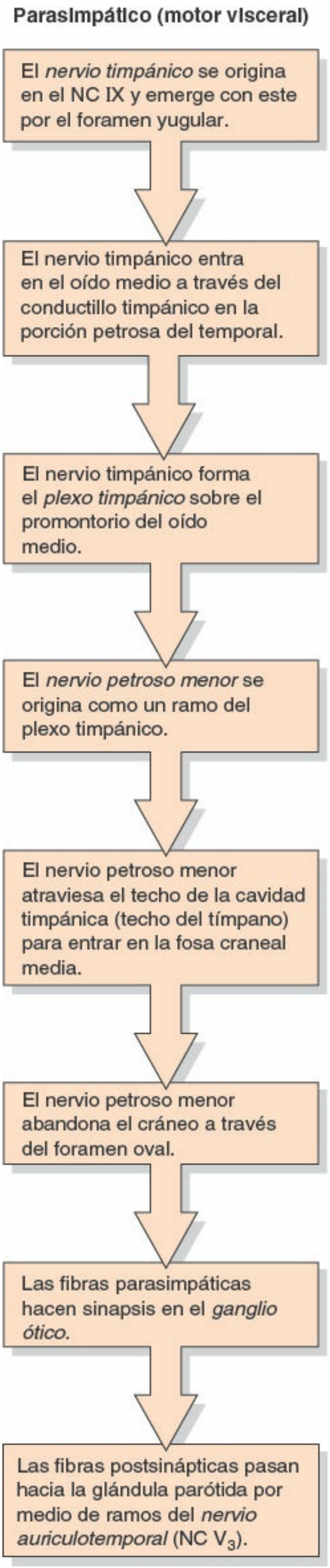
Parasimpático (motor visceral)
El nervio timpánico se origina en el NC IX y emerge con este por el foramen yugular.
El nervio timpánico entra en el oído medio a través del conductillo timpánico en la porción petrosa del temporal.
El nervio timpánico forma el plexo timpánico sobre el promontorio del oído medio.
El nervio petroso menor se origina como un ramo del plexo timpánico.
El nervio petroso menor atraviesa el techo de la cavidad timpánica (techo del tímpano) para entrar en la fosa craneal media.
El nervio petroso menor abandona el cráneo a través del foramen oval.
Las fibras parasimpáticas hacen sinapsis en el ganglio ótico.
Las fibras postsinápticas pasan hacia la glándula parótida por medio de ramos del nervio auriculotemporal (NC V_3).

FIGURA 10-15. Inervación parasimpática que implica al nervio glosofaríngeo (NC IX). El NC IX envía fibras parasimpáticas presinápticas (secretomotoras) al ganglio ótico siguiendo una trayectoria tortuosa; las fibras postsinápticas pasan desde el ganglio a la glándula parótida a través del nervio auriculotemporal (v. fig. 10-13 B).

- Motor somático (branquial) para el paladar blando, la faringe, los músculos intrínsecos de la laringe (fonación) y un teórico músculo extrínseco de la lengua, el palatogloso, que en realidad es un músculo palatino, como demuestran su origen embrionario y su inervación.
- Propioceptivo para los músculos anteriores.
- Motor visceral (parasimpático) para las vísceras torácicas y abdominales.

Núcleos. *Sensitivos:* núcleo sensitivo del nervio trigémino (sensitivo somático) y núcleos del tracto solitario (gusto y sensitivo visceral). *Motor:* núcleo ambiguo (motor somático [branquial]) y **núcleo posterior (dorsal) del vago** (motor visceral [parasimpático]) (v. fig. 10-6).

El **nervio vago** (NC X) presenta el recorrido más largo y la distribución más amplia de todos los nervios craneales, que en su mayoría tiene lugar fuera de (inferior a) la cabeza. El término *vago* procede de la palabra latina que significa «errante». Se denominó así al NC X debido a su amplia distribución (tabla 10-5). Se origina en una serie de raicillas en la cara lateral de la médula oblongada, que se fusionan y abandonan el cráneo a través del *foramen yugular* situado entre los NC IX y XI (figs. 10-14 y 10-16).

La que en otro tiempo se denominaba «raíz craneal del nervio accesorio» es realmente una parte del NC X (fig. 10-17). El NC X tiene un *ganglio superior* en el foramen yugular que está relacionado principalmente con el componente sensitivo general del nervio. Inferior al foramen hay un *ganglio inferior* (ganglio nodoso) relacionado con los componentes sensitivos viscerales del nervio (fig. 10-14). En la región del ganglio superior hay conexiones para el NC IX y el ganglio cervical superior (simpático). El NC X continúa inferiormente hacia la raíz del cuello, en la *vaina carotídea* (v. cap. 9), y proporciona ramos para el paladar, la faringe y la laringe, y los ramos cardíacos a los plexos cardíaco y pulmonar (fig. 10-16; tabla 10-5).

El recorrido del NC X en el tórax es asimétrico, como consecuencia de la transición de los grandes vasos y de la rotación del intestino medio durante el desarrollo embrionario (v. caps. 4 y 5). El NC X proporciona ramos a los plexos motor y sensitivo mixtos para el corazón, los bronquios, los pulmones y el esófago. Los **troncos vagales anterior** y **posterior** forman como una continuación del *plexo esofágico* que rodea al esófago, al cual también se unen ramos de los troncos simpáticos. Los troncos pasan con el esófago a través del diafragma hacia el interior del abdomen, donde los troncos vagales se dividen en ramos que inervan el estómago y el tracto intestinal hasta la flexura cólica izquierda.

Puntos fundamentales

NERVIO VAGO

● Los nervios vagos (NC X) aportan fibras motoras para los músculos voluntarios de la laringe y el esófago superior.

● También envían fibras motoras viscerales (parasimpáticas presinápticas) a los músculos involuntarios y las glándulas de: *1)* la tráquea, el árbol bronquial y el esófago a través de los plexos pulmonar y esofágico, *2)* al corazón a través del plexo cardíaco, y *3)* al tracto gastrointestinal hasta la flexura cólica izquierda a través de los troncos vagales. ● Los nervios vagos también envían fibras sensitivas a la faringe y la laringe, y aferentes reflejas desde estas mismas regiones (1-3).

● Se originan a partir de 8-10 raicillas en las caras laterales de la médula oblongada en el tronco del encéfalo. Entran en el mediastino superior, posteriormente a las articulaciones esternoclaviculares y las venas braquiocefálicas. ● Los nervios vagos emiten nervios recurrentes laríngeos derecho e izquierdo, forman el plexo esofágico, continúan por el mediastino y atraviesan el hiato esofágico para formar los troncos vagales anterior y posterior que continúan en el abdomen.

NERVIO ACCESORIO (NC XI)

Funciones. Motor somático para los músculos estriados esternocleidomastoideo y trapecio.

Núcleos. El nervio accesorio nace en el **núcleo del nervio accesorio,** una columna de motoneuronas del cuerno (asta) anterior en los cinco o seis segmentos cervicales de la médula espinal (v. fig. 10-6).

La tradicional «raíz craneal» del NC XI es, en realidad, una parte del NC X (Lachman et al., 2002). Se une durante un corto trecho al **nervio accesorio** (NC XI) (fig. 10-17). El NC XI emerge como una serie de raicillas desde los cinco o seis primeros segmentos cervicales de la médula espinal. Se une temporalmente al NC X cuando este pasa a través del *foramen yugular*, y se separa de nuevo cuando salen de él (v. fig. 10-14). El NC XI desciende a lo largo de la arteria carótida interna, penetra en el esternocleidomastoideo, lo inerva y emerge del músculo cerca del centro del borde posterior. A continuación, el NC XI cruza la región cervical posterior y discurre profundo al borde superior del trapecio para descender por su cara profunda, emitiendo numerosos ramos para inervarlo. Ramos del plexo cervical que transportan fibras sensitivas desde los nervios espinales C2-C4 se unen al nervio accesorio en la región cervical posterior, y suministran fibras a estos músculos para las sensaciones dolorosas y propioceptivas.

Puntos fundamentales

NERVIO ACCESORIO

● Los nervios accesorios espinales (NC XI) aportan fibras motoras somáticas para los músculos esternocleidomastoideo y trapecio. ● Los nervios se originan como raicillas en los lados de la médula espinal, en los cinco o seis segmentos cervicales. ● Ascienden dentro de la cavidad craneal a través del

foramen magno y salen por los forámenes yugulares, cruzando la región cervical lateral donde las fibras para las sensaciones dolorosas y propioceptivas del plexo cervical se unen a los nervios.

TABLA 10-5. RESUMEN DEL NERVIO VAGO (NC X)

Divisiones (partes)	Ramos
Craneal El nervio vago se origina mediante una serie de filetes radiculares (raicillas) de la médula oblongada (incluida la tradicional raíz craneal del NC XI)	Ramo meníngeo para la duramadre (sensitivo; en realidad, fibras de las neuronas del ganglio sensitivo del nervio espinal C2 que se unen al recorrido del nervio vago) Ramo auricular
Cervical Sale del cráneo/entra en el cuello a través del foramen yugular; los nervios vagos derecho e izquierdo entran en las vainas carotídeas y continúan hacia la raíz del cuello	Ramos faríngeos para el plexo faríngeo (motor) Ramos cardíacos cervicales (parasimpático, aferente visceral) Nervio laríngeo superior (mixto), ramos interno (sensitivo) y externo (motor) Nervio laríngeo recurrente derecho (mixto)
Torácicas Los vagos entran en el tórax a través de la abertura torácica superior; el vago izquierdo contribuye al plexo esofágico anterior; el vago derecho, al plexo esofágico posterior; forman los troncos vagales anterior y posterior	Nervio laríngeo recurrente izquierdo (mixto; todos los ramos distales conducen fibras parasimpáticas y aferentes viscerales de estímulos reflejos) Ramos cardíacos torácicos Ramos pulmonares Plexo esofágico
Abdominal Los troncos vagales anterior y posterior entran en el abdomen a través del hiato esofágico en el diafragma; se distribuyen asimétricamente	Ramos esofágicos Ramos gástricos Ramos hepáticos Ramos celíacos (del tronco posterior) Ramo pilórico (del tronco anterior) Ramos renales Ramos intestinales (hasta la flexura cólica izquierda)

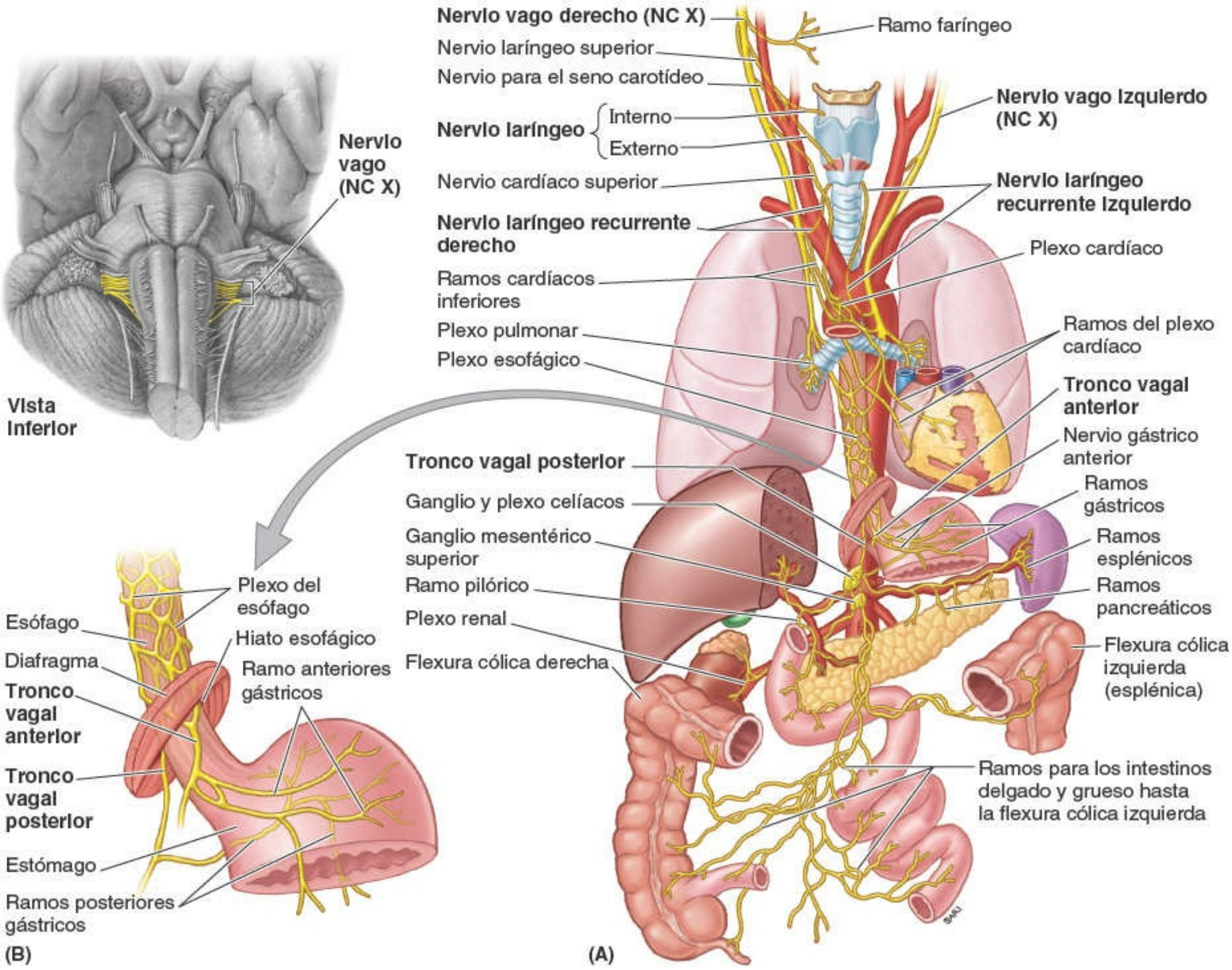

FIGURA 10-16. Distribución del nervio vago (NC X). A) Tras dar los ramos palatino, faríngeo y laríngeo, el NC X desciende dentro del tórax. Los nervios laríngeos recurrentes ascienden hasta la laringe, el izquierdo desde un nivel más inferior (torácico). En el abdomen, los troncos vagales anterior y posterior siguen

mostrando su asimetría al inervar el esófago terminal, el estómago y el tracto intestinal hasta la flexura cólica izquierda. **B)** Vista amplificada del plexo esofágico inferior en transición hacia los troncos vagales anterior y posterior.

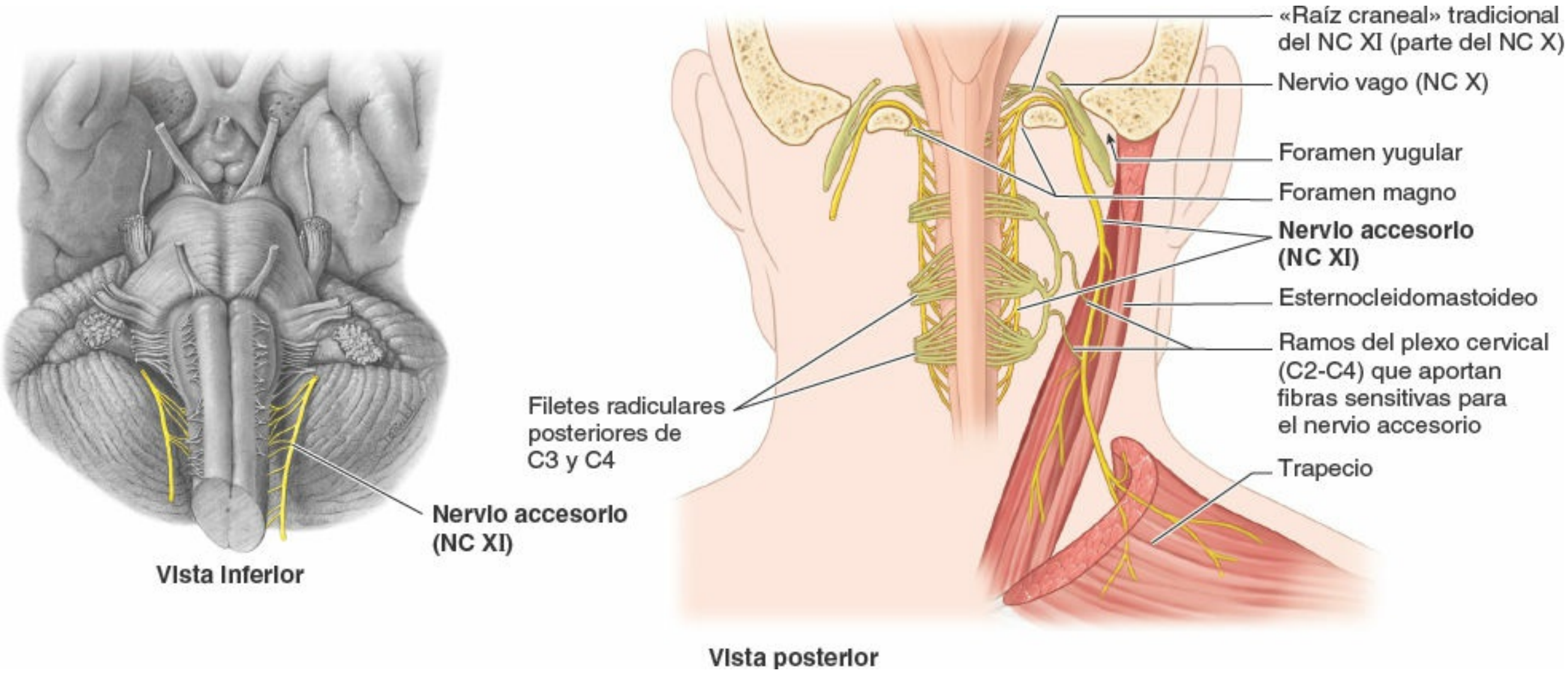

FIGURA 10-17. Distribución del nervio accesorio (NC XI).

NERVIO HIPOGLOSO (NC XII)

Funciones. Motor somático para los músculos intrínsecos y extrínsecos de la lengua (estilogloso, hiogloso y geniogloso).

El **nervio hipogloso** (NC XII) se origina como un nervio puramente motor mediante varias raicillas desde la médula oblongada, y abandona el cráneo a través del *canal (conducto) del nervio hipogloso* (v. figs. 10-2 y 10-3). Después de salir de la cavidad craneal, el NC XII se une con uno o varios ramos del plexo cervical que conducen fibras motoras somáticas generales desde los nervios espinales C1 y C2, y fibras sensitivas somáticas (generales) desde el ganglio sensitivo del nervio espinal C2 (fig. 10-18). Estas fibras de los nervios espinales «cabalgan» con el NC XII para alcanzar los músculos hioides, mientras que algunas de las fibras sensitivas pasan retrógradamente a lo largo de él para alcanzar la duramadre de la fosa craneal posterior (v. fig. 8-13 B). El NC XII discurre inferiormente, medial al ángulo de la mandíbula, y luego se curva anteriormente para entrar en la lengua (fig. 10-18).

El NC XII termina en muchos ramos que inervan todos los músculos extrínsecos de la lengua, excepto el palatogloso (que en realidad es un músculo palatino). El NC XII tiene los siguientes ramos:

- Un **ramo meníngeo** que vuelve hacia el cráneo a través del canal (conducto) del nervio hipogloso e inerva la duramadre del suelo y la pared posterior de la fosa craneal posterior. Las fibras nerviosas transportadas proceden del ganglio sensitivo del nervio espinal C2, no del NC XII.
- La **raíz superior del asa cervical** se ramifica del NC XII para inervar los músculos infrahioideos (esternohioideo, esternotiroideo y omohioideo). Realmente, este ramo transporta sólo fibras del plexo cervical (asa entre los ramos anteriores de C1 y C2) que se unen a la salida del nervio de la cavidad craneal, y no fibras del hipogloso (fig. 10-18). Algunas fibras continúan después

del origen de la raíz superior y alcanzan el músculo tirohioideo.

- **Ramos linguales** terminales inervan el estilogloso, el hiogloso, el geniogloso y músculos intrínsecos de la lengua.

Puntos fundamentales

NERVIO HIPOGLOSO

● Los nervios hipoglosos (NC XII) aportan fibras motoras somáticas a los músculos extrínsecos e intrínsecos de la lengua, excepto al palatogloso (un músculo palatino). ● Se originan a partir de varias raicillas entre las pirámides y la oliva de la médula oblongada. ● Pasan a través de los canales (conductos) hipoglosos y discurren inferior y anteriormente, pasando mediales a los ángulos de la mandíbula y entre el milohioideo y el hipogloso para alcanzar los músculos de la lengua.

thePoint http://thepoint.lww.com/espanol-Moore8e

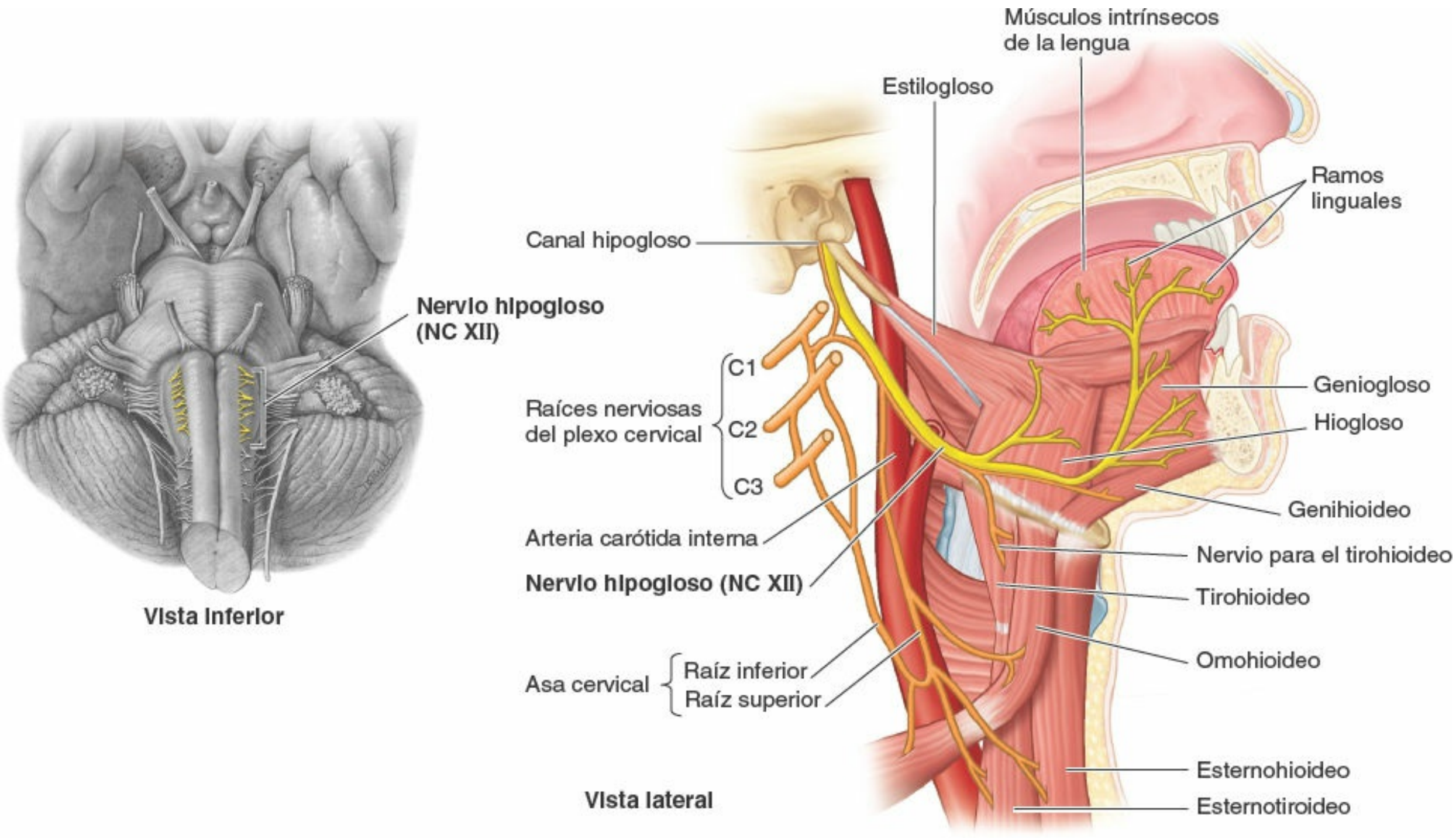

FIGURA 10-18. Distribución del nervio hipogloso (NC XII). El NC XII abandona el cráneo a través del canal (conducto) del nervio hipogloso y pasa profundo a la mandíbula para introducirse en la lengua, donde inerva todos los músculos intrínsecos y extrínsecos de la lengua, excepto el palatogloso. El NC XII se une, inmediatamente distal al canal del nervio hipogloso, a un ramo que transporta fibras del asa C1 y C2 del plexo cervical. Estas fibras acompañan al NC XII y lo abandonan como raíz superior del asa cervical y nervio para el músculo tirohioideo. Los nervios espinales cervicales, y no el NC XII, inervan los músculos infrahioideos.

CUADRO CLÍNICO

NERVIOS CRANEALES

Lesiones de los nervios craneales

La tabla 10-6 resume algunas lesiones habituales de los nervios craneales,

indicando el tipo o la localización de las lesiones y los hallazgos anormales que se derivan de dichas lesiones. La lesión de los nervios craneales es una complicación frecuente de las fracturas de la base del cráneo. Asimismo, el movimiento excesivo del encéfalo dentro del cráneo puede desgarrar o contusionar las fibras nerviosas craneales, especialmente las del NC I. La parálisis de los nervios craneales debidas a traumatismos podría no ser evidente durante varios días. Además, las lesiones en los nervios craneales también se suelen producir por la lesión traumática en el cerebro, provocando un diagnóstico e intervención tardías (Russo et al., 2016).

Debido a su localización confinada en la cavidad craneal, a sus posiciones relativamente fijas y en ocasiones a las estrechas relaciones con formaciones óseas o vasculares, las porciones intracraneales de determinados nervios craneales también son vulnerables a compresiones producidas por tumores o aneurismas. En estos casos, los síntomas suelen presentarse gradualmente y los efectos dependerán del grado de compresión ejercida. Por su estrecha relación con el seno cavernoso, los NC III, IV, V_1 y especialmente el VI, son susceptibles a la compresión o lesión en relación a enfermedades (infecciones, tromboflebitis) que afectan al seno.

NERVIO OLFATORIO (NC I)

Anosmia (pérdida del olfato)

La pérdida del olfato (anosmia) se asocia con frecuencia a infecciones respiratorias altas, sinusitis y traumatismos craneales. Con la edad se produce una pérdida de fibras olfatorias. Por ello, las personas de edad avanzada tienen una agudeza olfatoria menor, debido a la disminución progresiva del número de neuronas receptoras olfatorias en el epitelio olfatorio. La principal manifestación de muchas personas con anosmia es la pérdida o alteración del gusto; sin embargo, los estudios clínicos revelan que, en casi todas las personas, la disfunción se encuentra en el sistema olfatorio (Simpson, 2013). Esto se explica porque muchas personas confunden el sabor con el aroma. El trastorno olfatorio transitorio ocurre como resultado de una *rinitis* (inflamación de la mucosa nasal) vírica o *alérgica*.

TABLA 10-6. RESUMEN DE LAS LESIONES DE LOS NERVIOS CRANEALES

Nervio	Tipos y/o localizaciones de las lesiones	Hallazgos anormales
NC I	Fractura de la lámina cribosa	Anosmia (pérdida del olfato); rinorrea de líquido cerebroespinal
NC II	Traumatismo directo en la órbita o el bulbo ocular; fractura que afecta al canal (conducto) óptico	Pérdida de la contracción pupilar
	Compresión de la vía óptica; laceración o coágulo intracerebral en los lóbulos temporal, parietal u occipital del cerebro	Defectos en los campos visuales. Véase figura C10-1
NC III	Compresión del nervio por una hernia del uncus; fractura que afecta al seno cavernoso; aneurismas	Pupila dilatada; ptosis; ojo rotado hacia abajo y afuera; se perderá el reflejo pupilar en el lado de la lesión. Véase figura C8-31 A
NC IV	Estiramiento del nervio a lo largo de su recorrido por el tronco del encéfalo; fractura de la órbita	Incapacidad para mirar hacia abajo cuando el ojo está aducido
NC V	Lesión de los ramos terminales (particularmente NC V_2) en el techo del seno maxilar; procesos patológicos que afectan al ganglio del trigémino	Pérdida de las sensaciones dolorosas y táctiles; parestesias; falta de contracción de los músculos maseteros y temporales; desviación de la mandíbula hacia el lado de la lesión al abrir la boca
NC VI	Base del encéfalo o fracturas que afectan al seno cavernoso o a la órbita	El ojo no puede moverse lateralmente; diplopía en la mirada lateral. Véase figura C8-31 B
NC VII	Laceración o contusión en la región parotídea	Parálisis de los músculos faciales; no se puede cerrar el ojo; caída del ángulo de la boca; no se forman arrugas en la frente
	Fractura del hueso temporal	Como arriba, más afectación asociada del nervio coclear y la cuerda del tímpano; sequedad de la córnea; pérdida de gusto en los dos tercios anteriores de la lengua
	Hematoma intracraneal («ictus»)	Arrugas en la frente debido a la inervación bilateral del músculo frontal; aparte de eso, parálisis de los músculos faciales contralaterales
NC VIII	Tumor del nervio (neurinoma del acústico)	Pérdida progresiva de audición unilateral; acúfenos (ruidos en el oído)
NC IX	Lesión del tronco del encéfalo o laceración profunda del cuello	Pérdida del gusto en el tercio posterior de la lengua; pérdida de sensibilidad en el paladar blando del lado afectado
NC X	Lesión del tronco del encéfalo o laceración profunda del cuello	Caída del paladar blando; desviación de la úvula hacia el lado sano; ronquera debido a la parálisis del pliegue (cuerda) vocal
NC XI	Laceración del cuello	Parálisis del esternocleidomastoideo y de las fibras superiores del trapecio: caída del hombro
NC XII	Laceración del cuello; fracturas de la base del cráneo	La lengua protruida se desvía hacia el lado afectado; disartria moderada (trastorno de la articulación del lenguaje). Véase figura C10-2

Para explorar el sentido del olfato, se vendan los ojos al sujeto y se le pide que identifique olores habituales, como café recién molido que se coloca junto a las narinas externas (orificios nasales). Se tapa una narina y los ojos están cerrados. Como la anosmia suele ser unilateral, se explora cada narina por separado. Cuando la pérdida de olfato es unilateral, el sujeto puede no ser consciente de ella si no se explora clínicamente.

La lesión de la mucosa nasal, de fibras del nervio olfatorio, de los bulbos olfatorios o de los tractos olfatorios también puede afectar al olfato. En los traumatismos craneoencefálicos graves, los bulbos olfatorios pueden ser arrancados de los nervios olfatorios; en otros casos, algunas fibras del nervio olfatorio pueden desgarrarse cuando pasan a través de la *lámina cribosa fracturada.* Si se rompen todos los haces nerviosos de un lado, se produce una pérdida completa del olfato en ese lado; en consecuencia, la anosmia puede ser un indicio de una fractura de la base del cráneo y de *rinorrea* (salida de líquido a través de la nariz) de líquido cerebroespinal.

Los tumores y/o abscesos del lóbulo frontal del cerebro y los tumores de las meninges *(meningioma)* en la fosa craneal anterior también pueden provocar anosmia al comprimir el bulbo y/o el tracto olfatorio (D’Amico et al., 2016).

Alucinaciones olfatorias

Ocasionalmente, las lesiones del lóbulo temporal del hemisferio cerebral puede cursar con *alucinaciones olfatorias* (falsas percepciones de olores). Una lesión que irrite el área olfatoria lateral (profunda al proceso unciforme [uncus]) puede provocar *epilepsia del lóbulo temporal* o «crisis uncinadas», que se caracterizan por olores desagradables imaginarios y movimientos involuntarios de los labios y la lengua.

NERVIO ÓPTICO (NC II)

Enfermedades desmielinizantes y nervio óptico

Debido a que los nervios ópticos son realmente tractos del SNC, la vaina de mielina que rodea las fibras, desde el punto en que penetran en la esclera, está formada por oligodendrocitos (células de la glia) en vez de por neurilema (células de Schwann), como los otros nervios craneales o espinales del sistema nervioso parasimpático (SNP). Por tanto, los nervios ópticos pueden sufrir los efectos de *enfermedades desmielinizantes* del SNC, como la *esclerosis múltiple*, que no suele afectar a otros nervios del SNP.

Neuritis óptica

La *neuritis óptica* hace referencia a lesiones del nervio óptico que provocan una disminución de la agudeza visual, afectando o no a los campos visuales periféricos (Odel et al., 2016). La neuritis óptica puede estar causada por trastornos inflamatorios, degenerativos, desmielinizantes o tóxicos. La papila óptica tiene un aspecto pálido y es más pequeña de lo normal en el examen oftalmoscópico. Muchas sustancias tóxicas (p. ej., alcohol metílico y etílico, tabaco, plomo y mercurio) también pueden lesionar el nervio óptico.

Trastornos del campo visual

Los *trastornos del campo visual* son consecuencia de lesiones que afectan a diferentes partes de la vía óptica. El tipo de trastorno depende del punto en que se interrumpe la vía (fig. C10-1):

- La sección completa del nervio óptico provoca ceguera en los campos visuales temporal *(T)* y nasal *(N)* del lado homolateral (en *negro* en la figura).
- La sección completa del quiasma óptico reduce la visión periférica y causa *hemianopsia bitemporal*, la pérdida de visión de una mitad del campo visual de ambos ojos.
- La sección completa del tracto óptico derecho en la línea media elimina la visión de los campos visuales temporal izquierdo y nasal derecho. Una lesión del tracto óptico derecho o izquierdo causa una hemianopsia homónima contralateral, en la cual la pérdida visual se da en campos similares. Esta es la forma más habitual de trastorno del campo visual y se observa con frecuencia en pacientes con ictus (Swartz, 2014).

Los trastornos visuales provocados por la compresión de las vías ópticas,

como por tumores de la hipófisis o aneurismas saculares de las arterias carótidas internas (v. cap. 8), pueden producir únicamente parte de las pérdidas de visión que hemos descrito. Es posible que los pacientes no sean conscientes de las alteraciones de su campo visual hasta que la enfermedad está avanzada, ya que las lesiones que afectan a las vías ópticas suelen desarrollarse insidiosamente.

NERVIO OCULOMOTOR (NC III)

Lesión del nervio oculomotor

La lesión del NC III produce una *parálisis oculomotora homolateral*, donde el ojo está abducido y deprimido, con la pupila dilatada. Esta parálisis se resume en la tabla 10-6 y se aborda detalladamente en el cuadro clínico «Parálisis de los músculos extraoculares/parálisis de los nervios orbitales» en el capítulo 8.

Compresión del nervio oculomotor

El aumento rápido de la presión intracraneal (p. ej., por un hematoma extradural) comprime a menudo el NC III contra el borde superior de la porción petrosa del temporal. Como las fibras autónomas del NC III son superficiales, son las primeras en afectarse. En consecuencia, la pupila se dilata progresivamente en el lado lesionado. Por ello, el primer signo de *compresión del NC III* es una lentificación de la respuesta a la luz de la pupila homolateral.

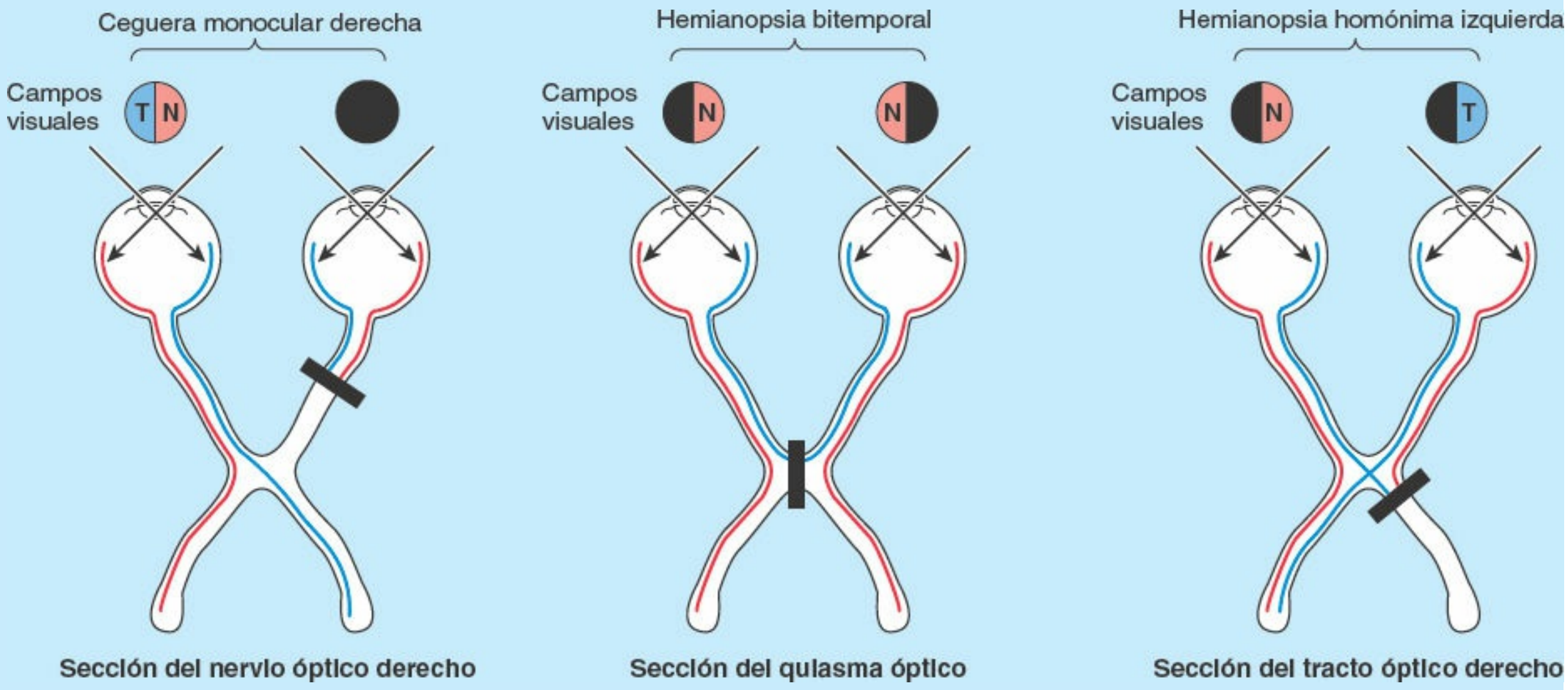

FIGURA C10-1. Trastornos del campo visual.

Aneurisma de la arteria cerebral posterior o de la arteria cerebelosa superior

Un aneurisma de una arteria cerebral posterior o cerebelosa superior también puede ejercer presión sobre el NC III cuando pasa entre estos vasos. Los efectos de dicha compresión dependen de su intensidad. Debido a que el NC III se sitúa en la pared lateral del seno cavernoso, las lesiones o las infecciones de este también pueden afectarle.

NERVIO TROCLEAR (NC IV)

El NC IV raramente se paraliza solo. Las *lesiones del nervio troclear* o de su núcleo causan parálisis del oblicuo superior y alteran la capacidad para rotar inferomedialmente el bulbo ocular afectado. El nervio puede desgarrarse por un traumatismo craneoencefálico grave debido a su largo trayecto intracraneal. El signo característico de la lesión del nervio troclear es la *diplopía* (visión doble) al mirar hacia abajo. La diplopía se produce debido a que el músculo oblicuo superior ayuda normalmente al recto inferior en el descenso de la pupila (dirigiendo la mirada hacia abajo), y también es el único músculo que lo hace cuando la pupila está aducida. Además, como el oblicuo superior es el principal músculo que produce intorsión del bulbo ocular, el principal músculo que produce la extorsión (el oblicuo inferior) no tiene oposición cuando el oblicuo superior está paralizado. De este modo, la dirección de la mirada y la rotación del bulbo ocular en torno a su eje anteroposterior es diferente en los dos ojos cuando se intenta mirar hacia abajo, sobre todo cuando se hace medialmente. El paciente puede compensar la diplopía inclinando la cabeza anterior y lateralmente hacia el lado del ojo no afectado.

NERVIO TRIGÉMINO (NC V)

Lesión del nervio trigémino

El NC V puede lesionarse por traumatismos, tumores, aneurismas o infecciones meníngeas (Cioroiu et al., 2016). A veces puede verse afectado en la poliomielitis y en polineuropatías generalizadas, un trastorno que afecta a varios nervios. Los núcleos sensitivos y motores del puente y la médula oblongada pueden ser destruidos por tumores o lesiones vasculares intrabulbares. En la esclerosis múltiple puede producirse una lesión aislada del tracto espinal del trigémino. La *lesión del NC V* causa:

- Parálisis de los músculos masticadores con desviación de la mandíbula hacia el lado de la lesión (v. tabla 10-6).
- Pérdida de la capacidad para apreciar las sensibilidades táctil fina y térmica, o las sensaciones dolorosas en la cara.
- Pérdida del reflejo corneal (parpadeo en respuesta al roce de la córnea) y del reflejo del estornudo (que limpia las vías respiratorias en respuesta a irritantes).

Entre las causas frecuentes de embotamiento facial se encuentran traumatismos dentales, *herpes zóster oftálmico* (una infección provocada por un herpesvirus), traumatismos craneoencefálicos, tumores de cabeza y cuello, tumores intracraneales y neuropatía idiopática del trigémino (una enfermedad del nervio de causa desconocida).

La *neuralgia del trigémino* (tic doloroso), la principal enfermedad que afecta a la raíz sensitiva del NC V, produce un dolor lancinante, episódico, que generalmente está restringido a las áreas inervadas por los nervios maxilar y/o mandibular del NC V (v. en detalle en el cap. 8).

Anestesia dental

Normalmente, para bloquear el dolor durante las intervenciones en los dientes se inyectan anestésicos. El NC V tiene una gran importancia en odontología, ya que es el nervio sensitivo de la cabeza e inerva los dientes y la mucosa de la cavidad bucal. Como los nervios alveolares superiores (ramos del NC V_2) no son accesibles, los dientes maxilares se anestesian localmente inyectando el agente en los tejidos que rodean las raíces de los dientes y dejando que la solución infiltre el tejido hasta alcanzar los ramos nerviosos terminales (dentarios) que entran en las raíces. En cambio, el nervio alveolar inferior (NC V_3) es fácilmente accesible y tal vez sea el nervio que se anestesia con mayor frecuencia que ningún otro nervio. Este procedimiento se comenta en el cuadro clínico «Bloqueo del nervio alveolar inferior» en el capítulo 8.

NERVIO ABDUCENS (NC VI)

Debido a que el NC VI tiene un largo recorrido intracraneal, a menudo sufre estiramientos cuando aumenta la presión intracraneal, en parte a causa del giro brusco que realiza sobre el borde superior de la porción petrosa del temporal después de perforar la duramadre. Una lesión expansiva, como un tumor cerebral, puede comprimir el NC VI y causar parálisis del músculo recto lateral. La *parálisis* completa *del NC VI* causa desviación medial del ojo afectado, es decir, este queda totalmente aducido debido a la acción sin oposición del recto medial, lo que hace que el paciente sea incapaz de abducir el ojo. La *diplopía* se presenta en todas las direcciones de movimiento del bulbo ocular, excepto en la mirada hacia el lado opuesto de la lesión. La parálisis del NC VI también puede deberse a:

- Un aneurisma del círculo arterial del cerebro (en la base del encéfalo) (v. cap. 8).
- Presión provocada por una arteria carótida interna ateroesclerótica en el seno cavernoso, donde el NC VI se relaciona estrechamente con dicha arteria (v. cap. 8).
- Trombosis séptica del seno cavernoso secundaria a una infección de las cavidades nasales y/o los senos paranasales (v. cap. 8).

NERVIO FACIAL (NC VII)

Entre los nervios motores, el NC VII es el nervio craneal que con más frecuencia se paraliza. En función de la parte del nervio afectada, la lesión del NC VII puede causar parálisis de los músculos faciales sin pérdida del gusto en los dos tercios anteriores de la lengua, o secreción alterada de las glándulas lagrimal y salivares.

Una *lesión del NC VII cerca de su origen* o cerca del ganglio geniculado se acompaña de pérdida de las funciones motora, gustativa y autónoma. La parálisis motora de los músculos faciales afecta a las porciones superior e inferior de la cara en el lado homolateral.

Una *lesión central del NC VII* (lesión del SNC) provoca parálisis de los músculos de la porción inferior de la cara en el lado contralateral. Sin embargo, no se aprecia afectación en la formación de arrugas en la frente, ya que está inervada bilateralmente. Las lesiones entre el ganglio geniculado y el origen de la cuerda del tímpano tienen los mismos efectos que una lesión próxima al ganglio, sólo que la secreción lagrimal no está afectada. Como pasa a través del canal (conducto) del nervio facial en el hueso temporal, el NC VII es vulnerable a la compresión cuando una infección vírica produce inflamación (neuritis vírica) y edema del nervio justo antes de que este emerja por el foramen estilomastoideo.

Como los ramos del NC VII son superficiales, son vulnerables ante lesiones por heridas de arma blanca o de fuego, cortes y traumatismos del parto. Es frecuente que se lesione el NC VII en las fracturas del hueso temporal, y el cuadro suele detectarse justo después de que se produzca la lesión. El NC VII también puede verse afectado por tumores encefálicos y del cráneo, aneurismas, infecciones meníngeas y virus del herpes. Aunque las lesiones del NC VII provocan parálisis de los músculos faciales, los déficits sensitivos en la pequeña región cutánea de la cara posteromedial del pabellón auditivo y alrededor de la abertura del meato acústico externo son muy poco frecuentes. De forma parecida, la audición no suele verse afectada, aunque el oído puede volverse más sensible a las frecuencias bajas si el músculo estapedio (inervado por el NC VII) está paralizado; este músculo atenúa la vibración del estribo (v. cap. 8).

La *parálisis de Bell* es una parálisis facial unilateral de aparición súbita como resultado de una lesión del NC VII. Este síndrome se ilustra y describe detalladamente en el capítulo 8.

NERVIO VESTIBULOCOCLEAR (NC VIII)

Lesiones del nervio vestibulococlear

Aunque los nervios vestibular y coclear son esencialmente independientes, a menudo las lesiones periféricas producen efectos clínicos coincidentes debido a su estrecha relación. Por ello, las *lesiones del NC VIII* pueden causar *acúfenos* (ruidos o zumbidos en los oídos), *vértigo* (pérdida del equilibrio) y empeoramiento o pérdida de la audición. Las lesiones centrales pueden afectar tanto a la división coclear como a la vestibular del NC VIII.

Sordera

Hay dos tipos de sordera (pérdida de audición): *sordera de conducción*, que afecta al oído externo o al medio (p. ej., la otitis media, inflamación en el oído medio; v. cap. 8), y *sordera neurosensorial* (lesión a las células vellosas en el oído interno), causada por trastornos en la cóclea o en la vía desde la cóclea al encéfalo.

Neurinoma del acústico

El *neurinoma del acústico* (neurofibroma) es un tumor benigno de crecimiento lento de las células del neurilema (de Schwann). El tumor se

inicia en el nervio vestibular mientras este se encuentra en el meato acústico interno. El síntoma inicial de un neurinoma del acústico suele ser la pérdida de audición. En un 70 % de los pacientes se producen problemas de equilibrio (afectación del sentido de la movilidad y el equilibrio) y acúfenos (D'Amico et al., 2016).

Traumatismos y vértigo

Las personas que han sufrido traumatismos craneoencefálicos suelen experimentar cefaleas, mareos, vértigo y otras manifestaciones postraumáticas. El *vértigo* es una alucinación de movimiento de la persona o de lo que le rodea (Roberts, 2016). A menudo consiste en sensaciones rotatorias, pero también puede percibirse como una oscilación hacia atrás y adelante, o provocar caídas. Estos síntomas, que suelen acompañarse de náuseas y vómitos, se deben generalmente a una lesión periférica del nervio vestibular.

NERVIO GLOSOFARÍNGEO (NC IX)

Lesiones del nervio glosofaríngeo

Las *lesiones aisladas del NC IX* o sus núcleos son poco frecuentes y no están asociadas a déficits perceptibles (Russo et al., 2016). A menudo, el traumatismo nervioso es *iatrógeno* (causado por el médico, p. ej., lesión inadvertida durante la amigdalectomía). El gusto está ausente en el tercio posterior de la lengua y el reflejo faríngeo falta en el lado de la lesión. La debilidad homolateral puede producir una alteración importante en la deglución.

Las lesiones del NC IX producidas por infección o tumores están acompañadas, en general, de signos de afectación de los nervios adyacentes. Como los NC IX, X y XI pasan a través del foramen yugular, los tumores en esa región producen parálisis múltiple de los nervios craneales, el *síndrome del foramen yugular (Vernet)*, en el que la *disfagia* (dificultad para la deglución) y la *disartria* (dificultad motora para el habla) son más evidentes. El paladar blando y la pared posterior de la faringe se desvían al lado contralateral de la lesión cuando el reflejo del vómito ha empezado («signo de la cortina»). El dolor en el territorio de distribución del NC IX puede asociarse a la afectación del nervio por un tumor del cuello.

Neuralgia del glosofaríngeo

La *neuralgia del glosofaríngeo* (tic glosofaríngeo) es poco frecuente y su causa es desconocida. Se produce una brusca intensificación del dolor, de tipo urente o lancinante. Estos *paroxismos* (espasmos o ataques súbitos) dolorosos suelen desencadenarse al tragar, protruir la lengua, hablar o tocar la tonsila palatina (Yugrakh et al., 2016). Se producen paroxismos dolorosos al comer, cuando se estimulan las áreas gatillo.

NERVIO VAGO (NC X)

Las *lesiones aisladas del NC X* son infrecuentes. La lesión de los ramos

faríngeos del NC X provoca *disfagia* leve o severa (dificultad para deglutir). Las lesiones del nervio laríngeo superior producen anestesia de la parte superior de la laringe y parálisis del músculo cricotiroideo (v. cap. 9). La voz es débil y se cansa fácilmente. La lesión de un nervio laríngeo recurrente puede estar causada por aneurismas del arco de la aorta o producirse en el curso de una intervención quirúrgica en el cuello. La lesión del nervio laríngeo recurrente provoca ronquera y *disfonía* (dificultad para hablar o ronquera) debido a la parálisis de los pliegues (cuerdas) vocales. La parálisis de ambos nervios laríngeos recurrentes causa *afonía* (pérdida de voz) y *estridor respiratorio* (un ruido respiratorio áspero, agudo). La parálisis de los nervios laríngeos recurrentes suele deberse a neoplasias de la laringe y la glándula tiroides, y/o a lesiones producidas durante intervenciones quirúrgicas en la glándula tiroides, el cuello, el esófago, el corazón y los pulmones. Debido a su recorrido más largo, las lesiones del nervio laríngeo recurrente izquierdo son más frecuentes que las del derecho. Las lesiones proximales del NC X afectan también a los nervios faríngeos y laríngeo superior, y causan dificultades para la deglución y el habla.

NERVIO ACCESORIO (NC XI)

Debido a su trayecto casi subcutáneo por la región cervical posterior (triángulo posterior del cuello), durante una intervención quirúrgica puede darse una *lesión iatrógena* (causada por el médico) *del nervio accesorio* como una biopsia de un nodo linfático, la cateterización de la vena yugular interna y la endarterectomía carotídea (Russo et al., 2016). Una lesión que causa parálisis del trapecio homolateral se manifiesta como la incapacidad unilateral de encoger los hombros, alteración de la rotación del lado afectado o la presencia de escápula alada en reposo (v. cap. 9).

NERVIO HIPOGLOSO (NC XII)

El traumatismo en el NC XII a menudo también es iatrógeno (p. ej., lesión durante los procedimientos que incluyen endarterectomía carotídea, intubación endotraqueal o la inserción y el uso de otros dispositivos de vía aérea). La compresión del NC XII por la rotación de la cabeza está causada por la orientación medial o la elongación del proceso estiloides, a veces asociado con la osificación del ligamento estilohioideo (síndrome de Eagle). La *lesión del NC XII* paraliza la mitad homolateral de la lengua, causando *disartria*. Después de un tiempo, la lengua se atrofia y se muestra encogida y arrugada (Russo et al., 2016). Cuando se protruye la lengua, el vértice se desvía hacia el lado paralizado debido a la acción sin oposición del músculo geniogloso en el lado normal de la lengua (fig. C10-2).

FIGURA C10-2. **Parálisis del nervio hipogloso.**

APÉNDICE A Referencias bibliográficas y lecturas recomendadas

CAPÍTULO 1 Descripción general y conceptos básicos

Bergman RA: *Illustrated Encyclopedia of Human Anatomic Variation*. Available at http://www.anatomyatlases.org/

Foerster O: The dermatomes in man. *Brain* 56:1, 1933.

Haines DE (ed): *Fundamental Neuroscience for Basic and Clinical Applications*, 4th ed. Philadelphia, Elsevier/Saunders, 2013.

International Federation of Anatomical Associations/Federative International Programme on Anatomical Terminologies: *Terminologia Anatomica: International Anatomical Nomenclature*. Stuttgart, Thieme, 1998.

Keegan JJ, Garrett FD: The segmental distribution of the cutaneous nerves in the limbs of man. *Anat Rec* 102:409–437, 1948.

Kliegman RM, Stanton BMD, St. Geme J, Schor NF (eds): *Nelson Textbook of Pediatrics*, 20th ed. Philadelphia, Elsevier/Saunders, 2016.

Kumar V, Abbas AK, Aster J: *Robbins and Cotran Pathologic Basis of Disease*, 9th ed. Philadelphia, Elsevier/Saunders, 2015.

Maklad A, Quinn T, Fritsch B: Intracranial distribution of the sympathetic system in mice: Dil tracing and immunocytochemical labeling. *Anat Rec* 263:99, 2001.

Marieb E, Hoehn K: *Human Anatomy and Physiology*, 10th ed. Menlo Park, Benjamin/Cummings, 2016.

Moore KL, Persaud TVN, Torchia MG: *The Developing Human: Clinically Oriented Embryology*, 10th ed. Philadelphia, Elsevier/Saunders, 2016.

Naftel JP, Ard MD, Fratkin JD: The cell biology of neurons and glia. *In* Haines DE (ed): *Fundamental Neuroscience for Basic and Clinical Applications*, 4th ed. Philadelphia, Elsevier/Saunders, 2013.

O'Rahilly R: Making planes plain. *Clin Anat* 10:129, 1997.

Pawlina W: *Histology. A Text and Atlas*, 7th ed. Baltimore, Lippincott Williams & Wilkins, 2016.

Salter RB: *Textbook of Disorders and Injuries of the Musculoskeletal System*, 3rd ed. Baltimore, Lippincott Williams & Wilkins, 1998.

Stedman's Medical Dictionary, 28th ed. Baltimore, Lippincott Williams & Wilkins, 2006.

Swartz MH: *Textbook of Physical Diagnosis: History and Examination*, 7th ed. Philadelphia, Elsevier/Saunders, 2014.

Willis MC: *Medical Terminology: The Language of Health Care*, 2nd ed. Baltimore, Lippincott Williams & Wilkins, 2005.

Wilson-Pauwels L, Stewart PA, Akesson E: *Autonomic Nerves: Basic Science, Clinical Aspects, Case Studies*. Hamilton, ON, Decker, 1997.

CAPÍTULO 2 Dorso

Bergman RA: *Illustrated Encyclopedia of Human Anatomic Variation*. Available at http://www.anatomyatlases.org/

Bogduk N: *Clinical and Radiological Anatomy of the Lumbar Spine and Sacrum*, 5th ed. London, Churchill Livingstone (Elsevier), 2012.

Bogduk N, Macintosh JE: The applied anatomy of the thoracolumbar fascia. *Spine* 9:164, 1984.

Buxton DF, Peck D: Neuromuscular spindles relative to joint movement complexities. *Clin Anat* 2:211, 1989.

Centers for Disease Control and Prevention (CDC): *National Center on Birth Defects and Developmental Disabilities*, 2017. Available at https://www.cdc.gov/ncbddd/spinabifida/data.html

Crockard HA, Heilman AE, Stevens JM: Progressive myelopathy secondary to odontoid fractures: Clinical, radiological, and surgical features. *J Neurosurg* 78:579, 1993.
Duray SM, Morter HB, Smith FJ: Morphological variation in cervical spinous processes: Potential applications in the forensic identification of race from the skeleton. *J Forensic Sci* 44(5):937–944, 1999.
Dvorak J, Schneider E, Saldinger P, Rahn B: Biomechanics of the craniovertebral region: The alar and transverse ligaments. *J Orthop Res* 6:452, 1988.
Haines DE (ed): *Fundamental Neuroscience for Basic and Clinical Applications*, 4th ed. Philadelphia, Elsevier/Saunders, 2013.
Mercer S, Bogduk N: The ligaments and annulus fibrosus of human adult cervical intervertebral discs. *Spine* 24:619–628, 1999.
Moore KL, Persaud TVN, Torchia MG: *The Developing Human: Clinically Oriented Embryology*, 10th ed. Philadelphia, Elsevier/Saunders, 2016.
Rickenbacher J, Landolt AM, Theiler K: *Applied Anatomy of the Back*. New York, Springer Verlag, 1985.
Standring S (ed): *Gray's Anatomy: The Anatomical Basis of Medicine and Surgery*, 41st British ed. London, Churchill Livingstone/Elsevier, 2016.
Swartz MH: *Textbook of Physical Diagnosis: History and Examination*, 7th ed. Philadelphia, Elsevier/Saunders, 2014.
Vilensky JA, Baltes M, Weikel L, Fortin JD, Fourie LJ: Serratus posterior muscles: Anatomy, clinical relevance, and function. *Clin Anat* 14:237, 2001.
Yochum TR, Rowe LJ: *Essentials of Skeletal Radiology*, 3rd ed. Baltimore, Lippincott Williams & Wilkins, 2004.

CAPÍTULO 3 Miembro superior

Anderson MK, Hall SJ, Martin M: *Sports Injury Management*, 2nd ed. Baltimore, Lippincott Williams & Wilkins, 2000.
Bergman RA: *Illustrated Encyclopedia of Human Anatomic Variation*. Available at http://www.anatomyatlases.org/
Foerster O: The dermatomes in man. *Brain* 56:1, 1933.
Hamill J, Knutzen KM: *Biomechanical Basis of Human Movement*, 4th ed. Baltimore, Lippincott Williams & Wilkins, 2014.
Keegan JJ, Garrett FD: The segmental distribution of the cutaneous nerves in the limbs of man. *Anat Rec* 102:409, 1948.
Leonard LJ; Educational Affairs Committee, American Association of Clinical Anatomists: The clinical anatomy of several invasive procedures. *Clin Anat* 12:43, 1999.
Moore KL, Persaud TVN, Torchia MG: *The Developing Human: Clinically Oriented Embryology*, 10th ed. Philadelphia, Elsevier/Saunders, 2016.
Olson TR, Ger R, Abrahams P: *Ger's Essentials of Clinical Anatomy*, 3rd ed. New York, Cambridge University Press, 2009.
Salter RB: *Textbook of Disorders and Injuries of the Musculoskeletal System*, 3rd ed. Baltimore, Lippincott Williams & Wilkins, 1998.

CAPÍTULO 4 Tórax

Bergman RA: *Illustrated Encyclopedia of Human Anatomic Variation*. Available at http://www.anatomyatlases.org/
Bickley LS: *Bates' Guide to Physical Examination and History Taking*, 12th ed. Baltimore, Wolters Kluwer Health, 2016.
Brannigan TH, Tanji K: Acquired peripheral neuropathies. *In* Louis ED, Mayer SA, Rowland LP (eds): *Merritt's Textbook of Neurology*, 13th ed. Philadelphia, Wolters Kluwer, 2016.
Goroll AH, Mulley AG: *Primary Care Medicine: Office Evaluation and Management of the Adult Patient*, 7th ed. Philadelphia, Wolters Kluwer Health, 2014.
Kliegman RM, Stanton BMD, St. Geme J, Schor NF (eds): *Nelson Textbook of Pediatrics*, 20th ed. Philadelphia, Elsevier/Saunders, 2016.
Kumar V, Abbas AK, Aster JC: *Robbins & Cotran Pathological Basis of Disease*, 9th ed. Philadelphia, Elsevier/Saunders, 2015.
Marx J, Hockberger R, Walls R: *Rosen's Emergency Medicine: Concepts and Clinical Practice*, 8th ed. Philadelphia, Elsevier/Saunders, 2014.

Moore KL, Persaud TVN, Torchia MG: *The Developing Human: Clinically Oriented Embryology*, 10th ed. Philadelphia, Elsevier/Saunders, 2016.

Naftel JP: Viscerosensory pathways. *In* Haines DE (ed): *Fundamental Neuroscience for Basic and Clinical Applications*, 4th ed. Philadelphia, Elsevier/Saunders, 2013.

Resnik R, Creasy RK, Iams JD, Lockwood CJ, Moore T, Greene MF: *Creasy and Resnik's Maternal-Fetal Medicine*, 7th ed. Philadelphia, Elsevier/Saunders, 2014.

Shields TW, LoCicero J, Reed CE, Feins RH: *General Thoracic Surgery, Vol. 1*. Baltimore, Lippincott Williams & Wilkins, 2009.

Slaby FJ, McCune SK, Summers RW: *Gross Anatomy in the Practice of Medicine*. Philadelphia, Lea & Febiger, 1994.

Standring S (ed): *Gray's Anatomy: The Anatomical Basis of Medicine and Surgery*, 41st British ed. London, Churchill Livingstone/Elsevier, 2016.

Swartz MH: *Textbook of Physical Diagnosis: History and Examination*, 7th ed. Philadelphia, Elsevier/Saunders, 2014.

Torrent-Guasp F, Buckberg GD, Clemente C, Cox JL, Coghlan HC, Gharib M: The structure and function of the helical heart and its buttress wrapping. I. The normal macroscopic structure of the heart. *Semin Thoracic Cardiovasc Surg* 13:301–319, 2001.

Vilensky JA, Baltes M, Weikel L, Fortin JD, Fourie LJ: Serratus posterior muscles: Anatomy, clinical relevance, and function. *Clin Anat* 14:237–241, 2001.

Wilson-Pauwels L, Stewart PA, Akesson EJ: *Autonomic Nerves-Basic Science, Clinical Aspects, Case Studies*. Hamilton, ON, Decker, 1997.

CAPÍTULO 5 Abdomen

Agur AMR, Dalley AF: *Grant's Atlas of Anatomy*, 14th ed. Philadelphia, Wolters Kluwer Health, 2017.

Bickley LS: *Bates' Guide to Physical Examination and History Taking*, 12th ed. Baltimore, Wolters Kluwer Health, 2016.

Cantlie J: On a new arrangement of the right and left lobes of the liver. *J Anat Physiol (Land)* 32:iv, 1898.

Cheng YF, Huang TL, Chen CL, et al.: Variations of the middle and inferior right hepatic vein: Application in hepatectomy. *J Clin Ultrasound* 25:175, 1997.

Daseler EH, Anson BJ, Hambley WC, Reimann AF: The cystic artery and constituents of the hepatic pedicle. A study of 500 specimens. *Surg Gynecol Obstet* 85:47–63, 1947.

Ellis H, Mahadevan V: *Clinical Anatomy*, 13th ed. London, Blackwell Scientific, 2013.

Fruchaud H: *Anatomie chirurgicales des hernies de I'aine*. Paris, Doin, 1956 [Cited in Skandalakis LJ, Gadacz TR, Mansberger AR Jr, Mitchell WE Jr, Colborn CL, Skandalakis JE: *Modern Hernia Repair: The Embryological and Anatomical Basis of Surgery*. New York, Parthenon Publishing Group, 1996].

Kliegman RM, Stanton BMD, St. Geme J, Schor NF (eds): *Nelson Textbook of Pediatrics*, 20th ed. Philadelphia, Elsevier/Saunders, 2016.

Kumar V, Abbas AK, Aster J: *Robbins and Cotran Pathologic Basis of Disease*, 9th ed. Philadelphia, Elsevier/Saunders, 2015.

Magee DF, Dalley AF: *Digestion and the Structure and Function of the Gut [Karger Continuing Education Series, Vol. 8]*. Basel, Karger, 1986.

Moore KL, Persaud TVN, Torchia MG: *The Developing Human: Clinically Oriented Embryology*, 10th ed. Philadelphia, Elsevier/Saunders, 2016.

Moore KL, Persaud TVN, Shiota K: *Color Atlas of Clinical Embryology*, 2nd ed. Philadelphia, Saunders, 2000.

Rosse C, Gaddum-Rosse P: *Hollinshead's Textbook of Anatomy*, 5th ed. Philadelphia, Lippincott-Raven, 1997.

Sabiston DC Jr, Lyerly H (eds): *Sabiston Essentials of Surgery*, 2nd ed. Philadelphia, Saunders, 1994.

Skandalakis JE, Skandalakis PN, Skandalakis LJ: *Surgical Anatomy and Technique. A Pocket Manual*, 4th ed. New York, Springer-Verlag, 2014.

Skandalakis LJ, Gadacz TR, Mansberger AR Jr, Mitchell WE Jr, Colborn GL, Skandalakis JE: *Modern Hernia Repair. The Embryology of Anatomical Basis of Surgery*. New York, Parthenon, 1996.

Standring S (ed): *Gray's Anatomy: The Anatomical Basis of Medicine and Surgery*, 41st British ed. London, Churchill Livingstone/Elsevier, 2016.

Swartz MH: *Textbook of Physical Diagnosis: History and Examination*, 7th ed. Philadelphia, Elsevier/Saunders, 2014.

Toldt C: *An Atlas of Human Anatomy for Students and Physicians*, New York, Rebman Co., 1919 [cited in

Culligan K, Coffey JC, Kiran, RP, Kalady M, Lavery IC, Remzi FH: The mesocolon: A prospective observational study, 2012. *Colorectal Dis* 14(4):421–428, 2012].

Townsend CM, Beauchamp RD, Evers BM, Mattox KL: *Sabiston Textbook of Surgery*, 20th ed. Philadelphia, Elsevier/Saunders, 2017.

CAPÍTULO 6 Pelvis y periné

Ashton-Miller JA, DeLancey JOL: Functional anatomy of the female pelvic floor. *Ann N Y Acad Sci* 11001:266–296, 2007.

Dalley AF: The riddle of the sphincters. *Am Surg* 53:298, 1987. Cited in Standring S (ed): *Gray's Anatomy: The Anatomical Basis of Medicine and Surgery*, 41st British ed. London, Churchill Livingstone/Elsevier, 2016.

DeLancey JOL: Anatomic aspects of vaginal eversion after hysterectomy. *Am J Obstet Gynecol* 166:1717–1728, 1992.

Federative International Committee on Anatomical Terminology [FICAT]: *Terminologia Anatomica: International Anatomical Nomenclature*. Stuttgart, Thieme, 1998.

Gabbe SG, Niebyl JR, Galan HL, Jauniaux ERM, Landon MB, Simpson JL, Driscoll DA: *Obstetrics—Normal and Problem Pregnancies*, 7th ed. Elsevier/Saunders, 2017.

Hoffman B, Schorge J, Bradshaw K, Halvorson L, Schaffer J, Corton M: *Williams Gynecology*, 3rd ed., Chapter 30. Cervical cancer. New York, McGraw Hill Education, 2016.

Huseynov A, Zollikofer CP, Coudyzer W, Gascho D, Kellenberger C, Hinzpeter R, Ponce de León MS: Developmental evidence for obstetric adaptation of the human female pelvis. *Proc Natl Acad Sci USA* 113(19):5227–5232, 2016.

Klopp AH, Eifel PJ, Berek JS, Konstantinopoulos PA: Chapter 72: Cancer of the cervix, vagina, and vulva. *In* DeVita VT, Hellman S, Rosenberg SA (eds): *Cancer: Principles and Practice of Oncology*, 10th ed. Philadelphia, Lippincott Williams & Wilkins, 2015.

Moore KL, Persaud TVN, Torchia MG: *The Developing Human: Clinically Oriented Embryology*, 10th ed. Philadelphia, Elsevier/Saunders, 2016.

Myers RP, Cahill DR, Devine RM, King BF: Anatomy of radical prostatectomy as defined by magnetic resonance imaging. *J Urol* 159:2148, 1998a.

Myers RP, King BF, Cahill DR: Deep perineal "space" as defined by magnetic resonance imaging. *Clin Anat* 11:132, 1998b.

Oelrich TM: The urethral sphincter muscle in the male. *Am J Anat* 158:229, 1980.

Oelrich TM: The striated urogenital sphincter muscle in the female. *Anat Rec* 205:223, 1983.

Wendell-Smith CP: Muscles and fasciae of the pelvis. *In* Williams PL, Bannister LH, Berry MM, Collins P, Dussek JE, Fergusson MWJ (eds): *Gray's Anatomy, The Anatomical Basis of Medicine and Surgery*, 38th ed. Edinburgh, Churchill-Livingstone, 1995.

CAPÍTULO 7 Miembro inferior

Anderson MK, Hall SJ, Martin M: *Sports Injury Management*, 2nd ed. Baltimore, Lippincott Williams & Wilkins, 2000.

Allen L, Pounds DM: *Clay and Pounds' Basic Clinical Message Therapy: Integrating Anatomy and Treatment*, 3rd ed. Baltimore, Wolters Kluwer Health, 2016.

Benninger B: Novel femoral artery terminology: Integrating anatomy and clinical procedures leading to standardized intuitive nomenclature. *Clin Anat* 27(7):1085–1088, 2014.

Foerster O: The dermatomes in man. *Brain* 56:1, 1933.

Ger R, Sedlin E: The accessory soleus muscle. *Clin Orthop* 116:200, 1976.

Hamill J, Knutzen KM: *Biomechanical Basis of Human Movement*, 4th ed. Baltimore, Lippincott Williams & Wilkins, 2014.

Jenkins DB: *Hollinshead's Functional Anatomy of the Limbs and Back*, 9th ed. Philadelphia, Elsevier/Saunders, 2009.

Kapandji IA: *The Physiology of the Joints, Vol. 2. Lower Limb*, 5th ed. Edinburgh, Churchill Livingstone, 1987.

Keegan JJ, Garrett FD: The segmental distribution of the cutaneous nerves in the limbs of man. *Anat Rec* 102:409, 1948.

Kendall FP, McCreary EK, Provance PG, Rodgers M, Romani W: *Muscles: Testing and Function with Posture and Gait*, 5th ed. Baltimore, Lippincott Williams & Wilkins, 2005.

Markhede G, Stener G: Function after removal of various hip and thigh muscles for extirpation of tumors. *Acta Orthop Scand* 52:373, 1981.

Moore KL, Persaud TVN, Torchia MG: *The Developing Human: Clinically Oriented Embryology*, 10th ed. Philadelphia, Elsevier/Saunders, 2016.

Palastanga N, Soames RW: *Anatomy and Human Movement: Structure and Function*, 6th ed. Edinburgh, Elsevier/Churchill Livingstone, 2012.

Rancho Los Amigos National Rehabilitation Center Pathokinesiology Service and Physical Therapy Department: *Observational Gait Analysis*. Downey, Los Amigos Research and Education Institute, Inc., 2001.

Rose J, Gamble JG: *Human Walking*, 3rd ed. Baltimore, Lippincott Williams & Wilkins, 2005.

Salter RB: *Textbook of Disorders and Injuries of the Musculoskeletal System*, 3rd ed. Baltimore, Lippincott Williams & Wilkins, 1998.

Soderberg GL: *Kinesiology: Application to Pathological Motion*. Baltimore, Williams & Wilkins, 1986.

Standring S (ed): *Gray's Anatomy: The Anatomical Basis of Medicine and Surgery*, 41st British ed. London, Churchill Livingstone/Elsevier, 2016.

Swartz MH: *Textbook of Physical Diagnosis, History and Examination*, 7th ed. Philadelphia, Elsevier/Saunders, 2014.

CAPÍTULO 8 Cabeza

Bickley LS: *Bates' Guide to Physical Examination and History Taking*, 12th ed. Baltimore, Wolters Kluwer Health, 2016.

Chou DE, Headache and pain syndromes. *In* Louis ED, Mayer SA, Rowland LP (eds): *Merritt's Neurology*, 13th ed. Philadelphia, Wolters Kluwer Health, 2016.

Corbett JJ, Haines DE, Ard MD, Lancon JA: The ventricles, choroid plexus, and cerebrospinal fluid. *In* Haines DE (ed): *Fundamental Neuroscience for Basic and Clinical Applications*, 4th ed. Philadelphia, Elsevier/Saunders, 2013.

Esenwa CC, Czeisler BM, Mayer SA: Acute ischemic attack. *In* Louis ED, Mayer SA, Rowland LP (eds): *Merritt's Neurology*, 13th ed. Philadelphia, Wolters Kluwer Health, 2016.

Fernandez-Valencia R, Gomez Pellico L: Functional anatomy of the human saccus lacrimalis. *Acta Anat (Basel)* 139:54–59, 1990.

Haines DE (ed): *Fundamental Neuroscience for Basic and Clinical Applications*, 4th ed. Philadelphia, Elsevier/Saunders, 2013.

Haines DE: *Neuroanatomy in a Clinical Context: An Atlas of Structures, Sections, and Systems*, 9th ed. Baltimore, Lippincott Williams & Wilkins, 2015.

Haines DE, Harkey HL, Al-Mefty O: The "subdural" space: A new look at an outdated concept. *Neurosurgery* 32:111, 1993.

Jubelt B, Nathan BR: Acute bacterial meningitis and infective endocarditis. *In* Louis ED, Mayer SA, Rowland LP (eds): *Merritt's Neurology*, 13th ed. Philadelphia, Wolters Kluwer, 2016.

Kiernan JA, Rajakumar N: *Barr's The Human Nervous System: An Anatomical Viewpoint*, 10th ed. Baltimore, Wolters Kluwer Health, 2013.

Kliegman RM, Stanton BMD, St. Geme J, Schor NF (eds): *Nelson Textbook of Pediatrics*, 20th ed. Philadelphia, Elsevier/Saunders, 2016.

Louis ED, Mayer SA, Rowland LP: *Merritt's Neurology*, 13th ed. Philadelphia, Wolters Kluwer Health, 2016.

Marshall RS: Transient ischemic attack. *In* Louis ED, Mayer SA, Rowland LP (eds): *Merritt's Neurology*, 13th ed. Philadelphia, Wolters Kluwer Health, 2016.

Mayer SA: Brain edema and disorders of intracranial pressure. *In* Louis ED, Mayer SA, Rowland LP (eds): *Merritt's Neurology*, 13th ed. Philadelphia, Wolters Kluwer Health, 2016.

Moore KL, Persaud TVN, Torchia MG: *The Developing Human: Clinically Oriented Embryology*, 10th ed. Philadelphia, Elsevier/Saunders, 2016.

Murkerji SS, Lyons JL: Viral infections. *In* Louis ED, Mayer SA, Rowland LP (eds): *Merritt's Neurology*, 13th ed. Philadelphia, Wolters Kluwer Health, 2016.

Olson TR, Ger R, Abrahams P: *Ger's Essentials of Clinical Anatomy*, 3rd ed. New York, Cambridge University Press, 2009.

Organek N, Frontera JA: Cerebral venous and sinus thrombosis. *In* Louis ED, Mayer SA, Rowland LP (eds): *Merritt's Neurology*, 13th ed. Philadelphia, Wolters Kluwer Health, 2016.

Russo JF, Mikell CB, Winfree CJ: Traumatic cranial and peripheral nerve injuries. *In* Louis ED, Mayer SA, Rowland LP (eds): *Merritt's Textbook of Neurology*, 13th ed. Philadelphia, Wolters Kluwer, 2016.

Sevusch-Garcy J, Elkind MSV: Global burden of neurologic disease. *In* Louis ED, Mayer SA, Rowland LP (eds): *Merritt's Neurology*, 13th ed. Philadelphia, Wolters Kluwer Health, 2016.

Standring S (ed): *Gray's Anatomy: The Anatomical Basis of Medicine and Surgery*, 41st British ed. London, Churchill Livingstone/Elsevier, 2016.

Storper IS: Ménière syndrome, benign paroxysmal positional vertigo, and vestibular neuritis. *In* Louis ED, Mayer SA, Rowland LP (eds): *Merritt's Neurology*, 13th ed. Philadelphia, Wolters Kluwer Health, 2016.

CAPÍTULO 9 Cuello

Agur AMR, Dalley AF: *Grant's Atlas of Anatomy*, 14th ed. Philadelphia: Wolters Kluwer Health, 2017.

Bickley LS: *Bates' Guide to Physical Examination and History Taking*, 12th ed. Baltimore, Wolters Kluwer Health, 2016.

Cioroiu CM: Pain, numbness, and paresthesias. *In* Louis ED, Mayer SA, Rowland LP (eds): *Merritt's Neurology*, 13th ed. Philadelphia, Wolters Kluwer, 2016.

Ezenkwele UA, Long CM: Esophageal rupture and tears in emergency medicine. *Medscape*, 2016. Available at http://emedicine.medscape.com/article/775165-overview

Fahn S: Dystonia. *In* Louis ED, Mayer SA, Rowland LP (eds): *Merritt's Neurology*, 13th ed. Philadelphia, Wolters Kluwer, 2016.

Kliegman RM, Stanton BMD, St. Geme J, Schor NF (eds): *Nelson Textbook of Pediatrics*, 20th ed. Philadelphia, Elsevier/Saunders, 2016.

Lachman N, Acland RD, Rosse C: Anatomical evidence for the absence of a morphologically distinct cranial root of the accessory nerve in man. *Clin Anat* 15:4–10, 2002.

Leung AKC, Wong AL, Robson WLLM: Ectopic thyroid gland simulating a thyroglossal duct cyst: A case report. *Can J Surg* 38:87, 1995.

Louis ED, Mayer SA, Rowland LP. *Merritt's Neurology*, 13th ed. Philadelphia, Wolters Kluwer Health, 2016.

Moore KL, Persaud TVN, Torchia MG: *The Developing Human: Clinically Oriented Embryology*, 10th ed. Philadelphia, Elsevier/Saunders, 2016.

Olson TR, Ger R, Abrahams P: *Ger's Essentials of Clinical Anatomy*, 3rd ed. New York, Cambridge University Press, 2009.

Quinn CE, Udelsman R: The parathyroid glands. *In* Townsend CM, Beauchamp RD, Evers BM, Mattox KL (eds): *Sabiston Textbook of Surgery*, 20th ed. Philadelphia, Elsevier, 2017.

Sevush-Garcy J, Elkind MSV: Global burden of neurologic disease. *In* Louis ED, Mayer SA, Rowland LP (eds): *Merritt's Neurology*, 13th ed. Philadelphia, Wolters Kluwer, 2016.

Shih T: Syncope and spells. *In* Louis ED, Mayer SA, Rowland LP (eds): *Merritt's Neurology*, 13th ed. Philadelphia, Wolters Kluwer, 2016.

Skandalakis JE, Skandalakis PN, Skandalakis LJ: *Surgical Anatomy and Technique. A Pocket Manual*, 4th ed. New York, Springer-Verlag, 2014.

Smith PW, Hanks LR, Salomone LJ, Hanks JB: Chapter 36. Thyroid. *In* Townsend CM, Beauchamp RD, Evers BM, Mattox KL (eds): *Sabiston Textbook of Surgery*, 20th ed. Philadelphia, Elsevier, 2017.

Standring S (ed): *Gray's Anatomy: The Anatomical Basis of Medicine and Surgery*, 41st British ed. London, Churchill Livingstone/Elsevier, 2016.

Townsend CM, Beauchamp RD, Evers BM, Mattox KL: *Sabiston Textbook of Surgery*, 20th ed. Philadelphia, Elsevier, 2017.

Weiglein AH, Morrigl B, Schalk C, et al.: Arteries in the posterior cervical triangle in man. *Clin Anat* 18:533–557, 2005.

CAPÍTULO 10 Resumen de los nervios craneales

Agur, AMR, Dalley AF: *Grant's Atlas of Anatomy*, 14th ed. Philadelphia, Wolters Kluwer, 2017.

Brannigan TH, Tanji K: Acquired peripheral neuropathies. *In* Louis ED, Mayer SA, Rowland LP (eds): *Merritt's Textbook of Neurology*, 13th ed. Philadelphia, Wolters Kluwer, 2016.

Cioroiu CM, Brannagan TH: Bell's palsy and cranial nerve lesions. *In* Louis ED, Mayer SA, Rowland LP (eds): *Merritt's Textbook of Neurology*, 13th ed. Philadelphia, Wolters Kluwer, 2016.

D'Amico RS, Sisti MB: Acoustic neuromas and other skull base tumors. *In* Louis ED, Mayer SA, Rowland LP (eds): *Merritt's Textbook of Neurology*, 13th ed. Philadelphia, Wolters Kluwer, 2016.

Davies AE, Kidd D, Stone SP, MacMahon J: Pharyngeal sensation and gag reflex in healthy subjects. *Lancet* 345(8948):487–488, 1995.

Haines DE: *Fundamental Neuroscience for Basic and Clinical Applications*, 4th ed. New York,

Elsevier/Saunders, 2013.
Haines DE: *Neuroanatomy in a Clinical Context: An Atlas of Structures, Sections, and Systems*, 9th ed. Baltimore, Lippincott Williams & Wilkins, 2015.
Haines DE, Mihailoff GA: An overview of the brainstem. *In* Haines DE (ed): *Fundamental Neuroscience for Basic and Clinical Applications*, 4th ed. New York, Elsevier/Saunders, 2013.
Kiernan JA, Rajakumar N: *Barr's the Human Nervous System: An Anatomical Viewpoint*, 10th ed. Baltimore, Lippincott Williams & Wilkins, 2014.
Lachman N, Acland RD, Rosse C: Anatomical evidence for the absence of a morphologically distinct cranial root of the accessory nerve in man. *Clin Anat* 15:4, 2002.
Louis ED, Mayer SA, Rowland LP (eds): *Merritt's Textbook of Neurology*, 13th ed. Philadelphia, Wolters Kluwer, 2016.
Lynch JC, Corbett JJ: The visual system. *In* Haines DE (ed): *Fundamental Neuroscience for Basic and Clinical Applications*, 4th ed. New York, Elsevier/Saunders, 2013.
Moore KL, Persaud TVN, Torchia MG: *The Developing Human: Clinically Oriented Embryology*, 10th ed. Philadelphia, Elsevier/Saunders, 2016.
Odel JG, Mallory J: Visual disturbances. *In* Louis ED, Mayer SA, Rowland LP (eds): *Merritt's Textbook of Neurology*, 13th ed. Philadelphia, Wolters Kluwer, 2016.
Roberts JK: Dizziness, vertigo, and hearing loss. *In* Louis ED, Mayer SA, Rowland LP (eds): *Merritt's Textbook of Neurology*, 13th ed. Philadelphia, Wolters Kluwer, 2016.
Russo JF, Mikell CB, Winfree CJ: Traumatic cranial and peripheral nerve injuries. *In* Louis ED, Mayer SA, Rowland LP (eds): *Merritt's Textbook of Neurology*, 13th ed. Philadelphia, Wolters Kluwer, 2016.
Sevush-Garcy J, Elkind MSV: Global burden of neurologic disease. *In* Louis ED, Mayer SA, Rowland LP (eds): *Merritt's Textbook of Neurology*, 13th ed. Philadelphia, Wolters Kluwer, 2016.
Simpson KL, Sweazey RD: Olfaction and taste. *In* Haines DE (ed): *Fundamental Neuroscience for Basic and Clinical Applications*, 4th ed. New York, Elsevier/Saunders, 2013.
Swartz MH: *Textbook of Physical Diagnosis: History and Diagnosis*, 7th ed. Philadelphia, Elsevier/Saunders, 2014.
Wilson-Pauwels L, Stewart PA, Akesson EJ, Spacey SD: *Cranial Nerves: Function and Dysfunction*, 3rd ed. Shelton, CT, People's Medical Publishing House-USA, 2010.
Yugrakh MS, Chou DE: Cranial neuralgias and facial pain disorders. *In* Louis ED, Mayer SA, Rowland LP (eds): *Merritt's Textbook of Neurology*, 13th ed. Philadelphia, Wolters Kluwer, 2016.

Índice alfabético de materias

Los números de página en **negritas** indican la raíz del término, que aparece en negritas o como el encabezado en la página indicada, seguida por una definición o explicación; los números de página en *cursiva* indican figuras; los números seguidos de una *t* indican tablas.

A

Abdomen, **405**-552
acumulación de grasa en, 419
agudo, 420, 483
ecografía, 549
funciones, 405–406
hernias, 419
paracentesis, **446**
paredes. *V.* Pared abdominal
protuberancia, 419
regiones, 406–408, *407*
técnicas de diagnóstico por imagen, 549–552
vísceras, *405*, **448**–453
descripción, **448**–451
fisiología, 449
inervación simpática, **527**, *528*
inervación, **527**–532
Abducción, 8, *9*–*10*, **906**
Abreviaturas, **5**
Absceso
dental, **955**
glándula parótida, *933*
glándula seminal, **608**
isquioanal, **644**–**645**
pelvirrectal, 644
perianal, **644**–**645**
perinefrítico, **523**
peritoneal, **446**
poplíteo, 763
psoas, **545**
retroauricular, 987, *987*
retrofaríngeo, 998
subfrénico, **507**
Absorción sublingual de fármacos, **958**
Accidente vascular cerebral, **374**
Acetábulo, 26, 329, 556, *670*–*673*, **674**, 711, 785, 786
carilla semilunar, **674**

fractura, 563
Acetilcolina, 57
Acromion de escápula, *26*, *144*, **145**, *145*, 151
anatomía superficial, *150*, *177*
Acueducto
coclear, **983**
mesencefálico (cerebral), *887*, **887,** *977*
vestibular, *977*, *978*, 982, **983,** 984
Adenocarcinoma ductal, 507
Adenoides. *V*. Amígdalas faríngeas
Adenoiditis, 1057
Adenoma paratiroideo, 1053–1054
Adherencia pleural drenaje linfático después, **345**
Adherencia/s, **446**
diafragmáticas, *457*
esplénicas, *457*
peritoneales, **446**
pleural/es, **342,** 345
Adhesiotomía, **446**
Adrenalina. *V*. Epinefrina
Aducción, 8, 9–10, 11, **906**
Aducto interóseo plantar (AIP), **770**
Aductor
corto, **707**, *708*, 709
largo, **707**, *708*
lesión, 718–719
mayor, *708*, 708t, **709**
Afonía, 1091
AIT. *V*. Ataques isquémicos transitorios
Ala
del ilion, 555, *726*
mayor del esfenoides, *877*, *925*, 959, *960*, *970*
menor del esfenoides, **840**, 841, *877*, *897*
Aleteo nasal, **869**
Almohadilla de grasa
bucal, 868, 937, 959
de la fosa acetabular, 789
en la fosa coronoide, 272
extrapericárdica, *330*, *388*
glútea, 677
infrapatelar, 25, 715, **795**, *796*, 824
isquioanal, *634*, 635
plantar (de la planta del pie), 827
retropúbica, *592*
Alucinaciones olfatorias, **1087**
Alvéolo/s, *335*
dental, *939*
dentario, 938
pulmonar, **336**
Amastia, **325**
Ampolla
de canales semicirculares, *1080*
de conductos semicirculares (laberinto), *982*, 984, *984*
de tuba uterina, **611**
del conducto deferente, 572, *573*, 603, **604**

duodenal, *68*, **463**
hepatopancreático, **463**, *489*, **489**, *499*, 501
ósea (de canales semicirculares), **983**, *1080*
rectal, 592, **597**, *597–598*, *638*
Anastomosis, 40, 41
arterial periarticular, 27
de codo (cubital), **206**, *206*, 212–213, 229t, 230, 259, 276
de hombro (escapular), *186*, 187, **196–197**
de muñeca y de mano, *229*, 282
de rodilla (genicular), *746*, **801**, *803*
arteriolovenular, **41**
arteriovenosa/s, **41,** 641, 645, 650, 954
cruzada del muslo, *555*, 734
cubital, **206**, *206*, 212–213, 229t, 230, 259, 276
de arteria/s
bronquiopulmonar, 345
cerebral, **895**
cólica, 472, 474
coronaria, 366, 367, 368t, 369, 377
de los pies, 761, *775–778*, 779, 784
epigástrica, 417
facial, 871
gástrica, 456, 479
gastroomental, *445*, *454*, 479
glútea, 734, 735t,
ilíaca interna, 588
intercostal, *197*
palatina, 945
pélvica, 576, 577, 578–579t
poplítea, *746*, 801, *803*
rectal, 598, 641, 872
testicular, 431
ureteral, 600
de cara, 863
de las arterias ovaricauterina, 580, *581*
de vena/s
axilares, 188
cava, 421
epigástrica, 417
facial, 863, 866, 892
portal sistémica, **503–504**, 512, 513
portocava, 513, *583*, 598, 645, 651
rectal, 598, 641
safena, 694
sistema ácigos, 392
escapular, *186*, 187, **196–197**
esplenorrenal, 513
genicular *746*, **801**, *803*
quirúrgica
peritoneo y, 445
Anatomía, **2**, 4
abordajes de estudio para, 2–4
clínica, **4**
historia, 2
radiográfica, **3**

regional, *2*, **2**–3
sistémica, **3–4**
superficial, 2
de axila, 176, 178
de cabeza, 866–868
de cara, **866**–868
de clavícula, 176
de fosa cubital, 209, *211*
de mano, 256–258
de pared
abdominal anterolateral, **432**–433
torácica, 318–323, 326
de pierna, *762*, 762–763
de pleura, *339*, **339–340**
de región
cervical, **1014–1017**
glútea, 736–739
de rodilla, 816, *817*
de vértebra lumbar, 84–85, *85*
de dedos, 258, 258
de grandes vasos, **382–385**
de músculos braquiales del bíceps, 209
de músculos
de la espalda, *124*
mediales del muslo, 715, 716, *716*
de nervios medianos, *234*
de pulmones, *339*, **339–340**
de acromion, *177*
de antebrazo, 234–235
de aparato lagrimal, **915**–917
de bazo, 209, *487*
de bulbo ocular, **915**–917
de cóccix, 84–85, *85*
de corazón, 393–394
de cuello, **1014–1017**
de estómago, 453–454, 454
de miembro superior axila, 176, 178
de muslo anterior, 715, 716, *716*
medial, 715, 716, *716*
posterior, **736**–739, *737*, *738*, *739*
de pie, 781, 783, 816, *817*
de sacro, 84–85, *85*
de tobillo, 781, 783, 816, *817*
de triángulo femoral, *710*
Andrología, 4
Anestesia
bloqueo
epidural, **138**
caudal, 626, *626*
espinal, **138**, 625–626
ganglio cervicotorácico, 1026
nervio alveolar inferior, **935**
nervio
bucal, **870**
ciático, **741**

fibular, **784**
superficial, **784**
frénico, 1018
infraorbitario, **869**–870
intercostal, 316
laríngeo superior, 1056
mandibular, **935**
mentoniano, 870
nasopalatino, **956**–957
palatino mayor, **957**
pudendo, 626, *626*
trigémino, 1089
plexo
braquial, 200
cervical, 1018
región cervical lateral, 1018
caudal epidural, **91–92**
dental, **1089**
epidural
caudal, **91–92**
transacra, 92
espinal, **138**
general, 625
para el parto, **625–626**
regional
de miembros inferiores, 700
para el parto, 625
Aneurisma
aorta
abdominal, **546**, 547
ascendente, 397
arco aórtico, 397
baya, 896
de arteria cerebelar, **1089**
poplítea, **763**–764
rotura, 895
sacular, 895
Angina de pecho, **377–378**, 958
Angiografía. *V. también* Arteriografía
aórtica, 398, *398*
cardíaca, 720
coronaria, **376–377**
resonancia magnética, *403*
transluminal percutánea coronaria, 378, *379*
Ángulo/s
acromial, *144*, **151**, 176, *177*
ángulo Q, 793, **820**
costal, *119*, **293**
de torsión, **676**
de escápula, *144*, *145*, 146, *177*, 178, *292*
inferior, *174*
lateral, 174
superior, *174*
de flexión (del útero), 612, *614*
de inclinación, **674**

de la boca, **868**
de la declinación, **676**
de la mandíbula, *925*, 927, 1014, *1015*, *1059*
de Louis 4, 297. *V*. Ángulo esternal
de torsión, **676**
de Wiberg, 818
esternal, 4, 292, **297**, 319, *321*, *349*, *1040*
infraesternal, 292, 297, **297**, 321, *321*
iridocorneal, *903*
lumbosacro, 72, 83
ocular, **900**, *916*
subcostal, 292, *297*
subpúbico, **555**, *557*, 557t, 560
venoso, 338, **1024**
derecho, 44, 318, *1049*
izquierdo, 44, 318, *320*, *391*, *1048*, *1050*
Anillo
de Waldeyer, 1047
femoral, **713**, *720*
fibroso, 96, *107*, **357**, 357–358, *365*
degeneración, 106
derecho, *358*
inguinal
profundo, *423*, *424*, **425**, *426*, 428, 431, *574*
superficial, *412*–*413*, *424*, **425**, 428
tendinoso común, **906**
tonsilar, 1041, 1047
traqueal, *1033*–*1034*, *1036*, 1048
umbilical, **415**
Anomalía congénita, **11**
Anosmia, **1086–1087**
Anoxia, 896
Antagonista, **34**
Antebrazo, **215**–240
anatomía superficial, 234–235
arterias, *206*, 228–230
compartimento/s, 215, *218*, 218t–219t, 219–220
extensor-supinador, *223*
huesos, 147–148
músculos, 215–227, *217*
extensor, 220, 221t, 222, *234*
flexor, *234*
nervios, 231–234
cutáneos, 163
pronación, *275*
sección transversal, *217*
supinación, *275*
venas, 230–231
Antepié, *682*, **768**, 812t
Anteroflexión (del útero), 612, 613, *614*, *615*, 619, *620*, 621
Anteroversión (del útero), 612, 613, *614*, *615*, 619, *620*, 621
Antihélix, 974, *975*
Antitrago, *975*
Antro
mastoideo, 975, **978**, *979*

pilórico, **454**, *454–455*
Aorta, *39*
abdominal, *429*, *467*, *504*, **541**–542, *552*, *597*
aneurisma, **546**, 547
ramas, 542, 542t
relaciones, 542
angiografía, *398*
arco, 333, *359*, *367*, 383, 383, *385*, *389*, *1012*, *1038*
aneurisma, 397
anomalías, 396–397
derecho, 397
doble, *396*, **397**
nódulos linfáticos, *338*
ramas, 396
tomografía computarizada, *400–401*
ascendente, *312*, *332*, *354*, *359*, *365*, *367*, 382, *385–386*
aneurisma, 397
ramas, 391t
tomografía computarizada, *400–401*
bifurcación, *551*
coartación, 397
descendente, 383, 385
ramas, 388
tomografía computarizada, *400–401*
ecografía, *549*
pulsaciones, **546**, 547
ramas, 391t
resonancia magnética, 551
tomografía computarizada, *550*
torácica, *312*, 313, *319*, *339*, 383, 388–389, *389*, *399*
descendente, *312*, *385*
ramas, *390*, 391t
Aparato
lagrimal, *900*, **900**–902
anatomía superficial, **915**–917
locomotor/sistema, **4**
Apéndice, 406, 448, 449, 461, 465, 467, 468, **469**, 470–472, 480
del abdomen. *V*. Apéndice vermiforme
del epidídimo, 437
del sistema linfático, 471, *475*
del testículo, 437, *437*
epiploico, *597*
nervios, *475*
omental, **468**
retrocecal, 471, **483**
rotura, 483
vermiforme, 469
Apendicectomía, **483–484**
Apendicitis, **483**
Apertura
de la pelvis, 406, **555**, *555–556*, 557t, *566*
diafragmática, **535**–536
medial, *887*, **887**, *888*
torácica
inferior, *297*, **298**

superior, 297, **297–298**, *349*, 1023
Ápice
lingual, **946**, *958*
nasal, *867*, **963**
Apófisis, **684**
Aponeurosis, 30, 408
bicipital, *160*, **201**, *207*, 208, 209, 209, *217*, *237*
de la pared abdominal, *538*
epicraneal, *127*, 127t, **851**, *852*, *853*, *862*, *970*
oblicua abdominal
del transverso abdominal, *411*
externo, 409, 411, *411–413*, 414, 421, *424–426*, 426t, *428*
interno, 410t, *411*, 414, *414–415*
palatina, **943**, 944
palmar, 159, *216*, 241, *243*
plantar, **769**, 851, *853*
transversa (del transverso abdominal), *117*, **413**, *414*
tricipital, 205
Árbol bronquial, *328*
Arcadas arteriales, *467*
Arco
alveolar de la maxila, **838**
anterior de las vértebras cervicales, 78
cigomático, *925*, *960*, *970*
coracoacromial, **268**
costal. *V*. Márgenes costales
de la aorta, 333, *359*, *367*, *383*, *383*, *385*, *389*, *1012*, *1038*
aneurisma, 397
anomalías, 396–397
derecho, 397
doble, *396*, **397**
nódulos linfáticos, *338*
ramas, 396
tomografía computarizada, *400–401*
de la vena ácigos, **383,** *387*, *388*, *392*
del carpo
dorsal, 223, *229*, 229t, *251*
palmar, *229*, 229t, *248*, *251*
del pie
longitudinal, 681, **814,** *815*, *817*
transverso, **814,** *815*
dental, **936**
iliopectíneo, *539*, **710**
longitudinal
lateral, **814**
medial, **814**
neural, **85**
palatofaríngeo, *943*, **943,** *945*, *948*, *1043*
palatogloso, *943*, **943,** *944*, *945*, *948*, 958, *958*, *1043*
palmar arterial
herida, 262
laceración, **259**
profundo, *39*, *229*, *230*, *251*, 251 257, 251t
superficial, *39*, *229*, *245*, *251*, **251,** 251t, 257
plantar arterial, *693*, *761*, *775–776*, **779**

posterior de C1, *125*, 125t
púbico, **555,** *556*, 557t
superciliar, *867*, *969*
tendinoso
de la fascia pélvica, **572,** *573*
del elevador del ano, **568,** *573*
del sóleo, **758,** *758*, *794*
venoso
dorsal, 693, 694, **779**
palmar profundo, *230*, **231**
plantar, 780
superficial palmar, *230*
yugular, 1009, **1014, 1024**
vertebral
articulaciones, 98
de las vértebras cervicales, *74*, 75, 78, *992*
fracturas, 90
lámina, *97*
Área/s
de Kiesselbach, 967
desnudas, **442**
diafragmática, *493*
esofágica, 332
olfatoria, **964**
respiratoria, **964**
Aréola, **315**, *317*, 317–318, 323
Arteria/s (con denominación)
a los músculos, **34**
al conducto deferente, 578t, *603*, 604, *638*
al nervio ciático, **733**
alveolar
inferior, *930*, **942,** 970
superior, *930*, **942**
amigdalina, *1012*
angular, **863**, 864t
apendicular, *470*, **471,** *472*, *473*, 474t
arcuata, *776*, **779,** 803
auricular
posterior, 864t, *1012*, **1013**
profunda, *930*
axilares, *169*, 185, *185*, *197*, *308*, *312*, 314, *320*, 1004
aneurisma, 198
compresión, 198
derecha, *1017*
oclusión, 196
ramas, 185
basilar, *136*, **890**, 892, 893t, *1064*
braquial, *186*, *197*, 206, *207*, *319*
arteria humeral nutricia, **206**
arteria profunda del brazo. *V*. Arterias braquial profunda
compresión, 212
división, 237, 237
profunda, *181*, *186*, 187t, *197*, *202*, *205*, *206*, **206**, *208*
braquiocefálica, *386*
derecha, 320

bronquial, *312*, *335*, **337**, 352, *371*, 391t
derecha, **337**
izquierda, **337**
bucal, *930*
carótida
común, *329*, 385, *385*, *389*, *991*, *1008*, 1009, *1025*, *1030*, *1035*, *1044–1045*
derecha, *312*, *386*, *396*, *398*, **1010**, *1012*, *1022*
izquierda, *312*, *359*, **385**, *385–386*, *396*, *400–401*, **1010**, *1012*, *1022*
estenosis, 896
externa, **863**, *933*, *951*, *980*, *1008*, 1010, *1025*, *1028*, *1030*, *1044–1045*, *1057*
ligadura, 1018
interna, **877**, *881*, **890**, *891*, 893t, *927*, *961*, 979, 1010, *1025*, *1028*, *1044–1045*, *1064*, *1078*, *1082*, *1086*
estenosis, **871**
toma de pulso, 1016, 1019
celíaca, *490*, *549*
central de retina, *903*, 905, **913**, *914*, 914t, **921**
cerebelar
aneurisma, **1089**
anteroinferior, *892*, 893t
posteroinferior, 135, *136*, *892*
superior, *892*
cerebral
anastomosis, 895
anterior, **890**, *892*, *893*, 893t
medial, **890**, *892*, *893*, 893t
posterior, *136*, **890**, *892*, 893t
superior, *136*
cervical
ascendente, *136*, *1022–1023*
profunda, *136*
transversa, *186*, *194*, 1004, *1022–1023*
cigomaticofacial, *914*, 914t
cigomaticotemporal, *914*, 914t
ciliar
anterior, *903*, *914*, 914t
posterior
corta, **913**, *914*, 914t
larga, 903, **913**, 914, 914t
circunfleja
escapular, *186*, **187**, 187t
femoral, 577, 714, **714**, 714t
humeral, **187**, 187t
circunfleja ilíaca, 418, 418t
colateral
cubital
inferior, **206**, *206*, *229*
superior, **206**, *206*, *229*
medial, **206**, *206*, *229*
radial, **206**, *206*, *229*
cólica
derecha, 472, *472*, *473*, 474t, *475*
izquierda, 472, *472*, *473*, 474t, *475*, 476
medial, 472, *472*, *473*, 474t, *475*, 476
comunicante
anterior, *892*, *893*, 893t

posterior, **890,** *892*, *893*, 893t
coronaria, 352
derecha, *365–366*, **366**
izquierda, *365*, **366,** *367*
variaciones, **369**
cremastérica, 429, *429*, *597*
cricotiroidea, **1038**
de la base del cuello, 1023–1024
de la cadera, 791
de la cara, **863,** *864*, 864t
de la columna vertebral, 104–105
de la duramadre, *880*
de la faringe, 1047
de la fascia poplítea, *746*
de la glándula
prostática, 607
tiroides, 1027
de la laringe, 1038
de la lengua, 949
de la mama, 318, *319*
de la mano, **249–251**, *251*, 251t
de la médula espinal, 135, *136*
de la muñeca, 229, 229t
de la nariz, *967*, **967**–968
de la pared abdominal
de la pared abdominal
anterolateral, 417
posterior, **541**–544
de la pared torácica, **313–314**
de la piel cabelluda, **871**
de la planta del pie, **779**
de la pleura, **336**
de la región
cervical anterior, **1010–1013**
cervical lateral, 1001, **1004–1006**
glútea, 734–735, *735*, 735t
de la uretra
femenina, **595**
masculina, **595**, **646**
de la vagina, **616**
de la vejiga urinaria, **593–594**
de la vulva, **658**
de las glándulas
seminales, **604**
suprarrenales, *520*, 521
de las raíces nerviosas espinales, 135
de los dientes, 942
de los pulmones, **336**
de los riñones, 520, *520*
de los uréteres, **590**
del antebrazo, *206*, **228–230**
del brazo, *206*
del canal
anal, **641**
pterigoideo, *930*

del cerebro, **890**–891
del ciego, 471, 474t
del conducto
  biliar, 501
  deferente, 431
  eyaculador, **604**
del diafragma, 534, *535*
del duodeno, 463
del escroto, **647**
del estómago, 456, *458*, 458t
del hígado, 498
del intestino
  delgado, *467*
  grueso, *467*
del muslo
  anterior, *714*, 714t
  medial, *714*, 714t
  posterior, 734–735, *735*, 735t
del páncreas, *490*
del pene, 648–650
del pericardio, 352
del perineo, *640*
del pie, 776, *778*, **778–779**
  compartimento
    anterior, **479**
    posterior, **761–762**
  de la planta, **779**
del recto, **598**
del tracto alimentario, 449, *450*
del útero, *612*, **615**
digital
  dorsal, *248*, *776*, **779**, *803*
  plantar, *245*, *248*, 251, *776*, 778
    propia, *251*, **251**, 251t
dorsal
  del clítoris, 639, 640t
  del índice, *223*, *251*
  del pene, 581, *636*, 639, 640t, *648*, *650*, **650**
  del pie, *39*, *753*, 753t, *775*, *778*, **778–779.** *V.* Arteria (con denominación) dorsal del pie; Arteria (con denominación) braquial profunda
    pulso, **784**
  del pulgar, *223*, *251*
  digital, **779**
elástica/s
  grandes, 38–39
  mayor, 38–39
epífisis, 22, *22*
epigástrica
  inferior, **417,** *418*, 418t, *423*, *567*, *580*, *638*
  superficial, *412*, 417, *418*, 418t
  superior, *312*, 314, *414*, **417,** 418t
escapular
  circunfleja, *186*
  dorsal, *185*, **1004**, 1024
escrotal

anterior, *429*, **647**
posterior, 640t, **647**
esfenopalatina, *930*, *933*, *947*, *961*, *967*, *967*
esofágica, 352, 391t
espinal
anterior, **135**, *136*, *892*
posterior, **135**, *137*
esplénica, *450*, *457*, *458*, 458t, *462*, 487, **487**, 488, 500, *549*
esternocleidomastoidea, *1008*
etmoidal
anterior, *914*, 914t, 967
posterior, *914*, 914t, 967
facial, *862*, **863,** *864*, 864t, *1008*, *1012*
compresión, **871**
rama amigdalina, *1043*
toma de pulso, **871**
transversa, *864*, 864t, 927
faríngea, *961*, 979, *980*
ascendente, *1012*, **1013**
femoral, *412*, *418*, *429*, *665*, **713,** *714*, 714t
canalización, 719
circunflexa, 713
lateral, *577*, **713**
medial, *577*, **713**
compresión, **719**
laceración, 719
palpación, **719**
profunda, *577*, **713.** *V.* Arteria (con denominación) braquial profunda
fibular, 688, *754*, *758*, **761,** *780*, *803*
circunfleja, *761*, *762*
rama/s perforantes, *751*, *754*, **755**, 784, 788, *803*, 804, 806
frénica
inferior, *450*, *452*, *515*, *520*, **534**
superior, 352, **389**, 391t, 534
gástrica
corta, **456,** *457*, *458*, 458t
derecha, **456,** *458*, 459t
izquierda, 452, **456,** *457*, *458*, 458t, *462*, *500*, *509*, *518*, *549*
posterior, *450*, **456,** *457*, *458*, 458t
gastroduodenal, *458*, 459t, *462*, **464,** *467*, *489*–*490*, 491, 501, *501*, *503*, *509*, *549*
gastroomental (gastroepiploica)
derecha, **456**, *458*, 459t, *462*, *467*, *490*
izquierda, **456**, *457*, *458*, 458t
genicular
descendente, **746,** *746*, *803*
inferolateral, *745*–*746*, 753, 753t
inferomedial, *745*–*746*, 753, 753t, *803*
lateral superior, *745*–*746*, *753*, 753t, *803*
medial, *746*, *803*
superior, *745*, **746**, *746*, *753*, 753t, 797, *803*
gonadal, 578t
glútea, **734**–735, *735*, 735t
inferior, *577*, 579t, *580*, **581**, *581*, *638*
inferior, **734**
superior, 578t, *580*, **581, 734**

hepática, *458*, 458t, *462*, 498, 500, *549*
aberrante, **508**
común, *462*, *467*, *490*, 494, *495*, **498**
derecha, 501, *501*, *509*
izquierda, *509*
propia, *462*, **498**
relaciones, **508**
humeral, circunflejo, 187
ileal, *467*, *472*, *473*
ileocólica, *467*, *470*, **471**
ilíaca
circunfleja, *577*
profunda, *418*, 418t
superficial, *418*, 418t
común, *541*, 576, *577*, *580*, *603*
derecha, *429*, *515*, *521*
izquierda, *515*, *603*
externa, *414*, *423*, *429*, *515*, *529*, 541, *567*, *574*, *577*, *580*, *590*, *597*, 603
interna, 314, *429*, *529*, *574*, **576**, 578t, 579, *580*, *584*, *603*, *612*
división posterior, **581**
ligadura, **588**
iliolumbar, *577*, 579t, *580*, **581**, *584*
infraorbitaria, **913**, *914*, 914t, *930*, *933*, *961*, *970*
intercostal, **314**, *386*, *388*
anterior, *309*, *312*, 313t, **314**, *319*
lumbar, *136*
posterior, *105*, *136*, *309*, *312*, *313*, 313t, **314**, *319*, 391t, *418*, 418t
superior, **314**
suprema, *389*
interósea
anterior, *229*, 229t, *251*, *275*
común, *229*, 229t, *275*
posterior, *223*, *229*, 229t, *251*, *275*
recurrente, *229*, 229t
intestinal, *472*, 474t
laberíntica, *892*, *893*
labial
inferior, *864*, 864t, **937**
superior, *864*, 864t, **937**, 967
lagrimal, *914*, 914t
laríngea, *1012*, 1038
lingual, **1013**
dorsal, **949**
profunda, **949**, *1008*
lobar
media, 336
superior, 336
lumbar, 542
mamaria, interna. *V.* Arteria (con denominación) torácica interna
marginal, **472**, *473*, *474*
derecha, **366**, *367*
izquierda, **366**, *367*
masetérica, *930*
maxilar, 929, **971**, 1010
ramas, *930*, *980*

mediastínica, **389**
medular
meníngea
accesoria, *930*
medial, **878**, 883, *914*, 914t, *933*, *1064*
medial ramas, **878**
mentoniana, *864*, 864t
mesentérica
inferior, *450*, *467*, *472*, *473*, 474t, *482*, *489*, *515*, *520–521*, *529*, *541*, *577*
superior, *450*, *462*, *463*, 464, **465**, *467*, *472*, *473*, 474t, *482*, *489–490*, *500*, *515*, *518*, *520*, *541*, *549–550*
metacarpiana palmar, *248*, **251**
metafisaria, *22*
metatarsiana
dorsal, *776*, 778
cuarta, **779**
primera, **778**
segunda, **779**
tercera, **779**
plantar, *775*
muscular medio, 39
musculofrénica, *312*, **314**, *351*, *352*, *418*, 418t, 534
nasal
dorsal, *914*, 914t
lateral, *864*, 864t
posterior, *961*
nodal
atrioventricular, **370**
sinoatrial, **366**
nutricia, **22**, 104
de la fíbula, 761, **761**
de la tibia, *761*, **762**
humeral, **206**
obturadora, **579–580**, *580*, *638*, **713**
accesoria, 721, *721*, **580**
reemplazo, **721**
occipital, *864*, 864t, *980*, 1001, *1002*, *1012*, **1013**, *1014*
oftálmica, *903*, **913**, *914*, 914t
ramas musculares, *914*, 914t
ovárica, *574*, 578t, **581**, *584*, 611, *612*
ligadura, **588**
palatina
ascendente, **945**, 1013
descendente, *930*, *961*
mayor, 933, **945**, 967
menor, **945**
pancreática, **491**
dorsal, *490*
mayor, *462*, *490*
pancreaticoduodenal
anterior, *462*, *490*, 491
inferior, *458*, 459t, *462*, **464**, *490*, 491
posterior, *462*, 501, *501*
superior, *458*, 459t, **464**, *490*, 491
pequeñas, **39**, 39–40
perforante, *223*, *714*, *726*, *735*, **735**, 735t, *775*

pericardiacofrénica, *351*, *388*, 534
perineal, *639*
  ramas escrotales posteriores, **431**
peronea. *V*. Arterias (con denominación) fibular
plantar
  digital, **779**
  lateral, *758*, 761, *761*, *774*, *778*, **779**, *803*
  medial, *758*, 761, *761*, *778*, **779**
  profunda, **778**
  ramas perforantes, **779**
poplítea, *714*, *745–746*, *753*, 753t, *761*, *803*
principal del pulgar, *251*, 251t, 252, *252*
profunda
  del brazo. *V*. Arteria (con denominación) braquial profunda
  del clítoris, 640t
  del muslo. *V*. Arteria (con denominación) femoral profunda
  del pene, 640t, **650**
  plantar, **778**
pudenda
  externa, *412*, 431, **647**, 658
  interna, *429*, 579t, *580*, **581**, *584*, *598*, *612*, 616, 640t, 650, 658, **734**
pulmonar, *332*, *335*
  derecha, *336*, **336**, *359*, *385*, *400–401*
  inferior
    derecha, *359*
    izquierda, *359*
  izquierda, *336*, **336**, *359*, *367*, *385*, *389*, *400–401*
  superior
    derecha, *359*
    izquierda, *359*
quística, *458*, 458t, *489*, 501, *501*, *502*
radial, *39*, *216*, 229t, **230**, *245*, **251**, *251*, *378*
  aberrante, *253*
  del índice, *245*, *248*, *251*, 251t
  mediciones del pulso, **237–238**
  palpación, 240
  rama/s
    dorsal del carpo, 229t, 230
    palmar del carpo, 229t, 230
    superficial, *253*
    musculares, 230
  variaciones en origen, **238**
radicular
  anterior, **135**, *136*
  posterior, **135**, *136*, *137*
rectal
  inferior, 474t, **598**, *598*, *638*, **639**, 640t, 641, *649*
    medial, 474t, *574*, *577*, *580*, **581**, 598, *598*, 641
    mediana, *577*
    superior, 472, 473, 474t, 578t, **582**, 584, 598, 598, 638, 641
recurrente
  interósea, *229*, 229t
  radial, *229*, 229t, 230
  tibial anterior, **746**, *746*, *753*
  ulnar

anterior, *229*, 229t, 230
posterior, 229, 229t, 230
renal, *518*
accesoria, *521*, **524**
derecha, *429*, **519–520**, *520–521*, *550*
izquierda, *429*, *500*, **520**, *520–521*, *550*
rama uretérica, *520*
retinacular, **789**
posterior, **713**
sacra
lateral, *136*, 578t–579t, *580*, **581**, *584*
media, **542**, 578t, **582**, *584*
segmentaria
anterior, **135**, *137*
de los pulmones (pulmonar), **336**
del hígado (ramas terciarias), *496*
del riñón (renal), 520
posterior, **135**, *136*
sigmoidea, 472, *472*, *473*, 474t
sistema cardiovascular, 38–40
sistémicas, 38
subclavia, 308, 314, *319*, *329*, *351*, *371*, *388–389*, 1001, *1012*, **1016**, 1023, *1030*
derecha, *385*, *396*, *1012*, *1017*, *1022*
retroesofágica, *396*
izquierda, *312*, *359*, **385**, *385–386*, *1012*, *1022*
ramas, *1004*, *1012*
surco, *332*
subcostal, *312*, 313t, *418*, 418t, 541
subescapular, *181*, **187**, *197*
submentoniana, **953**, *954*, *1008–1009*
supraduodenal, *462*
supraescapular, *1004*, **1004**, *1022–1024*
supraorbitaria, *864*, 864t, *914*, 914t, *966*
suprarrenal
inferior, **520**, *521*
media, **520**, *521*
superior, **520**, *521*
supratroclear, *864*, 864t, *914*, 914t
surcal, **135**, *137*
tarsiana
lateral, **778**, *778*, *803*
medial, *778*, *803*
temporal, *864*, 864t, 927, *930*, 974, *976*
superficial, 1010, *1012*, 1013
testicular, *426*, *429*, 430t, **431**, *515*, 578t, *603–604*,
derecha, *429*, *520–521*
izquierda, *429*, *520*, *521*, *650*
tibial
anterior, *39*, *746*, *748*, **749**, *753*, 753t, *761*, *776*, *778*, *803*
recurrente, **746**, *746*, *753*
posterior, *746*, *753*, 753t, **761**, *761*, *775–776*, *778*, *803*
timpánica, anterior, *930*
tirocervical, *187*
tiroidea
accesoria, *396*, **1050–1051**

inferior, *186*, 187t, *197*, *1012*, *1022–1023*, **1024**, *1028*, 1029, *1038*, *1044–1045*, 1048
superior, *1008*, *1012*, **1013**, *1014*, 1027, *1028*
torácica
interna, *308–309*, *312*, 313t, **314**, *351*, *384–386*, *388*, *414*, 417, *1022–1023*, **1024**
lateral, *169*, *181*, **187**, *319*
superior, 185, *186*, 187t, *197*
toracoabdominal, *185*
toracoacromial, *186*, *187*, 187t
toracodorsal, *186*, *187*, 187t
ulnar, *207*, *217*, 228, *228*, *229*, 229t, 230, *245*, 251, *251*
colateral, *186*, 187t
inferior, *206*, **206**, *229*
superior, *206*, **206**, *229*
rama dorsal, *253*
superficial, 237
umbilical, 578t, **579**, *638*
obliterada, 430t, *597*
uterina, *574*, *577*, 578t, **580**, *580*, *581*, *612*, 616
lesión relacionada con ligadura, **588**
vaginal, *577*, 578t, *580*, **580–581**, *581*, 616
vertebral, *79*, *101*, *125*, 125t, *136*, **880**, **890**, *892*, *893*, 893t, *1022–1023*, *1025*, *1035*, *1064*
parte
cervical, 1024
craneal, **1024**
suboccipital, **1024**
vertebral, **1024**
vesical, 520–521
inferior, 578t, **580**, *580*, *581*, *603*, *638*
superior, *574*, 578t, *580*, *581*, *638*
vitelina, *482*
yeyunal, *462*, *467*, *472*, *473*
yuxtacólica, 472
Arterias (en general), **38**
de conducción, 38
de distribución, 39
función, 38
pequeñas, **39**
submucosas, 452
terminal funcional, 40
terminales, 40
tipos, 38
venas y comparación entre, 40
Arterioesclerosis, 128
Arteriograma
aórtica, *398*
axilar, *186*
carotídeo, *892*
coronario, 376
de muñeca y mano, 252
mesentérico superior, *473*
poplíteo, *754*
Arteriolas, 39–40
Articulación AC. *V.* Articulación acromioclavicular
acromioclavicular (AC), *144*, *145*, 263, *265*, 266
anatomía superficial, **781–783, 816**, *816–817*

calcaneocuboidea, **810**
cápsula, 806–807
de la rodilla, *668*, 793. *V. también* Fosa/s poplítea/s
arterias, *761*, 801
articulaciones, 793
artroplastia con reemplazo total de rodilla, 825
artroscopia, 823–824
aspiración, 824
bolsa alrededor, 801, *805*, 805t
cápsula, 793, 795
estabilidad, **793**
extensores, 705t
huesos, *793*
inervación, 801
irrigación sanguínea, 801
lesiones, 821, *821*–*822*, 823
ligamentos
extracapsulares, 795
intraarticular, 795, **798**–801
movimientos, 801, *802*, 802t
parte posterior, **668**
reemplazo, 825, *825*
superficies articulares, 793
del hombro, *142*, **271**, *272*
ángulo, *273*
bolsa, **274**
bursitis, **285–286**, *286*
cápsula, **271–272**
dislocación, *287*, **287**
irrigación sanguínea, **273**
ligamentos, **272**, *273*
movimientos, *273*, **273**
músculos, *273*, **273**
extensores, 273, *273*
flexores, 273, *273*
nervios, **274**
radiografía, *272*
tendinitis, **236**
del tobillo, **768**
esternoclavicular, *191*, **264**, *299*, *1012*, 1016
flexión dorsal, 807
flexión plantar, 807
fractura/dislocación de Pott, 825
inervación, 808
irrigación sanguínea, 808
lesiones, 825, *825*
ligamentos, 807
movimientos, 807
radiografía, *806*
retináculo, *768*
subtalar, **809**
superficies articulares, 806
tibiofibular inferior, **804**
transversa del tarso, **810**
Articulación/es (con denominación)

acromioclavicular, *144*, *145*, 263, *265*, 266
articulación, 266
cápsula, *265*, 266
dislocación, 283–284
irrigación sanguínea, 266
ligamentos, 266, *267*
movimientos, 266
nervios, 266
atlantoaxial
central, *100*
lateral, 99
mediana, 99
músculos que producen movimiento, 126t
subluxación, 112
atlantooccipital, 99, *101*, 998
cadera, 27, *668*, **785**
arterias, **719**
cápsula, **789**
dislocación, **819–820**
congénita, 819
estabilidad, *787*
flexores, 704t
irrigación sanguínea, **791**
ligamentos, **789**, *790*
movimientos, 789, 791
nervios, 791, 793
reemplazo quirúrgico, **819**
superficies articulares, **785**–786, 788
calcaneocuboideo, 811t, 816
carpometacarpiano, 26, 27, *142*, 281
del pulgar, **280**
cigapofisaria, 72, 75, *99*, 560
degeneración, 109
dolor, 109
enfermedad, 109
osteoartritis, 139
xifoesternal, 297
costocondral, *292*, *299*, 299t
costotransverso, *295*, **298**, *299*, 299t, *300*, **300**
costovertebral, *295*, **298**, *299*, 299t, **300**, *309*
cricoaritenoideo, **1032**, *1033*
cricotiroideo, **1032**, *1033*
cuneonavicular, 811t
de Luschka, 97
de la rodilla, **793**
femoropatelar, 793
femorotibial, 793
del hombro, **271**
humerorradial, 271, 289
humeroulnar, 271, 289
del tarso transverso, *809*, 810, *817*
del tarso, *809*
de la cadera, 785–793, *786*, *787*, *788*, *790*, *791*, *792*
arterias, 791
cápsula, 789

dislocación congénita, 819
dislocación, *819*, 819–820
estabilidad, *787*
flexores, 704t
inervación, 791, 793
irrigación sanguínea, 791
ligamentos, **789**, *790*
movimientos, 789, 791
reemplazo quirúrgico, 819
superficies articulares, 785–786, *786*, 788
escapulotorácico, 146
esternoclavicular, *191*, **264**, *299*, *1012*, 1016
anquilosis, 283
articulación, 264
cápsula, 263, 264
dislocación, *283*, 283–284
irrigación sanguínea, 266
ligamentos, 264
movimientos, 265, *265*
nervios, 266
esternocostal, *299*, **300**, 304
femoropatelar, 786
glenohumeral, *142*, 176, 263, **266**
articulación, 266
bolsa, 271
cápsula, 266–267, *267*
capsulitis adhesiva, 285
desgarros del rodete glenoideo, 285
dislocación, 284–285, *285*
inervación, 271
irrigación sanguínea, 271
ligamentos, 268, 268–269, *269*
movimientos, 269, *270*, 270t–271t, 271
nervios, 269, 271
hombro, *142*, **271**, *272*
ángulo de transporte, *273*
articulación, 271
bolsa alrededor, 274
bursitis, 285–286, *286*
cápsula, 271–272
dislocación, 287, *287*
flexores, 273, *273*
irrigación sanguínea, 273
ligamentos, 272, *273*
movimientos, 273, *273*
músculos extensores, 273, *273*
músculos que mueven, 273, *273*
nervios, 274
radiografías, *272*
tendinitis, 236
intercarpiano, 278, *279*, *281*
intercondral, 299, 299t, 304
interfalángico, *142*, 281–282, *786*, 811t, *812*
distal, *281*
proximal, *225*, *281*, 817

intermetacarpiano, *277*, **281**
intermetatarsiano, 811t
intervertebral, 298, 299t, 560
cervical, *123*
músculos que mueven, **120–124**, 123
lumbosacra, **560–561**, *588*
manubrioesternal, **297**, *299*, *321*
mediocarpiana, 278
metatarsofalángica, *26*, 27, *142*, 244, 281, *281*, *760*, *786*, 811t–812t, 816, *817*
muñeca, **241**, 278
arterias, *229*, 229t
articulación, 278
cápsula, 278
fracturas, *156*, 288, *288*
huesos, 148–151, *149*
inervación, 278
irrigación sanguínea, 278
ligamentos, 278, *279*
movimientos, 278, *280*
músculos que mueven, 278
quiste sinovial, 236–237, *237*
sección transversal, *217*
pie. *V.* Pie
pisipiramidal, 278
radioulnar
distal, *142*, *253*, *275*, 276–277
proximal, *142*, *272*, 274–276
rodilla, 668, 793
arterias, *761*, 801
articulaciones, **793**
artroplastia con reemplazo total de rodilla, 825
artroscopia, *823*, **823–824**
aspiración, **824**
bolsa, **801**, *805*, **805**
cápsula, 793, *794*, 795, *796*
estabilidad, **793**
extensores, 705t
huesos, *793*
inervación, **801**
irrigación sanguínea, **801**
lesiones, **821–823**
ligamentos
extracapsular, **795**, *797*
intraarticular, **795**, **798**–801
movimientos, 801
parte posterior, **668**
reemplazo, **665**
superficies articulares, **793**
sacrococcígeo, *558*, **561**, *584*
sacroilíaco, **558–560**, *558–560*, *569*
subtalar, *689*, 808, *817*
talocalcáneo, 811t
talocalcaneonavicular, 811t
talocrural, *768*, 786
talonavicular, *816*

tarsometatarsiana, *682*, 808, 811t
temporomandibular, *832*, **924–929**, *926*
  artritis, **935**
  cápsula, *853*
  dislocación, **935**
  movimientos, 928t
  músculos que mueven, 931t
tibiofibular/es, *786*, *803*, 802, 804, **804–806**
  sindesmosis tibiofibular, 804–806
  tibiofibular, 804
tobillo, **806**
  anatomía superficial, **816**
  cápsula, **806–807**, *808–809*
  flexión
    dorsal, 807
    plantar, 807
  fractura/dislocación de Pott, 825
  inervación, 808
  irrigación sanguínea, **808**
  lesiones, 825
  ligamentos, **807**, 811t
  movimientos, **807**
  radiografías, *807*
  retináculo, *768*
  superficies articulares, **806**
uncovertebral, *97*, **97**
Articulación/es (de las regiones)
  de la columna vertebral, 95–101, *98*
  de la mano, *281*
  de la pared torácica, **298–300**
  de la pelvis, *558*
  de la pierna, *803*
  de los arcos vertebrales, 98
  de los cuerpos vertebrales, **95–98**
  del antepié, 812t
  del cráneo del recién nacido, **27**
  del pie, *803*
Articulación/es (en general), **24**
  artroscopia, 28
  bisagra, *26*, **27**
  cápsula, **24**
  cartilaginosa
    primaria, 25–26
    secundaria, 26
  cavidad, **24**–25
  clasificación, 24–27
  condílea, *26*, **27**
  craneovertebral, **99–101**, 100–101
  derrames, 824
  en silla de montar, *26*, **27**
  enfermedad degenerativa, 28
  esferoidea, *26*, **27**
  fibrosa, **25**
  gonfosis, **25**
  hialina cartilaginosa, 299t

inervación, 27
multiaxial, 27
neurocentral, **87**
pivote, *26*, **27**
plana, *26*, **26**
sinovial, 299t, 300
sindesmosis, 25
sinovial, 24, *26*
plana, 299t, 300
vascularización, 27
Articular de la rodilla, **707**
Artritis
articulación temporomandibular, **935**
osteoartritis, 113
Artrología, 3
Artroplastia. *V.* Reemplazo total de rodilla
Artroscopia, **28**
de rodilla, *823*, **823–824**
Artrosis, 820
Ascitis, **445**–446
Aspiración
de cuerpos extraños, **343**, 1054–1055
de la rodilla, **824**
neumonía, 994
Asterión, 836t
Astrocitos, 46
Ataques isquémicos transitorios (AIT), **896**, 1019
Atelectasias, 340, 342, **344–345**
segmentarias, **344–345**
Ateroesclerosis, *377*, **377**
Ateroma, 41
Atlas
(vértebra C1), *73*, *77*, **78**, *86*, *965*, *993*, *1040*
dislocación, 90
fractura, 90
Atrapamiento
de miembros inferiores, nervio tibial, 825
nervio
fibular superficial, **765**
plantar medial, 784
tibial, **825**
vena renal, 524
Atrio (aurícula) del corazón
derecho, 356, *356*, *359–360*, **360**, *399*, *400–401*
embriología, 372
fisiología, 364
izquierdo, 356, *356*, *359*, *365*, 372, *399*
trombos, 374
Atrofia, 23
Aurícula, **974**–975
derecha, *359*, **360**, 372
izquierda, *347*, *359*, 372
Auscultación
cardíaca, 394
pulmonar, 342, **343**

triángulo, *170*, 180
Axila, **183**–200
pared, *159*, 183, *184*, *188*, *203*
suelo, *159*
Axis
(pélvico), *555*, **565**, *566*
(vértebra C2), *73*, *86*, *965*, *993*
características, 78, 78t
diente, *79*, *101*, *1031*
fractura, 90
Axón, 45

B

Banda
longitudinal, *100*, 101
miocárdica ventricular, **358**
navicular, *808*
Bartolinitis, 660
Base
craneal (base de cráneo), *79*, **830**, 838, *877*, *1064*
fracturas, **884**
superficie
externa, **838**–841
interna, **841**–844
de la axila, **183**, *184*
de la patela, *716*, *798*
de los metacarpos, 150
del cerebro, *892*
del corazón, **358**, *359*
del cráneo, **830**
del occipucio, *839*
del pulmón, **333**
del sacro, **83**
del seno maxilar, **971**
Bazo, *405*, 448, *487*, **487**, *552*
accesorio, *505*, **505**
anatomía superficial, *487*
biopsia por aguja, **506**
embriología, 488
funciones, 487
límites, *487*, **488**
palpación, *505*
relaciones, 488
rotura, **505**
sistema linfático, *491*
superficie diafragmática, **488**
tomografía computarizada, *550*
Bíceps femoral, **731**
cabeza
corta, **731**
larga, **731**
Bilis, **491**
Biopsia
esplénica, **506**
esternal, **304**

hepática, **510**
mediastínica, 353
Bipedestación, **818**
con facilidad, 701, **701**
Bloqueo (anestésico)
caudal epidural, 626, *626*
epidural, **138**
espinal, **138**, 625–626
ganglio cervicotorácico, 1026
nervio
alveolar inferior, **935**
bucal, **870**
ciático, **741**
fibular, **784**
superficial, **784**
frénico, 1018
infraorbitario, **869**–870
intercostal, **316**
laríngeo superior, 1056
mandibular, **935**
mentoniano, **870**
nasopalatino, **956**–957
palatino mayor, **957**
pudendo, 626, *626*
trigémino, 1089
plexo
braquial, 200
cervical, 1018
región cervical lateral, 1018
Bloqueo (patológico)
cardíaco, 379
de rama, 380
Boca, músculos, **854**–856
Bocio, 1052, *1053*
Bolsa/s, **17**
anserina, *805*, 805t
articulación
de la rodilla, **801**, *805*, 805t
glenohumeral, 271
bicipitorradial, **274**
calcánea, 756t, 757
del ancóneo, *274*
gastrocnemio, *799*, *805*, 805t
glútea, **721**
gluteofemoral, **721, 725**, 726
infrapatelar, **801**, *805*, 805t
isquial, **725**
isquiática, **721**
obturador, **728**
olécranon, *272*, **274**
omental, 439, 443–444, *443–444*, 482
perineal
profunda, *634*, **635**–637, *636*
superficial, *634*, **635**
poplítea, **760**, *799*, 804, *805*, 805t

prepatelar, *707*, *796*, 801, *805*, 805t
rectouterina, **570**, 592, 598, *601*, 602, 614, *614*, *664*
rectovesical, *442*, **572**, *592*, *597*, 597, *601*, 602, *603*, *662*
retromamario, **317**
semimembranoso, *799*, *805*, 805t
subacromial, **271**
subcutáneo, 17
subdeltoideo, *268*, 271
subfascial, 17
subscapular, *268*, 271
subtendinoso, 17
suprapatelar, *707*, *794*, **801**, *805*, 805t
trocantérea, **721, 725**
vesicouterina, *592*, **614**, *614*, *664*
Borde
acetabular, **786**
axilar, 146
bermellón del labio, *867*
cardíaco, 358, *359*
de escápula, **146**
de la tibia, 763
de mandíbula, *831–832*
de pulmones
anterior, *332*, **333**
derecho, 333
inferior, *332*, **333**
izquierdo, 333
posterior, **333**
del bazo, *487*, **488**
del cúbito, *144*, 153
epifisario, **74**, 87, 96
interóseo, 148, 680
pélvico, **555**, *555*
superior, del manubrio, *297*
vertebral, 146
Bóveda
craneal, *20*, **830**
moldeamiento, *849*
Brazo, 201–214
anatomía superficial, 209
arterias, *206*
músculos, 201–206, 204t
nervios, 207–209
cutáneos, *163*
venas, 206–207
Bregma, *831*, 836t, **838**
Broncodilatadores, 338
Broncoscopia, *344*, **344**
Bronquiolos, *336*
de conducción, *336*, **336**
respiratorios, *336*, **336**
terminal, *335*, **336**
Bronquios
aspiración de cuerpo extraño, 343
carina, 344, *344*

lobar, **335**
inferior, *332*
medio, *332*
superior, *332*, *334*
lóbulo inferior derecho, *334*
principales, **334**
derecho, *334*, **334**, *344*, 400
izquierdo, **334**, *334–335*, 400
segmentario, *334–335*, **335**
Bulbo
del pene, *596*, *603*, 640t
del vestíbulo, **658**
ocular, *900*, **902**–906
anatomía superficial, **915–917**
artificial, **920**
cámara anterior, 920
capa
fibrosa, **902**
interna, **905**
vascular, **902**–904
córnea, **902**, *903*, 905
esclera, *903*
humor acuoso, *903*
medios de refracción, **905–906**
pupila, *903*, **904**
retina, *903*, **905**
olfatorio, *858*, *892*, *968*, **968**, *1063–1064*, **1069**, *1070*
raquídeo, **128**, *874*, **886**, *887*, *1031*
yugular, *1045*
Bulla etmoidal, *965*, **967**, *968*
Bursa poplítea, **760**
Bursitis
articulación del hombro, **285–286**, *286*
calcánea, **766,** *766*
fricción, 740
infrapatelar, 824
isquial, **740**
isquiática, 740
prepatelar, 824
subacromial, 284
suprapatelar, 824
trocantérea, **740**

C

Cabeza, 20, *146*, **147**
de medusa, 512, *512*
del húmero, 20
Cabeza (en general), 21
de la escápula, *145*, **146**
de la fíbula, *680*, 680–681, *716*, *762*, 763
de la ulna, *144*, **147**, *152*, 153, *234*, 235, *257*, *277*
de los metacarpos, 257
de los metatarsos, 684
del bíceps femoral, **731**
del epidídimo, **432**, 437

del esternocleidomastoideo, **998**, *1000*, 1000t
del fémur, *25*–*26*, *558*, *670*, 674, *675*, 679, *680*, 785
epífisis dislocada, 685
irrigación sanguínea, *791*
fémur ligamento, **789**
necrosis
avascular, 819
en niños, 819
del húmero, *20*, *144*, *146*, 151, 209
del páncreas, 463, **488**, 490
del radio, *144*, 147, 153, *216*, *234*, 235
dislocación, *287*, 287–288
subluxación, *287*, 287–288
del talus, **681**
Cabeza (región), 860
anatomía superficial, 866–868
cara. *V.* Cara
cerebro *V.* Cerebro
cráneo. *V.* Cráneo
hematoma, 884–885
imagen por resonancia magnética, *70*
lesiones, **884–885**
nariz. *V.* Nariz
oído. *V.* Oído
piel cabelluda, **851–852**
regiones, 867
sistema linfático, *1049*
trauma contuso, **883**
Caja torácica, **291**, *292*, *409*
flexibilidad, 293
forma, 293
funciones, 293
Calcáneo, *671*, 681, **681**, *682*
bolsa, 756t, 757
fracturas, **688**, *689*
tendinitis, **765–766**
tendones, *31*, *751*, 756, 756t, 760, 763, *808*, *815*
reflejo, **766**
rotura, **766**
tuberosidad, **681**, *682*, 756
Calcitonina, 1027
Cálculo/s, 958
biliares, **510–512**
en el duodeno, **512**
renal, **525**–526
ureteral, **525**–526, **600**
Calculus, **958**
Cálices
mayor, **517**, *518*
menor, **517**, *518*
Callo/s, 826
óseo, 23, *23*
Calostro, 323
Cámaras
cardíacas, 356–357

del bulbo ocular anterior, **920**
Campos visuales, **1072**
defectos en, **1088**
Canal/es
aductor, **710**, *715*, **715**, 716
Alcock. *V.* Canal/es pudendo
anal, *461*, *592*, *598*, **639**, **641**, *663*, *665*
arterias, **641**
flexura anorrectal **597**
inervación, **642**
venas, **641–642**
auditivo externo, *960*
carotídeo, *839*, 841
central, *888*
cervical, *610*, **612**, 615, *664*
cervicoaxilar, 183, *190*
condilar, *837*, 842t
de parto, **612**, 615
de Schlemm, *904*, 906
espiral de la cóclea, **983**, *1080*
femoral, 713
gástrico, **454**
Guyon (ulnar), 231, *233*, 261–262
haversiano, 22
hipogloso, 1085
incisivo, 967, *968*
inguinal, *413–414*, **425**–428, *426*
desarrollo, 427, *427–428*
en mujeres, 428
en varones, 427
efectos de la presión intraabdominal, **428**
límites, 426t
obturador, *568*, 584
óptico, *897*, **899**, *1062*, 1072
palatino, *969*
pélvico, **562**
pericardioperitoneal, **327**
pilórico, **454**
pterigoideo, *858*, 901, *930*, **960**, *961*, *969*, 979, *1078*
pudendo (Alcock), *630*, *634*, *638*, **639**, *649*
pulpa, 940
raíz, 940, *942*
sacro, **83**, *84*, *93*, 626
semicircular, *974*, *977*, *978*, *979*, *982*, **983**, *1080*
vertebral, *73*, *107*, *129*, *551*
contenido, 128–139
Canalículo
biliar, **501**
lagrimal, *900*, **901**
Cáncer. *V. también* Carcinoma
cervical, **621–622**
colorrectal, **484**, *485*
diseminación, 44–45
escrotal, 436
esofágico 1058–1059

pancreático, 507, 545–546
pulmonar, **345**
testicular, 435
uterino, 433–434
Capilar
características, 41
estructura, 41
lecho, 41
linfático, **42**
paredes, 41
perióstico, 21
sangre, 41
Cápsula
articular, **24**, *98*, 298
de Glisson (hepática), 498
de la articulación/es
acromioclavicular, *265*, 266
atlantooccipital, 99, *101*
cricotiroidea, *1033*
de la cadera, 789
de la rodilla, *745*, **793**, *794*, *796*
del hombro, **271–272**
del tobillo, 806–807
esternoclavicular, 263, 264
glenohumeral, *862*
intercarpianas, **289**
temporomandibular, *926*
de la glándula tiroides, 1027, *1028*
de la muñeca, 278
de la próstata, **605**
del bazo, 487
del cristalino, **905**
grasa
pararrenal, *516*
perinéfrica, *516*
hepática, *495*, 498, **498**, 503
ótica, *982*, **983**, *984*
Capsulitis adhesiva, 285
Cara, **851–873**
anatomía superficial, **866–868**
arterias, **863**, *864*, 864t
incisiones, **868**
laceraciones, **868**
músculos, **852–857**, *853*, 853t–854t, *855*, *856*
parálisis, **869**
nervios
cutáneo, 857, *858*, *859*, 859t–860t
motor, 861
sistema linfático, **866**, *867*
venas, **864–866**, *865*, **866**
Carcinoma. *V. también* Cáncer
broncógeno, 344, **345**
células escamosas del labio, **872**
diseminación linfógena, 44
estómago, 479

lingual, **958**
mamario, **323–325**, *324*
Cardiología, 3
Caries dental, *955*, **955**
Cartílago (con denominación)
alar, **963**
aritenoide, **1032**, *1033–1034*, *1036*
corniculado, **1032**, *1033–1034*, *1054*
costal, *88*, *292*, **293**, *297*, *306*, *385*, 400, *412*, *445*, *534*, *551*, *1011*, 1011t
cricoide, *451*, *1029*, **1032**, *1035*, *1040–1042*, 1048, *1059*
cuneiforme, **1032**, *1033–1034*
epiglótico, **1032**, *1033–1034*
nasal, lateral, *969*
septal, **964**
sesamoideo, *969*
tiroideo, 991, *993*, *1012*, **1032**, *1033–1035*, *1051*
traqueal, *1033*, **1039**
trirradiado, 555, *556*, **672**
tritíceo, *1033*
Cartílago (en general), **19**, *21*
articular, **19**, *22*
cambios relacionados con la edad, *21*
fibrocartílago, *993*
funciones, *21*
hialino, 333
Carúncula
himeneal, *656*, **658**
lacrimal, *900*, 917
sublingual, **948**, *949*, *958*
Catabólico, 64
Cataratas, **919**
Cateterización
cardíaca, 372
derecha, 1017
uretral en varones, **653–654**
Cauda equina, *73*, 83, *84*, *107*, *129*, *131*, *136*
Cavidad
abdominal, **408**, *555*, *566*
abdominopélvica, **406**, *406*, *566*
articular, **24**, *25*, 28. *V.* Cavidad articular
craneal, 49, **841**, 844
acceso quirúrgico a (craneotomía), **847**, 868
división/es, 873, 875
doctrina de Monro-Kellie y, 889
entradas/salidas. *V.* Fisuras y agujero
meninges y, **882–885**
paredes, **844**
suelo, 836, 838, *843*, 889. *V. también* base del cráneo
del epidídimo, 431
del trigémino, *1064*, **1073**
glenoideo, *145*, *268*
infraglótica, **1032**, *1034–1035*
laríngea, **1032**
medular del hueso, *20*
nasal, 943, *943*, **964**, 966–967, 967, *968*

oral, *945*, *1042*–*1043*. *V. también anatomía específica*
partes, 936
propiamente dicha, 936, 943, *943*
pélvica, 406, **565**–576, *566*
paredes, 565–566, *567*, 568t
suelo, 566–570
pericárdica, *349*, **350**, *1040*
peritoneal, **439**–447, **570–572**, *592*
embriología, **440**–441
forma, 440
formación de abscesos, **447**
subdivisiones, **443**–445
pleural, **327**, *328*, *1040*
derecha, *551*
izquierda, *551*
neumotórax, 340–341
primordial, 350
toracotomía, *302*, **302–303**
pulmonar, **326**
base, *330*
revestimiento, 327, *328*
pulpa, **940**, *942*
regiones, *407*, 408
timpánica, *974*, **975**, *977*, 978, *978*, *979*
torácica, **291**, *566*
cambios en la dimensión con la respiración, 300
compartimentos, 326–327, *328*
víscera, 326–403
uterina, *664*
CCI. *V.* Columnas celulares intermediolaterales
Cefalea, 845
origen dural, 884
Cefalohematoma, **869**
Cejas, **866**
Celoma intraembrionario, 440
Célula/s
acinar, 488
astrocitos, 46
cresta neural, 519
cromafina, 519
cuerpo, 45
de Hensen, *984*
de Schwann, *46*, *48*
etmoidal, **972**
anterior, **968**, *969*
media, *965*, 967, **968**, *969*
posterior, *965*, 967, **968**, *969*
ganglio
parasimpático, 338
simpático, 338
mastoides, *1081*
mitral, **1069**, *1070*
neuronas, 45, *46*, *56*
pilosas en la mácula, **983**
satélite, 35, 46

Cemento, 940, *942*
Centro de osificación
primario, 21, **21**
secundaria, 22, *22*
Cerebelo, *874*, **886**, *1031*
Cerebro, **886**–896
arterias, **890**–891
base, 892
cefálico, *531*
concusión, 893
contusiones, 894
entérico, *531*
infarto, 896
laceraciones, 894
partes, **886**
ventrículos del
cuarto, *874*, *887*, *888*, *894*, *1031*, *1064*
lateral, *888*, *894*
primero, 886
segundo, 886
tercero, *874*, *887*, **887**, *888*, *894*
Cerumen, 975
Chalazión, 918
Cianosis, **1018**
Ciática, 108
Cicatrices, 15
Ciclo cardíaco, *356*, **357**, 370
Ciego, *405*, *448*, 461, **468**–471
arterias, 471, 474t
nervios, 471, *475*
sistema linfático, 471
subhepático, 483
Cilios olfatorios, **1069**, *1070*
Cineradiografía, 372
Cinetosis, 988
Cintura
escapular, **141**, 263, *292*
pélvica, 142, **554**, **668**, *670*
anatomía superficial, **676**, *677*, 677–678
articulaciones, 558–561
características, **554–558**
funciones, 554
secundarias, 554
huesos, **554–558**
ligamentos, 558–561
orientación, **558**
Circulación
colateral, **40**
coronaria colateral, **369**
de líquido cerebroespinal, **889**
pulmonar, *37*, **38**, *336*
sistémica, *37*, **38**
funciones, 37
Círculo arterial cerebral (de Willis), **891**, *892*
variaciones, **895**

Circuncisión
femenina. *V.* Mutilación femenina
masculina, **654–655**
Circunducción, *10*, **11**
Cirrosis hepática, 476, **509**–510, 645
Cirugía
a tórax abierto, 341
acceso intratorácico extrapleural, **315**
conservadora de mama, 325
de revascularización coronaria, 354, *378*, **378**
endoscópica, **421**
lumpectomía, 325
mastectomía, 325
mínimamente invasiva, **421**
peritoneal, 445
Cisterna
ambiens, **889**
cerebelomedular, *888*, **888**–889, *965*
cuadrigémina, *888*, **889**
del quilo, 390, *429*, 542, *543*, 544, *1050*
interpeduncular, *888*, **889**
lumbar, *107*, *129*, 130, 135
magna. *V.* Cisterna cerebelomedular
pontocerebelar, *888*, **889**
quiasmática, *888*, **889**
subaracnoidea, *888*
Cistocele, **600–601**, *601*
Cistoscopia, *601*, **601**
Cistotomía suprapúbica, **601**
Claudicación intermitente, 767
Clavícula, 141, 143, *145*, *292*, *339*, *405*, 1014, 1016, *1017*, *1059*
anatomía superficial, 176, 318, *321*
apariencia radiográfica, *66*
fractura, 153–154
osificación, 154
Clítoris, *614*, *631*, *633*, **658**
Clivus, **890**
Coanas, *946*, *1041*
Cóccix, **83–84**, 555, 558, 559, 631, 662, 664
anatomía superficial, 84–85, *85*
lesión, **92–93**
punta, *567*
Cóclea, *977*, **983**, *984*, *1080*
Cola
del epidídimo, **432**, *437*
del páncreas, 491
Colecistectomía, 447, 512
Colecistoquinina, 503
Colectomía, **484**
Cólico
biliar, 511, 512
ureteral, **525**–526
Colitis, **484**
ulcerativa, 484
Colon, **471**–472, 474, 476. *V. también* Intestino/s; Recto

ascendente, *405*, *448*, *454*, *461*, *470*, **471**
descendente, *405*, *443*, *448*, *461*, *470*, *518*, *528*
sigmoides, *405*, *448*, *461*, *470*, 472, **485**, *592*, *597*, *638*
transverso, *405*, 441, *442*, *443*, 455, *461*, **472**, 494, *510*
Colonoscopia, **484**, *485*
Colostomía, **484**
Columna/s
anal, **641**
célula intermediolateral, **57**
intermediolaterales (IML), 57–58
vertebral, 72, *73*, **75**, **95–115.** *V.* Columna vertebral
arterias, 104–105
articulaciones, **95–101**
cervical, 994
curvaturas
anormal, 113–115, *114*
normal, 102–103, *111*
flexibilidad, 72
flexión, 102
lesión por hiperflexión, 110
lesiones, 994
ligamentos, *105*
movimientos, **102–103**
nervios, **105–106**
regiones, *73*
rotación, *102*
vascularización, **104–105**
venas, 104, 104–105
Comisura/s
anterior, *887*
labial, 854t, **867**
anterior, *656*, 657
posterior, *656*, 657
palpebral
lateral, *900*, **900**
medial, *900*, **900**
Compartimento/s
central
de la cavidad craneal
infratentorial, 875
supratentorial, 875, 886
de la palma de la mano, 243, *244*
de la planta del pie, *770*
de la mano, 243, 244
de la palma de la mano, 243, *244*
central, 243, *244*
hipotenar, **243**, 244
interóseo, 243, 244
tenar, **243**, 244,
de la pierna, *747*
anterior (dorsiflexor), *692*, *730*, 747, *747*, 749
arteria, 749
músculos, **747**, 749, 751
nervio, **749**, *752*, 752t
infecciones, 764

lateral (eversor), *747*, 750t, 751–755, **754**–755
músculos, **751**, 754–755
nervio, **755**
vasos sanguíneos, **755**
medial, *692*, *730*
posterior (flexor plantar), 755–762, *756*, 756t, *757*, 757t, *758*, *759*, *760*, *761*, *762*
arterias, **761–762**
músculos, 755–761, 756t–757t
nervios, **761**
de la planta del pie
central, 769
dorsal, 769
interóseo, 769
lateral, 769
medial, 769
de la vaina femoral, 713
del antebrazo, 215, *216*, *217*, *223*
anterior de los músculos, 215, *218*, 218t–219t, 219–220
posterior de los músculos, 220, *221*, 221t–222t, 222, *223*, 224, 226–227
del brazo, **158**
del muslo, 691, 692, 703
anterior, **704**
músculos, *704–705*, 704–707, 704t–705t
medial (aductor), 707
músculos, 707–709, *708*, 708t
posterior, 728–736
músculos, 728–731, *729*, 729t
del pie, *770*
fascial/es, **16**, *17*, 34
de la mano, 241–243, *244*
del miembro
inferior, 691, *692*
superior, **158**, *160*
del pie, **769**, *770*
hipotenar, **243**, *244*
infracólico, **443**
infratentorial, 875
supracólico, **443**
supratentorial, 875, 886
tenar, **243**, *244*
Compresión
de la arteria
axilar, **198**
braquial, 212
facial, **871**
femoral, **719**
de las venas, 41
del nervio
oculomotor, **1088**
ulnar, 239, 261
Concha
de la oreja, **974**, *975*
nasal
inferior, 946, *947*, 966, *969–970*, *1031*, *1042*
medial, *943*, *947*, 966, *969–970*, *1031*, *1042*

superior, *943*, *947*, 966, *970*, *1042*
Concusión cerebral, 893
Cóndilo/s, 20
de la mandíbula, *927*
femoral
lateral, *20*, *671*, **676**, 678
medial, *671*, **676**, 678
humeral, *146*, **146**
occipital, **78**, *960*
tibial
anterolateral, *738*, *762*
lateral, *671*, 679, *683*, *723*, 723t
medial, *671*, 679, *683*
Condroblastos, 21
Condromalacia patelar, 717
Conducción miogénica, 380
Conducto/s
alveolar, *335*, **336**
biliar, 463, *463*, 464, *489*, 494, *495*, *496*, 498, **501-504**, *502*, 503, *503*, 506, *549*
coclear, *982*, **983**, *984*, **985**
de las glándulas bulbouretrales, *596*, 646
del epidídimo, **432**, 619
del epoóforo, 619
deferente, *423*, 425, *426*, 427, 429, *515*, *567*, 572, *577*, 580, 590, **604**, *650*
embrionario, **619**
endolinfático, *982*, 983, 984, *1080*
eyaculador, **604**
frontonasal, **968**
hepático, *493*, 494
accesorio, **510**
común, **501**, *502*
derecho, **501**
izquierdo, **501**
variaciones en, **510**
intralobular, *489*
lactíferos, *317*, **317**, *399*
linfático derecho, 44, *320*, 338, *391*, *1049*, *1050*
mesonéfrico, *428*
nasolagrimal, *900*, **901**
pancreático, *499*, 501
accesorio, *489*, *499*
esfínter, **489**
principal, 463, *489*, **489**
paramesonéfrico, *428*
parotídeo, *853*, **923**, *926*, *933*, *1081*
peritoneo vaginal (de Nuck), 434
prostático, **607**
quístico, *489*, 492, 503
reuniens, *982*, **983**
semicircular, *982*, **983**, *984*, **984**–985
submandibular, 948, *949*, **953**, *953*, *1007*
tirogloso, **1051**, *1051*
torácico, *320*, 338, *338*, *383*, *387*, *389*, 390, *409*, *543*, 544, *993*, *1022*, *1029*, 1050, *1050*
laceración, 398
variaciones, 398

utriculosacular, *982*, **983**
venoso, 494
Confluencia portal, *551*
Conjuntiva
bulbar, *898*, **899**, *903*, 915
hiperemia, **918**
palpebral, *858*, *898*, **899**, 916, *916*
plica semilunar, *900*
Cono
arterioso, *361*, **361**, 401
elástico, **1032**, *1033–1036*
medular, *73*, *129*, *131*, *138*
Constricción/es
cervical, *451*, **451**
diafragmática, *451*, **451**
torácica, *451*, **451**
uretrales, 654
Contracción
de los músculos, **32**
fásica, *32*, **32**
isométrica, *32*, **32**
isotónica, *32*, **32**
concéntrica, *32*, **33**
excéntrica, *32*, **33**
reflexiva, **32**
tónica, **32**
isométricas, 32, *32*
isotónicas, 32, *32*
refleja, 32
tónica, 32
Contractura
de Dupuytren, **258**–259, *259*
de Volkmann, 213
Contrafuertes del cráneo, *844*, **844**
frontonasal, **844**
margen orbitario lateral, **844**
Contusiones
cadera, **717**
cerebral, 894
extensor corto del dedo, **783**
muslo, **717**
Copa óptica, 905, **918**
Cor pulmonale, 345
Corazón, 356, **356**
anatomía superficial, 393–394
angiografía por resonancia magnética, *403*
anomalías de la posición, **354–355**
auscultación, 394
base, **358**, *359*
cámaras, 356–357
colocación, *359*
cruz, *367*
derecho, 356
desarrollo, *351*
desfibrilación, **380**

dextrocardia, 355
dolor referido, **380–381**
drenaje linfático, **370**
electrocardiografía, 379, **379**
endocardio, *349*, **357**
epicardio, *349*, **357**
esqueleto fibroso, 357, *357–358*, 361, 371
estimulación simpática, 64t
fibrilación, **380**
hipertrofia, 36
inervación, 371–372
irrigación arterial, 369
izquierdo, 356
límites, *359*
marcapasos, **380**
miocardio, *349*, **357**
disposición, *357*
nodo
atrioventricular, *370*, **370**
sinoatrial, *370*
paredes, 357
percusión, **374**
reanimación cardiopulmonar, 380
sistema de conducción, *370*, **370–371**, 379–380
sonidos, **357**
superficies, *359*
valva
aórtica, *358*, *365–366*
cúspides, **374–375**
estenosis, **375**
insuficiencia, **375**
atrioventricular derecha (tricúspide), *356*, **361**, *365*
izquierda (mitral), *356*, 365
cúspides, *365–366*
insuficiencia, **375**
pulmonar, *356*, *365*
cúspides, **374–375**
estenosis, **375**
incompetencia, **375**
semilunar, *365–366*
vascularización, **365–370**
venas, *369*, **369–370**
vértice, *329*, **358**, *359*, *367*, *405*, *448*
Cordón/es
espinal, *73*, **128**, **130**, 134, *134*, *874*, *1031*, *1040*
arterias, 135, *136*
isquemia, **138–139**
lesiones, 134, **139**
neurona motora, 33
raíces nerviosas, **128**, **130**
sección transversal, 139
shock, 139
vascularización, **135–137**
venas, **135**, *137*
tendinoso, *361*, **361**, *363*, *365*

umbilical, *482*
Córnea, **902**, *903*, 905, *915*, *916*
abrasiones, **920**
laceraciones, **920**
trasplante, **920**
úlceras, **920**
Coroides, **902**, *903*
Corona de los dientes, **940**
Correr, **701**
Cortes oblicuos, **6**, *6*
Corteza
cerebral, 46, *852*
suprarrenal, **519**
Costillas, **293**, *1004*, *1022*
anatomía superficial, *321*
articulaciones costovertebrales, 295
atípica, **293**, *294*
cabeza, **293**, *294*
articulaciones, 298
cartílago costal, **293**
cervical, 91
cuarta, *329*
cuello, **293**, *294*
cuerpo, 293, *294*
décima, *292*, 293, *329*, *455*, *515*
dislocación, **304**
doceava, *292*, **293**, *294*, 297, 534, *540*, *590*
falsas, *292*, **293**
flotantes, *292*, **293**
fractura, **302**
imágenes generales, *19*
movimientos, *301*
novena, *341*
octava, *292*, *294*, *311*
onceava, 293, *294*, *590*
primera, *292*, **293**, *294*, *297*, *329*, *384*, *390*, *1022*
apariencia radiográfica, *66*
sincondrosis, *292*, **297**, **300**
surco, *332*
quinta, *299*, *339*
recuento, 321
rotación, *295*
segunda, *292*, **293**, *294*, *317*, *339*
separación, **304**
séptima, *292*, *455*
sexta, *299*, *317*, *329*
supernumeraria, **303**
típica, **293**, *294*, *295*
tubérculo, **293**, *294*, *295*, 298, *299*
verdadera, *292*, **293**
Coxa
valga, **685**
vara, **685**
Cráneo, **830**–851
aspecto facial, **835**–837

base (base del cráneo), **830**, *831*, *877*, *1064*
fracturas, **884**
bóveda craneal, *20*, 830, 847
cambios relacionados con la edad, **850**
cara
lateral, **837**
occipital, **837**–838
superior, **838**
contrafuertes, *844*, **844**
desarrollo, **847**–849
hueso
esfenoides, *831*–*832*
frontal, *831*–*832*
lagrimal, *831*
nasal, *831*
imágenes generales, *19*
malformaciones, **850**
neurocráneo, **830**, *831*
occipucio, *837*, **837**
osificación, 847–848
partes, 830
puntos craneométricos, 836t
recién nacido articulaciones, **27**
superficies
externa, **838**–841
interna, **841**–844
suturas. *V.* Sutura/s
viscerocráneo, *831*, 832
Craneosinostosis, **850**
Craneotomía, 868
Cresta/s, 21
ampular, *984*, **984**
de la espina de la escápula, *145*, 151
del hueso lagrimal, *897*
esfenoidal, **841**, *843*
etmoidal, *965*
frontal, 875, *877*
ilíaca, *20*, 408, *432*, *539*, *555*, *556*
infratemporal, *925*, *960*
intertrocantérea, *671*, *675*, **676**, 789
mamaria, *325*
embrionaria, 106
occipital
externa, *880*
interna, *877*
ósea, *20*, 21
petrosa, *839*
púbica, 408, *409*, 433, *515*, 555, *556*, **674**
sacra
intermedia, **83**, *84*
lateral, **83**, *84*
mediana, *84*–*85*
seno sagital, *877*
supinadora, **147**
supracondílea, *223*

lateral, *144*, *146*
medial, *144*, *146*
supramastoidea, *925*
supraventricular, *361*, **361**
transversa, *296*
uretral, **595**, *596*
Cricotirotomía, 1048, 1055
Criptitis, 644
Crista galli, *970*
Crura
lateral, *424*, **425**
aponeurosis del oblicuo externo, *413*
medial, *424*, **425**
aponeurosis del oblicuo externo, *413*
Cuadrado femoral, **728**
femoral nervio, **733**
Cuadrantectomía, 325
Cuadrantes
de la mama, *323*, **323**
del abdomen, *407*
Cuádriceps femoral, **706**–707, *707*
Cuadriplejía, 90, 113
Cuboide, tuberosidad, **681**
Cuello (en general)
de la escápula, *145*, 146
de la fíbula, *680*, 763
de la mandíbula, *927*
de la vejiga urinaria, **593**
de la vesícula biliar, *489*, **503**
de las costillas, 120, **293**, *294*
del fémur, *670*, 674, **674**, *675*, 786
fracturas, 818–819
irrigación sanguínea, *791*
del húmero, *144*, **146**
del páncreas, **488**, *490*
del radio, **148**
del talus, *682*
fracturas, 688, *689*
del útero, *610*
Cuello (región), 991
anatomía superficial, **1014–1017**
disección radical, 1059
estructuras
profundas, **1021–1026**
superficiales, **998–1016**
fascia, **994–997**
huesos, **991–993**
infecciones, 998
laringe. *V.* Laringe
lesión por
hiperextension, 110, *110*
latigazo cervical, 90, 110, *110*
músculos, 124–125, 1000t
piel, 1014
punto nervioso, 1005

raíz, **1021–1026**
arterias, *1023*, **1023–1024**
nervios, **1024–1026**, *1025*
venas, **1024**, *1025*
sistema linfático, *1049*, **1049–1050**
traumatismo, 1059
uterino, *610*, **612**, *614*
cáncer, **621–622**
exploración, 621–622, *623*
imagen ecográfica, *615*
ligamentos, *573*, *574*
venas, *1004*
vísceras
capa
alimentaria, **1041–1048**
endocrina, **1027–1030**, 1048–1049
respiratoria, **1030–1040**, 1048–1049
Cuerda/s
de arco, 17
del tímpano, *933*, *1078*
tendinosas, 361
Cuerno/s, 46
coccígeos, **84**
de materia gris de la médula espinal,
anterior, *48*
posterior, *48*
inferior del cartílago tiroides, **1032**
mayor del hioides, **993**, *1034–1035*
menor del hioides, **993**
superior del cartílago tiroides, **1032**
Cuerpo/s
anococcígeo, *569*, **569**
calloso, *887*, *888*
carotídeo, *1009*, **1009–1010**, 1010
cavernoso, *603*, *647*, *649*, *662–663*
ciliar, **904**
de grasa de la fosa isquioanal, 638
de la escápula, **145**
de la fíbula, **680**
de la lengua, **946**
de la mandíbula, **837**
de la tibia, **679**
de la ulna, **147**
de la vejiga urinaria, **593**
de la vértebra lumbar, *516*
de la vesícula biliar, **503**
de las costillas, *293*, *294*
de las falanges, 684
de los metatarsianos, 684
de organización basada en capas, 2
del clítoris, *658*
del cuerpo calloso, *888*
del epidídimo, 431, *437*
del esfenoides, *878*, *1041*
del esternón, *168*, *292*, *296*, **297**, 321, *349*

del estómago, **453**, *455*
del fémur, **676**
del hioides, **993**
del húmero, *146*, 151
fractura, *155*
del ilion, 555, *556*
del isquion, 555, **672**
del páncreas, *457*, **488**–489
del pene, 647, **648**
del pubis, 555
del radio, *144*, 148, *160*
del talón, **681**
del útero, *610*, **612**, *664*
esponjoso, *603*, *647*, **647**, *648*, *662–663*
extraños
aspiración, **343**, 1054–1055
en laringofaringe, 1057
geniculado lateral, *1071*, **1072**
óseo, *20*, 21
partes, *2*, 6, 8
perineal, *569*, *616*, 642, *649*, 652t, *656*
pineal, *887*, *888*
talar, 681
vertebral, *97–98*, *97–99*, 115, *1035*
articulaciones, 95–98
imagen por resonancia magnética, *551*
tomografía computarizada, *550*
vértebras
cervicales, *77*, *79*
lumbares, **81–83**
torácicas, 80t, 401
vítreo, *903*, **906**
Culdocentesis, **624**
Cuneiforme, *768*
intermedio, **681**, *682*
lateral, **681**, *682*
medial, *671*, **681**, *682*, *683*
primero, *809*
Cúpula pleural, **327**, *329*
Curvatura (con denominación)
mayor, **454**, *454–455*
menor, **454**, *454–455*
Curvatura (en general)
cervical, 102
de la columna vertebral, **102–103**
lumbar, 102
primaria, 102
sacra, 102, 103
secundaria, 103
Cúspides
anterior, *361*
de la valva
aórtica, 365, **374–375**
atrioventricular izquierda (mitral), 364
pulmonar, *361*, *365*, **374–375**

D

Dedos, **668**. *V. también* Dígitos
anatomía superficial, **258**, *258*
de béisbol, **236**
del pie en garra, 827, *827*
en garra, 827
en martillo, 826, *827*
gordo, **668**, *693*, 694, *768*, 816–817
pequeño, *693*, 768
pliegues, **258**, *258*
sección, *243*
V. también Dígitos anatomía superficial, 258, *258*
V. también Dígitos isquemia, 259–260
Defecto/s
congénito, **11**
de tabicación del atrio, 372–373
del septo ventricular, 373–374
del tubo neural, 95
septales
atriales, 372–373
ventriculares, 373–374
Defensa muscular, 420
Deferentectomía, 608
Degeneración
anterógrada, 57
walleriana, 57
Deglución, **1043**, *1044*
Dendritas, 45
Dentina, **940**, *942*
Depresión, *10*, **11**, **906**
semilunar, 364
Derivación/es
arteriovenosa, 41
muscular, 34
portocava. *V.* Derivación/es portosistémica
portosistémica, 510, **513**
transyugular intrahepática (TIPS), 513
Dermatoglifo, **262**
Dermatoma/s, *50*, **51**, *51*, 53, *54*, 106, 108, 167
bloqueo del nervio pudendo, 646, *646*
de la mano (dermatomas C6-C8), 252, *254*
de la pared abdominal anterolateral
(dermatomas T6-L1), **415**, *416*
dolor en el intestino delgado, 468
dolor peritoneal, 439
de periné (dermatomas S2-S4), 646
degeneración discal, 109
del cuello (dermatomas C2-C5), 346,
del hombro (dermatomas C3-C5)
dolor diafragmático, 439
dolor pericárdico, 352
del miembro
inferior (dermatomas L1-S2), 668, 697, *698*
superior (dermatomas C5-T21), 163, *164*, 164t
del tórax (dermatomas C2-3 a T11), 310, *311*

dolor pleural, 346
del tronco (dermatomas C4-L1), 310, *311*
dermatoma
L1, 423, 438
T10, *311*, 423, 433
T2, 167
T4, *311*
dolor
lumbar, 108
pericárdico, 352
ureteral, 527
visceral referido, 480
infección por herpes zóster, 315, *316*
mapas, *51*
Foerster, 163, *164*, 164t, *31*, *698*
Keegan y Garret, 163, *164*, 164t, *698*
Dermatomiotomas, *50*, 51
Dermis, **13**, *13*
fibras de colágeno, 13, *13*
Desarrollo
de la mandíbula, **849**
de las meninges, **137**–138
de los dientes, **849**
de los huesos, 21–22
del canal inguinal, 427, *427–428*
del corazón, *351*
del cráneo, 847–849
del espacio subaracnoideo, **137**–138
del miembro inferior, **668**, *669*
del pericardio, *351*
del pulmón, 352
Desfibrilación, **380**
Desgarro
espalda, 127–128
ligamento, 821
tobillo, 825
Desplazamiento mediastínico, 341
Dextrocardia, 355
Diáfisis, 22
Diafragma, 307, *330–331*, **533**–537, *534–536*, *549–550*, *552*
(selar), **875**
(urogenital), 635
abertura, **535**–536
abultamiento, **883–884**
acciones, **536**–537
arterias, 534, *535*
defecto posterolateral, 545
dolor referido, **544**
domo, *534*
derecho, *448*, **533**
izquierdo, **533**
radiografía, *399*
frenillo, *390*, 452
funciones, 307, 415, 533
inserción

costal, *329*
vertebral, 329
nervios, *536*
papel de la inspiración, 307
parálisis, 304
parte/s, **533**, *534*
costal, **533**, *534*
esternal, **533**, *534*
lumbar, **533**, *534*
pélvico, 406, **566**, *566–567*, *569*
rotura, **544**–545
sistema linfático, *536*
torácico, 406
venas, 534, *535*
Diálisis peritoneal, **446**
Diástole, **357**, 364, 375
Diencéfalo, **886**, *887*, *1071*
Diente/s
accesorios, **955**, *956*
arterias, 942
caninos, 938, *940*, *956*
caries, **955**
del axis (C2), *73*, **78**, *79*, 87, 90, *101*, *1031*, *1040*
deciduales, **938**, *941*
desarrollo, 848, 850
extracción, **955–956**
fractura, *108*, 112, *112*
funciones, 938
incisivos, 938, *939*, *940*
inervación, *939*
mandibular, **837**
maxilar, *923*
molares, *937*, **938**, *939*, *940*, 955, 956
nervios, *939*
partes, 938
permanente, **938**
premolares, *956*
secciones, *942*
secundarios, **938**, *940*
seno maxilar, **972**
supernumerarios, **955**, *956*
tipos, 938
Digestión, 449
Dilatador de las pupilas, **904**
Díploe, *970*
Diplopía, 1089
Disartria, 998
Disco/s
articular de la articulación
distal radioulnar, **276**–277
esternoclavicular, *1029*
temporomandibular, 924, *927*
interpúbico, **560**
intervertebral, 72, *75*, *96–97*, 98–99, *137*, *292*, *295*, 560, *1031*
envejecimiento, 94, 106

estructura, 96
función, 96
lesión, 106
ligamentos, *97*
óptico, *903*, *905*, **905**, 1072
Disfagia, 451, 998, 1090
Disfonía, 1091
Dislocación
de la/s articulación/es
acromioclaviculares, 283–284
de la cadera, **819–820**
del hombro, 287, *287*
esternoclaviculares, *283*, 283–284
glenohumeral, 284–285, *285*
manubrioesternal, 303
temporomandibular, **935**
de la cabeza
del radio, *287*, 287–288
radial, **287**
de la patela, **821**
de las costillas, **304**
de las vértebras, 109–112
cervicales, 89, *89*
del atlas, **90**
del axis, **90**, *92*
del hombro, 178
del semilunar, 288
del tendón del bíceps, **211**
Disnea, **315**, 537
Dispareunia, 661
Disrritmias, 380
Distensión
de la espalda, 127–128
de la vagina, 623
del escroto, **654**
del gastrocnemio, 766
Distonía, cervical, 1017
Disuria, 608
Divertículo
de Meckel, 483
ileal, *483*, **483**
Diverticulosis, **484**–485
Doctrina de Monro-Kellie, **889**
Dolor
abdominal, **545**–546
posterior, **545**–546
anginoso, 378, 381
articulación cigapofisaria, 107
cervical, 994
ciático, 108
de espalda, **106**
baja, 106
localizado, 106
lumbar, 106
facial, **845**

infarto de miocardio, 378
lumbar bajo, 106
muscular, 35, 107
pararrenal, **524**
peritoneal, 439
pleural, **346**
referido
cardíaco, 380–381
diafragmático, **544**
visceral, 381
torácico, **302**
ureteral, 600
visceral referido, **480**
Dorsiflexión, **8**, *10*
de la articulación del tobillo, **747**
Dorso, **8, 71–139**
columna vertebral. *V.* Columna vertebral
de la nariz, *867*
del pene, **8**
anatomía superficial, *648*
neurovasculatura, *648*, *650*
del pie. *V.* Región/es dorsal del pie
descripción, 72
distensión, 127–128
esguince, *127*, 127–128, 127t
músculos, **116–128**
anatomía superficial, *124*
espasmo, **127–128**
extrínseca, *116*, **116–117**
intrínseca, **117**
capa
intermedia, **118**, *119*
profunda, **118–120**, *120*
superficial, *118*, **118**
vértebras. *V.* Vértebras
Drenaje
linfático de la miembro superior, *161*, **161**–162, *163*
venoso
profundo, **779**
superficial, **779**
Duodeno, *442*, *460*, **461**, *462*, 463–465, 489
ampolla, **463**
arterias, 463
cálculos biliares, **512**
ecografía, *549*
parte, 461, **463**, 463–464
ascendente, *462*, **464**
descendente, *462*, 488
horizontal, **463**
inferior, **463**
superior, 461, *462*, **463**
resonancia magnética, *551*
sistema linfático, 464, *464*
tomografía computarizada, *550*
úlceras, **480**

venas, 464
Duramadre
aracnoides, *105*
capa
meníngea, **873**, *874*
perióstica, 873, *874*
craneal, *852*, **873**–880, *970*
arterias, *880*
capa
meníngea, **873**, *874*
perióstica, 873, *874*
nervios, **879**–880, *881*
senos venosos, 875–878, **875**–878, *878*. *V. también* Senos
espinal, 93, **130**, *132*, **132**
inervación, **132**
nervios, **879**–880, *881*
superficie externa, *874*

E

ECG. *V.* Electrocardiograma
Ecocardiografía, *376*, **376**
Ecografía, 68, *69*
de la aorta, *549*
del abdomen, *549*
del duodeno, *549*
del hígado, *549*
Doppler, 68
transvaginal, 68
Edema, 42
papilar, **919**
Efecto Doppler, 68
Eferente visceral general, 55
Efusión
pericárdica, **354**
pleural, 341
Ejercicios de Kegel, 661
Electrocardiografía, 379, **379**
Electromiografía, 34–35
Elefantiasis, 654
Elementos
costal, **87**
transverso, **87**
Elevación, *10*, **11**, **906**
Embarazo
cambios
mamarios durante, 317–318
uterinos durante, 621, *622*
distensión vaginal, **623**
ectópico, *619*, **619**
lesión del suelo pélvico durante, **575**
ligamentos pélvicos durante, 562–563
Embolia, 345
aérea, 1018
cerebral, **895**
encefálica, **895**

pulmonar, **345**
venoso aéreo, 1018
Embolismo
cerebral, **895**
pulmonar, 345
Eminencia
frontal, *833–834*, **838**
hipotenar, *235*, **241**, *256*
iliopúbico, *424*, *556*
intercondílea, **679**
parietal, *834*, **838**
piramidal, *979*
tenar, *153*, *235*, 241, 243, *253*, *256*, *258*
Encefalopatía traumática crónica, 894. *V. también* Síndrome de demencia pugilística
Encía, *937*, **938**
bucal
mandibular, **938**, *949*
maxilar, **938**
labial
mandibular, *939*
maxilar, *939*
lingual
inferior, 938
mandibular, *949*
superior, 938
nervios, *939*
propiamente dicha, **938**
Endarterectomía carotídea, 1019
Endolinfa, **983**
Endometriosis, 625
Endoneuro, 48
Endoprótesis *(stent)* intravascular, 378
Endoscopio, **421**
Endotelio, 38
Endourología, 600
Enfermedad/s
arterial coronaria, **377–378**
articular degenerativa, 28
cardíaca isquémica, 377
de Crohn, 484
desmielinizantes, **1088–1089**
valvular cardíaca, **375**
Ensanchamiento
cervical, 128, *129*
lumbar, 128, *129*
Enterocele, 642
Enucleación, 920
Envejecimiento
de cartílago costal, **303**
de vértebras, **93–94**
Epicondilitis, 236
Epicóndilo/s, 21, 678
lateral
del fémur, *144*, 151, *274*
avulsión medial, 286, *286*

del húmero, *204*, *211*, 231, 234, *234*,
bolsa, *274*
Epidermis, *12*, **12**
avascular, 12
Epidídimo, 431, **432**, *650*
apéndice, 437
cabeza, *592*
Epífisis, **22**
anular, *86*, **87**
de la cabeza femoral, 685
desplazamiento, 24
fusión, 24
humeral proximal, fractura/dislocación, 182
placas, **684**, 687, *687*
separación, 24
Epiglotis, *943*, *946*, *948*, *1031*, *1033*, *1040–1041*
Epilepsia, 1087
Epinefrina, 519
Epineuro, **48**, **132**
Episiotomía, **642–643**
media, 643
mediolateral, 643, *643*
Epistaxis, **972**
Epitelio celómico, 327
Epónimos, 4
Equimosis, **868**
Erección, **653**
Eritema malar, 846
Escafa, *975*
Escafoides, fractura, 156, *156*
Escafoides, *149*, **149**, *261*, *277*, *279*
Escápula, *19*, *26*, 141, **143**, 145–146, *292*, *448*
acromion, *144*, 145, *145*
alada, 179
anastomosis arteriales alrededor, 196–197, *197*
borde, **146**, 151, *177*, 178
derecha, *145*
espina, *144*, 178, *292*
fracturas, 154
movimientos, *172*, 172t
superficies, 145
Esclera, *898*, *903*, 916
Esclerotomos, 51
Escoliosis, *114*, 115
postural, 115
Escotadura acetabular, **674**
Escroto, **430**–431, 646–647, *648*
anestesia, **436**
arterias, **647**
cáncer, **436**
distensión, **654**
hematocele, 436
primordial, **427**
sistema linfático, *429*, **647**
venas, **647**

Esfínter
anal
externo, *569*, *592*, *598–599*, *603*, *630*, **639**, *649*, 652t
interno, *592*, *603*, *630*, *638*, **639**, *649*
de la pupila, **904**, *1073*
de Oddi, 489
del conducto
biliar, **501**
pancreático, 489, **489**
esofágico inferior, 452
hepatopancreático, *489*
pilórico, *456*
uretral
externo, *567*, *573*, *594*, *596*, *616*, *632*, *636*, **637**, 653t
interno, **593**, *594*
uretrovaginal, **615**, *616*, *632*, *636*, 652t
Esmalte, **940**, *942*
Esófago, *383*, *386*, **387**, 389–390, 400, *409*, **451**–452, *943*, 995, *995*, *1031*, *1041*, **1047–1048**
bloqueo, 398
cáncer, 1058–1059
cervical, **1048**
constricción, 389, **451**
lesiones, 1058
músculos, 452
nervios, *453*
pirosis, **476**
varices, 476, *477*
Esofagoscopia, 1058
Espacio
aéreo, **833**
cuadrangular, *186*, **187**, *205*
de Bogros, 419, *426*
de las meninges espinales, *132*
de Parona, 259
epidural, *73*, **130**
epiescleral, *898*
extradural, *105*, *133*, *138*
extravascular, 41
ascial, 419
intercostal, *292*, **293**, *309*
cuarto, *317*
toracocentesis, 341
leptomeníngeo, *133*
medio palmar, *243*, **243**
meníngeo, **880**–881
paravesical, *573*
pelvirrectal, *573*, **575**
perisinusoidal, **498**, *499*
postanal profundo, 644
rectovaginal, *574*
retrofaríngeo, *995*, 998, 1001, *1040*
retroinguinal, **710**, *711*
compartimento
muscular, **710**
vascular, **710**

retromamario, **317**, *317*, 324
retropúbico, **572**, *573*, *592*, 593, *601*, *603*
retrorrectal, **572**, *573*, *574*, **575**
subaracnoideo, *73*, *93*, *105*, *129*, *133*, *134*, 138, *138*, **873**, *888*, 889, *898*, *1070*
cerebral, *888*
desarrollo, **137–138**
espinal, *888*
subcostal, **293**
subhepático, 492, *492*
subinguinal, *424*, **425**
supraesternal, *995*, 996, *1009*, 1014, *1040*
tenar, *243*, **243**
vesicocervical, *574*
vesicovaginal, *574*
Esperma, **432**
Espermatocele, *437*, **437**
Espermatogénesis, **429**
Espermatozoides, 431
Espículas, **20**
Espina (ósea), **21**
de la escápula, *144*, **145**, 178
del esfenoides, *925*, *927*, *960*
ilíaca
anterior
inferior, *556*
superior, *405*, *406*, *412*, *416*, *424*, *432*, 433, *448*, *555*, *556*, *558*
posterior
inferior, *556*
superior, 85, *119–120*, 555, *556*
isquiática, *556*, *559*, *567*, *631*
nasal
anterior, *831–832*
posterior, **838**, *839*, *843*, *944*
suprameática, *925*
troclear, *897*
bífida
oculta, 94
quística, 95
isquiática, **672**
Espiración, *301*
Esplenectomía, **505**
Esplenomegalia, **505**
Esplenoportografía, **506**
Espolón calcáneo, 783
Espondilólisis, 90, 110, 563–564, *564*
Espondilolistesis, 110, 563–564, *564*
Espondilosis, 94, 139
Esqueleto
apendicular, 19, 558
inferior, *144*
superior, **143**
axial, 18, 72, 142, **558**
de la nariz externa, **963**, 973
fibroso
del corazón, **357**, *358*

funciones, 358
laríngeo, **1032**, *1033*
torácico, 291, *292*
anatomía superficial, **318–323**
costillas, **293**, *294*
Estasis venosa, 699
Estenosis, 375
arteria carótida interna, **871**
del acueducto, 894, *894*
espinal, **90–91**
lumbar, **90–91**, *92*
valva
aórtica, **374–375**
pulmonar, **374–375**
Esterilización
femenina, **618–619**
histeroscópica, **618–619**
masculina, **608**
tubárica, **619**
abdominal abierta, 618
laparoscópica, 618
Esternón, *296*, **296**, *297*, *317*, 1014
anomalías, **304**
biopsia a través del, **304**
cuerpo, *292*, 297, 321, *321*, *323*, *349*
fractura, 303
hendido, 304
imágenes generales, *19*, *296*, *297*
manubrio, 143, *150*, *292*, *296*, **297**, *299*, *312*, 318, *339*, *349*, *995*, *1023*, *1059*
proceso xifoideo, *296*, **297**
superficies, 143, 319
Esternotomía media, **303**
Estómago, *405*, **452**
anatomía superficial, 453–454, *454*
antro pilórico, *68*
arterias, 456, *458*
carcinoma, **479**
cuerpo, **453**, *455*
curvaturas, **454**, *454–455*
desplazamiento, 477
dolor visceral referido, **480**
fondo, *451*, 452, 453, **453**, *551*
gastrectomía, **479**
imagen radiográfica, *68*
inervación parasimpática, 456
interior, **454**
lecho, **455**, *457*
nervios, *453*
partes, 453–454, *455*
píloro, *405*, 406, *448*, *456*, 488, *510*
piloroespasmo, **478**
pliegues, *68*
relaciones, **454**–456
sistema linfático, 456, *460*
tomografía computarizada, *550*

úlceras, **479**–480
vasos sanguíneos, 454
venas, 456, *459*
Estrecho
pélvico, 555, **556**, 557t, *566*, *631*
torácico, 298
Estrías, 15, *15*
gravídicas, 15, *15*
olfatorias, **1069**, *1070*
Estribo, 977–979, 978, **980**
Estridor inspiratorio, 1091
Eversión, *10*, **11**
Exoftalmos, 884, 916, 917
Expansión extensor, **224**, *781*
Exploración
digital
de la vagina, **623**
del recto, 608
física, 3
instrumentos utilizados, 3
muscular, 34–35
por otoscopia, 986, **986**
Expresiones faciales, 852, *856*, 931t
Extensión, **8**, *9*
de la rodilla, 802t
corto
de los dedos, *748*, *751*, 752, 752t, **773**, 781
del pulgar, *196*, *221*, 222t, *223*, *224*, **227**, *246*, *250*, *253*, *748*, *751*, **773**
de los dedos, *225*, *196*, *221*, 221t, *223*, **224**, 226, *253*
del índice, *196*, *221*, 221t, *223*, **227**, *253*
del meñique, *196*, *221*, 221t, *223*, *224*, **226**, *246*, *253*, *261*
largo del pulgar, *196*, *221*, 222t, *223*, *224*, **227**, *246*, *253*, *747*, **749**, 750t, *752*, 752t, *781*
ulnar del carpo, *196*, *221*, 221t, *223*, *224*, **226**, *246*, *248*, *253*
Extravasación
de la orina, **643–644**
urinaria, **643–644**
Eyaculación, 651, **653**

F

Fabela, **765**
Faceta/s, **21**
articular
fibular, **678–679**
vertebral/es
inferior, *74*, *79*, *84*, *295*, 296
superior, *20*, *74*, *79*, *84*, *295*, 296
costal, **78**
superior, *20*
de la clavícula, *145*
de la patela, *798*
del cartílago tiroides, *1036*
Falange/s
de la mano
fracturas, 157
imágenes generales, 20

isquemia, 259–260
del pie, *682*, *768*
imágenes generales, *20*
distal, *144*, *281*
media, *281*
proximal, *144*, *281*
Falce (hoz)
del cerebro, *852*, **875**, *876*
inguinal, *413*, **425**, *426*
Faringe, **1041–1047**
arterias, 1047
músculos, 1045, 1046t, 1047
partes, 1041, 1043–1047
venas, 1047
Fascia (con denominación)
alar, *995*
antebraquial, **158**, *160*, *211*, *217*
axilar, **153**, **158**, *159*, *177*, 183, *184*
braquial, **153**, **158**, *207*, *217*
bucofaríngeo, 995, **997**, *1040*, *1043*, 1045
cervical, 923
profunda, 923, *995*, **996**, *1002*, 1045
clavipectoral, **158**, *159*, *188*, 310
cremastérica, **429**, 430t
cribiforme, **691**
crural, 691, 692
dartos, *414*, **430**, 430t, *634*, **635**
de la fosa poplítea, **743**–744
de la pared anterolateral del abdomen
(Camper), 408, *409*, 430t
(de Scarpa), 408, *634*
de revestimiento, **16**, *17*, 408, *995*, **996**
deltoides, **158**, *159*
diafragma pélvico, 573
dorsal, *244*
endoabdominal, **408**
endotorácica, **310**, 327, *328*, 997
espermática
externa, *426*, *650*
interna, *426*, *431*, *597*
faringobasilar, **1044**, *1044–1045*
frenicopleural, **327**, *328*
glútea, *116*
hipotenar, *217*, *233*
ilíaca, 545, *574*
iliacosubfascial, 545
iliopsoas, *597*
inferior del diafragma pélvico, 636
infraespinosa, **158**
lata, *426*, 691, **691**, *692*
obturatriz, **565**, *567*, *574*, *630*, *634*
orbitaria, 899
palmar, 159, *217*, 241, *243*
contractura de Dupuytren, 258–259
pectínea, *790*

pectoral, **158**, *159*, *160*, *310*, **310**, 317, *317*
pélvica, **572–575**
arco tendinoso, *574*
endopélvica, **572–575**, *573*
membranosa, **572**
parietal, **572**, *573*
visceral, **572**, *573*, *614*
perineal, *634*, **635**
profunda (de Gallaudet), *634*
superficial, *649*
(de Colles), 408, *414*, 431, *634*, 635
periureteral, **515**
plantar, **769**, *770*
presacra, *574*
pretraqueal, **996–997**, *1008–1009*
prevertebral, *995*, **997**, *1025*, *1029*, *1040*, *1043*, *1050*
profunda, **16**, *17*, 41, *237*, 303
de la pierna, *751*, 760
de pie, **769**
del antebrazo, *237*
del miembro inferior, 691, *692*
del muslo, 691
del pene (Buck), **647**, *648*
psoas, *515*, *516*, *538*, *574*, *577*
rectal, *634*
rectosacra, *574*
renal, 515, *516*, *538*
subserosa, **17**
superficial, *12*, 13, 691, *692*
supraespinosa, **158**
temporal, *853*, *926*, *933*, *970*
tenar, *217*, *233*
toracolumbar, *116*, *117*, 118, 409, *516*, **537**, *538*
transversal, *116*, *409*, **409**, *411*, *412*, *414*, 415, 417, *423*, *426*, 537, *538*, 570
uterovaginal, *634*
vesical, *574*
Fascia (de las regiones)
de la palma de la mano, 241
de la pared abdominal
anterolateral, **408–409**
posterior, *538*, **539–540**
de la pared torácica, **307**, **310**
del cuello, **994**–997
del elevador del ano, *569*
del miembro
inferior, 691, *692*
superior, 158–160
del pie, 769
Fascia (en general), **16**, *17*
fusión, **441**
Fascículos, *49*
Fasciotomía, 699
Fascitis plantar, **783**
Fase
de balanceo, **701**

de bipedestación, **701**
oscilatoria, **703**
Fauces, *943*, **943**
FC. *V.* Fibular corto
FCD. *V.* Flexor corto del dedo
FCP. *V.* Flexor corto del pulgar
Fémur, *662*, **674**, *675*, 676
anatomía superficial, **676**–678
ángulo de inclinación, **674**, *675*
cabeza, *25*–*26*, *558*, *670*, *674*, **674**, *675*, 678
epífisis dislocada, **685**
fracturas, **818**–819
irrigación sanguínea, *791*
ligamento, **789**
necrosis
avascular, 819
en niños, 819
eje, *670*, *675*, **676**, 679
fracturas, **685**
proximal, 674
trocánter mayor, *20*
Fibra/s
aferente (sensitiva), **49**
visceral
general, 55
pelvis, **587–588**
colágeno en la dermis, 13, *13*
del sistema nervioso autónomo, **57**
eferentes, 49
somática general, **55**
intercrural, *412*, *424*, **425**, *426*
motora, 49
braquial, 1062
de los nervios craneales, 1062
simpática, *56*
somática, 55, 1062
muscular, 30
nervio glosofaríngeo, **1079–1082**
nerviosa
craneal, 1069
periférica, 46, 48, *49*
parasimpática, *528*
presinápticas, 608
postsináptica, 372
presináptica, 372
parasimpática, 608
simpática, 608
Purkinje, 371
sensitivas, 49
de los nervios craneales, 1062
especial, 55
general, **53**, **55**
simpática, *528*
postsinápticas, 59
presinápticas, 58, 608

somáticas, 53, 55
visceral, 55
aferente, 65
motora, 55
sensitiva, 55
zonular, *903*, **905**, *915*
Fibrilación, **380**
atrial, 380
ventricular, 380
Fibrina, 446
Fíbula, *17*, 678, *679*, **680**
anatomía superficial, *680*, 680–681
eje, **680**
fracturas, **687**
funciones, 678–679
maléolo lateral, *20*
Fijador, **34**
Filtrum, **868**, *937*
terminal, *93*, *129*, **130**, *131*, *138*
Fimbria ovárica, **611**
Fimosis, **654–655**
Fístula
arteriovenosa, 884
branquial, 1057, *1058*
broncopulmonar, 341
colecistoentérica, **512**
perineal, 642
rectovaginal, 624
traqueoesofágica, 1058
uretrovaginal, 624, *624*
vaginal, **623–624**, *624*
vesicovaginal, *624*
Fisura
anal, **644–645**
cerebral longitudinal, **875**, **886**, *1063*
horizontal de los pulmones, *331*, **333**, 340
oblicua de los pulmones, 329, 331–332, **333**, 340
oral, **854**, **936**
orbital, *925*
inferior, 899, *960*, *1073*
superior, 857, *891*, *899*, *910*, *1062*, *1073*
palpebral, **857**, **867**, *898*, 899, 917
petroescamosa, *1080*
petrooccipital, *837*
pterigomaxilar, *960*
sagital
derecha, **494**
izquierda, **494**
timpanomastoidea, *925*
FLD. *V.* Flexor largo de los dedos
Flexión, **8**, *9*, *10*
de la columna vertebral, 102
de la rodilla, 802t
lateral, **11**
plantar, **8**, **755**, 766

Flexor
  corto
    de los dedos, *752*, *771*, 771t, *772*, *774*, *775*, *807*
    del dedo meñique, 247t, *248*, **248**
    del pulgar, 245, **247**, 247t
  del dedo meñique, *682*, *771*, *772*, 772t, *775*
  hallucis brevis, *752*, *772*, 772t, *774*, *775*
  largo
    de los dedos, *682*, *747*, *752*, 752t, 756t, *757*, 757t, *758*, **760**, *771*, 771t, *775*, *809*
    del dedo gordo, 682, 752, 752t, *757*, 757t, *758*, **760**, *809*
    del pulgar, *195*, *216*, *218*, 219t, 220, *228*, *233*, *246*, *248*, *250*, *253*
  profundo de los dedos, *195*, *196*, *216*, *218*, 219t, **220**, *225*, *228*, *246*, *248*, *250*, *253*, *261*
  radial del carpo, *195*, *207*, *216*, *217*, *218*, 218t, **219**, *228*, *233*, *235*, *246*, *248*, *250*, *253*, *261*, *279*, *286*
  superficial de los dedos, 248, *195*, *216*, *218*, 218t, **220**, *228*, *233*, *245*, *246*, *250*, *253*, *261*
  ulnar del carpo, *196*, *216*, *218*, 218t, **220**, *228*, *233*, *235*, *245*, *248*, *253*, *286*
Flexura
  anorrectal del canal anal, **597**
  cólica, 552
    derecha (hepática), *443*, *461*, *470*, 472, 474, *475*, *482*
    izquierda (esplénica), *443*, *454*, *461*, *470*, **472**, 474, *482*, *528*, *1084*
  duodenoyeyunal, **461**, *461*, **461**, *462*, *463*
  esplénica. *V.* Flexura cólica derecha
  hepática. *V.* Flexura cólica izquierda
  lateral, del recto, **597**
  sacra del recto, *597*, **597**
FLP. *V.* Flexor largo del pulgar
Flujo de salida
  parasimpático
    craneal, **62**
    sacro, **62**
  sacro parasimpático, 62
Fluoroscopio, 380
Folículos pilosos, 12, *12*, 36
Fondo
  de la vejiga urinaria, *592*, **593**
  del bulbo ocular, *903*
  del estómago, **453**, *551*
  del útero, *610*, **612**, *664*
Fontanela
  anterior, 27, *848*, **848**
  esfenoidal, *848*, **849**
  mastoidea, *848*, **849**
  posterior, *848*, **849**
Foramen (con denominación)
  alveolar, posterior superior, *925*, *960*
  apical, **940**, *942*
  ciático
    mayor, 560, *560*, 566, 568t, **721**
    menor, 560, *560*, 581, **721**
  ciego, *948*, *1041*, *1051*
  cigomaticofacial, *834*, **836**
  cribroso, 842t
  epiploico. *V.* Foramen omental
  esfenopalatina, *925*, *960*
  espinoso, 878, *925*, *960*

esternal, 304
estilomastoideo, *839*, **841**
etmoidal
anterior, *897*
posterior, *897*
infraorbitario, **836**, *897*
interventricular, *887*, *888*
intervertebral, **74**, *74–75*, *105*, *133*
magno, *880*, *960*, *1080*, *1085*
mandibular, **935**, *939*
mastoideo, *839*, 842t
obturatriz, 20, 555, *556*, 557t
omental, **443**, *445*, *455*, *482*
óptico, *891*
oval, **360**, 861, *925*, *960*
palatino
mayor, 942, *944*
menor, 942, *944*
parietal, *837*, **838**, *838*
rasgado, 839, 842t, **844**, *891*
redondo, 842t, *843*, **843**, 861, 959, *961*
sacro, 83, *93*
anterior, *131*
posterior, *84*
supraorbitario, *832*, **836**
transversal (transverso), **76**, 87, *992*
vertebral, **74**, *77*, 80t, *82*, *92*
yugular, *837*, *839*, 842t, *1062*, 1079, *1082*, *1085*
Foramen (en general) nutricio, *21*, 22, **680**
nutricio, **22, 680**
obturador, **674**
Fórnix, *887*
conjuntival
inferior, **899**
superior, *898*, **899**
lateral, *610*, 615
posterior, **615**
vaginal
lateral, 610, 615
posterior, 612, **615**
Fosa, 21
acetabular, **674**
cerebelar, *843*, **844**
coronoide, 147
craneal
anterior, **841**, 842t
media, **841**, 842t, *843*, 844, *891*
posterior, 842t, **844**
cubital, 207, 208
anatomía superficial, 209, *211*, *234*, 234–235, *235*
contenidos, 209
límites, 209
punción venosa, 214, *214*
sección transversal, *217*
de la glándula lagrimal, **899**

de la vesícula biliar, **494**
del olécranon, *146*, **147**
epigástrica, 303, **321**, *432*
escafoides, *840*
hipofisaria, *840*, *843*, *878*
ilíaca, *539*, *556*
iliacosubfascial, **545**
incisiva, 942, 944, *944*
infraclavicular, **176**, *177*
infraespinosa, *145*, **145**
infratemporal, **924**, *925*
inguinal
  lateral, *423*, **424**
  medial, *423*, **424**
intercondilar, *671*, *675*, **676**, **679**, 795, *796*
interpeduncular, 889
intrabulbar, **646**
isquioanal, *569*, *573*, 581, *590*, *630*, *634*, **637–638**, *663*, *665*
mandibular, *927*
navicular, *592*, **646**
oval, *360*, **360**, *363*
paraduodenal, 481
pararrectal, **570**, 597, *597*
paravesical, *597*
piriforme, *1035*, *1041*, **1045**, *1054*
poplítea, 742–746, *743*
  abscesos y tumores, 763
  aneurisma y hemorragia, 763–764
  arterias, **745**
  atrapamiento del nervio fibular
    profundo, 765
    superficial, 765
  bursitis calcánea, 766
  contención, 764
  contenido, 742–746
  del soleo accesorio, 767, *767*
  distensión del
    gastrocnemio, 766
    tibial anterior, 764
  estructuras neurovasculares, 744–746, *745*, *746*
  evolución del pie humano, 764
  fabela en el gastrocnemio, 765
  fascia, **743**
  flexión plantar, ausencia, 766
  lesión del
    nervio tibial, 764
    pie caído, 764–765
  músculos fibulares, 764
  nervio fibular común, 764–765
  nervios, 746
  nódulos linfáticos, **746**
  pulso, 763
    tibial posterior, 767
  quistes, 824, *824*
  reflejo del tendón calcáneo, 766

retorno venoso de la pierna, 766–767
rotura del tendón calcáneo, 766
tendinitis calcánea, 765–766
venas, **746**
pterigoidea, *840*
pterigopalatina, 861, *925*, **959**–962
abordaje transantral, **962**
contenido, **959**, *961*
de la arteria maxilar, **959**
radial, *147*, **147**, *272*
subescapular, **145**
supinadora, **147**
supraclavicular, *339*, **339**, 1001, *1015*
mayor, 1016
menor, *999*, 999t, 1014
supraespinosa, 144, **145**
supravesical, *423*, **424**, **570**, *592*
temporal, *832*, *834*, **837**, **924**, *925*
tonsilar, *1042*
triangular del antihélix, 975
trocantérea, *675*, **676**, *708*, *726*
Fóvea
central, **905**
pterigoidea, *927*, *956*
Foveola granular, **875**
FPD. *V.* Flexor profundo de los dedos
Fracturas
aplastamiento, 109
avulsión, 154, 717
calcáneas, 688, *689*
clavícula, 153–154
compresión, 109
compuesta, *685*, *686*
con depresión, 847
conminuta, 155, 303
costal, **302**
de Colles, 155
de Jefferson, 90
de la base de cráneo, 884
de la cadera, **684**
de la escápula, 154
de la muñeca, 156, 287, 288
de la ulna, 155–156
de las falanges, 157
de los huesos sesamoideos, 689, *690*
de Pott, **825**
del ahorcado, **90**, *92*, *110*
del atlas, **90**
del axis, **90**, 92
del bailarín, 688
del boxeador, 157
del calcáneo, 688, 689
del cuello
del talus, 688, *689*
femoral, 818–819

del diente, 112, *112*
del escafoides, 156
del ganchoso, 157
del hueso
hioides, **994**
temporal, **871**
del húmero, 154–155
del maléolo
lateral, 687
medial, 687
del olécranon, 236, *236*
del pterión, **882**–883
del radio, 155–156
diagonal, 686, *686*
en rama verde, 23, 155
estallido, 90
esternal, **303**
femoral, 685, *686*
fibular, 687, *687*
impactada, 154
intercondilar, 154
Le Fort I, **846**, *846*
Le Fort II, **846**, *846*
Le Fort III, **846**, *846*
mandibular, 846
maxilar, 846
metacarpiana, 157
metatarsiana, 688–689, *689*
nasal, **971**
orbitaria, **917**
patelar, 717, 717–718
pélvica, 562, *563*
placa epifisaria, 687
por avulsión, 717
por estrés, **686**
reducción, 23
tibial/es, **685–686**, *686*
transversa, *686*
vertebral, **109–112**, 111
Frémitos, 375
Frenectomía, **958**
Frenillo
de la lengua, **948**
de los labios menores, *656*
del clítoris, *656*
del diafragma, **533**
del pene, **647**, **648**
del prepucio, *648*, **649**
labial, *938*, **954**
Frenulectomía, *954*
Frote
pericárdico, **354**
pleural, 342
FSD. *V.* Flexor superficial de los dedos
Fuerza motriz, 34

Funículo espermático
(cordón espermático), *412*, 425, *426*, **428**–430, 431, *603*, *663*
hidrocele, **434**, *436*
torsión, 435–436

G

Gancho del hueso ganchoso, *149*, **150**, *156*, *233*, *261*, *281*
Ganglio/s, **49**
aorticorrenal, *522*, *528*, 529t
celíaco, *460*, 468, *500*, *515*, *522*, 529t, **530**, *1084*
cervical
inferior, *1025*
medial, *339*, *1025*
superior, 901, *1025*
cervicotorácico, 339, **1026**, *1029*
bloqueo, 1026
ciliar, *910*, **912**, *1068*, 1068t
del sistema nervioso autónomo, **57**
espinal, *125*, 125t, *131*, *134*, 468, *599*, *617*
espiral, *984*, **1079**
estelar, *339*, *1029*
geniculado, *962*, **1077**, *1078*
impar, 58
inferior
del nervio glosofaríngeo, **1079**, *1082*
del nervio vago, **1083**
mesentérico
inferior, *475*, 529t, **530**, *594*
superior, *460*, **468**, *475*, *500*, *522*, *1084*
ótico, *858*, **924**, 929, 936, *1068*, 1068t, *1081*
parasimpático
craneal, *1068*, 1068t
intrínseco, 530
paravertebral, **58**
prevertebral, **58**
pterigopalatino, *858*, *947*, *961*, 979, *1068*, 1068t, 1077, *1078*
retiniano, **1070**
semilunar. *V.* Ganglio trigémino
sensitiva espinal, *191*
simpático, *309*, 388–389, *460*, 468, *522*, *584*
aberrante, *1023*
cervical, 1029, *1029*
inferior, *1029*, *1044*
medio, *1029*, *1044*
superior, 960, **1026**, *1044*
cervicotorácico, *1023*
paravertebral, 338, 540
prevertebral, 530
torácico, 339
submandibular, *953*, *1007*, *1068*, 1068t, 1077, *1078*
superior
del nervio glosofaríngeo, **1079**, *1082*
del nervio vago, 1083
trigémino, *858*, *927*, *939*, *1064*, **1073**, *1081*
infección por herpes zóster, **870**

vagal, inferior, **1039**
vestibular, *984*, **984**, **1079**
Gangrena, 42
Gastrectomía, 479
Gastrocnemio, **757**
Gastroenterología, 3
Gastroscopia, 479
Genitales. *V*. Órganos genitales
Genu
valgum, 820, 820
varum, 820, 820
Ginecología, 4
Ginecomastia, **326**
Gingivitis, **954**
Giro
postcentral, *887*
precentral, *887*
Glabela, *867*
Glande
del clítoris, *656–657*, *658*, **658**
del pene, *592*, 647, *648*, **648**
Glándula/s
adrenal. *V*. Glándula suprarrenal
areolar, 323
bulbouretral (de Cowper), *596*, *603*, **607**, *632*, 635, 646
ciliar, *898*, **900**
de Littré, 646
del tarso, *898*, **899**, 916
hipófisis, *969*
tumores, 883
lagrimal, *860*, **900**, *966*, *1078*
mamaria, *317*, **317**
olfatoria, **1069**
palatina, **943**, *947*
paratiroidea, 1029
adenoma, 1053–1054
arterias, 1029–1030
derecha, *1028*
extirpación inadvertida, 1053–1054
inferior, **1029**, *1031*, *1045*
izquierda, *1028*
nervios, *1031*
superior, **1029**, *1031*, *1045*
parauretral, 595, **658**
parótida, *862*, **922–923**, *945*, 951, *952*, *953*, *1081*
abscesos, *933*
accesoria, **935**
bloqueo, **935**
inervación, **923–924**, *924*
infección, **934**
nervios, 923–924
sialografía, **934–935**
próstata, 604
hipertrofia, **608–609**
irrigación arterial, 607

lóbulos, **606**
salivales, **951**, *953*, 953–954
sebáceas
de la piel, 13, *13*
mamarias (areolar), **318**
quistes, 918
seminal, 572, *573*, **604**, *663*
sublingual, 951, *951*, *952*, *970*, *1078*
submandibular, 923, 923, *952*, 953–954, *1007*, 1008, 1016, *1045*, *1078*
sudor, 13
suprarrenal, **519**
arterias, **521–522**
derecho, *448*, *489*, *515*, *521*
izquierda, *448*, *457*, *489*, *515*, *590*
nervios, **522–523**
sistema linfático, *522*, **522**
venas, **521–522**
tiroidea, *992*, **1027**, *1028*, *1041*, *1044*, 1048–1049, *1049*
arterias, **1027**
hipertrofia, 1052
istmo, 1048
lingual, 1030
lóbulo piramidal, 1030
sistema linfático, 1029, *1030*
tejido glandular accesorio, 1030, **1051–1052**
venas, 1029
vestibular, **658**
Glotis, **1034**
verdadera, **1032**, *1033–1036*
Glúteos
mayor, 724, 724–725
medio, **725**
menor, **725**
Gomosis, **942**
Gracilis, *709*, **709**
trasplante, 718
Grandes arterias
transposición, 355
variaciones, 396–397
Grandes vasos
anatomía superficial, **382–385**
angiografía por resonancia magnética, *403*
Granulaciones, aracnoides, *874*, **875**, *888*, **889**
Grasa
axilar, 183, *184*
en el espacio epidural, *73*, *107*
epidural, **130**
extradural, *105*, *107*
intraconal, *898*
orbitaria, **899**
paranéfrica, **515**
pararrenal, *538*
perinéfrica, **515**
perirrenal, 515, *538*, *551*
retropúbica, *662*

Gubernáculo
femenino, **427**
masculino, **427**
ovárico, 613
superior, *428*

H

Hallux valgus, 825–826
Haustras, **468**, *470*
Haz
atrioventricular, *358*, *367*, *370*, **370**
rama derecha, 363
derecho, **371**
izquierdo, **371**
Helicobacter pylori, **479–480**
Hélix, **974**, *975*
Hematocele, 435, **435**, *436*
Hematoma
auricular, 986
de las falanges, 157
epidural, 884, *885*
extradural, 884, *885*
muslo, 717
subdural, 132, 884–885
tortícolis, 1016–1017
Hemianopsia, *1088*
bitemporal, 1088, *1088*
Hemicarillas, *295*, 296
Hemidiafragma, 537
Hemisacralización, 93
Hemisferio cerebral, 875, **886**, *887*
Hemoneumotórax, 341
Hemopericardio, 354
Hemoptisis, **345**
Hemorragia
cámara anterior del ojo, **920**
intraperitoneal, 505
poplítea, 763–764
subaracnoidea, 885, *885*
subconjuntival, **918**
Hemorroides, **645**
Hemotórax, *341*, **341**
Hendidura, **21**
acetabular, **674**
angular, *455*
bucal, *954*, **954**
cardíaca, *328*, 330, 330, *332*, *405*
cardias, *450*, *455*
ciática
mayor, **672**
menor, 672
clavicular, *296*, **297**, *299*
costal, *296*, **297**
del esternón, 304, 321
fibular, **680**

glútea, *665*
interaritenoidea, *1041*, *1054*
interglútea, *85*, **85**, 124, *631*, *663*
intermamaria, *320*, **321**, *323*
intertrágica, *975*
mandibular, *925*, *956*
natal. *V.* Hendidura interglútea
paladar, *957*, **957**
pudenda, **657**
sacra superior, *84*
sacrococcígea, *84*
supinador, **147**
supraescapular, *145*, **146**
supraesternal, *296*, **297**
supraorbitario, *897*
tentorial, *878*
tiroidea
inferior, **1032**
superior, **1032**
troclear, 147, *272*, *275*
ulnar, **148**
vertebral
inferior, **74**, *74*
superior, **74**, *74*
vestibular **1036**
yugular, *296*, **297**, *299*, 319, *321–322*, 1014, *1015*, *1017*
Hepatomegalia, **508–509**
Heridas
arco palmar, 262
hemorrágicas en pie, 784
piel cabelluda, **868**
planta del pie, 784
Hernia, 419
abdominal, 419
de hiato, 477, 545
deslizamiento, *460*, 477
paraesofágica, *460*, 477
de Spigel, 419
del conducto peritoneo vaginal (de Nuck), 434
diafragmática, 302, **545**
congénita, **545**
epigástrica, 419
femoral, 720, *720*
incisional, **421**
inguinal, **424–425**
directa, 434, *435*
indirecta, 434, *435*
paraduodenal, **481**
supravesical externa, **424**
umbilical, 419
Herniación tentorial, *877*
Herpes, 315–316
zóster, **315–316**, *316*, **870**
Hiato
aductor, *708*, **709**, *714–715*, 753, 753t, *794*

aórtico, **388**, 522, 534, *534*, *536*, **536**, *540*
del aductor, **709**
esofágico, **387**, 389, 452, 534, *534*, **536**, *536*, **536**, *540*
sacro, **83**, *85*, **85**, *93*, *134*
safeno, **691**, 710
semilunar, *965*, *970*
urogenital, *567*, **568**, *569*, *632*
Hidrocefalia, 894, *894*, 895
Hidrocele, **434**, *435*
Hidrotórax, **341**
Hígado
área desnuda, *492*, **493**
arterias, 498
biopsia, **510**
cirrosis, 476, **509**–510, 645
derecho, **495**
ecografía, *549*
estimulación
parasimpática, 64t
simpática, 64t
flujo
biliar, *499*
sanguíneo, 504
funciones, 491
inervación, **498**, *500*, 500–501
izquierdo, **495**
lobectomía, 508
lóbulos, *493*, *494*, **494**, *518*, *552*
nervios, 500, *502*
peso, 491
rotura, **508**
segmentectomía, 498, **507**–508
sistema linfático, **498**, *500*, 500–501
subdivisiones, **495**, 497t, 498
superficies
diafragmática, *443*, 493, *493*
visceral, *443*, **494**
tomografía computarizada, 550
vasos sanguíneos, **498**
venas, 498
Hilio
de los pulmones, *332*, **333**
esplénico, **487**, *487*
renal, *516*, **517**, *518*
Himen, **658**
Hip
contusiones, 717
región, **667**
Hiperacusia, 987
Hiperdontia, **955**
Hiperemia conjuntival, **918**
Hiperextensión, **8**
Hiperplasia, 36
Hipertensión, 40
portal, 476, 510, **512**, 645

Hipertrofia, 23
compensatoria, 36
de los huesos, 23
de los músculos, 35
del miocardio, 36
del músculo liso, 36
Hipo, **544**
Hipospadia, **654**
Hipotálamo, *887*
Hipótesis de Starling, 41
Histerectomía, 570, 588, 622–623, *623*
Histerosalpingografía, 445, **618**
Histeroscopia, 618
Hombro, articulaciones. *V.* Articulación/es glenohumeral
Homeostático, 64
Hormonas, **4**
parathormona, 1027
tiroidea, 1027
Huellas dactilares, 258
Huesecillos del oído, *974*, 975, **977**, *977*, *978*, **979**–981
Hueso
cigomático, *831*–*835*, **836**, *900*, *925*
de la cadera, **671**–672
derecho, 334
en niños, 335, 555
fracturas, 684
fusión puberal, 555
ilion, 334, 335, *336*
imagen por resonancia magnética, *551*
isquion, 334, 355
cuerpo, 555
izquierdo, 354
lesiones, 684, *684*
partes, *672*
posición anatómica, *673*, 674
pubis, 334, 335, 656
esfenoides, *831*–*832*, **840**
esponjoso, 20, *20*
etmoides, **899**
frontal, *900*
ganchoso, 149, **150**, 152, 160, 261, 277
fractura, 157
grande, *149*, **150**, *261*, *277*
hioides, *858*, *930*, 950t, *991*, **993**, *1007*, *1014*, *1033*, *1042*, 1048
fractura, 994
lagrimal, *897*
nasal, *831*–*832*
occipital, *125*, 125t, *127*, *877*, *995*, *1041*
palatino, 942, 944, 959, 960, 1042
parietal, 877
piramidal, *149*, **149**, *156*, *261*, *277*, 279
temporal
fracturas, **871**
parte escamosa, *877*, *977*, *1080*
parte petrosa, *877*, *977*, *1080*

trígono, **689**, *690*
Hueso/s (de las regiones)
de la articulación de la rodilla, *793*
de la cintura pélvica, **554–558**
de la mano, 148–151, 241, *277*
de la muñeca, 148–151, *277*
del antebrazo, 147–148
del cuello, **991–993**
del miembro inferior, *668*, **668**–684, 670
anatomía superficial, **676–678**
estructura, 670, **670**, *671*
del miembro superior, 143–157
del pie, **681–683**
de la cadera, **671**–672, *672*
derecho, 554
en lactantes, 555
en niños, 555
fusión puberal, 555
izquierdo, 554
del carpo, *144*, *216*
del tarso, 20
esfenoide, *831–832*, **840**
etmoideo, **899**
fémur, **674**, *675*, 676–678, *677*, 685
fíbula, *679*, **680**, 687
frontal, **835**
hioideo, *19*, *858*, *948*, *950*, *953*, *991*, *993*, *1007*, *1014*, 1033, *1042*, 1048
fractura, 994
ilion, **672**, *673*, 674
lagrimal, *897*
occipital, *125*, 125t, *127*, 127t, *877*, *995*, *1041*
palatino, *944*, 959, *960*, *1042*
parietal, *877*
patelar, *678*, **678**
púbico, *664*
sesamoideo, 20, 249, *682*, *683*, *760*, *774*, *814*
fractura, **689**
imágenes generales, *19*
pie, **681**, *682*, *683*, 683–684
temporal
fractura, **871**
parte
escamosa, *877*, *977*, *1080*
petrosa, *877*, *977*, *1080*
tibia, 20, **678**–680, *679*, 685, *686*
anatomía superficial, **680–681**
borde, *679*, **679**, 763
cigomático, *925*
derecho, *679*
eje, *679*, **679**, 763
fracturas, **685–687**
funciones, 678–679
imágenes generales, *17*
Hueso/s (denominación). *V. también* Huesos específicos
Hueso/s (en general)

accesorios, 22–23
atrofia, 23
cadera, **671**–672, *672*
clasificación, 19–20
compacto, 19, *20*
corto, 20
crecimiento, 24
del jinete, 23
desarrollo, 21–22
esponjoso, 20, *20*, *75*
función, 19–20
heterotópico, 23
hipertrofia, 23
inervación, 22
injerto, 687–688, *688*
irregular, 23
largo, 20, *21*, 22
límites, *20*, 20–21
neumatizados, **833**
osteoporótico, 23
plano, 20
relacionados con la edad en, 19
remodelación, 23
sesamoideo, 20, 249, *682*, *683*, *760*, *774*, *814*, *817*
fractura, **689**
supernumerario, 22–23
sutural, 23
traumatismo en, 23
vascularización, 22, *22*
Húmero, *144*, **146**–147
cabeza, *20*
cresta radial, *20*
desarrollo, 21–22
extremo distal, 146
fracturas, 154–155, *155*
imágenes generales, *19*
tróclea, *20*
Humor
acuoso, *903*, **905**, *915*
vítreo, *903*, **906**
Hunter, William, 3

I

Ictericia, 507, 512
Ictus, **374**, 1019
hemorrágico, 895
isquémico, 895
Íleon, *442*, *448*, 461, *461*, **465**, 468, 482
características, 466t
divertículo, 482, **483**
cálculos biliares, 512
proximal, *466*
terminal, *466*, 471
Ileostomía, **484**
Ilíaco, **705**

Ilion, 334, **335**, *336*, 554–555, *556*, *662*, **672**
acetábulo, **674**
foramen obturado, **674**
imagen por resonancia magnética, *551*
isquion, **672**
pubis, **674**
Iliopsoas, **705**–706
Imagen
de medicina nuclear, 70
por tomografía computarizada, *67*, 67–68, *69*
radiografía convencional, *66*, 66–67, *67*
ultrasonografía, 68, *69*
Implantes dentales, **956**, *957*
Impotencia, **655**
Impresión cardíaca, *332*, 333
Impulsos nociceptivos, 339
Incisiones
alternante (separación muscular), 421, 483
alto riesgo, **421**
de Pfannenstiel, *421*
facial, **868**
inguinal, 421
línea media, 420
longitudinal, **420**–421
mediana, 420
paramediana, 420–421
pararrectal, 421
suprapúbica, 421
transversa, **421**
Incisura
angular, *455*
isquiática
mayor, 555, *556*, 557t
menor, 555, *556*
troclear, 147, *272*, *275*
ulnar, **148**
Incontinencia anorrectal (fecal), **645**
Inervación. *V. también* Nervio/s
de la duramadre, **132**
de la lengua, **949**
de la muñeca, 278
de la pelvis, **587–588**
de la piel, 13, 52
de la rodilla, 801
de la uretra, 594, **594**
de la vagina, **616–618**
de la vejiga, *594*, **594–595**
de los dientes, *939*
de los ovarios, **611**
de los uréteres, **590–591**
del corazón, 371–372
del hígado, **498**, *500*, 500–501
del hueso, 22
del pene, **650–651**
del periostio, *105*

del recto, **598**, *599*
del útero, **616–618**
Infarto, 41–42
cerebral, 896
cortical agudo, 896
miocárdico, 354, **377**
pulmonar, 345
Infecciones
compartimentos de la pierna, 764
de la piel cabelluda, **868**
del párpado, 918
del pie, 783
en el cuello, 998
en la glándula parótida, **934**
herpes zóster, **315–316**, *316*, **870**
Infundíbulo
cerebral, *881*, *1063–1064*
de la glándula hipófisis, *1064*
de las tubas uterinas, **611**
etmoidal, **966**, *966*, 968
Infusión intraósea, 688, *688*
Inión, **838**
Injerto
de la vena safena, 699
del nervio sural, 784
óseo, 687–688
Inspiración
fisiología, *301*
función del diafragma, 307
Insuficiencia, 375
cardíaca congestiva, 353
renal, 446
respiratoria aguda, 345
valva atrioventricular izquierda (mitral), **375**
Interfase duramadre aracnoides, **132**, *133*
Intermedio, **8**
Intersecciones tendinosas, **414**, 433
Intestino/s. *V. también* Colon; Recto
delgado, *461*, **461**, 463–465, *467*, *552*, *663*
absorción, 449
arterias, *467*
duodeno. *V.* Duodeno
en la bolsa omental, **443**–444, 448–449
exploración quirúrgica, **481**
íleon. *V.* Íleon
imágenes radiográficas, *68*
isquemia, **481**–482
nervios, *460*, 468
sistema linfático, *460*
venas, *467*
yeyuno. *V.* Yeyuno
grueso, 449, 468, **468**, *470*, *552*
arterias, *467*
colonoscopia, 484, *485*
funciones, 468

sistema linfático, 472, *475*
venas, 472, *475*
malrotación, 484
medio, 481, **481**, *482*
funciones, 468
Inversión, *10*, **11**
Inyecciones
intraglúteas, *741*, 741–742
intraperitoneal, 447
Iris, *915*, 916, **919**–920
Islotes pancreáticos, *489*
Isquemia, 41–42
de la médula espinal, **138–139**
de los dedos, 259–260
de los nervios periféricos, 57
del corazón, 377
del intestino, **481**–482
miocárdica, 377
Isquion, 334, 335, 554–555, **672**
cuerpo, 355, 555
Istmo
de la glándula tiroides, *995*, 1048
de la próstata, *603*, **606**
de la tuba uterina, **611**
de las fauces, **943**
del útero, *610*, **612**

J

Joroba de viuda, 113
Juanete, 826

L

Laberinto
coclear, 982, **983**–984
membranoso, 982, **983**–984
óseo, *977*, *978*, 979, *982*, **983**
vestibular, 974, 978, 982, **983**
Labio/s, **936**–937
carcinoma de células escamosas, **872**
cianosis, **954**
hendido, *954*, **954**
ileocólico, *470*
lateral, **676**
medial, **676**
músculos, **854**–856
pudendo
mayor, *428*, *592*, *614*, *634*, *656*, **657**
menor, *610*, *614*, *634*, *656*, **657–658**
Laceraciones, **15**
cerebral, 894
corneal, **920**
de la arteria femoral, 719
de la piel cabelluda, **872**
de los arcos palmares, 259

del conducto torácico, 398
facial, **868**
Lácteos, **465**
Lago lagrimal, **901**, 917
Laguna venosa lateral, *876*, 877
Lámina
capilar de los plexos coroides, **904**, 913, *915*
cribosa del etmoides, *877*, 1069, *1070*
del arco vertebral, *97*
del cartílago cricoides, *1034*, *1036*, *1040*, *1042*
espiral, *984*, **985**
Laminectomía de la vértebra
cervical, 89
lumbar, **89**
Laparoscopia, **484**
exploración de las vísceras pélvicas mediante, **625**
ligadura tubárica, *619*
Laparoscopio, 625
Laparotomía, 445
Laringe, 1031–1032
arterias, 1038
cambios de la edad, **1056–1057**
cáncer, 1056
compartimentos, *1035*
contenido, 1032
esqueleto, *1031*, 1032
músculos, 1036, 1037t
nervios, *1036*, 1039
pliegues, *1035*
venas, 1039
Laringectomía, 1056
Laringofaringe, 1032, *1034*, *1040–1042*, 1044–1045
Laringoscopia, 1054
Lateral, **8**
LCA. *V.* Ligamento cruzado anterior
LCR. *V.* Líquido cerebroespinal
LEC. *V.* Líquido extracelular
Lecho
capilar, 41
gástrico, **455**, *457*
mamario, **317**
parotídeo, **923**
tonsilar, *1043*, **1044**
vesical, **593**
Lengua, *937*, **946**, **948**, *948*, *1031*, *1042*, *1051*
arterias, 949
inervación, **949**
músculos, **948**–949, *949*, 950t
nervios, 949
partes, **946**–948
sistema linfático, **949**, 952
superficies, **946**–948, 1031
mucosa, *1031*
venas, 949
Leptomeninge/s, **873**, 880, *882*

Leptomeningitis, **884**
Lesión
  de los músculos isquiotibiales, 740
  por latigazo cervical, 90, 110, *110*
Ley de Hilton, **27**, 791, 801
LFC. *V.* Ligamento fibular colateral
Ligadura
  de la arteria ovárica, **588**
  de las tubas uterinas, 625
Ligamento/s (con denominación)
  acetabular transverso, **786**
  acromioclavicular, **269**
    superior, *263*
  alar, *100*, 101
    rotura, 113
  amarillo, *75*, *96*, 97, *98*, *105*, *1040*
  ancho del útero, 570, *610*, **613**, *614*
  anococcígea, 84, *569*, **569**, *592*, *634*, 638, *649*
  anular del radio, **272**, *272–275*, 274
    subluxación de la cabeza radial, 287–288, *287*
  ariepiglótico de la laringe, **1032**, *1033*
  arqueado
    lateral, *534*, **534**, 537, 540, *540*
    medial, *534*, **534**, 540, *540*, 541
  arterioso, *371*, **385**, *389*, *390*
  calcaneocuboideo, **814**
  calcaneofibular, **807**, *808*, 825, *826*
  cardinal, *573*, **573**, *574*, 576, 578t, 613, 615, 627, *634*
  carpiano
    palmar, *160*, 233
    transverso, **160**
  cervical
    lateral, *573*
    transverso (cardinal o de Mackenrodt), *573*, **573.** *V.* Ligamento cardinal
  coccígeo, 130
  colateral
    fibular (FCL), **795**, *797–800*, 816
      corto, *682*, *747*, *748*, 750t, *751*, *752*, 752t, **755**, *758*, *762*, 763, *808*
      largo, *682*, *747*, *748*, 750t, *751*, *752*, 752t, **754–755**, *762*, 763, *808*
    lateral, *794*
    radial, **272**, *277–279*, **278**, *281*
    tibial (TCL), *794*, **795**, *796–798*, 800
    ulnar, **272**, *272*, *273–274*, **278**
  conoide, 143, **266**, *269*
  coracoacromial, *191*, *263*, *267*
  coracoclavicular, 143, *145*, *191*, **266**
    rotura, 284
  coracohumeral, **268**, *269*
  coronario, *443*, *492*, **493**
  costotransverso, **87**, 992
    anterior, 298
    lateral, *98*, *120*, **298**, *299*, *311*
    posterior, 298
    superior, *120*, **298**, *299*
  craneovertebral, *100*

cricoaritenoideo, *1034*
lateral, **1032**, *1034*
mediano, **1032**
cricotiroideo, 1048
cricotraqueal, **1032**, 1033
cruzado
anterior (LCA), *796*, *798–800*, **799**
de la vértebra, *100*
lesiones, 822
posterior (LCP), *759*, *796*, *798–800*, **800**
de la/s articulación/es
acromioclavicular, **266**, *267*
carpometacarpianas, **282**
glenohumeral, **268**–269
de la cabeza del fémur, **630**
del ovario, **613**
del útero, **613**
deltoides, 807, *808*
denticulado, *105*, *131*
esfenomandibular, *927*, **928**, *933*
espiral, *984*, **984**
esplenorrenal, *467*, *487*, **488**
esternoclavicular
anterior, **264**, *1029*, *1050*
posterior, **264**
esternocostal, *296*
radiado, *296*, *299*, **300**, 303
esternopericárdico, **349**
estilohioideo, 993, *993*, *1011*, 1011t, *1043*, 1046t
estilomandibular, *927*, **928**, 996
falciforme, *423*, **424**, 448, *455*, *482*, 492–494, *493*, *549*
fóvea, **674**
frenicocólico, *443*, 472
frénicoesofágico, *451*, **452**
fundiforme del pene, *413*, *592*, **649**
gastrocólico, **441**
gastroesplénico, *487*, 488
gastrofrénico, **441**, *443*
glútea, 563, 722
hepatoduodenal, **441**, *443*, 463, 494, *495*
hepatogástrico, **441**, *443*, 494, *495*
humeral transverso, *174*, **201**, *204*, *263*, **268**
iliofemoral, **789**
iliolumbar, **537**, *539*, 539t, 559, *560*, **561**
inguinal, *409*, 411, *412*, *416*, 425, *426*, 426t, *432*
(de Poupart), 411
interclavicular, *263*, **264**
interespinoso, *98*, **99**, *138*
intermetatarsiano, *813*
intertransverso, 98, *98*
intraarticular, **298**, *299*, *309*
isquiofemoral, *722*, **789**
lacunar, *424*, **425**
lateral
de la articulación temporomandibular, *927*, **928**

de la vejiga, **572**, *573*
longitudinal
anterior, *75*, **97**, *97–99*, *299*, 299t, *309*, *534*, *995*
posterior, *97–99*, **98**, *105*, *107*, *120*
lumbocostal, *539*
lumbosacro, *120*
meniscofemoral posterior, *799*, 801
metacarpiano transverso profundo, *281*, **282**
metatarsiano transverso superficial, *160*, **160**
nucal, *98*, 99, 118t, *119*, *995*, 996
ovárico, **427**
palpebral
lateral, *860*, *900*, **900**
medial, **857**, *900*
patelar, **706**, *707*, 715, *716*, *718*, *729*, *738*, *751*, *762*, 763, *794*, 795, *797*, *800*
pectíneo, *424*, **425**
(de Cooper), 425
pericardiofrénico, *349*, **349**
peritoneal, 440
pisiganchoso, *248*, 278
plantar, *774*, *813*, **814**
calcaneocuboideo, **814**
calcaneonavicular, **810**
largo, **814**
poplíteo
arqueado, *794*, 795
oblicuo, **731**, **795**
púbico
inferior, **560**, *567*, *631*, *636*
superior, *560*, **560**
pubofemoral, **789**
puboprostático, **572**, *573*, 591, *592*, *603*, 606
pubovesical, **572**, *574*, 591, *614*
pulmonar, *332*, **333**
radiado, *299*, 299t, *309*
radiocarpiano, *216*, *228*, *233*, *279*
dorsal, **278**
palmar, **278**
rectal lateral, 573, 575
redondo, *423*, 494
del hígado, 424, *493*, **494**, *583*
del útero, **427**, *428*, *574*, *610*, **613**, *614*
retinacular, **226**
revisión, **911**
sacrococcígeo, *93*
anterior, 560, *567*
posterior, *560*, 561
sacroespinoso, *559–560*, 560, *569*, **721**
sacrogenital, **572**, *573*
sacroilíaco
anterior, *559*, **559**, *560*
interóseo, *559*, **559**
posterior, *559*, **559**, *560*, **721**
sacrotuberoso, 559–560, *559–560*, *631*, **721**
subtalar, 808

supraespinoso, *98*, *138*
suspensorio
axila, **158**, *159*, *399*
de la mama (Cooper), *317*, **317**
del bulbo ocular, **911**, *915*
del cristalino, *903*, **905**
del ovario, 571t, *574*, *592*, *610*, **610**, *612*, *614*
del pene, *592*, **649**, *650*
talocalcáneo, 773t, *808*, *809*, 811t
talocalcaneonavicular, 809, 814
talofibular
anterior, **807**, *808*, 825
posterior, **807**, *808*
talonavicular, *808*
tibial colateral, **795**
tibiofibular, *800*, 804, **805**
tiroepiglótico, **1032**, *1033*
tirohioideo
lateral, **1032**, *1033*
mediano, **1032**, *1033*
transverso
de la rodilla, *800*, 801
del atlas rotura, 113, *113*
del atlas, 78, *79*, *100*, *992*
superior, *192*
trapezoide, **266**
triangular
derecho, **493**, *493*
izquierdo, *493*, 494
umbilical
medial, *574*, 579, *580*
mediano, *423*, *435*, *574*, *592*, *601*
uterosacro, *574*, 613
venoso, **494**
vestibular, **1032**, *1034*
vocal, 1032, *1033*, 1034, *1035*
Ligamento/s (de las regiones)
de la articulación de la rodilla
extracapsular, **795**
intraarticular, **795**, 798–801
de la cadera, **789**, *790*
de la cintura pélvica, 558–561
de la columna vertebral, *98*, *105*
de la muñeca, **278**
de la pelvis, *790*
durante el embarazo, 562–563
relajación, 562–563
de las articulaciones
intercarpianas, **280**–281
intermetacarpianas, **282**
del hombro, *272*, **272**, *273*
del pie, 807, *808*, **810**, **811t**, 814
Ligamento/s (en general)
accesorio, **98–99**
articular, **805**

extrínseco
de la articulación
acromioclavicular, 266, *267*
esternoclavicular, 289
temporomandibular, 928
glúteo, **722**
intrínseco
de la articulación
de la cadera, 787, 789
de la rodilla, 793, 795
glenohumeral, 268
del arco del pie, 827
metatarsiano transverso superficial, *160*
piel, **14**, *14*
del tejido subcutáneo, 14, *14*
Limbo
corneal, 915
esfenoidal, *840*, **841**
Línea/s, **21**
alba, *408*, **409**, *411*–*412*, 413, *413*, *414*, **414–415**, 433, *592*, *650*
áspera, **676**
axial, **697**
anocutánea, *638*
anorrectal, *638*
arqueada, *414*, **415**, *423*, 555, *556*
axial, **697**
axilar
anterior, 322, **322**
posterior, *322*, **322**, *339*
costal, 330
izquierda, *329*
de detención del crecimiento, 24
de flexión pleural, 329
de Langer. *V.* Líneas de tensión de la piel
de tensión de la piel, *13*, **13**
del sóleo, *20*, *671*, *679*, **680, 681**, *757*
dentada, 644
dolor pélvico, **587**, 611, 618, 625, *650*
epifisaria, 22, 24
escapular, *312*, **322**, *339*
espino-isquiática (de Nélaton), *737*, *738*
espinoumbilical, **409**, 421, 483
espiral, **676**
esternal, 329, **330**
glútea, **672**
anterior, *671*
inferior, *671*
posterior, *671*, *673*
intercondílea, *675*
intertrocantérea, *671*, **676**, *790*
mediana
anterior, 322, **322**
posterior, **322**
medioaxilar, **322**
medioclavicular, 322, **322**, 407, 409, 454

mucocutánea, 644
negra, **433**
nucal
inferior, *125*, 125t
superior, *127*, 127t
oblicua, *1011*, 1011t, *1033*
posterior, *144*
paravertebral, *339*
pectinado, *638*, **641**, 644
pectínea, *675*, **676**
del pubis, **676**
semilunar, *407*, *432*, **433**
supracondílea/s, **676**
lateral, *671*, *675*, **676**
medial, *671*, *675*, **676**, *712*
tarsometatarsiana, **681**
temporal, 832
inferior, *737*, *831*, *834*, **837**
superior, *737*, *831*, *834*, **837**
terminal, **555**
trapezoide, **143**
vertebral, **330**
vertical, *671*
yugular, *407*
Z-, *451*, **452**
Linfa, 42, 44
Linfadenitis, 45
Linfadenopatía, 784
Linfangitis, 45
Linfedema, 45, 323
Linfocitos, 44
Língula, *328*, *329*, *331*, *332*, **333**
Liposucción, 419
Líquido
ascítico, 446
cerebroespinal (LCE), **46**, **130–135**
absorción, **889**
circulación, **889**
fuga, **895**
funciones, **889**
hidrocefalia, 894, *894*, 895
otorrea, 895
rinorrea, 895
secreción, **889**
extracelular (LEC), **41**
lagrimal, 901
pericárdico, 354
peritoneal, **439**
pleural, **327**
sinovial, **25**
Litotripsia, 526, 600
Lobectomía, 344, 508
Lóbulo/s
de la aurícula, *974*
de la glándula

mamaria, **317**
prostática, **606**
del cerebro, **886**, *887*, *892*, *970*
del oído, 974
frontal, **886**, *887*, *892*, *970*
grasa de la mama, *317*
hepático, *493*, *494*, **494**
occipital, **886**, *887*, 1071
parietal, **886**, *887*
pulmonar
ácigos, 342
inferior, *331*
derecho, *339*
medial derecho, *339*
superior, *331*
derecho, *339*
variaciones, **342**
temporal, **886**, 887, *887*, *892*, 1087
Locomoción, 72
Lordosis, 102, 103, 113, *114*, 419
Lumen, 36
Lumpectomía, 325
Lúnula, **364**, *366*, 375

M

Mácula lútea, 905
Maléolo, 21
lateral, *671*, *679*, **680**, *680–683*, 687, 694, 739, 746, 748, 751, 752t, 754, 755, 762, 763, 768, 777t, 782, 783, *803–810*, 816, *817*, 825, *826*
medial, *671*, 679, **680**, *680–683*, 687, 691, *693*, *695*, 700, 716, 739, 746, *748*, 755, *760*, 761, *762*, 763, *767–768*, 773, 776, 777t, *780*, 781, *782*, 783, *803–810*, *813*, 816, *817*, 825, *826*
Mama/s, **315**, *317*, 317–318, *319–323*
alvéolo, 318
amastia, **325**
anatomía superficial, 323, 326
aréola, **315**, *317*, 317–318, 323, *323*
arterias, 318, *319*
cambios, **323**
en relacionados con embarazo, 318
(cáncer) masculina, **325–326**
carcinoma (cáncer), **323–325**, *324*
cola axilar, 317, *317*, *323*
cuadrantes, 323, **323**
desarrollo puberal, 317
drenaje linfático, 318, *320*
femenina, **317–318**
ginecomastia, **326**
glándula mamaria, **317**, *317*
incisiones quirúrgicas, **325**
nervios, **318**
pezón, *317*, **318**, *323*
polimastia, **325**
politelia, **325**
supernumeraria, 325
tomografía computarizada, *399*

vascularización, **318**, *319*
venas, 318, *319*
Mamografía, *324*, 325
Mandíbula, *831*, *832*, *834*, **837**, 854t, *855*, 860t, *953*, *995*, *1031*
articulación temporomandibular, 924, *925–927*
cambios en la cara, *849*
desarrollo, *848*
fractura, 846, *846*
movimientos, *928*, 928t
músculos que mueven, *930*, 931t
Manguito
pleural, **333**
pulmonar, *332*, **333**
Maniobra
de Heimlich, **1054–1055**
de Valsalva, 40, 1054
Mano, 241. *V. también* Falanges; Muñeca
anatomía superficial, 256–258
arterias, 231
en garra, 200
funcional posiciones, *242*
huesos, 148–151, 241, *277*
infecciones, 259
músculos
cortos, 248–249
hipotenar, **248**
tenar, 243–244, 246
nervios, 252, 255, 255t
palma, 7, 8
compartimentos, 243, *244*
disección, *245*
fascia, 241, 243
pinzamiento, 241, *242*
pliegues, **257**, 258
posición de reposo, 241, *242*
prensión
de precisión, **241**, *242*
en gancho, **241**, *242*
poder, **241**, *242*
tendones del flexor largo, 249
vainas tendinosas, 249
venas, 252
Manubrio, 142, 168, 292, 296, **297**, 297–298, 312, 318, 339, 349, 930, 995, 1023, 1040, 1059
Marcapasos cardíaco, **380**
Marcha
anserina, 764
ciclo, 701, *702*, 702t–703t, 703
equina, 765
glútea, 741
oscilante, 764
Margen falciforme, **691**
Márgenes
costal, *292*, **293**, *294*, *297*, 321, 322, *322*, *432*, *552*
falciforme, **691**, *693*
infraorbitario, **836**

orbital lateral, **844**
supraorbitario, **836**, *836*
Martillo, *974*, 975, 976, *977*, *978*, **980**
Mastectomía, 325
radical, 325
simple, 325
Mastoiditis, 987
Materia
aracnoide
craneal, *852*, *874*, **880**, *882*
espinal, *131*, **132–133**, *132–134*
blanca, **46**, *48*
gris, **46**
Maxila, **959**–960, *961*
Meato
acústico
externo, *862*, *925*, 974, *974*, 975, **975**, *977*, *1012*
interno, *974*, 975, *977*, *982*, 983, *984*, 984, **985**
interno, 1079
nasal
común, **967**
inferior, *965*, **967**, *970*
medio, *965*, **966**
superior, *965*, **966**
Mediastino, *328*, 348, *451*
anterior, *349*, **393**, 401
base, *330*
biopsia, 353
central, **327**
descripción general, 348, 355
ensanchamiento, **353**
inferior, **348**, *349*
medio, **348**, *349*
niveles, *349*
posterior, *349*, **387**
aorta torácica, 388–389
conducto torácico, **390**
contenido, 387–393
esófago, **389**, 401
nervios, 393
autónomos, 393, *393*
vasos sanguíneos, 392–393
subdivisiones, *349*
superior, **348**, *349*, **382**
contenidos, 382–387
disección, *384*, *387*
esófago, **387**
límites, *382*
nervios, **385–387**
autónomos, *393*
timo, **382**, *383*
tráquea, **387**, 401
vasos sanguíneos, **382–385**
vísceras relacionadas, **352–353**
Mediastinoscopia, **353**

Mediastinotomía, 397
Medicina forense, 561
Mediopié, **768**
Médula
ósea, *294*
suprarrenal, **519**
estimulación
parasimpática, 64t
simpática, 64t
Mejillas, 936–937
músculos, **854**–856
Membrana
atlantooccipital, *99*–*100*
anterior, **99**, *100*–*101*
posterior, 99, *100*–*101*, *125*, 125t
basilar, *984*, **985**
costocoracoide, **158**, *159*
cricovocal, **1032**
cuadrangular, **1032**, *1033*–*1034*, *1054*
fibroelástica de la laringe, **1032**
intercostal
externa, **307**, *309*
interna, **307**, *309*
interósea, **148**, 159, *216*
mucosa, *1034*
obturadora, *560*, **565**, *567*
perineal, *573*, *592*, *596*, *634*, *636*, 637, *649*, *657*, *665*
serosa, **17**
sinovial
de la articulación
de la cadera, 789
de la rodilla, 795
temporomandibular, **924**
inferior, **924**
superior, **924**
suprapleural, 310, **327**, *328*, **329**
tectoria, *100*, **101**, **985**, *985*
timpánica, 974, **975**, *977*
perforación, 987
secundaria, *982*, **983**
tirohioidea, **1032**, *1033*, 1045
vestibular, *984*, **985**
Meninges, *852*, **873**
capas, 873
desarrollo, **137**–138
duramadre. *V.* Duramadre
espacios, **880**–881
espinal, *132*, 134
función, 873
materia aracnoides. *V.* Materia aracnoides
piamadre. *V.* Piamadre
Meningitis, 132
Meniscos
Meniscos
de la rodilla, 795, 801

desgarros, *822*
lateral, *800*, 801
medial, *800*, 801
movimientos, 801
mediales, **801**
movimientos, **801**
Mesencéfalo, **886**, *887*, *1071*
Mesénquima, 21
Mesenterio, **441**, *442*, *461*, 464
Mesoapéndice, 441, *470*, 471
Mesocolon
descendente, *467*
sigmoides, *461*, *467*, **474**
transverso, 441, *442*, **443**, 463, *467*, 472, *518*
Mesoneumonio, 333
Mesoovario, 613
Mesosálpinx, **611**, 613, *616*
Metacarpianos, *144*, 150
cuarto, *277*
fractura, 157
imágenes generales, *19*
quinto, *277*
radiografías, *277*
segundo, *277*
tercero, *225*, *277*
Metáfisis, 22
Metástasis
del cáncer escrotal, 437
del cáncer testicular, 437
del carcinoma
broncógeno, 345
mamario, 323
del hígado, 507
hematógena, 345
linfógena, 324
métodos, 44–45
Metatarso, **681**, 683
cabeza, *683*
cuarto, 689
cuerpo, 683
fracturas, 688–689, *689*
primero, **681**
quinto, **683**
segundo, **681**
Micción, 593
Mielina, 45, *46*
Miembro inferior
anomalías de la función sensitiva, 700
articulaciones. *V. también articulación específica*
artroscopia de la rodilla, *823*, 823–824
aspiración de la rodilla, 824
atrapamiento del nervio tibial, 825
bipedestación, 818
bursitis en la rodilla, 824
cadera, 785–793, *786*, *787*, *788*, *790*, *791*, *792*

congruencia de las superficies articulares, 818
dedos del pie en garra, 827, *827*
dislocación
de la cadera, 819–820
patelar, 821
fracturas del cuello femoral, 818–819
genu valgum y varum, 820
hallux valgus, 825–826, *826*
niños, 819
pie/s, 808–816, *809*, *810*, 811t, *812*, 812t, *813*, *814*, *815*
en martillo, 826, *827*
planos, 827
zambo, 827, *828*
quistes poplíteos, 824, *825*
reemplazo quirúrgico de cadera, 819
rodilla, *793*, 793–802, *794*, 796–800, *802*, 802t, 821, *821–822*, 823, 825
síndrome femoropatelar, 821
tibiofibular, 802–806, *803*, *804*, *805*, 805t
tobillo, 806–808, *807*, *808*, 825, *826*
bloqueo de los nervios regionales, 700
cabeza del talus fracturas, 688
contusiones, **717**
coxa vara y valga, 685
dermatomas, 538, *539*, **697**, *698*
desarrollo, **668**, *669*
descripción, 667–668
fascia, 691, *692*
fasciotomía, 699
fosa poplítea. *V.* Fosa poplítea
fracturas calcáneas, 688
huesos, *668*, **668**, 670
anatomía superficial, **676**–678
cadera, **671**–672, *672*
disposición, *670*, **670**, *671*
fémur, **674**, *675*, 676–678, *677*, 685
fíbula, *679*, **680**, 687
ilion, **672**, *673*, *674*
injertos, 687–688
patela, *678*, **678**
pie, **681**, *682*, *683*, 683–684
sesamoideos fractura, 689, *690*
tibia, **678**–680, *679*, 685, *686*
inervación
cutánea, 695, *696*, 696t–697t, 697, *698*
motora, 697, *698*
infusión intraósea, 688
injertos de la vena safena, 699
lesión del nervio safeno, 699–700
lesión safena por corte, 699–700
lesiones, 684
libre, 667, *668*
metatarsianos fracturas, 688–689, *689*
miembro superior frente a, **142**–143
nervios, 696t–697t, 697, *698*
nódulos linfáticos, 700

pie. *V.* Pie
pierna. *V.* Pierna
placas epifisarias, 687
proximal organización, 703–704
regiones, 510, *510*, 700
síndromes compartimentales, 699
sistemas linfáticos, 694, 695, *695*
tejido subcutáneo, 691
trígono, 689, *690*
tromboflebitis, 699
trombosis, 699
venas
profunda, 694
superficial, 691, *692*, *693*, 694, *695*
varicosas, 699, *699*
yemas, **668**
Miembro superior
antebrazo. *V.* Antebrazo
arterias. *V.* Arterias axilar
articulaciones, 263–288
axila, **183**
anatomía superficial, 176, 178
arterias. *V.* Arterias axilar base, 183, *184*
contenido, *185*
límites, *184–185*
nódulos linfáticos. *V.* Nódulos linfáticos, axilar
paredes, 169, 183, *184*
plexo braquial. *V.* Plexo braquial
venas, *189*
vértice, 183, 184
brazo. *V.* Brazo
compartimentos, *160*
dermatomas, 163, *164*, 164t
fascia, 158–160, *160*
huesos, 143–157. *V. también* Hueso específico
mano. *V.* Mano
miembro inferior frente a, **142**–143
músculos. *V. también* Músculos específicos
axioapendicular, 163, 168t, *169*, 167–176
escapulohumeral, 173–175
inervación, 192t–193t
nervios, *162*, 192t–193t
cutáneos, 163
nódulos linfáticos. V. Nódulos linfáticos, axilar
plexo braquial. *V.* Plexo braquial
regiones, 141, *142*
segmentos, 141, *142*
sistema linfático, *162*, 161–163
venas, 161–162, *161*, *230*
superficiales, 159–161, *161*
Miofibrillas, 35
Miología, 3
Miosis pupilar, 904
Miotomas, *50*, 51, 109, 163
Modiolo, 854t, **856**, **983**, *984*

Monte del pubis, 354, *631*, **656**, *665*
Mortaja maleolar, **805**
Mucosa
alveolar, *937*, *938*, **938**
labial, 937
nasal, **964**
olfatoria, *1070*
oral, *937*
palatina, 937
Muñeca, **241**, 278. *V. también* Articulaciones (con denominación); Muñeca
arterias, *229*, 229t
articulación, 278
cápsula, 278
fracturas, *156*, 288, *288*
huesos, 148–151, *149*
inervación, 278
irrigación sanguínea, 278
ligamentos, 278, *279*
movimientos, 278, *280*
músculos que mueven, 278
quiste sinovial, 236–237, *237*
sección transversal, *217*
Músculo/s (con denominación)
abdominal transverso, *308*, 413, *414*, 426t
activador, 34
abductor
corto del pulgar, *245*, *246*, **246**, 247t
del dedo gordo, *682*, *730*, *752*, 752t, *771*, 771t, *774*, *782*
del meñique, *245*, 247t, *248*, **248**
largo del pulgar, *216*, *221*, 222t, *223*, *224*, *227*, **227**
aductor
corto, 707, 709, *730*
del dedo gordo, *682*, *712*, *772*, 772t, *774*
del pulgar, *223*, *244*, *245*, *246*, **247**, *248*, *257*
largo, *123*
magno, 708t, 709, *724*, *726*, *730*, *739*, 791, *794*, *797*
ancóneo, *146*, *196*, *204*, **205**–206, 205t, *221*, *223*
aritenoide
lateral, 1036, *1036*
oblicuo, **1036**, 1037t
posterior, *1036*, 1038
transverso, **1036**, 1037t
articular de la rodilla, 707, *707*
auricular, *927*, *976*
anterior, *970*
superior, **851**
bíceps
braquial, 31, *169*, *174*, *185*, *189*, *195*, **201**, *202*, 203, *203*, *204*, 204t, *207*, *208*, *210*, *263*
anatomía superficial, 209
prueba de reflejos, 211
tendinitis, 211
femoral, *31*, *724*, *725*, *726*, *729*, 729t, **731**, *741*, *745*, *758*, *797*–*798*
braquial, *195*, **203**, *204*, 204t, *210*, *216*, *228*, *233*
braquiorradial, *196*, *205*, *207*, *216*, *221*, 221t, **222**, *223*, *228*, *233*, *253*
buccinador, *853*, 854t, **855**, *856*, *858*, *923*, *926*, *933*, *937*, *970*

bulboesponjoso, 615, *616*, *633*, *649*,**651**, 652t, *657*
cardíaco estriado, 29t, **30**, 36
cigomático
  mayor, *853*, 854t, *856*, *862*
  menor, *853*, *856*
ciliar, **906**, *915*, *1073*
coccígeo, **566**, *567*–*568*, 572, *584*
compresor de la uretra, *636*, 652t
condrogloso, *1011*, 1011t
constrictor
  inferior, **1045**, 1046t, 1047
  medial, *853*, *1044*, **1045**, 1046t, 1047
  superior, *1043*, 1046t, 1047
coracobraquial, 168t, *169*, *195*, *202*, **203**, *203*, 204, *204*, 204t
corrugador superciliar, *853*, *856*
cremastérico, *412*, *426*, **429**
cricoaritenoideo
  lateral, 1037t
  posterior, 1037t
cricofaríngeo, *451*, *1031*
cricotiroideo, *1029*, 1037t, **1038**
cuadrado femoral, *584*, *663*, *665*
cuadrado lumbar, *120*, *123*, *515*, *516*, *534*, *538*, 539–540, 539t, *540*
cuadrado plantar, *682*, *760*, *771*, 771t, *809*
cuádriceps femoral, 706–707
  evaluación, 706
  parálisis, 716
  recto femoral, *31*, *705*, 705t
  asto
    intermedio, 705t, *707*, **707**, *730*
    lateral, 31, 705t, *707*, **707**, *724*, *730*, *738*, *762*, *794*
    medial, *31*, 705t, *707*, **707**, *730*, *758*, *794*
dartos, **429**, *634*
de la úvula, *946*, 946t, *947*
del tarso
  inferior, **899**
  superior, *898*, **899**, **906**, 916
deltoides, 31, *116*, *169*, *170*, **173**–174, *174*, 174t, *175*, 176, *177*, **178**, *178*, 179, *181*, *184*, *188*, *189*, *194*, *196*, *205*, *210*, *267*, *268*, *284*, *1003*
depresor
  ángulo de la boca, *853*, 854t, *856*, *862*
  del labio superior, *853*, *856*
detrusor, *593*, **593**
digástrico, *127*, 127t, 411, *880*, *926*, 931t, *933*, *970*, *980*, *1009*, **1010**, *1011*–*1012*, 1011t, *1023*, *1044*–*1045*
dilatador de la pupila, *903*, *904*, **904**, *915*
elevador
  de la escapula, 5, *116*–*117*, **171**, 171t, 173, *173*, *174*, *186*, *192*, *194*, *196*, *197*, *1002*–*1004*, *1023*
  de las costillas, *120*–*121*, 121t, 306t, **307**, *311*
  del ángulo de la boca, 854t
  del ano, 566, *566*, *567*–*569*, 568, *574*, *598*, *603*, *630*, *632*, *649*, *662*–*663*, *665*
  del labio superior, *853*, *856*
    y el ala de la nariz, *853*, 854t, *856*
  del velo del paladar, *853*, *927*, *946*, 946t, *947*, *977*, 978, 1046t
  superior del párpado, *898*, *900*, 901, **906**, *908*, 908t, *910*, *966*, *970*, *1073*
endometrio, *610*, *614*, *664*

epicranio, **851**
erector de la columna, **118**, 119t, *123*, 124
erector de los vellos (pelos), *12*, **13**
escalenos
  anterior, *308*, *386*, *388*, *995*, *1002–1003*, *1017*, 1021t, *1022*, *1025*, *1028*
  medio, *308*, *995*, *1002*, *1004*, *1022–1023*, 1022t, *1028*
  posterior, *308*, *1002–1004*, 1022t
espinales, 119t
  cervicales, *119*
  torácicos, *117*, *119*
esplenio
  cervical, *117*, **118**, 118t
  de la cabeza, *117*, **118**, 118t, *1002*, 1022t
esquelético estriado, **29**, 29t
estapedio, *979*, **981**
esternocleidomastoideo (ECM), *117*, *123*, *853*, *926*, *933*, *991*, *995*, **998**, *999*, 999t–1000t, *1002–1003*, *1009*, 1014, *1017*, *1028*, *1030*, *1045*, *1048*, *1085*
esternohioideo, *308*, 931t, *995*, *1006*, *1008–1009*, **1010**, *1011*, 1011t, *1028*, *1030*, *1035*, *1050*, *1086*
esternotiroideo, *308*, *991*, *995*, *1006*, *1008*, **1010**, *1011*, 1011t, *1028–1031*, *1035*, *1050*, *1086*
estilofaríngeo, 1036, *1043*, *1044–1045*, 1045, *1081*
estilogloso, 950t, *1043*, *1086*
estilohioideo, *853*, 931t, *991*, *1011*, 1011t
extensor
  de los dedos, *225*, *196*, *221*, 221t, *223*, **224**, 226, *253*
  del índice, *196*, *221*, 221t, *223*, **227**, *253*
  del meñique, *196*, *221*, 221t, *223*, *224*, **226**, *246*, *253*, *261*
extensor corto
  de los dedos, *748*, *751*, 752, 752t, 773, 781
    contusión, 783
    inervación, *196*
  del dedo gordo, *748*, *751*, **773**
  del pulgar, *196*, *221*, 222t, *223*, *224*, **227**, *246*, *250*, *253*
extensor largo
  de los dedos, *196*, **746**, *747*, *748*, *751*, *752*, 752t
  del dedo gordo, *747*, **749**, 750t, 752, 752t, *781*
  del pulgar, *196*, *221*, 222t, *223*, *224*, **227**, *246*, *253*
extensor radial
  corto del carpo, *207*, *221*, 221t, **222**, 224, *246*, *253*
  largo del carpo, *207*, *221*, 221t, **222**, 223, *246*, *253*
extensor ulnar del carpo, *196*, *221*, 221t, *223*, *224*, **226**, *246*, *248*, *253*
extraoculares, **907**
faríngeo, *995*
fibular/es, 764
  corto, *682*, *747*, *748*, 750t, *751*, *752*, 752t, **755**, *758*, *762*, 763, *808*
  largo, *682*, *747*, *748*, 750t, *751*, *752*, 752t, *762*, 763, *808*
flexor
  corto
    de los dedos, *752*, *771*, 771t, *772*, *774*, *775*, *807*
    del dedo gordo, *752*, *772*, 772t, *774*, *775*
    del meñique, 247t, *248*, **248**
    del pulgar, 245, **247**, 247t
  del meñique, *682*, *771*, *772*, 772t, *775*
  largo
    de los dedos, *682*, *747*, *752*, 752t, 756t, *757*, 757t, *758*, **760**, *771*, 771t, *775*, *809*
    de los dedos, 682, 752, 752t, *757*, 757t, *758*, **760**, *809*

del pulgar, *195*, *216*, *218*, 219t, 220, *228*, *233*, *246*, *248*, *250*, *253*
profundo de los dedos, *195*, *196*, *216*, *218*, 219t, **220**, *225*, *228*, *246*, *248*, *250*, *253*, *261*
radial del carpo, *195*, *207*, *216*, *217*, *218*, 218t, **219**, *228*, *233*, *235*, *246*, *248*, *250*, *253*, *261*, *279*, *286*
superficial de los dedos, 248, *195*, *216*, *218*, 218t, **220**, *228*, *233*, *245*, *246*, *250*, *253*, *261*
ulnar del carpo, *196*, *216*, *218*, 218t, **220**, *228*, *233*, *235*, *245*, *248*, *253*, *286*
largos, del pie y el tobillo, *17*
gastrocnemio, *31*, 72t, *724*, *739*, *740*, *752*, *756*, 756t, **757**, *758*, *762*, 763, *794*, *797*
distensión, 766
fabela, 765
gemelo/s, **728**
inferior, *723*, 723t, *726*, 728, *730*
superior, 723t, *726*, 728, *730*
geniogloso, *943*, *950–951*, 950t, *953*, *1007*, *1086*
parálisis, **957**
geniohioideo, 931t, *943*, *950*, *951*, *953*, *970*, *1006–1007*, *1011*, 1011t, *1040*, *1042*, *1086*
glúteo, **721**, 722, 723t
mayor, *116–114*, *123*, *567*, *663*, *665*
medio, *117*, *123*, *551*
mínimo, 738, 791
gracilis, *31*, 708t, **709**, *716*, *724*, *725*, *730*, *745*, *751*, *797*
trasplante, 718
hiogloso, *950*, 950t, *952*, *953*, *1007*, *1011*, 1011t, *1086*
hipotenar, *31*, **248**, 261
ilíaco, *424*, **539**, 539t, *551*, *630*, *662*
iliococcígeo, *567–568*, **569**, *632*
iliocostal, *117*, 118, 119t, *123*
cervitis, *119*
cuadrado lumbar, *119*
torácico, *119*
iliopsoas, *423*, **539**, 539t
infraespinoso, *31*, *174*, 174t, **176**, *176*, *184*, *196*, *205*, *268*
infrahiodeo, *31*, 929, 931t, **1010**, 1036
intercostal
externo, *131*, *305*, *306*, 306t, **307**, *311*, *341*, *1003*
interno, *306*, 306t, **307**, *308*, *341*
más central, *306*, **307**, *309*, *311*
movimiento, 307
interespinoso, *119*, **120**, *121*, 121t
interno, *116*, *123*
interóseo
dorsal
de la mano, *196*, *246*, 247t, *249*, **249**
del pie, *772*, 772t, *773*
palmar, *196*, *246*, **249**
plantar, *196*, *246*, 247t, *249*, **249**
intertransversal, **120**, *121*, 121t
intrínseco de la lengua, **949**, *950*
isquiocavernoso, *633*, *649*, **651**, 653t, *657*
isquiococcígeo, *632*
isquiotibiales, **728**
largo
de la cabeza, 997, 1021t, *1022–1023*
del cuello, *388*, *995*, 997, 1021t, *1022–1023*
latísimo del dorso, *116*, 124, *169*, *170*, 170t, **171**, *173*, *174*, *175*, *177*, *178*, *180*, *184*, *202*, *203*, *210*, *305*, *516*, 537, *538*

liso, 29t, **30**
longísimo, *117*, 118t, *127*, 127t
longitudinal de la lengua
inferior, **949**, *950*, 951t
superior, **949**, *950*, 951t
lumbricoide, *225*, 247t, **249**
masetero, *853*, *926*, 931t, *933*, *970*
mentoniano, *853*, 854t, *856*
milohioideo, *853*, 931t, *943*, *950*, *991*, *1007*, *1009*, *1014*, *1040*, *1042*
miometrio, *610*, **613**, *664*
multífido, **119**, *119*–*120*, *121*, 121t
nasal
parte alar, *853*
piramidal más parte transversa, 854t, *856*
oblicuo
de la cabeza
inferior, *125*, 125t, **126**, *127*
superior, *125*, 125t, *127*
externo, *116*, *123*, *305*, *310*, 322, *409*, 409–413, 410t, *426*, *432*, *516*, *538*
inferior
de la cabeza, *125*, 125t
del bulbo ocular, *900*, *910*, *966*
interno, *409*, 410t, **413**, *413*, *426*, *516*, *538*, 540
superior
de la cabeza, *125*, 125t
del bulbo ocular, *900*, *966*, *1073*
obturador
externo, *708*, 708t, **709**, *726*, *727*, **728**
interno, 565, *567*–*569*, *598*, *630*, *634*, *662*–*663*, *665*
occipitofrontal, **851**, *856*
vientre
frontal, *852*, *853*, *862*
occipital, *853*, *862*
omohioideo, 931t, *991*, *997*, *999*, 999t, 1001, *1002*, *1006*, *1009*, 1010, *1011*–*1012*, 1011t, 1014, *1028*, *1050*, *1086*
oponente
del dedo meñique, *248*, **248**
del pulgar, *246*, **246**, 247t
orbicular
de la boca, *853*, 854t, *856*, *923*
de los ojos, *853*, **854**, **856**, *856*, *857*, *862*, *898*, *926*, *933*
palatofaríngeo, *946*, 946t, *948*, *1043*, **1045**, 1046t
palatogloso, *945*, *946*, 946t, *948*
palmar
corto, *196*, *216*, *233*, *243*, *245*, **248**
largo, *195*, *216*, *217*, *218*, 218t, **219**–220, *228*, *235*, *248*, *253*, *261*, *286*
papilar
anterior, **362**, 364, *365*, *370*
posterior, **362**, 364, *365*
septal, **362**
pectinado, *362*, 364
pectíneo, *424*, *663*, *665*
pectoral
mayor, *152*, *154*, *159*, *161*, *163*, **163**, *168*, 168t, *169*, *170*, *184*, *185*, *188*, *189*, *190*, *194*, *203*, *305*, *317*, *320*, 322, *322*, *414*, *1002*

menor, *159*, *163*, **163**, *168*, 168t, *181*, *184*, *185*, *188*, *189*, *190*, *191*, *194*, *197*, *203*, *263*, *305*, *317*, *320*
perineal
en mujeres, **660**
en varones, **651**, 652t
transverso
profundo, *603*, 652t
superficial, *575*, **651**, 652t, *657*
peroneo. *V.* Músculo/s (denominación) fibular
piramidal, **414**
de la nariz, *853*, *856*
piriforme, 5, 566, *567–568*, 572
plantar, *744*, *747*, **759**, *794*
platisma, *853*, 854t, *856*, **856**, *862*, 931t, 994, 995, *996*, 1000t, 1014
poplíteo, 744, *752*, 752t, **759**–760, *797*
pronador
cuadrado, *195*, *216*, *218*, 219t, **220**, *228*, *233*, *250*, *253*, *275*, *279*
redondo, *195*, *207*, *216*, *217*, *218*, 218t, **219**, *228*, *233*, *235*, *275*, *286*
psoas
mayor, *116*, *123*, *131*, *467*, *539*, **539**, 539t, *584*
menor, *539*, 539t, *540*
pterigoideo
lateral, *927*, *930*, 931t
medial, *927*, 931t, *1007*, *1044*
puboanal, *568*
pubococcígeo, *567*, *568–569*, **569**, *575*, *616*
puboperineal, *568*
puboprostático, *568*
puborrectal, *567–569*, *638*
pubovaginal, *568*, *616*
pubovesical, *616*
recto, **906**
abdominal, *123*, *305*, *312*, 409, *409*, *410*, 410t, **413**–414, *423*, *432*, *461*, *574*, *662*, *664*
anterior de la cabeza, 1021t, *1023*
femoral, *31*, 705t, *724*, *738*
inferior, *898*, **907**, *908*, 908t, *910*, *966*, *1073*
lateral, *900*, **907**, *908*, 908t, *910*, *1073*
de la cabeza, 1022t, *1023*
medial, *903*, **907**, *908*, 908t, *910*, *966*, *1073*
posterior
mayor, *125*, 125t, 126t
menor, *125*, 125t, 126t, *880*
superior, *903*, **907**, *908*, 908t, *910*, *970*, *1073*
rectovesical, *616*
redondo
mayor, *169*, *170*, *173*, *174*, 174t, *175*, **175**, *177*, *178*, *184*, *186*, *196*, *197*, *202*, *203*, *206*, *210*
menor, *174*, 174t, *176*, **176**, *184*, *196*, *268*, *284*
risorio, *853*, 854t, *856*
romboide
mayor, *116*, 124, *170*, 171t, **173**, *173*, *174*, *192*, *205*
menor, *116*, 124, *170*, 171t, **173**, *173*, *174*, *186*, *192*, *197*
rotadores, *119*, **119**, *121*, 121t
salpingofaríngeo, 1046t
sartorio, *31*, *725*, *758*, *797*
semiespinoso
cervical, **119**, *121*, 121t, *125*, 125t

de la cabeza, *117*, **119**, *125*, 125t, *1002*
torácico, **119**, *121*, 121t
semimembranoso, *31*, *724*, *726*, *729*, 729t, *739*, *745*, *756*, 756t, *758*, *762*, *797*
semitendinoso, *31*, 724, *726*, *728*, *729*, 729t, *739*, *758*
serrato
anterior, *123*, 176, *184*, *203*, *305*, *308*, *310*, *317*, 322–323, *432*, *1003*
parálisis, 179–180
posterior, *305*
inferior, **117**, *305*, *306*, 306t, *538*
superior, **117**, *305*, *306*, 306t
sóleos, *31*, *739*, *745*, *747*, *756*, 756t, *758*, *759*, *762*, 763, *794*
accesorio, 767
subclavio, *159*, *168*, 168t, *169*, **169**, *184*, *185*, *189*, *194*, *203*, *305*
subcostal, 306t, **307**, *309*
subescapular, *169*, *174*, *176*, **176**, *184*, *185*, *189*, *191*, *196*, *202*, *203*, *205*, *263*, *268*, **271**
supinador, *221*, 221t, *226*, **226**, *228*, *275*
supraespinoso, *174*, 174t, *268*
lesiones, 182
suprahioideo, 931t, *1011*, 1011t, 1036
suspensorio del duodeno, 463, **464**
temporal, *926*, *930*, 931t, *933*, *970*
temporoparietal, **851**
tensor
de la fascia lata, *692*, *716*, 723t, *724*, 725, *725*, *738*, *788*
del tímpano, *977*, *979*, **981**
del velo del paladar, *853*, *858*, *945*, *946*, 946t, *947*, 978
tercio fibular, *682*, *748*, **749**, 750t, *751*
tibial
anterior, *31*, *682*, *747*, *748*, **749**, 750t, 757t, 763, *771*, 771t, *808*, *813*
posterior, *682*, *752*, 752t, *756*, 756t, **760**–761, *771*, 771t, *774*, *781*, *809*, *813*
tiroaritenoideo, 1037t, **1038**
tirohioideo, 931t, 1005, *1006*, *1008*, **1010**, *1011*, 1011t, *1030*, *1086*
torácico transverso, 306t, **307**, *308–309*, *312*, 314
transverso
abdominal, 410t
de la lengua, 949
espinoso, **118**, *120*, *123*
trapecio, *116*, 124, *125*, 125t, *170*, **169**–171, 170t, *171*, *174*, *178*, *184*, *194*, *248*, *261*, *277*, *279*, *991*, *999*, 999t, 1000t, 1001, *1003–1004*, 1014, *1015*
parálisis, 1018
traqueal, **1039**, *1040*
tríceps braquial, *31*, 32, *174*, *196*, *203–204*, **205**, *205*, 205t, *210*, *272*, *273*
coxal, *726*, **728**
sural, **755**, *758*, 760
vasto/s, **707**
intermedio, 705t, *707*
lateral, *31*, 705t, *707*, 716, *716*, *724*, *730*, *738*, *739*, *762*, *794*
medial, *31*, 705t, *707*, 715, *715*, *730*, *758*, *794*
vertebral
anterior, **1021**
lateral, **1021**
vertical de la lengua, 949, 951t
vocal, 1034, 1037t, **1038**
Músculo/s (de las regiones u órganos)
de la boca, **854**–856

de la cara parálisis, **869**
de la cara, **852**–857
de la espalda, 116, **116–128**
  anatomía superficial, *124*
  espasmo, **127–128**
  extrínseco, **116–117**
  intrínseco, **117–124**
    capa
      profunda, **118–120**, *120*
      intermedia, *117*, **118**, *119*
      superficial, *117*, *118*, **118**
de la faringe, **1045**, *1046*, 1046t, 1047
de la frente, **854**, *856*
de la laringe, 1036, *1037*
de la lengua, *950*, 951t
de la masticación, **929**, 931t
de la órbita, *898*
de la pared abdominal
  anterolateral, 409–415
  posterior, 539–540, *539–540*, 539t
de la pared torácica, **305–307**, 316
de la piel cabelluda, **854**, *856*
de la pierna
  compartimento
    anterior, 746, *751*
    lateral, 751, 754–755
    posterior 596–602, 597t–598t, 600–602, 755–762, 756t, 757t
de la región cervical
  anterior, 1010
  lateral, **1001**, *1002*
de las cejas, **854**, *856*
de las mejillas, **854**–856
de las paredes pélvicas, *568*
de los labios, **854**–856
del antebrazo, *217*
del brazo, 201–206
del cuello, 124–125, *125*, 125t
del esófago, 452
del manguito rotador, *268*
  lesiones, 182, 284
  tendinitis, 284
del muslo
  anterior, *704*, 704–707, 704–707, 704t, *705*, 705t
    anatomía superficial, 715, 716, *716*
    cuádriceps femoral, **706**–707, *707*
    iliopsoas, **705**–706
    pectíneo, **705**
    sartorio, **706**
  medial, 707–709, **707**–709, *708*, 708t
    acciones del grupo de los músculos aductores, **709**
    aductor corto, **707**, *708*, 709
    aductor del hiato, **709**
    aductor largo, **707**, *708*
    aductor magno, *708*, 708t, **709**
    anatomía superficial, 715, 716, *716*

gracilis, *709*, **709**
obturador externo, *708*, **709**
posterior 569–572, 728–731
del pie, **769**–770, *771*, 771t–773t, *773*, *774*, *775*
del suelo pélvico, *568*
extraocular, 899, **906**–907, *908–910*, 908t, 911
suboccipital, **124**, *125*, 125t, 126
tenar del pulgar, *195*, *233*, **243**–244, 247t, *254*, *261*
Músculo/s (en general)
«tirón», 35
abdominal, *305*
agonistas, **34**
antagonistas, **34**
arterias, 34
axioapendicular
anterior, 163, *168*, 168t
posterior
profundo, 171–173
superficial, 167–171, *174*
bipenniforme, *30*, 32
cardíaco estriado, 29t, **30**, **36**
circular, 32
con múltiples
cabezas, 32
vientres, 32
contracción, 32–35
fásica, 32
refleja, 32
tónica, 32
convergente, 32
cuadrado, 32
de la boca, **854**–856
de la masticación, 929, 931t
derivación, **34**
detrusor, **593**
disfunción, 35
dorsiflexores, *17*
electromiografía, 34–35
escapulohumeral, 173–15, 271
esfinteriano, 32
esquelético estriado, **36**
arquitectura y forma, *30*
ausencia de tono, 35
características, 29t
células satélite, 35
contracción/es, *32*, 32–33, *33*
concéntricas, **33**
excéntricas, **33**, 35
fásica, 32–33
isométricas, **32**
isotónicas, **32**
refleja, 32
tónica, 32
crecimiento y regeneración, 35
disfunción, 35

elongación, 35
forma, 28, *30*
y características, 30, 32
funciones, 34
inflamación, 35
músculo cardíaco, 36
nervios y arterias, 34
parálisis, 35
prueba, 34–35
regeneración, 35
superficial, *31*
tirón, 35, *35*
vientre, *30*
estiramiento, 35
estirón, **34**
eversor, *17*
extensor, 31
extraocular, **906**–911
fibulares, 76
tercio fibular, *682*, *748*, **749**, 750t, *751*
fijadores, **34**
flexor, *31*
plantar, *17*
fuerza motriz, 34
funciones, 34
fusiforme, *30*, **32**
glúteo, 724–725
hioides, 1009
hiperplasia del músculo liso, 36
hipertrofia del miocardio, 36
infarto de miocardio, 36
infrahioideo, 928t, 929, *930*
inserción, 32
involuntario, 36
liso, **30**, 36
características, 29t, 36
hiperplasia, 36
hipertrofia, 36
multipennado, 32
nervios, 34
origen, 32
parálisis, **869**
penado, 32
plano, *30*, **30**
prevertebral, 1021
resguardo, 420
sinérgica, **34**
suboccipital, *125*, 125t
suprahioidea, 929, *930*, 931t
tipos, 28–29, 29t, 30
toracoapendicular, 163, *305*
unidad motora, **33**
unipenniforme, *30*, 32
Muslo
abductores, *723*, 723t, *727*

absceso del psoas, 717
aductor largo lesión, 718–719
anatomía superficial, 715–716
anteromedial
arteria femoral, **713**, *714*, 714t, *715*
canal aductor, *715*, **715**
nervio femoral, **710**, 711
triángulo femoral, *710*, **710**, *711*, *712*
vaina femoral, **711**, 713
vena femoral, **713**, 715
arteria/s, 734–735, *735*, 735t
femoral
canalización, 719
laceración, 719
obturadora accesoria, 721, *721*
cadera contusiones, 717
compartimentos fasciales, *730*
condromalacia patelar, 717
contusiones, 717
denominación errónea potencialmente mortal, 719
distensión inguinal, 718
fascia lata, *426*
fracturas de la patela, 717–718
grácil trasplante, 718
hematoma, 717
hernias femorales, 720
miembro inferior proximal organización, 703–704
músculos anteriores, *704*, **704**–707, 704t, *705*, 705t
anatomía superficial, 715, 716, *716*
cuádriceps femoral, **706**–707, *707*
iliopsoas, **705**–706
pectíneos, **705**
sartorio, **706**
músculos de
anterior, **707**–709
función, 710
músculos mediales, **707**–709, *708*, 708t
acciones de aductores, **709**
aductor
corto, **707**, *708*, 709
hiato, **709**
largo, **707**, *708*
magnus, *708*, 708t, **709**
anatomía de superficie, 715, 716, *716*
grácil, *709*, **709**
obturator externo, *708*, **709**
músculos posteriores, **728**–731
osificación anormal de la patela, 718
parálisis del cuádriceps, 717
reflejo patelar, 718
región, 703–704
glútea
anatomía superficial, **736**–739, *737*, *738*, *739*
bloqueo anestésico del nervio ciático, 741
bursitis

isquiática, 740
trocantérea, 740
estructuras neurovasculares, **731**–736, *732*, 732t–733t, *734*, *735*, *736*
inyecciones intraglúteas, 741–742
lesión de los músculos isquiotibiales, 740
lesión nervio superior, *740*, 740–741
músculos, **722**–728, *723*, 723t, *724*, *725*, *726*, *727*
nalgas, **721**–722, *722*
semimembranoso, 731
semitendinoso, 731
posterior, **728**–731, *730*
anatomía de superficie, **736**–739, *737*, *738*, *739*
bíceps femoral, **731**
bloqueo anestésico del nervio isquiático, 741
bursitis isquiática, 740
bursitis trocantérea, 740
estructuras neurovasculares, **731**–736, *732*, 732t–733t, *734*, *735*, *736*
inyecciones intraglúteas, 741–742
lesiones de músculos isquiotibiales, 740
semimembranoso, **731**
semitendinoso, **731**
rotadores, *723*, 723t, *727*
sistema linfático, 736, *736*
varices de la safena, 720
vena/s, 736
femoral
canalización, 720
localización, 720
Mutilación genital femenina, **660**

N

Nalgas, **667**
Nariz
ápice, *867*
arterias, *967*, **967**–968
dorso, *867*
esqueleto, **963**
externa, *963*, **963**–964
fracturas, **971**
raíces, *867*
vascularización, *967*, **967**–968
Nasión, *831*–*832*, **835**, 836t
Nasofaringe, *965*, *1040*, **1041**, *1041*–*1042*, 1043
Navicular, 371, **681**, 682, 768
Necrosis
avascular, **24**
de la cabeza femoral, 819
del semilunar, 288
cardíaca, 377
miocárdica, 36
Nefroptosis, **523**
Nefroscopio, 526
Nervio/s (con denominación)
abducens, *878*, *881*, *891*, *910*, *911*, *1063*–*1064*, *1065*, 1066t
daño, 1089

divisiones, *1073*
funciones, **1074**
lesiones, 1087t
núcleo, *1069*, **1074**
accesorio. *V.* Nervio/s (con denominación) espinal accesorio
alveolar
anterior superior, 939, *1075*
inferior, *858*, 929, *939*, *970*, *1078*
medial superior, *939*, **971**, *1075*
posterior superior, 939, **971**, *1075*
anal inferior, 642, *649*–*650*, 659t
anococcígeo, **586**
articular, 27
auricular
mayor, *52*, *53*, *859*, 860t, *861*, *862*, *923*, **923**–924, *976*, *1002*, 1005, *1006*
posterior, *862*, **862**
auriculotemporal, *859*, 860t, 923, *923*, **929**, *933*, *934*, *939*, 974, *974*, 975, *976*, *980*, *1075*, *1081*
axilar, *53*, *54*
lesión, 180–181
bucal, *858*, *859*, 860t, *933*, *939*, *1075*
bloqueo, **870**
calcáneo, 697t
cardíaco, *371*, *1084*
cavernoso, *650*
cervical transverso, *1002*, *1006*, **1013**
ciático, *584*, 585t, 586, *605*, **733**
bloqueo, 741
lesión, 741
cigomático, *858*, *860*, 959, *961*, *1075*, *1078*
cigomaticofacial, *859*, 859t, *860*, *961*
cigomaticotemporal, *859*, 859t, *860*, **959**, *961*
ciliar
corto, **912**
largo, **913**
clúneo, **731**, 733
inferior, 659t, 697t, 732t, **733**
medial, 697t, 732t, **733**
superior, 538t, 573t, **574**, 697t, 732t, **733**
coccígeo, **586**
coclear, *974*, *984*
colateral, *309*
cuadrado femoral, **733**
cuerda del tímpano, **929**, 949, *977*, *979*, 980
cutáneo, *17*
de la cara, 857
del antebrazo, 163
del brazo, 163
superior, 163
del nervio mandibular, 859t, 860t
del nervio maxilar, 859t–860t
dorsal
intermedio, **776**
medial, **776**
femoral posterior, 585t
lateral

(de la espalda), *116*
(del antebrazo), *165*, *207*, *208*, *211*, 231, 233t
(del brazo)
inferior, *52*, 165t
posterior, 165t, *310*
ramas anteriores, *310*
superior, *52*, *165*, 165t
(del muslo), *52–53*, *540*, 541, *696*, *711*, *712*
medial
del antebrazo, 52, 193t, *211*, 232t, 234
del brazo, 313
perforante, 585t
posterior
del antebrazo, *52*, *165*, 231, *232*, 232t
del brazo, *165*
del muslo, *52–53*, *649*, 659t, 697t, *726*, *732*, **733**–734
sural
lateral, **745**, *752*, 752t
medial, **745**, *752*, 752t
de la cara, 857
del intestino delgado, *460*
del pie, 773, 776, *777*, 777t, 778
dorsal
del clítoris, *639*, *657*
del pene, *632*, *636*, 639, *639*, *648*, *650*, 651
escapular, 180, 192t
raíz, 49
escapular dorsal, 180, 192t
escrotal
anterior, 429, **431**, **647**, 659t
posterior, 429, **431**, *639*, **647**, *649*, 659t
espinal, 49, *50*, *51–53*, 52–53
accesorio, *131*, *892*, *980*, *1003*, 1004, *1004*, *1006–1007*, *1063–1064*, *1065*, 1067t
daño, 180, 1091
distribución, 1085
funciones, **1083**
lesiones, 1018, 1087t
núcleo, *1069*, **1083**
bloqueo, *93*, 625–626
cervical, *129*
coccígeo, **583**
lumbar, *107*, *129*, **540**
mixtas, *105*
raíz anterior, *1035*
rama
anterior, *309*
posterior, *309*
meníngeas, **105**
sacro, *93*, **583**
torácico, *129*
esplácnico, 59, *393*
abdominopélvico, **59**, **62**, 393, 465, 491, 522, 527, *528*, 529t
cardiopulmonares, 59
lumbar, *460*, *475*, **527**, *529*, 529t, *599*, *617*, 618
mayor, *339*, *388*, *389*, 452, *453*, 456, *502*

menor, *339*, *528*, 529t
mínimo, *339*, *453*, *528*, 529t
pélvico, 476, 529t, **530**, *584*, 585t, 587, *599*, *617*
sacro, *584*
torácico, **393**, *453*, 527, 529t
etmoidal
anterior, *858*, *881*, 913, *913*, **967**
posterior, 881, 913, 913, **967**
ramas meníngeas anteriores, **879**, 881
facial, **861**–863, *862*, *892*, *939*, 978, *979*, *980*, *1045*, *1063–1064*, *1065*, 1066t
distribución, *1078*
funciones, **1077**
genículo, **1077**
inervación parasimpática, *1078*
lesiones, 871, 1090
nervio intermedio, *1065*, **1077**
núcleo, *1069*, **1077**
parálisis, 871
raíz motora, **861**, 1077
raíz primaria, *1065*
rama/s, *862*, 863, 871
bucal, 871
cervical, **863**, *1002*
cigomática, **863**, 871
mandibular marginal, **863**, 871, 923, *1007*
temporal, **863**
terminales, 852
faríngeo, *968*, *1075*
femoral, *412*, *423–424*, *515*, 540, *540*, 662, **710**–711
cutáneo
lateral, *515*
posterior, 429, 431
fibular (peroneo)
común, *53*, 733, 738, 745, 752, 752t, 763, *803*
lesión, 764–765
profundo, *52*, 697t, *748*, **749**, **776**, 752, 752t, 776, *777*, 777t
superficial, 697t, 752, 752t, 776, *777*, 777t, 803
atrapamiento, 765
bloqueo, 784
fosa poplítea, **744**–745
frénico, *331*, 339, *351*, 352, *384*, 394t, *1002*, 1006, *1006*, *1022–1023*, *1028*, *1050*
accesorio, **1006**
bloqueo, 1018
derecho, *383*, *384*, 385, 503, 535
izquierdo, *383*, *386*, 387, *389*, 503, 535
lesión, 304, 1018
por aplastamiento, 1018
rotura, 1018
sección, **544**
frontal, **857**, *858*, *860*, *910*, *911*, *1075*
gástrico, *1084*
genitofemoral, *515*, *540*, *597*, *650*
rama genital, 429, *429*, 431, 647, 659t
glosofaríngeo, 892, **924**, 949, *953*, *980*, 1014, *1014*, *1043–1044*, *1063–1064*, *1065*, 1067t
distribución, *1081*

- fibras
  - motoras, 1082
  - parasimpáticas, 1079
- funciones, **1079**
- inervación parasimpática, *1082*
- lesiones, 1087t, **1090–1091**
- neuralgia, **1091**
- núcleos, *1069*, **1079**

glúteo
- inferior, *584*, 585t, 586, **733**
- superior, *584*, 585t, 586, **733**
- profundo, **733**

hipogástrico
- derecho, *475*, 530, **587**, *594*
- izquierdo, *475*, 530, **587**, *650*

hipogloso, *892*, **949**, *953*, *1006*–*1007*, 1008, 1014, *1014*, *1044*–*1045*, *1063*–*1064*, *1065*, 1067t
- distribución, *1086*
- funciones, **1085**
- lesión/es, **957**, 1087t, 1091
- núcleo, *1069*
- parálisis, *1091*
- ramas, 1085, *1086*

iliohipogástrica, *413*–*414*, 416, *416*, 416t, 421, *515*, *540*, **541**

ilioinguinal, *412*–*414*, 416, *416*, 416t, *426*, *515*, *540*, **541**, 651
- bloqueo, **661**

infraorbitario, *858*, 859t, 861, *900*, 960, *961*, *970*
- bloqueo, **869**–870

infratroclear, 859t, *860*, **861**

intercostal, *131*, **310**, 318, *339*, *341*, 394t, 535
- atípico, **313**
- bloqueo, **316**, *316*
- cuarto, 318
- décimo, 313
- noveno, 313
- octavo, 313
- onceavo, 313
- pimero, *308*, 313
- quinto, 318
- rama/s, 313
  - anterior, *309*
- segundo, *308*, 313
- séptimo, 313
- sexto, 318
- tercero, 308
- típico, **310–313**

intercostobraquial, *181*, *184*, *310*, **313**

interóseo
- anterior, 231, *232*, 232t
- posterior, *196*, *217*, *223*, 231, 233t

labial
- anterior, **658**, 659t
- posterior, **658**, 659t

lagrimal, *858*, 859t, *860*, **861**, *910*, *911*, *961*

laríngeo
- bloqueo, 1056

externo, *1031*, **1039**, *1084*
inferior, *1038*, **1039**
interno, **949**, 951, *1031*, **1039**, *1084*
lesión, 1056
recurrente, 334, *386*, 394t, *1022*, *1025*, *1028*, *1031*, 1036, 1047
derecho, *371*, *385*, *386*, *1023*, *1038*, *1044–1045*, *1084*
izquierdo, *331*, *339*, *371*, *383*, *384*, *385*, *386*, *1023*, *1038*, *1044–1045*
lesión, 397–398, 1053
superior, *1030*, 1036, *1038*, 1044, *1084*
lesión superior, *740*, 740–741
lingual, 858, **929**, *933*, *939*, *1007*, *1075*, *1078*, 1080
mandibular, 857, 860t, **861**, *881*, **929**, *1064*, 1066t, **1074**, *1075*, 1076t, *1081*
ramas, 1076t
meníngeas anteriores, **879**, 881
maxilar, 859t, **861**, *878*, *881*, *933*, 938, **959**–960, 961, 962, 1064, 1066t, **1074**, *1075*, 1076t
ramas, 1076t
medial
del antebrazo, 193t, *211*, 231, 233t
del brazo, *165*, 193t
mediano, *169*, *185*, *191*, 193t, 231, 232, 232t
anatomía superficial, *234*
del brazo, 208
en la mano, *254*, 255, 255t
lesión, 238, 260
rama/s, 231, 253, *254*, 255t
lateral, *254*, 255t
medial, *254*, 255t
palmar cutánea, *232*, 232t, *254*, *255*
recurrente, *254*, 255t
traumatismo, 260–261
meníngeo, 105, 132
mentoniano, *858*, *859*, 860t, 929, *939*
bloqueo, **870**
milohioideo, *933*, *939*, *953*
motores, 34
musculocutáneo, *181*, *185*, *191*, 193t, *203*, 207, *207*, *233*
lesión, 213
nasal externa, *858*, 859t, **861**
nasociliar, *858*, *860*, **861**, *910*, *911*, 968, *1075*
nasopalatino, **945**, *947*, 968, *1075*
bloqueo, **956**–957
obturador, **541**, *567*, **584**, *584*
accesorio, **541**
interno, **734**
lesión, 588
occipital
mayor, *116*, *125*, 125t, *127*, 127t, *859*, 860t, *861*
menor, *127*, 127t
mínimo, *116*, *127*, 127t, *859*, 860t, *861*, *1002*, 1005
tercero, *116*, *859*, 860t, *861*
oculomotor, *881*, *891*, *892*, *910*, *911*, *1063–1064*, *1065*, 1066t, 1072
compresión, **1088**
daño, **1088**
divisiones, *1073*
funciones, **1072**

lesiones, 1087t
núcleo, *1069*, **1072**
oftálmico, **857**, *858*, *1064*, 1066t, **1074**, *1075*, 1076t
infección por herpes zóster, **870**
ramas, 1076t
olfatorio, *858*, **968**, *1063–1064*, *1065*, 1066t, 1069
función, **1069**
lesiones, 1087t
núcleo, *1069*
parálisis, **921**
óptica, *892*, *903*, *910*, *911*, *1063–1064*, *1065*, 1066t, 1070
enfermedades desmielinizantes, **1087–1088**
funciones, **1070**
lesiones, 1087t
núcleo, *1069*
palatino
mayor, *858*, 942, **945**, *947*, *968*, *1075*
menor, *858*, 942, **945**, *947*, *968*, *1075*
palpebral inferior, *860*
pectoral
lateral, *169*, *185*, *188*, *192*
medial, *169*, *185*, *188*, 193t
perineal, 659t
profundo, 616, **639**
superficial, **639**
perióstico, *22*, **22**
petroso
mayor, *1078*
menor, *979*, *1081*
profundo, **960**, *962*, *1078*
plantar
exploración de reflejos, 625
lateral, 697t, *774*, **776**, *777*, 777t
medial, 697t, *758*, *774*, **776**, *777*, 777t
atrapamiento, 784
posterior
de la miembro superior, 163
del antebrazo, *165*, 231, *232*, 232t
del brazo, *165*
pterigopalatino, *858*, 960
pudendo, 431, *584*, 585t, **586**, *594*, 616, *617*, *639*, 650, 659t, **734**
bloqueo, 626, *626*, 661, **661**
pulmonar izquierdo, *384*
radial, *191*, 193t, *207*, *226*, *232*, 232t
en el antebrazo, 231
en el brazo, *208*
en la mano, 256
lesión, 223, 240, 262
rama
profunda, 231, 233t
superficial, 231, *232*, 232t
raíz motora, **861**–862
rama
comunicante, *105*, *309*, **313**, 388–389, *584*, *594*
oftálmica. *V.* Nervio/s (con denominación) oftálmico

rectal, inferior, **639**
safeno, **710**, **773**, 776
lesión, 699–700
segmentarios, 49
seno, *1084*
carotídeo, **1009**
simpático de las vísceras abdominales, 527
subclavio, 192t
subcostal, **310**, 394t, 416, 416t, *515*, 540, *540*
subescapular, 54, *192*, 193t
submandibular, *858*
suboccipital, **124**, *125*, 125t
supraclavicular, *165*, 165t, *184*, *312*, 1005
intermedia, *1002*
lateral, *1002*
medial, *1002*
supraescapular, 192t, *203*, *1003*, 1005
lesión, 1018
supraorbitario, **857**, *858*, 859t, *860*, *900*, *966*
supratroclear, **857**, *858*, 859t, *860*, *900*
sural, 693, 697t, *752*, 752t, 761, *777*, 777t, **778**
injertos, 784
lateral, *52*
medial, *52*
ramas calcáneas, *52*
tentorial, **879**, *881*
tibial, *52*
atrapamiento, 825
lesión, 764
posterior, *776*
ramas calcáneas, *52*
timpánico, *1081*
tonsilar, 1080
torácico
largo, *54*, *169*, *181*, 192t
rama posterior, *311*
toracoabdominal, 313, **415**, 416t
ramas cutáneas
anteriores, *416*
laterales, *416*
toracodorsal, *169*, 180, 192t
trigémino, 857, *859*, *881*, *892*, *939*, *1064*, *1065*, 1066t
bloqueo, 1089
daño, **1089**
distribución, *858*
divisiones, 857, *858*, *1075*
exploración, **870**–871
funciones, **1073**
lesiones, **870**, 1087t
núcleo, 1069, **1073**
raíz
motor, *1063*, *1065*, **1074**
sensitiva, *1063*, *1065*, **1073**
rama
mandibular. *V.* Nervio/s (con denominación) mandibular

maxilar. *V.* Nervio/s (con denominación) maxilar
oftálmica. *V.* Nervio/s (con denominación) oftálmico
troclear, *878*, *881*, *891*, *910*, *911*, *1063*, 1066t
divisiones, *1073*
funciones, **1072**
lesiones, 1089
núcleos, *1069*, **1072**
ulnar, 153, *169*, *181*, *185*, *191*, *207*, *216*, 255t
compresión, 239, 262
de la mano, 256
del antebrazo, 231, *232*, 232t
en el brazo, 209
lesión, 239
rama/s, *245*, 255t
dorsal cutánea, 228, *232*, 232t, 255t
palmar cutánea, *232*, 232t, 255t
profunda, 255t
superficial, 255t
vago, 339, *351*, 352, *371*, *384*, 394t, 491, 503, *528*, *892*, *980*, 1014, 1024–1026, *1030*, *1038*, *1044–1045*, *1063–1064*, *1065*, 1067t, **1082–1083**
derecho, *331*, *339*, *371*, *383*, **385**, *386*, *453*, *469*, *1022*, 1024–1025, *1039*, *1084*
distribución, *1084*
funciones, **1082**
izquierdo, *331*, *339*, *371*, *383*, **385**, *386*, *453*, *1022*, 1024, *1084*
lesiones, 1087t, 1091
núcleo, *1069*, **1083**
rama/s, 1026, *1084*
hepática, *453*, *1084*
resumen, 1084t
vasomotor, **22**
vestibular, *974*
vestibulococlear, *892*, *974*, *1063–1064*, *1065*, 1067t, 1079
daño, 1090
funciones, **1079**
lesiones, 1087t
núcleo, *1069*
Nervio/s (de las regiones u órganos)
al coracobraquial, *185*
craneal, **49**, **53**, *55*, **1062**
fibras, 1069
lesiones, **1086**
núcleo, **1069**, *1069*
de la articulación esternoclavicular, 266
de la columna vertebral, **105–106**
de la duramadre, **130**, **132**, **879**, *881*
de la encía, *939*
de la extremidades
de la glándula lagrimal, **901**
de la glándula parótida, 923–924
de la laringe, 1039
de la mama, **318**
de la mano, 252, 255t, 256
de la órbita, **911**–913
de la pared abdominal
anterolateral, **415**–417, 416t

lesión, 420
posterior, *540*, **540**–541
de la pared torácica, **310–313**, 394t
de la piel cabelluda, **861**
de la pleura, **338–339**, *339*
de la raíz cervical, **1024–1026**, *1025*
de la región cervical
anterior, 1014
lateral, **1004–1006**
de la uretra, 627, 646
de la vagina, 616
de la vejiga urinaria, *594*, 594–595
de la vesícula biliar, 503
de la vulva, 658
de las glándulas suprarrenales, *522*, **522**–523
de los dientes, *939*
de los pulmones, **338–339**, *339*
de los riñones, **522**–523
de los uréteres, 522, **522**–523
del antebrazo, 163, 231–234
del apéndice, **469**, *475*
del brazo, 163
del canal anal, 642
del canal pterigoideo, 901
del ciego, 472, *475*
del diafragma, *536*
del esófago, *453*
del estómago, *453*
del hígado, 500, *502*
del intestino delgado, 468
del mediastino
posterior, 393
superior, **385–387**
del miembro superior, **163**
del páncreas, 491
del pene, 650–651
del pericardio, 351–352
del perineo, *650*, *659*
del pie, 773–778, *777*, 777t
del recto, 598, *599*
del útero, 616
espinal, *129*
sacra, *662*–*663*
Nervio/s (en general), 48
autónomo, **586**–587
cervical, *47*
craneal, 49, **53**, **1062**, 1063t
fibras, 1069
lesiones, **1086**
núcleo, *1069*, **1069**
degeneración, 57
fibra, 48
isquemia, 57
lumbar, *47*
motor, **34**

periférica, 46–49, *49*, *54*
degeneración, 57
isquemia, 57
perióstico, 22
vasomotor, 22
Neumología, 3–4
Neumomediastino, 998
Neumonectomía, 303, 344
Neumopericardio, 354
Neumotórax, 340–341, 1017
Neuralgia
glosofaríngeo, **1091**
trigémino, **870**, 1089
Neuritis óptica, 972, **1088**
Neuroglia, 46
Neurolema, 48
Neuroma acústico, **1090**
Neurona/s, 45, **45**, *46*
motoras multipolares, 45
multipolar motora, 45
postsináptica (posganglionar), 57
preganglionar, 57
presináptica, 57
receptor olfatorio, **1069**
sensitivas seudounipolares, 45, 46
Neurovasculatura de la pared torácica, 316
Nicturia, 608
Nivel de conciencia, 845
Nodo
atrioventricular, *370*, **370**
linfático. *V.* Nódulos linfáticos
sinoatrial, *370*
Nódulos linfáticos, 44, *383*
apical, **189**, *190*, *320*
arco aórtico, *338*
axilares, *161*, 185, *320*, 417, *417*
anteriores, **188**, *190*
apicales, **162**, *163*
centrales, *163*, *190*
disección, 198
hipertrofia, 198
humerales, *162*, **162**, 189, *190*
laterales, *162*, **162**
pectorales, 163, **188**, *190*
posteriores, **189**, *190*
subescapulares, *163*, **189**, *190*
braquiocefálicos, *391*, 1029
broncomediastínicos, **338**
broncopulmonares, *332*, **337**, *338*
bucales, *867*, *976*
celíacos, 452, *464*, 465, 491, 503, *536*, *543*
centinelas, 345
centrales, *320*
cervicales
inferiores, *320*, *338*, **951**, *952*, 1029, *1030*, 1039, 1049

profundos, 866, *867*, *923*, **951**, *952*, *976*, *991*, *1007*, *1030*, 1039, 1048, *1049*
superficiales, *867*, *923*, **975**, *976*, *1030*, 1049
superiores, **465**, *468*
claviculares, **188**
cólico
derecho, *468*, **472**
intermedio, 472
mediano, *468*, **472**
cubitales, *161*, 162, *163*, *210*
deltopectorales, *161*, **162**, *163*
diafragmáticos
anteriores, **534**, *536*
posteriores, **534**, *536*
epicólicos, *475*
esplénicos, *464*
frénicos, **500**, *543*
gástricos, **456**, *460*
izquierdos, 452, *453*, 500
gastroomentales, **456**, *460*, 479
glúteos, **736**
hepáticos, 491, **498**, 501, *501*, 503, *536*, *543*
humerales, *190*, *320*
ileocólicos, **465**, *468*, 472
ilíaco/s
comunes, 522, *543*, 543–544, **582**, *584*, *628–629*
externos, *543*, **582**, *584*, *628–629*
internos, *543*, **582**, *584*, *628–629*, 641, 646
laterales, *671*, *679*, **680**, *680–683*, 687, 694, 739, 746, 748, 751, 752t, 754, 755, 762, 763, 768, 777t, 782, 783, *803–810*, 816, *817*, 825, *826*
mediales, *671*, *679*, **680**, *680–683*, 687, 691, *693*, *695*, 700, 716, 739, 746, *748*, 755, *760*, 761, *762*, 763, *767–768*, 773, *776*, 777t, *780*, 781, *782*, 783, *803–810*, *813*, 816, *817*, 825, *826*
infraclaviculares, **189**, *190*, *320*
infrahioideos, *952*, *1049*
inguinales, *412*
hipertróficos, 700
profundos, *628–629*, 646, **695**
superficiales, *417*, **417**, *628*, 642, 647, 660, **694**
interpectorales, *190*, *320*
intrapulmonar, *338*
lumbares, 430, 534, *543*, 544, *584*, *628–629*
mastoideos, *862*, *867*, *976*
mediastínicos posteriores, *391*, 392–393, 534, *536*
mesentéricos, **465**, *468*
inferiores, 472, *473*, *543*, *584*, *628–629*
superiores, 464, **465**, 472, 491, *543*
metástasis del cáncer en, 44–45
occipitales, *867*, *976*, *1049*
pancreaticoduodenales, **456**, *460*, *464*, 491, *501*
pancreaticoesplénicos, 456, *460*, *464*, 488, 491
paracólicos, **472**
paraesternales, *308*, *320*, *391*, **417**, 500, 534, *536*
pararrectales, **582**, *628–629*
paratraqueales, *338*, **1029**, *1030*, *1038*, 1039, *1045*, 1048
parotídeos, **866**, 923, *927*, *976*, *1049*
pectorales, 318, *320*

pilóricos, **456**, *460*, 464, *464*, 479, *501*
poplíteos, *43*, *695*, **695**, 779, *781*
fosa, 746, **746**
profundos, **746**
profundos, **746**
superficiales, **746**
preaórticos, 432
prelaríngeos, **1029**, *1030*
pretraqueales, **1029**, *1030*, *1038*, 1039
pulmonares, **337**, *338*
quísticos, 501, *501*, 503, *543*
retroauricular, *1049*
retrofaríngeos, *867*, *952*, *976*, *1049*
sacros, **582**, *584*, *628–629*
subescapulares, *320*
submandibulares, **866**, *867*, 937, *937*, 942, 951, *952*, *976*, *1007*, 1008, 1016, *1030*, *1049*
submentonianos, **866**, *867*, 937, *937*, *952*, *976*, 1008, *1009*, 1016, *1030*, *1049*
superiores, *536*
supraclaviculares, *320*, 345, 1050
tráquea, árbol bronquial, *390*, *391*
inferior, **337**, *338*, **370**
superior, **337**, *338*
yugulodigástricos, *952*, **1047**, *1049*
yuguloomohioideos, 952, 953, *976*, *1049*
yuxtaintestinales, **465**, *468*, 472
Norepinefrina, 519
Núcleo/s, 46
ambiguo, *1069*
coclear
anterior, *1069*
posterior, *1069*
del nervio
espinal accesorio, *1069*
hipogloso, *1069*
oculomotor, *1069*
troclear, *1069*
del tracto solitario, *1069*, *1078*
espinal, *1069*
mesencefálico, *1069*
motor
del nervio facial, *1069*
del nervio trigémino, *1069*
oculomotor accesorio (de Edinger-Westphal), *1069*
posterior, del nervio vago, *1069*
pulposo, *75*, 97
herniación, *107*, 107–109
salivatorio, *1069*
sensitivo principal, *1069*
vestibular, *1069*

O

Obturador
externo, *708*, **709**, **728**
interno, **728**
nervio, **734**

Oclusión
arterial aguda, 784
carotídea, 1019
coronaria, 379–380
Oftalmoscopia, **919**
Oftalmoscopio, 3, 919
Oído, **974**–985
externo, **974**–975, *975*
exploración, 986, *986*
inflamación (otitis externa), 986
lesión, **986**
interno, **981**–985, *982*, *984–985*
medio, *974*, **975**, *978*, *978–980*, 978–981, *978–981*, *980*, *985*. *V. también* Cavidad timpánica
Olécranon, 209
de la ulna, *144*, 147, 153
fractura, 236, *236*
Olfato, pérdida, **1086–1087**
Ombligo, *414*, **432**, **975**, *977*
Omento, **441**
mayor, *409*, **441**, *442*, 443, 449, *455*, *461*, 463, 482
menor, **441**, *442*, 443, 482, *493*, 494
protrusión, 421
Oposición, *9*, **11**
Ora serrata, *903*, **905**
Órbita, **897**, 959, *960*
arterias, **913**, *914*, 914t
bulbo ocular, *900*, 902
anatomía superficial, **915**–917
artificial, **920**
cámara anterior, **920**
capa
fibrosa, **902**
interna, **905**
refracción media, **905**–906
vascular, **902**–904
córnea, 902, *903*, 905
esclera, *903*
humor acuoso, *903*
pupila, *903*, **904**
retina, *903*, **905**
fracturas, **917**
músculos, *898*
extraoculares, **906**–911
nervios, **911**–913
paredes, 899
párpados, 867, **899**–900, *900*, 916
infecciones, 918
lesión, 918
piramidal, **899**
tumores, **917**
vascularización, **913**–915
venas, **913**, *915*
Organomegalia, 419
Órganos
de Corti, 985

extraperitoneales, 439
genitales
femeninos, **609–627**, *610*
externos, **656–660**
internos, 609–627
masculinos, **603–608**
externos, 646–655
internos, **603–609**
intraperitoneales, 439
linfoides, 44
olfatorios, **1069**
retroperitoneales, 439
subperitoneales, 439
vestibulocolear, *984*
Orificio
atrioventricular
derecho (tricúspide), *360*, **361**, *365*
izquierdo, *362*, *365*
cardias del estómago, *451*, 452, 453, 454, 454, *551*
de la tuba auditiva, *1042*
externo, *610*, **612**, *614*
ileal, **468**
interno, *610*, **612**, *614*
miopectíneo, *423*, **425**
pilórico, **454**
ureteral, *592*, **593**
externo, *594*, 595, *596*, *603*, *610*, *614*, *633*, **646**, 648, *650*, *656*
interno, *592*, **593**, 595, *603*
vaginal, 595, *633*, *656*, **658**
valva
aórtica, *365*
pulmonar, *365*
Orofaringe, 1031, 1040–1042
funciones, 1043
Orquitis, 654
Ortopedia, 4
Orzuelo, 918
Oscilación inicial, **703**
Osificación
centro
primario, 21
secundario, 22
de la clavícula, 154
de las vertebras, **85–87**
del cráneo, 847
endocondral, **21**, 154
intramembranosa, **21**, 154
primaria, **85–87**
secundaria, **87**
Osteoartritis, 28
de las articulaciones cigapofisarias, 139
Osteoartrosis, 94
Osteocondrosis, 24
Osteología, 3
Osteonas, 22

Osteopenia, 90
Osteoporosis, 23, *23*, 113
  fracturas del cuello femoral secundarias a, 818
Ostium
  abdominal, **611**
  del seno maxilar, *970*, **971**
  uterino, 611
Otalgia, 1056
Otitis media, 1057
Otorrea, 895
Ovarios, 427, 428, 609–611, *664*
  arterias, **611**
  cambios puberales, 609
  inervación, **611**
  venas, **611**
Oxicefalia, *850*

P

Paladar, 942, **942**
  blando, **943**, *943–945*, *944*, *946*, 946t, *1031*, *1041–1043*
  características, **943**–944
  duro, **942**, *943*, *943–945*, *944*, 946t, *947*, *960*, *1031*
  hendido, *957*, **957**
Palma de la mano, *7*, 8
  compartimentos, 243, *244*
  disección, *499*
  fascia, **241**, 243
Palpación, **3**
  de la arteria
    femoral, 719
    radial, 240
  de la pared abdominal anterolateral, 420
  de los testículos, **654**
  del bazo, *505*
  del útero, 621
Páncreas, *489*, **489**
  arterias, *490*
  cabeza, 463, **488**, *490*
  cáncer, **507**, 545–546
  cola, 491
  cuerpo, **488**–489
  nervios, *491*
  rotura, **506**
  secreciones producidas, 488
  seudoquiste, 447
  sistema linfático, *491*
  tejido accesorio, **506**
  tomografía computarizada, *550*
  venas, *490*
Pancreatectomía, **507**
Pancreatitis, 507
Paperas, 934
Papila
  caliciforme, *948*, **948**, *1042*
  duodenal

mayor, *463*, **463**, 489, *489*, *499*, 501
menor, *463*, *489*
filiforme, *948*, **948**
foliada, *948*, **948**
fungiforme, *948*, **948**
ileal, **469**, *471*
incisiva, 944, *945*
lagrimal, 900, **901**, 917
lingual, *948*, **948**
renal, *518*
Paquimeninge, 873
Paracentesis abdominal, **446**
Parafimosis, **654–655**
Parálisis, 35
de Bell, 1090
de Klumpke, 200
de los músculos extraoculares, **921**
del cuádriceps, 717
del diafragma, **304**
del geniogloso, **957**
del hemidiafragma, 544
del nervio facial, 871
del serrato anterior, 179–180
del trapecio, 1018
nervio hipogloso, *1091*
oculomotor, 1088
Paraplejía, 139
Parasagital, 5
Pared/es
abdominal, **406**
anterolateral, **406**, **408**–438
anatomía superficial, **432**–433
elementos, 406, *409*
estructura, *411*
exploración física, 408
fascia, 408–409
incisiones alternante (separación muscular), 421
incisiones de
línea media, 420
longitudinal, **420**–421
medial, 420
oblicua, **421**
paramediana, 420–421
Pfannenstiel, *421*
suprapúbica, *421*
transversa, **421**
músculos, 409–415
nervios, **415**–417, 416t
palpación, 420
sistema linfático, 417
superficie interna, **423**–424
vasos sanguíneos, 417
capilar, 41
de la axila, *159*, *183*, *184*, *188*, *203*
de la cavidad pélvica, *567*, 615

de la órbita, *897*, 899
de la vagina, *610*
de la vaina del recto, 409, *411*–*414*, **414**–415, *423*
de la vejiga, 593
del corazón, 357
del tórax, 291, 293–297
inferior, *413*
posterior, 537–544
arterias, **541**–544
fascia, **537**, *538*
músculos, **539**–540, 539t, *540*
nervios, 540, **540**–541
autónomos, *528*
sistema linfático, *543*, **543**–544
vasos sanguíneos, **541**–544
subdivisiones, *408*
tegmental, *925*, *960*, 975, *977*, **978**, *979*
Parestesia, 57, 700
Paro cardíaco, 380
Parotidectomía, 871, **934**
Parotiditis, 934
Párpados, **867**, **899–900**, *900*, 916
infecciones, 918
lesión, 918
Parte
cervical, 327
costal, 327
de la pleura parietal, 327
diafragmática, 327
mediastínica, 327
Parto, anestesia para, **625–626**
Pata de ganso, **709**
Patela, *20*, *668*, *671*, 678, **678**, *678*, **706**, *715*
bipartita, 718, *718*
condromalacia patelar, 717
dislocación, 821
fracturas, 818
funciones, 706
ligamento, **706**
osificación anormal, 718
reflejo del tendón, 718, *718*
superficie, **676**
tripartita, 718
Pecho, 291. *V. también* Tórax
dolor, **302**
pared. *V.* Tórax, pared
sonda, **341–342**
Pecten pubis, 425, 555
Pectíneo, **705**
Pedúnculo cerebelar, *1063*
Pelo, *12*, 13
folículos, *12*, 13, 36
músculos erectores, *12*, **13**
nasal, *965*
púbico, *648*

Pelvis (región), **554**
androide, 561, **561**
antropoide, 561, *561*
arterias, **576–582**
articulaciones, *558*
conjugado diagonal, 561–562
diámetro, 561–562
distancia interespinosa, *562*, **562**
eje, *555*, 565, *566*
estructuras neurovasculares, **576–588**
femenina, *557*, 558, *592*
fracturas, 562, *563*
ginecoide, 561, **561**
imagen por resonancia magnética, **661–665**
imágenes médicas, **661–665**
inervación visceral aferente en, **587–588**
ligamentos, *558*, *631*
durante el embarazo, 562–563
relajación, 562–563
masculina, *557*, 558, *592*, **608**
mayor, 554–555, *555*, **556**, 557t, *566*, *597*
menor, 555, *555*, 557t, **558**, *566*, *597*
paredes, 565–566, *567*
reflexiones peritoneales, 571t, 572
sistema linfático, 582–583, *584*
venas, 582, *583*
Pelvis (renal), **517**, *518*
bífida, 524
ectópica, 525, *525*
Pene, 647–651
arterias, 648–650
bulbo, *596*, *603*, 640t, *662–663*
circuncisión, **654–655**
crura, **647**, **648**, *663*
cuerpo, 647, **648**
emisión, 651, **653**
erección, 651, **653**
eyaculación, 651, **653**
glande, *592*, 647, 648, **648**
hipospadias, **654**
inervación, **650–651**
nervios, 650–651
piel, 648–649
raíz, **648**
venas, **650**
Percusión
del corazón, **374**
del tórax, **343**
Pericardio, **348**, 348–352, 355, 389
arterias, 351
desarrollo, *349*, *351*
fibroso, *331*, 348–350, *349*, *352*, *384*
funciones, 348
taponamiento cardíaco, **354**
hemopericardio, 354

nervios, *350*, 352
neumopericardio, 354
seroso, **348**, *349*, 350
capa
parietal, *331*, **348**
visceral, **348**, *349*
venas, 350–351
Pericardiocentesis, 354, *355*
Pericarditis, **354**
Pericondrio, 19
Pericráneo, **852**, *852*, *970*
Perilinfa, **983**
Perimetrio, *610*, **613**
Periné, **554**
arterias, *640*
disposición, *631*
episiotomía, **642–643**
femenino, *626*, *631*, *632–633*, 656–661, *659*
límites, *631*
masculino, *632–633*, **646**
drenaje linfático, *629*, **651**
escroto. *V.* Escroto
pene. *V.* Pene
uretra distal masculina, **646**
nervios, *650*
parietal, 570
Perineurio, 48
Periodoncio, 938, 940, **942**
Periórbita, 899
Periostio, 16, 19, 22, *22*, *25*, *853*
inervación, *105*
Periostitis tibial, 764
Peristalsis, **449**, 454
Peritoneo, **439**, 570
adherencias, 446
en mujeres, 570
formaciones, **441**–443
inyección intraperitoneal, 446
mesenterio, **441**
parietal, 409, *411*, *423*, **439**, *461*
diafragmático, *341*
embriología, 440
procedimientos quirúrgicos, 445
visceral, **439**–440
Peritonitis, **445**–446, 484, 618
Pestañas, **900**, 917
PET. *V.* Tomografía por emisión de positrones
Pezón, *317*, **318**, *323*
Piamadre, *93*, *132*, **880**
espinal, *132*, **132–133**
Pie, 768–784
anatomía superficial, 781, *781*, 783
arcos, 782, 814–816, *815*
arterias, 778, 778–779
articulaciones, 808–810, 811t

arcos, 814–816, *815*
ligamentos, 810, 814
movimientos, *812*, 812t
atrapamiento del nervio plantar medial, 784
bloqueo anestésico fibular superficial nervio, 784
caído, 764–765, *765*
callo, 826
contusión del extensor corto de los dedos, 783
del corredor, 784
dorso, *682*, *773*, 773t
esqueleto, 768, *768*
fascia, **769**
profunda, 769, *770*
fascitis plantar, 783
hallux valgus, **825–826**
heridas hemorrágicas, 784
huesos
anatomía superficial, *683*, 683–684
falanges, 683
metatarso, 681, *682*, 683
tarso, 681, *682*
importancia clínica, 768
infección, 783, **783**
injerto del nervio sural, 784
ligamentos, **810**, 814
linfadenopatía, 784
músculos, 769–770, *771*, 771t–772t, *773*, 773t, *774*, *775*
nervios, *773*, *777*, 777t, 778
parte/región, 769
piel y tejido subcutáneo, 769, *770*
plano, **827**
planta, *761*
arterias, **779**
compartimento
central, **769**
lateral, **769**
medial, **769**
heridas hemorrágicas, **784**
pulso de la arteria dorsal del pie, 784
reflejo plantar, 784
región, **668**
del talón, **769**
dorsal, **769**
sistemas linfáticos, 779, *781*
tarso, 681
tejido subcutáneo, **769**
venas, 779, *780*
zambo, **827**, 828
Piel, *12*, **12**, 12–14
cabelluda, **851**, 868
arterias, **863**, *864*, 864t
capas, 851–852, *852*
heridas, **868**
infecciones, **868**
laceraciones, **872**

lesiones, **868**
músculos, **854**
nervios, **861**
sistema linfático, **866**, *867*
venas, 865t–866t, **866**
cicatrización, 15
del cuello, 1014
dermatomas. *V.* Dermatomas
dermis, *12*, **13**
epidermis, **12**, *12*
estimulación
parasimpática, 65t
simpática, 64t
estrías, 15, *15*
funciones, 12
incisiones, 15
inervación segmentaria. *V.* Dermatomas
laceraciones, 15
lesiones, 15–16
ligamentos, *14*, **14**
líneas de tensión, *13*, **13**
mapa de la inervación periférica, *52*
quemaduras, 15–16
signos de coloración en el diagnóstico físico, 14–15
tejido subcutáneo, *12*, 13–14, *14*, *317*
ligamentos de la piel, 14, *14*
Pierna
anatomía superficial, *762*, 762–763
arterias, 749, *750*, 750t
articulaciones, *803*
compartimentos
anterior, *692*, 704, *730*, 746–751, *747*
arterias, 749, *753*, 753t
infecciones, 764
lateral, 591t, *747*, 751, 754–755
músculos, 751, 754–755
nervios, 755
vasos sanguíneos, 755
músculos, 747, 749, *750*, 750t
nervios, 749, *752*, 752t
posterior, *692*, *730*, *747*, 755–762, 756, *758*
arterias, *761*, 761–762
músculo, 755, *756*, 756t, 757–759, 759, 759–761, *760*
nervios, 761
fascia profunda, 691
medial, *692*, *730*
músculos, 749, *751*
nervios, 749, *752*, 752t
retorno venoso, 766–767
Pilomoción, 137
Piosálpinx, 619
Pirámide renal, 517, *518*
Piriforme, **728**
Pirosis, **476**
Pisiforme, 149, **149**, 153, 216, 233, 245, 253, 261, 277, 279, 281

Placa/s
ateromatosa, 896
de crecimiento, 87
del tarso superior, *898*
epifisaria, **22**
horizontal de la maxila, **838**, *839*
perpendicular del etmoides, **963**
pterigoidea
lateral, *925*, *944*, *960*
medial, *944*, 946t, *947*
tibial, 679
timpánica, *925*, *960*
Plagiocefalia, *850*
Plano/s (con denominación)
coronal, **5**, *6*
frontal, **5**, *6*
interespinoso, *405*, *407*, **408**
intertubercular, **406**, *407*, *454*
mediano, **5**, *6*, *407*, 408
medioclavicular, 406, *407*
mediosagital, 5
sagital, **5**
subcostal, **406**, *407*
supracrestal, 138
transpilórico, **406**, *407*, **454**
transumbilical, 407, **408**, *417*, 432
transverso, **5**, *6*
torácico, **348**, *349*, 352, *405*
Plano/s (en general)
anatómico, **5**–6, *6*
fascial, 18
interfascial, 18
neurovascular, 413
Planta
anatomía del pie, *7*, 8
compartimento
central, **769**
lateral, **769**
medial, **769**
Pleura, **327**
anatomía superficial, **339–340**
arterias, **336**
cervical, **327**–331, *328*, 347, *349*, *384*, 1021
lesiones, **340**
costal, *328*, 339, *388–389*
cúpula, **327**, *371*
diafragmática, 339
inflamación (pleuritis), 342
lesión, **340**
mediastínica, 339, 348, *384*, *388–389*
nervios, **338–339**, *339*
parietal, *131*, **327**, *328*, *341*
drenaje linfático, 338
nervios, 339
parte costal, *331*, *1022*

sistema linfático, 337–338, *338*
venas, 337
visceral, **327**, *328*, *335*, *338*, *341*
nervios, *339*
Pleurectomía, *342*, **342**
Pleuresía, **342**
Pleuritis, **342**, 345, 506
Pleurodesis, **342**
Plexo/s, *631*, 632, *633–634*, **639**, *662*
abdominal autónomo, 530
aórtico, *594*
torácico, **388**, *389*
autónomo
extrínseco, **530**
intrínseco, **530**–532
basilar, *876*, **877**
braquial, 163, *185*, **189**, *308*, 313, 991, *1002*, *1022*
bloqueo, 200
lesiones, 199–200
neuritis, 200
parálisis de Erb-Duchenne, 199
raíces, **1005**
troncos, 189, *190*, 1005
capilar alveolar, *335*
cardíaco, *339*, *371*, 385, *386*, 394t, *1084*
carotídeo, *1078*
externo, **924**
celíaco, 456, *460*, 488, 491, 503, 522, **530**, *1084*
cervical, 163, **1005**, *1007*, 1010, **1085**, *1086*
bloqueo, 1018
motoras, **1005**
raíces nerviosas, *1086*
ramas cutáneas, **1005**
coccígeo, **586**
coroides, 873, *874*, *887*, 888, **889**, *1063*
de Auerbach. *V.* Plexo mientérico
de Meissner. *V.* Plexo submucoso
dental
inferior, 929, *939*, 942
superior, *939*, 942
esofágico, *339*, 385, **385**, *386*, *388*, *393*, 394t, 452, 1083
faríngea, *1044*, 1047, 1079
frénica, *515*
hepático, **500**, *500*
hipogástrico
inferior, 527, *529*, 529t, **530**, **587**, *594*, *599*, *617*, *626*, 642, *650*
superior, *475*, *529*, 529t, **530**, 587, *594*, *599*, *617*, *626*
intermesentérico, *529*, 529t, **530**
límbico, **905**
linfático/s, 42
de la palma, *163*
profundo, 337, *338*
pulmonar, **337**
subareolar, *190*, **318**, *320*
subepicárdico, **370**

    subpleural, *338*
    superficial, 337
  lumbar, 540, *540*
  mesentérico
    inferior, *529*, **530**
    pulmonar, *460*
    superior, 464, 465, **491**, *500*, *522*, **530**
  mientérico de Auerbach, *466*, 468, **530**
  ovárico, 611
  parotídeo, **863**, 923, 1077
  pélvico, *528*, **582**, *617*
  periarterial, 453, *453*, 460, *464*, *586*, 587, 1029
  peribiliar, *499*
  pterigoidea, *915*, **929**, *945*, *965*
  pulmonar, 394t, *1084*
    anterior, *384*
    derecha, *339*, **385**, *386*
    izquierda, *339*, **385**, *386*
  renal, 522, *522*, *529*, *1084*
  sacra, *429*, 566, *567*, **584**–586, *599*, *617*, *639*
  subclavio, *1023*
  submucoso de Meissner, *466*, **530**
  timpánico, 979, *979*, *1081*
  tiroideo, 1029–1030, *1030*
  uterino, *612*
  venosos, **40**
    epidural, 547
    pampiniforme, 429, 430t, **431**, *432*, *603*, **611**, *650*, *663*
    pélvico, **582**, *594*
    prostático, *583*, 594, *594*, 595, *596*, 604, *606*, **607**, *607*, *650*, 651, *662*
    pterigoideo, *865*, *915*, **929**, 945
    rectal, 583, *598*, **598**, 641, 645
    submucoso, **967**
    uterino, 611, **615**–616
    uterovaginal, **616**
    vaginal, *583*
    vesical, 590, *596*, 604, *650*
  vertebral
    externo, **104**
    interno, **104**, *133*
Pliegue/s
  alar/es, **795**
    lateral, **795**, *796*
    medial, **795**, *796*
  ariepiglótico, **1032**, *1034–1035*, *1041*, 1045, *1054*
  axilar
    anterior, 176, *177*, 183, *184*, *210*, *321*, 322, *323*
    posterior, 176, *177*, 183, *184*
  cecal, *471*
  circular, *466*
  conjuntival semilunar, 917
  cutáneo inferior, 325
  digital, **258**
  durales, **873**–875, *874*, *876*
  epicanto, *867*

espiral, **503**
faringoepiglótico, *943*, *1041*
flexión, **257**
glosoepiglótico, *1036*, *1054*
glúteo, **667**
ileocecal, *470*
mucoso, *958*
muñeca, **257**
palatino transverso, **944**, *945*
palmar, **257**
paraduodenal, 481
peritoneal, **442**
rectal transverso, *592*, **597**, 602
rectouterino, 571t, *592*, *614*
salpingofaríngeo, *943*, *1041–1042*, **1043**
semilunar, *470*
sinovial, 249, 789, *808*
infrapatelar, **795**, *796*
sublingual, *949*
umbilical
lateral, *423*, 430t, 571t, *592*
medial, 571t, *592*
mediano, *423*, **423**, 430t, 571t
urogenital, 654
vestibular, *938*, **1032**, 1034, *1034–1035*, *1054*
vocal, *1034*, **1034**, *1042*, *1054*
Podiatra, 768
Polígono arterial de Willis. *V.* Polígono arterial cerebral
Polimastia, **326**
Politelia, *323*, **326**
Polo/s
de la glándula tiroides, 1029
frontal, **886**, *887*, *893*
occipital, **886**, *887*, *893*
temporal, **886**, *887*, *893*
Poplíteo, **759**
Poro del meato acústico externo, **837**
Porta hepática, *445*, *455*, *493*, **494**
Posición
anatómica, **5**
litotomía, *575*
prona, **5**
supina, **5**, 352
Prensión
de potencia, 241, *242*
de precisión, **241**, *242*
en gancho, **241**, *242*
poder, **241**, *242*
Prepucio
del clítoris, *656*
del pene, *648*, 649
Presbiopía, **919**
Presión
intraabdominal, 300
intracraneal, 896

intratorácica, 300, *301*
Procedimiento TIPS. *V.* Derivación/es portosistémica
Proceso
accesorio, **83**
articular, 74
de la vértebra
cervical, 78t, *992*
lumbar, *82*
torácica, 80t, *97*
inferior, 74, *74*, *96*, *97*, *295*, 296
superior, 74, *74*, *97*, *295*, 296
axilar, **317**
caudado, *494*
cigomático
del hueso frontal, *834*
del hueso temporal, *925*
ciliar, **904**
clinoideo
anterior, *881*, *891*, *969*
posterior, **841**, *843*
condilar, *925*
condiloide, *956*
coracoide, *145*, **146**, *150*, *152*, *154*, *155*, *168*
coronoide, 147, *272*, *275*
costal, **87**
espinoso
bífido, *992*
de la vértebra
cervical, 78t, *1031*
C6, 1048
C7, *322*, 1048
lumbar, *82*, *116*
L2, *74*
L4, *138*
S2, 85
torácica, 80t, 296
T1, 319
T4, 118t
T12, *339*
del axis (vértebra C2), *101*, *880*
estiloides, *1045*
de la articulación temporomandibular, *927*
de la ulna, 147
del hueso temporal, *891*, *925*, *993*
del radio, *144*, 147, 153, 231, 234, *234*, *275*, *279*
del tercer metacarpiano, 150, 153
frontal
del hueso cigomático, *833–834*
maxilar, *833–834*
lateral del maléolo, *977*
mamilar, **83**, 87
mastoideo, 118t, 923, *960*, *1014*
del hueso temporal, *925*, *993*
palatino de la maxila, *944*
papilar, **494**

piramidal del hueso palatino, *925*
pterigoideo, *960*
pterigoides, *925*, *944*, 945, *946*, 1046t
transverso, **75**
de C4, *119*
de L2, *74*
de la vértebra
cervical, 78t, *86*, *992*
lumbar, *82*, *86*
torácica, 80t, *86*
del axis, *125*, 125t
del cóccix, *84*
unciforme, 78t
uncinado, 78, *97*, *462*, 463, *490*, *549*
vaginal, *925*
xifoideo, *292*, *296*–*297*, **297**, **303**, *321*, *323*, *349*, *405*, *409*, *416*, *432*, *534*, *551*
yugular, *1023*
Proctoscopio, 602
Prolapso
de las vísceras pélvicas, 642
del recto, *620*, **644**
Prominencia
de las mejillas, 937
laríngea, *1009*, *1015*, **1032**, *1033*, 1048
mandibular, 861
maxilar, 861
Promontorio sacro, **83**, 555, 558, *559*, 562
Pronación, 9, **11**
Propiocepción, **27**
Prosecciones, **3**
Prostatectomía radical, 609
Prótesis valvular, 375
Protracción, *10*, **11**
Protrusión, *10*, **11**
Protuberancia, **21**
mentoniana, *867*
occipital
externa, *98*, 118t, *127*, *880*, 1014
interna, *843*, **844**, *876*–*877*
Proyecciones
lateral, **347**
posteroanteriores, 346, *347*, 398
Prueba
de Papanicolau, 621
de Trendelenburg, 741
Psoas, **705**
abscesos, 717
signo, 546, *546*
Pterión, *925*, *960*
fractura, **882**–883
Ptosis, 916
Pubis, 555, **656**, **674**
Pudendo, **656**
Puente, **886**, *887*, *1031*, *1063*
Pulgar (primer dedo de la mano)

del domador de toros, **288**
del esquiador, **288**
movimientos, *9*, *244*
Pulmón/es, 17, 348
anatomía superficial, **339–340**
apariencia, **342–343**
arterias, **336**
auscultación, 342
base, **333**
borde, anterior, **333**
colapso, *340*, **340–341**
decorticación, 342
derecho, *371*, *399*, 401, *402*
lóbulos, **333**, *335*
superficies costales, *331*
desarrollo, 352
estimulación
parasimpática, 64t
simpática, 64t
estructura interna, *335*
función, 331
hilio, 327, *332*, **333**
inhalación de partículas de carbón, **342–343**
irrigación sanguínea, **336–338**
irritantes inhalados, **342–343**
izquierdo, *371*, *399*, 401, *402*, *405*
escotadura cardíaca, *329*
inferior, *339*
lóbulo/s, *331*, **333**, *335*
inferior, *331*
superficies costales, *331*
vértice, *329*
lóbulos
inferior derecho, *339*
medial derecho, *339*
superior, *331*, *344*
derecho, *339*
variaciones, **342**
nervios, **338–339**, *339*
organización, *335*
percusión, *343*, **343**
raíces, 327, *331–332*, **333**
resección, **344**
sistema linfático, 337–338, *338*
superficie/s
costales, *331*, **333**
mediastínica, *331*, **333**
venas, 337
vértice, *329*, *331*, **331**, *349*
Pulpitis, **955**
Pulso/s
arteria
carótida, **1016**, 1019
dorsal del pie, 784
facial, 871

radial, 238
arterial/es, 3
pedio dorsal, **784**
poplítea, 763
tibial posterior, 767
yugular interna, 1020
Punción
de la cisterna, **894**
de la vena yugular interna, 1020
espinal, *138*, **138**
lumbar, *138*, 138
esternal, 23
vena subclavia, 1017
Punta lagrimal, **901**, 917
Punto
de McBurney, *421*, 483, 484
medio inguinal, **406**, *407*
semilunar, *407*
Pupila, *903*, **904**, 916
Pus, **447**

Q

Queloide, 15
Quemadura/s, **15**–16
de cuarto grado, 16
de espesor parcial, 16
de espesor total, 16
de segundo grado, *15*, 16
superficial, 15–16
Quemosis, 884
Queratocricoidea, *1033*
Quiasma
óptico, *888*, *1071*, **1072**
tendinoso, **249**
Quilotórax, 398
Quimo, 453
Quiste/s
braquial, *1058*
de la muñeca, **236–237**
de las glándulas sebáceas, 918
del conducto
peritoneo vaginal (de Nuck), 434
tirogloso, 1051
del epidídimo, *437*, **437**
ovárico, 625
poplítea, 824, *824*
renal, **523**–524
sebáceo, **869**
seudoquiste pancreático, 447

R

Radio, 147
derecho, *148*
extremo distal, 155–156

fracturas, 155–156
radiografías, *272*
Radiografía
convencional, *66*, 66–67, *67*
de la articulación del hombro, *272*
del tórax, *66*
diagnóstica, 3
proyecciones
anteroposteriores, **67**, 346, 398
laterales, **347**
posteroanteriores, *66*, **67**, 346, *347*, 398
siluetas mediastínicas, *399*
torácica, 346–347
Radiolucencia, 66
Radionúclidos, 70
Radiopaco, 66
Rafe
escrotal, **646**
faríngeo, *1044*, 1046t
fibroso, *1007*, **1008**
palatino, *945*, *947*
peneano, **646**, *648*
perineal, **647**, *648*
pterigomandibular, *853*, **855**, *1043*
Raicillas, 49
anterior, *48*
posterior, *1085*
Raíz (ces)
anterior, *48*, **49**
de la nariz, *867*, **963**
de los dientes, **940**
del nervio
dorsal, 49
espinal, 128, 130
arterias, 135, *136*, *137*
compresión, **137**
primera cervical, *131*
primera lumbar, *131*
venas, 135, *137*
facial, **861**
trigémino, 861
del pene, **648**
del plexo
braquial, 189, **1005**
cervical, *1086*
nerviosa, *48*, **49**
anterior, **49**
posterior, 49
ventral, 49
posterior, *48*, *49*, **51**, 132
simpático del ganglio ciliar, **912**
Rama/s
anterior, *53*, *84*, *105*, *134*, *309*, *412*
de los nervios espinales, **52**, *53*
C2, *880*

        C3, *880*
    del plexo braquial, *1022*
    del plexo cervical, *1006*
cefálica arterial, **59**
comunicante/comunicantes, **313**
    blanca, **58**, *60*
    gris, **59**, *61*
cutánea
    de la rama posterior, *116*
    de los nervios toracoabdominales, **415**
    del nervio
        mediano, *232*, 232t
        obturador, *696*
        subcostal, *696*
        sural, *780*
        ulnar, *245*
    del plexo cervical, **1005**
    lateral, 416t
de la aorta, 391t
    descendente, 388
    torácica, *390*
de la/s arteria/s
    axilar, *185*
    bronquial, 391t
        circunfleja de la arteria
            coronaria izquierda, 366, *367*
            subescapular, *181*
    coronarias
        derecha, 366, *367*, 368t
        izquierda, 366, *367*, 368t
    esofágica, 391t
    facial, *1043*
    frénica, 391t
    ileocólica, *470*, **471**
    intercostales posteriores, *319*
    maxilar, *930*
    musculofrénica, *351*
    torácicas
        espinales, 415–416
        internas, **382**
    uterina, *612*
    vaginal, 581
de la rama posterior, *116*
de la mandíbula, *831*–*832*, *834*, *925*
del arco aórtico, 396
del isquion, **672**
del nervio
    cutáneo lateral (del brazo)
        ramas anteriores, *310*
        ramas posteriores, *310*
    espinal, **105**
        anterior, **52**
        posterior, **52**
    facial, *862*, **863**
    genitofemoral, 429, 431, 647

hipogloso, 1085, *1086*
intercostal, 313, *332*
mandibular, 1076t
maxilar, 1076t
mediano, 231, *253*, *254*, 755t
oftálmico, 1076t
perineal, 639
sural, *63*
calcáneo, *63*
tibial, *63*
calcáneo, *63*
toracoabdominal, *416*
ulnar, *245*, 255t
vago (denominación), *1084*
del nodo atrioventricular, **366**, *367*, 368t
espinal, 104
gástrica
anterior, *453*
posterior, *453*
interventricular
anterior, 366, *367*
de la arteria coronaria izquierda, 366, *367*
posterior, *367*, 368t
isquial, 555, *556*, 672, *673*
isquiopúbica, **555**, *556*, **630**, *631*, *662–663*, *665*, **672**, *708*
lateral, *412*
maleolar de la arteria fibular, *761*
mamaria, *319*
marginal derecha, 366, *367*, 368t
mediastínicas anterior, **382**
meníngeas nervios espinales, **105**
nervios cutáneos abdominales
nodo sinoatrial, 366, *367*, 368t
pericárdicas, **389**
posterior, *105*, *134*, *309*
de los nervios espinales, 52
púbica, *670*
de la arteria obturadora, 579
inferior, 555, *560*, *673*
superior, 555, *671*, **674**
sacra, **542**
Ramo/s
arterial cefálico, **59**
comunicantes grises, 59
Rampa
timpánica, *985*, **985**
vestibular, 985, *985*
Rayos X, *66*, 66–67, **346–347**
Reanimación cardiopulmonar, 380
Receptores muscarínicos, 372
Receso
anterior de la fosa isquioanal, **638**
costodiafragmática, *328*, *329*, *330*, **330**, *331*, *409*, *445*, *457*, 487, *515*
costomediastínico, **330**
del omento, 443

epitimpánica, *974*, **975**, *977*, *979*, 980, *981*
esfenoetmoidal, *965*, **966**, *968*
faríngea, *1041–1042*, **1043**
hepatorrenal, *492*, **492**, *493*, 517, *518*
ileocecal, *470*
lateral, *1063*
peritoneal, **442**–443
piriforme, *1034*, *1041*, *1043*, 1045
sacciforme
de la articulación radioulnar
distal, **277**, *279*
proximal, **274**
subfrénico, *492*, **492**
superior, *493*
Recto, *461*, *470*, **476**, **595–598**, *664*
arterias, **598**
exploración, **602**
femoral, **706**–707
hemorroides, **645**
inervación, **598**, *599*
prolapso, **644**
resección, **602**
sistema linfático, **628**–630
venas, **598**
Red venosa
dorsal, 161, *161*, *235*, 252, 257, **779**
plantar, **779**
Reducción de fractura, 23
Reflejo/s
abdominal, superficial, 420
bicipital miotáctico, 211
corneal, **920**
cremastérico, **434**
de Breuer, 339
de Hering-Breuer, 339
de la tos, 344
luminoso, 986
luz pupilar, **919**
martillo, 32
miotáctico, 32
nauseoso, **957**
plantar, **784**
tendón
calcáneo, 766
patelar, 718
Reflexión pleural, *329–330*, **330**
Región/es
bucal, 937
cervical
anatomía superficial, **1014–1017**
anterior, *999*, 999t, *1007–1009*, 1008, 1014, 1016
arterias, **1010–1013**
músculos, 1010, *1011*, 1011t
nervios, **1013–1014**
venas, **1013**

lateral, *999*, 999t, 1001, *1002*, 1014, 1016
arterias, 1001, **1003–1004**
bloqueo nervioso, 1018
disección, *1002*
músculos, 1001, *1002*
nervios, **1004–1006**
sistema linfático, 1008–1009
venas, 1004, *1004*
posterior, *999*, 999t, **1001**, 1014
del abdomen, 406–408, *407*
del miembro
inferior, **667**, *668*
superior, 141, *142*
del talón, **701**
del tobillo, 668
de la pierna, **668**
de la rodilla, **667**–668
dorsal (dorso) del pie, **769**, *770*, *773*, *777*, *778*, *780*, *781*
anatomía superficial, *768*, 781–783, *782*
arterias, *752*, 752t, *778*, 778–779
drenaje
linfático, 779, 781
venoso, 779, *780*
fascia, 769, *770*
músculos, 773, 773t
nervios, 773, 777, 777t
esternocleidomastoideo, **998–1016**
femoral, **667**
glútea, **667**, **721**, 722
anatomía superficial, 736–739
arterias, 734–735, *735*, 735t
inyecciones, 741–742
sistema linfático, 736
venas, **736**
hipocondrio
derecho, *407*
izquierdo, *407*
inguinal, **424**–428
derecha, *407*
izquierda, *407*
lateral
derecha, *407*
izquierda, *407*
muslo, 667
oral, **936**–954
parotídea, **922**
pie, **668**
pierna, **668**
poplítea, *584*
rodilla, **667–668**
suboccipital, **124**
talocrural, **668**
«Regla
de los nueves», 16
de los tercios de Steele, 113, *113*

Regulación del calor función de la piel, 12
Regurgitación, 375
Relajación
de T1, 70
de T2, 70
Reposición, *9*, **11**
Resecciones
del pulmón, **344**
recto, **602**
transuretral de la próstata, 609
Resonancia magnética (RM), 68, 70, *70*
de la laringe, *1035*
de la pelvis, **661–665**
del tórax, *403*
Retina, *903*, **905**
desprendimiento, *918*
Retináculo, **16**, 16–17, 411, **411**, 424, *424*, 424–425, **746**
del tobillo, *768*
extensor, 159, *160*, 222, *223–224*, *227*, **691**
inferior, **746**, *747*, *748*, *768*, *781*
superior, **746**, *747*, *748*, *768*
fibular, *31*
inferior, **754–755**
superior, **751**, 754
flexor, *31*, **159**, *160*, 220, *233*, *245*, *261*, **755**
patelar
lateral, 706, *707*, *796*
medial, 706, *707*
Retracción, *10*, **11**
Retropié, *682*, **768**
Retrusión, *10*, **11**
Rinitis, **972**
Rinorrea, 895
Riñones, **515**–517
anomalías congénitas, **524**–525
arterias, 520, *520*
cálculos, **525**–526
derecho, 448, 550
ectópico, 525, *525*
embriología, 526
en herradura, 524–525
función, 517
insuficiencia, 446
izquierdo, *448*, *550*
nervios, **522**–523
quistes, **523**–524
sistema linfático, 522, **522**
supernumerario, 524
trasplante, **523**
venas, **521**–522
Ritmo abdominotorácico paradójico, 446
Rizotomía, 56
Roce
pericárdico, **354**
pleural, 342

Rodete
acetabular, **786**
glenoideo, **266**, *268*, 285
Rodilla del corredor, 717
Rostral, **8**
Rotación, *10*, **11**
de la columna vertebral, *102*
de la escápula, *172*
de la rodilla, 802t
externa, *10*, 11
interna, *10*, 11
lateral, *10*, **11**, **906**
medial, *10*, **11**, **906**
Rotura
de la uretra en varones, **643**–**644**
de la vejiga, **601**
de un aneurisma, 896
aórtico abdominal, **546**, 547
del apéndice, 483
del bazo, **505**
del diafragma, **544**–545
del hígado, **508**
del ligamento coracoclavicular, 284
del páncreas, **506**
del tendón
calcáneo, 766
del bíceps, **212**

S

Saco/s
alveolar, *335*, **336**
conjuntival, 917
dural, *93*, *129*, 130
espinal, *134*
endolinfático, *978*, *982*, 983, *984*, **984**, *1080*
lagrimal, *897*, **901**
pericárdico, *351*, 354, *388*, *409*, 534
peritoneal, 17
pleural, 17
Sacralización, 93
Sacro, 19, 555, 556, 664
anatomía superficial, 84–85, *85*
base, **83**
curvatura, 103
osificación, *86*
superficie, 83
auricular, **83**
dorsal, **83**, *84*
pélvica, **83**, *84*
vértice, **83**
Sáculo
del oído, *982*
laríngeo, **1032**, *1034*–*1035*
Saliva, 953
Salpingitis, 618

Sangre luminal, **378**
Sarcomas, 44
Sartorio, **706**
Secciones
  longitudinal, **5**, *6*
  oblicua, *6*, **6**
  transversa, *6*, **6**
Segmentectomía, 344
Segmento/s
  anterior (acuoso) del bulbo ocular, *903*, 905
  broncopulmonar, *334*–*335*, **335**, 344–345, 348
  del pulmón. *V.* Segmentos broncopulmonares
  del riñón. *V.* Segmento renal
  hepáticos. *V.* Segmentos hepáticos (quirúrgicos), *496*, **498**, 514
  posterior (vítreos) del bulbo ocular, *903*, **906**
  renal, *521*
Semilunar, *149*, **149**, *261*, *277*
  dislocación, 288
  necrosis avascular, 288
Semimembranoso, **731**
Semitendinoso, **731**
Seno/s
  anal, *638*, **641**
  aórtico
    derecho, 364, 366
    izquierdo, 364, *366*
    posterior, 364, *366*
  braquial, *1058*
  carotídeo, 1009, *1009*, *1012*
    hipersensibilidad, 1019
  cavernoso, **876**–877, *878*, *891*, *915*, *927*, *1073*
    tromboflebitis, 883, 921
    trombosis, 884
  confluencia, 875, *876*, *878*
  coronario, *359*, 360, *369*
  del epidídimo, **431**, **432**, *437*
  esfenoidal, *943*, *947*, *965*, **968**–969, *1070*
  esfenoparietal, *878*
  etmoidal, 968, *969*
  frontal, *943*, *965*, 966, 968, *969*, *1070*
  intercavernoso, **877**, *878*
  lactífero, **317**, *317*
  maxilar, **971**
  occipital, *876*, **876**
  paranasal, **968**–971, *969*–*970*
  pericárdico
    formación, 350, *351*
    oblicuo, **350**, *351*
    transverso, **350**, *351*, *354*
      significado quirúrgico, 353–354
  petroso
    inferior, *876*, *877*, **877**, *1012*, 1013
    superior, *876*, *877*, **877**, *1064*
  prostático, **595**, *596*, 607
  pulmonar, 374

  recto, **875**, *876*, *878*
  renal, *515*, **515**
  sagital
    inferior, *852*, **875**, *876*, *878*, *1064*
    superior, *852*, *874*, *876*, *878*, *888*, *970*, *1064*
  seno venoso, *360*, **360**
  sigmoideo, **875**–876, *876*, *877*, *979*, *1064*
  tonsilar, **943**, *943*, *1042*, *1044*
  transiluminación, **972**, *973*
  transverso, **875**, *876*, *1064*
  tumor metastásico, **884**
  valvular, **40**
  venoso, **884**
    dural, *876*
      oclusión, 884
    escleral, *903*, **905**, *915*
Sensaciones
  gustativas, 949
  propioceptivas, 53
Septicemia, 28, 45
Septo
  atrioventricular parte membranosa, *358*
  carotídeo, 1010
  escrotal, 430t, **647**, *663*
  femoral, 713
  fibroso
    lateral, **243**
    medial, **243**
  interalveolar, **940**, *942*
  interatrial, *360*, **360**, *362*, *363*, *370*
  intermuscular, **16**, *17*
    anterior, **691**
    lateral, **158**, *160*, **691**
    medial, **158**, *160*, *207*
    posterior, **691**, *747*
    transverso, **691**, *692*, *747*, 755, *760*
  interradicular, **940**, *942*
  interventricular, 362, **362**, *370*
    parte
      membranosa, *358*, *361*, **363**, *365*, 371
      muscular, *361*, **362**, *365*, 371
  lingual, 949
  nasal, **963**–964, *966*, *968*, **971**–972
  orbitario, *898*, **900**
  peneano, **647**, *648*
  rectovesical, *573*, **573**, *592*, 598, *603*, 604
Septum pellucidum, *887*
Sialografía
  del conducto
    parotídeo, **934**–935
    submandibular, **958**
Sialolito, 935
Sigmoidoscopia, **484**, *485*, 602
Sigmoidostomía, 484
Signo

de Babinski, 784
de Hegar, 621
de piel de naranja, 324
de psoas, 546, *546*
de Trendelenburg, 819
del cajón
anterior, *822*, 823
posterior, 823, *823*
Silla
dorsal, *837*, *840*, *877*, *891*
tubérculo, *840*, **841**, *843*
turca, *840*, **841**, *891*
Siluetas mediastínicas, *399*
Simpatectomía, **546**
lumbar parcial, **546**
Sincondrosis
de la primera costilla, *292*, **297**, **300**
esternal, 297
Sindesmosis
dentoalveolar, **25, 942**
tibiofibular, *786*, **804**
Síndrome/s
arco doloroso, 284
atrapamiento renal, **524**
compartimentales, 699
compartimento, 699
de demencia pugilística, 894. *V. también* Encefalopatía traumática crónica
de dolor miofascial, 306
de Horner, **921**
de Klinefelter, 326
de la apertura torácica, **304**
de Ménière, 988
de Poland, 179
de Raynaud, 260
de sábado por la noche, 57
del compartimento isquémico, 213
del túnel
cubital, **239–240**
del carpo, 237, 260, 288
del tarso, 825
del foramen yugular (de Vernet), 1090
femoropatelar, 821
pronador, 238
salida torácica, **304**
Sinergias, 34
Sínfisis
mandibular, *27*, 1008, *1009*
púbica, *19*, 406, 408, *409*, 433, *552*, 555, *555–556*, 558, *560*, **560**, *566*, *574*
Sinostosis, 297
Sinusitis, **972**
Sistema
alimentario, **3**, 449
articular, **3**
cardiovascular, **3**, 37, 39
arterias. *V.* Arteria/s; Arterias (con denominación)

arteriosclerosis, 41–42, *42*
capilares. *V.* Capilares
circuitos vasculares, *37*, 37–38
vasos sanguíneos
arterias, 38–40
capilares, 41
estructura, 38, *38*
venas, 40–41
venas varicosas, 42, *42*
circulatorio, **3**
digestivo, **3**
endocrino, **4**
esquelético, **3**, 18, 19
partes, 18–19
genital, **4**
linfático, **3**
componentes, 42–44, *43*
de la aurícula, **974**–975, *976*
de la cabeza, *1049*
de la cara, **866**, *867*
de la glándula tiroides, 1029
de la lengua, **949**, *952*
de la pared abdominal
anterolateral, 417
posterior, *543*, **543**–544
de la pelvis, 582–583, *584*
de la piel cabelluda, **866**, *867*
de la pleura, 337–338, *338*
de la región
cervical lateral, 1008–1009
glútea, 736
de la uretra masculina, *628*, 630, **646**
de la vagina, *628*, 630
de la vejiga urinaria, *601*
de la vesícula biliar, 501–503, *502*
de la vulva, 660
de las glándulas seminales, *628*
de las glándulas suprarrenales, *522*, **522**
de las mamas, 318, *320*
de los conductos eyaculadores, 630
de los miembros inferiores, 694–695
de los pies, 779, *781*
de los pulmones, 337–338, *338*
de los riñones, *522*, **522**
de los testículos, 429
de los uréteres, 522, **522**–523, 590, *601*
del apéndice, **472**
del bazo, *491*
del canal anal, **641–642**
del ciego, 472
del conducto
biliar, *501*, 503
deferente, 630
del corazón, 370
del cuello, *1049*, **1049–1050**

del diafragma, *536*
del duodeno, 464
del escroto, *429*, **647**
del estómago, 456, *460*
del hígado, **498**, *500*, 500–501
del intestino
delgado, *460*
grueso, *475*
del muslo, 736
del páncreas, *491*
del recto, **628**–630
del útero, *628*, 630
funciones, 42, 44
hipótesis de Starling aplicada a, 42
trastornos, 45
linfático/linfoide, **3**, 42
linfoide, 42–45, *43*
locomotor, **4**
motor somático, **57**
muscular, **3**
componentes, 28–35
nervioso, 3, 45–46, *46*, *47*
autónomo (SNA), **3**, 57, **57**–60, *61*, 62, *63*, 64–65, 64t
división
parasimpática, 62, *63*, 64
simpática, 57–60, *60*, 61, 62, *62*
funciones, 64–65, 64t
ganglios, 57
sensación visceral, 65
células, **46**, *47*
central (SNC), 3, **45**, 45–46, 46
divisiones, 3, 45–46
entérico (SNE), 29t, **62–64**, *63*, 65, 468, *469*, 527, *528*, **530–532**, *531*, 533
función, 45
motor somático, **57**
parasimpático, 62, *63*, 64
de la médula suprarrenal, 64t
de los pulmones, 64t
del corazón, 64t
del estómago, 456
del hígado, 64t
del tracto digestivo, 29t, 62–64, *63*, 65, 468, *469*, 527, *528*, 530–532, *531*, 533
del tracto urinario, 64t
de la médula suprarrenal, 64t
de la piel, 64t
de las vísceras abdominales, 530
de los pulmones, 64t
del corazón, 64t
del estómago, 456
del hígado, 64t
del tracto digestivo, 64t
del tracto urinario, 64t
periférico (SNP), 3, 45, 46, **46**, *47*, 48–49, *48–56*, 48–57
fibras nerviosas, *48*, **48**–49, *49*
fibras somáticas y viscerales, 53, 55–56, *55–56*

organización, 47, 48
tipos, 49, *50*, 51–53, *51–54*
simpático, 57–60, *60*, *61*, 62, *62*
de la víscera abdominal, 527, 532
somático (SNS), 57
sensitivo, **57**
olfatorio, *1070*
reproductor, **4**
respiratorio, **3–4**
sensitivo somático, **57**
tegumentario, **3**, 12
piel. *V.* Piel
urinario, **4**
venos portal, **41**
Sístole, **357**, 362
Situs inversus, 355
SNA. *V.* Sistema nervioso autónomo
SNP. *V.* Sistema nervioso periférico
SNS. *V.* Sistema nervioso somático
Sóleo, **758**–759
accesorio, 767
Somitas, **51**
Soplos, 375
Sordera, **1090**
a tonos altos, 988
Subcompartimento
de la pierna profundo, **755**
superficial, **755**
Subcutáneo prepatelar, **801**
Subluxación
atlanto-axial, 112
de la cabeza radial, 287–288
Sudomotor, 59
Superficie/s
articular, **805**
de la cadera, **785**, 786, 788
de la rodilla, **793**, 795
de la sindesmosis tibiofibular, **804**–806
de la vértebra cervical, 78
del cóndilo lateral, *798*
del tobillo, **806**
costal de los pulmones, *331*, **333**
de la articulación de la
cadera, **785**, 786, 788
rodilla, **793**, 795
de la escápula, 145
de la lengua, **946**–948
de la sínfisis, **674**
de los dientes, **940**
del corazón, 358, *359*
del esternón, 143
del hígado, *492*, 492–494
del sacro, 83
diafragmática
de los pulmones, *332*, 333

del corazón, 358, *359*, *367*
del hígado, 493, *493*
dorsal, **8**
esternocostal, **358**, *367*
mediastínica de los pulmones, *331*, **333**
palmar, **8**
patelar, **676**
plantar, **8**
poplítea, **743**
pulmonar
derecha, **358**
izquierda, **358**, *359*
radial, 158
sacropélvica, *556*
Supinación, *9*, **11**
Supinador
cresta, **147**
fosa/s, **147**
hendidura, **147**
Surco, 21
anterior, **358**, *359*
atrioventricular, **358**
bicipital, **206**, *210*
carotídeo, *840*
central, **886**, *887*
coronario, 358, *359*
costal, *309*
en las costillas, *294*
del menisco medial, *798*
del nervio trigémino, 838
del seno sigmoideo, *837*
del tendón del
fibular largo, **681**, *682*
flexor del dedo gordo, **681**, *682*
deltopectoral, 161, **163**
glúteo, *680*, **737**, *738*
infraorbitario, *897*
infrapalpebral, *867*, **867**
inguinal, *432*
intertubercular, *144*, **146**, 151, *184*, *204*
interventricular
lateral, *887*, *1063*
medial, *948*
longitudinal, **81**
posterior, 84, *85*, 124
mentolabial, 936, *937*
nasolabial, **868**, *937*
nucal, **81**, 124
occipital, **1013**
óseo, *20*
paracólico, **443**, *467*, 472
parietooccipital, **886**, *887*
posterior, **358**, *359*
prequiasmático, *840*, **841**, *843*
radial, *144*, **146**

subclavio, **143**, *145*
suprapalpebral, *867*
terminal, 948, *948*, *1041*
Sustentáculo del astrágalo, **681**
Sutura/s
intermaxilar, *944*
interpalatina, *944*

T

Tabaquera anatómica, 153, *223*, 227, *227*, 256
Tallo de la epiglotis, **1032**
Talus (astrágalo), 670, *671*, **681**, *768*
cabeza, 681, *681*–*682*, *682*, 816
tróclea, **681**
Taponamiento cardíaco, **354**
Tarso, **681**
Tejido/s
conectivo extraperitoneal, *712*
linfoide, **42**
subcutáneo, 13–14, *14*, 691, *692*
de la pared abdominal anterolateral, **408**
del cuello, 994
del miembro inferior, 691
del periné, **635**
del pie, 769
ligamentos de la piel, 14, *14*
Tendinitis
bíceps, 211
calcánea, 765–766
hombro, 236
supraespinoso calcificado, 284
Tendón/es (con denominación)
abductor largo del pulgar, *256*–*257*
aductor, *708*
bíceps braquial, 201, *207*, *210*, *268*
anatomía superficial, 209
dislocación, 211
rotura, 212
bíceps femoral, *739*, 763, 816
calcáneo, *33*, *739*, *751*, **756**, 756t, *760*, 763, *782*, *808*, 816, *817*
reflejo, 766
rotura, 766
central, 534, *534*
cuádriceps, **706**, 707, *798*
de la mano, *224*
del antebrazo, *224*
digástrico, *858*, 997, 1010
extensor
corto del dedo gordo, 763
de los dedos, 225, 257
largo, *33*
de los dedos, 763
del dedo gordo, 763, 782
del pulgar, *227*
fibular largo, *739*, *757*, 781, 783, *813*

flexor
corto del pulgar, *261*, *757*, *760*, *774*
largo, *31*
del pulgar, 757t, *758*, *760*, *771*, 771t, *774*
plantar, 760
profundo de los dedos, *225*, 243, *250*
radial del carpo, 256, *256*
superficial de los dedos, 243, *250*
ulnar del carpo, 256, *256*
gastrocnemio, *760*, *797*
palmar largo, *160*, *233*, *235*, 243, *253*, 256
pata de ganso, 713, *794*, *797*
poplíteo, *796*–*797*
psoas, *424*
sartorio, *798*
semimembranoso, *739*, *762*, *794*
semitendinoso, *739*
supraespinoso, *283*
tibial
anterior, *760*, 763, *782*
posterior, 757t, 758, 760, 782
tríceps, 208
Tendón/es (en general), 425, 430t, *567*
Tenosinovitis, 259
Tensión del tibial anterior, 764
Tensor de la fascia lata, **725**, *727*, *728*
Tentorio del cerebelo, *876*, *1064*
Terminal
cresta, **360**, *361*, *370*
surco, *359*, 360, *370*
Terminología
anatómica, 4
médica anatómica, 4–5, 11
abreviación, **5**
estructura, 5
planes anatómicos, 5–6, *6*
posición anatómica, **5**
términos de
movimiento, 8, *9*–*10*, 11
relación y comparación, 6, *7*, 8
Términos
de lateralidad, **8**
de movimiento, 8, *9*–*10*, 11
de relación y comparación, **6**, *7*, 8
estructura, **5**
lateralidad, 8
para el movimiento, **8**, *9*–*10*, 11
Testículos, 431, **431**–432, *663*
apéndice, 437, *437*
cáncer, 437
descenso, *427*
defectuoso, 433
hematocele, **435**, *436*
hidrocele, 434, *436*
mediastino, **431**

palpación, **654**
primordial, 427
red, **431**
sistema linfático, *429*
Tetania, 1053
Tibia, *19*, *678*, *679*, **679**–680
anatomía superficial, *680*, 680–681
arteria nutricia, **762**
borde anterior, **679**
del cuerpo, **679**
derecha, *679*
fracturas, 685–687
funciones, 678–679
imágenes generales, *17*
tubérculo anterolateral, **691**
Tibial
anterior, **749**
posterior, **760**–761
Tic doloroso, 870
Timo, **382**, *383*, *398*, *1057*
Tiroidectomía, 1053
Tirón en la ingle, 718
Tomografía
computarizada (TC), *67*, 67–68, *69*
de la mama, *399*
del abdomen, *550*
del tórax, 399–403
por emisión de positrones, **70**
por emisión de positrones (PET), 70
Tono muscular, **32**
ausencia, 35
Tono, 32
Tonsila
faríngea, *867*, *1031*, *1040*, *1042*, **1043**, *1049*
lingual, *948*, **948**, *1042*, **1047**
palatina, *867*, **943**, *943*, *945*, *946*, *948*, **1044**, *1049*
tubárica, *1042*, **1043**
Tonsilectomía, 1057
Tonsilitis, 1047
Toracocentesis, *341*, **341**
Toracoscopia, *342*, **342**
Toracotomía, *302*, **302–303**, 353
Tórax, 291, **291**
corazón. *V.* Corazón
dimensiones
anteroposterior, 300
transversa, 300, *301*
elementos, 291
grandes vasos. *V.* Grandes vasos
inestable, **302**
mediastino. *V.* Mediastino
nervios, 310, 313, 394t
pared de
aberturas, **297–298**
anatomía superficial, 318–323, 326

        arterias, **313–314**
        articulaciones, **298–300**
        cara anterior, *308*, *317*
        cara posterior, *311*
        costillas, **293**, *294*
        dermatomas, 310, *311*
        descripción general, 291, *295*
        esqueleto. *V.* Esqueleto torácico
        esternón, *296*, **296–297**
        fascia, *310*
        mamas. *V.* Mama/s
        movimientos, **300**, *301*
        músculos, **305–307**
        nervios, **310–313**, 394t
        toracotomía, *302*, **302–303**
        vascularización, 313–315
        venas, 314–315, *315*
        vértebra torácica. *V.* Vértebra torácica
    percusión, **343**
    radiografía, *347*
    resonancia magnética, 403
    tomografía computarizada, 400–401
    víscera, *405*
Tortícolis, *1002*, 1016–1017
Tos de fumador, 343
TP. *V.* Tibial posterior
Trabécula
    aracnoides, *133*, 880
    carnosa, **361**, 364, *365*
    septomarginal, *361*, **363**, *370*
Tracto
    alimentario, irrigación arterial, 449, *450*
    digestivo
        estimulación
            parasimpática, 64t
            simpática, 64t
    gastrointestinal, **449**
    iliopúbico, *423*, **424**–425, *426*, 426t
    iliotibial, **691**, *692*, *716*, *723–724*, 723t, *730*, *738*, *738*, *762*, *794*, *797*
    nervio, **46**
    olfatorio, *892*, **968**, *1063–1064*, **1069**, *1070*
    óptico, *1063*, **1072**
    urinario
        estimulación
            parasimpática, 64t
            simpática, 64t
    uveal, 904
Trago, *974*, *975*
Transiluminación, 434
Trapecio, *149*, **149**, *156*, *160*, *233*, *248*, *261*, *277*, *279*
Trapezoide, *149*, **150**, *156*, *160*, *261*, *263*, *277*
Tráquea, *328*, *331*, 334, *344*, 371, *371*, *383*, **387**, 400–401, *943*, *991*, *1029*, 1031, 1039–1041, *1054*
    árbol bronquial, *333*, **333**, 334, *334*, 347–348
    septomarginal, *361*, **363**, *371*
Traqueostomía, 1056

Trasplante
corneal, **920**
renal, **523**
Traumatismo
cerrado, **883**
craneal, **883**
de la vulva, **660**
de los nervios periféricos, 57
del cuello, 1059
del nervio mediano, 260
óseo, 23
pudendo, **660**
Trendelenburg, 537, 1020
Tríada porta, **494**, *495*, *496*, 498, *499*, 501
Triángulo
anal, **630**, **637–642**
carotídeo, *999*, 999t, **1009**, 1014, 1018–1019
cistohepático, *489*, **503**
clavipectoral, *152*, 161, *161*
de auscultación, *116*
deltopectoral, *152*, *310*
digástrico, *999*, 999t
esternocostal, *534*, **536**
femoral, *710*, **710**
estructuras, 712
inguinal de Hesselbach, *423*, **424**
lumbocostal, *534*, 545
muscular, *999*, 999t, **1010**
occipital, 124, *999*, 999t, **1001**, 1016
omoclavicular, *999*, 999t, **1001**, 1015
omotraqueal, *999*, 999t
posterior, *194*
sacro, *85*, **85**
submandibular, *999*, 999t, 1016
submentoniano, *999*, 999t, 1008, 1016
suboccipital, *125*, 125t
urogenital, **632**, **633–637**
Tríceps
coxal, **728**
sural, **755**
Trígono
de la vejiga, **593**
fibroso, **358**
derecho, *358*
izquierdo, *358*
lumbocostal, *540*
Trocánter, **21**
mayor, *20*, *675*, **676**, 678, 737, 738, 741, *786*
fractura, 685
menor, *539*, **676**
Tróclea, **21**
del húmero, *20*, 272
del talus, *683*, 683
fibular, **681**, 683, *786*
Trombocinasa, 378

- Tromboembolia pulmonar, 699
- Tromboflebitis, 883, 921
- Trombosis, 483
  - venosa profunda, 699
- Tronco/s
  - arterioso, **374**
  - braquiocefálico, *312*, *359*, *371*, *383*, *384*, **385**, *386*, *1004*, *1012*, *1023*, *1024*, *1030*
  - broncomediastínico, 391
    - derecho, *338*
    - izquierdo, *338*
  - celíaco, *450*, *458*, 458t, *462*, *467*, *495*, *515*, *529*, *543*, *549*
  - cerebral, **128**, *887*
  - colector, *391*
  - costocervical, *312*, *390*, *1004*, *1023*, **1024**
  - del plexo braquial, 1003
    - anterior, *191*, 194
    - inferior, **721**, *721*, *191*, **191**
    - medial, 191, **191**
    - parte
      - infraclavicular, *189*, 192t, **194**
      - supraclavicular, *191*, 192t, **194**
    - partes, *721*, 724, 191, *191*
    - variaciones, 198–199
  - linfático/s, 42
    - broncomediastínico, 318, *320*, *1003*
    - intestinal, *468*, *543*
    - subclavio, *163*, *190*, *1003*
      - derecho, *320*, *338*
      - izquierdo, *320*
    - torácico, *543*
    - yugular, 318, *320*, *1003*, *1049*, **1050**
  - lumbosacro, *540*, 541, *567*, **584**, *594*, *650*, *663*
  - pulmonar, *336*, *351*, *358*, *359*, *365*, *367*, 400–401
  - simpático, *131*, *309*, 313, *339*, *383*, *388*–*389*, *460*, *500*, *522*, 540, *540*, *650*
    - abdominal, 540, *540*
    - cervical, 1013, 1026
    - sacro, 586
    - torácico, *393*, **393**, 452
  - subclavio, *190*, *391*
  - tirocervical, *186*, 187t, *312*, *1004*, *1022*–*1023*, **1024**, *1028*, *1038*
  - toracoacromial, *319*
  - vagal, 452
    - anterior, 456, *460*, *500*, 530, **1083**, *1084*
    - posterior, *339*, 456, *457*, *460*, *500*, *522*, 530, **1083**, *1084*
  - yugular, *391*
    - izquierdo, *320*
- Tuba
  - auditiva, **1043**
    - (faringotimpánica), *927*, *943*, *946*, *965*, *974*, 975, *977*, 978, **978**–979, *979*, *980*, *981*, *985*, *1041*–*1042*
    - (trompa auditiva) bloqueo, 987
  - uterina, *610*, 611
    - arterias, **611**
    - bloqueo, **445**
    - embarazo ectópico, *619*, **619**
    - inervación, **611**

ligadura, 625
partes, 611
permeabilidad, **445**, **618**
Tubérculo/s, **21**
aductor, *671*, *675*, **676**, 678, *708*
anterior de las vértebras cervicales, 76, *79*, 87
anterolateral de la tibia (de Gerdy), *692*, *724*, 816, 824, **679**
articular, 925, *960*
carotídeo, *1022*–*1023*
conoides, **143**
corniculado, *1034*–*1035*
costal, *120*
cuadrado, 675, **676**
cuneiforme, *1034*–*1035*
del escafoides, **149**, *150*, *261*, *279*
del labio, 867
del trapecio, 153
deltoides, 146
dorsal del radio, **148**
epiglótico, *1034*–*1035*
escaleno, **293**, *294*
faríngeo, 1046t
ilíaco, 406, *407*
infraglenoideo, *204*
intercondíleos, **679**, *798*
lateral del tarso, 681, *682*, 683
mayor del húmero, *144*, **146**, 151, 178
medial
del calcáneo, 683
del tarso, *682*, 683
menor del húmero, **146**, 151
mentoniano, *832*, *834*
óseo, *20*, 21
posglenoideo, *925*, *927*
posterior de la vértebra cervical, 76, *79*, 87
pterigoideo, *839*
púbico, 411, *412*, *424*, *432*, 433, 555, *556*, **674**
radial dorsal, *144*, 153, *224*
supraglenoideo, *204*
tibial anterolateral, **679**, *680*, *692*, *724*
Tuberculosis, 545
Tuberosidad, **21**
calcánea, **681**, *682*, *756*, *817*
de la maxila, *960*
de la ulna, **148**
del cuboides, **681**, *683*
del quinto metatarsiano, *683*, **683**–684
deltoides, *144*, **146**
glútea, *671*, *675*, **676**, *708*, *724*
isquiática, 555, *567*, *569*, *631*, *663*, **672**, 677
navicular, **681**, *683*, 684, *760*, *782*
radial, **148**, *275*
tibial, *679*, **680**, *716*, 762, *793*, *803*
Tubo
cardíaco, 350, *351*

torácico inserción, **341–342**
Túbulo
recto, **431**, *432*
seminífero, **431**, *432*
Tumores
hipofisario, 883
orbital, **917**
Túnel
del carpo, 259
oseofibroso, **249**
Túnica
adventicia, 38
albugínea, **431**, *432*, **647**, *648*
íntima, 38
media, 38

U

Úlcera/s
corneal, **920**
duodenal, **480**
gástricas, 479–480
Ulna, *19*, 147
derecha, *148*
fracturas, 155–156
radiografías, *272*
Unidad motora, 33, *33*
Unilateral, **8**
Unión
costocondral, 304
duodenoyeyunal, *460*–*462*, *463*, *465*, *467*
esclerocorneal, 916
esofagogástrica (gastroesofágica), *451*, **452**
esternal, *168*
faringoesofágica, *1041*, *1045*, **1047**
flexura anorrectal, *638*, **641**
ileocecal, 461, *461*, **465**
rectosigmoidea, **595**, *638*
xifoesternal, *168*
Uréteres, *448*, **517**, *518*, *574*, 590, **590**
anomalías congénitas, **524**–525
arterias, **590**
bífidos, 524
cálculos, **525**–526, **600**
drenaje linfático, 590
inervación, **590–591**
lesión iatrogénica en, **588**
nervios, *522*, **522**–523
retrocavos, 524, *525*
sistema linfático, *522*, **522**–523
venas, **590**
Uretra, *663*, *665*
espongiforme, *596*, 596t, *603*, *633*, 644, **646**
femenina
irrigación arterial, **595**
uretra masculina frente a, **602**

venas, **595**
inervación, *594*
masculina, *647*
cateterización, **653–654**
distal, **646**
esponjosa, *596*, 596t, *603*, *633*, 644, 646
inervación, *594*, **595**
irrigación arterial, **595**
parte
intermedia, 83, 596t, 643
intramural, 596t
partes, 596t
prostática, 596t
proximal, **595**
rotura, **643–644**
uretra femenina frente a, **602**
venas, **595**
Urología, 4
Útero, **611**
anteflexión, *620*
anteversión, *620*
arterias, *612*, **615**
bicorne, **619**, *620*
cambios
en la pubertad, 621
puerperales, 621, *622*
relacionados con
el embarazo, *622*
la edad, 621, *622*
la menopausia, 621
cáncer, 433–434
cuello, *610*
uterino, **612**, *664*
cuerpo, *610*, **612**, *664*
disposición, **619**–621, *620*
endometrio, *610*, **613**, *664*
exploración, 621, *621*
fondo, *610*, **612**, *664*
histerectomía, **622–623**, *623*
inervación, **616–618**
ligamentos, **613**
miometrio, *610*, **613**
multípara, 621, *622*
palpación bimanual, 621
perimetrio, *610*, **613**
posición, 612, 613
prolapso, *620*
relaciones, **614**
sistema linfático, *628*, 630
Utrículo
del oído, **983**, *984*
mácula, **983**
prostático, *592*, **595**, *603*
Uveítis, **919**
Úvula, **943**, 944, 945, 957, 958, 1041–1043

V

Vagina, 615, *664*
arterias, **578**, 616
culdocentesis, 624
distensión, **623**
exploración digital a través de, 623
fístula, 623–624, *624*
funciones, 615
inervación, **616–618**
ostium, *592*
paredes, *610*
sistema linfático, *628*, 630
venas *612*, **616**
Vaginalis
proceso, **427**, **430**, **434**
túnica, *427*, *431*, **431**
Vaginismo, **661**
Vagotomía, **479**–480
Vaina/s
axilar, **183**, 997
carotídea, *995*, **997**, 1010, *1012*, 1016, 1024
de la glándula tiroides, *1045*
del aracnoides, *898*
del bulbo ocular, *898*, 899
digital fibrosa, **243**
dural, *898*
del bulbo ocular, *903*
fascial del bulbo ocular, 907
femoral, *711*, *712*, **713**
fibrosas de los dedos, **769**
flexor común, 220, *250*
hipogástrica, **572**, *574*
neurovascular, *17*
parótida, **923**
psoas, *538*
recto de la pared
anterior, 409, *410–412*, **414**–415
posterior, *414*, *423*
tendinosa
de los dedos, *30*
del abductor largo del pulgar, **227**
del extensor
corto del pulgar, **227**
de los dedos, **266**
del índice, 222
largo del pulgar, **227**
radial del carpo, **222**
ulnar del carpo, *226*
del flexor
largo del pulgar, **220**
radial del carpo, **219**
en la mano, 249
tendón sinovial, 17, *18*
vascular, **40**
Vallécula, *1035*, *1054*

Valva
aórtica, *358*, *365*–*366*
cúspides, *366*
estenosis, **375**
insuficiencia, **375**
atrioventricular
derecha (tricúspide), *356*, 361, 365
izquierda (mitral), *356*, 365
cúspides, *365*–*366*
insuficiencia, **375**
pulmonar, *356*, 364
cúspides, **374**–**375**
estenosis, 375
incompetencia, **375**
semilunar, **364**
venosa, **40**, 694
Valvuloplastia, 375
Variantes anatómicas, **11**–12
de la pelvis ósea, 561
del sacro, 93
disposición
del colon transverso, *476*
y forma del estómago, *454*
en los lóbulos pulmonares, **342**
Variz/ces
esofágicas, 476, *477*
safenas, 720, **720**
Varicocele, **437**
Vasa nervorum, 57
Vasectomía, 608
Vasoconstrictores, 338
Vasomotricidad, 64
Vasos
linfáticos, **42**
profundos, *43*, 44
superficiales, 43, 44, **694**
rectos, 465, *466*, *467*
sanguíneos. *V. también* Arterias; Vena/s
arterias, 38–40
capilares, 41
de la articulación
de la cadera, 791
de la rodilla, 801
del hombro, **273**
del tobillo, 808
de la muñeca, 278
de la pared abdominal
anterolateral, 417
posterior, **541**–544
del cuello femoral, 791
del estómago, 454
del hígado, **498**
del mediastino posterior, 392–393
estructura, 38, 38
venas, 40–41

Vasto
intermedio, **707**
lateral, **707**
medial, **707**
Vejiga urinaria, **591**, *662*, *664*
arterias, **593–594**
cistocele, **600–601**, *601*
cistoscopia, *601*, **601**
cuello, **593**
cuerpo, **593**
en lactantes, 591
en niños, 591
fundus, *592*, **593**
inervación, *594*, **594–595**
interior, *596*
ligamentos
lateral, **572**, *574*
pubovesical, **572**
micción, 593
paredes, 593
rotura, **601**
sistema linfático, *628*
superficie, 593, *593*
trígono, **593**
úvula, **593**
venas, 594
vértice, **593**
Vellosidades, intestino, **465**
Vena/s (con denominación)
ácigos, *315*, 337, *388*, **392**, *409*, *504*
arco, *359*, 400–401
angular, *865*, 865t
antebraquial
intermedias, *41*
medianas, **161**, *207*, *211*
apendicular, *450*
auricular posterior, *865*, **866**, 1004, *1004*
axilar, *161*, *185*, 188, *189*, 194, *308*, *319–320*, 400–401, *1003*
derecha, *1017*
lesión, 198
punción en la vena subclavia, 198
basílica, 160, *161*, **161**, *189*, 207, 209, *211*
basivertebral, **105**
braquial profunda, 208
braquiocefálica, *39*, *308*, *384*, *865*, *1003*, **1004**, *1004*, 1013
derecha, *315*, *320*, *359*, *383*, *384*, *386*, *388*, *391*, 400–401
izquierda, *315*, *320*, *351*, *359*, *383*, *384*, *388*, *391*, 400–401
surco para, *332*
bronchomediastínica izquierda, *320*
bronquial, *337*, **337**
cardíaca, **369**, *384*
anterior, *369*, 370
mayor, 369, *369*
medial, 369, *369*
pequeña, *369*, 370

cefálica, 160, *161*, **161**, 162, *162*, *163*, *169*, *181*, *185*, *189*, *202*, *207*, *211*, *235*, *310*, *319*
central, 498, 499, *499*, **501**
de la retina, 905, *915*
cerebral
inferior, **891**
mayor, 875, *878*, **891**
medial, **891**
oclusión, **884**
superior, **891**
cervical
profunda, *127*
transversa, *1004*, *1008*
ciliar anterior, 905
cólica
derecha *450*, *462*, **472**, *475*
izquierda, *450*, *475*
medial, *450*, *475*
cubital mediana, *161*, **161**, *163*
cutánea
anterior, *693*, **694**
anterior, **694**
lateral, *693*, **694**
de la pierna, 779, *780*
del glúteo, **736**
del miembro superior, 160–162
del pie, 779, *780*
derecha, *1012*, *1038*
digital plantar, **779**
dorsal
del clítoris, 594
del dedo gordo del pie, 691, *693*
del dedo pequeño del pie, 691, *693*
del pene, *583*, *603*, *636*, *648*, **650**, *650*
emisaria, 868, **877**–878
condilar posterior, **878**, *880*
frontal, **878**
mastoidea, **878**, *880*
parietal, **878**
epigástrica, *504*
inferior, 417, *423*
superficial, *412*, 417
esofágica, *504*
espinal
anterior, **135**, *137*
posterior, **135**, *137*
esplénica, **456**, *457*, *475*, 488, **488**, 491, 504, *504*, *549*, *551*–*552*, *583*
facial, *862*, *865*, 865t–866t, **866**, *876*, *878*, *1004*, *1012*, 1013
común, *865*, *1007*
profunda, *865*, 865t, **866**, *876*
transversa, *927*
tromboflebitis, **883**
faríngea, 1013
femoral, *39*, *412*, *417*, *665*, *693*, *694*, *711*, 713, 716, *730*, 746
canalización, 720
circunfleja lateral, *693*

localización, 720
profunda, *693*, 694, **713**, 735
superficial, 719
frénica
inferior, **534**
superior, **534**
gástrica
corta, *450*, **456**, *459*, *490*
derecha, **456**, *459*
izquierda, *450*, 452, **456**, *459*, *504*
gastroomental
derecha, **456**, *459*
izquierda, *450*, **456**, *459*
glútea
inferior, *583*, 736, *736*
superior, *583*, 736, *736*
hemiácigos, *315*, **392**–393, 400–401, *520*
accesoria, *315*, *389*, **393**
hepática, 496, **498**, *515*, *551*
ileal, *450*
ileocólica, *450*, **471**, 475
ilíaca
circunfleja profunda, *693*
común, *515*, **582**, *583*
externa, *423*–*424*, *515*, *574*, *583*, *597*
interna, *574*, **582**, *583*, *584*
iliolumbar, **582**
intercostal, **314**
anterior, **314**, *315*
posterior, *105*, *309*, 313t, **314**, *315*, 392
superior
derecha, **314**, *315*, *384*
izquierda, **314**, *384*, *389*, *391*
intervertebral, 104–105, *105*, *133*, *137*
anterior, 369, *384*
posterior, *384*
izquierda, *991*, *1012*, *1022*, *1049*, *1057*
labial
inferior, *865*
superior, *865*
laríngea, *1038*, 1039
lingual
dorsal, **949**
profunda, **949**, 958
lobar, *336*
lóbulo medio, **337**
mamaria
lateral, *319*
medial, *319*
marginal
izquierdo, 369
lateral, **779**, *780*
medial, **779**
maxilar, *865*, *876*, *1004*
mediales, **40**

mediana del antebrazo, *161*
meníngea medial, 877
mesentérica
inferior, *450*, *462*, *475*, *490*, *504*, *515*, *552*
superior, *450*, *462*, 463, *475*, *490*, *504*, *513*, *518*, *549*, *552*
metatarsiana dorsal, *39*, **779**, *780*
miembro inferior
profundo, 694
superficial, 691, *693*, 694
nasal externa, *865*
oblicua del atrio izquierdo, *369*, *369*, *373*
obturador, *583*
occipital, *880*, *1004*, *1012*, *1013*
oftálmica
inferior, *865*, *876*, *910*, *911*, **913**, *915*
superior, *865*, 866, *876*, *878*, **913**, *915*
ovárica, *583*, **611**
palatina, *1043*, 1047, 1057
palpebral
inferior, *865*
superior, *865*
pancreática, *490*, 491
pancreaticoduodenal, *450*, *490*
paratiroidea, **1030**
paratonsilar, 1047
paraumbilical, *423*, *504*
perforante, **161**, *207*, *211*, **694, 779**
pericardiacofrénica, *351*, 352
plantar, *693*, **694**
digital, **779**
poplítea, *693*, 694, *695*, *745*, **746**
portal, 452, *462*, *463*, 464, *467*, *475*, *490*, *493*, 494, 503–504, *549–552*, *583*
prepilórica, **456**, *459*
profunda
del brazo. *V.* Vena/s (con denominación) braquial profunda
del muslo. *V.* Vena/s (con denominación) femoral profunda
pudenda
externa, *412*, 647, 650
interna, 658, **736**
pulmonar, 332, *336*
derecha, *351*, *363*, *365*
inferior izquierda, *359*, *363*, 400–401
izquierda, *336*, *351*, *359*, *363*, *365*
superior derecha, *359*
superior izquierda, *359*, *363*
quística, *450*, *502*, **503**
radial, *39*
rectal
inferior, *504*, *598*
medial, *583*, *598*
superior, *450*, *475*, *504*, *583*, *638*
rectosigmoidea, *475*
renal, *518*, *583*
derecha, *315*, *520*, *551*
izquierda, *490*, *513*, *515*, *549*, 611

síndrome de atrapamiento, **524**
retromandibular, *865*, **866**, 866t, 923, *923*, 1004, *1004*, *1007*
retroperitoneal, *504*
sacra
lateral, *583*
mediana, **582**
safena
accesoria, **694**
injertos, 699
lesión, 699–700
mayor (larga), 378, *412*, *414*, **691, 694**, *695*, *711*, *712*, *715*, 716, 720, *780*
mayor, **691**
menor, **694**
pequeña (corta), *39*, *692–693*, **694**, *695*, 746, 779
sección transversal, 700
satélites, **694**
segmentaria, *336*
sigmoidea, *450*, *475*
sistémicas, 38
subclavia, *308*, *319–320*, *329*, *351*, *359*, *388*, *865*, *867*, *991*, *1003–1004*, *1020*, 1024, *1050*
derecha, *1017*
izquierda, *338*, *543*, *1022*
punción, 1017
subcostal, **314**, *315*
sublingual, **949**, *952*
submentoniana, *865*
supraescapular, *189*, *194*, *1003–1004*
supraorbitaria, *865*, 865t, **866**, *876*, *878*, *915*
suprarrenal
derecha, 522
izquierda, 522
supratroclear, *865*, 865t, **866**
temporal
medial, *865*
profunda, **866**
superficial, *865*, **866**, 866t, *1004*
testicular, *426*, **432**, *515*
derecha, **431–432**
izquierda, **431–432**, *583*
tibial
anterior, *39*, *693*, *780*, **694**
posterior, *693*, **694**, 746, *780*
tiroidea
inferior, *384*, *991*, *1012*, **1029**, *1029–1030*, *1038*, *1040*, 1048
medial, *991*, *1012*, **1029**, *1030*, *1038*
superior, *991*, *1012*, **1029**, *1030*
torácica
interna, *308*, 313t, *315*, **315**, *319*, *384*, *386*, *388*
lateral, *417*
toracoacromial, *188*
toracoepigástrica, *188*, *417*, **417**
ulnar, *39*
umbilical, *482*, 494
permeabilidad posnatal, 433
uterina, *583*, 611, *612*, **615**

vaginal, *612*
valvas, **694**
varicosas, 42, *42*, *903*, *915*
ventricular posterior izquierda, *369*
yeyunal, *450*
yugular
anterior, *1004*, *1008*, *1012*, **1024**
externa, *862*, *865*, **866**, *867*, *923*, *976*, *991*, *1003*, *1004*, **1004**, *1012*, 1014, *1015*
prominencia, 1017
rotura, 1018
interna, *315*, *319*–*320*, *329*, *338*, *350*, *386*, *543*, *865*, *878*, *926*, *933*, *952*, *995*, *1002*–*1003*, *1008*, *1012*, 1013, *1022*, *1045*, *1050*
derecha, *1049*
izquierda, *1049*
punción, 1020
toma del pulso, 1020
Vena/s (de las regiones u órganos)
de la cara, *865*
de la columna vertebral, *104*, 104–105
de la faringe, 1047
de la fascia poplítea, **743**
de la glándula
prostática, 607
tiroides, 1029
de la laringe, 1039
de la lengua, **949**
de la mano, 252
de la médula espinal, 135, *137*
de la órbita, **913**, 915, *915*
de la pared abdominal
anterolateral, 417
posterior, 541–544
de la pared torácica, 314–315, *315*
de la pelvis, 582, *583*
de la piel cabelluda, 865t–866t, **866**
de la pleura, 337
de la raíz del cuello, 1024, *1025*
de la región cervical, lateral, 1004, *1004*
de la uretra
femenina, **595**
masculina, **595**, **646**
de la vagina, *612*, **616**
de la vejiga urinaria, 594
de la vulva, 658
de las glándulas
seminales, 604
suprarrenales, *520*, 521
de las raíces nerviosas espinales, *137*
de los conductos eyaculadores, 604
de los dientes, *942*
de los pulmones, 337
de los riñones, **521**–522
de los uréteres, **590**
del antebrazo, 230–231
del canal anal, **641–642**

del cerebro, **891**
del conducto deferente, 604
del corazón, *369*, *384*
del cuello, *1004*
del diafragma, 534
del duodeno, *464*
del escroto, **647**
del estómago, *456*, **456**
del hígado, 495, *502*
del intestino delgado, *467*
del miembro inferior
profundo, 694
superficial, *693*, 694
del miembro superior, 160–162
del muslo, 736
del páncreas, *490*
del pericardio, 349
del pie, 779, *780*
del recto, **598**
Venas/s (en general)
articular, 27
colectoras, 498
comparaciones con arterias, 40
compresión, 40
comunicantes, *776*
grandes, **40**
intercambiadoras de calor a contracorriente, 40
medianas, **40**
nutrientes, *22*
satélites, *40*, **40**
sistema ácigos/hemiácigos, 324, *391*, **392–393**, 452, 548
superficial, *17*, *39*, *207*
valvas, 40
varicosas, 42, *42*, 512, *699*, 720
Vena cava, *582*, *583*, 611
inferior, *315*, *351*, *359*, *360*, *386*, *388*, *399*, *409*, *462*, *467*, *489*, 513, *513*
exposición quirúrgica, 354
foramen, *536*
imagen por resonancia magnética, *551*
obstrucción, 398
surco para, *332*, **494**
superior, *315*, *351*, *356*, *359*, *360*, *365*, *367*, *384*, *386*, *1014*, *1017*, *1020*
anatomía superficial, *320*
apariencia radiográfica, *66*
exposición quirúrgica, 354
obstrucción, 398
surco para, *332*
tomografía computarizada, 400–401
Ventana
oval, *977*, **979**, 982
redonda, *975*, *982*, **983**
Ventrículos
del cerebro
cuarto, *874*, **887**, *894*, *1031*, *1063*
lateral, *888*, *894*

primero, 886
segundo, 886
tercero, *874*, *887*, **887**, *888*, *894*
del corazón
derecho, *356*, **356**, *359*, 360–363, *365*, *383*, 400–401
izquierdo, *356*, **356**, *359*, *363*, *365*, *370*
laríngeo, **1032**, *1034–1035*
Vénulas, **40**
Vértebra/s, 72, **72**
anomalías, **94–95**
C7, *1022*, *339*
características, 75–76, 109–112
cervical, *19*, 991–993, *992*
atípicas, 993
C1. *V.* Atlas
C2. *V.* Axis
C3-C7, *77*, *98*, *1031*
C7, 339
características, 75–76, 78t
dislocación, 89, *89*
dislocaciones, **109–112**
efectos del envejecimiento en, **93–94**
estructura, 72–75
función, 72–75
fusión anormal, **93**
lámina, 74
lumbar, 81, 83, *86–87*
anatomía superficial, 84–85, *85*
cuerpo, *516*
estenosis, 90, 92
fusión anormal, 93
L2, *74*
L5, 83
osificación, *86*
osificación, 85–87
pedículos, **74**
prominente, 993
T4, 400–401
T5, 400–401
T6, 400–401
T8, 400–401
torácica/s, 78, **78–81**, **293**, 296
características, 296
caras articulares, *295*, **296**
osificación, *86*
procesos espinosos, *295*, *296*
T1, 78, *292*, *295*
fositas costales superiores, 296
T3, 78
T4, 78
T5, 78
T6, 78, *295*
T8, 78
T10, 78, 80, 296
T11, 78, 80, 296

T12, 78, 80, 292, *297*
fosyitas costales, *295*, 296
variaciones, **87–88**, *96*
vascularización, *104*, 104–105
Vértice, **8**, **678, 838**
cardíaco, *329*, **358**, *359*, *367*, *405*, *448*
de la axila, 183, *184*
de vejiga urinaria, *592*, **593**
del cóccix, *84–85*, **85**
del latido, **358**, **394**
del seno maxilar, **971**
pulmonar, *329*, **331**, *349*, *405*
sacro, **83**
Vértigo, 1090
Vesícula biliar, *409*, 501–503, *502*
cuello, *489*
cuerpo, **502**
estimulación simpática, 64t
fondo, *573*
nervios, 503
partes, 501–503
radiografías, 68
sistema linfático, 501–503, *502*
Vesículas
óptica, **918**
seminales, *601*
Vestíbulo
aórtico, *363*, 364, *365*
coclear, *892*, *974*, 983, *984*
de la nariz, **963**, 964, *965*, *1040*
de la vagina, *614*, **615**, *656*, **658**, *665*
del laberinto óseo, *978*, **983**
laríngeo, **1032**, *1033–1034*, *1041*, 1045, *1054*
oral, 937, *937*, *945*, 949, *949*, *970*
Virus varicela zóster, 315
Víscera/s
abdominal, 406, **406**, **448**–451
fisiología, 449
inervación, **527**–532
parasimpática, **527**, 530
simpática, **527**, 532
anatomía superficial, 339–340, 393–394, 403
de la cavidad torácica, *326–403*
del cuello
capa
alimentaria, **1041**–1048
endocrina, **1027–1030**, 1048–1049
respiratoria, **1030–1040**, 1048–1049
pélvicas, 587, **589**
órganos urinarios, **589–595**
pleural, **327**, *328*, *332*, *335*, *338*
nervios, *339*
Viscerocráneo, 830, *831*
Vista anteroposterior, 67
Vólvulos, 446, *485*, **485**

Vómer, 944, *964*
Vulva, **656**, 658, 660

X

Xifoescoliosis, 115
Xifosis, 102, 103
  excesiva, 113

Y

Yema
  dental, **938**, *940*
  papila gustativa, *948*
  perióstica, 21, *21*
Yeyuno, *448*, *460*, **465**, 468
  características, 466t
  proximal, *466*
Yunque, 969–971, 974, 975, 977, 978, **980**

Z

Zona
  orbicular, **789**
  transicional de los labios, 937

Índice

Titlepage 4
Copyright 5
Agradecimientos 11
Prefacio 16
Índice de capítulos 21
Lista de cuadros clínicos 32
Lista de tablas 39
Créditos de las figuras 44
1 DESCRIPCIÓN GENERAL Y CONCEPTOS BÁSICOS 58
Métodos para el estudio de la anatomía 59
Anatomía regional 60
Anatomía sistémica 63
Anatomía clínica 65
Terminología anatómica y médica 65
Posición anatómica 66
Planos anatómicos 67
Términos de relación y comparación 68
Términos de lateralidad 71
Términos de movimiento 71
Variantes anatómicas 75
Sistema tegumentario 76
Fascias, compartimentos fasciales, bolsas y espacios potenciales 85
Sistema esquelético 88
Cartílagos y huesos 90
Clasificación de los huesos 93
Detalles y formaciones óseas 93
Desarrollo óseo 95
Vascularización e inervación de los huesos 97
Articulaciones 103
Tejido y sistema musculares 110
Tipos de músculos (tejido muscular) 110
Músculos esqueléticos 111
Músculo estriado cardíaco 124
Músculo liso 124

Sistema cardiovascular 126
Circuitos vasculares 127
Vasos sanguíneos 127
Sistema linfoide 135
Sistema nervioso 141
Sistema nervioso central 144
Sistema nervioso periférico 148
Sistema nervioso somático 165
Sistema nervioso autónomo 165
Técnicas de diagnóstico por la imagen 178
Radiografía convencional 179
Tomografía computarizada 183
Ecografía 184
Resonancia magnética 188
Técnicas de medicina nuclear 189
2 DORSO 191
Visión general del dorso y la columna vertebral 192
Vértebras 193
Estructura y función de las vértebras 194
Características regionales de las vértebras 198
Osificación de las vértebras 215
Variaciones en las vértebras 218
Columna vertebral 233
Articulaciones de la columna vertebral 234
Movimientos de la columna vertebral 246
Curvaturas de la columna vertebral 247
Vascularización de la columna vertebral 251
Nervios de la columna vertebral 254
Músculos del dorso 272
Músculos extrínsecos del dorso 272
Músculos intrínsecos del dorso 274
Anatomía de superficie de los músculos del dorso 284
Músculos suboccipitales y profundos del cuello 285
Contenido del conducto vertebral 290
Médula espinal 291
Raíces de los nervios espinales 291
Meninges espinales y líquido cerebroespinal 294
Vascularización de la médula espinal y de las raíces de los nervios 301

espinales 301

3 MIEMBRO SUPERIOR 310
Visión general 312
Comparación entre los miembros superior e inferior 315
Huesos del miembro superior 317
Clavícula 317
Escápula 318
Húmero 322
Huesos del antebrazo 323
Huesos de la mano 325
Anatomía de superficie de los huesos del miembro superior 329
Fascias, vasos eferentes, inervación cutánea y miotomas del miembro superior 334
Fascia del miembro superior 334
Drenaje venoso del miembro superior 345
Drenaje linfático del miembro superior 347
Inervación cutánea del miembro superior 348
Inervación motora (miotomas) del miembro superior 350
Regiones pectoral y escapular 351
Músculos axioapendiculares anteriores 351
Músculos axioapendiculares posteriores y escapulohumerales 357
Anatomía de superficie de las regiones pectoral, escapular y deltoidea 372
Axila 374
Arteria axilar 384
Vena axilar 387
Nódulos linfáticos axilares 389
Plexo braquial 391
Brazo 394
Músculos del brazo 394
Arteria braquial 413
Venas del brazo 415
Nervios del brazo 417
Fosa del codo 420
Anatomía de superficie del brazo y de la fosa del codo 421
Antebrazo 423
Compartimentos del antebrazo 423
Músculos del antebrazo 425
Arterias del antebrazo 455

Venas del antebrazo 458
Nervios del antebrazo 461
Anatomía de superficie del antebrazo 465
Mano 469
Fascia y compartimentos de la palma 484
Músculos de la mano 485
Tendones de los flexores largos y vainas tendinosas de la mano 496
Arterias de la mano 497
Venas de la mano 498
Nervios de la mano 498
Anatomía de superficie de la mano 503
Articulaciones del miembro superior 509
Articulación esternoclavicular 509
Articulación acromioclavicular 520
Articulación del hombro 523
Articulación del codo 531
Articulación radioulnar proximal 535
Articulación radioulnar distal 538
Articulación radiocarpiana 544
Articulaciones intercarpianas 546
Articulaciones carpometacarpianas e intermetacarpianas 549
Articulaciones metacarpofalángicas e interfalángicas 551
4 TÓRAX 568
Visión general del tórax 569
Pared torácica 570
Esqueleto de la pared torácica 572
Aperturas torácicas 579
Articulaciones de la pared torácica 581
Movimientos de la pared torácica 583
Músculos de la pared torácica 593
Fascia de la pared torácica 600
Nervios de la cavidad torácica 604
Vascularización de la pared torácica 606
Mamas 612
Anatomía de superficie de la pared torácica 617
Vísceras de la cavidad torácica 630
Pleuras, pulmones, tráquea y árbol bronquial 630
Visión general del mediastino 668

Visión general del mediastino 668
Pericardio 669
Corazón 684
Mediastino superior y grandes vasos 728
Mediastino posterior 737
Mediastino anterior 745
Anatomía de superficie del corazón y las vísceras del mediastino 746
Focos de auscultación 748
5 ABDOMEN 765
Visión general: paredes, cavidades, regiones y planos 768
Pared anterolateral del abdomen 772
Fascia de la pared anterolateral del abdomen 773
Músculos de la pared anterolateral del abdomen 775
Vascularización e inervación de la pared anterolateral del abdomen 784
Superficie interna de la pared anterolateral del abdomen 797
Región inguinal 798
Funículo espermático, escroto y testículos 808
Anatomía de superficie de la pared anterolateral del abdomen 815
Peritoneo y cavidad peritoneal 826
Embriología de la cavidad peritoneal 827
Estructuras peritoneales 829
Subdivisiones de la cavidad peritoneal 833
Vísceras abdominales 843
Visión general de las vísceras abdominales y el tubo digestivo 843
Esófago 846
Estómago 850
Intestino delgado 863
Intestino grueso 875
Bazo 907
Páncreas 911
Hígado 916
Conductos biliares y vesícula biliar 931
Riñones, uréteres y glándulas suprarrenales 956
Resumen de la inervación de las vísceras abdominales 970
Diafragma 990
Vasos y nervios del diafragma 991
Hiatos del diafragma 993
Acciones del diafragma 995

Fascia de la pared posterior del abdomen 997
Músculos de la pared posterior del abdomen 997
Nervios de la pared posterior del abdomen 1000
Vasos de la pared posterior del abdomen 1003
Técnicas de diagnóstico por la imagen del abdomen 1014
6 PELVIS Y PERINÉ 1022
Introducción a la pelvis y el periné 1023
Cintura pélvica 1024
Huesos y características de la pelvis ósea 1024
Orientación de la pelvis ósea 1029
Diferencias sexuales en la cintura pélvica 1030
Articulaciones y ligamentos de la cintura pélvica 1030
Cavidad pélvica 1042
Paredes y suelo de la cavidad pélvica 1042
Peritoneo y cavidad peritoneal de la pelvis 1050
Fascia de la pelvis 1053
Estructuras vasculonerviosas de la pelvis 1060
Arterias de la pelvis 1061
Venas de la pelvis 1068
Nódulos linfáticos de la pelvis 1069
Nervios de la pelvis 1071
Vísceras pélvicas 1077
Órganos del sistema urinario 1080
Recto 1092
Órganos genitales internos masculinos 1096
Órganos genitales internos femeninos 1113
Drenaje linfático de las vísceras pélvicas 1131
Periné 1152
Fascias y espacios perineales del triángulo urogenital 1157
Características del triángulo anal 1162
Triángulo urogenital masculino 1179
Triángulo urogenital femenino 1196
Diagnóstico por la imagen de la pelvis y el periné 1206
Resonancia magnética 1206
7 MIEMBRO INFERIOR 1212
Visión general 1214
Desarrollo del miembro inferior 1217

Huesos del miembro inferior 1217

- Disposición de los huesos del miembro inferior 1220
- Hueso coxal 1222
- Ilion 1224
- Fémur 1228
- Patela (rótula) 1233
- Tibia y fíbula (peroné) 1234
- Huesos del pie 1238
- Anatomía de superficie de los huesos del pie 1241

Fascias, venas, linfáticos, vasos eferentes y nervios cutáneos del miembro inferior 1259

- Tejido subcutáneo y fascias 1259
- Drenaje venoso del miembro inferior 1260
- Drenaje linfático del miembro inferior 1265
- Inervación cutánea del miembro inferior 1267
- Inervación motora del miembro inferior 1269

Postura y marcha 1275

- Bipedestación relajada 1275
- Locomoción: ciclo de la marcha 1275

Regiones anterior y medial del muslo 1281

- Organización de la porción proximal del miembro inferior 1281
- Músculos anteriores del muslo 1282
- Músculos mediales del muslo 1286
- Estructuras vasculonerviosas y relaciones en la porción anteromedial del muslo 1290
- Anatomía de superficie de las regiones anterior y medial del muslo 1299

Regiones glútea y posterior del muslo 1310

- Región glútea: nalga y región de la cadera 1310
- Músculos de la región glútea 1312
- Región posterior del muslo 1321
- Estructuras vasculonerviosas de las regiones glútea y posterior del muslo 1326
- Anatomía de superficie de las regiones glútea y posterior del muslo 1335

Fosa poplítea y pierna 1345

- Región poplítea 1345
- Compartimento anterior de la pierna 1352
- Compartimento lateral de la pierna 1364
- Compartimento posterior de la pierna 1366

Pie 1390
Piel y fascias del pie 1390
Músculos del pie 1393
Estructuras vasculonerviosas y relaciones en el pie 1400
Anatomía de superficie de la región del tobillo y del pie 1409
Articulaciones del miembro inferior 1415
Articulación coxal 1415
Articulación de la rodilla 1427
Articulaciones tibiofibulares 1445
Articulación talocrural 1448
Articulaciones del pie 1452
Anatomía de superficie de las articulaciones de la rodilla, talocrural y del pie 1462
8 CABEZA 1487
Visión general 1490
Cráneo 1490
Cara anterior del cráneo 1497
Cara lateral del cráneo 1499
Cara posterior del cráneo 1500
Cara superior del cráneo 1500
Cara externa de la base del cráneo 1501
Cara interna de la base del cráneo 1506
Paredes de la cavidad craneal 1511
Regiones de la cabeza 1512
Cara y piel cabelluda 1528
Cara 1528
Piel cabelluda 1528
Músculos de la cara y la piel cabelluda 1530
Nervios de la cara y la piel cabelluda 1537
Vasos superficiales de la cara y la piel cabelluda 1547
Anatomía de superficie de la cara 1554
Meninges craneales 1565
Duramadre 1566
Aracnoides y piamadre 1576
Espacios meníngeos 1586
Encéfalo 1586
Partes del encéfalo 1587
Sistema ventricular del encéfalo 1588

Sistema ventricular del encéfalo 1588
Irrigación arterial del encéfalo 1593
Drenaje venoso del encéfalo 1604
Ojo, órbita, región orbitaria y bulbo ocular 1605
Órbitas 1606
Párpados y aparato lagrimal 1608
Bulbo ocular 1613
Músculos extrínsecos del bulbo ocular 1621
Inervación de la órbita 1628
Vascularización de la órbita 1631
Anatomía de superficie del ojo y el aparato lagrimal 1634
Regiones parotídea y temporal, fosa infratemporal y articulación temporomandibular 1648
Región parotídea 1648
Región temporal 1650
Fosa infratemporal 1651
Región bucal 1668
Cavidad bucal 1668
Labios, mejillas y encías 1669
Dientes 1673
Paladar 1679
Lengua 1684
Glándulas salivares 1690
Fosa pterigopalatina 1697
Porción pterigopalatina de la arteria maxilar 1709
Nervio maxilar 1709
Nariz 1711
Nariz propiamente dicha 1714
Cavidades nasales 1716
Vascularización e inervación de la nariz 1721
Senos paranasales 1723
Oído 1732
Oído externo 1733
Oído medio 1735
Oído interno 1743
9 CUELLO 1757
Visión general 1758
Huesos del cuello 1759

Hueso hioides 1762
Fascia del cuello 1763
Tejido subcutáneo del cuello y platisma 1763
Fascia cervical profunda 1766
Estructuras superficiales del cuello: regiones cervicales 1770
Región esternocleidomastoidea 1770
Región cervical posterior 1774
Región cervical lateral 1775
Región cervical anterior 1787
Anatomía de superficie de las regiones cervicales y los triángulos del cuello 1797
Estructuras profundas del cuello 1809
Músculos vertebrales anteriores y laterales (prevertebrales) 1809
Raíz del cuello 1812
Vísceras del cuello 1819
Capa endocrina de las vísceras cervicales 1819
Capa respiratoria de las vísceras cervicales 1826
Capa alimentaria de las vísceras cervicales 1841
Anatomía de superficie de las capas endocrina y respiratoria de las vísceras cervicales 1853
Linfáticos del cuello 1855
10 RESUMEN DE LOS NERVIOS CRANEALES 1881
Visión general 1882
Nervio olfatorio (NC I) 1891
Nervio óptico (NC II) 1893
Nervio oculomotor (NC III) 1895
Nervio troclear (NC IV) 1896
Nervio trigémino (NC V) 1897
Nervio oftálmico (NC V1) 1898
Nervio maxilar (NC V2) 1899
Nervio mandibular (NC V3) 1899
Nervio abducens (NC VI) 1899
Nervio facial (NC VII) 1903
Motor somático (branquial) 1903
Motor visceral (parasimpático) 1904
Sensitivo somático (general) 1904
Sensitivo especial (gusto) 1904
Nervio vestibulococlear (NC VIII) 1906

Nervio vestibulococlear (NC VIII) 1906
Nervio glosofaríngeo (NC IX) 1907
Motor somático (branquial) 1907
Motor visceral (parasimpático) 1907
Sensitivo somático (general) 1908
Sensitivo especial (gusto) 1909
Sensitivo visceral 1909
Nervio vago (NC X) 1911
Nervio accesorio (NC XI) 1915
Nervio hipogloso (NC XII) 1917
APÉNDICE A 1929
ÍNDICE ALFABÉTICO DE MATERIAS 1936